

# Otvorena biopsija testisa štakora prije puberteta, njen utjecaj na spermatogenezu i serumske razine folikulo stimulirajućeg hormona i inhibina B u odrasloj dobi štakora

---

**Todorić, Davor**

**Doctoral thesis / Disertacija**

**2014**

*Degree Grantor / Ustanova koja je dodijelila akademski / stručni stupanj:* **University of Split, School of Medicine / Sveučilište u Splitu, Medicinski fakultet**

*Permanent link / Trajna poveznica:* <https://urn.nsk.hr/urn:nbn:hr:171:609964>

*Rights / Prava:* [In copyright](#)/[Zaštićeno autorskim pravom.](#)

*Download date / Datum preuzimanja:* **2024-08-26**



*Repository / Repozitorij:*

[MEFST Repository](#)



**SVEUČILIŠTE U SPLITU**  
**MEDICINSKI FAKULTET**

**Davor Todić**

**OTVORENA BIOPSIJA TESTISA ŠTAKORA  
PRIJE PUBERTETA, NJEN UTJECAJ NA  
SPERMATOGENEZU I SERUMSKE RAZINE  
FOLIKULO STIMULIRAJUĆEG HORMONA I  
INHIBINA B U ODRASLOJ DOBI ŠTAKORA**

**Doktorska disertacija**

**Split, 2014.**

*Rad je izrađen u Kliničkom odjelu dječje kirurgije KBC Split, Zavodu za farmakologiju Medicinskog fakulteta Sveučilišta u Splitu, Kliničkom zavodu za patologiju, sudsku medicinu i citologiju KBC Split i Klinici za ženske bolesti i porode KBC Split.*

*Mentor: Doc. dr. sc. Ivo Jurić*

*Posebno zahvaljujem:*

*- mentoru doc. dr. sc. Ivi Jurić, prof. dr. sc. Mihovilu Biočić i doc. dr. sc. Zenonu Pogorelić na velikom strpljenju, stručnoj potpori i savjetima kojima su mi omogućili da provedem istraživanja i napišem rad.*

*Zahvaljujem:*

*- svojim kolegama u Odjelu dječje kirurgije KBC Split na podršci i nesebičnoj pomoći.*

*- prof. dr. sc. Meri Glavina Durdov, kolegicama i kolegama u Kliničkom zavodu za patologiju, sudsku medicinu i citologiju KBC Split na nesebičnoj pomoći, bez kojih ovaj rad ne bi bilo moguće napraviti.*

*- dr. sc. Marijanu Tandara na nesebičnoj pomoći i savjetima u izradi rada.*

*- Ladi Stanišić dipl.ing.med. biokemije i Danijeli Šupe dipl.ing.med. biokemije.*

*- prof. dr. sc. Mladenu Boban i kolegicama na Zavodu za farmakologiju Medicinskog fakulteta Sveučilišta u Splitu, koji su mi nesebično ustupili svoj laboratorij za izvođenje istraživanja.*

*- dipl. ing. Vesni Čapkun koja mi je svojim nesebičnim savjetima i velikom strpljenju pomogla u statističkoj obradi podataka.*

*Hvala svima koji su mi pomogli savjetom i podrškom.*

# SADRŽAJ

1	UVOD	8
1.1	PODJELA I NAZIVI NESPUŠTENIH I EKTOPIČNIH TESTISA	9
1.2	UČESTALOST NESPUŠTENIH TESTISA	10
1.3	EMBRIOLOGIJA	11
1.4	HORMONSKA REGULACIJA SPUŠTANJA TESTISA	12
1.5	RAZVOJ ZAMETNIH STANICA I SPERMATOGENEZA	15
1.6	IMUNOLOGIJA TESTISA	19
1.7	UZROCI NASTANKA PRIMARNO NESPUŠTENIH TESTISA	21
1.8	NAČINI OŠTEĆENJA NESPUŠTENIH TESTISA	24
1.8.1	NAČIN OŠTEĆENJA ZAMETNIH STANICA	24
1.8.2	NAČIN OŠTEĆENJA SERTOLIJEVIH STANICA	25
1.8.3	NAČIN OŠTEĆENJA LEYDIGOVIH STANICA	25
1.8.4	NAČIN OŠTEĆENJA CIRKULACIJE TESTISA	26
1.9	NAČIN OŠTEĆENJA SUPROTNOG, ZDRAVOG TESTISA	26
1.10	POSLEDICE NELIJEČENOG KRIPTORHIZMA	28
1.10.1	NEPLODNOST	28
1.10.2	MALIGNOST	30
1.11	DIJAGNOZA NESPUŠTENIH TESTISA	31
1.11.1	KLINIČKI PREGLED	31
1.11.2	DOPUNA KLINIČKOM PREGLEDU	31
1.12	LIJEČENJE	32
1.12.1	INDIKACIJE I LIJEČNJE	32
1.12.2	HORMONSKO LIJEČENJE	34
1.12.3	KIRURŠKO LIJEČENJE	35
1.13	BIOPSIJA TESTISA	36
2	POSTAVKE I CILJEVI ISTRAŽIVANJA	41
3	MATERIJAL I METODE	43
3.1	POKUSNE ŽIVOTINJE	43
3.2	PRIPREMA I USPOREDBA HISTOLOŠKIH PREPARATA SVJETLOSNI MIKROSKOPOM	46
3.3	IMUNOHISTOKEMIJSKA METODA DOKAZIVANJA APOPTOZE STANICA U TESTISU	46

3.4	MJERENJE SERUMSKE RAZINE INHIBINA B	47
3.5	MJERENJE SERUMSKE RAZINE FSH	47
3.6	POSTUPAK UZIMANJA TKIVA TESTISA ZA ANALIZU BROJA, POKRETLJIVOSTI I GRAĐE SPERMIJA	47
3.7	STATISTIKA	47
4	REZULTATI	49
5	RASPRAVA	67
6	ZAKLJUČAK	71
7	SAŽETAK	72
8	SUMMARY	73
9	LITERATURA	74
10	ŽIVOTOPIS	91

## POPIS OZNAKA I KRATICA

ABP - protein koji veže androgen (engl: *androgen-binding protein*)

Ad - odrasle tamne (engl: *adult dark*) spermatogonije

AIS - sindrom androgene neosjetljivosti (engl: *androgen insensitivity syndrome*)

AR - androgeni receptor

Bcl-2 – 2 skupina proteina B-staničnih limfoma (engl: *B-cell lymphoma*)

CGRP – protein povezan s kalcitoninskim genom (engl: *calcitonin gene related peptid*)

CI – pokazatelj pouzdanosti (engl: *confidence interval*)

CIS - karcinom in situ testisa

c-KIT – receptor stem cell faktora (čimbenika)

CO<sub>2</sub> - ugljični dioksid

CSL - kranijalni suspenzorni ligament

DDE - 1,1-dikloro-2,2-bis (*p*-klorofenil) etilen

DDT - 1,1,1-trikloro-2,2-bis (4-klorofenil) etan

DNA - deoksiribonukleinska kiselina

ELISA - enzimsko-imunološki test (engl: *enzyme-linked immunosorbent assay*)

FSH - folikulo-stimulirajući hormon

GnRH - gonadotropin oslobađajući hormon

HE – hematoksilin eozin

hCG - humani korionski gonadotropin

HH - hipogonadotropni hipogonadizam

ICSI - intracitoplazmatska inseminacija spermija

IL-1 $\beta$  – interleukin 1 beta

INSL3 - inzulin slični hormon 3

L/D - lijevo/desno

LH - luteotropni hormon

L-NAME - L nitroarginin metil ester

LGR8 – leucinom bogati receptor koji sadrži G protein (engl: *leucine-rich repeat-containing G protein-coupled receptor*)

min.- maks - minimum-maksimum

MJS - srednja vrijednost po Johnsenovoj ljestvici

MRI - magnetska rezonanca

mRNA - glasnička (engl: *messenger*) ribonukleinska kiselina

NO - dušični oksid

*P* - *p* vrijednost značajnosti

AP2 - placentalna alkalna fosfataza

MIS - Mullerov inhibirajući hormon

OCT  $\frac{3}{4}$  - oktamer-vežući transkripcijski čimbenik

ROS - reaktivni oksidativni spojevi

RXFP2 – peptid 2 iz skupine relaksirajućih peptida (engl: *relaxin family peptide 2*)

SD - standardna devijacija

KITLG - stem cell faktor (čimbenik), poznat još i kao kit-ligand

T test – Studentov test

TDS - sindrom testikularne disgeneze

TESA- postupak aspiracije spermija iz testisa

TESE - postupak ekstrakcije spermija iz testisa

TGCT - tumor zametnih stanica testisa tip II

TIN - tubularna intraepitelna neoplazija zametnih stanica

TNF - tumor nekrotični faktor

UZV - ultrazvuk

Y – SRY - spolno određujući gen na Y kromosomu (engl: *sex-determining region*)



# 1 UVOD

Biopsija testisa je dugi niz godina važna dijagnostička metoda u liječenju muške neplodnosti i maligne bolesti testisa. Premda je biopsija testisa u odraslih muškaraca dobro poznat, istražen i u literaturi opisan postupak, to nije slučaj s primjenom biopsije u dječaka prije puberteta. U toj dobi indicirana je u rijetkim slučajevima sumnje na ovotestis, disgenezu ili malignu bolest testisa. Često spominjana dijagnostička biopsija u liječenju djece s nespuštenim testisima slabo je istražena i opisana zbog čega njena primjena predstavlja kontroverzu. Biopsija testisa za vrijeme orhidopeksije u dječaka prije puberteta danas predstavlja jedinu metodu kojom možemo točno utvrditi histološku građu testisa. Taj podatak s obzirom na nove spoznaje o fiziologiji, patofiziologiji i novim stavovima u liječenju nespuštenih testisa, omogućuje s velikom sigurnošću procijeniti budući fertilni potencijal testisa i uspjeh možebitnog prethodnog liječenja, a u slučaju loših pokazatelja za buduću plodnost pomoći u postavljanju indikacije za dodatno liječenje. Zbog navedenih je razloga upravo primjena biopsije na nezrelim primarno nespuštenim, testisima u dobi prije puberteta postala predmet ovog istraživanja kako bi znanstvenim metodama na eksperimentalnom modelu štakora utvrdili moguću štetnost samog postupka biopsije na bioptiranim i suprotnim nebioptiranim testisima, te eventualni utjecaj na buduću plodnost štakora u odrasloj dobi. S obzirom na blisku povezanost problematike biopsije i primarno nespuštenih testisa, za potpuno razumijevanje pozadine ovog istraživanja, uloge biopsije i njene primjene, potrebno je rasvijetliti složenu i još uvijek nepotpuno istraženu problematiku primarno nespuštenih testisa te novih razmišljanja o načinu njihovog liječenja. Ovdje naglasak stavljam na primarno nespuštene testise, što znači na testise koji su zaostali na svom prirodnom putu spuštanja u skrotum i nikada se nisu spustili u skrotum jer, obzirom na današnje spoznaje, jedino u njihovom ranom liječenju dijagnostička biopsija može imati smisla.

## 1.1 PODJELA I NAZIVI NESPUŠTENIH I EKTOPIČNIH TESTISA

Do danas ne postoji jedinstvena podjela i opće prihvaćeno suglasje o nazivlju ovoga problema. Stoga ću ukratko pokušati navesti nazive i podjelu nespuštenih testisa koja danas prevladava u literaturi i kliničkoj praksi (Slika1).

**Kriptorhizam:** dolazi od grčkog izraza “*kryptos*” što znači skriven i “*orchis*” što znači testis. Ovaj naziv često se koristi u angloameričkoj literaturi i opisuje široku skupinu nespuštenih, ektopičnih, migrirajućih i kližućih testisa, dok se u drugim, više europskim krugovima pod ovim pojmom misli na testis koji se pri kliničkom pregledu ne može napipati i smješten je intraabdominalno ili ga nema (*anorhija*).

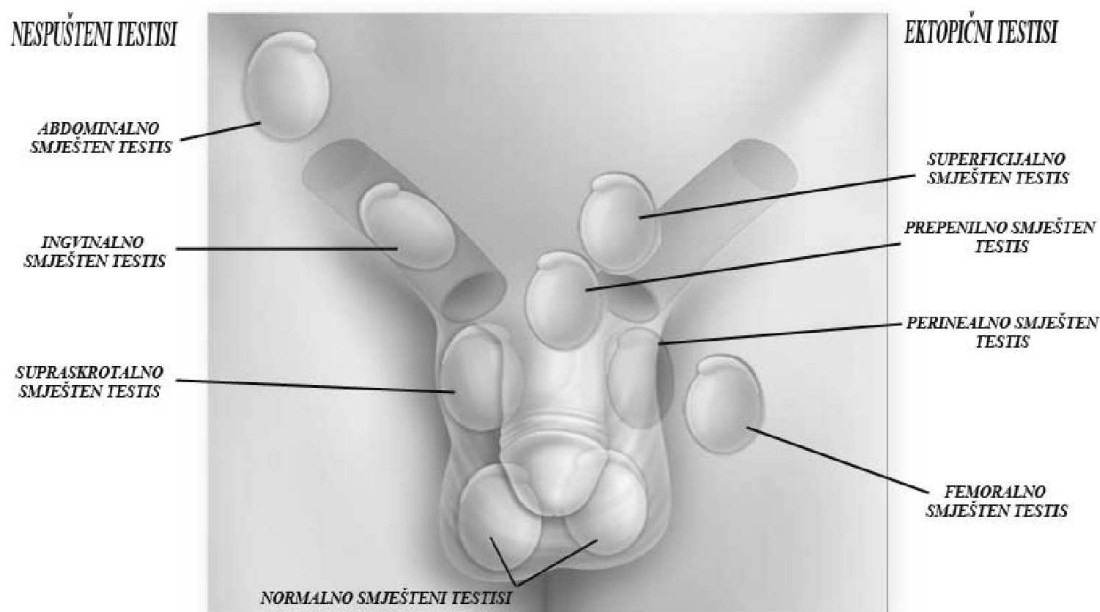
**Nespušteni testis:** ovim nazivom imenujemo testis koji je smješten intraabdominalno ili u preponskom kanalu. Njegov smještaj se nalazi na jednom dijelu razvojnog puta spuštanja testisa, a on je povezan s gubernakulumom. Treba razlikovati primarno nespušteni testis koji se nikada nije nalazio u skrotumu od sekundarno nespuštenog testisa koji se u jednom razdoblju života nalazio u skrotumu. Upravo primarno nespušteni testisi predstavljaju predmet interesa ovog istraživanja.

**Ektopični testis:** testis se nalazi pod kožom, suprafascijalno u međici, bedrenoj regiji, uz korijen spolnog uda. Testis ima poremećenu inserciju gubernakuluma.

**Kližući testis:** testis je smješten na samom vrhu skrotuma ili iznad njega, može se dovući u skrotum, ali nakon otpuštanja zauzima svoj prvotni položaj.

**Migrirajući, retraktilni ili hipermobilni testis:** testis je smješten u skrotumu ili ga se bez napora može dovući u skrotum gdje i ostaje do pokretanja refleksa kremastera, kada se povlači put preponskog kanala, te se ponovno vraća u skrotum.

Poznavanje pojma i pravilna dijagnoza migrirajućeg testisa je od iznimne važnosti zbog toga što ono ne zahtijeva liječenje.



Slika 1. Prikaz nespuštenih i ektopičnih testisa.

## 1.2 UČESTALOST NESPUŠTENIH TESTISA

Iz dosadašnjih istraživanja vidljivo je da učestalost kriptorhizma u dječaka rođenih na termin i/ili dječaka s normalnom porođajnom težinom varira od 2% do 8% (1), dok je učestalost kriptorhizma u nedonošenih dječaka i do 30%. Prirođeni kriptorhizam može se spontano razriješiti naknadnim spuštanjem testisa u skrotum koje se događa u prvim mjesecima života, pri čemu dolazi do kratkotrajnog porasta lučenja gonadotropina i testosterona. Zbog toga je manja učestalost kriptorhizma u dobi od 6-12 mjeseci od svega 1-2%, dok se spontano spuštanje testisa u skrotum iza prve godine života rijetko događa. Ovi podatci se razlikuju od podataka koji navode istraživanja koja se bave statistikom orhidopeksija (2). Tako je u radovima koji su istraživali nespuštene testise u dječaka prije puberteta uočena učestalost do 7% (3, 4). Smatra se da ovo povećanje učestalosti nastaje kao posljedica ingvinalnog zadržavanja prethodno kličućih ili jako mobilnih testisa (1).

### 1.3 EMBRIOLOGIJA

Nastanak testisa je kompleksan embrionalni proces s brojnim mogućnostima poremećaja koji mogu rezultirati abnormalnostima u građi testisa (5-7) i poremećajima spuštanja testisa u skrotum. Klinički to stanje prepoznamo kao nespušteni testis/testisi s tim da poremećaj spuštanja testisa u skrotum može, ali i ne mora biti povezan s poremećajem njegove građe.

Zametne stanice testisa nastaju iz primordijalnih zametnih stanica koje potiču iz embrionalnog ektoderma. One duž baze alantoisa i uzduž stražnjeg crijeva migriraju do urogenitalnog nabora gdje se umnažaju (8), a one stanice koje ne završe u spolnom grebenu podliježu procesu unutarnje apoptoze (9). Dolaskom u urogenitalni nabor primordijalne zametne stanice posjeduju dvojni potencijal razvoja u muške ili ženske spolne stanice. Ključnu ulogu u njihovoj diferencijaciji prema muškim spolnim stanicama ima spolno određujući gen na Y kromosomu (*Sex-determining region Y – SRY*). On započinje diferencijaciju testisa aktiviranjem muških specifičnih transkripcijskih faktora koji su potrebni za pravilnu diferencijaciju Sertolijevih stanica. Njih u urogenitalnom naboru okružuju primordijalne zametne stanice i počinju oblikovati seminiferne tračke u kojima dolazi do pretvorbe primordijalnih zametnih stanica u gonocite i njihovog umnažanja koje se zaustavi u  $G_0/G_1$  fazi, a njihovo daljnje umnažanje se nastavi nakon poroda (8).

Nakon što se testis formira kao organ, on tijekom intrauterinog razvoja prolazi proces spuštanja iz trbušne šupljine u skrotum. Danas se uglavnom prihvaća teorija procesa spuštanja testisa u skrotum kroz dvije faze i to prvu transabdominalnu i drugu ingvinoskrotalnu fazu (10). Obje faze kontroliraju dva mezenterična ligamenta: kranijalni suspenzorni ligament (CSL) i kaudalno smješteni genitoingvinalni ligament ili gubernakulum. Prva, transabdominalna faza spuštanja testisa u skrotum, odvija se između 8. i 15. tjedna intrauterinog razvoja kada se diferencirana gonada nalazi priljubljena uz trbušnu stjenku i bubreg. Kranijalni suspenzorni ligament učvršćuje gonadu za stražnji trbušni zid, dok gubernakulum preko epididimisa povezuje testis s budućim unutarnjim ingvinalnim otvorom preponskog kanala. Za čitavo vrijeme prve faze testis ostaje u bliskom kontaktu s budućim unutarnjim ingvinalnim otvorom unutar razvijajuće trbušne

šupljine i njezinih organa. Hormonskim utjecajem dolazi do postupnog nestajanja CSL-a, a kaudalni dio gubernakuluma se širi u reakciji zvanj reakcija bubrenja kojom se on počinje izbočivati u nastajuću skrotalnu vreću. Reakcijom bubrenja testis se učvršćuje blizu budućeg unutarnjeg preponskog prstena što zbog razvoja trbušne šupljine dovodi do relativnog transabdominalnog putovanja testisa, a rezultat je zbroja sila kojima CSL i gubernakulum djeluju na testis (10).

Nakon završene prve faze slijedi druga, ingvinoskrotalna faza koja počinje oko 26. tjedna i završava između 28. tjedna i poroda. Za vrijeme ove faze testis prolazeći kroz preponski kanal napušta trbušnu šupljinu i zauzima svoj konačni položaj u skrotumu. Za ovaj korak ključni su bubrenje kaudalnog i skraćivanje proksimalnog dijela gubernakula, te intraabdominalni tlak koji djeluje preko procesusa vaginalisa peritonei. Važno je za napomenuti da su upravo poremećaji ove faze odgovorni za oko 80% nespuštenih testisa.

#### **1.4 HORMONSKA REGULACIJA SPUŠTANJA TESTISA**

Očuvana hipotalamo-hipofizno-testikularna osovina nužan je hormonalni okvir za obje faze spuštanja testisa u skrotum (10-13), zbog čega malformacije središnjeg živčanog sustava i kongenitalni hipogonadotropni hipogonadizam mogu biti udruženi s nastankom nespuštenih testisa (1). Hormoni imaju ključnu ulogu u obje faze spuštanja testisa, a svaka faza je različito hormonski regulirana.

Tako je prva transabdominalna faza pod dominantnom kontrolom inzulina sličnog hormona 3 (INSL3), dok je druga, ingvinoskrotalna faza, pod dominantnom kontrolom androgena. Oba hormona luče Leydigove stanice što naglašava važnu činjenicu da je normalna funkcija ovih stanica od ključne važnosti za spuštanje testisa u skrotum.

Prva, transabdominalna faza odvija se uglavnom pod kontrolom tri hormona i to: inzulina sličnog hormona 3 (INSL3) i androgena koje luče Leydigove stanice te Müllerovog inhibirajućeg hormona (MIS) kojeg luče Sertolijeve stanice. Leydigove stanice potaknute majčinim humanim korionskim gonadotropnim (hCG) iz placente i/ili fetalnim LH luče INSL3 (14) koji preko receptora na gubernakulumu poznatog pod nazivima *relaxin family*

*peptide2* (RXFP2), i kao *leucine-rich repeat-containing G protein-coupled receptor 8* (LGR8) (15-18), uzrokuje maskulinizaciju gubernakuluma, a tome pridonose Müllerov inhibirajući hormon (MIS) i androgeni. Pretpostavlja se da androgeni na gubernakulum djeluju neizravno preko genitofemoralnog živca i *calcitonin gene related peptide* (CGRP). Uz djelovanje na gubernakulum androgeni potiču razvoj Wollfovih kanalića i slabljenje CSL-a, dok MIS dovodi do propadanja Müllerovih kanalića u muškom zametku (19). Na osnovu rečenog zaključujemo da poremećaji gena koji su zaduženi za sintezu INSL3 i poremećaji receptora LGR8 mogu prouzročiti kriptorhizam (20, 21). Važna je i spoznaja da  $17\alpha$ - i  $17\beta$ -estradiol mogu uzrokovati slabije lučenje INSL3 iz Leydigovih stanica mišjeg fetusa što dokazuje da okolišni čimbenici koji oponašaju estrogenu aktivnost kao i intrauterina izloženost estrogenima može uzrokovati smanjenu produkciju INSL3 (20).

Druga ili ingvinoskrotalna faza spuštanja testisa u skrotum odvija se pod prevladavajućom kontrolom androgena koji potiču genitofemoralni živac na lučenje CGRP koji pak potiče gubernakulum na migraciju (20). Mezenhimalne stanice gubernakuluma ističu AR tako da se broj AR u muškaraca znatno poveća, dok su kod štakora smještene u vezivnom tkivu okružene glatkim mišićnim stanicama u proksimalnom dijelu i poprečnoprugastim mišićnim stanicama u distalom dijelu gubernakuluma (22).

Osim neposrednog djelovanja na gubernakulum androgeni na njega djeluju i posredno preko genitofemoralnog živca i CGRP neurotransmitera kojeg on luči, a radi se o neuropeptidu koji nastaje transkripcijom kalcitonin gena i alternativnim prekrajanjem mRNA (23). Genitofemoralni živac podliježe maskulinizaciji i započne otpuštati CGRP koji preko receptora na gubernakulumu glodavaca uzrokuje njegove kontrakcije (24). Potvrda važne uloge androgena je i dokaz da u eksperimentalnih životinja primjena flutamida, nesteroidnog antiandrogenog lijeka sprečava reakciju bubrenja gubernakula, dok primjena testosterona ili dihidrotestosterona dovodi do obrata ovog procesa (25, 26). Kao potvrda ovome služi epidemiološki podatak da se veliki postotak nespuštenih testisa spontano razriješi u vrijeme povećanog lučenja gonadotropina i steroidnih hormona neposredno nakon poroda u dobi od 1-3 mjeseca. Nespušteni testisi su česta pojava u hipogonadotropnom hipogonadizmu (HH)(13, 27), kao i u mutacijama gena za AR, uzrokujući sindrom androgene neosjetljivosti (*androgen insensitivity syndrome* (AIS)),

karakteriziranom s poremećajem u razvoju Wolffovih kanalića s mikropenisom, hipospadijom i nespuštenim testisima (28-31). Također i poremećaj gena zaduženog za gen lutetotropnog hormona (LH) može prouzročiti pojavu nespuštenih testisa (32).

Razvoj testisa rođenjem nije završen i on se nastavlja nakon rođenja djeteta (33), što je u suprotnosti s dosadašnjim shvaćanjem da se gonade u ljudi nakon poroda nalaze u stanju mirovanja. Za vrijeme prvih postnatalnih mjeseci, serumske razine gonadotropina značajno porastu (34). Uzrok tome je aktivacija hipotalamo-hipofizno-testiskularne osvine koja za posljedicu ima značajno povišenje serumskih razina folikulo oslobađajućeg hormona (FSH) i luteinizirajućeg hormona (LH) koja potom uzrokuje nagli porast lučenja reproduktivnih hormona, kao što su testosteron, inhibin B i MSI (35-37). Za vrijeme ovog značajnog porasta serumskih razina androgena dječaci ne pokazuju znakove virilizacije, već postoje samo posredni znaci djelovanja androgena (38).

Kao posljedica nenarušenog djelovanja gonadotropina i androgena u testisu dolazi do umnažanja i diferencijacije Leydigovih i zametnih stanica (39), a zbog umnažanja Sertolijevih stanica počinje se lučiti inhibin B (40, 41). Sazrijevanje zametnih stanica započinje u dobi od 3 mjeseca pretvorbom gonocita u *adult dark* (Ad) spermatogonije, čiji se broj postupno povećava (42). Taj proces se uglavnom završi do 6. mjeseca života.

Za razliku od zdravog testisa, kod testisa zaostalog na njegovom normalnom putu spuštanja u skrotum postoji poremećaj u sazrijevanju zametnih stanica što dovodi do povećanog gubitka zametnih stanica i smanjenog broja Ad spermatogonija (43). Ovo smanjenje broja Ad spermatogonija je izraženije od smanjenja ukupnog broja zametnih stanica i predstavlja osnovni poremećaj u razvoju zametnih stanica u primarno nespuštenim testisima (44). To povećava rizike od poremećaja u kvaliteti sperme i neplodnosti, te rizike pojave maligne bolesti testisa u kasnijem životu (45-49). Navedene promjene su izraženije kod nespuštenih testisa s višim smještajem testisa.

Osim promjena zametnih stanica nespušteni testisi značajano utječu i na funkciju Leydigovih stanica koje za iste serumske vrijednosti izlučenog testosterona kao kod normalno spuštenih testisa trebaju stimulaciju višim dozama LH (50).

Iako su osnovne serumske vrijednosti testosterona u dječaka s nespuštenim testisima normalne, u njih oko 30% stimulacija s humanim hCG-om ne dovodi do zadovoljavajućeg porasta serumskih vrijednosti testosterona (51). Premda se čini da se ranim liječenjem do određenog stupnja može spriječiti gubitak broja i funkcije Leydigovih stanica (52, 53), rizik pojave maligne bolesti ostaje nepromijenjen i nakon orhidopeksije (45), što ukazuje na ireverzibilni početak testikularne disgeneze (54).

Drugi korak u sazrijevanju zametnih stanica je pretvorba AD spermatogonija u B spermatogonije i primarne spermatocite koji se zbiva u dobi od 3-4 godine (44, 55). Testis nakon ove dobi ulazi u stanje mirovanja do konačnog koraka spermiogeneze koji započinje u pubertetu (56, 57).

## **1.5 RAZVOJ ZAMETNIH STANICA I SPERMATOGENEZA**

Usporedo s formiranjem testisa kao gonade teče i proces diferencijacije i sazrijevanja zametnih stanica iz kojih će poslije spermatogenezom nastati muške spolne stanice.

Zametne stanice testisa nastaju iz primordijalnih zametnih stanica koji potiču iz embrionalnog ektoderma. One duž baze alantoisa i uzduž stražnjeg crijeva migriraju do urogenitalnog nabora gdje se umnažaju (8), a one stanice koje ne završe u spolnom grebenu podliježu procesu unutarnje apoptoze (9). Dolaskom u urogenitalni nabor primordijalne zametne stanice posjeduju dvojni potencijal razvoja u muške ili ženske spolne stanice, a ključnu ulogu u njihovoj diferencijaciji prema muškim spolnim stanicama ima spolno određujući gen na Y kromosomu (*Sex-determining region Y – SRY*), koji započinje diferencijaciju testisa aktiviranjem muških specifičnih transkripcijskih faktora koji su potrebni za pravilnu diferencijaciju Sertolijevih stanica. Sertolijeve stanice u urogenitalnom naboru okružuju primordijalne zametne stanice i počinju oblikovati seminiferne tračke u kojima dolazi do pretvorbe primordijalnih zametnih stanica u gonocite i njihovog umnažanja koje se zaustavi u  $G_0/G_1$  fazi, a njihovo daljnje umnažanje se nastavi nakon poroda (8). Unatoč uvriježenom mišljenju da spolne žlijezde nakon rođenja miruju sve do puberteta to nije tako i u njima se zbiva značajna pretvorba zametnih stanica u dva odvojena koraka.



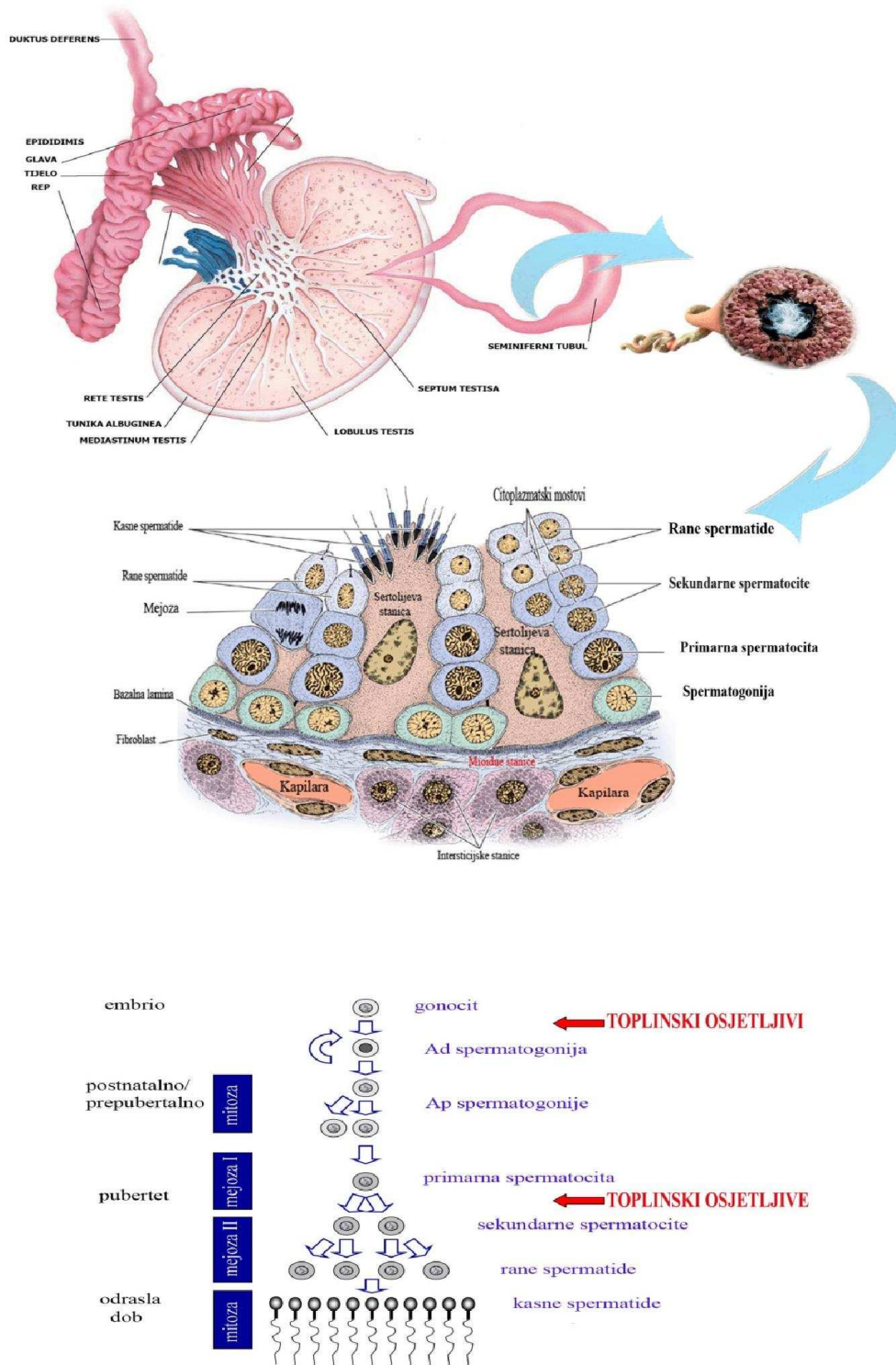
Prvi korak se zbiva u dobi od 2-3 mjeseca života kada dolazi do privremenog naglog porasta gonadotropina FSH i LH, inhibina B i testosterona što se naziva mini-pubertet, koji u konačnici dovodi do pretvorbe gonocita u Ad spermatogonije (58-60). Ako ova preobrazba izostane, što se događa u nespuštenim testisima, doći će do izostanka pretvorbe gonocita u Ad spermatogonije i do postupnog propadanja gonocita, što objašnjava visoki postotak neplodnosti muškarca u kasnijoj, generativnoj dobi i može dosegnuti 90% (44), unatoč normalnom broju zametnih stanica u vrijeme operacije (59).

Drugi korak u sazrijevanju zametnih stanica je pretvorba Ad spermatogonija u B spermatogonije i primarne spermatocite mitotičkom diobom, koji se zbiva u dobi od 3-4 godine (44, 55). Tek nakon ovog koraka testis ulazi u stanje mirovanja do konačnog koraka spermatogeneze koji se odvija u pubertetu (56, 57). Izostanak ovog koraka spermatogeneze je također česta pojava kod nespuštenih testisa.

Nastupom puberteta primarne spermatocite započinju svoju prvu mejotičku diobu kako bi od jedne stanice primarne spermatocite nastale dvije sekundarne spermatocite, a drugom mejotičkom diobom od njih nastale četiri stanice s haploidnim brojem kromosoma koje nazivamo spermatide (Slika 2). Novonastale stanice posjeduju antigena svojstva koja su strana već potpuno oblikovanom obrambenom sustavu domaćina, a zaštitu protiv njega mu daju čvrste veze Sertolijevih stanica uz bazalnu membranu koju nazivamo *zonula occludens*.

Čitav proces spermatogeneze reguliran je endokrinim, te testikularnim parakrinim i autokrinim djelovanjem (61). Hormonska regulacija spermatogeneze počinje u pubertetu međudjelovanjem hipotalamusa i prednjeg režnja hipofize koja na poticaj gonadotropnih oslobađajućih hormona luči FSH i LH. Točan mehanizam djelovanja ova dva hormona nije do kraja poznat, ali s obzirom da muške spolne stanice nemaju receptora za FSH i androgene očito je da oni djeluju preko Sertolijevih stanica (62). FSH djeluje direktno na Sertolijeve stanice, a LH posredno preko testosterona koji na njegov poticaj luče Leydigove stanice. Danas se zna da su gonadotropni hormoni uključeni u regulaciju nekoliko parakrinih čimbenika testisa, kao što su citokini testisa i čimbenici rasta za koje je dokazano da preko receptora djeluju na umnažanje zametnih stanica suzbijanjem proapoptotskih signala (61), dok će njihov nedostatak uzrokovati apoptozu zametnih

stanica. Kao važan signalni put u homeostazi zametnih stanica navode se proteini Bcl-2 (63). Citokine i čimbenike rasta stvaraju imune i intersticijske stanice, a proizvode se i unutar seminifernih tubula gdje ih stvaraju Sertolijeve stanice, Leydigove stanice, peritubularne stanice, spermatogonije, diferencirane spermatogonije, pa čak i spermatoцити (61). U slučaju patoloških zbivanja povećava se razina pro-upalnih citokina što negativno utiče na spermatogenezu (61). Uz ovo je važno spomenuti da FSH određuje broj Sertolijevih stanica koje formiraju krvno-tubularnu barijeru i u njima potiče sintezu proteina koji vežu androgen (ABP) koji je bitan za održavanje 20-50 puta više razine testosterona u testisu od one u krvi, a koja je nužna za pokretanje i održavanje spermatogeneze.



Slika 2. Spermatoģeza.

Povratnu spregu u regulaciji lučenja FSH u muškaraca ima inhibin B, polipeptidni hormon koji se proizvodi samo u Sertolijevim stanicama (64). Regulacija lučenja inhibina B nije potpuno jasna, a čini se da ovisi o složenom međudjelovanju između Sertolijevih, Leydigovih stanica, FSH i zametnih stanica. Serumske razine inhibina B tijekom života muškarca nisu uvijek iste, već se mijenjaju u ovisnosti o funkciji Sertolijevih stanica. Kod odraslih muškaraca postoji pozitivna korelacija između serumske razine inhibina B i funkcije Sertolijevih stanica, broja spermija, spermatogenog statusa i negativna korelacija sa serumskim razinama FSH (65). Iz tih razloga inhibin B se smatra pokazateljem spermatogeneze, a subfertilni muškarci uglavnom imaju snižene ili čak nemjerljive vrijednosti serumskih razina inhibina B s izuzetkom muškaraca s opstruktivnim tipom azoospermije ili spermatogenim arestom na razini spermatocita koji imaju normalne razine inhibina B (64).

## 1.6 IMUNOLOGIJA TESTISA

Spermatogonije se počinju diferencirati u spermije samo nakon puberteta, nakon što je obrambeni sustav potpuno razvijen i sustav samotolerancije potpuno razvijen.

Kako se spermatogonije umnažaju i diferenciraju u spermije nastaju mnogi površinski i unutarstanični proteini koji su novi u organizmu i novi za obrambeni sustav organizma i kao takvi trebali bi ostati izvan njegovog dosega. Taj zadatak imaju Sertolijeve stanice koje odvajaju krvožilni i tubularni prostor testisa čineći složenu mrežu čvrstih veza tzv. *zonulu occludens*, koja sadrži nekoliko integralnih membranskih proteina koji obuhvaćaju različite komponente kao što su junkcijske adhezijske molekule, kladinsku i okludinsku obitelj proteina i na taj način osigurava razdvajanje između obrambenog sustava i haploidnih zametnih stanica i njihovih antigenih svojstava.

Smatra se da ova barijera čini osnovu sustavne tolerancije prema novonastalim autoantigenima. Dokaz ovome je da se transplantacijom spermija jedne jedinke u tubule testisa druge jedinke može obnoviti spermatogeneza (66), dokazujući da su seminiferne tubule imunoprivilegirano mjesto. Ovo nije slučaj s autoantigenima koji se nalaze na

stanicama smještenim u bazalnom prostoru seminifernog epitela izvan zonule occludens. Takvi će autoantigeni biti prepoznati kao strani (67).

Eksperimenti sa alograftima i ksenograftima smještenim izravno u intersticijski prostor testisa mogu pokazivati izostanak znakova degeneracije uzrokovane s reakcijom graft-domaćin, ukazujući na odsutnost ili umanjeni obrambeni odgovor (68, 69). Unatoč navedenom, testis ima mogućnost normalnog upalnog odgovora, što pokazuje njegov učinkovit odgovor na virusne i bakterijske infekcije, posebno u području rete testisa gdje sperma ulazi u eferentni duktus epididimisa (70). Ova prijelazna zona je izgrađena od stanica nalik Sertolijevima koje oblikuju zaliske s mnogo makrofaga koji nadziru tkivo. Na ovom području nema krvno-testikularne barijere zbog čega spermiji na ovom mjestu više nisu zaštićeni od obrambenog sustava domaćina, kao što su zaštićeni u distalnom dijelu svog prolaska kroz epididimis gdje postoji epididimo-krvna barijera. Ovo je potvrđeno s opažanjem da neki oblici autoimunog orhitisa započinju upravo u rete testis, a krvno-testikularna barijera na ovom mjestu je nepotpuna za humoralna protutijela.

Za imunoprivilegiranost testisa nije odgovorna samo krvno-testikularna barijera, nego i specifična unutarstanična regulacija djelovanja obrambenog sustava. Naime, u intersticiju testisa prevladavaju Leydigove stanice, a u transplantacijskim istraživanjima štakori kojima su prethodno dati estrogeni, kako bi se smanjilo lučenje testosterona iz Leydigovih stanica, brzo su odbacivali unutarstanične alograftove, ukazujući da visoke razine testosterona imaju ključnu ulogu u održavanju imunoprivilegiranosti testisa mada mehanizam ove pojave nije razjašnjen. Činjenica je da testis posjeduje veliki raspon imunokompetentnih stanica kao što su leukociti, makrofagi, monociti, dendritične stanice, T i B limfociti i mastociti.

Makrofagi su u testisu prisutni od sedmog tjedna gestacije i vjerojatno potječu iz prekursorskih hematopoetskih stanica koje naseljavaju testis. Za vrijeme postnatalnog razdoblja one se umnažaju vjerojatno pod kontrolom hipofize jer je primijećeno da se umnažanje makrofaga u štakora može potaknuti s hCG. U odraslog muškarca makrofagi sačinjavaju 25% svih intersticijskih stanica testisa u fiziološkim uvjetima, a građom i biokemijski slične makrofagima u ostalim tkivima mada u usporedbi s njima imaju smanjenu sposobnost lučenja citokina IL-1 $\beta$  i TNF (71).

Da je tome tako pokazuje pokus s umetanjem liposaharida nalik bakterijskima u mišji testis što za posljedicu ima lučenje povišenih vrijednosti testikularnog citokina IL-6 s posljedično povećanom sintezom protuupalnih posrednika (69, 72). U testisima muškaraca s obzirom na isticanje površinskih antigena razlikujemo dvije vrste makrofaga i to skupinu ED2 i ED1. Smatra se da su ED2 makrofagi predstavljaju 85% makrofaga primarno nastalih u testisu, ne sudjeluju u razvijanju upale i imaju ulogu u očuvanju imune privilegiranosti kao dio imunoregulacijskog tima. Za razliku od ED2 makrofaga ED1 makrofagi čine 25% ukupne populacije makrofaga u testisu, smatra se da potječu od krvnih monocita/makrofaga i sudjeluju u upalnom odgovoru, a za vrijeme akutne i kronične upale dotok ED1 makrofaga mijenja odnos populacije makrofaga na uštrb ED2 makrofaga. Kod neplodnih muškaraca sa značajnim oštećenjem spermatogeneze u oko 5% biopsija nalazimo tubule testisa okružene monocitnim infiltratima koji se nalaze i kod CIS testisa.

Druga skupina imunih stanica po zastupljenosti u testisu su mastociti. Njihov doprinos imunološkom sustavu je uvijek bio podcijenjen, a njihova uloga u imunoprivilegiranosti testisa još uvijek nije razjašnjena (73, 74). Mastociti otpuštaju posrednike koji mogu utjecati na početak i progresiju bolesti, a kod sisavaca imaju i važnu ulogu u regulaciji sinteze steroidnih hormona u Leydigovim stanicama (75). U mozgu ove stanice mogu mijenjati propusnost krvnih žila i povećati prolaz upalnih stanica. Njihov glavni produkt koji otpuštaju je serin proteaza triptaza koja je mitogen za fibroblaste, povećavajući sintezu kolagena što dovodi do fibroze, zadebljanja i hijalinizacije zidova tubula. Histološki izgled poremećaja povezanih s problemima spermatogeneze i neplodnosti su uvijek udruženi s povećanim brojem mastocita (76, 77). U skladu s navedenim inhibitori mastocita sprečavaju aktivaciju mastocita i povoljno djeluju na liječenje idiopatske oligospermije i oligoastenospermije (78, 79).

## **1.7 UZROCI NASTANKA PRIMARNO NESPUŠTENIH TESTISA**

Pravi uzrok pojave nespuštenih testisa do danas nije poznat, premda je očito da je za poremećaj odgovorno više čimbenika.

Porodajna masa <2,5 kg je ključan čimbenik za razvoj nespuštenih testisa neovisno o dužini gestacije i navodi se kao važan čimbenik u većini epidemioloških istraživanja koja se bave ovom problematikom. Uz nju se kao važni čimbenici navode i nedonošenost, blizanačka trudnoća, te obiteljska anamneza, a na to ukazuju i epidemiološki podatci da obitelji s pozitivnom anamnezom nespuštenih testisa imaju učestalost rođenja dječaka s nespuštenim testisima u 23%, a obitelji s negativnom anamnezom učestalost od 7,5% slučajeva (80).

Važan epidemiološki podatak u rasvjetljavanju mogućih uzroka nespuštenih testisa su i podatci o smještaju testisa prikupljeni za vrijeme operacije dječaka zbog nespuštenih testisa koji govore da se 82% testisa prilikom operacije nalazilo distalno od unutarnjeg preponskog otvora (81), dok se od preostalih 18% testisa polovina (9%) nalazila intraabdominalno, a druga polovina je bila atrofična ili se radilo o nedostajućem testisu. Iz ovoga zaključujemo da se u više od 80% slučajeva poremećaj spuštanja testisa dogodio u drugoj, transingvinalnoj fazi spuštanja testisa kada je testis oblikovan kao organ, što veliki broj genskih poremećaja, odgovornih za formiranje testisa kao organa isključuje kao prevladavajući uzrok poremećaja. To govori u prilog tezi da je veliki broj nespuštenih testisa uredne građe i da na razvoj nespuštenih testisa snažno utiče sam intrauterini razvoj djeteta (82). Zbog toga insuficijencija placente sa smanjenom sekrecijom HCG (83, 84) i niske vrijednosti majčinih estrogena također mogu biti uzročni čimbenici (84, 85), uz to se čini da dijabetes majke, uključujući i gestacijski dijabetes predstavlja čimbenik rizika za pojavu nespuštenih testisa (86).

Očito je i da hormoni imaju ključnu ulogu u obje faze spuštanja testisa, a za to je nužna očuvana hipotalamo-hipofizno-testikularna osovina (10-13). Stoga malformacije središnjeg živčanog sustava i kongenitalni hipogonadotropni hipogonadizam mogu biti udruženi s nespuštenim testisima (1).

Svaka faza spuštanja testisa je različito hormonski regulirana.

Prva transabdominalna faza je, kao što je prije rečeno, pod dominantnom kontrolom INSL3 koje luče Leydigove stanice koje potaknute majčinih hCG iz placente i/ili fetalnim LH (14), koji preko receptora na gubernakulumu LGR8 (15-18), uzrokuje maskulinizaciju

gubernakuluma, a tome pridonose MIS i androgeni. U toj, prvoj fazi androgeni osim djelovanja na gubernakulum preko genitofemoralnog živca i CGRP, potiču regresiju CSL preko androgenih receptora (AR). Kao zaključak možemo reći da će jedini poremećaji gena koji sintetiziraju INSL3 i LGR8 receptor dovesti do poremećaja spuštanja testisa u skrotum (20, 21), premda samo mali postotak dječaka s nespuštenim testisima ima ovaj poremećaj (87, 88). Poznato je da intrauterina izloženost estrogenima i/ili okolišnim čimbenicima koji oponašaju estrogenu aktivnost može uzrokovati slabije lučenje INSL3 iz Leydigovih stanica mišjeg fetusa i dovesti do poremećaja spuštanja (20). Nedostatak ili poremećaj lučenja androgena u prvoj fazi može poremetiti involuciju CSL i tako uzrokovati poremećaj spuštanja testisa u skrotum. Poremećaj lučenja MIS može prouzročiti poremećaj involucije Müllerovih kanalića u muškom zametku (19), koji mogu uzrokovati anatomsku blokadu spuštanja testisa u skrotum (10).

Druga faza spuštanja testisa u skrotum odvija se pod prevladavajućom kontrolom androgena koji potiču genitofemoralni živac na lučenje CGRP koji pak, potiče stanice gubernakuluma na isticanje membranskih AR (22), te preko istaknutih receptora na gubernakulumu uzrokuje njegove kontrakcije (24). Potvrda važne uloge androgena je i dokaz da u eksperimentalnih životinja primjena flutamida, nesteroidnog antiandrogenog lijeka ne dovodi do bubrenja gubernakuluma, a primjena testosterona ili dihidrotestosterona dovodi do obrata ovog procesa (25, 26). Kao potvrda tome služi podatak da se veliki postotak nespuštenih testisa spontano razriješi za vrijeme mini-puberteta kojeg obilježava povećano lučenje gonadotropina i steroidnih hormona neposredno nakon poroda u razdoblju od 1.-3. mjeseca života. Nespušteni testisi su česta pojava u hipogonadotropnom hipogonadizmu (HH) (13, 27), kao i u mutacijama gena za androgeni receptor (AR), uzrokujući sindrom androgene neosjetljivosti (AIS), karakteriziranom s poremećajem u razvoju Wolffovih kanalića s mikropenisom, hipospadijom i nespuštenim testisima (28-31). To je dokazano kod eksperimentalno izazvanih nespuštenih testisa u životinja s nedostatkom receptora za androgene ili blokadom androgenih receptora (89). Također i poremećaj gena zaduženog za gen LH može dovesti do pojave nespuštenih testisa (32).



Obje ove faze odvijaju se pod dominacijom hormona koje luče Leydigove stanice što naglašava važnu činjenicu da je normalna funkcija Leydigovih stanica od ključne važnosti za spuštanje testisa u skrotum, te će njihov nedostatak ili poremećaj dovesti do nespuštenih testisa.

Kao i u prvoj, tako i u drugoj fazi spuštanja testisa u skrotum znatnu ulogu u nastanku nespuštenih testisa kod ljudi imaju i okolinski čimbenici (90). Tako tvari i toksini koji imaju slično djelovanje estrogenima mogu uzrokovati poremećaj spuštanja testisa zbog čega je izloženost estrogenima često korišten model izazivanja nespuštenih testisa u životinja (91). Izloženost kemikalijama iz okoliša kao što su organoklorini, ftalat monoesteri i pušenje povezani su sa štetnim djelovanjem na razvoj reproduktivnog sustava u djece (92-94).

Uz ove čimbenike važnu ulogu u spuštanju testisa i njegovom poremećaju ima intraabdominalni tlak, a njegov učinak je najizraženiji za vrijeme prolaska testisa kroz preponski kanal. Intraabdominalni tlak ne samo da vrši izravni pritisak na testis, već i indirektno formirajući vršak procesusa vaginalisa stabilizira testis i omogućuje gubernakulumu povlačenje testisa (10). Stanja povezana sa sniženim abdominalnim tlakom koja su udružena s povećanim rizikom razvoja nespuštenih testisa uključuju: Prune belly sindrom, kloakalnu ekstrofiju, omfalokelu, gastroshizu i različite druge sindrome (95, 96). Abnormalnosti epididimisa često su povezane s nespuštenim testisima, mada većina anomalija epididimisa ne doprinosi poremećaju spuštanja testisa u skrotum (97).

## **1.8 NAČINI OŠTEĆENJA NESPUŠTENIH TESTISA**

### **1.8.1 NAČIN OŠTEĆENJA ZAMETNIH STANICA**

Upotrebom najčešćeg modela za eksperimentalno nespuštene testise, smještanjem testisa odrasle spolno zrele životinje u trbuh dokazano je da su primarni spermatociti i spermatide odraslog i pubertalnog testisa najosjetljiviji na povišenu temperaturu, dok su

spermatogonije najotpornije. Ovi tipovi stanica su vjerojatno osjetljivi na povišenu temperaturu jer na svojoj površini ističu proteine osjetljive na temperaturu. Sveukupno ova istraživanja ukazuju da su razvijene zametne stanice direktno osjetljive na povišenu temperaturu, ali nam ova činjenica ne pomaže razumjeti promjene u seminiferim tubulima i Leydigovim stanicama nezrelog testisa kod dječaka kod kojih spermatogeneza još nije ni započela i gdje se zametne stanice osjetljive na povišenu temperaturu pojavljuju tek desetak godina poslije (89).

### **1.8.2 NAČIN OŠTEĆENJA SERTOLIJEVIH STANICA**

U štakora se spuštanje testisa u skrotum događa nakon rođenja, a kada se to spuštanje spriječi prve morfološke promjene su zamjetne na Sertolijevim stanicama nespuštenog testisa za razliku od normalno spuštenog testisa gdje tih promjena nema (89).

Sertolijeve stanice, smještene u testisu kojem je temperatura viša za  $0,7^{\circ}\text{C}$  od skrotalno smještenog testisa, u pojedinim fazama spermatogenog ciklusa nakupljaju masne kapljice i izlučuju više tekućine iz seminiferih tubula nego Sertolijeve stanice u spuštenim testisima. Nakon toga, kada se temperaturna razlika poveća na  $1,5^{\circ}\text{C}$ , slijedi smrt spermatoocita u nespuštenim testisima. Ova opažanja ukazuju da oštećenje Sertolijevih stanica prethodi oštećenju zametnih stanica i da bi uzrok njihovog oštećenja djelomično mogao biti oštećenje Sertolijevih stanica (89). Vjerojatno objašnjenje osjetljivosti Sertolijevih stanica je u tome da one na svojoj staničnoj membrani imaju proteine koji su ovisni o temperaturi (98).

### **1.8.3 NAČIN OŠTEĆENJA LEYDIGOVIH STANICA**

Leydigove stanice u nespuštenom testisu luče nešto manje vrijednosti testosterona (89). U eksperimentalnom modelu nespuštenih testisa u štakora ovaj defekt Leydigovih stanica je zabilježen dvadesetog dana, što je nekoliko dana nakon što je zabilježen poremećaj funkcije seminiferih tubula (89). Većina istraživanja potvrđuju da su ta zbivanja posljedica poremećenog parakrinog lučenja iz stanica seminiferih tubula i da su Leydigove stanice *in vitro* neosjetljive na promjene tjelesne temperature (89).

#### **1.8.4 NAČIN OŠTEĆENJA CIRKULACIJE TESTISA**

Mikrocirkulacija testisa je posebna u nekoliko pogleda. Krvni tlak i razine kisika unutar krvnih žila testisa su vrlo niski što testis čini osjetljivim na promjene u protoku krvi (89). Eksperimentalno je dokazano da primarno nespušteni testisi imaju smanjeni protok krvi kroz krvne žile testisa i njihovu smanjenu propusnost. Smatra se da su ove promjene uzrokovane poremećenim parakrinim djelovanjem Leydigovih i Sertolijevih stanica što dovodi do poremećaja u lučenju čimbenika koji utiču na krvne žile testisa (89). Takva poremećena vaskularizacija nespuštenog testisa je posebno osjetljiva na pojačanu hormonsku stimulaciju (99).

#### **1.9 NAČIN OŠTEĆENJA SUPROTNOG, ZDRAVOG TESTISA**

Mehanizam kojim jednostrano oštećenje testisa uzrokuje oštećenje suprotnog testisa još uvijek nije poznat. (100)

Većina istraživanja koja su se bavila promjenama uzrokovanim torzijom jednog testisa potvrdila su postojanje oštećenja suprotnog testisa (101, 102) (103, 104), premda postoje i istraživanja koja to nisu potvrdila (105, 106). U prilog govori podatak da je nakon torzije jednog testisa spermatogram abnormalan u 70% bolesnika (107).

Unatoč kontroverzama, postoji nekoliko teorija o mehanizmu oštećenja suprotnog, zdravog testisa, a to su: imunološki mehanizam, refleksna vazokonstrikcija i smanjeni protok krvi kroz suprotni testis, prethodne atake kratkotrajnih i asimptomatskih torzija testisa i kongenitalna displazija testisa (108).

Mehanizam refleksne vazokonstrikcije i smanjenog protoka krvi kroz suprotni testis temelji se na činjenici da su testisi sisavaca vrlo osjetljivi na oštećenje slobodnim radikalima kisika (109). Ključni čimbenici za razvoj štetnih posljedica na torkviranom testisu su vrijeme trajanja ishemije i reperfuzije (110, 111). Ishemija testisa potiče smrt zametnih stanica uglavnom smanjenjem opskrbe kisikom ispod metaboličkih potreba tkiva testisa, smanjenjem stanične energije i nakupljanjem toksičnih metabolita, a broj oštećenih zametnih stanica pokazuje povezanost s trajanjem ishemije (112). Reperfuzija dodatno

povećava ishemijom potaknuto oštećenje zametnih stanica nastankom slobodnih radikala kisika i spojeva dušika (109). Oštećenje suprotnog testisa nakon jednostrane torzije testisa, objašnjava se refleksnom vazokonstrikcijom i smanjenjem protoka krvi u suprotnom testisu što uzrokuje nastanak slobodnih radikala kisika i oštećenje tkiva (109).

U suprotnosti s ovim je imunološka teorija koja kaže da oštećenje suprotnog testisa nastaje djelovanjem imunološkog mehanizma što je potkrijepljeno opažanjima da oštećenje testisa nastaje u životinja podvrgnutih torziji testisa, ali ne i u životinja koje su bile podvrgnute podvezivanju testikularnih krvnih žila (102, 113). Ovo se stajalište temelji na spoznaji da imunoregulacija testisa počiva na održavanju ravnoteže između imunološke privilegiranosti i upale, a regulirana je dvojnog ulogom stanica imunog sustava i citokina koji mogu djelovati imunosupresorski ili proupalno. U fiziološkim uvjetima, antigen specifični autoimuni odgovor se sprečava sistemskim i lokalnim mehanizmima tolerancije što omogućuje preživljavanje zametnih stanica koje za vrijeme spermatogeneze ističu autoantigene. U uvjetima upale, traume ili torzije jednog testisa, zrele dendritične stanice i makrofagi luče velike količine proupalnih citokina koji otpušteni u cirkulaciju narušavaju nepropusnost krvno-testikularne barijere i uzrokuju apoptozu zametnih stanica (107, 114). Antigeni spermija koji se za vrijeme apoptoze otpuštaju sa zametnih stanica pojačavaju autoimuni odgovor, a pojava protutijela govori u prilog pojačanog imunog odgovora (114). Ove promjene uzrokuju propadanje zametnih stanica i neplodnost.

Bez obzira na mehanizam oštećenja suprotnog testisa opsežna apoptoza, koja se nakon torzije jednog testisa redovito odvija u zametnom epitelu suprotnog testisa, uglavnom zahvaća primarne i sekundarne spermatocite, dok su spermatogonije, kapilarni endotel, vezivno tkivo i peritubularni fibroblasti rijetko zahvaćeni (107).

U suprotnosti s podacima o apoptozi stanica, endokrini mehanizam testisa je puno otporniji na ishemiju (115)

## **1.10 POSLJEDICE NELIJEČENOG KRIPTORHIZMA**

### **1.10.1 NEPLODNOST**

Muškarci s anamnezom nespuštenog testisa imaju veći rizik biti neplodni u odrasloj dobi s manjim brojem spermija i slabijom kvalitetom sperme od muškaraca s normalno spuštenim testisima (116, 117).

Povezanost je još očitija kada se proučavaju podatci muškaraca s azospermijom. Oko 10% neplodnih muškaraca imaju anamnezu nespuštenih testisa i orhidopeksije (118). Muškarci s obostrano nespuštenim testisima imaju 6 puta veći rizik od neplodnosti u usporedbi s muškarcima koji imaju jednostrano nespuštene testise i u usporedbi s općom populacijom (119). Učestalost azospermije u muškaraca s jednostrano nespuštenim testisima je 13%. Neliječeni muškarci s obostrano nespuštenim testisima će u 98% slučajeva razviti azospermiju, dok će nakon orhidopeksije više od 20% njih postići normalan broj spermija (120). Rizik od azospermije se smanjuje na 32% kod bolesnika liječenih hormonima i na 46% u muškaraca podvrgnutih orhidopeksiji u dječjoj dobi (44). Zbog toga se nameće pitanje da li se tu radi o prirođenom ireverzibilnom oštećenju spermatogeneze.

Koliko će dječaka nakon orhidopeksije biti plodno znatno ovisi o: životnoj dobi u kojoj je izvršeno liječenje, o smještaju testisa i kirurškoj tehnici.

Dokazano je da će kirurško liječenje dječaka s obostrano nespuštenim testisima u dobi između 10 mjeseci i 4 godine dovesti do normalnog broja spermija u 76% slučajeva u usporedbi s 26% slučajeva u dječaka koji su operirani u dobi između 4 i 14 godina. Ova razlika u uspješnosti liječenja s obzirom na dob bolesnika prilikom operacije nije toliko izražena kod bolesnika s jednostrano nespuštenim testisom (1).

Objašnjenje ovog opažanja leži u činjenici da smanjenje broja zametnih stanica započinje već u 6. mjesecu života i ovisna je o smještaju testisa. Općenito rečeno, što je viši smještaj testisa u vrijeme liječenja, to će biti manji broj zametnih stanica u tubulima testisa (121). Ovi podatci su dobiveni biopsijom testisa za vrijeme orhidopeksije, čime se dokazalo da spermatogeni indeks (broj Ad spermatogonija/tubulu testisa) značajno opada nakon 6. mjeseca života i u dobi od 9 mjeseci ima granične vrijednosti manje od 0,2. Takve osobe

imaju visoki rizik neplodnosti u kasnijem životu, jer broj Ad spermatogonija korelira s brojem spermija u odrasloj dobi (122). U nespuštenim testisima uz zametne stanice značajno atrofiraju i Leydigove stanice zbog nedovoljnog lučenja gonadotropina što dovodi do smanjenog lučenja testosterona (123). Tasian i suradnici navode značajan rizik mjesečnog gubitka od 2% zametnih stanica i rizika mjesečnog gubitka 1% Leydigovih stanica za svaki mjesec koji testis ostaje nespušten. On također navodi i 50% veći rizik od gubitka zametnih stanica u nepalpabilnom testisu u odnosu na palpabilni nespušteni testis (124). Zbog toga se smatra da orhidopeksija učinjena do 9. mjeseca života može zaustaviti daljnje propadanje zametnih stanica testisa i poboljšati vjerojatnost da liječeni dječaci u odrasloj dobi budu plodni.

Međutim, kao što je vidljivo iz prije rečenog orhidopeksija u ranoj dobi ne jamči uvijek 100% plodnost u odrasloj dobi. Hadžiselimović i suradnici pokazali su da će unatoč orhidopeksiji prije 6. mjeseca života čak 35% dječaka u odrasloj dobi biti neplodno, iako su prilikom orhidopeksije imali normalan broj zametnih stanica (59). Autori navode hipotezu da je neplodnost uzrokovana poremećenom pretvorbom gonocita u Ad spermatogonije, stanice iz kojih će poslije nastajati spermiji. Ovo se objašnjava mini-pubertetom, što u konačnici dovodi do pretvorbe gonocita u Ad spermatogonije (58), (59), (60). Hadžiselimović i suradnici su također dokazali da je broj Ad spermatogonija u jednostrano nespuštenim testisima u nelinearnoj korelaciji sa suprotnim, spušenim, testisima (59).

Ako se ta preobrazba ne dogodi tijekom mini puberteta, rizik neplodnosti u kasnijoj dobi doseže 90% (44). Ovaj poremećaj u prvoj fazi sazrijevanja zametnih stanica dovodi do nesrazmjernog smanjenja broja Ad spermatogonija u odnosu na broj gonocita što objašnjava visoki postotak neplodnosti muškaraca s nespuštenim testisima koji su u vrijeme orhidopeksije imali normalan ukupni broj zametnih stanica. Kako bi se potakla pretvorba gonocita u Ad spermatogonije danas se zbog sprečavanja posljedične neplodnosti u odrasloj dobi predlaže primjena hormonskog liječenja (58).

### 1.10.2 MALIGNOST

Uzrok maligne bolesti testisa je nepoznat, ali klinički i epidemiološki podatci upućuju da je velik postotak poremećaja muških reproduktivnih organa antenatalnog porijekla. U literaturi je poznato da muškarci s nespuštenim testisima imaju veći rizik nastanka tumora zametnih stanica testisa. Vjerojatnost za to je 1:2000 i povećana je u odnosu na opću populaciju, ali se podatci o stopi učestalosti razlikuju u različitim istraživanjima (125). Tako jedno istraživanje navodi veći rizik maligne bolesti od 32 puta u muškaraca s anamnezom nespuštenih testisa u odnosu na normalnu populaciju (126). Meta analiza 21 kontrolirane studije pokazala je povećanu učestalost maligne bolesti od 3,5 do 17,1 puta (127).

U muškaraca s jednostrano nespuštenim testisima maligna bolest se razvija uglavnom na nespuštenom testisu, premda su maligne alteracije pronađene i na suprotnom spušenom testisu u oko 20% slučajeva (128). Rizik pojave maligne bolesti također ovisi i o smještaju testisa i veći je 5 puta kod anamneze testisa smještenih u truhu nego kod testisa smještenih u preponskom kanalu. Čimbenik važan za učestalost pojave maligne bolesti je dob u kojoj je izvršena operacija korekcije nespuštenih testisa. U švedskoj studiji koja je ispitala relativni rizik pojave maligne bolesti testisa između normalne populacije i 16983 bolesnika s nespuštenim testisima utvrdila je relativni rizik pojave maligne bolesti od 2,23 u dječaka kojima je orhidopeksija zbog nespuštenih testisa učinjena prije 13. godine i relativni rizik 5,40 u dječaka kojima je orhidopeksija učinjena nakon 13. godine života (129).

Histološki tumori zametnih stanica testisa adolescenata i mladih odraslih muškarca su seminomi i neseminomi. Neseminomi se dijele na embrionalne karcinome, tumore žumanjčane vreće, koriokarcinome koji imaju ekstraembrionalne elemente i teratome u kojima je došlo do somatske diferencijacije. Tumori zametnih stanica predstavljaju najčešće solidne tumore u dobi od 15-45 godina kod bijele rase (130).

Poznato je da maligna bolest testisa potječe iz stanica karcinoma in situ (CIS), a poznat je i pod nazivom intratubularna nediferencirana neoplazija zametnih stanica (TIN) i predstavlja čest prekursor seminomskih i neseminomskih tumora zametnih stanica (131).

Potvrda ovoj tvrdnji je da stanice CIS svojom građom jako podsjećaju na gonocite, i obje vrste stanica imaju zajednička brojna imunohistokemijska obilježja.

## **1.11 DIJAGNOZA NESPUŠTENIH TESTISA**

### **1.11.1 KLINIČKI PREGLED**

Predstavlja osnovu dijagnostike nespuštenih testisa i premda nije uvijek jednostavna, značajno ovisi o iskustvu kliničara, kao i o postavkama samog pregleda. Klinički se pregled obavlja u toploj prostoriji, uključuje vizualni pregled skrotuma i pregled djeteta dok leži na leđima, u poziciji s prekriženim nogama i ako je moguće i u stojećem položaju. Asimetrični i hipoplastični skrotum ukazuje na jednostrano ili obostrano nespušteni testis. Jednostrano nepalpabilni testis i povećani suprotni testis, posebno nakon početka puberteta može ukazivati na atrofiju testisa ili njegov nedostatak. Ovaj nalaz nije specifičan i ne isključuje potrebu za kirurškom eksploracijom. Kako bi jasno razlikovali nespušteni od mobilnog testisa kliničar svakako treba isključiti refleks kremastera što se postiže tako da ispitivač svojom nedominantnom rukom pritisne područje iznad pubične kosti prije dodirivanja skrotuma dominantnom rukom. U slučaju da se testis ne nalazi u skrotumu već u preponskom kanalu pokušava ga se pokretima mužnje spustiti u skrotum. Ovaj postupak omogućuje procjenu dužine elemenata funikulusa i razlikovanje između preponski smještenog testisa i povećanog limfnog čvora. Prilikom kliničkog pregleda pozornost treba obratiti na područje bedara, međice i spolnog uda u slučaju nepipljivog testisa kako bi isključili ektopični testis, te obratiti pozornost na postojanje preponske kile.

### **1.11.2 DOPUNA KLINIČKOM PREGLEDU**

Kao dopuna kliničkom pregledu kod nepalpabilnih testisa koristiti se pregled ultrazvukom (UZV) i magnetskom rezonancom (MRI). Te metode omogućuju prikazati testis, te



odrediti njegov položaj, veličinu i strukturu parenhima. U određenim slučajevima u dijagnostici nepalpabilnih testisa sve više se primjenjuje laparoskopija (132).

Laboratorijska dijagnostika nije uobičajen postupak u dijagnostici nespuštenih testisa i primjenjuje se kod muške novorođenčadi s obostrano nespuštenim testisima kod koje treba isključiti ženski kariotip i s njim udruženi adrenogenitalni sindrom. U djece s obostrano nespuštenim testisima, a u kojih je isključen ženski kariotip treba učiniti endokrinološki pregled, kako bi se isključili drugi mogući sindromi, a testom stimulacije s hCG-om utvrditi postojanje tkiva koje luči testosteron. Tako se kod povišenih serumskih vrijednosti gonadotropina, nemjerljivih serumskih vrijednosti MIS-a, i negativnog stimulirajućeg testa s hCG može zaključiti da je riječ o anorhiji (133). Konačni dokaz anorhije postavlja se kirurškom eksploracijom.

## **1.12 LIJEČENJE**

### **1.12.1 INDIKACIJE I LIJEČNJE**

Indikacije za hormonsko ili kirurško liječenje kriptorhizma su slijedeće:

1. sprečavanje neplodnosti i pospješenje plodnosti,
2. olakšavanje samopregleda testisa i ranog otkrivanja tumora testisa,
3. liječenje udružene preponske kile,
4. sprečavanje torzije testisa,
5. sprečavanje ozljede testisa o pubičnu kost,
6. psihološki efekti praznog skrotuma,
7. kozmetički razlozi.

Liječenje nespuštenih testisa može biti hormonsko, kirurško ili kombinacija oba ova postupka, a uspjeh liječenja uvelike ovisi o smještaju testisa u vrijeme postavljanja dijagnoze i dobi bolesnika u kojoj je liječenje započeto.

Hormonsko liječenje temelji se na upotrebi gonadotropnog releasing hormona (GnRH) koji svojim posrednim djelovanjem preko hipofize i/ili humanog korionskog gonadotropina (hCG) koji izravnim djelovanjem potiču Leydigove stanice testisa na lučenje testosterona i na taj način, oponašajući fiziološki mehanizam, potiču spuštanje testisa u skrotum i pretvorbu gonocita u spermatogonije. Još uvijek postoje suprotna mišljenja oko upotrebe hormona u liječenju nespuštenih testisa, a pristaše ovog oblika liječenja primjenjuju ga kao metodu prvog izbora.

Kirurško liječenje temelji se na orhidopeksiji koja predstavlja standardni zahvat za liječenje nespuštenih testisa (134). Ona bi se trebala izvoditi kao dopuna hormonskom liječenju u slučaju njezinog neuspjeha ili kao prva metoda u slučaju da se prethodno nismo odlučili za hormonsko liječenje. Ipak indikacija za operacijsko liječenje kao prvi zahvat postoji u slučajevima ektopije testisa, istovremeno prisutne preponske kile, nakon prethodne operacije u preponskoj regiji, nakon recidiva nespuštenih testisa i kod djece starije od godinu dana.

Nove spoznaje govore da nespuštene testise ne treba liječiti u prvih šest mjeseci života već treba sačekati njihovo spontano spuštanje u skrotum što se očekivano dogodi u 2/3 slučajeva. Ukoliko ne dođe do spontanog spuštanja testisa, trebalo bi započeti s hormonskim liječenjem, posebno s gledišta da ona može poboljšati buduću plodnost. Ako se ovim liječenjem ne uspije testis spustiti u skrotum indicirana je kirurška terapija. S obzirom da u 24% slučajeva hormonski izliječenih dolazi do ponovne pojave nespuštenih testisa (135), preporučljivo je takvu djecu pratiti najmanje 6 mjeseci nakon provedenog hormonskog liječenja (132). Kod nespuštenih testisa koji su dijagnosticirani nakon prve godine djetetovog života, a zahtijevaju liječenje prvi izbor liječenja trebalo bi biti kirurško liječenje.

Preporuke za liječenje postpubertalnih muškaraca s dijagnozom nespuštenih testisa temelje se na rizicima pojave maligne bolesti testisa kao i na rizicima vezanim uz upotrebu anestezije (129).

Rizik pojave maligne bolesti testisa u dječaka koji su operirani nakon 12. godine iznosi 5%, za razliku dječaka operiranih prije 12. godine kod kojih je rizik pojave maligne bolesti testisa 2% (122). I premda na pitanje opravdanosti rutinskog izvođenja biopsije testisa, u

adolescenata prilikom postupka orhidopeksije, nije dan jasan odgovor, neki je autori preporučuju u svrhu ranog otkrivanja karcinoma in situ (CIS) testisa (136).

### **1.12.2 HORMONSKO LIJEČENJE**

Hormonsko liječenje nespuštenih testisa može biti prije i poslijeoperacijsko i provodi se s ciljem spuštanja testisa u skrotum te da se potakne sazrijevanje i umnažanje zametnih stanica testisa s konačnim ciljem poboljšanja plodnosti u odrasloj dobi. U slučaju neuspjeha liječenje trebati nastaviti orhidopeksijom.

Danas se za hormonsko liječenje koriste uglavnom dva hormona i to hCG i GnRH od kojih se svaki može primijeniti samostalno ili u kombinaciji (137).

Primjena farmakoloških doza hCG čest je postupak u liječenju dječaka s nespuštenim testisima mada uspješnost ovog postupka u eksperimentalnih životinja nije uvjerljiva (138). Istraživanja zdravih štakora i onih s nespuštenim testisima jasno govore da liječenje s hCG ima negativan učinak na zametne stanice, a sličan učinak je zamijećen i kod liječenih dječaka (139). Čini se da je mehanizam, na koji hCG uzrokuje oštećenje zametnih stanica, stvaranje upalnih čimbenika kao što su upalni citokini i vazoaktivne tvari koje uzrokuju upalni proces i edem koji ometa cirkulaciju i uzrokuje hipoksiju i apoptozu stanica (89).

Vjerojatnost za uspjeh hormonskog liječenja s hCG iz dostupne literature navodi se između 20% i 99% u kontroliranim studijama (140-142), dok većina studija postiže uspješnost liječenja oko 20% (137, 143) ili čak manju, kada se iz ukupnog broja liječenih isključe migrirajući testisi koji ne zahtijevaju liječenje (144).

Uspješnost liječenja s GnRH također značajno varira u kontroliranim studijama (od 0% do 78%). U usporednim randomiziranim dvostruko slijepim studijama klinički uspjeh je primijećen u 6% dječaka liječenih s hCG i u 19% dječaka liječenih s GnRH (142). U meta analizi 33 randomizirane studije sa 3282 dječaka s 4524 nespuštena testisa stopa uspješnosti je bila 19% kod liječenih s hCG i 21% kod dječaka liječenih s GnRH, dok je placebo imao uspješnost u 4% slučajeva (137). Iz rezultata randomizirane studije (143)

saznaje se da liječenje s GnRH poboljšava fertilni indeks (odnos broja Ad spermatogonija po tubulu testisa) stoga se GnRH može preporučiti za početak liječenja (132).

Preporuke za postupak hormonskog liječenja kažu da bi liječenje trebalo započeti s GnRH i nastaviti ga s hCG. Ova kombinacija lijekova i liječenja trebala bi potaknuti spuštanje testisa u skrotum kod 20% dječaka s nespuštenim testisima (137). Hoće li ovo liječenje potaknuti sazrijevanje zametnih stanica i dovesti do boljeg fertiliteta u odrasloj dobi ostaje nejasno. Isto tako ostaje neistraženo do koje mjere liječenje s hCG ima negativan utjecaj na zametni epitel (58, 143, 145). Svakako ovdje treba napomenuti i neželjene pojave liječenja hCG u koje se ubrajaju: povećanje spolnog uda i testisa, pubična dlakavost i agresivno ponašanje djeteta za vrijeme liječenja (146).

Smatra se da poslijeoperacijsko liječenje malim dozama analoga GnRH dovodi do poboljšanja plodnosti muškarca u odrasloj dobi (44, 145). Sadašnja literatura ne opravdava rutinsku primjenu poslijeoperacijskog liječenja hormonima, a jedina egzaktna dijagnostička metoda koja može pomoći u odluci za primjenu ovog oblika liječenja i na osnovu koje se može procijeniti budući potencijal plodnosti testisa je biopsija testisa.

### **1.12.3 KIRURŠKO LIJEČENJE**

Brojna istraživanja upućuju da orhidopeksija, ako se izvede u relativno ranijoj dobi može očuvati spermatogenezu i plodnost u štakora s eksperimentalno izazvanim kriptorhizmom (147). Slično je primijećeno i kod miševa s nespuštenim testisima koji su imali mutaciju za LRG8 nakon orhidopeksije u dobi od 4 tjedna (15). S druge pak strane nije zamijećen oporavak plodnosti ako je orhidopeksija napravljena u odrasloj dobi štakora sa spontanom ili eksperimentalno izazvanom poremećajem spuštanja testisa (148, 149). Isto tako se čini da se orhidopeksijom može spriječiti sekundarna degeneracija skrotalnog testisa kod jednostrano nespuštenih testisa (91, 150).

Temeljni princip operacijskog liječenja nespuštenih testisa je pronaći nespušteni testis, te ga nakon oslobađanja od priraslica smjestiti u skrotum bez napetosti.

Za intraabdominalno smještene testise ovo se može postići klasičnim ili laparoskopskim operacijskim zahvatom. Oba ova načina treba smatrati ravnopravnim jer se oko 5% slučajeva rješavanja nespuštenih testisa ne može završiti započetom tehnikom (151, 152), već treba pribjeći drugoj metodi. Aplazija testisa se dijagnosticira u 9,8% dječaka s intraabdominalnim testisima (153). U nekim slučajevima pronađu se samo ostatci testisa na kraju spermatičnog tračka i takve ostatke treba ukloniti.

### **1.13 BIOPSIJA TESTISA**

Biopsija testisa je postupak uzimanja malenog uzorka tkiva testisa koji služi za postupke dijagnostike i liječenja poremećaja testisa.

Upotreba u dijagnostičke svrhe prvenstveno se koristi kod neplodnosti odraslih muškaraca, kao što je dijagnoza opstruktivne azoospermije, kod muškaraca s čimbenicima rizika od maligne bolesti testisa gdje služi ranom otkrivanju karcinoma in situ testisa (CIS) te kod postavljanja dijagnoze tumorskih tvorbi testisa. Primjena biopsije u dijagnostici testikularnih poremećaja u dječaka prijepubertalne dobi ograničena je na upotrebu kod sumnje na disgenezu gonada ili kod sumnji na ovotestis dok su stavovi o korištenju biopsije testisa prilikom zahvata orhidopeksije u svrhu procjene buduće plodnosti i s tim povezane primjene hormonskog liječenja još uvijek kontroverzni.

U postupcima liječenja biopsija testisa se koristi kod postupaka potpomognute oplodnje, prvenstveno neplodnih muškaraca za dobivanje spermatozoida (TESE, TESA) u muškaraca s neopstruktivnim oblikom jake oligozoospermije i azoospermije.

Biopsija ovisno o načinu izvođenja može biti otvorena (TESE), punkcijska ili perkutana aspiracijska (TESA) od kojih svaka ima svoje prednosti i nedostatke.

Otvorena biopsija je složeniji i zahtjevniji zahvat koji na uspavanom bolesniku u operacijskoj dvorani izvodi obučeno osoblje, pod kontrolom oka izbjegavajući krvne žile

testisa uzima uzorak tkiva koje prolabira kroz incizijski otvor na ovojnici testisa izbjegavajući nepotrebna daljnja oštećenja testisa, a uzorak tkiva je zadovoljavajuće količine i kvalitete.

Punkcijska biopsija ima prednost pred otvorenom biopsijom jer se može izvoditi u lokalnoj anesteziji, ne zahtijeva kiruršku dvoranu i složeni instrumentarij, a ni tako osposobljeno medicinsko osoblje kao za postupak otvorene biopsije. Količina i kvaliteta dobivenog uzorka tkiva je nešto lošija od uzorka dobivenog otvorenom biopsijom. Zbog načina izvođenja postupka, punkcijska igla mora duboko prodrijeti u tkivo testisa kako bi se dobio dovoljan uzorak tkiva pri čemu postoji veća vjerojatnost ozljede krvnih žila testisa, posljedičnih krvarenja i ishemije, a upotrebom punkcijskih pištolja i perkutanih tehnika vjerojatnost za ozljedu i obujam ozljede tkiva testisa se još više povećava. Takve ozljede posebno su štetne za testise malog volumena, kao što su atrofični ili dječji testisi.

Pioniri u upotrebi punkcijske biopsije testisa bili su Posner 1905. i Huhner 1913. koji su je primijenili u istraživanju muške neplodnosti (154-156), dok je otvorenu biopsiju testisa, u svrhu patohistološke analize i procjene muške sterilnosti, prvi popularizirao Charny 1940. godine (155, 157).

#### **1.13.1.1 TEHNIKA OTVORENE (EKSCIZIJSKE) BIOPSIJE**

Za otvorenu dijagnostičku biopsiju testisa radi se transskrotalna incizija u ovojnici testisa oko 0,5 cm kako bi se dobio uzorak tkiva veličine oko 3x3x3 mm, a za adekvatnu procjenu spermatogeneze uklonjeno bi tkivo trebalo sadržavati najmanje 100 seminifernih tubula (158). Nakon uzimanja tkiva rana u ovojnici testisa zatvori se resorptivnim šavima.

Izvođenje biopsije nije povezano s velikim postotkom komplikacija mada se znaju pojaviti krvarenje ili infekcija. Biopsije izvedene na malim testisima nose rizik hipogonadizma što može zahtijevati doživotnu supstitucijsku primjenu testosterona (159). Ove snižene vrijednosti testosterona nakon postupka biopsije znaju se vratiti na početne vrijednosti do godinu dana nakon zahvata kao posljedica povećanog lučenja LH. No čak i s uspostavom

normalnih vrijednosti testosterona ovi bolesnici i nadalje imaju rizik pojave kasnog hipogonadizma (160).

### **1.13.1.2 FIKSACIJA I BOJENJE TKIVA**

Za pouzdanu procjenu bioptiranog materijala tkivo treba stalno po istom obrascu dostaviti patologu, zbog čega je poželjan propisani način fiksacije i bojenja uzorka (161-163). Europski Germ Cell Cancer Consensus group za fiksaciju tkiva preporuča upotrebu Stieveove ili Boulinove otopine (164), ali upotrebom ove dvije otopine u postupcima dijagnostike CIS-a nalaz može biti lažno negativan (161). Stoga se za fiksaciju koristi puferirani formaldehid koji za razliku od nepuferiranog formaldehida ne dovodi do pojave artefakata u obliku skvrčavanja tkiva (165).

Nakon pohrane u fiksacijskom sredstvu preparati se rutinski bojaju s hematoksilin eozinom za procjenu spermatogeneze, dok se za dijagnostiku CIS-a preporučuju i druge metode bojenja (166).

### **1.13.1.3 PROCJENA SPERMATOGENEZE**

Postoji nekoliko klasifikacijskih sistema procjene spermatogeneze (167-170) i svi se temelje na pet glavnih histoloških slika spermatogeneze:

1. Odsutnost seminifernih tubula (tubularna skleroza)
2. Odsutnost zametnih stanica unutar seminifernih tubula (*Sertoli cell only syndrome*)
3. Nepotpuna spermatogeneza, samo do stadija spermatocita (spermatogeni arrest)
4. Prisutnost svih stadija spermatogeneze uključujući i spermatozoide, ali postoji smanjen broj zametnih stanica (hipospermatogeneza)
5. Normalna spermatogeneza.

U praksi se u svakoj biopsiji viđa više različitih razvojnih stadija prisutnih jednih uz druge (miješani uzorak) što je dovelo do velike raznolikosti klasifikacija spermatogeneze, a to još više otežava dijagnozu i prognostičku vrijednost biopsije testisa.

U širokoj upotrebi je kvantitativni histološki sistem stupnjevanja po Johnsenovoj ljestvici, a temelji se na procjeni 100 seminifernih tubula. Razina sazrijevanja spermija je podijeljena u 10 skupina od 1-10, u skladu s najdiferenciranijim zametnim stanicama u tubulu (167) (Tablica 1). Srednja vrijednost po Johnsenovoj ljestvici se odredi dijeljenjem ukupnog zbroja s brojem ispitivanih tubula.

Tablica 1. Histološka ocjena spermatogeneze po Johnsenovoj ljestvici.

<b>10</b>	Puna spermatogeneza
<b>9</b>	Lagano poremećena spermatogeneza, puno kasnih spermatida, disorganiziran epitel
<b>8</b>	Manje od pet spermatozoida po tubulu, nekoliko kasnih spermatida
<b>7</b>	Puno ranih spermatida, bez spermatozoida i kasnih spermatida
<b>6</b>	Bez ranih spermatida, bez spermatozoida i kasnih spermatida
<b>5</b>	Bez spermatozoida ili spermatida, puno spermatocita
<b>4</b>	Bez spermatozoida ili spermatida, nekoliko spermatocita
<b>3</b>	Samo spermatogonije
<b>2</b>	Bez zametnih stanica, samo Sertolijeve stanice
<b>1</b>	Bez seminifernog epitela

Veliki nedostatak vrednovanja spermatogeneze po Johnsenovoj ljestvici je da srednja vrijednost ne mora odražavati pravi status spermatogeneze: tako se npr., normalna spermatogeneza može nalaziti u tubulu odmah do tubula koji sadrži samo Sertolijeve stanice. Biopsija testisa za potvrdu prisutnosti i broja Ad spermatogonija prilikom orhidopeksije danas se koristi uglavnom samo u istraživanjima i njena se rutinska primjena u istu svrhu kod dječaka s nespuštenim testisima načelno ne preporuča, premda ona danas još uvijek predstavlja:

1. jedini postupak za pravilnu procjenu budućeg potencijala plodnosti u odrasloj dobi,



2. jedini postupak kojim možemo pravilno utvrditi uspješnost prethodno provedenog hormonskog liječenja i
3. postupak kojim možemo odrediti potrebu za hormonskim liječenjem nakon provedenog kirurškog liječenja nespuštenih testisa.

U skupini bolesnika koji su bili podvrgnuti biopsiji testisa za vrijeme liječenja nespuštenih testisa orhidopeksijom, Hadziselimovic i suradnici (171) su primijetili da dječaci s jednostrano nespuštenim testisima koji su imali Ad spermatogonije u testisu imaju sedam puta veće koncentracije sperme kasnije u životu u usporedbi s onima bez Ad spermatogonija bez obzira na dob bolesnika prilikom kirurškog zahvata. Slični su nalazi nađeni u dječaka s obostrano nespuštenim testisima. Autori su zaključili da će dječaci s nespuštenim testisima u kojima nisu prisutne Ad spermatogonije biti neplodni unatoč uspješnom kirurškom liječenju neovisno o dobi u kojoj je liječenje provedeno. Također su zaključili da biopsija testisa u vrijeme orhidopeksije ima prognostičku vrijednost procjene buduće plodnosti muškarca zbog čega bi u slučaju nepovoljnog nalaza, nakon operacije trebalo nastaviti s hormonskim liječenjem kako bi se povećao broj zametnih stanica i vjerojatnost za buduću plodnost (122). Ipak, hormonsko liječenje dječaka s nespuštenim testisima može za posljedicu imati apoptozu zametnih stanica i zbog toga se ne preporuča (144).

Također kod dječaka koji su imali nespuštene testise postoji trajni rizik pojave maligne bolesti testisa koji se kreće u rasponu od 2%-5% (129, 171). Dječaci koji su operirani prije 12. godine imaju rizik pojave maligne bolesti testisa 2%, dok je rizik pojave maligne bolesti testisa kod dječaka koji su operirani nakon 12. godine 5% (122). Ova spoznanja otvara pitanje opravdanosti rutinske biopsije testisa prilikom postupka orhidopeksije i premda stavovi nisu skloni rutinskoj biopsiji kod svih dječaka ona se preporučuje kod orhidopeksije u adolescenata s ciljem ranog otkrivanja CIS testisa (136).

## 2 POSTAVKE I CILJEVI ISTRAŽIVANJA

Danas, je iz istraživanja o traumi testisa, poznato da jednostrana trauma testisa može uzrokovati promjene na istostranom i suprotnom testisu (172, 173), što za posljedicu može imati smanjenje plodnosti i neplodnost (172, 174-178). Dokazana je i povezanost prijašnje tupe traume testisa s promjenama serumskih razina FSH i promjenama spermatograma (179). U suprotnosti s ovim postoje istraživanja koja nakon traume jednog testisa nisu potvrdila promjene spermatogeneze u suprotnom testisu (178).

Poznato je da jednostrana orhidektomija kod spolno nezrelih životinja uzrokuje hipertrofiju suprotnog testisa (180). Kompenzatorna hipertrofija suprotnog testisa dokazana je i nakon punkcijske biopsije testisa u štakora (173). Povećani volumen testisa kod kompenzatorne hipertrofije ne znači i bolju kvalitetu sperme (180). Radovi koji su se bavili ispitivanjem kompenzatorne hipertrofije testisa zabilježili su povišene serumske razine FSH (181). FSH regulira stvaranje inhibina B (182) koji je pokazatelj funkcije Sertolijevih stanica, s visokom senzitivnošću u predviđanju kvalitete spermatogeneze u odrasloj dobi (183). Unatoč povezanosti inhibina B i spermatogeneze Carillo je u 9 dječaka s jednostranom ili obostranom varikocelom dokazao normalne vrijednosti inhibina B (184), dok je Romeo u dječaka s varikocelom dokazao smanjenje vrijednosti inhibina B i rani zastoj spermatogeneze s korelacijom između volumena testisa i serumskih razina inhibina B (185).

Još uvijek nije poznat mehanizam kojim oštećenje jednog testisa uzrokuje patološke promjene suprotnog, zdravog testisa mada se kao uzrok navode imunološki odgovor, mehanizam nastanka brojnih citokina, enzima i medijatora upale u oštećenom testisu, kao i pojačan nastanak slobodnih radikala kisika i drugih proizvoda reperfuzije (112, 186, 187). Poznato je da imunološki odgovor mogu potaknuti spermijски antigeni koji se javljaju nakon početka spermatogeneze. Oni su u normalnim okolnostima od imunološkog sustava domaćina zaštićeni krvno-tubularnom barijerom (188), a narušenost ovog obrambenog sustava dovodi do imunološkog odgovora koji je zabilježen nakon torzije testisa (189) i nakon eksperimentalno izazvanog kriptorhizma (190).

Danas nije poznato može li i kakve posljedice uzrokovati otvorena biopsija jednog testisa štakora prije puberteta na spermatogram zrele jedinke te može li ona uzrokovati promjene serumskih razina FSH i inhibina B.

S obzirom na prethodno rečeno, svrha ovog istraživanja je bilo saznati koliko sama, naoko minorna, trauma otvorene biopsije testisa u štakora prije puberteta može doprinijeti oštećenju istostranog i suprotnog zdravog testisa, njen utjecaj na smanjenje plodnosti u odrasloj dobi i utjecaj na serumske vrijednosti inhibina B i FSH, pod pretpostavkom da su drugi čimbenici fertiliteta uredni.

## 3 MATERIJAL I METODE

### 3.1 POKUSNE ŽIVOTINJE

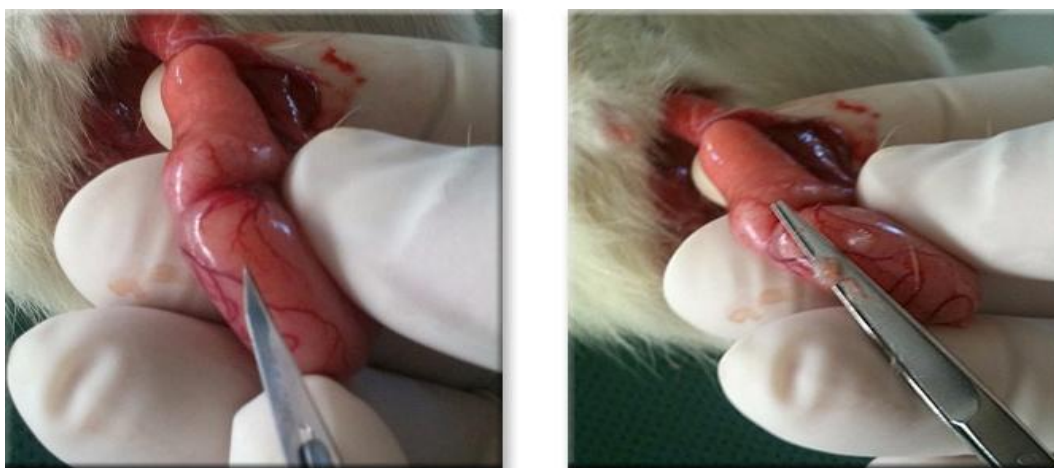U radu smo koristili 38 mužjaka štakora soja Sprague-Dawley iz Nastambe za eksperimentalne životinje Medicinskog fakulteta Sveučilišta u Splitu. Životinje su bile smještene u štali Medicinskog fakulteta Sveučilišta u Splitu, po dvije životinje u kavezu, uz izmjenu ciklusa dan – noć (10 h svjetlo/14 h tama), temperaturu ( $20\pm 5^{\circ}\text{C}$ ), vlažnost ( $55\pm 5\%$ ) te hrana i voda po volji.

Broj životinja je određen u skladu s podacima iz literature za serumske razine inhibina B i apoptotskog indeksa. U skladu s očekivanim vrijednostima inhibina B nakon puberteta od  $427\pm 20$  pg/mL u kontrolnoj skupini i  $280\pm 30$  pg/mL u bioptiranoj skupini štakora, za statističku značajnost  $p=0.05$  i snagu testa 90% skupine su trebale sadržavati po tri životinje, dok su za značajnost od  $p=0.01$  i snagu testa 90% skupine trebale sadržavati po pet životinja (191). U skladu s istraživanjem Wanga i suradnika očekivao se najmanje četverostruki porast apoptotskog indeksa u skupini štakora s izvršenom biopsijom testisa sedamdesetog dana života u usporedbi s kontrolnom skupinom štakora. Kako bi to dokazali sa značajnošću od  $\alpha=0.05$  uz snagu testa od 90%, skupine su trebale sadržavati po 11 životinja (192).

U dobi od dvadeset dana životinje smo slučajnim odabirom podijelili u tri skupine od kojih su prve dvije imale po dvanaest štakora, a treća četrnaest štakora.

Sve životinje su anestetizirane intraperitonealnom primjenom uretana (20% otopinom 1ml/100g tjelesne težine), nakon čega je svim štakorima uzeta krv iz femoralne vene u kojoj su se odredile serumske vrijednosti inhibina B i FSH. Prva skupina je bila kontrolna skupina kojoj se dvadesetog dana života samo vadila krv. Druga skupina je bila skupina lažno operiranih kojoj se nakon vađenja uzoraka krvi pristupilo inciziji stjenke lijevog skrotuma i preparacijom pristupilo na lijevi testis kojem se izmjerio volumen testisa. Nakon toga testis je vraćen u skrotum, a skrotalna stjenka zatvorena resorptivnim šavima polyglactin 910 5/0 (Vicryl, Ethicon, Johnson & Johnson Somerville, New Jersey, USA). Treća skupina su bile životinje u kojih se nakon vađenja krvi pristupilo na lijevi testis

kojima je izmjeren volumen. Nakon toga se uradila ekscizijska biopsija lijevog testisa, tako što se tunika albuginea u gornjem polu testisa zarezala skalpelom oštrice br. 11 čime su se dobili uzorci tkiva testisa veličine  $2,86 \pm 0,67 \text{ mm}^3$  koje smo oštro odstranili i pohranili u fiksacijsko sredstvo za histološku analizu (Slika 3). Defekt tunike albuginee smo zatvorili finim resorptivnim šavom, nakon čega je slijedilo zatvaranje skrotalne stijenke resorptivnim šavima polyglactin 910 5/0 (Vicryl, Ethicon, Johnson & Johnson Somerville, New Jersey, USA) (171). Po završetku pokusa životinje su spontano razbuđene i vraćene u nastambu za eksperimentalne životinje. Protokol pokusa prikazan je u Tablici 2.



Slika 3. Otvorena biopsija testisa.

Zahvati su izvedeni pod najstrožim mogućim uvjetima sterilnosti uz korištenje antiseptika (SKINDES, 70% izopropanol i 0,1 % butandiol). Po završetku biopsije, skrotum je ponovno premazan antiseptikom.

Nakon sedam tjedana, sedamdesetog dana života štakora svim skupinama smo u općoj anesteziji intraperitonealnom primjenom uretana (20% otopinom 1ml/100g tjelesne težine) izvadili krv iz femoralne vene za određivanje serumskih vrijednosti inhibina B i FSH. Nakon toga smo štakorima svih skupina odstranili oba testisa presijecanjem funikulusa na razini vanjskog ingvinalnog otvora. Odstranjenim testisima izmjerili smo: masu preciznom laboratorijskom vagom, visinu, dužinu i širinu testisa te smo upotrebom formule: dužina x visina x širina x 0,71 izračunali volumen testisa u  $\text{cm}^3$  (172). Nakon vaganja i određivanja volumena testisima je odstranjen rep epididimisa i početni dio duktusa deferensa koji se

odložio u posudicu s otopinom za pohranu spermija (Quinn's Sperm Washing Medium, Sage In-vitro Fertilization, Inc. USA:800-243-2974), kako bi se dobila sperma za analizu. Preostali dio epididimisa i testisa pohranio se u 4 % puferirani formaldehid za histološku i imunohistokemijsku analizu. Po završetku pokusa životinje su žrtvovane giljotiniranjem.

Tablica 2. Protokol pokusa.

Skupina	Starost štakora 20 dana		Starost štakora 70 dana	
	postupci		postupci	
I (Kontrolna skupina)	vađenje krvi za analizu inhibina B i FSH,		vađenje krvi za analizu inhibina B i FSH	orhidektomija oba testisa + mjerenje volumena i mase oba testisa+  spermatogram iz tkiva epididimisa + histologija+ imunohistokemija
II (Skupina lažno operiranih)	vađenje krvi za analizu inhibina B i FSH	incizija kože skrotuma+ mjerenje volumena lijevog testisa	vađenje krvi za analizu inhibina B i FSH	orhidektomija oba testisa + mjerenje volumena i mase oba testisa+  spermatogram iz tkiva epididimisa + histologija+ imunohistokemija
III (Skupina štakora s učinjenom biopsijom)	vađenje krvi za analizu inhibina B i FSH	incizija kože skrotuma+ mjerenje volumena lijevog testisa+ ekscizijska biopsija lijevog testisa + histologija	vađenje krvi za analizu inhibina B i FSH	orhidektomija oba testisa + mjerenje volumena i mase oba testisa+  spermatogram iz tkiva epididimisa + histologija+ imunohistokemija

### **3.2 PRIPREMA I USPOREDBA HISTOLOŠKIH PREPARATA SVJETLOSNI MIKROSKOPOM**

Probne incizijske biopsije i tkivo testisa nakon obostrane orhidektomije fiksirane su u puferiranom formalinu kroz 24 sata. Tkivo je obrađeno standardnim postupkom dehidracije i parafiniranja u histokinetu Shandon Thermo. Uzorci tkiva su potom uklopljeni u parafin i rezani na debljinu 5 mikrometara, montirani na predmetnice i fiksirani u termostatu 15 minuta na 58 °C. Preparati su potom deparafinirani i obojeni u automatskom bojaču Sakura, Tokyo, dehidrirani te poklopljeni medijem za uklapanje i pokrovnim stakalcem.

U preparatima su se uspoređivale histološke promjene seminifernih tubula i promjene u intersticiju testisa. Promjene seminifernih tubula su promatrane u odnosu na njihov promjer i unutar seminifernih tubula s obzirom na debljinu zametnog epitela i promjene zametnog epitela u skladu s Johnsenovim kriterijima (173). U intersticiju testisa promatrali smo upalne i atrofične promjene, promjene intesticija, prisustvo i izgled spermija u epididimisu.

### **3.3 IMUNOHISTOKEMIJSKA METODA DOKAZIVANJA APOPTOZE STANICA U TESTISU**

Za imunohistokemijsku analizu izabrani su reprezentativni parafinski blokovi svih slučajeva iz kojih su izrezani histološki preparati i montirani na silanizirana stakalca. Preparati su strojno obojeni u automatskom imunohistokemijskom bojaču Ventana Benchmark. Inkubacija s primarnim protutijelom kunića na cijepanu kaspazu 3 štakora (Asp 175 Cleaved Caspase 3, Cell Signaling, USA) bila je 60 minuta. Korišten je vizualizacijski sustav AP i kromogen AEC. Apoptotske stanice nakon primjene primarnog protutijela kunića na štakorsku cijepanu kaspazu 3 intenzivno su se obojile difuzno ili granularno u citoplazmi. Ukupan broj stanica brojio se na 5 nasumce odabranih vidnih polja velikog povećanja uz pomoć svjetlosnog mikroskopa i računalnog programa Image analysis, a izražajnost se odredila kvantitativno, brojenjem pozitivnih stanica na 100 stanica. Rezultat smo prikazali apoptotskim indeksom koji predstavlja broj pozitivno

obojanih stanica na stotinu stanica u vidnom polju svjetlosnog mikroskopa (broj pozitivnih stanica / 100 stanica).

### **3.4 MJERENJE SERUMSKE RAZINE INHIBINA B**

Serumske razine inhibina B mjerene su upotrebom ELISA-e (Rat inhibin B, INH-B ELISA Kit, Cusabio, China).

### **3.5 MJERENJE SERUMSKE RAZINE FSH**

Serumske razine FSH određivane su upotrebom ELISA-e (Rat follicle-stimulating hormone, FSH ELISA Kit, Cusabio, China).

### **3.6 POSTUPAK UZIMANJA TKIVA TESTISA ZA ANALIZU BROJA, POKRETLJIVOSTI I GRAĐE SPERMIJA**

Uzorci tkiva epididimisa stavljeni su u kolagenazu i inkubirani 90 min na 37°C u CO<sub>2</sub> inkubatoru. Nakon toga su izvađeni iz inkubatora i izdašno macerirani uz pomoć sterilnih iglica i centrifugirani na 500-800g 10min. Supernatant s kolagenazom je odstranjen i resuspendiran u 0,5 ml medija za ispiranje spermija nakon čega je 10µl suspenzije stavljeno na komoricu za brojanje spermija (Makler counting chamber, sefi-Medical Instruments, P.O.B. 7295, Haifa 31070, Israel).

### **3.7 STATISTIKA**

Za usporedbu kvantitativnih (metričkih) podataka između tri ispitivane skupine korištena je analiza varijance (ANOVA) ili Kruskal-Wallis test ovisno o njihovoj razdiobi. Za usporedbu kvantitativnih podataka između dviju skupina korišten je t-test ili Mann-



Whitney test. Za usporedbu razdiobe kvalitativnih podataka između dviju skupina korišten je Fischer exact test.

Rezultati su interpretirani na razini značajnosti 95%.

Za obradu podataka korišteni su računalni programi Microsoft Excel for Windows verzija 11.0 (Microsoft Corporation, USA) i Statistica for Windows Release12,0 (Statsoft Inc. Tulsa, OK, USA).

## 4 REZULTATI

Obradom podataka vidljivo je da nije bilo značajne razlike u dobi štakora prilikom prvog i drugog zahvata, te mase štakora u vrijeme drugog zahvata među skupinama (Tablica 3).

Tablica 3. Prikaz aritmetičke sredine  $\pm$  SD dobi štakora prilikom zahvata na lijevom testisu te dob i mase štakora prilikom žrtvovanja u odnosu na vrstu zahvata.

	Vrsta zahvata na lijevom testisu		
	Bez zahvata (n=12)	Lažno operirani (n=12)	Biopsija testisa (n=14)
Dob pri zahvatu (dan)	20,9 $\pm$ 0,82	21,07 $\pm$ 0,83	20,9 $\pm$ 0,79
Dob pri žrtvovanju (dan)	69,7 $\pm$ 1,5	69,6 $\pm$ 1,4	69,6 $\pm$ 1,35
Masa štakora pri žrtvovanju (g)	314 $\pm$ 29,4	299 $\pm$ 16,0	305 $\pm$ 49,0

Statističkom obradom podataka dokazali smo postojanje statistički značajne razlike mase lijevih testisa sedamdesetog dana života u odnosu na zahvat ( $p=0,018$ ). Nismo našli statistički značajnu razliku mase lijevih testisa među skupinama u kojih je učinjena lažna operacija i kontrolne skupine ( $p=1,00$ ), dok je masa lijevih testisa u štakora s izvršenom biopsijom za 1,3 g manja u odnosu na masu lijevih testisa kontrolne skupine ( $p=0,022$ ), i za 1 g manja u odnosu na masu lijevih testisa u štakora kojima je izvršena lažna operacija s 90% vjerojatnošću ( $p=0,105$ ) (Tablica 4).

Nije bilo statistički značajne razlike između masa desnih testisa sedamdesetog dana života među skupinama ( $p=0,875$ ).

Omjeri mase lijevog i desnog testisa (%) se statistički značajno razlikuju sedamdesetog dana života u odnosu na zahvat ( $p=0,015$ ). Nije dokazana statistički značajna razlika

omjera mase lijevog i desnog testisa između kontrolne i skupine štakora s lažnom operacijom ( $p=0,646$ ). U skupini štakora s izvršenom biopsijom omjer mase lijevog i desnog testisa je za 30% manji nego u kontrolnoj skupini ( $p=0,007$ ) i za 33% manji nego u skupini lažno operiranih ( $p=0,023$ ) (Tablica 4).

Tablica 4. Prikaz aritmetičkih sredina  $\pm$  SD mase testisa, medijana (min–maks) omjera mase lijevog i desnog testisa sedamdesetog dana života (dan žrtvovanja) štakora u odnosu na vrstu zahvata.

		Vrsta zahvata na lijevom testisu			P
		Bez zahvata (n=12)	Lažna operacija (n=12)	Biopsija testisa (n=14)	
Masa testisa (g)	Lijevo	3,7 $\pm$ 0,56	3,4 $\pm$ 0,71	2,4 $\pm$ 1,3	0,018*
	Desno	3,8 $\pm$ 0,52	3,6 $\pm$ 0,3	3,5 $\pm$ 0,83	0,875*
Omjer mase L/D (%)		97 (83-115)	100 (53-110)	67 (18-174)	0,015*

\*ANOVA; +Kruskal-Wallis test

Za vrijeme prvog zahvata, dvadesetog dana života, nije bilo statistički značajne razlike volumena lijevih testisa između skupina štakora kod kojih je učinjena lažna operacija i kod kojih je učinjena biopsija ( $p=0,360$ ).

Prilikom drugog zahvata, sedamdesetog dana života, dokazali smo da postoji statistički značajna razlika volumena lijevih testisa u odnosu na zahvat ( $p<0,001$ ). Nije bilo statistički

značajne razlika volumena lijevih testisa kontrolne skupine i skupine lažno operiranih ( $p=1,00$ ), dok je volumen lijevih testisa u štakora s izvršenom biopsijom bio za  $1,2 \text{ cm}^3$  manji u odnosu na volumen lijevih testisa kontrolne skupine ( $p<0,001$ ) i za  $1 \text{ cm}^3$  manji u odnosu na volumen lijevih testisa u štakora na kojima je izvršena lažna operacija ( $p=0,003$ ).

Volumeni desnih testisa se nisu statistički značajnije razlikovali među skupinama sedamdesetog dana života ( $p=0,254$ ).

Dokazana je statistički značajna razlika omjera volumena lijevog i desnog testisa (%) sedamdesetog dana života ( $p<0,001$ ). Omjer volumena lijevog i desnog testisa razlikuje se za 15% između štakora kod kojih je izvršena lažna operacija i kontrolne skupine ( $p=0,007$ ). U skupini štakora s izvršenom biopsijom omjer volumena lijevog i desnog testisa je za 66 % manji nego u kontrolnoj skupini štakora ( $p<0,001$ ) i za 50 % manji nego u skupini lažno operiranih ( $p=0,003$ ) (Tablica 5).

Tablica 5. Prikaz aritmetičkih sredina  $\pm$  SD volumena testisa, medijana (min–maks) omjera volumena lijevog i desnog testisa sedamdesetog dana života (dan žrtvovanja) štakora u odnosu na vrstu zahvata.

		Vrsta zahvata na lijevom testisu			P
		Bez zahvata (n=12)	Lažna operacija (n=12)	Biopsija testisa (n=14)	
	Dob/dan				
Volumen lijevo (cm <sup>3</sup> )	20		0,155 $\pm$ 0,036	0,17 $\pm$ 0,068	0,360 <sup>+</sup>
	70	2,25 $\pm$ 0,598	2 $\pm$ 0,95	1,03 $\pm$ 0,68	<0,001*
Volumen desno (cm <sup>3</sup> )	70	1,94 $\pm$ 0,31	2,29 $\pm$ 0,77	2,1 $\pm$ 0,48	0,254*
Omjer volumena L/D (%)	70	110,5 (83-219)	94,9 (25,8-124)	44,5 (6,3-131,6)	<0,001 <sup>++</sup>

\*ANOVA, <sup>+</sup> t test, <sup>++</sup>Kruskal-Wallis test

Broj spermija lijevih epididimisa se statistički značajno razlikuju sedamdesetog dana života ( $p < 0,001$ ). Nije bilo statistički značajne razlike između kontrolne skupine štakora i skupine štakora s izvršenom lažnom operacijom ( $p = 0,854$ ). Međutim statistički je značajno da je broj spermija lijevog epididimisa biopsirane skupine štakora manji za  $11 \times 10^6$  u odnosu na kontrolnu skupinu štakora ( $p = 0,001$ ) i za  $10,5 \times 10^6$  u odnosu na skupinu štakora s izvršenom lažnom operacijom ( $p < 0,001$ ).

Usporedbom samo lijevih epididimisa sa spermijima dokazali smo statistički značajnu razliku postotka pokretnih spermija u odnosu na izvršeni zahvat ( $p = 0,028$ ). Između kontrolne skupine i skupine štakora s izvršenom lažnom operacijom nije bilo statistički značajne razlike ( $p = 0,837$ ). Statistički je značajno da je postotak pokretnih spermija skupine štakora s izvršenom biopsijom manji za 20,8% u odnosu na kontrolnu skupinu

štakora ( $p=0,009$ ), i za 21,4% manji od skupine štakora s izvršenom lažnom operacijom ( $p=0,021$ ).

Nepokretni spermiji u lijevim epididimisima se također statistički značajno razlikuju među skupinama sedamdesetog dana života ( $p=0,028$ ). Statistički značajne razlike nije bilo između kontrolne i skupine lažno operiranih štakora ( $p=0,837$ ), dok je postotak nepokretnih spermija biopsirane skupine štakora veći je za 21% u odnosu na kontrolnu skupinu štakora ( $p=0,009$ ), i za 21% veći od skupine štakora s izvršenom lažnom operacijom ( $p=0,021$ ).

Postotak abnormalnih spermija u lijevim epididimisima nije se statistički značajno razlikovao sedamdesetog dana života među skupinama ( $p=0,805$ ) (Slika 4).

Također nismo dokazali statistički značajnu razliku broja spermija desnih epididimisa sedamdesetog dana u odnosu na zahvat dvadesetog dana života ( $p=0,115$ ).

Nismo dokazali statistički značajnu razliku postotka pokretnih spermija ( $p=0,359$ ), postotka nepokretnih spermija ( $p=0,359$ ) ni postotka abnormalnih spermija desnih epididimisa ( $p=0,489$ ) sedamdesetog dana života u odnosu na zahvat.

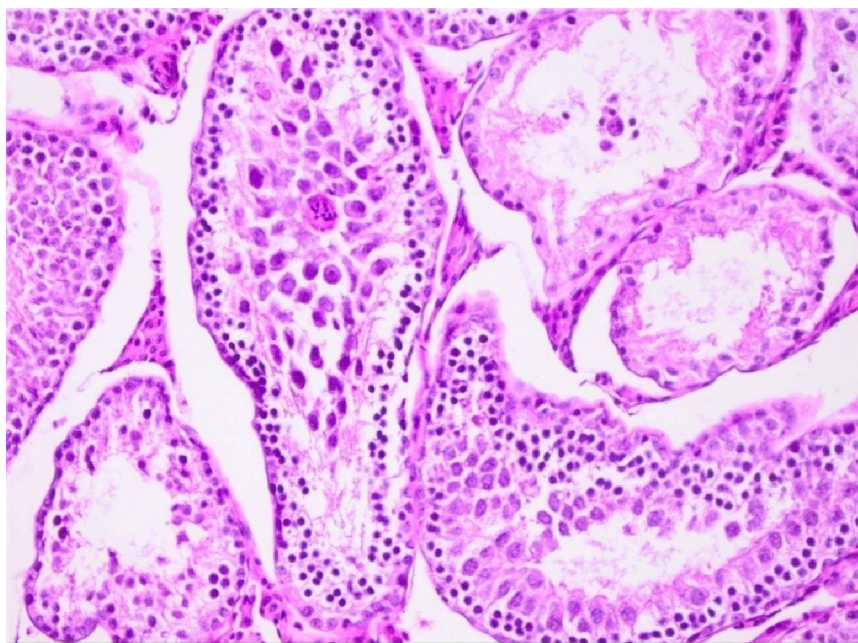
Ukupni broj spermija u oba testisa se statistički značajno razlikovao sedamdesetog dana života s obzirom na zahvat ( $p<0,001$ ). Statistički značajne razlike nema između kontrolne skupine štakora i skupine štakora s izvršenom lažnom operacijom ( $p=0,854$ ). Ukupni broj spermija manji je za  $8,5 \times 10^6$  u skupini štakora s izvršenom biopsijom nego u kontrolnoj skupini štakora ( $p=0,001$ ) i manji za  $12 \times 10^6$  nego u skupini štakora s izvršenom lažnom operacijom ( $p < 0,001$ ) (Tablica 6).

Tablica 6. Prikaz medijana (min-maks) broja spermija i postotka pokretnih, nepokretnih i abnormalnih spermija lijevog i desnog epididimisa, kao i medijana ukupnog broja spermija sedamdesetog dana života u odnosu na vrstu zahvata

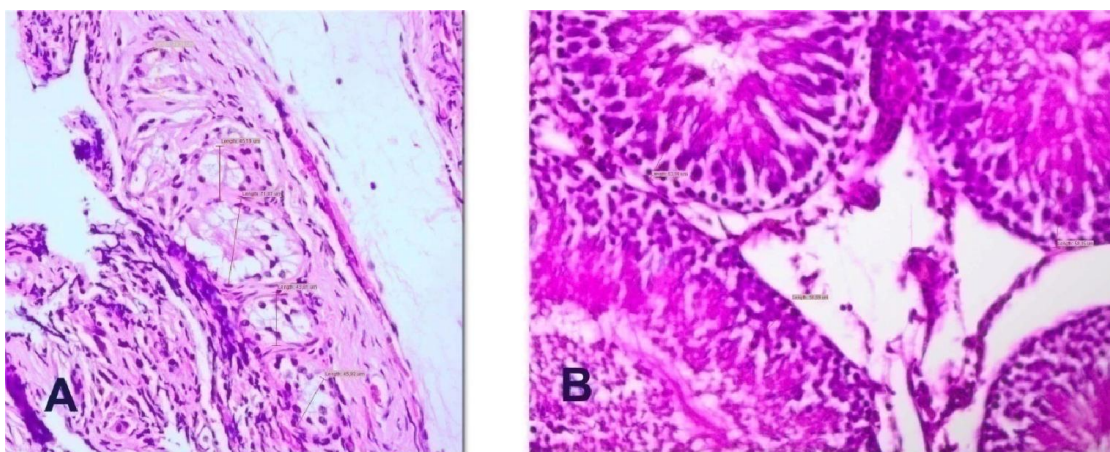
		Vrsta zahvata na lijevom testisu dvadesetog dana života štakora			<i>p</i>
		Bez zahvata (n=12)	Lažna operacija (n=12)	Biopsija testisa (n=14)	
SPERMIJI 70. DAN					
L					
I	Broj (x 10 <sup>6</sup> )	11 (5-21)	10,5 (0-18)	0 (0-9)	<0,001
J	Pokretni %	36,4 (20-60)	37 (3,8-50) <sup>+</sup>	15,6 (0-25) <sup>+</sup>	0,028
E	Nepokretni %	63 (40-80)	63 (50-96) <sup>+</sup>	84 (75-100) <sup>+</sup>	0,028
V	Abnormalni %	31 (20-66)	32,5 (20-64) <sup>+</sup>	32 (0-38) <sup>+</sup>	0,805
O					
D	Broj (x 10 <sup>6</sup> )	10 (4,7-16)	14 (8-18)	11 (6-19)	0,115
E	Pokretni %	31,6 (10,1-58,3)	39,8 (12,5-50)	33,3 (1,6-52,6)	0,359
S	Nepokretni %	68,3 (41,6-89,9)	60,2 (50-87,5)	66,7 (47,4-98,3)	0,359
N	Abnormalni %	34 (24-64)	33 (22-66)	30 (22-67)	0,489
O					
UKUPNO	LJEVI+DESNI (x 10 <sup>6</sup> )	20,5 (9,9-37)	24 (10-36)	12 (6,1-22)	<0,001

Kruskal-Wallis

<sup>+</sup>Napomena: Postotak pokretnih, nepokretnih i abnormalnih spermija izračunat je u odnosu na broj epididimisa lijevo koji su imali spermije, bez aspermičnih epididimisa, što je u skupini lažno operiranih n=10, a u skupini s biopsijom n=4.



Slika 4. Poremećena spermatogeneza u seminifernim tubulima biotiranog testisa III skupine štakora (HE 400x).



Slika 5. a) Promjer seminifernih tubula III skupine štakora i b) debljine zametnog epitela seminifernih tubula I skupine štakora u  $\mu\text{m}$  (HE 400x).



Rezultati ukazuju da postoji statistički značajna razlika promjera tubula lijevog testisa sedamdesetog dana života u odnosu na izvršeni zahvat ( $p=0,001$ ). Statističke razlike nema između kontrolne skupine i skupine štakora s izvršenom lažnom operacijom ( $p=0,453$ ). U skupini štakora s izvršenom biopsijom promjer tubula lijevog testisa manji je za  $101,5 \mu\text{m}$  u odnosu na skupinu štakora bez izvršenog zahvata ( $p<0,001$ ).) i za  $99,5 \mu\text{m}$  manji nego u skupini lažno operiranih ( $p=0,004$ ) (Slika 5 a).

Također postoji statistički značajna razlika debljine zametnog epitela u tubulima lijevog testisa sedamdesetog dana života u odnosu na zahvat ( $p<0,001$ ). Kontrolna skupina štakora i skupina štakora s izvršenom lažnom operacijom statistički se značajno ne razlikuju ( $p=0,289$ ). Statistički značajnu razliku čini skupina štakora s izvršenom biopsijom kod koje je debljina zametnog epitela lijevog testisa za  $61,5 \mu\text{m}$  manja u odnosu na kontrolnu skupinu štakora ( $p<0,001$ ) i za  $60 \mu\text{m}$  manja nego u skupini lažno operiranih ( $p=0,005$ ) (Slika 5 b).

Srednje vrijednosti Johnsenovog skora lijevih testisa su se statistički značajno razlikovale sedamdesetog dana života među skupinama ( $p<0,001$ ) (Slika 6). Statističke značajnosti nema između kontrolne skupine i skupine štakora s izvršenom lažnom operacijom ( $p=0,149$ ). U skupini štakora s izvršenom biopsijom srednja vrijednost Johnsenovog skora lijevog testisa manja je za 7 u odnosu na kontrolnu skupinu štakora ( $p<0,001$ ) i isto tako za 7 manja nego u skupini lažno operiranih ( $p<0,001$ ) (Slika 7).

Promjeri tubula, debljina zametnog epitela kao ni „srednje vrijednosti Johnsenovoga skora“ desnih testisa nisu se značajnije statistički razlikovale sedamdesetog dana života u odnosu na izvršen zahvat (Tablica 7).

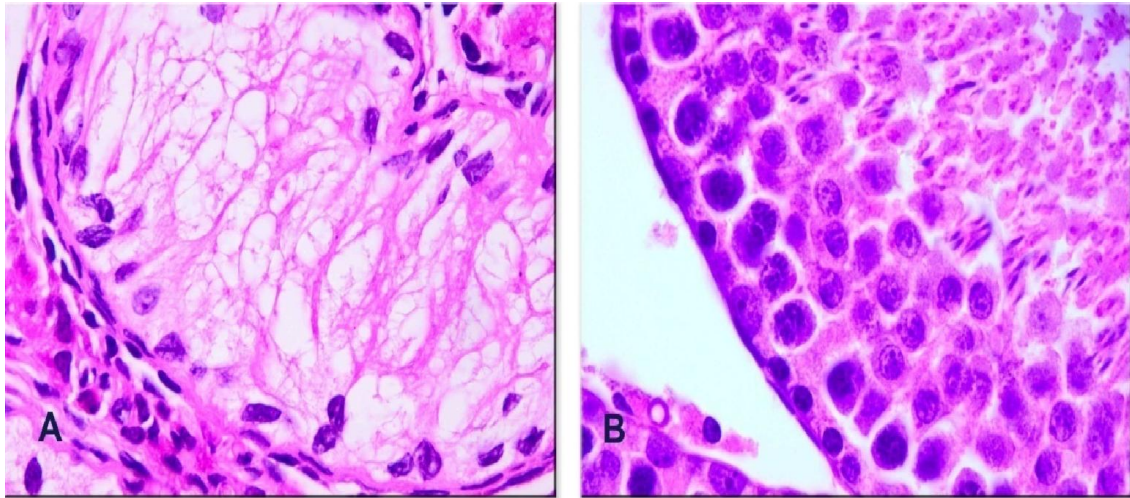
Tablica 7. Prikaz medijana (min.-maks) promjera seminifernih tubula, debljine zametnog epitela seminifernih tubula i medijana vrijednosti srednjeg Johnsenovog skora 70. dana života u odnosu na vrstu zahvata.

		Vrsta zahvata na lijevom testisu			
		Bez zahvata (n=12)	Lažna operacija (n=12)	Biopsija testisa (n=14)	<i>p</i>
Strana					
Promjer tubula ( $\mu\text{m}$ )	L	257 (211-300)	255 (136-275)	155,5 (49-270)	0,001
	D	259 (209-289)	252 (222-294)	252 (222-281)	0,934
Debljina zametnog epitela ( $\mu\text{m}$ )	L	61,5 (53-73)	60 (0-72)	0 (0-64)	<0,001
	D	64 (50-69)	59 (50-71)	55,5 (40-69)	0,110
MJS (1-10)	L	10	10 (3-10)	3 (2-9)	<0,001
	D	10	10	10	

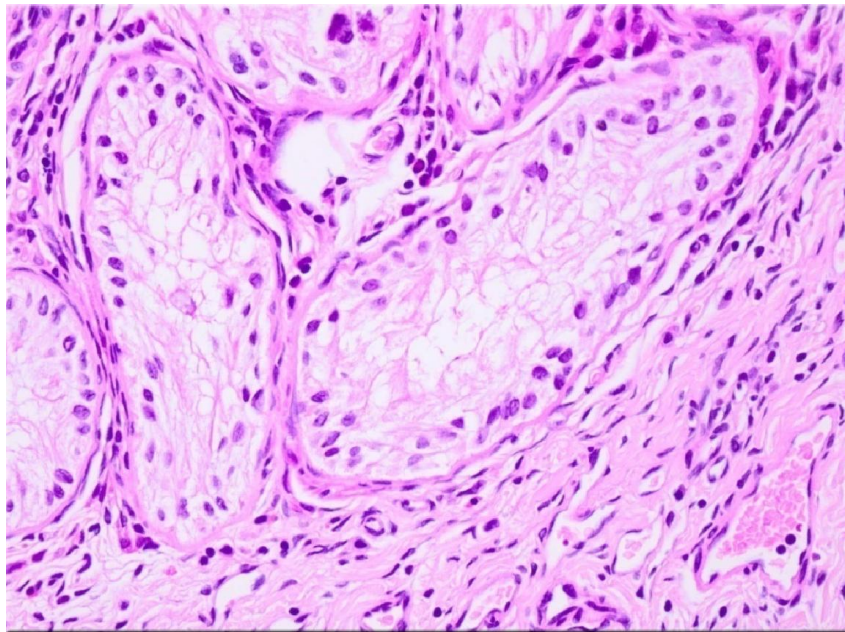
Kruskal-Walis

L = lijevo

D = desno



Slika 6. a) Seminiferi tubul sa poremećenom spermatogenezom III skupine štakora – prisutne su samo Sertolijeve stanice, b) seminiferi tubul testisa I skupine štakora s normalnom spermatogenezom (HE 800x).



Slika 7. Poremećaj spermatogeneze u seminiferi tubulu III skupine štakora – prisutne samo Sertolijeve stanice na bazalnoj membrani tubula, Johnsenov skor 2 (HE 400x)

Postoji statistički značajna razlika omjera promjera tubula i volumena lijevog testisa sedamdesetog dana života u odnosu na zahvat obavljenog dvadesetog dana života ( $p=0,004$ ). Nismo dokazali statistički značajnu razliku između skupine štakora bez izvršenog zahvata i skupine štakora s izvršenom lažnom operacijom ( $p=0,453$ ). Omjer promjera tubula i volumena lijevih testisa skupine štakora s izvršenom biopsijom veći je za 72 u odnosu na skupinu štakora bez izvršenog zahvata ( $p=0,001$ ) i za 98 veći od skupine štakora s izvršenom lažnom operacijom ( $p<0,021$ ).

Nismo dokazali statistički značajnu razliku omjera promjera tubula i volumena desnog testisa sedamdesetog dana u odnosu na zahvat ( $p=0,667$ ).

Postoji statistički značajna razlika omjera mase oba testisa i mase štakora sedamdesetog dana života u odnosu na zahvat obavljenog dvadesetog dana života ( $p=0,011$ ). Nismo dokazali statistički značajnu razliku između skupine štakora bez izvršenog zahvata i skupine štakora s izvršenom lažnom operacijom ( $p=0,613$ ). Omjer mase oba testisa i mase štakora III skupine s izvršenom biopsijom manji za 0,5 % u odnosu na skupinu štakora bez izvršenog zahvata ( $p=0,007$ ) i za 0,5 % manji od skupine s izvršenom lažnom operacijom ( $p<0,017$ ) (Tablica 8).

Tablica 8. Prikaz medijana (min-maks) (%) omjera promjera tubula i volumena testisa lijevo i desno i omjera mase testisa i mase štakora sedamdesetog dana života u odnosu na vrstu zahvata.

	Vrsta zahvata na lijevom testisu			<i>p</i>
	Bez zahvata (n=12)	Lažna operacija (n=12)	Biopsija testisa (n=14)	
Promjer tubula/volumen testisa lijevo ( $\mu\text{m}/\text{cm}^3$ )	122 (95-127)	138 (64-320)	210 (110-408)	0,004
Promjer tubula/volumen testisa desno ( $\mu\text{m}/\text{cm}^3$ )	134 (88-162)	123 (59-168)	123 (85-176)	0,667
Masa oba testisa /masa štakora (%)	2,5 (2-3)	2,5 (2-3)	1,9 (1-2)	0,011

Kruskal-Wallis

Proširenja intersticija lijevog testisa nije bilo u kontrolnoj skupini štakora i skupini s izvršenom lažnom operacijom, dok je u 10 od 14 testisa skupine štakora s izvršenom biopsijom imalo proširen intersticij, od kojih 5 s izraženom jakom fibrozom ( $p < 0,001$ ).

Difuzna atrofija lijevog testisa nastala je u 13 od ukupno 14 testisa skupine štakora s izvršenom biopsijom, dok je atrofija u druge dvije skupine nastupila smo u dva slučaja od ukupno 24 testisa ( $p < 0,001$ ) (Slika 8).

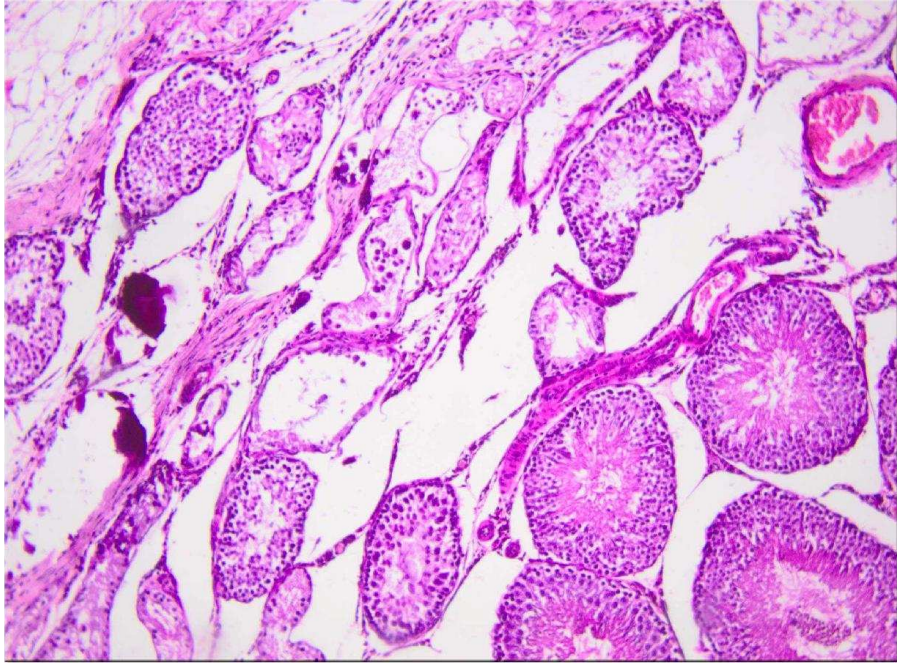
Upale lijevog testisa nije bilo u kontrolnoj skupini štakora i skupini s izvršenom lažnom operacijom, a u skupini štakora s izvršenom biopsijom 12 od 14 testisa je imalo izražen upalni proces, od kojih su 5 imali znakove jake upale ( $p < 0,001$ ) (Slika 9).

U histološkim preparatima lijevog epididimisa kontrolne skupine štakora s izvršenom lažnom operacijom u svih 12 epididimisa nalaze se normalni spermiji. U grupi lažno operiranih štakora u deset epididimisa su prisutni normalni spermiji dok u dva epididimisa nalazimo patološke spermije. U skupini štakora s izvršenom biopsijom u svim epididimisima nalazimo patološki promijenjene spermije ili aspermiju ( $p < 0,001$ ) (Slika 10) (Tablica 9).

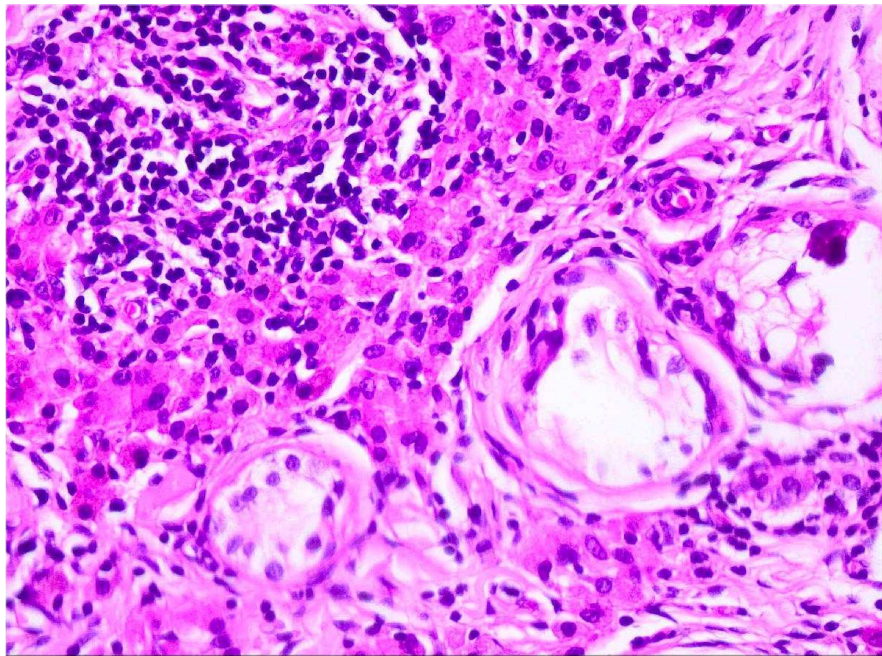
Tablica 9. Prikaz histologije lijevog testisa i epididimisa sedamdeseti dan života u odnosu na vrstu zahvata.

		Vrsta zahvata na lijevom testisu štakora			<i>p</i>
		Bez zahvata (n=12)	Lažna operacija (n=12)	Biopsija testisa (n=14)	
INTERSTICIJ	Normalan	12	12	4	<0,001
	Proširen			5	
	Fibrozan			5	
ATROFIJA	Nema atrofije	12	10	1	<0,001
	Slaba atrofija			2	
	Umjerenata atrofija		2	5	
	Jaka atrofija			6	
UPALA	Nema upale	12	12	2	<0,001
	Slaba upala			4	
	Umjerenata upala			3	
	Jaka upala			5	
EPIDIDIMIS	Normalni spermiji	12	10		<0,001
	Patološki spermiji		1	4	
	Aspermija		1	10	

Fisher exact test

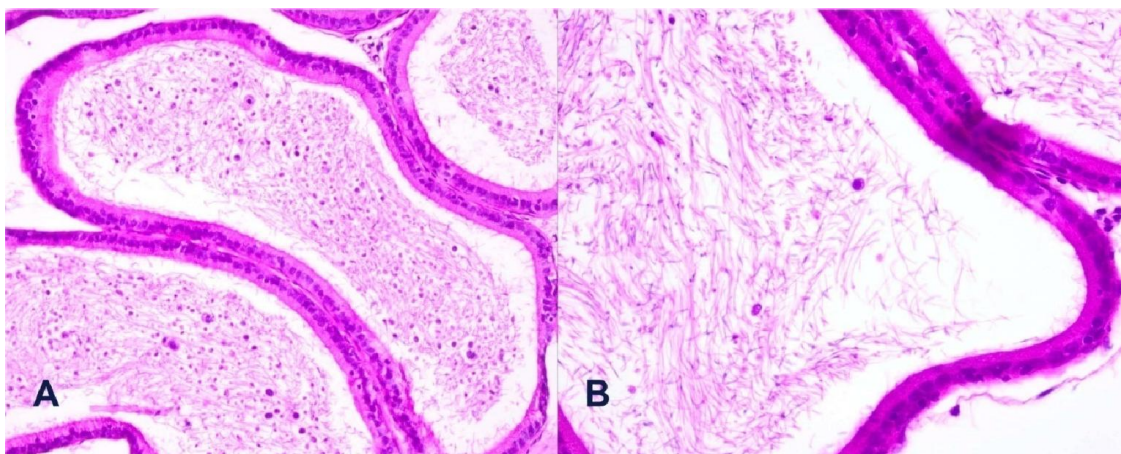


Slika 8. Žarišna atrofija u bioptiranom testisu (HE 400x).



Slika 9. Upala u bioptiranom testisu III skupine štakora s atrofijom seminifernih tubula okruženih s fibroznim i upaljenim intersticijem (HE, 400x)



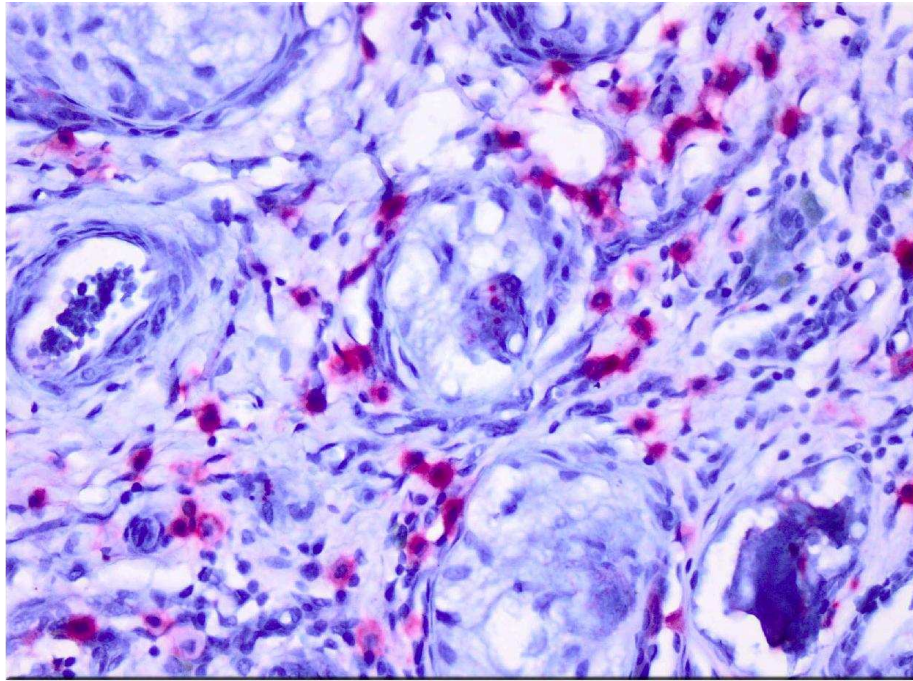


Slika 10. a) Poremećaj spermatogeneze sa značajnim udjelom spermija poremećene građe u duktusu epididimisa III skupine (HE 400x) b) spermiji poremećene građe u duktusu epididimisa III skupine (HE 800x).

Sedamdesetog dana života apoptotski indeks je bio 0 u lijevim i desnim testisima kontrolne skupine štakora i u skupini štakora s izvršenom lažnom operacijom, dok je medijan apoptotskog indeksa lijevih testisa u skupini štakora s izvršenom biopsijom 3, a u desnim, nebioptiranim, testisima iste skupine štakora 0 (Tablica 10) (Slika 11).

Tablica 10. Prikaz medijana (min-maks) apoptotskog indeksa sedamdesetog dana života lijevih i desnih testisa u odnosu na vrstu zahvata

		Vrsta zahvata na lijevom testisu		
		Bez zahvata (n=12)	Lažna operacija (n=12)	Biopsija testisa (n=14)
Apoptotski indeks	Lijevo	0	0	3 (0-11)
	Desno	0	0	0 (0-1)



Slika 11. Apoptoza prikazana kao crveno obojane stanice u peritubularnom intersticiju i manje unutar seminifernih tubula III skupine (Cleaved Caspase 3/ AP 400x).

Iz rezultata tablice je vidljivo da ne postoji statistički značajna razlika promjena (razlika) Inhibina B ( $p=0,482$ ) i FSH ng/ml ( $p=0,882$ ) između sedamdesetog i dvadesetog dana života štakora (Tablica 11).

Tablica 11. Prikaz aritmetičke sredine  $\pm$  SD vrijednosti Inhibina B i FSH, 20. i 70. dana života u odnosu na vrstu zahvata

		Vrsta zahvata na lijevom testisu			
		Bez zahvata (n=12)	Lažna operacija (n=12)	Biopsija testisa (n=14)	<i>p</i>
Inhibin B pg/ml	20	24,0 $\pm$ 10,1	18,2 $\pm$ 6,5	21,0 $\pm$ 5,8	
	70	61,5 $\pm$ 38,2	85,8 $\pm$ 63,7	83,5 $\pm$ 54,9	
Promjena		27,5 (-29 do 128)	67 (-16 do 179)	43,8 (-9 do 216)	0,482
FSH ng/ml	20	11,6 $\pm$ 2,7	10,8 $\pm$ 4,0	10,8 $\pm$ 3,8	
	70	11,6 $\pm$ 4,1	13,1 $\pm$ 1,8	11,6 $\pm$ 3,8	
Promjena		0,35 (-6,5 do 6,2)	1,2 (-6,8 do 6,7)	0,58 (-4,9 do 6,5)	0,882

Kruskal-Walis

## 5 RASPRAVA

Novim spoznajama o fiziologiji razvoja zametnih stanica i samog testisa, te novim mogućnostima u liječenju nespuštenih testisa, ponovno je skrenuta pažnja na biopsiju testisa u dječaka prije puberteta za vrijeme orhidopeksije, budući da ona trenutno predstavlja jedinu metodu na osnovu koje se može izravno: a) sa velikom sigurnošću utvrditi budući fertilni potencijal testisa, b) procijeniti uspjeh provedenog liječenja i c) postaviti indikaciju za možebitno daljnje liječenje. Zbog gore navedenih razloga, ali i zbog sumnje u moguće štetno djelovanje same biopsije na testis, upravo je ona postala predmet ovog istraživanja kako bi se utvrdila moguća štetnost samog postupka biopsije na bioptirani i suprotni nebioptirani testis te eventualni utjecaj na buduću plodnost štakora u odrasloj dobi. Danas na raspolaganju imamo mogućnost primjene punkcijske i otvorene (ekscizijske) biopsije testisa, a u ovom radu je, zbog nekoliko činjenica koje se navode u daljnjem tekstu, prednost dana otvorenoj pred punkcijskom biopsijom.

Podatak iz literature kaže da je oštećenje seminifernih tubula i Sertolijevih stanica veće nakon iglene nego nakon otvorene biopsije testisa (193). Ovu tvrdnju indirektno podupiru i rezultati istraživanja Stappflija i Hadziselimovica (173) u kojem je, za razliku od rezultata ovog istraživanja, punkcijska biopsija jednog testisa uzrokovala kompenzatornu hipertrofiju suprotnog testisa. Ovo objašnjavam tim da je trauma iglene biopsije u njihovom radu uzrokovala oštećenje Sertolijevih stanica i posljedično smanjenje lučenja inhibina B što je dovelo do kompenzatorne hipertrofije suprotnog testisa. Odatle i zaključak da iglena biopsija izaziva jaču traumu testisa od otvorene biopsije.

Prednosti punkcijske biopsije su da se može izvoditi u lokalnoj anesteziji, ambulantno, bez potrebe za uspavljanjem bolesnika i potrebe za kirurškim instrumentarijem. Ova prednost nije toliko izražena prilikom zahvata orhidopeksije jer se tada otvorena biopsija izvodi na uspavanom bolesniku, u kirurškoj sali i na testisu pod izravnom kontrolom oka što omogućuje odabir mjesta uzimanja tkiva. Ovdje naglašavam važnost mjesta uzimanja biopsije jer se time izbjegava moguća povreda krvnih žila i posljedična ishemijska ozljeda testisa, kao i mogućost razvoja hematoma kao moguće komplikacije postupka. Bitni nedostatak iglene biopsije je i podatak da prilikom biopsije igla, u svrhu dobivanja

dovoljnog uzorka tkiva, prodire dublje u tkivo čime narušava puno više krvno-tubularnih barijera od otvorene biopsije. Primjenom punkcijskih uređaja (pištolja) postranično oštećenje tkiva se dodatno povećava uz istovremeni rizik da se u dubini organa povrijede krvne žile s mogućim posljedicama. Sve su ovo razlozi zbog kojih je u istraživanju korištena otvorena, a ne punkcijska biopsija testisa.

Brojna istraživanja su se bavila povezanošću traume testisa i posljedičnom neplodnošću (172, 174-177). Mnoga od njih su potvrdila smanjenje plodnosti kao posljedicu tupe traume testisa (172, 178). Nolten i suradnici su dokazali visoki stupanj povezanosti prijašnje tupe traume testisa s promjenama serumskih razina FSH i promjenama u spermatogramu (179). Slavis i suradnici su dokazali promjene volumena seminifernih tubula i spermatogeneze na suprotnom testisu kao posljedicu traume testisa (172), za razliku od Shaul-a i suradnika koji u svojem radu nisu pronašli promjena spermatogeneze, u skladu s Johnsenovim kriterijima, u suprotnom testisu (178). Ovo istraživanje je dokazalo očekivano manju masu i volumen bioptiranih testisa od suprotnih nebiptiranih testisa i testisa u skupinama štakora I i II. Također spermatogrami su pokazali poremećaj spermatogeneze u bioptiranim testisima, dok je spermatogeneza ostala uredna u suprotnim testisima iste skupine štakora i u prve dvije skupine. Glavne histološke promjene nakon biopsije su bile upalne promjene u testisu s atrofijom i smanjenjem broja i promjera seminifernih tubula testisa kao i smanjenje srednje vrijednosti spermazogeneze po Johnsenovoj ljestvici. Nismo primijetili promjena u suprotnom testisu.

U normalnim uvjetima spermiji ističu svoje antigene na površini stanice, ali su oni nedostupni za prepoznavanje imunološkom sistemu tako što su zaštićeni krvno-tubularnom preprekom koja se sastoji od čvrstih sveza Sertolijevih stanica (188). Narušenost ovog obrambenog mehanizma dovodi do imunološkog odgovora koji može biti posredovan imunim stanicama ili protutijelima. Takav imunološki odgovor je zabilježen nakon torzije testisa (189) i nakon eksperimentalno izazavanog kriptorhizma (190). U suprotnosti s ovim Wallace i suradnici su u svom radu nakon trauma jednog testisa dokazali promjene u suprotnom testisu bez potvrde da se radi o stanično posredovanoj imunosti (194). Istraživanja koja su se nedavno bavila ishemijom testisa su dokazala da su za pojačanu apoptozu u ishemijskom testisu odgovorniji mehanizmi nastanka brojnih citokina, enzima i medijatora upale u ishemijskom testisu, prije nego pojačan nastanak slobodnih radikala

kisika ili drugih proizvoda reperfuzije koji također mogu potaknuti programiranu smrt stanice u suprotnom testisu (112, 186, 187). Mjerenjem apoptoze u suprotnom testisu dokazala se povećana apoptoza koja može uzrokovati gubitak plodnosti, premda postoje radovi koji su dokazali da ishemija jednog testisa uzrokuje minimalna oštećenja u suprotnom testisu (112, 195). U suprotnosti s ovim podacima o apoptozi stanica, čini se da je endokrini mehanizam testisa puno otporniji na ishemiju (115).

U ovom istraživanju mi smo usoređivali apoptotski indeks sedamdesetog dana života u bioptiranom i suprotnom testisu. Nije bilo značajne razlike u apoptotskom indeksu među skupinama ali je apoptoza bila prisutna u nekim od suprotnih testisa treće skupine. Tako mali broj apoptotski pozitivno obojenih stanica unatoč značajnim histološkim promjenama u bioptiranom testisu objašnjavamo činjenicom da se najveći broj apoptoza dogodio neposredno nakon biopsije testisa.

Dobro je poznato da jednostrana orhidektomija kod spolno nezrelih životinja uzrokuje hipertrofijom suprotnog testisa (180). Guarino i suradnici su dokazali da volumen testisa nije podatak kojim možemo predvidjeti poremećaj funkcije u adolescentnih dječaka (196).

Čini se da povećani volumen testisa kod kompenzatorne hipertrofije testisa ne poboljšava kvalitetu sperme (180). Rezultati ovog istraživanja ukazuju na veće oštećenje bioptiranog testisa u usporedbi sa suprotnim testisom i premda je biopsija za posljedicu imala oštećenje bioptiranog testisa to nije uzrokovalo kompenzatornu hipertrofiju suprotnog testisa kao što su opisali Stampfli i Hadziselimovic (173). Nekoliko radova koji su se bavili ispitivanjem kompenzatorne hipertrofije testisa zabilježili su povišene serumske razine FSH (181). FSH i drugi čimbenici koje proizvode zamatne stanice reguliraju stvaranje inhibina B koji je glikoprotein sintetiziran u Sertolijevim stanicama (182). Od nedavno inhibin B je opisan kao pokazatelj funkcije Sertolijevih stanica, s visokom senzitivnošću u predviđanju kvalitete spermatogeneze u odrasloj dobi muškaraca (183). Carillo i suradnici su pronašli normalne vrijednosti inhibina B u 9 dječaka koji su imali jednostranu ili obostranu varikocelu (184). Romeo i suradnici su dokazali smanjenje vrijednosti inhibina B u dječaka s varikocelom i rani zastoj spermatogeneze sa značajno pozitivnim korelacijama između volumena testisa i serumskih razina inhibina B (185). U našem istraživanju nije bilo značajnih razlika serumskih razina inhibina B i FSH među grupama u odnosu na izvršenu

biopsiju testisa. Ovo objašnjavam tim da je srednja vrijednost spermatogeneze po Johnsenovoj ljestvici u testisima svih skupina bila veća od 2, što govori u prilog nazočnosti Sertolijevih stanica u seminiferim tubulima, koje su zadužene za lučenje inhibina B, zbog čega nije došlo do povećanog lučenja FSH i posljedične kompenzatorne hipertrofije suprotnih testisa.

## **6 ZAKLJUČAK**

Otvorena biopsija testisa u štakora prije puberteta ima štetan utjecaj na buduću plodnost štakora u odrasloj dobi. Oštećenja bioptiranog testisa su takva da dovode do značajnih promjena u histologiji testisa uz smanjenje njegovog potencijala plodnosti, ali ne uzrokuju promjene u građi i budućem potencijalu plodnosti suprotnog testisa. Isto tako, zbog nenarušenog lučenja i serumskih razina inhibina B i FSH ne uzrokuju kompenzatornu hipertrofiju suprotnog testisa.



## 7 SAŽETAK

**Pozadina/ Svrha:** Otvorena biopsija testisa jedan je od načina koji omogućuje precizno odrediti buduću plodnost nespuštenog testisa. Cilj ovog istraživanja je bio utvrditi posljedice otvorene biopsije testisa na njihovu buduću plodnost u odrasloj dobi.

**Metode:** Trideset osam mužjaka štakora soja Sprague Dawley u dobi od 20 dana je podijeljeno u tri skupine ovisno o izvršenom zahvatu. Prva skupina je bila kontrolna skupina, druga skupina je bila skupina lažno operiranih, a treća skupina su bili štakori kojima je učinjena otvorena biopsija lijevog testisa. Sedamdesetog dana života nakon obostrane orhidektomije svim skupinama štakora određene su serumske vrijednosti inhibina B i FSH. Odstranjene testise smo uspoređivali obzirom na masu, volumen, spermatogenezu, promjene u histološkoj slici i broju apoptotskih stanica u oba testisa, te promjene serumskih razina inhibina B i FSH među skupinama.

**Rezultati:** U skupini štakora s učinjenom otvorenom biopsijom testisa došlo je do smanjenja mase, volumena i spermatogeneze u bioptiranom testisu sa smanjanjem broja seminifernih tubula, njihovog promjera i debljine zametnog epitela. Također u bioptiranoj skupini testisa dogodio se porast apoptotskog indeksa bez kompenzatorne hipertrofije suprotnog testisa. Nismo dokazali statistički značajnu razliku serumskih razina inhibina B i FSH među ispitivanim skupinama.

**Zaključak:** Otvorena biopsija testisa prije puberteta u štakora ima štetan utjecaj na buduću plodnost štakora u odrasloj dobi. Oštećenje jednog testisa izazvanog otvorenom biopsijom testisa ne uzrokuje kompenzatornu hipertrofiju suprotnog testisa niti dovodi do poremećaja u lučenju i serumskih razina inhibina B i FSH.

## 8 SUMMARY

**Background/ Purpose:** Open testis biopsy (OTB) is one of the options to accurately assess fertility potential of the undescended testis. The aim of the study was to investigate consequences of OTB in prepubertal rats on their adulthood fertility.

**Methods:** Thirty-eight Sprague Dawley prepubertal male rats were divided into three groups depending on 20<sup>th</sup> day procedure. The first group was the control group, the second sham operated and the third has left OTB. Bilateral orchidectomy was performed on 70<sup>th</sup> day to all groups, with determination of serum inhibin B and Follicle stimulating hormone (FSH). Removed testicles have been compared according to the weight, volume, spermatogenesis, histological and apoptotic changes in both testicles with differences in serum levels of inhibin B and FSH.

**Results:** Ipsilateral testis weight, volume, and spermatogenesis reduction with a reduction of tubular number, diameter and germinative epithelium was found in OTB group. Significant increase in apoptotic index was found in biopsied testis without compensatory hypertrophy of contralateral testis. Differences of inhibin B and FSH were not statistically significant among three groups.

**Conclusion:** OTB in prepubertal rats has detrimental effects on fertility in adulthood. It does not cause compensatory hypertrophy of the contralateral testis or disturb serum levels of inhibin B and FSH.

## 9 LITERATURA

1. Virtanen HE, Bjerknes R, Cortes D, Jorgensen N, Rajpert-De Meyts E, Thorsson AV, et al. Cryptorchidism: classification, prevalence and long-term consequences. *Acta Paediatr.* 2007;96(5):611-6.
2. Cortes D. Cryptorchidism--aspects of pathogenesis, histology and treatment. *Scand J Urol Nephrol Suppl.* 1998;196:1-54.
3. Blom K. [Undescended testis and time of spontaneous descent in 2516 schoolboys]. *Ugeskr Laeger.* 1984;146(8):616-7.
4. Simpson AS, Laugesen M, Silva PA, Stewart C, Walton J. The prevalence of retained testes in Dunedin. *N Z Med J.* 1985;98(786):758-60.
5. Wilhelm D, Koopman P. The makings of maleness: towards an integrated view of male sexual development. *Nat Rev Genet.* 2006;7(8):620-31.
6. Ozisik G, Achermann JC, Jameson JL. The role of SF1 in adrenal and reproductive function: insight from naturally occurring mutations in humans. *Mol Genet Metab.* 2002;76(2):85-91.
7. Englert C. WT1--more than a transcription factor? *Trends Biochem Sci.* 1998;23(10):389-93.
8. de Rooij DG. Stem cells in the testis. *Int J Exp Pathol.* 1998;79(2):67-80.
9. Shaha C, Tripathi R, Mishra DP. Male germ cell apoptosis: regulation and biology. *Philos Trans R Soc Lond B Biol Sci.* 2010;365(1546):1501-15.
10. Hutson JM, Hasthorpe S, Heyns CF. Anatomical and functional aspects of testicular descent and cryptorchidism. *Endocr Rev.* 1997;18(2):259-80.
11. Nef S, Parada LF. Hormones in male sexual development. *Genes Dev.* 2000;14(24):3075-86.
12. Kaleva M, Toppari J. Genetics and hormones in testicular descent. *Hormones.* 2003;2(4):211-6.
13. Pitteloud N, Hayes FJ, Boepple PA, DeCruz S, Seminara SB, MacLaughlin DT, et al. The role of prior pubertal development, biochemical markers of testicular maturation, and genetics in elucidating the phenotypic heterogeneity of idiopathic

- hypogonadotropic hypogonadism. *J Clin Endocrinol Metab.* 2002;87(1):152-60.
14. Anand-Ivell R, Wohlgemuth J, Haren MT, Hope PJ, Hatzinikolas G, Wittert G, et al. Peripheral INSL3 concentrations decline with age in a large population of Australian men. *Int J Androl.* 2006;29(6):618-26.
  15. Overbeek PA, Gorlov IP, Sutherland RW, Houston JB, Harrison WR, Boettger-Tong HL, et al. A transgenic insertion causing cryptorchidism in mice. *Genesis.* 2001;30(1):26-35.
  16. Hsu SY, Nakabayashi K, Nishi S, Kumagai J, Kudo M, Sherwood OD, et al. Activation of orphan receptors by the hormone relaxin. *Science.* 2002;295(5555):671-4.
  17. Kumagai J, Hsu SY, Matsumi H, Roh JS, Fu P, Wade JD, et al. INSL3/Leydig insulin-like peptide activates the LGR8 receptor important in testis descent. *J Biol Chem.* 2002;277(35):31283-6.
  18. Zimmermann S, Steding G, Emmen JM, Brinkmann AO, Nayernia K, Holstein AF, et al. Targeted disruption of the *Insl3* gene causes bilateral cryptorchidism. *Mol Endocrinol.* 1999;13(5):681-91.
  19. Josso N, di Clemente N, Gouedard L. Anti-Mullerian hormone and its receptors. *Mol Cell Endocrinol.* 2001;179(1-2):25-32.
  20. Foresta C, Zuccarello D, Garolla A, Ferlin A. Role of hormones, genes, and environment in human cryptorchidism. *Endocr Rev.* 2008;29(5):560-80.
  21. Kaleva M, Toppari J. Cryptorchidism: an indicator of testicular dysgenesis? *Cell Tissue Res.* 2005;322(1):167-72.
  22. Viguera RM, Reyes G, Moreno-Mendoza N, Merchant-Larios H. Gubernacular fibroblasts express the androgen receptor during testis descent in cryptorchid rats treated with human chorionic gonadotrophin. *Urol Res.* 2004;32(6):386-90.
  23. Rosenfeld MG, Mermod JJ, Amara SG, Swanson LW, Sawchenko PE, Rivier J, et al. Production of a novel neuropeptide encoded by the calcitonin gene via tissue-specific RNA processing. *Nature.* 1983;304(5922):129-35.
  24. Terada M, Goh DW, Farmer PJ, Hutson JM. Ontogeny of gubernacular contraction and effect of calcitonin gene-related peptide in the mouse. *J Pediatr Surg.* 1994;29(5):609-11.

25. McMahon DR, Kramer SA, Husmann DA. Antiandrogen induced cryptorchidism in the pig is associated with failed gubernacular regression and epididymal malformations. *J. Urol.* 1995;154(2 Pt 1):553-7.
26. Cain MP, Kramer SA, Tindall DJ, Husmann DA. Flutamide-induced cryptorchidism in the rat is associated with altered gubernacular morphology. *Urology.* 1995;46(4):553-8.
27. Giannopoulos MF, Vlachakis IG, Charissis GC. 13 Years' experience with the combined hormonal therapy of cryptorchidism. *Horm Res.* 2001;55(1):33-7.
28. Brinkmann AO. Molecular basis of androgen insensitivity. *Mol Cell Endocrinol.* 2001;179(1-2):105-9.
29. Sultan C, Paris F, Terouanne B, Balaguer P, Georget V, Poujol N, et al. Disorders linked to insufficient androgen action in male children. *Hum Reprod Update.* 2001;7(3):314-22.
30. Ferlin A, Vinanzi C, Garolla A, Selice R, Zuccarello D, Cazzadore C, et al. Male infertility and androgen receptor gene mutations: clinical features and identification of seven novel mutations. *Clin Endocrinol.* 2006;65(5):606-10.
31. Quigley CA, De Bellis A, Marschke KB, el-Awady MK, Wilson EM, French FS. Androgen receptor defects: historical, clinical, and molecular perspectives. *Endocr Rev.* 1995;16(3):271-321.
32. Huhtaniemi I, Alevizaki M. Gonadotrophin resistance. *Best Pract Res Clin Endocrinol Metab.* 2006;20(4):561-76.
33. Chemes HE. Infancy is not a quiescent period of testicular development. *Int J Androl.* 2001;24(1):2-7.
34. Andersson AM, Toppari J, Haavisto AM, Petersen JH, Simell T, Simell O, et al. Longitudinal reproductive hormone profiles in infants: peak of inhibin B levels in infant boys exceeds levels in adult men. *J Clin Endocrinol Metab.* 1998;83(2):675-81.
35. Forest MG, De Peretti E, Bertrand J. Hypothalamic-pituitary-gonadal relationships in man from birth to puberty. *Clin Endocrinol.* 1976;5(5):551-69.
36. Winter JS, Hughes IA, Reyes FI, Faiman C. Pituitary-gonadal relations in infancy: 2. Patterns of serum gonadal steroid concentrations in man from birth to two years

- of age. *J Clin Endocrinol Metab.* 1976;42(4):679-86.
37. Suomi AM, Main KM, Kaleva M, Schmidt IM, Chellakooty M, Virtanen HE, et al. Hormonal changes in 3-month-old cryptorchid boys. *J Clin Endocrinol Metab.* 2006;91(3):953-8.
  38. Raivio T, Toppari J, Kaleva M, Virtanen H, Haavisto AM, Dunkel L, et al. Serum androgen bioactivity in cryptorchid and noncryptorchid boys during the postnatal reproductive hormone surge. *J Clin Endocrinol Metab.* 2003;88(6):2597-9.
  39. Ross JL, Samango-Sprouse C, Lahlou N, Kowal K, Elder FF, Zinn A. Early androgen deficiency in infants and young boys with 47,XXY Klinefelter syndrome. *Horm Res.* 2005;64(1):39-45.
  40. Hjertkvist M, Damber JE, Bergh A. Cryptorchidism: a registry based study in Sweden on some factors of possible aetiological importance. *J Epidemiol Community Health.* 1989;43(4):324-9.
  41. Berkowitz GS, Lapinski RH. Risk factors for cryptorchidism: a nested case-control study. *Paediatr Perinat Epidemiol.* 1996;10(1):39-51.
  42. Hadziselimovic F EL, Buser MW. A diminished postnatal surge of Ad spermatogonia in cryptorchid infants is additional evidence for hypogonadotropic hypogonadism. *Swiss Med Wkly.* 2004;26(135 (25-26)):381-4.
  43. Cortes D, Thorup JM, Visfeldt J. Cryptorchidism: aspects of fertility and neoplasms. A study including data of 1,335 consecutive boys who underwent testicular biopsy simultaneously with surgery for cryptorchidism. *Horm Res.* 2001;55(1):21-7.
  44. Hadziselimovic F, Herzog B. The importance of both an early orchidopexy and germ cell maturation for fertility: *Lancet.* 2001;358(9288):1156-7.
  45. Giwercman A, Grindsted J, Hansen B, Jensen OM, Skakkebaek NE. Testicular cancer risk in boys with maldescended testis: a cohort study. *J. Urol.* 1987;138(5):1214-6.
  46. Moller H, Cortes D, Engholm G, Thorup J. Risk of testicular cancer with cryptorchidism and with testicular biopsy: cohort study. *Bmj.* 1998;317(7160):729.
  47. Lee PA, O'Leary LA, Songer NJ, Coughlin MT, Bellinger MF, LaPorte RE. Paternity after bilateral cryptorchidism. A controlled study. *Arch Pediatr Adolesc Med.* 1997;151(3):260-3.

48. Lee PA, Coughlin MT, Bellinger MF. Paternity and hormone levels after unilateral cryptorchidism: association with pretreatment testicular location. *J Urol.* 2000;164(5):1697-701.
49. Asklund C, Jorgensen N, Kold Jensen T, Skakkebaek NE. Biology and epidemiology of testicular dysgenesis syndrome. *BJU international.* 2004;3:6-11.
50. Setchell BP. The Parkes Lecture. Heat and the testis: *J Reprod Fertil.* 1998;114(2):179-94.
51. Forest MG. Pattern of the response to hCG stimulation in prepubertal cryptorchid boys. In Job CL ed., *Cryptorchidism, Diagnosis and Treatment. Pediatr Adolesc Endoc Basel: Karger.* 1979:108–20.
52. Lee PA, Coughlin MT. Leydig cell function after cryptorchidism: evidence of the beneficial result of early surgery. *J. Urol.* 2002;167(4):1824-7.
53. Cortes D, Thorup JM, Lindenberg S. Fertility potential after unilateral orchiopexy: an age independent risk of subsequent infertility when biopsies at surgery lack germ cells. *J. Urol.* 1996;156(1):217-20.
54. Skakkebaek NE, Rajpert-De Meyts E, Main KM. Testicular dysgenesis syndrome: an increasingly common developmental disorder with environmental aspects. *Hum Reprod.* 2001;16(5):972-8.
55. Ong C, Hasthorpe S, Hutson JM. Germ cell development in the descended and cryptorchid testis and the effects of hormonal manipulation. *Pediatr Surg Int.* 2005;21(4):240-54.
56. Huff DS, Hadziselimovic F, Snyder HM, 3rd, Blythe B, Duckett JW. Histologic maldevelopment of unilaterally cryptorchid testes and their descended partners. *Eur J Pediatr.* 1993;152(2):11-4.
57. Huff DS, Hadziselimovic F, Snyder HM, 3rd, Duckett JW, Keating MA. Postnatal testicular maldevelopment in unilateral cryptorchidism. *J. Urol.* 1989;142(2 Pt 2):546-8.
58. Hadziselimovic F. Cryptorchidism, its impact on male fertility. *Eur urol.* 2002;41(2):121-3.
59. Hadziselimovic F, Zivkovic D, Bica DT, Emmons LR. The importance of mini-puberty for fertility in cryptorchidism. *J. Urol.* 2005;174(4 Pt 2):1536-9.

60. Cortes D, Thorup J, Lindenberg S, Visfeldt J. Infertility despite surgery for cryptorchidism in childhood can be classified by patients with normal or elevated follicle-stimulating hormone and identified at orchidopexy. *BJU international*. 2003;91(7):670-4.
61. Huleihel M, Lunenfeld E. Regulation of spermatogenesis by paracrine/autocrine testicular factors. *Asian J Androl*. 2004;6(3):259-68.
62. Simoni M, Weinbauer GF, Gromoll J, Nieschlag E. Role of FSH in male gonadal function. *Ann Endocrinol*. 1999;60(2):102-6.
63. Sinha Hikim AP, Swerdloff RS. Hormonal and genetic control of germ cell apoptosis in the testis. *Rev Reprod*. 1999;4(1):38-47.
64. Andersson AM, Petersen JH, Jorgensen N, Jensen TK, Skakkebaek NE. Serum inhibin B and follicle-stimulating hormone levels as tools in the evaluation of infertile men: significance of adequate reference values from proven fertile men. *J Clin Endocrinol Metab*. 2004;89(6):2873-9.
65. O'Connor AE, De Kretser DM. Inhibins in normal male physiology. *Semin Reprod Med*. 2004;22(3):177-85.
66. Schlatt S, von Schonfeldt V, Nieschlag E. Germ cell transplantation in the male: animal studies with a human perspective. *Hum Fertil*. 1999;2(2):143-8.
67. Pollanen P, Cooper TG. Immunology of the testicular excurrent ducts. *J Reprod Immunol*. 1994;26(3):167-216.
68. Gores PF, Hayes DH, Copeland MJ, Korbitt GS, Halberstadt C, Kirkpatrick SA, et al. Long-term survival of intratesticular porcine islets in nonimmunosuppressed beagles. *Transplantation*. 2003;75(5):613-8.
69. Isaac JR, Skinner S, Elliot R, Salto-Tellez M, Garkavenko O, Khoo A, et al. Transplantation of neonatal porcine islets and sertoli cells into nonimmunosuppressed nonhuman primates. *Transplant Proc*. 2005;37(1):487-8.
70. Naito M, Itoh M. Patterns of infiltration of lymphocytes into the testis under normal and pathological conditions in mice. *Am J Reprod Immunol*. 2008;59(1):55-61.
71. Hayes FJ, Crowley WF, Jr. Gonadotropin pulsations across development. *Horm Res*. 1998;49(3-4):163-8.
72. Elhija MA, Potashnik H, Lunenfeld E, Potashnik G, Schlatt S, Nieschlag E, et al.



- Testicular interleukin-6 response to systemic inflammation. *Eur Cytokine Netw.* 2005;16(2):167-72.
73. Gilfillan AM, Tkaczyk C. Integrated signalling pathways for mast-cell activation. *Nat Rev Immunol.* 2006;6(3):218-30.
  74. Stelekati E, Orinska Z, Bulfone-Paus S. Mast cells in allergy: innate instructors of adaptive responses. *Immunobiology.* 2007;212(6):505-19.
  75. Aguilar R, Anton F, Bellido C, Aguilar E, Gaytan F. Testicular serotonin is related to mast cells but not to Leydig cells in the rat. *J Endocrinol.* 1995;146(1):15-21.
  76. Apa DD, Cayan S, Polat A, Akbay E. Mast cells and fibrosis on testicular biopsies in male infertility. *Arch Androl.* 2002;48(5):337-44.
  77. Sezer C, Koksall IT, Usta MF, Gulkesen KH, Erdogru T, Ciftcioglu A, et al. Relationship between mast cell and iNOS expression in testicular tissue associated with infertility. *Arch Androl.* 2005;51(2):149-58.
  78. Cayan S, Apa DD, Akbay E. Effect of fexofenadine, a mast cell blocker, in infertile men with significantly increased testicular mast cells. *Asian J Androl.* 2002;4(4):291-4.
  79. Hibi H, Kato K, Mitsui K, Taki T, Yamada Y, Honda N, et al. Treatment of oligoasthenozoospermia with tranilast, a mast cell blocker, after long-term administration. *Arch Androl.* 2002;48(6):451-9.
  80. Elert A, Jahn K, Heidenreich A, Hofmann R. The familial undescended testis. *Klin Padiatr.* 2003;215(1):40-5.
  81. Cendron M, Huff DS, Keating MA, Snyder HM, 3rd, Duckett JW. Anatomical, morphological and volumetric analysis: a review of 759 cases of testicular maldescent. *J. Urol.* 1993;149(3):570-3.
  82. Main KM, Jensen RB, Asklund C, Hoi-Hansen CE, Skakkebaek NE. Low birth weight and male reproductive function. *Hor Res in Paediatr.* 2006;65(Suppl. 3):116-22.
  83. Akre O, Lipworth L, Cnattingius S, Sparen P, Ekbom A. Risk factor patterns for cryptorchidism and hypospadias. *Epidemiology.* 1999;10(4):364-9.
  84. McGlynn KA, Graubard BI, Nam JM, Stanczyk FZ, Longnecker MP, Klebanoff MA. Maternal hormone levels and risk of cryptorchism among populations at high

- and low risk of testicular germ cell tumors. *Cancer Epidemiol Biomarkers Prev.* 2005;14(7):1732-7.
85. The influence of varicocele on parameters of fertility in a large group of men presenting to infertility clinics. World Health Organization. *Fertil Steril.* 1992;57(6):1289-93.
  86. Virtanen HE, Tapanainen AE, Kaleva MM, Suomi AM, Main KM, Skakkebaek NE, et al. Mild gestational diabetes as a risk factor for congenital cryptorchidism. *J Clin Endocrinol Metab.* 2006;91(12):4862-5.
  87. Huhtaniemi I, Poutanen M. Transgenic and knockout mouse models for aberrant pituitary-testicular function: relevance to the pathogenesis of cryptorchidism. *Turk J Pediatr.* 2004;46:28-34.
  88. Nef S, Parada LF. Cryptorchidism in mice mutant for *Insl3*. *Nat Genet.* 1999;22(3):295-9.
  89. Bergh A, Soder O. Studies of cryptorchidism in experimental animal models. *Acta Paediatr.* 2007;96(5):617-21.
  90. Sharpe RM. Pathways of endocrine disruption during male sexual differentiation and masculinization. *Best Pract Res Clin Endocrinol Metab.* 2006;20(1):91-110.
  91. Quinn FM, Crockard AD, Brown S. Reversal of degenerative changes in the scrotal testis after orchidopexy in experimental unilateral cryptorchidism. *J Pediatr Surg.* 1991;26(4):451-4.
  92. Thorup J, Cortes D, Petersen BL. The incidence of bilateral cryptorchidism is increased and the fertility potential is reduced in sons born to mothers who have smoked during pregnancy. *J Urol.* 2006;176(2):734-7.
  93. Damgaard IN, Skakkebaek NE, Toppari J, Virtanen HE, Shen H, Schramm KW, et al. Persistent pesticides in human breast milk and cryptorchidism. *Environ Health Perspect.* 2006;114(7):1133-8.
  94. Swan SH, Main KM, Liu F, Stewart SL, Kruse RL, Calafat AM, et al. Decrease in anogenital distance among male infants with prenatal phthalate exposure. *Environ Health Perspect.* 2005;113(8):1056-61.
  95. Koivusalo A, Taskinen S, Rintala RJ. Cryptorchidism in boys with congenital abdominal wall defects. *Pediatr surg int.* 1998;13(2-3):143-5.

96. Levard G, Laberge JM. The fate of undescended testes in patients with gastroschisis. *Eur J Pediatr Surg.* 1997;7(3):163-5.
97. Elder JS. Epididymal anomalies associated with hydrocele/hernia and cryptorchidism: implications regarding testicular descent. *J Urol.* 1992;148(2 Pt 2):624-6.
98. Danno S, Itoh K, Matsuda T, Fujita J. Decreased expression of mouse Rbm3, a cold-shock protein, in Sertoli cells of cryptorchid testis. *Am J Pathol.* 2000;156(5):1685-92
99. Hjertkvist M, Bergh A, Damber JE. HCG treatment increases intratesticular pressure in the abdominal testis of unilaterally cryptorchid rats. *J Androl.* 1988;9(2):116-20.
100. Karaguzel G, Tanyel FC, Kilinc K, Buyukpamukcu N, Hicsonmez A. The preventive role of chemical sympathectomy on contralateral testicular hypoxic parameters encountered during unilateral testicular torsion. *Brit J Urol.* 1994;74(4):507-10.
101. Cerasaro TS, Nachtsheim DA, Otero F, Parsons CL. The effect of testicular torsion on contralateral testis and the production of antisperm antibodies in rabbits. *J Urology.* 1984;132(3):577-9.
102. Schanaider A, Aiex CA, Errico G. Immunological effects of acute testicular torsion on the contralateral testis in rats. *Eur J Pediatr Surg.* 2011;21(6):370-4.
103. Akgur FM, Kilinc K, Tanyel FC, Buyukpamukcu N, Hicsonmez A. Ipsilateral and contralateral testicular biochemical acute changes after unilateral testicular torsion and detorsion. *Urology.* 1994;44(3):413-8.
104. Yazihan N, Ataoglu H, Koku N, Erdemli E, Sargin AK. Protective role of erythropoietin during testicular torsion of the rats. *World J Urol.* 2007;25(5):531-6.
105. Stern JA, Lui RC, LaRegina MC, Herbold DR, Tolman KC, Johnson FE. Long-term outcome following testicular ischemia in the rat. *J Androl.* 1990;11(4):390-5.
106. Turner TT. Acute experimental testicular torsion. No effect on the contralateral testis. *J Androl.* 1985;6(1):65-72.
107. Hadziselimovic F, Geneto R, Emmons LR. Increased apoptosis in the contralateral testes of patients with testicular torsion as a factor for infertility. *J Urology.*

- 1998;160(3 Pt 2):1158-60.
108. Visser AJ, Heyns CF. Testicular function after torsion of the spermatic cord. *BJU international*. 2003;92(3):200-3.
  109. Filho DW, Torres MA, Bordin AL, Crezcynski-Pasa TB, Boveris A. Spermatic cord torsion, reactive oxygen and nitrogen species and ischemia-reperfusion injury. *JMAM*. 2004;25(1-2):199-210.
  110. Yildiz H, Durmus AS, Simsek H, Yaman M. Protective effect of sildenafil citrate on contralateral testis injury after unilateral testicular torsion/detorsion. *Clinics*. 2011;66(1):137-42.
  111. Costabile RA, Choyke PL, Frank JA, Girton ME, Diggs R, Billups KL, et al. Variability of ischemia during spermatic cord torsion in the rat. *J Urol*. 1994;151(4):1070-2.
  112. Sukhotnik I, Miselevich I, Lurie M, Nativ O, Coran AG, Mogilner JG. The time relationship between ipsilateral testicular ischemia and germ cell apoptosis in the contralateral testis in rat. *Pediatr Surg Int*. 2005;21(7):512-6.
  113. Sade M, Amato S, Buyuksu C, Mertan S, Canda MS, Kaplanoglu N. The effect of testicular torsion on the contralateral testis and the value of various types of treatment. *Br J Urol*. 1988;62(1):69-71.
  114. Perez CV, Theas MS, Jacobo PV, Jarazo-Dietrich S, Guazzone VA, Lustig L. Dual role of immune cells in the testis: Protective or pathogenic for germ cells? *Spermatogenesis*. 2013;3(1).
  115. Romeo C, Impellizzeri P, Arrigo T, Antonuccio P, Valenzise M, Mirabelli S, et al. Late hormonal function after testicular torsion. *J Pediatr Surg*. 2010;45(2):411-3.
  116. Kogan SJ. Fertility in cryptorchidism. An overview in 1987. *Eur J Pediatr*. 1987;146(2):21-4.
  117. Miller KD, Coughlin MT, Lee PA. Fertility after unilateral cryptorchidism. Paternity, time to conception, pretreatment testicular location and size, hormone and sperm parameters. *Horm Res*. 2001;55(5):249-53.
  118. Grasso M, Buonaguidi A, Lania C, Bergamaschi F, Castelli M, Rigatti P. Postpubertal cryptorchidism: review and evaluation of the fertility. *Eur urol*. 1991;20(2):126-8.

119. Lee PA. Fertility in cryptorchidism. Does treatment make a difference? *Endocrinol Metab Clin North Am.* 1993;22(3):479-90.
120. Mathers MJ, Sperling H, Rubben H, Roth S. The undescended testis: diagnosis, treatment and long-term consequences. *Dtsch Arztebl Int.* 2009;106(33):527-32.
121. Wilkerson ML, Bartone FF, Fox L, Hadziselimovic F. Fertility Potential: A Comparison of Intra-Abdominal and Intracanalicular Testes by Age Groups in Children. *Horm Res in Paediatr.* 2001;55(1):18-20.
122. Hadziselimovic F, Herzog B. Treatment with a luteinizing hormone-releasing hormone analogue after successful orchiopexy markedly improves the chance of fertility later in life. *J Urol.* 1997;158(3 Pt 2):1193-5.
123. McAleer IM, Packer MG, Kaplan GW, Scherz HC, Krous HF, Billman GF. Fertility index analysis in cryptorchidism. *J Urol.* 1995;153(4):1255-8.
124. Tasian GE, Hittelman AB, Kim GE, DiSandro MJ, Baskin LS. Age at orchiopexy and testis palpability predict germ and Leydig cell loss: clinical predictors of adverse histological features of cryptorchidism. *J Urol.* 2009;182(2):704-9.
125. Pinczowski D, McLaughlin JK, Lackgren G, Adami HO, Persson I. Occurrence of testicular cancer in patients operated on for cryptorchidism and inguinal hernia. *J Urol.* 1991;146(5):1291-4.
126. Zöller G R, Hermann R. . Hodenhochstand im Kindesalter - oft zu spät behandelt. *Dtsch Arztebl.* 2005;102:1750–2.
127. Dieckmann KP, Pichlmeier U. Clinical epidemiology of testicular germ cell tumors. *World J Urol.* 2004;22(1):2-14.
128. Martin DC. Malignancy in the cryptorchid testis. *Urol Clin N Am.* 1982;9(3):371-6.
129. Pettersson A, Richiardi L, Nordenskjöld A, Kaijser M, Akre O. Age at surgery for undescended testis and risk of testicular cancer. *N Engl J Med.* 2007;356(18):1835-41.
130. Looijenga LH. Embryogenesis and metastatic testicular germ cell tumors of adolescents. *Klin Padiatr.* 2009;221(3):134-5.
131. Biermann K. Carcinoma in situ of the testis: predisposition, evolution and early detection. *Pathologe.* 2011;2:232-6.
132. Mehendale VG, Shenoy SN, Shah RS, Chaudhari NC, Mehendale AV.

- Laparoscopic management of impalpable undescended testes: 20 years' experience. *J Minim Access Surg.* 2013;9(4):149-53.
133. Lee MM, Donahoe PK, Silverman BL, Hasegawa T, Hasegawa Y, Gustafson ML, et al. Measurements of serum mullerian inhibiting substance in the evaluation of children with nonpalpable gonads. *N Engl J Med.* 1997;336(21):1480-6.
  134. Koop CE. Technique of herniorrhaphy and orchidopexy. *Birth Defects Orig Artic Ser.* 1977;13(5):293-303.
  135. Norbert A. Konservative Therapie des Hodenhochstandes. *Monatsschr Kinderheilkd.* 2005;153:436-43.
  136. Dohle GR, Diemer T, Kopa Z, Krausz C, Giwercman A, Jungwirth A. European Association of Urology guidelines on vasectomy. *Eur Urol.* 2012;61(1):159-63.
  137. Pyorala S, Huttunen NP, Uhari M. A review and meta-analysis of hormonal treatment of cryptorchidism. *J Clin Endocrinol Metab.* 1995;80(9):2795-9.
  138. Colenbrander B, van Straaten HW, Wensing CJ. Gonadotrophic hormones and testicular descent. *Arch Androl.* 1978;1(2):131-7.
  139. Bergh A, Rooth P, Widmark A, Damber JE. Treatment of rats with hCG induces inflammation-like changes in the testicular microcirculation. *J Reprod Fertil.* 1987;79(1):135-43.
  140. Dickerman Z BB, Sandovsky U et al. HCG treatment in cyptorchidism. *Andrologia.* 1983;16: 542.
  141. Lala R, Matarazzo P, Chiabotto P, de Sanctis C, Canavese F, Hadziselimovic F. Combined therapy with LHRH and HCG in cryptorchid infants. *Eur J Pediatr.* 1993;152(2):31-3.
  142. Rajfer J, Handelsman DJ, Swerdloff RS, Hurwitz R, Kaplan H, Vandergast T, et al. Hormonal therapy of cryptorchidism. A randomized, double-blind study comparing human chorionic gonadotropin and gonadotropin-releasing hormone. *N Engl J Med.* 1986;314(8):466-70.
  143. Schwentner C, Oswald J, Kreczy A, Lunacek A, Bartsch G, Deibl M, et al. Neoadjuvant gonadotropin-releasing hormone therapy before surgery may improve the fertility index in undescended testes: a prospective randomized trial. *J. Urol.* 2005;173(3):974-7.

144. Ritzen EM, Bergh A, Bjerknes R, Christiansen P, Cortes D, Haugen SE, et al. Nordic consensus on treatment of undescended testes. *Acta Paediatr.* 2007;96(5):638-43.
145. Rose A SH, Steffens J et al. Multimodale Therapie des Maldezensus testis. *Urologe.* 2006;45:214-8.
146. Christiansen P, Muller J, Buhl S, Hansen OR, Hobolth N, Jacobsen BB, et al. Hormonal treatment of cryptorchidism--hCG or GnRH--a multicentre study. *Acta Paediatr.* 1992;81(8):605-8.
147. Jegou B, Peake RA, Irby DC, de Kretser DM. Effects of the induction of experimental cryptorchidism and subsequent orchidopexy on testicular function in immature rats. *Biol Reprod.* 1984;30(1):179-87.
148. Lugg JA, Penson DF, Sadeghi F, Petrie B, Freedman AL, Gonzalez-Cadavid NF, et al. Prevention of seminiferous tubular atrophy in a naturally cryptorchid rat model by early surgical intervention. *J Androl.* 1996;17(6):726-32.
149. Monet-Kuntz C, Barenton B, Locatelli A, Fontaine I, Perreau C, Hochereau-de Reviers MT. Effects of experimental cryptorchidism and subsequent orchidopexy on seminiferous tubule functions in the lamb. *J Androl.* 1987;8(3):148-54.
150. Patkowski D, Czernik J, Jelen M. The natural course of cryptorchidism in rats and the efficacy of orchidopexy or orchidectomy in its treatment before and after puberty. *J Pediatr Surg.* 1992;27(7):870-3.
151. Schleef J, von Bismarck S, Burmucic K, Gutmann A, Mayr J. Groin exploration for nonpalpable testes: laparoscopic approach. *J Pediatr Surg.* 2002;37(11):1552-5.
152. Williams EV, Appanna T, Foster ME. Management of the impalpable testis: a six year review together with a national experience. *Postgrad Med J.* 2001;77(907):320-2.
153. Cisek LJ, Peters CA, Atala A, Bauer SB, Diamond DA, Retik AB. Current findings in diagnostic laparoscopic evaluation of the nonpalpable testis. *J Urol.* 1998;160(3 Pt 2):1145-9.
154. Gouletsou PG, Galatos AD, Sideri AI, Kostoulas P. Impact of fine needle aspiration (FNA) and of the number of punctures on the feline testis: clinical, gross anatomy and histological assessment. *Theriogenology.* 2012;78(1):172-81.

155. Morey AF, Plymyer M, Rozanski TA, Deshon GE, Myers JB, Dresner ML. Biopsy gun testis needle biopsy: a preliminary clinical experience. *Br J Urol.* 1994;74(3):366-9.
156. Odabas O, Ugras S, Yilmaz Y, Aydin S, Atilla MK. Testicular needle biopsy: is it a safe and adequate method? *Int Urol Nephrol.* 1997;29(5):591-5.
157. Morey AF, MacDonald MF, Rozanski TA, Natarajan S, Thompson IM. Yield and efficacy of biopsy gun testis needle biopsy. *Urology.* 1999;53(3):604-7.
158. Berthelsen JG, Skakkebaek NE. Value of testicular biopsy in diagnosing carcinoma in situ testis. *Scand J Urol Nephrol.* 1981;15(3):165-8.
159. Bettella A, Ferlin A, Menegazzo M, Ferigo M, Tavolini IM, Bassi PF, et al. Testicular fine needle aspiration as a diagnostic tool in non-obstructive azoospermia. *Asian J Androl.* 2005;7(3):289-94.
160. Takada S, Tsujimura A, Ueda T, Matsuoka Y, Takao T, Miyagawa Y, et al. Androgen decline in patients with nonobstructive azoospermia after microdissection testicular sperm extraction. *Urology.* 2008;72(1):114-8.
161. Oosterhuis JW, Stoop H, Dohle G, Boellaard W, van Casteren N, Wolffenbuttel K, et al. A pathologist's view on the testis biopsy. *Int J Androl.* 2011;34(4 Pt 2):1365-2605.
162. Hanevik HI, Isfoss BL, Bergh A, Friberg M, Kahn JA. Improved diagnostic accuracy of testicular biopsies for infertility through simplified criteria and a dedicated pathologist. *Anal Quant Cytol Histol.* 2010;32(4):214-8.
163. Cooperberg MR, Chi T, Jad A, Cha I, Turek PJ. Variability in testis biopsy interpretation: implications for male infertility care in the era of intracytoplasmic sperm injection. *Fertil Steril.* 2005;84(3):672-7.
164. Schmoll HJ, Souchon R, Krege S, Albers P, Beyer J, Kollmannsberger C, et al. European consensus on diagnosis and treatment of germ cell cancer: a report of the European Germ Cell Cancer Consensus Group (EGCCCG). *Ann Oncol.* 2004;15(9):1377-99.
165. Harleman JH, Nolte T. Testicular toxicity: regulatory guidelines--the end of formaldehyde fixation? *Toxicol Pathol.* 1997;25(4):414-7.
166. van Casteren NJ, de Jong J, Stoop H, Steyerberg EW, de Bekker-Grob EW, Dohle



- GR, et al. Evaluation of testicular biopsies for carcinoma in situ: immunohistochemistry is mandatory. *Int J Androl*. 2009;32(6):666-74.
167. Johnsen SG. Testicular biopsy score count--a method for registration of spermatogenesis in human testes: normal values and results in 335 hypogonadal males. *Hormones*. 1970;1(1):2-25.
168. Holstein AF, Schulze W, Davidoff M. Understanding spermatogenesis is a prerequisite for treatment. *Reprod Biol Endocrinol*. 2003;1:107.
169. Silber SJ, Nagy Z, Devroey P, Tournaye H, Van Steirteghem AC. Distribution of spermatogenesis in the testicles of azoospermic men: the presence or absence of spermatids in the testes of men with germinal failure. *Hum Reprod*. 1997;12(11):2422-8.
170. Nistal M, Paniagua R. Testicular biopsy. Contemporary interpretation. *Urol Clin N Am*. 1999;26(3):555-93.
171. Hadziselimovic F, Hoecht B. Testicular histology related to fertility outcome and postpubertal hormone status in cryptorchidism. *Klin Padiatr*. 2008;220(5):302-7.
172. Slavis SA, Scholz JN, Hewitt CW, Black KS, Campbell RS, Patel M, et al. The effects of testicular trauma on fertility in the Lewis rat and comparisons to isoimmunized recipients of syngeneic sperm. *J Urol*. 1990;143(3):638-41.
173. Stampfli M, Hadziselimovic F. The effect of needle biopsy procedure on prepubertal rat testis. *Eur J Pediatr Surg*. 1991;1(1):36-9.
174. Srinivas M, Hashim S, Mitra DK. Unilateral blunt testicular trauma in pre-pubertal rats. *Pediatr Surg Int*. 1999;15(7):457-60.
175. Lin WW, Kim ED, Quesada ET, Lipshultz LI, Coburn M. Unilateral testicular injury from external trauma: evaluation of semen quality and endocrine parameters. *J Urol*. 1998;159(3):841-3.
176. Pogorelic Z, Juric I, Biocic M, Furlan D, Budimir D, Todoric J, et al. Management of testicular rupture after blunt trauma in children. *Pediatr Surg Int*. 2011;27(8):885-9.
177. Mestrovic J, Biocic M, Pogorelic Z, Furlan D, Druzijanic N, Todoric D, et al. Differentiation of inflammatory from non-inflammatory causes of acute scrotum using relatively simple laboratory tests: Prospective study. *J Pediatr Urol*.

- 2012;12:12.
178. Shaul DB, Xie HW, Diaz JF, Mahnovski V, Hardy BE. Surgical treatment of testicular trauma: effects on fertility and testicular histology. *J Pediatr Surg.* 1997;32(1):84-7.
  179. Nolten WE, Viosca SP, Korenman SG, Mardi R, Shapiro SS. Association of elevated estradiol with remote testicular trauma in young infertile men. *Fertil Steril.* 1994;62(1):143-9.
  180. Tsutsui T, Kurita A, Kirihara N, Hori T, Kawakami E. Testicular compensatory hypertrophy related to hemicastration in prepubertal dogs. *J Vet Med Sci.* 2004;66(9):1021-5.
  181. Cunningham GR, Tindall DJ, Huckins C, Means AR. Mechanisms for the testicular hypertrophy which follows hemicastration. *Endocrinology.* 1978;102(1):16-23.
  182. Hayes FJ, Hall JE, Boepple PA, Crowley Jr WF. Differential control of gonadotropin secretion in the human: Endocrine role of inhibin. *J Clin Endocrinol Metab.* 1998;83(6):1835-41.
  183. Anawalt BD, Bebb RA, Matsumoto AM, Groome NP, Illingworth PJ, McNeilly AS, et al. Serum inhibin B levels reflect Sertoli cell function in normal men and men with testicular dysfunction. *J Clin Endocr Metab.* 1996;81(9):3341-5.
  184. Carrillo A, Gershbein A, Glassberg KI, Danon M. Serum inhibin B levels and the response to gonadotropin stimulation test in pubertal boys with varicocele. *J Urol.* 1999;162(3 Pt 1):875-7.
  185. Romeo C, Arrigo T, Impellizzeri P, Manganaro A, Antonuccio P, Di Pasquale G, et al. Altered serum inhibin b levels in adolescents with varicocele. *J Pediatr Surg.* 2007;42(2):390-4.
  186. Shiraishi K, Yoshida K, Naito K. Activation of endothelial nitric oxide synthase in contralateral testis during unilateral testicular torsion in rats. *Arch Androl.* 2003;49(3):179-90.
  187. Erkkila K, Suomalainen L, Wikstrom M, Parvinen M, Dunkel L. Chemical anoxia delays germ cell apoptosis in the human testis. *Biol Reprod.* 2003;69(2):617-26.
  188. Gilula NB, Fawcett DW, Aoki A. The Sertoli cell occluding junctions and gap junctions in mature and developing mammalian testis. *Dev Biol.* 1976;50(1):142-68.

189. Pakyz RE, Heindel RM, Kallish M, Cosentino MJ. Spermatic cord torsion: effects of cyclosporine and prednisone on fertility and the contralateral testis in the rat. *J Androl.* 1990;11(5):401-8.
190. Rost A, Ehrenberg W, Fiedler U. Determination of auto-antibodies against spermatozoa in experimental cryptorchism. *Urol Int.* 1981;36(1):59-66.
191. Razie S, M. Panahi, A. Ahangarpour, F. Rahim and G. Saki. Study of level of inhibin B and ultra structure of sertoli cells in contra-lateral testis after unilateral blunt testis trauma in rat. *Asian J Biol Sci.* 2011(4):70-6.
192. Wang H, Sun Y, Wang L, Xu C, Yang Q, Liu B, et al. Hypoxia-induced apoptosis in the bilateral testes of rats with left-sided varicocele: a new way to think about the varicocele. *J Androl.* 2010;31(3):299-305.
193. Shufaro Y, Prus D, Laufer N, Simon A. Impact of repeated testicular fine needle aspirations (TEFNA) and testicular sperm extraction (TESE) on the microscopic morphology of the testis: an animal model. *Hum Reprod.* 2002;17(7):1795-9.
194. Wallace DM, Gunter PA, Landon GV, Pugh RC, Hendry WF. Sympathetic orchio-pathia--an experimental and clinical study. *Br J Urol.* 1982;54(6):765-8.
195. Turner TT. On unilateral testicular and epididymal torsion: no effect on the contralateral testis. *J. Urol.* 1987;138(5):1285-90.
196. Guarino N, Tadini B, Bianchi M. The adolescent varicocele: the crucial role of hormonal tests in selecting patients with testicular dysfunction. *J Pediatr Surg.* 2003;38(1):120-3.

## 10 ŽIVOTOPIS

Datum rođenja: 03.10.1965.g.  
Mjesto rođenja: Split, Hrvatska  
Adresa: Odjel za dječju kirurgiju  
KBC Split  
Spinčićeva 1  
21000 Split  
Hrvatska  
Telefon: +385 (0) 21 556 182 (725)  
Telefax: +385 (0) 21 556 660  
e-mail: dtodoric@kbsplit.hr

Osnovnu školu završio sam u Imotskom. Maturirao sam 1984. godine u Imotskom. Diplomirao sam na Medicinskom fakultetu Sveučilišta u Zagrebu 1993. godine.

Od 1991. do 1995. godine aktivno kao dragovoljac sudjelujem u Domovinskom ratu.

Pripravnički staž sam odradio u DZ "Imotski" u Imotskom. U DZ „Imotski“ radim. do travnja 1998. godine. Od travnja 1998. godine započeo sam specijalizaciju iz Dječje kirurgije u KBC Split na Odjelu dječje kirurgije.

Specijalistički ispit iz Dječje kirurgije položio sam u ožujku 2003. godine na Medicinskom fakultetu Sveučilišta u Zagrebu.

Poslijediplomski tečaj iz Sportske medicine pohađao sam na Medicinskom fakultetu Sveučilišta u Splitu od 2000 - 2002. godine i položio sve propisane ispite.

Sudionik sam brojnih nacionalnih i međunarodnih kongresa iz područja Dječje kirurgije te tečajeva prve kategorije.

Asistent sam na Katedri za kirurgiju Medicinskog fakulteta Sveučilišta u Splitu.

Autor sam više znanstvenih radova u indeksiranim časopisima.

Član sam Hrvatske liječničke komore i Hrvatskog društva za dječju kirurgiju.