

Utjecaj hiperbarične oksigenacije na rano cijeljenje eksperimentalnog cerebralnog apscesa u štakora

Bilić, Ivica

Doctoral thesis / Disertacija

2012

Degree Grantor / Ustanova koja je dodijelila akademski / stručni stupanj: **University of Split, School of Medicine / Sveučilište u Splitu, Medicinski fakultet**

Permanent link / Trajna poveznica: <https://um.nsk.hr/um:nbn:hr:171:935290>

Rights / Prava: [In copyright](#) / [Zaštićeno autorskim pravom.](#)

Download date / Datum preuzimanja: **2024-10-02**



Repository / Repozitorij:

[MEFST Repository](#)



Sveučilište u Splitu
Medicinski fakultet

Ivica Bilić

**UTJECAJ HIPERBARIČNE OKSIGENACIJE
NA RANO CIJELJENJE
EKSPERIMENTALNOG CEREBRALNOG
APSCESA U ŠTAKORA**

Doktorska disertacija

Split, 2012.

Sveučilište u Splitu
Medicinski fakultet

Ivica Bilić

**UTJECAJ HIPERBARIČNE OKSIGENACIJE
NA RANO CIJELJENJE
EKSPERIMENTALNOG CEREBRALNOG
APSCESA U ŠTAKORA**

Doktorska disertacija

Split, 2012.

Ova je doktorska disertacija izrađena u
Institutu pomorske medicine Hrvatske ratne mornarice u Splitu
pod mentorstvom prof. dr. sc. Nadana M. Petrija

Rad sadrži: 67 stranica

17 slika

7 tablica

*U ovome su uzvišenost i ljepota: da imamo srce koje se usuđuje.
Što te ne nauči ljubav, to ne trebaš znati.*

*Iskreno zahvaljujem svim dobrim i dragim ljudima koji su pomogli da ova
disertacija bude napisana: obitelji, mentoru, prijateljima, suradnicima u
istraživanju i brojnim kolegama na pomoći, savjetima i podršci*

*Neka vrata ove kuće budu dovoljno široka
da mogu ući svi koji trebaju ljubav i prijateljstvo,
i tako uska da vani ostaju zavist, oholost i zloba.
Nek' njezin prag bude dovoljno nizak
da se o njega ne spotiču djeca i putnici,
te toliko visok da vani ostanu zle sile.
Thomas Ken*

SADRŽAJ

1. UVOD	1
2. UPALA I CIJELJENJE - patofiziološki podsjetnik	3
2.1. Upala	3
2.2. Cijeljenje rane	5
3. HIPERBARIČNA OKSIGENACIJA - temeljna načela.....	8
3.1. Hipoksija i učinci hipoksije na mozak	9
3.2. Fiziološki učinci hiperbarične oksigenacije	10
3.3. Toksični učinci kisika	11
3.4. Kontraindikacije	12
3.5. Komplikacije liječenja hiperbaričnom oksigenacijom	12
4. APSCES MOZGA	13
4.1. Patogeneza.....	14
4.2. Etiologija.....	17
4.3. Staphylococcus aureus	18
4.4. Klinička slika	20
4.5. Dijagnoza	21
4.6. Liječenje.....	21
4.7. Prognoza.....	23
5. APSCES MOZGA I HIPERBARIČNA OKSIGENACIJA	24
6. CILJ RADA, OČEKIVANI ZNANSTVENI PRINOS I HIPOTEZA	27
6.1. Cilj rada.....	27
6.2. Očekivani znanstveni prinos	27
6.3. Hipoteza	28

7. MATERIJAL I METODE	29
7.1. Materijal (pokusne životinje)	29
7.2. Metode i postupci	29
7.2.1. Priprema, planiranje i opis imunohistokemijske analize	37
7.2.2. Uzorci i analiza krvi	40
7.3. Statistička analiza.....	41
8. REZULTATI	42
8.1. Broj novostvorenih krvnih žila.....	42
8.2. Gustoća novostvorenih krvnih žila.....	43
8.3. Veličina nekroze.....	44
8.4. Broj leukocita	44
8.5. Vrijednost C reaktivnog proteina	45
9. RASPRAVA	49
10. ZAKLJUČAK	55
11. SAŽETAK	56
12. SUMMARY	57
13. POPIS LITERATURE	58
14. ŽIVOTOPIS	67

POPIS OZNAKA I KRATICA

A –	apsorbancija
AM –	apsces mozga
CRP –	C reaktivni protein
CT –	kompjutorizirana tomografija
HBOT –	hiperbarična oksigenacija
HE –	hemalaun-eozin
KMB –	krvno-moždana barijera
MR –	magnetska rezonanca
MVD –	mikrovaskularna gustoća
RSK –	reaktivni spojevi kisika
SŽS –	središnji živčani sustav

POPIS SLIKA I TABLICA

- Slika 1. – Makroskopski izgled apscesa mozga temporalnog režnja
- Slika 2. – Rana faza apscesa mozga
- Slika 3. – Apsces mozga – CT prikaz
- Slika 4. – Apsces mozga – MR prikaz
- Slika 5. – Apsces mozga – kasna faza
- Slika 6. – Hamiltonova štrcaljka
- Slika 7. – Izgled radne površine, stereotaksijski okvir i operacijski mikroskop
- Slika 8. – Inokulacija uzročnika u pronacijskom položaju
- Slika 9. – Priprema i uzgoj *S. aureus*
- Slika 10. – Eksperimentalna hiperbarična komora za životinje
- Slika 11. – Odstranjeni mozak životinje pripremljen za izradu rezova
- Slika 12. – Izrada rezova mozga za histološku obradu i analizu.
- Slika 13. – Akutni apsces mozga – bojanje po Mallory-ju
- Slika 14. – Akutni apsces mozga – bojanje hemalaun-eozin
- Slika 15. – Subakutni apsces mozga – bojanje po Mallory-ju
- Slika 16. – Prikaz dviju zona za analizu broja novostvorenih krvnih žila
- Slika 17. – Subkronični apsces mozga – hemalaun-eozin
- Tablica 1. – Učinak tlaka na arterijski O_2
- Tablica 2. – Antibiotici za liječenje apscesa mozga kod odraslih
- Tablica 3. – Broj novostvorenih krvnih žila u zoni 1 i 2 za tretirane skupine (CD34 i Ki67)
- Tablica 4. – Vrijednosti gustoće novostvorenih krvnih žila za tretirane skupine
- Tablica 5. – Srednja vrijednost veličine nekroze za tretirane skupine
- Tablica 6. – Broj leukocita trećeg i desetog dana eksperimenta
- Tablica 7. – Vrijednost C reaktivnog proteina trećeg i desetog dana eksperimenta

1. UVOD

Nazivom "intrakranijalni apsces" se označavaju apsces mozga (moždani apsces, cerebralni apsces), subduralni empijem i epiduralni empijem. Sve tri bolesti imaju slične dijagnostičke i terapijske značajke, a vrlo često i patofiziološko podrijetlo te prognozu. Apsces mozga (AM) je žarišna, intracerebralna infekcija koja počinje kao ograničeno područje cerebritisa i razvija se u nakupinu gnoja, okruženu dobro vaskulariziranom ovojnicom (1). Razvija se kao intracerebralna masa s osobinama spaciokompresivne lezije koja povećava intrakranijalni tlak. Incidencija moždanog apscesa je uglavnom stabilna te se, u različitim studijama kreće od 1% u razvijenim zemljama do 8% u zemljama u razvoju (2,3) i prilično je ravnomjerno raspoređena na sve dobne skupine. Premda rijetka bolest u općoj populaciji, moždani apsces predstavlja jednu od najozbiljnijih infekcija ljudskog organizma. Do infekcije parenhima mozga dolazi najčešće izravnom širenjem iz dodirnog žarišta (srednje uho, paranazalni sinusi) ili nakon ozljede tvrde moždane ovojnice. Moguće je i širenje hematogenim putem iz udaljenih žarišta, najčešće iz apscesa pluća, bronhiektazija ili iz bakterijskog endokarditisa (4).

Smrtnost od apscesa mozga, u različitim studijama, iznosi od 10% do 53%, no zbog ranijeg postavljanja točne dijagnoze, primjene minimalno invazivne kirurgije, proširenja mikrobioloških spoznaja i poboljšanih uvjeta liječenja zadnjih nekoliko desetljeća prosječna smrtnost danas iznosi oko 20% (5-8). Moguće posljedice moždanog apscesa uključuju morfološke posljedice (stvaranje ožiljka, ruptura apscesa), kliničke posljedice (različiti neurološki ispadi), postoperacijske posljedice (gubitak odgovarajućeg dijela moždanog tkiva poslije kirurške ekscizije), te smrtni ishod. Preživjeli bolesnici su skloni razvoju dugoročnih neuroloških oštećenja, poput epilepsije i gubitka kognitivnih funkcija različitog stupnja. Učestalost neuroloških sekvela kreće se između 30 i 55%, a kasni epileptički napadaji zabilježeni su u oko 70% preživjelih (9).

Zahvaljujući smanjenoj smrtnosti kod zbrinjavanja bolesnika sa apscesom mozga sve je izraženija sklonost prema konzervativnim terapijskim postupcima. Veliki terapijski izazov i dalje predstavljaju bolesnici s multiplim apscesima, apscesima smještenim u dubokim ili dominantnim područjima mozga, imunokompromitirani bolesnici i bolesnici u kojih liječenje ne uspijeva ili se, unatoč standardnom kirurškom i antibiotskom liječenju, stanje i dalje pogoršava.

Razvoj AM je proces koji počinje cerebritisom i rezultira dobro inkapsuliranim nekrotičnim žarištem. Tijek neliječene bolesti ovisi o više čimbenika, kao što su lokalna koncentracija kisika, odlike uzročnog mikroorganizma i imunološki odgovor domaćina.

Cijeljenje AM se odvija u slijedu zbivanja koja uključuju suzbijanje infekcije, dovršenje upalnog procesa, regeneraciju potpornog vezivnog tkiva, angiogenezu i prekrivanje defekta. Sve opisano kritično ovisi o prokrvljenosti i dostupnosti kisika u tkivu.

Cijeljenje moždanog apscesa započinje već u trenutku tkivnog oštećenja te predstavlja dinamički ekvilibrij između negativnih i pozitivnih zbivanja (nekroza i formiranje gnoja nasuprot aktivaciji makrofaga i fibroblasta). Pri tome veliku ulogu imaju različiti molekularni signalni sustavi. Upalni proces je nespecifičan i rezultira ponovnim uspostavljanjem narušenog tkivnog integriteta, što neminovno ne znači obnavljanje oštećene funkcije. U konačnici upalni proces cijeljenja može interferirati s funkcijom oštećenog organa.

Hiperbarična oksigenacija (HBOT) je metoda liječenja pri kojoj bolesnici u hiperbaričnoj komori udišu 100% kisik pri povišenom tlaku. U nekim je bolestima HBOT lijek izbora, u nekima je važan lijek, a u nekima važan pomoćni lijek. Evidentna je učinkovitost HBOT u liječenju niza bolesti kojima je zajednički patofiziološki supstrat hipoksija.

Budući da primjena HBOT u suvremenoj medicini "balansira" između malog broja randomiziranih, prospektivnih, kontroliranih kliničkih studija i intenzivne kliničke prakse, nužne su nove prospektivne, randomizirane i placebo-kontrolirane studije o učinkovitosti HBOT, koje će egzaktno utemeljenim činjenicama, omogućiti bolje razumijevanje važnosti HBOT u suvremenoj kliničkoj praksi.

Preliminarna iskustva u liječenju moždanog apscesa primjenom HBOT su povoljna, premda malobrojna (10-18). S obzirom na morbiditet i mortalitet moždanog apscesa, te na činjenicu da je HBOT neinvazivna metoda s vrlo malo komplikacija, omjer rizika i koristi govori u prilog dodatnog uključivanja HBOT u liječenje odabranih bolesnika s moždanim apscesom.

Apsces mozga je uvršten na Listu indikacija za HBOT Undersea and Hyperbaric Medical Society (Društvo za podmorsku i hiperbaričnu medicinu) još 1999. godine (19), ali do danas nije objavljen niti jedan eksperimentalni rad koji bi bio u prilog takvoj odluci.

2. UPALA I CIJELJENJE – patofiziološki podsjetnik

2.1. Upala

Upala je tkivni odgovor na upalotvornu noksu, koji se temelji na obrascima ponašanja tkiva i organizma. Obrasci tkivnog ponašanja su filogenetski sačuvani i predstavljaju egzistencijalno važan homeostatski mehanizam organizma u reagiranju na vrlo različite etiološke čimbenike.

Upala uključuje proizvodnju kisikovih radikala, fagocitne mehanizme, lučenje protumikrobnih tvari, lučenje protuendotoksinskih molekula, fibroziranje i neovaskularizaciju, te promjene tkivne arhitekture zahvaćenog organa ili tjelesnog prostora. U svim procesima cijeljenja tkivnih ozljeda, uključujući i kirurška operativna oštećenja tkiva, upalni cjelidbeni procesi (vezivotvorni odgovor, neoangiogeneza i neohistoarhitektonika) sudjeluju kao ključna sastavnica izlječenja. Upala istodobno uključuje lokalne tkivne procese (infiltraciju stanicama, promjene na žilju, pobudu pojačivačkih mehanizama, vezivotvornu reakciju, kočenje tkivnih funkcija) te sustavne procese (akutnofazni odgovor središnjeg živčanog sustava, jetrena sinteza proteina akutne faze, hemodinamske prilagodbe, tvarne i energetske preinake, te pokretanje upalostatskih procesa). I sustavni i lokalni upalni procesi pojavljuju se praktički istodobno, a u očitovanju prevladavaju lokalna događanja zbog sklonosti upalne reakcije ograničavanju nokse i procesa snažnim upalnostatskim mehanizmima.

Opća svojstva lokalne upale (*rubor, calor, tumor, dolor, i functio laesa*) potječu od snažnog oksidativnog metabolizma u neutrofilima i makrofagima upaljenog tkiva. Nepotpunom se redukcijom kisika stvaraju kisikovi radikali, a pri tom se oslobađa velika količina topline. Istodobno, povećanje protoka kroz upaljeno područje termodilucijom (prijenos topline iz nutrine na površinu tijela) pridonosi velikom lokalnom zagrijavanju upaljenog tkiva. Poremećaji funkcije žilja i infiltracija stanicama uzrokuju edem tkiva, a tkivna disfunkcija se pojavljuje u sklopu štetnih patogenetskih učinaka. U svakoj upalnoj reakciji redovito se pokreće fenomen boli.

U morfološkom smislu, akutna upala označava upalnu reakciju u kojoj su glavne morfološke promjene krvožilne i eksudativne prirode. Temeljna reakcija u akutnoj upali je povećanje kapilarne propusnosti, "bijeg" tekućine, migracija leukocita, poglavito neutrofila, i odlaganje fibrina na mjestu ozljede. Trajanje akutne upale je kratko, nekoliko

minuta, nekoliko sati ili dana, a cijeljenje je obično potpuno i bez posljedica. U akutnoj upali, u prvih desetak dana prevladava infiltracija granulocitima, navlastito neutrofilima. Tijekom drugog tjedna upale raste udjel monocitnog reda i limfocita, a povećanje udjela fibroblasta i endotelnih stanica označuje procese cijeljenja. S morfološkog gledišta, kronična je upala karakterizirana proliferativnom (fibroblastičnom), a ne eksudativnom reakcijom. Kronična upala traje duže i udružena je s prisutnošću limfocita i makrofaga te s proliferacijom krvnih žila i vezivnog tkiva. Biokemijski pojačivački mehanizmi uključuju proizvodnju i otpuštanje dugodometnih citokina, otpuštanje aktivnih enzima, otplavlivanje vlastitih aktiviranih molekula i slično (20).

Svaka ozljeda tkiva, pa tako i ona nastala naseljavanjem i razmnožavanjem mikroorganizama, potiče upalni odgovor, čiji su glavni medijatori limfokini i derivati arahidonske kiseline, uključujući leukotriene i tromboksan. Događaj započinje širenjem područnih arteriola i kapilara s izlaskom plazme. Nastali edem i fibrin stvaraju gustu mrežu u tkivu koja začepljuje limfne kapilare i onemogućuje širenje mikroorganizama. Granulociti unutar područnih žila pričvršćuju se za stijenu kapilara i privučeni tvarima iz upalnog eksudata migriraju prema mjestu podražaja. Tada započinje fagocitoza i unutarstanična razgradnja patogena. Kiseli pH i oslobođene proteaze dovode do lize leukocita i stvaranja *debrisa* u infiltratu. Mononuklearni makrofagi pristižu u upalno područje gdje prerađuju nekrotični *debris* i započinju rezoluciju lokalne upale (21).

U gnojnim je upalama proizvodnja kisikovih radikala vrlo snažna, zbog čega lipidnom peroksidacijom dodirnih membranskih struktura (bakterija, neutrofila, fibroblasta) nastaje lipidna amorfna masa pomiješana s izvanstaničnom tekućinom. U biofizičkom smislu ta masa ima svojstva emulzije. Unutar te mase sadržani su i oštećeni stanični proteini i nukleinske kiseline. U patogenezi apscesa, oko lokaliziranog gnojnog procesa, biološki odgovor stvaranja fibrozne čahure vrlo je snažan, čime nastaje fizičko ograđivanje akutnog upalnog događanja od okolnog tkivnog parenhima. U apscesnom sadržaju, zbog raspada staničnih struktura slobodnih molekula, raste onkotički tlak, što uzrokuje povlačenje tekućine u prostor. Istodobno, čahura zbog polimerizacije međustanične tvari razvija sklonost stezanju. Oba procesa pridonose porastu tlaka u apscesnom prostoru. Posljedično tome, u nekom će trenutku nastati proboj čahure na najslabijem mjestu i pomak sadržaja.

Lokalizirani simptomi i znakovi upale te organska disfunkcija odražavaju jakost i kinetiku upalnih procesa u zahvaćenom tkivu. Dinamika njihovih promjena u tijeku kliničkog i pretkliničkog tijeka dobri su izravni pokazatelji upale u površinskim tkivima. U unutarnjim se organima upala očituje posrednim kliničkim pokazateljima: tjelesna temperatura, leukocitoza, proteini akutne faze, pojava aktivnosti unutarstaničnih enzima u plazmi, smanjenje otpora i povećan protok, brzina sedimentacije eritrocita i sl.

Leukocitoza je pokazatelj kemotaktičnog odgovora mijeloične, monocitne i limfocitne loze. Neutrofilija je dominantna u akutnoj fazi upale, pri čemu se ponekad u krvnu struju otpuštaju i nezreli oblici leukocita. Proteini akutne faze brzoreaktivni su pokazatelji upale. Koncentracija C-reaktivnog proteina i serumskih amiloida može vrlo brzo porasti nakon početka upalnog zbivanja. Pojava aktivnosti unutarstaničnih enzima u plazmi upućuje na stanični raspad, a neki unutarstanični enzimi imaju veći stupanj tkivne specifičnosti zbog čega se koriste kao specifičniji dijagnostički testovi (npr. MB frakcija kreatin fosfokinaze za srce). Brzina sedimentacije eritrocita nespecifičan je, ali vrlo osjetljiv test za upalne procese u organizmu.

2.2. Cijeljenje rane

Cijeljenje rane je kompleksan proces u kojem sudjeluju različite stanice i biokemijski posrednici. Ono započinje u trenutku tkivnog oštećenja te, neovisno o etiologiji štetne nokse, predstavlja dinamički ekvilibrij između negativnih i pozitivnih zbivanja (nekroza i formiranje gnoja, nasuprot aktivaciji makrofaga i fibroblasta). Normalno zacjeljivanje rane se odvija u slijedu zbivanja koja uključuju suzbijanje zagađenja i infekcije, dovršenje upalnog procesa, regeneracija potpornog vezivnog tkiva, angiogeneza i prekrivanje defekta. Proces je nespecifičan jer neizostavno dovodi do stvaranja ožiljka koji dovodi do ponovnog uspostavljanja narušenog tkivnog integriteta, ali u konačnici može i interferirati s funkcijom oštećenog organa.

Kisik je za ranu kritično hranjivo i igra važnu ulogu u procesu cijeljenja. Promjene tlaka kisika u fiziološkom rasponu utječu na proliferaciju fibroblasta, a kisik je potreban i za hidroksilaciju prolina i lizina, što je nužno za oslobađanje kolagena iz fibroblasta i njegovu ugradnju u matriks rane koja zacjeljuje (22). U ozljedi je neizbježan izvjestan stupanj lokalne hipoksije koja čak djeluje kao poticaj za oporavak. Hipoksična narav svih rana je dokazana (23), a hipoksija, patološki izražena, korelira s neuspjehom u zacjeljivanju rana

(24) i s učestalim infekcijama rane. Prokrvljenost rane ovisi i o angiogenezi. Hipoksija otežava sintezu kolagena i dovodi do nakupljanja nekih metabolita, primjerice amonijaka koji uzrokuje bubrenje stanica i sprečava cijeljenje. Uspješno cijeljenje prolazi kroz četiri faze: hemostaza, upala, proliferacija i remodeliranje (25). Ove faze su međusobno isprepletene i preklapaju se, no zajednička im je potreba nazočnosti kisika za uspješnost cijeljenja. Dakle, kisik predstavlja ograničavajući čimbenik za uspješnost cijeljenja.

Reakcije organizma koje su neophodne za normalno zacjeljivanje rana, a koje ovise o raspoloživosti kisika su: replikacija fibroblasta, ulaganje kolagena (26), angiogeneza (27-29), otpornost prema infekciji (30,31) i sposobnost leukocita da ubijaju bakterije (32,33). Rana je u ishemičnom području jako podložna infekciji za koju je poznato da sprečava zacjeljivanje. Ishemične rane su obično i hipoksične, ali sve hipoksične rane nisu uvijek i ishemične. Dobro prokrvljena rana može biti relativno hipoksična zato što infekcija u njoj višestruko povećava potrebnu količinu kisika. Već je ranije u kontroliranim pokusima dokazano da HBOT potiče angiogenezu u ranim stadijima zacjeljivanja incizija kod štakora (34).

U biološkom smislu će lokalno tkivno oštećenje uvijek imati istovjetne elementarne procese cijeljenja bez obzira na kliničko-patoanatomsku vrstu ozljede. Odgovor tkiva na ozljedu se sastoji od:

- upale,
- fibroplazije (hiperproliferacija fibroblasta),
- reaktivne angiogeneze (stvaranje novih krvnih žila),
- sinteze vezivnog međustaničnog tkiva,
- reepitelizacije,
- izazivanja specifične i nespecifične imunosne reakcije, te
- resorpcije prekomjerno stvorenog cjelidbenog materijala.

Koji će od tih procesa biti zastupljeni pri cijeljenju ovisi o proširenosti tkivnog oštećenja. Nakon zacjeljenja, novoorganizirano je tkivo redovito funkcijski slabije od izvornog.

Proces neoangiogeneze počinje tijekom prvih nekoliko dana od početka procesa cijeljenja, a sastoji se od proliferacije endotelnih stanica i formiranja kapilarnih pupoljaka.

Novostvoreni se pupoljci potom organiziraju u konglomerate iz kojih nastaju kapilare, odnosno nove krvne žile. Odgovarajuća revaskularizacija, točnije, neovaskularizacija (neoangiogeneza), je od temeljnog značaja za cijeljenje. Neučinkovita angiogeneza rezultira usporenim i nepotpunim cijeljenjem. Upravo je promocija stvaranja novih krvnih žila temeljni način na koji HBOT povećava dostupnost kisika oštećenim tkivima i pomaže cijeljenje (35).

3. HIPERBARIČNA OKSIGENACIJA – temeljna načela

Hiperbarična oksigenacija (HBOT) je medicinska metoda koja za liječenje koristi kisik tlaka višeg od 100 kPa (1 bara) (22). Temelji se na činjenici da se porastom tlaka udisanog kisika za 100 kPa, sa svakih 100 ml krvi doprema organizmu, dodatno, bez posredovanja hemoglobina, oko 2,4 ml fizički otopljenog kisika (22,36,37). Metoda se primjenjuje kod bolesti u kojima je izravno ili neizravno izražena hipoksija. Pod normalnim atmosferskim tlakom u krvi se otopi vrlo mala količina kisika, ali je u hiperbaričnim uvjetima, kako se to vidi iz Tablice 1., moguće u plazmi otopiti dovoljno kisika, odnosno koliko je potrebno za zadovoljenje uobičajenih potreba tijela.

Kisik koji se udiše u koncentraciji većoj od one u atmosferskom zraku smatra se lijekom. Po toj definiciji je i hiperbarični kisik lijek i pokazuje interakcije s drugim lijekovima.

Tablica 1. Učinak tlaka na arterijski O_2 – vrijednosti predmnijevaju da je arterijski pO_2 jednak alveolarnom pO_2 i da je kapacitet hemoglobina u krvi za kisik 20 vol%. (preuzeto iz Jain KK. Textbook of Hyperbaric Medicine, 4th edition, 2004. str. 15.)

ukupni tlak		Idealna količina otopljenog kisika (vol%)	
ATA*	mmHg	pri disanju zraka	pri disanju 100% O_2
1,0	760	0,32	2,09
1,5	1140	0,61	3,26
2,0	1520	0,81	4,44
2,5	1900	1,06	5,62
3,0**	2280	1,31	6,80

* apsolutna atmosfera

** Najveći dopušteni terapijski tlak rizika od kisikovih konvulzija.

Razvoj HBOT tijesno je povezan s razvojem medicine ronjenja. Temelje suvremene hiperbarične terapije kao znanstvene metode postavio je *Ite Boerema* na Prvom međunarodnom kongresu hiperbarične medicine u Amsterdamu 1963. Od tada se hiperbarična terapija kao metoda liječenja neprestano razvija i danas gotovo nema područja kliničke medicine u kojem nije našla svoju primjenu.

3.1. Hipoksija i učinci hipoksije na mozak

Tkivna hipoksija ima važnu ulogu u patogenezi mnogih poremećaja, osobito poremećaja mozga. Hipoksija podrazumijeva stanje smanjenog aerobnog metabolizma zbog sniženog parcijalnog tlaka kisika u mitohondriju (38). Učinci hipoksije ovise o uzroku, brzini razvoja i o općem stanju organizma. Hipoksija se može razviti u bilo kojem dijelu organizma, ali su njeni učinci na stanicama središnjeg živčanog sustava (SŽS) najizraženiji zbog nekoliko razloga: mozak ne može povećati broj kapilara u jedinici volumena; kapacitet neurona za oporavak ili regeneraciju nakon dizoksije je mali; mozak ne može skladištiti kisik; energetske pričuve mozga su male i mozak ne može trpjeti anoksiju duže od tri minute; mozak ima velike energetske potrebe koje se jedino mogu zadovoljiti oksidacijskom razgradnjom egzogenih tvari (39). Zahvaljujući autoregulaciji, u normalnim uvjetima protok krvi kroz mozak se ne mijenja bez obzira na promjene krvnog arterijskog tlaka u vrlo širokom rasponu. Kad se krvni arterijski tlak poveća ili smanji arterije i arteriole se kontrahiraju, odnosno dilatiraju. U hipoksiji je ovaj mehanizam od kritične važnosti za pravilnu funkciju mozga blokiran; u hipoksičnom mozgu dolazi do značajne vazodilatacije. Dakle, protok krvi u promijenjeno područje mozga ovisi o prevladavajućem krvnom arterijskom tlaku.

Poremećaj autoregulacije sa žarišnom ishemijom i perifernom hiperemijom naziva se sindromom obilate prokrvljenosti (40). U hipoksiji se protok krvi i primitak kisika u mozgu povećavaju nekoliko puta. Nažalost, mehanizam kojim hipoksija izaziva povećanje protoka krvi kroz mozak nije poznat. U hipoksičnom mozgu, bez obzira na etiologiju hipoksije, dolazi do agregacije trombocita i eritrocita te posljedičnog zgušnjavanja krvi. Dolazi i do poremećaja propusnosti krvno-moždane barijere (KMB), a to uzrokuje dodatna oštećenja jer su energetske mehanizmi u stanicama ovisni o pravilnoj funkciji ove membrane. Usporava se aktivni transport tvari u i iz tkiva mozga. To se osobito odražava na transport glukoze u neurone. Edem mozga je posljedica oštećenja KMB. Edem otežava dostavu kisika u mozak, te uzrokuje povećanje intrakranijalnog tlaka i smanjenje protoka krvi kroz mozak (22). HBO smanjuje edem mozga smanjenjem protoka krvi uz očuvanje oksigeniranosti mozga te poništavanjem učinaka ishemije i hipoksije mozga. Novija istraživanja ukazuju na učinkovitost HBOT na smanjenje peritumorskog edema mozga i na poboljšanje neurološkog deficita poslije operacije tumora mozga (41).

Hipoksija koja komplicira ozljedu ili bolest mozga je zastrašujuća pojava i predstavlja odlučujući čimbenik za krajnji ishod bolesti.

3.2. Fiziološki učinci hiperbarične oksigenacije

U normalnim uvjetima, za vrijeme disanja zraka, tlak alveolarnog kisika iznosi 100 mm Hg, a hemoglobin je gotovo potpuno saturiran kisikom. U tim uvjetima, oko 14 g hemoglobina u 100 ml krvi odrasle osobe vezuje oko 20,4 ml kisika. Istodobno se u istoj količini krvi nalazi svega 0,3 ml fizikalno otopljenog kisika, što je zanemarivo za oksigenaciju organizma. Povećanjem parcijalnog tlaka alveolarnog kisika progresivno raste razina otopljenog kisika, što dovodi do potpune saturacije hemoglobina. Kod porasta tlaka udisanog kisika za 0,5 apsolutnih bara hemoglobin će se u cijelosti saturirati kisikom. Porastom tlaka udisanog kisika na 1,0 apsolutnih bara, u krvi će biti 2,4 ml, kod 2,0 bara 4,8 ml, a kod 3,0 bara 7,2 ml fizikalno otopljenog kisika. Zaobilazeći eritrocitnu membranu, fizikalno otopljeni kisik bolje i brže difundira u tkivo, što omogućuje difuziju kisika tamo gdje je ona otežana. Fizikalno otopljeni kisik održava metabolički minimum, stabilizira membranu arteriola i prekapilarnih sfinktera i oporavlja njihovu reaktivnost. To osigurava hiperoksigenciju zdravog tkiva, odnosno bolju oksigenaciju u stanju hipoperfuzije (22).

Na makrovaskularnoj razini, hiperoksija izaziva generaliziranu prekapilarnu vazokonstrikciju koja, ovisno o vrsti tkiva, smanjuje perfuziju za oko 20%, no temeljni tlak krvi ostaje nepromijenjen zbog refleksne bradikardije. Unatoč smanjenju perfuzije, postiže se višestruko veća opskrba tkiva kisikom. Zbog povećane koncentracije kisika, difuzijski gradijent između kapilara i stanica tkiva je višestruko povećan, pa kisik dolazi do stanica i onda kada su one udaljene od kapilara (42).

Na staničnoj razini to ima značajne posljedice u uvjetima pri kojima je lokalna dostava kisika spriječena ili otežana zbog edema, tromboze, embolije, ateroskleroze, endarteritisa, radionekroze i drugih sličnih tegoba. Smanjujući perfuziju tkiva, kisik smanjuje edem te stoga povećava difuzijsku udaljenost kisika od kapilara omogućavajući preživljavanje stanica u "ishemičnoj sjeni" (22,42).

U svijetu je danas hiperbarična medicina općenito prihvaćena i priznata kao posebna medicinska disciplina, a u SAD i kao posebna specijalnost. Postoji tek nekoliko lista indikacija za HBOT u svijetu (43), među kojima je i Hrvatska lista indikacija, službeno prihvaćena 2008. godine (44).

Na konferenciji u Lille-u, Francuska, 1994. godine, postignut je dogovor o indikacijama, te znanstvenim, stručnim i edukacijskim aspektima HBOT kao i o preporukama za zemlje Europske zajednice. Indikacije za HBOT se obično sistematiziraju u tri skupine: indikacije kod kojih je HBOT lijek izbora, indikacije kod kojih je HBOT glavni pomoćni lijek, te ostale indikacije.

HBOT nije "lijek za sve bolesti" već moćno sredstvo korekcije hipoksije. Podaci o mnogim prospektivnim, dvostruko slijepim, klinički kontroliranim studijama u kojima je provjerena učinkovitost HBOT se mogu naći u drugim izvorima (22,43).

3.3. Toksični učinci kisika

U normalnim je uvjetima kisik prijeko potreban za odvijanje životnih procesa, dok pri povišenom tlaku djeluje kao stanični otrov. Molekularnu osnovu toksičnog djelovanja kisika na SŽS i na plućno tkivo čine reaktivni spojevi kisika (RSK). Slobodni radikali kisika se stvaraju kontinuirano i u normalnim uvjetima energogeneze, dok je njihovo stvaranje pojačano u uvjetima oksidacijskog (HBOT) ili redukcijskog stresa (hipoksija). Slobodni radikali kisika procesima lipoperoksidacije, ali i drugim nedovoljno istraženim procesima, oštećuju masne komponente staničnih membrana, enzime i procese energogeneze. Time mogu dovesti do oštećenja ili smrti stanice. Povećano stvaranje RSK za vrijeme HBOT dovodi do promjena energijskog metabolizma i električne aktivnosti u mozgu zbog peroksidacije membranskih lipida, inhibicije i/ili modulacije aktivnosti enzima (45). Simptomatologija i intenzitet toksičnog djelovanja kisika ovise o tlaku i trajanju izlaganja. Što je tlak kisika veći potrebna je kraća ekspozicija za manifestaciju toksičnih efekata (46). Toksičnost kisika je najvažniji problem pri primjeni HBOT.

Obranu od RSK organizam može obavljati na tri načina: sprječavanjem njihovog stvaranja, transformacijom u neškodljive sastojke i regeneracijom oštećenja (47). Kod udisanja normalnog zraka, organizam preko svojih antioksidacijskih mehanizama kontrolira reaktivne kisikove čestice koje su produkti aerobne respiracije. Hiperoksija povećava produkciju slobodnih radikala kisika u plućnom tkivu, staničnim membranama,

mikrosomima i mitohondrijima. Kada se prevladaju mogućnosti antioksidacijske obrane, dolazi do oksidacije staničnih komponenti lipida, proteina, piridin- nukleotida, nukleinskih kiselina i ugljikovodičnih kompleksa. To dovodi do poremećaja stanične aktivnosti i na kraju može izazvati staničnu smrt. Najbolji način sprječavanja toksičnosti kisika je dozirano i intermitentno izlaganje kisiku uz održavanje optimalnog parcijalnog tlaka kisika (22,45,46).

3.4. Kontraindikacije

Jedina apsolutna kontraindikacija za liječenje HBOT je nezbrinuti pneumotoraks. Kirurška evakuacija pneumotoraksa prije HBOT, ako je moguća, uklanja zapreku liječenju. U relativne kontraindikacije ubrajaju se infekcije gornjih dišnih puteva, emfizem sa zadržavanjem CO₂, raniji operativni zahvat u prsištu ili u srednjem uhu, nekontrolirana visoka temperatura, asimptomatske promjene na rendgenskoj snimci pluća, trudnoća, klaustrofobija, konvulzijski poremećaji i zloćudne bolesti. Potencijalnu korist od liječenja treba sagledati u odnosu na stanje bolesnika i moguće neželjene učinke te donijeti kvalitetnu odluku.

3.5. Komplikacije liječenja hiperbaričnom oksigenacijom

Najčešće komplikacije HBOT su barotrauma srednjeg uha i bol u sinusima, dok su ostale komplikacije iznimno rijetke, najčešće u naravi vrlo blage i prolaznog karaktera. Komplikacije tijekom liječenja HBOT su vjerojatnije kod teških bolesnika, intubiranih i kod bolesnika bez svijesti (48).

4. APSCES MOZGA

Apsces mozga je lokalizirana gnojna upala koja se očituje kao gnojem ispunjena šupljina i spaciokompresivna moždana masa (49). Najčešće nastaje kao komplikacija kroničnih bakterijskih infekcija srednjeg uha, paranazalnih sinusa i pluća te endokarditisa. Infekcija se u moždanom parenhimu etablira direktnim širenjem kroz duru ili vaskularnim putem tj. septičkom embolizacijom. Vrlo rijetko nastaje kao komplikacija gnojnog meningitisa i/ili ventrikulitisa, i to uglavnom u novorođenčadi (50). Prvi pokušaji liječenja moždanog apscesa sežu u 1752. godinu, kada je francuski kirurg *Morand* uspješno operirao bolesnika sa temporoetmoidalnim apscesom mozga. Prošlo je više od sto godina do sljedećeg objavljenog uspješnog slučaja liječenja, a autor tog rada je američki kirurg *Weeds* (51). Umijeće prepoznavanja i liječenja apscesa mozga doživjelo je veliki korak unaprijed 1893. godine publikacijom velikog škotskog kirurga *Sir Williama MacEwena* pod naslovom "Gnojne zarazne bolesti mozga i leđne moždine" u kojoj je objavljen prvi postupnik kirurškog liječenja apscesa mozga. Za uspješno liječenje *MacEwen* osobito važnim smatra ranu dijagnostiku i prepoznavanje lokalizacije moždanog apscesa. *King* 1924. uvodi marsupijalizaciju (52), a *Dandy* 1926. aspiraciju (53) kao pomoćne metode u liječenju apscesa mozga. Iako *Sargent* 1928. razmatra učinkovitost enukleacije inkapsuliranog moždanog apscesa (54), *Vincent* 1936. popularizira kompletnu eksciziju apscesa mozga i dokazuje učinkovitost metode uspješnim rezultatima liječenja. Ipak, tek 1971. *Heineman i sur.* objavljuju izvještaj o uspješnosti konzervativnog liječenja apscesa mozga (55). Razdoblje suvremenog liječenja apscesa mozga koje obuhvaća najčešće kombinirani pristup tj. liječenje primjenom anitmikrobnih lijekova i kirurške drenaže koincidira s razvojem suvremene radiološke dijagnostike (kompjutorizirana tomografija i nuklearna magnetska rezonancija) i datira od 70-ih i 80-ih godina 20. stoljeća (50).

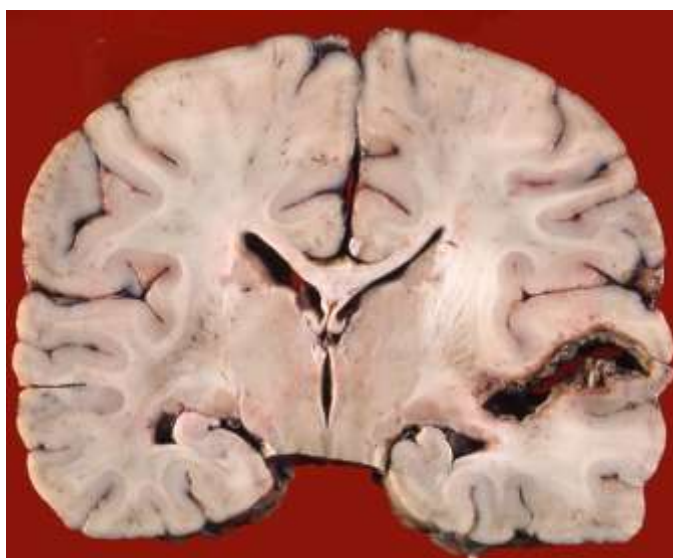
Incidencija apscesa mozga kreće se od 4 do 13 oboljelih na milijun stanovnika godišnje. Posljednjih desetljeća bilježi se pad broja oboljelih, što je posljedica boljeg liječenja kroničnih upala srednjeg uha, manje incidencije reumatskih valvularnih srčanih grešaka i razvoja suvremene kardiokirurgije s ranim totalnim korekcijama prirođenih srčanih grešaka. Zadnjih godina nešto je veća incidencija moždanih apscesa koji su posljedica penetrantne traume mozga, najčešće kao posljedice propucavanja i prometnog traumatizma (50).

4.1. Patogeneza

Tri su patogenetska modela nastanka AM-a:

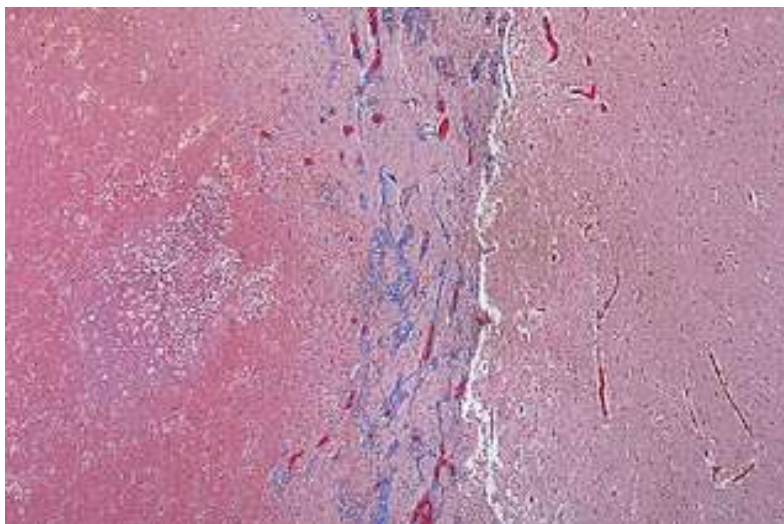
- direktno širenje infekcije
- hematogeno širenje iz udaljenih sjela infekcije
- izravna implantacija kao posljedica traume mozga ili komplikacija kirurškog zahvata

Apsces mozga koji nastaje kao posljedica direktnog širenja infekcije najčešće je povezan sa kroničnim otitisom, mastoiditisom i upalom paranazalnih sinusa. 20-50% svih moždanih apscesa nastaje direktnim širenjem infekcija iz srednjeg uha i sinusa. Otogeni AM najčešće je smješten u temporalnom režnju ili u malom mozgu. AM kao posljedica sinusitisa najčešći je u mladih muškaraca adolescentne dobi. Najčešće je lokaliziran u frontalnom režnju, a obično mu prethodi pansinusitis. U oko 30% slučajeva AM je posljedica hematogenog širenja infekcije. Primarno sjelo infekcije najčešće su pluća. Oko 35% hematogenih AM-a posljedica je neliječene prirodene srčane greške. AM u oko 20% slučajeva nastaje kao posljedica sepse, najčešće akutnog infektivnog endokarditisa. Hematogeni AM najčešće je smješten u opskrbnom području središnje cerebralne arterije (Slika 1.), uglavnom na spoju sive i bijele tvari gdje je kolateralna cirkulacija najslabija pa je tkivo osjetljivije na hipoksiju. Razvoj hematogenog AM-a ovisi o trajanju i intenzitetu bakteriemije, virulenciji mikroorganizma i broju septičnih embolija.



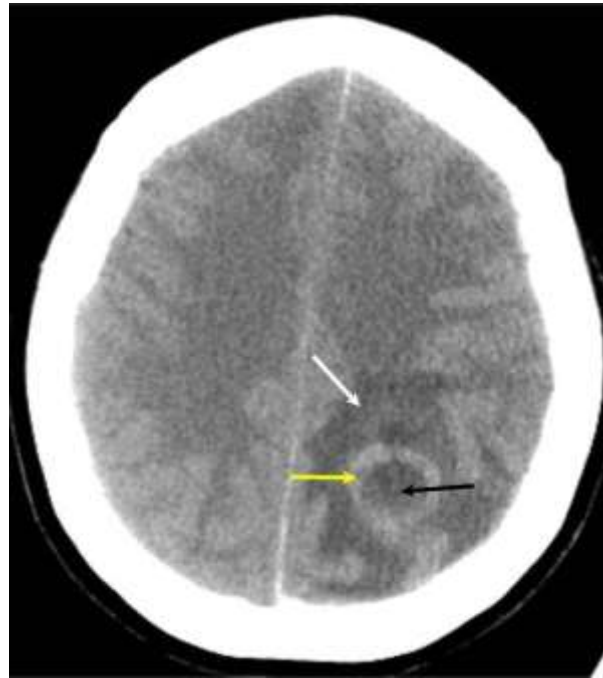
Slika 1. Makroskopski izgled apscesa mozga temporalnog režnja.
(preuzeto s www.neuropathology-web.org)

Patohistološki, apsces mozga prolazi kroz četiri razvojna stupnja: rani cerebritis, kasni cerebritis, rano formiranje kapsule i kasno formiranje kapsule. Između 1. i 3. dana nakon infekcije mikroskopski se zamjećuju perivaskularni ekstravazati s fibroznim eksudatom i brojnim neutrofilima (Slika 2.).

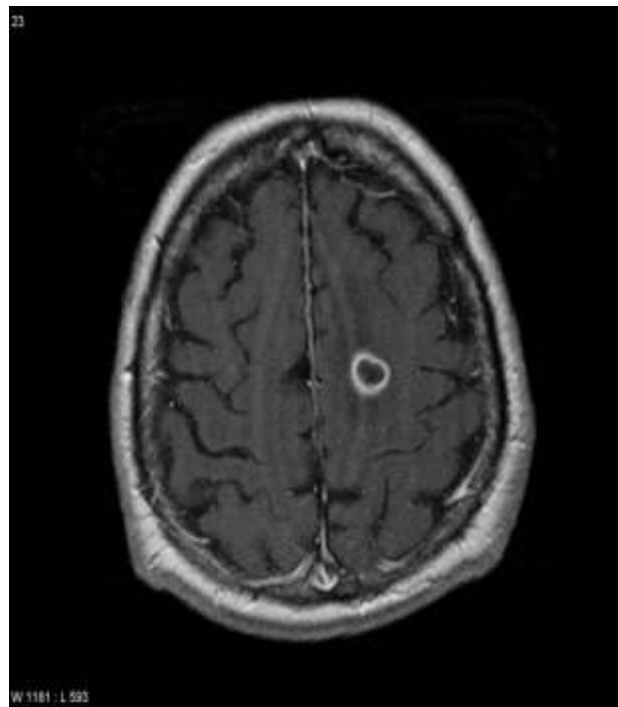


Slika 2. Rana faza apscesa mozga (s desne strane vidi se normalan mozak, s lijeve strane je centar apscesa). (preuzeto s www.medicalchoices.blogspot.com)

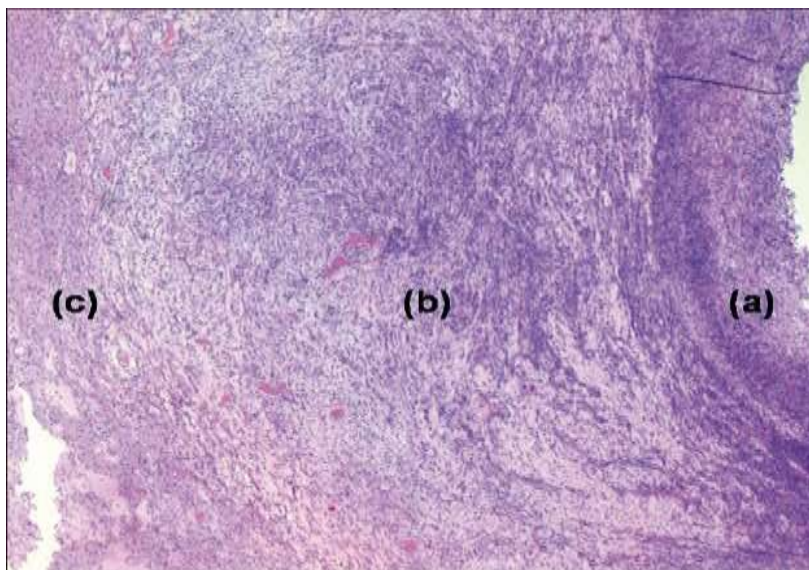
Na kompjutoriziranoj tomografiji (CT) i magnetskoj rezonanci (MR) rani je cerebritis vidljiv tek kao hipodenzno područje. U razdoblju od 4. do 9. dana stvorena nekrotična jezgra oko koje su brojni neutrofilni jasno se razlikuje od gnojnih tjelešaca, dok je u okolnome mozgu edem. Na CT-u (Slika 3.) i MR-u (Slika 4.) jasno je vidljiv prsten oko lezije ako se upotrijebi snimanje s kontrastom. U razdoblju od 10. do 13. dana počinje se stvarati čahura od granulacijskog tkiva koju prožimaju brojni limfociti, plazma stanice, monociti i makrofagi (Slika 5.). Uobičajeno je čahura apscesa najdeblja na kortikalnoj strani apscesa, a najtanja na medijalnoj strani, te stoga u pravilu i puca na medijalnoj strani i drenira se u neku od mozgovnih klijetki. Nakon 14. dana čahura postaje čvršća, tako da je apsces jasno odijeljen od okolnog moždanog tkiva. Moždano tkivo uokolo apscesa je jako edematozno. Tako stvoreni apsces mikroskopski je građen od pet slojeva: nekrotičnog središta s infiltracijom makrofaga, granulacijskog tkiva s proliferacijom žila i fibroblasta, infiltracije granulacijskog tkiva limfocitima i plazma stanicama, čvrstog fibroznog tkiva s uklopljenim astrocitima i edematoznog moždanog tkiva s gliozom (49,50).



Slika 3. Apsces mozga – CT prikaz: crnom strelicom označena je centralna, nekrotična zona apscesa; žutom strelicom prsten oko lezije, a bijelom strelicom okolna zona edema koja okružuje apsces.



Slika 4. Apsces mozga – MR prikaz.



Slika 5. Apsces mozga – kasna faza: a) zona nekroze i masa upalnih stanica; b) zona bogata fibroblastima čini unutarnju zonu kapsule apscesa; c) gliozna i upalni parenhim mozga formiraju vanjski sloj kapsule. (preuzeto s www.cancerjournal.net)

4.2. Etiologija

Najčešći uzročnik AM su bakterije. Uzročnici se ponešto razlikuju ovisno o dobi bolesnika, lokalizaciji apscesa, patogenezi i imunološkom stanju bolesnika. U odraslih bolesnika aerobni, mikroaerofilni i anaerobni streptokoki najčešći su uzročnici apscesa mozga (56). Spomenuti streptokoki najčešće se izoliraju iz apscesa mozga koji su smješteni frontalno i patogenetski su povezani sa sinusitisom i odontogenom infekcijom. *Bacteroides spp.*, enterobakterije, *Proteus spp.* i *Pseudomonas* nalaze se u 20-40% apscesa mozga, poglavito onih smještenih temporalno ili u malom mozgu, a čije je podrijetlo otogeno. *Staphylococcus aureus* nalazi se u 15% moždanih apscesa i često je jedini uzročnik apscesa mozga povezanih s penetrantnom ozljedom glave, a nalazi se i kao komplikacija neurokirurških zahvata (56). Valja naglasiti da se često iz apscesa mozga izoliraju dvije ili više različitih bakterija, te da ponekad izolacija i ne bude uspješna (57). U imunokompromitiranih bolesnika spektar uzročnika apscesa mozga je nešto drugačiji i najčešći uzročnici nisu bakterije. U ovih bolesnika moždani apsces je najčešće posljedica infekcije *Toxoplasma gondii*, a mogu ga uzrokovati i *Nocardia spp.*, *Aspergillus*, *Candida*, *Mucor* i *Cryptococcus neoformans*. U bolesnika oboljelih od HIV infekcije, osim spomenutih uzročnika, često se kao uzročnici javljaju i *Listeria monocytogenes* te *Mycobacterium spp.*

4.2.1. *Staphylococcus aureus*

Staphylococcus aureus (*S. aureus*) je gram-pozitivna kuglasta bakterija, oko 1 µm u promjeru. Nakon dijeljenja stanice ostaju međusobno povezane, te nastaju nakupine slične grozdovima, pa otuda ime rodu (grčki σταπηνψλε=grozđ i χοχχυσ=zrno). U preparatu kulture boje se jasno gram-pozitivno. Na uobičajenim bakteriološkim podlogama (obični agar, krvni agar) lako se uzgoje na temperaturama od 30-37 °C. Kolonije su na krutoj podlozi, nakon 24 sata inkubacije, glatke i sjajne kao porculan, lagano konveksne i pigmentirane (blijedo do zagasito žuto). U anaerobnim uvjetima i na tekućim podlogama stafilokok ne stvara pigment. Na krvnom agaru oko kolonija može biti izražena betahemoliza različitog intenziteta (obilježje koje *S. aureus* razlikuje od drugih vrsta unutar roda). Stafilokoki su fakultativni anaerobi, katalaza-pozitivni, oksidaza-negativni i fermentiraju glukozu.

Prirodno prebivalište *S. aureus* tjelesna je površina čovjeka, brojnih drugih sisavaca i ptica. Osim na koži može se naći i na sluznicama te u crijevu kao prolazna flora, najčešće se nalazi u nosnom vestibulumu, pazusima i preponama, rjeđe kolonizira i perianalnu regiju. Prisutan je i u prašini i na predmetima opće uporabe, a može se naći i u mlijeku i drugim prehrambenim proizvodima, gdje najčešće dopijeva s ruku čovjeka.

Među nesporogenim bakterijama stafilokoki su najotporniji na nepovoljne uvjete okoline. Iz sasušenog gnoja mogu se uzgojiti i nakon 2-3 mjeseca. Temperatura od 60-65 °C ubija ih tek nakon pola sata. Podnose visoke koncentracije natrijevog klorida i ugljikohidrata, te dobro rastu u slanoj i u slatkoj hrani. Osjetljivi su na sve dezinficijense koji su danas u bolničkoj uporabi.

S. aureus je bakterija koja lako i brzo razvija otpornost prema antibioticima. Rezistencija stafilokoka prema betalaktamskim antibioticima posljedica je proizvodnje betalaktamaze i promjene ciljnog mjesta djelovanja betalaktamskih antibiotika. Nedavno je opisana smanjena osjetljivost stafilokoka na vankomicin. Genetska podloga još nije otkrivena, a čini se da je razlog tako smanjene osjetljivosti povećana produkcija pojedinih peptidoglikana, te se vankomicin veže za njih, a dio njih ostaje slobodan i uspješno završava izgradnju staničnog zida.

Građa stanične stijenke stafilokoka tipična je građa gram-pozitivne bakterijske stijenke. Na samoj površini stanice može se imunološkim metodama dokazati polisaharid kapsule.

Samo ponekad, dok se stafilokoki množe u osjetljivom organizmu, ta je kapsula obilno izražena, štiti stafilokok od fagocitoze i potiče stvaranje protutijela. U laboratorijskim uvjetima uzgoja kapsula se brzo gubi. Ispod kapsularnog polisaharida nalaze se proteinski antigeni, od kojih su dva dobro poznata: enzim koagulaza uzrokuje sljepljivanje stafilokoka u prisutnosti svježe plazme i protein A koji je kovalentno vezan uz murein (peptidoglikan), a koji se može nespecifično vezati za Fc fragment ljudskih protutijela. Na taj način stafilokokna stanica bude obložena imunoglobulinima pa je organizam ne prepoznaje kao stranu stanicu. Ispod proteinskog sloja uz citoplazamatsku opnu nalazi se debeli sloj mureina (peptidoglikana) uz koji je vezana i teikoična kiselina.

Stafilokoki mogu varirati u različitim svojstvima: u istoj kulturi mogu biti stanice s kapsulom i bez nje, različitog intenziteta hemolize, a mogu se razlikovati i u pigmentu. Naročito je značajna heterogenost pojedinačnih bakterijskih stanica u istoj kulturi u izražavanju otpornosti prema meticilinu; izražavanje te otpornosti jako ovisi o uvjetima kultivacije.

Bolesti uzrokovane stafilokokima posljedica su njihove sposobnosti da se umnožavaju i šire u tkivima, ali i proizvode mnoge izvanstanične tvari (enzimi, toksini). Najznačajniji enzimi su katalaza, koagulaza, hijalouronidaza, stafilokinaza, proteinaze i lipaze. Najznačajniji egzotoksini su alfa-, beta-, gama- i deltatoksin. Oni su smrtonosni za životinje, imaju dermonekrotično djelovanje i hemolitični su. Najvažniji od njih je alfatoksin koji lizira ertirocite i trombocite, djeluje leukocidno, oštećuje krvne žile i ima jako dermonekrotično djelovanje. Leukocidin je egzotoksin čije je djelovanje usmjereno na ubijanje granulocita čovjeka i kunića stvaranjem pora na njihovoj membrani. Epidermolitični toksini uzrokuju sindrom opečene kože, uglavnom u novorođenčadi, kod kojeg dolazi do generaliziranog razdvajanja stanica na razini stratum granulosuma. Toksin sindroma toksičnog šoka izaziva toksični šok s povišenom tjelesnom temperaturom, uključenjem više organskih sustava i dermatitisom uz deskvamaciju kože.

Tipični su oblici stafilokoknih infekcija lokalne infekcije na koži (furunkul, karbunkul, impetigo, celulitis), a vrlo su česte i postoperativne infekcije kirurških rana i opekline, te infekcije dojki nakon poroda. Iz svakog se lokalnog žarišta infekcija može širiti limfom ili krvlju po čitavom organizmu te izazvati sepsu i metastatsku gnojnu upalu bilo gdje drugdje u organizmu.

Osnovno načelo liječenja stafilokoknih infekcija jest kirurško otvaranje gnojnog žarišta i drenaža. Uz kirurški tretman, provodi se i antimikrobno liječenje. Kada je u pitanju sepsa, endokarditis, osteomijelitis, apsces mozga ili pneumonija, uvijek treba uzeti odgovarajući uzorak, napraviti mikroskopski preparat, izolirati soj, te učiniti test osjetljivosti i provesti liječenje prema antibiogramu. U kroničnom osteomijelitisu, usprkos dugotrajnoj terapiji odgovarajućim lijekovima i kirurškom tretmanu, eradikacija stafilokoka je teška. U liječenju se stoga koriste hiperbarična oksigenacija i vaskularizirani miokutani reznjevi (58).

Stafilokokne infekcije mogu se prenositi dodirrom (izravno i neizravno), te zrakom. Posebno su značajne u bolnicama gdje su rizične skupine za nastanak stafilokoknih infekcija novorođenčad, kirurški bolesnici, bolesnici na odjelima za intenzivnu skrb te starije i pothranjene osobe. najčešći su izvor infekcije zdrave osobe koje su kolonizirane stafilokokima. Najbolja zaštita od širenja stafilokoka u bolnici jest pažljiva i dosljedna higijena, a naročito pranje ruku prije i poslije svakog dodira s osjetljivom bolničkom populacijom.

4.3. Klinička slika

Klinička slika apscesa mozga nije ni tipična ni uniformna. Klasično opisivana trijada simptoma – vrućica, glavobolja i žarišni neurološki ispadi susreće se u manje od polovice bolesnika. Brzo rastući apsces mozga simptomatologijom može oponašati kliničku sliku bakterijskog ili aseptičkog meningitisa, subduralnog empijema, epiduralnog apscesa ili tumora mozga. Temporalno smješteni AM mogu imati simptome slične herpesnom encefalitisu. Najčešći simptomi AM su glavobolja, povraćanje, povišena tjelesna temperatura i žarišni neurološki ispadi. Oko 30% bolesnika s AM ima epileptičke napadaje i to najčešće oni bolesnici kod kojih je AM smješten frontalno. Samo četvrtina oboljelih ima pozitivne simptome meningealnog nadražaja, a isti broj bolesnika ima i edem papile. Prosječno trajanje simptoma prije postavljanja dijagnoze kreće se oko 10 dana.

4.4. Dijagnoza

Na apsces mozga valja pomišljati u svih bolesnika s anamnestičkim podatkom o naglo nastaloj dugotrajnoj i intenzivnoj glavobolji, u bolesnika s epileptičkim napadajima, kao i u svih onih bolesnika sa simptomima i znakovima spaciokompresivnog sindroma. Laboratorijski, hematološki i biokemijski nalazi od male su pomoći pri dijagnosticiranju AM. Leukocitoza je prisutna u svega 50% bolesnika, dok oko 50% ima ubrzanu sedimentaciju eritrocita. C-reaktivni protein (CRP) čini se najboljim od serumskih laboratorijskih pokazatelja i senzitivnost pretrage kod oboljelih kreće se oko 80%. Osobita je vrijednost CRP u razlikovanju AM od tumora mozga. Suvremena dijagnostika AM temelji se na slikovnim pretragama: kompjutoriziranoj tomografiji i/ili nuklearnoj magnetskoj rezonanciji, magnetskoj spektroskopiji (59). Scintigrafija radioaktivno obilježenim vlastitim leukocitima bolesnika metoda je koja može pripomoći u razlučivanju etiologije fokalne lezije mozga koja se na osnovi CT ili MR ne može izdiferencirati kao tumor ili AM. Lumbalna punkcija je od dvojbene pomoći u dijagnostici AM, a neki je smatraju i nepotrebnom pretragom obzirom na značajan rizik od posljedičnog uklještenja mozga (60). Citološki i biokemijski nalaz likvora kod AM u pravilu su abnormalni, ali i nespecifični i ne pridonose postavljanju dijagnoze bolesti. Bakteriološka kultura likvora u bolesnika sa AM pozitivna je u manje od 20% bolesnika (60).

4.5. Liječenje

Suvremeno liječenje AM u pravilu kombinira kirurško liječenje, antimikrobno liječenje te liječenje primarnog sijela infekcije, ako ono postoji. Kirurška ekstirpacija AM danas se sve češće zamjenjuje jednako učinkovitim, a pri tome značajno poštenijom stereotaksijskom aspiracijom apscesa mozga koja se provodi pod kontrolom CT-a ili MR-a. To je metoda izbora osobito u liječenju AM smještenih duboko u parenhimu mozga. Na stereotaksijsku biopsiju nastavlja se vanjska drenaža apscesne šupljine.

Antimikrobno liječenje sastavni je dio terapije AM, a u apscesa smještenih na mjestima koja su nedostupna kirurškom zahvatu, kao i kod multiplih apscesa, jedina su moguća terapija. Izbor antimikrobnog lijeka valja prilagoditi spektru mikroorganizama koji mogu prouzročiti apscesa mozga (Tablica 2.), vodeći pri tome računa o prijelazu lijeka preko hematoencefalne barijere. Kombinacija kloksacilina, cefalosporina treće generacije (ceftriakson, cefotaksim) i metronidazola najčešća je empirijska kombinacija antibiotika

kojom se počinje liječenje apscesa mozga. Ukoliko je nakon aspiracije sadržaja apscesa ili ekscizije izoliran specifičan uzročnik terapiju valja prilagoditi prema uzročniku, odnosno sukladno rezultatima antibiograma. Antimikrobno liječenje se provodi u trajanju 6 do 8 tjedana, a nekad i duže.

Tablica 2. Antibiotici za liječenje apscesa mozga kod odraslih.

Mikroorganizam	Antibiotik
streptokoki	penicilin G 20-24 Mj iv./dan
MSSA (meticilin-osjetljiv S. aureus)	kloksacilin 2 g iv. svaka 4 sata
MRSA (meticilin-rezistentan S. aureus)	vankomicin 2x2 g iv./dan
Bacteroides spp.	metronidazol 4x500 mg iv./dan
Enterobacteriaceae	ceftriakson 2x2 g iv./dan
Pseudomonas spp.	ceftazidim 3x2g iv./dan ili cefepim 3x2g iv./dan ili meropenem 3x2g iv./dan
Aspergillus spp.	amfotericin B 1.5 mg/kg/dan iv.
Cryptococcus neoformans	amfotericin B 0.5 do 1.0 mg/kg/dan iv.
Candida spp.	amfotericin B 3 mg/kg/dan iv.

Upotreba kortikosteroida u liječenju moždanog apscesa ostaje kontroverzom. Steroidi smanjuju vazogeni edem mozga, ali istodobno smanjuju i prodor antibiotika u tkivo mozga. Vjerojatno ih je opravdano primjenjivati samo kao dio antiedemske terapije u bolesnika sa apscesom mozga prije kirurškog zahvata (56).

Antikonvulzivi su sastavni dio terapije apscesa mozga samo u onih bolesnika koji imaju konvulzije. Kod tih se bolesnika savjetuje nastavak liječenja antikonvulzivima najmanje dvije godine nakon izlječenja apscesa (56).

4.6. Prognoza

Preživljenje bolesnika oboljelih od apscesa mozga ovisi o nekoliko različitih čimbenika od kojih je možda najbitniji stanje svijesti bolesnika kod započinjanja liječenja. Različite studije ističu važnost raznih drugih čimbenika na prognozu, a najčešće se spominju rana dijagnoza, prisutnost fibrozne čahure apscesa, otkrivanje primarnog sjela infekcije, identifikacija i izolacija uzročnika apscesa, virulencija uzročnika, izbor antimikrobnog lijeka koji dobro prodire kroz hematoencefalnu barijeru i optimalno vrijeme kirurškog liječenja (3,61,62). Neurološki deficiti (motorički deficit, kognitivno oštećenje, epileptički napadaji) zaostaju kao posljedice bolesti u 30 do 55% bolesnika, a u oko 15% preživjelih značajno hendikepiraju bolesnika (63). Unatoč poduzetim mjerama liječenja 5 do 10% apscesa mozga recidivira (64), a najčešći razlozi pojave recidiva su neadekvatan izbor antibiotika, zakašnjeni početak liječenja, mala doza ili prekratko antibiotsko liječenje te nemogućnost identifikacije i izlječenja primarnog sjela infekcije.

5. APSCES MOZGA I HIPERBARIČNA OKSIGENACIJA

Primarni smisao primjene HBOT u zbrinjavanju infekcije je dvojak. Najprije se nadoknađuje raspoloživost kisika u tkivu koje bi inače odumrlo u zoni oštećenja u kojoj se tijekom prvog razdoblja nakon ozljede razvijaju uvjeti hipoksije kada prokrvljenost najčešće postaje nedostatna. Drugo, korištenjem HBOT povećava se koncentracija kisika u tkivu što omogućuje djelovanje obrambenih i reparacijskih reakcija organizma.

Daljnji učinak hiperoksigeniranja tkiva je smanjenje edema (65). Hiperbarični kisik uzrokuje vazokonstrikciju sa smanjenjem protoka krvi za 20% (65).

Endotelna stanica je jedan od najznačajnijih ubikvitarnih staničnih sustava u regulaciji tkiva u procesima različitog tipa patogeneze. Upala je kao reakcija evoluirala u punoj kompleksnosti kod organizama koji su razvili krvožilni sustav. No, segmenti upalne kaskade se mogu prema potrebi aktivirati u vrlo različitim etiopatogenetskim uvjetima: hipoksično oštećenje, reperfuzijsko oštećenje, dijabetičko oštećenje, poremećaji koagulacije, mehanička trauma (u koju spada i unutarnja trauma mozga), pri čemu se mnoga stanja baziraju na autohtonim genetskim mehanizmima i reakcijama pacijenta. Signalne molekule i molekularni sustavi reguliraju ponašanje endotelne stanice na autokrini i parakrini način (endogeno i egzogeno) (66).

Posebnost tkiva SŽS je funkcionalna interakcija u organizaciji stanica. U neurovaskularnom sklopu je endotelna stanica ona koja stvara fizičku barijeru u interendotelnoj pukotini. Izvan endotelne stanice je bazalna membrana koju opet izvana oblažu periciti, a oko svega su nožice astrocitnih citoplazmatskih produljaka. Za očekivati je da će opisani elementi biti od značaja pri razvoju upalnog procesa kojeg karakterizira tkivno remodeliranje. Neurovaskularnu jedinicu se najčešće spominje u vezi dostupnosti moždanog parenhima lijekovima. Moždani apsces, moždani udar, dijabetička ketoacidoza, trauma, multipla skleroza, stanja su u kojima razvoj edema može biti poguban. Hepatička encefalopatija remeti funkciju astrocita koji su u sklopu neurovaskularne jedinice. Malarija direktno napada endotel mozga. Opisana stanja su u središtu interesa zbog razvoja moderne terapije koja može utjecati na adheziju leukocita na cerebralni endotel. Od još većeg interesa za ovu studiju su molekule koje se nalaze na luminalnoj strani moždanog endotela i imaju funkciju receptora ili liganda za proteine različitih mikroorganizama čime se stvara predispozicija za invaziju infektivnog agensa u moždani parenhim. Kad štetni

agens dospije u moždani parenhim astrociti i mikroglia su senzori patogena koji neuroprotektivnim i signalnim sustavima mogu modulirati upalni proces. Stoga je logično u razmatranju interakcije suptilne terapije poput HBOT i mehanizama cijeljenja eksperimentalnog stafilokoknog apscesa staviti težište na ponašanje endotela kao diferencijacijskog tipa koji uključuje ortotopne krvne žile, ali i nediferencirane zametne stanice koštane srži koje mogu stjecanjem diferencijacijskih osobina sudjelovati u stvaranju novih krvnih žila u procesu demarkacije i inkapsulacije gnoja (67). Noviji radovi govore o molekularno citokinskim i signalnim poremećajima i mogućoj modulaciji antibiotske terapije kod eksperimentalnog stafilokoknog apscesa mozga (68).

U zoni upale postoji atonija glatke muskulature koja remeti cirkulaciju kroz arteriole i venule i dovodi do porasta hidrostatskog tlaka u kapilarnoj mreži uz poremećaj permeabiliteta. Kako je dotok krvi u područje ozljede smanjen za 20%, a arteriolarna i venska cirkulacija su promijenjene, neto učinak je smanjenje edema (69-71). Istovremeno smanjenju edema pomaže i održano resorbiranje tekućine na razini kapilara. Hiperoksigenacija održava dotok kisika i pored te vazokonstrikcije uzrokovane s HBOT.

HBOT u hipoksičnom oštećenju utječe na patofiziološke procese uzrokovane nedostatkom kisika, a zbog kojih rana ne zacjeljuje. Ključni čimbenik HBOT intervencije je ostvarenje potrebne raspoloživosti kisika u prokrvljenom tkivu mozga koje okružuje upalno žarište. Pravilna oksigeniranost prokrvljenog tkiva je neophodna za pokretanje procesa zacjeljivanja apscesa i predstavlja važan čimbenik koji uvjetuje brzinu staničnih funkcija koje sudjeluju u tom procesu.

Korištenjem HBOT pojačava se sposobnost leukocita za ubijanje bakterija (72,73), pojačava se djelovanje nekih antibiotika (74), i ubrzava se reparacija u kojoj sudjeluju kolageni (25).

Čak i nakon prekida HBOT tretmana održava se supresija sinteze bakterijskih toksina, ublažena sistemska upalna reakcija (75) i sprječava se aktiviranje leukocita i njihovo ljepljenje na endotel krvnih žila nakon reperfuzije (76-78). Ranije je već dokazan učinak hiperbarične oksigenacije na smanjenje postishemijske vazokonstrikcije u ishemičnom tkivu štakora (76,77).

Pored toga, pojačano je oslobađanje čimbenika rasta žilnog endotela (79) i pojavljuje se receptor za trombocitni čimbenik rasta (PDGF) (80-82). Krajnji ukupan rezultat ponavljano podvrgavanja HBOT je pojačana imunološka reakcija u lokalnom tkivu, suzbijanje infekcije, poticaj rasta tkiva i angiogeneze (83) s napredujućim poboljšanjima oksigenacije lokalnog tkiva i cijeljenjem hipoksične rane.

Preliminarna iskustva s HBOT kao dodatnim načinom liječenja pacijenata s apscesom mozga su povoljna.

Opravdanost primjene HBOT u liječenju apscesa mozga se temelji na sljedećem:

- HBOT ima baktericidan učinak na pretežito anaerobne mikroorganizme (84)
- HBOT djeluje sinergijski s antibioticima koji se primjenjuju u liječenju moždanog apscesa (85)
- HBOT smanjuje edem mozga koji okružuje apsces i snižava intrakranijalni tlak (86)
- izmjenično otvaranje krvno-moždane barijere tijekom HBOT olakšava prodor antibiotika u šupljinu apscesa (25)

Istraživanja na laboratorijskim životinjama su pokazala da je u stafilokoknoj upali mozga krvno-moždana barijera oštećena i da u ranim stadijima razvoja apscesa postoji edem lokalnog tkiva (87). To je još jedan razlog za primjenu HBOT u ranim stadijima apscesa mozga kod ljudi, jer se tako olakšava prodor kisika u upalno područje i smanjuje edem mozga.

Liječenje moždanog apscesa primjenom HBOT se, u do sada objavljenim radovima, provodilo pri tlakovima od 2,2 do 2,5 bara, u trajanju od 60 do 90 minuta, jednom ili dva puta dnevno. Još uvijek nisu definirani niti optimalan broj tretmana ni režimi primjene HBOT. Trajanje liječenja se prilagođavalo svakom pojedinom bolesniku, a na temelju kliničkog odgovora i radioloških nalaza. U seriji s najvećim brojem bolesnika je prosječno bilo 13 tretmana. Predloženo je utvrđivanje korisnosti liječenja nakon 20 tretmana (19).

6. CILJ RADA, OČEKIVANI ZNANSTVENI PRINOS I HIPOTEZA

6.1. Cilj rada

Budući da u literaturi nema podataka o načinu utjecaja HBOT na proces cijeljenja apscesa mozga u eksperimentalnom modelu štakora i da zaključci o učinkovitosti HBOT u liječenju moždanog apscesa nisu doneseni temeljem poznavanja djelovanja HBOT na apsces cerebralne lokacije smatrali smo vrijednim osmisliti i provesti ovakav eksperiment. Još uvijek nije poznato što se događa pri cijeljenju moždanog apscesa uz primjenu HBOT, a poglavito o tome nema eksperimentalnih dokaza.

Cilj je bio istražiti kako se pod utjecajem HBOT ponašaju uobičajeni pokazatelji procesa cijeljenja apscesa. Pokazatelji postojanja apscesa kao upalnog stanja su: leukociti, CRP, edem, upalne stanice koje infiltriraju tkivo, stanice koje će izgraditi krvne žile koje sudjeluju u procesu demarkacije i različite specifične upalne stanice koje u ovom eksperimentu nisu od značaja.

Kako apsces mozga cijeli stvaranjem kapsule ili ožiljka, a pri tome u demarkaciji sudjeluju krvne žile, cilj istraživanja je ispitati promjene na krvnim žilama, pomoću markera CD34 i Ki-67 s ciljem praćenja procesa cijeljenja unutar deset dana od infekcije, budući da je proces neoangiogeneze najaktivniji u fazi ranog i kasnog cerebritisa.

6.2. Očekivani znanstveni doprinos

Istraživanjem se očekivalo dobiti rezultate koji će evaluirati i pomoći razumjeti doprinos HBOT u liječenju moždanog apscesa.

Očekivalo se da će rezultati omogućiti pouzdanu evaluaciju broja krvnih žila u procesu cijeljenja uz primjenu različitih tipova terapije apscesa mozga. Također, željelo se dobiti rezultate koji će kvantificirati vaskularne strukture i na taj način dovesti do novih saznanja o promjenama na krvnim žilama kod cijeljenja apscesa mozga pri liječenju primjenom HBOT.

Konačno, očekuje se da će rezultati ovog istraživanja dovesti do novih spoznaja o dinamici općeprihvaćenih faza cijeljenja apscesa, i time ukazati da li pod utjecajem HBOT apsces cijeli brže ili "drugačije".

6.3. Hipoteza

Hipoteza je da HBOT ima povoljan utjecaj na cijeljenje apscesa mozga. Takva hipoteza bazira se na ipak skromnom kliničkom iskustvu u primjeni HBOT u liječenju apscesa mozga ljudi i različitih upalnih procesa u drugim tkivima.

Uža hipoteza rada jest da eksperimentalno izazvani apsces mozga u štakora tretiran kombinacijom antibiotika i HBOT cijeli brže nego apsces mozga tretiran uobičajenim, konzervativnim metodama liječenja. Procjena se temelji na mjerenju patohistoloških parametara cijeljenja te laboratorijskih parametara procjene upale.

Ne postoji konsenzus o vrijednosti HBOT kao pomoćne metode u liječenju apscesa mozga u ljudi. Stav o njejoj učinkovitosti nije utemeljen na rezultatima eksperimentalnih istraživanja, već samo na oskudnoj kliničkoj praksi. Rezultati dobiveni u ovako zamišljenom eksperimentalnom modelu mogu razjasniti nedoumice koje još uvijek postoje u terapijskom pristupu. Moguće je da će ovo istraživanje smislenije artikulirati mjesto HBOT u liječenju odabranih bolesnika sa moždanim apscesom te potaknuti druga, slična istraživanja.

7. MATERIJAL I METODE

7.1. Materijal (pokusne životinje)

Nakon pribavljene suglasnosti Etičkog povjerenstva za biomedicinska istraživanja Medicinskog fakulteta Sveučilišta u Splitu, eksperimentalni dio je obavljen u Mikrobiološkom laboratoriju Katedre za medicinsku mikrobiologiju i parazitologiju Medicinskog fakulteta Sveučilišta u Splitu, na Odjelu za podvodnu i hiperbaričnu medicinu Instituta pomorske medicine (IPM) Hrvatske ratne mornarice u Splitu, laboratoriju Zavoda za histologiju Medicinskog fakulteta Sveučilišta u Splitu, Odjelu za patologiju i citologiju KBC Split, te Zavodu za patologiju i patološku anatomiju Medicinskog fakulteta Sveučilišta u Rijeci.

U istraživanju se koristilo 80 ženki štakora tipa Wistar iz zatvorenog uzgoja Nastambe za uzgoj eksperimentalnih životinja Sveučilišta u Splitu, prosječne starosti 60 ± 10 dana, težine 200 ± 50 grama. Tijekom istraživanja životinje su boravile pri jednakim uvjetima iste nastambe, pri ujednačenoj sobnoj temperaturi, uz slobodan pristup hrani i vodi te u uvjetima 12-satnih prirodnih ciklusa svjetlo-mrak. Za prehranu se koristila uobičajena hrana za laboratorijske štakore (Mešalnice Homec, Radomlje, Slovenija).

7.2. Metode i postupci

Eksperimentalni model izazivanja AM je preuzet od *Nathana* i *Schelda* (88) i djelomice prilagođen potrebama ovog eksperimenta.

Nekoliko studija pokazalo je da eksperimentalno izazvani AM u štakora, gdje je uzročnik *S. aureus*, u velikoj mjeri nalikuje AM u ljudi i reprezentativno prikazuje tijek progresije AM, te tako predstavlja primjeren model za proučavanje moždanog apscesa (89-92).

Hamiltonovom štrcaljkom (Slika 6.) u moždani parenhim tijekom 15 minuta ubrizgalo se 5 μ l tekuće kulture *S. aureus*, za koju je prethodno kultiviranjem na čvrstoj podlozi utvrđeno da sadrži približno 10^5 CFU bakterija (engl. *colony forming unit*) po mikrolitru homogenata. Ranijim je eksperimentima utvrđeno da se navedenim načinom uspješno producira apsces mozga (88-92).



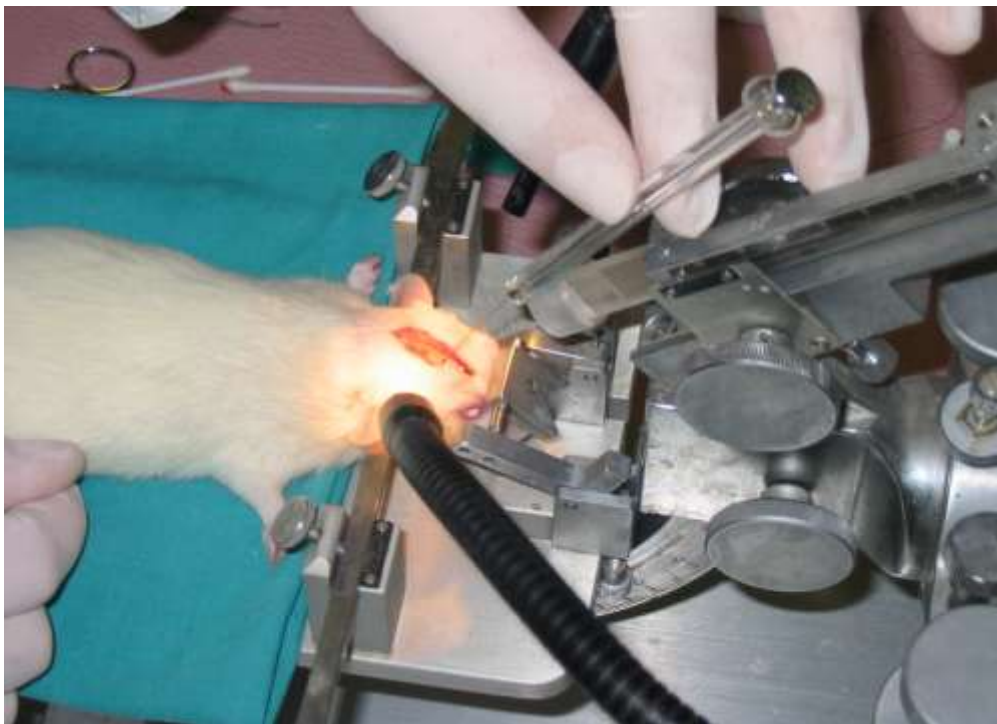
Slika 6. Hamiltonova štrcaljka, (Dynatech Precision Sampling Corp., Baton Rouge, SAD)

Prethodno su životinje bile anestezirane intraperitonealnom injekcijom ketamina (75 mg/kg), a potom postavljene u stereotaksijski okvir (Model 902 Dual Small Animal Stereotaxic, David Kopf Instruments, SAD) u pronacijskom položaju (Slika 7.). Glava životinje fiksirala se pomoću ušnih i čeljusnih držača koji su se postavili tako da glava životinje bude paralelna s horizontalnom podlogom. Nakon otvaranja mekog oglavka, kosti lubanje su ogoljene, a potom se ručnom bušilicom (Proxxon GmbH, Niersbach, Njemačka) stanjila parijetalna kost do prikaza pijalnih arterija uz korištenje operacijskog mikroskopa.

Hamiltonovom štrcaljkom (Dynatech Precision Sampling Corp., Baton Rouge, SAD) se ubrizgao agens (Slika 8.) koristeći koordinate mjerene od bregme (kaudalna: +2,0 mm, lateralna: +3,0 mm, dubinska: -3,0 mm od površine mozga). Ove koordinate su preuzete iz atlasa stereotaksijskih koordinata mozga štakora - *The Rat Brain in Stereotaxic Coordinates* (93).



Slika 7. Izgled radne površine, stereotaksijski okvir i operacijski mikroskop – Laboratorij za histologiju Medicinskog fakulteta u Splitu.



Slika 8. Inokulacija uzročnika u pronacijskom položaju nakon otvaranja mekog oglavka i stanjivanja kosti.

S. aureus je odabran kao uzročnik AM stoga što je to vrlo čest uzročnik AM u humanoj patologiji (3) te stoga što se radi o fakultativno anaerobnoj bakteriji, osjetljivoj na djelovanje HBOT (19). *S. aureus* je najčešći uzročnik AM kod penetrantnih trauma glave, a kao komplikacija se nalazi kod neurokirurških zahvata te akutnog endokarditisa (9). Soj *S. aureus* je uzgojen u Mikrobiološkom laboratoriju Katedre za medicinsku mikrobiologiju i parazitologiju Medicinskog fakulteta Sveučilišta u Splitu. Budući da *S. aureus* lako razvija otpornost na brojne antibiotike, izabrani su samo izolati dokazano osjetljivi na antibiotsku terapiju primijenjenu u ovom istraživanju.

Uzgojenom soju *S. aureusa* smo provjerili osjetljivost na antibiotike, metodom disk-difuzije (diskovi filter-papira natopljeni otopinom određenih antibiotika u određenim, zadanim koncentracijama, difundiraju u *Miller-Hintonov* agar na koji je nanešena suspenzija ispitivanog soja u koncentraciji koja odgovara koncentraciji 0,5 *McFarland* standarda).

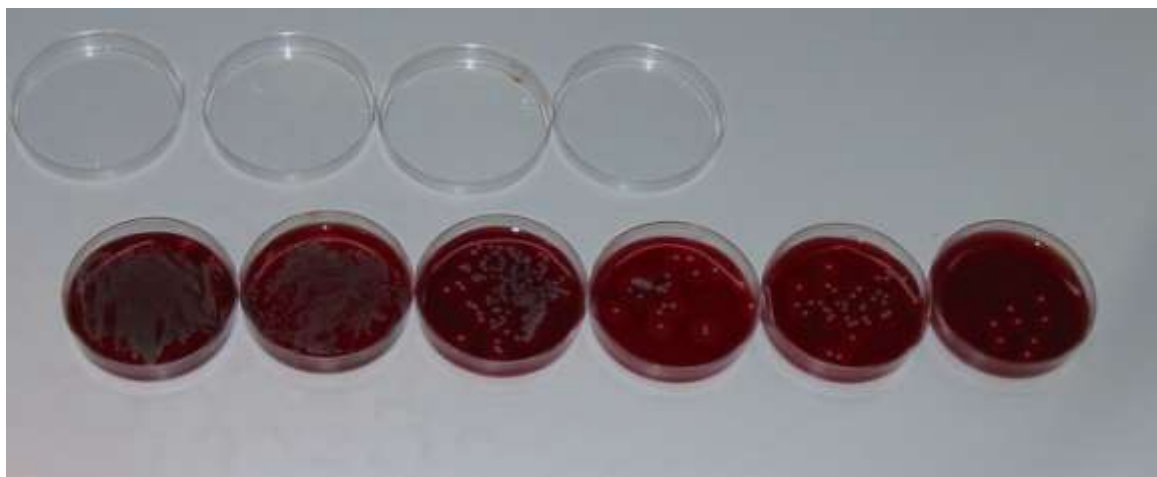Nakon inkubacije u termostatu na temperaturi od +35 do +37°C kroz 12-18 sati mjerimo zonu inhibicije porasta bakterije u mm oko svakog pojedinog diska antibiotika, te izražavamo osjetljivost na antibiotik oznakama 0- neosjetljiv; 1- umjereno osjetljiv; 2- osjetljiv.

Na svaki od antibiotika ispitivani soj *S. aureus* je osjetljiv, te smo ga mogli koristiti kao uzorak za daljnji pokus.

Pripremili smo sterilnu fiziološku otopinu i razrijedili uzorak. Na fotometru pri valnoj duljini $\lambda=550$ nm smo mjerili apsorbanciju (A) ispitivanog soja. Apsorbancija $A=0,080$ odgovara koncentraciji od 5×10^5 *S. aureus* po ml fiziološke otopine. Uzorak smo razrjeđivali pomoću sterilne fiziološke otopine sve dok nismo dobili traženu apsorbanciju.

Postupak smo dodatno provjerili tako da smo iz kivete u kojoj je apsorbancija $A=0,080$ uzeli 10 μ l uzorka i razrijedili u 10 ml sterilne fiziološke otopine i tako dobili uzorak s koncentracijom 10^4 . Iste smo otopine nasijali 10 μ l na krvni agar.

Postupak razrjeđivanja i nasijavanja smo ponavljali dok u epruveti nismo dobili razrjeđenje 5×10^1 . Nasijane ploče krvnog agara smo stavili u termostat na temperaturu od +35 do +37°C, te nakon 18 sati očitali (Slika 9.).



Slika 9. Priprema i uzgoj *S. aureus*

Nakon ubrizgavanja, pipeta je ostala *in situ* tijekom 5 minuta kako bi se izbjeglo vraćanje inokuluma kroz kanal te izbjeglo njegovo moguće curenje u moždane ovojnice. Defekt kosti se sanirao koštanim voskom, a incizija zatvorila šavovima.

Tretman životinja je otpočeo 72 sata nakon ubrizgavanja infektivne doze. Životinje smo slučajnim odabirom razvrstali u pet skupina, i to na sljedeći način:

- 1. skupina (kontrola postupka): 10 štakora, kojima se opisanom postupkom ubrizgala samo sterilna tekuća podloga za rast bakterija. Po pet životinja je bezbolno žrtvovano trećeg, odnosno desetog dana eksperimenta. Temeljem ranijih istraživanja, pretpostavljeno je da ovaj postupak neće izazvati stvaranje AM (89-92,94).
- 2. skupina (kontrola stvaranja apscesa): 10 štakora kojima se opisanom postupkom ubrizgao infektivni inokulum. Po pet životinja je bezbolno žrtvovano trećeg i desetog dana eksperimenta. Temeljem ranijih istraživanja pretpostavljeno je da će desetog dana eksperimenta u svih životinja postojati AM (89-92,94);
- 3. skupina (AB): (20 štakora) tretman antibiotikom prema antibiogramu, intraperitonealnom injekcijom u odgovarajućoj dnevnoj dozi, uvijek u isto vrijeme;
- 4. skupina (HBOT): (20 štakora) tretman HBOT pri tlaku od 3,0 bara u trajanju od 60 minuta, jednom dnevno, uvijek u isto vrijeme;

- 5. skupina (AB+HBOT): (20 štakora) tretman antibiotikom prema antibiogramu, intraperitonealnom injekcijom u odgovarajućoj dnevnoj dozi te tretman HBOT pri tlaku od 3,0 bara u trajanju od 60 minuta jednom dnevno, uvijek u isto vrijeme.

Skupina 1. (kontrola postupka) je prototip mehaničke traume. Životinje iz ove skupine nisu razvile AM, što je potvrđeno patohistološkom analizom učinjenom trećeg i desetog dana eksperimenta.

Skupina 2. (kontrola stvaranja apscesa) je prototip prirodnog tijeka infekcije i stvaranja apscesa. Patohistološkom analizom utvrdilo se postojanje apscesa u svih životinja u ovoj skupini.

Životinje iz skupine 3. i 5. su tretirane ceftriaksonom intraperitonealno u dozi od 75 mg/kg tri puta dnevno kroz sedam uzastopnih dana, počevši od trećeg dana eksperimenta. Životinje iz skupine 4. i 5. su tretirane primjenom HBOT svakodnevno i u isto vrijeme, počevši od trećeg do desetog dana eksperimenta (sedam dana liječenja).

Prvog, trećeg, petog i sedmog dana od početka liječenja iz skupine 3., 4. i 5. bezbolno se žrtvovalo po pet štakora, intrakardijalnom aplikacijom letalne doze otopine kalij-klorida. Prethodno se, nakon intraperitonealne injekcije ketamina, anesteziranoj životinji iz zajedničke karotidne arterije uzelo uzorak krvi za analizu radi utvrđivanja broj leukocita i vrijednost C-reaktivnog proteina. Leukocitoza je pokazatelj kemotaktičnog odgovora mijeloične, monocitne i limfocitne loze. Neutrofilija je dominantna u akutnoj fazi upale, pri čemu se kadšto u perifernu krvnu struju otpuštaju i nezreli oblici leukocita (95). U infektivnih bolesti, česta raznolikost bijele krvne slike je uvjetovana različitim čimbenicima, u prvom redu prirodom uzročnika, no i raznolikom reakcijom makroorganizma na infekciju (96). Proteini akutne faze, u koje spada i C-reaktivni protein, brzoreaktivni su pokazatelji upale (95). U dobroj kliničkoj praksi, broj leukocita i vrijednost C-reaktivnog proteina rutinski se određuju kao elementi u procjeni upalne reakcije.


Tlak od 3,0 bara je najveći dopušteni tlak u primjeni HBOT u humanoj medicini (19). Za izlaganje životinja tlaku se koristila eksperimentalna hiperbarična komora Odjela za podvodnu i hiperbaričnu medicinu IPM, koja je posebno namijenjena za eksperimentalni rad sa životinjama (Slika 10.) i u kojoj je moguće kontinuirano praćenje i održavanje postotka kisika u atmosferi komore. Komora je tlačena medicinskim kisikom odgovarajuće

čistoće (Messer, Dugi Rat, Hrvatska), uvijek u isto vrijeme, tijekom svih uzastopnih dana eksperimenta. Koncentracija kisika u komori se kontinuirano pratila na digitalnom pokazivaču koji je sastavni dio kontrolne ploče komore, a ugljičnog dioksida uzorkovanjem atmosfere i analizom uz pomoć indikatorskih cjevčica proizvođača Dräger, Lübeck, Njemačka. Ugljični dioksid se iz atmosfere komore odstranjivao vezivanjem izdahnutog CO₂ za natronsko vapno Sofnolime[®], veličine granula do najviše 2,8 mm, proizvođača Molecular Products Ltd., Thaxted, Velika Britanija. Koncentracije kisika i ugljičnog dioksida su mjerene na početku i na kraju svakog pojedinog izlaganja tlaku. Utrošeni kisik se nadopunjavao po potrebi.

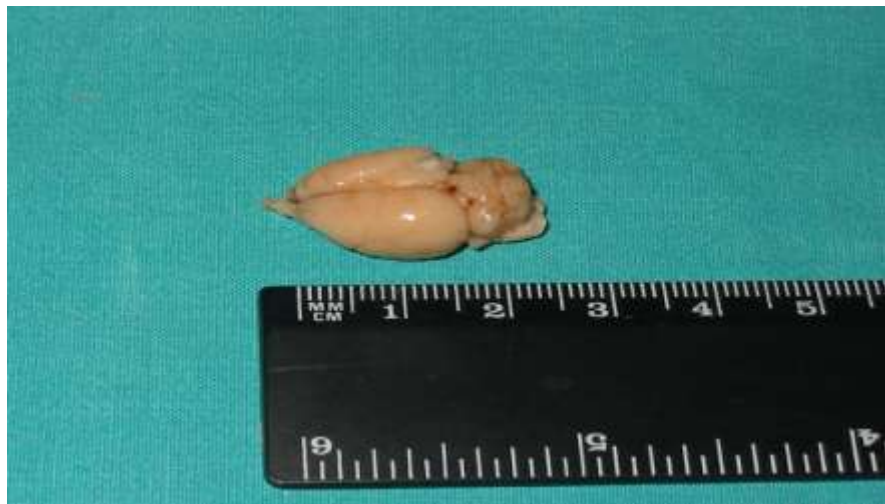Nakon tretmana u eksperimentalnoj komori životinje su vraćene u Nastambu za uzgoj eksperimentalnih životinja Sveučilišta u Splitu gdje su boravile u jednakim uvjetima sa drugim životinjama u okviru eksperimentalnog protokola.

Žrtvovane životinje su kraniotomirane te im se odstranio mozak (Slika 11.) i pripremio za daljnju histološku obradu analizu (Slika 12.).

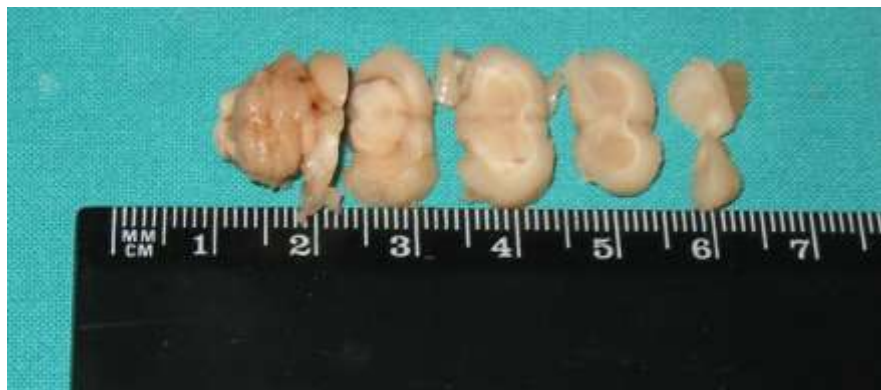Mozgovi su preparirani koristeći aseptičnu kiruršku metodu, stavljeni u formalin, označeni šifrom te proslijeđeni na daljnju obradu u Klinički zavod za patologiju Kliničkog bolničkog centra Split i Zavod za patologiju i patološku anatomiju Medicinskog fakulteta Sveučilišta u Rijeci.



Slika 10. Eksperimentalna hiperbarična komora za životinje na Odjelu za podvodnu i hiperbaričnu medicinu Instituta pomorske medicine u Splitu.



Slika 11. Odstranjen mozak životinje pripremljen za izradu rezova.



Slika 12. Izrada rezova mozga za histološku obradu i analizu.

7.2.1. Priprema, planiranje i opis imunohistokemijske analize

Mozgovi štakora su pripremljeni za mikroskopsku analizu fiksacijom u 4% neutralnom formalinu i uklapanjem u parafinske blokove po unaprijed definiranoj anatomske shemi. Mozak svake životinje je makroskopski pregledan i uklopljen ustaljenim postupkom od frontalno prema okcipitalno u potpunu makroseriju. Tako pripremljeni parafinski blokovi su izrezivani frontalnim rezovima u nepotpunu mikroseriju. Kontrola anatomskih regija i izbor parafinskih blokova za daljnju analizu su izvršeni histokemijski obojenim (HE, *Mallory*) histološkim rezovima debljine 5 mikrona. Histokemijski obojeni histološki rezovi su tabelirani zbog standardiziranja prisustva, lokalizacije i građe apscesa. Histološki rez koji je pokazivao najveći promjer lezije je u daljnjim serijskim rezovima praćen imunohistokemijski na GFAP, SMA, CD34 i Ki67. Histološki rezovi su pregledani i izabrani rezovi su kvantitativno obrađeni digitalnom metodom.

Cilj histokemijskih metoda je: 1. prikazivanje prisustva lezije, 2. standardizacija lokalizacije, 3. prikazivanje veličine lezije, 4. mikroskopski pregled zahvaćenosti moždanih struktura, 5. odluka o primjeni dalje imunohistokemijske metode specifičnog prikazivanja elemenata stijenki krvnih žila i astrocita.

Da bi se izabrali rezovi za ciljna imunohistokemijska bojenja, svi mozgovi su uklopljeni u parafin standardnom procedurom u pet parafinskih blokova. Standardizirana izrada histoloških rezova obojenih hemalaun-eozin (HE) i *Mallory* prikazala je planirane anatomske regije unutar pet parafinskih blokova po štakoru: 1. njušna regija, 2. frontalna regija sa koljenom žuljevitog tijela, 3. područje prednje komisure i hijazme, 4. optički trakt, i 5. stražnji hipokampus.

Lezija je kod svih eksperimentalnih životinja verificirana u parafinskom bloku 3. i 4. obzirom na uspješnu anatomske standardizaciju postupka. Iz parafinskih blokova 3. i 4. (područje od prednje komisure do optičkog trakta sa supraoptičkom jezgrom) su izrađeni serijski rezovi za imunohistokemijsku verifikaciju stijenke krvnih žila: CD 34 za endotel i SMA za pericite. Astrociti su verificirani aktin i GFAP metodom. CD3 i CD20 su definirali prisustvo limfocita, a CD 68 metodom su izraženi makrofagi. Ki67 markerom proliferacije je izražena skupno frakcija proliferacije.

Različiti autori imaju različiti pristup izboru rezova za imunohistokemijsku analizu, što prvenstveno ovisi o lokalizaciji, veličini i obliku patološke promjene koja je osnov

eksperimentalnog modela. U slučaju ovog eksperimenta pregled mozga nepotpunom histološkom serijom u razmaku od više milimetara, koja se često nalazi u radovima drugih autora je neadekvatna. Razlog tome je što nepotpuna serija u malom razmaku (20 rezova debljine 5 mikrona) omogućava anatomsku lokalizaciju i provjeru standardizacije lokalizacije lezije, a od same zone lezije potpuna serija kroz centar lezije omogućava izradu potrebnog broja histoloških rezova za različite metode vizualizacije. Cilj imunohistokemijskih metoda je prikazivanje diferencijacijskih tipova stanica u zoni lezije. U zoni lezije su na odabranim rezovima prikazani CD3 pozitivni limfociti, CD20 pozitivni limfociti, CD68 pozitivni makrofagi, astrociti (GFAP), meningociti EMA, endotelne stanice (CD34), periciti (SMA). Izvršena je procjena zrelosti stijenke krvnih žila u obliku novostvorenih krvnih žila: nezrelih endotelnih cilindara neuglednog lumena pozitivnih samo na CD34 tj. usmjerenih prema endotelnoj diferencijaciji, te zrelih višeslojnih vrtložnih stijenki otvorenog lumena usmjerenih prema pericitnoj diferencijaciji. Imunohistokemijskom metodom analize zrelosti su krvne žile definirane kao CD34+ i kao SMA+. Za dvojno imunohistokemijsko bojenje CD34/Ki67 i SMA/Ki67 je predviđen po jedan rez kroz centar apscesa, a s ciljem određivanja proliferativne frakcije krvnih žila prema metodi *Anne Eberhard* (97). Ki67 marker proliferacije prikazuje opću proliferativnu aktivnost svih staničnih elemenata u zoni 1 (1 mm od ruba najjačeg oštećenja) i u zoni 2 (2 mm od ruba najjačeg oštećenja).

Histokemijske i imunohistokemijske analize su obavljene mikroskopom Nikon Eclipse 50i, opskrbljen software-om za digitalnu analizu Alphelys Spot Browser 2 u povećanju objektiva x20, a manji objektivi su korišteni u svrhu stereotaktičkog pregleda i fotodokumentacije materijala. Rezultati su dobivani automatski unaprijed planiranim mjerenjem i prikazivani tabelarno te proslijeđeni za statističku obradu. Histološki rezovi su bili standardizirano obilježeni, s mogućnošću ponavljanja bojenja u slučaju oštećenja, dok su terapijske grupe bile prikrivene, odnosno za vrijeme mjerenja se nije znalo kojoj terapijskoj skupini pripada histološki rez i promatrana lezija.

Imunohistokemijsko bojanje je provedeno u DACO Autostainer-u Plus (Fort Collins, USA). Za imunohistokemijsku analizu su izabrani rezovi, debljine 5 mikrona, sušeni na zraku, deparafinirani u ksilolu, rehidrirani, uronjeni u kupelj TRIS/EDTA pH9 12 minuta, i inkubirani Ki67 (clone MIB1, DAKO, dilucija 1.75, 30 minuta). U dvojnim bojenjima nakon primarnog antitijela slijedi DAKO EnVision/HRP, 30 min, vizualizacija s DAKO

DAB+ chromogen, 10 min (pozitivne jezgre postaju smeđe). Za dvojno SMA/CD34 imunohistokemijsko bojenje, prvo je rez izložen SMA primarnom antitijelu iza čega slijedi DAB+ EnVision system (smeđe citoplazme pericita), a nakon blokade slijedi primarno antitijelo za CD34 i ChemMate Link biotinizirano sekundarno antitijelo, te streptavidin alkalna fosfataza. Ukupni broj endotelnih stanica (membransko i ponekad citoplazmatsko bojanje) je superponirano s ukupnim brojem CD34+/Ki67+ događajima po vidnom polju i dobivena je frakcija endotelnih stanica u proliferaciji u odnosu na sve endotelne stanice po vidnom polju. Ukupni broj SMA pozitivnih citoplazmi na koji je superponiran ukupni broj Ki67/SMA pozitivnih jezgara prema potrebi izražava frakciju pericita u proliferaciji po vidnom polju. Od pet kvantitativno obrađenih vidnih polja je izražen prosjek.

Za izračun mikrovaskularne gustoće (engl. *microvascular density*, MVD) digitalno brojanje nije bilo pogodno. Razlog tome je što jedna krvna žila može imati jedan ili više Ki67 ili CD34 pozitivnih događaja dok su ostale stanice u stijenci vaskularnog presjeka negativne, a prisutno je i u cijelosti negativnih vaskularnih presjeka. Stoga je MVD izračun obuhvatio po 10 vidnih polja automatskog mjerenja na ekranu metodom software-a ISSA Zagreb, montiranog uz Canon digitalnu kameru priključenu na Axiolab mikroskop (Zeiss, Germany) u povećanju objektiva x20. Imunohistokemijski pozitivni vaskularni presjeci, bez obzira je li jedna ili više stanica u presjeku pozitivno, se obilježavaju "klikom" u unaprijed planiranim bojama, a rezultati automatski prikazuju kao pripadajuća Excel tablica. Teorija MVD je preuzeta po Wiedner-u (98). Broj vaskularnih presjeka novoformiranih krvnih žila je promatran u tri zone: 1. jedan mm od centra apscesa (zona 1) je zona kapsule apscesa; 2. do dva mm od najvećeg oštećenja (zona 2); 3. u zoni 3 koja je projekcija lokalizacije lezije u istoj frontalnoj ravnini (isti histološki rez) u suprotnoj hemisferi koja nije inokulirana, odnosno gdje nema lezije.

Angiogeneza je kvantitativno analizirana u vidnim poljima do 1 mm od najvećeg oštećenja izbornom hot-spot metodom, a takva žarišta intenzivnog bojenja su nađena češće pri bazi lezije gdje apsces leži iznad žuljevitog tijela. U dva mikroskopska polja po uzorku mozga (po eksperimentalnoj životinji) su uzorci fotografirani stereotaktički malim povećanjem u cilju kvantitativnog prikazivanja debljine kapsule i promjera šupljine ispunjene gnojnim tjelešcima, a izračun digitaliziranih fotografija dobivenih Biovis Image Plus Software (Expert Vision, Mumbai, India) je automatski prikazana kao postotak površine zadane lezije na površinu presjeka oštećene hemisfere.

Kvantifikacija pojava obavila se uz uporabu svjetlosnog mikroskopa (Model Bx40F-3, Olympus, Optica Co Ltd, Japan), polaganjem testnog sustava definirane stranice-površine i uz primjenu morfometrijske kompjutorske aplikacije. Promatrali su se sljedeći patohistološki parametri:

- stanje neoangiogeneze,
- broj presjeka novostvorenih krvnih žila mjereno u tri zone (stijenka apscesa, izvan stijenke apscesa na dva vidna polja te u suprotnoj hemisferi gdje nema lezije, a u istoj razini frontalnog reza kroz mozak - kontrola),
- gustoća novostvorenih krvnih žila (engl. *microvessel density*, MVD).

MVD je statički parametar koji bilježi broj presjeka kroz novostvorene krvne žile u mikroskopskom vidnom polju i izražava se kao broj presjeka u mm^2 (98).

Mjerenje veličine nekrotičnog žarišta se obavilo uz korištenje slikovne baze podataka (ISSA, Vams, Zagreb).

7.2.2. Uzorci i analiza krvi

Uzorci krvi uzeti su trećeg i desetog dana eksperimenta (prvog i sedmog dana liječenja) životinjama koje su pripadale tretiranim skupinama (skupine 3., 4. i 5.). Uzorci su uzeti iz zajedničke karotidne arterije prethodno anesteziranim životinjama koje u nakon toga žrtvovane po eksperimentalnom protokolu na način ranije opisan. Uzorci su proslijeđeni na analizu u Klinički zavod za laboratorijsku dijagnostiku Kliničkog bolničkog centra Split gdje je određivan broj leukocita i vrijednost C-reaktivnog proteina. Za određivanje brojčane koncentracije leukocita koristili su se dijagnostički testovi tvrtke Abbott na instrumentu Cell-Dyn 1700, tvrtke Abbott (Abbott Diagnostics). Za određivanje vrijednosti CRP koristili su se dijagnostički testovi tvrtke Olympus (Olympus Diagnostica GmbH, Hamburg) na instrumentu Olympus (Olympus AU 600, Tokio, Japan, 1997.).

7.3. Statistička analiza

Statistička analiza podataka je učinjena na osobnom računalu primjenom specijaliziranog programa za obradu statističkih podataka "Statistica 8.0" (StatSoft; Inc., Tulsa, USA).

Korišteni su Hi-kvadrat, Kruskal-Wallis i Mann-Whitney test.

U okviru statističke analize su obrađeni parametri: vrijednost CRP, broj leukocita, broj novostvorenih krvnih žila u zoni 1 i zoni 2, gustoća krvnih žila (MVD), i veličina nekroze.

Statistički značajnim su smatrane vrijednosti $P \leq 0,05$.

8. REZULTATI

8.1. Broj novostvorenih krvnih žila

Broj novostvorenih krvnih žila prikazan je tablično po zonama za sve tretirane skupine.

Tablica 3. Broj novostvorenih krvnih žila u zoni 1 i zoni 2 za tretirane skupine (CD34 i Ki67).

		skupina III. (AB)	skupina IV. (HBO)	skupina V. (AB+HBO)	P vrijednost*
3. dan	CD 34 zona 1	15.8±3.19	22.8±3.35	13.2±3.83	0.013
	CD 34 zona 2	8.8±2.59	10.2±1.48	12.6±3.51	0.128
	Ki67 zona 1	16.6±3.21	22.6±3.78	14.8±4.15	0.017
	Ki67 zona 2	10.0±2.55	10.6±1.95	12.6±3.51	0.435
5. dan	CD 34 zona 1	17.2±1.79	19.0±3.08	24.0±2.55	0.016
	CD 34 zona 2	15.8±1.92	16.0±1.87	19.8±3.27	0.046
	Ki67 zona 1	17.0±2.35	17.4±2.79	23.0±3.46	0.022
	Ki67 zona 2	15.4±1.14	12.8±3.56	19.4±2.70	0.014
7. dan	CD 34 zona 1	18.0±4.12	20.0±3.00	18.2±1.64	0.421
	CD 34 zona 2	17.0±2.92	16.0±1.87	13.0±2.00	0.078
	Ki67 zona 1	22.6±2.51	21.4±3.85	21.0±3.74	0.766
	Ki67 zona 2	13.6±1.52	16.8±2.17	16.8±3.49	0.078
10. dan	CD 34 zona 1	14.0±1.87	18.8±2.59	12.2±1.92	0.012
	CD 34 zona 2	11.4±1.95	13.0±2.55	11.0±1.41	0.298
	Ki67 zona 1	14.4±2.30	19.2±2.28	15.8±1.64	0.028
	Ki67 zona 2	11.4±1.67	13.2±2.17	13.4±2.88	0.296

*Kruskal Wallis test

Statistička analiza broja novostvorenih krvnih žila otkriva statistički značajnu razliku trećeg dana eksperimenta između skupina 3. i 4. ($z=2.305$; $P=0.021$) i skupina 4. i 5. ($z=2.619$; $P=0.009$) za CD34 marker u zoni 1. U istoj zoni je statistički značajna razlika za isti marker potvrđena i petog dana eksperimenta između skupina 3. i 5. ($z=2.627$; $P=0.009$) i skupina 4. i 5. ($z=2.108$; $P=0.035$). Desetog dana eksperimenta je također u zoni 1

potvrđena razlika između skupina 3. i 4. ($z=2.227$; $P=0.026$) i skupina 4. i 5. ($z=2.514$; $P=0.012$) za CD34 marker. Za CD34 marker je u zoni 2 statistički značajna razlika utvrđena samo petog dana eksperimenta između skupina 3. i 5. ($z=2.121$; $P=0.034$) i skupina 4. i 5. ($z=1.838$; $P=0.046$).

Za Ki67 marker proliferacije u zoni 1 je utvrđena značajna razlika trećeg dana eksperimenta između skupina 3. i 4. ($z=2.207$; $P=0.027$) i skupina 4. i 5. ($z=2.522$; $P=0.012$); petog dana eksperimenta između skupina 3. i 5. ($z=2.440$; $P=0.015$) i skupina 4. i 5. ($z=2.263$; $P=0.024$); te između skupina 3. i 4. ($z=2.319$; $P=0.02$) i skupina 4. i 5. ($z=2.108$; $P=0.035$) desetog dana eksperimenta u istoj zoni.

U zoni 2, statistički značajna razlika za Ki67 marker je utvrđena između skupina 3. i 5. ($z=2.530$; $P=0.011$) i skupina 4. i 5. ($z=2.440$; $P=0.02$) petog dana eksperimenta.

8.2. Gustoća novostvorenih krvnih žila

Tablica 4. Vrijednosti gustoće novostvorenih krvnih žila za tretirane skupine.

	skupina 3. (AB)	skupina 4. (HBO)	skupina 5. (AB+HBO)	p vrijednost *
3. dan	171.8±32.38	179.2±52.20	166.4±54.46	0.602
5. dan	132.6±16.94	86.8±28.19	143.0±51.72	0.175
7. dan	99.3±48.77	83.0±25.51	221.8±75.65	0.009
10. dan	93.0±31.47	122.4±28.59	128.4±38.19	0.754

*Kruskal Wallis test

U tablici mikrovaskularne gustoće je prikazan broj presjeka novostvorenih krvnih žila koji je uz antibiotsku terapiju i uz hiperbaričnu oksigenaciju veći u fazi cerebritisa u odnosu na fazu oblikovanja kapsule. Promatrano u prvih 10 dana cijeljenja rezultati kvantitativne analize mikrovaskularne gustoće pokazuju da je skupina u kojoj je primijenjena terapija HBOT i antibiotikom heterogena populacija u kojoj se po MVD faze cijeljenja ne mogu razlikovati.

Statistički značajna razlika prisutna je tek sedmog dana eksperimenta i to između skupina 3. i 5. (99.3 ± 48.77 vs. 221.8 ± 75.65 ; $P=0.028$) i skupina 4. i 5. (83.0 ± 25.51 vs. 221.8 ± 75.65 ; $P=0.009$). U ostale dane eksperimenta nije zabilježena statistički značajna razlika u gustoći novostvorenih krvnih žila među tretiranim skupinama.

8.3. Veličina nekroze

Procjena veličine nekroze u histološkom preparatu izražena je kao postotak od površine lezije frontalnog reza kroz inokuliranu hemisferu (digitalna obrada). Rezultati su prikazani u tablici 2.

Tablica 5. Srednja vrijednost veličine nekroze za tretirane skupine.

	skupina 3. (AB)	skupina 4. (HBO)	skupina 5. (AB+HBO)	p vrijednost *
3. dan	5.29	1.76	1.05	0.009
5. dan	1.38	0.72	0.53	0.207
7. dan	0.51	0.71	1.33	0.090
10. dan	0.99	0.96	1.35	0.222

*Kruskal Wallis test

Statističkom analizom podataka o veličini nekroze utvrđena je statistički značajno veća nekroza u skupini 3. trećeg dana eksperimenta. Ostale dane nađeno je da nema signifikantne razlike u veličini nekrotične lezije među tretiranim skupinama životinja.

8.4. Broj leukocita

Tablica 6. Broj leukocita ($\times 10^9$) trećeg i desetog dana eksperimenta.

	skupina 1	skupina 2	skupina 3	skupina 4	skupina 5
3. dan	5.6	4.3	3.9	4.3	3.0
	3.8	4.8	7.4	4.1	5.8
	6.3	3.5	2.7	4.3	2.9
	4.5	3.9	4.1	4.8	3.2
	5.0	6.8	3.9	2.8	4.7
10. dan	4.7	6.8	5.2	3.2	2.8
	3.9	4.8	3.4	1.7	2.9
	5.1	5.7	3.7	4.3	4.7
	5.8	4.3	4.5	4.9	6.1
	5.2	5.4	3.8	5.1	5.3

Statističkom obradom podataka o broju leukocita nije nađeno statistički signifikantnih razlika u broju leukocita među skupinama životinja ($\chi^2=1.531$, $df=2$, $P=0.465$). Kako je

ranije navedeno analiza podataka odnosila se na treći i deseti dan eksperimenta (prvi i sedmi dan liječenja).

8.5. Vrijednost C-reaktivnog proteina

Tablica 7. Vrijednost CRP (g/L) trećeg i desetog dana eksperimenta.

	skupina 1	skupina 2	skupina 3	skupina 4	skupina 5
3. dan	33.4	38.0	27.0	35.8	39.2
	37.5	32.4	28.9	34.6	33.3
	30.2	35.7	33.6	40.6	40.2
	31.8	34.1	31.2	35.2	34.9
	35.4	35.6	34.3	37.8	33.2
10. dan	32.8	36.1	36.9	34.9	36.4
	36.6	33.9	39.3	36.8	35.2
	36.0	33.9	35.8	37.1	35.6
	33.4	34.8	38.6	34.8	38.9
	35.1	37.3	39.1	31.2	40.2

Analiza pokazuje da je statistički značajna razlika u vrijednosti CRP utvrđena trećeg dana eksperimenta između skupina 3. i 4. ($z=2.611$; $P=0.009$), odnosno da je u skupini 4. značajno veća vrijednost CRP nego u skupini 3.

Makroskopski pregled mozga životinja u skupini 1. (kontrola postupka – ubod bez inokulacije uzročnika) nije pokazao uočljivih morfoloških promjena te je kod samo jedne životinje bila prisutna neplanirana lezija u obliku točkastog krvarenja, ograničena na meke ovojnice. Histokemijska analiza HE i *Mallory* je potvrdila ekstravazat u mekim ovojnicama praćen s 2-3 siderofaga u jednog štakora iz skupine 1. Iz toga zaključujemo da inokulacija fiziološke otopine nije dovela do stvaranja apscesa mozga.

Od 10 životinja iz skupine 2. (kontrola stvaranja apscesa), kod jedne je životinje nađena neodgovarajuća građa lezije: krvarenje u meke ovojnice, nekroza kore i duboke tvori, endimitis i mikroapsces u bazalnom dijelu hemisfere iznad optičkog trakta uz popratni akutni leptomeningitis na bazi.

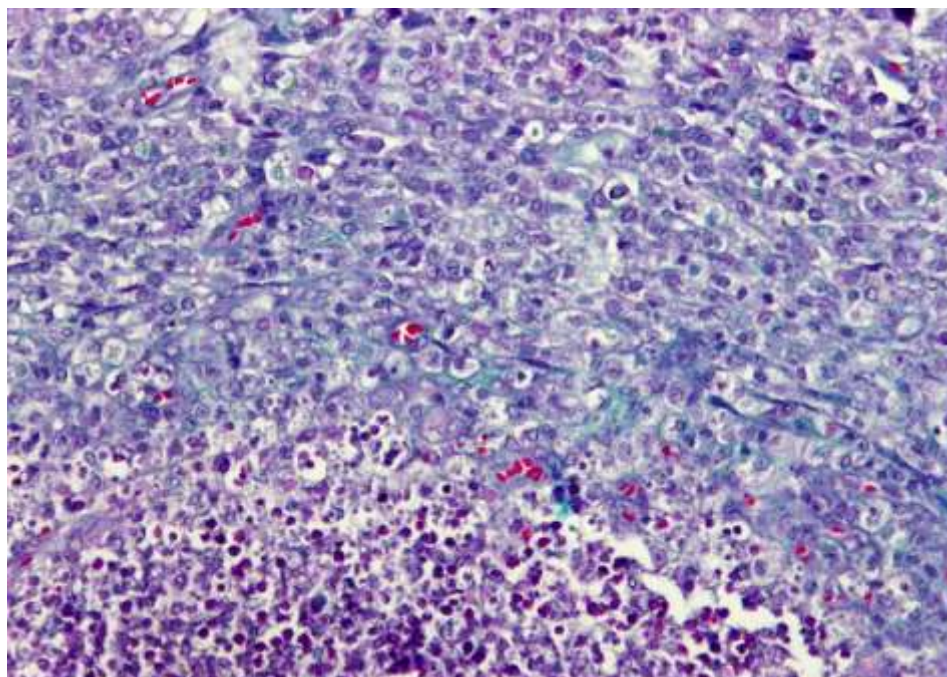
Od ukupno 60 životinja koje su dobile terapiju (antibiotik, HBOT ili oboje), nađen je unilokularni subkortikalni apsces u 59 i neodgovarajuća lezija, točnije, oštećenje u

području žuljevitog tijela i akutni ventrikulitis (piocefalus) kod jednog štakora iz skupine 3. Unilokularno točkasto krvarenje u meke ovojnice mozga je oskudna i ograničena patološka promjena (dokazano serijskim rezovima prema protokolu) uz koju se ne očekuje promjena biološkog ponašanja cijeljenja, stoga ovaj štakor nije odstranjen iz eksperimenta.

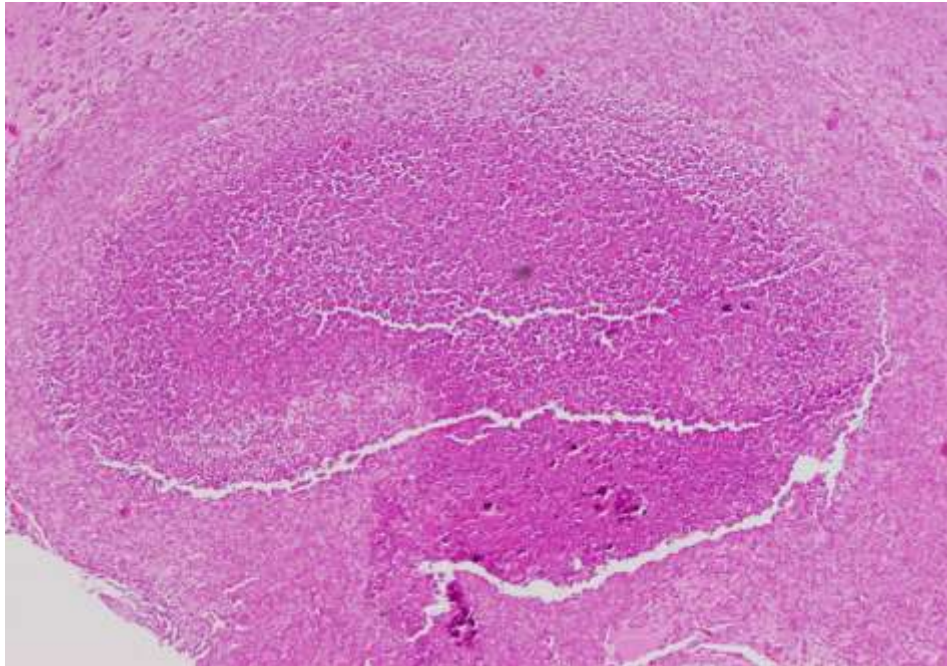
Makroskopski i mikroskopski pregled preostalih 58 životinja je pokazao prisustvo apscesa u standardnom položaju (pretežno u parafinskom bloku od prednje komisure prema stražnjoj komisuri) u duljini 3-5 mm uz zahvaćenost parafinskog bloka ispred i iza u većoj ili manjoj mjeri kod pojedinih životinja.

Sve životinje su preživjele eksperiment i planirano su eutanazirane po eksperimentalnom protokolu kako je navedeno u ranijem poglavlju.

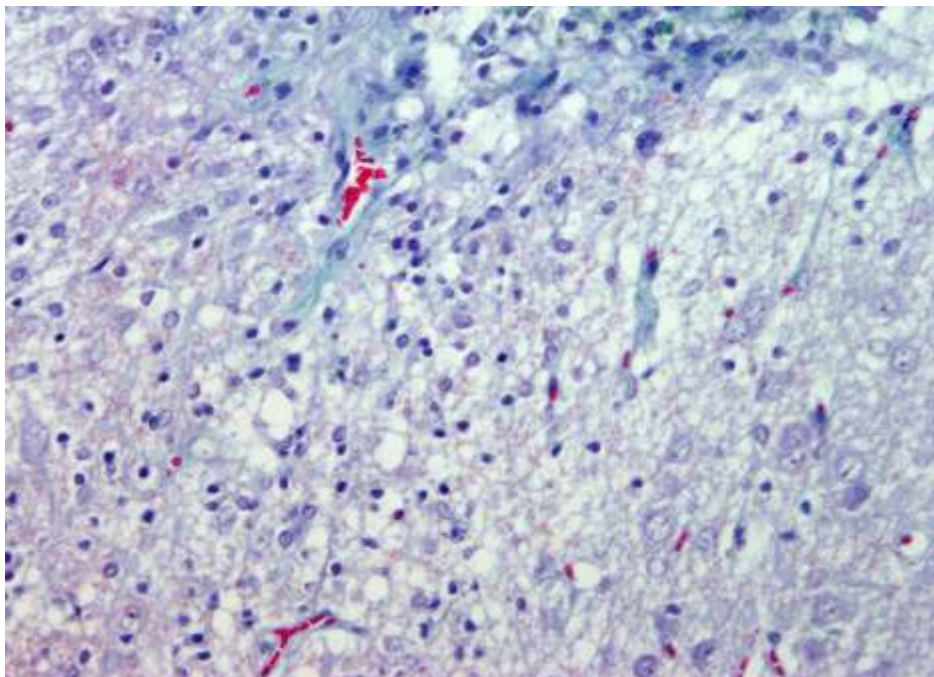
Na slikama 13-17. patohistološki su prikazane različite razvojne faze apscesa.



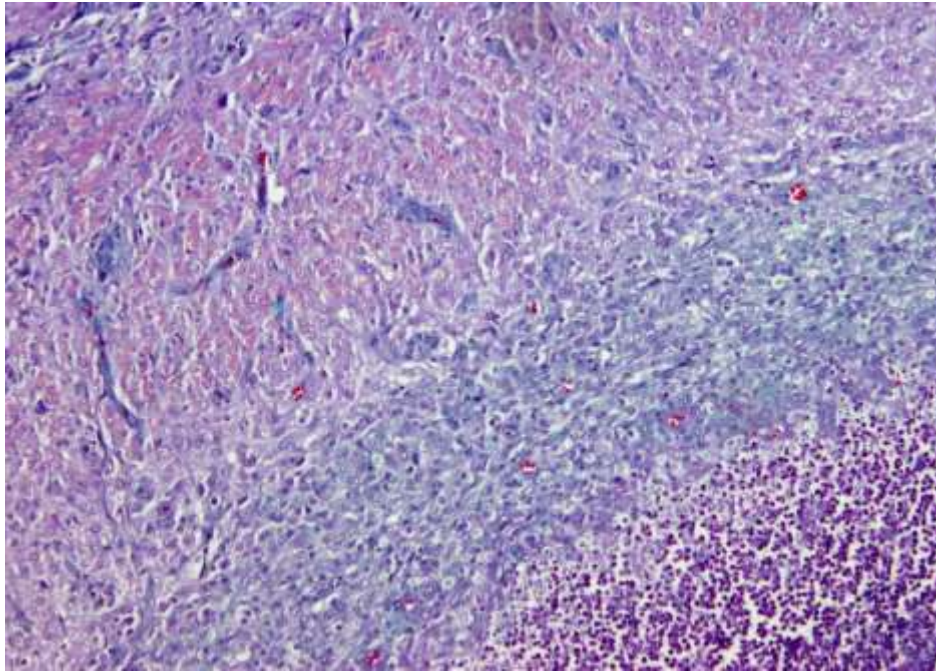
Slika 13. Akutni apsces mozga – bojanje po *Mallory*-ju. Vidi se nakupina gnoja na čijem rubu nema umnažanja kapilara, već je vidljiv edem i mreža već postojećih kapilara koje su komprimirane.



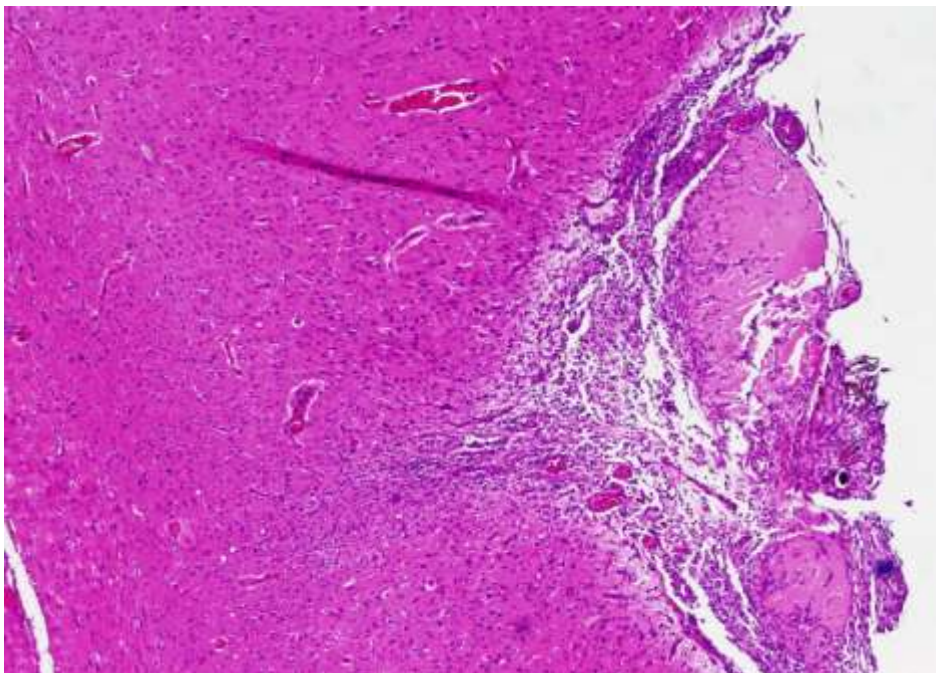
Slika 14. Akutni apsces mozga – bojanje hemalaun-eozin.



Slika 15. Subakutni apsces mozga, bojanje po *Mallory*-ju, povećanje objektiva x20.



Slika 16. Prikaz dviju zona za analizu broja novostvorenih krvnih žila.



Slika 17. Subkronični apsces mozga – hemalaun-eozin – centralna zona oštećenja je retrakcijom pretvorena u ožiljak, ali vide se i gnojna tjelešca jer je još uvijek aktivna upala.

9. RASPRAVA

Rezultati ove eksperimentalne studije govore u prilog blagotvornom učinku HBOT koji je najprije vidljiv kroz povećan broj novostvorenih krvnih žila te gustoću krvnih žila u području apscesa mozga u ranom stadiju cijeljenja. Taj je učinak HBOT iznimno važan jer se na taj način dovoljna količina kisika doprema u upalno područje u kojem dominira hipoksija (85).

Naša je hipoteza bila da bi primjena HBOT mogla imati utjecaja na oblikovanje demarkacijske piogene membrane i pojavu razlika u modeliranju krvnih žila. Kvantitativne rezultate imunohistokemijske ekspresije (CD34 pozitivni događaji na rubu lezije, a u zoni buduće demarkacije) koji ukazuju na organizaciju krvnih žila u ranoj fazi cijeljenja apscesa smo interpretirali kao dokaz da HBOT utječe na stvaranje kapsule u ranom cijeljenju.

Dok je značaj granulacijskog tkiva za dijagnostiku apscesa mozga poznat, manje se zna o utjecaju neovaskularizacije u kapsuli apscesa na uspješnost terapije i samu prognozu AM. U tijeku liječenja AM, neovaskularizacija je bitan trenutak terapije, kao što je to dokazano i za druga tkiva (99).

Formiranje novih krvnih žila u ranom periodu cijeljenja je neobično važno radi adekvatne opskrbe kisikom i ostalim hranidbenim tvarima na mjestu tkivnih oštećenja. Ispitivanje i poznavanje neoangiogeneze upalne membrane je bitan moment terapije.

Kvantifikacijom stvaranja krvnih žila želi se postići razumijevanje uloge krvnih žila i funkcije neovaskularizacije u različitim patološkim stanjima (ishemija, cijeljenje, neoplastička neoangiogeneza). Već je ranije dokazan pozitivan učinak HBOT na stvaranje novih krvnih žila, što upalno tkivo čini manje ishemičnim i poboljšava cijeljenje (100).

Rezultati ovako planirane i provedene studije pokazali su da je povećan broj novostvorenih krvnih žila u skupinama koje su tretirane HBOT, bilo pojedinačno ili u kombinaciji sa antibiotskom terapijom, no samo u ranoj fazi cijeljenja (treći i peti dan) i prvenstveno u zoni 1 (1 mm od ruba najjačeg oštećenja). Među dobivenim rezultatima se ističe zapažanje da se svaka eksperimentalna životinja može u standardiziranom vremenskom rasponu pojaviti sa značajnim razlikama u kvantitativnoj ekspresiji CD34 pozitivnih događaja na rubu lezije, a u zoni buduće demarkacije. Time je istaknuto da postoje biološki momenti

od strane jedinke koji su subjektivni i potvrđuju i favoriziraju individualizirani pristup liječenju AM.

Naši rezultati upućuju na povoljno djelovanje HBOT u kombinaciji sa antibiotskom terapijom na ishod liječenja, što potvrđuje ranija zapažanja nekih autora (101) koji su dokazali direktni utjecaj HBOT na metaboličku aktivnost bakterija kao i pojačano djelovanje antibiotika u prisutnosti optimalne razine kisika otopljenog u plazmi.

HBOT u našim skupinama koje su bile podvrgnute HBOT (samostalno ili u kombinaciji s antibiotikom) je pokazala svoj pozitivan učinak na demarkaciju moždanog apscesa smanjenom količinom nezrelih kapilara iz kojih "cijedi" edem u ranim stadijima vaskularne proliferacije (do petog dana od inokulacije). Naši rezultati sugeriraju da je, osim kombinirane terapije (AB+HBO) i samostalna HBOT sredstvo koje pomaže cijeljenju. Drugim riječima, u nazočnosti HBOT oblikuje se manje edematozna kapsula apscesa građena od zrelih krvnih žila već u ranoj fazi cijeljenja. Iako se CD34 kvantitativnom ekspresijom ova skupina eksperimentalnih životinja podvrgnutih kombiniranoj terapiji pokazuje kao vrlo heterogena, moguće je da upravo takva heterogenost skriva mehanizme koji utječu na cijeljenje apscesa mozga, a koji nisu obuhvaćeni ovakvim eksperimentalnim modelom. Takvo zapažanje je argumentacija za zaključak da kombinirane terapije zahtijevaju daljnje istraživanje i možda suptilniji pristup, a možda i primjenu drugačijih molekularnih sustava od CD34.

Ispitivanje zone edema mjerenjem širine prosvijetljenog prstena moždanog parenhima u neposrednoj okolini apscesa u opisu tkiva histokemijskim metodama, iako bez statističke značajnosti zbog nedostatka ujednačenosti pri mjerenju (stoga rezultati nisu tabelirani), pokazuje znatno manje izražen edem u eksperimentalnih životinja skupine 4. (HBOT) i 5. (AB+HBOT) u odnosu na skupinu 3. (AB). Od ranije su poznata iskustva, pa i kod ishemijske lezije leđne moždine, da HBOT pomaže smanjenju edema (102).

MVD je statistički značajno veći u skupini 5. koja je tretirana kombiniranom terapijom i to sedmog dana liječenja ($P=0.009$). Porast MVD pokazuje da je postojala proliferacija vaskularnih struktura, no tek u kombinaciji s Ki67 pozitivnim jezgrama može se zaključivati o vaskularnom proliferacijskom indeksu, odnosno postotku proliferativno aktivnih presjeka novostvorenih vaskularnih struktura, budući da su Ki67 pozitivne jezgre dinamički parametar koji kaže da se stanice krvnih žila upravo sada spremaju za mitozu.

Analizom broja leukocita u krvi životinja trećeg i desetog dana eksperimenta nije nađeno statistički značajnih razlika među skupinama. Za C-reaktivni protein utvrđena je razlika trećeg dana eksperimenta, i to - povećana vrijednost u skupini 4. (HBOT).

Smatramo da se radi o slučajnom rezultatu bez većeg kliničkog značaja budući da sve ostale analize i usporedbe između skupina trećeg i desetog dana nisu ukazale na statistički značajnu razliku u vrijednosti CRP među skupinama. Za CRP je već i ranije utvrđeno da nije tipični protein akutne upalne faze kod štakora. Iako je u bazalnim uvjetima utvrđena puno veća koncentracija CRP u plazmi štakora nego u plazmi čovjeka, CRP nije sposoban tako jako aktivirati komplement u štakora i izazvati akutnu upalnu reakciju kako je to slučaj u čovjeka (103,104).

Rutinske pretrage krvi rijetko su od bitnije pomoći u dijagnostici AM. Može biti prisutna blaga leukocitoza, poglavito neutrofilija, ali kod većine bolesnika nalazi se potpuno uredan broj leukocita (105). U dobroj kliničkoj praksi, broj leukocita i vrijednost C-reaktivnog proteina rutinski se određuju kao elementi u procjeni upalne reakcije.

Serumska vrijednost CRP može biti od pomoći u razlikovanju apscesa mozga od intrakranijskog tumora ili metastaze, no konačna dijagnoza se ipak postavlja koristeći suverene suvremene neuroradiološke metode poput CT, MR i MR spektroskopije.

Protuupalno djelovanje HBOT u netraumatskim uvjetima dokumentirano u studijama drugih autora (106-109), mi u ovoj studiji nismo uspjeli potvrditi promjenom u broju leukocita i vrijednosti CRP među tretiranim skupinama.

Analizirajući veličinu nekroze nismo našli statistički značajne razlike među tretiranim skupinama osim trećeg dana kada je utvrđena razlika među skupinama 3. i 4. (5.29 ± 1.26 vs. 1.76 ± 0.48 ; $P=0.009$) i skupinama 3. i 5. (5.29 ± 1.26 vs. 1.05 ± 0.35 ; $P=0.009$), no kako sljedećih dana nije bilo razlika među tretiranim skupinama zaključili smo da se radi o slučajnom nalazu, tim više što je ta razlika registrirana trećeg dana eksperimenta (prvog dana liječenja), kada metoda liječenja i nije mogla imati utjecaja na rezultat.

Apsces mozga ozbiljno je medicinsko stanje koje zahtijeva energičan i agresivan pristup liječenju. Metode liječenja AM još su uvijek predmet polemika i brojnih rasprava, a uključuju: kraniotomiju, primarnu ekstirpaciju i resekciju kapsule apscesa; kraniotomiju i aspiraciju gnoja sa ili bez postavljanja drenaže; stereotaksijsku aspiraciju; aspiraciju pod kontrolom radioloških metoda (ultrazvuk, kompjutorizirana tomografija); konzervativni

medicinski tretman; i endoskopsku aspiraciju (110-114). Dodatne metode liječenja uključuju primjenu antiedemske terapije, antikonvulzivnu i kortikosteroidnu terapiju, te primjenu HBOT. Optimalan postupak liječenja teško je jednoznačno definirati budući da on može uključivati različite oblike terapije. Najbolji tretman svakako bi bio onaj koji traje kratko, ima malo nuspojava i kojim se postiže zadovoljavajuće cijeljenje strukture i popravak neurološke funkcije kod određenog bolesnika.

Od iznimne važnosti je i liječenje primarnog sijela infekcije, ako ono postoji i ako ga je moguće lokalizirati (115).

Preporuke temeljene na dokazima teško je ujednačiti i kvalitetno sročiti budući da su brojne studije promatrale različite vrste bolesnika, različite stadije apscesa mozga, sa nejednakim neurološkim deficitom prisutnim na početku liječenja koji je, po većini studija, glavna determinanta ishoda, odnosno uspješnosti liječenja AM (116).

Ranom prepoznavanju apscesa mozga pomaže poznavanje ranih patomorfoloških promjena u patogenezi apscesa. Ovdje je prikazan eksperimentalni pristup analizi apscesa mozga u štakora, planiran kao moguća ekstenzija u translacijsku analizu tj. korelaciju morfoloških promjena u razvoju apscesa sa metodom liječenja. Faze kroz koje prolazi žarišna gnojna upala u moždanom parenhimu su faza cerebritisa i faza inkapsulacije. Teorijski ono što se prvo događa u žarišnoj gnojnoj upali u mozgu je sam trenutak infekcije u kojem oštećenje uzrokovano bakterijskim mehanizmima atakira na okolno tkivo mozga pretvarajući ga u gnojnu nišu koju se prepoznaje kao šupljinu nastalu kolikvacijskom nekrozom koja se brzo puni gnojem. Intrakranijski tlak raste. Slijedi rana vaskularna reakcija, uočljiva po vaskuloeksudativnim fenomenima kao abortivni pokušaj "ispiranja" štetnog uzročnika, a na nju se nadovezuje kaskadna reakcija brojnih molekula i molekularnih sustava katalitičkih enzima, fagocitoze, citokina, faktora rasta i njihovih receptora, te apoptoze. Apoptoza i citokineza definiraju kasniju fazu upale i reparatorne reakcije među kojima je endotelna stanica ponovno u centru zbivanja. Ovaj tijek zbivanja, uočen dijelom u ovdje iznesenim rezultatima, u skladu je s nalazom i pristupom drugih autora koji, da bi dobili kvalitetan eksperimentalni model za ispitivanje drugih molekularnih parametara u evoluciji apscesa mozga, koriste stafilokoknu žarišnu infekciju mozga kao pogodan patološki supstrat. Posljednjih 20-ak godina posebno se pri tome ističu radovi *Guo i sur.* (117) i *Kielian i sur.* (90,91).

Uspješnost terapije prvenstveno je determinirana što ranijim prepoznavanjem bolesti i primjenom sve suptilnijih oblika terapije u koju spada i primjena HBOT. Na temelju ukupnih rezultata ove eksperimentalne studije favoriziramo ranu primjenu HBOT, već u prvom tjednu razvoja bolesti. Odgođena primjena HBOT ili primjena nakon što ostale vrste terapije ne daju pozitivnog učinka može dovesti do pogrešnog tumačenja uloge HBOT kao adjuvantne metode u liječenju AM.

Zanimljivo bi bilo promatrati i dugoročne učinke HBOT na cijeljenje AM i kasno stvaranje kapsule apscesa (14.-30. dan), no za to je potrebno planirati drugačiji dizajn studije.

Naši rezultati ukazuju da do umnožavanja krvnih žila u procesu cijeljenja AM dolazi rano, da su to žile koje "cijede" i stvaraju edem, da HBOT stabilizira stijenkiju žila i time smanjuje edem koji u početnoj fazi može još više pridonijeti oštećenju. Nadalje, ukoliko se oštećenom tkivu dostavi dovoljna dodatna količina kisika smanjuje se hipoksija, a hipoksija je temeljni mehanizam koji vodi stvaranju slobodnih radikala čije stvaranje opet može dovesti do reperfuzijskog oštećenja tkiva i pogoršanja prognoze i ishoda bolesti.

Najznačajnijim među iznesenim rezultatima smatramo nova saznanja o utjecaju HBOT u ranoj fazi cijeljenja promatrano indirektno analizom promjene vaskularnog segmenta cijeljenja. Mišljenja smo da je povećan broj krvnih žila zamijećen u ranoj fazi cijeljenja u skupinama pod HBOT odgovoran za bolju oksigeniranost upalnog tkiva.

Naši rezultati pomažu da se kontroverzni stavovi vezano za značaj HBOT u liječenju apscesa mozga kao pomoćne metode liječenja kvalitetnije artikuliraju, budući da je ovaj eksperiment, koliko nam je poznato, prvi ikad proveden koji ispituje mehanizam djelovanja HBOT znanstvenim metodama u reguliranim uvjetima kod eksperimentalnih životinja sa apscesom mozga.

Liječenje apscesa mozga danas predstavlja veliki terapijski izazov za svakog kliničara. Iako primarno neurokirurška patologija, danas sve više prevladava sklonost konzervativnom pristupu liječenju AM, pa su i zbog toga važni zaključci koji proizlaze tumačenjem rezultata ove studije.

Osnova suvremenog i uspješnog liječenja AM je timski i multidisciplinarni pristup bolesti koji uključuje neuroradiologa, infektologa, neurokirurga i neurologa.

Ograničavajući čimbenik u tumačenju rezultata ove eksperimentalne studije svakako može biti mali broj životinja po skupinama te kratak vremenski period promatranja patohistoloških promjena. Dragocjeni rezultati mogli bi se dobiti produžavanjem studije na 15 ili čak 30 dana, kad je formiranje apscesa i patohistološki završeno.

Unatoč povoljnim kliničkim iskustvima primjene HBOT u liječenju bolesnika s AM, potrebna su još druga istraživanja na eksperimentalnom životinjskom modelu AM kako bi se razjasnili učinci HBOT u cijeljenju apscesa i preciznije definiralo mjesto HBOT u terapijskom protokolu.

10. ZAKLJUČAK

Ova studija potvrdila je pozitivne učinke HBOT na cijeljenje apscesa mozga. Eksperimentalno je dokazan povećan broj novostvorenih krvnih žila u ranoj fazi cijeljenja apscesa mozga, što je bitan regulacijski čimbenik uspješnog zacjeljivanja apscesa.

Veličina nekroze, u ovako dizajniranom eksperimentu, nije bila statistički značajno različita među promatranim skupinama.

Broj leukocita i vrijednost C-reaktivnog proteina nisu se pokazali bitnim u procjeni upalne reakcije.

Ukoliko bi se potvrdili blagotvorni učinci HBOT dokazani u ovoj eksperimentalnoj studiji u liječenju apscesa mozga i u humanoj medicine mogli bi zaključiti da bi korištenje HBOT u liječenju apscesa mozga dovelo do skraćivanja dužine hospitalizacije bolesnika, manjeg broja reoperacija zbog apscesa mozga, kraćeg korištenja antibiotika i shodno tome, smanjenih troškova liječenja takvih bolesnika.

Uskraćivanje hiperbarične oksigenacije izabranoj populaciji bolesnika s apscesom mozga zbog nedostatka randomiziranih kliničkih studija, a neuvažavajući i zanemarivajući poznato veliko kliničko iskustvo, kao i rezultate in vitro studija može biti neetično i pogubno za bolesnike.

Zaključke koji proizlaze iz analize rezultata ove eksperimentalne studije treba s oprezom primijeniti na humanu medicine uvažavajući razlike između vrsta i različit odgovor organizma na upalotvornu noksu.

Otvorenim i dalje ostaju sljedeća pitanja:

1. Koje bolesnike liječiti dodatnim terapijskim modalitetima kao što je hiperbarična oksigenacija?
2. Je li moguće definirati kriterije za primjenu HBOT u terapijskom protokolu apscesa mozga?
3. Je li primjena HBOT u liječenju odabranih bolesnika s apscesom mozga etički opravdana, medicinski sigurna i ekonomski isplativa?

11. SAŽETAK

Najučinkovitija terapija apscesa mozga još uvijek predstavlja dramatičan izazov za kliničara i uključuje kombinirani pristup koji uključuje medicinski tretman (liječenje antibiotikom), odabrani kirurški način liječenja tzv. minimalno invazivna kirurgija, ali i hiperbaričnu oksigenaciju kao pomoćnu i dodatnu metodu liječenja. Optimalan tretman još uvijek je predmet rasprava i polemika.

Prikazani eksperiment uključivao je 80 ženki Wistar štakora. Apsces mozga je eksperimentalno izazvan inokulacijom *Staphylococcus aureus*. Životinje su slučajnim odabirom raspoređene u jednu od pet skupina i tretirane antibiotikom, hiperbaričnom oksigenacijom i kombinacijom tih dviju terapija.

Blagotvorni učinci HBOT vidljivi su u skupinama tretiranim samostalno sa HBOT i u kombinaciji HBOT+antibiotik i manifestiraju se u ranoj fazi cijeljenja apscesa mozga (trećeg i petog dana bolesti) u vidu značajno povećanog broja novostvorenih krvnih žila ($P=0.009$), te povećanja mikrovaskularne gustoće u skupini tretiranoj kombiniranom terapijom ($P=0.009$).

Apsces mozga je ozbiljno patološko stanje koje zahtijeva brzu, učinkovitu i energičnu terapiju, no najbolji terapijski protokol još nije jednoznačno utvrđen. Rezultati ovako dizajnirane studije ukazuju na pozitivan učinak HBOT na rano cijeljenje apscesa mozga ukazujući tako na moguću važnu ulogu HBOT kao dodatne metode liječenja u slaganju mozaika idealne terapije apscesa mozga i u humanoj medicini.

12. SUMMARY

Effect of hyperbaric oxygen therapy in early stage of healing of experimental brain abscess in rats

OBJECTIVES. Best therapy of brain abscess (BA) is still a challenge and increasingly complicated. Current therapy of BA includes combined approach that involves antibiotics and minimal invasive surgery, but also hyperbaric oxygen treatment (HBOT) as a supportive measure. Optimum treatment is still a matter of significant controversy.

METHODS. The experiment, previously approved by a relevant ethical committee, involved 80 female Wistar rats. BA was experimentally induced by inoculation of *Staphylococcus aureus*. The animals were randomized into groups and treated either with antibiotics, HBOT, or with a combination of both.

RESULTS. Beneficial effect of HBOT was evident in groups treated with HBOT or with a combination of antibiotic+HBOT. It was mainly manifested on days three and five of the experiment and was evident as statistically significant increase of a number of newly formed blood vessels ($P=0.009$) and increase in mean vascular density ($P=0.009$).

DISCUSSION. There is no doubt that BA is a serious condition that must be treated aggressively but optimum treatment for BA still remains a matter of controversy. Although the results of the present study should be interpreted cautiously, they suggest that HBOT has an important, although a limited role in the treatment of BA.

13. POPIS LITERATURE

1. Mathisen GE, Johnson JP. Brain abscess. *Clin Infect Dis* 1997;25:763-81.
2. Schiess N, Nath A. Management of brain abscess. *Journal of Pharmacy Practice* 2007;20:158-66.
3. Prasad KN, Mishra AM, Gupta D, Husain M, Gupta R. Analysis of microbial etiology and mortality in patients with brain abscess. *J Infect* 2006;53:221-7.
4. Tonon E, Scotton PG, Gallucci M, Vaglia A. Brain abscess: clinical aspects of 100 patients. *Int J Infect Dis* 2006;10:103-9.
5. Palmer JD. *Neurosurgery*. New York: Churchill Livingstone; 1996, str. 875-9.
6. Demir MK, Hakan T, Kilicoglu G i sur. Bacterial brain abscess: prognostic value of an imaging severity index. *Clin Radiol* 2007;62:564-72.
7. Carpenter J, Stapleton S, Holliman R. Retrospective analysis of 49 cases of brain abscess and review of the literature. *Eur J Clin Microbiol Infect Dis* 2007;26:1-11.
8. Lu CH, Chang WN, Lui CC. Strategies for the management of bacterial brain abscess. *J Clin Neurosci* 2006;13:979-85.
9. Calfee DP, Wispelwey B. Brain abscess. *Semin Neurol* 2000;20:353-60.
10. Lampl L, Frey G, Dietze T, Trauschel M. Hyperbaric oxygen in intracranial abscesses. *J Hyperb Med* 1989;4(3):111-6.
11. Kutlay M, Colak A, Yildiz S, Demircan N, Niyazi Akin O. Stereotactic aspiration and antibiotic treatment combined with hyperbaric oxygen therapy in the management of bacterial brain abscess. *Neurosurgery* 2005;57:1140-6.
12. Davis JC. The role of hyperbaric oxygen in infectious disease. *J Hyperb Med*. 1987;2(3):129-31.
13. Lampl L, Frey G, Bock KH. Hyperbaric oxygen in intracranial abscesses - update of a series of 13 patients (abstract). *Undersea Biomed Res* 1992;19:83.
14. Mathieu D, Wattel F, Nevriere R, Bocquillon N. Intracranial infections and hyperbaric oxygen therapy: a five year experience (abstract). *Undersea Hyperb Med* 1999;26:67.
15. Lampl L, Frey G, Miltner FO, Worner U. Multiple anaerobic brain abscess-life saving HBO therapy integrated with intensive care. U: Kindwall EP, ur. *Proceedings of the 8th International Congress on Hyperbaric Medicine*. Flagstaff: Best Publishing Co; 1987, str. 107-11.

16. Lampl L, Frey G, Albert F, Dietze T. Intracranial abscess-rational for a therapeutic approach by hyperbaric oxygenation. U: Proceedings of the 9th International Congress on Hyperbaric Medicine. Heidelberg, Victoria, Australia: Med Convention Services; 1989, str. 74-80.
17. Lampl L, Ruhr P, Kunz U, Hehl K, Schneider M. Brain abscess management by adjuvant HBO in a pediatric patient – a case report. U: Marroni A, Oriani G, Wattel F, ur. Proceedings of the International Joint Meeting on Hyperbaric and Underwater Medicine. Milano, Italy; 1996, str. 401-6.
18. Sutter B, Legat JA, Smolle-Jüttner FM. Brain abscess before and after HBO. 12th Proc Sc Soc Physiol, Styria; 1996.
19. Gessel LB. Hyperbaric oxygen therapy indications. Kensington: Undersea and Hyperbaric Medical Society, 2008.
20. Gamulin S, Marušić M, Kovač Z. Patofiziologija. Zagreb: Medicinska naklada; 2000.
21. Ezekowitz RAB, Hoffmann J. Innate immunity. *Curr Opin Immunol* 1998;10:9-53.
22. Jain K.K. Textbook of Hyperbaric Medicine. 4th edition. Washington: Hogrefe and Huber; 2004.
23. Hunt TK, Twomey P, Zederfeldt B, Dunphy JE. Respiratory gas tensions and ph in healing wounds. *Am J Surg* 1967;114:302-7.
24. Niinikoski J. Effect of oxygen supply on wound healing and formation of experimental granulation tissue. *Acta Physiol Scand* 1969;334:1-72.
25. Thackham JA, McElwain DLS, Long RJ. The use of hyperbaric oxygen therapy to treat chronic wounds: A review. *Wound Rep Reg* 2008;16:321-30.
26. Hunt TK, Pai MP. The effect of varying ambient oxygen tensions on wound metabolism and collagen synthesis. *Surg Gynecol Obstet* 1972;135:561-7.
27. Knighton D, Silver I, Hunt TK. Regulation of wound healing angiogenesis - effect of oxygen gradients and inspired oxygen concentration. *Surgery* 1981;90:262-70.
28. Knighton DR, Oredsson S, Banda M, Hunt TK. Regulation of repair: Hypoxic control of macrophage mediated angiogenesis. U: Hunt TK, Heppentall RB, Pine E, Rovee D, ur. *Soft and Hard Tissue Repair*. New York: Praeger; 1984, str. 41-9.
29. La Van FB, Hunt TK. Oxygen and wound healing. *Clinic Plast Surg* 1990;17(3):463-72.

30. Robson MC, Stenberg BD, Heggers JP. Wound healing alterations caused by infection. *Clin Plast Surg* 1990;17(3):485-92.
31. Greif R, Akca O, Horn EP, Kurz A, Sessler DI. Supplemental perioperative oxygen to reduce the incidence of surgical-wound infection. *NEJM* 2000;342(3):161-7.
32. Rabkin J, Hunt TK. Infection and oxygen. U: Davis JC, Hunt TK, ur. *Problem Wounds: The Role of Oxygen*. New York: Elsevier; 1988, str. 1-16.
33. Hunt TK. The physiology of wound healing. *Ann Emerg Med* 1988;17:1265-73.
34. Lin S, Shyu KG, Lee CC i sur. Hyperbaric oxygen selectively induces angiopoietin-2 in human umbilical vein endothelial cells. *Biochem Biophys Res Commun*. 2002;296:710-5.
35. Sander A, Henrich D, Muth C, Marzi I, Barker JH, Frank JM. In vivo effect of hyperbaric oxygen on wound angiogenesis and epithelialization. *Wound Rep Reg* 2009;17:179-84.
36. Lambertsen CJ. Physiological effects of oxygen inhalation at high partial pressure U: *Fundamentals of hyperbaric medicine*. Washington DC, National Academy of Science – National Research Council, 1966, 12-20.
37. Lanphier EH, Brown IW Jr. The physiological basis of hyperbaric therapy U: *Fundamentals of hyperbaric medicine*. Washington DC, National Academy of Science – National Research Council, 1966, 35-55.
38. Jones DP. The role of oxygen concentration in oxidative stress, hypoxic and hyperoxic models. U: Sies H, ur. *Oxidative stress*. London: Academic Press; 1985.
39. Jain K.K. *Oxygen in Physiology and Medicine*. Thomas Springfield, Illinois, 1989.
40. Lassen NA. The luxury perfusion syndrome and its possible relation to acute metabolic acidosis localized within the brain. *Lancet* 1966;2:1113.
41. Tang X, Yin X, Zhang T, Peng H. The effect of hyperbaric oxygen on clinical outcome of patients after resection of meningiomas with conspicuous peritumoral brain edema. *Undersea Hyperb Med* 2011; 38(2):109-15.
42. Bassett BE, Bennett PB. Introduction to the physical and physiological bases of hyperbaric therapy. U: JC Davis, TK Hunt, ur. *Hyperbaric oxygen therapy*. Undersea Medical Society, Bethesda, 1977, str. 11-24.
43. Kindwall EP. *Hyperbaric medicine practice*. Flagstaff: Best Publishing; 1999, str. 475.

44. Petri NM. Croatian indications for hyperbaric oxygenation: Doubts of the world projected in a small country. *Undersea Hyperb Med* 2009;36(5):353-9.
45. Torbati D, Church DF, Keller JM, Pryor WA. Free radical generation in the brain precedes hyperbaric oxygen-induced convulsions. *Free Radic Biol Med* 1992;13:101-6.
46. Katalinić V, Radić S. Slobodni radikali i hiperbarična oksigenacija U: Petri NM, Andrić D, Ropac D, ur. Odabrana poglavlja iz hiperbarične oksigenacije. Split: Medicinski fakultet; 1999, str. 53-65.
47. Lambertsen CJ. Physiologic factors in human organ oxygen tolerance extension. XIVth annual meeting of the European Undersea Biomedical Society, Aberdeen, Scotland, 5-9. September, 1988.
48. Keenan HT, Bratton SL, Norkool DM, Brogan TV, Hampson NB. Delivery of hyperbaric oxygen therapy to critically ill, mechanically ventilated children. *J Crit Care* 1998;13:7-12.
49. Žarković K, Dmitrović B, Damjanov I. Bolesti živčanog sustava. U: Jukić S, Damjanov I, Nola M, ur: Patologija. Zagreb: Medicinska naklada; 2010, str. 981.
50. Tešović G. Apsces mozga. U: Begovac J, Božinović D, Lisić M, Baršić B, Schoenwald S, ur.: Infektologija. Zagreb: Profil International; 2006, str. 266-70.
51. Canale DJ. William MacEwen and the treatment of brain abscesses: revisited after one hundred years. *J Neurosurg* 1996;84:133-42.
52. King JEJ. The treatment of brain abscess by unroofing and temporary herniation of abscess cavity with avoidance of usual drainage methods, with notes on the management of hernia cerebri general. *Surg Gynecol Obstet* 1924;39:554-68.
53. Dandy WE. Treatment of chronic abscesses of the brain by tapping. Preliminary note. *JAMA* 1926;87:1477-8.
54. Sargent P. Remarks on drainage of brain abscess. *Br Med J* 1928;2:971-2.
55. Heineman HS, Braude AI, Osterholm JL. Intracranial suppurative disease. Early presumptive diagnosis and successful treatment without surgery. *JAMA* 1971;218:1542-7.
56. Moorthy RK, Rajshekhar VM. Management of brain abscess: an overview. *Neurosurg Focus* 2008;24(6):1-6.

57. Nathoo N, Nadvi SS, Narotam PK, Van Dellen JR. Brain Abscess: Management and Outcome Analysis of a Computed Tomography Era Experience with 973 Patients. *World Neurosurgery* 2011;75:716-26.
58. Kalenić S, Mlinarić Missoni E. *Medicinska bakteriologija i mikologija*. Zagreb: ABD Merkur; 2005.
59. Karampekios S, Hesselink J. Cerebral infections. *Eur Radiol* 2005;15:485-93.
60. Honda H, Warren DK. Central nervous system infections: meningitis and brain abscess. *Inf Dis Clin North Am* 2009;23(3):609-23.
61. Kao PT, Tseng HK, Liu CP, Su SC, Lee CM. Brain abscess: clinical analysis of 53 cases. *Eur J Clin Microbiol Infect Dis* 2004;23:7-14.
62. Tseng JH, Tseng MY. Brain abscess in 142 patients: factors influencing outcome and mortality. *Surg Neurol* 2006;65:557-62.
63. Mampalam TJ, Rosenblum ML. Trends in the management of bacterial brain abscesses: a review of 102 cases over 17 years. *Neurosurgery* 1988;23:451-8.
64. Sims L, Lim M, Harsh GR. Review of brain abscess. *Oper Techn in Neurosurg* 2004;7:176-81.
65. Skylar MJ, Hargens AR, Strauss MB, Gershuni DH, Hart GB, Akeson WH. Hyperbaric oxygen reduces edema and necrosis of skeletal muscle in compartment syndromes associated with hemorrhagic hypotension. *J Bone Joint Surg* 1986;68(8):1218-24.
66. Lebrin F, Mummery CL. Endoglin-Mediated Vascular Remodeling: Mechanisms Underlying Hereditary Hemorrhagic Telangiectasia. *Trends in Cardiovascular Medicine* 2008;18(1):25-32.
67. Neuwelt EA, Bauer B, Fahlke Ch i sur. Engaging neuroscience to advance translational research in brain barrier biology. *Nature Reviews Neuroscience* 2011;12:169-82.
68. Kielian T, Haney A, Mayes PM, Garg S, Esen N. Toll-like receptor 2 modulates the proinflammatory milieu in *Staphylococcus aureus*-induced brain abscess. *Infect Immun* 2005; 73(11):7428–35.
69. Strauss MB, Hargens AR, Gershuni DH, Hart GB, Akeson WH. Delayed use of hyperbaric oxygen for treatment of a model compartment syndrome. *J Orthop Res* 1986;4:108-11.

70. Nylander G, Lewis D, Nordstrom H, Larsson J. Reduction of postischemic edema with hyperbaric oxygen. *Plast Reconstr Surg* 1985;76(4):596-603.
71. Sukoff MH, Ragatz E. Hyperbaric oxygenation for the treatment of acute cerebral edema. *Neurosurgery* 1982;10:29-38.
72. Mandell G. Bactericidal activity of aerobic and anaerobic polymorphonuclear neutrophils. *Infect Immun* 1974;9:337-41.
73. Oztas E, Kiliç A, Ozyurt M, Korkmaz A, Başustaoğlu A. Effect of hyperbaric oxygen and penicillin in a murine model of streptococcal myositis. *Undersea Hyperb Med* 2001;28(4):181-6.
74. Mendel V, Reichert B, Simanowski HJ, Scholz HC. Therapy with hyperbaric oxygen and cefazolin for experimental osteomyelitis due to staphylococcus aureus in rats. *Undersea Hyperb Med* 1999;26:169-74.
75. Luongo C, Imperatore F, Cuzzocrea S i sur. Effects of hyperbaric oxygen exposure on a zymosan-induced shock model. *Crit Care Med* 1998;26:1972-6.
76. Zamboni WA, Roth AC, Russell RC, Nemiroff PM, Casas L, Smoot EC. The effect of acute hyperbaric oxygen therapy on axial pattern skin flap survival when administered during and after total ischemia. *J Reconstr Microsurg* 1989;5:343-7.
77. Zamboni WA, Roth AC, Russell RC, Graham B, Suchy H, Kucan JO. Morphologic analysis of the microcirculation during reperfusion of ischemic skeletal muscle and the effects of hyperbaric oxygen. *Plast Reconstr Surg* 1993;91:1110-23.
78. Thom SR. Functional inhibition of leukocyte B₂ integrins by hyperbaric oxygen in carbon monoxide-mediated brain injury in rats. *Toxicol Appl Pharmacol* 1993;123:248-56.
79. Skeikh AY, Ginson JL, Rollins MD, Hopf HW, Hussain Z, Hunt TK. Effect of hyperoxia on vascular endothelial growth factor levels in a wound model. *Arch Surg* 2000;135:1293-7.
80. Zhao LL, Davidson JD, Wee SC, Roth SI, Mustoe TA. Effect of hyperbaric oxygen and growth factors on rabbit ear ischemic ulcers: *Arch Surg* 1994;129:1043-9.
81. Siddiqui A, Davidson JD, Mustoe TA. Ischemic tissue oxygen capacitance after hyperbaric oxygen therapy: A new physiologic concept. *Plast Reconstr Surg* 1997;99:148-55.

82. Bonomo SR, Davidson JD, Yu Y, Xia Y, Lin X, Mustoe TA. Hyperbaric oxygen as a signal transducer: upregulation of platelet derived growth factor-beta receptor in the presence of HBO and PDGF. *Undersea Hyper Med* 1998;25(4):211-6.
83. Sander AL, Henrich D, Muth MC, Marzi I, Barker JH, Frank JM. In vivo effect of hyperbaric oxygen on wound angiogenesis and epithelialization. *Wound Rep Reg* 2009;17(2):179-84.
84. Kutlay M, Colak A, Yildiz S, Demircan N, Niyazi Akin O. Stereotactic aspiration and antibiotic treatment combined with hyperbaric oxygen therapy in the management of bacterial brain abscess. *Neurosurgery* 2005;57:1140-6.
85. Kaide CG, Khandelwal S. Hyperbaric oxygen: Applications in Infectious Disease. *Emerg Med Clin N Am* 2008;26:571-95.
86. Larsson A, Engstrom M, Uusijarvi J, Kihlstrom L, Lind F, Mathiesen T. Hyperbaric oxygen treatment of postoperative neurosurgical infections. *Neurosurgery* 2002;50(2):287-96.
87. Lo WD, Wolny A, Boesel C. Blood-brain barrier permeability in the staphylococcal cerebritis and early brain abscess. *J Neurosurg* 1994;80: 897-905.
88. Nathan B, Scheld WM. The efficacy of trovafloxacin versus ceftriaxone in the treatment of experimental brain abscess/cerebritis in the rat. *Life Sci* 2003;73:1773-82.
89. Kielian T, Cheung A, Hickey WF. CXC chemokine receptor-2 ligands are required for neutrophil-mediated host defense in experimental brain abscess. *J Immunol* 2001;166:4634-43.
90. Kielian T, Hickey WF. Proinflammatory cytokine, chemokine and cellular adhesion molecule expression during the acute phase of experimental brain abscess development. *Am J Pathol* 2000;157:647-58.
91. Kielian T, Bearden ED, Baldwin AC, Esen N. IL-1 and TNF- α play a pivotal role in the host immune response in a mouse model of *Staphylococcus aureus*-induced experimental brain abscess. *J Neuropathol Exp Neurol* 2004;4:381-96.
92. Kielian T. Immunopathogenesis of brain abscess. *J Neuroinflammation* 2004;1:16-26.
93. Paxinos G, Watson C. *The Rat Brain in Stereotaxic Coordinates*. New York: Academic Press; 1996.

94. Himmelreich U, Accurso R, Malik R i sur. Identification of *S. aureus* brain abscess: rat and human studies with MR spectroscopy. *Radiology* 2005;236:261-70.
95. Kovač Z. Upale. U: Gamulin S, Marušić M, Kovač Z i sur. *Patofiziologija* 6. Zagreb: Medicinska naklada; 2005, str. 496-7.
96. Lisić M. Kliničke karakteristike infektivnih bolesti. U: Begovac J, Božinović D, Lisić M, Baršić B, Schonwald S. ur. *Infektologija*. Zagreb: Profil International; 2006. str. 21.
97. Eberhard A, Kahlert S, Goede V, Hemmerlein B, Plate KH, Augustin HG. Heterogeneity of angiogenesis and blood vessel maturation in human tumors: implications for antiangiogenic tumor therapies. *Cancer Res.* 2000; 60(5):1388-93.
98. Weidner N. Intratumor microvessel density as a prognostic factor in cancer. *Am J Pathol.* 1995;147(1):9-19.
99. Matsumoto T, Kawamoto A, Kuroda R i sur. Therapeutic potential of vasculogenesis and osteogenesis promoted by peripheral blood CD34-positive cells for functional bone healing. *Am J Pathol* 2006;169:1440-57.
100. Marx RE, Ehler WJ, Tayapongsak P, Pierce LW. Relationship of oxygen dose to angiogenesis induction in irradiated tissue. *Am J Surg* 1990;160:519-24.
101. Cimsit M, Uzun G, Yildiz S. Hyperbaric oxygen therapy as an anti-infective agent. *Expert Rev. Anti Infect Ther* 2009;7:1015-26.
102. Cristante AF, Damasceno ML, Barros Filho TE, de Oliveira RP, Marcon RM, da Rocha ID. Evaluation of the effects of hyperbaric oxygen therapy for spinal cord lesion in correlation with the moment of intervention. *Spinal Cord* 2012;50(7):502-6.
103. Padilla ND, Bleeker WK, Lubbers Y, Rigter GMM, van Mierlo GJ, Daha MR, Hack CE. Rat C-reactive protein activates the autologous complement system. *Immunology* 2003; 109: 564-71.
104. Giffen PS, Turton J, Andrews CM, Barrett P, Clarke CJ et al. Markers of experimental acute inflammation in the Wistar Han rat with particular reference to haptoglobin and C-reactive protein. *Arch Toxicol* 2003; 77: 392-402.
105. Hakan T. Management of bacterial brain abscess. *Neurosurg Focus* 2008;24(6):1-7.
106. Buras J. Basic mechanisms of hyperbaric oxygen in the treatment of ischemia reperfusion injury. *Int Anesthesiol Clin* 2000;38:91-109.

107. Larson JL, Stephenson LL, Zamboni WA. Effects of hyperbaric oxygen on neutrophil CD18 expression. *Plast Reconstr Surg* 2000;105:1375-85.
108. Sumen G, Cimsit M, Eroglu L. Hyperbaric oxygen treatment reduces carrageenan induced inflammation in rats. *Eur J Pharmacol* 2001;431:265-8.
109. Benson RM, Minter LM, Osborne BA, Granowitz EV. Hyperbaric oxygen inhibits stimulus-induced proinflammatory cytokine synthesis by human blood-derived monocyte-macrophages. *Clin Exp Immunol* 2003;134:57-62.
110. Nowoslawska E, Polis L, Mikolajczyk W, Krawczyk J, Zakrzewski K. The treatment of cerebral abscesses in children – the clinical experiences of neurosurgical clinic of PNMH in Lodz. *Neurol Neurochir Pol* 2001;35:12-8.
111. Sarma S, Sekhar LN. Brain stem abscess successfully treated by microsurgical drainage: A case report. *Neurol Res* 2001;23:855-61.
112. Ozkaya S, Bezircioglu H, Sucu HK, Ozdemir I. Combined approach for otogenic brain abscess. *Neurol Med Chir (Tokyo)* 2005;45:82-6.
113. Bhand AA. Brain abscess – diagnosis and management. *J Coll Physicians Surg Pak* 2004;14:407-10.
114. Hellwig D, Bauer BL, Dauch WA. Endoscopic stereotactic treatment of brain abscesses. *Acta Neurochir* 1994;61:102-5.
115. Ratnaike TE, Das S, Gregson BA, Mendelow D. A review of brain abscess surgical treatment - 78 years: Aspiration versus excision. *World Neurosurgery* 2011;76(5):431-6.
116. Arlotti M, Grossi P, Pea F i sur. Consensus document on controversial issues for the treatment of infections of the central nervous system: bacterial brain abscess. *Int J Infect Dis* 2010;14:79-92.
117. Guo X, Liu L, Zhang M i sur. Correlation of CD34+ cells with tissue angiogenesis after traumatic brain injury in a rat model. *J Neurotrauma* 2009 Aug;26(8):1337-44.

14. ŽIVOTOPIS

Rođen sam 02. 07. 1972. u Splitu, od majke Blaženke rođ. Končurat i oca Milivoja.

Oženjen sam, supruga Andrijana, rođ. Lešina, roditelji smo jednog djeteta – djevojčica Mia.

Osnovnu školu "Bruno Ivanović" sam završio 1986. s odličnim uspjehom. Zdravstvenu školu u Splitu, smjer medicinski tehničar, sam završio 1990. također s odličnim uspjehom. 1990. upisao sam Medicinski fakultet Sveučilišta u Zagrebu (šestgodišnji program studija). Diplomirao sam 08. 07. 1996.

Obvezni pripravnički staž obavio sam dijelom u KB Split, a dijelom u Domu zdravlja Novi Zagreb u Zagrebu. Državni ispit za doktore medicine položio sam 06.11.1997.

Nakon odsluženja redovnog vojnog roka radio sam kao liječnik u Ministarstvu obrane RH na različitim dužnostima: postrojbeni liječnik 204. brigade PZO Divulje, zapovjednik sanitetskog voda, liječnik u ambulanti i v. d. ravnatelj ambulante u Središtu za obuku pješništva u Sinju, viši stručni savjetnik pri Novačkom povjerenstvu u Splitu.

2003. završio sam poslijediplomski studij na Prirodoslovno-matematičkom fakultetu Sveučilišta u Zagrebu, te uspješno obranio magistarski rad.

Od 2004. nalazim se na specijalizaciji iz neurologije za Klinički bolnički centar Split. Specijalistički ispit iz neurologije položio sam 10.07.2008.

Zaposlen sam u Klinici za neurologiju KBC Split. Uža područja stručnog i znanstvenog interesa u okviru neurologije kao kliničke discipline su neuroimunologija i demijelinizacijske bolesti, neuroinfektologija te kognitivna neurologija.

2008. na Medicinskom fakultetu Sveučilišta u Splitu izabran sam u suradničko zvanje naslovnog asistenta za znanstveno područje biomedicine i zdravstva, polje kliničke medicinske znanosti, grana neurologija te sudjelujem u nastavi pri Katedri za neurologiju Medicinskog fakulteta u Split.

Aktivni sam (predavač) i pasivni sudionik brojnih domaćih i međunarodnih simpozija, tečajeva i kongresa iz područja vojne medicine, neurologije i medicine ronjenja.

Autor sam i koautor 21 kongresnog priopćenja (sažeci i poster) na domaćim i međunarodnim kongresima) i 15 znanstvenih radova objavljenih u različitim stručnim časopisima u bazama Current Contents, Science Citation Index Expanded, Medline, Scopus.

Član sam Hrvatskog liječničkog zbora, Hrvatske liječničke komore, Hrvatskog katoličkog liječničkog društva, Hrvatskog društva za pomorsku, podvodnu i hiperbaričnu medicinu i Hrvatskog neurološkog društva.