

Razvoj i tumori moždanih i seroznih ovojnica u čovjeka

Petričević, Joško

Doctoral thesis / Disertacija

2011

Degree Grantor / Ustanova koja je dodijelila akademski / stručni stupanj: **University of Split, School of Medicine / Sveučilište u Splitu, Medicinski fakultet**

Permanent link / Trajna poveznica: <https://um.nsk.hr/um:nbn:hr:171:409423>

Rights / Prava: [In copyright](#)/[Zaštićeno autorskim pravom.](#)

Download date / Datum preuzimanja: **2024-11-22**



Repository / Repozitorij:

[MEFST Repository](#)



SVEUČILIŠTE U SPLITU
MEDICINSKI FAKULTET

Joško Petričević

RAZVOJ I TUMORI MOŽDANIH I SEROZNIH OVOJNICA U
ČOVJEKA

Doktorska disertacija

Split, 2011. godina

Sveučilište u Splitu, Medicinski fakultet, Zavod za anatomiju, histologiju i embriologiju

Voditeljica rada: prof. dr. sc. Mirna Saraga-Babić, dr. med.

Od srca hvala

*dragoj majci Vesni koja me potiče da težim intelektualnom,
dragoj mentorici prof. Mirni koja me u ovom radu pratila i ohrabrivala,
gospođi Asiji na kvalitetnoj izradi histoloških preparata,
docentici Gei na pedagoškoj i kolegijalnoj potpori,
docentici Katarini i dr. Snježani sa Zavoda za anatomiju, histologiju i embriologiju na
nesebičnoj stručnoj pomoći i prijedlozima,
mom šefu dr. Alfireviću na razumijevanju i potpori.*

*Ovu disertaciju posvećujem svima koji boluju od malignih bolesti u nadi da će ovo otkriće
barem malo pomoći boljem razumijevanju i liječenju tumora.*

SADRŽAJ:

1. UVOD	7
1.1. Razvoj i građa moždanih ovojnica	7
1.1.1. Anatomijski odnosi među moždanim ovojnicama	7
1.1.2. Razvoj moždanih ovojnica	7
1.1.3. Histološka građa moždanih ovojnica	8
1.2. Razvoj i građa seroznih ovojnica	9
1.2.1. Pleura	9
1.2.2. Perikard	9
1.2.3. Mezotel i razvoj seroznih ovojnica	10
1.3. Mezenhim i mezenhimsko-epitelna pretvorba	12
1.4. Tumori moždanih i seroznih ovojnica	13
1.5. Biljezi mezotelnih stanica	14
1.5.1. Mezotelin	14
1.5.2. Nestin	15
1.5.3. Epitelni membranski antigen (EMA)	15
2. CILJEVI I HIPOTEZE	17
2.1. Ciljevi	17
2.1. Hipoteza	17
3. METODE I MATERIJAL	18
3.1. Sakupljanje tkiva i određivanje starosti zametaka	18
3.2. Vođenje i uklapanje tkiva	20
3.3. Imunohistokemijsko bojanje rezova	20
3.3.1. Imunofluorescencija	21
3.3.2. Bojanje diaminobenzidinom (DAB)	21
3.3.3. Negativna kontrola	22
3.3.4. Pozitivna kontrola	22
3.4. Semi-kvantifikacija pozitivnih stanica	22
3.5. Etička načela	23
4. REZULTATI	24
4.1. Opći prikaz razvoja i građe moždanih ovojnica i meningeoma	24
4.1.1. Normalni razvoj moždanih ovojnica u čovjeka	24
4.1.2. Moždane ovojnice u odraslih	24

4.1.3. Tumorsko tkivo: meningotelijski meningeomi	24
4.2. Imunohistokemijsko bojanje	26
4.2.1. Epitelni membranski antigen (EMA)	26
4.2.2. Mezotelin.....	27
4.3. Imunofluorescentno bojanje s mezotelinom i nestinom u kombinaciji s DAPI-jem	29
4.3.1. Mezotelin.....	29
4.3.2. Nestin	29
4.4. Opći prikaz razvoja seroznih ovojnica i mezotelioma	31
4.4.1. Normalni razvoj seroznih ovojnica u čovjeka.....	31
4.4.2. Razvoj perikarda i pleure	31
4.4.3. Serozne ovojnice u odraslih	31
4.4.4. Tumorsko tkivo: epitelioidni mezoteliom	31
4.5. Imunohistokemijsko bojanje	33
4.5.1. Pleura.....	33
4.5.1.1. Epitelni membranski antigen (EMA)	33
4.5.1.2. Mezotelin.....	34
4.5.1.3. Nestin	34
4.5.2. Perikard	36
4.5.2.1. Epitelni membranski antigen (EMA)	36
4.5.2.2. Mezotelin.....	37
4.5.2.3. Nestin	37
4.5.3. Epitelioidni mezoteliom	37
4.5.4. Imunofluorescentno bojanje nestinom u kombinaciji s DAPI-jem	39
5. RASPRAVA	40
5.1. Razvoj i tumori moždanih ovojnica u čovjeka.....	40
5.1.1. Nestin	41
5.1.2. Epitelni membranski antigen (EMA)	42
5.1.3. Mezotelin.....	42
5.2. Razvoj i tumori seroznih ovojnica u čovjeka	43
5.2.1. Nestin	43
5.2.2. Epitelni membranski antigen (EMA)	44
5.2.3. Mezotelin.....	44
5.3. Mezenhimsko-epitelna pretvorba i matične stanice	44
5.4. Nastanak tumora i klinička primjena istraživanja	46

6. ZAKLJUČCI	48
7. SAŽETAK	49
8. ABSTRACT	50
9. POPIS LITERATURE	51
10. ŽIVOTOPIS	56

POPIS OZNAKA I KRATICA

CEA	karcinom embrionalni antigen (eng. carcinoma embryonic antigen)
CRL	duljina tjeme zadak (eng. crown-rump length)
DAB	diaminobenzidin
DAPI	4,6-diamino-2-fenilindol
EMA	epitelni membranski antigen
GFAP	glijalni fibrilarni kiseli protein (eng. glial fibrilar acid protein)
GPI	glikofosfatidilinozitol (eng. glycosylphosphatidylinositol)
HMFG	humani globulin mliječne masti (eng. human milk fat globulin)
kDa	kilodalton
LacZ	bakterijski enzim β -galaktozidaze (gen LacZ)
mRNA	glasnička ribonukleinska kiselina
MZOŠ	Ministarstvo znanosti, obrazovanja i športa
OVCAR	tumorska stanična linija karcinoma jajnika u čovjeka (eng. human ovarian carcinoma cell line)
PBS	otopina fosfatnog pufera (eng. phosphate buffer saline)
SZO	Svjetska zdravstvena organizacija
TGF β	transformirajući čimbenik rasta beta (eng. transforming growth factor beta)

1. UVOD

1.1. Razvoj i građa moždanih ovojnica

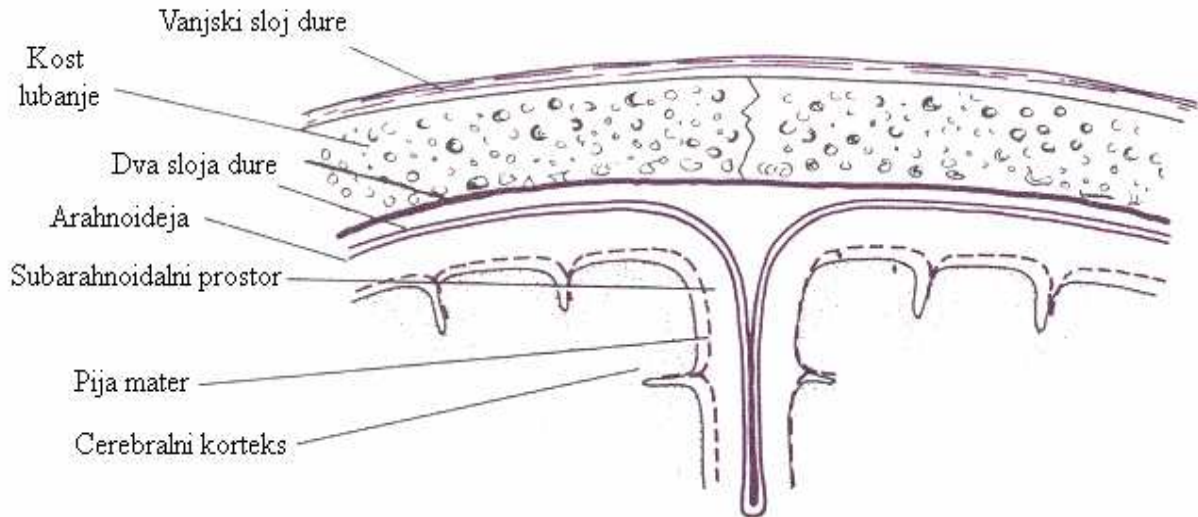
1.1.1. *Anatomske odnose među moždanim ovojnicama*

Središnji živčani sustav dobro je zaštićen jer lebdi u cerebrospinalnoj tekućini (*liquor cerebrospinalis*) i omotan je moždanim ovojnicama. Moždane ovojnice štite, a njihove arterije hrane mozak, kralježničku moždinu i moždane živce. Prema uobičajenom shvaćanju, postoje tri ovojnice koje odjeljuju mozak i kralježničnu moždinu od koštanog dijela lubanje i koštanog kanala kralježničke moždine: 1. meka moždana ovojnica (*pia mater spinalis et encephali*), koja je obilno opskrbljena krvnim žilama i izravno prislonjena uz sloj glije na površini mozga; 2. paučinasta ovojnica (*arachnoidea spinalis et encephali*), koja poput tankog i nježnog vela obavlja piju mater; 3. tvrda moždana ovojnica (*dura mater spinalis et encephali*), čvrsta gusto-vezivna fibrozna ovojnica. Meka i paučinasta ovojnica odijeljene su subarahnoidalnim prostorom (*cavum subarahnoidale*), kojim prolaze nježni vezivni mostići koji ih međusobno povezuju. Na vanjskoj strani paučinaste ovojnice nalazi se subduralni prostor (*cavum subdurale*) koji ju razdvaja od tvrde moždane ovojnice. Suvremeno shvaćanje o građi moždanih ovojnica prihvaća postojanje samo dviju ovojnica: unutarnje ili meke ovojnice (*leptomeninges*), i vanjske, tvrde ovojnice (*pachymeninges*). Unutarnju ovojnicu tvore dva sloja: dublji sloj koji je obilato opskrbljen krvnim žilama i smješten neposredno uz moždano tkivo (što odgovara piji mater) i površinski sloj, tzv. arahnoidalno tkivo sa subarahnoidalnim prostorima, u kojim se nalazi cerebrospinalna tekućina. Vanjska ili tvrda ovojnica, odvojena je od unutarnje ili meke ovojnice subduralnim prostorom (1).

1.1.2 *Razvoj moždanih ovojnica*

Moždane ovojnice pojavljuju se rano u tijeku razvoja čovjeka: pija mater se na površini mozga i kralježničke moždine vidi već 24-og dana embrionalnog razvoja, a dura mater se može vidjeti u bazalnim područjima od 41-og dana. Arahnoida se od dure mater odvaja 57-og dana razvoja (2, 3). Tijekom razvoja, moždane ovojnice se postepeno razvijaju iz dva zgusnuća koje se pojavljuju u području glave. Prema O'Rahillyu i Mulleru (2), vanjsko zgusnuće stvara koštani dio tj. kosti lubanjskog svoda, a unutarnje zgusnuće (ograničavajući sloj dure) dovodi do nastanka dure i paučinaste ovojnice. Prema drugim autorima, vanjski sloj, koji je mezodermalnog podrijetla daje osnovu za duru i membranske kosti svoda lubanje,

dok unutarnji sloj, koji nastaje iz stanica neuralnog grebena predstavlja osnovu za tanku piju mater (priljubljenu uz tkivo mozga) i srednji sloj arahnoideju (4).



Slika 1. Prikaz građe moždanih ovojnica

Preuzeto iz: http://www.arthursclipart.org/medical/nervous/page_01.htm

1.1.3 Histološka građa moždanih ovojnica

Histološki, tvrda moždana ovojnica sastoji se od gustog vezivnog tkiva i sadrži venske sinuse, dok je arahnoideja građena od rahlog vezivnog tkiva, a priljubljena je na unutarnju površinu dure. Između arahnoideje i pije mater je subarahnoidalni prostor, koji sadrži nježne vezivne tračke i cerebrospinalnu tekućinu (5). Stanice mekih ovojnica (leptomeningealne stanice) pokazuju nekoliko načina usmjerenja tj. specijalizacije: oblikuju arahnoideju i piju mater glave i kralježničke moždine, omotače oko arterija u mozgu, kao i u vezivnu stromu horoidnog pleksusa (*plexus chorioideus*). Osim toga, ove stanice oblažu kanale u arahnoidnim resicama i čvorovima, kroz koje se cerebrospinalna tekućina odvodi u venske sinuse (6). Površina dure, pije mater i arahnoideje prekrivena je neprekinutim slojem pločastih stanica koji odgovara mezotelnom sloju (sluznici) na površini velikih tjelesnih šupljina kao

što su pleura, perikard i peritoneum (7, 8). Opisani pločasti epitel je mezenhinskog podrijetla (9), a diferencira se tijekom mezenhinsko-epitelne pretvorbe (10, 11).

Izgleda da leptomeningealne stanice sudjeluju u kontroli razvoja malog mozga, djelujući na migraciju neurona i diferencijaciju radijalnih glija stanica putem različitih staničnih interakcija (12). U mišjih embrija, transformirajući čimbenik rasta β (TGF- β), kao i karcinom embrionalni antigen (CEA) izraženi su u meningealnim stanicama u razdoblju najintenzivnijeg oblikovanja i razvoja krvnih žila (angiogeneze) (13, 14).

1.2. Razvoj i građa seroznih ovojnica

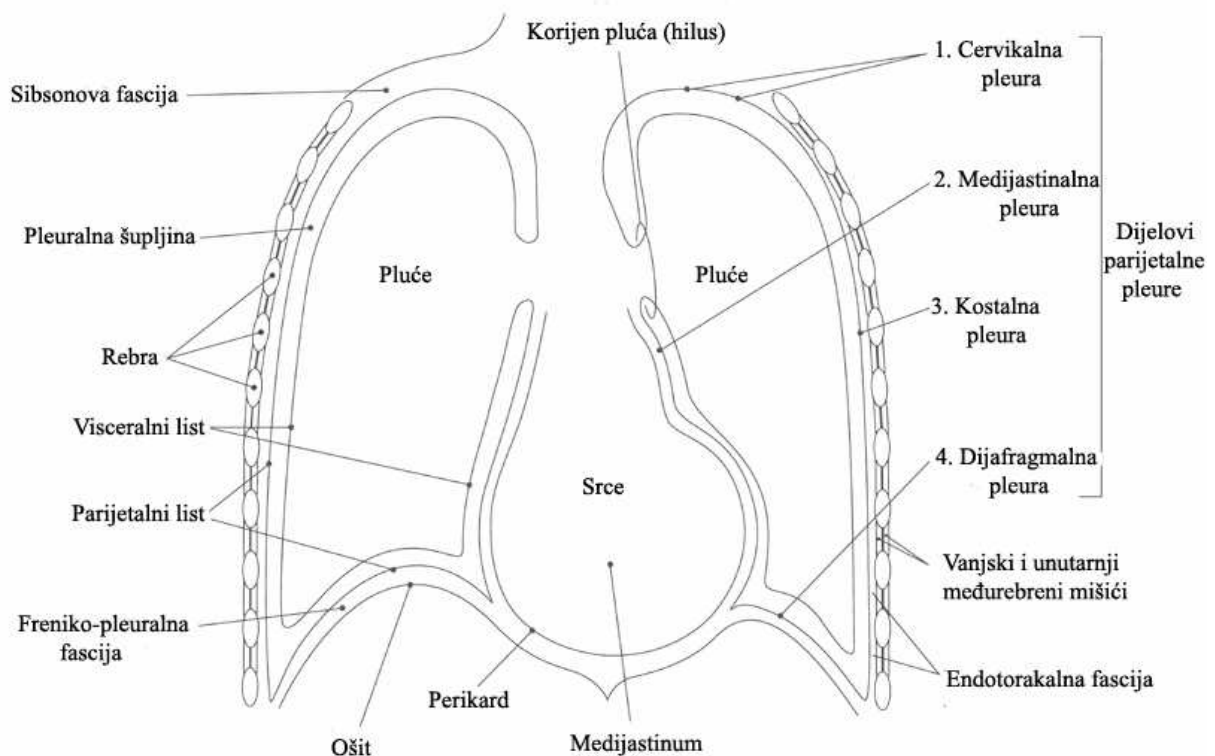
1.2.1 Pleura

Pleura je tanka i sjajna serozna ovojnica koja pokriva površinu pluća, uvlači se u pukotine između režnjeva pluća i pokriva unutrašnju površinu šupljine (pleuralne šupljine) u kojima se pluća nalaze. Pleura se sastoji od dva lista: pleura koja pokriva površinu pluća naziva se *pleura pulmonalis seu visceralis* (poplučnica), dok njezin drugi list pokriva *endotorakalnu fasciju*, odnosno zidove lijeve i desne prsne šupljine, medijastinum i ošit i naziva se *pleura parietalis* (porebrica). Oba lista pleura prelaze jedan u drugi u području plućnog korijena, zatvarajući prostor *cavum pleurae*. Taj prostor u normalnom stanju ne postoji, jer oba lista pleure prilježu i klize jedan uz drugi. Kada međutim pluća kolabiraju ili kada se nakupi zrak ili tekućina između plućne i parijetalne pleure, tada pleuralna šupljina postaje vidljiva i stvarna. Desna i lijeva pleura, odnosno njihove pleuralne šupljine, u čovjeka nisu ni u kakvoj međusobnoj vezi i potpuno su odvojene jedna od druge. U bliskom su odnosu jedino iza gornjeg dijela prsne kosti, dok su iza jednjaka odijeljene veoma uskim međuprostorom. Desna pleuralna šupljina je malo šira nego lijeva (1).

1.2.2. Perikard

Perikard ili osrčje je vezivna ovojnica koja ovija srce, a građena je od kolagenog i elastičnog tkiva pokrivenog mezotelom. To je zapravo čunjasta vreća, koje je vrh okrenut prema gore i nalazi se na mjestu odlaska brahiocefaličnog trunkusa, a baza joj leži na ošitu. Vrh odgovara visini sternalnog kuta, *angulus sterni*. Prednja strana perikarda dolazi u kontakt sa prsnom kosti i hrskavicama rebara. Stražnji zid perikarda dolazi u dodir s jednjakom, dok lateralne strane perikarda pokriva pleura. Samo je rub baze perikarda čvrsto vezan uz *centrum tendineum* dijafragme, dok je središnji dio perikarda povezan s ošitom rijetkim vezivnim

tkivom. Perikard se sastoji od vanjskog fibroznog, *pericardium fibrosum*, i unutarnjeg seroznog lista, *pericardium serosum*. Serozni list oblaže fibrozni list s unutarnje strane kao parijetalni list, *lamina parietalis* i prelazi na velikim krvnim žilama u visceralni list, *lamina visceralis*, koji presvlači srce kao *epikard*. Između oba serozna lista leži kapilarni prostor, *cavum pericardii*, s malo serozne tekućine. Fibrozni perikard nastavlja se u adventiciju velikih krvnih žila (1).



Slika 2. Prikaz odnosa i građe pleure i perikarda

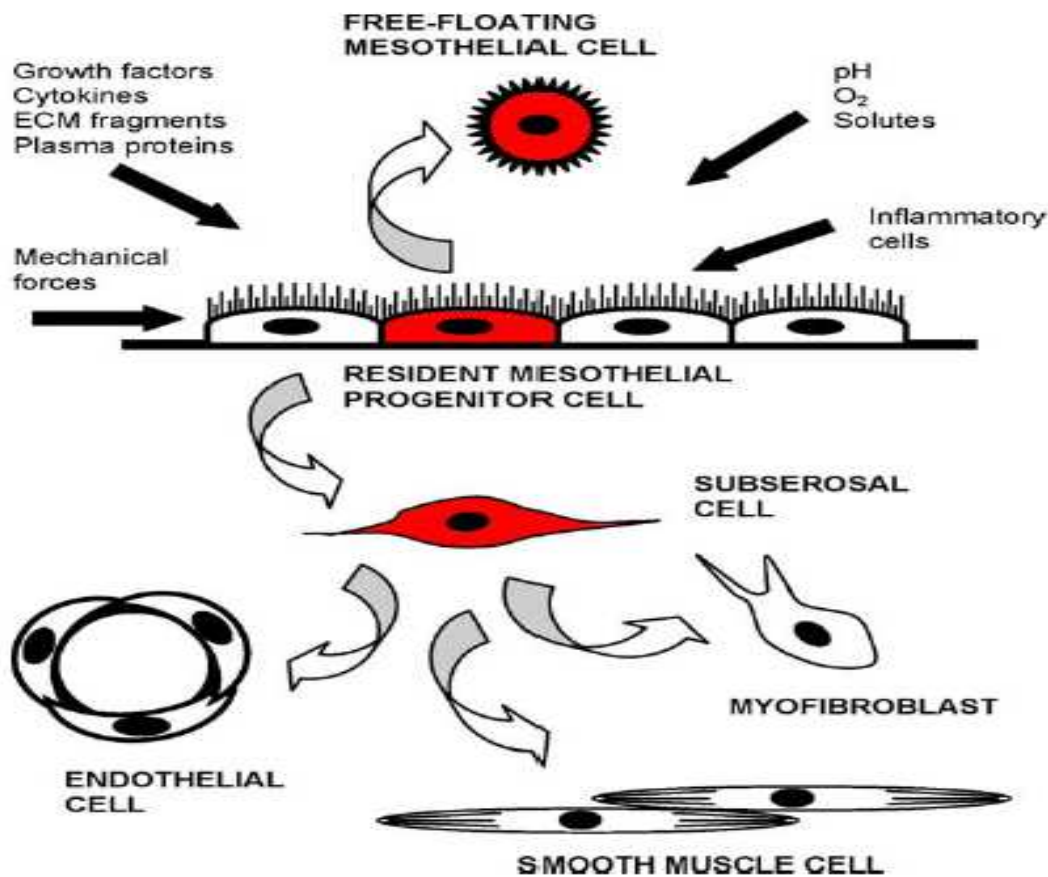
Preuzeto iz: <http://www.breder.com/diagram-teaching-files/index.html>

1.2.3. Mezotel i razvoj seroznih ovojnica

Mezotel obavija peritonealnu, pleuralnu i perikardijalnu šupljinu, sa visceralnom i parijetalnom površinom prekrivajući unutarnje organe i zidove šupljina. Sastoji se od jednoslojnog epitela nalik na pločasti, koji se nalazi na tankoj bazalnoj membrani koja se nastavlja na subserozno vezivno tkivo koje sadrži krvne žile, limfne žile, ostatne upalne stanice i stanice nalik na fibroblaste (15-17). Tijekom razvoja čovjeka, *intraembrijonalni mezoderm* na svakoj strani neuralnog grebena diferencira se u *paraaksijalni*, *intermedijarni* i

lateralni mezoderm. Lateralni mezoderm se nastavlja u *ekstraembrijonalni mezoderm*, koji pokriva *žumanjčanu vreću* i *amnion*. Na kraju 3. razvojnog tjedna, u lateralnom mezodermu pojavljuju se mali prostori, koji se potom spajaju, razdvajajući mezoderm u dva sloja: *splanhnički* ili visceralni sloj i somatski ili *parijetalni* sloj. Poput tanke ovojnice, mezotelni sloj obavlja granicu splanhničkog i parijetalnog sloja, tj. cijelu tjelesnu šupljinu ili *intraembrijonalni celom*, kojeg čine perikardijalna šupljinu, dvije pleuralne šupljine i peritonejska šupljina. U ovoj fazi razvoja, mezotelni i submezotelni slojevi tjelesne šupljine se nazivaju perikard, pleura, odnosno peritoneum, a zajedno čine serozne membrane (18). Mezotelne stanice su podrijetlom od primitivnog mezoderma, ali dijele svojstva i epitelnih i mezenhimskih stanica (19). Mezotelne stanice diferenciraju se tijekom procesa mezenhimsko-epitelne pretvorbe, kao što je prethodno pokazano za moždane ovojnice (10, 11, 20). Morfološki, mezotelne stanice pokazuju sličnost na različitim mjestima seroznih membrana kao i kod različitih vrsta sisavaca (21-24).

U svom potpuno diferenciranom stanju, mezotelne stanice čine jedan sloj, pretežno pločastih stanica oko 25 μ m u promjeru, s karakterističnim mikrovilima i pokojom trepetljivom na staničnoj površini. Mezotelne stanice pokazuju mnoga epitelna svojstva, uključujući poligonalni oblik, sadržaj citokeratinskih intermedijarnih filamenata (Citokeratini 6,8,18 i 19) (25), te sposobnost da stvaraju bazalnu membranu. Međutim, oni također pokazuju obilježja i mezenhimskih stanica, kao što su prisutnost vimentina, dezmina a nakon stimulacije i α – glatko-mišićnog aktina (26). Tijekom mezenhimsko-epitelne pretvorbe, stanice mezotela zadržavaju neke odlike mezenhimskih stanica, zadržavajući tako značajke oba tipa stanica: mezenhimskih i epitelnih. Međutim, stanice koje se diferenciraju na površinama seroznih i moždanih ovojnica su različitog podrijetla: dok u području glave stanice neuralnog grebena (stanice neuroektodermalnog podrijetla) značajno sudjeluju u stvaranju leptomeningi, to nije slučaj za tipične serozne ovojnice poput pleure i perikarda. Temeljem razlike u podrijetlu između seroznih ovojnica i moždanih leptomeningi, očekujemo također razlike u histokemijskim značajkama epitelnih stanica koje ih prekrivaju.



Slika 3. Hipotetski prikaz matične mezotelne stanice koja se nalazi u seroznom sloju.

Nakon ozljede, ove stanice se mogu pretvoriti u subserozne matične stanice sa sposobnošću daljnje diferencijacije u miofibroblaste, glatko-mišićne stanice i endotelne stanice. Također, one se mogu odvojiti od bazalne membrane i postati slobodne-plutajuće matične stanice u seroznoj tekućini prije nego popune oštećeni dio serozne ovojnice.

Preuzeto iz: Herrick, S. E. and S. E. Mutsaers (2004). "Mesothelial progenitor cells and their potential in tissue engineering." *Int J Biochem Cell Biol* 36(4): 621-42.

1.3. Mezenhim i mezenhimsko-epitelna pretvorba

Mezenhim je nediferencirano rahlo vezivno tkivo koje najvećim dijelom potječe od mezoderma, a manjim dijelom od stanica neuralnog grebena tj. ektoderma. Mezenhimske stanice lako migriraju, za razliku od epitelnih stanica koje ne pokazuju veliku mobilnost. Mezenhimu je svojstvena obilna međustanična tvar koji sadrži nakupine retikulinskih vlakana i nespecijaliziranih stanica. Stanice mezenhima mogu se diferencirati u smjeru vezivnog hrskavičnog, koštanog tkiva, te endotelnih stanica krvnih i limfnih žila i mezotelnih stanica seroznih ovojnica (9, 27).

Mezenhimsko-epitelna pretvorba predstavlja proces zamjene mezenhimskih bjelančevina epitelnim bjelančevinama i pojavom tipične bazalne membrane ispod epitelnog sloja (10, 11, 28). Ona je svojstvena ne samo razvoju moždanih ovojnica, nego i razvoju seroznih ovojnica

kao i drugih organa u ljudskom tijelu (20). Mezenhimsko-epitelna pretvorba je reverzibilni biološki proces koji uključuje pretvorbu iz pokretljivih, zvjezdolikih ili vretenstih mezenhimskih stanica u pločaste, polarizirane stanice epitelnog tkiva. Za razliku od epitelnih stanica, koje su nepokretne i specifične po apikalno-bazalnoj polarnosti, čvrstim staničnim vezama i izražaju međustaničnih adhezivnih bjelančevina (npr. E-cadherin), mezenhimske stanice nisu povezane međustaničnim vezama. One mogu prodirati kroz bazalnu membranu i izražavaju biljege kao što su vimentin, fibronektin, N-cadherin, Twist i Snail (29, 30). Tijekom embriogeneze i ranog razvoja, stanice mijenjaju svoj fenotip uz pomoć mezenhimsko-epitelne pretvorbe i njoj obrnutog procesa tj. epitelno-mezenhimske pretvorbe. Mezenhimsko-epitelna pretvorba se najviše proučavala tijekom razvoja bubrega (31), razvoja somita (32), i razvoja jetre (33).

Najbolje opisani primjer mezenhimsko-epitelne pretvorbe odnosi se na razvoj bubrega (34, 35). O ulozi mezenhimsko-epitelne pretvorbe u nastanku tumora malo se zna, no postoje brojne studije o ulozi epitelno-mezenhimske pretvorbe u tumorskim metastazama. Vjeruje se da mezenhimsko-epitelna pretvorba sudjeluje u utvrđivanju i stabilizaciji udaljenih metastaza, dozvoljavajući stanicama karcinoma da ponovno steknu epitelne odlike i tako se integriraju u udaljene organe. Posljednjih godina, istraživači su počeli istraživati i mezenhimsko-epitelnu pretvorbu, kao jednu od mnogih potencijalnih ciljeva u sprečavanju metastaza (36).

1.4. Tumori moždanih i seroznih ovojnica

Tumori moždanih ovojnica, nazvani meningeomi, uglavnom su benigni tumori odraslih, obično pričvršćeni uz duru mater. Oni proizlaze iz meningotelijalnih stanica arahnoideje i mogu se naći uzduž bilo kojeg dijela vanjske površine mozga, kao i unutar moždanih komora. Meningeomi pokazuju širok raspon histoloških stupnjeva. Među podtipovima klasificiranima od strane *Svjetske zdravstvene organizacije* (SZO) najčešći su meningotelijski, fibrozni i tranzicijski meningeomi. SZO klasificirala je meningeome u tri histološka stupnja: benigni (stupanj I po SZO), atipični (stupanj II po SZO) i anaplastični (maligni) meningeom (stupanj III po SZO) (37). Stanice meningeoma izražavaju nekoliko epitelnih markera, uključujući mezotelin, nestin i epitelni membranski antigen (10, 38-44). Ti nalazi upućuju na to da se ova tri antigena mogu pojaviti u meningealnim stanicama već u nekim fazama normalnog razvoja moždanih ovojnica u čovjeka.

Tumori mezotelnih stanica, poznati i kao mezoteliomi, uglavnom su agresivni tumori u odraslih. Svjetska zdravstvena organizacija preporučuje nazivlje difuznog malignog mezotelioma, kada se odnosi na maligne tumore koje proizlaze iz mezotelnih stanica. Postoji

nekoliko patohistoloških tipova mezotelioma koji su do sada opisani. *Epitelioidni mezoteliom*, ima epitelioidnu građu, a obično se sastoji od svijetlih stanica s obilnom eozinofilnom citoplazmom. *Sarkomatoidni mezoteliom* je sastavljen od vretenastih stanica koje su nasumično raspoređene. Neki slučajevi nalikuju na fibrosarkom, a drugi imaju uzorak nalik nediferenciranim pleomorfim sarkomima. *Dezmoplastični mezoteliom*, sastoji se od rasutih atipičnih stanica u storiformnom ili nespecifičnom uzorku u više od 50% tumora, uronjenih u gusto kolageno vezivno tkivo. *Bifazični mezoteliom*, sadrži kombinaciju drugih obrazaca, u većini slučajeva kombinaciju epitelioidnih i sarkomatoidnih uzoraka. Po definiciji, svaka komponenta treba obuhvaćati najmanje 10% od cjelokupnog tumora (45).

1.5. Biljezi mezotelnih stanica

1.5.1. Mezotelin

Mezotelin je nedavno opisana, 40-kDa membranska diferencijalna bjelančevina stanične površine, a izražen je u normalnim tkivima pleure, perikarda i peritoneuma, kao i na površini epitela jajnika, krajnika i jajovoda te u moždanim ovojnicama u odraslog čovjeka (10, 11, 44, 46). Ujedno je izražen u tumorskim tkivima, uključujući: mezoteliome, adenokarcinoma gušterače, karcinomu pločastih stanica područja glave, vrata, pluća, jednjaka, grlića maternice i vagine kao i meningeomima (39, 40, 43, 44). Do sada, imunoreaktivnost mezotelina otkrivena je u citoplazmi stanica arahnoideje odraslih ljudi, ali ne i u normalnim stanicama pije mater. Imunoreaktivnost na mezotelin je također otkrivena u citoplazmi i staničnoj membrani tumorskih stanica meningeoma histološkog stupnja I, II i III (44). Do sada, moguće funkcije mezotelina nisu jasno utvrđene, ali se pretpostavlja da ima ulogu u staničnom povezivanju (40). Međutim, suprotne podatke daju rezultati na „knock-out“ miševima, koji se s nedostatkom mezotelina normalno razvijaju i razmnožavaju, bez histološke abnormalnosti tkiva (47).

Mezotelin je biljeg koji je izvorno opisan kao antigenski cilj K1 monoklonskog antitijela (48, 49), te je bio generiran korištenjem OVCAR-3 linije karcinoma jajnika stanica (40). Sekrecijski oblik je istovjetan čimbeniku za poticanje megakariocita (50). GPI-povezni membranski oblik mezotelina je uzrokovao najviše interesa kao potencijalni imunohistohemijski biljeg u dijagnostici tumora (51). Budući da je mezotelin jako izražen u normalnim mezotelnim stanicama i u mezoteliomima, ova bjelančevina je poslužila kao

imunohistokemijski biljeg za razlikovanje epitelioidnih mezotelioma i plućnih adenokarcinoma (48, 49).

Kako su svi epitelioidni mezoteliomi bili pozitivni na anti-mezotelin protutijelo, a svi adenokarcinomi pluća bili negativni, zaključeno je da je ovo protutijelo korisni mezotelni biljeg za razlikovanje ova dva tumora. Ujedno je izražen u meningeomima, adenokarcinomu gušterače, i pločastom karcinomu područja glave, vrata, pluća, jednjaka, grlića maternice i vagine (10, 39, 40, 43, 44). Do sada mezotelin nije istraživan tijekom razvoja ljudskih moždanih i seroznih ovojnica, osim u studijama koja su provedene kao dio ove doktorske disertacije (10, 11).

1.5.2. Nestin

Nestin je jedan od intermedijarnih filamenata, koji zajedno s vimentinom i glijalnim fibrilarnim kiselim proteinom (GFAP) oblikuje snopove u neuroepitelinim matičnim stanicama, te na taj način sudjeluje u razvoju embrionalnog središnjeg živčanog sustava štakora i ljudi (52-57). Nestin, kopolimerizacijom (vjerojatno s vimentinom), oblikuje snopove intermedijarnih filamenata u neuroepitelinim stanicama (55, 56). Rijetko se otkrije u ne-neoplastičnim tkivima mozga, pojavljujući se katkada slabijim izražajem u endotelnim stanicama krvnih žila. Također, u čovjeka je pronađen u razvoju vidnog živca (58), i spinalnih ganglija (59). Nestin mRNA je pronađena i visoko izražena u mozgu štakora tijekom embrionalnog razdoblja kao i kod odraslih štakora (52). Koristeći analizu izražaja nestin-transgenomski promovirane β -galaktozidaze u miševa LacZ bojenjem, otkriven je u neuroepitelu i somitima nedugo nakon zatvaranja neuralne cijevi (60). LacZ bojenje je postalo jače izraženo u zonama proliferacije moždanih komora, dok je u stanicama korteksa odraslih bio ograničen samo na populaciju ependimskih stanica. Nestin je također otkriven u tumorskim tkivima glioma, glioblastoma, hemangioblastoma i meningeoma u čovjeka (41, 42).

Osim toga, nestin nije pronađen samo u nezrelim neuroepitelinim i stanicama glioma, nego i u endotelnim stanicama tijekom aktivne proliferacije (42). Nestin je otkriven u razvoju ljudskih moždanih ovojnica u nekim stanicama arahnoidne te najviše u endotelnim stanicama krvnih žila (10).

1.5.3. Epitelni membranski antigen (EMA)

Epitelni membranski antigen (EMA) pripada u heterogenoj skupini visoko glikoziliranih transmembranskih bjelančevina poznatih kao humani globulini mliječne masti (HMFG). Ova

obitelj antigena nije ograničena samo na tkivo dojke, nego se može naći u sekretornom i ne-sekretornom epitelu (npr. pločastom epitelu), stanicama leptomeningi u čovjeka, ali i u različitim adenokarcinomima, karcinomima pločastog i prijelaznog epitela, sitnostaničnim anaplastičnim karcinomima, mezoteliomima, histiocitnim limfomima, sinovijalnim i epiteloidnim sarkomima, te meningeomima (10, 11, 38, 61-65). Protutijela na EMA su korištena u dijagnostičkoj histopatologiji i citologiji kao pokazatelji epitelne diferencijacije (66-68). EMA se također koristi u identifikaciji meningeoma (u kombinaciji s vimentinom) i ependimoma, za razlikovanje od drugih tumora kao što su gliomi (69, 70). U tkivima u razvoju, EMA pomaže kod određivanja podrijetla žljezdanih organa. Matične stanice pilića i miševa također izražavaju EMA (71). Moguće vrijeme pojavljivanja EMA u stanicama moždanih i seroznih ovojnica u čovjeka, do sada nije sustavno proučavano osim u dijelu istraživanja provedenih u okviru ove disertacije (10, 11).

2. CILJEVI I HIPOTEZE

2.1. Cilj

Cilj ove studije je primjenom odgovarajućih imunohistokemijskih biljega za nestin, mezotelin i EMA, u normalnim tkivima moždanih i seroznih ovojnica tijekom razvoja (od 5. do 22. tjedna) i u odraslih, te u mezoteliomima i meningeomima analizirati:

1. prostornu i vremensku raspodjelu nestin-pozitivnih nezrelih stanica u područjima moždanih i seroznih ovojnica tijekom razvoja
2. prvu pojavu EMA i mezotelina kao biljega stanične diferencijacije u površinskim dijelovima moždanih i seroznih ovojnica tijekom razvoja
3. mjesto i vrijeme pojavljivanja stanica jednoslojnog pločastog epitela (mezotelnih stanica) na površini moždanih i seroznih ovojnica kao posljedici mezenhimsko-epitelne pretvorbe, te moguće razlike u tom procesu zbog različitog podrijetla navedenih ovojnica.
4. pojavu istih biljega (nestina, EMA i mezotelina) u normalnom tkivu odraslih ovojnica, tumorima moždanih ovojnica meningeomima i tumorima seroznih ovojnica mezoteliomima.

2.2. Hipoteze

Očekuje se da će razvoj moždanih i seroznih ovojnica u čovjeka biti popraćen promjenom izražaja, vremena i mjesta staničnog pojavljivanja istraživanih biljega. Prvotno jak izražaj nestina, bit će zamijenjen sve jačim izražajem mezotelina i EMA u površinskim stanicama ovojnica. Obzirom na različito podrijetlo moždanih i seroznih ovojnica, očekuju se razlike u izražaju navedenih biljega. Analiza rezultata uputit će na moguću ulogu ovih biljega u razvoju moždanih i seroznih ovojnica, te ovojnica odraslih i tumorskih tkiva. Temeljem praćenja istih staničnih linija u navedenim tkivima dobit će se informacija o smjeru diferencijacije ili maligne pretvorbe tih staničnih populacija u normalnom i tumorskom tkivu. Provedena istraživanja razvoja i tumora moždanih i seroznih ovojnica u čovjeka, objavljena su u obliku dva rada u časopisu *Acta Histochemica* (10,11). Slične studije na humanom materijalu ne postoje vezane uz ovu temu istraživanja.

3. METODE I MATERIJAL

3.1. Sakupljanje tkiva i određivanje starosti

Istraživanje se provelo na 12 normalnih ljudskih zametaka od 7. do 22. tjedna starosti (tablica 1), 6 uzoraka moždanih (tablica 2) i seroznih ovojnica odraslih ljudi (tablica 3), 6 uzoraka meningotelijskih meningeoma histološkog stupnja 1 prema SZO (tablica 4) i 6 uzoraka mezotelioma pleure epitelioidnoga histološkog podtipa prema SZO (tablica 5). Tkivo jednim dijelom potječe iz postojeće arhivske zbirke Zavoda za anatomiju, histologiju i embriologiju Medicinskog fakulteta Sveučilišta u Splitu i Kliničkog zavoda za patologiju, sudsku medicinu i citologiju Kliničkog bolničkog centra Split (tkivo spontano pobačenih zametaka i zametaka iz tubarnih trudnoća, tkivo moždanih i seroznih ovojnica pluća i srca sakupljeno nakon izvršenih obdukcija i tumorskog tkiva). Uzimani su samo oni embriji i fetusi koji su dobro očuvani i bez vanjskih znakova maceracije. Starost zametaka odredila se na temelju podataka o ovulacijskoj dobi, mjerenjem dužine tjeme-zadak (eng. crown-rump length - CRL) (7) te usporedbom sa stadijima Carnegie Instituta (72).

Tablica 1. Dob i broj ljudskih embrija i fetusa analiziranih u studiji

Dob (tjedni)	CRL (mm)	Carnegie stage	FL (mm)	Broj
7-8	23	21	-	3
9-10	57	-	8	3
15-16	142	-	29	3
20-22	214	-	45	3

CRL, (eng. crown-rump length) duljina tjeme-zadak; FL, (eng. foot length) duljina stopala; Carnegie stage (7).

Tablica 2. Karakteristike bolesnika za normalne uzorke moždanih ovojnica

Slučaj	Dob (godine)/spol	Lokacija meningi	Uzrok smrti
1	68/M	Desno parijetalno	Infarkt miokarda
2	63/M	Desno parijetalno	Hematotoraks
3	56/Ž	Desno parijetalno	Kardiomegalija
4	76/M	Desno parijetalno	Pneumonija
5	72/M	Desno parijetalno	Infarkt miokarda
6	60/Ž	Desno parijetalno	Embolija pluća

M, muški; Ž, ženski.

Tablica 3. Karakteristike bolesnika za normalne uzorke perikarda i pleure

Slučaj	Dob (godine)/spol	Lokacija perikarda/pleure	Uzrok smrti
1	67M	Lijevi ventrikul/lingula	CVI
2	59Ž	Lijevi ventrikul/lingula	SAH
3	72M	Lijevi ventrikul/lingula	CVI
4	68M	Lijevi ventrikul/lingula	SAH
5	77M	Lijevi ventrikul/lingula	CVI
6	74Ž	Lijevi ventrikul/lingula	CVI

M, muški; Ž, ženski; CVI, cerebro-vaskularni inzult; SAH, subarahnoidalno krvarenje

Tablica 4. Karakteristike bolesnika za uzorke meningeoma

Slučaj	Dob (godine)/spol	Lokacija meningeoma	Patologija meningeoma	Histološki gradus
1	48/Ž	Desni konveksitet	Meningotelijski	GI
2	69/Ž	Desno sfenoidalno	Meningotelijski	GI
3	74/Ž	Desno frontalno	Meningotelijski	GI
4	80/M	Lijevo temporalno	Meningotelijski	GI
5	66/M	Dolje frontalno	Meningotelijski	GI
6	77/Ž	Desno okcipitalno	Meningotelijski	GI

M, muški; Ž, ženski.

Tablica 5. Karakteristike bolesnika za uzorke mezotelioma

Slučaj	Dob (godine)/spol	Lokacija mezotelioma	Patologija mezotelioma
1	58/M	Lijevi donji režanj pluća	Epitelioidni
2	62/Ž	Desni donji režanj pluća	Epitelioidni
3	68/M	Desni donji režanj pluća	Epitelioidni
4	70/M	Lijevi donji režanj pluća	Epitelioidni
5	59/M	Desni gornji režanj pluća	Epitelioidni
6	71/M	Desni gornji režanj pluća	Epitelioidni

M, muški; Ž, ženski.

3.2. Vođenje i uklapanje tkiva

Nakon pregleda vanjskog izgleda plodova, učinila se mikrosekcija kojom su se odvojili dijelovi tkiva koji sadrže ovojnice. Komadići tkiva iz područja glave te površine pluća i srca embrija i ranih fetusa, fiksirala su se u 4% formaldehidu u fosfatnom puferu tijekom 24 sata, te nakon ispiranja u fosfatnom puferu, dehidrirala u uzlaznim koncentracijama alkohola. Nakon ispiranja u ksilolu, uklopila su se u parafin na 56°C. Serijski su se izrezali na poprečne rezove debljine 7 µm, te prilijepile na predmetna stakla prethodno obrađena 0.01%-tnom vodenom otopinom poly-L-lizina (Sigma Chemical Co., St. Louis, USA). Učinila su se orijentacijska bojanja svakog 10-tog stakla hemalaunom i eozinom, kako bi se provjerila razina reza i očuvanost tkiva.

3.3. Imunohistokemijsko bojanje rezova

Imunohistokemijski postupak započeo je deparafiniranjem rezova prvo u ksilolu, a zatim nastavljeno rehidracijom u alkoholima sve niže koncentracije. Inkubacijom u 3% H₂O₂ (15 minuta pri sobnoj temperaturi) inaktivirala se endogena peroksidaza. Radi otkrivanja antigenskih mjesta rezovi su se zatim kuhali u citratnom puferu u mikrovalnoj pećnici na 95°C kroz 17 minuta i isprali u PBS-u (eng. phosphate buffered saline-PBS). Daljnji postupci ovisili su o uputama proizvođača za imunohistokemijsku uporabu protutijela i o referentnim metodama našeg laboratorija.

Koristiti smo primarna mišja monoklonalna protutijela na ljudski:

- EMA antigen (razrjeđenje 1:100, clone E29, Dako, Glostrup, Denmark),
- mezotelin (spremno za upotrebu, SPM 143, Abcam, Cambridge, UK),
- nestin (razrjeđenje 1:100, clone 10C2, Abcam, Cambridge, UK).

Nakon jednosatne inkubacije s primarnim protutijelom i ispiranja u PBS-u, koristili smo dva načina za sekundarnu detekciju primarnih protutijela: imunofluorescencija i bojanje DAB-om (diaminobenzidin).

3.3.1. Imunofluorescencija

Za ovu metodu koristili smo sekundarno protutijelo za prikazivanje vezanja primarnih protutijela i to prema životinjskom podrijetlu primarnog protutijela:

Texas Red, T-862, Jackson Immuno Research Lab., PA, USA u razrjeđenju 1:200.

Rezovi su se inkubirali jedan sat sa sekundarnim fluorescentnim protutijelom u tamnoj komori. Primarno protutijelo se inkubiralo kroz jedan sat, a nakon ispiranja u PBS-u dodalo se sekundarno protutijelo u trajanju od jednog sata. Nakon zadnjeg ispiranja u PBS-u, rezovi su se uklopili u medij za uklapanje (Immuno-Mount, Shandon, Pittsburg, PA, USA) i pokrili pokrovnim stakalcem. Stanice koje su reagirale s odgovarajućim kompleksom primarnog i sekundarnog protutijela imala su crveno obojenu citoplazmu ili jezgru. Stanice koje nisu reagirale s odgovarajućim kompleksom primarnog i sekundarnog protutijela imala su DAPI-jem (4',6-diamidino-2-phenylindole, dihydrochloride – DAPI, D1306, Invitrogen Molecular Probes Inc, Eugene, OR, USA) plavo obojenu jezgru.

Preparati su pregledani fluorescencijskim mikroskopom Olympus BX61 (Olympus, Tokyo, Japan) i slikani s DP71 digitalnom kamerom.

3.3.2. Bojanje diaminobenzidinom (DAB)

Drugim načinom detekcije primarnih protutijela koristili smo o podrijetlu protutijela neovisni Streptavidin-Biotin Peroxidase System (K0690, DakoCytomation, Carpinteria, CA, USA), te nakon ispiranja u PBS-u, rezove smo obojili diaminobenzidinom (DAB) tijekom 10 minuta na sobnoj temperaturi i isprali u destiliranoj vodi, te obojili hemalaunom. Rezovi su se zatim uklopili u medij za uklapanje i pokrili pokrovnim stakalcem. Stanice koje su reagirale s odgovarajućim primarnim protutijelima imale su smeđe obojenu citoplazmu ili jezgru. Stanice

koje nisu reagirale s primarnim protutijelima, imale su jezgru plavo obojenu hemalaunom i svijetlu citoplazmu.

Preparati su pregledani svjetlosnim mikroskopom Olympus BX40 (Olympus, Tokyo, Japan) koji je opremljen odgovarajućim konfokalnim dodatkom.

3.3.3. Negativna kontrola

Rezovi namijenjeni negativnoj kontroli kod imunohistokemijskog bojanja svakog antigena prošli su zajedno s ostalim rezovima identični postupak, osim što se nisu inkubirali primarnim protutijelom, nego su za to vrijeme bili u PBS-u. Negativna kontrola ima samo hemalaunom odnosno DAPI-jem plavo obojene jezgre stanica bez smeđe boje odnosno bez fluorescentnog signala citoplazmi ili jezgara stanica.

3.3.4. Pozitivna kontrola

Pozitivna kontrola na istraživanim rezovima je smeđe obojenje (bojenje s DAB-om) odnosno fluorescentni signal (bojenje fluorescentnim sekundarnim protutijelima) pojedinih citoplazmi ili jezgara stanica u okolnim strukturama za koje se iz literature zna da reagiraju s primarnim protutijelima. Dodatno su se raspored i razlike pozitivnih od negativnih stanica u strukturama rezova provjerile u literaturi i to za svaki traženi čimbenik.

3.4. Semi-kvantifikacija pozitivnih stanica

Semi-kvantifikacija pozitivnih stanica radila se samo za preparate obojane DAB-om na kojima se točno vidi koje vrste stanica istražujemo, dok isto nije bilo moguće raditi na preparatima imunofluorescencije (u kojima vidimo fluorescentni signal jezgre i specifičnog antitijela) a pozadina je tamna. Imunofluorescencija je u ovome slučaju korištena da bi preciznije prikazala specifično vezanje korištenih biljega za pojedine stanice i nakupine stanica. Jakost izražaja pozitivnih stanica u odnosu na negativne stanice moždanih i seroznih ovojnica, normalnog i tumorskog tkiva istraživalo se na 12 embrija i fetusa starosti od 5. do 22. tjedna razvoja kao i na 6 uzoraka moždanih i seroznih ovojnica odraslih ponaosob i po 6 uzoraka meningeoma i mezotelioma. Pozitivne i negativne stanice brojale su se u tri neprilježeca reza uzeta iz svakog uzorka. Bilo koji intenzitet bojanja stanica smatrao se pozitivnim. Za ovu analizu koristio se Olympus BX40 mikroskop s DP11 digitalnom kamerom kao i DP-SOFT Version 3.1 računalni program.

Statistička analiza uzoraka nije se provela u okviru ove doktorske disertacije jer je osnovni cilj bio dokazati prisutnost istraživanih biljega mezenhimske-epitelne pretvorbe tijekom

razvoja, u zdravom odraslom tkivu i u tumorskom tkivu. Osnovna ideja ovog rada je bilo praćenje diferencijacije staničnih linija koje su u tumorskom tkivu izvor malignih stanica. Statističke metode primjenjive na dostupnim uzorcima tkiva ovdje nisu bile metoda izbora, obzirom na ekskluzivnost humanog embrionalnog i fetalnog materijala koji je teško dostupan, a broj uzoraka nedostatan.

3.5. Etička načela

Istraživanje se provelo na embrionalnom, fetalnom tkivu (starosti od 5. do 22. tjedna razvoja), tkivu odraslih ljudi i tumorskome tkivu iz arhivske kolekcije Zavoda za anatomiju, histologiju i embriologiju, te plodovima i tkivima sakupljenim u Zavodu za patologiju, citologiju i sudsku medicinu Kliničkog bolničkog centra Split.

Za istraživanje na projektu MZOŠ-a broj 216.2160528-0507 dobivena je suglasnost Etičkog povjerenstva za biomedicinska istraživanja Medicinskog fakulteta Sveučilišta u Splitu i suglasnost Etičkog povjerenstva Kliničkog bolničkog centra Split.

Poštovala su se etička načela o istraživanju embrionalnog i fetalnog materijala u skladu s etičkim normama (73) i međunarodnim ugovorima (World Medical Association Declaration of Helsinki- 52nd WMA General Assembly, Edinburgh, Scotland, October, 2000).

4. REZULTATI

4.1. Opći prikaz razvoja i građe moždanih ovojnica i menigeoma

4.1.1. Normalni razvoj moždanih ovojnica u čovjeka

U sedmom tjednu razvoja čovjeka, embrionalne moždane ovojnice sastojale su se od dva mezenhimska zgusnuća, odvojena jedno od drugog kao i od površine mozga mrežom rahlih tračaka mezenhinskog tkiva. Površina glave već je bila prekrivena kožom, koju su izgrađivala 1-2 sloja površinskog epitela. Krvne žile vidjele su se unutar mreže tračaka koja odvaja vanjsko i unutrašnje mezenhimske zgusnuće i koje predstavljaju buduće sinuse dure. U području budućeg subarahnoidnog prostora, smještenog između unutrašnjeg mezenhimalnog zgusnuća i pije mater na površini mozga, uočene su nježna trabekularna mreža i krvne žile (slika 4A).

U osmom tjednu razvoja, znaci početnog razvoja hrskavice uočeni su u zatiljnom dijelu vanjskog mezenhimalnog zgusnuća (buduće kosti lubanje), označavajući mjesto razvoja zatiljne kosti. Tijekom daljnjeg razvoja (deveti tjedan), područje hrskavice u zatiljnom dijelu lubanje se proširilo, dok su mezenhimska zgusnuća postala deblja i bolje formirana. Broj krvnih žila je također porastao na području između unutarnjeg i vanjskog zgusnuća. U kasnijem fetalnom razdoblju, dva vezivna zgusnuća su zadebljala i postala jasno prepoznatljiva u odnosu na okolno tkivo, kao i epitel kože i korijum na površini. Unutar vanjskog vezivnog zadebljanja, procesom intramembranskog okoštavanja došlo je do razvoja koštanih gredica, dok je subarahnoidalni prostor sadržavao trabekule vezivnoga tkiva i brojne krvne žile (slika 4B).

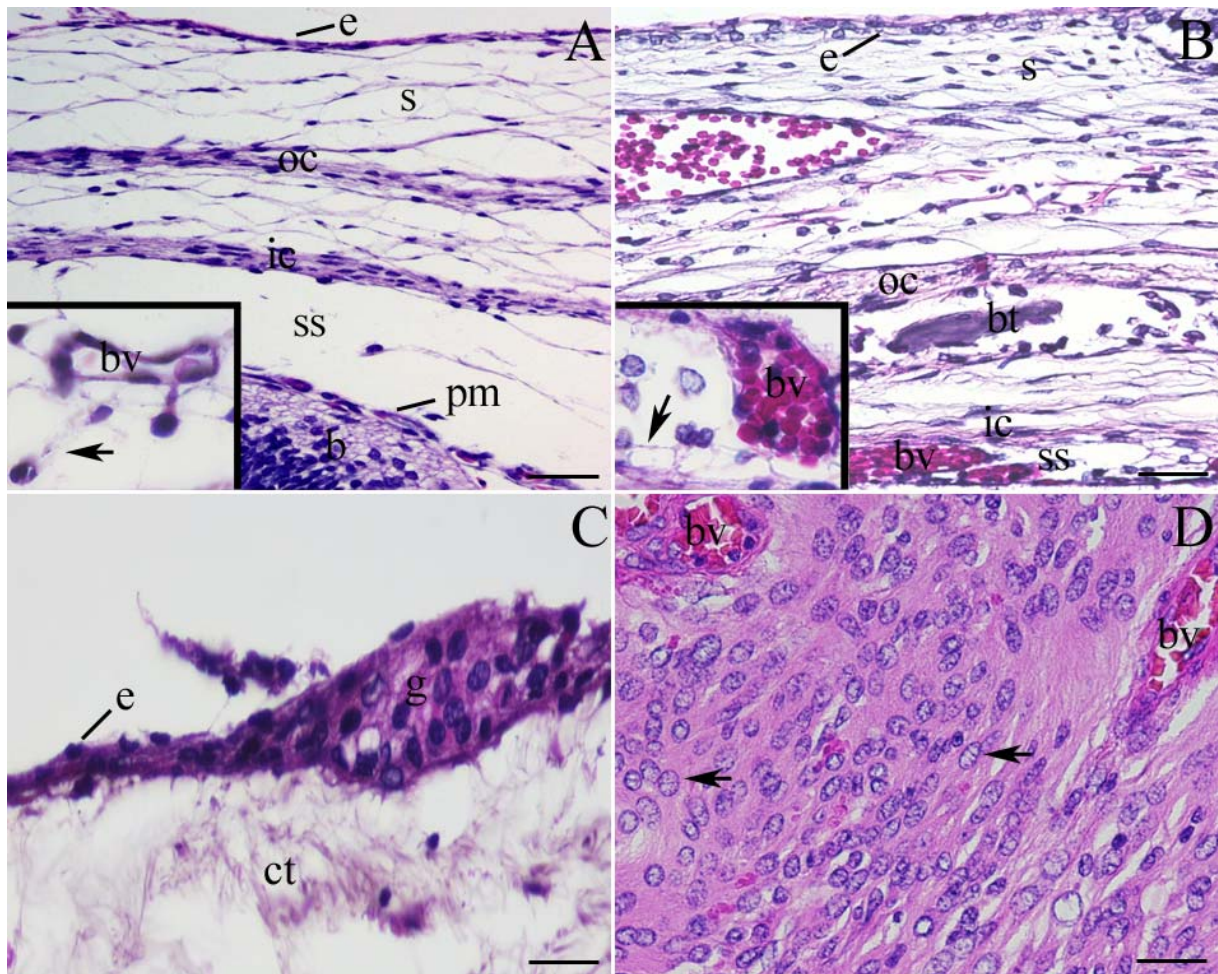
4.1.2. Moždane ovojnice u odraslih

Nakon rođenja, arahnoidna je bila građena od rahlog veziva koji sadrži brojne krvne žile, prekrivena slojem dobro diferenciranoga epitela koji je na nekim mjestima sadržavao višeslojne čvorove (granulacije) (slika 4C).

4.1.3. Tumorsko tkivo : meningotelijski meningeomi

Histološka svojstva meningotelijskog meningeoma obilježena su velikim brojem istovrsnih tumorskih stanica, s ovalnim jezgrama koje sadrže kromatin i koje pokazuju središnji svijetli dio, ili stvaraju citoplazmatsko-nuklearne inkluzije. Tumorske stanice formiraju vrtložaste

nakupine koje su na nekim mjestima odvojene jedne od drugih tankim pregradama vezivnog tkiva s krvnim žilama (slika 4D).



Slika 4. (A) Frontalni presjek kroz područje glave ljudskog embrija starosti 7 tjedana: koža (s) je prekrivena jednoslojnim epidermisom (e), vanjsko mezenhimsko zgusnuće (oc), unutarnje mezenhimsko zgusnuće (ic), subarahnoidalni prostor (ss), pija mater (pm), mozak (b). Umetak slike: krvna žila (bv) i trabekularna mreža (strelica) u subarahnoidalnom prostoru. (B) Sagitalni presjek kroz područje glave ljudskog fetusa starosti 22 tjedna: koža (s) je prekrivena troslojnim epitelom (e). Vanjsko mezenhimsko zgusnuće (oc) sa koštanom trabekulom (bt), unutrašnje mezenhimalno zgusnuće (ic), i subarahnoidalni prostor (ss) s krvnom žilom (bv). Umetak slike: detalj subarahnoidalnog prostora sa brojnim trabekulama (strelica) i krvnom žilom (bv). (C) presjek kroz arahnoidiju odraslih: jednoslojni pločasti epitel (e) na površini vezivnog tkiva (ct) arahnoidije, na pojedinim mjestima stvara epitelne čvorove (g). (D) Presjek kroz meningotelijski meningeom histološkog gradusa 1 po SZO: većina tumorskih stanica sadrže ovalnu jezgru s nježnim kromatinom (strelica), odvojene snopovima vezivnog tkiva s krvnim žilama (bv). Hemalaun i eozin bojanje. Ljestvice: A i B = 100 µm, c i D = 25 µm.

4.2. Imunohistokemijsko bojanje

4.2.1. Epitelni membranski antigen (EMA)

U 7. tjednu razvoja, EMA nije bio prisutan u području moždanih ovojnica, dok je istovremeno bio izražen u koži i epitelu usne šupljine, te u epitelnim stanicama koroidnog pleksusa.

U 8. tjednu razvoja, prvi znakovi umjerene reaktivnosti EMA uočeni su u stanicama u svih triju ovojnica u razvoju: arahnoideje, pije i dure mater. Od 10. do 22. tjedna razvoja, jaka reaktivnost na EMA protutijelo obilježila je površinu epitelnih stanica u obje leptomeninge (arahnoideje i pije), kao i na površini stanica vezivne trabekularne mreže između njih, dok tkivo dure nije bilo prisutno (tablica 6, slika 5A). Nakon rođenja i u odraslih ljudi, unutar moždanih ovojnica nađen je jaki izražaj EMA u površinskom epitelu i granulacijama arahnoideje, u području pije mater, kao i na površini stanica vezivne trabekularne mreže u subarahnoidalnom prostoru (tablica 6, slika 5B). Tumorske stanice meningotelijskih meningioma histološkog gradusa 1 po SZO, pokazale su umjerenu citoplazmatsku pozitivnost za EMA u gotovo svim tumorskim stanicama, osim u endotelnim stanicama krvnih žila (slika 5C).

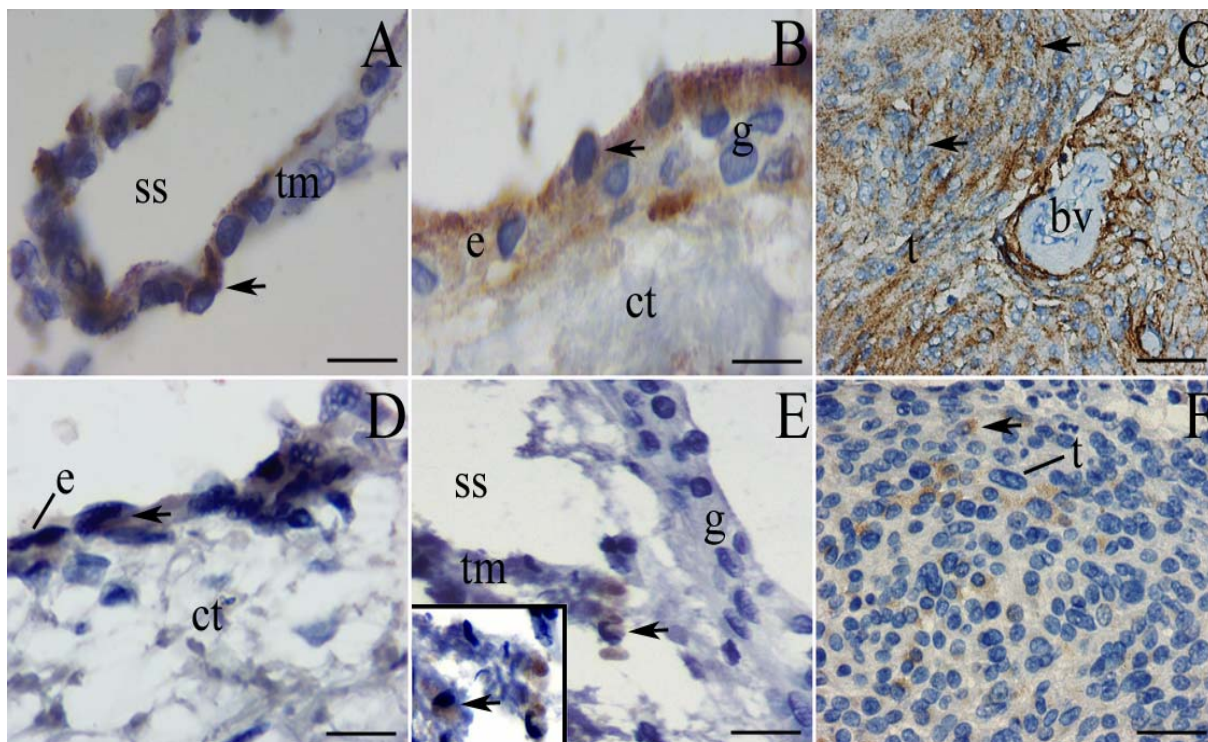
Tablica 6. Izražaj različitih biljega u moždanim ovojnicama čovjeka između 7. i 22. tjedna razvoja, u meningama odraslih ljudi i meningioma

Dob embrija i fetusa (tjedni)	Protutijelo			Dio moždanih ovojnica/ meningioma
	EMA	MEZOTELIN	NESTIN	
7	-/-/-	-/-/-	±/±/±	D/A/P
7-8	-/-/-	-/-/-	+ /+ /+	D/A/P
8	±/±/±	-/-/-	+ /+ /+	D/A/P
9-10	±/±/±	-/-/-	+ /+ /+	D/A/P
15-16	- /+ /+	-/-/-	+ /+ /+	D/A/P
20-22	- /+ /+	- /± /±	- /+ /+	D/A/P
Meninge u odraslih ljudi	- /+ /∅	- /+ /∅	- /+ /∅	D/A/P
Meningiomi				
GI	- /+	- /+	± /±	S/C

D = dura mater, A = arahnoideja, P = pija mater; GI (benigni meningiomi po klasifikaciji Svjetske zdravstvene organizacije, histološki gradus 1); S = stromalni dio tumorskog tkiva, C = stanični dio tumorskog tkiva (meningotelijske stanice); + = jaki izražaj, ± = umjereni izražaj, - = nema izražaja, ∅ = struktura nedostaje u tkivu.

4.2.2. Mezotelin

Od 7. do 15. tjedna razvoja, nije zamijećena pozitivnost na mezotelin u području glave tj. moždanih ovojnica u razvoju. U 15. tjednu razvoja, mezotelin je uočen u površinskom epitelu kože, ali ne i u moždanim ovojnicama u razvoju. U 22. tjednu, mezotelin je prvi put uočen samo u nekim površinskim stanicama arahnoideje, a vrlo rijetko u stanicama vezivne trabekularne mreže u subarahnoidalnom prostoru (tablica 6, slika 5D). U moždanim ovojnicama nakon rođenja, kao i u odraslih ljudi, snažna reakciju na mezotelin uočena je samo u nekim površinskim stanicama epitela i granulacijama arahnoideje, kao i u površinskim stanicama trabekularne mreže u subarahnoidalnom prostoru (tablica 6, slika 5D). U meningotelijskim meningeomima histološkog stupnja 1 po SZO, umjereni citoplazmatski izražaj mezotelina otkriven je samo u nekim dijelovima tumorskog tkiva koje sadrži gnijezda tumorskih stanica (tablica 6, slika 5F).



Slika 5. (A) Presjek kroz arahnoideju u 22. tjednu razvoja: jaka reaktivnost na EMA je zamijećena u stanicama jednoslojnog pločastog epitela (stanicama nalik na mezotel) (strelica) na površini trabekularne mreže (tm) u subarahnoidalnom prostoru (ss). Imunohistokemijsko bojanje na EMA. (B) Presjek kroz arahnoideju odraslih: EMA je jako izražen (strelica) u površinskim epitelnim stanicama (e) i čvorovima (g) koji prekrivaju vezivno tkivo (ct) arahnoideje. Imunohistokemijsko bojanje na EMA. (C) Presjek kroz meningotelijski meningeom histološkog stupnja 1 po SZO: EMA je jako izražen (strelice) u citoplazmi većine tumorskih stanica (t) ali ne u endotelnim stanicama krvnih žila (bv). Imunohistokemijsko bojanje na EMA. (D) Presjek kroz arahnoideju u 22. tjednu razvoja: mezotelin je izražen (strelica) samo u pojedinim površinskim stanicama pločastog epitela (e) koji pokriva vezivno tkivo (ct) arahnoideje. Imunohistokemijsko bojanje na mezotelin. (E) presjek kroz arahnoideju odraslih: dio arahnoideje prikazuje odsutnost izražaja mezotelina u čvorovima na površini epitela (g), ali jaki izražaj mezotelina (strelica) je zamijećen u pojedinim stanicama trabekularne mreže unutar subarahnoidalnog prostora (ss). Umetak slike: detalj prikazuje mezotelin pozitivne (strelica) stanice na površini trabekula. Imunohistokemijsko bojanje na mezotelin. (F) Presjek kroz meningotelijski meningeom histološkog stupnja 1 po SZO: izražaj mezotelina je prikazan u obliku finih citoplazmatskih granula (strelice) u pojedinim tumorskim stanicama (t). Imunohistokemijsko bojanje na mezotelin. Ljestvice: A, B i D = 10 μ m, C, E i F = 25 μ m.

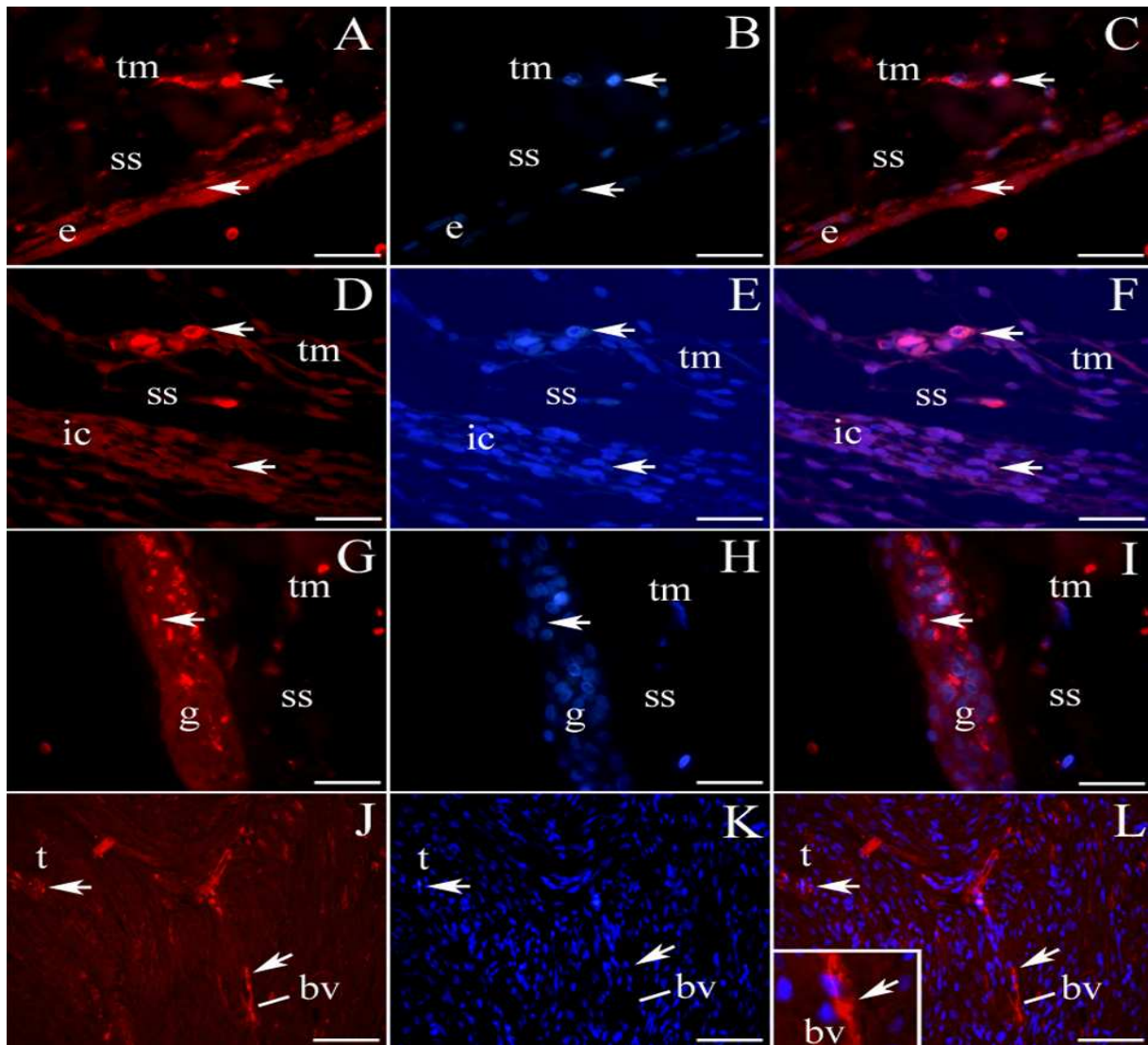
4.3. Imunofluorescentno bojenje s mezotelinom i nestinom u kombinaciji s DAPI-jem

4.3.1. Mezotelin

U arahnoideji odraslih ljudi, biljezi za mezotelin koji oboji citoplazmu stanica i jezgre obojene plavo DAPI-jem, jako su izraženi u površinskim epitelnim stanicama i granulacijama, te u pojedinačnim stanicama na površini trabekularne mreže smještene unutar subarahnoidejnog prostora (slika 6A-C).

4.3.2. Nestin

U 7. tjednu razvoja, umjereni izražaj nestina zabilježen je u svim dijelovima moždanih ovojnica u razvoju. Reakcija na nestin bila je jača u nekim stanicama trabekularne mreže, dok je većina stanica u području unutrašnjeg mezenhinskog zgusnuća pokazivala umjerenu reakciju na nestin (tablica 6, slika 6D-F). Tijekom daljnjeg razvoja, reaktivnost na nestin se prvo povećavala u stanicama moždanih ovojnica, dok se u kasnijim stadijima fetalnog razvoja populacija pozitivnih stanica smanjivala u svim dijelovima moždanih ovojnica (tablica 6). U arahnoideji odraslih, umjereni izražaj nestina nađen je u površinskim epitelnim stanicama i granulacijama, kao i u pojedinačnim stanicama trabekularne mreže unutar subarahnoidealnog prostora (tablica 6, slika 6G-I). U meningotelijskih meningeoma histološkog stupnja 1 po SZO, izražaj nestina i bojanja jezgara DAPI-jem bilo je jako izraženo u nekim dijelovima tumora (tablica 6, slika 6J-L): pretežno u zidovima krvnih žila, ali i u pojedinačnim tumorskim stanicama (umetak na slici 6L).



Slika 6. (A) Presjek kroz arahnoideju odraslih: mezotelin je izražen (strelice) u pojedinim površinskim epitelnim stanicama (e) i trabekularnoj mreži (tm) u subarahnoidalnom prostoru (ss). (B) DAPI pozitivno bojanje jezgara vidi se (strelice) u jezgrama površinskih epitelnih stanica i trabekularne mreže. (C) (Preklapanje A+B): zamjećuje se pozitivno bojanje na mezotelin i DAPI (strelice) u opisanim strukturama. Imunofluorescentno bojanje na mezotelin i DAPI. (D) Presjek kroz moždane ovojnice ljudskog embrija u 7. tjednu razvoja: nestin je umjereno izražen (strelice) u unutarnjem mezenhimskom zgusnuću (ic), a jako je izražen u stanicama trabekularne mreže (tm) unutar subarahnoidalnog prostora (ss). (E) DAPI pozitivno bojanje jezgara se vidi (strelice) u jezgrama obiju struktura. (F) (Preklapanje D+E): nestin i DAPI su izraženi (strelice) u opisanim strukturama. Imunofluorescentno bojanje na nestin i DAPI. (G) Presjek kroz arahnoideju odraslih: citoplazmatski izražaj nestina (strelice) svojstven je epitelnim čvorovima (g) i pojedinačnim stanicama na površini trabekularne mreže (tm) unutar subarahnoidalnog prostora (ss). (H) DAPI pozitivno bojanje jezgara (strelice) se vidi u obje strukture. (I) (Preklapanje G+H): nestin i DAPI su izraženi (strelice) i u čvorovima i u trabekularnoj mreži. Imunofluorescentno bojanje na nestin i DAPI. (J) Presjek kroz meningotelijski meningeom histološkog stupnja 1 po SZO: citoplazmatski izražaj nestina (strelice) se vidi u endotelnim stanicama krvnih žila (bv) i u pojedinim tumorskim stanicama (t). (K) DAPI bojanje jezgara je izraženo (strelice) u jezgrama endotelnih i tumorskih stanica. (L) (Preklapanje J+K): citoplazmatsko bojanje na nestin i bojanje jezgara na DAPI je izraženo (strelice) u krvnim žilama i tumorskim stanicama. Umetak slike: izražaj nestina u endotelnim stanicama krvnih žila. Imunofluorescentno bojanje na nestin i DAPI. Ljestvice: A, B, C, D, E, F, G, H, i I = 25 μ m, J, K i L = 50 μ m.

4.4. Opći prikaz razvoja i građe seroznih ovojnica i mezotelioma

4.4.1. Normalni razvoj seroznih ovojnica u čovjeka

Tijelo čovjeka sadrži dvije velike šupljine (pleuralnu i peritonejsku) i jednu manju (perikardijalnu), a sve su prekrivene slojem mezotelnih stanica. Mezotel također prekriva i unutarnje organe (visceralni mezotel) kao i zidove navedenih šupljina (parijetalni mezotel).

4.4.2. Razvoj perikarda i pleure

Tijekom ranog razvoja čovjeka, srčana cijev se razvija u splahnhičkom mezodermu, koji se zatim podijeli u tri sloja: unutrašnji sloj ili endokard, mišićni zid ili miokard, te epikard koji prekriva vanjsku površinu srca. Tijekom istog razdoblja razvoja, splahnhički mezoderm na površini pluća razvija se u visceralnu pleuru. Slijedom navedenog, serozne ovojnice prekrivaju površinu organa trbušne šupljine, pluća i srce.

U 10. tjednu razvoja, pluća i srce su prekriveni relativno tankom visceralnom seroznom ovojnicom: visceralna pleurom i visceralnim perikardom (epikard). Obje serozne ovojnice sastoje se od rahlog vezivnog tkiva i površinskog epitelnog sloja. U tom stadiju, vezivno tkivo seroznih ovojnica se bez jasne granice nastavlja u tkivo pluća i srca, dok površinski epitelni ima oblik jednoslojnog epitela s ovalnim jezgrama (kubični epitel) tj. mezotela (slika 7A, umetci slike a,b).

Tijekom daljnjeg razvoja, vezivno tkivo obiju seroznih ovojnica zadeblja i sadržava krvne i limfne žile. U fetalnom razdoblju (22. tjedan razvoja), serozne ovojnice su jasno odvojene od podliježećeg srčane muskulature (miokarda) u srcu (slika 7B) te od terminalnih vrećica (primitivnih alveola) pluća u razvoju (slika 7D). Jednoslojni pločasti epitel na površini (mezotel) čini jedan sloj potpuno spljoštenih stanica, koji prekriva površinu vezivnoga tkiva obiju seroznih ovojnica: perikarda (slika 7B, umetak slike) i pleure (slika 7D, umetak slike).

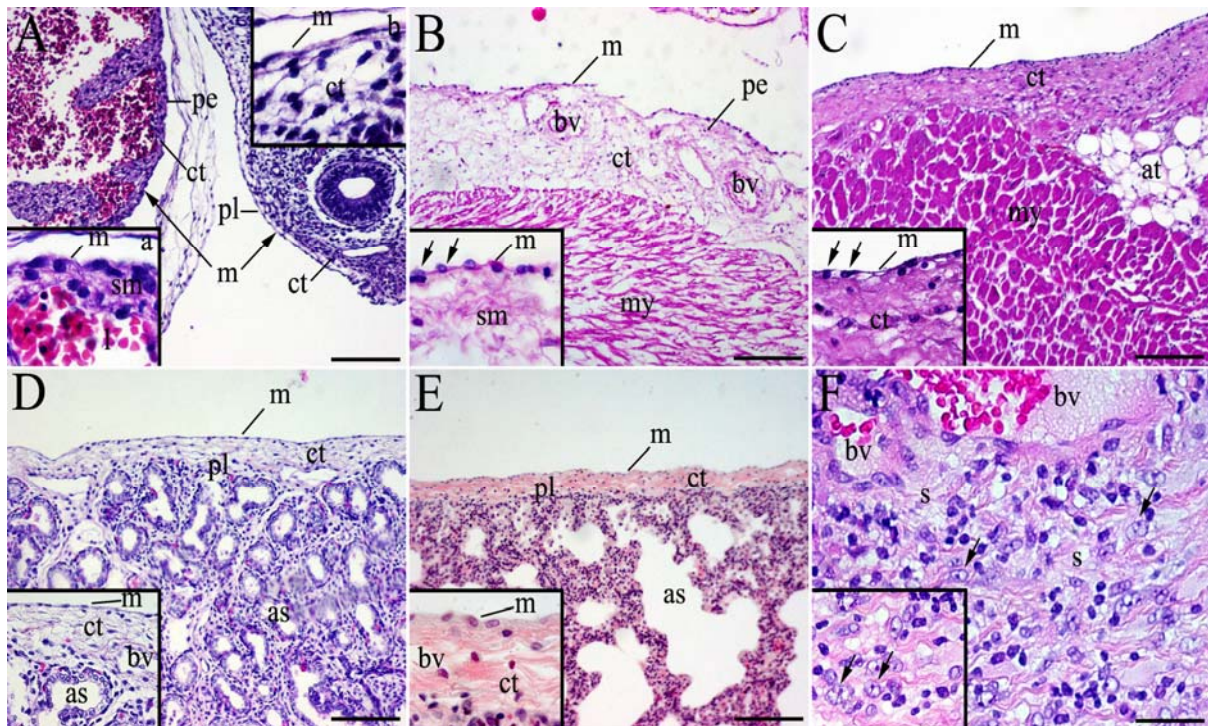
4.4.3. Serozne ovojnice u odraslih

Nakon rođenja i u odraslih ljudi, obje serozne ovojnice (plaura i perikard) imaju istu strukturu. Obje serozne ovojnice sastoje se od gušćeg vezivnog tkiva i mezotelnog sloja (jednoslojni pločasti epitel) na površini (slika 7C, E).

4.4.4. Tumorsko tkivo: epitelioidni mezoteliom

Epitelioidni mezoteliom histološki je građen od svijetlih stanica sa eozinofilnom citoplazmom, koje sadrže ovalne mjehuraste jezgre sa svijetlim kromatinom i jezgrićom. Tumorske stanice

stvaraju nakupine epiteloidnih stanica, koje su međusobno odvojene hijaliniziranom acelularnom vezivnom stromom koja sadrži krvne žile (slika 7F).



Slika 7. (A) Poprečni presjek kroz srce i pluća ljudskog embrija starosti 10 tjedana: perikard (pe) i pleura (p) prekriveni su jednoslojnim mezotelom (m) ispod kojeg je vezivno tkivo (ct). Umetak slike a: mezotel (m), submezotelni sloj (sm) perikarda i lumen atrija (l). Umetak slike b: mezotel (m), i vezivno tkivo (ct) u pleuri. (B) Poprečni presjek kroz ljudsko fetalno srce u 22. tjednu razvoja: perikard (pe) se sastoji od jednoslojnog mezotela (m) i vezivnog tkiva (ct) s krvnim žilama (bv). Miokard (my). Umetak slike: detalj prikazuje mezotelne stanice (m) sa ovalnim jezgrama (strelice) i submezotelnim slojem (sm). (C) Presjek kroz srce odraslog čovjeka: jednoslojni mezotel (m) na površini perikarda, vezivno tkivo (ct) i masno tkivo (at). Miokard (my). Umetak slike: detalj mezotela (m) sa spljoštenim jezgrama (strelice) i vezivnim tkivom (ct). (D) Presjek kroz pluća ljudskog fetusa starosti 22 tjedna: pleura (pl) se sastoji od jednoslojnog mezotela (m) i vezivnog tkiva (ct) pod njim. Nezreli alveolarni prostori (as). Umetak slike: detalj pleure sa mezotelom (m) i vezivnim tkivom (ct) s krvnim žilama (bv). Nezreli alveolarni prostori (as). (E) Presjek kroz pluća odraslog čovjeka: pleura (pl) je prekrivena sa jednoslojnim mezotelom (m) koji leži na vezivnom tkivu (ct). Alveolarni prostori (as). Umetak slike: detalj pleure (pl) sa spljoštenim mezotelom (m) koji prekriva vezivno tkivo (ct) sa krvnim žilama (bv). (F) Presjek kroz epitelioidni mezoteliom: većina tumorskih stanica sadrže ovalnu jezgru sa svijetlim kromatinom i jezgrićom (strelice), a međusobno su odvojene hijaliniziranom acelularnom vezivnom stromom (s) koja sadrži krvne žile (bv). Umetak slike: detalj prikazuje tumorske stanice (strelice). Hemalaun i eozin bojanje. Ljestvice: A = 100 µm, B, C, D i E = 50 µm, F = 25 µm.

4.5. Imunohistokemijsko bojanje

4.5.1. Pleura

4.5.1.1. Epitelni membranski antigen (EMA)

U 7. do 8. tjednu razvoja, EMA nije izražen niti u jednom dijelu pleure, dok je istovremeno izražen u epitelu kože i bronha (Tablica 4). U 9. i 10. tjednu razvoja, prvi znakovi umjerenog izražaja EMA biljega vide se u površinskim stanicama mezotela pleure (tablica 7, slika 8A). O 10. do 22. tjedna razvoja, reaktivnost na EMA se pojačava i prisutna je u svim površinskim epitelnim stanicama (mezotel) pleure, u pojedinim stanicama vezivnog tkiva, kao i u epitelu bronhalnog stabla (tablica 7, slika 8B).

Nakon rođenja kao i u pleuri odraslih, jaki izražaj EMA vidi se u površinskom mezotelu i u dijelovima vezivnoga tkiva. Unutrašnje površine alveola su također pozitivne na izražaj mezotelina (tablica 7, slika 8C).

Tablica 7. Izražaj različitih biljega u pleuri čovjeka između 7. i 22. tjedna razvoja i pleuri odraslih ljudi

Dob embrija i fetusa (tjedni)	Protutijelo			Dio serozne ovojnice
	EMA	MEZOTELIN	NESTIN	
Pleura				
7-8	-/-	-/-	-/-	M/VT
9-10	±/±	-/-	-/+	M/VT
15-16	+ /±	±/-	-/±	M/VT
20-22	+ /±	±/-	-/±	M/VT
Pleura odraslih ljudi	+/+	+/-	-/+	M/ VT

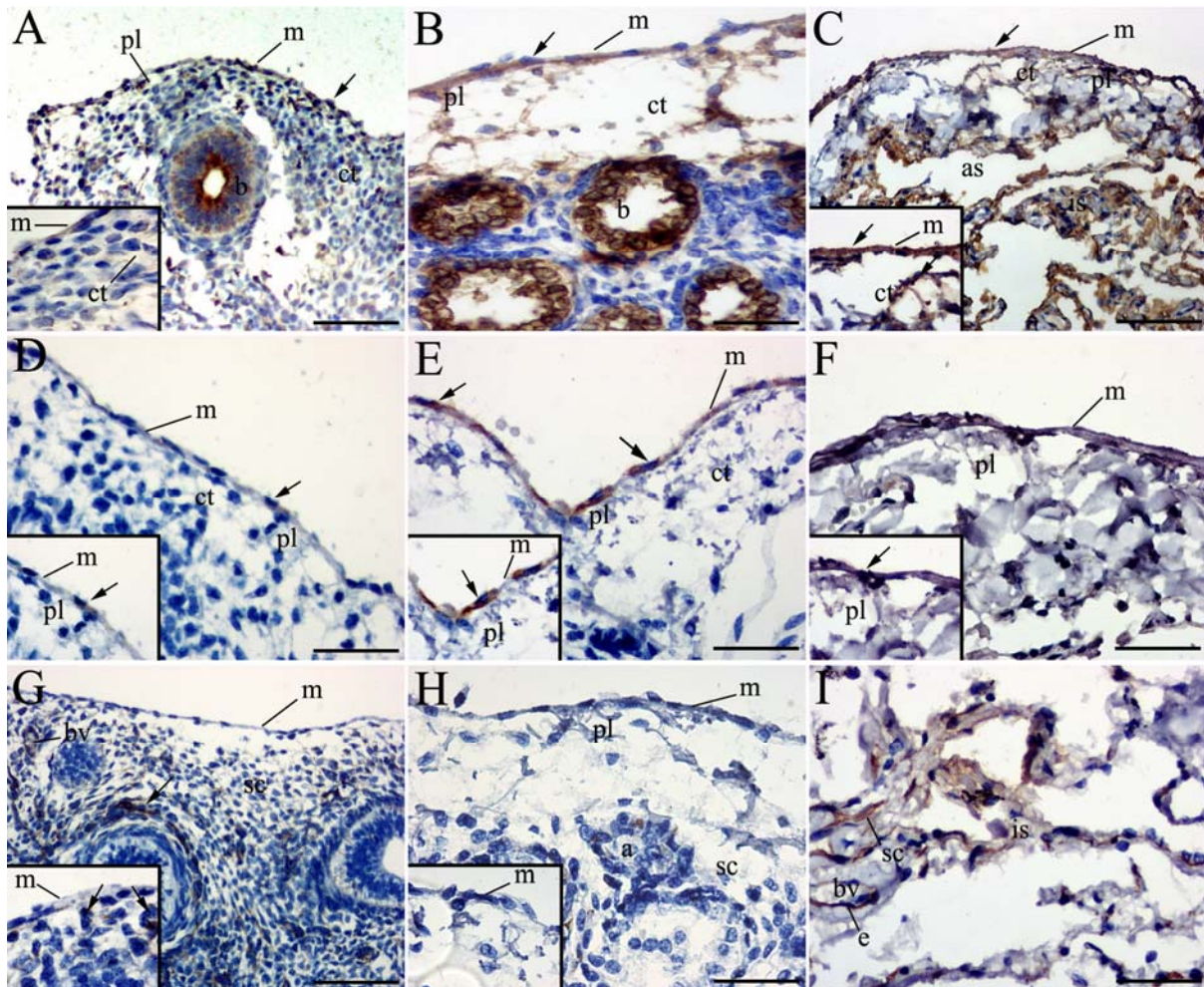
M = mezotel, VT = vezivno tkivo; + = jaki izražaj, ± = umjereni izražaj, - = nema izražaja.

4.5.1.2. Mezotelin

Od 7. do 9. tjedna razvoja, nije zamijećen izražaj mezotelina u pleuri tijekom razvoja (tablica 7). U 10. tjednu razvoja, mezotelin se uočava u pojedinim mezotelnim stanicama na površini pleure u razvoju, dok preostale stanice pluća ne izražavaju mezotelin (tablica 7, slika 8D). Tijekom daljnjeg razvoja, reaktivnost na mezotelin se postupno širi na ostale površinske epitelne stanice, pa je u 22. tjednu razvoja mezotelin izražen u svim površinskim mezotelnim stanicama (tablica 7, slika 8E). Nakon rođenja i u pleuri odraslih, jaki izražaj mezotelina svojstven je samo stanicama mezotela pleure (tablica 7, slika 8F).

4.5.1.3. Nestin

U 9. i 10. tjednu razvoja, nije zamijećen izražaj nestina u području površinskih mezotelnih stanica, dok je jaki izražaj nađen u nekim stanicama strome i u endotelnim stanicama krvnih žila (tablica 7, slika 8G). U 22. tjednu razvoja, umjereni izražaj ne mezotelin pokazuju pojedinačne stanice unutar strome i endotelne stanice, dok površinske mezotelne stanice ne izražavaju nestin (tablica 7, slika 8H). Nakon rođenja, u pleuri odraslih nema izražaja nestina u mezotelnim stanicama, dok je jaki izražaj prisutan u endotelnim stanicama krvnih žila unutar interalveolarnog prostora (tablica 7, slika 8I).



Slika 8. (A) Presjek kroz pluća ljudskog embrija u 10. tjednu razvoja: jaka reaktivnost na EMA je uočena u stanicama jednostavnog pločastog epitela (stanice mezotela) (m) na površini pleure (pl), u vezivnom tkivu (ct) i epitelu bronha (b). Umetak slike: pozitivna reakcija na EMA (strelice) u mezotelu (m) i vezivnom tkivu pleure (pl). (B) Presjek kroz pluća fetusa u 22. tjednu razvoja: EMA je jako izražen (strelica) u stanicama mezotela (m) koji prekriva vezivno tkivo (ct) pleure (pl), kao i u epitelu bronha (b). (C) Presjek kroz pluća odraslog čovjeka: EMA je izražen (strelica) u stanicama mezotela (m) koji prekriva vezivno tkivo (ct) pleure, kao i na unutrašnjim površinama alveolarnih prostora (as) i interalveolarnim septama (is). Umetak slike: detalj prikazuje izražaj EMA u mezotelu (m) i vezivnom tkivu (ct) (strelice). Imunohistokemijsko bojanje na EMA. (D) Presjek kroz pluća ljudskog embrija u 10. tjednu razvoja: mezotelin je izražen (strelica) samo u nekim stanicama mezotelnog sloja (m) na površini, ali ne i u vezivnom tkivu (ct) pleure (pl). (E) Presjek kroz pleuru u 22. tjednu razvoja: mezotelin je izražen (strelice) u svim stanicama površinskog mezotelnog sloja (m), ali ne i u vezivnom tkivu (ct) pleure (pl). Umetak slike: detalj prikazuje kontinuirani izražaj mezotelina (strelica) u mezotelu (m) pleure (pl). (F) Presjek kroz pluća odraslog čovjeka: pozitivnost mezotelina u mezotelnim stanicama na površini (m) pleure (pl). Imunohistokemijsko bojanje na mezotelin. (G) Presjek kroz pluća ljudskog embrija u 10. tjednu razvoja: odsutnost pozitivne reakcije na nestin u stanicama mezotela (m), ali jaki izražaj nestina (strelica) i pojedinim stanicama strome (sc) i endotelnim stanicama krvnih žila (bv). Umetak slike: detalj prikazuje odsutnost izražaja nestina u stanicama mezotela (m) i pozitivni izražaj u stanicama strome (strelice). (H) Presjek kroz pluća fetusa u 22. tjednu razvoja: blagi izražaj mezotelina se uočava u pojedinim stanicama strome (sc) i nezrelim alveolama (a), ali izostaje izražaj nestina u stanicama mezotela (m) pleure (pl). Umetak slike: detalj prikazuje odsutnost nestina u mezotelu (m). (I) Presjek kroz pluća odraslog čovjeka: jaki izražaj nestina je uočen u endotelnim stanicama (e) krvnih žila (bv) i stromalnim stanicama (sc) interalveolarnih septa (is). Imunohistokemijsko bojanje na nestin. Ljestvice: A, B, C, D, E, F, G, H i I = 25 μ m.

4.5.2. Perikard

4.5.2.1. Epitelni membranski antigen (EMA)

Između 7. i 9. tjedna razvoja, EMA je također odsutan u području perikarda tijekom razvoja srca (tablica 8). U 10. tjednu razvoja, umjereni reaktivnost na EMA je primijećena u pojedinim mezotelnim i submezotelnim stanicama perikarda (tablica 8, slika 9A). Od 16. tjedna razvoja nadalje, te nakon rođenja i u perikardu odraslih, EMA je jako izražen samo u mezotelnim stanicama (tablica 8, slika 9B).

Tablica 8. Izražaj različitih biljega u perikardu čovjeka između 7. i 22. tjedna razvoja, u perikardu odraslih ljudi i u epiteloidnom mezoteliomu

Dob embrija i fetusa (tjedni)	Protutijelo			Dio serozne ovojnice/ mezotelioma
	EMA	MEZOTELIN	NESTIN	
Perikard				
7-8	-/-/-	-/-/-	-/±/+	M/SM/MI
9-10	-/+/-	-/+/-	-/±/+	M/SM/MI
15-16	+/±/-	±/+/-	-/±/±	M/SM/MI
20-22	+/±/-	+/-/-	-/±/±	M/SM/MI
Perikard odraslih ljudi	+/+/-	+/-/-	-/-/±	M/SM/MI
Epiteloidni mezoteliom	+/-	+/-	±/±	C/S

M = mezotel, SM = submezotelni sloj, MI = miokard; C = stanični dio tumorskog tkiva (epiteloidne tumorske stanice), S = stroma tumorskog tkiva; + = jaki izražaj, ± = umjereni izražaj, - = nema izražaja.

4.5.2.2. Mezotelin

Između 7. do 9. tjedna razvoja, reaktivnost na mezotelin je odsutna u prikardu (tablica 8). U 10. tjednu razvoja, jaki izražaj mezotelina se zamjećuje u nekim submezotelnim stanicama (tablica 8, slika 9D), ali od 22. tjedna razvoja nadalje, u razdoblju nakon rođenja i u perikardu odraslih, jaki izražaj mezotelina je zamijećen samo u površinskim mezotelnim stanicama (tablica 8, slika 9E).

4.5.2.3. Nestin

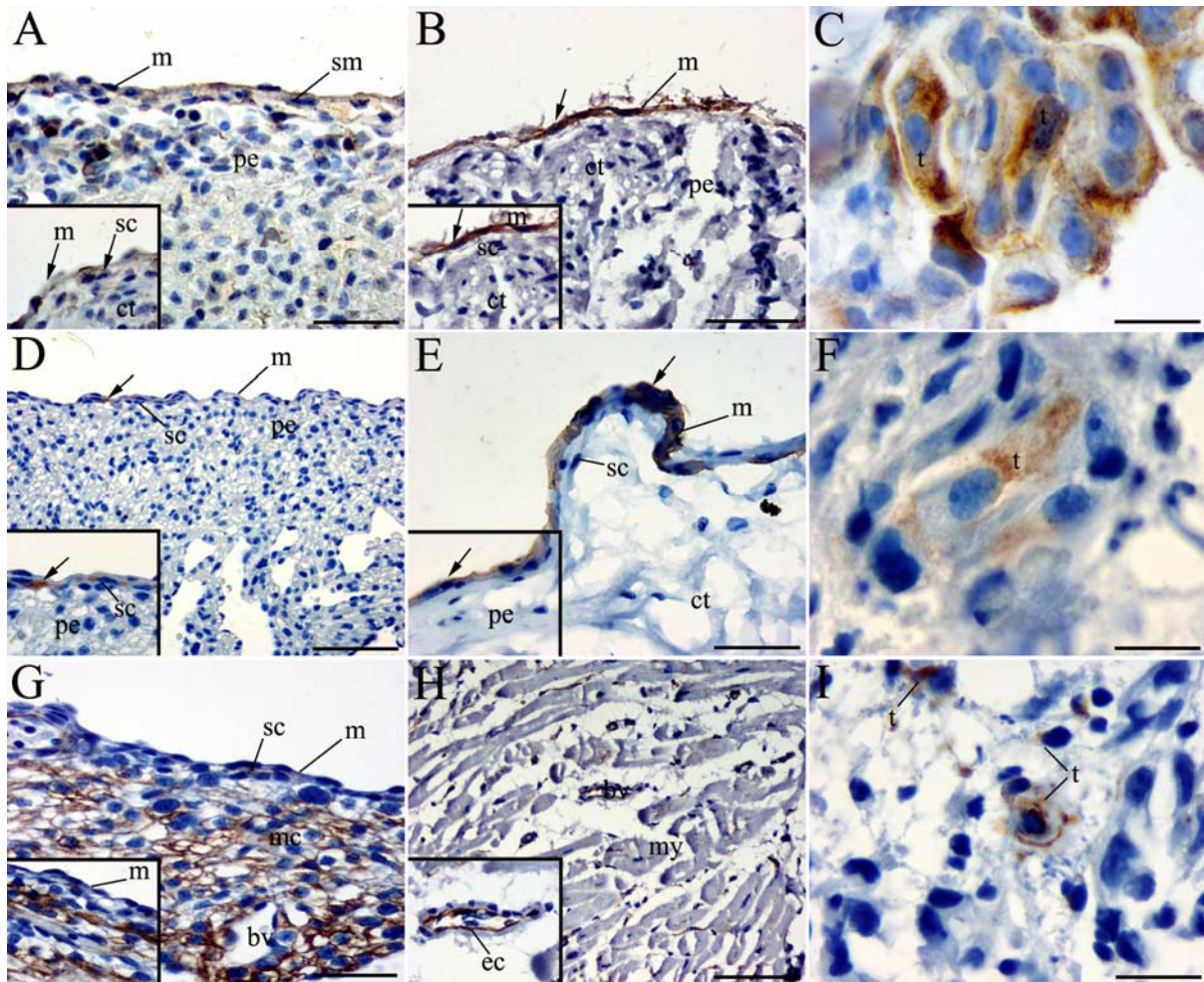
Od 7. do 10. tjedna razvoja, izražaj nestina je zamijećen u nezrelim stanicama miokarda i u endotelnim stanicama krvnih žila, kao i u pojedinim stanicama submezotelnog sloja perikarda (tablica 8, slika 9G). Tijekom razdoblja od 16. do 22. tjedna razvoja, kao i nakon rođenja i u perikardu odraslih, nije zamijećen izražaj nestina u mezotelu, submezotelnom sloju i stanicama miokarda, nego je zamijećen samo umjereni izražaj u endotelnim stanicama krvnih žila (tablica 8, slika 9H).

4.5.3. Epitelioidni mezoteliom

Stanice epitelioidnog mezotelioma, pokazuju blagu citoplazmatsku pozitivnost na EMA u gotovo svim tumorskim stanicama, izuzev u stanicama strome (tablica 8, slika 9C).

U epitelioidnom mezoteliomu, umjereni citoplazmatski izražaj mezotelina je zamijećen samo u pojedinim područjima koja sadrže gnijezda tumorskih stanica (tablica 8, slika 9F).

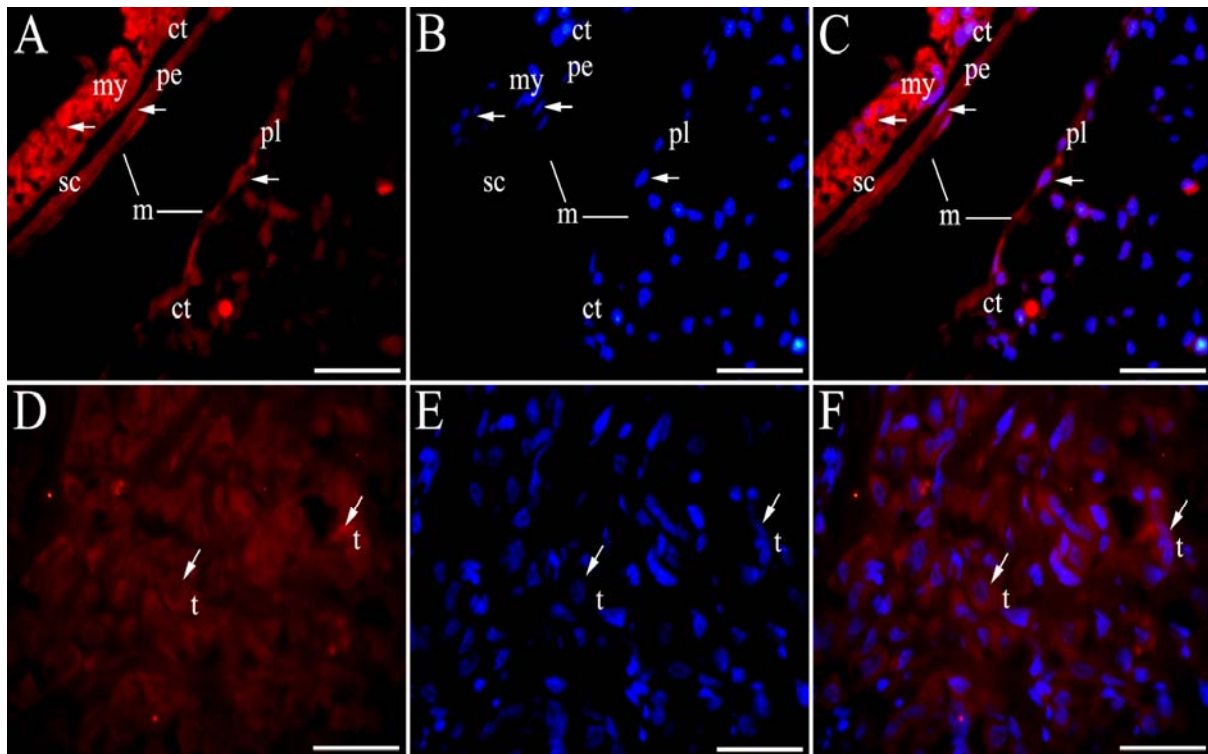
Umjereni citoplazmatski izražaj nestina je zamijećen u pojedinim nezrelim epitelioidnim tumorskim stanicama i u endotelnim stanicama svih krvnih žila u tumoru (tablica 8, slika 9I).



Slika 9. (A) Presjek kroz srce ljudskog embrija u 10. tjednu razvoja: blagi izražaj EMA se uočava u pojedinim stanicama mezotela (m) i submezotelnim stanicama (sc) perikarda (pe). Umetak slike: detalj prikazuje reaktivnost na EMA (strelice) u mezotelu (m), submezotelnim stanicama (sc) i vezivnom tkivu (ct). (B) Presjek kroz srce odraslog čovjeka: EMA je jako izražen (strelica) samo u stanicama mezotela (m) koji prekriva vezivno tkivo (ct) perikarda (pe). Umetak slike: detalj prikazuje pozitivitet (strelice) samo u mezotelu (m). Submezotelne stanice (sc) i vezivno tkivo (ct). (C) Stanice epitelioidnog mezotelioma pokazuju jaki citoplazmatski izražaj na EMA (t). Imunohistokemijsko bojanje na EMA. (D) Presjek kroz srce ljudskog embrija u 10. tjednu razvoja: mezotelin je izražen samo u pojedinim stanicama submezotelnog sloja (sc) perikarda (pe), ali ne u mezotelu (m) i u vezivnom tkivu (ct). Umetak slike: detalj prikazuje pozitivnost na mezotelin (strelica) u pojedinim submezotelnim stanicama (sc) perikarda (pe). (E) Presjek kroz srce odraslog čovjeka: pozitivnost na mezotelin se uočava samo u mezotelnim stanicama (m) na površini ali ne u submezotelnim stanicama (sc) i vezivnom tkivu (ct). Umetak slike: detalj prikazuje mezotelin pozitivne stanice (strelica) na površini perikarda (pe). (F) Blagi izražaj mezotelina u tumorskim stanicama (t) epitelioidnog mezotelioma. Imunohistokemijsko bojanje na mezotelin. (G) Presjek kroz srce ljudskog embrija u 10. tjednu razvoja: odsutnost izražaja nestina u stanicama mezotela (m), ali jaki izražaj nestina (strelica) u pojedinim submezotelnim stanicama (sc), endotelnim stanicama krvnih žila (bv) i u nezrelim miocitima (mc). Umetak slike: detalj prikazuje odsutnost nestina u stanicama mezotela (m). (H) Presjek kroz srce odraslog čovjeka: jaki izražaj nestina je uočen u endotelnim stanicama krvnih žila (bv), ali ne i u miokardu (my). Umetak slike: detalj prikazuje nestin pozitivne endotelne stanice (ec) krvnih žila. (I) Blagi citoplazmatski izražaj nestina u pojedinim nezrelim epitelioidnim tumorskim stanicama (t) i endotelnim stanicama krvnih žila (nije prikazano). Imunohistokemijsko bojanje na nestin. Ljestvice: A, B, C, D, E, F, G, H i I = 25 μ m.

4.5.4. Imunofluorescentno bojanje nestinom u kombinaciji s DAPI-jem

U 10. tjednu razvoja, umjereni izražaj nestina zamijećen je u pojedinim stanicama submezotelnog sloja pleure i perikarda (tablica 7, tablica 8, slika 10A-C). U epitelioidnom mezoteliomu, reaktivnost na nestin je umjerenjena u pojedinim epitelioidnim tumorskim stanicama (tablica 8, slika 10D-F).



Slika 10. (A) Transverzalni presjek kroz srce i pluća ljudskog embrija u 10. tjednu starosti: perikard (pe) i pleura (pl) su prekriveni jednoslojnim mezotelom (m) koji naliže na vezivno tkivo (ct): nestin je blago izražen (strelice) u pojedinim submezotelnim stanicama pleure (pl) i perikarda (pe), i jako izražen u miokardu (my). (B) DAPI pozitivno bojanje jezgara se vidi (strelice) u jezgrama stanica mezotela na površini (m), submezotelnim stanicama (sc) i vezivnom tkivu (ct) perikarda (pe) i pleure (pl). (C) (Preklapanje A+B): uočava se pozitivnost na nestin i DAPI (strelice) u submezotelnim stanicama i miokardu. (D) Presjek kroz epitelioidni mezoteliom: blagi citoplazmatski izražaj (strelice) se uočava u pojedinim tumorskim stanicama (t). (E) Bojanje jezgara DAPI-jem se uočava (strelice) u tumorskim stanicama (t). (F) (Preklapanje D+E): nestin i DAPI su izraženi (strelice) u pojedinim tumorskim stanicama (t). Imunofluorescentno bojanje na nestin i DAPI. Ljestvice: A, B, C, D, i E = 10 µm.

5. RASPRAVA

Naše istraživanje pokazalo je izražaj sva tri ispitivana biljega (nestin, EMA, mezotelin) u stanicama arahnoideje (leptomeningealnim stanicama) tijekom normalnog razvoja kao i u tumorima meningeomima. Dok je izražaj nestina bio svojstven nezrelim leptomeningealnim stanicama, povećanje izražaja EMA i mezotelina bio je u skladu sa sazrijevanjem površinskih leptomeningealnih stanica i njihovom diferencijacijom u smjeru mezotela. Serozne ovojnice (pleura i perikard) također su pokazivale reaktivnost na navedene biljege, kao i tumori mezoteliomi. EMA i mezotelin pojavili su se ranije u tijeku razvoja u mezotelnim stanicama na površini pleure i perikarda, dok je nestin bio svojstven nezrelim mišićnim stanicama u miokardu i pojedinim nezrelim stanicama u plućnoj stromi i endotelnim stanicama krvnih žila. Pojava istih biljega u tumorskim stanicama meningeoma i mezotelioma pokazala je da bi njihova prisutnost u tumorima mogla biti posljedica maligne pretvorbe stanične populacije prisutne već tijekom ranog razvoja moždanih ovojnica.

5.1. Razvoj i tumori moždanih ovojnica u čovjeka

Kao što je pokazalo naše istraživanje, moždane ovojnice (meninge) pojavljuju se kao dva mezenhimska zgusnuća u području glave ranih ljudskih embrija, koja se postupno diferenciraju u dijelove kostura glave, u duru mater te u paučinastu ovojnicu (arahnoideju) i piju mater. Različiti autori još uvijek se ne slažu oko konačnih derivata ova dva zgusnuća: dok neki autori smatraju da vanjski sloj može biti izvor samo za koštane komponente glave (2), drugi smatraju da je i dura mater proistekla iz vanjskog zgusnuća (4). Međutim, svi se autori slažu se da se iz unutrašnjeg zgusnuća razvijaju i diferenciraju leptomeningealne ovojnice tj. arahnoideja i pija mater. Tijekom razvoja moždanih ovojnica, dva se mezenhimska zgusnuća postupno histološki diferenciraju u dva različita tkiva: unutrašnje dio čini vezivno tkivo (gušće u području dure mater i rahlo u području leptomeninga) i vanjsku površinsku komponentu koju čini jednoslojni epitel tj. mezotel.

Epitelna komponenta pojavljuje se kao rezultat mezenhimsko-epitelne pretvorbe, koja je svojstvena ne samo razvoju moždanih ovojnica, nego i razvoju seroznih ovojnica kao i drugih organa u ljudskom tijelu (20). Ovaj proces u stanicama mezenhimske tkiva obilježen je zamjenom mezenhimskih (vezivnih) bjelančevina epitelnim bjelančevinama te pojavom tipične bazalne membrane ispod epitelnog sloja (28). Međutim, stanice koje se diferenciraju na površinama seroznih i moždanih ovojnica različitog su podrijetla: dok u području glave stanice neuralnog grebena (stanice ektodermalnog podrijetla) značajno sudjeluju u formiranju

leptomeningi, to nije slučaj za tipične mezotelne stanice seroznih ovojnica kao što su pleura i perikard, koje nastaju samo od mezoderma. Najnoviji rezultati u štakora pokazali su da leptomeningealne stanice nastale iz neuralnog grebena posjeduju sposobnost živčanih matičnih stanica i pod određenim okolnostima se mogu diferencirati u živčane i glija stanice (74). Studije na tumorima (meningeomima), otkrile su prisutnost nekih biljega u tumorskim stanicama, koji bi također mogli biti povezani sa stanicama tijekom razvoja moždanih ovojnica.

5.1.1. Nestin

U ovom istraživanju, nestin je pronađen u moždanim ovojnicama čovjeka vrlo rano, već u 7. tjednu razvoja u pojedinim stanicama trabekularne mreže i stanicama mezenhimskih zgusnuća. Tijekom daljnjeg razvoja, njegov izražaj se prvo povećavao (tijekom embrionalnog i ranog fetalnog razdoblja), a zatim postupno smanjivao u kasnom fetalnom razdoblju i nakon rođenja. To je u skladu s dosadašnjim istraživanjima o ulozi nestina kao biljega matičnih stanica, koje se mogu naći u tkivima uglavnom tijekom embrionalnog i fetalnog razdoblja, ali i u tkivima odraslih te tumorima. Prethodna istraživanja na ljudskim tkivima i pokusnim životinjama ukazuju na moguću ulogu nestina u razvoju središnjeg živčanog sustava, osobito u neuroepitelnim matičnim stanicama i kod tumora glioma (41, 52). Nedavno je pokazano da je nestin bio izražen u matičnim stanicama tijekom razvoja ljudskih spinalnih ganglija i vidnog živca. Kao i u moždanim ovojnicama, izražaj nestina u tim stanicama postupno se smanjivao u kasnijim razvojnim fazama, i na kraju je nestao u terminalno diferenciranim i zrelim stanicama (58, 59). Izražaj nestina u leptomeningealnim stanicama štakora također je pronađen u različitim razvojnim fazama, a postupno se smanjivao s napretkom razvoja, kao i u našoj studiji provedenoj na moždanim ovojnicama čovjeka. Utvrđeno je da tijekom razvoja leptomeningealne stanice mogu posjedovati karakteristike tipičnih matičnih stanica te da se mogu diferencirati u druge vrste stanica (74). Meningotelijski meningeomi u našem istraživanju su također pokazali jasan izražaj nestina, prvenstveno u endotelnim stanicama krvnih žila, ali i u malom broju samostalnih tumorskih stanica, izuzev stanica krvnih žila. Dakle, mala populacija nestin-pozitivnih nezrelih meningealnih stanica može dovesti do stvaranja tumorskih stanica, nezavisno od krvnih žila u tumoru. Suprotno našim rezultatima, drugi autori su opisali sličan uzorak izražaja nestina u tumorskom tkivu, ali je bio ograničen isključivo na endotelne stanice u proliferaciji (42).

5.1.2. Epitelni membranski antigen (EMA)

U našoj studiji je nakon rane pojave nestina uslijedila pojava biljega EMA, koji je bio blago izražen u svim dijelovima moždanih ovojnica u razvoju po prvi put u 8. tjednu u stanicama arahnoidne, pije i dure mater. Tijekom daljnjeg razvoja, izražaj EMA se izrazito povećao i zadržao jaki izražaj i nakon rođenja. EMA je bio svojstven svim epitelnim stanicama moždanih ovojnica. Prethodna istraživanja na tumorskim tkivima ukazala su da je EMA izražen u pločastim i ne-pločastim epitelnim stanicama kod raznih bolesti i tumora, te je vrlo koristan za otkrivanje mikrometastaza i područja mikroinvazije (62, 66, 70, 75, 76). U našoj studiji, EMA je također bio izražen u većini stanica meningotelijskih meningeoma (histološkog stupnja I po SZO), osim u endotelnim stanicama krvnih žila. EMA je do sada otkriven u stanicama arahnoidne postnatalnih moždanih ovojnica u čovjeka, ali samo na onom dijelu stanične površine koji je topografski bio smješten apikalno (77), dok je u meningeomima EMA pokrивao cijelu površinu stanice (38).

5.1.3. Mezotelin

Za razliku od nestina i EMA, koji se mogu smatrati kao rani biljezi u razvoju moždanih ovojnica, mezotelin se u moždanim ovojnicama pojavio u kasnijim fazama fetalnog razvoja i nakon rođenja. Bio je blago izražen samo u nekim stanicama moždanih ovojnica u razvoju, što odgovara epitelnim (mezotelnim) stanicama na njihovoj površini. Prethodna istraživanja nisu otkrila izražaj mezotelina tijekom razvoja moždanih ovojnica, nego je otkriven tek u stanicama arahnoidne odraslih (44). Meningotelijski meningeomi histološkog stupnja I po SZO, u našem istraživanju također su pokazali jasnu citoplazmatsku reakciju na mezotelin, ali u maloj staničnoj populaciji. Prethodno je mezotelin opisan u meningeomima različitih histoloških podtipova po klasifikaciji SZO (44).

Rezultati našeg istraživanja pokazali su da je mezenhimsko-epitelna pretvorba površinskih stanica moždanih ovojnica povezana s promjenama u izražaju triju ispitivanih biljega. Mezotelin i EMA svojstveni su epitelnim stanicama pa njihov izražaj može biti posljedica sazrijevanja i diferencijacije nezrelih mezenhimskih stanica u smjeru epitela. Nestin se pokazao kao biljeg nezrelih stanica, a bio je prisutan u moždanim ovojnicama i tijekom razvoja i nakon rođenja. Prema uzorku izražaja nestina prisutnog u tumorima meningeomima u našoj studiji, nestin pozitivne nezrele stanice mogu biti izvor ne samo za endotelne stanice krvnih žila, nego i za malu populaciju tumorskih stanica. Stanična plastičnost i sposobnost stanične diferencijacije je proces od temeljne važnosti kako za razvoj embrija, tako i tumorsku transformaciju (78). Gubitak epitelnih svojstava stanica i ponovno stjecanje

migracijskog fenotipa karakterističnog za mezenhimske stanice, presudni su za razvoj invazivnog karcinoma i metastaziranje. Međutim, obzirom na morfološke sličnosti između primarnog tumora i metastatskih lezija, vjerojatno je da tumorske stanice mogu ponovno aktivirati određena epitelna svojstva kroz mezenhimsko-epitelnu pretvorbu na drugom mjestu (79). Tri biljega istraživana u našoj studiji, pojavila su se u stanicama moždanih ovojnica tijekom normalnog razvoja i moždanih ovojnica odraslih, te u tumorskim stanicama meningeoma. Nestin pozitivne stanice su vjerojatno predstavljale populaciju nezrelih stanica ektodermalnog podrijetla, čiji se broj postupno smanjivao tijekom sazrijevanja i razvoja moždanih ovojnica. Ipak, mali broj nestin-pozitivnih stanica ostao je i nakon rođenja u maloj populaciji meningealnih stanica. Ova bi se stanična populacija mogla povezati s prisustvom nezrelih stanica koje su važne za obnavljanje tkiva u odraslih. Količina EMA i mesotelin pozitivnih stanica povećavala se u tkivu moždanih ovojnica tijekom razvoja, prvenstveno u epitelnim stanicama na površini leptomeningi, koje su se diferencirale tijekom mezenhimsko-epitelne pretvorbe. Dakle, različite histokemijski prepoznatljive stanične linije pojavile su se u normalnim moždanim ovojnicama već tijekom razvoja, te ostale prisutne u tkivu normalnih moždanih ovojnica nakon rođenja kao i u odrasloj dobi. U tumorima meningeomima, ista tri biljega bila su prisutna u tumorskim stanicama, što bi se moglo objasniti malignom pretvorbom stanične populacije prisutne već tijekom normalnog razvoja (10).

5.2. Razvoj i tumori seroznih ovojnica u čovjeka

U ovom su se istraživanju sva tri ispitivana biljega (EMA, mezotelin i nestin) pojavila u pleuri i perikardu čovjeka tijekom razvoja u pravilnom vremenskom i prostornom rasporedu. Isti su biljezi bili svojstveni i epiteloidnom mezotelijumu ali u obliku razbacanih skupina stanica u nepravilnom rasporedu.

5.2.1. Nestin

Nestin, biljeg nezrelih stanica, pojavio se vrlo rano u razvoju u obje serozne ovojnice, pleuri i perikardu. U perikardu prvi izražaj nestina nađen je u submezotelnom sloju i miocitima, ali je tijekom daljnjeg razvoja njegova pojavnost bila vezana samo uz endotelne stanice krvnih žila. U pleuri, nestin se nikada nije pojavio u površinskom mezotelnom sloju nego samo u endotelnim stanicama krvnih žila, oko bronhalnih ogranaka i u interalveolarnim pretincima nakon rođenja. Do sada nije provedeno istraživanje o ulozi nestina u razvoju seroznih ovojnica čovjeka, osim istraživanja Petričevića i suradnika (11).

5.2.2. Epitelni membranski antigen (EMA)

Dok se EMA pojavio paralelno u mezotelu, submezotelnom sloju i vezivnom tkivu obiju seroznih ovojnica tijekom 9. tjedna razvoja, tijekom daljnjeg razvoja izražaj EMA se zadržao samo na površini mezotela u perikardu. S druge strane, pojačao je intenzitet u epitelnoj i vezivnoj komponenti pleure, što se nastavilo i tijekom postnatalnog perioda.

5.2.3. Mezotelin

Tijekom razvoja seroznih ovojnica, izražaj mezotelina je uočen ranije u perikardu nego u pleuri (9. naspram 15. tjedna razvoja). Uz to, u perikardu se izražaj mezotelina pojavio najprije u vretenastim stanicama submezotelnog sloja a tek zatim u mezotelu, dok se u pleuri tijekom razvoja pojavio isključivo i odmah u mezotelnom sloju. Prema tome, obje serozne ovojnice su počele razvijati epitelne značajke (pozitivnost na EMA) na početku fetalnog razdoblja, dok su se vremenske i prostorne razlike u izražaju mezotelina pojavile između dviju seroznih ovojnica tijekom procesa mezenhimske-epitelne pretvorbe. Nestin, sa druge strane karakterizira samo vezivnu komponentu seroznih ovojnica, ali se nikada ne pojavljuje u njihovim mezotelnim slojevima (11).

5.3. Mezenhimske-epitelna pretvorba i matične stanice

U našoj studiji, tijekom ranog fetalnog razdoblja, površinskim stanicama seroznih ovojnica bile su svojstvene ovalne jezgre, koje su imale značajke kuboidnih epitelnih stanica. U kasnijim stadijima razvoja i u postnatalnom periodu, ove su stanice postale morfološki tipične pločaste stanice, sa spljoštenim jezgrama koje su ležale paralelno s površinom bazalne membrane seroznih ovojnica, tako stječući značajke zrelih mezotelnih stanica. Do sada su slične (kuboidne) stanice uočene nakon ozljede ili nakon podražaja površine seroznih ovojnica (80). Slične kuboidne stanice su prethodno opisane na različitim mjestima seroznih ovojnica. Također je pokazano da se u slučaju promjena mikrookoliša, peritonealni mezotel može diferencirati u ostale stanične linije te da njegove stanice imaju mogućnost ponovnog ulaska u stanični ciklus i stvaranja različitih staničnih linija, prvenstveno mezenhimalnog podrijetla. Dodatno je pokazano da je mezotelni sloj obdaren mogućnošću vlastite regeneracije (81). Što se tiče funkcije mezotelnih stanica, istraživanja su pokazala da bi mezotelne stanice mogle biti uključene kako u širenje tako i u inhibiciju rasta tumora unutar seroznih šupljina. Tijekom procesa cijeljenja, mezotelne stanice na rubu rane pokazale su sposobnost pretvorbe u vretenaste stanice (poput fibroblasta), što ukazuje na mogućnost prijelaza epitelnih svojstava zrelih mezotelnih stanica natrag u mezenhimske stanice tj. proces

epitelno-mezenhimske pretvorbe (20). Istraživanja su pokazala da bi se progenitorske (nezrele) mezotelne stanice mogle nalaziti u mezotelnom i submezotelnom sloju ili bi se mogle pojaviti kao slobodne „plutajuće“ stanice u seroznoj tekućini. Također je predloženo da mogu nastati iz populacije multipotentnih stanica krvi (20). U našoj studiji, submezotelne stanice perikarda su tijekom razvoja istovremeno izražavale sva tri biljega, što upućuje na njihovu pluripotentnost i stoga bi upravo te stanice mogle biti izvor mezotelnih matičnih stanica. Štoviše, te su stanice imale vretenasti izgled, što morfološki odgovara stanicama vezivnog tkiva i glatkog mišićja (miofibroblastima). Naime, prijašnja istraživanja su pokazala da prikladnom stimulacijom, stanice nalik na fibroblaste koje se nalaze u subseroznom vezivnom tkivu, migriraju na seroznu površinu i diferenciraju se u zrele mezotelne stanice (82-84). Ova je ideja dodatno potkrijepljena embriološkim studijama i kulturom stanica, koje su pokazale da mezotelne stanice mogu pod različitim uvjetima mijenjati svoj morfološki izgled i funkciju te izražavati mnoge karakteristike koje ih povezuju sa fibroblastima, kao što je proizvodnja međustanične tvari (85-89). Osim toga, istražujući izražaj intermedijarnih filamenata u tkivu seroznih ovojnica odraslih ljudi, Bolen i suradnici su (90, 91) pokazali da neke submezotelne stanice nalik na fibroblaste izražavaju citokeratine, što je karakteristika epitelnih i mezotelnih stanica, a koje u normalnim uvjetima fibroblasti ne izražavaju. Nakon uspostave i obnove normalnog mezotela, ove stanice ponovno poprimaju fenotip nalik epitelnom (92, 93). Ovi podaci se uvelike slažu sa našim opisima submezotelnih stanica tijekom razvoja perikarda, ukazujući na populaciju vretenastih submezotelnih stanica kao mogućih matičnih stanica. U našoj studiji, slična stanična populacija nije uočena tijekom razvoja pleure. Razlike u razvoju ovih dviju seroznih ovojnica mogle bi se objasniti malim razlikama u njihovom podrijetlu. Naime, pokazano je da površinske stanice epikarda migriraju iz područja sinusa venosusa, kružno prekrivajući prvo zid ventrikula, i zatim se šire kranijalno i kaudalno kako bi obavile cijelu vanjsku površinu srca (94). Sličan proces migracije nije opisan za razvoj pleure. Studija Whitakera i suradnika (19) dala je potpuno drugačija objašnjenja za razvoj i diferencijaciju mezotela i predložila teoriju da zrele mezotelne stanice migriraju u subserozno vezivno tkivo, a ne obrnuto.

U našoj studiji, u epiteloidnim mezoteliomima najveći dio tumorskih stanica bile su EMA pozitivne, nešto manje ih izražavalo nestin a tek manje nakupine stanica izražavale su mezotelin, dok dio tumorskih stanica nije izražavalo niti jedan ispitivani biljeg (11). Slično izražaju ovih biljega tijekom normalnog razvoja, nestin je bio svojstven endotelnim stanicama ali i nekim tumorskim stanicama u epiteloidnom mezoteliomu. Te nestin pozitivne stanice mogle bi pripadati populaciji nezrelih matičnih stanica. Ipak, epitelna tumorska populacija je

primarno izražavala biljeg EMA, dok je samo mali dio tih stanica izražavao mezotelin. Naša istraživanja normalnog razvoja moždanih ovojnica i meningeoma, dala su nešto drugačije rezultate od onih opisanih u seroznim ovojnicama. Iako se sve mezotelne stanice diferenciraju tijekom mezenhimsko-epitelne pretvorbe, svaka od tjelesnih ovojnica u čovjeka (moždanih i seroznih), razvija svoj specifični vremenski i prostorni način diferencijacije mezotela, što se može objasniti razlikom u njihovom podrijetlu (10, 11) (slika 11). Nasuprot mezoteliomima, gotovo sve stanice meningeoma izražavale su EMA, dok su se mezotelin pozitivne stanice pojavljivale u manjim nakupinama. Nestin je prevladavao u endotelnim stanicama krvnih žila (10). Većina stanica meningotelijskih meningeoma u konačnici su se diferencirale i poprimile epitelne značajke, dok su stanice epitelioidnog mezotelioma sadržavale samo mali dio dobro diferenciranih epitelnih stanica (EMA i mezotelin pozitivne), a ostatak tumora je sadržavao nediferencirane stanice.

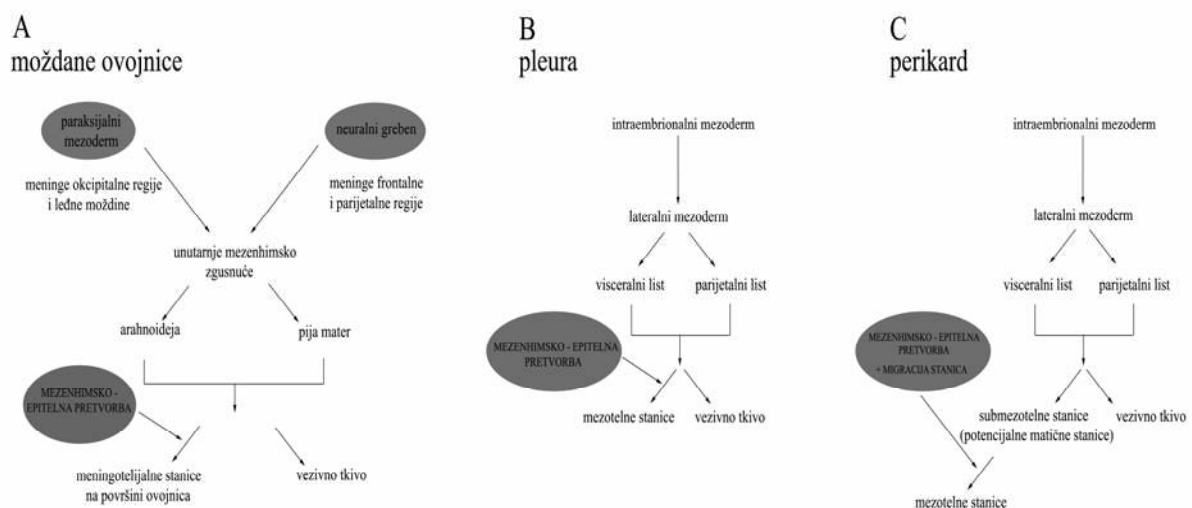
Temeljem naših istraživanja može se zaključiti da bi između stanice koje izgrađuju perikard, submezotelne vretenaste stanice mogle pripadati populaciji matičnih stanica jer izražavaju sva tri ispitivana biljega tijekom različitih razvojnih stadija. Postupno, te se stanice prvo transformiraju u nezrele kuboidne mezotelne stanice, a zatim u zrele pločaste stanice mezotelnog sloja na površini seroznih ovojnica. Kako se u pleuri mezotelin pojavio odmah u površinskim stanicama mezotela, pretpostavljamo da u ovoj seroznoj ovojnici površinske mezotelne stanice preuzimaju ulogu matičnih stanica.

5.4. Nastanak tumora i klinička primjena istraživanja

Tumori mezotelnih stanica nazivaju se mezoteliomi, nastaju malignom pretvorbom stanica mezotela, a po naravi su agresivni i maligni (45). Tumori moždanih ovojnica nazivaju se meningeomi, pretežno su benigni tumori odraslih, a obično su povezani uz duru mater. Nastaju tumorskom pretvorbom meningotelijskih stanica arahnoidne (37). Rezultati naših istraživanja ukazuju na to da mezenhimsko-epitelna pretvorba stanica moždanih i seroznih ovojnica može biti povezana s promjenama u izražaju ovih triju istraživanih bjelančevina. U tumorima meningeomima i mezoteliomima, iste tri bjelančevine nalaze se u tumorskim stanicama, što se može objasniti malignom pretvorbom staničnih linija koje su prisutne već tijekom normalnog razvoja moždanih i seroznih ovojnica. Razlike u tumorskoj pretvorbi između seroznih i moždanih ovojnica mogu biti posljedica razlika u njihovom podrijetlu. U slučaju mezotelioma, značajna zastupljenost nezrelih nestin-pozitivnih stanica u odnosu na malu zastupljenost istih stanica u meningeomima, ide u prilog razlikama u malignitetu između dvaju tumora koji su primijećeni i u kliničkoj praksi.

Matične stanice odraslog čovjeka su nediferencirane stanice koje se mogu naći u tijelu djece i odraslih osoba, a poznate su pod nazivom somatske matične stanice (95). Naše je istraživanje pokazalo prisutnost embrionalnih matičnih stanica u području moždanih i seroznih ovojnica. U moždanim ovojnicama, ove su stanice činile populaciju meningotelijjskih stanica, a poneke od njih nalazile su se u području subarahnoidalnog prostora. Dok su u perikardu prve matične stanice bile smještene u submezotelnom sloju i zatim se postupno transformirale u mezotelne, tijekom razvoja pleure, svojstva matičnih stanica odmah su pokazivale mezotelne stanice na površini pleure. U svim slučajevima, potencijalne matične stanice nalazile su se na površinama ovojnica u dodiru s tekućinom (cerebrospinalna ili serozna tekućina), omogućujući prenošenje (tzv. slobodne „plutajuće“ stanice, eng. free floating cells) do drugih mjesta u tijelu gdje postoji potreba za regeneracijom tkiva. Naime, u određenim uvjetima, one se mogu dijeliti kako bi zamijenile umiruće stanice i regenerirale oštećeno tkivo. S druge strane, prisutnost nezrelih stanica u tijelu čovjeka može dovesti do tumorskog rasta i maligne pretvorbe.

Novija istraživanja pokazala su da upotreba odraslih matičnih stanica u liječenju određenih bolesti nije toliko problematična kao istraživanja i primjena embrionalnih matičnih stanica, jer proizvodnja odraslih stanica ne zahtijeva uništenje embrija. Primjenom odraslih matičnih stanica postignuta su napredovanja u terapiji Parkinsonove bolesti, dijabetesa i ozljeda kralježničke moždine (96).



Slika 11. Dijagram podrijetla i nastanka moždanih i seroznih ovojnica u čovjeka

6. ZAKLJUČCI

1. Biljezi koji su istraživani u našoj studiji (nestin, EMA i mezotelin), pojavili su se tijekom normalnog razvoja moždanih i seroznih ovojnica (perikarda i pleure) u specifičnom prostornom i vremenskom rasporedu, kao i u tumorima meningeomima i mezoteliomima.
2. Nestin imuno-reaktivne stanice vjerojatno predstavljaju populaciju nezrelih (matičnih) stanica, kojih se broj postupno smanjivao tijekom razvoja moždanih i seroznih ovojnica. Mali broj tih stanica zadržao se i nakon rođenja.
3. Izražaj EMA i mezotelin imuno-reaktivnih stanica povećavao se u tkivu moždanih i seroznih ovojnica tijekom razvoja: prvenstveno u epitelnim (mezotelnim) stanicama na površini mekih moždanih ovojnica (leptomeningi) i površini seroznih ovojnica, te u navedenim ovojnicama nakon rođenja i u odraslih.
4. Diferencijacija mezotelnih stanica na površini moždanih i seroznih ovojnica, posljedica je mezenhimske-epitelne pretvorbe.
5. U perikardu bi submezotelne vretenaste stanice mogle pripadati populaciji matičnih stanica, dok bi u pleuri ulogu matičnih stanica mogle imati površinske mezotelne stanice.
6. Razlike u vremenu i mjestu pojavljivanja istraživanih biljega između pojedinih seroznih i moždanih ovojnica mogle bi se povezati s razlikama u njihovom podrijetlu.
7. U meningeomima i mezoteliomima, ista tri biljega nađena su u tumorskim stanicama što se može objasniti njihovom tumorskom pretvorbom, tj. poremećajem mezenhimske-epitelne pretvorbe staničnih populacija prisutnih već tijekom normalnog razvoja moždanih i seroznih ovojnica u čovjeka.

7. SAŽETAK

Cilj: Istražiti vremensku i prostornu raspodjelu epitelnog membranskog antigena (EMA), mezotelina i nestina u moždanim ovojnica u razvoju i u odraslih, seroznim ovojnica i tumorima meningeomima i mezoteliomima kako bi se otkrile razlike u tijeku mezenhimsko-epitelne pretvorbe, koja dovodi do diferencijacije površinskih mezotelnih stanica.

Materijal i metode: Parafinski rezovi moždanih ovojnica u razvoju, pleure i perikarda u 12 ljudskih embrija i fetusa starosti od 7. do 22. tjedna, 6 uzoraka moždanih ovojnica, pleure i perikarda u odraslih i 6 uzoraka meningeoma i mezotelioma, obojani su primjenom imunohistokemijske i imunofluorescentne tehnike. Imuno-lokalizacija korištenih biljega je analizirana primjenom semi-kvantitativne metode.

Rezultati: U moždanim ovojnica u tijeku razvoja, nestin se pojavio u 7. tjednu razvoja, EMA u 8. tjednu, a mezotelin u 22. tjednu razvoja. U kasnijem fetalnom razdoblju i nakon rođenja, izražaj nestina se smanjio, dok se izražaj EMA i mezotelina povećao. EMA se pojavio u svim stanicama, dok je mezotelin bio prisutan samo u nekim leptomeningealnim stanicama, lokaliziran u površinskom mezotelu i meningealnim granulacijama. U meningotelijskim meningeomima, EMA se pojavio u svim tumorskim stanicama osim u endotelnim stanicama krvnih žila, mezotelin u gnijezdima tumorskih stanica, dok je nestin bio svojstven samo krvnim žilama. U seroznim ovojnica, EMA se pojavio u fetalnom mezotelu, a kasnije se zadržao samo u mezotelu perikarda, te mezotelu i vezivnom tkivu pleure. Mezotelin se prvi put pojavio u submezotelnim stanicama perikarda, a u pleuri odmah u mezotelu, dok su u odraslih EMA i mezotelin bili izraženi samo u mezotelu. Tijekom razvoja, nestin je bio izražen u vezivnom tkivu i stanicama miokarda, dok se nakon rođenja izražaj zadržao samo u endotelnim stanicama krvnih žila.

Zaključak: Tijekom normalnog razvoja i tumorogeneze, nestin je bio svojstven nezrelim stanicama, dok su EMA i mezotelin bili izraženi u zrelim epitelnim (mezotelnim) stanicama. Submezotelne stanice perikarda i mezotelne stanice pleure, kao i leptomeningealne stanice vjerojatno pripadaju populaciji matičnih stanica. Neoplastična pretvorba ovih staničnih linija može dovesti do stvaranja meningeoma i mezotelioma.

8. ABSTRACT

Objective: To investigate spatial and temporal distribution of epithelial membrane antigen (EMA), mesothelin and nestin in developing and adult human meninges, serous membranes and tumors meningiomas and mesotheliomas in order to detect differences in the course of mesenchymal to epithelial transformation, leading to differentiation of surface mesothelial cells.

Materials and methods: Paraffin sections of developing meninges, pleura and pericardium in 12 human conceptuses (7-22 weeks), 6 adult samples and 6 tumors were stained using immunohistochemical and immunofluorescent techniques. Immunolocalization of used markers was analyzed using semi-quantification.

Results: In developing meninges, nestin appeared in the 7th week, EMA in 8th and mesothelin in 22nd week of development. In the late fetal period and postnatally, nestin expression decreased, whereas expression of EMA and mesothelin increased. EMA appeared in all cells, while mesothelin only in some meningeal cells, localized in the surface mesothelium and meningeal nodules. In meningothelial meningiomas, EMA characterized all tumor cells except endothelial, mesothelin nests of tumor cells, while nestin characterized blood vessels. In serous membranes, EMA appeared in fetal mesothelium, later on retained only in pericardial mesothelium and in mesothelium and connective tissue of pleura. Mesothelin appeared first in pericardial submesothelial cells, in pleura immediately in mesothelium, while in adults EMA and mesothelin were expressed in mesothelium. During development, nestin characterized connective tissues and myocardial cells, while postnatally remained only in blood vessels.

Conclusions: During normal development and tumorigenesis, nestin characterized immature cells, while EMA and mesothelin characterized maturing epithelial (mesothelial) cells. Submesothelial pericardial and mesothelial pleural cells, as well as leptomeningeal cells might belong to population of stem cells. Neoplastic transformation of those cell lineages may cause meningiomas and mesotheliomas.

9. POPIS LITERATURE

1. Krmpotić-Nemanić J. Anatomija čovjeka. Zagreb: Medicinska naklada; 1993.
2. O'Rahilly R, Muller F. The meninges in human development. *J Neuropathol Exp Neurol.* 1986;45:588-608.
3. Weller RO. Microscopic morphology and histology of the human meninges. *Morphologie.* 2005;89:22-34.
4. Carlson B. Human embryology and developmental biology. Philadelphia, PA: Mosby, Inc.; 2004.
5. Ross M, Romrell L. Histology: a text and atlas. 2nd ed. Baltimore: Williams&Wilkins; 1989.
6. Weller RO. Subarachnoid haemorrhage and myths about saccular aneurysms. *J Clin Pathol.* 1995;48:1078-81.
7. Leeson T, Leeson C. Histology. 4th ed. Philadelphia: Saunders; 1981.
8. Cormack DH. Ham's histology. 9th ed. Philadelphia: JB Lippincott; 1987.
9. Junqueira C, Carneiro J. Basic histology. 11th ed. New York: McGraw-Hill; 2005.
10. Petricevic J, Forempoher G, Ostojic L, Mardesic-Brakus S, Andjelinovic S, Vukojevic K, et al. Expression of nestin, mesothelin and epithelial membrane antigen (EMA) in developing and adult human meninges and meningiomas. *Acta Histochem.* 2010;113:703-11.
11. Petricevic J, Punda, H, Mardesic Brakus, S, Vukojevic, K, Kalibovic Govorko, D, Alfircic, D, Kvesic, A, Saraga-Babic, M. Immunolocalization of nestin, mesothelin and epithelial membrane antigen (EMA) in developing and adult serous membranes and mesotheliomas. *Acta Histochemica* (2011), doi: 10.1016/j.acthis.2011.08.009.
12. Hartmann D, Schulze M, Sievers J. Meningeal cells stimulate and direct the migration of cerebellar external granule cells in vitro. *J Neurocytol.* 1998;27:395-409.
13. Heine U, Munoz EF, Flanders KC, Ellingsworth LR, Lam HY, Thompson NL, et al. Role of transforming growth factor-beta in the development of the mouse embryo. *J Cell Biol.* 1987;105:2861-76.
14. Huang JQ, Turbide C, Daniels E, Jothy S, Beauchemin N. Spatiotemporal expression of murine carcinoembryonic antigen (CEA) gene family members during mouse embryogenesis. *Development.* 1990;110:573-88.
15. Wang NS. The regional difference of pleural mesothelial cells in rabbits. *Am Rev Respir Dis.* 1974;110:623-33.
16. Ishihara T, Ferrans VJ, Jones M, Boyce SW, Kawanami O, Roberts WC. Histologic and ultrastructural features of normal human parietal pericardium. *Am J Cardiol.* 1980;46:744-53.
17. Albertine KH, Wiener-Kronish JP, Roos PJ, Staub NC. Structure, blood supply, and lymphatic vessels of the sheep's visceral pleura. *Am J Anat.* 1982;165:277-94.
18. Thors F, Drukker J. Serous membranes and their development, structure and topography. In K-H Treutner and Schumpelich V. editors,. *Peritoneal adhesions* Berlin: Springer-Verlag; . 1997;pp. 3-13.
19. Whitaker D, Maning L, Robinson B, Shilkin K. The pathobiology of the mesothelium. In Henderson DW, Shilkin KB, Langlois SLP and Whitaker D editors. *Malignant mesothelioma.* Hemisphere Publishing Corp. 1992;pp. 25-68.
20. Herrick SE, Mutsaers SE. Mesothelial progenitor cells and their potential in tissue engineering. *Int J Biochem Cell Biol.* 2004;36:621-42.
21. Baradi AF, Rao SN. A scanning electron microscope study of mouse peritoneal mesothelium. *Tissue Cell.* 1976;8:159-62.

22. Whitaker D, Papadimitriou JM, Walters MN. The mesothelium; techniques for investigating the origin, nature and behaviour of mesothelial cells. *J Pathol.* 1980;132:263-71.
23. Whitaker D, Papadimitriou JM, Walters MN. The mesothelium: a cytochemical study of "activated" mesothelial cells. *J Pathol.* 1982;136:169-79.
24. Whitaker D, Papadimitriou JM, Walters MN. The mesothelium and its reactions: a review. *Crit Rev Toxicol.* 1982;10:81-144.
25. Czernobilsky B, Moll R, Levy R, Franke WW. Co-expression of cytokeratin and vimentin filaments in mesothelial, granulosa and rete ovarii cells of the human ovary. *Eur J Cell Biol.* 1985;37:175-90.
26. Afify AM, Al-Khafaji BM, Paulino AF, Davila RM. Diagnostic use of muscle markers in the cytologic evaluation of serous fluids. *Appl Immunohistochem Mol Morphol.* 2002;10:178-82.
27. Gartner, LP, James LH, Strum JM. *Cell biology and histology, Board review series.* 5th ed. Philadelphia: Lippincott Williams&Wilkins; 2007.
28. Thiery JP. Epithelial-mesenchymal transitions in development and pathologies. *Curr Opin Cell Biol.* 2003;15:740-6.
29. Thiery JP. Epithelial-mesenchymal transitions in tumour progression. *Nat Rev Cancer.* 2002;2:442-54.
30. Baum B, Settleman J, Quinlan MP. Transitions between epithelial and mesenchymal states in development and disease. *Semin Cell Dev Biol.* 2008;19:294-308.
31. Davies JA. Mesenchyme to epithelium transition during development of the mammalian kidney tubule. *Acta Anat (Basel).* 1996;156:187-201.
32. Nakaya Y, Kuroda S, Katagiri YT, Kaibuchi K, Takahashi Y. Mesenchymal-epithelial transition during somitic segmentation is regulated by differential roles of Cdc42 and Rac1. *Dev Cell.* 2004;7:425-38.
33. Nakajima Y, Yamagishi T, Hokari S, Nakamura H. Mechanisms involved in valvuloseptal endocardial cushion formation in early cardiogenesis: roles of transforming growth factor (TGF)-beta and bone morphogenetic protein (BMP). *Anat Rec.* 2000;258:119-27.
34. Kreidberg JA, Sariola H, Loring JM, Maeda M, Pelletier J, Housman D, et al. WT-1 is required for early kidney development. *Cell.* 1993;74:679-91.
35. Horster MF, Braun GS, Huber SM. Embryonic renal epithelia: induction, nephrogenesis, and cell differentiation. *Physiol Rev.* 1999;79:1157-91.
36. Yang J, Weinberg RA. Epithelial-mesenchymal transition: at the crossroads of development and tumor metastasis. *Dev Cell.* 2008;14:818-29.
37. Louis N, Ohgaki H, Wiestler D, Cavanee K. *WHO classification of tumours of the central nervous system.* 4th ed. Lyon; IARC;. 2007;
38. Winek RR, Scheithauer BW, Wick MR. Meningioma, meningeal hemangiopericytoma (angioblastic meningioma), peripheral hemangiopericytoma, and acoustic schwannoma. A comparative immunohistochemical study. *Am J Surg Pathol.* 1989;13:251-61.
39. Chang K, Pastan I, Willingham MC. Isolation and characterization of a monoclonal antibody, K1, reactive with ovarian cancers and normal mesothelium. *Int J Cancer.* 1992;50:373-81.
40. Chang K, Pastan I. Molecular cloning of mesothelin, a differentiation antigen present on mesothelium, mesotheliomas, and ovarian cancers. *Proc Natl Acad Sci U S A.* 1996;93:136-40.
41. Dahlstrand J, Collins VP, Lendahl U. Expression of the class VI intermediate filament nestin in human central nervous system tumors. *Cancer Res.* 1992;52:5334-41.
42. Sugawara K, Kurihara H, Negishi M, Saito N, Nakazato Y, Sasaki T, et al. Nestin as a marker for proliferative endothelium in gliomas. *Lab Invest.* 2002;82:345-51.

43. Frierson HF, Jr., Moskaluk CA, Powell SM, Zhang H, Cerilli LA, Stoler MH, et al. Large-scale molecular and tissue microarray analysis of mesothelin expression in common human carcinomas. *Hum Pathol.* 2003;34:605-9.
44. Johnson MD, Vito F, O'Connell MJ. Mesothelin expression in the leptomeninges and meningiomas. *J Histochem Cytochem.* 2008;56:579-85.
45. Travis D, Brambilla E, Muller-Hermelink H, Harris C. *Pathology and Genetics of Tumours of the Lung, Pleura, Thymus and Heart*, ed. Lyon: IARC; 2004;
46. Ordonez NG. The immunohistochemical diagnosis of mesothelioma: a comparative study of epithelioid mesothelioma and lung adenocarcinoma. *Am J Surg Pathol.* 2003;27:1031-51.
47. Bera TK, Pastan I. Mesothelin is not required for normal mouse development or reproduction. *Mol Cell Biol.* 2000;20:2902-6.
48. Chang K, Pai LH, Batra JK, Pastan I, Willingham MC. Characterization of the antigen (CAK1) recognized by monoclonal antibody K1 present on ovarian cancers and normal mesothelium. *Cancer Res.* 1992;52:181-6.
49. Chang K, Pai LH, Pass H, Pogrebniak HW, Tsao MS, Pastan I, et al. Monoclonal antibody K1 reacts with epithelial mesothelioma but not with lung adenocarcinoma. *Am J Surg Pathol.* 1992;16:259-68.
50. Kojima T, Oh-eda M, Hattori K, Taniguchi Y, Tamura M, Ochi N, et al. Molecular cloning and expression of megakaryocyte potentiating factor cDNA. *J Biol Chem.* 1995;270:21984-90.
51. Argani P, Iacobuzio-Donahue C, Ryu B, Rosty C, Goggins M, Wilentz RE, et al. Mesothelin is overexpressed in the vast majority of ductal adenocarcinomas of the pancreas: identification of a new pancreatic cancer marker by serial analysis of gene expression (SAGE). *Clin Cancer Res.* 2001;7:3862-8.
52. Lendahl U, Zimmerman LB, McKay RD. CNS stem cells express a new class of intermediate filament protein. *Cell.* 1990;60:585-95.
53. Tohyama T, Lee VM, Rorke LB, Marvin M, McKay RD, Trojanowski JQ. Nestin expression in embryonic human neuroepithelium and in human neuroepithelial tumor cells. *Lab Invest.* 1992;66:303-13.
54. Tohyama T, Lee VM, Rorke LB, Marvin M, McKay RD, Trojanowski JQ. Monoclonal antibodies to a rat nestin fusion protein recognize a 220-kDa polypeptide in subsets of fetal and adult human central nervous system neurons and in primitive neuroectodermal tumor cells. *Am J Pathol.* 1993;143:258-68.
55. Eliasson C, Sahlgren C, Berthold CH, Stakeberg J, Celis JE, Betsholtz C, et al. Intermediate filament protein partnership in astrocytes. *J Biol Chem.* 1999;274:23996-4006.
56. Rutka JT, Ivanchuk S, Mondal S, Taylor M, Sakai K, Dirks P, et al. Co-expression of nestin and vimentin intermediate filaments in invasive human astrocytoma cells. *Int J Dev Neurosci.* 1999;17:503-15.
57. Messam CA, Hou J, Major EO. Coexpression of nestin in neural and glial cells in the developing human CNS defined by a human-specific anti-nestin antibody. *Exp Neurol.* 2000;161:585-96.
58. Bozanic D, Bocina I, Saraga-Babic M. Involvement of cytoskeletal proteins and growth factor receptors during development of the human eye. *Anat Embryol (Berl).* 2006;211:367-77.
59. Vukojevic K, Skobic H, Saraga-Babic M. Proliferation and differentiation of glial and neuronal progenitors in the development of human spinal ganglia. *Differentiation.* 2009;78:91-8.

60. Zimmerman L, Parr B, Lendahl U, Cunningham M, McKay R, Gavin B, et al. Independent regulatory elements in the nestin gene direct transgene expression to neural stem cells or muscle precursors. *Neuron*. 1994;12:11-24.
61. Heyderman E, Steele K, Ormerod MG. A new antigen on the epithelial membrane: its immunoperoxidase localisation in normal and neoplastic tissue. *J Clin Pathol*. 1979;32:35-9.
62. Cordell J, Richardson TC, Pulford KA, Ghosh AK, Gatter KC, Heyderman E, et al. Production of monoclonal antibodies against human epithelial membrane antigen for use in diagnostic immunocytochemistry. *Br J Cancer*. 1985;52:347-54.
63. Pinkus GS, Kurtin PJ. Epithelial membrane antigen--a diagnostic discriminant in surgical pathology: immunohistochemical profile in epithelial, mesenchymal, and hematopoietic neoplasms using paraffin sections and monoclonal antibodies. *Hum Pathol*. 1985;16:929-40.
64. Ng HK, Tse CC, Lo ST. Meningiomas and arachnoid cells: an immunohistochemical study of epithelial markers. *Pathology*. 1987;19:253-7.
65. Schnitt SJ, Vogel H. Meningiomas. Diagnostic value of immunoperoxidase staining for epithelial membrane antigen. *Am J Surg Pathol*. 1986;10:640-9.
66. Sloane JP, Ormerod MG. Distribution of epithelial membrane antigen in normal and neoplastic tissues and its value in diagnostic tumor pathology. *Cancer*. 1981;47:1786-95.
67. To A, Coleman DV, Dearnaley DP, Ormerod MG, Steele K, Neville AM. Use of antisera to epithelial membrane antigen for the cytodiagnosis of malignancy in serous effusions. *J Clin Pathol*. 1981;34:1326-32.
68. To A, Dearnaley DP, Ormerod MG, Canti G, Coleman DV. Epithelial Membrane Antigen. Its use in the cytodiagnosis of malignancy in serous effusions. *Am J Clin Pathol*. 1982;78:214-9.
69. Probst-Cousin S, Villagran-Lillo R, Lahl R, Bergmann M, Schmid KW, Gullotta F. Secretory meningioma: clinical, histologic, and immunohistochemical findings in 31 cases. *Cancer*. 1997;79:2003-15.
70. Ordonez NG. Role of immunohistochemistry in distinguishing epithelial peritoneal mesotheliomas from peritoneal and ovarian serous carcinomas. *Am J Surg Pathol*. 1998;22:1203-14.
71. Jung JG, Kim DK, Park TS, Lee SD, Lim JM, Han JY. Development of novel markers for the characterization of chicken primordial germ cells. *Stem Cells*. 2005;23:689-98.
72. O'Rahilly R, Gardner E. The timing and sequence of events in the development of the human nervous system during the embryonic period proper. *Z Anat Entwicklungsgesch*. 1971;134:1-12.
73. Pellegrino ED. Ethics. *Jama*. 1989;261:2843-5.
74. Bifari F, Decimo I, Chiamulera C, Bersan E, Malpeli G, Johansson J, et al. Novel stem/progenitor cells with neuronal differentiation potential reside in the leptomeningeal niche. *J Cell Mol Med*. 2009;13:3195-208.
75. Delektorskaia VV, Ermilova VD, Baryshnikov A, Raikhlin NT. [The role of monoclonal antibodies to the epithelial membrane antigen in the diagnosis of human tumors]. *Vopr Onkol*. 1992;38:562-71.
76. Murakata LA, Ishak KG, Nzeako UC. Clear cell carcinoma of the liver: a comparative immunohistochemical study with renal clear cell carcinoma. *Mod Pathol*. 2000;13:874-81.
77. Ormerod MG, Monaghan P, Easty D, Easty GC. Asymmetrical distribution of epithelial membrane antigen on the plasma membranes of human breast cell lines in culture. *Diagn Histopathol*. 1981;4:89-93.
78. Rothenpieler UW, Dressler GR. Pax-2 is required for mesenchyme-to-epithelium conversion during kidney development. *Development*. 1993;119:711-20.

79. Chaffer CL, Thompson EW, Williams ED. Mesenchymal to epithelial transition in development and disease. *Cells Tissues Organs*. 2007;185:7-19.
80. Mutsaers SE. Mesothelial cells: their structure, function and role in serosal repair. *Respirology*. 2002;7:171-91.
81. Gotloib L, Gotloib LC, Khrizman V. The use of peritoneal mesothelium as a potential source of adult stem cells. *Int J Artif Organs*. 2007;30:501-12.
82. Ellis H, Harrison W, Hugh TB. The Healing of Peritoneum under Normal and Pathological Conditions. *Br J Surg*. 1965;52:471-6.
83. Raftery AT. Regeneration of parietal and visceral peritoneum in the immature animal: a light and electron microscopical study. *Br J Surg*. 1973;60:969-75.
84. Raftery AT. Regeneration of parietal and visceral peritoneum: an electron microscopical study. *J Anat*. 1973;115:375-92.
85. Harvey W, Amlot PL. Collagen production by human mesothelial cells in vitro. *J Pathol*. 1983;139:337-47.
86. Davila RM, Crouch EC. Role of mesothelial and submesothelial stromal cells in matrix remodeling following pleural injury. *Am J Pathol*. 1993;142:547-55.
87. Owens MW, Milligan SA. Growth factor modulation of rat pleural mesothelial cell mitogenesis and collagen synthesis. Effects of epidermal growth factor and platelet-derived factor. *Inflammation*. 1994;18:77-87.
88. Owens MW, Milligan SA, Grisham MB. Inhibition of pleural mesothelial cell collagen synthesis by nitric oxide. *Free Radic Biol Med*. 1996;21:601-7.
89. Lessan K, Aguiar DJ, Oegema T, Siebenson L, Skubitz AP. CD44 and beta1 integrin mediate ovarian carcinoma cell adhesion to peritoneal mesothelial cells. *Am J Pathol*. 1999;154:1525-37.
90. Bolen JW, Hammar SP, McNutt MA. Reactive and neoplastic serosal tissue. A light-microscopic, ultrastructural, and immunocytochemical study. *Am J Surg Pathol*. 1986;10:34-47.
91. Bolen JW, Hammar SP, McNutt MA. Serosal tissue: reactive tissue as a model for understanding mesotheliomas. *Ultrastruct Pathol*. 1987;11:251-62.
92. Foley-Comer AJ, Herrick SE, Al-Mishlab T, Prele CM, Laurent GJ, Mutsaers SE. Evidence for incorporation of free-floating mesothelial cells as a mechanism of serosal healing. *J Cell Sci*. 2002;115:1383-9.
93. Mutsaers SE, Whitaker D, Papadimitriou JM. Stimulation of mesothelial cell proliferation by exudate macrophages enhances serosal wound healing in a murine model. *Am J Pathol*. 2002;160:681-92.
94. Ho E, Shimada Y. Formation of the epicardium studied with the scanning electron microscope. *Dev Biol*. 1978;66:579-85.
95. Jiang Y, Jahagirdar BN, Reinhardt RL, Schwartz RE, Keene CD, Ortiz-Gonzalez XR, et al. Pluripotency of mesenchymal stem cells derived from adult marrow. *Nature*. 2002;418:41-9.
96. Lindvall O. Stem cells for cell therapy in Parkinson's disease. *Pharmacol Res*. 2003;47:279-87.

10. ŽIVOTOPIS

JOŠKO PETRIČEVIĆ, dr. med.

Datum i mjesto rođenja: 27. siječnja 1982. u Splitu

Kućna adresa: Vranjički put 12, Split

e-mail: josko.petricevic@yahoo.com

OBRAZOVANJE:

1987.-2000. Osnovna škola „Dobri“ i Srednja škola „Braće Radić“

2000.-2006. Medicinski fakultet Sveučilišta u Mostaru

2008.- Poslijediplomski znanstveni doktorski studij „Biologija novotvorina“ na Medicinskom fakultetu Sveučilišta u Splitu

AKADEMSKI STUPNJEVI:

2006. doktor medicine

NASTAVNI I STRUČNI RAD

Nastava iz predmeta Histologija i embriologija i Patologija.

Asistent na Katedri za patologiju Medicinskog fakulteta Sveučilišta u Mostaru

Specijalizant patološke anatomije Sveučilišne kliničke bolnice Mostar.

POPIS PUBLIKACIJA

1. **Petricevic J**, Punda, H, Mardesic Brakus, S, Vukojevic, K, Kalibovic Govorko, D, Alfircic, D, Kvesic, A, Saraga-Babic, M. Immunolocalization of nestin, mesothelin and epithelial membrane antigen (EMA) in developing and adult serous membranes and mesotheliomas. Acta Histochemica (2011), doi: 10.1016/j.acthis.2011.08.009.

2. **Petricevic J**, Forempoher G, Ostojic L, Mardesic-Brakus S, Andjelinovic S, Vukojevic K, et al. Expression of nestin, mesothelin and epithelial membrane antigen (EMA) in developing and adult human meninges and meningiomas. Acta Histochem. 2010;113:703-11.

3. Brakus SM, Govorko DK, Vukojevic K, Jakus IA, Carev D, **Petriceovic J**, Saraga-Babic M. Apoptotic and anti-apoptotic factors in early human mandible development. Eur J Oral Sci. 2010 Dec;118(6):537-46. doi: 10.1111/j.1600-0722.2010.00777.x. Epub 2010 Sep 30.

4. Mulić R, **Petriceović J**, Kljajić Z, Poljak NK, Ropac D. Q fever in Croatia: war-induced changes in epidemiological characteristics. Coll Antropol. 2010;34:859-64.

ZNANSTVENO ISTRAŽIVAČKI PROJEKTI

Sudjelovanje u projektu Ministarstva znanosti, obrazovanja i športa Republike Hrvatske „Genski izražaj u ranom razvoju čovjeka” grant broj 021-2160528-0507.

OSTALE AKTIVNOSTI

Od 2000. član Matice Hrvatske

Preporuke:

Prof. dr. sc. Mirna Saraga-Babić

Zavod za anatomiju, histologiju i embriologiju

Medicinski fakultet Sveučilišta u Splitu

Šoltanska 2, 21000 Split