

# Vrijednost magnetske rezonancije u dijagnostici mikrokalcikata dojke

---

**Brnić, Dijana**

**Doctoral thesis / Disertacija**

**2017**

*Degree Grantor / Ustanova koja je dodijelila akademski / stručni stupanj:* **University of Split, School of Medicine / Sveučilište u Splitu, Medicinski fakultet**

*Permanent link / Trajna poveznica:* <https://um.nsk.hr/um:nbn:hr:171:416099>

*Rights / Prava:* [In copyright](#) / [Zaštićeno autorskim pravom.](#)

*Download date / Datum preuzimanja:* **2025-02-02**



*Repository / Repozitorij:*

[MEFST Repository](#)



**SVEUČILIŠTE U SPLITU  
MEDICINSKI FAKULTET**

**Dijana Brnić**

**Vrijednost magnetske rezonancije u dijagnostici  
mikrokalcifikata dojke**

**DOKTORSKA DISERTACIJA**

**Split, 2017.**

Disertacija je izrađena u Kliničkom zavodu za dijagnostičku i intervencijsku radiologiju Kliničkog bolničkog centra Split.

Voditelj rada: doc. dr. sc. Tade Tadić

# SADRŽAJ

## POPIS OZNAKA I KRATICA

<b>UVOD</b> .....	1
1.1 Problematika istraživanja .....	1
1.2. Anatomija, histologija i fiziologija dojke .....	3
1.3. Karcinom dojke .....	4
1.3.1. Epidemiologija .....	4
1.3.2. Patogeneza .....	5
1.3.3. Slikovne metode u dijagnostici .....	5
1.3.4. Klasifikacija .....	6
1.3.4.1. Morfološka klasifikacija .....	7
1.3.4.2. Histološka klasifikacija .....	9
1.3.4.3. Molekularna klasifikacija .....	9
1.3.5. Liječenje .....	10
1.4. Lezije visokog rizika.....	11
1.5. Kalcifikati dojke.....	13
1.5.1. Mamografska klasifikacija.....	13
1.5.2. Diferencijalna dijagnoza.....	15
1.6. Magnetska rezonancija.....	17
1.6.1. Tehnički zahtjevi i metodologija.....	17
1.6.2. Interpretacija nalaza.....	18
1.7. Minimalno invazivni dijagnostički postupci na dojci.....	19
1.7.1. Stereotaksijska vakuum asistirana biopsija.....	20
<b>2. CILJEVI ISTRAŽIVANJA I HIPOTEZA</b> .....	22
2.1. Ciljevi istraživanja.....	22
2.2. Hipoteza.....	23
<b>3. ISPITANICI I METODE</b> .....	24

3.1. Ispitanici.....	24
3.2. Mamografska klasifikacija mikrokalcfikata.....	25
3.3. Magnetska rezonancija dojki.....	26
3.4. Stereotaksijska vakuum asistirana biopsija i patohistološka analiza.....	27
3.4.1. SVAB protokol.....	27
3.4.2. Patohistološka analiza.....	28
3.5. Statistička obrada podataka.....	29
<b>4. REZULTATI.....</b>	<b>30</b>
4.1. Dijagnostička vrijednost magnetske rezonancije i mamografije.....	32
4.2. Mamografska i MR analiza mikrokalcfikata.....	36
4.3. MR nalaz i patohistološki rezultati.....	39
4.4. Razlike u patohistološkom rezultatu s obzirom na BIRADS-MR kategoriju i tip lezije.....	41
4.5. BIRADS-MR deskriptori.....	42
4.6. MR nalaz u lezijama visokog rizika.....	43
<b>5. RASPRAVA.....</b>	<b>44</b>
<b>6. ZAKLJUČCI.....</b>	<b>51</b>
<b>8. SAŽETAK.....</b>	<b>53</b>
<b>9. SUMMARY.....</b>	<b>55</b>
<b>10. LITERATURA.....</b>	<b>56</b>
<b>10. ŽIVOTOPIS.....</b>	<b>63</b>

## POPIS OZNAKA I KRATICA

MR – magnetska rezonancija

DCIS – duktalni karcinom in situ

DCIS-MI – duktalni karcinom in situ s mikroinvazijom

IDC – invazivni duktalni karcinom

LCIS – lobularni karcinom in situ

LN- lobularna neoplazija

SVAB - stereotaksijska vakuum asistirana biopsija

ALH- atipična lobularna hiperplazija

ADH- atipična duktalna hiperplazija

UDH – uobičajena duktalna hiperplazija

TDLU – terminalna duktulo - lobularna jedinica

HER2 – engl. human epidermal growth factor receptor 2

NST- nespecifičnog tipa

NOS - engl. not otherwise specified

ACR- engl. American College of Radiology

AJCC – engl. American Joint Committee on Cancer

Gd-DTPA - gadopentetat dimeglumin

UZV – ultrazvuk

AUC- engl. area under the curve

BIRADS – engl. Breast Imaging Reporting and Data System

CC – kraniokaudalno

ML - mediolateralno

FEA – engl. flat epithelial atypia

BRCA – engl. breast carcinoma

GRE – gradient echo

FOV – engl. field of view

FNA - engl. fine needle aspiration

CNB – engl. core needle biopsy

VAB – engl. vacuum assisted biopsy

SZO – Svjetska zdravstvena organizacija

MIP- engl. maximum intensity projection; projekcije maksimalnog intenziteta

# 1. UVOD

## 1.1. PROBLEMATIKA ISTRAŽIVANJA

Mikrokalcifikati otkriveni na mamografskoj snimci mogu biti jedini dijagnostički znak malignih promjena u dojci, najčešće duktalnog *in situ* karcinoma (DCIS). DCIS predstavlja neinvazivni oblik karcinoma koji u ukupnom broju svih karcinoma dojke čini 20% (1). U posljednja četiri desetljeća prevalencija DCIS je značajno porasla zahvaljujući istovremenom porastu stope organiziranog mamografskog probira. Iako se smatra obveznom pretečom invazivnog karcinoma, DCIS zapravo predstavlja složenu promjenu u tkivu dojke. Procjene su da se od 30% do 50% svih DCIS-a razvije u invazivni karcinom (2). Jedan od predloženih mogućih načina razvoja je početak iz atipične duktalne hiperplazije preko DCIS-a u invazivni oblik (3, 4). Uobičajena su razmišljanja da DCIS višeg stupnja malignosti češće i brže napreduju u invazivne karcinome u odnosu na DCIS nižeg stupnja malignosti. Iz navedenog proizlazi važnost ozbiljnog dijagnostičkog pristupa DCIS-u. Situacija je dodatno otežana činjenicom da je u 8% do 33% slučajeva DCIS multicentričan (5, 6).

DCIS se u oko 70% slučajeva prezentira mamografskim mikrokalcifikatima (7, 8). Zbog svoje iznimno visoke osjetljivosti u prikazu mikrokalcifikata, mamografija predstavlja metodu izbora za dijagnosticiranje DCIS-a. Mamografski mikrokalcifikati se klasificiraju prema engl. *American College of Radiology Breast Imaging Reporting and Data System (ACR-BIRADS)* atlasu, službenom i široko prihvaćenom sustavu oslikavanja, tumačenja i kategorizacije nalaza u slikovnoj dijagnostici dojke (9). U BIRADS atlasu su mamografski mikrokalcifikati podijeljeni u određene rizične skupine s pripadajućim dijagnostičkim smjernicama. Pritom su najvažniji čimbenici u kategoriziranju mikrokalcifikata dojke njihove morfološke karakteristike i distribucija. Morfološke karakteristike mikrokalcifikata mogu biti tipično benigne, umjereno suspektne i vrlo suspektne za malignost. Pleomorfni i linearno-granajući tip mikrokalcifikata izrazito je suspektan za malignost promjene. Najčešći mamografski prikaz DCIS-a predstavljaju fokalne nakupine mikrokalcifikata pleomorfno ili linearno-granajućeg tipa u segmentalnoj ili duktalnoj distribuciji. Distribucija mikrokalcifikata nije službeno klasificirana u rizične skupine, ali je procjena distribucije neizostavna u donošenju odluke o BIRADS skupini, uvažavajući činjenicu da linearna distribucija mikrokalcifikata ima visoku prediktivnu vrijednost za malignost (10). Prilikom interpretiranja mamografskih

mikrokalcifikata može se analizirati i njihova stabilnost, odnosno kronološka promjena mikrokalcifikata brojem ili oblikom. Iako ovaj pokazatelj nije službeno uključen u BIRADS klasifikacije, može biti koristan u procjeni rizične skupine mamografskih mikrokalcifikata (11).

Mikrokalcifikati umjereno suspektni i vrlo suspektni za maligni proces klasificirani su u BIRADS skupine 4 i 5. Vjerojatnost da su mikrokalcifikati iz BIRADS skupine 4 maligni kreće se u rasponu od 2 do 95%, a za BIRADS 5 mikrokalcifikate vjerojatnost je preko 95%. Iz tog su razloga dijagnostičke smjernice za ove kategorije biopsijske procedure - stereotaksijska vakum potpomognuta biopsija (SVAB) i otvorena ekscizijska biopsija. U usporedbi s otvorenom ekscizijskom biopsijom SVAB je visoke osjetljivosti i specifičnosti u analizi mikrokalcifikata dojke s malim udjelom lažno negativnih nalaza, a kao minimalno invazivna dijagnostička metoda prihvatljiviji je za žene (12). Unatoč navedenom, indikacije za SVAB predstavljaju poteškoće jer je 75% mamografski suspektnih nalaza benigno nakon učinjenog SVAB-a (13). Ovaj visoki postotak benignih nalaza nameće pitanje opravdanosti SVAB-a u pojedinim mamografski suspektnim promjenama, ostavljajući mamografske mikrokalcifikate i dalje dijagnostičkim problemom.

Ultrazvuk, MR, scintimamografija i pozitronska emisijska tomografija metode su slikovne dijagnostike dojke koje su se ranije pokazale nepouzdanima u prikazu mikrokalcifikata (14). U posljednjih je nekoliko godina razvoj suvremenih tehnologija i MR sekvenci omogućio širu primjenu MR-a u dijagnostici bolesti dojke. MR se danas rutinski koristi u dijagnostičkom algoritmu pregleda dojki, ali gotovo uvijek kao posljednji u nizu, nakon ultrazvučnog pregleda i mamografije. Osim navedenog, BIRADS kategorizacija za MR još uvijek nije toliko jednoznačna kao što je to slučaj za mamografiju. U MR slici se dijagnoza promjena u dojci dijelom temelji na analizi morfologije, no najvažniji parametar je prikaz patološke vaskularizacije, odnosno pojačanog nakupljanja kontrasta u promjenama. Većina invazivnih karcinoma karakterizirana je kinetičkim krivuljama indikativnima za malignost, odnosno krivuljama „brzog preuzimanja i brzog ispiranja kontrastnog sredstva“, dok je za benigne tumore karakterističniji perzistentni i plato tip krivulje. Vrijednost MR prikaza patološke vaskularizacije prepoznata je u dijagnostici invazivnih karcinoma u kojih je osjetljivost MR-a dosegla 100% (15). Ovakvi rezultati razlogom su da je engl. *American Cancer Society* (ACS) od ožujka 2007. godine izdao nove smjernice prema kojima se ženama s visokim rizikom za karcinom dojke preporučuje godišnji probir MR-om.

Ohrabreni novim smjernicama, sve je veći broj autora koji zaključuju da MR dojki, nakon prethodno učinjene mamografije, u određenim slučajevima može promijeniti indikaciju



i za biopsijske procedure, odnosno SVAB, u mamografski suspektnih mikrokalcifikata (16, 17). Autori ovih istraživanja smatraju da je MR dovoljne osjetljivosti i specifičnosti u dijagnostici DCIS-a, ukoliko se MR dijagnostički kriteriji koji vrijede za invazivne karcinome prilagode DCIS-u. S obzirom da su krvne žile unutar DCIS-u višeg stupnja diferencijacije u odnosu na žile u invazivnih karcinoma, proizlazi da su u MR nalazu DCIS-a često odsutne kinetičke krivulje indikativne za malignost, a češće su krivulje platoa nakupljanja kontrastnog sredstva (18).

Unatoč porastu broja istraživanja s modificiranim MR dijagnostičkim kriterijima, uloga MR-a u u procjeni DCIS-a još uvijek je predmet rasprava (19-23). Nova istraživanja o MR karakteristikama DCIS-a mogu pomoći u postizanju optimalnog dijagnostičkog pristupa ovim karcinomima (22, 23).

## 1.2. ANATOMIJA, HISTOLOGIJA I FIZIOLOGIJA DOJKE

Dojka je simetrični parni organ koji se nalazi u području lateralnih strana prsnog područja u žena, ali i u muškaraca u rudimentarnom obliku. Proteže se od razine drugog do šestog rebra, a pritom bazalni dio dojke leži na velikom prsnom mišiću. Tkivo dojke je fiksirano za fasciju velikog prsnog mišića vezivnim strukturama koje se nazivaju Cooperovi ligamenti. Ligamenti polaze od duboke fascije velikog prsnog mišića, protežu se kroz tkivo dojke i vežu se za dermis kože. S obzirom da nisu napeti, Cooperovi ligamenti ne ograničavaju prirodno gibanje dojke. Premda je tkivo dojke jasno ograničeno od okolnih struktura, mikroskopska žarišta žljezdanog tkiva mogu se naći i unutar same fascije. Na vrhu dojke nalazi se bradavica oko koje je koža kružno pigmentirana, područje tzv. areole dojke.

Dojka se sastoji od žljezdanog tkiva koje je uloženo u vezivnu stromu i obloženo masnim tkivom. Žljezdani dio dojke je podijeljen u 15 do 20 režnjeva (lat. *lobusa*). Svaki režanj je sačinjen od sustava granajućih kanalića koji započinju u području terminalne duktulo-lobularne jedinice (TDLU), a završavaju sabirnim kanalićem. Režanj može sadržavati od 20 do 40 režnjića (lat. *lobulus*). Terminalni kanalić i režnjić osnovni su dijelovi TDLU, a pritom se režnjići jasno prepoznaju po lobularnoj arhitekturi žljezdanih acinusa kojih može biti od 10 do 100. TDLU predstavlja sekrecijski dio žljezde, pri čemu se terminalni kanalići dreniraju u veće, subsegmentalne kanaliće, a oni se nastavljaju u segmentalne kanaliće. Segmentalni kanalići se preko laktifernog sinusa (lat. *sinus lactiferus*) dreniraju u sabirni kanalić, odnosno bradavicu. Normalno se u muškaraca ne odvija žljezdani razvoj dojke.

Acinusi su okruženi specijaliziranom, hormonski ovisnom, tzv. intralobularnom stromom koja je rahla i sadrži nježna kolagena i retikulinska vlakna, fibroblaste, limfocite, plazma stanice, makrofage i žile, dok elastična vlakna nedostaju. Veliki kanalići okruženi su tzv. interlobularnom stromom koja je gušća i sadrži elastična vlakna, a nakon 18. godine života sve više biva zamijenjena masnim tkivom. Duktulo-lobularni sustav okružen je neprekinutom bazalnom membranom, koja je obložena s dva specijalizirana sloja epitela. Unutarnji epitel lumena i bazalni mioepitelni sloj razlikuju se po ultrastrukturnim i imunohistokemijskim značajkama.

U tkivu dojke se tijekom razvoja, trudnoće i menopauze odvijaju brojne fiziološke promjene. Jedna od čestih promjena je aktivno secernirajuća dojka u laktaciji kada se histološki mogu vidjeti dilatirani acinusi. U menopauzi se odvija involucija tkiva dojke povezano s padom estrogena. U histološkim nalazu se uočava smanjenje broja i veličine režnjica kao i zadebljanje bazalne membrane.

### **1.3. KARCINOM DOJKE**

#### **1.3.1. EPIDEMIOLOGIJA**

Karcinom dojke najčešći je zloćudni tumor u žena u svijetu. Prema podacima za 2012. godinu, u svijetu je zabilježeno više od 1,6 milijuna novih slučajeva karcinoma dojke (24). Duktalni karcinom *in situ* čini oko 25% svih novih slučajeva karcinoma dojke (25).

Karcinom dojke je odgovoran za 522 tisuće smrti od karcinoma u ženskoj populaciji u 2012. godini te je na petom mjestu uzroka smrti od karcinoma uopće. Premda se stope smrtnosti od karcinoma dojke smanjuju tijekom posljednjih 25 godina u Sjevernoj Americi i dijelovima Europe, ipak je u razvijenim zemljama drugi najčešći uzrok smrti od karcinoma (198 tisuća umrlih, 15,4%), nakon karcinoma pluća. U mnogim afričkim i azijskim zemljama (pr. Uganda, Južna Koreja i Indija) stope smrtnosti od karcinoma dojke su u porastu.

Prema podacima Državnog registra za rak Hrvatskog zavoda za javno zdravstvo iz 2009. godine, karcinom dojke najčešći je zloćudni tumor u žena u Hrvatskoj (26). Godišnje se dijagnosticira oko 2600 novih slučajeva, a umire oko 900 žena. Jedna od devet do deset žena u Hrvatskoj oboli od karcinoma dojke tijekom svog života, dok u razvijenim zemljama obolijeva svaka osma žena (27).

### **1.3.2. PATOGENEZA**

Unatoč istraživačkim naporima za rasvjetljavanjem mehanizma karcinogeneze u dojci, definitivni i općenito prihvaćen model još uvijek nije utvrđen (28, 29). Prema tradicionalnom modelu linearne progresije, razvoj karcinoma obuhvaća niz promjena od benigne intraduktalne proliferacije preko preinvazivnih lezija i preteča karcinoma dojke. Za razliku od DCIS-a, koji se smatra pravom neoplastičnom promjenom s potencijalom direktne progresije u invazivni karcinom, benigne intraduktalne proliferacije obuhvaćaju skupinu citološki i arhitektonski različitih promjena podrijetlom iz terminalne duktulo-lobularne jedinice. Posljednjih godina bilježi se nagli porast stopa incidencije ovih lezija prvenstveno zbog uvođenja mamografskog probira. Postoje značajne dileme o klasifikaciji ovih promjena. Prema važećoj klasifikaciji Svjetske zdravstvene organizacije (SZO) iz 2012. godine, u benigne intraduktalne proliferacije se ubrajaju uobičajena duktalna hiperplazija, lezije kolumnarnih stanica uključujući ravnu epitelnu atipiju (engl. *flat epithelial atypia, FEA*) te atipična duktalna hiperplazija (30).

### **1.3.3. SLIKOVNE METODE U DIJAGNOSTICI**

Mamografija je najvažnija slikovna metoda u dijagnostici bolesti dojke koja se može koristiti u svrhu probira ili u kliničkoj praksi za analizu lezija u simptomatskih bolesnica. Posljednjih desetljeća mamografska oprema je znatno unaprijeđena, što je omogućilo visoku kvalitetu snimke uz puno manju dozu zračenja žena u odnosu na prethodna desetljeća. U Hrvatskoj je 18. listopada 2006. počela provedba Nacionalnog programa prevencije karcinoma dojke u kojoj su sve žene u dobi od 50 do 69 godina bile pozvane na mamografski pregled. Osjetljivost mamografije za otkrivanje karcinoma ovisi o radiografskoj gustoći dojke. U slučaju involutivnih dojki, osjetljivost mamografije je izrazito visoka i može doseći vrijednosti od 98% do 100%, dok je kod mamografski gustih dojki osjetljivost niska i iznosi od 30 do 48% (31). U usporedbi s ostalim slikovnim metodama, mamografija ima najveću osjetljivost za otkrivanje mikrokalifikata (6).

Ultrazvuk (UZV) se danas rutinski koristi u medicinskoj dijagnostici i terapiji. U uporabi su ultrazvučni uređaji koji upotrebljavaju zvuk vrlo visokih frekvencija, od 2 do 15 MHz (33). Korištenje ultrazvuka ima niz prednosti u odnosu na ostale radiološke slikovne metode: pregled je ugodan za ženu, uređaji su široko dostupni, nema izlaganja ionizirajućem zračenju, a tijekom dijagnostičke punkcije ili biopsije prolaz i položaj igle prate se u živom vremenu. UZV uređaji su pokretni, pregled se može ponavljati po potrebi, a trajanje pregleda

nije ograničeno. Najveći nedostatak je što dijagnostička vrijednost pregleda ovisi o iskustvu i educiranosti pregledavača. UZV nije indicirano koristiti u probiru karcinoma dojke, ali se upotrebljava kao inicijalna metoda pregleda u trudnica i mlađih žena, kao i u žena kod kojih je žljezdani parenhim u dojka obilan. Također je od značajne koristi u analizi palpabilnih promjena u dojci s obzirom da se UZV-om mogu razlikovati cistične promjene od solidnih tvorbi. UZV-om nije moguće prikazati mikrokalcifikate koji mogu predstavljati malignu bolest.

Veliki napredak na području tehnologije uvelike je pridonio širenju MR-a u dijagnostičke svrhe. U odnosu na mamografiju i ultrazvuk, MR pruža izvrsnu kontrastnost mekog tkiva, sliku u tri dimenzije i mogućnost prikaza dinamike fizioloških zbivanja. Pregled MR-om omogućuje prikaz različitih tkiva unutar dojke, pri čemu molekule vode i masti određuju jačinu signala, odnosno svjetlinu slikovnog prikaza. Intravenskom primjenom kontrastnih sredstava na bazi gadolinijskih kelata omogućena je temeljita analiza područja od interesa s prikazom tumorskih promjena unutar tkiva dojke. Poznato je da dodatni pregled MR-om uz primjenu intravenskog kontrasta u probranoj skupini ispitanica ima izrazito visoku osjetljivost u otkrivanju invazivnog karcinoma dojke koja se kreće u rasponu od 88 do 97%. (34). Glavni nedostaci ove metode su visoki troškovi pregleda i varijabilna specifičnost s obzirom da se nakupljanje kontrasta može vidjeti i u brojnim benignim lezijama. Prema ACR smjernicama, MR je indiciran u pacijentica sa silikonskim implantatima, u pacijentica koje su imale parcijalnu resekciju dojke za razlikovanje ožiljka od lokalnog recidiva tumora, u pacijentica s metastazama u aksilarne limfne čvorove iz nepoznatog primarnog tumora, u prijeoperativnoj procjeni proširenosti i multifokalnosti/multicentriciteta i bilateraliteta tumora, te u probiru žena s visokim rizikom za karcinom dojke (BRCA 1 i BRCA 2 pozitivne žene, žene s prethodno dijagnosticiranom atipičnom duktalnom hiperplazijom, DCIS-om, LCIS-om i učinjenom konzervativnom operacijom karcinoma dojke, žene s pozitivnom obiteljskom anamnezom dojke i žene koje su izlagane terapijskom ionizirajućem zračenju u području toraksa) (35).

#### **1.3.4. KLASIFIKACIJA**

Tradicionalni pristup klasifikaciji invazivnih karcinoma dojke temelji se na analizi njegovih morfoloških i bioloških karakteristika. U posljednjih nekoliko godina dogodio se zamjetan napredak u našem razumijevanju patologije i molekularne biologije karcinoma dojke. U procjeni prognoze i odgovora terapije u bolesnice s karcinomom dojke sve više se u

kliničkoj praksi primjenjuju molekularne metode temeljene na profiliranju ekspresije gena. Premda se pod utjecajem novih spoznaja dosadašnji pristup klasifikaciji i liječenju invazivnih karcinoma dojke postupno mijenja, tradicionalni morfološki čimbenici ne gube svoje značenje.

Duktalni karcinom *in situ* se prema važećoj klasifikaciji Svjetske zdravstvene organizacije iz 2012. godine ubraja u skupinu preteča karcinoma dojke (30). Ne postoji općenito prihvaćen sustav klasifikacije DCIS-a. Često se koristi klasifikacija DCIS-a u tri podtipa (visokog, intermedijarnog i niskog nuklearnog gradusa) koja se temelji na citološko-nuklearnim karakteristikama (35). Uz DCIS lezije visokog gradusa češće se otkrivaju fokusi sinkronog mikroinvazivnog karcinoma, a postoji i veća mogućnost lokalnog recidiva kratko nakon operativnog zahvata (36). Premda je većina DCIS pozitivna na estrogenske i progesteronske receptore, novije metode profiliranja ekspresije gena u slučaju DCIS-a nisu napredovale kao što je to u slučaju invazivnih karcinoma.

#### 1.3.4.1. MORFOLOŠKA KLASIFIKACIJA INVAZIVNIH KARCINOMA

Invazivni karcinomi su heterogena skupina malignih epitelnih tumora koji nastaju u parenhimu dojke i imaju sposobnost prodora u okolno tkivo i metastaziranja. Oni čine većinu malignih tumora dojke, a najčešći od njih su adenokarcinomi porijeklom iz TDLU. Invazivni karcinomi imaju različite histološke, biološke i kliničke značajke. Klasifikacija invazivnih karcinoma prema SZO, tzv. morfološka klasifikacija, temelji se na patohistološkim obilježjima karcinoma. Osim nespecifičnog tipa invazivnog karcinoma dojke, obuhvaća i više od 16 specifičnih tipova, uključujući neke rijetke oblike karcinoma (tablica1).

##### *Invazivni karcinom nespecifičnog tipa (invazivni duktalni karcinom)*

Prema SZO klasifikaciji, invazivni karcinom dojke nespecifičnog tipa (NST) heterogena je skupina karcinoma koji ne iskazuju dovoljno karakteristika potrebnih za svrstavanje u specifičnu histološku grupu, kao što je to u slučaju lobularnih ili tubularnih karcinoma. Ranije je bio poznat pod nazivom invazivni duktalni karcinom koji nije drugačije specificiran (engl. *not otherwise specified*, NOS). Najčešći je invazivni karcinom dojke i dijagnosticira se u 40-75% slučajeva. Klasična radiološka slika invazivnog karcinoma dojke nespecifičnog tipa je mekotkivna lezija zvjezdastih kontura, često s pleomorfnim nakupinama mikrokalifikata. Petogodišnje preživljenje iznosi 79% (37).

## Invazivni lobularni karcinom

Invazivni lobularni karcinom je na drugom mjestu po učestalosti među invazivnim karcinomima dojke i čini 5 do 15% slučajeva (37). Često je multifokalne distribucije, a u 8 do 19% slučajeva karcinomom je zahvaćena i druga dojka. Prezentira se kao neoštro ograničena masa ili nejasno zadebljanje, obično u gornjem vanjskom kvadrantu dojke, ali se može prezentirati i kao nejasno ograničena induracija dojke ili difuzno sa sitnim čvorićima. Prosječno petogodišnje preživljenje iznosi 86% (38).

Tablica 1. Klasifikacija invazivnih karcinoma dojke prema SZO iz 2012. godine (30)

• Invazivni karcinom nespecifičnog tipa (NST)	<u>Rijetki tipovi</u>
• Invazivni lobularni karcinom	• Neuroendokrini karcinomi
• Tubularni karcinom	• Sekretorni karcinom
• Kribriformni karcinom	• Invazivni papilarni karcinom
• Mucinozni karcinom	• Karcinom acinarnih stanica
• Medularni karcinom	• Mukoepidermoidni karcinom
• Apokrini karcinom	• Polimorfni karcinom
• Karcinom stanica tipa prstena pečetnjaka	• Karcinom bogat lipidima
• Invazivni mikropapilarni karcinom	• Svjetlostanični karcinom bogat glikogenom
• Metaplastični karcinom nespecifičnog tipa	• Sebacealni karcinom

## Ostali tipovi invazivnog karcinoma

Tubularni karcinom, invazivni kribriformni karcinom, medularni karcinom i mucinozni karcinom histološki su obično dobro diferencirani. Mamografski se tubularni i invazivni kribriformni karcinomi prezentiraju tvorbom spikuliranih rubova, a medularni i mucinozni karcinomi kao oštro ograničene tvorbe. Prosječno desetogodišnje preživljenje kreće se u rasponu od 90 do 100% (37).

Prema definiciji engl. *American Joint Committee on Cancer (AJCC)*, duktalni karcinom *in situ* s mikroinvazijom (DCIS-MI) je podtip karcinoma kod kojega postoji proboj bazalne membrane s formiranjem jednog ili više žarišta čiji najveći promjer ne mjeri više od 1 mm. Nalazi se u 5% do 10% slučajeva DCIS-a, najčešće u slučajevima DCIS-a višeg gradusa (39). DCIS ne metastazira u aksilarne limfne čvorove, za razliku od DCIS-MI koji u 0 do 28% slučajeva metastazira u aksilu (40). U usporedbi s invazivnim duktalnim karcinomom, stope preživljenja su bolje u bolesnica s DCIS-MI. Postupak liječenja je kao i u DCIS-u visokog gradusa.

#### *1.3.4.2. HISTOLOŠKA KLASIFIKACIJA KARCINOMA*

Histološko stupnjevanje opisuje staničnu proliferaciju i stupanj diferencijacije karcinoma dojke, a temelji se na analizi tri morfološke karakteristike tumora (stvaranje tubula, nuklearni pleomorfizam i broj mitozu). Premda je histološki gradus dugo smatran prognostičkim čimbenikom, ne sudjeluje u određivanju stadija bolesti jer je utvrđena suboptimalna reproducibilnost histološkog gradusa između različitih institucija.

Za histološko stupnjevanje karcinoma dojke danas se koristi Nottinghamski histološki gradus, odnosno modifikacija Bloom i Richardson gradusa po Elstonu i Ellisu (41). Ovaj sustav klasificiranja temeljen je na semikvantitativnoj analizi tri morfološke karakteristike tumora (postotak stvaranja tubula, pleomorfizam jezgara i točan broj mitozu definiran na određenoj površini tumora). Za svaku od ovih karakteristika dodjeljuju se po 1, 2 ili 3 boda, a konačni stupanj (gradus) se dobiva zbrajanjem svih bodova (3-5 bodova=gradus I; 6-7 bodova=gradus II; 8-9 bodova=gradus III).

#### *1.3.4.3. MOLEKULARNA KLASIFIKACIJA*

U novije vrijeme se u procjeni prognoze i odgovora terapije sve više koriste nove molekularne metode, posebno metode profiliranja ekspresije gena. U kliničkoj praksi upotrebljava se molekularna klasifikacija koja karcinome dijeli u 4 skupine: luminalni A, luminalni B, karcinomi s prekomjernom ekspresijom receptora humanog epidermalnog faktora rasta tipa 2 (HER 2) i engl. *basal-like* karcinomi (42, 43). Molekularni podtipovi

moгу se približno odrediti imunohistokemijskim reakcijama, pri čemu se analizira: a) status steroidnih receptora, odnosno prisutnost estrogenskih (ER) i progesteronskih (PR) receptora, b) prekomjerna ekspresija onkogenog HER 2 i c) proliferacija tumorskih stanica mjerena pomoću Ki-67.

Otprilike 30% do 40% karcinoma dojke su u skupini luminalni A, 20% do 30% ih je u skupini luminalni B i od 10% do 20% u ostalim dvjema skupinama. Luminalni A podtip karcinoma ima najbolju prognozu; petogodišnje preživljenje je veće od 80% (42). Najlošiju prognozu imaju engl. *basal-like* karcinomi. Predstavnik ove skupine je trostruko negativni karcinom koji predstavlja heterogenu skupinu biološki agresivnih karcinoma dojke. Premda je u inicijalnoj studiji iz 2001. godine petogodišnje preživljenje u slučaju eng. *basal-like* karcinoma iznosilo 0%, u posljednjem desetljeću zabilježen je napredak u liječenju ovih karcinoma te postoje dokazi da je karcinom osjetljiv na učinak kemoterapije (44).

### 1.3.5. LIJEČENJE

Liječenje karcinoma dojke, ovisno o proširenosti bolesti, obuhvaća operativni zahvat, kemoterapiju, hormonsku terapiju, imunoterapiju i zračenje. Kod bolesnica s operabilnim karcinomom indiciran je poštediti operativni zahvat (segmentektomija, kvadrantektomija). Nakon poštenog operativnog zahvata najčešći terapijski pristup je provođenje zračenja jer se zračenjem smanjuje učestalost lokalnog recidiva. U slučaju lokalno uznapredovalog karcinoma, kirurško liječenje provodi se nakon sistemske terapije. Diseminarni oblik bolesti liječi se sistemskom terapijom. Kemoterapija ima važnu ulogu u liječenju karcinoma. Razlikuje se adjuvantna, koja se primjenjuje nakon kirurškog zahvata s ciljem iskorjenjivanja mikrometastatskih žarišta bolesti, neoadjuvanta, kojom se nastoji postići smanjenje tumorske mase i palijativna, s ciljem ublažavanja simptoma bolesti. Prema međunarodnim smjericama, većina bolesnica treba dobiti sistemske adjuvantne terapije, uključujući sve bolesnice s pozitivnim limfnim čvorovima i do 90% onih s negativnim limfnim čvorovima (45). U novije vrijeme istražuje se vrijednost intraoperativne primjene radioimunoterapije kojom se primjenjuju radionuklidom obilježena protutijela usmjerena protiv tumora specifičnih antigena.

Liječenje DCIS-a je multidisciplinarno. Kirurško zbrinjavanje DCIS-a uključuje pošteditu operaciju dojke (segmentektomija, kvadrantektomija) i mastektomiju. Mastektomija je indicirana u svih bolesnica s pozitivnim rubovima nakon pošteditne operacije, s kontraindikacijom za provođenje postoperacijske radioterapije i u slučaju difuznih malignih



mikrokalcifikata. U bolesnica kod kojih je mastektomija operacija izbora, potrebno je učiniti i biopsiju limfnih čvorova. U većine bolesnice kod kojih je učinjena poštedna operacija, provodi se zračenje sa svrhom smanjenja rizika lokalnog relapsa. Mnoge bolesnice koje su kandidati za poštednu operaciju odlučuju se za mastektomiju zbog zabrinutosti o komplikacijama postoperacijskog zračenja. U svih bolesnica koje su imunohistokemijskim pozitivne na ER indicirana je adjuvantna sistemska hormonska terapija s tamoksifenom. Retrospektivna studija pokazala je značajno smanjenje slučajeva karcinoma nakon 10 godina u žena s ER pozitivnim DCIS-om koje su liječene tamoksifenom (46).

#### **1.4. LEZIJE VISOKOG RIZIKA**

Lezije visokog rizika su duktalne i lobularne hiperplazije koje imaju izvjestan preinvazivni potencijal, a prema novijim, pogotovo genetičkim saznanjima, vrlo često imaju iste genetičke promjene ili mutacije prisutne i u DCIS-u ili u invazivnim karcinomima (47).

##### *Atipična duktalna hiperplazija*

Atipična duktalna hiperplazija (ADH) je najčešća među lezijama visokog rizika i dijagnosticira se u 5% svih nalaza biopsije. Rizik za obolijevanje od karcinoma u općoj populaciji u osoba s ADH iznosi 4 do 5 puta, a u osoba s pozitivnom obiteljskom anamnezom taj rizik je i do 10 puta veći (48). Karcinom se nađe u 14% do 31% nalaza kirurške ekscizije kod kojih je inicijalna široko iglena biopsija pokazivala ADH (49). ADH pokazuje sličnost s DCIS-om niskog gradusa i tubularnim karcinomom u staničnoj morfologiji, histološkoj građi, imunofenotipu i genetskim abnormalnostima. Iako su ADH i DCIS niskog gradusa morfološki slični, mogu se razlikovati prema dvama široko prihvaćenim kriterijima: 1) promjene u ADH-u zauzimaju manje od dva odvojena duktalna kanalića; 2) promjene u ADH mjere manje od 2 mm. Postupak liječenja kod ovih lezija se sastoji u eksciziji i praćenju. U slučaju zaostalih mikrokalcifikata, na kontrolnoj mamografiji trebalo bi učiniti reeksciziju zbog mogućnosti pratećeg DCIS-a.

### *Lobularna neoplazija*

Lobularna neoplazija (LN) objedinjuje histološki slične promjene: atipičnu lobularnu hiperplaziju (ALH) i lobularni karcinom *in situ* (LCIS). ALH i LCIS se razlikuju prema veličini zahvaćene lobularne jedinice, pri čemu se u slučaju LCIS-a atipične stanice vide u više od polovine acinusa lobularne jedinice. Općenito se smatra da LCIS predstavlja povišeni rizik za karcinom dojke. Prema novijim saznanjima, određeni podtipovi LCIS-a, pleomorfni lobularni karcinom *in situ* i miješani tip, mogli bi biti preteče karcinoma dojke. Radiološki se može prezentirati mamografskim mikrokalcifikatima.

### *Ravna epitelna atipija*

Ravna epitelna atipija (engl. *flat epithelial atypia*, FEA) ubraja se u grupu kolumnarnih staničnih promjena. Karakteriziraju je promjene TDLU u kojima su normalne stanice zamijenjene jednim do nekoliko slojeva epitelnih stanica koje pokazuju citološku atipiju niskog stupnja. Sve je veći broj radova u kojima se navodi da uz FEA često postoje prateće lezije: ADH, DCIS niskog gradusa i tubularni karcinom. Na osnovu novijih genetskih rezultata zaključuje se da neke od kolumnarnih lezija, naročito FEA, mogu biti preteča ili rana forma DCIS niskog gradusa, kao i preteča invazivnog tubularnog karcinoma (50). FEA se na mamografiji često prezentira mikrokalcifikatima. Premda su dosadašnja istraživanja s FEA ograničena, indicirana je kirurška ekscizija jer se skoro u trećini slučajeva nakon dodatne ekscizije pronađe maligna promjena.

### *Zrakasti ožiljak*

Zrakasti ožiljak (engl. *radial scar*) je u literaturi opisan pod različitim nazivima (radijalna sklerozirajuća lezija, kompleksna sklerozirajuća lezija, sklerozirajuća papilarna proliferacija i ndurativna mastopatija). Histološki ga karakterizira zvjezdasta konfiguracija koja se sastoji iz fibroelastične sklerotične srži i proliferativnih elemenata u smislu adenoze, papiloma, uobičajene i atipične hiperplazije. Poznata je njegova povezanost s malignim tumorima, obično tubularnim karcinomom, posebno ako je lezija veća od 2 cm u žena starijih od 50 godina. Na mamografiji se prezentira područjem distorzije arhitekture, bez središnje tvorbe. Zbog mogućnosti postojanja pratećeg tubularnog ili duktalnog karcinoma, obično je indicirana kirurška ekscizija.

## 1.5. KALCIFIKATI DOJKE

Kalcifikati su uobičajen nalaz na mamografskim snimkama i učestalost im raste s dobi. Aktivno izlučivanje stanica, nekrotični stanični debris, upala, reakcija na strano tijelo, trauma i zračenje najčešći su razlozi nastanka kalcifikata. Radiolog Leborgne prvi ih je 1951. godine otkrio u karcinomu dojke, a 1962. Gershon-Cohen i sur. opisali su kalcifikate u tumoru dojke kao nepravilne u obliku i veličini, promjera do 3 mm (51). Danas je poznato da se kalcifikati veći od 2 mm, odnosno makrokalcifikati, najčešće nalaze u sklopu benignih procesa poput nekroze masnog tkiva, involutivnog fibroadenoma, terapije zračenjem ili mastitisa, dok se kalcifikati manji od 0,5 mm, odnosno mikrokalcifikati, mogu naći u lezijama intraduktalnog ili invazivnog karcinoma. Stoga se mikrokalcifikati nakon mamografske analize klasificiraju u rizične skupine.

### 1.5.1. MAMOGRAFSKA KLASIFIKACIJA

Dvije su karakteristike bitne u analizi mamografskih mikrokalcifikata: morfologija i distribucija. Prema BIRADS leksikonu iz 2003. godine, s obzirom na rizik za malignost morfološkog obilježja mikrokalcifikati se dijele u 3 skupine:

1. tipično benigni: kožni, vaskularni kalcifikati paralelnih linija, ovapnjenja poput ljuske jajeta, „kalcijevo mlijeko“ s uslojavanjem u stojećem stavu, krupna konfluirajuća ovapnjenja, odljevni duktalni štapićasti kalcifikati glatkih rubova, okrugli i punktiformni kalcifikati, kalcifikati u području šavova.
2. umjereno suspekti: amorfni i grublji heterogeni kalcifikati
3. visoko suspekti: fini pleomorfni (granularni) i fini linearni ili fini linearni granajući.

S obzirom na način distribucije, razlikujemo mikrokalcifikate u nakupini, regionalnoj, difuznoj, segmentalnoj i linearnoj distribuciji. Iako distribucija kalcifikata nije podijeljena u određene kategorije s obzirom na rizik za malignost, ipak je u atlasu navedeno da rizik za malignost raste od difuznih (raspršenih) i regionalnih prema grupiranim, linearnim i segmentalno raspoređenim kalcifikatima. Nakupina je jedan od najvažnijih tipova distribucije u procjeni malignog potencijala mikrokalcifikata. Lezija se klasificira kao nakupina kada se minimalno 5 kalcifikata vidi u 1 cm<sup>3</sup> tkiva dojke u kraniokaudalnoj i mediolateralnoj mamografskoj projekciji (slika 1).

U zaključku nalaza mamografije daje se konačna ocjena koja se temelji na najnepovoljnijoj karakteristici lezije. Konačna ocjena nalaza može biti u vidu jedne od niže navedenih BIRADS kategorija:

BIRADS kategorija 0 - zahtijeva dodatnu dijagnostičku obradu - obrada je nepotpuna i/ili tehnički nezadovoljavajuća; u pravilu je karakteristična za mamografski probir;

BIRADS kategorija 1 - uredan nalaz, bez ikakvih promjena u dojka;

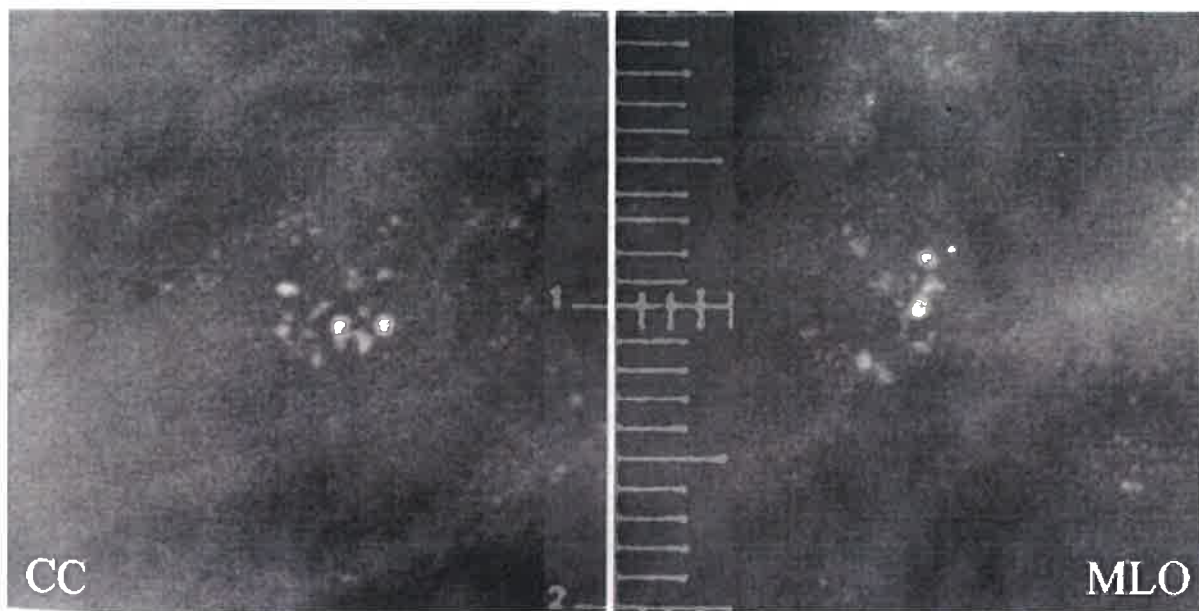
BIRADS kategorija 2 - uredan nalaz, vidljive su promjene koje su karakterističnog izgleda za benigne lezije;

BIRADS kategorija 3 - vjerojatno benigna lezija, očekivana vjerojatnost malignosti je ispod 2%;

BIRADS kategorija 4 - sumnjiva lezija koja u pravilu zahtijeva tkivnu dijagnozu; očekivana vjerojatnost malignosti je u rasponu od 2 do 96%;

BIRADS kategorija 5 - vjerojatno maligna lezija, očekivana vjerojatnost malignosti je iznad 96%, potreban je odgovarajući dijagnostički postupak;

BIRADS kategorija 6 - lezije koje su dokazano maligne.



Slika 1. Nakupina mikrokalcifikata u 1 cm<sup>3</sup> tkiva dojke u CC i ML mamografskoj projekciji. (preuzeto s [http://www.eurorad.org/eurorad/view\\_figure.php?pubid=420&figid=272&nr=1](http://www.eurorad.org/eurorad/view_figure.php?pubid=420&figid=272&nr=1)).

## 1.5.2. DIFERENCIJALNA DIJAGNOZA

### *Amorfni mikrokalcifikati*

Amorfni mikrokalcifikati su veličine 80-200 $\mu$ m, nejasnog su oblika i neoštro ograničeni. Karakteristično je da se na magnifikacijskom radiogramu vidi puno više mikrokalcifikata nego na standardnim snimkama. Amorfni mikrokalcifikati nazivaju se i granularnima, često su brojni, smješteni unutar jedne ili više grupa. Ponekad mogu biti difuzno raspršeni u obje dojke, pomiješani s punktiformnim mikrokalcifikatima ili „kalcijevim mlijekom“ u slučaju fibrocističnih promjena. Uzroci stvaranja amornih mikrokalcifikata uključuju: DCIS, atipičnu duktalnu hiperplaziju, uobičajenu duktalnu hiperplaziju, papilomatozu i sklerozirajuću adenozu.

### *Grublji heterogeni i fini pleomorfni mikrokalcifikati*


Nakupina pleomornih mikrokalcifikata u linearnoj, segmentalnoj ili regionalnoj distribuciji je izrazito suspektna za malignost. U drugom izdanju BIRADS leksikona pleomorfni mikrokalcifikati su podijeljeni u dvije skupine: grublje heterogene i fine pleomorfne (9). Grublji heterogeni mikrokalcifikati se još opisuju kao „distrofični“, obično su veći od 0,5 mm. Nalaze se u stromi i primarno se javljaju u sljedećim promjenama dojke: fibrozi, degenerativnom fibroadenomom i nekrozi masti.

Fini pleomorfni mikrokalcifikati promjerom su manji od 0,5 mm, nalaze se u kanalicima i javljaju se u duktalnim karcinomima i hiperplazijama duktalnog epitela. U odnosu na amorfne mikrokalcifikate, pleomorfni mikrokalcifikati su veći i denzniji. Jedno od glavnih obilježja nakupine pleomornih mikrokalcifikata jest raznolikost u veličini i obliku. Tako se unutar nakupine pleomornih mikrokalcifikata mogu uočiti linearni, amorfni, u obliku slova Y, u obliku suze i mikrokalcifikati poput „točkica“. Upravo se nakupine s izrazito raznolikim, pleomornim mikrokalcifikatima oštih rubova smatraju izrazito suspektne za malignost. U slučaju nalaza pleomornih mikrokalcifikata indicirana je biopsija.

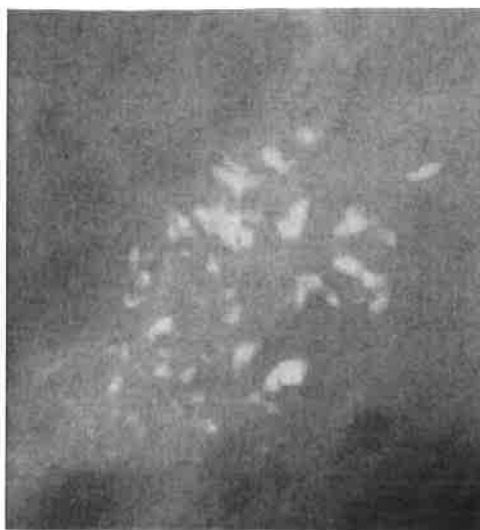
### *Fini linearni / granajući mikrokalcifikati*

Nalaz finih linearnih ili granajućih mikrokalcifikata je izrazito suspektan za malignost i često upućuje na slabo diferencirane duktalne karcinome visokog gradusa. Riječ je o intraduktalnim ovapnjenjima koja predstavljaju distrofične kalcifikacije i nekrotični sadržaj. Primjeri morfološki suspektne mikrokalcifikata prikazani su na slikama 2 i 3.

*amorfni*

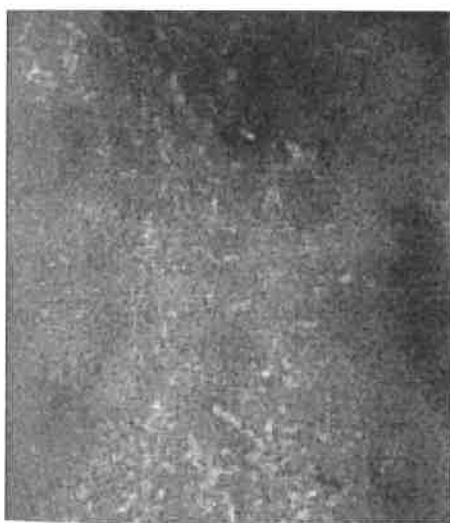

*grublji heterogeni*

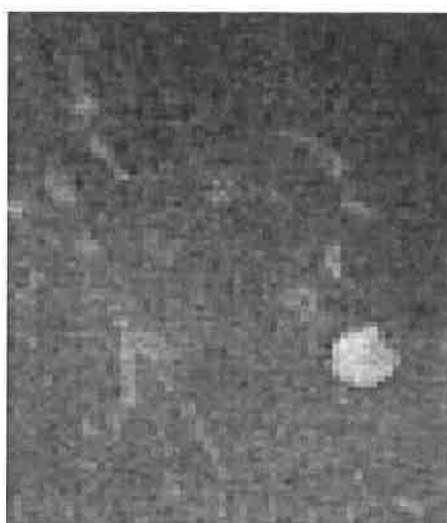

Slika 2. Primjeri morfološki umjereno suspektnih mikrokalcfikata

*fini pleomorfni*



*fini linearni (granajući)*



Slika 3. Primjeri morfološki izrazito suspektnih mikrokalcfikata

## 1.6. MAGNETSKA REZONANCIJA

### 1.6.1. TEHNIČKI ZAHTJEVI I METODOLOGIJA

Premda ne postoji "zlatni" standard za izvođenje MR pregleda dojki zbog mnoštva hardverskih i softverskih mogućnosti, European Society of Breast Cancer Specialists (EUSOMA) izdao je određene smjernice s ciljem standardizacije nalaza i postupanja s pacijenticama (52).

Preduvjeti za izvođenje MR pregleda dojki su: snaga magnetskog polja od minimalno 1.0T i gradijenti  $>20$  mT/m te korištenje bilateralnih namjenskih zavojnica za dojku, po mogućnosti višekanalnih. S ciljem da se smanji broj lažno pozitivnih nalaza, savjetuje se da se pregled u žena u generativnoj dobi obavi od 6. do 13. dana menstruacijskog ciklusa, a u žena s nadomjesnom terapijom barem 4 tjedna od prekida terapije. Minimalni (standardni) MR protokol trebao bi uključivati:

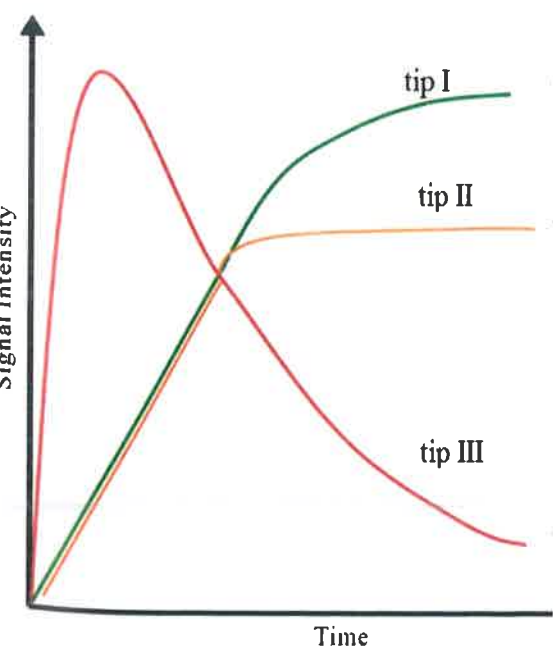
- bilateralnu prekontrastnu T2 (fast ili turbo) spin-echo sekvencu sa ili bez saturacije masti
- bilateralnu 2D ili 3D gradient-echo (GRE) T1 sekvencu prije i nakon primjene kontrastnog sredstva (dinamičko postkontrastno snimanje), sa ili bez saturacije masti; debljina presjeka mora biti 3 mm ili manje, a veličina pixela manja od 1 mm obostrano; za multiplanarne rekonstrukcije, optimalna veličina voxela je manja od 1 mm.

U svim protokolima za MR pregled dojke koriste se kontrastna sredstva (gadolinijski kelati) koja se primjenjuju intravenski automatskim injektorom u dozi od 0,1 mmol/kg tjelesne težine s brzinom aplikacije 1-2 ml/sec, nakon čega se aplicira 20 ml fiziološke otopine. Za dobivanje dinamičke serije potrebne su najmanje četiri uzastopne sekvence u T1 mjenom vremenu. Kako bi se razlikovala kinetička obilježja različitih tkiva, potrebna je visoka temporalna rezolucija, od 40 do 120 sekundi po dinamičkoj sekvenci. Maligne lezije karakterizira brzo i intenzivno preuzimanje kontrasta, unutar 90 do 120 sekunda nakon aplikacije kontrasta. Stoga je rana postkontrastna serija (nakon 60 do 120 sekundi) najpogodnija za otkrivanje maligne lezije. Cijela dinamička serija trebala bi trajati najmanje 6 minuta nakon injekcije kontrasta za otkrivanje mogućeg ispiranja u kasnoj fazi.

## 1.6.2 INTERPRETACIJA NALAZA

Prema ACR-BIRADS leksikonu za MR dojke, dijagnoza promjena u MR slici temelji se na analizi morfologije i dinamici preuzimanja i ispiranja kontrastnog sredstva iz lezije (dinamičke krivulje). S obzirom na morfologiju nakon primjene kontrasta, razlikuju se tri osnovne kategorije MR lezija: fokus, tvorba i engl. „*non-mass*“ područja nakupljanja kontrasta.

Fokusi su sitna područja nakupljanja kontrasta promjera do 5 mm. Najčešće predstavljaju benignan nalaz u smislu fokalne fibrocistične promjene, papiloma, sitnog fibroadenoma i intramamarnog limfnog čvora. Iznimno rijetko mogu biti znak žarišnog DCIS-a ili pak invazivnog karcinoma (53). Tvorba je trodimenzionalna lezija promjera većeg od 5 mm. U slučaju nalaza tvorbe, osim oblika, rubova i načina unutarnje imbibicije, analiziraju se i karakteristike MR signala u T1 i T2 mjerenom vremenu te tip dinamičke krivulje. U MR slici engl. „*non-mass*“ područja ne zauzimaju određeni volumen tkiva, odnosno ne formiraju uvjerljivu trodimenzionalnu strukturu, a imbibiraju se različito od okolnog normalnog tkiva dojke. Diferencijalna dijagnoza uključuje: DCIS, ILC, mastopatične promjene (fokalna adenozna), fibrocistične promjene zbog nadomjesne hormonske terapije, ili upalne promjene. U slučaju engl. „*non-mass*“ područja imbibicije potrebno je analizirati simetričnost, distribuciju, unutarnju imbibiciju i dinamičku krivulju. Tri su tipa dinamičkih krivulja: tip I (perzistentna), tip II (plato) i tip III ( engl. „*wash in wash out*“) (slika 4).



Tip I (perzistentnu) dinamičku krivulju karakterizira polagani, kontinuirani rast intenziteta MR signala. Lezije s tipom I krivulje su u 6% slučajeva maligne.

Tip II (plato) dinamičku krivulju karakterizira polagani ili brzi porast intenziteta u ranoj fazi, nakon čega slijedi plato rasta intenziteta; lezije s tipom II krivulje obično se bioptiraju.

Tip III (engl. „*wash in wash out*“) dinamička krivulja pokazuje brzi porast u ranoj fazi te pad intenziteta u kasnoj fazi; vjerojatnost da je lezija maligna u ovom slučaju iznosi od 29% do 77%.

Slika 4. Prikaz mogućih promjena intenziteta MR signala u vremenskom intervalu (minutama) – dinamičke krivulje



## 1.7. MINIMALNO INVAZIVNI DIJAGNOSTIČKI POSTUPCI NA DOJCI

Otvorena kirurška biopsija bila je „zlatni standard“ za dijagnostiku bolesti dojke prije ranih 1990-ih kada se većina bolesnica s karcinomom dojke prezentirala kliničkim simptomima te su upućivane kirurzima zbog dijagnostičke obrade. Od 1980. godine, zahvaljujući mamografskom probiru znatno se povećao broj nepalpabilnih lezija dojke koje su također zahtijevale daljnu dijagnostičku obradu, što je rezultiralo porastom broja otvorenih kirurških biopsija. Pojavila se potreba za razvojem novih, manje invazivnih i jeftinijih tehnika uzimanja tkivnih uzoraka.

Danas je u primjeni nekoliko različitih perkutanih tehnika pomoću kojih se može uzeti uzorak tkiva iz nepalpabilnih promjena u dojci: citološka punkcija (engl. *fine needle aspiration*, FNA), široko iglena biopsija (engl. *core needle biopsy*, CNB) i vakum potpomognuta biopsija (engl. *vacuum-assisted biopsy*, VAB). Slikovno vođene perkutane punkcije/biopsije predstavljaju metodu izbora za postavljanje tkivne dijagnoze u nepalpabilnim promjenama dojke.

U protekla dva desetljeća kombinacija kliničkog i radiološkog pregleda te citološke analize sadržaja dobivenog aspiracijom bila je nezaobilazna u dijagnostičkoj obradi simptomatskih bolesti dojke. Citološka punkcija je brza, isplativa i minimalno invazivna, a kada se izvodi pod nadzorom ultrazvuka, put igle se može pratiti u živom vremenu na ekranu uređaja. U ustanovama gdje postoje specijalizirani timovi s iskusnim citolozima na raspologanju, zabilježene su vrijednosti osjetljivosti od 100% i specifičnosti od 96% do 100% (54). Međutim, citološkom punkcijom nije moguće odrediti status biomarkera te nije pouzdana metoda za razlikovanje invazivnih od *in situ* oblika karcinoma. U usporedbi sa širokom iglenom biopsijom, ima veći postotak neadekvatnih uzoraka i lažno pozitivnih nalaza (55). Prednost iglenih biopsija je mogućnost uzimanja većeg volumena tkiva, što omogućuje dodatne dijagnostičke informacije koje se ne mogu dobiti citološkom punkcijom: razlikovanje invazivnog od neinvazivnog karcinoma, gradus karcinoma, ekspresiju hormonskih receptore i HER 2/neu onkogen. Također, manje je ovisna o pregledavaču od citološke punkcije. Nedostatak ove metode je u mogućnosti podcjenjivanja eventualne invazivne komponente u slučaju biopsije promjene koja sadrži lezije visokog rizika (atipična hiperplazija, lobularni karcinom *in situ*). Zbog navedenih razloga osmišljena je vakuum potpomognuta biopsija koja se počela primjenjivati 1995. godine. U usporedbi sa širokom iglenom biopsijom, uređaji za VAB mogu uzeti veći volumen tkiva, što smanjuje mogućnost pogreške kod uzorkovanja.

Komplikacije široko iglenih i vakuum asistiranih biopsija uključuju krvarenje, hematom, vazovagalne reakcije i infekciju.

Minimalno invazivni dijagnostički postupci na dojci najčešće se izvode pod nadzorom ultrazvučnih ili stereotaksijskih uređaja i, za određene indikacije, pod nadzorom MR-a. Općenito, modalitet koji se koristi za slikovno vođene postupke trebao bi biti onaj koji najbolje prikazuje promjenu u dojci.

### **1.7.1. STEREOTAKSIJSKA VAKUM POTPOMOGNUTA BIOPSIJA**

Pojam stereotaksija (gr. *stereo*: prostor; gr. *taxis*: doseći) označava preciznu lokalizaciju lezije u prostoru koja se zasniva na fizikalnom principu paralakse. Tijekom postupka biopsije dojka se postavlja u fiksni položaj između dvije kompresijske ploče. Kompresijska ploča nasuprot filmu, odnosno detektoru, ima biopsijski otvor (prozor) koji mora sadržavati ciljanu leziju te obično mjeri 5×5 cm. Lezija se lokalizira korištenjem trodimenzionalnih koordinata na način da se analizira promjena njezinog položaja pod različitim kutovima snimanja. Najprije se učini snimka u kranio-kaudalnoj projekciji, a nakon ove prve snimke izvode se dvije dodatne projekcije na +15° i -15°. Nakon označavanja središta lezije moguće je izračunati njezine prostorne koordinate: X (vodoravna), Y (okomita) i Z (dubina). Koordinata Z, odnosno točna dubina lezije je nepoznanica koja se izračunava kompjutorski kod digitalnih aparata. Na osnovu dobivene Z vrijednosti, radiolog mora odrediti je li lezija dostupna biopsiji. Ako je lezija smještena dublje, dakle, u slučaju većih Z vrijednosti, potrebno je razmisliti o promjeni pristupa kako bi se minimalizirala trauma tkiva. Suprotno, u slučaju niskih Z vrijednosti, lezija je smještena površnije te možda neće biti dovoljno tkiva da pokrije vrh i dno biopsijske igle. Sam mamomat se sastoji od kontrolne jedinice koja održava „usisavanje“ na stalnim vrijednostima (23-25 mm/Hg) i upravljača na kojem se nalazi igla od 11 do 14 G (slika 5). Prednosti uporabe digitalne radiografije su brzo dobivanje mamograma, što ubrzava čitav postupak, zahtijeva manji napor pacijentice, smanjuje vjerojatnost pomaka između ekspozicije i dobivanja mamograma.

Stereotaksijski vođene biopsije dojke najčešće se koriste u dijagnostičkoj obradi mamografski otkrivenih lezija, uključujući mikrokalcifikate, tvorbe, asimetrične žljezdane areale i distorzije arhitekture. Prema smjernicama engl. *American College of Radiology*, indikacije za izvođenje SVAB-a mogu se podijeliti u tri skupine: 1) postavljanje primarne dijagnoze, 2) ponavljana biopsija i 3) prijeoperacijsko označavanje lezije (56).



Slika 5. Uredaj za izvođenje SVAB-a –  
Mammomat Siemens 3000 Nova za  
izvođenje biopsije u sjedećem  
položaju

Postavljanje primarne dijagnoze indicirano je u sljedećim slučajevima:

- lezije klasificirane kao BIRADS kategorije 4 i 5
- BIRADS kategorija 3 lezije kada postoji klinička indikacija ili je praćenje takve lezije otežano
- u dijagnostičkoj obradi multiplih suspektnih lezija, osobito multifokalne ili multicentrične distribucije
- mamografski otkrivene lezije koje koreliraju s područjima suspektne imbibicije u MR slici.

SVAB je alternativa kirurškoj biopsiji kada su inicijalni rezultati široko iglene biopsije nedijagnostički ili se ne slažu s radiološkim nalazima, što je često kod tumora koji imaju benignu, malignu i preinvazivnu komponentu.

U slučaju mamografski vidljivih lezija dojke, stereotaksijski vođena markacija lezije može biti alternativa standardnoj mamografskoj u svrhu prijeoperacijskog označavanja lezije. Radiološka lokalizacija (markacija) izvodi se pomoću žice vodilje ili radiokativnih supstanca.

### **3. CILJEVI ISTRAŽIVANJA I HIPOTEZA**

#### **3.1. CILJEVI ISTRAŽIVANJA**

Ciljevi ovog istraživanja su istražiti sljedeće:

- 1) Vrijednost magnetske rezonancije i mamografije u dijagnostici mamografskih mikrokalcfikata.
- 2) Analiza mamografskih i MR karakteristika mikrokalcfikata.
- 3) MR karakteristike i patohistološke rezultate.
- 4) Razlike u patohistološkom rezultatu s obzirom na BIRADS-MR kategorije i tip lezije.
- 5) Povezanost BIRADS-MR deskriptora s vjerojatnošću da se radi o karcinomu.
- 6) MR karakteristike lezija visokog rizika.

## 3.2. HIPOTEZA

Očekuje se da će MR nalaz invazivnih karcinoma dojke (izgled lezije i kinetička krivulja) karakterizirati promjene indikativne za malignost – kinetičke krivulje „brzog preuzimanja i brzog ispiranja“ (engl. „*wash in wash out*“) kontrastnog sredstva u segmentalnoj distribuciji, dok će MR nalaz DCIS-a ovisiti o stupnju diferencijacije ovog neinvazivnog karcinoma. Za niže stupnjeve diferencijacije DCIS-a očekujemo nespecifične MR morfološke karakteristike bojanja intravenskim kontrastnim sredstvom uz kinetičke krivulje koje mogu odgovarati i benignim promjenama i lezijama visokog rizika. Temeljem analize ovih parametara dobit će se nove informacije o razlikovanju lezija visokog rizika, DCIS-a i invazivnih karcinoma u MR slici. S obzirom da su mamografski mikrokalcfikati još uvijek dijagnostički problem s visokim postotkom benignih biopsijskih nalaza, MR nalazi koji bi bili karakteristični za DCIS mogli bi izmijeniti indikaciju za izvođenjem biopsijskih procedura.

### **3. ISPITANICI I METODE**

#### **3.1. ISPITANICI**

Istraživanje je provedeno u Kliničkom zavodu za dijagnostičku i intervencijsku radiologiju Kliničkog bolničkog centra Split u razdoblju od 1. siječnja 2010. do 31. prosinca 2012. U istraživanje smo uključili žene kojima su u sklopu organiziranog mamografskog probira ili dijagnostičke mamografije otkriveni mamografski mikrokalcfikati klasificirani kao BIRADS 3, 4 i 5 kategorija, a koje su imale prethodno učinjene mamografske snimke za komparaciju. Mamografske snimke koje su služile za komparaciju trebale su biti starije od 6 mjeseci.

Svim ispitanicama je u navedenoj ustanovi učinjena dijagnostička obrada mikrokalcfikata koja je obuhvaćala pregled dojki magnetskom rezonancijom i stereotaksijsku vakum potpomognutu biopsiju (SVAB). Biopsijski uzorci analizirani su u Kliničkom zavodu za patologiju, sudsku medicinu i citologiju KBC-a Split. Ispitanice s odgovarajućim patohistološkim nalazom SVAB-a (lezije visokog rizika i maligne lezije) upućene su kirurgu na dogovor o potpunom kirurškom odstranjenju lezije s ciljem postavljanja konačne tkivne dijagnoze, dok su ispitanice s benignim nalazom SVAB-a radiološki praćene najmanje 12 mjeseci od učinjenog zahvata.

Isključni kriteriji za ulazak u istraživanje bili su neposjedovanje starih mamografskih snimaka, neprikazivanje kalcfikata u radiografskom uzorku, poznata osjetljivost na gadolinijske kelate, trudnice, dojilje i ispitanice sa znakovima bubrežnog zatajenja. Dodatno su isključene ispitanice koje nisu mamografski ili klinički praćene najmanje 12 mjeseci od učinjene biopsije.

Sve ispitanice obaviještene su o istraživanju te su istom pristupile samo ako su potpisale suglasnost za sudjelovanje u istraživanju.

Istraživanje je odobreno od strane Etičkog povjerenstva Kliničkog bolničkog centra Split kao i Etičkog povjerenstva Medicinskog fakulteta Sveučilišta u Splitu.

### 3.2. MAMOGRAFSKA KLASIFIKACIJA MIKROKALCIFIKATA

Mamografske snimke očitavala su dva radiologa koji su analizirali morfološka obilježja i distribuciju mikrokalCIFIKATA bez saznanja o eventualnim prethodnim nalazima i anamnezi ispitanice, rezultatima MR i patohistološke obrade. U mamografskoj analizi korišteno je 4. izdanje BIRADS leksikona (9). Svakom nalazu mamografskih mikrokalCIFIKATA bilo je moguće pridružiti samo jedno morfološko obilježje, tip distribucije i stabilnosti. S obzirom na stabilnost, mikrokalCIFIKATI su klasificirani kao stabilni ako nisu pokazali promjene u morfologiji i distribuciji u odnosu na ranije snimke ili su klasificirani u skupinu porast/novi, ako su uočene navedene promjene.

Tablica 2. Mamografske karakteristike mikrokalCIFIKATA

<b>morfologija</b>	<b>distribucija</b>	<b>stabilnost</b>
punktiformni	regionalna	stabilni
amorfni	difuzna	novi/porast
grublji heterogeni	nakupina	
fini pleomorfni	segmentalna	
fini linearni/granajući		

Nakon interpretacije morfoloških obilježja, distribucije i stabilnosti, svaki od radiologa donosi procjenu o konačnoj BIRADS kategoriji. Pritom je neophodno da su oba radiologa koja su očitavala mamografske nalaze suglasni u ocjeni konačne BIRADS kategorije. Nakon odluke o BIRADS kategoriji, sve žene s mamografskim mikrokalCIFIKATIMA BIRADS kategorija 3, 4 i 5 informirane su o karakteristikama istraživanja i mogućim opcijama. Nakon potpisivanja informiranog pristanka ispitanice su dobile obrazac s uputama za daljne dijagnostičke pretrage. Prema uputama, ispitanicama je potrebno učiniti laboratorijske pretrage krvi s vrijednostima ureje, kreatinina, protrombinskog vremena i vremena zgrušavanja. Prije izvođenja MR pregleda analizirane su vrijednosti ureje i kreatinina, dok su vrijednosti protrombinskog vremena i vremena zgrušavanja analizirane prije izvođenja SVAB procedure.

### 3.3. MAGNETSKA REZONANCIJA DOJKI

U kratkom vremenskom periodu, a unutar 30 dana od mamografskog pregleda, ispitanicama je učinjen MR pregled dojki. Svi MR pregledi dojki učinjeni su na MR uređaju snage 1,5T (Magnetom Avanto, Siemens Healthcare, Erlangen, Germany) s primjenom zavojnice za dojke. Za vrijeme pregleda ispitanica leži potrbuške, a dojke su fiksirane u utorima zavojnice. Tijekom MR pregleda primijenjen je standardni protokol koji obuhvaća prekontrastne sekvence, primjenu paramagnetskog intravenskog kontrastnog sredstva i dinamičke sekvence. Prekontrastne sekvence MR pregleda dojki uključivale su transverzalne T2 fast spin-echo sekvence sa supresijom masti (TR/TE 5600/59) i presjecima debljine 3 mm i transverzalne 3D gradient-echo T1 sekvence sa supresijom masti (TR/TE 4,43/1,7; vel. voxela  $1,1 \times 0,8 \times 1,7 \text{ mm}^3$ ). Kao kontrastno sredstvo korišten je gadopentetat dimeglumin (Gd-DTPA, Magnevist, Bayer HealthCare, Leverkusen, Germany) koji je primijenjen intravenski automatskim injektorom u dozi od 0,1 mmol/kg tjelesne težine, a postkontrastno je aplicirano 20 ml fiziološke otopine. Dinamička sekvenca započinje 30 sekundi od početka injiciranja kontrastnog sredstva. Ukupno je učinjena jedna prekontrastna te četiri uzastopne postkontrastne sekvence (dinamička serija) u trajanju od 1 minute po dinamičkoj sekvenci (temporalna rezolucija). U analizi su korištene prekontrastne i postkontrastne sekvence nakon obrade tehnikom suptrakcije i MIP-a (eng. *maximum intensity projection*, projekcije maksimalnog intenziteta). Analizirane su i kinetičke krivulje u slučaju fokalnog nakupljanja kontrastnog sredstva.

#### KLASIFIKACIJA MR NALAZA

MR lezije klasificirali smo prema smjernicama BIRADS leksikona (9) i MR dijagnostičkim kriterijama koje su detaljno opisali Akita i sur. (16). Analizirana je simetričnost nalaza, a MR lezije su okarakterizirane kao fokus, tvorba ili engl. „*non-mass*“ lezija. Kod tvorbi smo analizirali oblik, rubove, način preuzimanja kontrastnog sredstva i kinetičke krivulje, a kod engl. „*non-mass*“ lezija distribuciju, način preuzimanja kontrasta i kinetičke krivulje (tablice 3 i 4).



Tablica 3. Analizirane karakteristike u slučaju MR nalaza tvorbe – MR deskriptori tvorbi

oblik	rubovi	preuzimanje kontrastnog sredstva	kinetička krivulja
okrugla	oštri	homogeno	tip I (perzistentna)
ovalna	nepравilni	heterogeno	tip II (plato)
lobulirana	spikulirani	rubno	tip III (brzo preuzimanje i ispiranje; “wash in wash out”)
nepравilna		tamne septe	
		svijetle septe	
		centralno	

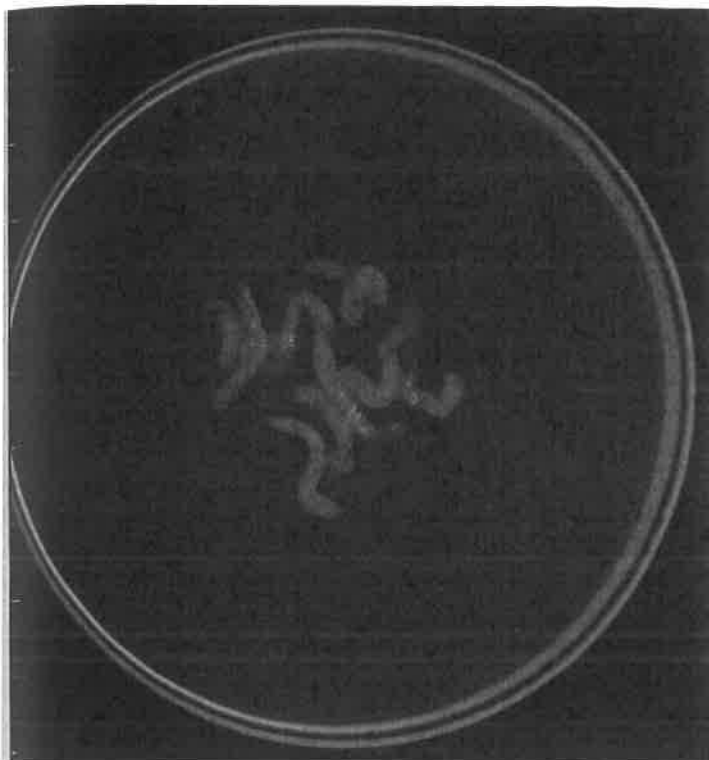
Tablica 4. Analizirane karakteristike u slučaju nalaza “non-mass” lezije – MR deskriptori “non-mass” lezija

distribucija	preuzimanje kontrastnog sredstva	kinetička krivulja
fokalna	homogeno	tip I (perzistentna)
linearna	heterogeno	tip II (plato)
duktalna	točkasto	tip III (brzo preuzimanje i ispiranje; “wash in wash out”)
segmentalna	grudasto	
regionalna	retikularno	
multipla		
difuzna		

### 3.4. STEREOTAKSIJSKA VAKUUM POTPOMOŠNUTA BIOPSIJA I PATOHISTOLOŠKA ANALIZA

#### 3.4.1. SVAB PROTOKOL

Stereotaksijske vakuum potpomognute biopsije učinjene su koristeći mamomat Siemens 3000 Nova s Opdima radnom stanicom i 11 gauge veličinu biopsijske igle. Tijekom zahvata ispitanice su u sjedećem položaju, a sam postupak zahtijevao je korištenje lokalnog anestetika. Nastojalo se prikupiti što veći broj biopsijskih uzoraka, najmanje pet. Nakon uzimanja biopsijskih uzoraka beziznimno je učinjena radiografija istih u svrhu dokazivanja mikrokalCIFikata, a uzorci su poslani na patohistološku analizu (slika 6).



Slika 6. Radiografski snimak biopsijskih uzoraka kojim se prikazuju mikrokalcifikati

### **3.4.2. PATOHISTOLOŠKA ANALIZA**

Patohistološki nalazi razvrstani su u tri kategorije: maligne lezije, lezije visokog rizika i benigne promjene. Pritom maligne lezije uključuju invazivne karcinoma, DCIS i DCIS s mikroinvazijom (DCIS-MI). U lezije visokog rizika ubrojili smo lobularnu neoplaziju, atipičnu duktalnu hiperplaziju, ravnu epitelnu atipiju i zrakasti ožiljak (47). Svi ostali nalazi klasificirani su kao benigni.

U slučaju nalaza maligne lezije ispitanice su upućene kirurgu zbog terapijskog kirurškog zahvata. Ispitanice s patohistološkim nalazom lezije visokog rizika također su upućene kirurgu zbog ekscizijske biopsije s ciljem postavljanja konačne dijagnoze.

Ispitanice s negativnim MR nalazom (BIRADS-MR kategorije 1, 2 i 3) i benignim patohistološkim nalazom naručivane su na kontrolnu ipsilateralnu mamografiju za 6 mjeseci.

Ispitanice s pozitivnim MR nalazom (BIRADS-MR kategorije 4 i 5) i benignim patohistološkim nalazom upućene su na kontrolni MR pregled za 6 mjeseci.

### 3.5. STATISTIČKA OBRADA PODATAKA

Statistička obrada svih podataka obavljena je pomoću SPSS 17.0 (SPSS Inc., Chicago, IL, SAD) statističkog paketa.

Za analizu dijagnostičke valjanosti svi pregledi ispitanica ocijenjeni su kao pozitivni ili negativni. U analizi mamografskih i MR nalaza, nalazi kategorizirani kao BIRADS 4 i 5 smatrani su pozitivnima, a BIRADS 1, 2 i 3 kategorije negativnim nalazima. U analizi patohistoloških rezultata, lezije s invazivnim duktalnim karcinomom, DCIS-om i mikroinvazivni DCIS-om smatrane su malignim, a sve ostale lezije, uključujući lezije visokog rizika smatrane su benignim nalazom.

Osjetljivost, specifičnost, pozitivne i negativne prediktivne vrijednosti, pozitivni i negativni omjeri vjerojatnosti izraženi su u analizi dijagnostičke valjanosti. Pozitivan omjer vjerojatnosti izračunava se kao osjetljivost / 1- specifičnost. Negativan omjer vjerojatnosti izračunava se kao 1-specifičnost / osjetljivosti. Ukupna točnost izračunava se kao zbroj pozitivne i negativne prediktivne vrijednosti. Razlike između osjetljivosti i specifičnosti različitih dijagnostičkih metoda analizirani su McNemar testom. Razlike između pozitivnih i negativnih prediktivnih vrijednosti različitih dijagnostičkih metoda analizirani su Z-testom.

Razina statističke značajnosti određena je na 5% ( $P < 0,05$ ) i svi intervali pouzdanosti dani su na razini od 95%. Medijan i interkvartilni rasponi upotrebljavani su kao mjera centralne tendencije i varijabilnosti. U analizi razlika prosječnih vrijednosti na kontinuiranoj, numeričkoj varijabli između dvije kategorije neke nominalne varijable upotrebljavan je Mann - Whitney U test. Kao standardizirana mjera veličine učinka, uz Mann – Whitney U test, dan je AUC (engl. *area under curve*, područje ispod krivulje). U analizi razlika prosječnih vrijednosti na kontinuiranoj, numeričkoj varijabli između više od dvije kategorije neke nominalne varijable upotrebljavan je Kruskal-Wallis test. Kao standardizirana mjera veličine uzorka, uz Kruskal-Wallis test, dan je  $\eta^2$ .

Značajnost povezanosti dviju nominalnih, kategorijskih varijabli testirana je  $\chi^2$  testom, uz koji je, kod statistički značajnih nalaza u slučaju dvije kategorije, kao standardizirana mjera veličine učinka davan koeficijent phi te koeficijent kontingencije C kod statistički značajnih nalaza u slučaju više od dvije kategorije.

## 5. REZULTATI

Ukupno je 55 ispitanica uključeno u istraživanje. Ispitanice su bile u dobi od 38 do 75 godina, a prosječna starost (medijan) je iznosila 54 godine (49-62).

Od 55 učinjenih stereotaksijskih vakuum asistiranih biopsija, patohistološka analiza je u 33 slučaja pokazala benigni nalaz. Lezija visokog rizika opisana je u 8 slučaja; u pet je opisana ravna epitelna atipija, u dva atipična duktalna hiperplazija i u jednom slučaju zrakasti ožiljak. U preostalih 15 slučajeva patohistološka analiza SVAB-a pokazala je maligne promjene. Dvadesettri ispitanice (15 s nalazom karcinoma i 8 s nalazom lezije visokog rizika) bilo je upućeno na kompletno kirurško odstranjenje lezije s ciljem postavljanja konačne tkivne dijagnoze.

U oba slučaja atipične duktalne hiperplazije kirurškom ekscizijom utvrđen je DCIS. Prema nalazu kirurške biopsije, konačna dijagnoza bila je karcinom (invazivni, mikroinvazivni i intraduktalni) u 17 (31%) slučajeva, lezija visokog rizika u 6 (10%) slučajeva. U preostalih 32 (59%) slučajeva, koja su klinički i radiološki praćena tijekom godinu dana, potvrđen je benigni karakter mikrokalcfikata. Rezultati patohistološke analize mamografskih mikrokalcfikata prikazani su u tablici 5.

Tablica 5. Patohistološki rezultati analiziranih mikrokalcfikata

<b>PATOHISTOLOŠKI NALAZ</b>	<b>N</b>	<b>(%)</b>
Invazivni duktalni karcinom	6	10,9
Mikroinvazivni DCIS	3	5,5
DCIS	8	14,5
fibrocistične promjene	9	16,4
uobičajena duktalna hiperplazija	8	14,5
epitel dojke	7	12,7
fibroadenom	5	9,1
ravna epitelna atipija	5	9,0
sklerozirajuća adenoza	2	3,6
radijalni ožiljak	1	1,8
lobularna hiperplazija	1	1,8
<b>ukupno</b>	<b>55</b>	<b>100</b>

## MAMOGRAFSKA ANALIZA MIKROKALCIFIKATA

### BIRADS klasifikacija

Prema mamografskoj BIRADS klasifikaciji, 16 (29,1%) slučajeva je klasificirano kao BIRADS 3 kategorija i 39 (70,1%) kao BIRADS 4 kategorija. Nijedan slučaj nije klasificiran kao BIRADS 5 kategorija (tablica 6). Četiri slučaja koja su imala nakupinu punktiformnih mikrokalCIFIKATA ocijenili smo kao BIRADS kategoriju 3 jer je usporedbom s ranijim mamografskim snimkama utvrđeno da je riječ o novonastalim mikrokalCIFIKATIMA.

Tablica 6. Mamografske karakteristike mikrokalCIFIKATA i pripadajuće BIRADS kategorije

	BIRADS kategorija			ukupno
	3	4	5	
<b>Morfologija</b>				
Punktiformni	4	0	0	4
Amorfni	12	9	0	21
Grublji heterogeni	0	13	0	13
Fini pleomorfni	0	15	0	15
Fini linearni	0	2	0	2
Ukupno	16	39	0	55
<b>Distribucija</b>				
Difuzni	0	0	0	0
Regionalni	4	2	0	6
Nakupina	8	21	0	29
Segmentalni	4	15	0	19
Linearni	0	1	0	1
Ukupno	16	39	0	55
<b>Stabilnost</b>				
Stabilni	12	8	0	20
Novi/porast	4	31	0	35
Ukupno	16	39	0	55

Statističkom analizom smo utvrdili značajnu povezanost patohistološkog nalaza s pozitivnim i/ili negativnim mamografskim BIRADS nalazom ( $\chi^2 = 10.094$ ;  $df=1$ ;  $P=0.001$ ). Svi slučajevi malignih mikrokalCIFIKATA (100%; 17/17) ocijenjeni su kao pozitivni na mamografiji (BIRADS kategorija 4) (tablica 3).

Tablica 7. Raspodjela 38 benignih i 17 malignih lezija prema mamografskim BIRADS kategorijama

		Patohistološki rezultat	
BIRADS	N	benigne lezije	maligne lezije
3	16	4 fibrocistične promjene, 4 UDH, 4 epitel dojke, 2 ravne epitelne atipije, 1 sklerozirajuća adenoza, 1 lobularna hiperplazija	
4	39	5 fibroadenoma, 5 fibrocističnih promjena, 4 UDH, 3 ravne epitelne atipije, 3 epitel dojke, 1 radijalni ožiljak, 1 sklerozirajuća adenoza	8 DCIS, 3 DCIS-MI, 6 IDC

KRATICE: UDH – uobičajena duktalna hiperplazija; DCIS-duktalni karcinom in situ; DCIS-MI- mikroinvazivni duktalni karcinom in situ; IDC – invazivni duktalni karcinom

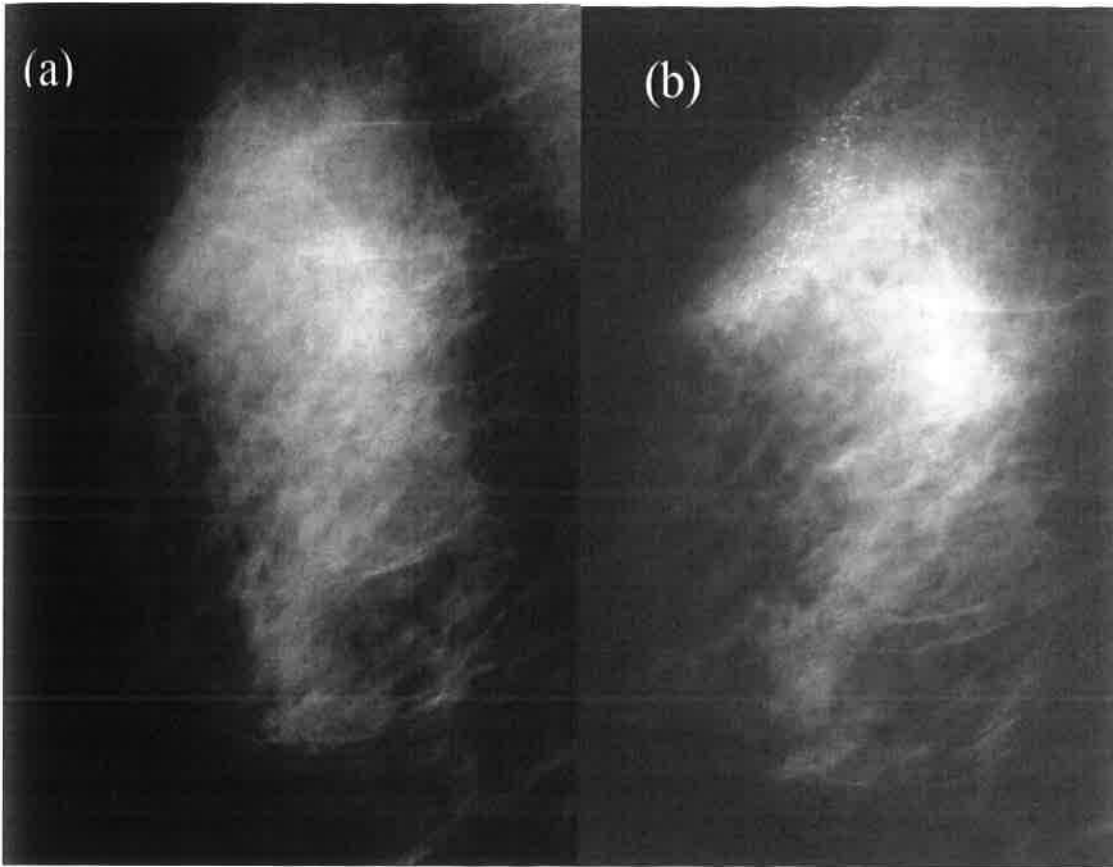
## 5.1. DIJAGNOSTIČKA VRIJEDNOST MAGNETSKE REZONANCIJE I MAMOGRAFIJE

Od 55 analiziranih slučajeva, u njih 36 (65,5%) smo utvrdili asimetriju nalaza na bilateralnim postkontrastnim MR sekvencama, koja se očitovala kao nakupljanje kontrastnog sredstva u predmnijevanom području mamografskih mikrokalcifikata. Ovisno o morfološkim značajkama, lezije s nakupljanjem kontrasta okarakterizirane su kao fokusi, „*non-mass*“ lezije ili tvorbe te su klasificirane kao BIRADS-MR kategorije 3 i više. U preostalih 19 slučajeva (34,5%) koje smo klasificirali kao BIRADS-MR kategorije 1 i 2, nismo utvrdili patološku imbibiciju u predmnijevanom području mikrokalcifikata (tablica 8).

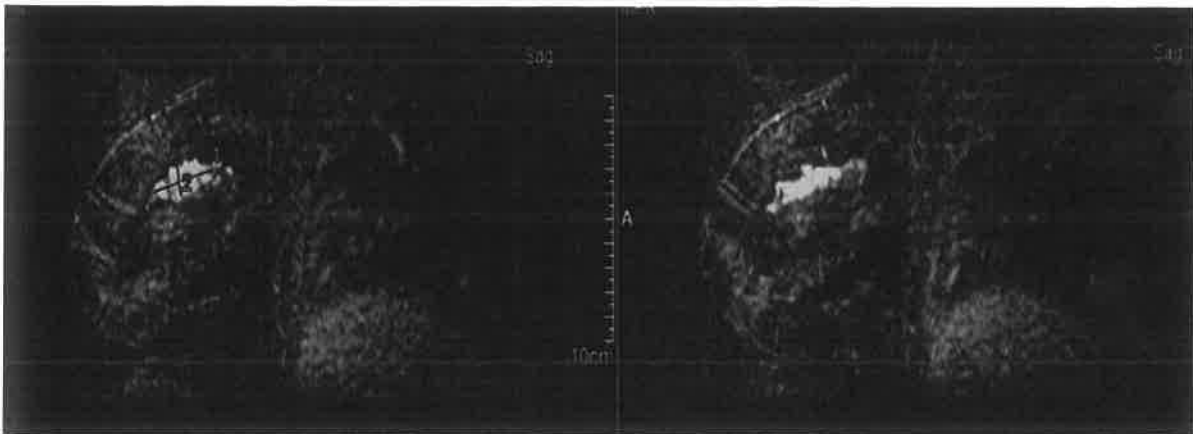
Tablica 8. Raspodjela BIRADS-MR kategorija s obzirom na patohistološki rezultat

		PATOHIŠTOLOŠKI NALAZ		
BIRADS-MR kategorija	n (55)	opis	benigne lezije n (38)	maligne lezije n (17)
1	16	bez patološke imbibicije	14	2
2	3	obostrano simetrična imbibicija	3	0
3, 4, 5	36	asimetrična imbibicija	21	15

Slike 7 i 8 prikazuju primjer pozitivnog MR nalaza u mamografski suspektnim mikrokalcfikatima.



Slika 7. Mamografske snimke desne dojke u 57-ogodišnje ispitanice u ML projekciji: (a) snimka iz 2007. godine na kojoj se ne vidi mikrokalcfikata; (b) četiri godine poslije u gornjem kvadrantu vide se suspektni mikrokalcfikati segmentalne distribucije klasificirani kao BIRADS kategorija 4.



Slika 8. Ista ispitanica kao na slici 7. Na suptraksijskim sagitalnim MR presjecima sa supresijom masti vidi se u desnoj dojci na predmnijevanom području mamografskih mikrokalcfikata "non-mass" lezija segmentalne homogene distribucije, klasificirana kao BIRADS-MR kategorija 5.

Rezultati dijagnostičke vrijednosti MR-a u mamografskim mikrokalcfikatima prikazana je u tablici 9. Tri ispitanice s malignim mikrokalcfikatima imale su negativan MR nalaz (lažno negativni). Stoga osjetljivost MR-a u procjeni malignosti mamografskih mikrokalcfikata iznosi 82% (95% CI = 61%-95%), a pozitivna prediktivna vrijednost 74% (95% CI=55%-85%). Specifičnost MR-a u procjeni malignosti mikrokalcfikata iznosi 87% (95% CI = 77%-92%), negativna prediktivna vrijednost 92% (95% CI = 82%-98%), a ukupna točnost 86% (95% CI: 72%-93%).

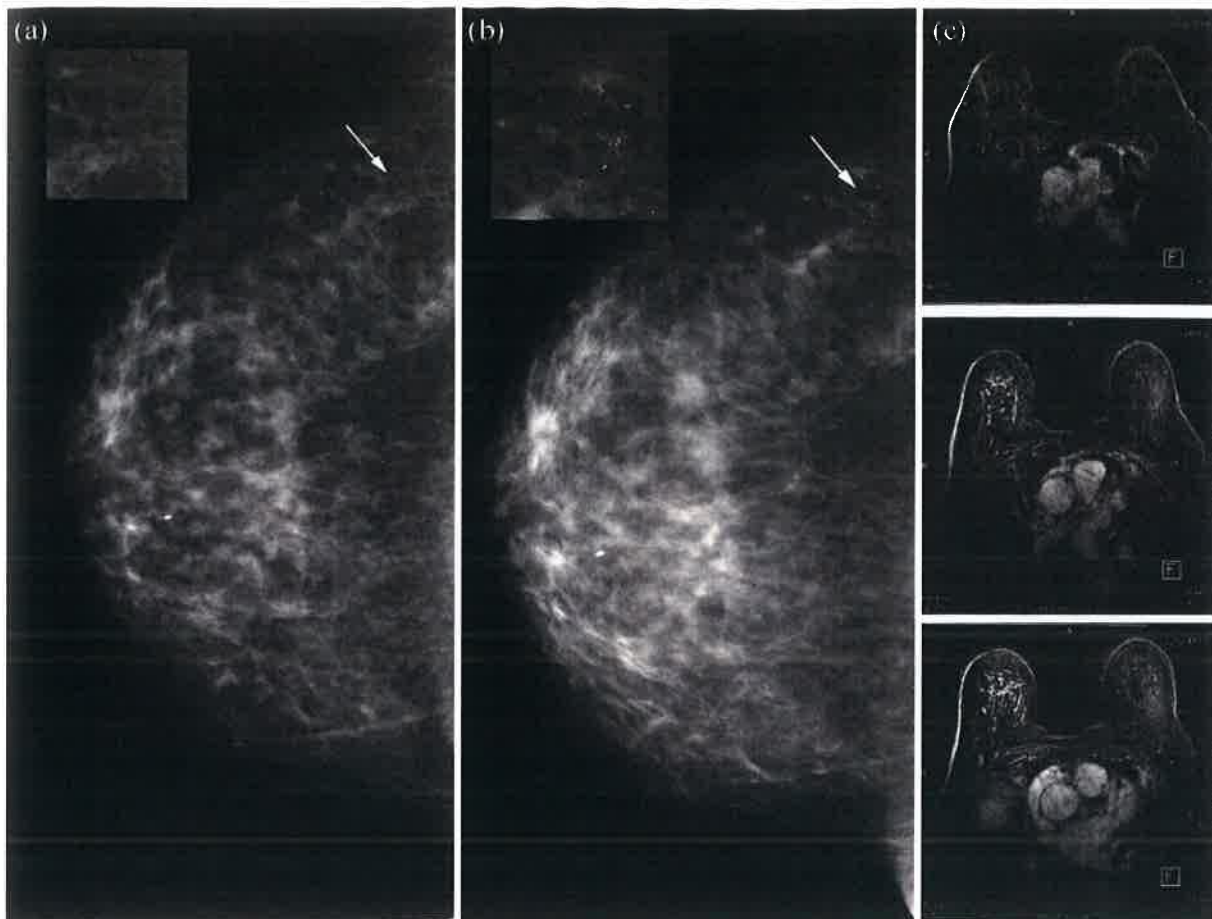
Tablica 9. Dijagnostička vrijednost MR-a u procjeni malignosti u 55 slučajeva mamografskih mikrokalcfikata

BIRADS-MR kategorija	PATOHIŠTOLOŠKI NALAZ	
	maligne lezije	benigne lezije
4, 5	stvarno pozitivni 14/17	lažno pozitivni 5/38
3	lažno negativni 3/17	stvarno negativni 33/38

Prema rezultatima patohistološke obrade, tri MR lažno negativna slučaja bila su DCIS; u jednom slučaju radilo se o DCIS-u niskog stupnja malignosti promjera 7 mm, dok su ostala dva slučaja bila DCIS visokog gradusa promjera 5 i 8 mm (slika 9).

U analizi dijagnostičke vrijednosti mamografije u procjeni malignosti mikrokalcfikata, osjetljivost mamografske BIRADS klasifikacije iznosila je 100% (95% CI= 81%-100%), kao i negativna prediktivna vrijednost (95% CI = 80%-100%). S obzirom da je samo 16 od 38 slučajeva benignih mikrokalcfikata klasificirano kao negativno (BIRADS kategorija 3), specifičnost mamografske klasifikacije iznosila je tek 42% (95% CI = 34%-42%), pozitivna prediktivna vrijednost 44% (95% CI=35%-44%), a ukupna točnost 60% (95% CI= 48-60%) (tablica 10).





Slika 9. Primjer lažno negativnog nalaza prema MR analizi: 75-ogodišnja ispitanica s DCIS-om visokog gradusa promjera 8 mm. (a) Mamografska snimka desne dojke u CC projekciji bez uvjerljivih promjena u vanjskom kvadrantu (strjelica). (b) Na ponovno učinjenoj snimci 23 mjeseca poslije vide se mikrokalcfikati klasificirani kao BIRADS kategorija 4 (strjelica). (c) Na aksijalnim MR presjecima u subtrakciji ne vidi se nakupljanja kontrasta u predmnijevanom području mikrokalcfikata. Nalaz je klasificiran kao BIRADS-MR kategorija 3, zbog asimetrične imbibičije pozadinskog žljezdanog parenhima.

Tablica 10. Dijagnostička vrijednost mamografije u procjeni malignosti u 55 slučajeva mamografskih mikrokalcfikata

BIRADS-MR kategorija	PATOHIŠTOLOŠKI NALAZ	
	maligne lezije	benigne lezije
4, 5	stvarno pozitivni 17/17	lažno pozitivni 22/38
3	lažno negativni 0/17	stvarno negativni 16/38

## 5.2. MAMOGRAFSKA I MR ANALIZA MIKROKALCIFIKATA

S obzirom da je predmet ovog istraživanja istražiti vrijednost kombinirane analize stabilnosti kao mamografskog deskriptora i pozitivnog MR nalaza, najprije smo ispitali dijagnostičku vrijednost stabilnosti u mamografskim mikrokalCIFIKATIMA (tablica 11). Statističkom usporedbom stabilnosti s patohistološkim nalazom utvrđena je značajna razlika ( $\chi^2 = 14.060$ ;  $df=1$ ;  $P<0.001$ ). Osjetljivost mamografske stabilnosti u procjeni malignog potencijala mikrokalCIFIKATA iznosila je 100% (95% CI= 80%-100%), što znači da su sve ispitanice (100%) s malignim lezijama imale porast ili novonastale mikrokalCIFIKATE. Specifičnost je iznosila 53% (95% CI = 44%-53%), PPV 49% (95% CI = 39%-49%), točnost 67% (95% CI = 55%-67%) i NPV 100% (95% CI = 83%-100%), što znači da su sve ispitanice sa stabilnim mikrokalCIFIKATIMA imale benignu leziju.

Tablica 11. Dijagnostička vrijednost stabilnosti kao mamografskog deskriptora u procjeni malignosti u 55 slučajeva mamografskih mikrokalCIFIKATA

Stabilnost	PATOHIŠTOLOŠKI NALAZ	
	maligne lezije	benigne lezije
Novi/porast	stvarno pozitivni 17/17	lažno pozitivni 18/38
Stabilni	lažno negativni 0/17	stvarno negativni 20/38

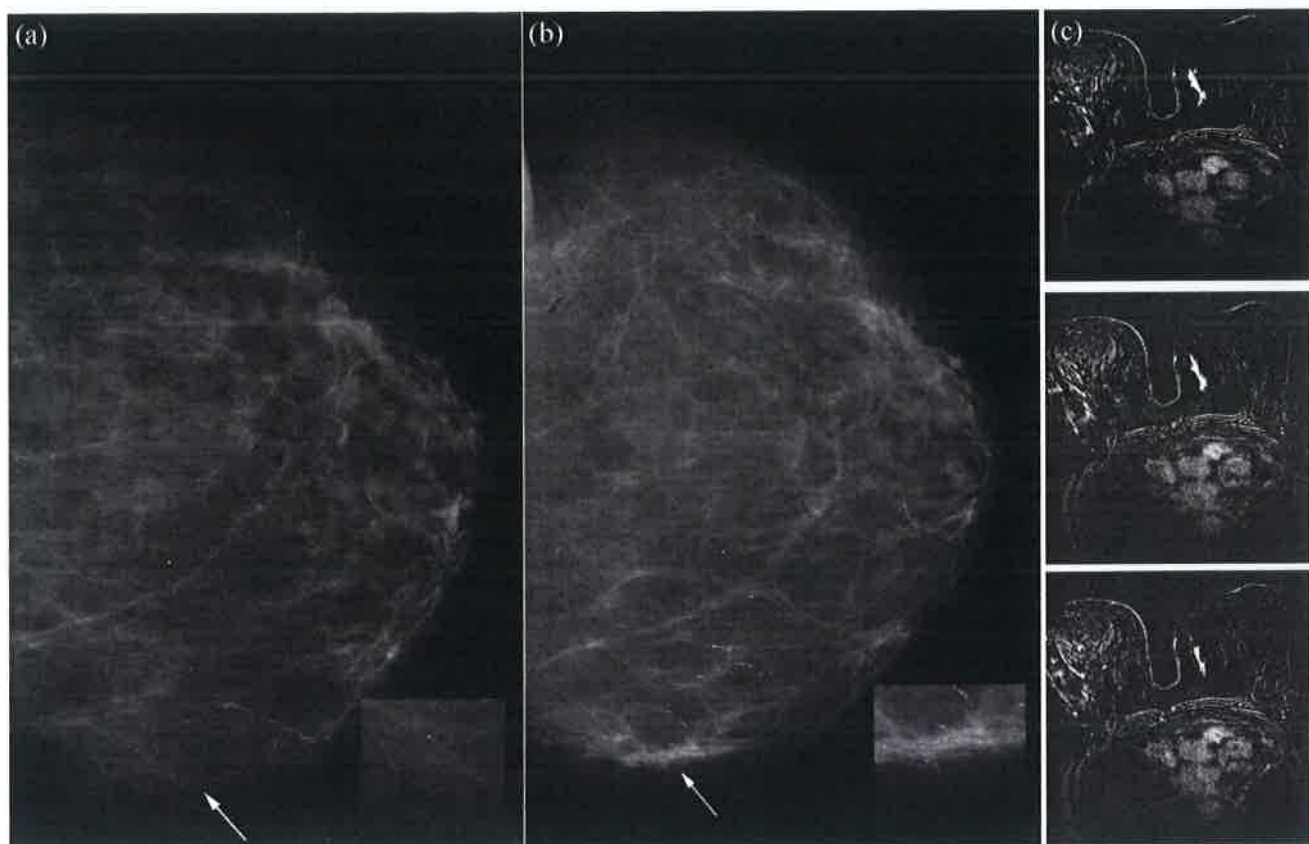
Zatim smo ispitali dijagnostičku vrijednost kombinirane analize mamografske stabilnosti i MR nalaza (tablica 12). U statističkoj obradi kombinacije nalaza uspoređivali smo dijagnostičke vrijednosti pozitivnog MR nalaza u ispitanica s porastom mikrokalCIFIKATA sa svim ostalim kombinacijama MR nalaza i stabilnosti mikrokalCIFIKATA. Slika 10 prikazuje primjer ispitanice s pozitivnom kombinacijom nalaza. Utvrđena je statistički značajna razlika u patohistološkom nalazu s obzirom na kombinaciju MR rezultata i stabilnosti mikrokalCIFIKATA ( $\chi^2 = 37.635$ ;  $ss=1$ ;  $P<0.001$ ). Samo je jedna ispitanica s porastom mikrokalCIFIKATA i pozitivnim MR nalazom bila lažno pozitivna s obzirom na nalaz MR-a (slika 11). Osjetljivost kombinacije MR i mamografskog nalaza stabilnosti u procjeni malignog potencijala mikrokalCIFIKATA iznosila je 82% (95% CI= 63%-88%), specifičnost je

iznosila 97% (95% CI = 89%-100%), PPV 93% (95% CI = 72%-100%) i NPV 93% (95% CI = 85%-95%).

Tablica 12. Dijagnostička vrijednost kombinacije mamografske stabilnosti i MR nalaza u procjeni malignosti u 55 slučajeva mamografskih mikrokalcifikata

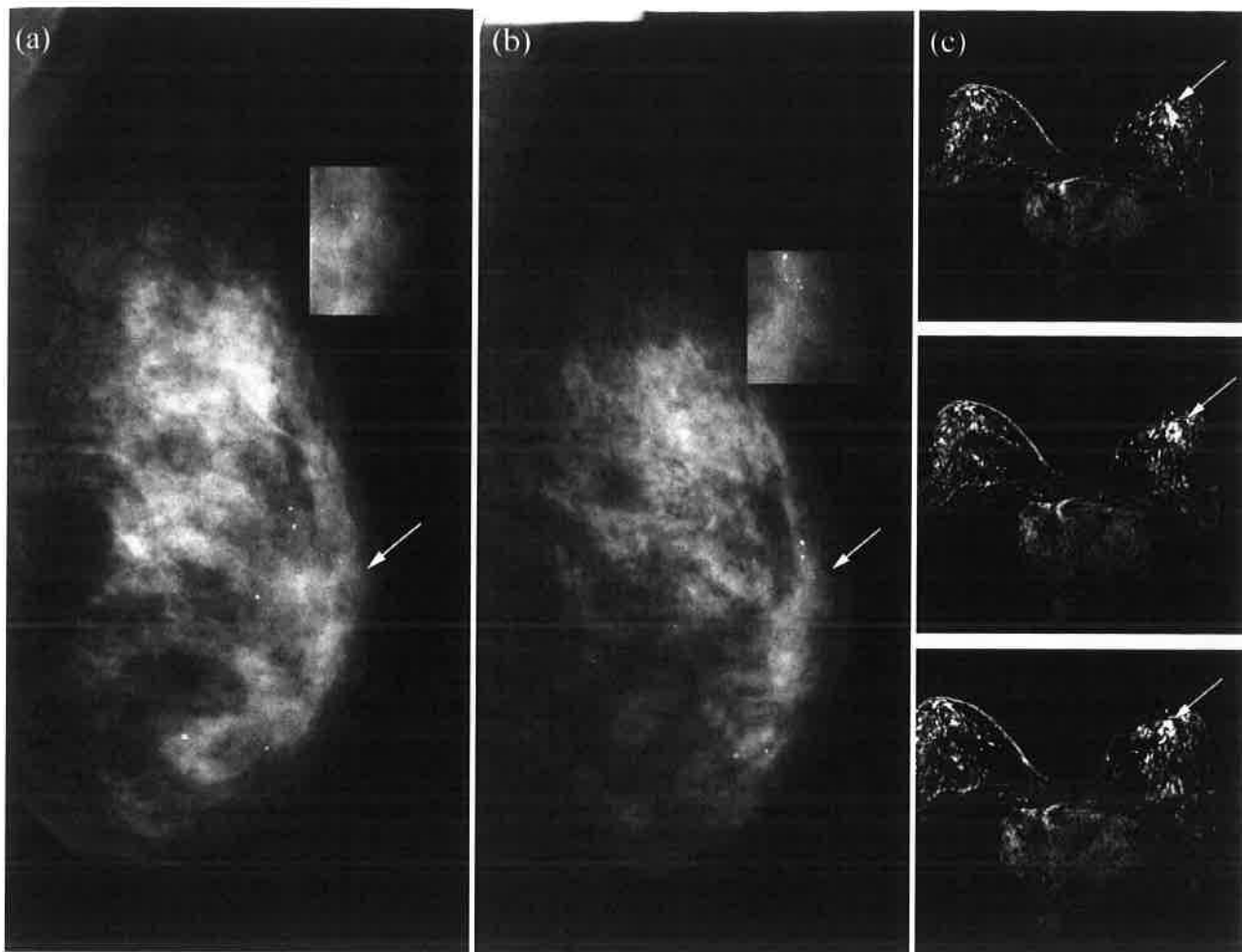
MR rezultat + stabilnost	PATOHIŠTOLOŠKI NALAZ	
	maligne lezije	benigne lezije
pozitivni <sup>1</sup>	stvarno pozitivni 14/17	lažno pozitivni 1/38
ostali <sup>2</sup>	lažno negativni 3/17	stvarno negativni 37/38

<sup>1</sup>pozitivni = sve ispitanice s pozitivnim MR rezultatom i porastom ili novonastalim mikrokalcifikatima; <sup>2</sup>ostali = sve ostale kombinacije MR rezultata i stabilnosti mikrokalcifikata



Slika 10. Ispravno pozitivan nalaz u kombiniranoj analizi: DCIS s mikroinvazijom u 67-ogodišnje ispitanice. (a) Na mamografskoj snimci lijeve dojke u CC projekciji ne vidi se suspektnih mikrokalcifikata (strjelica). (b) Na mamografskoj snimci 35 mjeseci poslije vide se novonastali suspektni mikrokalcifikati uklopljeni u mekotkivnu promjenu u unutrašnjem kvadrantu (strjelica). (c)

Na suptrakcijskim aksijalnim MR presjecima sa supresijom masti vidi se u lijevoj dojci u području mikrokalcfikata „*non-mass*“ lezija duktalne distribucije i homogene imbibicije (BIRADS-MR 5).



Slika 11. Lažno pozitivan nalaz u kombiniranoj analizi: fibrocistične promjene u 40-ogodišnje ispitanice. (a) Na mamografskoj snimci lijeve dojke u ML projekciji ne vidi se suspektnih mikrokalcfikata u retroareolarnom području (strjelica). (b) Na snimci učinjenoj 28 mjeseci poslije vide se suspektni mikrokalcfikati retroareolarno. (c) Na suptrakcijskim aksijalnim MR presjecima vidi se „*non-mass*“ lezija u predmnijevanom području mikrokalcfikata klasificirana kao BIRADS-MR 4.

Tablica 13 prikazuje usporedbu dijagnostičkih vrijednosti različitih dijagnostičkih metoda i kombinirane analize. Primjenom kombinirane analize postignute su najviše vrijednosti specifičnosti i pozitivne prediktivne vrijednosti u ovom istraživanju, koje su bile statistički značajno bolje u usporedbi s vrijednostima samog mamografskog pregleda (u

slučaju specifičnosti  $P < 0,001$  prema McNamara testu i u slučaju pozitivne prediktivne vrijednosti prema Z testu,  $Z$  vrijednost=3,26;  $P=0,001$ ).

Tablica 13. Dijagnostičke vrijednosti radioloških metoda u 55 slučajeva mamografskih mikrokalcifikata

	Pozitivni		Negativni		Dijagnostičke vrijednosti			
	Isp.	L.	L.	Isp.	Osjet.	Spec.	PPV	NPV
mamografija	17	22	0	16	100% (81%-100%)	42% (34%-42%)	44% (35%-44%)	100% (80%-100%)
mamografija + MRI	14	5	3	33	82% (61%-100%)	87% (77%-92%)	74% (55%-85%)	92% (82%-98%)
kombinirana analiza <sup>a</sup>	14	1	3	37	82% (63%-88%)	97% (89%-100%)	93% (72%-100%)	93% (85%-95%)

KRATICE: Isp.- ispravno; L-lažno; osjet.-osjetljivost, spec.-specifičnost; PPV- pozitivna prediktivna vrijednost; NPV-negativna prediktivna vrijednost u zagradama su 95% koeficijenti intervala

### 5.3. MR NALAZ I PATOHISTOLOŠKI REZULTATI

Od 55 analiziranih slučajeva mamografskih mikrokalcifikata ukupno se 37 prezentiralo fokalnim nakupljanjem kontrastnog sredstva, dok se u 19 slučajeva nije uočila patološka imbibicija u predmnijevanom području mikrokalcifikata. Detaljan prikaz patohistoloških i MR nalaza (tip lezije i kategorija) sortiranih prema stabilnosti nalazi se u tablici 14.

Tablica 14. Histopatološki i MR nalazi u 55 analiziranih slučajeva sortiranih prema stabilnosti mikrokalcfikata

	MR tip lezije					BIRADS-MR kategorija				
	n=55	F n=9	Tvorba n=10	Non mass n=18	NE n=19	1 n=16	2 n=3	3 n=17	4 n=4	5 n=15
<b>Maligni s porastom/novim mkc</b>	17	0	5	9	3	2	0	1	2	12
IDC	6	0	3	3	0	0	0	0	0	6
DCIS-MI	3	0	1	2	0	0	0	0	2	1
DCIS	8	1	1	4	2	2	0	1	0	5
<b>Benigni s porastom/novim mkc</b>	18	6	1	4	7	5	2	10	1	0
Fibrocistične promjene	7	1	0	3	3	2	1	3	1	0
Fibroadenom	3	2	1	0	0	0	0	3	0	0
UDH	4	2	0	0	2	1	1	2	0	0
Epitel dojke	1	0	0	0	1	1	0	0	0	0
FEA	2	1	0	0	1	1	0	1	0	0
Sklerozirajuća adenoza	1	0	0	1	0	0	0	1	0	0
<b>Benigni sa stabilnim mkc</b>	20	2	4	5	9	9	1	6	1	3
Fibrocistične promjene	2	0	0	1	1	1	0	0	1	0
Fibroadenom	2	0	2	0	0	0	0	2	0	0
Uobičajena duktalna hiperplazija	4	1	0	3	0	0	1	2	0	1
Epitel dojke	6	0	0	0	6	6	0	0	0	0
FEA	3	1	0	1	1	1	0	2	0	0
Sklerozirajuća adenoza	1	0	1	0	0	0	0	0	0	1
Zrakasti ožiljak	1	0	1	0	0	0	0	0	0	1
Lobularna hiperplazija	1	0	0	0	1	1	0	0	0	0

KRATICE: DCIS-duktalni karcinom in situ; DCIS-MI- mikroinvazivni duktalni karcinom in situ; IDC – invazivni duktalni karcinom; UDH- uobičajena duktalna hiperplazija; FEA- engl. *flat epithelial atypia*, ravna epitelna atipija; mkc-mikrokalcfikati; F-fokus; NE – engl. „*non enhancement*“, bez imbibicije

#### 5.4. RAZLIKE U PATOHISTOLOŠKOM NALAZU S OBZIROM NA BIRADS-MR KATEGORIJU I TIP LEZIJE

Ispitanice s pozitivnim nalazom magnetske rezonancije značajno češće su imale invazivne i neinvazivne (DCIS i DCIS-MI) karcinome, dok su sudionice s negativnim nalazom magnetske rezonancije češće imale lezije visokog rizika i benigne lezije (tablica 15).

Tablica 15. Razlika u invazivnim karcinomima i ostalim lezijama s obzirom na nalaz magnetske rezonancije

	MR rezultat		P; C		
	pozitivan			negativan	
	n (%)	n (%)		n (%)	n (%)
<b>Patohistološki nalaz</b>					
IDC	6 (31,6)	0 (0,0)	<0,001; 0,570		
DCIS/DCIS-MI	8 (42,1)	3 (8,3)			
benigni	4 (21,1)	29 (80,6)			
lezije visokog rizika	1 (5,2)	4 (11,1)			
ukupno	19 (100,0)	36 (100,0)			

KRATICE: DCIS-duktalni karcinom in situ; DCIS-MI- mikroinvazivni duktalni karcinom in situ; IDC – invazivni duktalni karcinom P =  $\chi^2$  test, razina statističke značajnosti ili vjerojatnost pogreške tipa I (alpha); C=standardna mjera veličine učinka dana uz statistički značajne rezultate, koeficijent kontingencije uz  $\chi^2$  test

Premda je najveći broj MR dijagnosticiranih lezija (50%: 18/36) okarakteriziran kao engl. “non-mass” područje imbibicije, nije utvrđena statistički značajna razlika u patohistološkom nalazu s obzirom na MR tip lezije (tablica 16).

Tablica 16. Razlika u patohistološkom nalazu s obzirom na tip lezije

	fokus		tvorba		"non-mass"		P; C
	n (%)	n (%)	n (%)	n (%)	n (%)	n (%)	
<b>Patohistološki nalaz</b>							
IDC	0 (0,0)	3 (30,0)	3 (16,7)				0,130
DCIS/DCIS-MI	0 (0,0)	2 (20,0)	6 (33,3)				
benigni	6 (75,0)	5 (50,0)	8 (44,4)				
lezije visokog rizika	2 (25,0)	0 (0,0)	1 (5,6)				
ukupno	8 (100,0)	10 (100,0)	18 (100,0)				

KRATICE: DCIS-duktalni karcinom in situ; DCIS-MI- mikroinvazivni duktalni karcinom in situ; IDC – invazivni duktalni karcinom P =  $\chi^2$  test, razina statističke značajnosti ili vjerojatnost pogreške tipa I (alpha); C=standardna mjera veličine učinka dana uz statistički značajne rezultate, koeficijent kontingencije uz  $\chi^2$  test

## 5.5. BIRADS - MR DESKRIPTORI

U tablici 17 prikazane su konačne BIRADS-MR kategorije u 28 MR lezija (tvorbe i engl. „non-mass” lezije) uz detaljan prikaz MR deskriptora.

Tablica 17. MR karakteristike tvorbi i „non-mass” lezija s pripadajućim kategorijama		
	tvorba (n=10)	„non-mass” lezija (n=18)
BIRADS-MR kategorije	Rubovi/kinetičke krivulje	Uzorak imbibicije/distribucija
3	3 glatki/ tip I	2 točkasti/difuzno, 1 retikularni/difuzno, 2 točkasti/regionalno, 1 grudasti/regionalni
4	1 nepravilni/tip II	3 homogeni/segmentalni
5	4 nepravilni/tip III, 2 spikulirani/tip III	8 grudasti/segmentalni, 1 homogeni/duktalni

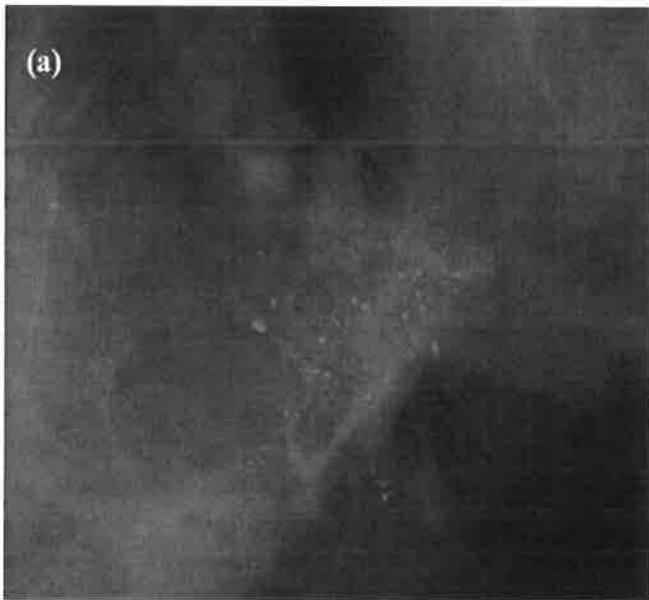
Statističkom usporedbom tipa kinetičke krivulje u engl. „non-mass” lezijama s patohistološkim nalazom utvrđena je statistički značajna razlika. Maligne lezije su značajno češće imale tip II (plato) i III („wash in wash out”) kinetičke krivulje, a benigne lezije tip I kinetičke krivulje (perzistentna) ( $\chi^2 = 14.571$ ; ss= 2; P<0.001).

Tablica 18. Razlika u patohistološkom nalazu s obzirom na tip kinetičke krivulje u „non-mass” lezijama		
Tip kinetičke krivulje	maligne lezije	benigne lezije
I	0	8
II	3	0
III	6	1




## 5.6. MR NALAZ U LEZIJAMA VISOKOG RIZIKA

Patohistološka analiza nakon učinjene kirurške ekscizije pokazala je ukupno pet FEA lezija i jednu leziju zrakastog ožiljka koje smo svrstali u lezije visokog rizika. U analizi mamografske stabilnosti, dvije lezije pokazale su porast mikrokalcifikata. Analiza MR karakteristika u lezijama visokog rizika nije pokazala statistički značajne razlike. Prema MR nalazu, u dvije lezije FEA nije uočena patološka imbibicija u predmnijevanom području mikrokalcifikata, dvije su se prezentirale kao fokus i jedna kao engl. "non-mass" lezija u difuznoj distribuciji, s točkastom imbibicijom i tip I (perzistentna) kinetičkom krivuljom. Zrakasti ožiljak je u MR nalazu ocijenjen kao pozitivan; prezentirao se tvorbom spikuliranih rubova i homogenom imbibicijom (slika 12).



Slika 12. Lažno pozitivan MR nalaz u 39-godišnje ispitanice: (a) na mamografskoj snimci lijeve dojke vide se suspektne pleomorfni mikrokalcifikati. (b) Na suptrakcijskim aksijalnim MR presjecima sa supresijom masti vidi se u lijevoj dojci u predmnijevanom području mamografskih mikrokalcifikata tvorba promjera 1.45 cm, spikuliranih rubova i homogene imbibicije, klasificiran kao BIRADS-MR kategoriji 5. Patohistološki nalaz SVAB-a otkrio je leziju zrakastog ožiljka.



## 5. RASPRAVA

Istraživanje provedeno u Kliničkom zavodu za dijagnostičku i intervencijsku radiologiju KBC-a Split pokazalo je kako je dodatni pregled magnetskom rezonancijom koristan u ispitanica s mamografski suspektnim mikrokalCIFIKATIMA. Kombinacija mamografskog i MR pregleda u našoj skupini ispitanica s mamografskim BIRADS 3-5 mikrokalCIFIKATIMA omogućila je bolju karakterizaciju mikrokalCIFIKATA u usporedbi sa samim mamografskim pregledom, što je prikazano značajnim povećanjem specifičnosti i PPV-a.

Rezultati najranijih studija koje su analizirale vrijednost magnetske rezonance u dijagnostici mamografski otkrivenih mikrokalCIFIKATA nisu bili ohrabrujući (58, 59). Westerhof i sur. naveli su osjetljivost od niskih 45% i specifičnost od 72%, dok su Gilles i sur. naveli visoku osjetljivost od 95%, ali nisku specifičnost od samo 51%. Navedene dijagnostičke vrijednosti nisu iznenađujuće s obzirom da je u najranijim radovima nakupljanje intravenskog kontrastnog sredstva bio jedini kriterij za pozitivan nalaz na MR-u. Novije pak studije navode da je osjetljivost MR-a u dijagnostici mamografskih mikrokalCIFIKATA bolja nego što se smatralo u početku. Ako se uzmu u obzir samo rezultati studija iz proteklog desetljeća, osjetljivost magnetske rezonance iznosi od 77% do 87%, a specifičnost od 59 do 100% (16, 17, 19, 20, 60-62).

U proteklom desetljeću postalo je jasno da se invazivni duktalni karcinom i intraduktalni karcinom različito prezentiraju u MR nalazu. Nekoliko autora ističe da se pomoću MR-a može otkriti DCIS, ali uz uvjet da se primjene drugačiji MR dijagnostički kriteriji od onih koji se koriste za postavljanje dijagnoze invazivnog karcinoma (63-65).

Akita i sur. među prvima su predložili MR dijagnostičke kriterije za otkrivanje intraduktalnog karcinoma u žena s mamografski suspektnim mikrokalCIFIKATIMA te su postigli zavidne rezultate; osjetljivost dodatnog MR pregleda u njihovih ispitanica iznosila je 85%, a specifičnost 100% (16). U radu su istaknuli važnost simetričnosti MR nalaza dojki. Pokazalo se da je simetričnost imbibicije u MR nalazu dojki korisna u karakterizaciji engl. "non-mass" lezija. Simetrična imbibicija engl. „non-mass“ područja neovisno o načinu distribucije upućuje na benignost promjena (53). Akita i sur. su svaku asimetriju nalazu (u njihovom slučaju u predmnijevanom području mamografskih mikrokalCIFIKATA) ocijenili s BIRADS-MR kategorijom 3 ili više. U ovom istraživanju su također korišteni MR dijagnostički kriteriji koje su predložili Akita i sur. te se dobivene dijagnostičke vrijednosti dijelom podudaraju. Svi maligni mikrokalCIFIKATI su u njihovom istraživanju ispravno okarakterizirani kao pozitivni na

MR pregledu (BIRADS-MR kategorije 4 i 5), dok su tri DCIS slučaja ocijenjena kao MR negativni u našem istraživanju. Prema patohistološkoj analizi, dva slučaja MR lažno negativnog DCIS-a su bila visokog gradusa, a treći je bio niskog gradusa. Stoga je osjetljivost dodatnog MR pregleda u našem istraživanju iznosila 82%, a specifičnost 87%. Nije u potpunosti jasno zašto tri DCIS slučaja nisu prepoznata na MR-u u našem istraživanju. Kuhl i sur. ističu da pregled MR-om uz primjenu iv. kontrastnog sredstva može otkriti veći broj slučajeva DCIS-a u usporedbi s mamografijom, a posebno više slučajeva DCIS-a visokog gradusa (66). U svom su istraživanju Kuhl i sur. na prospektivan način analizirali osjetljivost mamografije i MR-a u otkrivanju zloćudne bolesti u 165 ispitanica s patohistološkim nalazom DCIS-a. Rezultati njihove analize pokazuju da MR ima veću osjetljivost u otkrivanju DCIS-a svih gradusa u usporedbi s mamografijom. Pritom 43% slučajeva DCIS-a visokog gradusa u njihovom istraživanju nije uočeno na mamografskim snimkama, već je otkriveno isključivo MR pregledom. Nekoliko je razloga koji bi mogli opravdati bolju osjetljivost MR-a u otkrivanju DCIS-a visokog gradusa. U slučaju magnetske rezonancije, dijagnoza promjena u dojci temelji se na prikazu patološke vaskularizacije, odnosno prikazu pojačanog nakupljanja kontrasta u lezijama. Nakupljanje kontrasta u MR lezijama ovisi o gustoći lokalne mikrovaskulature i kapilarnoj permeabilnosti (67). U nekoliko radova se navodi da je gustoća lokalne mikrovaskulature značajno veća u lezijama DCIS visokog gradusa u usporedbi s lezijama DCIS niskog gradusa, neovisno o nekrozi (68, 69). Nakupljanje kontrasta smatra se biomarkerom angiogenetičke i proteolitičke aktivnosti; stoga je vrlo vjerojatno da je DCIS otkriven na MR-u agresivniji podtip, skloniji progresiji u invazivni oblik karcinoma (70). Prema navedenom, Kuhl i sur. zaključuju da mamografija i MR jednostavno otkrivaju različite DCIS podtipove; mamografijom se bolje prikazuju mikrokalifikati nastali apoptozom sporo rastućih karcinoma, dok MR otkriva promjene u lokalnoj mikrovaskulaturi koje su karakterističnije za agresivnije karcinome (66).

Nekoliko je mogućih objašnjenja za MR lažno negativne DCIS u našem istraživanju. Postoji mogućnost da je izražena imbibicija pozadinskog parenhima dojke nakon primjene intravenskog kontrasta prekrila MR lezije i onemogućila dijagnosticiranje istih. Upravo je u dva lažno negativna MR slučaja u našem istraživanju uočena izražena imbibicija pozadinskog parenhima dojke. Slično objašnjenje ponudili su Chan i sur. u svom istraživanju provedenom na skupini s 31 ispitanicom kojima je patohistološki potvrđen DCIS-om (71). Autori smatraju da izražena imbibicija pozadinskog parenhima dojke u njihovom istraživanju prekrila dvije lezije DCIS-a visokog gradusa vel. 1,4 cm i 1,1 cm. Osim izražene imbibicije pozadinskog parenhima dojke, primjena suboptimalnog MR kontrastnog sredstva mogla je također utjecati

na dijagnostičke vrijednosti MR-a u ovom istraživanju. U studiji koja je uspoređivala dijagnostičku vrijednost MR pregleda učinjenog s Multihance kontrastom i onog učinjenog s Magnevistom, koji je korišten i u ovom istraživanju, pokazalo se da izbor MR kontrastnog sredstva značajno utječe na dijagnostičke vrijednosti MR-a. U usporedbi s Magnevistom, Multihance je imao značajno bolje dijagnostičke vrijednosti: osjetljivost 91,1-95,2% vs 81,2-84,6%; specifičnost 96,9-99,0% vs 93,8-97,8%, točnost 96,7-98,2% vs 92,8-96,1%;  $P \leq 0.0094$  (72).

Poznato je da magnetsku rezonanciju karakterizira visoka osjetljivost, ali relativno niska specifičnost, koja je u slučaju dijagnosticiranja mamografskih mikrokalcfikata, kako je ranije spomenuto, varijabilna, 59% i više. U ovom smo istraživanju postigli visoku specifičnost magnetske rezonancije kada smo napravili kombiniranu analizu rezultata mamografske stabilnosti i MR pregleda. Odlučili smo se kombinirati rezultate ovih dviju dijagnostičkih metoda jer se pokazalo da su pacijenti i liječnici čak više zainteresirani za pozitivne prediktivne vrijednosti kombinacije dijagnostičkih metoda nego za vrijednosti pojedinačne metode (73). Primarno nas je zanimalo može li pozitivan nalaz MR-a u ispitanica s porastom ili novonastalim mikrokalcfikatima, odnosno negativan MR nalaz u stabilnih mikrokalcfikata, promijeniti indikaciju za provođenje SVAB-a.

Mamografska stabilnost je jedan od deskriptora u analizi mikrokalcfikata. Ipak, u BIRADS leksikonu ne postoje preporuke za klasifikaciju ovog deskriptora. Razlog može biti u činjenici da je tek mali broj studija analizirao vrijednost ovog deskriptora (11, 74). Premda su Lev-Toeff i suradnici prije gotovo tri desetljeća utvrdili značajnu povezanost nalaza invazivnog dukalnog karcinoma s mikrokalcfikatima koji su pokazali progresiju u broju i veličini, stabilnost nije okarakterizirana kao važan deskriptor u procjeni malignog potencijala mikrokalcfikata s obzirom da je 24,8% od 105 slučajeva malignih mikrokalcfikata u njihovom istraživanju bilo stabilno tijekom 8 do 63 mjeseci (74). Međutim, treba naglasiti da se rezultati iz navedenog retrospektivnog istraživanja odnose na odabranu skupinu ispitanica s patohistološki dokazanim malignim mikrokalcfikatima. Burnside i sur. su nedavno proveli istraživanje o prediktivnim vrijednostima deskriptora mamografski otkrivenih mikrokalcfikata, uključujući i stabilnosti (11). U njihovom istraživanju se prilično visok postotak malignih lezija (32%) prezentirao porastom ili novonastalim mikrokalcfikatima. Autori su zaključili da bi analiza dijagnostičke vrijednosti kombinacije deskriptora mikrokalcfikata (morfoloških, distribucije i stabilnosti) trebala biti predmet sljedećih istraživanja.

Kada smo u ovom istraživanju analizirali patohistološke nalaze u mikrokalCIFikatima klasificiranim prema stabilnosti, dobili smo statistički značajne rezultate. Svi maligni mikrokalCIFikati (100%; 17/17) u našem istraživanju prezentirali su se s porastom ili novonastalim mikrokalCIFikatima, dok su stabilni mikrokalCIFikati pronađeni isključivo u benignim lezijam. Potom smo učinili kombiniranu analizu na način da smo usporedili dijagnostičku vrijednost pozitivnog MR nalaza u ispitanica s porastom/novonastalim mikrokalCIFikatima sa svim ostalim kombinacijama mamografskih i MR rezultata. U kombiniranoj analizi dobili smo statistički značajne rezultate. Ispitanice s porastom ili novonastalim mikrokalCIFikatima i pozitivnim MR rezultatom značajno su češće imali malignu bolest u usporedbi sa svim ostalim kombinacijama nalaza ( $\chi^2 = 37.635$ ;  $ss=1$ ;  $P<0.001$ ).

Prema patohistološkoj analizi DCIS je pronađen u većini malignih lezija u ovom istraživanju (47%; 8/17). U MR nalazu četiri lezije DCIS-a (50%; 4/8) prezentirale su se kao engl. „*non-mass*“ područja imbibicije. Ovi rezultati su u skladu s rezultatima koje su zabilježili Rosen i sur. (18). Prema rezultatima njihovog retrospektivnog istraživanja, u kojem su proučavali MR karakteristike u 381 leziji s potvrđenom patohistološkom dijagnozom maligne bolesti (invazivni i intraduktalni oblik), DCIS se u 59% slučajeva prezentirao kao engl. „*non-mass*“ lezija, u 14% slučajeva kao tvorba, u 12% kao fokus, dok se u 14% slučajeva nije imbibirao. Ovaj nalaz je u skladu s današnjim pretpostavkama da DCIS često raste prema engl. „*non-mass*“ uzorku (75).

Prema podacima iz literature, segmentalna distribucija je visoko prediktivna za karcinom; PPV se kreće u rasponu od 67% do 100% (76, 77). Tozaki i Fukuda su čak ustvrdili da je segmentalna distribucija ekskluzivna karakteristika engl. „*non-mass*“ malignih lezija (75). Naši rezultati su u skladu s navedenim tvrdnjama jer su sve maligne engl. „*non-mass*“ lezije u našem istraživanju bile u segmentalnoj distribuciji (100%; 7/7). U slučaju intraduktalnog karcinoma, Rosen i sur. su zabilježili segmentalnu distribuciju u 42% lezija, što se podudara i s rezultatima naše MR analize, u kojoj je segmentalna distribucija zabilježena u četiri DCIS lezije (50%; 4/8).

S obzirom na način unutrašnje imbibicije, Rosen i sur. su utvrdili da je imbibicija u slučaju engl. „*non-mass*“ tipa DCIS-a najčešća grudasta (51%), potom heterogena (21,2%), homogena (15%), retikularna (9%) i punktiiformna (3%). U ovom istraživanju većina DCIS engl. „*non-mass*“ lezija (3/4) pokazale su grudasti unutrašnji uzorak imbibicije, dok je jedna lezija pokazala homogeni uzorak imbibicije.

Zabilježili smo samo tri slučaja mikroinvazivnog DCIS-a. Procjenjuje se da 5% do 10% slučajeva DCIS-a pokazuje znakove mikroinvazivnosti. Klinički je iznimno važno razlikovati „čisti“ od mikroinvazivnog DCIS-a, jer učestalost metastaziranja u sentinel limfne čvorove iznosi i do 28% u slučaju mikroinvazivnog DCIS-a. MR karakteristike mikroinvazivnog DCIS-a slabo su proučavane (78). Hahn i sur. analizirali su morfološke i kinetičke MR karakteristike mikroinvazivnog DCIS-a u studiji koja je obuhvaćala 34 slučaja mikroinvazivnog DCIS-a i 44 slučaja „čistog“ DCIS-a (78). Oba tipa karcinoma dominantno su se prezentirala kao „*non-mass*“ lezije u segmentalnoj distribuciji s heterogenom imbibicijom. Međutim, u usporedbi s „čistim“ DCIS-om, mikroinvazivni tip se značajno češće prezentirao područjima heterogene imbibicije s grozdolikom prstenastom distribucijom. Tozaki i sur. su naveli da bi grozdolika prstenasta distribucija histološki odgovarala imbibiciji dukalnog karcinoma i periduktalnog prostora. U analizi kinetičkih MR karakteristika, Hahn i sur. su utvrdili da se mikroinvazivni DCIS značajno češće prezentira engl. „*wash in wash out*“ kinetičkim krivuljama u odnosu na „čisti“ DCIS. S obzirom da smo u ovom istraživanju imali tek tri lezije mikroinvazivnog karcinoma, nismo uspjeli usporediti MR karakteristike oba tipa DCIS-a. Ipak, kinetičke krivulje dva mikroinvazivna DCIS-a u našem istraživanju prezentirala su se kao engl. „*non mass*“ područja u segmentalnoj distribuciji i fokalnog uzorka imbibicije.

Kombinirana analiza morfoloških karakteristika i kinetičkih krivulja mogla bi omogućiti bolju karakterizaciju MR lezija. Poznato je da se kinetičke krivulje mogu koristiti u razlikovanju benignih i malignih bolesti dojke. Općenito su invazivni karcinomi skloniji brzom preuzimanju i ispiranju kontrastnog sredstva, s vrhom kinetičke krivulje već nakon dvije do tri minute nakon aplikacije kontrasta, dok benigne lezije karakterizira sporija, perzistentna apsorpcija kontrastnog sredstva (9). Bluemke i sur. su korištenjem „*washout*“ i „plato“ kinetičkih krivulja kao pokazatelja malignosti postigli osjetljivost od 63,2% i specifičnost od 65,4%, dok su korištenjem kinetičke krivulje perzistentnog tipa postigli specifičnost od 71%. (33). U slučaju engl. „*non-mass*“ lezije koja pokazuje „*wash in wash out*“ kinetičku krivulju, diferencijalno dijagnostički dolazi u obzir maligna lezija. Međutim, interpretacija kinetičkih krivulja u tom slučaju iziskuje oprez jer se pokazalo da se i invazivni lobularni karcinom difuznog rasta može prezentirati kao engl. „*non-mass*“ lezija s perzistentnim tipom kinetičke krivulje. Za sada, postavljanje dijagnoze DCIS-a na osnovu kinetičkih svojstava nije pouzdano. Pokazalo se da su kinetička svojstva DCIS varijabilna, značajno se preklapaju s kinetičkim svojstvima benignih lezija i prikazuju sporiji unos i ispiranje kontrasta u usporedbi s invazivnim duktalnim karcinomom (79, 80). Ipak, u ovom

istraživanju utvrđena je značajna razlika u kinetičkim krivuljama benignih i malignih engl. „*non-mass*“ lezija. Naime, engl. „*non-mass*“ maligne lezije u ovom istraživanju značajno su češće pokazivale kinetičke krivulje tipa II i III, dok su benigne lezije češće imale kinetičku krivulju tipa I.

Patohistološka analiza u ovom istraživanju pokazala je ukupno pet lezija ravne epitelne atipije koje smo svrstali u lezije visokog rizika. Stavovi o terapijskom pristupu u slučaju biopsijskog nalaza ravne epitelne atipije su još uvijek kontroverzni (81). Većina bolesnica se upućuje na lokalnu eksciziju zbog mogućnosti pratećeg karcinoma. Prema rezultatima nedavne meta-analize, u 13% do 67% slučajeva ekscizijske biopsije indiciranih zbog ravne epitelne atipije dijagnosticiran je karcinom (82). Ravna epitelna atipija se smatra klinički tihom lezijom. Premda se mamografski često manifestira mikrokalcifikatima, još uvijek nema podataka o MR karakteristikama koje bi bile specifične za ravnu epitelnu atipiju. Svi slučajevi ravne epitelne atipije u našem istraživanju bili su negativni u MR analizi.

Osim invazivnih i intraduktalnih karcinoma, MR-om se mogu prikazati i benigne promjene, što utječe na specifičnost pregleda. Lažno pozitivni nalazi mogu doprinijeti anksioznosti bolesnice, nepotrebnim biopsijama, kao i pretjeranom liječenju. U našem je istraživanju pet lezija bilo lažno pozitivno u MR nalazu. Patohistološka analiza pokazala je da se u tri slučaja radilo o fibrocističnim promjenama, a u jednom slučaju o sklerozirajućoj leziji i zrakastom ožiljku. U MR nalazu su se sva tri slučaja fibrocističnih promjena prezentirala kao engl. „*non-mass*“ područje, a sklerozirajuća lezija i zrakasti ožiljak kao tvorbe. U dijagnostičkom MR pregledu engl. „*non-mass*“ lezije uzrokuju visok udio lažno pozitivnih nalaza. Tozaki i Fukuda su naveli visok udio lažno pozitivnih nalaza među 30 engl. „*non-mass*“ lezija u svom istraživanju (40%; 12/30) (75). Baltzer i suradnici su također naveli slične rezultate; 48% lažno pozitivnih MR nalaza prezentiralo se kao engl. „*non-mass*“ lezija u njihovom istraživanju (83).

Istraživanja o MR karakteristikama fibrocističnih promjena dojke su malobrojna. Maurice i sur. su zaključili da je postavljanje ispravne dijagnoze u slučaju fibrocističnih promjena problematično (84). Isti autori su naveli da se fibrocistične promjene najčešće prezentiraju kao tvorbe ili engl. „*non-mass*“ lezije u regionalnoj distribuciji s benignim kinetičkim krivuljama. Chen i sur. su potvrdili da se fibrocistične promjene učestalo dijagnosticiraju kao pozitivne u MR nalazu (85). U njihovom istraživanju je jedanaest od 31 slučajeva fibrocističnih promjena ocijenjeno kao suspektno prema MR nalazu. U ovom istraživanju analizirano je ukupno devet slučajeva fibrocističnih promjena. U četiri slučaja nije zabilježena patološka imbibicija, u jednom slučaju je zabilježen fokus, a u preostala četiri

slučaja zabilježena je engl. „*non-mass*“ imbibicija u predmnijevanom području mikrokalciifikata. Prema MR analizi, samo su dvije od četiri engl. „*non-mass*“ lezije bile lažno pozitivne. Prezentirale su se fokalnom distribucijom, heterogene i grudaste imbibicije s benignim kinetičkim krivuljama (BIRADS-MR kategorija 4).

Radiološke karakteristike zrakastog ožiljka još uvijek predstavljaju dijagnostički izazov. U MR slici zrakasti ožiljak se često prezentira tvorbom nepravilnih ili spikuliranih rubova. Linda Anna i sur. istraživali su dijagnostičku vrijednost MR-a analizirajući 29 slučajeva zrakastog ožiljka nakon kirurške ekscizije. Ukupno se deset lezija zrakastog ožiljka (50%; 10/20) imbibiralo nakon primjene kontrasta i prezentiralo se tvorbom. Autori su zaključili da zrakasti ožiljak može imati razne morfološke i kinetičke karakteristike, nerijetko imitirajući invazivni karcinom dojke.

U zaključku, saznanja iz ovog istraživanja mogu pomoći odabranoj skupini bolesnica da donesu informirani izbor o dijagnostičkom pristupu mamografski otkrivenim mikrokalciifikatima. Rezultati našeg istraživanja pokazali su da je kombinirana analiza rezultata više dijagnostičkih metoda učinkovitija u procjeni malignog potencijala mikrokalciifikata u usporedbi sa svakom metodom pojedinačno. Prema našim rezultatima, biopsija je indicirana u bolesnica s porastom ili novonastalim mikrokalciifikatima u slučaju pozitivnog MR nalaza u predmnijevanom području mamografskih mikrokalciifikata. U slučaju bolesnice sa stabilnim mikrokalciifikatima i negativnim MR nalazom nije indicirana biopsija te bi terapijski pristup bio radiološko praćenje mikrokalciifikata.



## 6. ZAKLJUČCI

Na temelju dobivenih rezultata može se zaključiti:

1) U otkrivanju mamografski suspektnih mikrokalcfikata, MR ima nižu osjetljivost u usporedbi s mamografijom; svi maligni mikrokalcfikati bili su pozitivni u mamografskoj BIRADS klasifikaciji (osjetljivost 100%; 17/17), dok su tri ispitanice s malignim mikrokalcfikatima bile lažno negativne u MR analizi (osjetljivost 82%; 14/17). Specifičnost MR-a u procjeni malignosti mikrokalcfikata iznosila je 87%, PPV 74% i NPV 92%. Specifičnost mamografije u procjeni malignog potencija mikrokalcfikata iznosila je tek 42%, PPV 44% i NPV 100%.

2) Kombiniranom analizom MR nalaza i mamografskih deskriptora (u ovom slučaju mamografske stabilnosti) postigli smo najveće vrijednosti specifičnosti (97%) i PPV-a (93%) u usporedbi s vrijednostima svake metode pojedinačno. Osjetljivost kombinirane analize MR i mamografskog nalaza stabilnosti u procjeni malignog potencijala mikrokalcfikata iznosila je 82% i NPV 93. U statističkoj obradi kombinirane analize nalaza, utvrđena je značajna razlika u patohistološkom nalazu s obzirom na kombinaciju MR rezultata i stabilnosti mikrokalcfikata ( $\chi^2 = 37.635$ ;  $ss=1$ ;  $P<0.001$ ). Ispitanice s pozitivnim MR nalazom i porastom ili novonastalim mikrokalcfikatima, značajno češće su imale malignu bolest u odnosu na sve druge kombinacije MR nalaza i mamografske stabilnosti. Samo je jedna ispitanica s porastom mikrokalcfikata i pozitivnim MR nalazom bila lažno pozitivna s obzirom na nalaz MR-a. Prema rezultatima, biopsija je indicirana u bolesnica s porastom ili novonastalim mikrokalcfikatima u slučaju pozitivnog MR nalaza u predmnijevanom području mamografskih mikrokalcfikata. Radiološko praćenje se preporuča u slučaju bolesnice sa stabilnim mikrokalcfikatima i negativnim MR nalazom.

3) Od 55 analiziranih slučajeva mamografskih mikrokalcfikata, ukupno se 37 prezentiralo fokalnim nakupljanjem kontrastnog sredstva, dok se u devetnaest slučajeva nije uočila patološka imbibicija u predmnijevanom području mikrokalcfikata.

4) Ispitanice s pozitivnim nalazom magnetske rezonancije značajno češće su imale invazivne i neinvazivne (DCIS i DCIS-MI) karcinome, dok su sudionice s negativnim nalazom magnetske rezonancije češće imale lezije visokog rizika i benigne lezije ( $P<0,001$ ; 0,570).

5) Statističkom usporedbom tipa kinetičke krivulje u engl. “*non-mass*” lezijama s patohistološkim nalazom utvrđena je statistički značajna razlika. Maligne lezije su značajno češće imale tip II (plato) i III (“*wash in wash out*”) kinetičke krivulje, a benigne lezije tip I kinetičke krivulje (perzistentna) ( $\chi^2 = 14.571$ ;  $ss= 2$ ;  $P<0.001$ ).

6) Analiza MR karakteristika u 6 lezija visokog rizika nije pokazala statistički značajne razlike. Prema MR nalazu, u dvije lezije FEA nije uočena patološka imbibicija u predmnijevanom području mikrokalcfikata, dvije su se prezentirale kao fokus i jedna kao engl. “*non-mass*“ lezija u difuznoj distribuciji, s točkastom imbibicijom i tip I (perzistentna) kinetičkom krivuljom. Zrakasti ožiljak je u MR nalazu ocijenjen kao pozitivan; prezentirao se tvorbom spikuliranih rubova i homogenom imbibicijom.

## 7. SAŽETAK

**Cilj:** Cilj istraživanja bio je utvrditi može li upotreba rezultata kombinirane analize MR-a i određenih mamografskih deskriptora suspektnih mikrokalcifikata promijeniti indikaciju za provođenjem SVAB-a, te utvrditi morfološke i MR karakteristike karakteristične za maligne, benigne i lezije visokog rizika.

**Metode:** Istraživanje je provedeno u Kliničkom zavodu za dijagnostičku i intervencijsku radiologiju Kliničkog bolničkog centra Split u razdoblju od 1. siječnja 2010. do 31. prosinca 2012. U istraživanje smo uključili žene kojima su u sklopu organiziranog mamografskog probira ili dijagnostičke mamografije otkriveni mamografski mikrokalcifikati klasificirani kao BIRADS 3, 4 i 5 kategorija, a koje su imale prethodno učinjene mamografske snimke za usporedu. Svim ispitanicama je učinjena dijagnostička obrada mikrokalcifikata koja je obuhvaćala MR pregled dojki i SVAB. Svi mamografski i MR nalazi su klasificirani prema BIRADS leksikonu. Osjetljivost, specifičnost, pozitivne i negativne prediktivne vrijednosti obiju dijagnostičkih metoda izračunati su u analizi dijagnostičke vrijednosti, kao i dijagnostička vrijednost kombinirane analize rezultata mamografije i MR-a.

**Rezultati:** Ukupno je 55 ispitanica uključeno u istraživanje. Konačna dijagnoza bila je karcinom (invazivni, mikroinvazivni i intraduktalni) u 17 (31%), lezija visokog rizika u 6 (10%) i benigne lezije u 32 slučaja (59%). Tri ispitanice s malignim mikrokalcifikatima bile su lažno negativne u MR analizi. Utvrđena je statistički značajna razlika u patohistološkom nalazu s obzirom na kombinaciju MR rezultata i stabilnosti mikrokalcifikata ( $\chi^2 = 37.635$ ;  $ss=1$ ;  $P<0.001$ ). Ispitanice s pozitivnim MR nalazom i porastom ili novonastalim mikrokalcifikatima značajno češće su imale malignu bolest u odnosu na sve druge kombinacije MR nalaza i mamografske stabilnosti. Primjenom kombinirane analize postignute su vrijednosti specifičnosti od 97% i PPV 93%, koje su bile statistički značajno bolje u usporedbi s vrijednostima samog mamografskog pregleda (u slučaju specifičnosti  $P<0,001$  prema McNamara testu i u slučaju pozitivne prediktivne vrijednosti prema Z testu, Z vrijednost=3,26;  $P=0,001$ ). Lezije visokog rizika nisu se prezentirale MR karakterističnim deskriptorima.

**Zaključak:** Kombinacija mamografskog i MR pregleda u našoj skupini ispitanica s porastom ili novonastalim mikrokalcfikatima omogućila je bolju karakterizaciju mikrokalcfikata. Biopsija je indicirana u bolesnica s porastom ili novonastalim mikrokalcfikatima u slučaju pozitivnog MR nalaza u predmnijevanom području mamografskih mikrokalcfikata. U slučaju bolesnice sa stabilnim mikrokalcfikatima i negativnim MR nalazom, preporuča se radiološko praćenje.

## 8. SUMMARY

### **The diagnostic value of MRI and comparison mammography for suspicious breast microcalcifications**

**Introduction:** There is lack of data concerning diagnostic performance of MRI (magnetic resonance imaging) in patients with new or increasing microcalcifications.

**Purpose:** To evaluate suspicious microcalcifications by using comparison mammography, MRI and combination of both methods.

**Material and Methods:** Our study group consisted of 55 patients with mammographically detected BIRADS (Breast Imaging Reporting and Data System) 3-5 microcalcifications for whom comparison mammograms were available. All patients underwent breast MRI before SVAB (stereotactic vacuum assisted biopsy). Diagnostic performances of comparison mammography and MRI were evaluated, as well as the combination of the respective imaging findings.

**Results:** Of the 55 microcalcification cases, 35 showed progression and 20 were stable between interval screenings. The NPV (negative predictive value) of comparison mammography was 100%, whereas the NPV of MRI was 92%. However, the specificity of combination of findings was 97%, significantly higher than the 42% specificity of comparison mammography ( $P < 0,001$ ). Additionally, the PPV of combination of findings was 93% versus 44% of comparison mammography ( $P = 0.001$ ).

**Conclusion:** A biopsy is recommended when MRI positive lesion corresponding the area of new or increasing mammographic microcalcifications is detected. Patients with stable microcalcifications can continue follow-up mammography, regardless of MRI result.

## 9. LITERATURA

1. Allegra CJ, Aberle DR, Ganschow P, et al. Diagnosis and management of ductal carcinoma in situ (DCIS). NIH Consens State Sci Statements. 2009;26:1–27.
2. Recht A, Rutgers EJ, Fentiman IS, Kurtz JM, Mansel RE, Sloane JP. The Fourth EORTC DCIS Consensus Meeting: conference report. *Eur J Cancer*. 1998;34:1664–9.
3. Feig SA. Ductal carcinoma in situ. Implications for screening mammography. *Radiol Clin North Am*. 2000;38:653-68.
4. Gallager HS, Martin JE, Moore DL, Paulus DD. The detection and diagnosis of early occult and minimal breast cancer. *Curr Probl Cancer*. 1979;3:1-32.
5. Brown PW, Silverman J, Owens E, Tabor DC, Terz JJ, Lawrence W Jr. Intraductal “noninfiltrating” carcinoma of the breast. *Arch Surg*. 1976;111:1063–7.
6. Dershaw DD, Abramson A, Kinne DW. Ductal carcinoma in situ: mammographic findings and clinical implications. *Radiology*. 1989;170:411–5.
7. Stomper PC, Geradts J, Edge SB, Levine EG. Mammographic predictors of the presence and size of invasive carcinomas associated with malignant lesions without a mass. *Am J Roentgenol*. 2003;181:1679–84.
8. Barreau B, De Mascarel I, Feuga C, et al. Mammography of ductal carcinoma in situ of the breast: review of 909 cases with radiographic-pathologic correlations. *Eur Radiol*. 2005;54:55–61.
9. D'Orsi CJ, Mendelson, EB, Ikeda DM, et al. Breast Imaging Reporting and Data System: ACR BI-RADS – Breast Imaging Atlas, Reston, VA, American College of Radiology, 2003.
10. Shin HJ, Kim HH, Ko MS, Kim HJ, Moon JH, Son BH, Ahn SH. BI-RADS descriptors for mammographically detected microcalcifications verified by histopathology after needle-localized breast biopsy. *AJ Roentgenol*. 2010;195:1466-71.
11. Burnside ES, Ochsner JE, Fowler KJ, Fine JP, Salkowski LR, Rubin DL, et al. Use of microcalcification descriptors in BI-RADS 4th edition to stratify risk of malignancy. *Radiology*. 2007;242:388-95.
12. Kettritz U, Rotter K, Schreer I, Muraier M, Schulz-Wendtland R, Peter D, Heywang-Köbrunner SH. Stereotactic vacuum-assisted breast biopsy in 2874 patients. *Cancer*. 2004;100:245-51.

13. Kopans DB. Preoperative imaging-guided needle placement and localization of clinically occult lesions U: Kopans DB (ur.). *Breast imaging*, Lippincott-Raven, Philadelphia. 1989:320-41.
14. May DS, Lee NC, Nadel MR, Henson RM, Miller DS. The National Breast and Cervical Cancer Early Detection Program: report on the first 4 years of mammography provided to medically underserved women. *Am J Roentgenol*. 1998;170:97-104.
15. Orel SG, Schnall ND. MR imaging of the breast for the detection, diagnosis, and staging of breast cancer. *Radiology*. 2001;220:13-30.
16. Akita A, Tanimoto A, Jinno H, Kameyama K, Kuribayashi S. The clinical value of bilateral breast MR imaging: is it worth performing on patients showing suspicious microcalcifications on mammography? *Eur Radiol*. 2009;19:2089-96.
17. Uematsu T, Yuen S, Kasami M, Uchida Y. Dynamic contrast-enhanced MR imaging in screening detected microcalcification lesion of the breast: is there any value? *Breast Cancer Res Treat*. 2007;103:269-81.
18. Rosen EL, Smith-Foley SA, DeMartini WB, Eby PR, Peacock S, Lehman CD. BI-RADS MRI enhancement characteristics of ductal carcinoma in situ. *Breast J*. 2007;13:545-50.
19. Bazzocchi M, Zuiani C, Panizza P. Contrast-enhanced breast MRI in patients with suspicious microcalcifications on mammography: results of a multicenter trial. *Am J Roentgenol*. 2006;186:1723-32.
20. Kneeshaw PJ, Lowry M, Manton D, Hubbard A, Drew PJ, Turnbull LW. Differentiation of benign from malignant breast disease associated with screening detected microcalcifications using dynamic contrast enhanced magnetic resonance imaging. *Breast*. 2006;15:29-38.
21. Zhu J, Kurihara Y, Ogata H, Fukuda M, Nakajima Y, Maeda I. Diagnostic accuracy of high resolution MRI using a microscopy coil for patients with presumed DCIS following mammography screening. *J Magn Reson Imaging*. 2006;25:96-103.
22. Mossa-Basha M, Fundaro GM, Shah BA, Ali S, Pantelic M. Ductal carcinoma in situ of the Breast: MR imaging findings with histopathologic correlation. *Radiographics*. 2010;30:1673-87.
23. Dorrius MD, Pijnappel RM, Jansen-van der Weide MC, Oudkerk M. Breast magnetic resonance imaging as a problem-solving modality in mammographic BI-RADS 3 lesions. *Cancer Imaging*. 2010;10:54-8.
24. Torre LA, Bray F, Siegel RL, Ferlay J, Lortet-Tieulent J, Jemal A. Global cancer statistics, 2012. *CA Cancer J Clin*. 2015;65:87-108.

25. Desantis C, DeSantis CE, Lin CC, Mariotto AB, Siegel RL, Stein KD, Kramer JL, et al. Breast cancer statistics, 2013. *CA Cancer J Clin.* 2014;64:52-62.
26. Registar za rak Republike Hrvatske. Bilten br. 34. Hrvatski zavod za javno zdravstvo, 2009.
27. Brkljačić B, Čikara I, Ivanac G, Huzjan-Korunić R. Uloga mamografije u probiru za otkrivanje ranog i nesimptomatskog raka dojke. Zbornik radova XVIII znanstvenog sastanka „Bolesti dojke“, HAZU, Zagreb, 25. rujan 2008. pp. 53-66.
28. Going JJ. Stages on the way to breast cancer. *J Pathol.* 2003;199:1-3.
29. Haber D. Roads leading to breast cancer. *N Engl J Med.* 2000;343:1566-8.
30. Lakhani S, Ellis I, Schnitt S, et al. 4th. Lyon: IARC Press; 2012. WHO Classification of Tumours of the Breast.
31. Berg WA, Gutierrez L, NessAiver MS, Carter WB, Bhargavan M, Lewis RS, et al. Diagnostic accuracy of mammography, clinical examination, US, and MR imaging in preoperative assessment of breast cancer. *Radiology.* 2004;233:830-49.
32. Breyer B. Medicinski ultrazvuk – uvod u fiziku i tehniku. Školska knjiga, Zagreb, 1989.
33. Bluemke DA, Gatsonis CA, Chen MH, De Angelis GA, DeBruhl N, Harms S, et al. Magnetic resonance imaging of the breast prior to biopsy. *JAMA.* 2004; 292:2735-42.
34. Morris EA, Comstock CE, Lee CH, et al. ACR BI-RADS Magnetic Resonance Imaging. In: ACR BI-RADS Atlas, Breast Imaging Reporting and Data System, Reston, VA, American College of Radiology; 2013.
35. Lagios MD. Duct carcinoma in situ. Pathology and treatment. *Surg Clin North Am.* 1990; 70:853-71.
36. Silverstein MJ, Lagios MD, Craig PH et al. A prognostic index for ductal carcinoma in situ of the breast. *Cancer.* 1996;77:2267-74.
37. Berg JW, Hutter RV. Breast cancer. *Cancer.* 1995; 75:257-69.
38. Ashikari R, Huvos AG, Urban JA, Robbins GF. Infiltrating lobular carcinoma of the breast. *Cancer.* 1973;31:110-6.
39. Adamovich TL, Simmons RM. Ductal carcinoma in situ with microinvasion. *Am J Surg.* 2003;186:112-6.
40. De Mascarel I, MacGrogan G, Mathoulin-Pelissier S, Soubeyran I, Picot V, Coindre JM. Breast ductal carcinoma in situ with microinvasion: a definition supported by a long-term study of 1248 serially sectioned ductal carcinomas. *Cancer.* 2002;94:2134-42.
41. Rosai J. Rosai and Ackerman's Surgical Pathology. Philadelphia. Elsevier, 2004, str. 1764-840.



42. Sorlie T, Perou CM, Tibshirani R, et al. Gene expression patterns of breast carcinomas distinguish tumor subclasses with clinical implications. *Proc Natl Acad Sci U S A*. 2001;98:10869-74.
43. Pusztai L, Mazouni C, Anderson K, Wu Y, Symmans WF. Molecular classification of breast cancer: limitation and potential. *Oncologist*. 2006;11:868-877.
44. Sotiriou C, Pusztai L. Gene-expression signatures in breast cancer. *N Engl J Med*. 2009;360:790-800.
45. Thomssen C. Perspectives on breast cancer management: tailoring treatment to the individual patient. *Breast care*. 2008;3:21-23.
46. Alfred DC, Anderson SJ, Paik S, Wickerham DL, Nagtegaal ID, Swain SM, et al. Adjuvant tamoxifen reduces subsequent breast cancer in women with estrogen receptor-positive ductal carcinoma in situ: a study based on NSABP protocol B-24. *J Clin Oncol*. 2012; 30:1268-73.
47. Sewell CW. Pathology of high-risk breast lesions and ductal carcinoma in situ. *Radiol Clin North Am*. 2004;42:821-30.
48. Fitzgibbons PL, Henson DE, Hutter RV. Review. Benign breast changes and the risk for subsequent breast cancer: an update of the 1985 consensus statement. Cancer Committee of the College of American Pathologists. *Arch Pathol Lab Med*. 1998;122:1053-5.
49. Margenthaler JA, Duke D, Monsees BS, et al. Correlation between core biopsy and excisional biopsy in breast high-risk lesions. *Am J Surg*. 2006;192:534-537.
50. Johnson BN, Colins CL. Update on percutaneous needle biopsy of nonmalignant breast lesions. *Adv Anat pathol*. 2009;16:183-195.
51. Nalawade YV. Evaluation of breast calcifications. *Indian J Radiol Imaging*. 2009;19:282-6.
52. Sardanelli F, Boetes C, Borisch B, Decker T, Federico M, Gilbert FJ, et al. Magnetic resonance imaging of the breast: recommendations from the EUSOMA working group. *Eur J Cancer*. 2010; 46:1296-316.
53. Kuhl C. The current status of breast MR imaging\* Part I. Choice of technique, image interpretation, diagnostic accuracy, and transfer to clinical practice. *Radiology*. 2007;244:356-78.
54. Azavedo E, Svane G, Auer G. Stereotactic fine-needle biopsy in 2594 mammographically detected non-palpable lesions. *Lancet*. 1989;13:1033-6.

55. Pisano ED, Fajardo LL, Tsimikas J, et al. Rate of insufficient samples for fine-needle aspiration for nonpalpable breast lesions in a multicenter clinical trial: The Radiologic Diagnostic Oncology group 5 Study. The RDOG5 investigators. *Cancer*. 1998;82:679-88.
56. D'Orsi CJ, Sickles EA, Mendelson EB, Morris EA, et al. *ACR BI-RADS Atlas, Breast Imaging Reporting and Data System*. Reston VA, American College of Radiology; 2013.
57. Kiluk JV, Acs G, Hoover SJ. High-risk benign breast lesions: current strategies in management. *Cancer Control*. 2007;14: 321-9.
58. Gilles R, Meunier M, Lucidarme O, et al. Clustered breast microcalcifications: evaluation by dynamic contrast-enhanced subtraction MRI. *Journal of Computer Assisted Tomography*. 1996;20:9-14.
59. Westerhof JP, Fischer U, Moritz JD, Oestmann JW. MR imaging of mammographically detected clustered microcalcifications: is there any value? *Radiology*. 1998;207:675-681.
60. Cilotti A, Iacconi C, Marini C, et al. Contrast-enhanced MR imaging in patients with BI-RADS microcalcifications. *Radiol Med* 2007; 112:272-86.
61. Fiaschetti V, Pistolese CA, Perretta T, et al. 3-5 BI-RADs microcalcifications: correlation between MRI and histological findings. *ISNR Oncology* 2011.
62. Stehouwer BL, Merckel LG, Verkooijen HM, et al. 3-T breast magnetic resonance imaging in patients with suspicious microcalcifications on mammography. *Eur Radiol* 2014; 24:603-9.
63. Kuhl, CK. MRI of breast tumors. *Eur Radiol*. 2000;10:46–58.
64. Morakkabati-Spitz, N, Leutner, C, Schild, HH, Träber, F, and Kuhl, CK. Diagnostic usefulness of segmental and linear enhancement in dynamic breast MRI. *Eur Radiol*. 2005;15:2010–17.
65. Ikeda, DM, Hylton, NM, Kinkel, K et al. Development, standardization, and testing of a lexicon for reporting contrast-enhanced breast magnetic resonance imaging studies. *J Magn Reson Imaging*. 2001;13:889–95.
66. Kuhl CK, Schrading S, Bieling HB, et al. MRI for diagnosis of pure ductal carcinoma in situ: a prospective observational study. *Lancet* 2007; 370:485-92.
67. Guidi, AJ, Schnitt, SJ, Fischer, L et al. Vascular permeability factor (vascular endothelial growth factor) expression and angiogenesis in patients with ductal carcinoma in situ of the breast. *Cancer*. 1997;80:1945–53.
68. Brown, LF, Guidi, AJ, Schnitt, SJ et al. Vascular stroma formation in carcinoma in situ, invasive carcinoma, and metastatic carcinoma of the breast. *Clin Cancer Res*. 1999;5:1041–56.

69. Esserman, LJ, Kumar, AS, Herrera, AF et al. Magnetic resonance imaging captures the biology of ductal carcinoma in situ. *J Clin Oncol.* 2006;24:4603–10.
70. Jansen SA, Paunesku T, Fan X, et al. Ductal carcinoma in situ: X-ray fluorescence microscopy and dynamic contrast-enhanced MR imaging reveals gadolinium uptake within neoplastic mammary ducts in a murine model. *Radiology* 2009;253:399-40.
71. Chan S, Chen JH, Agrawal G, et al. Characterization of pure ductal carcinoma in situ on dynamic contrast-enhanced MR imaging: do nonhigh grade and high grade show different imaging features? *J Oncol* 2010;2010:431341.
72. Martinchich L, Faivre-Pierret M, Zechmann CM, et al. Multicenter, double-blind, randomized, intraindividual crossover comparison of gadobenate dimeglumine and gadopentetate dimeglumine for breast MR imaging (DETECT Trial). *Radiology* 2011; 258:396-408.
73. Moons KG, van Es GA, Deckers JW, Habbema JD, Grobbee DE. Limitations of sensitivity, specificity, likelihood ratio, and Bayes theorem in assessing diagnostic probabilities: a clinical example. *Epidemiology.*1997;8:12-17.
74. Lev-Toaff AS, Feig SA, Saitas VL, et al. Stability of malignant breast microcalcifications. *Radiology* 1994;192:153-6.
75. Tozaki M, Fukuda K. High-spatial-resolution MRI of non-masslike breast lesions: interpretation model based on BI-RADS MRI descriptors. *Am J Roentgenol.* 2006:330-337.
76. Tozaki M, Igarashi T, Fukuda K. Breast MRI using the VIBE sequence: clustered ring enhancement in the differential diagnosis of lesions showing non-masslike enhancement. *Am J Roentgenol.* 2006;187:313-21.
77. Liberman L, Morris EA, Lee MJ, et al. Breast lesions detected on MR imaging: features and positive predictive value. *Am j Roentgenol.* 2002;179:171-8.
78. Hahn SY, Han BK, Ko EY, Shin JH, Hwang JY, Nam M. MR features to suggest microinvasive ductal carcinoma of the breast: can it be differentiated from pure DCIS? *Acta Radiol* 2013;54:742-8.
79. Harms SE. The use of breast magnetic resonance imaging in ductal carcinoma in situ. *Harms SE. Breast J* 2005;11:379-81.
80. Van Goethem M, Schelfout K, Kerschot E, Colpaert C, Weyler J, Verslegers I, et al. Comparison of MRI features of different grades of DCIS and invasive carcinoma of the breast. *JBR-BTR* 2005;88:225-32.

81. Georgian-Smith D, Lawton TJ. Variations in physician recommendations for surgery after diagnosis of high-risk lesion in breast core needle biopsy. *Am J Roentgenol* 2012;198:25-6.
82. Verschuur-Maes AH, van Deurzen CH, Monnikhof EM et al. Columnar cell lesions on breast needle biopsies: is surgical excision necessary? A systematic review. *Ann Surg* 2012;255:259-65.
83. Baltzer PA, Benndorf M, Dietzel M et al. False-positive finding at contrast-enhanced breast MRI: a BI-RADS descriptor study. *Am J Roentgenol* 2010;194:1658-63.
84. Maurice AAJ, van den Bosch. Magnetic resonance imaging characteristics fibrocystic change of the breast. *Investigative Radiology*. 2005;40:436-41.
85. Chen JH, Nalcioglu O, Su Min-Ying. Fibrocystic change of the breast presenting as a focal lesion mimicking breast cancer in MR imaging. *J Magn Reson Imaging*. 2008;28:1499-1505.
86. Linda A, Zuiani C, Londero V, Cedolini C, Girometti R, Bazzocchi M. Magnetic imaging of radial sclerosing lesion (radial scars) of the breast. *Eur J Radiol* 2012;81:3201-7.

## 10. ŽIVOTOPIS

### OSOBNI PODACI

---

**Ime i prezime:** Dijana Brnić  
**Datum i mjesto rođenja:** 03.05.1980., Split  
**Bračno stanje:** udata  
**Adresa i poštanski broj:** Ivaniševićeva 52, 21 000 Split  
**Telefon:** +38521373841  
**Mobitel:** +385(0)915985294  
**E-mail:** *dijanaperica@yahoo.com*

### OBRAZOVANJE

---

**2012.** Specijalistički ispit iz radiologije  
**2004. –2006.** Poslijediplomski znanstveni doktorski studij "Temeljne i kliničke medicinske znanosti", smjer Klinička medicina pri Medicinskom fakultetu u Splitu  
**1998. – 2004.** Medicinski fakultet Sveučilišta u Splitu

### RADNO ISKUSTVO

---

**2012.** specijalist radiologije u Kliničkom bolničkom centru Split  
**2008.-2012.** specijalizant radiologije u Kliničkom bolničkom centru Split  
**2006.-2008.** liječnički staž u Domu zdravlja splitsko-dalmatinske županije  
**2004.–2006.** liječnički staž pri Kliničkom bolničkom centru Split

## IZDAVAŠTVO

---

2011. suradnik na knjizi „Klinička neuroradiologija mozga“/Bešenski Nada, Janković Stipan, Buča Ante (ur.) Zagreb, Medicinska naklada

## RADOVI INDEKSIRANI U CC

2016. Brnic D, Brnic D, Simundic I, Vanjaka Rogosic L, Tadić T. MRI and comparisson mammography: a worthy diagnostic alliance for breast microcalcifications? Acta Radiol. 2016;57:413-21.
2017. Bogdanic D, Karanovic N, Mratinovic-Mikulandra J, Paukovic-Sekulic B, Brnic D, Marinovic I, Nonkovic D, Bogdanic N. The role of platelet function analyzer testing in cardiac surgery transfusion management. Transfus Med Hemother. 2017;44:106-13.

## KONGRESNA PRIOPĆENJA

---

1. Dragičević D, Cambj-Sapunar L, Batinić T, Božanić A, Perica D, Janković S. Endovaskularno liječenje površne femoralne arterije – naša iskustva. V. Kongres Hrvatskog društva radiologa sa međunarodnim sudjelovanjem, Opatija, 14.-16. listopada 2010.
2. Perica D, Dragičević D, Janković S, Tičinović-Kurir T. Transcatheter thrombolysis for acute renal artery thrombosis (case report). Slovenian-Croatian-Hungarian Radiological Symposium, Maribor, Slovenia, Nov 18-21, 2011.

## POZNAVANJE JEZIKA

---

Engleski jezik – aktivno znanje

Njemački jezik – aktivno znanje (uvjerenje Centra za strane jezike)

## **POZNAVANJE RADA NA RAČUNALU**

---

Vladanje radom s programima MS Office paketa (Word, Excel, PowerPoint ...)

## **ČLANSTVA U STRUČNIM UDRUŽENJIMA**

---

Hrvatska liječnička komora

Hrvatsko društvo radiologa