

Pouzdanost primjene transabdominalnog ultrazvuka u dijagnostici akutnog apendicitisa kod djece u KBC-u Split za razdoblje od 2021. do 2023. godine

Ževrnja, Ante

Master's thesis / Diplomski rad

2023

Degree Grantor / Ustanova koja je dodijelila akademski / stručni stupanj: **University of Split, School of Medicine / Sveučilište u Splitu, Medicinski fakultet**

Permanent link / Trajna poveznica: <https://um.nsk.hr/um:nbn:hr:171:772456>

Rights / Prava: [In copyright](#)/[Zaštićeno autorskim pravom.](#)

Download date / Datum preuzimanja: **2024-12-31**



Repository / Repozitorij:

[MEFST Repository](#)



SVEUČILIŠTE U SPLITU

MEDICINSKI FAKULTET

Ante Ževrnja

**POUZDANOST PRIMJENE TRANSABDOMINALNOG ULTRAZVUKA U
DIJAGNOSTICI AKUTNOG APENDICITISA U DJECE U KBC-U SPLIT ZA
RAZDOBOLJE OD 2021. DO 2023. GODINE**

Diplomski rad

Akadska godina 2022./2023.

Mentor:

doc. prim. dr. sc. Davor Todorć, dr. med.

Split, srpanj, 2023.

SADRŽAJ

1. UVOD.....	1
1.1. Povijest.....	2
1.2. Anatomija ileocekalne regije i crvuljka	3
1.3. Embriologija i histologija crvuljka i ileocekalne regije	5
1.4. Epidemiologija.....	7
1.5. Akutni apendicitis	8
1.5.1. Patogeneza i patofiziologija	8
1.5.2. Patologija	9
1.5.3. Klinička slika	10
1.5.4. Klinički znakovi.....	12
1.6. Dijagnostika akutnog apendicitisa	13
1.6.1. Laboratorijski testovi	14
1.6.2. Radiološka obrada.....	15
1.6.2.1. Transabdominalni ultrazvuk.....	15
1.6.2.2. Nativna rendgenska snimka trbuha.....	17
1.6.2.3. Kompjuterizirana tomografija (CT) i magnetna rezonanca (MRI).....	18
1.6.3. Bodovni sustavi u dijagnostici akutnog apendicitisa	18
1.6.3.1. Alvarado sustav bodovanja	18
1.6.3.2. Pedijatrijski sustav bodovanja (PAS).....	19
1.6.4. Diferencijalna dijagnoza akutnoga apendicitisa	20
1.7. Liječenje akutnoga apendicitisa	20
1.7.1. Konzervativni način liječenja akutnoga apendicitisa.....	21
1.7.2. Kirurško liječenje akutnoga apendicitisa	22
1.7.2.1. Prijeoperacijske napomene	22
1.7.2.2. Apendektomija otvorenim putem.....	23
1.7.2.3. Laparoskopska apendektomija.....	24
1.7.2.4. Komplikacije apendektomije	25
1.8. Komplikacije akutnoga apendicitisa	26
2. CILJ ISTRAŽIVANJA.....	28
3. ISPITANICI I METODE.....	30
3.1. Organizacija studije.....	31
3.2. Ispitanici.....	31
3.3. Mjesto studije.....	31
3.4. Metode prikupljanja i obrade podataka.....	32
3.4.1. Primarne mjere ishoda	32

3.4.2. Sekundarne mjere ishoda	32
3.4.3. Statistička analiza podataka	32
3.5. Opis istraživanja.....	33
3.5. Etička načela	34
4. REZULTATI.....	33
5. RASPRAVA	46
6. ZAKLJUČCI.....	51
7. POPIS CITIRANE LITERATURE.....	52
8. SAŽETAK.....	63
9. SUMMARY	64

Zahvaljujem mentoru doc. prim. dr. sc. Davoru Todoriću na dobroj volji, posvećenom vremenu, stručnom vođenju i savjetima pri izradi ovog diplomskog rada.

POPIS OZNAKA I KRATICA

A. – arterija

BIS – Bolnički informacijski sustav

BMI – indeks tjelesne mase (engl. *Body Mass Index*)

CRP – C-reaktivni protein

CT – kompjuterizirana tomografija

KBC – Klinički Bolnički Centar

MRI – magnetna rezonanca

n. – nervus

PHD – patohistološka dijagnoza

sur. – suradnici

UZV – ultrazvuk

1. UVOD

1.1. Povijest

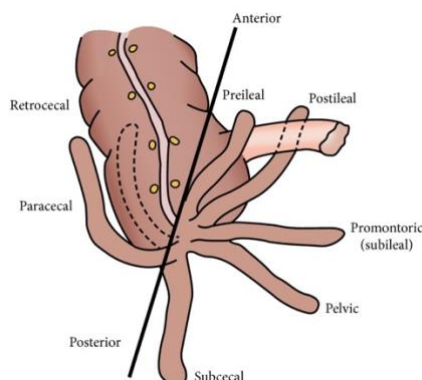
Najčešće kirurško stanje abdominalnoga područja koje se liječi hitnom operacijom, posebice u zapadnim zemljama, akutna je upala crvuljka. Radi se o kontinuiranom upalnom procesu koji započinje opstrukcijom lumena cekuma i može rezultirati perforacijom s posljedičnim peritonitisom (1). Smatra se da je crvuljak prvi prikazao veliki Leonardo da Vinci, putem svojih anatomskih crteža, krajem 15. stoljeća (2). Kako su ti crteži pronađeni i objavljeni tek krajem 17. stoljeća, anatomske otkriće crvuljka pripisivano je talijanskomu anatomu Jacopu Berengariju da Capriju koji je prvi pisano opisao anatomiju crvuljka 1521. godine. Kada je riječ o povezanosti upale crvuljka i kirurgije, francuski kirurg Claudius Amyand izveo je prvu operaciju uklanjanja crvuljka još 1735. godine. Operirajući skrotalni apsces jedanaestogodišnjega dječaka, Amyand je prepoznao i odstranio perforirani crvuljak, bez anestezije i analgetika (3, 4). Po njemu je upala slijepoga crijeva unutar ingvinalne hernije i dobila ime Amyandova kila. Klinički i patološki entitet same upale crvuljka prvi je 1886. godine opisao Reginald Herbert Fitz. Fitz u svome radu navodi da je ishodište većine upalnih procesa toga područja u desnoj ilijačnoj jami, u području cekuma (5). On prvi opisuje kliničku sliku i, iznenađujuće, predlaže ranu operaciju kao najbolji način liječenja. Rana kirurgija je, kao što je poznato, revolucionalizirala oporavak od upale slijepoga crijeva. Svoje je tvrdnje potkrijepio autopsijama 257 slučajeva perforacije slijepoga crijeva, koje je uspoređivao sa slučajevima tiflitis i peritiflitis, nakon čega su ti nazivi odbačeni. Fitz je bio taj koji je i uveo naziv apendicitis, dok je radio kao profesor patologije na Harvardu (6). Što se tiče etiologije upale crvuljka, njegova su razmatranja bila gotovo identična onima o kojima se i danas raspravlja. Sam Fitz, iako je među prvima prepoznao važnost kirurgije u liječenju akutnoga apendicitisa, zagovarao je i neoperativni pristup u ranoj fazi bolesti i priznavao spontano rješavanje. Neoperativno liječenje bolesnika s promjenama u crvuljku i danas je važno kao što je to bilo početkom 20. stoljeća (7, 8). Sir Frederick Treves, engleski kirurg i povjesničar, bio je jedan od glavnih širitelja Fitzovih ideja. Potaknut Fitzom, poticao je hitno kirurško liječenje upale crvuljka, pa je tako operirao upalu crvuljka kralju Edwardu VII. 1902. godine (9). Kako je kirurški način liječenja sve više postajao standardom, dolazilo je do moderniziranja same kirurgije kod operacije crvuljka i do izražaja je došla važnost načina incizije, odnosno otvaranja trbušne stijenke. Jedan je od prvih liječnika koji je naglašavao važnost pravilne incizije bio

londonski kirurg William Battle. Jedan je od njegovih bolesnika bio vojnik koji je imao rekurentne upale slijepoga crijeva, ali je zahtijevao održanost mišića trbušne stijenke kako bi i dalje mogao služiti u vojsci (10). Battle je razdvojio aponeurozu vanjskoga kosog mišića, povukao medijalnije ravni trbušni mišić i razdvojio fasciju transvezalis kako bi ušao u abdomen. Tako je nastala tzv. Battleova incizija (10). Nedugo nakon, jedna druga incizija ostvaruje još veći uspjeh u kirurgiji crvuljka i postaje incizijom izbora u liječenju akutnog apendicitisa. Naime, dva američka kirurga, Lewis McArthur iz Chicaga i Charles McBurney iz New Yorka, gotovo istovremeno dolaze do zaključka kako podijeljena lateralna mišićna vlakna idu različitim smjerovima pa ih mišići, samim svojim kontrakcijama, spontano približavaju (11). Kirurgija akutno upaljenoga crvuljka kosim izmjeničnim rezom (engl. *grid iron incision*) rezultira do tada najnižom stopom hernije (12). Osim toga, McBurney je opisao patologiju i kliničke značajke upale crvuljka, uključujući mjesto najveće osjetljivosti – McBurneyJevu točku. McBurney opisuje točku koja se nalazi udaljena od spinoznog nastavka bočne kosti prema pupku na oko inča i pol do dva inča udaljenosti (13). Godine 1980. ginekolog Kurt Semm izvodi prvu laparoskopsku operaciju slijepoga crijeva kod djeteta (14). Iako je laparoskopija u samim začetcima naišla na otpor i nije najbolje prihvaćena, danas su prednosti laparoskopskog pristupa jasne (15). Današnja laparoskopaska apendektomija jedna je od najčešće izvođenih abdominalnih operacija. Izrazito je niske smrtnosti pa su ciljevi orijentirani prema usavršavanju indikacija za operaciju, optimalnom korištenju kirurških aparata, te bržim i jednostavnijim načinima oporavka o čemu se, dijelom, radi i u ovom diplomskom radu.

1.2. Anatomija ileocekalne regije i crvuljka

S obzirom na to da slijepo crijevo, a samim time i crvuljak, pripada intraperitonealnom organu, njegov je anatomski položaj promjenjiv. Stoga je vrlo važno poznavati anatomiju ileocekalne regije, kao i samoga crvuljka, kako bi se jednostavnije i brže prepoznale, dijagnosticirale i liječile bolesti te regije. Ileocekalna regija je, kako joj ime govori, područje gdje tanko crijevo završava i počinje debelo crijevo. Anatomski početak debeloga crijeva naziva se slijepo crijevo (lat. *caecum*). Desna ilijačna jama područje je gdje počinje slijepo crijevo, a najčešće se s kaudalnoga kraja slijepoga crijeva pruža crvoliki nastavak (lat. *appendix vermiformis*). U novorođenčadi apendiks ljevokasto prelazi u cekum, a naposljetku završava u slijepome crijevu na samom ušću, *ostium appendicis vermiformis* (16). Prema

anatomskim položajima, crvuljak se može nalaziti: u zdjelici, subcekalno, retroilealno, retrocekalno, ektopično ili preilealno (Slika 1).

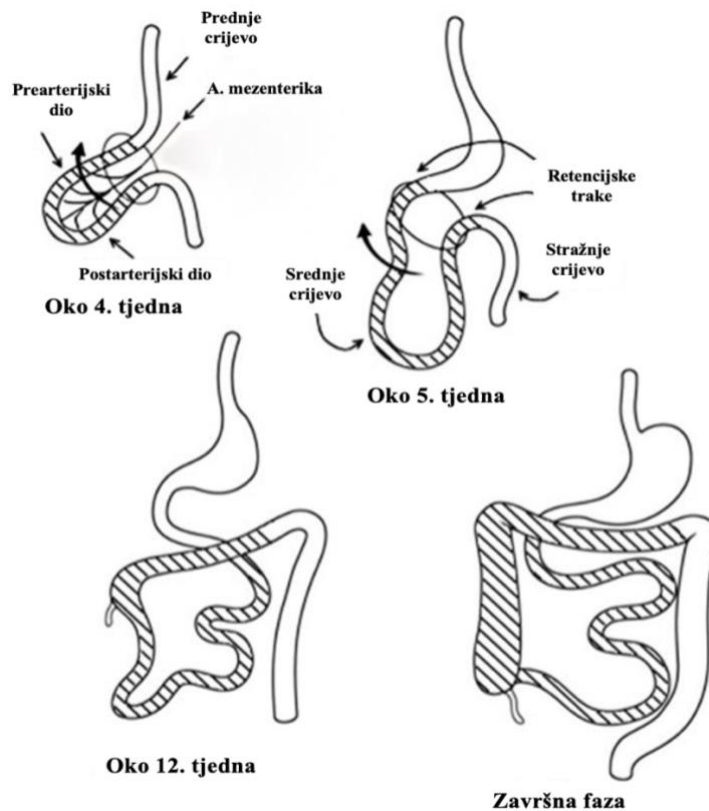


Slika 1. Različiti anatomske položaji crvuljka (17).

Najčešći anatomske položaj crvuljka je retrocekalni položaj (18). Ima crvoliku strukturu i nastaje tijekom embrionalnoga života iz posteromedijalne stijenke cekuma, oko dva centimetra ispod ileocekalne valvule (19). Kongenitalne su malformacije crvuljka rijetke. Zabilježena je agenezija i hipoplazija, iako bi intramuralni položaj crvuljka mogao povećavati broj stvarne incidencije. Rijetko je, ali zabilježeno, udvostručenje crvuljka. Mukozni nabor može se nalaziti na prijelazu iz tankoga u slijepo crijevo i tako djelomično prekrivati otvor slijepoga crijeva pa nastaje tzv. Gerlachov zalistak (18). Crvuljak može biti različite duljine, u rasponu od 5 do 35 centimetara, prosječna je duljina 9 centimetara (18). Nije uočena razlika među pojedinim spolovima u duljini samoga crvuljka (19). Crvuljak je, u najviše slučajeva, mobilan u peritonealnoj šupljini, a drži ga mezenteriolom, koji se još naziva mezoapendiks, odnosno mezenterij slijepoga crijeva. Mezoapendiks je zapravo trokutasti peritonealni dvosloj koji je nešto kraći od duljine samoga crvuljka, pa se hvata niže od njegova kraja i omogućuje mu pokretljivost. Na slobodnome rubu mezoapendiksa nalazi se apendikularna arterija, završna grana ileokolične arterije. Postoji i dodatna vaskularna opskrba od grana prednje i stražnje cekalne arterije do baze slijepoga crijeva. Venska drenaža crvuljka odvija se u ileokoličnu i desnu količnu venu, a limfna drenaža u ileokolične limfne čvorove uz gornju mezenteričnu arteriju (18). Gornji mezenterični ganglij i grane n.vagusa inerviraju ovo područje (20).

1.3. Embriologija i histologija crvuljka i ileocekalne regije

U samome početku embrionalnoga razvoja, cijeli je probavni sustav jedna medioponirana cijev, koja je pričvršćena mezenterijem za trbušnu stijenkku. Takvo se primitivno crijevo dijeli, uzimajući u obzir različitu opskrbu krvnim žilama, na prednje, srednje i stražnje crijevo. Razvoj cekuma i samoga crvuljka *in utero*, usko je povezan s razvojem središnjega dijela primitivne probavne cijevi. Nekoliko struktura, kao što su tanko crijevo bez duodenuma, cekum i crvuljak te uzlazni i desni dio poprečnoga kolona pripadaju intestinalnim derivatima srednjega crijeva. Sve dijelove srednjega crijeva opskrbljuje gornja mezenterična arterija (18). Nakon otprilike četiri tjedna gestacije razvoj srednjega crijeva, odnosno nastale primarne crijevne petlje, zajedno s porastom veličine jetre, nadraste prostor još uvijek premale trbušne šupljine. Zbog toga nastaje fiziološka pupčana hernija, odnosno, srednje crijevo izlazi izvan trbušne šupljine u ekstraembrionalnu šupljinu. Pri tom prednje i stražnje crijevo ne prolabora u hernijsku vreću zbog retencijskih traka. Nakon petog gestacijskog tjedna, segment srednjega crijeva koji se nalazi ispred mezenterične arterije vraća se u abdomen dok se crijevo rotira u smjeru koji je suprotan smjeru kazaljki na satu (Slika 2). Gornja mezenterična arterija osnova je oko koje dolazi do rotacije primarne crijevne petlje. U desetome tjednu intrauterinoga razvoja embrija započinje povratak crijevnih vijuga u intraabdominalno područje. Do povratka se primarna crijevna vijuga rotira za oko 270°. Zadnji crijevni dio, koji se vraća u intraabdominalno područje, primitivni je cekum koji se, najvjerojatnije u šestome tjednu embrionalnoga razvoja, počinje stvarati na kaudalnome dijelu primitivne crijevne petlje. Oko dvanaestoga tjedna gestacije osnova se slijepoga crijeva smješta u desni gornji kvadrant, ispod jednoga od jetrenih režnjeva, nakon čega se spušta, putem ilijačne udubine, prema donjem desnome dijelu trbušne šupljine (20). Kako se slijepo crijevo formira i spušta na svoj konačni položaj, crvuljak se pojavljuje kao pupoljak iz cekuma (21). Pritom crvuljak, naizgled nasumično, zauzima jedan od mogućih položaja.



Slika 2. Embriološki razvoj slijepoga crijeva i crvuljka (21).

Histološka struktura slijepoga crijeva odgovara onoj u debelome crijevu. Debelo crijevo i slijepo crijevo histološki se podudaraju gotovo cijelim presjekom; od epitela i lamine proprije, submukoze, preko dvaju sloja mišićnih stanica i, naposljetku, same seroze. Sluznicu debeloga, pa tako i slijepoga crijeva, izgrađuje jednoslojni cilindrični epitel sa stanicama koje se nazivaju enterociti. Između pojedinih enterocita nalazi se velik broj vrčastih stanica. Područje od lamine proprije do lamine muskularis mukoze prekrivaju tubulozne žlijezde, tzv. Lieberkühnove kripte. U samom dnu Lieberkühnovih kripta nalaze se limfni čvorići koji ih okružuju (22). Kod djece je lamina proprija apendiksa obogaćena i limfnim tkivom koje sličići na ono tankoga crijeva (23). Podsluznica je obogaćena folikulima limfnoga tkiva koji se šire sve do područja koje zauzima lamina proprija (24). Takve nakupine limfnih čvorova mogu se širiti u muskularis mukoze (20). Periferno od podsluznice nalazi se *tunica muscularis* koja je građena od snopova glatkih mišićnih stanica i to od dvaju slojeva: unutrašnjega kružnog sloja i vanjskoga uzdužnog – *taenia coli*. Za razliku od debeloga crijeva, crvuljak cijelom svojom cirkumferencijom ima uzdužni mišićni sloj. Slojevi vezivnoga tkiva na kojem leži mezotel osnova su građe seroze, koja je ujedno i vanjski dio (22).

1.4. Epidemiologija

Najčešće kirurško stanje abdominalnoga područja koje se liječi hitnom operacijom akutna je upala crvuljka. Akutni apendicitis tijekom života zahvaća otprilike od 7 do 10% populacije, a muškarci i žene približno podjednako obolijevaju, s tim da muškarci nešto češće (60%) obolijevaju u razdoblju od puberteta do 25. godine života. Operacija akutnoga apendicitisa treća je najčešća operacija kod muškaraca, koju nadmašuju samo operacije krajnika i sanacije kile, a druga najčešća operacija kod žena, koju nadmašuje samo operacija uklanjanja krajnika (25). Akutna upala crvuljka iznimno rijetko zahvaća djecu životne dobi do dvije godine, kao i starije osobe (starije od 65 godina) (23). Incidencija akutnoga apendicitisa postupno raste s godinama, a doseže svoj maksimum u adolescenciji (između dvanaeste i sedamnaeste godine života), nakon čega joj se incidencija smanjuje. Razlike su u samoj anatomskoj građi crvuljka, koji je u prvim godinama života širi i ljevkaasto oblikovan pa rjeđe dolazi do opstrukcije lumena. Kod adolescenata je veća incidencija i zato što tkivo bogato limfnim stanicama u tom životnom razdoblju dosegne svoj maksimum u smislu veličine, te tako često rezultira opstrukcijom, vršeći kompresiju crijevnoga lumena. U pedijatrijskoj populaciji često nije lako postaviti dijagnozu akutne upale crvuljka, što se najbolje iščitava iz podatka da apendiks perforira u otprilike 80% djece mlađe od pet godina, a tek u oko 25% adolescenata. To je zato što je iznimno teško doći do informacija o mjestu lokalizacije boli kod djece, posebice novorođenčadi, obzirom na otežanu komunikaciju i verbalizaciju. Kod njih je klinička slika manje specifična, a i sama očekivanost akutnog apendicitisa u toj dobi je manja. Osim toga, kod mlađe je djece češći razvoj peritonitisa zbog nedovoljno razvijenoga omentuma. Smatra se da je pojavnost akutne upale crvuljka najveća u ljetnim i jesenskim mjesecima (26). Također, do povećanja pojavnosti akutnog apendicitisa dolazi u vrijeme kada su aktualne virozne epidemije i bakterijski gastroenteritisi. Unatoč sve boljim dijagnostičkim metodama, upala akutnoga apendicitisa inicijalno se pogrešno dijagnosticira kod 28 – 57% djece s navršenih dvanaest godina, dok se kod djece koja nemaju još dvije godine takvo pogrešno dijagnosticiranje može naći u gotovo 100% slučajeva (27).

1.5. Akutni apendicitis

1.5.1. Patogeneza i patofiziologija

Patogeneza akutne upale crvuljka, koja je jedno od najčešćih kirurških stanja dječje populacije, i dalje nije u potpunosti razjašnjena. Zna se da je apendicitis multifaktorijalna bolest. Iako se nađe u približno trećine bolesnika, opstrukcija lumena crvuljka je, vjeruje se, okidač kaskadne reakcije koja kasnije vodi k akutnoj upali crvuljka (23). Postoji više mogućih izvora same opstrukcije lumena crvuljka, a oni se razlikuju ovisno o dobi bolesnika, spolu, prehrani i sl. Osim toga, nerijetko može doći do zastoja sadržaja crijeva u crvuljku, a sve zbog odlika samoga crvuljka. Stanja poput slabije peristaltike, uskoga lumena i dužine samoga crvuljka glavni su razlozi zastoja (28). Ipak, smatra se da je opstrukcija najčešće uzrokovana fekolitom, otokom limfatičnih folikula ispod sluznice (najčešće u adolescentnoj dobi), parazitarnom infekcijom, tumorom ili nekim oblikom stranoga tijela (29). U trenutku rođenja djeteta podsluzničnih limfatičnih folikula gotovo i nema, ali tijekom djetinjstva rastu pa im brojnost i veličina dosegnu vrhunac u doba adolescencije, zbog čega se akutna upala crvuljka dominantno pojavljuje baš u tom razdoblju. Osim toga, niske razine pojavnosti akutne upale crvuljka kod dojenčadi mogu biti posljedica različite prehrane, odnosno kašaste hrane, manje sklone stvaranju opstrukcije (31). Dijelovi neprobavljenih ostataka hrane, sjemenki, koštica i sl. dovode do opstrukcije lumena crvuljka sa zastojem sadržaja. Osim toga, neke infekcijske bolesti poput ospica, gripe, angine i šarlaha mogu svojim djelovanjem sudjelovati u patogenezi upale crvuljka (28). S obzirom na to da se i nakon opstrukcije lumena crvuljka nastavlja s kontinuiranom sekrecijom sluzi, dolazi do povećanja tlaka unutar crvuljka i posljedične distenzije. U početnim stadijima porasta intraluminalnog tlaka dolazi do opstrukcije limfatične i venske cirkulacije, pri čemu nastaje kongestija krvi u crvuljku i nabreknuće. Osim toga, dolazi i do distenzije crvuljka pri čemu se aktiviraju visceralna živčana vlakna izazivajući u početku tupu, nejasnu, površinski raširenu bol u srednjim područjima abdomena. Napredovanjem upale koja u jednom trenutku dolazi na parijetalni peritonej, mjesto najveće bolnosti premješta se putem donjega desnoga trbušnog kvadranta (20). Kada je zahvaćena seroza apendiksa, dolazi do stvaranja fibrinopurulentnoga eksudata koji može, ako zahvati serozu okolnoga crijeva voditi u stvaranje lokalnoga peritonitisa. Ako upala dalje napreduje (tijekom 24 do 36 sati), može se prekinuti opskrba crvuljka arterijskom krvlju pri čemu dolazi do promjena stijenke crvuljka u vidu nekroze, odnosno nastanka gangrenoznog apendicitisa. Naposljetku početna upala može napredovati do potpune perforacije crijevne stijenke i nastanka peritonitisa, koji,

ako nisu djelotvorni obrambeni mehanizmi upale, može postati difuzan. Početnih 36 sati od nastanka upalnog procesa rizik je od perforacije malen, ali svakih sljedećih dvanaest sati rizik raste za otprilike 5% (31). Ako djeluju lokalni obrambeni mehanizmi upale, dolazi do sljepljivanja velikoga omentuma s crijevnim vijugama, sprječavajući daljnje širenje upalnoga procesa, pri čemu nastaje *periapendikularni apsces* (23). Također je moguće i spontano smirivanje upale i samoizlječenje.

1.5.2. Patologija

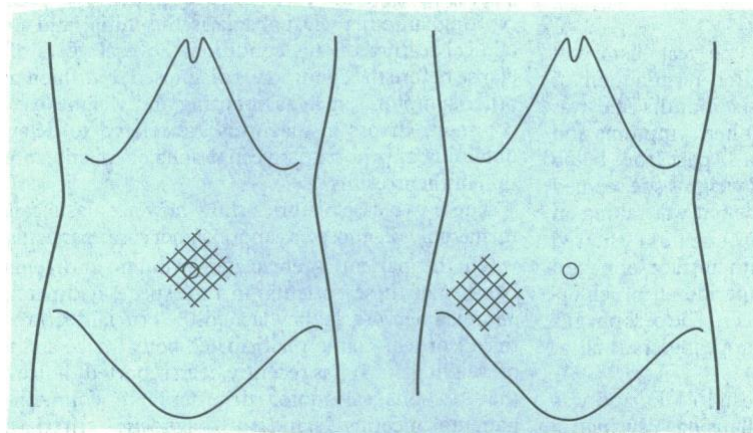
Konačna dijagnostika akutne upale crvuljka postavlja se nakon kirurškoga uklanjanja apendiksa putem patohistološkog (PHD) nalaza koji se dobije patološkom obradom dobivenoga tkiva. Patohistološki upalne promjene mogu biti različite težine, ovisno o širenju upale i nastanku upalnih promjena same stijenke apendiksa. Ako je nalaz patologa nespecifičan, ne postoji sigurnost u definitivnu dijagnozu akutne upale crvuljka, odnosno nisu pronađeni neutrofilni u mišićnom sloju. Kada je dijagnoza *appendicitis acuta catarrhalis*, riječ je o početnim upalnim promjenama kada stijenka crvuljka bude edematozno proširena i histološki prožeta polimorfonuklearnim leukocitima. Ako upalni proces nije zaustavljen i upala napreduje, upalne se promjene šire i zauzimaju distalnija područja stijenke apendiksa, a polimorfonukleare je moguće vidjeti u svim područjima do serozne membrane. U toj je fazi lumen crijeva makroskopski ispunjen gnojem, pa se i naziva gnojna faza upale crvuljka – *appendicitis acuta suppurativa* ili *phlegmonosa*. Kod najtežeg stupnja upalno promijenjenog crvuljka nastaje nekrotizacija stijenke, pri čemu nije isključena ni mogućnost perforacije stijenke crvuljka i širenje upalnih stanica na okolno tkivo. Takav oblik upale crvuljka je gangrenoznom upalom promijenjeni crvuljak, odnosno *appendicitis acuta gangraenosa*. *Appendicitis gangrenosa perforata* gangrenozno je upaljeni crvuljak koji je perforirao (23). Kako je već spomenuto, moguće je i spontano smirivanje upale i samoizlječenje, ali zbog postojanja opasnosti od perforiranja, sama klinička sumnja na akutnu upalu crvuljka smatra se indikacijom za kirurški zahvat. Kod kirurškoga zahvata, kirurg može dati dijagnozu upalnoga stanja crvuljka koja će se kasnije razlikovati od dijagnoze patologa potvrđene PHD nalazom. To se događa zbog različite makroskopske i histološke slike različitih stadija akutnoga apendicitisa. Tako je primijećeno da kirurzi najčešće precijene upalni stadij crvuljka samoga patohistološkog pregleda i konačne potvrde dobivene PHD nalazom (32). Ipak, kako upala napreduje po stadijima, makroskopska dijagnostika operatera sve je točnija. Kod težih oblika

upale, kada postoji gangrena, perforacija ili druge komplikacije, intraoperacijski nalaz izvrsno se podudara s PHD nalazom (33).

1.5.3. Klinička slika

Akutni apendicitis ima specifičnu kliničku sliku, koja može, uz pravilnu anamnezu i klinički pregled, a bez dodatnih komorbiditeta, voditi jednostavnom dijagnosticiranju akutnoga apendicitisa. Međutim, to, naravno, nije uvijek tako, pogotovo kod male djece. Samo veće djetete, a nekad ni ono, zna dobro opisati kako bol, koja je jedan od glavnih simptoma akutnoga apendicitisa, mijenja svoju lokalizaciju i karakter. Nekoliko je razloga neadekvatne dijagnostike akutnog apendicitisa kod djece. Naime, klinička slika može biti, i najčešće jest, nespecifična u djece mlađe od pet godina. Osim toga, otežana je i komunikacija s njima, prisutan je strah od pregleda i razdražljivost djece pa je fizički pregled često neadekvatan. Također, događa se i preklapanje simptoma s drugim čestim dječjim bolestima pa je dijagnostika i na taj način otežana. Svi ti faktori vode kašnjenju u postavljanju dijagnoze akutne upale crvuljka i, posljedično, njegovim težim oblicima (34). Ukupna stopa zakašnjele, a nekad i propuštene dijagnoze kreće se od 70 do 100% među djecom mlađom od 3 godine i od 19 do 57% u predškolskoj dobnoj skupini. Postotak propuštenih dijagnoza smanjuje se kod starije djece, pa iznosi 12 do 28% za djecu školske dobi i manje od 15% u adolescenata (35–37). Akutna upala crvuljka kod djece može se prikazati na različite načine. Simptomi mogu biti različiti, a ovise o bolesnikovoj dobi, mjestu na kojem se crvuljak nalazi i individualno specifičnome tijeku bolesti. Početak akutne upale crvuljka kod djece može krenuti podmuklo, kraćim vremenskim periodom opće slabosti i smanjenja teka, pa se kod djeteta nema dojam ozbiljne bolesti, zbog čega se u tome periodu najčešće ne traži liječnička pomoć. Pretpostavlja se da je stanje prolazno i da se radi eventualno o nekoj virozi koja može dati slične simptome. Bol u truhu vodeći je, i najčešće prvi pravi, simptom akutnog apendicitisa kod djece. U početku je ta bol posljedica opstrukcije apendiksa, a kako crvuljak nema somatsku inervaciju, takva je bol najčešće lokalizirana u središnjem dijelu trbuha (oko pupka) ili u epigastriju i izrazito je nespecifična. Radi se o visceralnoj boli koju bolesnici pokazuju kružeći rukom preko srednjega dijela trbuha. Nakon što prođe šest do dvanaest sati, područje boli „migrira“ (Slika 3). To se događa zato što je upala prodrla skroz preko seroze do peritoneuma, pa bol postaje odraz lokalnog peritonitisa. Takva je bol somatska bol pa stoga postaje jasno lokalizirana u

McBurneyevoj točki, u donjem desnom kvadrantu trbuha (23). Takva je bol ozbiljnijega intenziteta, a pojačava se kihanjem, kašljanjem, pokretom i sl.



Slika 3. Migracija boli u apendicitisu. Rana se bol prenosi putem visceralnoga živčanog sustava pa se osjeti najviše na području prikazanom na lijevoj strani slike. Kod zahvaćenosti parijetalnoga peritoneuma dolazi do somatske boli koja je lokalizirana u desnoj ilijačnoj jami (desna strana slike) (38).

Kako akutno upalno stanje crvuljka napreduje, javlja se defans trbušne muskulature u ileocekalnom području, odnosno trbušna stijenka postaje napeta. U djece mlađe od tri godine nalaz abdominalne boli dokumentiran je u promjenjivom udjelu od 35 – 81% slučajeva (34). Osim boli, bolesnici kao simptome često navode gubitak teka, mučninu i povraćanje. U slučaju akutne upale crvuljka, ti se simptomi javljaju obično nakon pojave boli, a ako se jave prije, onda je i dijagnoza akutnoga apendicitisa upitna. Opstipacija je simptom koji se javlja nešto češće od proljeva, koji se najčešće javlja pri pelvičnom položaju crvuljka (23). Proljev se kao simptom nalazi u 30 – 40% akutnih upala crvuljka, a problem je što tada može odavati kliničku sliku gastroenteritisa, a ne akutnoga apendicitisa (39). Nedavna je studija pokazala da su proljev i vrućica glavni čimbenici rizika za odgođenu dijagnozu akutne upale crvuljka jer, mogu ukazivati na klinički sliku gastroenteritisa ili nekih drugih infektivnih bolesti (40). Nakon pojave boli i drugih simptoma, može se javiti i vrućica i to najčešće blaži do umjereni porast tjelesne temperature (do 38 °C). Drugi oblici tjelesne temperature ne isključuju dijagnozu akutnoga apendicitisa, ali visoka tjelesna temperatura (iznad 38,5 °C) u pravilu može ukazivati na komplikaciju akutne upale crvuljka tipa perforacije (23). Svi bolesnici nemaju, naravno, sve

simptome i zato je dijagnostika akutnoga apendicitisa, uz pomoć kliničke slike, a pogotovo u pedijatrijskoj populaciji, veliki izazov.

1.5.4. Klinički znakovi

Najčešći je znak koji se nađe kod pregleda bolesnika s akutnom upalom crvuljka osjetljivost abdomena, koja se javlja u više od 95% bolesnika. Stoga se bolesnici često namještaju u najudobniji položaj, na desni bok s laganom fleksijom kuka. Trbuh je općenito mekan (osim u slučaju nastanka defansa muskulature trbušne stijenke) s lokaliziranom bolnošću na McBurneyevoj točki ili oko nje (41). McBurneyevu točku nalazimo na mjestu na kojem se spajaju lateralna i srednja trećina crte koja povezuje gornju prednju spinu ilijaku i pupak. U ranoj fazi bolesti i kod debljih bolesnika osjećaj bolnosti može biti slabo izražen. Kod određenih smještaja crvuljka (retrocekalnom, pelvičnom i subhepatičnom) može nedostajati lokalizacija karakteristične bolnosti. Ako se pojavi mišićna rigidnost, odnosno defans muskulature, ona se lokalizira u desnoj ilijačnoj jami. Taj je rigiditet posljedica širenja upale na parijetalni peritoneum iznad crvuljka, a nalazi se u uznapređovaloj upali (23). Jedan je od češćih znakova upale crvuljka i povratna osjetljivost (engl. *rebound tenderness*), a nastaje kada doktor, pri palpaciji bolesnikovog trbuha, naglo otpusti ruku kojom palpira abdomen. Tada dolazi do pojave privremenoga jačanja boli u području donjega desnog kvadranta trbuha. Taj se klinički znak naziva Blumbergovim znakom, a označava somatsku bol nastalu podražajem peritonitisa. Vrlo često traženje potvrde ovog kliničkog znaka može uznemiriti bolesnika pa ga valja rabiti s dozom opreza.

Postoje i mnogi drugi klinički znakovi koji se provjeravaju, ali najveću osjetljivost ima Blumbergov znak. Grassmanov znak je prisutan kada dolazi do pojačavanja bolnosti pri samoju perkusiji trbuha. Rovsingov znak je pozitivan kada palpiranjem lijeve strane abdomena odnosno pritiskanjem područja sigmoidnog crijeva dolazi do pojačavanja boli u donjem desnom kvadrantu. To je još jedna potvrda da je oko apendiksa lokalno upaljen peritoneum, a bol nastaje jer se plin potiskuje iz distalnijih dijelova crijeva. Hornov znak je pozitivan ako se bolnost povećava pri povlačenju testisa prema dolje. Ako bolesnik pri podizanju desne noge ispružene u koljenu osjeti pojačavanje boli, dok liječnik lagano pritišće ileocekalno područje, kaže se da je Kruegerov znak pozitivan. Ta je pojava posljedica zatezanja mišića psoasa pri podizanju noge. Dunphyjev znak je pozitivan ako bolesnik osjeća jačanje bolnosti u donjem desnom kvadrantu trbuha kod kašljanja. Također, nekad se provjeravaju znak psoasa i znak

opturatora, koji budu pozitivni u određenim položajima crvuljka. Naime, u retrocekalnom i pelvičnom položaju akutno upaljenoga crvuljka mogu izostati prije navedeni znaci zbog specifičnog smještaja. Tada se kod retrocekalnoga položaja može pristupiti ispitivanju znak psoasa, koji je pozitivan ako dolazi do pasivnog ekstendiranja natkoljenice. Znak opturatora je pozitivan kod pelvičnoga apendicitisa, a nastaje kod pojave boli tijekom pasivnog rotiranja natkoljenice koja je u fleksiji (23). Osim toga, može se napraviti i digitorektalni pregled, ali on nudi malo u smislu poboljšanja dijagnostičke točnosti. Digitorektalni pregled trebao bi biti rezerviran za one kod kojih se sumnja na atipične prezentacije koje upućuju na zdjelični ili retrocekalni apendicitis (41). Ipak su perkutorna osjetljivost i povratna osjetljivost najpouzdaniji klinički znakovi koji ukazuju na dijagnozu akutnog apendicitisa. To su znakovi akutne upale crvuljka najčešće opisani, no svi se javljaju u manje od 40% bolesnika, pa ni njihov izostanak ne može biti znak definitivnoga prestanka sumnje na akutnu upalu crvuljka niti smije spriječiti liječnika u postavljanju točne dijagnoze (41–43).

1.6. Dijagnostika akutnog apendicitisa

Dijagnoza akutne upale crvuljka klinički se postavlja na temelju detaljne anamneze i kliničkoga pregleda. Ne postoji specifični dijagnostički test za apendicitis pa se rabi kombinacija anamneze, kliničkoga pregleda i dijagnostičkih pretraga. Točno je da je kod određenog broja bolesnika dovoljna anamneza i klinički pregled za postavljanje dijagnoze, no nemaju svi bolesnici tipičnu kliničku sliku, pa u postavljanju dijagnoze pomažu neke od dijagnostičkih pretraga. To su dijagnostičke pretrage poput kompletne krvne slike, analize sedimenta urina i nativnoga radiograma trbuha, uz određene bodovne ljestvice koje mogu sugerirati radi li se ili ne o akutnoj upali crvuljka. Ako kombinacija svega navedenog govori u prilog tome da bi se trebalo raditi o akutnoj upali crvuljka, bolesnik se operira bez dodatnih dijagnostičkih pregleda. Međutim, ako se i dalje ne može sa sigurnošću odrediti je li riječ ili ne o akutnoj upali crvuljka, može se proširiti dijagnostička obrada putem dodatnih slikovnih pretraga ili se može pristupiti aktivnom promatranju bolesnika, najčešće u kraćim vremenskim razmacima od po šest sati (23).

1.6.1. Laboratorijski testovi

Laboratorijske testovi i vrijednosti dobivene tim testovima doprinose dijagnostičkom procesu, ali nisu apsolutna dijagnostička vrijednost u dijagnosticiranju akutne upale crvuljka (44–46). Gledano pojedinačno, niti jedan laboratorijski parametar ne može sigurno isključiti ili potvrditi dijagnozu akutne upale crvuljka. U kombinaciji, naprotiv, mogu usmjeriti daljnje liječenje. Dobivene nalaze treba shvaćati, kako je već rečeno, u kombinaciji s anamnezom i kliničkim pregledom. Laboratorijski nalazi daju značajan dijagnostički doprinos kada su anamneza bolesti i klinički znakovi zbunjujući, što je osobito izraženo kod akutnoga i flegmonoznoga apendicitisa (47). Diferencijalna i kompletna krvna slika prvi su testovi koji se najčešće rade, a nakon njih i analiza sedimenta urina. U krvnoj slici najvažnije je pratiti vrijednosti leukocita i neutrofila te C-reaktivnog proteina (CRP) (48). Blaga do umjerena leukocitoza ($11 - 18 \times 10^9/L$) ima relativno malu dijagnostičku vrijednost. Naime, iako se leukocitoza nađe u preko 80 % bolesnika s akutnom upalom crvuljka, porast leukocita nalazimo i u preko dvije trećine bolesnika s drugim patologijama s boli u donjem desnom kvadrantu (perforacija peptičkoga ulkusa, akutni kolecistitis i dr.) (49). Stoga bi, kod sumnje na akutni apendicitis, trebalo u određenim vremenskim razmacima (4 do 8 sati) ponavljati određivanje broja leukocita, čime se povećava specifičnost ove laboratorijske pretrage (23). Ako su razine broja leukocita i neutrofilnoga udjela te vrijednost CRP-a unutar referentnih intervala, akutna se upala crvuljka sa sigurnošću isključuje (20). Međutim, čak i kombinirane normalne razine leukocita i CRP-a vide se u oko 2% bolesnika s potvrđenim akutnim apendicitisom i mogu se, iako rijetko, naći čak i u bolesnika s kompliciranim apendicitisom (50). Vrijednosti CRP-a najvjerojatnije će biti povišene kod upale crvuljka, ako su simptomi prisutni dulje od dvanaest sati. Kombinacija povišenog CRP-a, povišenih leukocita ili neutrofilije veće od 75% povećava osjetljivost na 97 do 100% za dijagnozu akutne upale crvuljka. Stoga bi za bolesnike s normalnim vrijednostima sva tri parametra vjerojatnost akutne upale slijepoga crijeva bila mala (51). CRP daje i dodatnu vrijednost anamnezi i fizikalnom pregledu pri dijagnosticiranju upale crvuljka kod djece koja imaju akutnu abdominalnu bol. Naime, apendicitis je najmanje vjerojatan ako je vrijednost CRP $<10 \text{ mg/L}$ i ako su simptomi prisutni duže od 48 sati (52). Osim ovih parametara, kao pokazatelj teške infekcije, pa tako i kod napredovaloga akutnog apendicitisa, može se koristiti prokalcitonin. Ako su vrijednosti prokalcitonina veće od $0,18 \text{ ng/mL}$, onda postoji 97% osjetljivost i negativna prediktivna vrijednost od 89,3% za upalno stanje peritoneuma, čiji izvor može biti uznapredovali stadij akutne upale crvuljka (53).

Sediment urina kao pretraga važan je dio dijagnostike jer može isključiti mokraćni sustav kao mjesto izvora bolesti. Neke od bolesti koje zahvaćaju mokraćni sustav mogu se prezentirati bolnošću u donjem desnom kvadrantu trbuha. Ako je nalaz uredan, može se isključiti prisutnost infekcije mokraćnoga sustava i na taj način pripomoći dijagnosticiranju akutne upale crvljka. Ukoliko je akutni apendicitis lociran na crvljku koji ima specifičan položaj, bilo zdjelčni ili retrocekalni, utoliko se pretragom sedimenta urina može uočiti pojava blage piurije, leukociturije ili čak mikrohematurije. Te promjene nastaju kada je nadražen mokraćni mjehur, odnosno mokraćovod (23).

1.6.2. Radiološka obrada

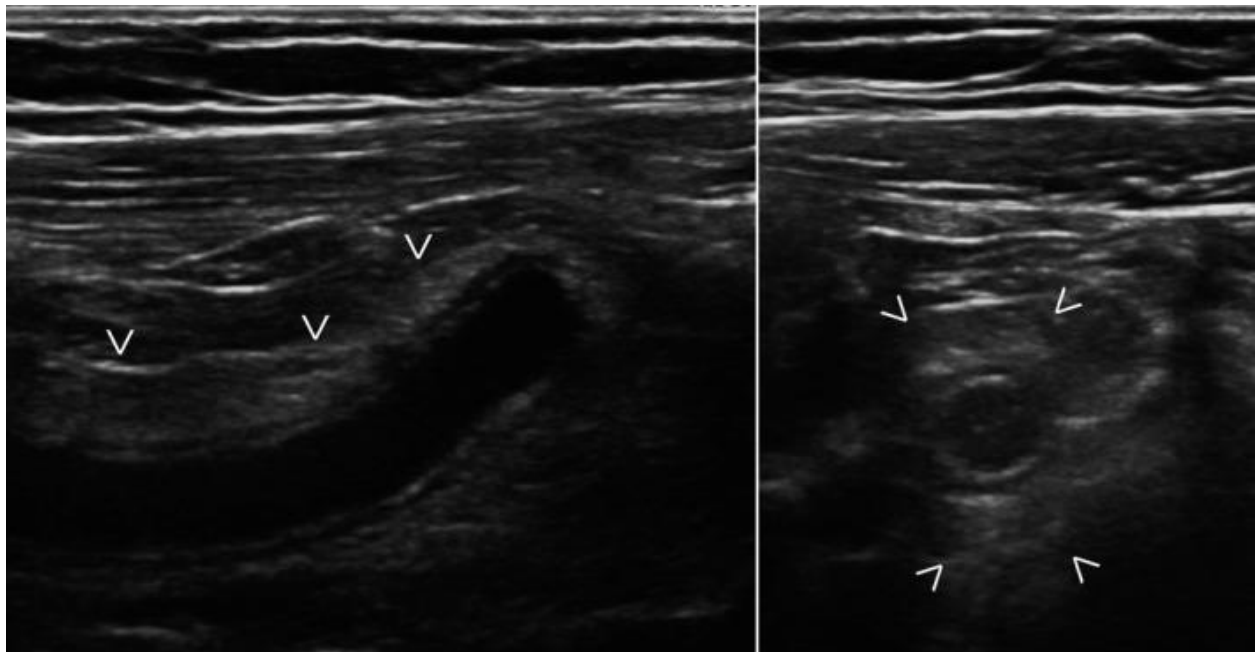
1.6.2.1. Transabdominalni ultrazvuk

Transabdominalni ultrazvuk (UZV) ima središnju ulogu u dijagnostičkoj obradi djece sa sumnjom na akutnu upalu crvljka. Smatra se da bi se pristup radiološkoj obradi akutne upale crvljka trebao započeti UZV-om i po potrebi nastaviti kompjutoriziranom tomografijom (CT) ili magnetskom rezonancijom (MR) (54). Kada su nalazi transabdominalnog UZV-a u djeteta s akutnim stanjem u trbuhu neuvjerljivi, može biti teško odrediti odgovarajući sljedeći korak u dijagnostičkoj obradi. U starije se djece kombinacija UZV-a praćenoga CT-om pokazala najučinkovitijom strategijom za dijagnosticiranje apendicitisa iako je ta praksa rijetka i gotovo se uopće ne provodi na dojenčadi (55). Transabdominalni UZV inicijalna je i preferirana slikovna metoda za procjenu upale slijepoga crijeva u pedijatrijskoj populaciji zbog svoje visoke specifičnosti (>90%), pozitivne prediktivne vrijednosti (98%), kao i nedostatka izloženosti ionizirajućem zračenju (56). Budući da je nekolabiranoga lumena nepromijenjeni crvljak uglavnom se ne može prikazati UZV pregledom trbuha. Crvljak se ponekad može prikazati na bazalnom dijelu cekuma gdje izgleda poput slijepoga kraja tubularno strukturiranoga crijeva (57). Transabdominalnim UZV-om upalno nepromijenjen crvljak može se vidjeti u do 2% slučajeva (58).

Crvljak se na UZV-u pregledava pomoću linearne sonde metodom dozirane kompresije. Kako bi pregled bio manje bolan, doziranu kompresiju potrebno je izvoditi što nježnije, a započinje se najudaljenije od mjesta bolnog mjesta. Vješt dijagnostičar pravilnom kompresijom, putem UZV sonde, uspijeva prikazati strukture kao što su arterija i vena ilijaka uz mišić psoas. S prednje se strane tih struktura UZV pregledom može locirati crvljak (57,

59). UZV prikazi koji bi sugerirali da se radi o akutnom apendicitisu uključuju prošireni apendiks promjera većeg od šest milimetara, zadebljana stijenka šira od tri milimetra, aperistaltičnost i apendikolitna prisutnost. Apendikolit se putem UZV-a vidi kao hiperehogena struktura unutar proširenog crvuljka.

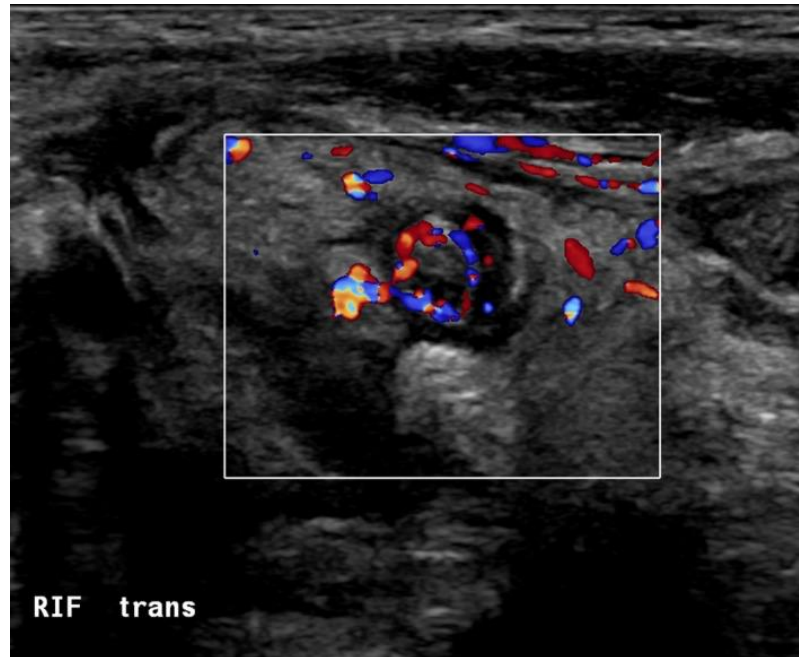
Asimetrično zadebljana stijenka crvuljka, prisutna slobodna tekućina oko crvuljka, promjene priležećega masnoga tkiva i mezenterija, kao i nakupine uočljivih limfnih čvorova znakovi su koji mogu upućivati na uznapredovanje akutne upale crvuljka (Slika 4) (60).



Slika 4. UZV prikaz akutnog apendicitisa. Hiperhogeni mezenterij okružuje upaljeni apendiks. Lijeva slika prikazuje UZV u uzdužnoj, a desna u poprečnoj ravnini (61).

Problem transabdominalnog UZV-a njegova je osjetljivost koja može biti izrazito varijabilna, a ovisi o sposobnosti operatera koji s njim rukuje (62).

Kao dijagnostička metoda može se koristiti i Doppler UZV. Doppler otkriva povećanu vaskularizaciju unutar akutno upaljenoga crvuljka i oko njega (Slika 5) (63).



Slika 5. Akutni apendicitis vidljiv pomoću Doppler UZV-a. Vidi se povećan protok krvi u stijenki crvuljka (61).

1.6.2.2. Nativna rendgenska snimka trbuha

Nativna rendgenska snimka abdomena nema pretjerane vrijednosti u dijagnostici akutne upale crvuljka i nije metoda izbora u slikovnoj dijagnostici akutne upale crvuljka. Radiografski su nalazi koji mogu upućivati na akutni apendicitis desnostrana skolioza zbog napetosti desnoga mišića psoasa, mekotkivna masa, lokalizirani ileus u području desne ilijačne udubine, crijevna opstrukcija, slobodna peritonealna tekućina i fekolit. NajsPECIFICNIJI je među ovim nalazima za dijagnozu akutnoga apendicitisa fekolit kojeg nalazimo u nešto manje od trećine bolesnika s upaljenim crvuljkom i postoji u oko 2% slučajeva bez upale crvuljka. Ipak, većina novijih studija smatra da su rendgenske snimke kod akutne upale crvuljka pogrešne (34). Nativna rendgenska snimka trbuha može se koristiti kao orijentalno prognostičko sredstvo jer je dokazano kako je perforacija akutno promijenjenoga crvuljka prisutna u 45 do 100% slučajeva u kojima je rendgenska slika otkrila kalcificirani apendikolit (64, 65). Nativna rendgenska snimka trbuha može, prema nekim studijama, imati negativnu prediktivnu vrijednost koja iznosi 98%. Smatra se da je, u nedostatku slike fekalnoga punjenja u cekumu, mogućnost akutnoga apendicitisa iznimno mala i iznosi manje od 2%. Ovaj znak najvjerojatnije nastaje kao posljedica prisutnoga upalnog procesa na crvuljku (66, 67).

1.6.2.3. Kompjuterizirana tomografija (CT) i magnetna rezonanca (MRI)

CT metoda je izbora ako je UZV dijagnostički neodređen. Kao što je već navedeno, kombinacija UZV-a praćenoga CT-om pokazala se najučinkovitijom strategijom za dijagnosticiranje apendicitisa u djece premda je ta praksa rijetka i gotovo se uopće ne provodi na dojenčadi. Nekoliko je studija izvijestilo a je osjetljivosti CT-a između 87 i 100% u dijagnostici akutne upale crvuljka. Specifičnost CT-a je negdje između 83% i 100% (68, 69). Iako je kao dijagnostička metoda CT puno osjetljiviji od, primjerice, UZV-a, vrlo je važno ponoviti da se jasno pokazalo kako je veća količina zračenja koje emitira CT u uskoj povezanosti s većim životnim rizikom od tumora kod pedijatrijske populacije (70, 71). Dijagnostički kriteriji za detekciju akutnoga apendicitisa putem CT-a slični su onima kod UZV dijagnostike. Neki od znakova akutnog apendicitisa koji se traže na CT-u su dilatirano slijepo crijevo (promjer veći od šest milimetara), masne pruge, zadebljanje vrha slijepoga crijeva, limfadenopatija, prisutnost apendikolita ili apscesa i dr.

Velika prednost MRI naspram CT-a izostanak je ionizirajućega zračenja. Ove dvije dijagnostičke metode imaju vrlo slične osjetljivosti i specifičnosti u dijagnostici akutne upale crvuljka. Normalan crvuljak moguće je uočiti MRI-om u otprilike 87% ispitanika (57). Korištenje je MRI rijetko jer nije lako dostupna, više košta i često nosi potrebu za sedacijom bolesnika. Korištenje MRI kao dijagnostičkoga sredstva, pogotovo kao alternativa CT-u, koristi se najviše kod trudnica i bolesnika koji imaju alergije na kontrastna sredstva (51).

1.6.3. Bodovni sustavi u dijagnostici akutnog apendicitisa

Nekoliko je sustava bodovanja osmišljeno kao alternativa ili komplementar za poboljšanje dijagnostičke točnosti akutnoga apendicitisa. U nekim studijama zabilježena je poboljšana dijagnostička preciznost, pogotovo u odrasloj populaciji (72–74).

1.6.3.1. Alvarado sustav bodovanja

Alvarado sustav bodovanja jedan je od često korištenih sustava bodovanja. Počeo se primjenjivati 1986. godine, a prvenstveno je osmišljen s ciljem redukcije stope negativnih apendektomija. Alvarado je na temelju svojih studija došao do zaključka kako bi osam

prediktivnih faktora moglo biti od pomoći u dijagnostici akutne upale crvuljka. Ovaj sustav zapravo više služi kao pomoć u odlučivanju o daljnjem bolesnikovom liječenju. Sustav djeluje tako da bodovno rangira nekoliko kliničkih varijabli koje su rangirane u tri kategorije: klinički znakovi, klinička simptomatologija i laboratorijski parametri. Od kliničkih znakova povratna osjetljivost i porast temperature $\geq 37,3$ °C boduju se s po jednim bodom, a napetost u donjem desnom kvadrantu dvama bodovima. Svi se simptomi boduju s po jednim bodom, a ispituju se migrirajuća bol, anoreksija te mučnina i povraćanje. Od laboratorijskih parametara leukocitoza nosi dva boda, a neutrofilija jedan bod.

Tablica 1. Alvarado sustav bodovanja.

Varijable	Bodovi
Bol koja mijenja položaj	1
Anoreksija	1
Mučnina i povraćanje	1
Napetost u donjem desnom kvadrantu	2
Povratna napetost	1
Porast temperature ≥ 38 °c	1
Leukocitoza ($\geq 10,400/\text{mm}^3$)	2
Neutrofilija ($\geq 75\%$ neutrofila)	1
Najveći mogući zbroj bodova	10

U tom bodovnom sustavu, bolesnici s rezultatom manjim od pet mogu se ispitati na neke druge uzroke nastanka boli, a koji nisu povezani s akutnim zbivanjem na crvuljku. Bolesnici koji imaju rezultat između pet i šest trebali bi ostati na promatranju, dok bolesnici s rezultatom sedam ili više najvjerojatnije imaju akutni apendicitis, s obzirom na to da je osjetljivost Alvarado ljestvice kod detekcije akutno upaljenog crvuljka između 88% i 90%, a specifičnost između 72% i 81% (75, 76). Glavna mana takvoga sustavnoga bodovanja velika je mogućnost poklapanja simptomatologije s drugim bolesnim stanjima.

1.6.3.2. Pedijatrijski sustav bodovanja (PAS)

Pedijatrijski sustav bodovanja ili PAS drugi je sustav bodovanja specifičan za akutni apendicitis u pedijatrijskoj populaciji. Osmislio ga je dječji kirurg Madan Samuel 2002. godine.

Kao i Alvarado sustav bodovanja, PAS je vodič koji pomaže kod kliničkih pregleda u pedijatrijskoj populaciji, a radi donošenja pravilne odluke o daljnjem nastavku liječenja djeteta. Detaljna anamneza, fizikalni pregled i laboratorijski parametri kombinacija su parametara kojima se koristi PAS sustav. Bodovni zbroj manji od dva sugerira da se gotovo sigurno ne radi o akutnoj upali crvuljka, dok rezultat od osam bodova i više pretpostavlja da se radi o akutnom stanju na crvuljku. Kao i kod Alvarado bodovne ljestvice, bolesnici koji su bodovno između, trebali bi ostati na daljnjem promatranju i daljnjoj dijagnostici. Prof. Pogorelić i sur. nisu pronašli značajnu razliku između Alvarado sustava bodovanja i Pedijatrijskog sustava bodovanja (77). Jedna je od mana PAS sustava bodovanja smanjena točnost kod djece mlađe od četiri godine jer je ovaj sustav najkorisniji u primjeni za djecu koja mogu dobro komunicirati o simptomima koje imaju, posebice o migrirajućoj boli i anoreksiji.

1.6.4. Diferencijalna dijagnoza akutnoga apendicitisa

Akutna bol u trbuhu može biti simptom raznih (ne samo trbušnih) bolesti u čovjeka i kao takva predstavlja veliki diferencijalno dijagnostički problem. Svaki bolesnik koji se žali na bolove u trbuhu može imati akutno zbivanje na apendiksu. Osim apendicitisa, u obzir dolaze razne druge bolesti, a podjela po spolu i dobi može barem malo olakšati diferencijalnu dijagnozu. U ženskoj populaciji treba sumnjati na rupturu ovarijskih folikula, vanmaterničnu trudnoću, upale ovarija ili tube i torzije ciste jajnika. U pedijatrijskoj populaciji nije rijetka pojava mezenterijalnog limfadenitisa, Meckelovoga divertikulitisa i intususpecije. U starijoj populaciji bolesnika diferencijalno dijagnostički u obzir dolaze upala koleciste, diverikulitisi i tumori desne strane debeloga crijeva. Za neke od navedenih bolesti indicirana je hitna operacija, kao i kod akutne upale crvuljka. Od bolesti koje ne iziskuju hitnu operaciju najčešće nalazimo patološka stanja poput upalne zdjelične bolesti u ženskoj populaciji, bakterijskoga i virusnoga gastroenteritisa, rupture folikularne ciste ovarija i neke rijetke vrste ileitisa (23).

1.7. Liječenje akutnoga apendicitisa

Liječenje djece s vjerojatnom akutnom upalom crvuljka može se vršiti konzervativnim načinom ili operativnim putem. Djeca s atipičnom prezentacijom simptoma zahtijevaju konzultaciju dječjega kirurga. Stacionarno promatranje kirurga može pomoći u razlikovanju atipične prezentacije akutnoga apendicitisa od drugih poremećaja. Bolesnici kod kojih je

utemeljen nizak rizik na temelju kliničkoga pregleda, dijagnostičkih metoda ili putem bodovnih ljestvica mogu biti otpušteni iz hitne službe uz preporuku ponovne procjene stanja nakon osam do dvanaest sati. Osim toga, postoji protokol aktivnoga praćenja koji uključuje česte kliničke preglede svakih četiri do šest sati, s ponavljanim UZV pregledima koji mogu poboljšati dijagnostički učinak i smanjiti korištenje CT- a, kao i moguće rizike operacijskoga zahvata (78, 79).

1.7.1. Konzervativni način liječenja akutnoga apendicitisa

Konzervativni pristup liječenju akutne upale crvuljka uključuje početak liječenja neoperativnim putem, odnosno antibioticima. Nedavni sustavni pregledi i meta analize pokazali su da se većina bolesnika s nekomplikiranim oblikom akutnoga apendicitisa može liječiti konzervativno, na način da se terapija počinje samo primjenom antibiotika (80, 81). Problem takvoga pristupa liječenju akutnoga apendicitisa relativno je velika stopa recidiva. U nedavnome istraživanju koje su proveli Harnoss i sur. uočena je stopa recidiva simptoma unutar jedne godine od 27,4% nakon prvoga liječenja antibioticima. Također je pokazano da je stopa uspješnosti liječenja antibiotskom terapijom bez komplikacija bila značajno manja u odnosu na stopu nakon operacije (68,4% naprama 89,8%). Upravo to potvrđuje i činjenica da je u skupini liječenoj konzervativnim putem, odnosno antibioticima, 27,3% bolesnika bilo podvrgnuto apendektomiji unutar jedne godine od početne prezentacije akutnoga apendicitisa, kao rezultat recidiva apendicitisa ili novonastalih komplikacija (82). Ponovljene se epizode apendicitisa, kod čak 20% bolesnika koji su prvotno liječeni konzervativnim načinom, prezentiraju gangrenoznom upalom crvuljka ili perforacijom. Postoje faktori koji bi trebali biti ispunjeni kako bi se postigla visoka razina uspjeha neoperativnoga pristupa liječenju akutnoga apendicitisa. Naime, taj način liječenja zahtijeva prvenstveno pažljiv odabir bolesnika. Najvažnije je ne propustiti bolesnike s gangrenoznim akutnim apendicitisom, apscesima i difuznim peritonitisom. Hansson i sur. u svojoj studiji postavljaju određene uvjete u smislu kliničkih parametara koji bi trebali biti ispunjeni kako bi bolesnici imali najveću moguću šansu za oporavak liječenjem antibioticima bez operacije. Neki su od tih kriterija koje moraju ispunjavati bolesnici s akutnim apendicitisom da bi se uspješno konzervativno liječili: starosna dob manja od 60 godina, broj leukocita manji od $12 \times 10^9/L$ i C-reaktivni protein manji od 60 g/L (83). Jedan je od glavnih čimbenika koji govore u prilog obaveznomu kirurškom pristupu liječenju akutnoga apendicitisa prisutnost apendikolita. Prisutnost apendikolita opetovano je

identificirana kao neovisan prognostički čimbenik rizika za neuspjeh liječenja konzervativnim pristupom. Osim toga, kada se javlja zajedno s akutnim apendicitisom, prisutnost apendikolita povezana je s povećanim rizikom od perforacije (82).

Što se tiče strategije liječenja konzervativnim pristupom, većina do danas objavljenih ispitivanja pokazuje da je potrebno minimalno 48 sati bolničke primjene intravenskim antibioticima, nakon čega slijede oralni antibiotici u ukupnom trajanju od sedam do deset dana (84). U pedijatrijskoj populaciji upotrebljava se protokol koji se koristi antibioticima širokoga spektra, intravenskom primjenom, tijekom 24 sata. Nakon toga se nastavlja primjenom najčešće amoksicilin- klavulanata ili ciprofloksacina s metronidazolom, oralnim putem.

Glavna prednost konzervativnoga načina liječenja bila bi manja cijena terapije, uz kraće provedeno vrijeme na bolničkom liječenju. Također, nema rizika koji se mogu javiti od samoga operativnog liječenja kao takvoga (85).

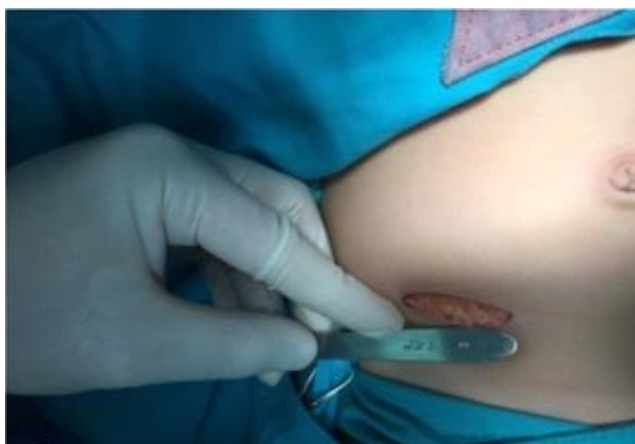1.7.2. Kirurško liječenje akutnoga apendicitisa

1.7.2.1. Prijeoperacijske napomene

Nakon pravilno obavljene dijagnostike i utvrđene dijagnoze postojanja akutne upale crvuljka, glavni je cilj liječnika obaviti apendektomiju i smanjiti mogućnost nastanka komplikacija. Najčešći je operativni način liječenja kod gotovo svih oblika akutnoga apendicitisa laparoscopska apendektomija. Danas se otvoreni način apendektomije vrlo rijetko radi, eventualno u slučajevima kada operater tako preferira ili kada postoje jasne indikacije za takav pristup. Mala djeca, posebice mlađa od dvije godine, glavna su skupina pedijatrijske populacije u kojoj bi trebalo izvesti što raniji operativni zahvat, uzimajući u obzir stopu komplikacija koja se kod njih javlja. Djeca koja imaju akutnu upalu crvuljka mogu biti u teškom obliku dehidracije zajedno s ozbiljnim elektrolitnim disbalansom. Zato je važno da nadoknade tekućinu, kao i korigirati moguće elektrolitne promjene. Vrlo je važno kod djece predoperativno uvesti analgetik, kao i antipiretik, ako su prisutni bolni podražaji i vrućica. Osim toga, ako se dijagnostički utvrdi perforirani crvuljak, perioperativno je indicirano antibiotsko liječenje, najčešće gentamicinom, metronidazolom ili klindamicinom. U tom slučaju, trajanje je antibiotske terapije minimalno pet dana parenteralnim putem.

1.7.2.2. Apendektomija otvorenim putem

Povijesno gledano, otvorena apendektomija prakticala se u male djece diljem svijeta kod liječenja akutnoga apendicitisa. Otvorena se operacija crvuljka radi uz pomoć opće anestezije. Presjecanje kože i potkožnoga tkiva radi putem ukošene ili vodoravne incizije u McBurneyevoj točki (Slika 6). Prednja gornja ilijačna spina područje je gdje započinje incizija koja se, ovisno o potrebama, može proširiti medijalnije ili lateranije prema boku.



Slika 6. Izvođenje poprečnog reza kože dužine 2 do 3 cm, u McBurneyevoj točki (86).

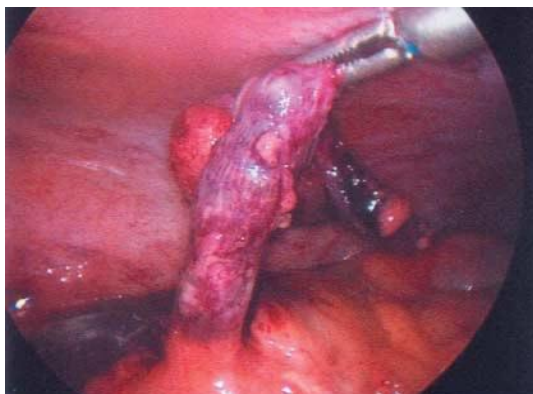Nakon obavljene incizije prikaže se područje aponeuroze vanjskoga kosog mišića, nakon čega se i ona presječe. Potom se pomoću tupe preparacije naizmjenično razdvajaju niti unutarnjeg kosoga i poprečnoga mišića, pa se upravo zato takav oblik incizije naziva izmjenična. Zatim se razmakne preperitonealno masno tkivo i pristupi se peritoneumu. Pri otvaranju peritoneuma često se može vidjeti gnoj ili upalni eksudat, pa je važno aspirirati to područje. Nakon aspiracije treba potražiti crvuljak i povući ga u mjesto napravljenoga reza. Kod jačega oblika upale ili retrocealnoga položaja crvuljka, može biti teško mobilizirati sam crvuljak. Tada bi trebalo cijelo područje cekuma mobilizirati u područje incizije. Kada je naposljetku crvuljak lociran, treba u području mezoapendiksa podvezati apendikularnu arteriju i na taj način prekinuti opskrbu crvuljka krvlju. Zatim je potrebno hemostatski prigječiti bazu crvuljka te isto ponoviti nekoliko milimetara distalnije. Crvuljak se, pomoću kirurškog konca, podvezuje i presijeca na mjestu gdje su ligatura i hvataljka. Oko jedan do dva centimetra od mjesta gdje je podvezan bataljak crvuljka, kirurškim se koncem stavlja obodni šav. Taj se bataljak onda invertira u cekum i šav se dodatno stegne. Serozna ovojnica cekuma treba u

cijelosti pokriti područje bataljka, kako ne bi ostala otkrivena resektivna ploha. Okolno područje treba očistiti pomoću gaze i fiziološke otopine, a zatim inciziju zatvoriti po slojevima pomoću kirurškoga konca (23).

1.7.2.3. Laparoskopna apendektomija

Jedan je od najvećih napredaka u kirurškoj praksi u posljednja nekoliko desetljeća rašireno uvođenje laparoskopnih tehnika. Laparoskopna tehnologija brzo je primijenjena kao opcija u liječenju akutnoga apendicitisa. Ipak, uz jasne prednosti laparoskopne kirurgije, kao što su minimalna invazivnost i brzina poslijeoperacijskog oporavka, prilično je iznenađujuće da laparoskopija još uvijek nije univerzalni postupak izbora u terapiji akutne upale crvuljka. Osim toga, laparoskopna apendektomija prepolovila je broj infekcija rana, smanjila poslijeoperacijsku bol, kao i vrijeme povratka uobičajenim životnim obavezama. Ipak, neki autori kažu kako je uvođenjem laparoskopije došlo do čak trostrukoga povećanja broja poslijeoperacijskih intraabdominalnih apscesa (15).

Laparoskopne operacije akutnoga apendicitisa su, uz operacije žučnoga mjehura, najučestalije izvođene laparoskopne operacije. Ipak, još uvijek postoje kirurzi koji i dalje preferiraju klasičnu apendektomiju nad laparoskopnom operacijom. Najčešći je pristup laparoskopnom apendektomijom onaj tradicionalni s tri porta. Postoje još opcije poput transumbilikalnoga pristupa s dva porta gdje se apendiks izvlači kroz pupak i apendektomija putem samo jedne incizije (87). Ovisno o tehnici, radi se određeni broj incizija koje su duge 0,5 do 12 milimetara. Početna se incizija radi polukružno iznad pupka. Pomoću njih se u peritoneum uvode alati potrebni za obavljanje apendektomije poput kamere i ostalih instrumenata. Nakon uvođenja prvog troakara na kojem se nalazi laparoskop, u trbušnu šupljinu upuše se ugljikov dioksid, kako bi operater imao bolji pregled radnoga mjesta. Nakon toga najčešće se uvode još dva troakara; jedan u područje gornjega desnog kvadranta, malo ispod jetrenoga ruba, a drugome je smještaj u području donjega lijevog kvadranta, u području spine ilijake. Područje distalnoga mezenterija apendiksa povlači se pomoću hvatalice kako bi se uočila baza apendiksa. Nakon što se prikaže crvuljak, zbrinjava se arterija apendikularis, odvaja se crvuljak i podvezuje bataljak, slično postupku kod otvorene apendektomije. Metalna kvačica (klipsa), ligatura ili mehanički šav pomoću endostaplera su opcije kod ligature krvne žile i ostatnog bataljka crvuljka.



Slika 7. Upalno promijenjen crvuljak vidljiv tijekom laparoskopске apendektomije (42).

Upalno promijenjeni crvuljak uklanja se pomoću endoskopske vrećice da se izbjegne dodir sa samom incizijom (23).

Iako su metaanalizama dokazane brojne prednosti laparoskopskog načina liječenja akutnoga apendicitisa, glavni bi nedostatak bila skupoća potrebnih instrumenata, tehnička složenost i dulja krivulja učenja samoga zahvata.

1.7.2.4. Komplikacije apendektomije

Nakon nekompliciranoga apendicitisa, nastanak komplikacije iznimno je rijetka pojava. Zato bolesnicima uglavnom ne treba antibiotska terapija nego samo pridržavanje određenoga režima prehrane. Od mogućih komplikacija najčešće se spominju stanja poput infekcije kirurške rane, intraabdominalnoga apscesa i paralitičkoga ileusa, s tim da se svaka od tih komplikacija javlja u manje od 10% apendektomija. Ako se jave, onda se najvjerojatnije radilo o perforiranome apendiksu. Nastanak boli i vrućice nekoliko dana nakon operacijskoga zahvata bude sumnju na nastanak infekcije. Reznu bi ranu trebalo otvoriti, uzeti uzorak s rane i dati antibiotik prema antibiogramu. Infekcije kirurške rane mogu izazvati mnogi aerobni i anaerobni mikroorganizmi. Ako je došlo do kontaminacije operativnog područja prije same operacije ili je neispravno isprana trbušna šupljina za vrijeme operacije, može doći do nastanka intraabdominalnog apscesa. On najčešće nastane subfrenično ili u području zdjelice. Ako se nakon tjedna ili više poslijeoperativno jave intermitentna temperatura, malaksalost i anoreksija, treba posumnjati na nastanak intraabdominalnog apscesa. Konačnu dijagnozu treba potvrditi pomoću UZV-a ili CT-a. Ako se pojavi feces u području drena i operacijske rane treba

posumnjati na fekalnu fistulu. Do nastanka fistule najčešće dolazi ako je nastala nekrotična promjena na bazi cekuma. Rijetko se mogu javiti hematomi, odvajanje šavova postavljenih na kirurškoj rani, krvarenja iz arterije apendikularis i slično.

1.8. Komplikacije akutnoga apendicitisa

Kada dođe do pojave upale crvuljka, potrebno ga je hitno operativno odstraniti. U slučaju da se operacija ne provede hitno, stanje bolesnika može se komplicirati s nekoliko patoloških stanja koja su poprilično opasna. Najčešća je od svih komplikacija perforacija crvuljka. S obzirom na teže kliničko prepoznavanje, do perforacije stijenke crvuljka najčešće dolazi u određenim dobnim skupinama. Pedijatrijska populacija mlađa od dvije godine i gerijatrijska populacija starija od 70 godina populacije su bolesnika s najvećom incidencijom perforacije (23). Perforirani crvuljak nađe se u oko 20% bolesnika, a kod djece do perforacije može doći i u 30% bolesnika. Dugotrajnost simptomatologije akutne upale crvuljka jedan je od glavnih čimbenika vjerojatnosti nalaza perforiranoga crvuljka (88). Ako simptomi traju dulje od dva dana, a javljaju se uz prisutnost leukocitoze, vrućice i karakteristične migratorne boli u abdomenu, može se klinički posumnjati na perforaciju. Uočeno je da, u trenutku perforacije crvuljka, bol može naglo nestati, nakon čega se ubrzo pojavljuje, ovaj put jača i proširena na cijeli abdomen. Iako je perforacija puno češća nakon trajanja boli od barem 48 sati, izuzetno crvuljak može perforirati nakon samo nekoliko sati. Perforacijom crvuljka dolazi do širenja upalnih stanica i staničnog detritusa izvan lumena crijeva, a samim time i do širenja upale. Ukoliko su obrambeni upalni mehanizmi djelotvorni, utoliko dolazi do nastanka periapendikularnoga apscesa. Periapendikularni apsces je stanje koje nastaje kada je apendiks lokalno perforirao. U slučaju nastanka apscesa, veliki omentum i priležeće crijevne vijuge spriječile su širenje upalnih stanica zajedno s fekalnim sadržajem po abdominalnoj šupljini. Bolna palpabilna rezistencija u području desnoga donjeg kvadranta, zajedno s povišenjem tjelesne temperature i leukocitozom, glavne su odlike nastalog periapendikularnog apscesa. Također može biti poremećena i crijevna pasaža, koja se može radiološki prikazati slikom više aerolikvidnih razina u području donjega dijela abdomena. Ako dođe do perforacije crvuljka, a upalni obrambeni mehanizmi zajedno s velikim omentumom i crijevnim vijugama ne uspiju zaustaviti širenje upalnih stanica i fekalija, nastaje klinička slika peritonitisa. Peritonitis je odraz difuzno perforiranoga apendicitisa, a upala se širi po čitavoj trbušnoj šupljini. Nekada se u slučaju peritonitisa na radiološkim slikama abdomena može vidjeti pneumoperitoneum. Na

peritonitis valja posumnjati kada dođe do nastanka difuzne abdominalne boli (nakon kraćega vremena prestanka boli), visoke tjelesne temperature, pareze crijeva i meteorizma. Najrjeđe od svih komplikacija može nastati pileflebitis. Radi se o pojavi septičkoga tromba u portalnome venskom sustavu. Na ovu komplikaciju valja posumnjati kada nastane sepsa uz priležecu žuticu (23).

2. CILJ ISTRAŽIVANJA

Cilj istraživanja:

Opći cilj ove retrospektivne studije procjena je dijagnostičke pouzdanosti transabdominalnog UZV-a kod dijagnostike akutnog apendicitisa u pedijatrijskoj populaciji u dvogodišnjem razdoblju u Klinici za dječju kirurgiju Kliničkog bolničkog centra (KBC) Split. Važno je prepoznati dijagnostičke znakove koji su važni za UZV dijagnozu akutnog apendicitisa i u koliko često su oni pozitivni. Drugi bitan cilj je ispitati prediktivnu vrijednost određenih kliničkih parametara u kombinaciji s pozitivnim nalazom UZV-a u prepoznavanju stadija akutnog apendicitisa dokazanog PHD nalazom.

Hipoteze:

1. UZV pokazuje visoku osjetljivost i specifičnost u dijagnostici akutnog apendicitisa.
2. UZV ima veću dijagnostičku osjetljivost i specifičnost kod uznapredovalih stadija akutnog apendicitisa.
3. Dulje trajanje anamneze dovodi do pouzdanije detekcije apendicitisa UZV-om.
4. Određeni klinički parametri (dob, trajanje anamneze, povišeni leukociti, neutrofil, CRP) mogu biti prediktivni za stadij akutnog apendicitisa.
5. U starijim dobnim skupinama dječje populacije točnije se dijagnosticira apendicitis UZV metodom.
6. Postoje određene razlike u kliničkim pokazateljima između pozitivnih i negativnih UZV nalaza.
7. Kombinacija UZV-a i kliničkih parametara dovodi do veće dijagnostičke sposobnosti akutnog apendicitisa.

3. ISPITANICI I METODE

3.1. Organizacija studije

Napravljena je presječna studija retrospektivnog tipa. Istraživanje je prema ustroju kvalitativno, dok je po intervenciji i obradi podataka deskriptivnog tipa.

3.2. Ispitanici

Ispitanici su sva pedijatrijska populacija (od 0 do 17 godina) koji su apendektomirani u Klinici za dječju kirurgiju KBC-a Split u razdoblju od 1. ožujka 2021. do 1. ožujka 2023., a imaju poslijeperacijski PHD nalaz nekog stadija akutnog apendicitisa.

Kriteriji uključnja:

1. Svi bolesnici od 0 do 17 godina kojima je PHD analizom potvrđen neki stadij akutnog apendicitisa koji su se liječili u Klinici za dječju kirurgiju KBC-a Split u razdoblju od 1. ožujka 2021. do 1. ožujka 2023.
2. Bolesnici s elektronskom povijesti bolesti akutnog apendicitisa u sustavu Bolničkog informacijskog sustava (BIS) KBC-a Split.

Kriteriji isključenja:

1. Bolesnici stariji od 17 godina.
2. Bolesnici bez elektronske povijesti bolesti.
3. Bolesnici kojima je PHD analizom isključena dijagnoza akutnog apendicitisa.

3.3. Mjesto studije

Istraživanje je provedeno u Klinici za dječju kirurgiju KBC-a Split.

3.4. Metode prikupljanja i obrade podataka

Podatci su izvorno zapisani i pohranjeni elektronskim putem u sustavu BIS-a Kliničkog bolničkog centra Split. Iz BIS-a su prikupljeni pojedini dijelovi kliničkih i radioloških podataka od interesa za studiju. Roditelji ili skrbnici bolesnika potpisuju pisani pristanak na operacijski zahvat, a isti je elektronski uveden u BIS.

3.4.1. Primarne mjere ishoda

Primarna mjera ishoda je pouzdanost UZV dijagnostike, dijagnostičkih znakova prepoznatljivih putem UZV-a i njihove učestalosti u detekciji stadija akutnog apendicitisa u Klinici za dječju kirurgiju KBC-a Split.

3.4.2. Sekundarne mjere ishoda

Sekundarne mjere ishoda istražuju prediktivnu vrijednost određenih kliničkih parametara u kombinaciji s pozitivnim nalazom UZV-a u prepoznavanju stadija akutnog apendicitisa dokazanog PHD nalazom.

3.4.3. Statistička analiza podataka

Pravilnost distribucije podataka procijenjena je Shapiro-Wilk testom. Zbog značajnog odstupanja podataka od normalne distribucije, kvantitativne varijable prikazane su kao medijan s interkvartilnim rasponom (IQR). Kategorijske varijable prikazane su kao apsolutne frekvencije s postotkom. Za usporedbu kvantitativnih varijabli korišteni su Mann-Whitney test za dvije grupe te Kruskal-Wallis ANOVA s post-hoc Dunnovim testom višestrukih usporedbi za više od dvije grupe. Kategorijske varijable uspoređivane su hi-kvadrat testom. Značajnost i dijagnostička sposobnost određenih varijabli u diskriminaciji kompliciranog i nekompliciranog apendicitisa utvrđena je analizom ROC (engl. Receiver Operating Characteristic) krivulje te utvrđivanjem površine ispod ROC krivulje (AUC, engl. Area Under the ROC Curve). Maksimalna osjetljivost i specifičnost pri uzimanju graničnih vrijednosti za značajne prediktore osigurana je korištenjem Youdenovog indeksa za svaki prediktor. Pri međusobnoj

usporedbi osjetljivosti i specifičnosti dvaju dijagnostičkih testova korišten je McNemmarov test za uparene zavisne uzorke. Sve statističke značajnosti tumačene su na razini 0.05. Za statističku analizu korišten je softverski paket IBM SPSS Statistics, version 20 (IBM Corp., Armonk, N.Y., USA).

3.5. Opis istraživanja

Informacije korištene u ovom istraživanju preuzete su iz elektronskog zapisa povijesti bolesti BIS-a Klinike za dječju kirurgiju KBC-a Split. Pomoću kliničkih i radioloških podataka pohranjenih u BIS-u, bolesnici koji su apendektomirani u istraživanom vremenu, podijeljeni su prema poslijeoperacijski dobivenim PHD nalazima akutnog apendicitisa. Ispitanici su podijeljeni u četiri skupine: *appendicitis accuta*, *appendicitis phlegmonosa*, *appendicitis gangrenosa* i *appendicitis accuta perforata*.

Osim glavne podijele napravljene pomoću poslijeoperacijski dobivenog PHD nalaza, ispitanici su podijeljeni i prema:

- a) standardnim demografskim podacima kao što su dob i spol
- b) proteklom vremenu od početka simptoma (trajanje anamneze)
- c) proteklom vremenu prije no što je napravljen UZV pregled
- d) dijagnostičkim znakovima vidljivim na UZV pregledu: širini apendiksa, debljini stijenke apendiksa, kompresibilnosti lumena crvuljka, nalazu koprolita ili apscesa, prisutnosti zadebljanog mezenterija, uvećanih limfnih čvorova i meteorizma
- e) prijeoperacijskim laboratorijskim vrijednostima (leukociti, neutrofil, CRP)

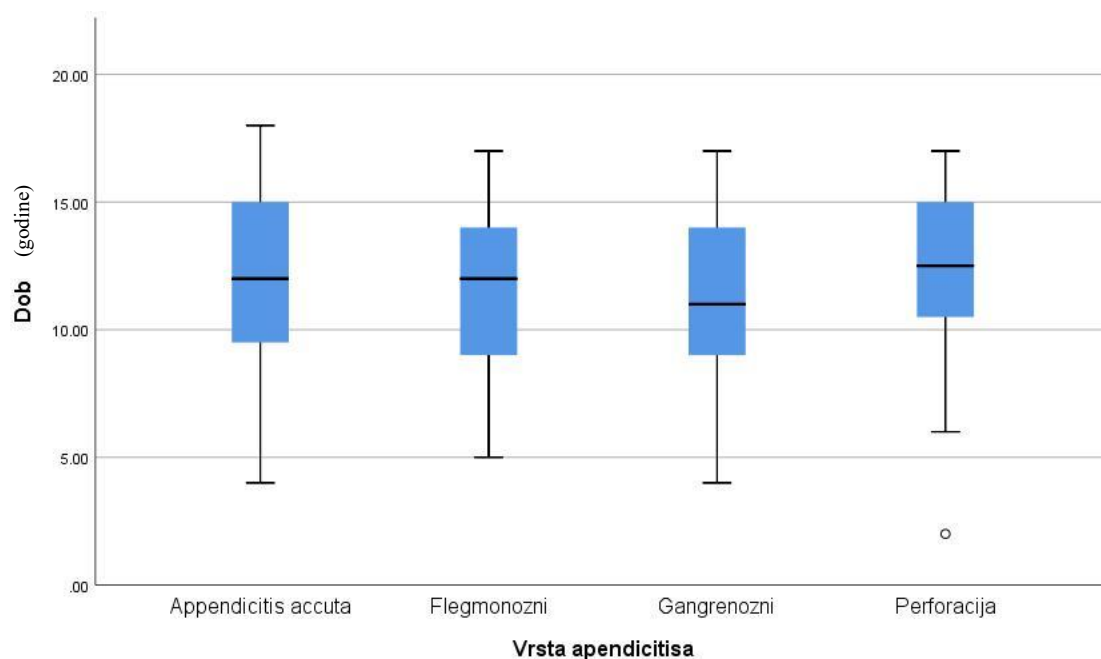
U svrhu procjene dijagnostičke sposobnosti transabdominalnog UZV-a, uz prisutnost određenih kliničkih parametara u KBC-u Split, rezultati su uspoređeni s rezultatima sličnih ispitivanja dostupnih u literaturi.

3.5. Etička načela

Naš Plan istraživanja usklađen je s odredbama o zaštiti prava i osobnih podataka ispitanika iz Zakona o zaštiti prava bolesnika (NN169/04, 37/08) i Zakona o provedbi Opće uredbe o zaštiti podataka (NN 42/18), te odredbama Kodeksa liječničke etike i deontologije (NN55/08, 139/15) i pravilima Helsinške deklaracije WMA 1964-2013 na koje upućuje Kodeks. Etičko povjerenstvo KBC-a Split studiju je odobrilo rješenjem br. 500-03/23-01/161.

4. REZULTATI

U našu studiju uključeno je 254 bolesnika koji su operirani u Klinici za dječju kirurgiju KBC-a Split i imaju PHD nalaz nekog od stadija akutnog apendicitisa. Ukupno je u studiju uključeno 165 dječaka (64,96%) i 89 djevojčica (35,04%) (Slika 8). Prosječna dob ispitanika je 11 godina (IQR 9 – 15). Najmlađi bolesnik je imao 2 godine, dok je najstariji imao 17 godina (Slika 9). Poslijeoperacijski na osnovu dobivenih PHD nalaza, bolesnike smo podijelili u četiri skupine: akutni apendicitis, flegmonozni apendicitis, gangrenozni apendicitis i perforirani apendicitis. Dijagnoza akutnog apendicitisa PHD nalazom potvrđena je u 52 djece (20,4%), flegmonoznog u 93 djece (36,5%), gangrenoznog u 90 djece (35,3%), a perforiranog u 20 djece (7,8%). S obzirom da je u nekim slučajevima nakon uzimanja anamneze i obavljenog kliničkog pregleda dijagnoza akutnog apendicitisa bila jasna, UZV pregled nije napravljen u svih bolesnika. U našoj studiji UZV pregled je napravljen kod 151 bolesnika.



Slika 8. Grafikon raspodjele liječenih bolesnika po dobi (korišteni su medijan i IQR).

Tablica 2. Razlike među stadijima apendicitisa

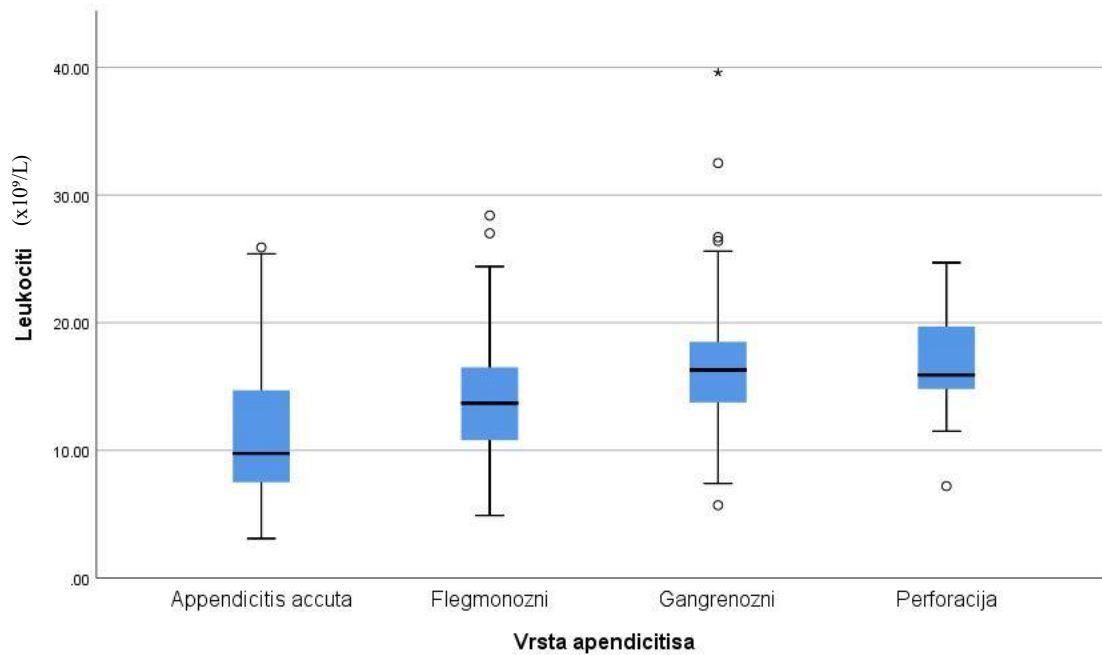
		Vrsta apendicitisa				<i>P</i>
		Akutni (N=52) (1)	Flegmonozni (N=93) (2)	Gangrenozni (N=90) (3)	Perforacija (N=20) (4)	
Dob (godine) Medijan (IQR)		12 (9 - 15)	12 (9 - 14)	11 (9 - 14)	12,5 (10,5 - 15)	0,331*
Godina	2021	26 (51%)	41 (44,1%)	36 (40%)	5 (25%)	0,404†
	2022	22 (43,1%)	47 (50,5%)	45 (50%)	12 (60%)	
	2023	3 (5,9%)	5 (5,4%)	9 (10%)	3 (15%)	
Trajanje anamneze (h)		24 (12 - 48)	18 (12 - 24)	24 (24 - 48)	72 (48 - 120)	<0,001*
Leukociti (x10 ⁹ /L) Medijan (IQR)		9,75 (7,5 - 14,7)	13,7 (10,8 - 16,5)	16,3 (13,7 - 18,7)	15,9 (14,8 - 19,7)	<0,001*
Neutrofili (%) Medijan (IQR)		75,05 (59 - 80,1)	80,2 (75,9 - 85,3)	84,3 (80 - 87)	84,6 (81,75 - 89,4)	<0,001*
CRP (mg/dL) Medijan (IQR)		11,15 (4,5 - 40,9)	9,45 (2,8 - 25,3)	36,2 (14,5 - 75,5)	73,3 (34 - 130,4)	<0,001*

CRP – C-reaktivni protein; IQR – Interkvartilni raspon

* Kruskal-Wallis ANOVA, † hi-kvadrat test

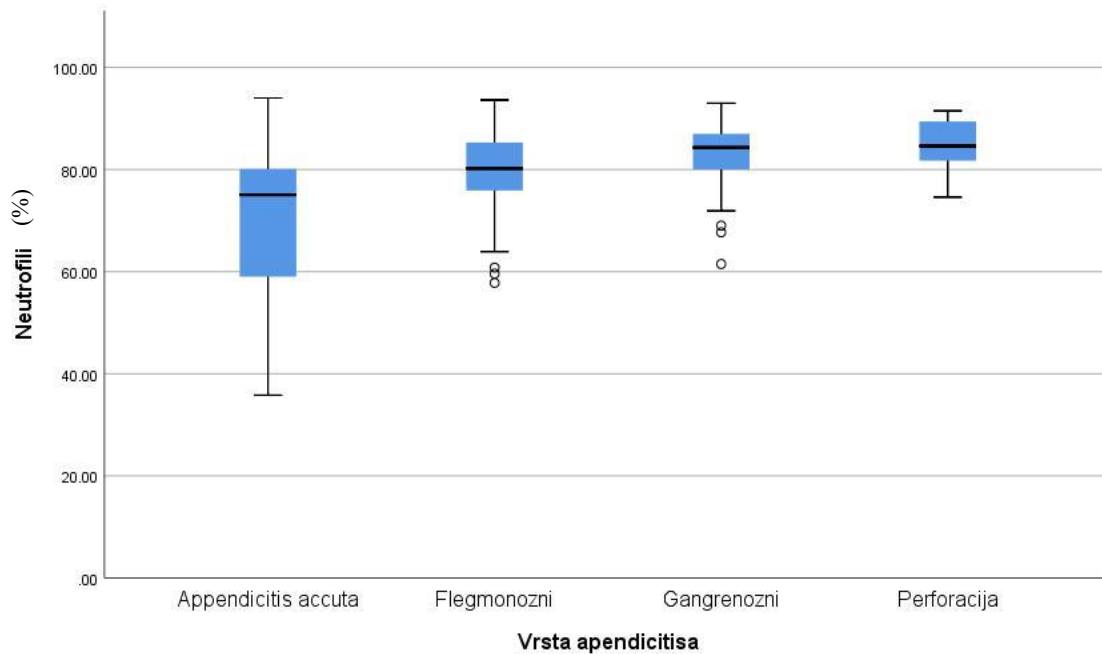
Prikazan je odnos pojedinih stadija akutnog apendicitisa s određenim kliničkim varijablama. U redovima su kliničke varijable koje se odnose na godine života, trajanje anamneze, razine leukocita, neutrofila i CRP-a. U stupcima su prikazani različiti stadiji akutnog apendicitisa i utjecaj varijabli na njih. Statistički značajna razlika pokazana je za varijable koje uključuju trajanje anamneze i razine leukocita, neutrofila i CRP-a. Zbog toga smo te rezultate dodatno raščlanili grafovima u tekstu koji slijedi.

Medijan vrijednosti leukocita u skupini s akutnim apendicitisom iznosio je $9,75 \times 10^9/L$ (IQR 7,5 – 14,7), u skupini s flegmonoznim apendicitisom iznosio je $13,7 \times 10^9/L$ (IQR 10,8 – 16,5), u skupini s gangrenoznim apendicitisom $16,3 \times 10^9/L$ (IQR 13,7 – 18,7), a u skupini bolesnika kojima je dokazana perforacija apendiksa $15,9 \times 10^9/L$ (IQR 14,8 – 19,7) ($P < 0,001$) (Tablica 2, Slika 9).



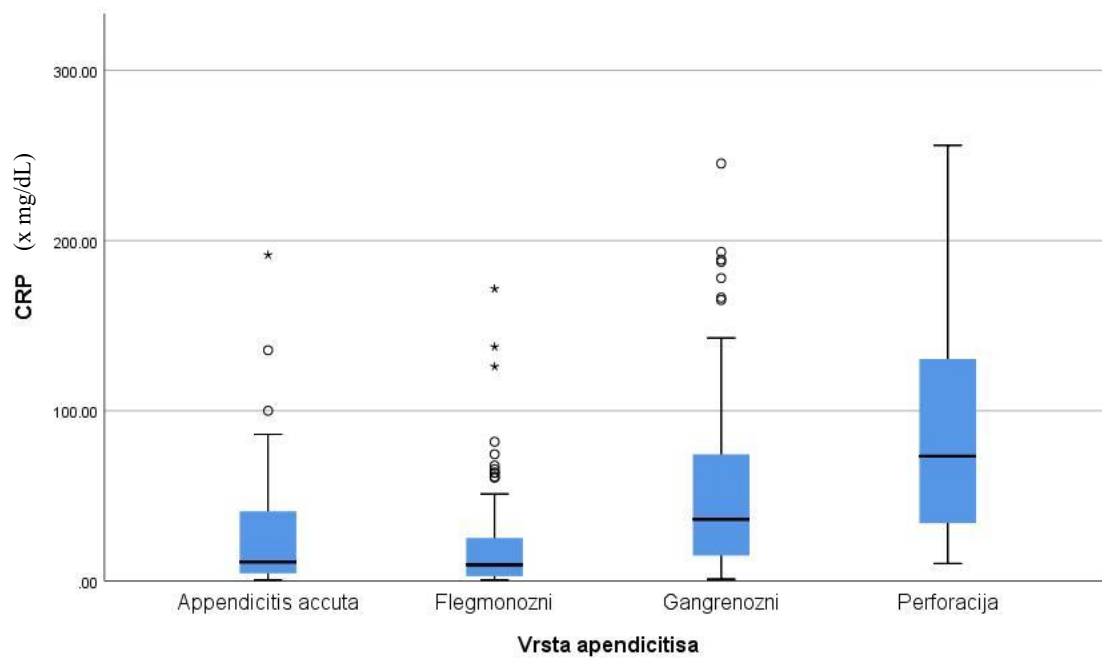
Slika 9. Grafikon raspodjele bolesnika s obzirom na broj leukocita između ispitivanih skupina.

Medijan vrijednosti neutrofila u skupini s akutnim apendicitisom iznosio je 75,05% (IQR 59 – 80,1), u skupini s flegmonoznim apendicitisom iznosio je 80,2% (IQR 75,9 – 85,3), u skupini s gangrenoznim apendicitisom 84,3% (IQR 80 – 87), a u skupini bolesnika kojima je dokazana perforacija apendiksa 84,6% (IQR 81,75–89,4) ($P<0,001$) (Tablica 2, Slika 10).



Slika 10. Grafikon raspodjele bolesnika s obzirom na udio neutrofila između ispitivanih skupina.

Medijan vrijednosti CRP-a u skupini s akutnim apendicitisom iznosio je 11,15 mg/dL (IQR 4,5 – 40,9), u skupini s flegmonoznim apendicitisom iznosio je 9,45 mg/dL (IQR 2,8 – 25,3), u skupini s gangrenoznim apendicitisom 36,2 mg/dL (IQR 14,5 – 75,5), a u skupini bolesnika kojima je dokazana perforacija apendiksa 73,3 mg/dL (IQR 34 – 130,4) ($P < 0,001$) (Tablica 2, Slika 11).



Slika 11. Grafikon raspodjele bolesnika s obzirom na udio CRP-a između ispitivanih skupina.

Dodatak Tablici 2. Razlike među grupama (*post-hoc* *Dunnov test*) za statistički značajne varijable iz Tablice 2.

Trajanje anamneze:	Leukociti:	Neutrofili:	CRP:
1 vs 2, P=0,001	1 vs 2, P=0,004	1 vs 2, P=0,002	1 vs 2, P=0,614
1 vs 3, P=0,472	1 vs 3, P<0,001	1 vs 3, P<0,001	1 vs 3, P<0,001
1 vs 4, P<0,001	1 vs 4, P<0,001	1 vs 4, P<0,001	1 vs 4, P<0,001
2 vs 3, P<0,001	2 vs 3, P=0,001	2 vs 3, P=0,006	2 vs 3, P<0,001
2 vs 4, P<0,001	2 vs 4, P=0,022	2 vs 4, P=0,014	2 vs 4, P<0,001
3 vs 4, P<0,001	3 vs 4, P=0,733	3 vs 4, P=0,415	3 vs 4, P=0,028

CRP – C-reaktivni protein

1 - akutni apendicitis, 2 – flegmonozni apendicitis, 3 – gangrenozni apendicitis, 4 – perforacija

Nakon utvrđene statistički značajne razlike između četiriju skupina apendicitisa, u ovom dodatku smo istraživali između točno kojih parova skupina apendicitisa postoji statistički značajna razlika ($P<0,05$) prema navedenim varijablama.

Tablica 3. Dijagnostička osjetljivost UZV-a.

		UZV nalaz		P
		Negativan	Pozitivan	
Svi apendicitisi		25 (16,6%)	126 (83,4%)	-
Podjela apendicitisa s obzirom na stadij akutnog apendicitisa	Akutni	6 (19,4%)	25 (80,6%)	0,962*
	Flegmonozni	9 (16,1%)	47 (83,9%)	
	Gangrenozni	8 (15,1%)	45 (84,9%)	
	Perforacija	2 (18,2%)	9 (81,8%)	
Podjela apendicitisa s obzirom na PHD nalaz	Nepotvrđen	6 (19,4%)	25 (80,6%)	0,638*
	Potvrđen	19 (15,8%)	101 (84,2%)	

* hi-kvadrat test

Tablica 3. pokazuje kolika je ukupna osjetljivost UZV-a u prepoznavanju akutnog apendicitisa. U prvom retku je osjetljivost kod svih vrsta neovisno o stadiju. U drugom retku pokazana je osjetljivost po stadijima akutnog apendicitisa (dokazanim PHD nalazom), a u trećem prema konačnom PHD nalazu. Pokazano je da između različitih stadija akutnog apendicitisa ne postoji statistički značajna razlika u osjetljivosti UZV-a. Iako UZV ima veću osjetljivost u dijagnosticiranju PHD nalazom potvrđenih apendicitisa (84,2%) od nepotvrđenih apendicitisa (80,6%) ta razlika nije statistički značajna.

Tablica 4. Najčešći UZV pokazatelji koji potvrđuju dijagnozu akutnog apendicitisa.

UZV pokazatelj		UZV nalaz	
		Negativan	Pozitivan
Širina apendiksa (mm)		-	9 (7 - 10)
Medijan (IQR)			
Vizualizacija apendiksa	Ne	23 (92%)	4 (3,3%)
	Da	2 (8%)	118 (96,7%)
Zadebljana stjenka	Ne	1 (100%)	0 (0%)
	Da	0 (0%)	91 (100%)
Kompresibilnost	Ne	0 (0%)	48 (96%)
	Da	0 (0%)	2 (4%)
Hipervaskularnost	Ne	0 (0%)	1 (10%)
	Da	0 (0%)	9 (90%)
Nalaz koproлита	Ne	0 (0%)	0 (0%)
	Da	0 (0%)	27 (100%)
Zadebljan mezenterij	Ne	0 (0%)	0 (0%)
	Da	0 (0%)	8 (100%)
Slobodna tekućina	Ne	8 (40%)	22 (26,5%)
	Da	12 (60%)	61 (73,5%)
Apsces	Ne	0 (0%)	2 (28,6%)
	Da	0 (0%)	5 (71,4%)
Povećani limfni čvorovi	Ne	1 (11,1%)	6 (11,5%)
	Da	8 (88,9%)	46 (88,5%)
Meteorizam crijeva	Ne	0 (0%)	0 (0%)
	Da	2 (100%)	8 (100%)
Hiperehogeno masno tkivo	Ne	25 (100%)	73 (57,9%)
	Da	0 (0%)	53 (42,1%)

IQR – Interkvartilni raspon

Prikazani su najčešći UZV znakovi koji potvrđuju dijagnozu akutnoga apendicitisa. UZV vizualizacija apendiksa bila je pozitivna u 96,7% apendicitisa, dok je odsutnost vizualizacije u 92% slučajeva govorila za odsutnost apendicitisa. Slijedeći UZV nalazi koji govorili u korist dijagnoze apendicitisa su: širina apendiksa veća od sedam milimetara u 100% slučajeva, zadebljana stjenke apendiksa u 91%, zadebljan mezenterij u 100% slučajeva, nekompresibilnost apendiksa u 96% slučajeva, nalaz koproлита u 100% slučajeva, nalaz povećanih limfnih čvorova u 88% slučajeva i crijevni meteorizam u 100% slučajeva. Nešto manju pouzdanost u UZV dijagnostici apendicitisa u našem slučaju su imali nalaz prisutnosti tekućine u abdomenu kod 71,4% slučajeva te nalaza hiperehogenosti masnog tkiva u 42% slučajeva.

Tablica 5. Razlika u kliničkim pokazateljima između pozitivnih i negativnih UZV nalaza

	UZV nalaz		<i>P</i>
	Negativan (N=25)	Pozitivan (N=126)	
Dob (godine) Medijan (IQR)	14 (11 - 16)	11 (9 - 14)	0,012*
Anamneza (h) Medijan (IQR)	24 (20 - 48)	24 (16 - 48)	0,568*
Leukociti (x10 ⁹ /L) Medijan (IQR)	14,1 (12,5 - 16,1)	13,9 (10,3 - 17)	0,780*
Neutrofili (%) Medijan (IQR)	82 (79,7 - 87,3)	79,65 (73,8 - 85,4)	0,145*
CRP (mg/dL) Medijan (IQR)	25,3 (5,9 - 56,1)	26,3 (5,9 - 63,7)	0,612*

CRP – C-reaktivni protein; IQR – Interkvartilni raspon

* Mann-Whitney test

Tablica 5 pokazuje postoji li razlika u kliničkim i laboratorijskim parametrima među bolesnicima koju su pregledani putem UZV-a zbog sumnje na akutni apendicitis. Jedini parametar kod kojega smo pronašli statistički značajnu razliku je bila dob bolesnika ($P < 0,05$). Bolesnici koji su bili pozitivni na UZV-u imali su medijan za 3 godine manji od medijana bolesnika koji su bili negativni na UZV-u (korišteni su medijan i interkvartilni raspon).

Tablica 6. Analiza prediktivne snage kliničkih parametara za akutni apendicitis poslijeoperacijski potvrđen PHD nalazom.

	Analiza ROC krivulja				
	AUC	S.E.	P	Cutt-off	Youden J
Dob (godine)	0,470	0,044	0,501	-	
Trajanje anamneze (h)	0,470	0,048	0,533	-	
Leukociti (x10 ⁹ /L)	0,729	0,046	<0,001	9,45	0,411
Neutrofili (%)	0,758	0,047	<0,001	78,95	0,431
CRP (mg/dL)	0,616	0,045	0,011	18,25	0,223

U Tablici 6 smo ispitali koju su to prediktivni parametri koji se mogu iskoristiti, neovisno o UZV-u, da bi se dijagnosticirao akutni apendicitis. Tablica opisuje korisnost različitih kliničkih parametara u procjeni sigurnosti u potvrdni PHD nalaz nekog od oblika akutnog apendicitisa. Dob bolesnika i trajanje anamneze nisu pokazali značajnu prediktivnu

snagu u razlikovanju PHD nalazom potvrđenog od nepotvrđenog akutnog apendicitisa. Za razliku od njih, leukociti, neutrofili i CRP su pokazali značajnu prediktivnu snagu u razlikovanju PHD nalazom potvrđenog od nepotvrđenog akutnog apendicitisa.

Na temelju te analize smo odredili cut-off vrijednosti. Te vrijednosti određuju razine leukocita, neutrofila i CRP-a iznad kojih će postojati visoka osjetljivost i specifičnost za predikciju dijagnoze akutnog apendicitisa putem PHD nalaza.

Tablica 7. Usporedba karakteristika različitih prediktivnih testova za PHD nalazom potvrđeni akutni apendicitis.

	Sens	Spec	PPV	NPV	LH+	LH-	Sens, P*	Spec, P*
UZV (pozitivan nalaz)	84,17%	19,35%	80,16%	24,00%	1,044	0,818	Ref,	Ref,
CRP >18,25 (mg/dL)	56,32%	66,00%	86,29%	28,45%	1,656	0,662	<0,001	0,003
Leukociti >9,45 (x10 ⁹ /L)	91,05%	50,00%	87,37%	59,52%	1,821	0,179	0,185	0,006
Neutrofili >78,95 (%)	74,05%	69,05%	90,00%	41,43%	2,392	0,376	0,126	0,001

CRP – C-reaktivni protein; UZV - ultrazvuk

* McNemar test

Tablica 7 pokazuje usporedbu u prognostičkoj sposobnosti UZV-a naspram leukocita, neutrofila i CRP-a. Kliničkim parametrima (leukocitima, neutrofilima i CRP-u) napisane su cutt-off vrijednosti koje su određene u Tablici 5. Na temelju cutt-off vrijednosti izračunate su osjetljivost i specifičnost svakog kliničkog parametra i uspoređene vrijednostima UZV-a (Tablica 3).

Tablica 8. Dijagnostička osjetljivost i specifičnost za kombinaciju UZV-a i kliničkih parametara.

Kliničko stanje		UZV nalaz	
		Negativan	Pozitivan
PHD nalazom potvrđen apendicitis s povišenim leukocitima	Ne	17 (54,8%)	29 (24,8%)
	Da	14 (45,2%)	88 (75,2%)
PHD nalazom potvrđen apendicitis s povišenim neutrofilima	Ne	24 (92,3%)	44 (44,4%)
	Da	2 (7,7%)	55 (55,6%)
PHD nalazom potvrđen apendicitis s povišenim CRP-om	Ne	18 (58,1%)	60 (51,3%)
	Da	13 (41,9%)	57 (48,7%)
PHD nalazom potvrđen apendicitis s povišenim leukocitima, neutrofilima i CRP-om	Ne	25 (96,2%)	64 (64,6%)
	Da	1 (3,8%)	35 (35,4%)
PHD nalazom potvrđen apendicitis s povišenim s anamnezom >6,5 sati	Ne	40 (95,2%)	93 (58,9%)
	Da	2 (4,8%)	65 (41,1%)

CRP – C-reaktivni protein

Prikazano je uz koje kliničke parametre možemo najviše povećati dijagnostičku osjetljivost i specifičnost UZV-a. U ovoj tablici vidimo kako UZV, uz određeni klinički parametar, može predvidjeti, PHD nalazom potvrđen, neki od stadija akutnog apendicitisa.

5. RASPRAVA

Akutni apendicitis najčešće je stanje koje se rješava hitnom kirurškom intervencijom u djetinjstvu. Otprilike 1 do 2% sve djece primljene na hitni kirurški prijem čine djeca s kliničkom slikom akutnog apendicitisa. Prosječna dob pedijatrijskog bolesnika je 11,8 (+/- 3,26 godina). Među pedijatrijskim bolesnicima, upala crvuljka bila je 2,41 puta češća u djece starije od 10 godina (88). Petroianu i sur. pokazali su kako postoji veća učestalost akutnog apendicitisa kod muške djece, s omjerom muškaraca i žena od 1:1 do 3:1. Uz to je ukupni životni rizik za muškarce 9%, a za žene 6% (51). Yildiz i sur. pokazali su još veću razliku u učestalosti akutnog apendicitisa u pedijatrijskoj populaciji. U njihovom istraživanju, upala crvuljka javljala se 4,63 puta češće kod muške nego kod ženske djece (88).

Prosječna dob djece s nekim stadijem akutnoga apendicitisa u ovom istraživanju bila je 11 godina (IQR 9 – 15), s tim da je najmlađe dijete imalo dvije, a najstarije sedamnaest godina. Pronašli smo i razliku u godinama djeteta kod različitih stadija akutnog apendicitisa. Tako je prosječna dob djeteta s akutnim apendicitisom bila 12 godina (IQR 9 - 15), s flegmonoznim 12 godina (IQR 9 - 14), s gangrenoznim 11 godina (IQR 9 - 14), a s perforacijom apendiksa 12,5 godina (IQR 10,5 - 15). Te razlike nisu se pokazale statistički značajne. Pojavnost akutnoga apendicitisa bila je češća kod muške djece i to u omjeru 1,85 : 1, a stariji od deset godina su obolijevali 2,09 puta češće od mlađih.

Usporedivši broj bolesnika po stadiju akutnog apendicitisa, kasnije dokazanim PHD nalazom, u našem istraživanju najčešćim su se pokazali flegmonozni apendicitis (36,5%) i gangrenozni apendicitis (35,3%). Nešto manju pojavnost je imao akutni apendicitis (20,4%), a najrjeđe je poslijeoperacijski dokazana perforacija apendiksa (7,8%). Dey i sur., PHD nalazom kao zlatnim standardom u dijagnostici akutnog apendicitisa, poslijeoperacijski imali su dokazan akutni apendicitis u 76% slučajeva, gangrenozni u 6,5%, a perforirani u 4,3% slučajeva. Apendiks bez znakova patološkog zbivanja nađen je u 6,5% slučajeva (89).

PHD nalaz zlatni standard u dijagnostici akutnog apendicitisa. Problem PHD nalaza je u tome što se može dobiti isključivo poslijeoperacijski. UZV je glavno dijagnostičko sredstvo u dijagnostici akutnog apendicitisa prije samog kirurškog zahvata. Obzirom na učestalost akutnog apendicitisa u djece, uz različitost prikaza kliničke slike i kliničkih znakova važno je provjeriti osjetljivost i specifičnost UZV-a samostalno, ali i u kombinaciji s drugim kliničkim parametrima, kako bi se pokazala njegova najbolja dijagnostička sposobnost.

U ovom istraživanju napravljen je 151 UZV pregled. UZV je pokazao osjetljivost od 84,17%, a specifičnost od samo 19,35%. Ispitali smo UZV osjetljivost po stadijima akutnog apendicitisa, kasnije potvrđenima PHD nalazom. Na taj način dobili smo osjetljivost UZV-a

80,6% za akutni, 83,9% za flegmonozni, 84,9% za gangrenozni i 81,8% za perforirani apendicitis. Nije pronađena statistički značajna razlika među tim osjetljivostima (Tablica 3). U jednoj retrospektivnoj studiji, UZV pregled donjeg desnog kvadranta pomno je proučen i uspoređen s podacima u literaturi. U toj studiji UZV pregled pokazao je 66,5% osjetljivost, 95,9% specifičnost (90). Druge studije pokazuju različite osjetljivosti i specifičnosti UZV dijagnostike akutnog apendicitisa, a razlog tome su različita ograničenja koje UZV ima. Ograničenja u vizualizaciji akutnog apendicitisa uključuju tehničke čimbenike koji su ovisni o operateru koji izvodi pregled, iskustvu operatera, lokaciji slijepog crijeva, bolesnikovoj tjelesnoj konstituciji i sl. Procjenjuje se da se perforacija javlja u 23% do 73% djece s akutnim apendicitisom. Perforacija je, također, ograničenje u vizualizaciji crvuljka na UZV-u. Studije pokazuju nedostatak vizualizacije crvuljka u 40% do 60% slučajeva s perforacijom, vjerojatno zbog dekompresije crvuljka nakon perforacije (90–92).

Prikazali smo koji su najčešći UZV znakovi koji potvrđuju dijagnozu akutnoga apendicitisa. U našem istraživanju najčešće uočeni UZV znakovi bili su: sama njegova vizualizacija, širina stjenke crvuljka (>6 mm), zadebljana stjenka, nalaz slobodne tekućine, hiperehogenost masnog tkiva, uvećani limfni čvorovi, nekompresibilnost lumena, nalaz koprolita, hipervaskularnost, meteorizam crijeva, zadebljan mezenterij i nalaz apscesa. Slično su, u svojoj studiji, opisali Bekiaridu i sur. i pokazali kako su nalaz apendikolita, hiperehogenog masnog tkiva i povećane širine lumena apendiksa najkorisniji UZV znakovi u dijagnostici akutnog apendicitisa (93). Nedostatak ovog dijela istraživanja je taj što se svi dijagnostičari ne služe istim znakovima ni istom terminologijom u opisivanju znakova akutnog apendicitisa.

Istražili smo postoji li statistički značajna razlika među određenim kliničkim i laboratorijskim parametrima kod bolesnika koji su bili pozitivni i onih koji su bili negativni na UZV-u. Ispitali smo razlike u dobi djeteta, trajanju anamneze, razinama leukocita, neutrofila i CRP-a. Jedini parametar kod kojega smo pronašli statistički značajnu razliku ($P < 0,05$) bila je dob bolesnika. Bolesnici koji su bili pozitivni na UZV-u imali su medijan godina 11 (IQR 9 – 14), a oni koji su bili negativni imali su medijan godina 14 (IQR 11 – 16). Dakle, kod pozitivnih je medijan bio za tri godine manji. Taj rezultat se razlikuje od naših predviđanja, s obzirom da smo očekivali da će s većom dobi djeteta, boljom suradljivošću i lakšom komunikacijom rasti dob djeteta koje je pozitivno na UZV dijagnostici. Jedan od nedostatak ovog dijela istraživanja moglo bi biti to što nismo imali uvid u BMI svakog pojedinog djeteta. Naime, dokazano je kako osjetljivost i specifičnost UZV dijagnostike pada s porastom BMI-a (94). Tako postoji mogućnost da su starija djeca, u našem istraživanju, imala veći BMI od mlađe djece.

Iste smo parametre uzeli i ispitali njihovu prediktivnu vrijednost u potvrdnoj dijagnostici akutnoga apendicitisa, neovisno o UZV-u. U ovom dijelu studije, dob i anamneza su se pokazali značajni, tj. ovi parametri nisu pokazali statistički značajnu razliku u dijagnosticiranju akutnog apendicitisa, poslijeoperacijski dokazanog PHD nalazom. Za razliku od njih leukociti, neutrofil i CRP imaju značajnu prediktivnu snagu ($P < 0,05$, AUC).

Na temelju te analize smo odredili cutt-off vrijednosti. Te vrijednosti određuju razine leukocita, neutrofila i CRP-a iznad kojih će postojati visoka osjetljivost i specifičnost za predikciju dijagnoze akutnog apendicitisa putem PHD nalaza. Na temelju cutt-off vrijednosti izračunate su osjetljivost i specifičnost svakog kliničkog parametra i uspoređene vrijednostima UZV-a. Razine CRP-a veće od 18,25 mg/dL imaju manju osjetljivost (56,32%) od UZV nalaza (84,17%) i veću specifičnost (66,00%) od UZV nalaza (19,35%) u detekciji akutnog apendicitisa. Dokazali smo da postoji statistički značajna razlika za osjetljivost ($P < 0,001$) i za specifičnost ($P = 0,003$). Vrijednosti leukocita veće od $9,45 \times 10^9/L$ pokazuju veću osjetljivost (91,05%) i specifičnost (50,00%) od UZV u detekciji akutnog apendicitisa, ali te vrijednosti ne predstavljaju statistički značajnu razliku. Razine neutrofila iznad 78,95% pokazuju manju osjetljivost (74,05%) i veću specifičnost (69,05%) od UZV. Time je dokazano da postoji statistički značajna razlika u specifičnosti neutrofila od UZV-a u detekciji akutnog apendicitisa ($P = 0,01$). Kao glavna limitacija UZV-a, u našem istraživanju, pokazana je niska specifičnost.

UZV osjetljivost u našem istraživanju bila je 84,17%, a specifičnost samo 19,35%. U kombinaciji UZV s povišenim leukocitima, osjetljivost je pala na 75,2%, a specifičnost je narasla na 54,8%. U kombinaciji UZV-a s povišenim neutrofilima osjetljivost je pala na 55,6%, ali je specifičnost narasla na čak 92,3%, dok je u kombinaciji s CRP-om osjetljivost pala na 48,7%, a specifičnost je narasla na 58,1%. Kada smo istražili porast sva tri parametra (leukocite, neutrofile i CRP), u kombinaciji s UZV-om, dobili smo osjetljivost od 35,4%, a specifičnost od čak 96,2%. Sack i sur. u svojoj studiji su studiji istraživali utjecaj broja leukocita, neutrofila i CRP-a na pozitivnu dijagnozu akutnog apendicitisa. Zaključili su da su broj leukocita i serumski CRP korisni alati za potporu kliničke dijagnoze flegmonoznog i perforiranog apendicitisa u pedijatrijskoj populaciji. Međutim, u njihovom istraživanju, rani stadiji upale slijepog crijeva nisu bili u snažnoj korelaciji s povišenim upalnim oznakama (98).

Unatoč tome što će dijagnoza akutnog apendicitisa najvjerojatnije i dalje ostati klinička, dodatni dijagnostički alati su dobrodošli. Kada dijete pokazuje klasičnu kliničku sliku i znakove akutne upale crvuljka, dijagnoza će u pravilu biti potvrđena operacijom i patohistološkim pregledom tkiva. Iako su rezultati naše studije pokazali da broj leukocita i

neutrofila, uz CRP, mogu pomoći UZV dijagnosticiranju akutnoga apendicitisa, male su mogućnosti razlikovanja stadija apendicitisa i prognoze ishoda liječenja.

Proveli smo presječnu studiju retrospektivnog tipa. Ograničenje takvih studija, pa tako i naše, informacijska je pristranost. Glavni razlog tome je varijabilno izvještavanje. Naime, naši podatci prikupljeni su iz BIS-a, koji iako uvelike pomaže organizaciji i vođenju bolesnika, često sadržava nejednako bilježene informacije. Anamnestičko trajanje simptoma, radna dijagnoza, podatci o točnom vremenu obavljanja radiološke obrade, i drugo uvelike se razlikuju u bilježenju unutar BIS-a. Osim toga, naše istraživanje nije sadržavalo podatke poput BMI-a i vremena poslijeperacijskog oporavka, što je također moglo utjecati na rezultate našeg istraživanja. Neki od rezultata bili su suprotni našim očekivanjima, a razlog tome moglo bi biti upravo to što nismo imali uvid u BMI apendektomiranih bolesnika, obzirom da osjetljivost i specifičnost UZV dijagnostike pada s porastom BMI-a.

Radiološka obrada se, također, razlikovala kod pojedinih bolesnika. Razlike su nastajale ovisno o iskustvu dijagnostičara koji je radio UZV pregled, vremenu nakon kojeg je pregled napravljen i opisanim kliničkim znakovima vidljivim putem UZV-a. Bilo bi dobro, poboljšati kliničku praksu ujednačavanjem opisa svih UZV znakova pri UZV pregledu. Na taj način bi se postigla veća sistematičnost rezultata i samim time lakša provjera korisnosti UZV-a kao dijagnostičkog alata pa bi istraživanja koja će se provesti u budućnosti imala veću točnost.

6. ZAKLJUČCI

1. UZV pokazuje visoku osjetljivost, ali promjenjivu specifičnost u dijagnostici akutnoga apendicitisa, što ovisi o iskustvu dijagnostičara, položaju apendiksa i sl.
2. UZV pokazuje neznatno veću dijagnostičku osjetljivost kod uznapredovalih stadija akutnoga apendicitisa (84,2%) nego kod početnih stadija (80,6%).
3. Dulje trajanje anamneze ne utječe na pouzdanost detekcije akutnoga apendicitisa UZV-om.
4. Trajanje anamneze, razine neutrofila, leukocita i serumskog CRP-a mogu biti prediktivni za stadij akutnoga apendicitisa ($P < 0,05$).
5. Suprotno očekivanju medijan dobi djece kojima je UZV bio dijagnostički pozitivan, u našem istraživanju, za tri godine je manji od medijana dobi djece kojima je UZV bio dijagnostički negativan.
6. Kombinacija UZV pregleda i kliničkih parametara (vrijednosti leukocita, neutrofila i serumskog CRP-a) značajno povećava točnost dijagnostičku osjetljivost detekcije akutnoga apendicitisa.

7. POPIS CITIRANE LITERATURE

1. Young P. La apendicitis y su historia. *Rev Médica Chile*. 2014;142(5):667–72.
2. Holcomb GW, Murphy JD, Ostlie DJ. Ashcraft's pediatric surgery, 6. izdanje. *Ann R Coll Surg Engl*. 2019;101(8):621.
3. Barcat J. Sobre la apendicitis aguda: Amyand, Fitz, y unos pocos más. *Med B Aires*. 2010;70:576–9.
4. VIII. Of an inguinal rupture, with a pin in the appendix coeci, incrustrated with stone; and some observations on wounds in the guts. *Philos Trans R Soc Lond*. 1735;39(443):329–42.
5. Fitz, Reginald H. Perforating inflammation of the vermiform appendix; With special reference to its early diagnosis and treatment. 1: Shattuck professor of pathological anatomy in Harvard University. *Am J Med Sci 1827-1924*. 92:321–46.
6. Williams GR. Presidential Address: A history of appendicitis: with anecdotes illustrating its importance. *Ann Surg*. 1983;197(5):495–506.
7. Malik A, Wani M, Wani S, Parray F, Nayeem-Ul-Hassan, IfatIrshad. Evaluating conservative treatment for acute appendicitis with lump formation. *J Emerg Trauma Shock*. 2012;5(1):33-4.
8. Andersson RE, Petzold MG. Nonsurgical treatment of appendiceal abscess or phlegmon: A systematic review and meta-analysis. *Ann Surg*. 2007;246(5):741–8.
9. Treves F. Relapsing Typhlitis Treated by Operation. *J R Soc Med*. 1888;71(1):165–72.
10. Battle WH. A Contribution to the surgical treatment of diseases of the appendix vermiformis. *BMJ*. 1897;17(1):965–7.
11. McBurney C. The incision made in the abdominal wall in cases of appendicitis, with a description of a new method of operating: *Ann Surg*. 1894;20:38–43.
12. Crandon LRG, Scannell DD. The muscle-splitting or McBurney incision in acute appendicitis, with or without abscess; The course and result in 75 consecutive cases. *Boston Med Surg J*. 1905;153(26):711–6.

13. Yale SH, Musana KA. Charles Heber McBurney (1845 - 1913). *Clin Med Res.* 2005;3(3):187–9.
14. Semm K. Die pelviskopische appendektomie. *DMW - Dtsch Med Wochenschr.* 2008;113(01):3–5.
15. Sauerland S, Jaschinski T, Neugebauer EA. Laparoscopic versus open surgery for suspected appendicitis. Cochrane Colorectal Cancer Group. *Cochrane Database Syst Rev.* 2010. Dostupno: <https://doi.wiley.com/10.1002/14651858.CD001546.pub3>.
16. Krmpotić-Nemanić J, Marušić, A. Probavni sustav. U: Krmpotić-Nemanić J, Marušić A, urednici. *Anatomija čovjeka. 2. korigirano izdanje.* Zagreb: Medicinska naklada; 2007;343-4
17. Mwachaka P, El-busaidy H, Sinkeet S, Ogeng'o J. Variations in the position and length of the vermiform appendix in a Black Kenyan population. *ISRN Anat.* 2014;2014:1–5.
18. Schumpelick V, Dreuw B, Ophoff K, Prescher A. Appendix and cecum. Embryology, anatomy, and surgical applications. *Surg Clin North Am.* 2000;80(1):295–318.
19. Ghorbani A, Forouzesh M, Kazemifar AM. Variation in anatomical position of vermiform appendix among Iranian population: An old issue which has not lost its importance. *Anat Res Int.* 2014;2014:1–4.
20. Liang MK, Andersson RE, Jaffe BM, Berger DH. The Appendix. U: Brunicaudi FC, Andersen DK, Billiar TR, Dunn DL, Hunter JG, Matthews i sur., urednici. *Schwartz's Principles of Surgery, 10. izdanje.* New York, NY: McGraw-Hill Education; 2015. str. 1241-62.
21. Deshmukh S, Verde F, Johnson PT, Fishman EK, Macura KJ. Anatomical variants and pathologies of the vermiform appendix. *Emerg Radiol.* 2014;21(5):543–52.
22. Junqueira LCU, Carneiro J. *Basic Histology: Text & Atlas [Internet].* Lange Medical Books, McGraw-Hill, Medical Pub. Division; 2003. Dostupno: <https://books.google.hr/books?id=y7RqAAAAMAAJ>

23. Stipančić I. Akutni apendicitis . U: Šoša T, Sutlić Ž, Stanec Z, Tonković I i sur., urednici. Kirurgija. Zagreb: Naklada Ljevak; 2007. str. 493–9.
24. Kooij IA, Sahami S, Meijer SL, Buskens CJ, Te Velde AA. The immunology of the vermiform appendix: a review of the literature. *Clin Exp Immunol.* 2016;186(1):1–9.
25. Ashley D. Observations on epidemiology of appendicitis. British Med Assoc House, Tavistock Square, London WC1H 9JR, England: *British Med Journal.* 1967. str. 533-7.
26. Noudeh YJ, Sadigh N, Ahmadnia AY. Epidemiologic features, seasonal variations and false positive rate of acute appendicitis in Shahr-e-Rey, Tehran. *Int J Surg.* 2007;5(2):95–8.
27. Rothrock SG, Pagane J. Acute appendicitis in children: Emergency department diagnosis and management. *Ann Emerg Med.* 2000;36(1):39–51.
28. Raić F, Votava-Raić A. Pedijatrijska gastroenterologija. Zagreb: Naklada Ljevak; 2002.
29. Kliegman R, Stanton B, St Geme JW, Schor NF, Behrman RE, Nelson WE. Nelson textbook of pediatrics. 20. izdanje. Philadelphia, Pennsylvania: Elsevier; 2016. str. 1887–93.
30. Aneiros B, Cano I, García A, Yuste P, Ferrero E, Gómez A. Pediatric appendicitis: Age does make a difference. *Rev Paul Pediatr.* 2019;37(3):318–24.
31. Bickell NA, Aufses AH, Rojas M, Bodian C. How time affects the risk of rupture in appendicitis. *J Am Coll Surg.* 2006;202(3):401–6.
32. Tind S, Qvist N. Acute Appendicitis: A weak concordance between perioperative diagnosis, pathology and peritoneal fluid cultivation. *World J Surg.* 2017;41(1):70–4.
33. Roberts JK, Behraves M, Dmitrewski J. Macroscopic findings at appendectomy are unreliable: Implications for laparoscopy and malignant conditions of the appendix. *Int J Surg Pathol.* 2008;16(4):386–90.
34. Almaramhy HH. Acute appendicitis in young children less than 5 years: review article. *Ital J Pediatr.* 2017;43(1):15.
35. Chang YJ, Chao HC, Kong MS, Hsia SH, Yan DC. Misdiagnosed acute appendicitis in children in the emergency department. *Chang Gung Med J.* 2010;33(5):551–7.

36. Andersson REB. Meta-analysis of the clinical and laboratory diagnosis of appendicitis. *Br J Surg.* 2003;91(1):28–37.
37. Nance ML, Adamson WT, Hedrick HL. Appendicitis in the young child: A continuing diagnostic challenge: *Pediatr Emerg Care.* 2000;16(3):160–2.
38. Jones DJ. ABC of colorectal diseases. Appendicitis. *BMJ.* 1992;305(6844):44–7.
39. Marzuillo P. Appendicitis in children less than five years old: A challenge for the general practitioner. *World J Clin Pediatr.* 2015;4(2):19.
40. Choi JY, Ryoo E, Jo JH, Hann T, Kim SM. Risk factors of delayed diagnosis of acute appendicitis in children: for early detection of acute appendicitis. *Korean J Pediatr.* 2016;59(9):368.
41. Graffeo CS, Counselman FL. Appendicitis. *Emerg Med Clin North Am.* 1996;14(4):653–71.
42. Humes DJ, Simpson J. Acute appendicitis. *BMJ.* 2006;333(7567):530–4.
43. Shelton T, McKinlay R, Schwartz RW. Acute appendicitis: current diagnosis and treatment. *Curr Surg.* 2003;60(5):502–5.
44. Marchand A, Van Lente F, Galen RS. The assessment of laboratory tests in the diagnosis of acute appendicitis. *Am J Clin Pathol.* 1983;80(3):369–74.
45. Mikaelsson C, Arnbjörnsson E. The value of C-reactive protein (CRP) determinations in patients with suspected acute appendicitis. *Ann Chir Gynaecol.* 1984;73(5):281–4.
46. Van Lente F, Galen RS. Acute-phase proteins in acute appendicitis. *Clin Chem.* 1984;30(1):160.
47. Van Dieijen-Visser MP, Go PM, Brombacher PJ. The value of laboratory tests in patients suspected of acute appendicitis. *Eur J Clin Chem Clin Biochem J Forum Eur Clin Chem Soc.* 1991;29(11):749–52.

48. Gans SL, Atema JJ, Stoker J, Toorenvliet BR, Laurell H, Boermeester MA. C-Reactive protein and white blood cell count as triage test between urgent and nonurgent conditions in 2961 patients with acute abdominal pain. *Medicine (Baltimore)*. 2015;94(9):569.
49. Calder JD, Gajraj H. Recent advances in the diagnosis and treatment of acute appendicitis. *Br J Hosp Med*. 1995;54(4):129–33.
50. De Jonge J, Scheijmans JCG, Van Rossem CC, Van Geloven AAW, Boermeester MA, Bemelman WA i sur. Normal inflammatory markers and acute appendicitis: a national multicentre prospective cohort analysis. *Int J Colorectal Dis*. 2021;36(7):1507–13.
51. Petroianu A. Diagnosis of acute appendicitis. *Int J Surg*. 2012;10(3):115–9.
52. Blok GCGH, Nikkels ED, van der Lei J, Berger MY, Holtman GA. Added value of CRP to clinical features when assessing appendicitis in children. *Eur J Gen Pract*. 2022;28(1):95–101.
53. Gavela T, Cabeza B, Serrano A, Casado-Flores J. C-reactive protein and procalcitonin are predictors of the severity of acute appendicitis in children: *Pediatr Emerg Care*. 2012;28(5):416–9.
54. Swenson DW, Ayyala RS, Sams C, Lee EY. Practical imaging strategies for acute appendicitis in children. *Am J Roentgenol*. 2018;211(4):901–9.
55. Wan MJ, Krahn M, Ungar WJ, Çaku E, Sung L, Medina LS i sur. Acute appendicitis in young children: Cost-effectiveness of US versus CT in diagnosis—A Markov decision analytic model. *Radiology*. 2009;250(2):378–86.
56. Sakellaris G, Tilemis S, Charissis G. Acute appendicitis in preschool-age children. *Eur J Pediatr*. 2005;164(2):80–3.
57. Sivit CJ, Siegel MJ, Applegate KE, Newman KD. When appendicitis is suspected in children. *RadioGraphics*. 2001;21(1):247–62.
58. Puylaert JBCM. Ultrasonography of the acute abdomen. *Radiol Clin North Am*. 2003;41(6):1227–42.

59. Jeffrey RB, Jain KA, Nghiem HV. Sonographic diagnosis of acute appendicitis: interpretive pitfalls. *Am J Roentgenol.* 1994;162(1):55–9.
60. Lee JH, Jeong YK, Park KB, Park JK, Jeong AK, Hwang JC. Operator-dependent techniques for graded compression sonography to detect the appendix and diagnose acute appendicitis. *Am J Roentgenol.* 2005;184(1):91–7.
61. Reddan T, Corness J, Mengersen K, Harden F. Ultrasound of paediatric appendicitis and its secondary sonographic signs: providing a more meaningful finding. *J Med Radiat Sci.* 2016;63(1):59–66.
62. Gongidi P, Bellah RD. Ultrasound of the pediatric appendix. *Pediatr Radiol.* 2017;47(9):1091–100.
63. Hawkins JD, Thirlby RC. The accuracy and role of cross-sectional imaging in the diagnosis of acute appendicitis. *Adv Surg.* 2009;43(1):13–22.
64. Brooks DW, Killen DA. Roentgenographic findings in acute appendicitis. *Surgery.* 1965;57:377–84.
65. Campbell JPM, Gunn AA. Plain abdominal radiographs and acute abdominal pain. *Br J Surg.* 2005;75(6):554–6.
66. Petroianu A, Alberti LR, Zac RI. Assessment of the persistence of fecal loading in the cecum in presence of acute appendicitis. *Int J Surg.* 2007;5(1):11–6.
67. Petroianu A. Fecal loading in the cecum as a new radiological sign of acute appendicitis. *World J Gastroenterol.* 2005;11(27):423-9.
68. Lowe LH, Perez Jr. R, Scheker LE, Stein SM, Heller RM, Hernanz-Schulman M. Appendicitis and alternate diagnoses in children: findings on unenhanced limited helical CT. *Pediatr Radiol.* 2001;31(8):569–77.
69. Hernanz-Schulman M. CT and US in the diagnosis of appendicitis: An Argument for CT. *Radiology.* 2010;255(1):3–7.

70. Pearce MS, Salotti JA, Little MP, McHugh K, Lee C, Kim KP i sur. Radiation exposure from CT scans in childhood and subsequent risk of leukaemia and brain tumours: a retrospective cohort study. *The Lancet*. 2012;380(9840):499–505.
71. Hall EJ. Lessons we have learned from our children: cancer risks from diagnostic radiology. *Pediatr Radiol*. 2002;32(10):700–6.
72. Alvarado A. A practical score for the early diagnosis of acute appendicitis. *Ann Emerg Med*. 1986;15(5):557–64.
73. Kalan M, Talbot D, Cunliffe WJ, Rich AJ. Evaluation of the modified Alvarado score in the diagnosis of acute appendicitis: A prospective study. *Ann R Coll Surg Engl*. 1994;76(6):418–9.
74. Macklin CP, Radcliffe GS, Merei JM, Stringer MD. A prospective evaluation of the modified Alvarado score for acute appendicitis in children. *Ann R Coll Surg Engl*. 1997;79(3):203–5.
75. Escribá A, Gamell AM, Fernández Y, Quintillá JM, Cubells CL. Prospective validation of two systems of classification for the diagnosis of acute appendicitis: *Pediatr Emerg Care*. 2011;27(3):165–9.
76. Schneider C, Kharbanda A, Bachur R. Evaluating appendicitis scoring systems using a prospective pediatric cohort. *Ann Emerg Med*. 2007;49(6):778-84.
77. Pogorelić Z, Rak S, Mrklić I, Jurić I. Prospective validation of Alvarado score and pediatric appendicitis score for the diagnosis of acute appendicitis in children: *Pediatr Emerg Care*. 2015;31(3):164–8.
78. Kharbanda AB. Appendicitis: Do clinical scores matter? *Ann Emerg Med*. 2014;64(4):373–5.
79. Stewart JK, Olcott EW, Jeffrey RB. Sonography for appendicitis: Nonvisualization of the appendix is an indication for active clinical observation rather than direct referral for computed tomography. *J Clin Ultrasound*. 2012;40(8):455–61.

80. Podda M, Gerardi C, Cillara N, Fearnhead N, Gomes CA, Birindelli A i sur. Antibiotic treatment and appendectomy for uncomplicated acute appendicitis in adults and children: A systematic review and meta-analysis. *Ann Surg.* 2019;270(6):1028–40.
81. Harnoss JC, Zelenka I, Probst P, Grummich K, Müller-Lantzsch C, Harnoss JM i sur. Antibiotics versus surgical therapy for uncomplicated appendicitis: systematic review and meta-analysis of controlled trials. *Ann Surg.* 2017;265(5):889–900.
82. Di Saverio S, Podda M, De Simone B, Ceresoli M, Augustin G, Gori A i sur. Diagnosis and treatment of acute appendicitis: 2020 update of the WSES Jerusalem guidelines. *World J Emerg Surg.* 2020;15(1):27.
83. Hansson J, Khorram-Manesh A, Alwindawe A, Lundholm K. A model to select patients who may benefit from antibiotic therapy as the first line treatment of acute appendicitis at high probability. *J Gastrointest Surg.* 2014;18(5):961–7.
84. Podda M, Cillara N, Di Saverio S, Lai A, Feroci F, Luridiana G i sur. Antibiotics-first strategy for uncomplicated acute appendicitis in adults is associated with increased rates of peritonitis at surgery. A systematic review with meta-analysis of randomized controlled trials comparing appendectomy and non-operative management with antibiotics. *The Surgeon.* 2017;15(5):303–14.
85. Styrud J, Eriksson S, Nilsson I, Ahlberg G, Haapaniemi S, Neovius G i sur. Appendectomy versus antibiotic treatment in acute appendicitis. A prospective multicenter randomized controlled Trial. *World J Surg.* 2006;30(6):1033–7.
86. Li XL, Zhang QM, Zhang WP, Liu TT. Mini-Incision open appendectomy with incision skin tissue retractor vs. laparoscopic appendectomy: A retrospective study of the management of child acute appendicitis. *Adv Ther.* 2018;35(12):2176–85.
87. Rentea RM, St. Peter SD. Pediatric appendicitis. *Surg Clin North Am.* 2017;97(1):93–112.
88. Yildiz T, Bozdag Z, Erkorkmaz U, Emre A, Turgut T, Ilce Z. Analsis of the risk factors for child appendicitis. *Turk J Trauma Emerg Surg.* 2013;19(6):554–8.
89. Dey S, Mohanta PK, Baruah AK, Kharga B, Bhutia KL, Singh VK. Alvarado scoring in acute appendicitis—A clinicopathological correlation. *Indian J Surg.* 2010;72(4):290–3.

90. Janitz E, Naffaa L, Rubin M, Ganapathy SS. Ultrasound evaluation for appendicitis focus on the pediatric population: A review of the literature. 2016;12:5-11
91. Doria AS, Moineddin R, Kellenberger CJ, Epelman M, Beyene J, Schuh S i sur. US or CT for diagnosis of appendicitis in children and adults? A meta-analysis. Radiology. 2006;241(1):83–94.
92. Sivit CJ, Applegate KE. Imaging of acute appendicitis in children. Semin Ultrasound CT MRI. 2003;24(2):74–82.
93. Bekiaridou K, Kambouri K, Giatromanolaki A, Foutzitz S, Kouroupi M, Chrysafis I i sur. The prognostic value of ultrasound findings in preoperatively distinguishing between uncomplicated and complicated types of pediatric acute appendicitis based on correlation with intraoperative and histopathological findings. Diagnostics. 2022;12(10):231-5.
94. Trout AT, Sanchez R, Ladino-Torres MF, Pai DR, Strouse PJ. A critical evaluation of US for the diagnosis of pediatric acute appendicitis in a real-life setting: how can we improve the diagnostic value of sonography? Pediatr Radiol. 2012;42(7):813–23.
95. Sack U, Biereder B, Elouahidi T, Bauer K, Keller T, Tröbs RB. Diagnostic value of blood inflammatory markers for detection of acute appendicitis in children. BMC Surg. 2006;6(1):15.

8. SAŽETAK

Cilj istraživanja: Cilj ovog istraživanja bio je ispitati osjetljivost i specifičnost transabdominalnog UZV-a, samostalno i zajedno s određenim kliničkim parametrima, u dijagnostici stadija akutnoga apendicitisa u pedijatrijskoj populaciji.

Ispitanici i metode: Napravljeno je retrospektivno istraživanje na 254 apendektomirane djece s PHD nalazom nekog od stadija akutnoga apendicitisa, liječenih u Klinici za dječju kirurgiju KBC-a Split u razdoblju od 1. ožujka 2021. do 1. ožujka 2023. koji su imali povijest bolesti pohranjenu elektronskim putem u BIS-u. Bolesnici su uspoređeni na temelju demografskih, kliničkih, laboratorijskih i radioloških podataka. Ukupno je UZV-om dijagnostičkom pretragom, u tom razdoblju, pregledano 151 dijete.

Rezultati: UZV pregled napravljen je kod 151 apendektomiranog djeteta. UZV je pokazao visoku osjetljivost i promjenjivu specifičnost u dijagnostici akutnog apendicitisa, što je u skladu s rezultatima iz drugih objavljenih studija. Na takvu promjenjivost rezultata utječe nekoliko čimbenika kao što su iskustvo dijagnostičara, položaj apendiksa, perforacija i dr. Pronađena je veća dijagnostička osjetljivost kod uznapredovalih stadija akutnoga apendicitisa (84,2%) nego kod početnih stadija (80,6%). Duljina trajanja anamneze, vrijednosti leukocita, neutrofila i CRP-a nisu utjecali na veću pozitivnost detekcije akutnoga apendicitisa UZV-om, ali je kombiniranjem UZV-a i navedenih parametara značajno narasla dijagnostička osjetljivost. Medijan dobi djece kojima je UZV bio dijagnostički pozitivan iznosio je 11 godina (IQR 9 – 14) i bio je za tri godine manji od medijana dobi djece kojima je UZV bio dijagnostički negativan. Kod te djece medijan dobi bio je 14 godina (IQR 11 – 16).

Zaključci: Iako je UZV važan preoperativni dijagnostički alat kod otkrivanja akutnog apendicitisa, pouzdanost UZV dijagnostike ovisi o mnogim varijablama. One mogu biti izrazito promjenjive i tako umanjiti dijagnostičku pouzdanost UZV-a. Obzirom na to, dodatni dijagnostički alati su potrebni. Utvrđeno je kako korištenje dodatnih laboratorijskih parametara u velikoj mjeri povećava specifičnost UZV dijagnostike.

9. SUMMARY

Diploma thesis title: The use of transabdominal ultrasound (US) in the diagnosis of acute appendicitis in children at University Hospital of Split Split for the period from 2021 to 2023.

Objectives: The aim of this research was to examine the sensitivity and specificity of transabdominal US, independently and together with certain clinical parameters, in the diagnosis of the stage of acute appendicitis in the pediatric population.

Patients and methods: A retrospective study was conducted on 254 appendectomized children with a pathohistological finding of one of the stages of acute appendicitis, treated at the Department of Pediatric surgery, University Hospital of Split in the period from March 1, 2021 to March 1, 2023, who had medical histories stored electronically in BIS. Patients were compared based on demographic, clinical, laboratory and radiological data. In total, 151 children were examined by US diagnostic examination during that period.

Results: US examinations were performed in 151 appendectomized children. US showed high sensitivity and variable specificity in the diagnosis of acute appendicitis, which is consistent with results from other published studies. Such variability of results is influenced by several factors such as the experience of the diagnostician, position of the appendix, perforation, etc. A higher diagnostic sensitivity was found in advanced stages of acute appendicitis (84.2%) than in initial stages (80.6%). The length of medical history, values of leukocytes, neutrophils and C-reactive protein (CRP) did not affect the higher positivity of detection of acute appendicitis by US, but the diagnostic sensitivity increased significantly by combining US and the mentioned parameters. The median age of children whose US was diagnostically positive was 11 years (IQR 9-14) and was three years younger than the median age of children whose US was diagnostically negative. The median age of these children was 14 years (IQR 11 – 16).

Conclusion: Although the US is the most important preoperative diagnostic tool in the detection of acute appendicitis, the reliability of US diagnostics depends on many variables. They can be extremely variable and thus reduce the diagnostic reliability of US. Therefore, additional diagnostic tools are required. It was established that the use of additional laboratory parameters greatly increases the specificity of US diagnostics.