

# Utjecaj korištenja toričnih leća na rješavanje astigmatizma nakon operacije mreene

---

Vrbičić, Maja

Master's thesis / Diplomski rad

2023

Degree Grantor / Ustanova koja je dodijelila akademski / stručni stupanj: **University of Split, School of Medicine / Sveučilište u Splitu, Medicinski fakultet**

Permanent link / Trajna poveznica: <https://um.nsk.hr/um:nbn:hr:171:025156>

Rights / Prava: [In copyright](#) / [Zaštićeno autorskim pravom.](#)

Download date / Datum preuzimanja: **2025-02-22**



Repository / Repozitorij:

[MEFST Repository](#)



**SVEUČILIŠTE U SPLITU  
MEDICINSKI FAKULTET**

**Maja Vrbičić**

**UTJECAJ KORIŠTENJA TORIČNIH LEĆA NA RJEŠAVANJE ASTIGMATIZMA  
NAKON OPERACIJE MRENE**

**Diplomski rad**

**Akadska godina:**

**2022./2023.**

**Mentor:**

**izv. prof. dr. sc. Ljubo Znaor, dr. med.**

**Split, srpanj 2023.**

# SADRŽAJ:

1. UVOD.....	1
1.1. Anatomija oka .....	2
1.2. Katarakta .....	6
1.2.1. Anatomija leće .....	6
1.2.2. Etiologija i epidemiologija katarakte.....	8
1.2.3. Patofiziologija.....	9
1.2.4. Simptomi, fizikalni status i oftalmološki pregled.....	9
1.2.5. Liječenje .....	11
1.2.6. Komplikacije .....	13
1.2.7. Intraokularne leće (IOL).....	14
1.2.8. Torične leće.....	15
1.3. Astigmatizam.....	18
2. CILJEVI ISTRAŽIVANJA .....	21
2.1. Ciljevi istraživanja.....	22
2.2. Hipoteze .....	22
3. ISPITANICI I METODE .....	23
3.1. Ispitanici .....	24
3.2. Mjesto i vrijeme provedenog istraživanja .....	24
3.3. Metode.....	25
3.4. Etička načela .....	25
3.5. Statističke metode .....	26
4. REZULTATI.....	27
5. RASPRAVA .....	38
6. ZAKLJUČCI.....	42
7. LITERATURA .....	44
8. SAŽETAK.....	48
9. SUMMARY .....	50
10. ŽIVOTOPIS .....	<b>Error! Bookmark not defined.</b>

*Neizmjerno hvala obitelji i prijateljima na bezuvjetnoj podršci tijekom godina studiranja.*

*Hvala mentoru izv. prof. dr. sc. Ljubi Znaoru, dr. med. na povjerenju, podršci i udijeljenim savjetima tijekom izrade ovoga rada.*

*Od srca se zahvaljujem i Brunu Markioliju, dr. med., koji je svojom nesebičnom pomoći omogućio izradu ovog rada.*

## **POPIS KRATICA**

IOL – intraokularna leća

GUK – glukoza u krvi

EKG – elektrokardiogram

PHACO – fakoemulzifikacija

ICCE – intrakapsularna ekstrakcija katarakte

ECCE – ekstrakapsularna ekstrakcija katarakte

PMMA – polimetilmetakrilat

FUS – Fuchov uveitis sindrom

KBC – klinički bolnički centar

## **1. UVOD**

## 1.1. Anatomija oka

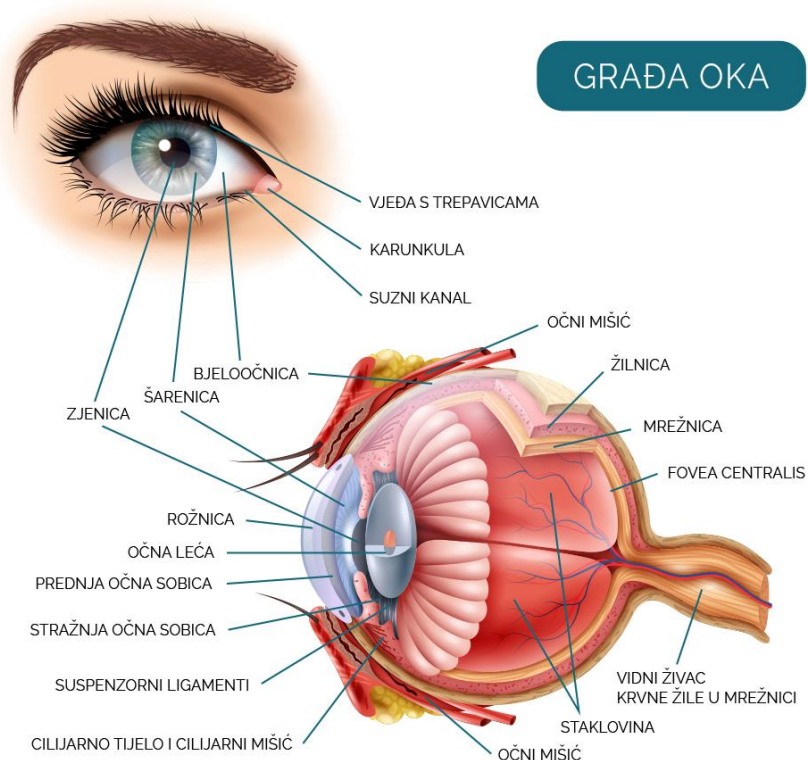
Osjetilo vida kod čovjeka je sačinjeno od dva oka i pridruženih pomoćnih organa smještenih u koštanim očnim šupljinama, to jest u orbitama. Primarna funkcija osjetila vida jest primanje i reagiranje na vanjske podražaje te obrada dobivenih informacija. U navedenom procesu sudjeluju neuroepitelne stanice, zaslužne za primanje vidnih informacija te oči, produljenje mozga odgovorno za vid. (1) Ljudsko oko je visoko specijaliziran, složeni, parni organ koji pruža mogućnost preciznog određivanja svojstava promatranog predmeta, uključujući oblik, boju i jačinu svjetla odbijenu od njega (2).

**Koštana očna šupljina** (lat. *orbita*) prostor je nalik na piramidu omeđenu četirima koštanim zidovima koji konvergiraju prema unutrašnjosti lubanje. Unutar orbite, očna jabučica zauzima tek 20% prostora, dok ostatak prostora ispunjavaju masno tkivo i mišići. Krov orbite građen je od dvije kosti, sfenoidne kosti (lat. *os sphenoidale*) i frontalne kosti (lat. *os frontale*), dok dno orbite sačinjavaju tri kosti, zigomatična kost (lat. *os zygomaticum*), maksilarna kost (lat. *os maxillaris*) i palatinalna kost (lat. *os palatinum*). Vanjska stijenka orbite je građena od zigomatične i sfenoidne kosti, dok je unutrašnja stijenka nasloženija struktura orbite, sačinjena od četiri kosti, sfenoidne, maksilarne, etmoidalne kosti (lat. *os ethmoidale*) i lakrimalne kosti (lat. *os lacrimale*). Anatomski i klinički važna mjesta u orbiti su ulazna vrata kroz koja prolaze sve vaskularne i živčane strukture prema oku i koja su polazište za sve ekstraokularne mišiće, osim donjeg kosog mišića, čije je polazište temporalno od jame suzne vrećice. Navedena ulazna vrata se nalaze u vrhu orbite (lat. *apex orbitae*) te su sačinjena od tri otvora koja služe kao komunikacijski kanali s ostalim djelovima lubanje, a nazivaju se: gornja orbitalna pukotina, donja orbitalna pukotina i optički kanal (1).

U **pomoćne organe oka** ubrajaju se obrve (lat. *supercillia*), spojnica (lat. *conjunctiva*), vjeđe (lat. *palpebrae*) i suzni uređaj (lat. *apparatus lacrimalis*). Obrve su dlakama prekrivena ispupčenja zadebljale kože iznad očiju, čija je glavna uloga sprječavanje upadanja znoja s čela u oči. Vjeđe su pokretni nabori kože koji prekrivaju i štite oko izvana. Treptanjem se razmazuje suzni film koji potom štiti spojnicu i rožnicu od isušivanja i dehidracije, dok su suze zaslužne za čišćenje i ispiranje očiju. Vjeđe su građene od van prema unutra od sloja tanke i elastične kože, potom kružnog očnog mišića (lat. *m. orbicularis oculi*) iza kojeg se nalazi tarsus, najvažnija potporna struktura vjeđe te fascija koja tvori orbitalni septum i konačno, spojnica. Osim

navedenog, u vjeđama se nalaze i tri različite vrste kožnih žlijezda: Meibomove, Mollove i Zeisove. Meibomove žlijezde su modificirane lojne žlijezde na stražnjem rubu vjeđe, čija je funkcija proizvodnja masnog sekreta koji sprječava brzo ishlapljivanje suznog filma s prednje plohe očne jabučice. Zeisove i Mollove žlijezde nalaze se na prednjem rubu vjeđe, s tim da su Zeisove žlijezde, žlijezde lojnice, a Mollove žlijezde su žlijezde znojnice koje izlučuju sekret u folikule trepavica. Spojnica je prozirna, tanka sluznica podijeljena na dva dijela, na palpebralnu spojnicu koja prekriva stražnji dio vjeđa i na bulbarnu spojnicu, koja prekriva prednju stranu očne jabučice. Suzni uređaj za glavnu zadaću ima izlučivanje suza, a ubraja suznu žlijezdu (lat. *glandula lacrimalis*), akcesorne suzne žlijezde, suzne točke (lat. *puncta lacrimalia*), suzne kanaliće (lat. *canaliculi lacrimales*), suznu vrećicu (lat. *saccus lacrimalis*) i suzonosni kanal (lat. *canalis nasolacrimalis*) (1, 2).

**Očna jabučica** (lat. *bulbus oculi*) struktura je sfernog oblika s anteriorno-posteriornim promjerom 2.4 cm. Građena je od vanjske, srednje i unutarnje očne ovojnice te sadržava leću, staklovinu i sobnu vodicu, a obavijena je fibroznom membranom zvanom Tenonova kapsula (lat. *fascia bulbi Tenoni*) (Slika 1) (1).



**Slika 1.** Očna jabučica (Izvor: <https://www.mojeoko.hr/savjeti-za-zdrave-oci/njega-oka/gradja-oka>)



**Vanjska očna ovojnica** (lat. *tunica fibrosa*) sastoji se od bijele, fibrozne i neprozirne bjeloočnice (lat. *sclera*) koja čini stražnjih pet šestina vanjske očne ovojnice te od bezbojne i prozirne rožnice (lat. *cornea*) koja čini njezinu prednju jednu šestinu (2).

Bjeloočnicu izgrađuje gusto i otporno vezivno tkivo, sačinjeno od spljoštenih kolagenih vlakana, usporednih s površinom i osnovna tvar s fibroblastima. Promatrajući bjeloočnicu od izvana prema unutra, razlikujemo tri sloja: *episclera*, *stroma* i *lamina fusca*. Vanjska površina bjeloočnice (lat. *episclera*) je povezana sa slojem gustog vezivnog tkiva naziva Tenonova čahura, koja se na prijelazu rožnice u bjeloočnicu produljuje u laminu propriju spojnice. Između bjeloočnice i Tenonove čahure nalazi se Tenonov prostor, koji dopušta kretnje očne jabučice, dok se između bjeloočnice i žilnice nalazi *lamina suprachoroidea*, sloj rahlog vezivnog tkiva ispunjen melanocitima, fibroblastima i elastičnim vlaknima (1-3).

Rožnica predstavlja glavni dio refrakcijskog uređaja oka, s lomnom jačinom od preko četrdeset dioptrija. Navedenu funkciju joj omogućuju veća zakrivljenost u odnosu na bjeloočnicu i prozirnost uvjetovana avaskularnošću i homogenošću (4). Rožnica je sačinjena od pet slojeva. Promatrajući od izvana prema unutra, prvi sloj čini neoroženi mnogoslojno pločasti epitel, karakterističan po mnogobrojnim mitozama u bazalnom sloju, što za rezultat ima veliku regenerativnu sposobnost rožnice. Iza epitelnog sloja, nalazi se debeli homogeni sloj bez stanica, građen od nepravilno ukriženih kolagenih vlakana i zbijene osnovne tvari, nazvan Bowmanova membrana, čija je glavna uloga održavanje čvrstoće rožnice. Idući je sloj avaskularna stroma, koja zauzima oko 90% cjelokupne debljine rožnice i koja je građena od velikog broja lamela kolagenih vlakana, fibroblasta i glikoproteinske tvari. Stromu slijede Descemetova membrana, građena od kolagenih filamenata te, konačno, endotel (2). Ljudska je rožnica avaskularna, stoga se prehranjuje osmozom i difuzijom iz okolnih struktura, i to putem tankih krvnih žila spojnice koje dopiru do rubnih dijelova rožnice te putem sobne vodice i suza. Nadalje, rožnica je jedno od tkiva sa najopsežnijom inervacijom u tijelu. Inervacija rožnice potječe od nazocilijarnog ogranka oftalmične grane petog moždanog živca te od simpatičkih živčanih vlakana (5).

**Srednja očna ovojnica** ili **uvea** (lat. *tunica vasculosa bulbi*), naziva se još i vaskularna očna ovojnica, a građena je od šarenice (lat. *iris*), zrakastog tijela (lat. *corpus ciliare*) i žilnice (lat. *choroidea*). Osnovna zadaća srednje očne ovojnice je krvna opskrba unutrašnjeg dijela oka, a poglavito mrežnice (2).

Šarenica čini prednji dio srednje očne ovojnice smješten tako da dijelom prekriva leću, oblikujući pritom kružni otvor u sredini, nazvan zjenica (lat. *pupilla*). Boja šarenice je određena količinom pigmenta melanina koji proizvode melanociti. Glavna funkcija navedenog pigmenta je sprječavanje prodora svjetla u unutrašnjost očne jabučice, osim kroz zjenicu, kako bi se slika mogla ispravno formirati. Osnovna zadaća šarenice je regulacija količine svjetla koje prolazi kroz zjenicu, kontroliranjem promjera zjenice. Izdanci stanica vanjskog epitela šarenice sadrže miofilamente koji se preklapaju te oblikuju *musculus dilatator pupillae*, simpatikusom kontroliran mišić zaslužan za širenje zjenice, dok snopovi glatkih mišićnih stanica, kružno raspoređenih oko ruba zjenice, čine *musculus sphincter pupillae*, parasimpatikusom kontroliran mišić, zaslužan za suženje zjenice. Ostale funkcije šarenice obuhvaćaju resorpciju očne vodice i patološkog sadržaja iz prednje očne sobice (2).

Zrakasto tijelo polazi od korijena šarenice i doseže nazubljenu liniju (lat. *ora serrata*), a sačinjeno je od dva dijela, prednjeg dijela zrakastog tijela (lat. *pars plicata corporis ciliaris*) i stražnjeg dijela zrakastog tijela (lat. *pars plana corporis ciliaris*). Zrakasto tijelo je izrazito prožeto osjetnim vlaknima, što rezultira pojavom snažne cilijarne boli u slučaju upale ili akutnog glaukoma, a prokrvljeno je putem cilijarne vaskularne mreže. Funkcija zrakastog tijela uključuje akomodaciju oka, sekreciju očne vodice te formiranje intraokularnog tlaka. Pri gledanju na blizinu, dolazi do akomodacije oka, koja podrazumijeva kontrakciju zrakastog tijela, što dovodi do ispupčenja leće i, posljedično, pojačavanja njezine lomne jakosti. Očna vodica (lat. *humor aqueus*) se luči iz cilijarnih nastavaka u stražnju sobicu, odakle otječe u Schlemmov kanal smješten u komornom kutu. Ukoliko dođe do otežanog otjecanja očne vodice, nastupa porast intraokularnog tlaka i razvoj glaukoma.

Žilnica je stražnji dio srednje očne ovojnice koji polazi od nazubljene linije, a seže do papile oćnog živca - mjesta ulaska oćnog živca u oćnu jabučicu. Obzirom na iznimnu vaskularizaciju žilnice, debljina joj varira ovisno o napunjenosti krvnih žila. Histološki je građena od unutrašnja tri sloja krvnih žila, smještenih između suprakorioidalne membrane (lat. *lamina suprachorioidea*) i Bruchove bazalne membrane (lat. *lamina basalis Bruch*). Obzirom na izostanak inervacije, patološke promjene žilnice ne izazivaju bol. U osnovne funkcije žilnice ubrajaju se opskrba retine krvlju i hranjivim tvarima te sudjelovanje u stvaranju intraokularnog tlaka (1).

**Unutarnja očna ovojnica** (lat. *tunica interna bulbi*) ili **mrežnica** (lat. *retina*) je prozirna, tanka, mnogoslojna opna osjetljiva na svjetlo, koja oblaže stražnje dvije trećine oka. Sačinjena je od dva dijela, stražnjeg, vidnog dijela mrežnice (lat. *pars optica retinae*), koji je osjetljiv na svjetlosne podražaje i prednjeg, slijepog dijela mrežnice (lat. *pars caeca retinae*), koji nije osjetljiv na svjetlo, a prekriva cilijarno tijelo i šarenicu. Granicu između navedena dva dijela mrežnice čini nazubljena linija. Prednji dio mrežnice je histološki građen od deset slojeva, uključujući tri neurona vidnog puta, neuroepitelni spoj - štapići i čunjići, ganglijski sloj i bipolarne stanice. Čunjići su smješteni centralno i ima ih oko dvadeset puta manje od periferno smještenih štapića. Nadalje, čunjići su osjetljivi samo na izrazito jako svjetlo te osiguravaju vidnu oštrinu, dok su štapići vrlo osjetljivi i na slabo svjetlo, osiguravajući vid noću (1, 2).

U središtu stražnjeg pola mrežnice smještena je središnja jamica (lat. *fovea centralis*), koja odgovara žutoj pjegi (lat. *macula lutea*). Žutu boju središnjoj jamici daje ksantofilni pigment lutein koji djeluje kao antioksidans te ju štiti od jakog svjetla. Foveolarna avaskularna zona sa foveolom u središtu područje je najjasnijeg vida na mrežnici. Krvna opskrba unutarnjih slojeva mrežnice potječe od *a. centralis retinae*, dok se vanjski dijelovi mrežnice opskrbljuju krvlju iz žilnice (1).

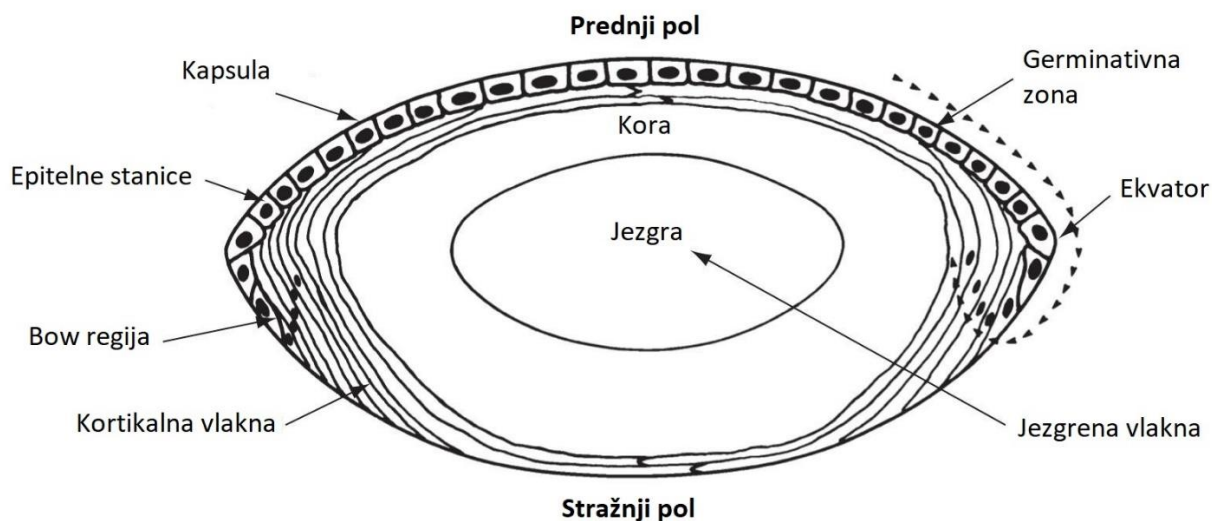
**Staklovina** (lat. *corpus vitreum*) prozirna je i želatinozna struktura bez krvnih žila i živaca koja zauzima oko tri četvrtine cjelokupnog volumena i težine oka. Njezina vanjska površina, hijaloidna membrana (lat. *membrana hyaloidea*), najčešće prijanja za stražnju kapsulu leće. Oko 99% strukture staklovine čini voda, dok ostalih jedan posto čine kolagen i hijaluronska kiselina. Osnovne funkcije staklovine su održavanje oblika oka, ublažavanje udaraca, podupiranje mrežnice i metabolizam (1, 2).

## 1.2. Katarakta

### 1.2.1. Anatomija leće

Očna leća (lat. *lens*) je avaskularna, prozirna, elastična i bikonveksna struktura u oku koja uz rožnicu osigurava fokusiranje zraka svjetla na mrežnicu (6). Nalazi se u frontalnoj ravnini u udubljenju staklovine (lat. *fossa patellaris seu hyaloidea*), smještenom između šarenice i zjenice te staklovine. Naziv ekvator leće (lat. *equator lentis*), odnosi se na kružnu perifernu cirkumferenciju leće koja razgraničava njezinu prednju i stražnju stranu i koja je povezana s

unutarnjim dijelom zrakastog tijela putem zonularnih vlakana (lat. *zonulae ciliares Zinni*) (1). Na leći se razlikuju tri osnovna dijela, a to su vlakna leće (lat. *fibrae lentis*), epitel leće (lat. *epithelium lentis*) i kapsula leće (lat. *capsula lentis*). Lećna masa (lat. *substantia lentis*) je izgrađena od lećnih vlakana, a obilježavaju je žućkasto i tvrđe središte (lat. *nucleus lentis*) i mekša periferija (lat. *cortex lentis*). Nova lećna vlakna stvaraju se umnažanjem i preobrazbom epitelnih stanica u germinativnoj zoni, koja je smještena u području ekvatora leće (3, 7). Stvorena vlakna migriraju od periferije do centra što rezultira prisustvom starijih vlakana u jezgri leće, a novijih na perifernim dijelovima leće (Slika 2) (8). U osnovne zadaće leće ubrajaju se održavanje prozirnosti, akomodacija i lom svjetlosti. Uslijed potrebe za održavanjem vlastite prozirnost, leća ne sadrži ni krvne žile ni živce, već se prehranjuje osmozom i difuzijom iz očne vodice (9). Također, leća predstavlja izrazito važan dio refrakcijskog uređaja oka te posjeduje lomnu jakost od 19 do 33 dioptrije, uz indeks loma vrijednosti 1,4 (6).



**Slika 2.** Anatomija leće oka (Izvor: <https://cataractcourse.com/lens-anatomy-and-development/lens-anatomy/>)

### 1.2.2. Etiologija i epidemiologija katarakte

Katarakta podrazumijeva gubitak prozirnosti leće uslijed zamućenja same leće ili njezine kapsule (10, 11). Porijeklo riječi katarakta dolazi od latinske riječi *cataracta* („vodopad“) i grčke *katarassein* („baciti dolje“) što se metaforički uspoređuje s bjelinom vodopada te sivo-bijelim zamućenjem u zjenici starijeg oka. Katarakta je progresivna, ali najčešće izlječiva bolest koja može dovesti do sljepoće ukoliko se ne liječi, a danas se smatra nuspojavom starenja (12). Povezana je s 48% ukupnih slučajeva sljepoće u svijetu, što ju čini javnozdravstvenim problemom od značaja. Pojavljuje se u svim dobnim skupinama, ali se incidencija značajno povećava u starijoj životnoj dobi (10).

Danas je poznato mnogo čimbenika rizika koji utječu na nastanak katarakte, a najvažniji od njih su (10, 11):

- dob veća od 40 godina;
- čimbenici vezani za majku u trudnoći;
- bolesti oka: visoka miopija, kronični anteriorni uveitis, povišeni očni tlak i nasljedne distrofije fundusa (npr. retinitis pigmentosa);
- traume oka poput perforacijske, tupe i kemijske traume, električnog šoka te ultraljubičastog i ionizirajućeg zračenja;
- lijekovi poput kortikosteroida, klorokina i fenotiazina;
- pušenje i konzumacija alkohola;
- ishrana siromašna antioksidansima i vitaminima;
- genetika.

### **1.2.3. Patofiziologija**

Brojni degenerativni procesi i mehanizmi dovode do denaturacije i koagulacije proteina unutar vlakana koja izgrađuju leću. Svi oni rezultiraju gubitkom prozirnosti, zamućenjem i u konačnici razvojem katarakte. Zamućenost leće i katarakta su izravni rezultat oksidativnog stresa izazvanog prodiranjem svjetlosti u intraokularni prostor i posljedičnim fotokemijskim reakcijama unutar oka (13). Epitelne stanice leće su metabolički najaktivnije stanice podložne oksidaciji, insolubilizaciji i umrežavanju te kao takve migriraju prema ekvatoru leće i tvore vlakna leće koja postepeno postaju centralno komprimirana i rezultiraju jezgrinom sklerozom i zamućenošću (8). Neki od objašnjenih mehanizama razvoja katarakte su: poremećaji koji se događaju na bilo kojoj razini embrionalnog razvoja leće (kongenitalna katarakta), fibrozne metaplazije epitela leće (subkapsularna katarakta), kortikalne hidratacije između vlakana leće (kortikalna katarakta) te taloženje određenih pigmenata (nuklearna katarakta) (11). Obzirom na lokalizaciju zamućenosti leće katarakte dijelimo na jezgrene, kortikalne i stražnje subkapsularne katarakte, dok ih obzirom na uzrok dijelimo na one dobno ovisne, pedijatrijske i sekundarne (izazvane drugim, poznatim utjecajem) (8). Najčešća sustavna bolest koja potencira rizik od pojave sekundarne mrežnice je dijabetes mellitus kod kojeg dolazi do brze progresije razvoja posebice povezane s duljinom trajanja dijabetesa, a nastaje zbog osmotskih promjena u leći kod promjene glikemije što rezultira promjenom indeksa loma i refrakcijske jakosti i u konačnici razvoja dijabetičke katarakte (10). Također, mrežnice se mogu podijeliti i prema vremenu nastanka na kongenitalne, infantilne, juvenilne, presenilne i senilne.

### **1.2.4. Simptomi, fizikalni status i oftalmološki pregled**

Neki od prvih simptoma koje pacijenti s kataraktom navode su mutan i oslabljen vid, monookularna diplopija (ili poliopija), pojava šarenih haloa oko predmeta („poput duge“), osjetljivost na odsjaje (sunčeva svjetlost ili automobilska svjetla), poremećaji raspoznavanja boja, prvenstveno u vidu blijeđenja te povećana i učestalija potreba za mijenjanjem refrakcijskih stakala, posebice kako katarakta progredira (8).

U statusu pacijenta s kataraktom, ovisno o tipu iste, zapaža se (11):

- Smanjena oštrina vida (procijenjena putem Snellenovih tablica);
- Kod kortikalne katarakte moguće je pronaći manja ili dobro razvijena klinasta zamućenja, pretežno sa čistim djelovima leće na periferiji (incipijentna ili progresivna kortikalna katarakta), uznapredovalu zamućenost sa sivkastom lećom i čistim korteksom, koja se prezentira kao izmjenjivanje prozirnih zona sa zonama zamućenja (nezrela kortikalna katarakta) (10, 11), nalaz edematozne leće zbog nakupljanja tekućine, što prednju očnu sobicu čini plitkom (intumescentna kortikalna katarakta), kompletno neprozirni korteks bez sjene šarenice (zrela kortikalna katarakta), zrele skvrčenu kataraktu koja nastaje prilikom istjecanja lećnih proteina preko kapsule što stvara mliječno bijeli sadržaj, a može dovesti do pada jezgre na dno kapsularne vreće (hipermaturna kortikalna katarakta - Morgagni) (10);
- Kod nuklearne katarakte uočava se tamnosmeđa ili crna leća sa sjenom šarenice uz nemogućnost prikaza dna zbog tamne neprozirnosti u središtu naspram crvenog sjaja;
- Kod dijabetesa mellitusa vide se tipična kortikalna bjeličasta zamućenja poput snježnih pahuljica ili prašine;
- Kod miotonične distrofije prisutna je kortikalna katarakta poput božićnog drvca (stvaraju se kortikalna i subkapsularna zamućenja klinastog oblika koja svojom konformacijom nalikuju na zvijezdu);
- Kod atopijskog dermatitisa karakteristični su štitasti gusti prednji subkapsularni plakovi;
- Kod neurofibromatoze tip II vidljiva su miješana zamućenja (subkapsularna, kapsularna i kortikalna) (11).

Svakom pacijentu s kataraktom potrebno je napraviti kompletni oftalmološki pregled. Prvenstveno je važno uzeti detaljnu anamnezu ili heteroanamnezu uz podatke o simptomima, prethodnim oftalmološkim bolestima i drugim sistemskim bolestima koje bi se eventualno mogle povezati s pojavom katarakte. Nadalje, Snellenovim tablicama određuje se oštrina vida te se odredi refrakcija. Cover-test korisna je metoda zbog prepoznavanja divergentne škiljavosti izazvane kataraktom (11). Potom se uradi pregled na biomikroskopu gdje se provjeri oblik zjenica i adneksa zbog

isključivanja bilo kakve adneksalne patologije (dakriocistitis, blefaritis ili kronični konjunktivitis) koju je potrebno tretirati prije liječenja mrežnice. Potom se pregledava rožnica zbog procjene operativnog polja (primjerice Arcus senilis ometa preglednost operativnog polja) te naposljetku se pregledaju prednja očna sobica, leća i fundus. Također, potrebno je izmjeriti intraokularni tlak zbog isključivanja postojanja glaukoma, a od dodatnih pretraga koje se mogu uraditi zbog procjene stanja bolesti i plana liječenja, dostupni su još i direktna ili indirektna oftalmoskopija, fundoskopija, makularni funkcijski test, biometrija, ultrazvuk bulbusa, određivanje razine glukoze u krvi (GUK), snimanje elektrokardiograma (EKG), kompletna krvna slika (jetrena i bubrežna funkcija, koagulogram), markeri hepatitisa B i C te rendgensko snimanje toraksa.

### **1.2.5. Liječenje**

Pri postavljanju indikacije za liječenje katarakte, potrebno je procijeniti stupanj zamućenosti leće te stupanj tegoba i disfunkcionalnosti koje isti izaziva. Terapijska metoda uvijek je kirurška, a na temelju stadija bolesti se određuje potreba za operativnim zahvatom. Operacija katarakte danas se smatra jednim od najuspješnijih i najčešćih zahvata u cijeloj medicini (14). Ukoliko se radi o vidnoj oštini većoj od 0,25 uz adekvatnu korekciju refraktivnim naočalama, uz uredno obavljanje svakodnevnih aktivnosti, bez značajnijih tegoba, operativni zahvat nije potreban (11, 13). Pri odluci o potrebi za operativnim zahvatom oftalmolog mora uzeti u obzir i pridružene oftalmološke bolesti koje je eventualno potrebno liječiti, neovisno o smetnjama i mogućnosti obavljanja svakodnevnih aktivnosti (10). Kod postojanja katarakte s vidnom oštrinom ispod 0,25, ili pridruženim dodatnim bolestima nastalima kao posljedica katarakte, ablacije retine ili dijabetičke retinopatije, operativni zahvat je indiciran (10, 11). U preoperativnoj obradi potrebno je što bolje regulirati druge eventualno prisutne sistemske bolesti poput dijabetesa mellitusa, arterijske hipertenzije, angine pectoris, respiratornih infekcija, virusnih hepatitisa i infekcija virusom humane imunodeficijencije, epilepsije, Parkinsonove bolesti ili nožnih ulkusa (11). Potom se, uz već gore opisani oftalmološki pregled, napravi i ultrazvučni pregled (A-scan biometrija) s izračunom jakosti intraokularne leće (IOL). Rutinske medicinske pretrage preoperativno nije potrebno činiti jer se pokazalo da iste nemaju značajan efekt na postoperativni tijek (8). Zahvat se obavlja najčešće u lokalnoj ili topičkoj anesteziji u kompletnoj midrijazi (simpatomimeticima i parasimpatoliticima) uz predoperativnu antisepsu 10% povidon jodidom za okolnu kožu i 5% povidon jodidom za ispiranje konjunktivalne vreće (10). Lokalna anestezija se



može provoditi retrobulbarno, peribulbarno i subkonjunktivalno, a od navedenih se preferira peribulbarni pristup zbog najmanje komplikacija (smanjen je rizik od retrobulbarnog krvarenja). Topička anestezija preferira se zbog poštenije prirode aplikacije (bez igle), međutim pokazalo se kako ne postoji signifikantna razlika u ishodu i komplikacijama u odnosu na lokalnu (8). Opća anestezija se preferira kod nesuradljivih pacijenata i pedijatrijske populacije.

Od kirurških metoda koje se koriste, najčešće korištena tehnika, ujedno i zlatni standard, jest fakoemulzifikacija (PHACO) koja obuhvaća ultrazvučnu operaciju mrene i odstranjenje leće kroz sondu i mali operacijski rez (2-3mm).

Sastoji se od nekoliko faza (10):

- pripreme operacijskog polja;
- incizije (samocijeleća rožnična incizija, bez potrebe za šavom);
- instilacije viskoelastika u prednju očnu sobicu zbog lakše manipulacije i zaštite rožnice;
- kapsulorekse (otvaranja prednje kapsule);
- hidrodisekcije koja mobilizira nukleus unutar kapsularne vreće te hidrodelinacije uštrcavanjem fiziološke otopine u nukleus (razdvajanje vanjskog, mekšeg dijela od unutarnjeg, tvrdog);
- fakoemulzifikacije pri kojoj ultrazvučni valovi fragmentiraju tvrdi nukleus uz istovremenu aspiraciju kroz ultrazvučnu sondu;
- irigacije/aspiracije mekšeg dijela nukleusa ;
- implantacije intraokularne leće u kapsularnu vreću.

Potrebno je spomenuti i tehnike s većim operacijskim rezom - intrakapsularnu ekstrakciju katarakte (ICCE) i ekstrakapsularnu ekstrakciju katarakte (ECCE), ali navedeno je rijetko u upotrebi kao prva metoda izbora. Kod ICCE metode koristi se instrument sa smrznutim vrhom koji prilijepi kapsulu leće i izvuče ju kroz rez širok minimalno 8 mm. U ECCE metodi se posebnim instrumentima ulazi kroz nepravilni otvor u kapsuli i izvlači jezgru leće, poslije čega se implantira tvrda, nesavitljiva IOL (10).

Zbog poštenijeg tipa operacije korištenjem minimalnog reza, topičke anestezije i kratkog trajanja samog zahvata, komplikacije su svedene na minimum te se rehabilitacija vida postiže značajno brže (14). Postoperativno svaki pacijent bude tretiran kombinacijom topičkog antibiotika i kortikosteroida ili opcionalno nesteroidnog antireumatika u trajanju od jedan do četiri tjedna, a doziranje terapije razlikuje se od države do države kao i o operateru (8). Postoperativne kontrole obavljaju se nakon jednog dana, jednog tjedna, jednog mjeseca te tri mjeseca nakon operativnog zahvata.

### **1.2.6. Komplikacije**

Od komplikacija vezanih za postojanje katarakte, razlikuju se komplikacije same katarakte, posebice ukoliko se pravovremeno i adekvatno ista ne tretira, te komplikacije povezane s operativnim zahvatom, koje se dalje dijele na intraoperacijske i poslijeoperacijske.

Kongenitalna katarakta može dovesti do rožničnog ulkusa, perforacije i u konačnici sljepoće, dok od postoperativnih komplikacija navode se uveitisi, zadebljanje stražnje kapsule, glaukom, poremećaji refrakcije i ablacija retine (11). Netretirane stečene katarakte mogu izazvati akutni kongestivni glaukom, fakolitički glaukom, subluksaciju leće, sekundarni glaukom i sljepoću.

Za vrijeme operacije moguća je ruptura stražnje kapsule sa ili bez dislokacije lećne jezgre i korteksa, što je ujedno i najčešća komplikacija fakoemulzifikacije, potom hifema, eksplozivno krvarenje, opekline rožnice na mjestu incizije te propadanje jezgre u staklasto tijelo.

U poslijeoperacijske komplikacije spadaju prolaps šarenice, edem rožnice i bulozne keratopatije, odgođeno formiranje prednje očne sobice, infekcije (endoftalmitis, panoftalmitis i strijatalni keratitis), potom pogrešno namještena IOL, pseudofakični glaukom, postoperativni astigmatizam, ptoza te odvajanje mrežnice (10, 11). Zadebljanje i zamućenje stražnje kapsule leće (sekundarna katarakta) jedna je od najčešćih postoperativnih komplikacija do koje dolazi zbog migriranja i bujanja preostalih epitelnih stanica leće. Sekundarna katarakta se može pojaviti i godinama nakon operativnog zahvata, a terapija izbora je Nd:YAG kapsulotomija (10).

### 1.2.7. Intraokularne leće (IOL)

Glavna sastavnica operativnog zahvata mrežnice jest postavljanje intraokularne leće (IOL). Kroz prošlost su se intraokularne leće mijenjale. Prve intraokularne leće su bile tvrde i nesavittljive, građene od polimetilmetakrilata (PMMA), međutim iste se danas rijetko koriste, a najčešće kod intraoperativnih komplikacija. Kod njihove primjene, nužno je dodatno širenje mjesta incizije (na 5,5 mm) te zatvaranje šavom. Današnje, najčešće upotrebljavane leće su građene od silikona i akrila, značajno su savitljivije te se ugrađuju kroz značajno manju inciziju (do 3 mm). Navedene leće mogu biti trodijelne (optički disk, postranični nastavci – haptici koji su građeni iz različitih materijala) te jednodijelne (10).

Koristi se nekoliko vrsta leća, a ovisno o njihovoj namjeni, dijele se na (8):

- Standardne IOL – monofokalne, najčešće korištene intraokularne leće u praksi, prvenstveno zbog cijene;
- Torične IOL – intraokularne leće koje se koriste za korekciju astigmatizma te koje smanjuju potrebu za naočalama nakon zahvata;
- IOL za korekciju prezbiopije – bifokalne, trifokalne ili multifokalne intraokularne leće, također postižu smanjenu potrebu za korištenjem naočala postoperativno;
- Posebno dizajnirane IOL – asferične intraokularne leće za smanjenje sferične aberacije oka te intraokularne leće koje blokiraju plavu svjetlost (ipak, studije do sada nisu pokazale značajnu prednost korištenja navedenih leća u liječenju makularne degeneracije).

Dodatno, pri odabiru adekvatne leće za pacijenta kao i provođenju samog postupka, potrebno je odrediti jačinu IOL, a u tu svrhu dostupne su brojne formule (primjerice Barrett Universal II formula ili Haigis-L metoda). Navedene u izračunu uzimaju u obzir konstantu specifičnu za IOL, pacijentovu aksijalnu duljinu te očitavanje keratometrije. Novije formule u obzir uzimaju i više očnih mjerenja poput dubine prednje očne sobice u svrhu pojačanja vidne oštine (8).

### 1.2.8. Torične leće

S obzirom da se lećni astigmatizam korigira samom operacijom katarakte, bez obzira na tip korištene leće, postoperativnu astigmatičku grešku određuje prisustvo kornealnog astigmatizma. Astigmatizam značajno smanjuje vidnu oštrinu, a korištenje sferičnih intraokularnih leća pri operaciji katarakte dovodi do razvoja kornealnog astigmatizma kao posljedice same operacije, zbog kojeg su pacijenti i poslije operacije primorani nositi naočale za korekciju istog (17). Prve torične leće predstavljene su devedesetih godina prošlog stoljeća te su od tada prvi izbor pri operaciji katarakte za ispravljanje kornealnog astigmatizma minimalne jačine jedna dioptriya (18, 19). Značaj potonjeg je vidljiv i u podatku da čak jedna trećina pacijenata podvrgnutih operaciji katarakte ima prijeoperacijski kornealni astigmatizam minimalne jačine jedne dioptriye (17). Toričnim lećama se ispravlja postojeći i smanjuje vjerojatnost nastanka poslijeoperacijskog kornealnog astigmatizma, što uvelike doprinosi poboljšanju kvalitete života pacijenata koji bi u protivnom, i poslije operacije, trebali naočalama korigirati astigmatizam (17). Također, nasuprot drugim metodama kirurške korekcije astigmatizma, toričnim lećama je moguće korigirati najveće vrijednosti astigmatizma, maksimalno do astigmatizma jačine 8 dioptriya (20).

S druge strane, danas su poznate i određene komplikacije i mane korištenja toričnih intraokularnih leća. Najčešća komplikacija korištenja toričnih intraokularnih leća jest rotacija ugrađene leće, a ista je najveća u ranom postoperativnom razdoblju. Dok minimalne rotacije leće neće uzrokovati smanjenje vidne oštrine, rotacije za više od deset stupnjeva će uzrokovati klinički manifestno smanjenje vidne oštrine, a za rotacije leće veće od trideset stupnjeva smatra se da poništavaju ukupni korekcijski učinak. U slučaju potpune eliminacije korekcijskog učinka nakon ugradnje torične leće, preporuča se ponovna operacija repozicioniranja intraokularne leće (20). Nadalje, učinkovitost operacije određuje, osim korekcije kornealnog astigmatizma, i postizanje dugotrajne stabilnosti leće unutar kapsule. Najčešći razlog postoperativne rotacije leće jest fibroziranje s posljedičnim smanjivanjem kapsule leće (21). Kako bi se komplikacije ugradnje toričnih leća svele na minimum, a prednosti maksimalno iskoristile, potrebno je ispravno izabrati kandidate za ugradnju, precizno izmjeriti biometriju i odrediti jačinu i cilindar intraokularne leće, razumjeti dizajn toričnih leća te dobro poznavati kiruršku tehniku ugradnje toričnih leća, s iznimnom važnosti poznavanja tehnike pravilnog pozicioniranja torične leće unutar oka (17, 19).

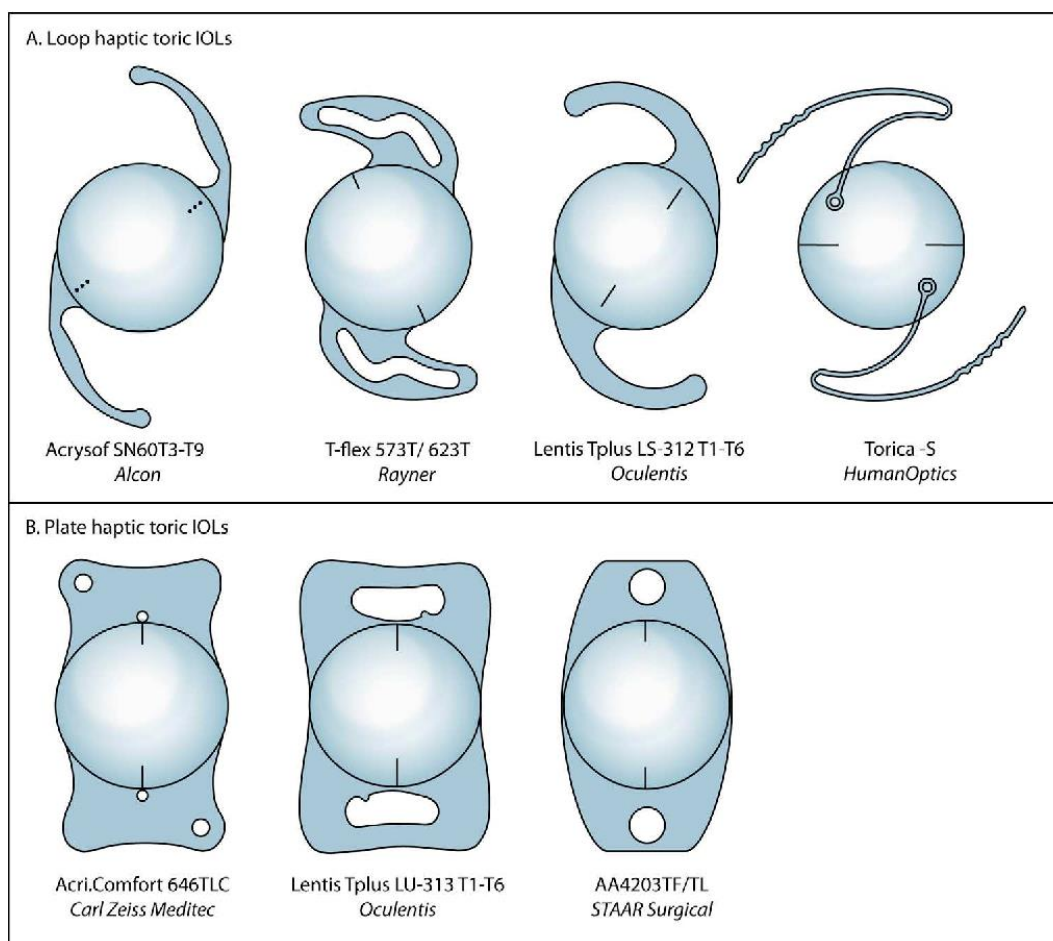
U osnovne indikacije za ugradnju toričnih IOL-a ubrajaju se (17):

- Senilna katarakta s pravilnim astigmatizmom: primarna indikacija za ugradnju torične leće jest katarakta s umjerenim kornealnim astigmatizmom;
- Ektatički poremećaji: pacijenti s blagim do umjerenim neprogresivnim keratokonusom;
- Post-penetrantna keratoplastika: pacijentima se poslije keratoplastike često rano stvara katarakta uslijed produljenog korištenja steroida te imaju visok astigmatizam zbog nepravilnog cijeljenja spoja transplantata, što ih također čini kandidatima za ugradnju torične IOL;
- Stabilni, neprogresivni periferni ožiljci na rožnici: primjerice poslije mikrobnog keratitisa
- Pedijatrijska kirurgija katarakte: primjena toričnih leća kod operacije dječje katarakte nije rutinska preporuka, s naglaskom da se ne preporučuje kod djece mlađe od dvije godine;
- Fuchov uveitis sindrom (FUS).

Ključni korak za uspješnu ugradnju torične IOL je poravnanje osi torične IOL sa strmom osi astigmatizma. Toricitet IOL-a je na stražnjoj površini, a označava se linijom ili točkama u blizini optičko-haptičkog spoja. Os duž te linije ravnija je os torične intraokularne leće koja mora biti poravnata s preoperativnom oznakom. Navedeno poravnanje je izrazito važno jer rotacija leće već od 10 stupnjeva ili neusklađenost smanjuje moguću korekciju astigmatizma za 33%, dok rotacija leće za 30 stupnjeva ili više, dovodi do poništavanja korektivne moći leće (17).

Danas je na tržištu dostupno više tipova toričnih leća koje se razlikuju po dizajnu, materijalu, korektivnoj jakosti i potrebnoj veličini reza. Pri izboru tipa torične leće, valja uzeti u obzir očekivanja pacijenta, savjet oftalmologa, dostupnost leće te objektivne parametre izmjerene prilikom detaljne preoperativne obrade (18). Uzimajući u obzir materijal torične leće, danas su dostupne tri vrste: silikonske leće (*Trulign Toric – Bauch and Lomb*), hidrofilne leće (*Acry Lisa Toric – Carl Zeiss Meditec*, *M-flex T – Rayner*, *Lentis Mplus toric – Oculentis* i *PhysIOL – FineVision Toric*) i hidrofobne leće (*Acrysof IQ Restor toric – Alcon*, *TECNIS Symphony Toric – Abbot Medical Optics* i *TECNIS multifocal toric – Abbot Medical Optics*). Od navedenih, najjaču korekcijsku snagu imaju hidrofilne leće, dok je utvrđeno da najveću stabilnost i otpornost na rotaciju imaju hidrofobne leće *Acrysof IQ Restor toric* koje koriste *Loop haptic* metodu dizajna za postizanje stabilnosti (Slika 3) (18). Na osnovu kliničkih i statističkih istraživanja provedenih tri

mjeseca nakon operacije ugradnje leće, *Acrysof IQ Restor toric* leće se najčešće ne rotiraju više od 3,5 stupnjeva uz redukciju kornealnog astigmatizma za 84,2% (21).



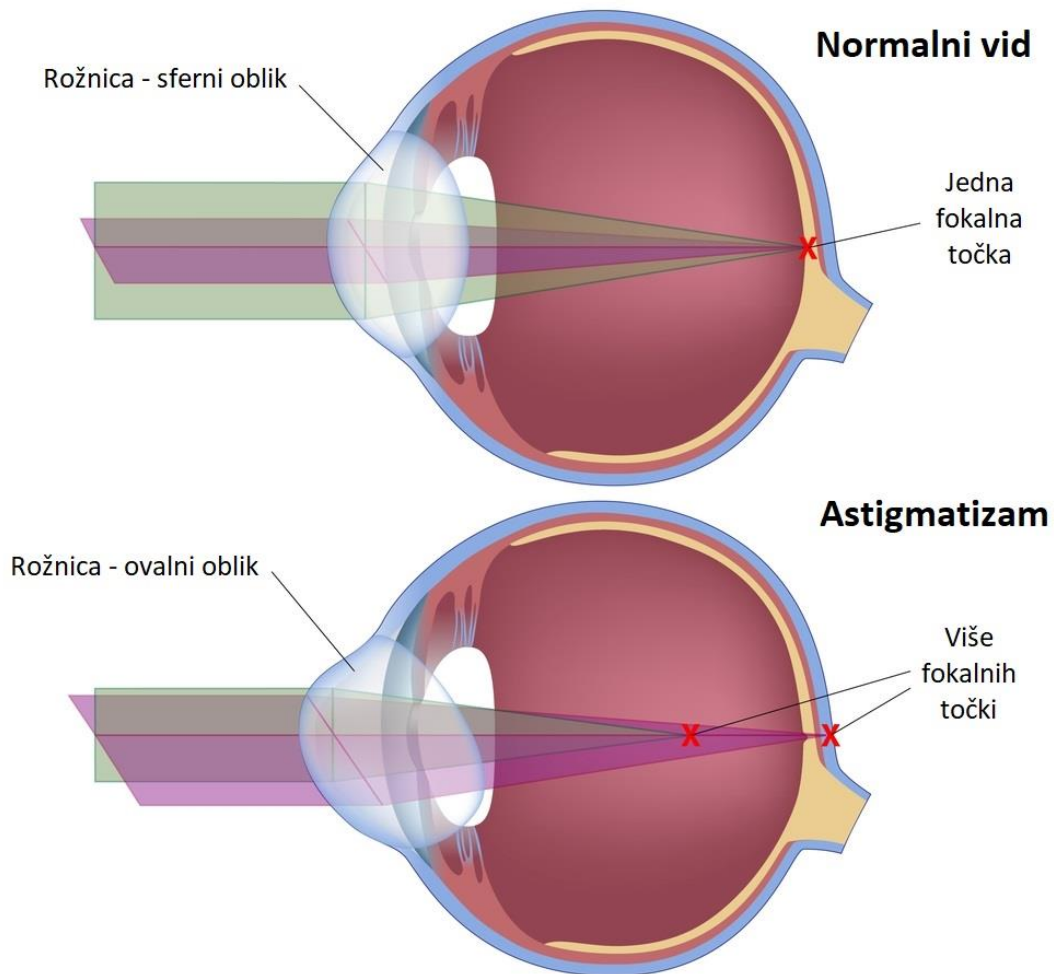
**Slika 3.** Vrste toričnih leća obzirom na dizajn leće (Izvor: <https://www.semanticscholar.org/paper/Toric-Intraocular-lenses-in-cataract-surgery-Visser/189884ecb0001502ae6460090b33d43e52f6d6f6>)

### 1.3. Astigmatizam

Astigmatizam (grč. *astygmatismus*) je česta i najteža refrakcijska greška, nepoznate etiologije, razvijena uslijed različite zakrivljenosti rožnice. Iako se, unatoč brojnim istraživanjima, ne zna definitivni uzrok astigmatizma, pretpostavlja se da genetska predispozicija i mehaničke interakcije rožnice i vjeđa igraju značajnu ulogu u razvoju opisane refrakcijske greške (21).

Patofiziološki gledano, očni astigmatizam može nastati uslijed nejednake zakrivljenosti duž dva glavna meridijana prednje strane rožnice (kornealni astigmatizam), zatim može biti posljedica lećne patologije, u vidu nejednake zakrivljenosti stražnje i prednje površine leće, decentracije leće ili neujednačenog indeksa loma po površini leće (lećni, unutarnji ili rezidualni astigmatizam) ili može nastati kao kombinacija dva mehanizma (potpuni očni astigmatizam) (21). Svi navedeni patofiziološki putevi dovode do jednakog rezultata, odnosno dovode do stvaranja više fokala na mrežnici, što klinički dovodi do smanjenja vidne oštine i zamagljenja vida (Slika 4) (22).

U svim navedenim slučajevima, rožnica astigmatičnog oka gubi pravilni, sferni oblik te poprima nepravilni, ovalni oblik. Opisano za rezultat ima stvaranje više fokala koji, ovisno o duljini oka, mogu padati ispred ili iza mrežnice. Za lakše razumijevanje i klasifikaciju astigmatizma, koriste se meridijani. Meridijani označavaju zamišljene krivulje koje putuju površinom rožnice te opisuju njezinu zakrivljenost. Razlikuju se horizontalni i vertikalni meridijani. Najviše zakrivljen meridijan posjeduje najjaču lomnu jakost, dok najmanje zakrivljen meridijan posjeduje najmanju lomnu jakost (22).



**Slika 4.** Usporedba loma svjetlosti u oku s astigmatizmom u odnosu na zdravo oko (Izvor: <https://www.brooksideoptometric.com/education/astigmatism-and-contact-lenses>)

Ovisno o smjeru najstrmijeg meridijana, kornealni astigmatizam se kategorizira u tri tipa (21, 22):

- Pravilan astigmatizam (WTR – *with the rule*): najstrmiji meridijan rožnice je orijentiran približno okomito (vertikalni meridijan je veći od horizontalnog);
- Protiv pravila (ATR – *against the rule*): najstrmiji meridijan rožnice orijentiran je blizu horizontalne linije (horizontalni meridijan je veći od vertikalnog);
- Kosi: najstrmiji meridijan rožnice je orijentiran pod kosim kutom.



Osim na gore naveden način, kornealni astigmatizam se može kategorizirati u dvije grupe promatrajući prisustvo astigmatizma u perifernim dijelovima rožnice (21):

- Astigmatizam rožnice koji je stabilan u perifernoj rožnici: astigmatizam koji se širi u perifernu rožnicu;
- Astigmatizam rožnice koji se smanjuje u perifernoj rožnici: astigmatizam koji je prvenstveno ograničen na središnju rožnicu.

Astigmatično oko vidi sliku promatranog predmeta, i na daljinu i na blizinu, izvučeno, nejasno i deformirano. Osim smanjenja vidne oštine, uz astigmatizam se često javlja i astenopija (zamor oka), posebice izražena prilikom duljeg gledanja u ekrane. Također, važno je razlikovati fiziološki od patološkog astigmatizma. Smatra se da je astigmatizam koji ne prelazi 1,00 dcyl (dioptrija cilindra) na 90 stupnjeva normalan te ne zahtijeva korekciju. Nasuprot tomu, astigmatizam koji prelazi jačinu 1,00 dcyl smatra se patološkim te zahtijeva korekciju (22).

Dijagnoza astigmatizma se može postaviti orijentacijski ili mjerno. Astigmatizam se orijentacijski utvrđuje Placidovim keratoskopom, dok se mjerno utvrđuje oftalmometrom (optotipom) po Javalu. Razvojem tehnologije, razvijeni su automatski, precizni i brzi uređaji imenovani autorefraktokeratometri (dioptroni) kojima se, posebice kod astigmatizma, preciznije utvrđuje refrakcija oka.

Astigmatizam je danas moguće korigirati na više različitih načina, a izbor načina korekcije ovisi o željama pacijenta, dostupnosti materijala, preporuci oftalmologa i financijskim mogućnostima pacijenta i/ili ustanove u kojoj se pacijent liječi. U opcije korekcije vida s astigmatičkom greškom se ubrajaju naočale s cilindričnim staklima, meke torične kontaktne leće, laserska korekcija i kirurgija. Od kirurških metoda, danas su dostupne ugradnja intraokularne torične leće te izvođenje kornealnog reza u blizini limbusa (LRI - *limbal relaxing incisions*) (22).

## **2. CILJEVI ISTRAŽIVANJA**

## 2.1. Ciljevi istraživanja

Ugradnja toričnih intraokularnih leća, iako je donijela revoluciju u liječenju otprije postojećeg i poslijeoperacijski nastalog astigmatizma kod pacijenata kod kojih je indicirana operacija katarakte, nije savršena metoda te posjeduje određena ograničenja. Najčešća komplikacija ugradnje torične intraokularne leće jest njezina rotacija, uslijed koje se, razmjerno jačini rotacije, ugrađenoj leći smanjuje učinak. Osnovni cilj ovog istraživanja jest prikazati učestalost i jačinu rotacije intraokularnih toričnih leća *Acrysof IQ Restor toric* nakon ugradnje istih prilikom operacije katarakte te korelirati jačinu rotacije ugrađene leće s poslijeoperacijskom vidnom oštrinom pacijenta. Sekundarni ciljevi istraživanja obuhvaćaju prikaz razlike prijeoperacijske vidne oštine u odnosu na poslijeoperacijsku vidnu oštrinu pacijenta i usporedbu nalaza prijeoperacijske keratometrije u odnosu na poslijeoperacijske nalaze.

## 2.2. Hipoteze

- Ugrađene intraokularne torične leće *Acrysof IQ Restor toric* se poslije ugradnje ne rotiraju značajno.
- Jačina rotacije *Acrysof IQ Restor toric* toričnih leća korelira sa smanjenjem vidne oštine bolesnika poslije ugradnje leće.
- Jačina rotacije *Acrysof IQ Restor toric* toričnih leća korelira s jačinom ostatnog astigmatizma.

### **3. ISPITANICI I METODE**

### 3.1. Ispitanici

U ovo istraživanje uključeno je trinaest bolesnika kojima je ugrađena torična leća prilikom operacije katarakte. Od trinaest ispitanika, šest je muškaraca i sedam žena, u dobi od 49 do 81. Od sedam žena, dvije su žene operirale oba oka, dok su preostale žene i muškarci operirali samo jedno oko. Prilikom istraživanja, svako je operirano oko promatrano kao posebni ispitanik, stoga je konačni broj promatranih ispitanika petnaest.

Kriteriji uključanja bolesnika:

- Ugrađena intraokularna torična leća u proteklih pet godina u Kliničkom bolničkom centru Split.

Kriteriji isključenja bolesnika:

- Nepotpuna prijeoperacijska anamneza (nedostatak podatka o položaju (*Alignment*) na koji je intraokularna torična leća ugrađena;
- Smrt bolesnika u razdoblju od operacije katarakte do početka ovog istraživanja.

### 3.2. Mjesto i vrijeme provedenog istraživanja

Retrospektivno presječno istraživanje je provedeno u Klinici za očne bolesti Kliničkog bolničkog centra (KBC) Split, u razdoblju od prosinca 2018. godine do travnja 2023. godine. Poslije prikupljenih anamnestičkih podataka potrebnih za istraživanje, petnaest ispitanika je pozvano na ponovni pregled u Kliniku za očne bolesti kako bi im se utvrdio poslijeoperacijski oftalmološki status. Ispitanici su pozvani i pregledani u razdoblju od 27. ožujka do 21. lipnja 2023. godine.

### **3.3. Metode**

Anamnestički podaci potrebni za ovo istraživanje obuhvaćaju demografske podatke (ime, prezime, dob, spol i kontakt ispitanika) te podatke iz oftalmološke anamneze (operirano oko, datum operacije, vidna oštrina i dioptrija prije operacije, nalazi keratometrije prije operacije, jačina i cilindar ugrađene torične leće te položaj na koji je torična leća ugrađena). Navedeni podaci su prikupljeni iz arhiva povijesti bolesti KBC-a Split te uneseni u bazu podataka i potom analizirani. U idućoj fazi istraživanja, ispitanici su pozvani na ponovni oftalmološki pregled gdje ih je oftalmolog po standardnom protokolu pregledao. Ispitanicima je prije početka pregleda snimljen autorefraktometar, nakon čega započinje pregled sa snimanjem keratometrije i određivanjem vidne oštrine i refrakcije. Zatim je ispitanicima urađen pregled prednjeg očnog segmenta na biomikroskopu uz mjerenje očnog tlaka. Nakon prethodno opisanog dijela pregleda, ispitanicima su kapane kapi za širenje zjenica te poslije otprilike dvadeset minuta, ili kada bi se postigla zadovoljavajuća midrijaza, ispitanicima bi se utvrdio položaj ugrađene torične leće. Potonje je urađeno tako da oftalmolog na biomikroskopu uski snop svjetlosti poravna s oznakom na toričnoj leći te na skali stupnjeva na biomikroskopu očita stupanj na kojem se oznaka na leći nalazi. Svi podaci prikupljeni za vrijeme pregleda su uneseni u bazu podataka te statistički analizirani.

### **3.4. Etička načela**

Za vrijeme i poslije istraživanja štite se osobni podaci i prava ispitanika u skladu sa Zakonom o zaštiti prava bolesnika (NN 169/04, 37/08) i Zakonom o zaštiti osobnih podataka (NN 103/03- 106/12), a istraživanje je usklađeno s odredbama Kodeksa liječničke etike i deontologije (NN 55/08, 139/15) te pravilima Helsinške deklaracije (1964. – 2013.). Za provedbu istraživanja, zatraženo je i dobiveno odobrenje Etičkog povjerenstva Kliničkog bolničkog centra u Splitu pod brojem 2181-147/01/06/LJ.Z.-23-02.

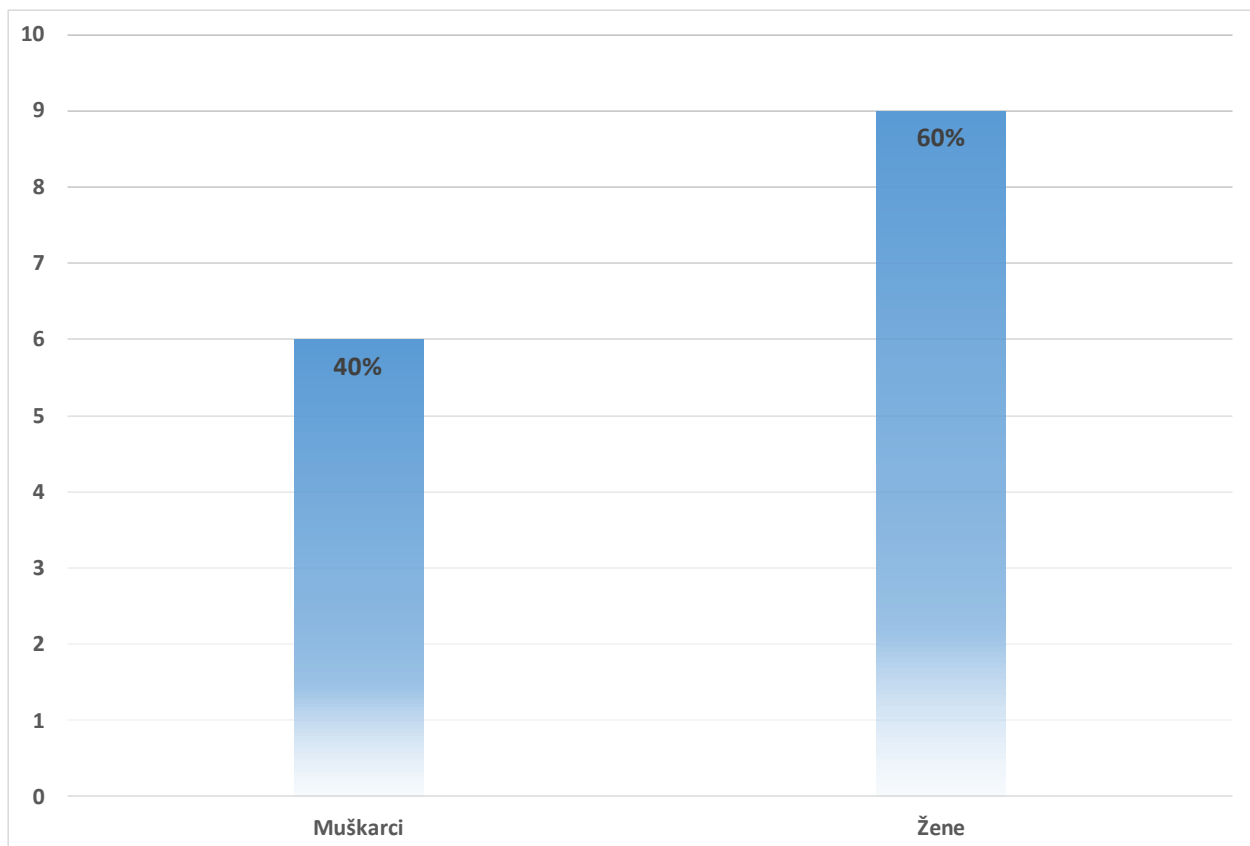
### **3.5. Statističke metode**

Svi podaci prikupljeni za vrijeme istraživanja su pohranjeni i obrađeni u računalnom programu Excel 2021., Microsoft ®. Za statističku analizu podataka, korištene su deskriptivne statističke metode. Kvalitativne varijable su prikazane kao postotak te kao cijeli i kao decimalni brojevi, dok su kvantitativne varijable prikazane kao srednja vrijednost, standardna devijacija, apsolutna razlika, raspon i medijan. Za utvrđivanje postojanja i razine statističke značajnosti razlika između skupina korišten je t – test za mali zavisni uzorak. Korelacija varijabli iskazana je koeficijentom korelacije –  $R^2$ . Statistički značajnom smatra se vrijednost  $P < 0,05$ .

## **4. REZULTATI**



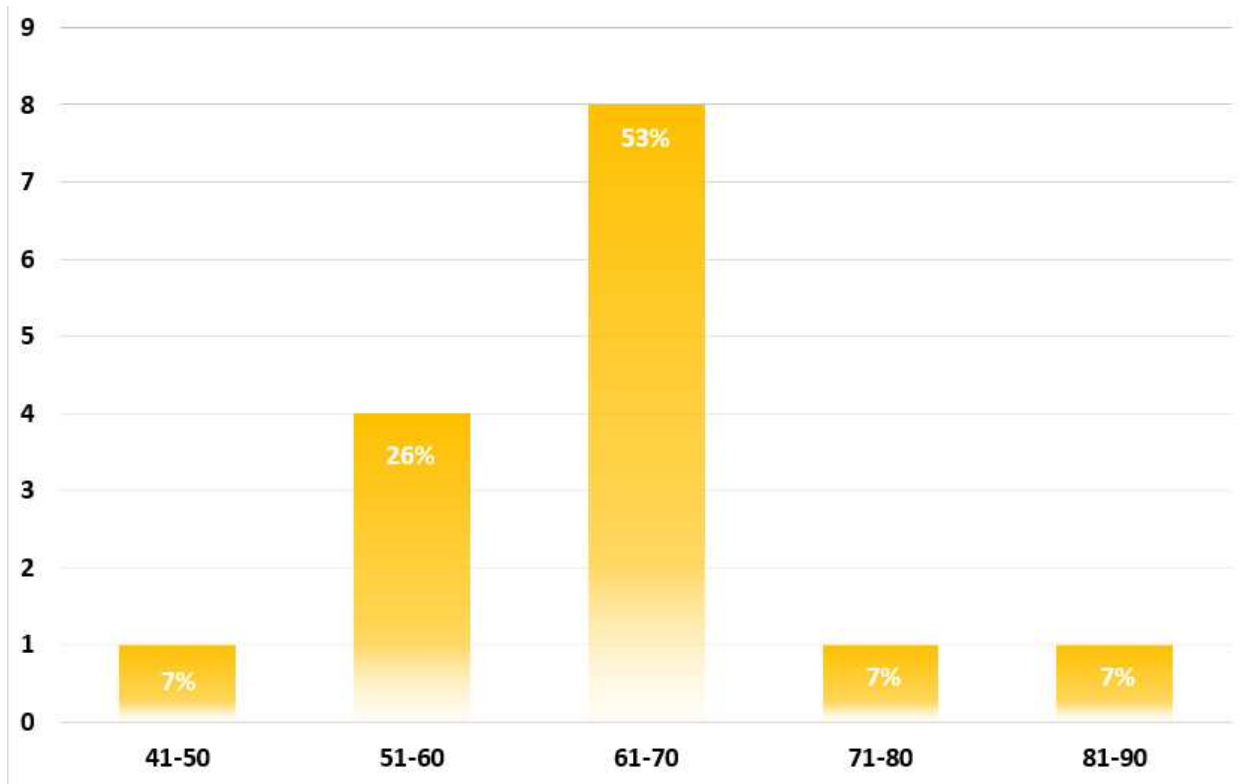
U ovom istraživanju sudjelovali su ispitanici kojima je operirana katarakta te ugrađena intraokularna torična leća *Acrysof IQ Restor toric* u Klinici za očne bolesti Kliničkog bolničkog centra (KBC) Split, u razdoblju od prosinca 2018. godine do travnja 2023. godine koje je operirao isti operater (Lj.Z.), kako bi se izbjegao utjecaj operatera na ishod. Za potrebe istraživanja, svako operirano oko je promatrano kao posebni ispitanik. U istraživanju je uključeno ukupno petnaest očiju od sveukupno trinaest bolesnika, od kojih je 6 muškaraca (40%) i 9 žena (60%) (slika 5).



**Slika 5.** Distribucija ispitanika uključenih u istraživanje po spolu.

Nadalje, ispitanici su podijeljeni u pet dobnih skupina (41-50 godina, 51-60 godina, 61-70 godina, 71-80 godina i 81-90 godina). Na Slici 6 uočljivo je da osam ispitanika (53%) pripada trećoj dobnjoj skupini (61-70 godina), dok četiri ispitanika (23%) pripadaju drugoj dobnjoj skupini (51-60

godina). Po jedan ispitanik (7%) pripada ostalim trima dobnim skupinama. U Tablici 1 prikazana je dob ispitanika kao kvantitativna varijabla.



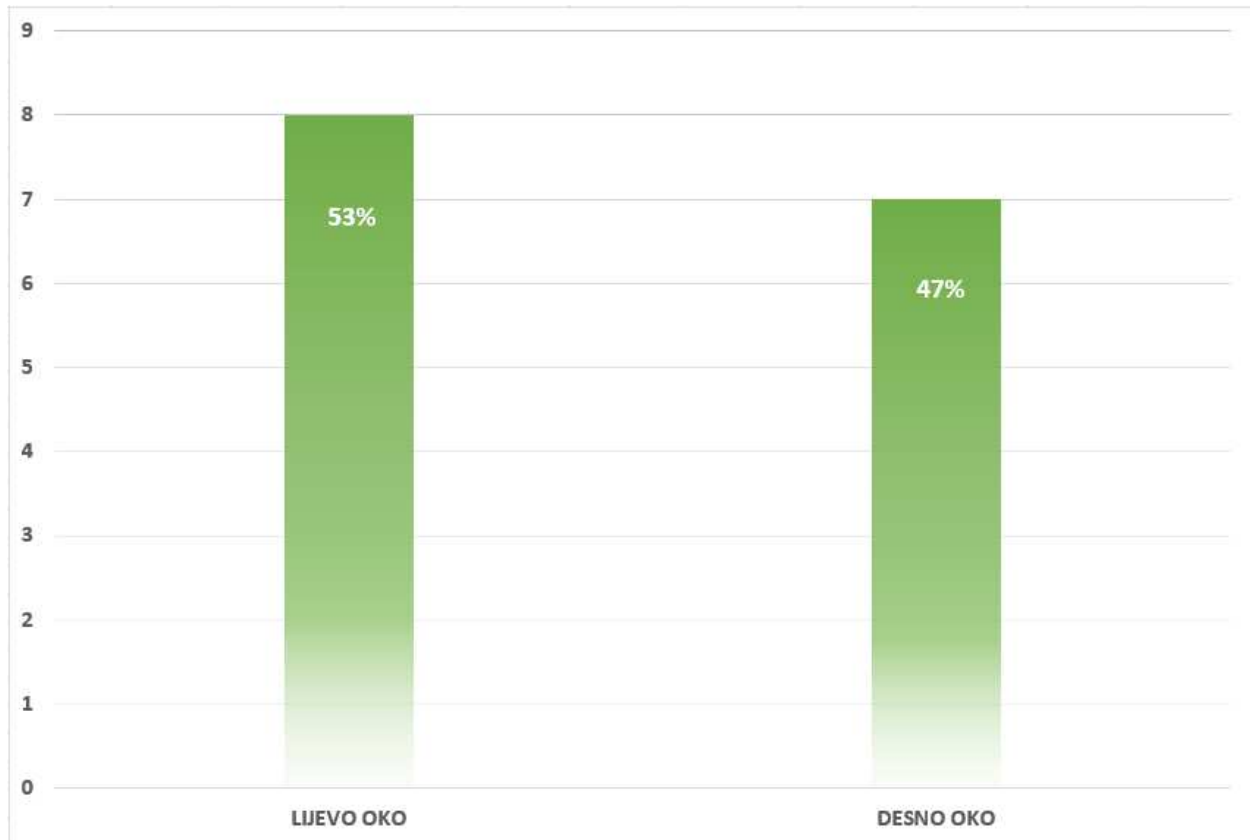
**Slika 6.** Distribucija ispitanika uključenih u istraživanje po dobi.

**Tablica 1.** Dob ispitanika prikazana kao kvantitativna varijabla

	<b>Srednja vrijednost</b>	<b>Minimalna vrijednost</b>	<b>Maksimalna vrijednost</b>	<b>Standardna devijacija</b>	<b>Medijan</b>
<b>Dob ispitanika</b>	65,00	49,00	81,00	8,29	64,00

\*Podaci su prikazani kao decimalni brojevi

Na Slici 7 uočljivo je kako je, od ukupno petnaest ispitanika, osam operiralo lijevo oko (53%), dok je 7 operiralo desno oko (47%).



**Slika 7.** Distribucija ispitanika po operiranom oku.

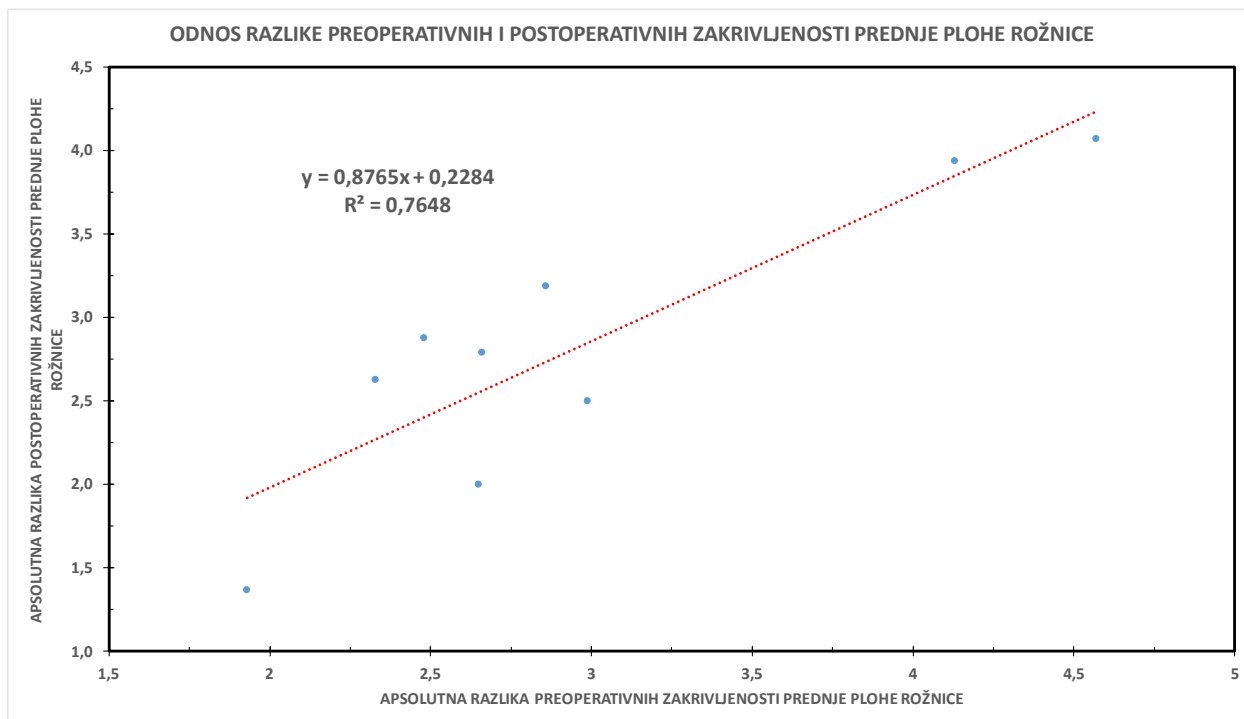
Tijekom statističke analize prikupljenih podataka, utvrđeno je da nema statistički značajne razlike između razlike prijeoperacijskih zakrivljenosti prednje plohe rožnice ( $k_1$  i  $k_2$ ) u odnosu na razliku postoperativnih zakrivljenosti prednje rožnice ( $k_1$  i  $k_2$ ). Za analizu podataka je korišten mali zavisni studentov  $t$  – test. Navedeno je opisano u Tablici 2. Nadalje, analizom podataka ustanovljena je i pozitivna korelacija između apsolutnih vrijednosti razlika prijeoperacijskih i poslijeoperacijskih zakrivljenosti prednje plohe rožnice, prikazana na Slici 8.

**Tablica 2.** Promjena zakrivljenosti prednje plohe rožnice nakon ugradnje torične leće

	Srednja vrijednost apsolutnih razlika preoperativnih k1 i k2	Srednja vrijednost apsolutnih razlika postoperativnih k1 i k2	Razlika srednjih vrijednosti apsolutnih razlika preoperativnih k1 i k2 i postoperativnih k1 i k2	t*	p
<b>Promjena zakrivljenosti prednje plohe rožnice</b>	2,96	2,82	0,14	0,96	0,365

Podaci su prikazani kao srednja vrijednost i broj

\*studentov t-test



**Slika 8.** Prikaz korelacije apsolutne razlike prijeoperacijskih i postoperativnih zakrivljenosti prednje plohe rožnice.

Nadalje, tijekom istraživanja se utvrdilo t- testom za mali zavisni uzorak da postoji statistički značajna razlika između prijeoperacijske i poslijeoperacijske vidne oštine. U Tablici 3 prikazano

je da je vidna oštrina prije operacije iznosila 0,28, odnosno da je poslije operacije vidna oštrina iznosila 0,78.

**Tablica 3.** Razlika vidne oštrine prije i poslije ugradnje torične leće

	<b>Srednja vrijednost prijeoperacijskih vidnih oštrina</b>	<b>Srednja vrijednost poslijeoperacijskih vidnih oštrina</b>	<b>Razlika srednjih vrijednosti prijeoperacijskih i poslijeoperacijskih vidnih oštrina</b>	<b>t*</b>	<b>p</b>
<b>Vidna oštrina</b>	0,28	0,78	0,51	7,22	≤0,05

Podaci su prikazani kao srednja vrijednost i broj

\*studentov t-test

Analizom podataka o položaju torične leće, ispitanom na pregledu na koji su ispitanici bili pozvani poslije operacije ugradnje torične leće *Acrysof IQ Restor toric*, utvrđena je statistički značajna razlika u trenutnom položaju torične leće, u odnosu na položaj na koji je torična leća ugrađena prilikom operacije ( $t = 1,98$ ). Statistički značajna razlika utvrđena je t- testom za mali zavisni uzorak i prikazana u Tablici 5.

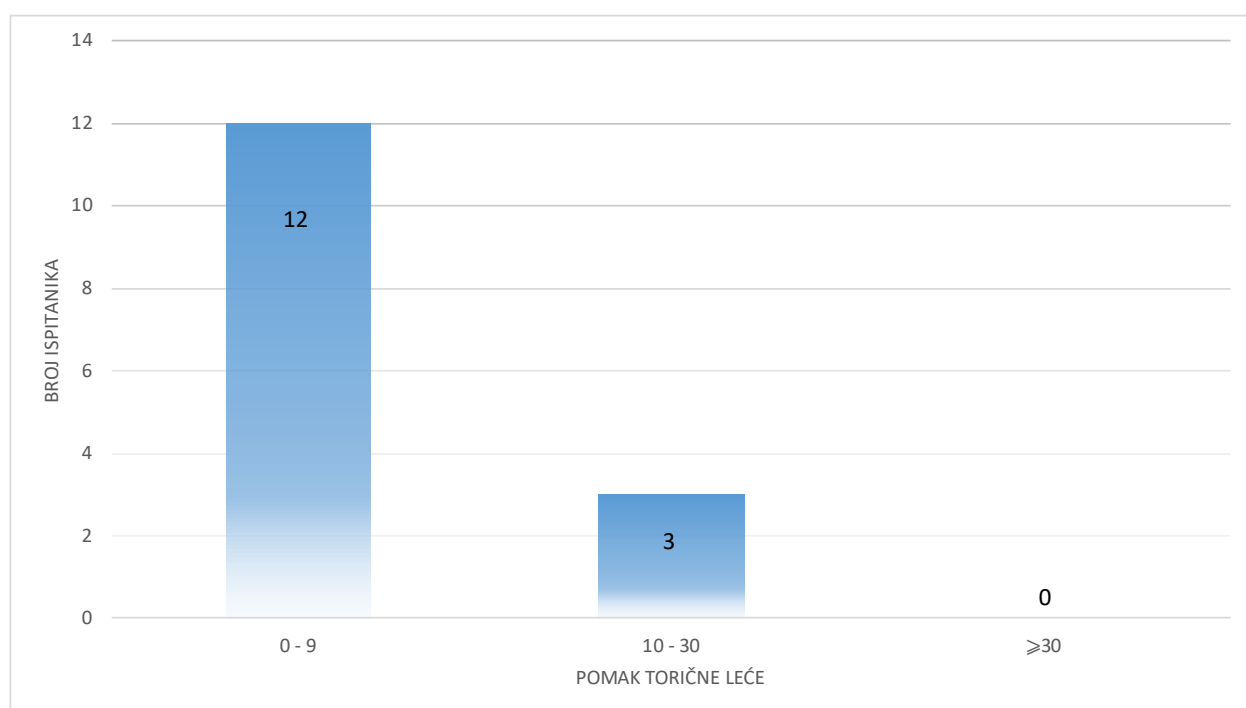
**Tablica 5.** Pomak torične leće u odnosu na položaj na koji je ugrađena

	<b>Srednja vrijednost prijeoperacijskih položaja toričnih leća</b>	<b>Srednja vrijednost poslijeoperacijskih položaja toričnih leća</b>	<b>Razlika srednjih vrijednosti prijeoperacijskih i poslijeoperacijskih položaja toričnih leća</b>	<b>t*</b>	<b>p</b>
<b>Položaj torične leće</b>	71,40	72,87	1,47	1,98	≤0,05

Podaci su prikazani kao srednja vrijednost i broj

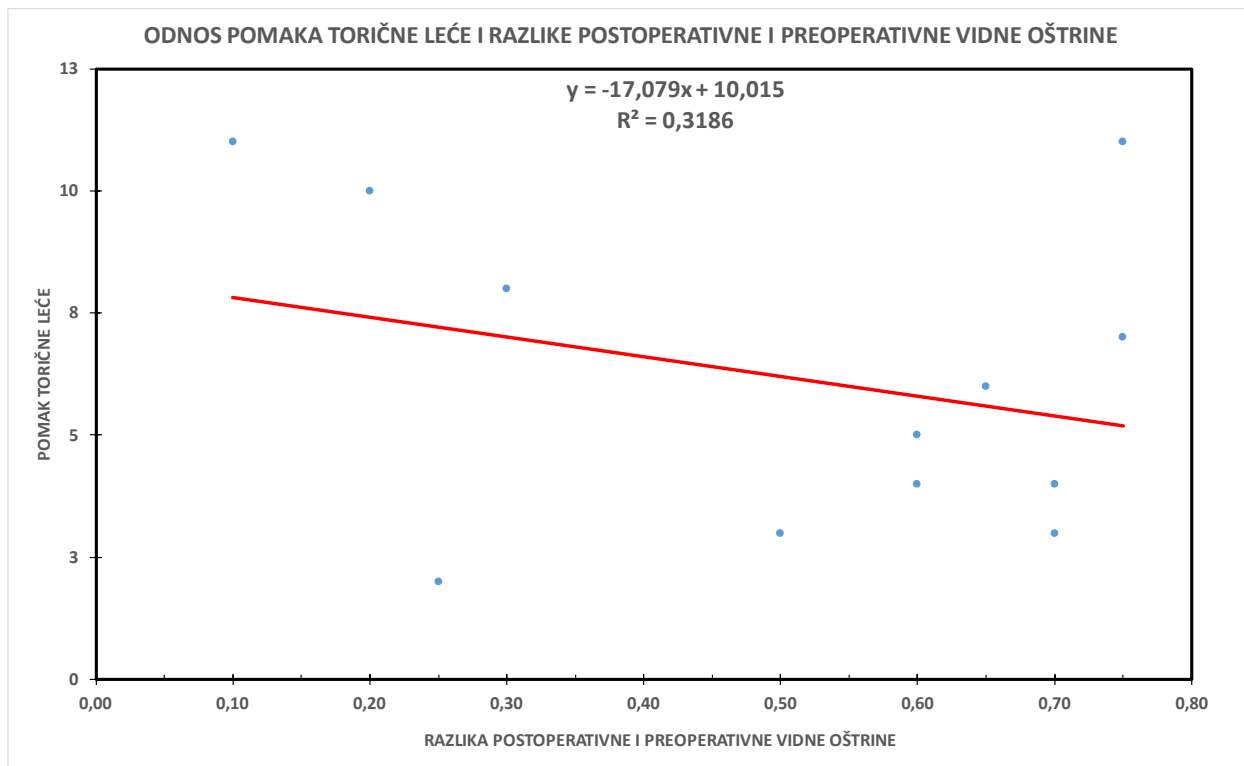
\*studentov t-test

Uzevši u obzir prikupljene podatke o pomaku torične leće s položaja na koji je ista ugrađena, petnaest ispitanika je podijeljeno u tri skupine, ovisno o jačini rotacije torične leće (od nula do devet stupnjeva, od deset do dvadeset i devet stupnjeva i trideset i više stupnjeva). Na Slici 9 uočava se da se u najvećeg broja ispitanika (80%) torična leća nakon ugradnje pomakla za manje od 10 stupnjeva, manjem broju ispitanika (20%) se torična leća nakon ugradnje pomakla između deset i dvadeset i devet stupnjeva, dok se nijednom ispitaniku (0%) torična leća nije pomakla za trideset i više stupnjeva.



**Slika 9.** Distribucija ispitanika u tri skupine, ovisno o pomaku položaja torične leće.

Iduće se ispitala veza između pomaka torične leće i razlike preoperativne i postoperativne vidne oštine. Utvrđeno je da nema korelacije između navedenih varijabli, a opisano prikazuje slika 10.



**Slika 10.** Prikaz odnosa pomaka torične leće i razlike postoperativne i preoperativne vidne oštine. Korelacija provjerena metodom najmanjih kvadrata za linearnu regresiju.

Utjecaj apsolutne vrijednosti pomaka ugrađene torične leće na razliku postoperativne i preoperativne vidne oštine pokazao se statistički značajan i izračunat t- testom za mali zavisni uzorak ( $t = 5,96$ ). Navedeno je prikazano u Tablici 5.

**Tablica 4.** Pomak torične leće u odnosu na položaj na koji je ugrađena

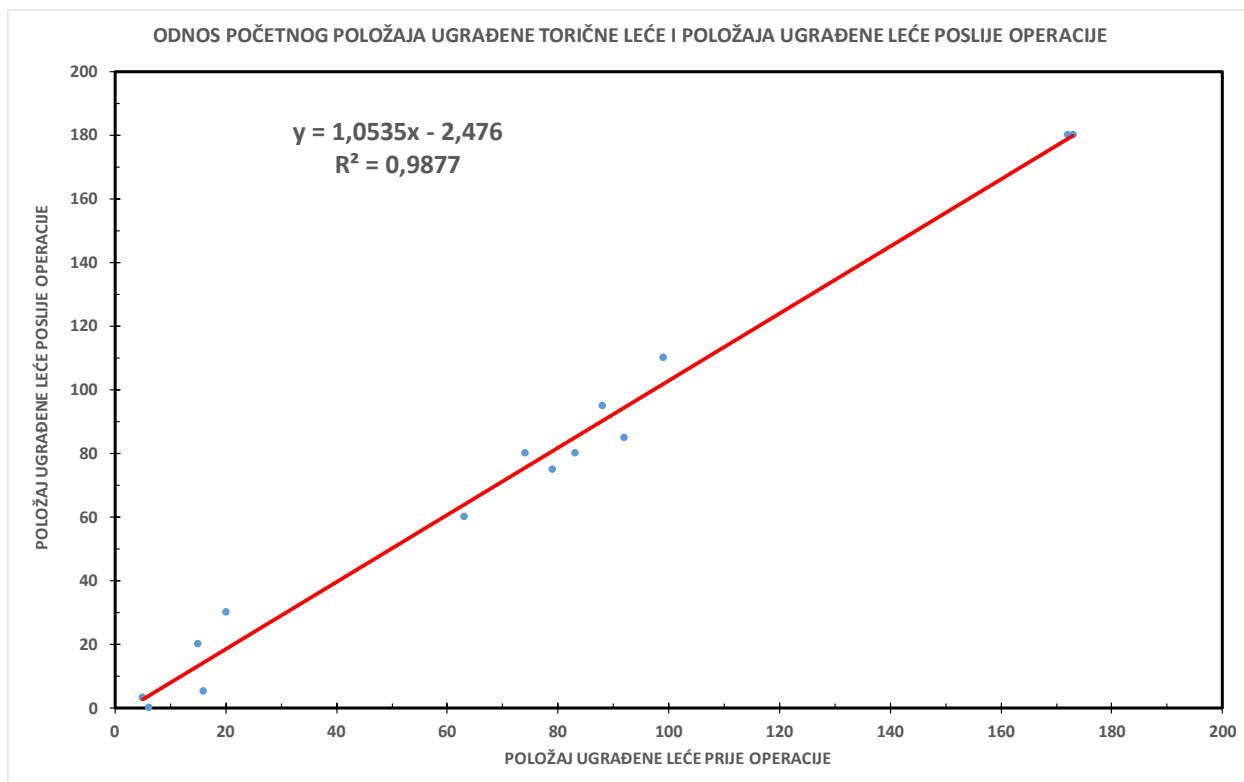
	<b>Srednja vrijednost pomaka torične leće</b>	<b>Srednja vrijednost razlika postoperativnih i preoperativnih vidnih oštrina</b>	<b>Razlika srednjih vrijednosti pomaka torične leće i postoperativnih i preoperativnih vidnih oštrina</b>	<b>t*</b>	<b>p</b>
<b>Utjecaj pomaka torične leće na razliku postoperativne i preoperativne vidne oštrine</b>	6,17	0,51	5,66	5,96	≤0,05

Podaci su prikazani kao srednja vrijednost i broj

\*studentov t-test

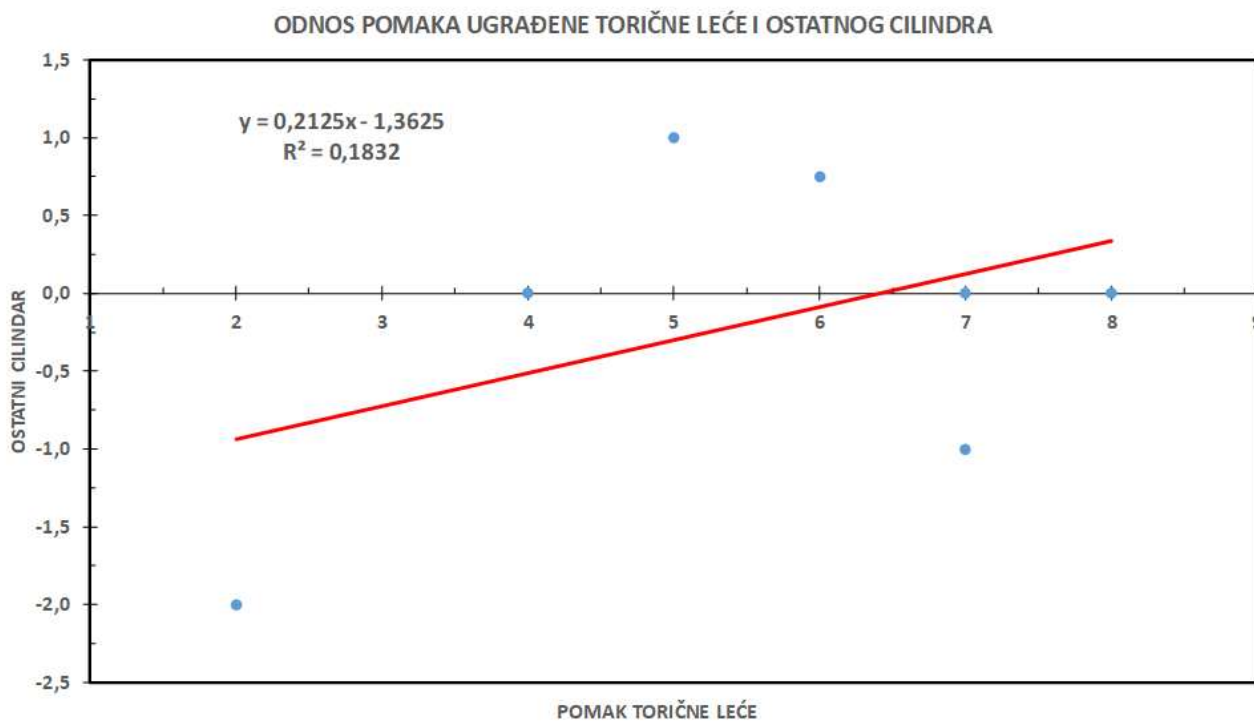
Pri ispitivanju pomaka ugrađene torične leće *Acrysof IQ Restor toric*, veza između početnog položaja ugrađene leće i pomaka iste poslije operacije se pokazala statistički značajnom ( $R^2 = 0,9877$ ). Pozitivna korelacija između navedenih varijabli prikazana je u Slici 11.





**Slika 11.** Odnos položaja ugrađene torične leće *Acrysof IQ Restor toric* za vrijeme i poslije operacije. Korelacija provjerena metodom najmanjih kvadrata za linearnu regresiju.

Konačno, istraživao se odnos između pomaka ugrađene torične leće *Acrysof IQ Restor toric* i ostatnog cilindra poslije operacije. Na Slici 12 prikazano je da je utvrđeno da nema korelacije između pomaka torične leće i ostatnog cilindra poslije operacije ( $R^2=0,1832$ ).



**Slika 12.** Odnos pomaka ugrađene torične leće *Acrysof IQ Restor toric* i ostatnog cilindra poslije operacije. Korelacija provjerena metodom najmanjih kvadrata za linearnu regresiju.

## **5. RASPRAVA**

Operacija katarakte danas je u svijetu jedan od najizvođenijih i najuspješnijih operativnih zahvata. Liječenje katarakte isključivo je kiruško, a indikacija za liječenjem se postavlja na temelju stupnja progresije bolesti (14). Osnovni korak kiruškog liječenja katarakte jest odstranjenje zamučene bolesnikove leće i postavljanje intraokularne leće (IOL) (10). Danas je dostupno više različitih vrsta intraokularnih leća, svaka od kojih ima svoje indikacije za upotrebu. Tema ovog diplomskog rada su intraokularne torične leće *Acrysof IQ Restor toric*, korištene za korekciju prethodno postojećeg astigmatizma i smanjenje jačine ostatnog astigmatizma u bolesnika nakon operacije katarakte (8). Na tržištu su dostupne Torične IOL građene od različitih materijala uključujući hidrofobni i hidrofilni akril, silikon i polimetil metakrilat (PMMA). Također, torične IOL su dostupne u monofokalnim, multifokalnim i pseudoakomodirajućim modelima, kao i u sferične i asferične modelima (24). *Acrysof IQ Restor toric* torične leće građene su od hidrofobnog akrila te zbog *loop-haptic* dizajna navodno posjeduju najveću stabilnost i najveću otpornost rotaciji (18).

U ovom je istraživanju, na osnovi prikupljenih podataka, utvrđeno da nema statistički značajne razlike između prijeoperacijski izmjerenih zakrivljenosti prednje plohe rožnice u odnosu na poslijeoperacijski izmjerene zakrivljenosti prednje plohe rožnice. Potonje se objašnjava činjenicom da je prilikom operacije katarakte rožnica zahvaćena minimalnim rezom te se njezin astigmatizam ne korigira intervencijama na samoj rožnici, već se isti kompenzira ugradnjom intraokularne leće s adekvatnom jačinom cilindra. Uslijed navedenog, razlika izmjerenih keratometrija prije i poslije operacije, bez statističkog značaja jest očekivana.

Tijekom istraživanja također je utvrđena statistički značajna razlika između prijeoperacijski izmjerene vidne oštine u odnosu na poslijeoperacijski izmjerenu vidnu oštinu. Opisani rezultat naglašava uspješnost same operacije i utjecaj ugradnje intraokularne leće na poboljšanje vidne oštine bolesnika. Bolesnicima je prosječno vidna oštrina povećana za 0,51 poslije operacije.

Nađena je statistički neznačajna razlika u keratometrijama prije i poslije operacije što je značajna informacija da sva promjena refrakcijskog statusa oka potječe primarno od intraokularne leće odnosno da kornealni rezovi ne utječu na konačnu postoperativnu refrakciju oka.

Obradom podataka o položaju torične leće u bolesnika poslije operacije, ispitanom na pregledu na koji su ispitanici bili pozvani poslije operacije ugradnje torične leće *Acrysof IQ Restor toric*, dokazana je statistički značajna razlika između trenutnog položaja torične leće, u odnosu na

položaj na koji je ista ugrađena prilikom operacije. Prema rezultatima istraživanja, obzirom na jačinu pomaka leće, bolesnici su svrstani u tri kategorije, oblikovane putem odnosa pomaka leće sa smanjenjem jačine vidne oštine. Danas se uzima da rotacije torične leće manje od deset stupnjeva ne rezultiraju klinički značajnim smanjenjem vidne oštine, stoga prva kategorija pomaka leće obuhvaća pomake od nula do devet stupnjeva. Klinički jasno smanjenje vidne oštine nastupa pri pomaku većem od deset stupnjeva, dok se smatra da ugrađena IOL gubi svoju moć u potpunosti pri pomaku većem od trideset stupnjeva te čak inducira pojavu jačeg astigmatizma. Stoga je druga kategorija pomaka leće od deset do dvadeset i devet stupnjeva, a treća kategorija obuhvaća pomake veće od trideset stupnjeva (20,25). U ovom je istraživanju većini bolesnika (80%) pomak leće bio manji od deset stupnjeva te su svrstani u prvu kategoriju. Manjem dijelu bolesnika (20%), pomak leće neznatno veći od deset stupnjeva te su svrstani u drugu kategoriju. Nijednom bolesniku pomak leće nije bio iznad trideset stupnjeva.

Ovim istraživanjem se ustanovilo da nema statistički značajne korelacije između pomaka torične leće i postoperativne vidne oštine. Navedeno je u suprotnosti s očekivanjima i rezultatima sličnih istraživanja. U dosadašnjim istraživanjima, povećanje pomaka torične leće korelira sa istovremenim padom vidne oštine. Izostanak takve korelacije navedenih varijabli u ovom istraživanju može biti rezultat djelovanja različitih čimbenika na ishod, primjerice mali broj leća koje su postoperativno promijenile smjer, postojeći oftalmološki komorbiditeti ili ljudska pogreška pri implantaciji leće.

Analizom podataka u ovom istraživanju također je ustanovljeno da nema jasne korelacije između pomaka torične leće i ostatnog cilindra poslije operacije. Kao i prethodni zaključak, i potonji je u suprotnosti s očekivanjima i dosadašnjim istraživanjima, a uzroci mu mogu biti jednaki onima koji su opisani u prethodnom zaključku.

Osnovni nedostatak ovog istraživanja jest mali i ograničeni broj ispitanika. Da bi istraživanje bilo klinički relevantno i kako bi se mogao donijeti sigurniji zaključak o rezultatima istraživanja, potreban je značajno veći broj ispitanika. Idući nedostatak istraživanja je nepotpunost podataka potrebnih za provođenje statističke analize te neujednačenost broja ispitanika u različitim dijelovima provođenja istraživanja. Do navedene neujednačenosti je došlo uslijed činjenice da dio ispitanika nije imao potrebne nalaze otprije operacije, a da isti podaci pritom nisu bili dostupni u arhivu povijesti bolesti Klinike za očne bolesti KBC-a Split.

Kvaliteta ovog rada bi se mogla unaprijediti planiranjem slične prospektivne studije uz povećanje broja ispitanika i kako bi se osiguralo sustavno i kontrolirano prikupljanje potrebnih podataka.

## **6. ZAKLJUČCI**

- Većina (80%) ugrađenih toričnih leća *Acrysof IQ Restor toric* poslije operacije se rotirala za manje od deset stupnjeva. Manji dio (20%) ugrađenih toričnih leća *Acrysof IQ Restor toric* se poslije operacije rotiralo za više od deset, a manje od trideset stupnjeva. Nijedna ugrađena leća *Acrysof IQ Restor toric* se nije rotirala za više od trideset stupnjeva.
- Utvrđeno je značajno poboljšanje vidne oštine poslije operacije, u odnosu na onu određenu prije operacije te ono prosječno iznosi 0,51.
- Nije utvrđena jasna korelacija između jačine rotacije *Acrysof IQ Restor toric* toričnih leća poslije operacije i poslijeoperacijski određenog smanjenja vidne oštine.
- Nije utvrđena jasna korelacija između jačine rotacije *Acrysof IQ Restor toric* toričnih leća poslije operacije i jačine ostatnog astigmatizma.



## **7. LITERATURA**

1. Ivanišević M. Klinička anatomija oka i očne šupljine. U: Ivanišević M, Bojić L, Bućan K, Karaman K, Rogošić V, Karlica Utrobičić D, urednici. Oftalmologija: udžbenik za studente medicine. Split: Medicinski fakultet Sveučilišta u Splitu; 2015. str. 15-20.
2. Junqueira LC, Carneiro J. Osjetni organi. U: Junqueira LC, Carneiro J, urednici. Osnove histologije: udžbenik i atlas prema desetome američkom izdanju. Zagreb: Školska knjiga; 2005. str. 469-8.
3. Krmpotić-Nemanić J, Marušić A. Osjetni organi. U: Krmpotić-Nemanić J, Marušić A. Anatomija čovjeka. Zagreb: Medicinska naklada; 2007. str 530-45.
4. J. Kirsch J. Oko-organ vida. U: Aumüller G, Aust G, Engele J, Kirsch J, Maio G, Mayerhofer A i sur. Duale Reihe Anatomie. 4. izdanje. Stuttgart: Thieme; 2017. str. 1049-72.
5. DelMonte DW, Kim T. Anatomy and physiology of the cornea. J Cataract Refract Surg. 2011;37:588-98.
6. Bućan K. Leća. U: Ivanišević M, Bojić L, Bućan K, Karaman K, Rogošić V, Karlica Utrobičić D, urednici. Oftalmologija: udžbenik za studente medicine. Split: Medicinski fakultet Sveučilišta u Splitu; 2015. str. 131-45.
7. Bumbaširević, VB, Lačković, VL, Miličević, NMM, Miličević, ŽM, Mujović, SM, Obradović, MO i sur. Histologija. 4. izdanje. Medicinski fakultet u Beogradu; 2013. str 95-101.
8. Liu, YC, Wilkins, M, Kim, T, Malyugin, B, Mehta, JS. Cataracts. The Lancet. 2017;390:600–12.
9. Bjeloš M, Bušić M, Miletić D, Kuzmanović Elabjer B. Praeludium Ophthalmologicum. 1st ed. Osijek - Zagreb: Školska knjiga, d.d.; 2020. str. 253-84.
10. Bućan K, Marin J, Znaor Lj, Stanić R, Bućan D, Galetović D i sur. Changes in central corneal thickness and intraocular pressure after phacoemulsification – to treat or not to treat. Ophthalmol Croat. 2011;16:24-7.
11. Nizami AA, Gulani AC. Cataract. U: StatPearls [Internet]. Treasure Island FL: StatPearls Publishing; 2022.

12. Hashemi H, Pakzad R, Yekta A, Aghamirsalim M, Pakbin M, Ramin S i sur. Global and regional prevalence of age-related cataract: a comprehensive systematic review and meta-analysis. *Eye (Lond)*. 2020;34:1357-70.
13. Prokofyeva E, Wegener A, Zrenner E. Cataract prevalence and prevention in Europe: a literature review. *Acta Ophthalmol*. 2013;91:395-405.
14. Davis G. The evolution of cataract surgery. *Mo Med*. 2016;113:58–62.
15. Al Mahmood AM, Al-Swailem SA, Behrens A. Clear corneal incision in cataract surgery. *Middle East Afr J Ophthalmol*. 2014;21:25–31.
16. Liu C, Bardan AS. Cataract surgery: Pearls and techniques. 1. izdanje. Cham: Springer Nature. 2022; str. 29-45.
17. Goggin M. Toric intraocular lenses: Evidence-based use. *Clin Exp Ophthalmol*. 2022;50:481-9.
18. Singh VM, Ramappa M, Murthy SI, Rostov AT. Toric intraocular lenses: Expanding indications and preoperative and surgical considerations to improve outcomes. *Indian J Ophthalmol*. 2022;70:10-23.
19. Kaur M, Shaikh F, Falera R, Titiyal JS. Optimizing outcomes with toric intraocular lenses. *Indian J Ophthalmol*. 2017;65:1301-13.
20. Kessel L, Andresen J, Tendal B, Erngaard D, Flesner P, Hjortdal J. Toric intraocular lenses in the correction of astigmatism during cataract surgery: A systematic review and meta-analysis. *Ophthalmology*. 2016;123:275-86.
21. Lake JC, Victor G, Clare G, Porfirio GJ, Kernohan A, Evans JR. Toric intraocular lens versus limbal relaxing incisions for corneal astigmatism after phacoemulsification. *Cochrane Database Syst Rev*. 2019;12:CD012801.
21. Swiątek B, Michalska-Małęcka K, Dorecka M, Romaniuk D, Romaniuk W. Results of the AcrySof Toric intraocular lenses implantation. *Med Sci Monit*. 2012;18:1-4.
22. Read SA, Collins MJ, Carney LG. A review of astigmatism and its possible genesis. *Clin Exp Optom*. 2007;90:5-19.

23. Rogošić V. Refrakcija. U: Ivanišević M, Bojić L, Bućan K, Karaman K, Rogošić V, Karlica Utrobičić D, urednici. Oftalmologija: udžbenik za studente medicine. Split: Medicinski fakultet Sveučilišta u Splitu; 2015. str. 199-206.
24. Behshad S, Tucker J, Garg SS. Toric intraocular lens alignment: Manual versus automated alignment techniques for toric IOLs. *Int Ophthalmol Clin.* 2016;56:71-84.
25. Holland E, Lane S, Horn JD, Ernest P, Arleo R, Miller KM. The AcrySof Toric intraocular lens in subjects with cataracts and corneal astigmatism: a randomized, subject-masked, parallel-group, 1-year study. *Ophthalmology.* 2010;117:2104-11.

## **8. SAŽETAK**

**CILJ ISTRAŽIVANJA:** Uzevši u obzir sve veći porast korištenja toričnih intraokularnih leća, potrebno je detaljnije ispitati i komplikacije povezane s korištenjem istih. Osnovni cilj ovog istraživanja jest ispitati jačinu i utjecaj postoperativne rotacije ugrađenih *Acrysof IQ Restor toric* toričnih leća, ujedno i glavne komplikacije korištenja toričnih intraokularnih leća, na dugoročne ishode operacije katarakte.

**ISPITANICI I METODE:** U istraživanju je sudjelovalo trinaest ispitanika s petnaest operiranih očiju u razdoblju od prosinca 2018. godine do travnja 2023. godine u Klinici za očne bolesti Kliničkog bolničkog centra Split. Potrebni anamnestički podaci su prikupljeni iz arhiva povijesti bolesti Klinike za očne bolesti, nakon čega su ispitanici pozvani na ponovni oftalmološki pregled. Svi prikupljeni podaci su uneseni i analizirani u računalnom programu Excel, Microsoft®.

**REZULTATI:** Nakon analize prikupljenih podataka, utvrđena je značajna uspješnost operacijskog zahvata katarakte sa ugradnjom torične leće *Acrysof IQ Restor toric*, koja je izražena statistički značajnim poboljšanjem vidne oštine poslije operacije u odnosu na vidnu oštrinu određenu prije operacije. Promatrajući jačinu rotacije ugrađene IOL, 80% ispitanika se leća rotirala manje od deset stupnjeva, 20% ispitanika se leća rotirala između deset i trideset stupnjeva, a nijednom ispitaniku se leća nije rotirala više od trideset stupnjeva. Ipak, nije utvrđena jasna povezanost jačine rotacije ugrađene torične leće *Acrysof IQ Restor toric* sa smanjenjem vidne oštine, kao ni s povećanjem ostatnog astigmatizma.

**ZAKLJUČAK:** Iz ovog se istraživanja može zaključiti da, iako su intraokularne torične leće izrazito uspješne u poslijeoperacijskom poboljšanju vidne oštine i smanjenju potrebe za korekcijskim pomagalima, imaju određena ograničenja i komplikacije, od kojih je najvažnija rotacija ugrađene torične IOL. Većini se ispitanika u ovom istraživanju ugrađena leća rotirala za manje od deset stupnjeva, što se smatra klinički beznačajnim. Ipak, kako bi komplikacije povezane s ugradnjom torične IOL svele na najmanju moguću razinu, potreban je pažljiv izbor kandidata, izrazita stručnost operatera te suradljivost bolesnika.

## **9. SUMMARY**

**DIPLOMA THESIS TITLE:** The effect of using toric lenses on the treatment of astigmatism after cataract surgery

**OBJECTIVE:** Taking into account the increasing use of toric intraocular lenses, it is necessary to examine in more detail the complications associated with their use. The main goal of this research is to examine the impact of postoperative rotation of implanted *Acrysof IQ Restor toric* toric lenses, as well as the main complications of using toric intraocular lenses, on the long-term outcomes of cataract surgery.

**PATIENTS AND METHODS:** Thirteen patients with fifteen operated eyes participated in the study in the period from December 2018 to April 2023 at the Clinic for Eye Diseases of the University Hospital of Split. The necessary anamnestic data were collected from the medical history archive of the Clinic for Eye Diseases, after which the subjects were invited for a second ophthalmological examination. All collected data were entered in and analyzed within the computer program Excel, Microsoft®.

**RESULTS:** After analyzing the collected data, a significant success of the cataract surgery with the implantation of the *Acrysof IQ Restor toric* lens was determined, which was expressed by a statistically significant improvement in visual acuity after the operation compared to the visual acuity determined before the operation. Looking at the amount of rotation of the implanted IOL, in 80% of the subjects, the lens rotated less than ten degrees, in 20% of the subjects, the lens rotated between ten and thirty degrees, and in none of the subjects, the lens rotated more than thirty degrees. However, no clear connection was determined between the rotation strength of the implanted *Acrysof IQ Restor toric* toric lens and the decrease in visual acuity, as well as between rotation strength of the implanted *Acrysof IQ Restor toric* toric lens and the increase in residual astigmatism.

**CONCLUSION:** From this study it can be concluded that, although intraocular toric lenses are extremely successful in postoperative improvement of visual acuity and reduction of the need for longterm use of corrective aids, they have certain limitations and complications, the most important of which is the rotation of the implanted toric IOL. Most subjects in this study had the implanted lens rotated by less than ten degrees, which is considered clinically insignificant. However, in order to minimize the complications associated with toric IOL implantation, a careful selection of candidates, the distinct expertise of the operator and the cooperation of the patient are required.



