

Ultrazvučna mjerenja brahijalne i karotidne arterije u bolesnika s glaukomom

Žuljević, Petar

Master's thesis / Diplomski rad

2023

Degree Grantor / Ustanova koja je dodijelila akademski / stručni stupanj: **University of Split, School of Medicine / Sveučilište u Splitu, Medicinski fakultet**

Permanent link / Trajna poveznica: <https://um.nsk.hr/um:nbn:hr:171:370184>

Rights / Prava: [In copyright](#)/[Zaštićeno autorskim pravom.](#)

Download date / Datum preuzimanja: **2024-11-22**



Repository / Repozitorij:

[MEFST Repository](#)



**SVEUČILIŠTE U SPLITU
MEDICINSKI FAKULTET**

Petar Žuljević

**ULTRAZVUČNA MJERENJA BRAHIJALNE I KAROTIDNE ARTERIJE U
BOLESNIKA S GLAUKOMOM**

Diplomski rad

Akadska godina:

2022./2023.

Mentor:

izv. prof. dr. sc. Veljko RogošiĆ, dr. med.

Split, rujna 2023.

**SVEUČILIŠTE U SPLITU
MEDICINSKI FAKULTET**

Petar Žuljević

**ULTRAZVUČNA MJERENJA BRAHIJALNE I KAROTIDNE ARTERIJE U
BOLESNIKA S GLAUKOMOM**

Diplomski rad

Akadska godina:

2022./2023.

Mentor:

izv. prof. dr. sc. Veljko RogošiĆ, dr. med.

Split, rujna 2023.

SADRŽAJ

1. UVOD.....	1
1.1. Glaukom.....	2
1.2. Epidemiologija glaukoma	2
1.3. Etiologija glaukoma	2
1.3.1. Ekscitotoksičnost glutamata.....	2
1.3.2. Poremećen transport neurotrofnih čimbenika	2
1.3.3. Zaštita neurona.....	3
1.3.4. Genetski uzroci	3
1.4. Čimbenici rizika.....	3
1.5. Patofiziologija.....	4
1.5.1. Intraokularni tlak.....	5
1.5.2. Očna perfuzija.....	5
1.6. Podjela glaukoma.....	6
1.6.1. Primarni glaukom otvorenog kuta	6
1.6.1.1. PGOK s povišenim IOT-om	6
1.6.1.2. PGOK s normalnim IOT-om	6
1.6.1.3. PGOK bez glaukenskog oštećenja.....	7
1.6.2. Primarni glaukom zatvorenog kuta	7
1.6.3. Sekundarni glaukom otvorenog kuta	7
1.6.4. Sekundarni glaukom zatvorenog kuta.....	7
1.6.5. Kongenitalni glaukom.....	8
1.6.6. Infantilni glaukom.....	8
1.6.7. Juvenilni glaukom.....	8
1.6.8. Eksfolijativni glaukom.....	8
1.7. Klinička slika	9
1.8. Dijagnostika	10
1.8.1. Rutinski oftalmološki pregled.....	10
1.8.2. Oftalmoskopija.....	10
1.8.3. Tonometrija.....	11

1.8.4. Ispitivanje vidnog polja.....	11
1.8.5. Gonioskopija.....	12
1.8.6. Pahimetrija.....	12
1.8.7. Optička koherentna tomografija.....	13
1.9. Ultrazvuk.....	14
1.10. Liječenje.....	14
1.10.1. Kapi za oči.....	15
1.10.2. Oralni lijekovi.....	15
1.10.3. Laserska kirurgija.....	16
1.10.4. Klasična kirurgija.....	16
2. CILJ ISTRAŽIVANJA.....	17
2.1. Cilj istraživanja.....	18
2.2. Hipoteze.....	18
3. ISPITANICI I POSTUPCI.....	19
3.1. Organizacija istraživanja.....	20
3.2. Ispitanici.....	20
3.3. Opis istraživanja.....	20
3.4. Statistička obrada podataka.....	21
3.5. Etička načela.....	21
4. REZULTATI.....	22
5. RASPRAVA.....	26
6. ZAKLJUČCI.....	30
7. POPIS LITERATURE.....	32
8. SAŽETAK.....	38
9. SUMMARY.....	40
10. ŽIVOTOPIS.....	42

Posebne zahvale mentoru izv. prof. dr. sc. Veljku Rogošiću i komentorici doc. dr. sc. Luciji Vanjaka Rogošić na strpljenju i iznimnoj pomoći prilikom izrade ovog diplomskog rada.

Veliko hvala mojoj obitelji i prijateljima na bezuvjetnoj podršci tijekom svih godina školovanja.

POPIS OZNAKA I KRATICA

PGOK - primarni glaukom otvorenog kuta

IOT - intraokularni tlak

RGS - retinalne ganglijske stanice

MMP-9 - matrična metalopeptidaza 9

TIMP-1 - tkivni inhibitor matrične metaloproteinaze 1

TGF β 2 - transformirajući čimbenik rasta β 2 (*engl. transforming growth factor β 2*)

HTG - hipertenzivni glaukom (*engl. high tension glaucoma*)

NTG - normotenzijski glaukom (*engl. normal tension glaucoma*)

OH - očna hipertenzija (*engl. ocular hypertension*)

C/D omjer - omjer veličine ekskavacije i diska (*engl. cup to disk ratio*)

FMD - dilatacija posredovana protokom (*engl. flow-mediated dilation*)

IMT - debljina intima-medija (*engl. intima-media thickness*)

NO - dušični oksid (*engl. nitric oxid*)

ET - endotelin

1. UVOD

1.1. Glaukom

Pojam glaukom izvedenica je grčke riječi *glaukos* značenja sivo-plav (1). Glaukom je, iza katarakte, drugi najčešći uzrok sljepoće te prvi najčešći uzrok nepovratnog gubitka vida u svijetu. (2). Kako je simptomatologija najčešće odsutna sve do kasne faze bolesti, dijagnoza se postavlja u podmaklom stadiju. Glaukom kao pojam podrazumijeva niz poremećaja koji se manifestiraju karakterističnom vrstom oštećenja vidnog živca (3).

1.2. Epidemiologija glaukoma

Procjenjuje se da je globalno čak 57,5 milijuna ljudi pogođeno primarnim glaukomom otvorenog kuta (PGOK) s ukupnom prevalencijom od 2,2%. U Europi je PGOK-om pogođeno 7,8 milijuna ljudi, a prevalencija iznosi 2,51%. Smatra se da je broj oboljelih od glaukoma u općoj populaciji 2020. dosegao oko 76 milijuna, a očekuje se porast na 111,8 milijuna do 2040. godine (4). Poznate su i razlike u učestalosti ovisno o rasi i socijekonomskom statusu. Regionalne i rasne varijacije u prevalenciji glaukoma vjerojatno prepisujemo različitim genetskim, ali i okolišnim čimbenicima rizika (5).

1.3. Etiologija glaukoma

1.3.1. Ekscitotoksičnost glutamata

Kod oboljelih od glaukoma u staklastom tijelu izmjerena je dvostruko veća koncentracija glutamata. Povišene razine glutamata potencijalno su toksične za ganglijske stanice retine (6).

1.3.2. Poremećen transport neurotrofnih čimbenika

Neurotrofni čimbenici ili neurotrofini kontroliraju smrt, rast i diferencijaciju neurona. Polipeptidne su strukture koje potječu iz kalikula središnjeg živčanog sustava, a povećanje intraokularnog tlaka (IOT) može poremetiti njihov transport. Neurotrofini se proizvode lokalno u mrežnici, tijelu optičkog živca i *lamini cribrosi* te imaju antiapoptotski učinak. Smanjene vrijednosti neurotrofina rezultiraju apoptozom retinalnih ganglijskih stanica (RGS) (7).

U provedenim istraživanjima apoptoza RGS-a bila je značajno povezana s izloženošću povišenom IOT-u. U sloju RGS-a, povišeni IOT pozitivno je korelirao s aktivnošću matrične metalopeptidaze 9 (MMP-9), tkivnog inhibitora matrične metaloproteinaze (TIMP-1) i kolagena I, a negativno je korelirao s taloženjem laminina i aktivnošću transformirajućeg čimbenika rasta $\beta 2$ (TGF- $\beta 2$). Postojala je značajna pozitivna korelacija između aktivnosti

MMP-9 i apoptoze RGS-a i gubitka laminina. Izloženost visokom IOT-u također je bila povezana s povećanim taloženjem TGF- β 2 i kolagena I na glavu vidnog živca. Rezultati su pokazali da apoptoza RGS-a u glaukomu snažno korelira s povišenim IOT-om te da je povezana s promjenama do kojih to dovodi u sloju RGS-a. Nalazi upućuju na to da abnormalno remodeliranje ekstracelularnog matriksa u glaukomoj mrežnici može biti povezano sa smrću RGS-a i podupire ideju da je mrežnica primarno mjesto ozljede u glaukomu (8).

1.3.3. Zaštita neurona

Kod aksonalne ozljede neurona T-stanice uklanjanjem toksina i uništavanjem oštećenih stanica štite neurone, zbog čega preživljavanje neurona u uvjetima povećanog IOT-a može biti moguće zahvaljujući aktivnosti T-stanica (7).

1.3.4. Genetski uzroci

Glaukom je povezan s genetskim i kongenitalnim malformacijama oka. Dokazane su mutacije nekoliko genskih lokusa koje su dovedene u vezu s pojavom glaukoma. Jedna trećina PGOK-a sastoji se od normotenzivnog glaukoma, a navedeni je povezan s genetskim mutacijama. Kod osoba s pozitivnom obiteljskom anamnezom glaukoma postoji 6% vjerojatnosti da će i oni oboljeti (9).

1.4. Čimbenici rizika

Povećanom riziku od obolijevanja izloženi su stariji od 60 godina, pojedinci s pozitivnom obiteljskom anamnezom ili osobnom anamnezom migrene, dijabetičari i hipertoničari. Nalaz središnje debljine rožnice manji od 5 mm, uskog drenažnog kuta, visokog intraokularnog tlaka i anamneza ozljeda ili operacija oka dodatni su faktori rizika. Važno je naglasiti i da su glaukomu skloniji bolesnici s poremećajima refrakcije oka (5). Osim spomenutih, viša je vjerojatnost obolijevanja kod osoba crne, azijske ili hispanse rasne skupine. Važno je naglasiti da glaukom može biti i iatrogenog podrijetla te se povezuje s primjenom sistemskih, ali i lokalnih pripravaka kortikosteroida (10).

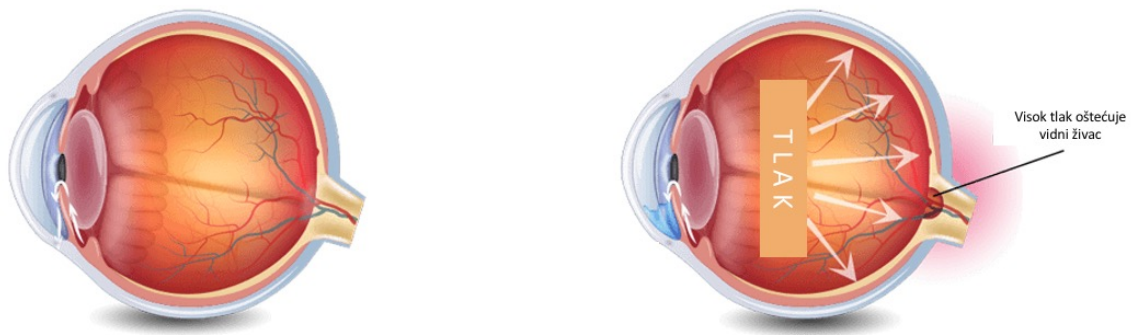
1.5. Patofiziologija

Međudjelovanje različitih čimbenika dovodi do nastanka glaukoma. Povišeni IOT, uz poremećaj očne perfuzije ili nizak sistemski tlak, osnovni su patofiziološki mehanizmi nastanka glaukopskih oštećenja. Najznačajniji patofiziološki mehanizam u nastanku istog je oscilacija tlaka očne perfuzije bilo zbog promjena u IOT-u ili uslijed promjena sistemskog tlaka. Dva temeljna mehanizma propadanja stanica su programirana stanična smrt zbog poremećaja u aksoplazmatskom prijenosu informacija posljedično povišenom IOT-u, dok je drugi mehanizam uzrokovan ishemijom zbog nedovoljne perfuzije mrežnice uzrokovane ili povišenim IOT-om ili niskim sistemskim tlakom (10). Štoviše, mehanizmi poput oksidativnog stresa, ekscitotoksičnosti, poremećaja imunološkog sustava ili mikrocirkulacije pridonose glaukopskom oštećenju (7).

Postoje različite teorije koje objašnjavaju nastanak glaukoma, poput vaskularne, mehaničke i genetske ili biokemijske. Prema vaskularnoj teoriji, glaukopska optička neuropatija posljedica je nedovoljne opskrbe krvlju zbog povišenog IOT-a ili zbog drugih čimbenika rizika koji smanjuju očni protok krvi, primjerice smanjen perfuzijski tlak, pogrešna vaskularna autoregulacija ili gubitak neurovaskularnog povezivanja (11, 12). Suprotno vaskularnoj teoriji, mehanička tvrdi kako glaukopsko oštećenje nastaje direktnim utjecajem povišenog IOT-a na optički disk te uništavanjem istoga. Povišeni IOT pomiče *laminu cribrosu* prema natrag što se naziva ekskavacija glave vidnog živca. Ovaj proces stvara mehanički pritisak na živčana vlakna koja se nalaze mrežnici te remeti aksoplazmatski protok. Mehanička teorija ne uspijeva objasniti zašto se glaukopsko oštećenje ponekad javlja unatoč normalnom IOT-u dok u drugim slučajevima povišen IOT ne vodi u razvoj glaukoma (12). Danas je dokazano kako u određenom broju oboljelih postoji genetska podloga bolesti, odnosno mutacija određenih gena koja uvjetuje sklonost oboljenju. Primjerice, PGOK je u većini slučajeva složena bolest koja nastaje kao posljedica interakcije različitih gena s okolišnim čimbenicima (13).

1.5.1. Intraokularni tlak

Osnovni patofiziološki mehanizam nastanka glaukoma je neravnoteža između stvaranja i drenaže odnosno resorpcije i cirkulacije očne vodice. IOT je određen ravnotežom između produkcije očne vodice od strane cilijarnog tijela u stražnju očnu sobicu, njenim prolaskom kroz zjenicu u prednju očnu sobicu i na koncu drenaže kroz uveoskleralni put u trabekularnu mrežu i Schlemmov kanal u vensku cirkulaciju. Povišeni IOT stvara mehanički stres na stražnjoj strukturi oka, *lamini cribrosi* i njezinim okolnim tkivima. Lamina je dio oka koji je najosjetljiviji na štetni učinak visokoga očnoga tlaka. Pritisak uzrokovan povišenim IOT-om može dovesti do kompresije, deformacije i preoblikovanja lamine, te mehaničkog oštećenja aksona i poremećaja aksonalnog provođenja, što je prikazano na slici 1. (7).



Slika 1. Prikaz distribucije povećanog IOT-a na stražnji segment oka i na očni živac. Zdravo oko lijevo, oko s glaukomom desno. Preuzeto i prilagođeno prema: Coastal eye associates. Coastal eye associates [Internet]. Webster: Coastal eye associates; 2023 [10 kolovoza 2023] Dostupno na: <https://coastaleyassociates.com/glaucoma/>

1.5.2. Očna perfuzija

Očna perfuzija definirana je odnosom arterijskog tlaka i IOT-a. Autoregulacija prilagođava retinalnu perfuziju promjenama sistemskog i očnog tlaka pa iste u normalnim uvjetu ili ne utječu ili imaju minimalan utjecaj na perfuziju oka. U slučaju poremećaja autoregulacije dolazi do osciliranja očne perfuzije ovisno o promjenama sistemskog i očnoga tlaka što nepovoljno djeluje na tkivo (1).

1.6. Podjela glaukoma

Danas se glaukom dijeli u niz podskupina. Većina se može klasificirati ili kao glaukom otvorenog kuta, koji je obično dugotrajan odnosno kroničan, ili glaukom zatvorenog kuta koji može biti akutan i kroničan. Glaukom obično zahvaća oba oka, ali može napredovati brže na jednom nego na drugom oku. Zahvaćenost samo jednog oka najčešće je slučaj kada je bolest posljedica prethodne ozljeda, upale ili lokalne terapije steroida na oboljelom oku (9).

1.6.1. Primarni glaukom otvorenog kuta

PGOK je daleko najčešći tip glaukoma, a rizik obolijevanja raste s dobi. Povećanje IOT-a događa se jer drenažni mehanizam može postati opstruiran tijekom procesa starenja unatoč otvorenom drenažnom kutu. Kao posljedica opstrukcije, očna vodica ne otječe normalno iz oka. Posljedično raste tlaka unutar oka, no ovaj je proces bezbolan i asimptomski. Gubitak vida počinje sa strane (periferno) pa oboljeli najčešće nisu svjesni bolesti sve dok gubitak u već podmaklom stadiju bolesti ne zahvati središnji vid (9).

PGOK se može podijeliti na:

- PGOK s povišenim IOT-om (*engl. High Tension Glaucoma - HTG*)
- PGOK s normalnim IOT-om (*engl. Normal Tension Glaucoma - NTG*)
- PGOK bez glaukomskeg oštećenja (*engl. Ocular Hypertension - OH*)

1.6.1.1. PGOK s povišenim IOT-om

PGOK s povišenim IOT-om daleko je najčešći tip PGOK-a, ali i glaukoma uopće. Karakteriziran je porastom IOT-a od 20-40 mmHg. Razvija se postupno, ne boli te s vremenom dovodi do oštećenja oka u smislu gubitka mrežničkih ganglijskih stanica, ekskavacije diska te postupnog smanjenja i ispada vidnog polja koji kreću s periferije. Cijeli proces naposljetku vodi gubitku vida. Dijagnoza se najčešće postavlja tijekom rutinskog oftalmološkog pregleda (1).

1.6.1.2. PGOK s normalnim IOT-om

Ukoliko postoje oštećenja oka tipična za glaukom, poput spomenutog gubitka mrežničkih ganglijskih stanica, ekskavacija diska i/ili postupnog gubitak vida, ali se cijeli proces odvija uz normalni IOT, govorimo o PGOK-u s normalnim IOT-om. Oštećenja mogu nastati zbog drugih mehanizama, a i sama granica IOT-a je nedovoljno definirana (1). Kod normotenzijskog glaukoma naglašena je vaskularna podloga bolesti.

1.6.1.3. PGOK bez glaukenskog oštećenja

PGOK bez glaukenskog oštećenja stanje je povišenog IOT-a bez prisutnosti ikakvog glaukenskog oštećenja (gubitka mrežničkih ganglijskih stanica, ekskavacije diska i/ili postupnog gubitka vida). To se stanje još naziva i očnom hipertenzijom. Bitno je napomenuti kako povišen IOT neće uvijek dovesti do razvoja glaukenskih oštećenja, ali je svakako glavni čimbenik njihova nastanka (1).

1.6.2. Primarni glaukom zatvorenog kuta

Akutni glaukom zatvorenog kuta nastaje dvama mehanizmima: prvi je pupilarni blok, a drugi plato irisa. Kod pupilarnog bloka zbog anatomske predispozicije, odnosno uskog iridokornealnog kuta kod hipermetropa i starijih osoba, dolazi do pomaka irisa prema naprijed što sužava sobični kut i u krajnjem slučaju ga u potpunosti zatvara te tako sprječava odtok očne vodice.

Plato irisa nastaje također kod anatomski predisponiranih osoba s uskim iridokornealnim kutom. Kod njih se zbog midrijaze sužava očni kut u toj mjeri da se pojavljuje potpuna zaprjeka u otjecanju očne vodice što naposljetku vodi u akutni glaukom. Stupanj midrijaze koja inače u zdravih osoba neće izazvati zatvaranje sobičnog kuta u osoba s anatomskom predispozicijom izaziva nastup akutnog glaukoma. Ovo je važno za svakodnevnu oftalmološku praksu i primjenu midrijatika pri pregledu. Plato irisa rjeđi je od pupilarnog bloka (1).

1.6.3. Sekundarni glaukom otvorenog kuta

Sekundarni glaukom otvorenog kuta može biti posljedica davne ozljede oka, upale šarenice (iridociklitis), dijabetesa, katarakte, ablacije retine ili okluzije retinalne vene. Primjena sistemskih, ali i lokalnih pripravaka kortikosteroida povećava rizik oboljenja od ovoga tipa glaukoma.

1.6.4. Sekundarni glaukom zatvorenog kuta

Sekundarni glaukom zatvorenog kuta posljedica je drugih očnih bolesti koje dovode do zatvaranja iridokornealnog kuta i posljedične pojave glaukoma. Izazivaju ga brojna stanja poput pomicanja leće prema naprijed uslijed traume ili bubrenja iste, kirurških zahvata, razvoja sinehija (priraslica) zbog neliječene upale ili neovaskularnoga glaukoma koji je uzrokovan vaskularizacijom irisa. Terapija uključuje liječenje primarne bolesti (1).

1.6.5. Kongenitalni glaukom

Kongenitalni (infantilni) glaukom relativno je rijedak nasljedni tip glaukoma otvorenog kuta kod kojeg se povišenje IOT-a javlja neposredno nakon rođenja. Kod kongenitalnog glaukoma drenažno područje oka (prednji sobični kut i trabekularna mreža) nije pravilno razvijeno (1). Ovo rezultira povećanim tlakom u oku koji može dovesti do gubitka vida zbog oštećenja vidnog živca, ali i do povećanja veličine oka. Oko malog djeteta povećava se kao odgovor na povišeni intraokularni tlak jer je sklera elastičnija nego kod odraslih (9). Glaukomsko oštećenje može nastati u već nekoliko tjedana pa sve do godine nakon rođenja. Kako potpuni razvoj vida traje i tijekom prve godine života, ukoliko ne postoji binokularni vid kompletan razvoj vidnog aparata je ugrožen (1). Rana dijagnoza i liječenje farmakoterapijom i/ili kirurškim zahvatom ključni su kod ove dojenčadi i djece za očuvanje vida (9). Neophodni su i redoviti oftalmološki pregledi jer se unatoč liječenju može javiti naglo povišenje IOT-a (1).

1.6.6. Infantilni glaukom

Infantilni glaukom sličan je kongenitalnom, no u ovome tipu se povišenje IOT-a javlja tijekom prve godine života zbog nešto razvijenijeg prednjeg sobičnog kuta. Nema povećanja oka kao posljedice povišenog IOT-a. Tretira se lijekovima i/ili kirurškim zahvatom (1).

1.6.7. Juvenilni glaukom

Razvoj glaukoma kod starijeg djeteta ili adolescenta naziva se juvenilni glaukom. Njegov je nastanak također posljedica nedovoljno razvijenog iridokornealnog kuta koji je u ovom slučaju ipak značajno razvijeniji nego kod kongenitalnog i infantilnog glaukoma pa se bolest manifestira u kasnijoj dobi. Terapijski i simptomatološki sličan je kroničnom glaukomu otvorenog sobičnog kuta kod odraslih (1).

1.6.8. Eksfolijativni glaukom

Eksfolijativni glaukom prepoznaje se po karakterističnim naslagama ljuskastog materijala na prednjoj površini leće (prednjoj kapsuli) i u očnom kutu. Pretpostavlja se da su povišeni očni tlak i blokada drenaže oka uzrokovani nakupljanjem spomenutog materijala u očnom kutu (7).

1.7. Klinička slika

Glaukom otvorenog kuta i kronični glaukom zatvorenog kuta obično su asimptomatski tijekom ranog stadija bolesti. Gubitak vidnog polja, najčešće perifernog vida (tunelni vid), ne javlja se sve do kasnijih stadija bolesti (2). Ponekad pacijenti koji imaju fluktuirajuće razine IOT-a mogu imati simptome u vidu zamagljenog vida ili aureola oko svjetala, izraženije ujutro (9).

Suprotno navedenom, simptomi kod akutnog glaukoma zatvorenog kuta često su dramatični s brzim nastupom jake boli u oku, mučnine, povraćanja, glavobolje i zamućenja vida. Simptomi se mogu postupno pojačavati, ali se mogu i izmjenjivati periodi sa i bez simptoma. Kod oboljelih se nekad javljaju i halo i u duginim bojama oko izvora svjetlosti te osjećaj nateknutoga oka (2). Ponekad mučnina i povraćanje dominiraju kliničkom slikom pa se očna bolest kao uzrok simptoma u početku i ne razmatra.

Oči bolesnika s glaukomom otvorenog kuta ili kroničnim glaukomom zatvorenog kuta mogu imati normalan izgled. Kod nekih se javlja hiperemija zbog kronične uporabe očnih kapi. Prilikom pregleda pacijenta obično pronalazimo povišen IOT, gubitak vidnog polja ili abnormalnosti vidnog živca uz druge manje uobičajene znakove (9).

Oči bolesnika s akutnim glaukomom zatvorenog kuta najčešće su crvene (hiperemija konjunktive) a zjenica srednje proširena i obično ne reagira na svjetlost (3). Rožnica može izgledati zamućena. Kod ovih bolesnika obično možemo pronaći smanjenu vidnu oštrinu, oticanje rožnice, jako povišen intraokularni tlak i zatvoreni drenažni kut (9).

Većina pacijenata s glaukomom s vremenom razvija smetnje vida prilikom obavljanja svakodnevnih zadataka koji uključuju periferni ali i centralni vid te vid na blizinu (npr. čitanje), kretanje izvan kuće, poteškoće u hodanju, penjanju stepenicama, prepoznavanju lica ili vožnji. (14).

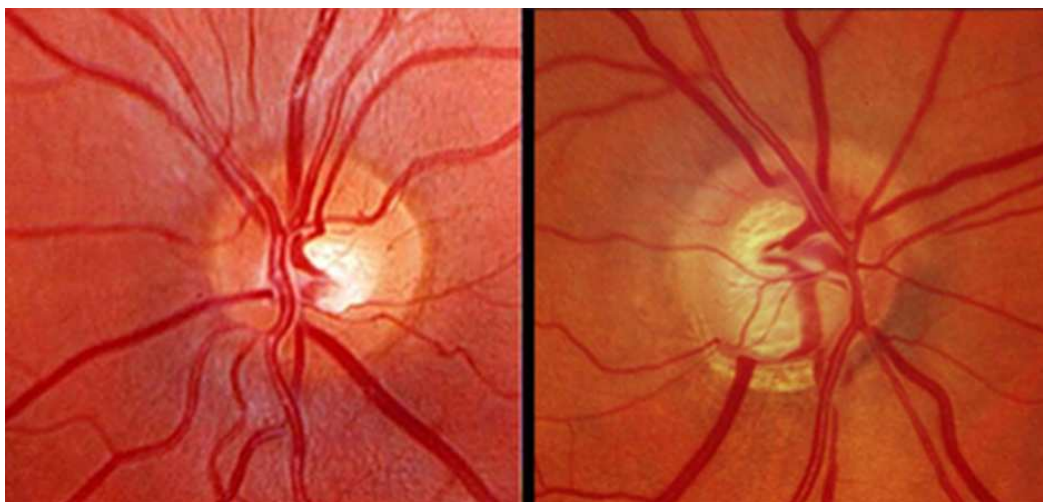
1.8. Dijagnostika

1.8.1. Rutinski oftalmološki pregled

Pri prvome pregledu glaukomskih bolesnika provodi se rutinski oftalmološki pregled s procjenom vidne oštine i optičke rezolucije opažanja. Za procjenu vidne oštine upotrebljavaju se Snellenove karte ili optotipovi. Vidna oština može biti dulje vremena očuvana. Oko se pregledava pomoću procjepne svjetiljke čime se dobiva uvid u stražnji očni segment odnosno mrežnicu i optički disk (1).

1.8.2. Oftalmoskopija

Oftalmoskopija je metoda pri kojoj se koristimo direktnim ili indirektnim oftalmoskopom za pregled kroz zjenicu u oko. Ovaj postupak se provodi kako bi vidjeli izgled optičkog živca, odnosno njegove papile, ali i za procjenu oblika i promjera ekskavacije optičkog diska. Oftalmoskopija daje uvid i u boju ruba optičke papile, izgled krvnih žila uz optički disk kao i moguće hemoragije. Hemoragije uz optički disk su patognomonične za dijagnozu glaukoma, a najučestalije su kod normotenzivnog glaukoma (15). Oftalmoskopijom možemo utvrditi oštećenje vidnog živca u glaukomskih bolesnika koje se izražava omjerom veličine ekskavacije i diska, odnosno C/D omjerom (*engl. cup to disk ratio*).



Slika 2. Usporedba zdravog oka (lijevo) i oka s glaukomom (desno) koje pokazuje znakove oštećenja vidnog živca (bijela regija). Preuzeto i prilagođeno prema: American association for the advancement of science. Science [Internet]. Washington DC: Science/AAAS; 2009 [11 kolovoza 2023] Dostupno na: <https://www.science.org/content/article/undoing-damage-glaucoma>

Ekskavacija je udubljenje optičkog diska koja može biti uzrokovana povećanim IOT-om. C/D omjer veći od 0,6 ili njegova asimetrija pokazatelj je glaukenskog oštećenja (16). Blijeda boja živca može sugerirati oštećenje živca zbog slabog protoka krvi ili povećanog IOT-a što je prikazano na slici 2. (17). Postoje i dodatni aparati za fotografiranje vidnog živca korisni u praćenju napredovanja bolesti.


1.8.3. Tonometrija

Tonometrija je metoda mjerenja IOT-a. Postoje kontaktne i ne-kontaktne tonometrije. Kod kontaktnih metoda mjerni instrument dotiče površinu oka ili liječnik opipava pritiskom prstiju čvrstoću oka. Kod nekontaktnih metoda mjerni instrument ne dotiče oko. Standard tonometrije je postavio Goldmann izumom aplanacijskog tonometra. Aplanacijska tonometrija mjeri snagu koja je potrebna za aplanaciju određenog dijela rožnice koja direktno ovisi o visini IOT-a. Rožnicu je potrebno anestetizirati prije provođenja ove metode. Nekonтактna metoda mjerenja IOT-a koristi se uskim mlazom zraka koji se projicira na rožnicu. Uređaj mjeri vrijeme potrebno da mlaz zraka aplanira dio rožnice te podatke pretvara u skalu izraženu u mmHg. Kod ove metode nije potrebna anestezija rožnice. Kod visokih iznosa IOT-a Goldmannova aplanacijska tonometrija ima prednost pred nekontaktnom metodom (1).

1.8.4. Ispitivanje vidnog polja

Testiranje vidnog polja (perimetrija) spada u funkcionalnu dijagnostiku koja mapira vidna polja kako bi se otkrili rani ili kasni znakovi glaukenskog oštećenja vidnog živca u obliku skotoma, odnosno gubitka dijelova vidnog polja. Perimetrija je uz pregled optičkog diska najvažnija u postavljanju dijagnoze glaukoma. Ovaj se test može grubo izvesti tako da pacijent gleda ravno ispred sebe s jednim pokrivenim okom i broji prste koje ispitivač pokazuje sa strane. Danas je u upotrebi automatizirana kompjuterizirana perimetrija koja je standard u kliničkoj praksi. Za ovaj postupak jedno je oko pokriveno, a pacijent se naslanja bradom u točno određenu poziciju na uređaju. Pacijent treba fokusirati pogled na jednu točku na bijeloj pozadini. Na bijelom polju se zatim projiciraju svjetla različitog intenziteta i na različitim mjestima, i kad ih pacijent uoči pritisne gumb. Stvara se kompjuterizirana karta vidnog polja s ocrtanim područjima očuvanog vidom i područjima s ispadom vida. Perimetriju je potrebno ponavljati u vremenskim razmacima kako bi se procijenio napredak bolesti i učinak liječenja (9). Kod glaukoma prvo dolazi do oštećenja perifernog vida, a u terminalnoj fazi ostatak

vidnoga polja (VP) naziva se tunelni vid (centralni ostatak VP). Karakterističan nalaz vidnog polja kod glaukomskeg bolesnika prikazan je na slici 3.



Slika 3. Usporedba nalaza vidnog polja zdravog oka (lijevo) i oka s glaukomom (desno) koje pokazuje karakteristične znakove oštećenja perifernog vida (tamna područja). Preuzeto i prilagođeno prema: Glaucoma Research Foundation. Glaucoma Research Foundation [Internet]. San Francisco: Glaucoma Research Foundation; 2022 [12 kolovoza 2023] Dostupno na: <https://glaucoma.org/what-is-a-visual-field-test/>

1.8.5. Gonioskopija

Pregled sobičnog kuta ili gonioskopija nezaobilazan je korak u pregledu pacijenata s glaukomom. Očni kut glavno je mjesto otjecanja očne vodice pa bilo kakve promjene na njemu mogu izazvati glaukom. Periferija rožnice je neprozirna pa se koristimo posebnom lećom koja se naziva gonioskop i nju naslanjamo na rožnicu te pomoću nje možemo izvršiti detaljan pregled oćnog kuta u opsegu od 360 stupnjeva. Prilikom gonioskopije mogu se uoćiti različiti strani elementi poput krvi, stanica, sinehija i novoformiranih krvnih ųila koji zatvaraju oćni kut i koji mogu biti uzrok nastanka bolesti. Moųe se procijeniti i ųirina oćnog kuta ųto je bitno u diferencijaciji PGOK-a prema glaukomu zatvorenog kuta (1).

1.8.6. Pahimetrija

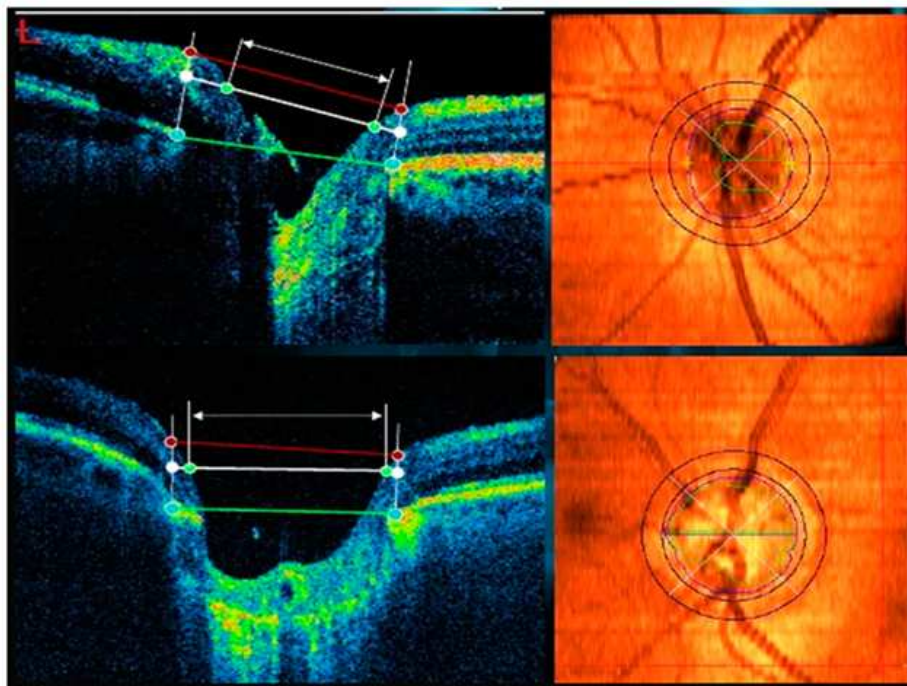
Pahimetrija je metoda koja se koristi za dijagnosticiranje i lijećenje glaukoma. Pahimetrijom mjerimo debljinu roųnice. Prije pregleda je potrebno anestetizirati oko, a zatim se vrhom pahimetra lagano dodiruje prednja povrųina oka odnosno roųnica. Istraųivanja su pokazala da debljina roųnice moųe utjecati na izmjerene vrijednosti IOT-a. Deblje roųnice mogu dati laųno visoka, a tanje laųno niska oćitanja oćnog tlaka. Vaųno je napomenuti da tanke

rožnice mogu biti dodatni faktor rizika za glaukom (9). Pahimetriju koristimo kako bismo znali da očitavanja IOT-a odražavaju stvarnu vrijednost očnog tlaka, tj. da na dobivene rezultate IOT-a nije utjecala debljina rožnice.

1.8.7. Optička koherentna tomografija

Optička koherentna tomografija (OCT) je neinvazivna strukturna dijagnostička tehnika za prikaz presjeka tkiva. Koristi svjetlost u bliskom infracrvenom spektralnom rasponu koja ima dubinu prodiranja od nekoliko stotina mikrona u tkivo. Povratno se mjeri raspršena svjetlost te se rekonstruira profil uzorka na odabranoj lokaciji. OCT nam omogućuje dobivanje slike presjeka retine, a njime se mogu otkriti početne promjene na retini prije nego što se jave ispadi vida. OCT je pogodan i za praćenje napredovanja glaukoma kao i učinaka liječenja (18).

Neke od glavnih promjena koje uzrokuje glaukom mogu se vizualizirati u u neuralnom sloju optičke papile, uključujući povećanje C/D omjera i stanjivanje neuroretine, kao i druge ranije promjene u peripapilarnom području, kao što su defekti sloja retinalnih vlakana i peripapilarna atrofija, što je prikazano na slici 4 (19).



Slika 4. Usporedba OCT nalaza kod zdravog oka (gore) i kod glaukomskega oka (dolje). Preuzeto i prilagođeno prema: Camara J, Rezende R, Pires IM, Cunha A. Retinal glaucoma public datasets: what do we have and what is missing? J Clin Med. 2022;11:3850.

1.9. Ultrazvuk

Ultrazvuk označava frekvencije zvučnog signala iznad opsega ljudskog sluha, odnosno više od 20 000 Hz i njihovo prostiranje u mediju. Dijagnostički ultrazvuk u kliničkoj praksi metoda je koja koristi ultrazvučne valove i akustične značajke organa ljudskog tijela za stvaranje slike iz statičnog i pokretnog tkiva.

Sonda ili pretvarač neophodan je alat ultrazvučnog sustava. Sonda ima sposobnost proizvodnje valova ultrazvučnog signala koji se javljaju kada električna struja prolazi kroz sondu, što se naziva piezoelektrični učinak. Osnovna funkcija sonde je slanje ultrazvučnih valova u tjelesne organe ili uzorke te zatim primanje reflektiranih odjeka koji se obrađuju putem ultrazvučne jedinice u slike te se konačno prikazuju na ekranu monitora.

Doppler ultrazvuk obično se koristi u kliničkoj praksi za procjenu i određivanje protoka krvi u žilama. Doppler ultrazvuk temelji se na ultrazvučnim valovima i Dopplerovom efektu. Kada se zvučni objekt približava prema sondi, frekvencija odbijenih zvučnih valova se povećava i obrnuto. Dobiveni valni oblici mogu se prikazati spektralnom Doppler tehnikom kao i color dopplerom (20). Doppler ultrazvukom pratimo smjer, otpore i brzine protoka krvi u krvnim žilama. Valni oblik dobiven Doppler ultrazvukom različit je za svaku žilu (20).

1.10. Liječenje

Primarna strategija liječenja glaukoma je smanjenje IOT, ali određen broj pacijenata ne reagira na konvencionalnu terapiju. Danas postoji potreba za novim lijekovima za snižavanje intraokularnog tlaka, ali i za različitim terapijskim pristupima koji uključuju neuroprotekciju, sustavnu intervenciju i lasersku ili kiruršku intervenciju (21). Zanimljiva je informacija da je jedno istraživanje prikazalo i učinak socijeonomskone nerazvijenosti na ishod liječenja glaukoma (5).

Liječenje glaukoma nužno je započeti što prije. Oštećenje koje je bolest uzrokovala nepovratno je i može napredovati. Otkrivanje glaukoma u najranijim fazama i njegovo pravovremeno liječenje povećava izgled za očuvanje vida. Svi pristupi liječenju usmjereni su na smanjenje očnog tlaka. Povišeni IOT ne mora nužno uzrokovati glaukom, kao što je već prije navedeno, ali kada se jednom razvije on ubrzava tijekom oštećenja (9).

Danas se razlikuje nekoliko različitih pristupa u liječenju glaukoma, a odabir pristupa ovisi o individualnoj kliničkoj slici. Koriste se kapi za oči, oralni ili parenteralni lijekovi, laserska kirurgija ili, konačno, klasična kirurgija. Pri odabiru kapi za oči i oralnih ili parenteralnih lijekova uvijek dajemo prednost originalnom lijeku, a u slučaju neuspjeha terapije

zbog primjerice smetnji kapanja ili pojavi nuspojava lijeka, upotrebljavamo generički (zamjenski) lijek. Prednost imaju pripravci bez konzervansa i fiksne kombinacije.

1.10.1. Kapi za oči

Kapi za oči koriste se za smanjenje IOT-a jer povećavaju izlučivanje očne vodice u vensku cirkulaciju ili smanjuju njenu proizvodnju. Lokalna terapija mogu biti kapi ili masti. Postoji nekoliko različitih grupa lijekova koji se upotrebljavaju, to su:

- **Beta-blokatori** smanjuju proizvodnju očne vodice. Imaju relativno malo nuspojava, a koriste se samostalno ili u kombinaciji s drugim lijekovima. Potreban je oprez kod osoba sa srčanim ili plućnim bolestima.
- **Prostaglandini** djeluju tako da povećavaju uveoskleralnu drenažu očne vodice. Oni mogu uzrokovati promjenu boje šarenice kao i rast trepavica. Danas su prva linija u liječenju glaukoma.
- **Inhibitori karboanhidraze** lijekovi su iz skupine diuretika koji smanjuju proizvodnju očne vodice.
- **Alfa agonisti** se koriste u kombinaciji s drugim lijekovima za snižavanje očnog tlaka. Uglavnom se primjenjuju kada prethodna terapija nije postigla željeni učinak. Potreban je oprez pri korištenju kod osoba koje boluju od kardiovaskularnih bolesti.
- **Kolinomimetici** uzrokuju miozu zjenice i na taj način otvaraju put za drenažnu očne vodice i povećavaju njen odtok, a u manjoj mjeri smanjuju i njeno stvaranje. Zbog sužavanja zjenice mogu magliti vid. Kratkotrajno se upotrebljavaju do definitivnog laserskog ili kirurškog zbrinjavanja glaukoma zatvorenog kuta oba oka.

Danas se koriste nove generacije lijekova poput inhibitora Rho kinaze koji također smanjuju IOT-a ali za razliku od standardne terapije imaju i neke dodatne mehanizme djelovanja. Upotreba kapi za oči s inhibitorima Rho kinaze odobrena je u Europi od 2019. godine (22).

1.10.2. Oralni lijekovi

U slučaju neuspjeha liječenja lokalnom terapijom lijekovi se mogu primjenjivati oralno ili sistemski. Sistemski se najčešće primjenjuju inhibitori karboanhidraze. Moguće nuspojave uključuju učestalo mokrenje, trnce, depresiju, želučane tegobe i razvoj bubrežnih kamenaca (23).

1.10.3. Laserska kirurgija

Kirurškom liječenju pribjegava se u slučajevima previsokog IOT-a unatoč medikamentnoj terapiji ili u slučaju nuspojava liječenja koje onemogućuju nastavak istoga (1).

Razlikuje se nekoliko tehnika primjene lasera u tretmanu glaukoma. Odabir tehnike ovisi o samom tipu glaukoma i njegovog uzroka. Laserskom iridotomijom izrezuje se maleni otvor u šarenici kako bi se omogućilo protjecanje očne vodice iz stražnje očne sobice u prednju očnu sobicu i posljedično smanjenje IOT-a. Korištenjem lasera izbjegnuto je kirurško otvaranje oka zajedno sa svim komplikacijama koje kirurgija nosi. Korištenje laserske trabekuloplastike zasniva se na tome da energijom lasera otvaramo umjetne otvore u trabekularnoj mreži koji pospješuju otjecanje očne vodice i smanjenje IOT-a. Tehnikom transskleralne ciklofotokoagulacije uništava se dio *corpusa ciliarisa* te se posljedično tome smanjuje stvaranje očne vodice i postiže snižavanje IOT-a (1).

1.10.4. Klasična kirurgija

Kod klasičnog kirurškog pristupa radi se incizija na oku te se pristupa na unutrašnje očne strukture. U postupku klasične trabekulektomije stvara se umjetni kanal iz prednje očne sobice, odnosno iz uveoskleralnog kuta, na vanjsku stranu bjeloočnice ispod spojnice. Ovim postupkom stvara se direktni put otjecanja očne vodice te se na taj način normalizira IOT (1).

2. CILJ ISTRAŽIVANJA

2.1. Cilj istraživanja

Cilj provedenog istraživanja bio je pomoću ultrazvučnog mjerenja utvrditi dilataciju brahijalne arterije posredovanu protokom krvi i izmjeriti odnose debljine intime i medije kod karotidne arterije u bolesnika s glaukomom.

2.2. Hipoteze

1. Dilatacija brahijalne arterije posredovana protokom krvi (FMD) bit će manja kod glaukopskih bolesnika u usporedbi sa zdravom skupinom.
2. Debljina intima-medija karotidne arterije (IMT) bit će veća kod glaukopskih bolesnika u usporedbi sa zdravom skupinom.
3. Promjer brahijalne arterije u mirovanju bit će manji kod glaukopskih bolesnika u usporedbi sa zdravom skupinom.
4. Promjer brahijalne arterije pri hiperemiji bit će manji kod glaukopskih bolesnika u usporedbi sa zdravom skupinom.
5. Postoji negativna korelacija između dilatacije brahijalne arterije posredovane protokom krvi (FMD) i debljine intima-medija karotidne arterije (IMT).

3. ISPITANICI I POSTUPCI

3.1. Organizacija istraživanja

Istraživanje je provedeno u KBC-u (Kliničkom bolničkom centru) u Splitu, pri Klinici za bolesti srca i Klinici za očne bolesti u razdoblju od ožujka do lipnja 2023.godine. Istraživanje je prema tipu, načinu obrade i intervenciji klinička i prospektivna pilot studija.

3.2. Ispitanici

Istraživanje je uključilo 68 osoba, od čega 37 pacijenata s postavljenom dijagnozom glaukoma koji se liječe u Poliklinici Klinike za očne bolesti KBC-a Split. Preostalih 31 ispitanika koji su sudjelovali u studiji nisu imali postavljenu dijagnozu glaukoma te su imali normalne nalaze internističko-kardiološkog i oftalmološkog pregleda. Potonji su korišteni kao kontrolna odnosno zdrava skupina.

3.3. Opis istraživanja

Svim je sudionicima prije početka mjerenja i pristanka na sudjelovanje u istraživanju bila iznesena ideja zajedno s ciljevima same studije. Sudionici istraživanja bili su upoznati kako je sudjelovanje u potpunosti dobrovoljno i nije obavezno. Svi su sudionici potpisali informirani pristanak.

Svim sudionicima istraživanja provedeno je ultrazvučno mjerenje FMD-a brahijalne arterije i ultrazvučno mjerenje IMT-a karotidne arterije.

FMD brahijalne arterije procijenjen je neinvazivno ultrazvučnim pregledom. Ultrazvuk brahijalne arterije (linearni pretvarač od 5,7 MHz pomoću Vivid three Expert, ultrazvučni skener, General Electric) napravljen je kod ispitanika nakon dvanaestosatnog posta i odmaranja i nakon što su ležali najmanje 15 minuta u tihoj prostoriji.

Longitudinalno je snimana desna brahijalna arterija proksimalno od kubitalne jame. Najjasnija slika dobivena je 5 cm proksimalno od antekubitalnog nabora na tom je mjestu izmjeren promjer brahijalne arterije. Promjer brahijalne arterije mjeren je ultrazvučnim slikama B-moda na kraju dijastole. Elektrokardiografija je snimljena istovremeno kako bi se snimanje slike sinkroniziralo s vrhom R vala.

Dilatacija posredovana protokom procijenjena je mjerenjem promjera brahijalne arterije na početku i tijekom reaktivne hiperemije. Reaktivna hiperemija izazvana je ispuhavanjem manšete prethodno napuhane na 250 mmHg tijekom 5 minuta na podlaktici. Arterijski promjer mjeren je na početku i 45 do 60 sekundi nakon ispuhavanja manšete iz uzdužnih slika.

FMD se izražava kao postotak promjene promjera brahijalne arterije kao odgovor na hiperemiju u odnosu na početnu vrijednost.

$$\text{FMD} = \frac{\text{PA (hiperemija)} - \text{PA (početno stanje)}}{\text{VD (početno stanje)}} \times 100\%$$

gdje je PA = promjer arterije

Debljina intime medija (IMT) mjera je debljine tunike intime i tunike medije, dva sloja stijenke arterije koja se nalaze odmah ispod endotela koji oblaže lumen krvne žile. IMT je neizravna sonografska procjena stupnja ateromatoznog vaskularnog oboljenja krajnjih organa. Često se upotrebljava kao neizravni pokazatelj koronarne ateroskleroze (24). Mjerenje se obično provodi vanjskim ultrazvukom, a može se provesti i invazivnim ultrazvučnim kateterima. Debljina medije i intime krvnih žila mijenja se nakon mnogih uvjeta te se može jednostavno i pouzdano procijeniti ultrazvukom na B modu u zajedničkim karotidnim arterijama.

3.4. Statistička obrada podataka

Statistička analiza provedena je pomoću programa Statistica for Windows (verzija 7.0. Stat Soft, SAD). Svi podaci analizirani su deskriptivnom statistikom. Kolmogorov-Smirnov test je pokazao kako su sve varijable normalno distribuirane, Hi-kvadrat i nezavisni Student t-test korišteni su za usporedbu podataka o pacijentu poput dobi i spola. Usporedbe između dvije grupe napravljene su neparametarskim Man-Whitneyevim U testom. Korelacije između varijabli izračunate su Pearsonovim koeficijentom. Nalazi s vjerojatnosti pogreške <0,050 smatrani su statistički značajnim.

3.5. Etička načela

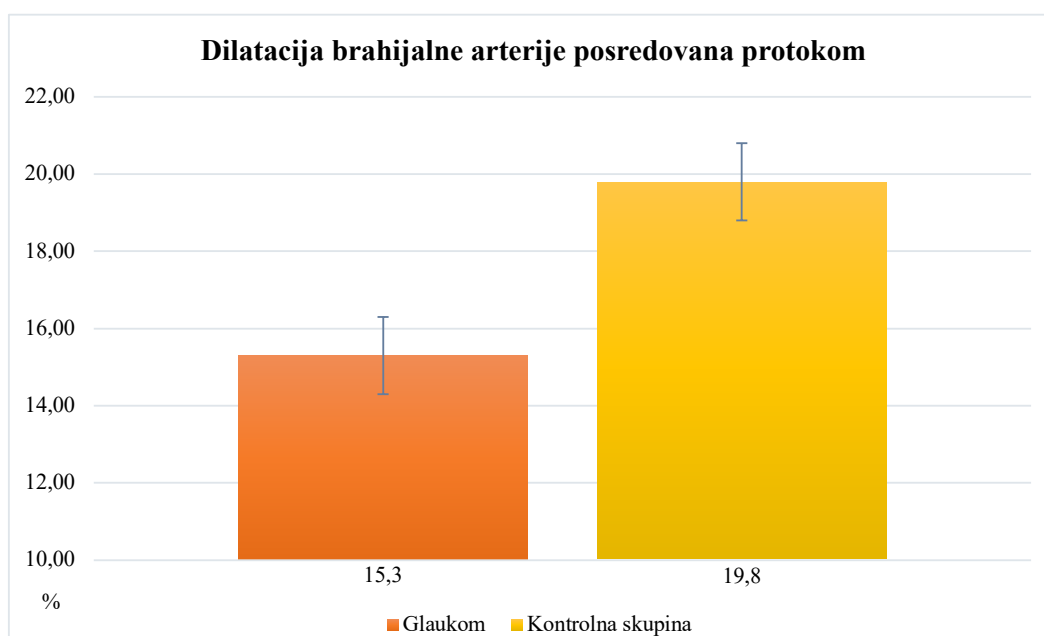
Tijekom trajanja istraživanja i nakon provedbe istoga prava pacijenta i osobni podatci bili su zaštićeni u skladu sa Zakonom o zaštiti prava bolesnika (NN 169/04, 37/08) i Zakonom o zaštiti osobnih podataka (NN 103/03- 106/12). Istraživanje je bilo usklađeno s odredbama Kodeksa liječničke etike i deontologije (NN 55/08, 139/15) i pravilima Helsinške deklaracije (1964. - 2013.). Provedba istraživanja odobrena je od strane Etičkog povjerenstva Kliničkog bolničkog centra Split rješenjem br. 2181-147/01/06/M.S.-22-02 (Prilog 1).

4. REZULTATI

Istraživanje je uključivalo 37 pacijenata koji boluju od glaukoma i zdravu kontrolnu skupinu koju je sačinjavao 31 ispitanik s normalnim nalazima internističko-kardiološkog i oftalmološkog pregleda.

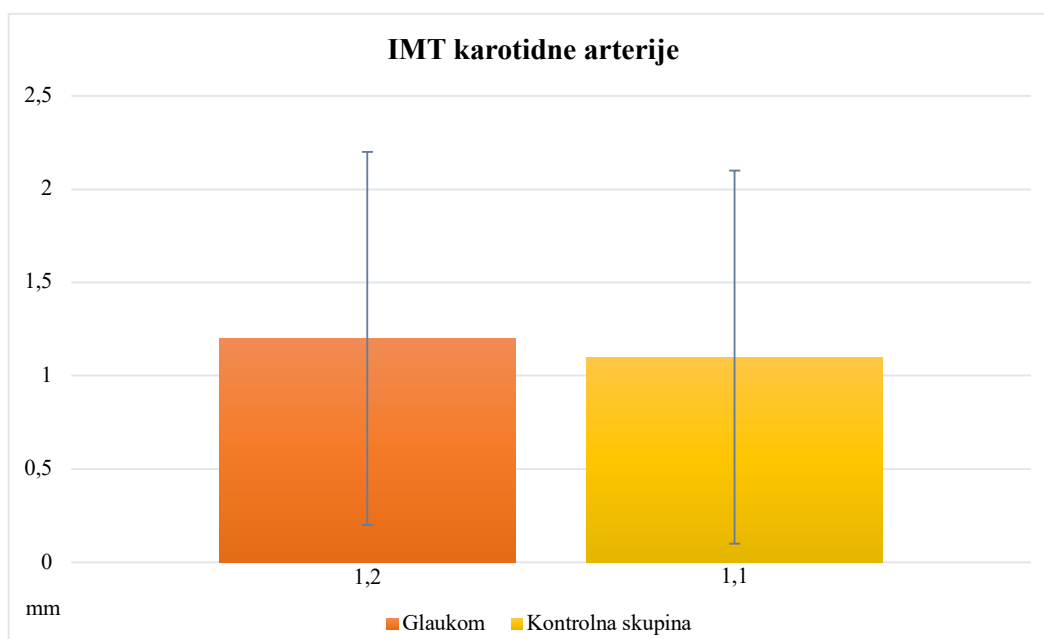
Upotrebom T-testa i Hi-kvadrat testa za neovisnost nismo pronašli značajnu razliku između pacijenata s glaukomom i zdravih kontrolnih ispitanika s obzirom na njihov spol (Hi-kvadrat=1,09; $P=0,500$) i dob ($t=1,1$; $P=0,200$).

Izmjerene srednje vrijednosti FMD-a brahijalne arterije bile su značajno niže u bolesnika s glaukomom u usporedbi s kontrolnom skupinom ($15,3 \pm 9,5\%$ prema $19,8 \pm 9,3\%$, $P=0,040$). Prikazano na Slici 5.



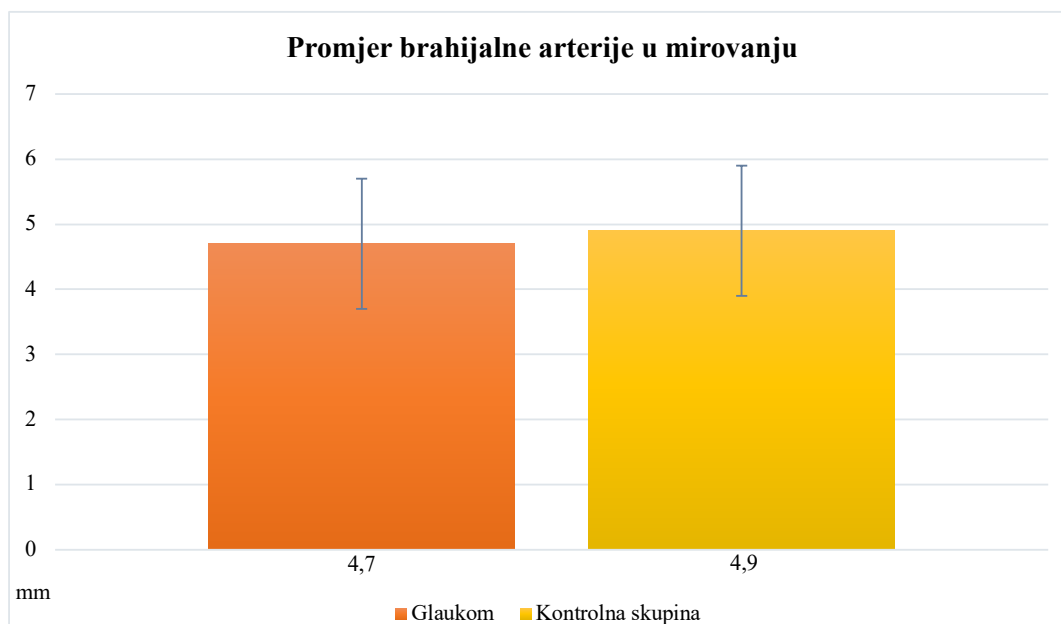
Slika 5. Usporedba srednje vrijednosti FMD-a u bolesnika s glaukomom i kontrolne skupine.

Nije pronađena statistički značajna razlika u IMT-u karotidne arterije ($1,2 \pm 0,4$ naspram $1,1 \pm 0,3$, $P=0,400$) između pacijenata s glaukomom i kontrolne skupine (Slika 6).



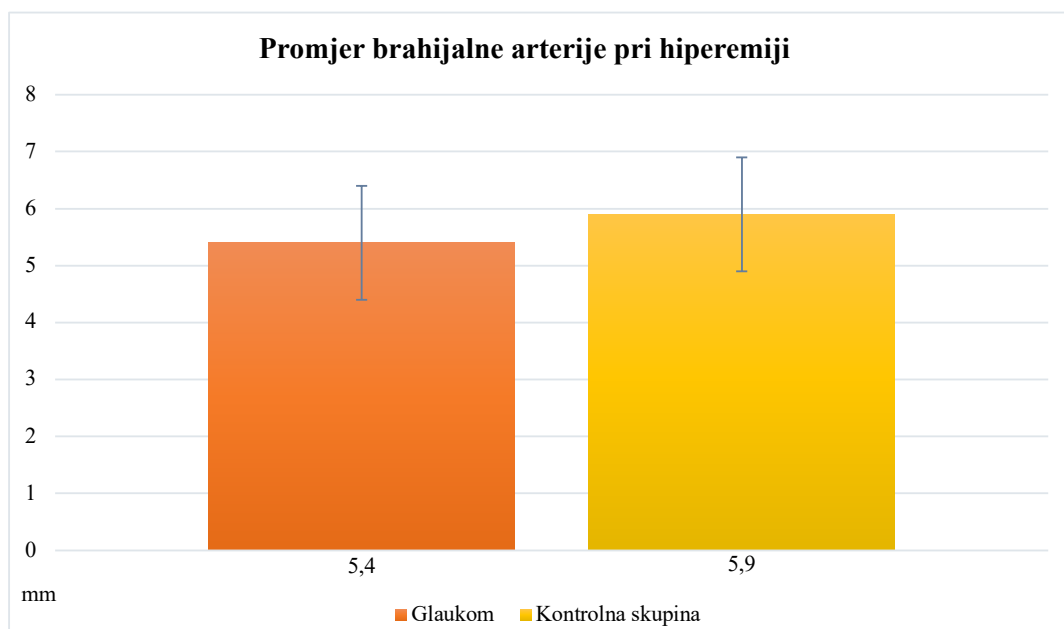
Slika 6. Usporedba IMT-a karotidne arterije u bolesnika s glaukomom i kontrolne skupine.

Nije pronađena statistički značajna razlika u promjeru brahijalne arterije u mirovanju ($4,7 \pm 0,6$ naspram $4,9 \pm 0,3$, $P=0,200$) između pacijenata s glaukomom i kontrolne skupine (Slika 7).



Slika 7. Usporedba promjera brahijalne arterije u mirovanju u bolesnika s glaukomom i kontrolne skupine.

Pronađena je značajna razlika u promjeru brahijalne arterije pri hiperemiji između bolesnika s glaukomom i kontrolne skupine ($5,4 \pm 0,6$ prema $5,9 \pm 0,4$, $P=0,002$). Prikazano na Slici 8.



Slika 8. Usporedba promjera brahijalne arterije pri hiperemiji u bolesnika sa glaukomom i u kontrolnoj skupini.

Upotreba korelacijske analize pokazala je statistički značajnu negativnu korelaciju između brahijalnog FMD i karotidnog IMT-a ($\rho=-0,460$, $P < 0,001$).

5. RASPRAVA

Glaukom je multifaktorijalna bolest čija dijagnoza, liječenje i brzina progresije nisu posljedica samo IOT-a, iako je on uistinu najvažniji čimbenik rizika. Na veličinu IOT-a možemo utjecati i liječiti ga u svrhu sprječavanja nastanka progresivne optičke neuropatije.

Posljednjih godina neka od istraživanja ukazala su na moguću ulogu vaskularnog sustava i vaskularnih medijatora u razvoju glaukoma. Istraživanje Flammera i sur. zaključuje kako smanjenje protoka krvi nije sekundarni uzrok nastanka glaukoma već kako ima i primarnu ulogu. Aktivacija astrocita dovodi do promjena u mikrokolišu, a nestabilna očna perfuzija, zbog oscilacija IOT-a ili zbog poremećene autoregulacije (potonje se naziva sindrom primarne vaskularne disregulacije), dovodi do reperfuzijske ozljede. Superoksidni anioni proizvedeni u mitohondrijima aksona spajaju se s dušikovim oksidom koji difundira iz astrocita što dovodi do nastanka štetnog peroksinitrita. Spomenuto istraživanje također navodi kako difuzija endotelina i metaloproteinaza u okolinu glave vidnog živca dovodi do lokalne vazokonstrikcije i time povećava rizik od venske okluzije što slabi krvno-moždanu barijeru. Ovaj mehanizam u iznimnim situacijama može dovesti i do nastanka *splinter* hemoragija. Primarna vaskularna disregulacija kao mehanizam nastanka glaukomske optičke neuropatije objašnjava nastanak normotenzijskog glaukoma (25).

Održavanje ravnoteže između dušikovog oksida (NO) i endotelina-1 (ET-1) ključno je za pravilnu vaskularnu regulaciju. Studija Buckleya i sur. dokazala je disfunkciju sistemskih vaskularnih endotelinih stanica u bolesnika s normotenzivnim glaukomom (26). Ovo istraživanje potvrđuje da je sustavna vaskularna disregulacija posljedica neravnoteže između NO i ET-1. Emre i sur. u svome su istraživanju naglasili ulogu endotela u održavanju kontrole protoka krvi i proučavali učinak sustavne vaskularne disregulacije na nastanak periferne vaskularne endotelne disfunkcije (27).

Ultrazvučna mjerenja FMD brahijalne arterije najčešći je alat za procjenu endotelne funkcije vaskularnog sustava (28). IMT karotidne arterije može pružiti dodatne informacije o subkliničkoj aterosklerozi i predvidjeti kardiovaskularne događaje (29, 30).

U današnje vrijeme mjerenje FMD-a brahijalne arterije zlatni je standard za klinička ispitivanja biologije velikih elastičnih arterija. Mjerenje FMD-a brahijalne arterije bolji je alat za procjenu kardiovaskularnog rizika od mjerenja promjera brahijalne arterije u mirovanju (31).

Studija Shechtera i sur. pokazala je da je FMD brahijalne arterije neovisni prediktor kardiovaskularnih događaja u relativno zdravih ispitanika bez očite kardiovaskularne bolesti te da pruža vrijedne prognostičke informacije koje mogu imati ključnu ulogu u dugoročnom liječenju ispitanika s čimbenicima rizika za aterosklerozu. Ovo istraživanje dalje navodi kako je endotel organ koji integrira signale između stijenke krvne žile i lumena krvne žile i u tom kontekstu endotelna funkcija može predstavljati izvrstan „barometar“ vlastitog vaskularnog zdravlja (28).

U našem istraživanju pronašli smo značajno niže vrijednosti FMD brahijalne arterije u bolesnika s glaukomom nego u kontrolnoj zdravoj skupini, čime smo potvrdili prvu hipotezu ovog istraživanja i rezultate prethodnih studija koje su istraživale sustavnu endotelnu disfunkciju u bolesnika s glaukomom. Istraživanje Buckleya i sur. uočilo je disfunkciju sistemskih vaskularnih endotelnih stanica u bolesnika s normotenzivskim glaukomom, a istraživanje Su i sur. pokazalo je značajno smanjenje FMD-a u oboljelih od normotenzivnog glaukoma u odnosu na kontrolu skupinu. Potonje je dokazalo da je normotenzivni glaukom najjači neovisni prediktor smanjenja FMD-a. (26, 32). Dobivene vrijednosti FMD-a u našoj studiji bile su više nego u drugim studijama koje su istraživale FMD brahijalne arterije (26, 32-34). Spomenute razlike potencijalno su uvjetovane razlikom u preciznosti ultrazvučnih mjerenja. Ultrazvučna mjerenja brahijalne arterije tehnički su zahtjevnija i minimalne pogreške mjerenja i razlike u metodi snimanja mogu utjecati na točnost dobivenih podataka (35).

Pri dokazivanju druge hipoteze ovog istraživanja koristili smo se mjerenjem debljine intima-medija karotide (IMT) i uspoređivali vrijednosti u glaukomskih bolesnika u odnosu na zdravu kontrolnu skupinu. IMT je dobar klinički prediktor rane ateroskleroze i može se pouzdano odrediti ultrazvukom karotidne arterije. Koristi se za izračun rizika za potencijalni kardiovaskularni događaj i ishemijski moždani udar. Mjerenje IMT-a jednostavno je i praktično za provođenje u svakodnevnoj kliničkoj praksi (36). U istraživanju Mroczkowska i sur. bolesnici s normotenzivnim glaukomom pokazali su povećani IMT desne i lijeve karotidne arterije u usporedbi sa zdravim kontrolnim osobama dok istraživanje Bossuyt i sur. nije dokazalo povezanost normotenzivnog glaukoma s promijenjenim IMT-om (37, 38). U našem istraživanju nismo pronašli značajnu razliku u IMT-u karotidne arterije između pacijenata s glaukomom i kontrolne skupine, što se slaže s rezultatima studije Bossuyt i sur. (38).

Naše istraživanje nije dokazalo statistički značajnu razliku u promjeru brahijalne arterije u mirovanju kod glaukopskih bolesnika u usporedbi sa zdravom skupinom pa nismo uspjeli dokazati treću hipotezu. Suprotnome tome, potvrdili smo četvrtu hipotezu našeg istraživanja, odnosno postojanje značajne razlike između promjera brahijalne arterije pri hiperemiji glaukopskih bolesnika u usporedbi s zdravom kontrolnom skupinom. Glaukopskim bolesnicima izmjerili smo manje promjene brahijalne arterije kao odgovor na hiperemiju u odnosu na zdrave ispitanike.

Nadalje, već u ranoj fazi bolesti, pacijenti s glaukomom pokazivali su znakove subkliničkih vaskularnih abnormalnosti, što naglašava potrebu da se u razvoju glaukoma uzmu u obzir i patologije same cirkulacije. U skladu s dokazima o poremećenoj endotelnoj disfunkciji periferne arterije u glaukomu poremećene vrijednosti brahijalnog FMD-a, nađene u našoj studiji, negativno su korelirale s karotidnim IMT-om čime je potvrđena peta hipoteza ovog istraživanja. Prisustvo poznatih čimbenika kardiovaskularnog rizika poput šećerne bolesti, arterijske hipertenzije i dislipidemije, koji su već otprije povezani s povećanim karotidnim IMT-om, bio je faktor isključenja pacijenata iz studije.

Svi navedeni dokazi i provedena istraživanja upućuju kako sistemska endotelna i autonomna disfunkcija imaju značajno mjesto u patogenezi glaukoma. Ovaj pristup može nam pomoći da sagledamo široku pozadinu ove bolesti i, osim već poznatog povišenja IOT-a, obratimo pozornost na druge, manje poznate patofiziološke mehanizme, kao što je sistemska endotelna disfunkcija (39).

Naše istraživanje imalo je određena ograničenja. Ultrazvučna mjerenja brahijalnog FMD-a i karotidnog IMT-a neinvazivne su i lako ponovljive metode, ali dobiveni rezultati ovise o osobi koja izvodi snimanje te su moguće pogreške u mjerenjima koje onda mogu utjecati na točnost rezultata. Postoji vjerojatnost da promjer brahijalne arterije u mirovanju, mjeren u našoj studiji, može utjecati na konačno dobivene rezultate FMD-a jer vrijednosti izmjerenog FMD-a najviše ovise o početnom promjeru arterije u mirovanju (39). Istraživanje je provedeno na relativno malom broju ispitanika u samo jednom KBC-u, što su dodatne limitacije studije. Nadamo se da će u budućnosti veće studije potvrditi rezultate našega istraživanja.

6. ZAKLJUČCI

1. Dilatacija brahijalne arterije posredovana protokom krvi (FMD) manja je kod glaukopskih bolesnika u usporedbi sa zdravom skupinom.
2. Debljina intima-medija karotidne arterije (IMT) ne razlikuje se glaukopskih bolesnika u usporedbi sa zdravom skupinom.
3. Promjer brahijalne arterije u mirovanju ne razlikuje se kod glaukopskih bolesnika u usporedbi sa zdravom skupinom.
4. Promjer brahijalne arterije pri hiperemiji manji je kod glaukopskih bolesnika u usporedbi sa zdravom skupinom.
5. Postojala je negativna korelacija između dilatacije brahijalne arterije posredovane protokom krvi (FMD) i debljine intima-medija karotide (IMT).

7. POPIS LITERATURE

1. Flammer J. Glaucoma. 2 izdanje. Toronto: H'ogrefe Huber publishers; 2003.
2. Khaw PT, Shah P, Elkington AR. Glaucoma--1: diagnosis. *BMJ*. 2004;328:97-9.
3. Weinreb RN, Aung T, Medeiros FA. The pathophysiology and treatment of glaucoma: a review. *JAMA*. 2014;311:1901-11.
4. Clement Freiberg J, von Spreckelsen A, Kolko M, Azuara-Blanco A, Virgili G. Rho kinase inhibitor for primary open-angle glaucoma and ocular hypertension. *Cochrane Database Syst Rev*. 2022;6:CD013817.
5. Allison K, Patel D, Alabi O. Epidemiology of Glaucoma: The past, present, and predictions for the future. *Cureus*. 2020;12:e11686.
6. Dreyer EB, Zurakowski D, Schumer RA, Podos SM, Lipton SA. Elevated glutamate levels in the vitreous body of humans and monkeys with glaucoma. *Arch Ophthalmol*. 1996;114. 299-305.
7. Glaucoma: Etiology, Pathophysiology and Management. *Biomedical Journal of Scientific & Technical Research*. 2020;29;30.
8. Guo L, Moss SE, Alexander RA, Ali RR, Fitzke FW, Cordeiro MF. Retinal ganglion cell apoptosis in glaucoma is related to intraocular pressure and IOP-induced effects on extracellular matrix. *Invest Ophthalmol Vis Sci*. 2005 Jan;46(1):175-82.
9. Bhowmik D, Kumar KPS, Deb L, Paswan S, A.S.Dutta. Glaucoma -A eye disorder its causes, risk factor, prevention and medication. *The Pharma Innovation Journal*. 2012;1:66–81.
10. Mayo foundation for medical education and research. Mayo Clinic [Internet]. Arizona: Mayo Clinic; 2022 [citirano 10 kolovoza 2023] Dostupno na: <https://www.mayoclinic.org/diseases-conditions/glaucoma/symptoms-causes/syc-20372839>
11. Wirostko BM, Ehrlich R., Harris A. The Vascular Theory in Glaucoma. *Glaucoma today*. 2009;1:25-7.

12. Ahmad SS. Controversies in the vascular theory of glaucomatous optic nerve degeneration. *Taiwan J Ophthalmol.* 2016;6:182-6.
13. Allingham RR, Liu Y, Rhee DJ. The genetics of primary open-angle glaucoma: a review. *Exp Eye Res.* 2009;88:837-44.
14. Fea AM, Hengerer F, Lavia C, Au L. Glaucoma Quality of Life. *J Ophthalmol.* 2017;2017:4257151.
15. Suh MH, Park KH. Pathogenesis and clinical implications of optic disk hemorrhage in glaucoma. *Surv Ophthalmol.* 2014;59:19-29.
16. Quigley HA. Glaucoma. *Lancet.* 2011;377:1367-77.
17. Jonas JB, Fernandez MC, Naumann GO. Parapapillary atrophy and retinal vessel diameter in nonglaucomatous optic nerve damage. *Invest Ophthalmol Vis Sci.* 1991;32:2942-7.
18. Aumann S, Donner S, Fischer J, Müller F. Optical Coherence Tomography (OCT): Principle and technical realization. U: Bille JF, urednici. Prvo izdanje. Cham: Springer; 2019. 59-85.
19. Gómez-Valverde JJ, Antón A, Fatti G, Liefers B, Herranz A, Santos A, i sur. Automatic glaucoma classification using color fundus images based on convolutional neural networks and transfer learning. *Biomed Opt Express.* 2019;10:892-913.
20. Oglat AA, Matjafri MZ, Suardi N, Oqlat MA, Abdelrahman MA, Oqlat AA. A Review of Medical Doppler Ultrasonography of Blood Flow in General and Especially in Common Carotid Artery. *J Med Ultrasound.* 2018;26:3-13.
21. Martucci A, Nucci C, Pinazo-Duran MD. Editorial: New perspectives in glaucoma pathophysiology, diagnosis, and treatment. *Front Med (Lausanne).* 2023;10:1200427.

22. Clement Freiberg J, von Spreckelsen A, Kolko M, Azuara-Blanco A, Virgili G. Rho kinase inhibitor for primary open-angle glaucoma and ocular hypertension. *Cochrane Database Syst. Rev.* 2022; 35686679.
23. Mayo foundation for medical education and research. Mayo Clinic [Internet]. Arizona: Mayo Clinic; 2022 [citirano 14 kolovoza 2023] Dostupno na: <https://www.mayoclinic.org/diseases-conditions/glaucoma/diagnosis-treatment/drc-20372846>
24. Adams MR, Nakagomi A, Keech A, Robinson J, McCredie R, Bailey BP i sur. Carotid intima-media thickness is only weakly correlated with the extent and severity of coronary artery disease. *Circulation.* 1995;92:2127-34.
25. Flammer J, Mozaffarieh M. What is the present pathogenetic concept of glaucomatous optic neuropathy? *Surv Ophthalmol.* 2007;52:162-73.
26. Buckley C, Hadoke PW, Henry E, O'Brien C. Systemic vascular endothelial cell dysfunction in normal pressure glaucoma. *Br J Ophthalmol.* 2002;86:227-32.
27. Emre M, Orgül S, Gugleta K, Flammer J. Ocular blood flow alteration in glaucoma is related to systemic vascular dysregulation. *Br J Ophthalmol.* 2004;88:662-6.
28. Shechter M, Shechter A, Koren-Morag N, Feinberg MS, Hirsch L. Usefulness of brachial artery flow-mediated dilation to predict long-term cardiovascular events in subjects without heart disease. *Am J Cardiol.* 2014;113:162-7.
29. Simon A, Megnien JL, Chironi G. The value of carotid intima-media thickness for predicting cardiovascular risk. *Arterioscler Thromb Vasc Biol.* 2010;30:182-5.
30. Baldassarre D, Hamsten A, Veglia F, de Faire U, Humphries SE, Smit AJ i sur. Measurements of carotid intima-media thickness and of interadventitia common carotid diameter improve prediction of cardiovascular events: results of the IMPROVE (Carotid intima media thickness [IMT] and imt-progression as predictors of vascular events in a high risk european population) study. *J Am Coll Cardiol.* 2012;60:1489-99.

31. Maruhashi T, Soga J, Fujimura N, Idei N, Mikami S, Iwamoto Y, i sur. Brachial artery diameter as a marker for cardiovascular risk assessment: FMD-J study. *Atherosclerosis*. 2018;268:92-98.
32. Su WW, Cheng ST, Hsu TS, Ho WJ. Abnormal flow-mediated vasodilation in normal-tension glaucoma using a noninvasive determination for peripheral endothelial dysfunction. *Invest Ophthalmol Vis Sci*. 2006;47:3390-4.
33. Corretti MC, Anderson TJ, Benjamin EJ, Celermajer D, Charbonneau F, Creager MA i sur. International brachial artery reactivity task force. guidelines for the ultrasound assessment of endothelial-dependent flow-mediated vasodilation of the brachial artery: a report of the international brachial artery reactivity task force. *J Am Coll Cardiol*. 2002;39:257-65.
34. Fadini GP, Pagano C, Baesso I, Kotsafti O, Doro D, de Kreutzenberg SV i sur. Reduced endothelial progenitor cells and brachial artery flow-mediated dilation as evidence of endothelial dysfunction in ocular hypertension and primary open-angle glaucoma. *Acta Ophthalmol*. 2010;88:135-41.
35. Peretz A, Leotta DF, Sullivan JH, Trenga CA, Sands FN, Aulet MR i sur. Flow mediated dilation of the brachial artery: an investigation of methods requiring further standardization. *BMC Cardiovasc Disord*. 2007;7: 17376239.
36. Qu B, Qu T. Causes of changes in carotid intima-media thickness: a literature review. *Cardiovasc Ultrasound*. 2015;13: 26666335.
37. Mroczkowska S, Ekart A, Sung V, Negi A, Qin L, Patel SR i sur. Coexistence of macro- and micro-vascular abnormalities in newly diagnosed normal tension glaucoma patients. *Acta Ophthalmol*. 2012;90:e553-9.
38. Bossuyt J, Vandekerckhove G, De Backer TLM, Van de Velde S, Azermai M, Stevens AM i sur. Vascular dysregulation in normal-tension glaucoma is not affected by structure and function of the microcirculation or macrocirculation at rest: a case-control study. *Medicine (Baltimore)*. 2015;94:e425.

39. Pasquale LR. Vascular and autonomic dysregulation in primary open-angle glaucoma. *Curr Opin Ophthalmol.* 2016;27:94-101.

8. SAŽETAK

Ciljevi istraživanja: Svrha istraživanja bila je ultrazvučnim mjerenjem procijeniti FMD brahijalne arterije i IMT karotidne arterije te njihov odnos u bolesnika s glaukomom.

Ispitanici i metode: U istraživanje bilo je uključeno 37 bolesnika s glaukomom i 31 zdravi ispitanik. Svima je ultrazvučno izmjerena FMD brahijalne arterije i IMT karotidne arterije.

Rezultati: Srednje vrijednosti brahijalnog FMD-a bile su značajno niže među glaukotskim bolesnicima u usporedbi s kontrolnom skupinom ($15,3 \pm 9,5\%$ prema $19,8 \pm 9,3\%$, $P=0,040$). Nije pronađena značajna razlika u IMT-u karotide ($1,2 \pm 0,4$ naspram $1,1 \pm 0,3$, $P=0,400$) i promjeru brahijalne arterije u mirovanju ($4,7 \pm 0,6$ naspram $4,9 \pm 0,3$, $P=0,200$) između pacijenata s glaukomom i kontrolne skupine. Utvrđena je značajna razlika u promjeru brahijalne arterije u hiperemiji između bolesnika s glaukomom i kontrolne skupine ($5,4 \pm 0,6$ prema $5,9 \pm 0,4$, $P=0,002$). Pronađena je negativna korelacija između brahijalnog FMD-a i karotidnog IMT-a ($\rho=-0,460$, $P<0,001$).

Zaključci: Smanjenje brahijalnog FMD ukazuje na prisutnost sistemske vaskularne endotelne disfunkcije u oboljelih od glaukoma. Pacijenti s glaukomom s nižim vrijednostima brahijalnog FMD-a imali su više vrijednosti IMT-a karotide.

9. SUMMARY

Diploma thesis title: Ultrasound measurements of the brachial and carotid artery in glaucoma patients

Objective: The purpose of our research was to evaluate FMD of the brachial artery and IMT of the carotid artery and their relationship in patients with glaucoma using ultrasound measurements.

Subjects and methods: 37 patients with glaucoma and 31 healthy subjects were included in the study. We measured their FMD of the brachial artery and IMT of the carotid artery using ultrasound.

Results: Mean values of brachial FMD were significantly lower among glaucoma patients compared to controls ($15.3 \pm 9.5\%$ vs. $19.8 \pm 9.3\%$, $P=0.040$). No significant difference was found in carotid IMT (1.2 ± 0.4 vs. 1.1 ± 0.3 , $P=0.400$) and brachial artery diameter at rest (4.7 ± 0.6 vs. 4.9 ± 0.3 , $P=0.200$) between glaucoma patients and controls. A significant difference was found in the diameter of the brachial artery in hyperemia between patients with glaucoma and the control group (5.4 ± 0.6 vs. 5.9 ± 0.4 , $P=0.002$). A negative correlation was found between brachial FMD and carotid IMT ($\rho=-0.460$, $P<0.001$).

Conclusions: Reduction of brachial FMD indicates the presence of systemic vascular endothelial dysfunction in glaucoma patients. Glaucoma patients with lower brachial FMD values had higher carotid IMT values.

10. ŽIVOTOPIS

Osobni podatci:

Ime i prezime: Petar Žuljević

██

██

██

██

██

Obrazovanje:

2005. – 2013. Osnovna škola Majstora Radovana, Trogir

2013. – 2017. Srednja škola Ivana Lucića, Trogir

2017. – 2023. Medicinski fakultet Sveučilišta u Splitu, studijski program medicina

Znanje jezika:

Hrvatski jezik

Engleski jezik (C1)

Talijanski jezik (B1)

Edukacija:

listopad 2022. - 7th Slovenian Croatian Ultrasound Congress, Laško, Slovenija

studeni 2022. - Acibadem Maslak Hospital, Opća kirurgija, Istanbul, Turska

prosinac 2022. - Acibadem Altunizade Hospital, Plastična, estetska i rekonstruktivna kirurgija, Istanbul, Turska

Znanstveni radovi:

Novosel D, Zuljevic P, Alanovic M, Zunac R, Becic T. The challenges and pitfalls of limb-leads and heart-axis calculations - the differences between the overall magnitudes of bipolar and augmented unipolar leads cannot be explained with the ohm's law. Paripex-indian journal of research. 2022;11:55-60.

Ostalo:

Suradnik Cochranea Hrvatska

Tajnik udruge Opera Selecta, Trogir

Član udruge EMSA, Split

Prilog 1.



KLINIČKI BOLNIČKI CENTAR SPLIT
ETIČKO POVJERENSTVO

Klasa: 500-03/22-01/115
Urbroj: 2181-147/01/06/M.S.-22-02

Split, 29.06.2022.

IZVOD
IZ ZAPISNIKA SJEDNICE ETIČKOG POVJERENSTVA KBC SPLIT 12/2022

10.

Prof.dr.sc. Veljko Rogošić, dr.med. iz Klinike za očne bolesti KBC-a Split je uputio Etičkom povjerenstvu zamolbu za odobrenje provedbe istraživanja:

" Glaukom i vaskularni čimbenici rizika "

Istraživanje za potrebe objave članka će se provesti u Klinici za očne bolesti i Klinici za bolesti srca i krvnih žila KBC-a Split.

Suradnici u istraživanju su prof.dr.sc. Lovro Bojić, doc.dr.sc. Duška Glavaš, dr.sc. Domagoj Marković.
Nakon razmatranja zamolbe, donesen je sljedeći

Zaključak

Iz priložene dokumentacije razvidno je da je Plan istraživanja usklađen s odredbama o zaštiti prava i osobnih podataka ispitanika iz Zakona o zaštiti prava pacijenata (NN169/04, 37/08) i Zakona o provedbi Opće uredbe o zaštiti podataka (NN 42/18), te odredbama Kodeksa liječničke etike i deontologije (NN55/08, 139/15) i pravilima Helsinške deklaracije WMA 1964-2013 na koje upućuje Kodeks.

Etičko povjerenstvo je suglasno i odobrava provođenje istraživanja.

PREDSJEDNIK ETIČKOG POVJERENSTVA
KLINIČKOG BOLNIČKOG CENTRA SPLIT
PROF. DR. SC. MARIJAN SARAGA

