

Prognostički značaj izražaja koneksina 37, 40, 45, paneksina 1 i vimentina u karcinomu pločastih stanica grkljana

Mizdrak, Ivan

Doctoral thesis / Disertacija

2024

Degree Grantor / Ustanova koja je dodijelila akademski / stručni stupanj: **University of Split, School of Medicine / Sveučilište u Splitu, Medicinski fakultet**

Permanent link / Trajna poveznica: <https://um.nsk.hr/um:nbn:hr:171:839543>

Rights / Prava: [In copyright](#) / [Zaštićeno autorskim pravom.](#)

Download date / Datum preuzimanja: **2025-02-26**



Repository / Repozitorij:

[MEFST Repository](#)



**SVEUČILIŠTE U SPLITU
MEDICINSKI FAKULTET**

IVAN MIZDRAK

**PROGNOSTIČKI ZNAČAJ IZRAŽAJA KONEKSINA 37, 40, 45,
PANEKSINA 1 I VIMENTINA U KARCINOMU PLOČASTIH
STANICA GRKLJANA**

DOKTORSKI RAD

SPLIT, 2024.

Rad je izrađen u Zavodu za patologiju, citologiju i sudsku medicinu Kliničkog bolničkog centra Split i u Zavodu za anatomiju, histologiju i embriologiju Medicinskog fakulteta Sveučilišta u Splitu.

Mentorice rada: izv. prof. dr. sc. Natalija Filipović, dr. med. vet.

prof. dr. sc. Merica Glavina Durdov, dr. med., spec. patologije

ZAHVALA

Zahvaljujem se mentoricama izv. prof. dr. sc. Nataliji Filipović i prof. dr. sc. Merici Glavina Durdov na nesebičnoj pomoći, stručnim savjetima i vremenu koje su odvojile za mene.

Zahvaljujem se mojoj sestri Maji koja je svojim stručnim savjetima i asistencijom bila važan oslonac u svim etapama izrade ove disertacije.

Zahvaljujem se svojoj supruzi Eni i djeci Mili i Marinu na podršci i strpljenju zbog oduzetog slobodnog vremena koje je njima pripadalo.

Zahvaljujem svojim roditeljima koji su me poticali i bodrili da ustrajem u svom cilju.

SADRŽAJ

1. UVOD	1
1.1. Anatomija i fiziologija grkljana.....	2
1.2. Epidemiologija i etiologija karcinoma grkljana	5
1.3. Klinička slika karcinoma grkljana	6
1.4. Dijagnostički postupnik za karcinome grkljana	7
1.5. Patohistologija karcinoma grkljana	9
1.5.1. Laringealna epitelna displazija	9
1.5.2. Konvencionalni karcinom pločastih stanica	10
1.6. Klasifikacija stadija bolesti kod karcinoma grkljana.....	12
1.7. Liječenje karcinoma grkljana	16
1.8. Koneksini.....	18
1.8.1. Koneksini u karcinomu grkljana	21
1.9. Paneksini.....	23
1.10. Vimentin	26
1.11. HPV infekcija i karcinom grkljana.....	29
2. CILJEVI I HIPOTEZE.....	31
2.1. Ciljevi istraživanja.....	32
2.2. Hipoteze.....	33
3. METODE	34
3.1. Ispitanici	35
3.2. Metodologija.....	37
3.2.1. Imunofluorescencijska analiza.....	37
3.2.2. Imunohistokemijska analiza.....	38
3.3. Statistički postupci.....	38
3.4. Etička načela	39
4. REZULTATI.....	41
4.1. Izražaj koneksina 37	44
4.2. Izažaj koneksina 40	47
4.3. Izražaj koneksina 45	49
4.4. Izražaj paneksina 1	51

4.5. Izražaj vimentina	53
4.6. Izražaj koneksina 37, 40, 45, paneksina 1 i vimentina u usporedbi s patološkim karakteristikama tumora	55
4.7. Izražaj p16	56
4.8. Dijagnostička i prognostička uloga koneksina 37, 40, 45, paneksina 1, vimentina i p16 ...	57
5. RASPRAVA.....	60
6. ZAKLJUČAK	66
7. SAŽETAK.....	68
8. SUMMARY	70
9. LITERATURA.....	72
10. ŽIVOTOPIS	84

POPIS OZNAKA I KRATICA

AJCC - Američko udruženje za rak (*The American Joint Committee on Cancer*)

ATP - adenzin trifosfat (engl. *adenosin triphosphate*)

bil - obostrano (engl. *bilateraly*)

BM - bazalna membrana

Ca²⁺ - ion kalcija

CI - interval pouzdanosti (engl. *confidence interval*)

CL - citoplazmatska petlja (engl. *cytoplasmic loop*)

CT - karboksilni kraj molekule (engl. *C-terminus*)

CTRL - kontrolna skupina (engl. *control*)

Cx - koneksin (engl. *connexin*)

Da - *Dalton*

DAPI - 4',6-diamidino-2-fenilindol (engl. *4',6-diamidino-2-phenylindole*)

DNA - deoksiribonukleinska kiselina (engl. *deoxyribonucleic acid*)

DS - duboki sloj zdravog epitela grkljana

E1 i E2 - izvanstanične petlje 1 i 2 (engl. *extracellular loops 1 and 2*)

G - histološki gradus

GJ - tijesni spoj (engl. *gap junction*)

H & E - bojanje hematoksilinom i eozinom

HPV - humani papiloma virus

IARC - Međunarodna agencija za istraživanja raka (*International Agency for Resarch on Cancer*)

IP3 - inozitol trifosfat (engl. *inositol triphosphate*)

IQR - interkvartilni raspon (engl. *interquartile range*)

IRS - zbroj imunoreaktivnosti (engl. *immunoreactivity score*)

kDa - *kiloDalton*

(K)RT - (kemo)radioterapija

lob - lobektomija štitnjače (engl. *lobectomy*)

LVI - limfovaskularna invazija

MR - magnetska rezonanca

mRNA - glasnička ribonukleinska kiselina (engl. *messenger ribonucleic acid*)

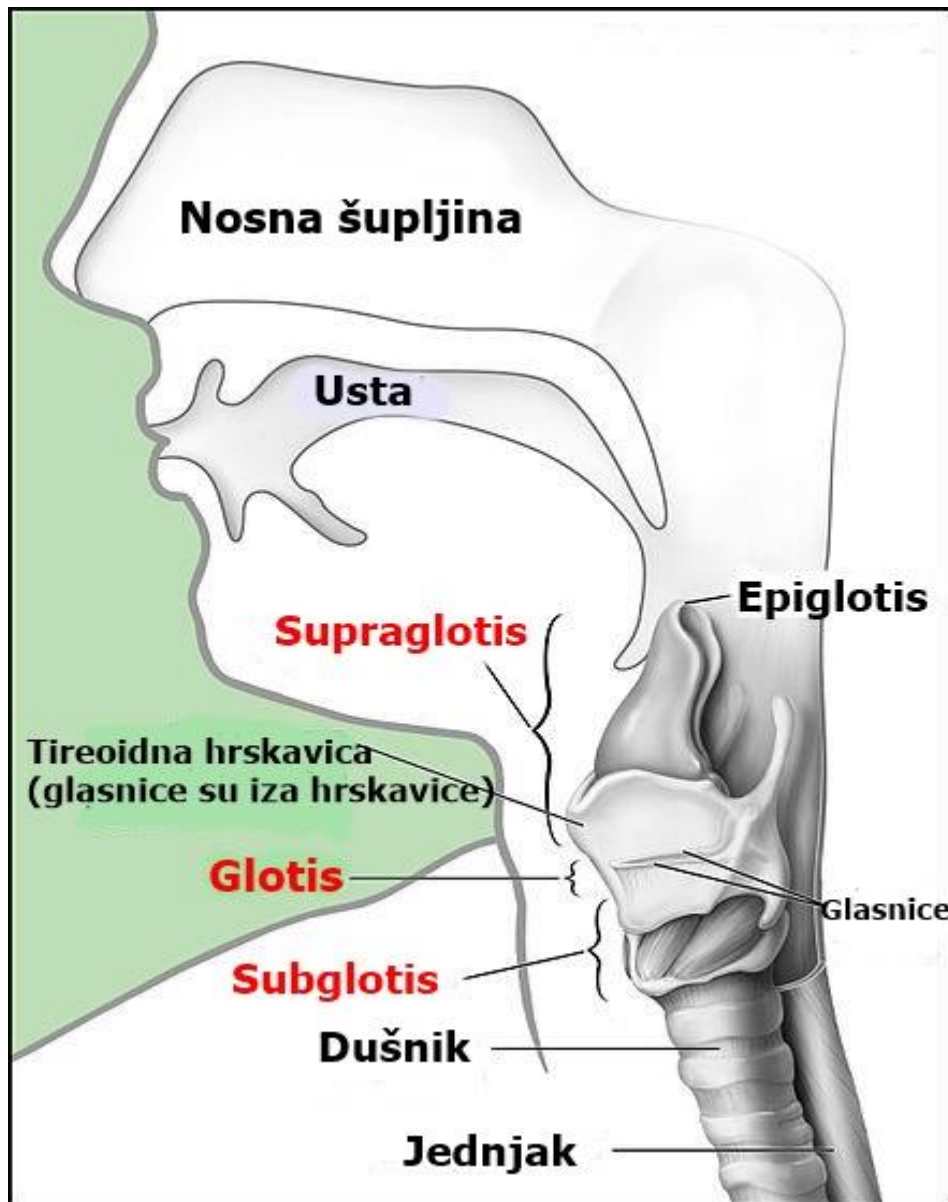
mRND - modificirana radikalna disekcija vrata (engl. *modified radical neck dissection*)
MSCT - višeslojna kompjutorizirana tomografija (engl. *multislice computed tomography*)
MTA1 - *Metastasis-associated 1*
NT - amino-kraj molekule (engl. *N-terminus*)
OR - omjer izgleda (engl. *odds ratio*)
ORL - otorinolaringologija
Panx - paneksin (engl. *pannexin*)
PBS - fosfatima puferirana fiziološka otopina (engl. *phosphate-buffered saline*)
PCR - lančana reakcija polimerazom (engl. *polymerase chain reaction*)
PET/CT - pozitronska emisijska tomografija/kompjutorizirana tomografija (engl. *positron emission tomography/computed tomography*)
PNI - perineuralna invazija
PS - površinski sloj zdravog epitela grkljana
PVL - parcijalna vertikalna laringektomija
RT - radioterapija
SGPL - supraglotična parcijalna laringektomija
SND - selektivna disekcija vrata (engl. *selective neck dissection*)
SS - srednji sloj zdravog epitela grkljana
TL - totalna laringektomija
TM1-4 - transmembranski odsječci 1-4 (engl. *transmembrane segments 1-4*)
UZV - ultrazvuk

1. UVOD

1.1. Anatomija i fiziologija grkljana

Grkljan je neparni organ u prednjem gornjem dijelu vrata smješten ispred ždrijela i kralježnice i proteže se između 3. i 6. vratnog kralješka. U djece grkljan može biti položen kranijalnije i doseže visinu 2. vratnog kralješka (1). Skelet grkljana čine hijaline hrskavice: tireoidna, krikoidna, dvije aritenoidne i elastično-hrskavični epiglotis, koje su povezane ligamentima i vezivnim membranama i pomične uz pomoć brojnih mišića grkljana (2). Dvije male parne hrskavice, rožičasta i klinasta (kuneiformna), su bez većeg funkcionalnog značaja. Mišići grkljana se dijele na vanjske i unutarnje. Vanjski mišići vežu grkljan za okolne strukture vrata i imaju ulogu u kretanju grkljana u kraniokaudalnom smjeru ili fiksaciji prilikom fonacije, a unutarnji mišići imaju ulogu u disanju ili fonaciji (2).

Klinički se grkljan dijeli na: supraglotis, glotis i subglotis, a podjela proistječe iz embrionalnog razvoja (Slika 1). Supraglotis se proteže od vrha epiglotisa do donje površine ventrikularnih nabora i obuhvaća epiglotis, aritenoidne hrskavice, laringealnu površinu ariepiglotičnih nabora, ventrikularne nabore i Morgagnijev ventrikul (3). Od dna ventrikula nastavlja se glotis kojeg čine glasnice, s prednjom i stražnjom komisurom (3). Granica glotisa i subglotisa je vodoravna ravnina 1 cm ispod apeksa Morgagnijevog ventrikula (4). Subglotis se proteže od donjeg ruba glotisa do donjeg ruba krikoidne hrskavice. Embrionalna osnova podjedinica grkljana je različita. Supraglotis nastaje iz osnove trećeg i četvrtog škržnog luka branhijalnog sustava (bukofaringealnog primordija), a glotis i subglotis iz osnove petog i šestog škržnog luka (traheobronhalnog primordija) pa zbog toga tumori u ranom stadiju nemaju tendenciju širenja u druge podjedinice grkljana (4, 5). Razina glotisa je svojevrsna anatomska-funkcionalna barijera između gornje i donje limfatičke drenaže (4).



Slika 1. Prikaz anatomske podjele grkljana na odjeljke: supraglotis, glottis i subglottis uz okolne strukture. Preuzeto i prilagođeno. Izvor: *National Cancer Institute (National Institutes of Health)*, autor/ilustrator Alan Hoofring;

https://commons.wikimedia.org/wiki/File:Larynx_and_nearby_structures.jpg

Bogata mreža limfnih žila supraglotisa s brojnim horizontalnim anastomozama je odgovorna za rane i često bilateralne i/ili kontralateralne metastaze. Supraglotis se drenira u gornje vratne limfne čvorove (prvenstveno regiju IIA i III), a potom u mediastinalne limfne čvorove (1). Nasuprot tome,

glotis ima vrlo oskudnu mrežu limfnih žila i tek u uznapredovaloj fazi daje presadnice u limfne čvorove vrata. Subglotička mreža limfnih žila nije razgranata kao supraglotička, ali je razvijenija od glotičke (1). Subglotički tumori najčešće metastaziraju u lanac paratrahealnih limfnih čvorova (regiju VI). Sluznicu grkljana oblaže respiratorni, višeredni cilindrični epitel s trepetljikama, a glasnice oblaže višeslojni pločasti epitel koji je otporniji na mehanički stres uzrokovan govorom, gutanjem i kašljem te egzogenim štetnim čimbenicima (1).

Inervacija grkljana dolazi od gornjeg i donjeg ili povratnog laringealnog živca, koji su ogranci nervusa vagusa (1). Donji laringealni živac inervira ipsilateralne unutarnje mišiće grkljana motornim vlaknima. Za motoriku glasnica je zadužena ventralna grana povratnog živca, a dorzalna grana osjetno inervira sluznicu donjeg dijela grkljana (1). Gornji laringealni živac ima vanjski i unutarnji ogranak. Vanjski ogranak motorički inervira krikotiroidni mišić, a unutarnji ogranak osjetno inervira sluznicu supraglotičkog dijela grkljana (1).

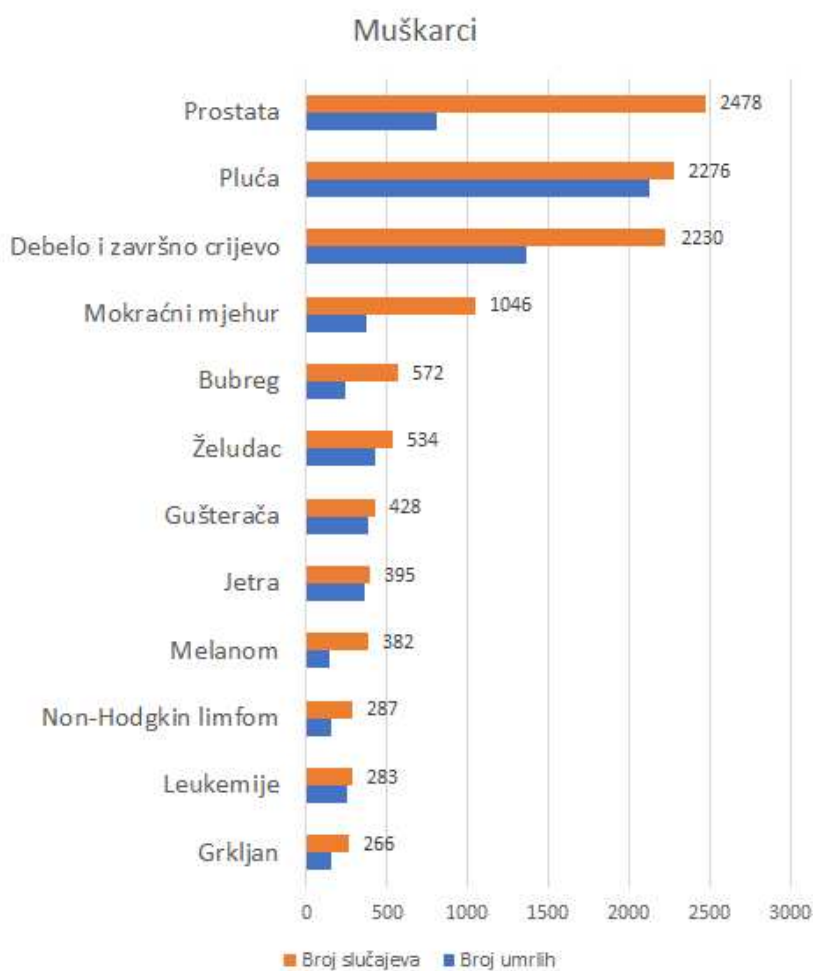
Vaskularna opskrba grkljana dolazi od gornje laringealne arterije (ogranak gornje tireoidne arterije, prve cervikalne grane vanjske karotidne arterije) i donje laringealne arterije (ogranak donje tireoidne arterije, koja je ogranak tireocervikalnog trunkusa, odnosno arterije subklavije). Venska drenaža se odvija preko gornje i srednje tireoidne vene u unutarnju jugularnu venu i preko donje tireoidne vene u lijevu brahiocefaličnu venu (1).

Osnovne funkcije grkljana su: disanje (kroz rimu glotidis), govor (pomicanjem i vibracijom glasnica) i zaštita dišnog puta od aspiracije tijekom gutanja.

Grkljan vrši fiziološku ulogu sfinktera s trostrukom funkcijom: otvorene valvule prilikom disanja, djelomično zatvorene valvule koja se modulira prilikom fonacije i zatvorene valvule prilikom gutanja, kad štiti donji dišni put od aspiracije (1).

1.2. Epidemiologija i etiologija karcinoma grkljana

Na karcinom grkljana otpada 1 - 2 % svih zloćudnih tumora u čovjeka i najčešća je lokalizacija zloćudnih tumora glave i vrata (3), (Slika 2). Oko 95% svih zloćudnih tumora grkljana otpada na karcinom pločastih stanica grkljana. Ostali zloćudni tumori su vrlo rijetki. U vrlo malom broju mogući su karcinom žlijezda slinovnica, neuroendokrini tumor, sarkomi mekih tkiva, hondrosarkom, osteosarkom, hematolimfoidni tumori i metastaze tumora drugih sijela, koji zahvaćaju grkljan direktnim širenjem ili hematogeno s udaljenog sijela (6).



Slika 2. Grafički prikaz najčešćih sijela zloćudnih tumora u Hrvatskoj, muškarci, 2020. Izvor: Hrvatski zavod za javno zdravstvo, www.hzjz.hr

<https://www.hzjz.hr/sluzba-epidemiologija-prevencija-nezaraznih-bolesti/incidencija-i-mortalitet-od-raka-u-eu-27-zemljama-za-2020-godinu/>

Karcinom grkljana je značajno češći u muškoj nego ženskoj populaciji, u omjeru 8-10:1 (7). Glavni čimbenici rizika za nastanak karcinoma grkljana su pušenje i alkohol. Rizik je proporcionalan razdoblju i intenzitetu konzumiranja, a sporo se smanjuje nakon prestanka konzumacije. Pušači imaju 10-20 puta veći rizik oboljenja od karcinoma grkljana nego nepušači (3). Učinak pušenja i alkohola sinergistički povećava rizik nastanka karcinoma. Pri tome je konzumacija alkohola važniji rizični čimbenik za supraglotičke karcinome, a pušenje za glotičke karcinome (8). Mogući dodatni čimbenici rizika za nastanak karcinoma grkljana su: kronična iritacija zbog laringofaringealnog refluksa, HPV infekcija, prehrambene navike, toksini iz okoliša (dizelske pare, azbest, mineralna ulja, asfalt, tekstilna prašina itd.), ali nedvojbena povezanost s tim čimbenicima nije utvrđena (9, 10).

Na glotičke tumore otpada 55-60 % karcinoma grkljana, na supraglotičke 35-40 %, a na subglotičke tumore manje od 5 % (3).

1.3. Klinička slika karcinoma grkljana

Simptomi karcinoma grkljana su varijabilni i prvenstveno ovise o mjestu nastanka unutar grkljana i o veličini tumora u trenutku dijagnoze. Tipično se glotički karcinomi grkljana, kao najučestaliji, očituju promuklošću i promjenama glasa, a tek u uznapredovaloj fazi uzrokuju smetnje disanja, gutanja ili se pak manifestiraju kao čvor na vratu (9). S druge strane, supraglotički tumori su relativno dugo asimptomatski i zbog bogate limfne drenaže, metastatski čvor na vratu često može biti prvi simptom, a uznapredovali karcinom uzrokuje disfoničke, dispnoičke i disfagičke tegobe (9). Subglotički tumori su rijetki, a s obzirom na anatomske uske područje subglotisa, prvi simptomi najčešće budu dispneja i stridor. Uz to još se mogu javiti nespecifične tegobe, kao osjećaj stranog tijela u grlu, iskašljavanje krvi i gubitak tjelesne mase. Prema smjernicama, svaka promuklost duža od 3-4 tjedna, i/ili smetnje gutanja koje traju duže od 6 tjedana posebice kod pušača, konzumenata alkohola i/ili osoba starijih od 50 godina, zahtjeva specijalistički otorinolaringološki pregled (11).

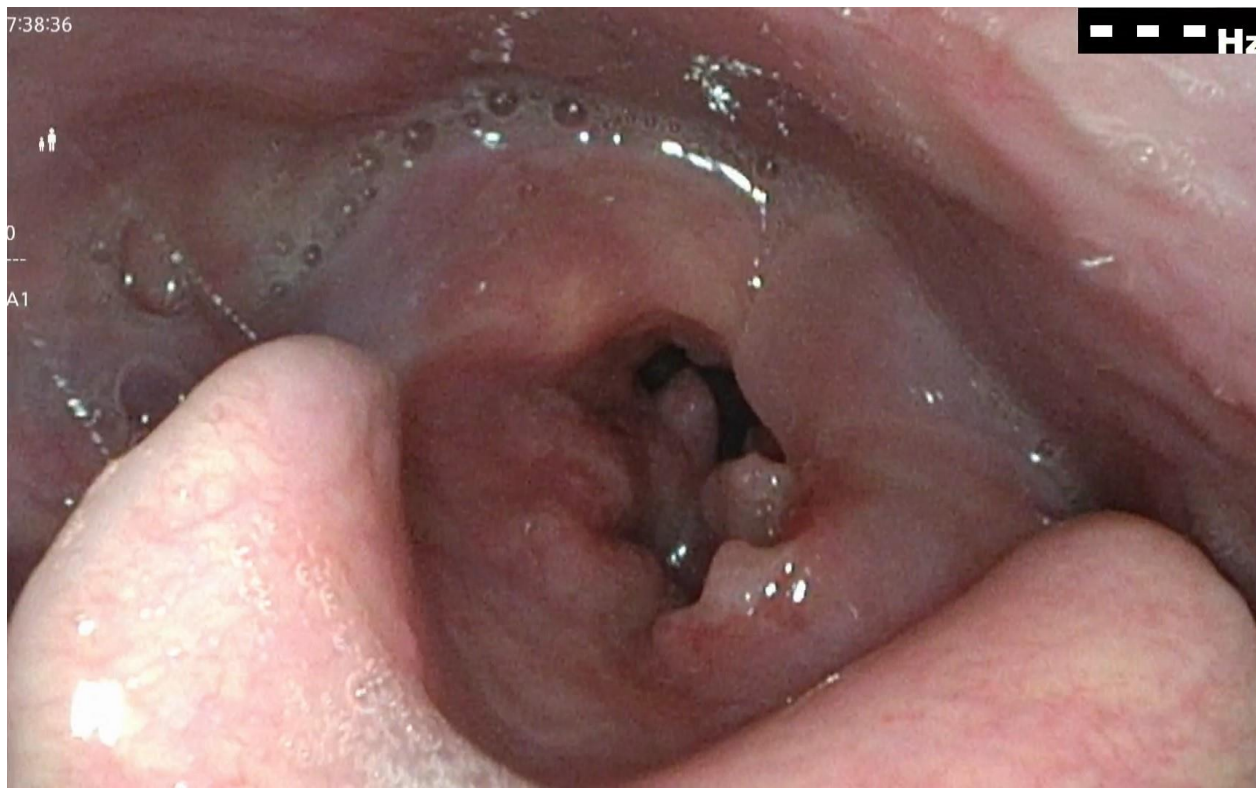
Klinički lokalni nalaz karcinoma grkljana može biti ulcerativna, egzofitična, sesilna, polipoidna ili submukozna lezija, odnosno kombinacija tih oblika.

Incidencija presadnica u limfne čvorove vrata prvenstveno ovisi o primarnom sijelu karcinoma grkljana, a klinički evidentne i/ili okultne presadnice najčešće se nađu u supraglotičkih karcinoma (12). Presadnice su često bilateralne, posebice ako je primarno sijelo tumora blizu medijalne linije ili bilateralno (13). Supraglotički karcinomi najčešće metastaziraju u limfne čvorove vrata regije II, III i IV (13). Glotički karcinomi imaju niski rizik širenja u limfne čvorove vrata. Slično kao kod supraglotičkih karcinoma, stopa metastaziranja ovisi o T stadiju primarnog sijela (12). Glotički karcinomi najčešće metastaziraju u limfne čvorove vratne regije II, III, IV i VI (12). Bilateralne i kontralateralne presadnice su iznimno rijetke. Subglotički karcinomi su malobrojni, najčešće metastaziraju u limfne čvorove vratne regije VI, a rijetko u limfne čvorove regija II, IV i V (14). U subglotičkih karcinoma su česte presadnice u medijastinalne limfne čvorove, a klasificiraju se kao udaljene presadnice (14). Dakle, udaljene presadnice karcinoma grkljana ne uključuju samo hematogene, već i limfogene presadnice u limfne čvorove izvan regija vrata. Najčešće sijelo udaljenih hematogenih presadnica karcinoma grkljana su pluća, a najčešće sijelo udaljenih limfogenih presadnica medijastinalni limfni čvorovi (15). Supraglotičko sijelo ima veću incidenciju udaljenih presadnica od glotičkog. Učestalost udaljenih presadnica kod subglotičkog sijela je teško procijeniti s obzirom da su ti tumori rijetki (15). Klinički i patološki čimbenici povezani s povećanim rizikom udaljenih presadnica su uznapredovali stadij primarnog tumora (posebice T4), prisutnost presadnica u vratne limfne čvorove (posebice N2 i N3 bolest), izvankapsularni prodor u presadnicama limfnih čvorova vrata i lokoregionalni povrat bolesti (15, 16).

1.4. Dijagnostički postupnik za karcinome grkljana

Dijagnostički postupnik započinje anamnezom i kompletnim otorinolaringološkim (ORL) pregledom, indirektnom laringoskopijom, a u novije vrijeme endoskopijom grkljana krutim ili fleksibilim endoskopom kojim se verificiraju lezije suspektne na tumor (Slika 3). Potom slijedi slikovna radiološka dijagnostika u koju se ubraja MSCT (višeslojna kompjutorizirana tomografija, engl. *multislice computed tomography*) vrata i toraksa, kako bi se procijenila veličina, lokalizacija tumora i zahvaćenost okolnih struktura i dokazala/isključila prisutnost lokalnih cervikalnih i/ili udaljenih presadnica u pluća i medijastinum, što su najučestalija sijela udaljenih presadnica (11).

MSCT je superiorniji od MR-u za procjenu koštanih struktura, kao npr. osificirane hrskavice ili kalcifikata, a MR superiorniji za otkrivanje invazije hrskavice i bolje razlikovanje mekih tkiva (11). Ultrazvučni pregled (UZV) vrata s/bez citološke punkcije je najosjetljivija pretraga za analizu limfnih čvorova vrata i otkrivanje nodalnih presadnica. PET/CT (pozitronska emisijska tomografija/kompjutorizirana tomografija, engl. *positron emission tomography/computed tomography*) se redovno ne koristi u otkrivanju karcinoma grkljana, zbog nedostupnosti i skupoće pretrage, ali ima ulogu kod određivanja stadija bolesti (otkrića regionalnih i udaljenih presadnica i rezidualne/recidivirajuće bolesti) (17). Tumori glave i vrata su u 20% slučajeva, sinhroni s drugim primarnim tumorom, karcinom grkljana najčešće s karcinomom pluća, a kod karcinoma usne šupljine i orofarinksa s nekim drugim primarnim tumorom u području glave i vrata (18). Za konačnu dijagnozu potrebno je uraditi direktnu laringomikroskopiju bolesniku u općoj anesteziji, pri čemu se detaljno pregleda grkljan zahvaćen tumorom i procijeni točna lokalizacija, velična tumora i zahvaćenost podjedinica grkljana i/ili okolnih struktura te uzme bioptički uzorak za patološku analizu. Ako je tumor velik i zatvara rimu glotidis, transoralna endotrahealna intubacija nije moguća pa je potrebno prethodno kirurški uraditi traheotomiju u lokalnoj anesteziji. U određenim slučajevima se biopsija tumora može uraditi u lokalnoj anesteziji fleksibilnim fiberendoskopom s radnim kanalom i hvataljkom.



Slika 3. Fiberendoskopski prikaz transglotičkog karcinoma grkljana (iz arhive Klinike za bolesti uha, nosa i grla s kirurgijom glave i vrata, KBC Split). Autor zahvaljuje na ustupljenoj fotografiji dr. Braci Boškoviću.

1.5. Patohistologija karcinoma grkljana

1.5.1. Laringealna epitelna displazija

Laringealna epitelna displazija je spektar morfoloških i citoloških promjena pločastog epitela sluznice grkljana, uzrokovan nakupljanjem genetskih mutacija u epitelnim stanicama najčešće potaknutih štetnim egzogenim čimbenicima te je povezana s povećanim rizikom transformacije u invazivni karcinom pločastih stanica grkljana (19). Dijeli se na displaziju niskog gradusa, displaziju visokog gradusa i karcinom *in situ* (20). Povećan je rizik maligne transformacije kod promjena klasificiranih kao umjerena displazija, zbog čega se po novoj klasifikaciji svrstavaju u displaziju visokog gradusa (21). Prema podacima iz literature pokazana je značajna razlika u

riziku maligne progresije između displazije niskog i visokog gradusa (od 1,6% do 12,5%) pa se može zaključiti da rizik maligne transformacije raste sa stupnjem laringealne displazije (22).

U laringealnoj displaziji najčešće dolazi do zadebljanja epitela, iako postoje iznimke kod kojih on može biti i stanjen, orožnjen ili neurožnjen, s tim da prisutnost površnog orožnjavanja nije prognostički čimbenik (23). Ključni kriterij displazije je očuvana bazalna membrana. Infiltracija upalnim stanicama subepitelne strome je moguća, ali bez dezmoplastične stromalne reakcije (24).

1.5.2. Konvencionalni karcinom pločastih stanica

95% svih zloćudnih tumora grkljana čine karcinomi pločastih stanica grkljana, a apsolutna većina otpada na konvencionalni karcinom pločastih stanica. Vrlo rijetki podtipovi pločastog karcinoma grkljana su verukozni, bazaloidni, papilarni, vretenasti, adenoskvamozni i limfoepitelni podtip

Konvencionalni karcinom pločastih stanica je zloćudni epitelni tumor s pločastom diferencijacijom koji potječe iz površinskog epitela sluznice grkljana (19). Makroskopski tumor može rasti egzofitično, endofitično ili egzoendofitično. Mikroskopski, zloćudne stanice invadiraju stromu u obliku jezičaca i nepravilnih nakupina (19). Varijabilna je pleomorfija tumorskih stanica i služi za stupnjevanje diferencijacije tumora. Stroma pokazuje dezmoplastičnu reakciju s dosta novostvorenog izvanstaničnog matriksa i upalnim odgovorom različitog intenziteta (19).

Tumori se tradicionalno klasificiraju prema sličnosti s normalnim pločastim epitelom u tri (dobro, umjereno i slabo diferencirane) ili četiri (dobro, umjereno, slabo diferencirane i nediferencirane) kategorije (19). Stupnjevanje se određuje prema omjeru jezgre i citoplazme, morfologiji jezgre, mitotičkom broju, težini atipije, stromalnoj reakciji i keratinizaciji (19). Dobro diferencirani tumor nalikuje normalnom epitelu, što ponekad otežava dijagnozu karcinoma, a slabo diferencirane i/ili nediferencirane tumore može biti teško identificirati kao karcinome pločastih stanica (25). Patohistološke karakteristike dobro diferenciranih karcinoma pločastih stanica su keratinizacija, rijetke mitoze i blagi polimorfizam jezgara, umjereno diferencirani karcinomi imaju jasan polimorfizam jezgara uz brojne mitoze i slabu keratinizaciju, a slabo diferencirani karcinomi imaju

polimorfne stanice s brojnim tipičnim i patološkim mitozama i ne keratiniziraju (26). Unatoč određenim varijacijama u stupnjevanju među patolozima koji analiziraju uzorak, stupnjevanje tumora u patohistološke graduse ima prognostički značaj (27). Perineuralna invazija dokazano pogoršava stopu preživljenja, odnosno povećava rizik recidiva bolesti. Definira se kao prisutnost tumorskih stanica u neposrednoj blizini živca uz zahvaćanje najmanje jedne trećine njegovog opsega, ili prisutnost tumorskih stanica unutar bilo kojeg od tri sloja ovojnice živca (28). Limfovaskularna tumorska invazija je drugi značajni negativni prognostički čimbenik za ukupno preživljenje i vrijeme bez povrata bolesti (29).

Najznačajniji pojedinačni prognostički čimbenik je status limfnih čvorova (30). Kod regionalne metastatske bolesti se nakon kirurške disekcije vrata, patohistološki analiziraju limfni čvorovi. Osim dokaza presadnica u limfnim čvorovima, veličine i broja pozitivnih čvorova, važno je analizirati postoji li ektranodalno širenje izvan čahure limfnog čvora u okolno vezivno tkivo, sa/bez stromalne reakcije, jer je to značajan prognostički čimbenik koji zahtjeva agresivnije adjuvantno liječenje (31).

Imunohistokemijski, karcinomi pločastih stanica izražavaju biljege citokeratina AE1/AE3, CK5, CK5/6, CK14 i CK19 te p63 i p40, a negativni su na CK7, CK20, NUT-protein, CEA, neuroendokrine biljege, CD-117 i TTF-1 (32).

Među autorima postoje brojni prijepori u definiciji adekvatnog, čistog kirurškog ruba, odnosno ta vrijednost dosta varira za različita sijela tumora glave i vrata. Trenutno je najprihvaćeniji stav da je rub od 5 mm i više na patohistološkoj analizi, adekvatan kirurški rub za karcinome pločastih stanica grkljana (33). Iznimno za karcinom glotisa se smatra da je adekvatni kirurški rub 1-2 mm (33). U ranim stadijima bolesti, neadekvatni rezni rubovi ne utječu značajno na lokalnu kontrolu bolesti ili ukupno preživljenje dok je u uznapredovalim stadijima lokalna kontrola bolesti ovisna o statusu reznih rubova (pozitivni u odnosu na negativne, odnosno rub < 5 mm u odnosu na čisti rub, > 5 mm) (33).

1.6. Klasifikacija stadija bolesti kod karcinoma grkljana

Standardna klasifikacija karcinoma grkljana, zasniva se na TNM klasifikaciji Američkog udruženog povjerenstva za rak (AJCC od *The American Joint Committee on Cancer*), u kojoj T označava sijelo i veličinu primarnog tumora, N stanje regionalnih presadnica, a M postojanje ili odsutnost udaljenih presadnica (34) (Tablica 1). Prema TNM-u se određuje stadij bolesti i planiraju modaliteti liječenja (34) (Tablica 2). Klinička TNM klasifikacija (cTNM) se određuje na temelju kliničko-radioloških nalaza, a patološka (pTNM) postoperativno nakon patohistološke analize. Na žalost, čak 60% bolesnika s rakom grkljana imaju u trenutku postavljanja dijagnoze regionalne ili udaljene presadnice (35).

Tablica 1. TNM klasifikacija karcinoma grkljana (34)

PRIMARNI TUMOR (T)

Supraglotis	
Tx	Tumor nije moguće procijeniti
Tis	Tumor <i>in situ</i>
T1	Tumor zahvaća jednu podregiju supraglotisa uz normalnu pomičnost glasnica
T2	Tumor zahvaća sluznicu više od jedne podjedinice supraglotisa ili glotisa, ili regiju izvan supraglotisa (npr. sluznicu baze jezika, valemulu, medijalnu stijenku piriformnog sinusa) bez fiksacije glasnica
T3	Tumor ograničen na larinks s fiksacijom hemilarinksa i/ili zahvaća neku od regija: postkrikoidna regija, preepiglotski prostor, paraglotski prostor, i/ili minimalno štitastu hrskavicu
T4a	Tumor prodire kroz štitastu hrskavicu ili zahvaća tkivo izvan grkljana, npr. traheju, meke strukture vrata, uključujući duboke mišiće jezika, prelaringealnu muskulaturu, štitnjaču ili jednjak
T4b	Tumor zahvaća prevertebralni prostor, medijastinalne strukture ili obuhvaća karotidnu arteriju

Glottis	
Tx	Tumor nije moguće procijeniti
Tis	Tumor <i>in situ</i>
T1	Tumor ograničen na glasnici/glasnicama, može zahvaćati prednju ili stražnju komisuru uz normalnu pokretljivost
T1a	Tumor zahvaća jednu glasnicu
T1b	Tumor zahvaća obje glasnice
T2	Tumor se širi na supraglotis i/ili subglottis ili sa smanjenom pokretljivošću glasnica
T3	Tumor ograničen na grkljan s fiksacijom glasnica

T4a	Tumor prodire kroz štitastu ili krikoidnu hrskavicu i/ili zahvaća tkiva izvan grkljana, npr. traheju, meke strukture vrata, uključujući duboke mišiće jezika, prelaringealnu muskulaturu, štitnjaču ili jednjak
T4b	Tumor zahvaća prevertebralni prostor, medijastinalne strukture ili obuhvaća karotidnu arteriju

Subglotis	
Tx	Tumor nije moguće procijeniti
Tis	Tumor <i>in situ</i>
T1	Tumor ograničen na subglotis
T2	Tumor se širi na glasnicu/glasnice s normalnom ili smanjenom pokretljivošću glasnica
T3	Tumor ograničen na grkljan s fikacijom glasnica
T4a	Tumor prodire kroz štitastu ili krikoidnu hrskavicu i/ili zahvaća tkivo izvan grkljana, npr. traheju, meke strukture vrata, uključujući duboke mišiće jezika, prelaringealnu muskulaturu, štitnjaču ili jednjak
T4b	Tumor zahvaća prevertebralni prostor, medijastinalne strukture ili obuhvaća karotidnu arteriju

REGIONALNI LIMFNI ČVOROVİ (N)

Nx	Regionalne limfne čvorove nije moguće procijeniti
N0	Nema presadnica u regionalne limfne čvorove
N1	Presadnice su u jednom ipsilateralnom limfnom čvoru, najvećeg promjera od 3 cm, bez ekstrakapsularnog širenja
N2a	Presadnice su u jednom ipsilateralnom limfnom čvoru većem od 3 cm, ali ne većem od 6 cm bez ekstrakapsularnog širenja
N2b	Presadnice su u multiplim ipsilateralnim čvorovima ne većima od 6 cm u najvećem promjeru, bez ekstrakapsularnog širenja

N2c	Presadnice u bilateralne ili kontralateralne limfne čvorove ne veće od 6 cm u najvećem promjeru, bez ekstrakapsularnog širenja
N3a	Presadnica u limfnom čvoru većem od 6 cm u najvećem promjeru, bez ekstrakapsularnog širenja
N3b	Presadnice su u bilo kojem limfnom čvoru s ekstrakapsularnim širenjem

UDALJENE PRESADNICE (M)

Mx	Udaljene presadnice nije moguće procijeniti
M0	Bez udaljenih presadnica
M1	S udaljenim presadnicama

Tablica 2. Stadiji tumora grkljana (34)

Stadij	T	N	M
I.	T1	N0	M0
II.	T2	N0	M0
III.	T1-2	N1	M0
	T3	N0-1	M0
IV. A	T1-3	N2	M0
	T4a	N0-2	M0
IV. B	T4b	bilo koji N	M0
	bilo koji T	N3	M0
IV. C	bilo koji T	bilo koji N	M1

1.7. Liječenje karcinoma grkljana

Zbog anatomskih specifičnosti i lokalizacije grkljana, kao i vitalnih funkcija u kojima sudjeluje (disanje, govor i gutanje), liječenje karcinoma grkljana je vrlo specifično, zahtjevno i traži individualni multidisciplinarni pristup.

Rani stadiji bolesti I i II se liječe monomodalno (kirurški ili radioterapijom, RT), a kasni ili uznapredovali stadiji III i IV liječe se multimodalno, kombinacijom kirurškog i onkološkog liječenja, ili s više modaliteta onkološkog liječenja (3), (Tablica 3).

Kirurško liječenje transoralnom laserskom resekcijom i otvorenom parcijalnom laringektomijom ima podjednake rezultate izlječenja i lokalne kontrole bolesti kao primarna RT, koji u ranim stadijima variraju od 80-100% (36). Nema jakih dokaza koji je način liječenja najučinkovitiji, jer sve navedene metode imaju određene prednosti i nedostatke u odnosu na druge, a kod ranih stadija bolesti ishodi liječenja su slični. Uspješna konzervativna kirurgija za očuvanje funkcionalnosti grkljana počiva na dva postulata: I - očuvanje krikoidne hrskavice koja je ključna za integritet dišnog puta što omogućava dekanilman i zatvaranje traheostome i II - očuvanje jedne krikoaritenoidne jedinice sa svim mišićima i funkcionalnom inervacijom (povratni laringealni živac) kako bi se spriječila aspiracija i postiglo funkcionalno gutanje (36).

Totalna laringektomija je radikalni i mutilirajući kirurški zahvat u slučaju kad je karcinom grkljana u uznapredovaloj fazi. Tim zahvatom se trajno odvajaju dišni i probavni sustav i izvodi trajna traheostoma preko koje bolesnik diše. U većini slučajeva uz laringektomiju treba uraditi disekciju/-e, kojom se uklanjaju limfni čvorovi vrata s okolnim priležećim tkivom (37). Karcinomi grkljana u stadiju T4b i karcinomi s udaljenim presadnicama su inoperabilni (38).

Tablica 3. Smjernice Hrvatskog društva za otorinolaringologiju i kirurgiju glave i vrata za liječenje karcinoma grkljana (39)

KARCINOM GLOTISA			
T1-T2a	Laserska kordektomija Primarna RT Laringofisura PVL	N0	Opservacija SND II-IV
		N+	mRND
T2b-T3	Laserska kordektomija PVL TL (K)RT	N0	SND II-IV
		N+	mRND + lob
T4a	TL (K)RT	N0	SND II-IV, VI
		N+	mRND + lob
T4b	(K)RT		

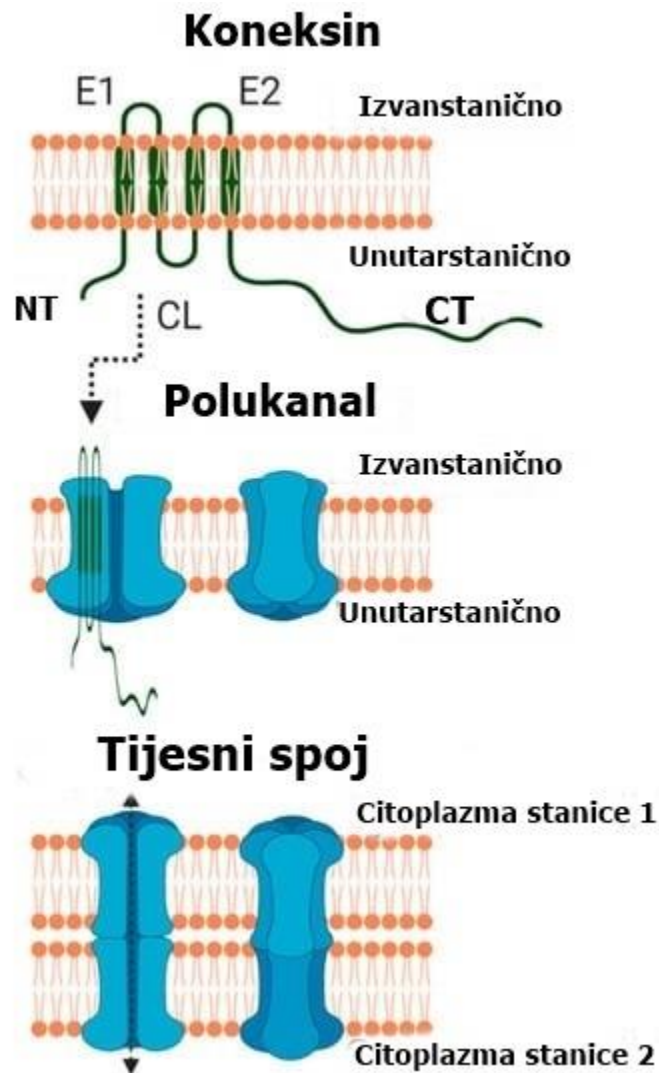
KARCINOM SUPRAGLOTISA			
T1-T2	Laserska kordektomija Primarna RT SGPL	N0	Opservacija SND II-IV bil
		N+	mRND
T3	SGPL TL (K)RT	N0	SND II-IV bil
		N+	mRND + SND + lob
T4a	TL (K)RT	N0	SND II-IV, VI bil.
		N+	mRND + SND + lob
T4b	(K)RT		

1.8. Koneksini

Koneksini (Cx) su integralni membranski proteini koji tvore kanale između susjednih stanica i na taj način omogućavaju dvosmjernu razmjenu hidrofilnih molekula manjih od 1200 Da, kao što su nutrijenti npr. glukoza, metaboliti npr. ATP i sekundarni glasnici npr. Ca^{2+} i IP3 (40, 41). Svi dosad opisani koneksini osim koneksina 26 su fosfoproteini (42).

Nađena je 21 izoforma koneksina kod ljudi i 20 izoformi kod miševa (43). Izoforme koneksina se označavaju brojačano, a broj označava molekularnu masu u kilodaltonima. Primjerice, Cx32 ima molekularnu masu 32 kDa (44, 45). Do sad najmanji opisani koneksin je Cx23, a najveći Cx62. Prema drugom načinu označavanja, koneksini su podjeljeni u podgrupe ($\alpha, \beta, \gamma, \delta$ ili ϵ) prema sličnosti sekvenci ili dužini citoplazmatske domene i označavaju se prefiksom - „GJ“ (engl. gap junction, tijesni spoj), dok broj označava redosljed otkrića. Tako se Cx32 se naziva GJB1 (46). Koneksini su otkriveni i izraženi u svim tkivima osim skeletnim mišićima, eritrocitima i zrelim spermijima (46).

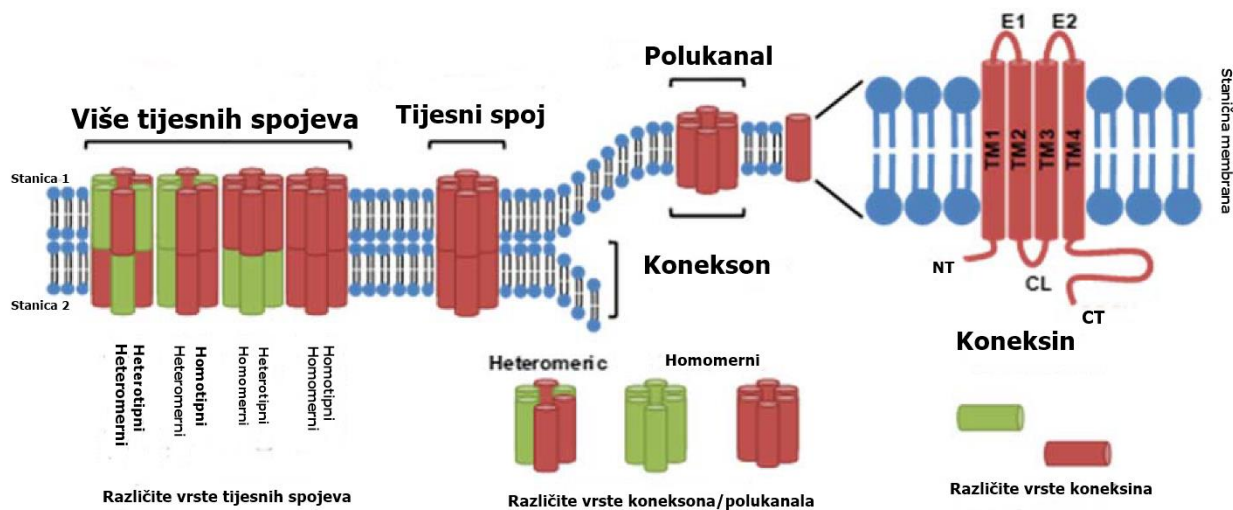
Koneksin ima četiri transmembranske domene, dvije izvanstanične petlje, odgovorne za komunikaciju sa susjednim stanicama ili izvanstaničnim okolišem, jednu citoplazmatsku petlju i terminalnu C i N domenu, koje imaju ulogu u kontroliranju aktivnosti kanala različitim postranslacijskim modifikacijama (46-48), (Slika 4).



Slika 4. Shematski prikaz građe koneksina. Svaki koneksin se sastoji od unutarstaničnog N-kraja (NT), C-kraja (CT) i citoplazmatske petlje (CL), 4 transmembranska segmenta i 2 izvanstanične petlje (E1 i E2). Šest koneksina čini polukanal – konekson, a dva koneksiona čine tijesni spoj.

Preuzeto i prilagođeno. Izvor: Rodriguez-Sinovas i sur., 2021 (47); <https://www.mdpi.com/1422-0067/22/9/4413>

Koneksini imaju relativno kratak poluživot od 1 do 5 sati, što sugerira da je komunikacija tijesnim spojevima stalan i dinamičan proces (48). Koneksini tvore tijesne spojeve i hemikanale (47), (Slika 4). Pri tom se putem tijesnih spojeva odvija direktna komunikacija između susjednih stanica, a putem polukanala komunikacija između citoplazme stanice i izvanstaničnog okoliša (45, 49). Tijesni spoj ima dva polukanala tzv. koneksona, svaki sačinjen od šest koneksina. Konekson građen od istih koneksina je homomerni konekson, a građen od različitih koneksina – heteromerni konekson. Dva identična koneksiona (homomerna ili heteromerna) tvore homotipni tijesni spoj, a dva različita koneksiona (homomerna ili heteromerna) heterotipni tijesni spoj (50-52), (Slika 5).



Slika 5. Shematski prikaz građe koneksina, koneksiona - vrste hemikanala koji se sastoje od šest koneksina i tijesnih spojeva koji se sastoje od dva koneksiona. Svaki konekson može biti građen od istih koneksina i naziva se homomerni ili od različiti koneksina – heteromerni i stoga ako se povežu dva identična koneksiona (homomerna ili heteromerna) tvore homotipni tijesni spoj, odnosno povezivanjem dva različita koneksiona (homomerna ili heteromerna) formira se heterotipni tijesni spoj. Preuzeto i prilagođeno. Izvor: Sovadinova i sur., 2021 (52). <https://www.mdpi.com/1422-0067/22/16/8977>

Koneksini se sintetiziraju u endoplazmatskom retikulumu, oligomeriziraju u koneksone u Golgijevom aparatu, a razgrađuju u lizosomu i proteasomu (46, 53, 54). Koneksini imaju bitnu ulogu u brojnim fiziološkim procesima, primjerice u održavanju tkivne homeostaze, angiogenezi, regulaciji staničnog rasta i diferencijaciji (55). Dokazana je njihova uloga u različitim fiziološkim procesima kao što su srčana morfogeneza, regulacija pokretljivosti krvnih žila, neuronalna migracija, koštana proliferacija, rast i diferencijacija matičnih stanica (56-58). Osim toga, uloga koneksina je dokazana u brojnim patološkim procesima, prvenstveno u tumorigenezi i metastaziranju, zatim razvoju neurodegenerativnih, kardiovaskularnih, bubrežnih i jetrenih bolesti i mnogih drugih patoloških stanja (59-61).

Prema podacima iz literature, koneksini uglavnom djeluju kao tumor supresori, npr. koneksin 32 u zloćudnim tumorima raznih organa, koneksin 43 u karcinomu dojke i pluća, a koneksin 26 u karcinomu dojke (62, 63). Nasuprot tome, neke izoforme koneksina djeluju protumorigeno i pospješuju metastatski rast i resistenciju na liječenje, kao primjerice koneksin 26 u melanomu i koneksini 20 i 43 u glijalnim tumorima (62, 64, 65).

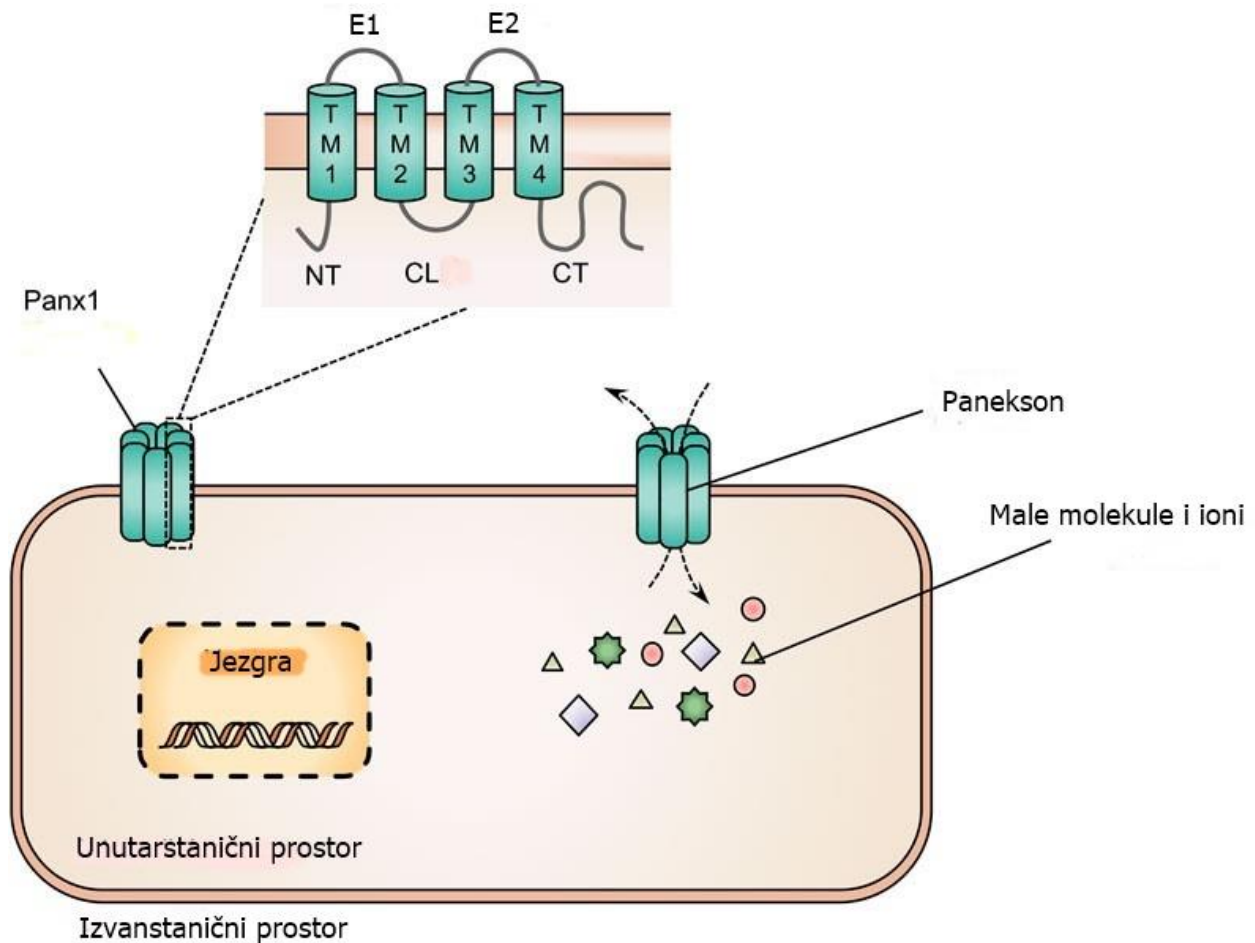
1.8.1. Koneksini u karcinomu grkljana

Dostupna objavljena istraživanja o izražaju i ulozi koneksina u karcinomu grkljana su nažalost malobrojna. Dostupne studije su istraživale izražaj koneksina 26, 30, 32, 43 u zdravom tkivu grkljana i u karcinomu pločastih stanica grkljana imunohistokemijskim metodama. Pokazano je da je povećana ekspresija koneksina 43 povezana s tumor supresorskim učinkom te da je u slabije diferenciranim karcinomima i metastatskoj bolesti ekspresija koneksina 43 bila snižena ili odsutna (66, 67). Puzo i suradnici su retrospektivnim istraživanjem analizirali uzorke 87 bolesnika koji su podvrgnuti laringektomiji ± disekciji vrata ± radioterapiji (66). Izvorna stakalca primarnog tumora su imunohistokemijski obojana s protutijelom na Cx43 i potom uspoređivana s kliničkim parametrima. Uočeno je samo citoplazmatsko membransko bojanje Cx43 (66). Navedeno istraživanje je pokazalo da jaki ili umjereni izražaj Cx43 je nađen u dobro diferenciranim karcinomima, dok slabi ili odsutni izražaj Cx43 je nađen u slabo diferenciranim karcinomima, što ukazuje na poveznicu između stupnja diferencijacije karcinoma i Cx43 ekspresije (66). Nije pronađena statistička značajnost između kliničkog T i N statusa tumora s izražajem Cx43, kao ni s

ukupnim petogodišnjim preživljenjem, dok je pronađena statistički značajna povezanosti između stupnja diferencijacija karcinoma (G) i patološkog N statusa s izražajem Cx43 (66). Schneider i suradnici su imunofluoresencijskim bojanjem istraživali razliku u izražaju različitih koneksina (Cx26, Cx30, Cx32 i Cx43) u normalnoj sluznici (n = 7), displaziji (n = 6) i karcinomu (n = 7) grkljana (67). Rezultati su pokazali različite obrasce bojanja, pri čemu je u karcinomu bilo područja s intenzivnim bojanjem, kao i područja bez izražaja ispitivanih koneksina (67). Ovim istraživanjem nije pokazana razlika u izražaju ispitivanih koneksina tijekom karcinogeneze epitela grkljana (67).

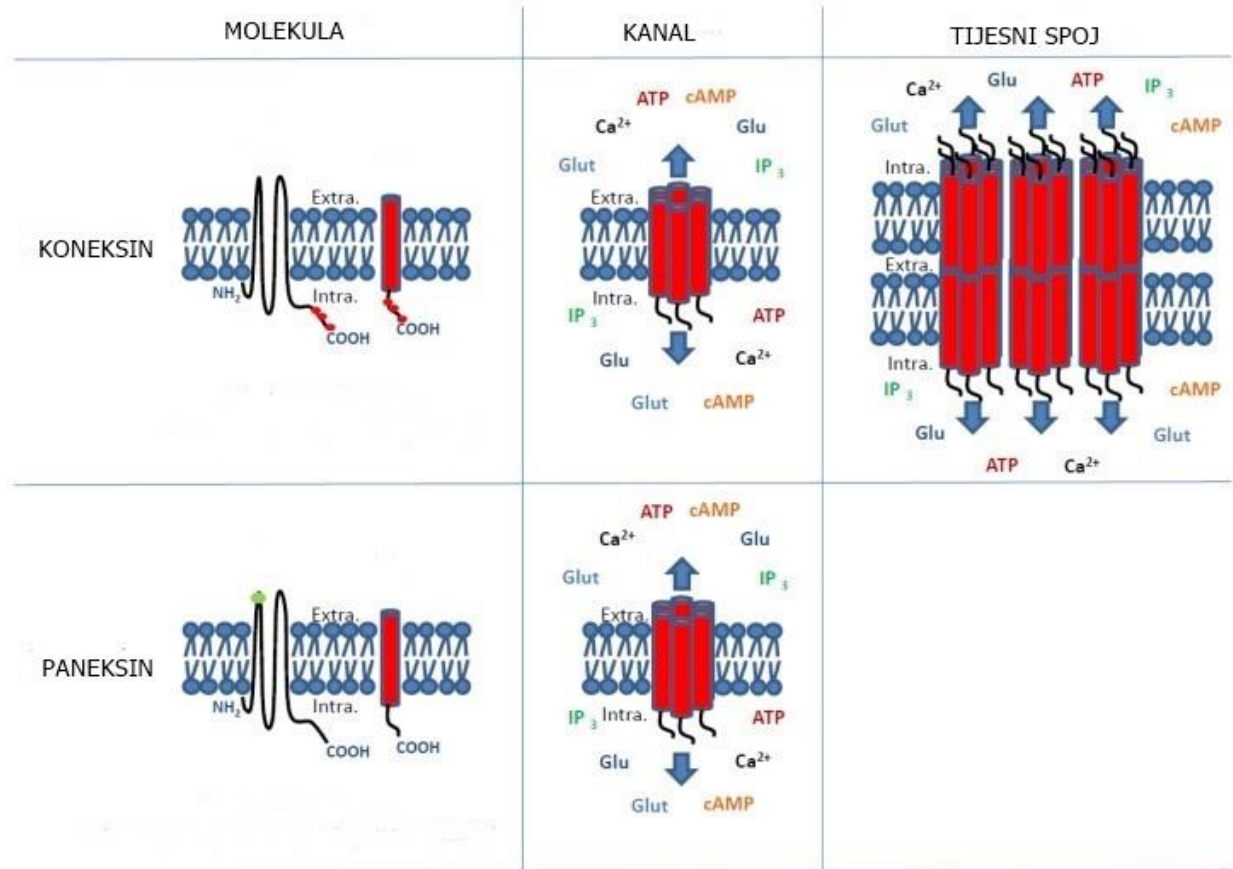
1.9. Paneksini

Paneksini su glikoproteini koji tvore hemikanale na staničnoj membrani. Do sad su poznate tri izoforme paneksina, paneksin 1, 2 i 3, nazvane prema redosljedu otkrivanja (68). Paneksini su građom slični konesinima jer imaju 4 transmembranske domene, 2 izvanstanične petlje, jednu unutarstaničnu petlju i slobodne C i N krajeve koji se nalaze u citoplazmi (68-72), (Slika 6).



Slika 6. Shematski prikaz molekularne građe paneksina 1 i paneksona. Paneksin 1 se sastoji od 4 transmembranske domene (TM 1-4), 2 izvanstanične petlje, (E1 i E2) 1 unutarstanične petlje (CL), 1 citoplazmatičkog N-kraja (NT) i 1 citoplazmatičkog C kraja (CT). Paneksini 1 tvore heptamerne polukanale - paneksone na staničnoj membrani, kroz koje se odvija prijenos malih molekula i iona između unutarstaničnog i izvanstaničnog okoliša. Preuzeto i prilagođeno. Izvor: Van Campenhout R i sur., 2023 (72); <https://www.frontiersin.org/articles/10.3389/fcell.2023.1220405/full>

Paneksini se oligomeriziraju u heksamerne koneksone koji tvore stanične kanale. Za razliku od koneksona koji se spajaju u tijesne spojeve, paneksini imaju funkciju jednomembranskog kanala i ne spajaju se u tijesne spojeve (73, 74), (slika 7).



Slika 7. Usporedni prikaz sličnosti i različitosti građe koneksina i paneksina gdje se vidi da oba mogu tvoriti hemikanale, dok samo koneksini tvore tijesne spojeve. Preuzeto i prilagođeno. Izvor: Graham i sur., 2018 (74); <https://www.mdpi.com/1422-0067/19/6/1645>

Paneksini su propusni za molekule manje od 1 kDa i reguliraju transport malih glasničkih molekula te sudjeluju u autokrinnoj i parakrinnoj međustaničnoj komunikaciji (75).

U obitelji paneksina najrasprostranjeniji je paneksin 1, izražen u mozgu, srcu, koži, poprečnoprugastom mišiću, posteljici, jajnicima, testisu, prostati, timusu, jetri, plućima, tankom crijevu, gušterači, slezeni, endotelu krvnih žila, eritrocitima itd. (70, 76). Paneksin 2 je dominantno

izražen u središnjem živčanom sustavu, a manje u štitnjači, jetri i bubregu (77). Izražaj paneksina 3 utvrđen je u osteoblastima, hondrocitima i epidermisu (78).

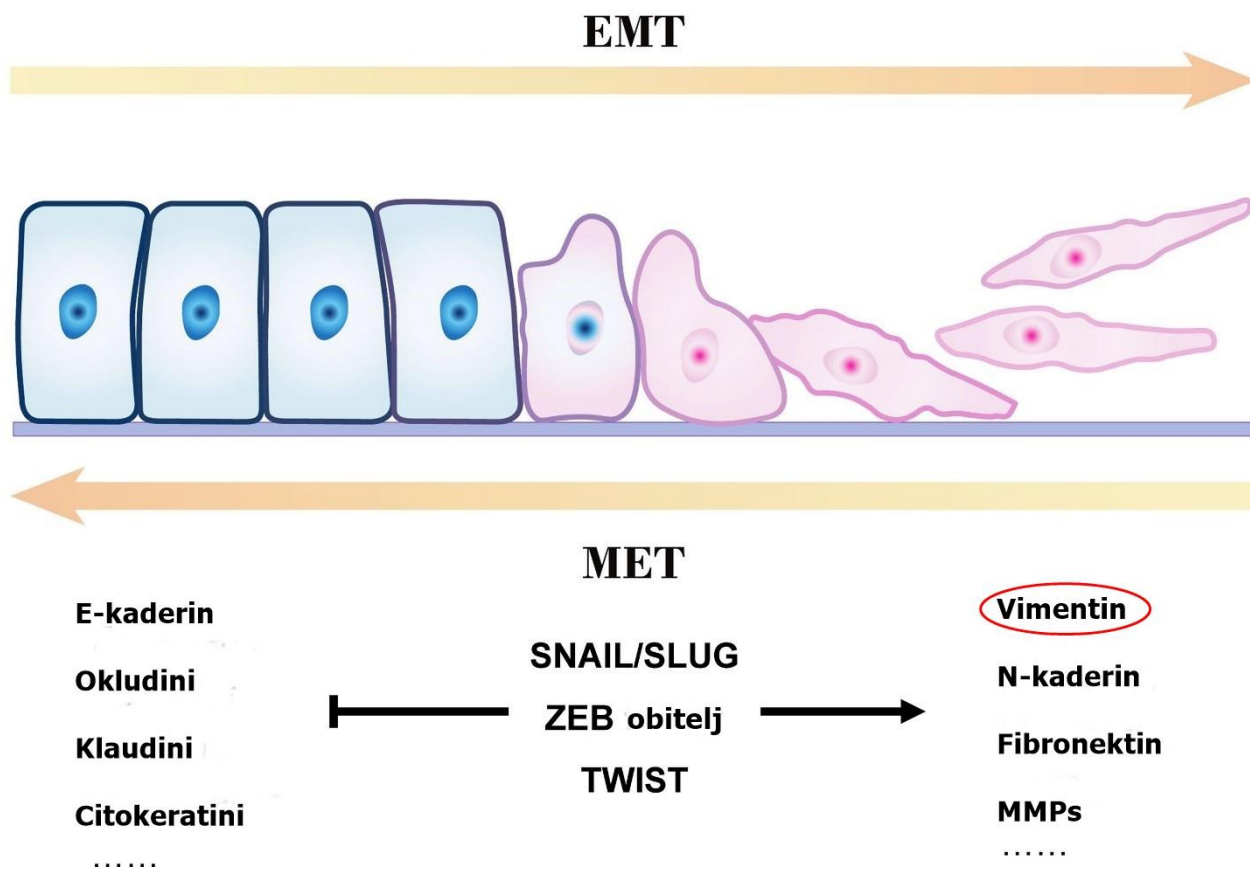
Uloga paneksina, osobito paneksina 1 je ispitana u brojnim fiziološkim i patofiziološkim procesima. Paneksin 1 ima važnu ulogu u regulaciji krvnog tlaka, u obrambenoj ulozi respiratornog epitela, osjetu okusa, regulaciji krvnog tlaka preko vazokonstrikcije i vazodilatacije, u imunosnom odgovoru, uklanjanju apoptotskih stanica, epilepsiji, neuropatskoj boli, karcinogenezi i metastaziranju te mnogim drugim fiziološkim i patološkim procesima (76, 79-82). Paneksini 2 i 3 uglavnom imaju ulogu u razvoju neurona, kože i skeleta (76). Paneksin 1 u većini karcinoma djeluje kao tumor supresor, osim u glijalnim tumorima (59, 83).

Prema dostupnim izvorima, dosad nije istražen izražaj paneksina u karcinomu pločastih stanica grkljana.

1.10. Vimentin

Vimentin je intermedijarni filament tipa III i strukturni protein citoskeleta (84). Njegova je uloga formiranje i održavanje oblika stanice i cjelovitosti citoplazme, stabilizacija citoskeleta i organizacija drugih proteina uključenih u pričvršćivanje, migraciju stanica i staničnu signalizaciju (85, 86).

U promijenjenom epitelu vimentin je indirektni biljeg epitelno-mezenhimalne pretvorbe (87, 88), (Slika 8). Uočena je njegova važna uloga u brojnim fiziološkim procesima kao što je normalno cijeljenje rane jer je vimentin, ključni regulator fibroze, značajan u modulaciji vaskularne konstrikcije i tonusa i ima ulogu u neurogenezi, metabolizmu masti, homeostazi lipida i održavanju tjelesne mase (89).



Slika 8. Shematski prikaz čimbenika epitelno – mezenhimalne pretvorbe (EMT). Preuzeto i prilagođeno. Izvor: Jiang i sur., 2022 (88); <https://www.frontiersin.org/journals/oncology/articles/10.3389/fonc.2022.864980/full>

Vimentin može biti jako izražen u primarnom i metastatskom karcinomu podrijetla epitela, koji normalno izražava samo keratinske intermedijarne filamente. Izražaj vimentina u tumorskom tkivu povezan je s povećanim metastatskim potencijalom i kraćim preživljenjem u bolesnika s karcinomom usne šupljine, pluća, prostate i dojke (90-92).

Liu i suradnici su kod 85 bolesnika s karcinomom usne šupljine, imunohistokemijskom analizom pokazali da je jaki izražaj vimentina bio značajno povezan s učestalijim regionalnim presadnicama ($p < 0.05$) i lošijim ukupnim preživljenjem ($p < 0.05$), što je dovelo do zaključka da je jaki izražaj

vimentina izrazito povezan s povećanim metastatskim potencijalom i može služiti kao loš prognostički biljeg kod bolesnika s karcinomom usne šupljine (91).

Isto tako, izražaj vimentina u karcinomu pločastih stanica grkljana je prognostički nepovoljan, neovisno o kliničkom stadiju i histološkom podtipu tumora (93). Karamagkiolas i suradnici su istraživali prognostičku vrijednost NOTCH 1, vimentina i *Metastasis-associated 1* (MTA1) proteina, imunohistokemijskom i potom biostatističkom analizom patohistoloških uzoraka 69 ispitanika. NOTCH 1 izražaj nije pokazao značajnu prognostičku ulogu, dok su vimentin i MTA1 pokazali značajan prognostički potencijal, neovisno o TNM stadiju i histološkom gradusu tumora (93). Pozitivni izražaj vimentina je bio prediktor učestalijeg povrata bolesti i lošijeg ukupnog preživljenja (93).

1.11. HPV infekcija i karcinom grkljana

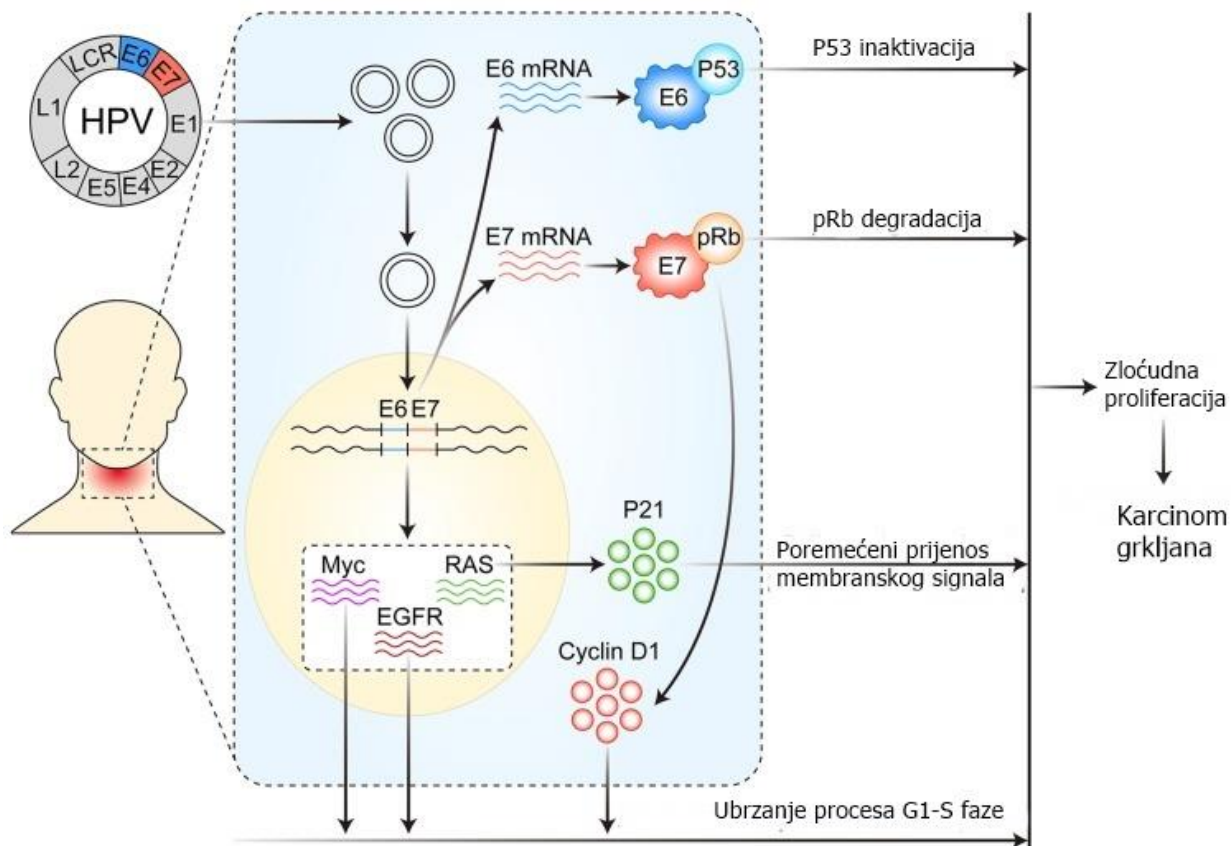
Humani papiloma virusi (HPV) su skupina DNA virusa koji pripadaju obitelji *Papillomaviridae*. Do danas je otkriveno više od 200 podtipova koji prvenstveno napadaju kožu i sluznicu, a ovisno o tipu mogu izazvati hiperplastične lezije, prekanceroze i rak. Genitalni HPV uzrokuje promjene u anogenitalnom području, kožni HPV stvaranje bradavica na koži, a ostale HPV skupine su neodređenog rizika. Tradicionalno se HPV virusi dijele prema njihovu onkogenom potencijalu na HPV niskog rizika (HPV 6, 11, 30, 42, 43, 44, 53, 54, 55 itd.) koji uzrokuju nastanak bradavica i HPV visokog rizika (HPV 16, 18, 31, 33, 35, 39, 45, 51, 52, 56, 58, 59, 66 i 68) koji uzrokuju prekanceroze i karcinom anogenitalne regije te regije glave i vrata (94).

HPV infekcija je najčešća spolno prenosiva infekcija u oba spola (95). Utjecaj HPV-a na nastanak raka vrata maternice i karcinom anogenitalne regije je davno dokazan. Syrjänen i suradnici su 1983. godine opisali potencijalnu poveznicu HPV infekcije s karcinomom glave i vrata (96). Sve veći broj karcinoma glave i vrata može se povezati s HPV infekcijom, posebice orofaringealni karcinom pločastih stanica, karcinom pločastih stanica grkljana i karcinom pločastih stanica usne šupljine (97). HPV-om inducirani karcinomi tipično pogađaju mlađe ljude, bez prethodne anamneze prekomjerne konzumacije duhana i alkohola, slobodnijeg seksualnog ponašanja i višeg socioekonomskog statusa (97).

Na temelju epidemioloških podataka i dokaza o ulozi HPV-a u kancerogenezi tumora glave i vrata, Međunarodna agencija za istraživanje raka (*The International Agency for Research on Cancer - IARC*) je uvrstila HPV među kancerogene za određena sjelja tumora glave i vrata, prvenstveno za karcinom orofarinksa (98). U zadnjem desetljeću se prati globalni trend porasta incidencije HPV-om izazvanih karcinoma glave i vrata, s porastom učestalosti za 36,5% (99).

Poveznica HPV infekcije s drugim sijelima raka glave i vrata, izuzev orofarinksa, još nije u potpunosti razjašnjena, iako su neki podtipovi HPV, najčešće HPV 16, otkriveni u karcinomu pločastih stanica grkljana (97). Prevalencija HPV-a u raku grkljana je 20% do 30%. Postotak se razlikuje između studija i ovisi o načinu detekcije virusa (100). Utjecaj HPV infekcije na nastanak i razvoj karcinoma grkljana zasniva se djelovanju njegovih onkogenih na stanične antionkogene. Nakon što HPV inficira epitelne stanice sluznice grkljana, HPV DNA se integrira u genom stanice

domaćina. To dovodi do izražaja virusnih onkoproteina E6 i E7 koji blokiraju proteine TP53 i Rb što omogućava malignu transformaciju epitelne stanice (101), (Slika 9).



Slika 9. Shematski prikaz zloćudne pretvorbe u karcinomu grkljana potaknute HPV infekcijom. Preuzeto i prilagođeno. Izvor: Yang i sur., 2019 (101); <https://www.jcancer.org/v10p4455.htm>

2. CILJEVI I HIPOTEZE

2.1. Ciljevi istraživanja

Ciljevi ovog istraživanja bili su:

1. ispitati ima li razlike u izražaju koneksina 37, 40, 45, paneksina 1 i vimentina između rubne zdrave sluznice i karcinoma pločastih stanica grkljana, te razlikuje li se izražaj tih biljega s obzirom na stupanj diferencijacije karcinoma;
2. ispitati povezanost izražaja ispitivanih biljega s veličinom primarnog tumora;
3. ispitati povezanost izražaja ispitivanih biljega u primarnom karcinomu pločastih stanica grkljana sa statusom regionalnih limfnih čvorova;
4. ispitati povezanost izražaja ispitivanih biljega s HPV statusom tumora
5. ispitati povezanost svih praćenih parametara s mjerama ishoda – vremenom bez pojave lokalnog recidiva ili udaljene metastaze (odnosno preživljenjem bez znakova bolesti) i ukupnim preživljenjem.

2.2. Hipoteze

- Koneksini 37, 40, 45 i paneksin 1 su normalno izraženi u zdravom epitelu sluznice grkljana, a u karcinomu pločastih stanica njihov izražaj je povezan sa stupnjem diferencijacije karcinoma, što upućuje na tumor-supresorski učinak koneksina i paneksina u tkivu grkljana.

- Vimentin je izražen u slabo diferenciranom karcinomu pločastih stanica kao indirektni znak epitelno-mezenhimalne pretvorbe, a njegov izražaj povezan s negativnim prognostičkim pokazateljima i lošijim kliničkim ishodom.

- Izražaj p16 kao indirektni znak pozitivnog HPV statusa povezan je s boljim ishodom bolesnika s HPV-pozitivnim karcinomom pločastih stanica grkljana.

3. METODE

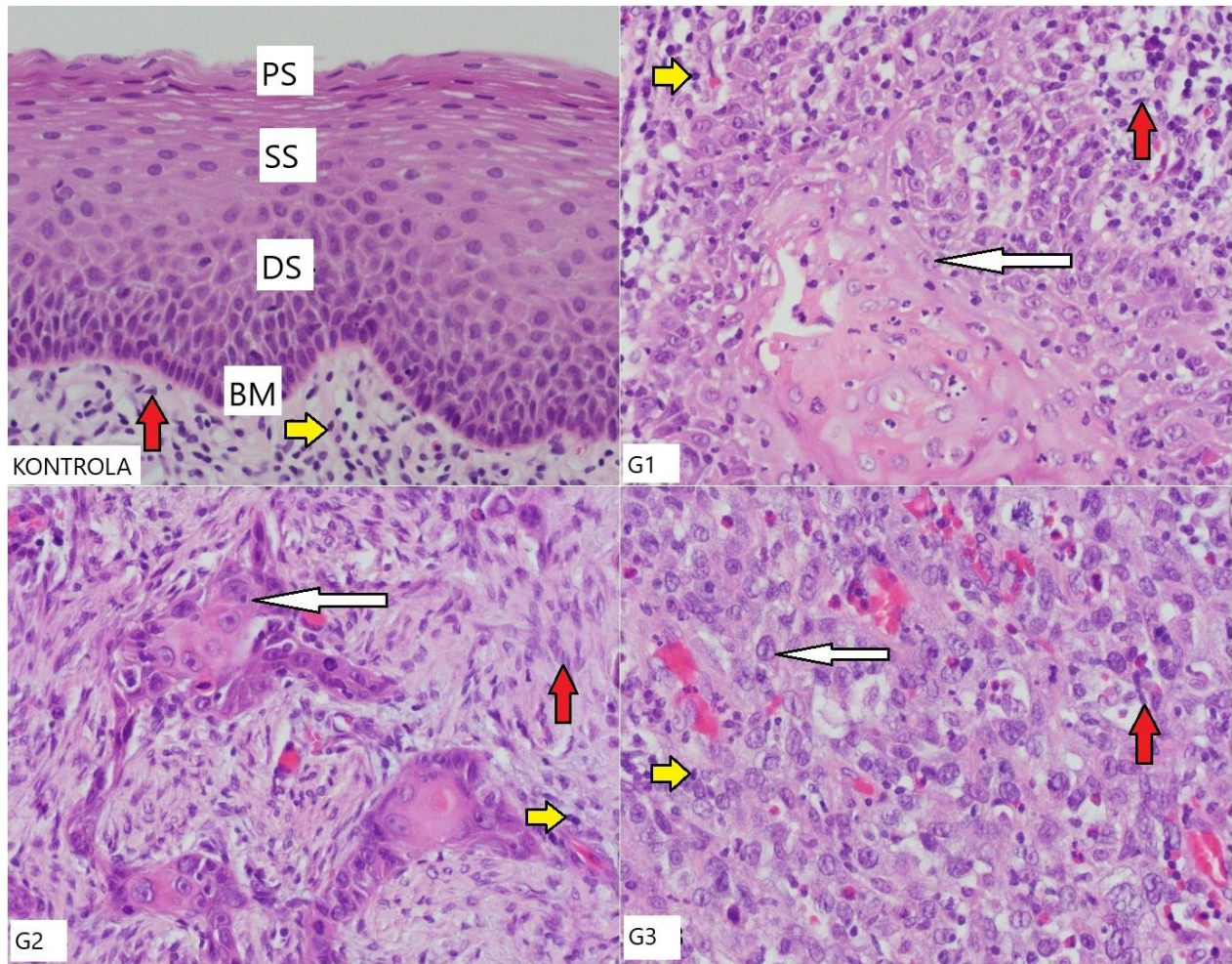
3.1. Ispitanici

U ispitivanom uzorku su 32 bolesnika s karcinomom pločastih stanica grkljana koji su bili podvrgnuti parcijalnoj ili totalnoj laringektomiji u Klinici za bolesti uha, nosa i grla s kirurgijom glave i vrata KBC Split (u daljnjem tekstu Klinika) u razdoblju od 1. siječnja 2017. do 31. prosinca 2018. godine.

Klinički podaci (dob, spol, tip operacije, stadij bolesti, datum postavljanja patohistološke dijagnoze, datum dijagnoze recidiva ili udaljene metastaze) prikupljeni su iz pismohrane Klinike. Praćenje je završeno 31. prosinca 2021. kad je određen status ispitanika (živ/mrtav) i izračunato ukupno preživljenje i preživljenje bez bolesti, odnosno pojave lokalnog recidiva ili udaljene metastaze.

Iz računalne baze Kliničkog zavoda za patologiju, sudsku medicinu i citologiju KBC Split prikupljeni su patološki nalazi, a iz arhive originalni histološki preparati i parafinski blokovi tumorskog tkiva i zdrave sluznice grkljana za imunofluorescencijsku i imunohistokemijsku analizu (Slika 10). Iz patološkog nalaza prikupljeni su podaci o lokalizaciji primarnog tumora (supraglotično, glotično, subglotično, transglotično), veličini tumora (mm^3), limfokapilarnoj i perineuralnoj invaziji, stupnju diferencijacije tumora, stanju resekcijskih rubova, statusu limfnih čvorova i datumu postavljanja patohistološke dijagnoze.

Kriteriji uključenja u studiju bili su da ima dovoljno dostupnog materijala u parafinskom bloku (tumorskog tkiva i zdrave sluznice) te da su dostupni potpuni klinički podaci s kliničkim praćenjem. Iz istraživanja su isključeni bolesnici koji su primarno onkološki liječeni, koji su u trenutku dijagnoze imali udaljene metastaze i bolesnici koji nisu bili redovito klinički praćeni.



Slika 10. Prikaz različitih histoloških gradusa karcinoma pločastih stanica grkljana i zdrave sluznice grkljana, obojanog H & E, G1 – gradus 1, G2 – gradus 2, G3 – gradus 3, CTRL – kontrolna skupina, PS – površinski sloj zdravog epitela grkljana, SS – srednji sloj, DS – duboki sloj, BM – bazalna membrana, crvene strelice – fibroblasti, bijele strelice – zloćudne epitelne stanice, žute strelice – limfociti. Mjerilo = 20 μ m, odnosi se na sve (uvećanje 400x).

3.2. Metodologija

Radi se o kohortnom retrospektivno-prospektivnom istraživanju. Izvor podataka je primarni, prikupljanjem vlastitih podataka.

U laboratoriju Katedre za patologiju Medicinskog fakulteta su iz izabranih parafinskih blokova tumorskog tkiva sa zdravim reseksijskim rubom izrezani preparati debljine 5 mikrometara.

3.2.1. Imunofluorescencijska analiza

Imunofluorescencijsko bojanje je ručno izvedeno u Zavodu za anatomiju, histologiju i embriologiju Medicinskog fakulteta. Preparati su deparafinirani i rehidrirani prolaskom kroz ksilol i gradijent alkohola (deparafinizacija 3x 5', ispiranje u alkoholu: 100% 10', 100% 10', 96% 5', 70% 5', ispiranje destiliranom vodom), skuhanu u citratnom puferu u mikrovalnoj pećnici 12', ohlađeni na sobnoj temperaturi i isprani radnom otopinom PBS-a (engl. phosphate-buffered saline). Nespecifično bojenje je spriječeno apliciranjem protein blokirajućeg pufera, u kojem su uzorci inkubirani tijekom 30' (ab64226, Abcam, Cambridge, UK) i nakon toga aplicirano primarno protutijelo u kojem su uzorci inkubirani tijekom noći u vlažnoj komori. Nakon ispiranja u PBS-u, aplicirano je sekundarno protutijelo u kojem su uzorci inkubirani tijekom 1h. Nakon ispiranja, apliciran je DAPI za bojenje jezgara. Preparati su analizirani na Olympus epifluorescencijskom mikroskopu X51 (Olympus, Tokyo, Japan) i slikani digitalnom kamerom u 10 nepreklapajućih polja na povećanju 400x. Slike su obrađene pomoću Cella Imaging Software za mikroskopiju (Olympus Soft Imaging Solution GmbH, Münster, Germany) i analizirane pomoću ImageJ softvera (National Institutes of Health, Bethesda, MD, USA). Pozitivan izražaj koneksina i paneksina je zrnati membranski signal, a vimentina homogeni citoplazmatski signal u stanicama. Pozitivna kontrola za koneksine i paneksin 1 bio je epitel na zdravom rubu sluznice, a za vimentin bili su fibroblasti. Negativna kontrola bila je preparat na koji nije aplicirano primarno protutijelo.

U analizi je rabljena IRS (engl. *immunoreactivity score*) klasifikacija u kojoj se umnaža postotak pozitivnih stanica, vrednovan između 0-4 (0 = bez pozitivnih stanica, 1 ≤ 10% pozitivnih stanica, 2 = 10-50% pozitivnih stanica, 3 = 50-80% pozitivnih stanica, 4 ≥ 80% pozitivnih stanica) s

intenzitetom bojanja, vrednovanim od 0 do 3 (0 = nema bojanja, 1 = slabo bojanje, 2 = umjereno bojanje, 3 = jako bojanje) (102). Izračun je izražen vrijednostima od 0 do 12. IRS 0 - 1 = negativan, 2 - 3 = pozitivan, slab izražaj, 4 - 8 = pozitivan, umjeren izražaj, 9 - 12 = pozitivan, jaki izražaj.

Rabljena su slijedeća primarna protutijela: kuničja protutijela na Cx37 (GJA4ab181701), Cx40 (GJA5 ab213688) i Cx45 (GJA7 ab135474), sva u razrjeđenju 1:100, (Abcam Cambridge, UK), kuničje protutijelo na Panx1 u razrjeđenju 1:300 (Temecula California 92590 ABN 242) i kozje protutijelo na vimentin u razrjeđenju 1:300 (R&D Systems, Minneapolis, MN, USA). Za vizualizaciju rabljena su odgovarajuća sekundarna protutijela obilježena fluorescentnom tvari i to poliklonalno magareće protutijelo na kuničje IgG (konjugirano s Alexa Fluor 488, Molecular Probes Life Technologies, Eugene, Oregon, USA) i poliklonalno magareće protutijelo na ovčje IgG (konjugirano s Rhodamine Red, Jackson Immuno Research Laboratories, Inc., Baltimore, PA, USA).

3.2.2. Imunohistokemijska analiza

Preparati su strojno imunohistokemijski obojeni s monoklonalnim protutijelom na p16 (Ventana) na aparatu Ventana BenchMark ULTRA IHC/ISH System, Rosche standardnim postupkom i analizirani na svjetlosnom mikroskopu Olympus BX 41. Kriterij koji upućuje na HPV infekciju bio je pozitivno p16 bojenje u jezgri i citoplazmi u više od 70% tumorskih stanica (19). Vanjska kontrola je bio HPV pozitivni karcinom vrata maternice, a negativna kontrola preparat na koji nije aplicirano primarno protutijelo.

3.3. Statistički postupci

Za statističku analizu korišten je statistički paket National Council for Social Studies (NCSS) 2022 software (Kaysville, Utah, USA). Razina statističke značajnosti je $p < 0,05$, a svi intervali pouzdanosti (CI) na razini od 95%. Kvalitativni podaci (spol, lokalizacija tumora, limfovaskularna i perineuralna invazija, TNM stadij) izraženi su kao broj (N) i postotak (%).

Kvantitativne varijable (dob, veličina/volumen tumora) prikazane su kao medijan (IQR - interkvartilni raspon).

Razlike u numeričkim neparametrijskim nepovezanim varijablama ispitane su Kruskal-Wallis testom i u post hoc analizom Mann-Whitney i Dunn testom. Za analizu kategoričkih varijabli korišten je χ^2 test, a za izračun stupnja povezanosti Spearmanov koeficijent korelacije (Rho).

Model logističke regresije korišten je za određivanje nezavisnih prognostičkih čimbenika. ROC krivuljom izračunate su *cut-off* vrijednosti parametara od interesa značajne za pojavu recidiva ili udaljene metastaze te ukupno preživljenje (engl. *Overall survival* - OS). Ukupno preživljenje je definirano kao vrijeme od trenutka dijagnoze do trenutka smrti od karcinoma grkljana ili bilo kojeg drugog uzroka ili kraja praćenja. Preživljenje bez znakova bolesti (engl. *Disease free survival* - DFS) se odnosi na preživljenje od dijagnoze do povrata bolesti (bilo lokalnog ili udaljenog) ili smrti od bilo kojeg uzroka.

Izračun potrebne veličine uzorka proveden je korištenjem mrežnog programa koji se nalazi na mrežnoj stranici <http://www.stat.ubc.ca/~rollin/stats/ssize/>. Za izračun su korišteni preliminarni podaci iz pilot pokusa na šest uzoraka dobiveni analizom fotografija zdravog tkiva i tumora gradusa 3 za izražaj Cx37, sa sljedećim parametrima; $\mu_1 = 8,14$, $\mu_2 = 2,88$, $\sigma = 2,38$, $\text{power} = 80\%$, $p = 0,05$, pri čemu je dobivena najmanja potrebna veličina uzorka $n = 4$.

3.4. Etička načela

Znanstveno istraživanje sukladno je sa svim primjenljivim svjetskim smjernicama i preporukama čiji je cilj osigurati pravilno ophođenje i rukovanje s biološkim materijalima, u ovom slučaju s tkivom grkljana. Istraživački tim koji je odgovoran za provedbu ovog istraživanja jamči za sigurnost i tajnost svih podataka. Svi prikupljeni podatci su korišteni isključivo u istraživačke svrhe, bez navođenja bilo kakvih osobnih podataka o bolesnicima. Podatci uneseni kroz računalni sustav i u bazu podataka su šifrirani i pristup njima je omogućen samo članovima istraživačkog tima i članovima etičkog povjerenstva. Istraživanje je provedeno u skladu s načelima Helsinške

deklaracije (103). Istraživanje je odobrilo Etičko povjerenstvo Kliničkog bolničkog centra Split 1. travnja 2021. (Ur.br: 2181-147-01/06/M.S.-20-02).

4. REZULTATI

U istraživanje su uključena 32 ispitanika s karcinomom pločastih stanica grkljana. Imunofluorescencijska i imunohistokemijska analiza izražaja koneksina 37, 40, 45, paneksina 1, vimentina i p16 je urađena na tumorskom tkivu, a kontrola na istom preparatu bila je zdrava sluznica rubno. Dvadeset i devet (91%) ispitanika je muškog, a tri (9%) ženskog spola. Medijan životne dobi je 68 (43-84, min-max) godina. Ispitanici su podijeljeni u tri skupine prema stupnju diferencijacije tumora (G1-G3), od toga 10 (31%) G1, 12 (38%) G2 i 10 (31%) G3. Kliničke i patohistološke karakteristike su prikazane u Tablici 4.

Tablica 4. Kliničke i patohistološke karakteristike 32 ispitanika s karcinomom grkljana prema stupnju diferencijacije tumora

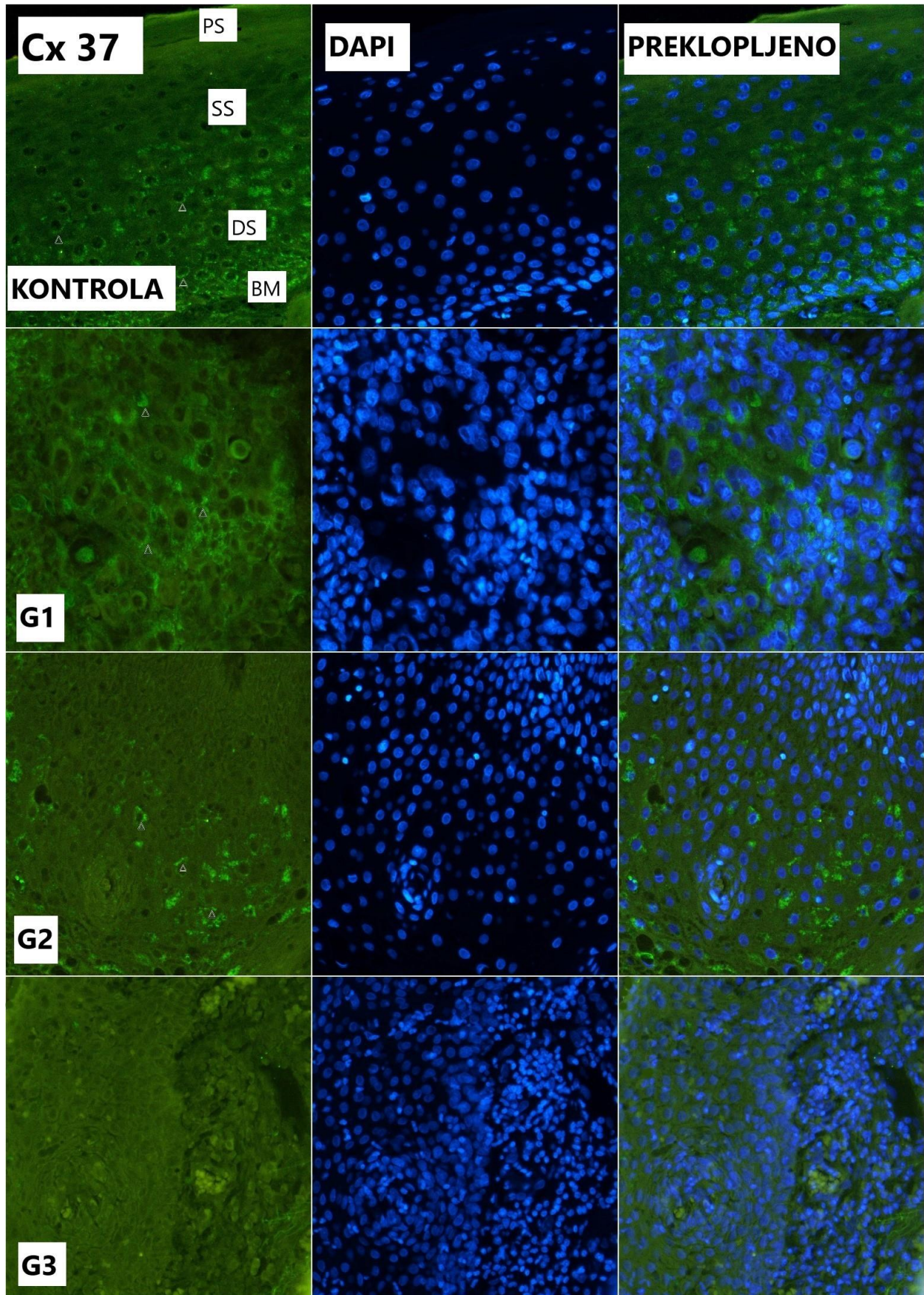
Parametar		Gradus 1	Gradus 2	Gradus 3	P
		N=10	N=12	N=10	
Dob		67,5 (51-84)	67 (47-82)	68 (43-80)	0,996*
Spol	Muški	9	11	9	0,177**
	Ženski	1	1	1	
Lokalizacija tumora u grkljanu	Glotički	8	3	1	0,012**
	Supraglotički	1	2	2	
	Transglotički	1	7	7	
Volumen tumora	cm ³	3,455 (0,280-36)	6 (0,245-10,500)	5 (2-48)	0,540*
Limfovaskularna invazija	Da	0	4	8	0,049**
	Ne	10	8	2	
Perineuralna invazija	Da	0	2	6	0,002**
	Ne	10	10	4	
TNM	T1	4	1	0	0,003**
	T2	3	2	0	
	T3	2	9	5	
	T4	1	0	5	
	N0	9	8	5	
N+	1	4	5		
Stadij bolesti	M0	10	12	10	0,031**
	M+	0	0	0	
	Rani (I+II)	7	3	0	
Kasni/Uznapredovali (III+IV)	3	9	10		

* Kruskal-Wallis test, ** χ^2 test

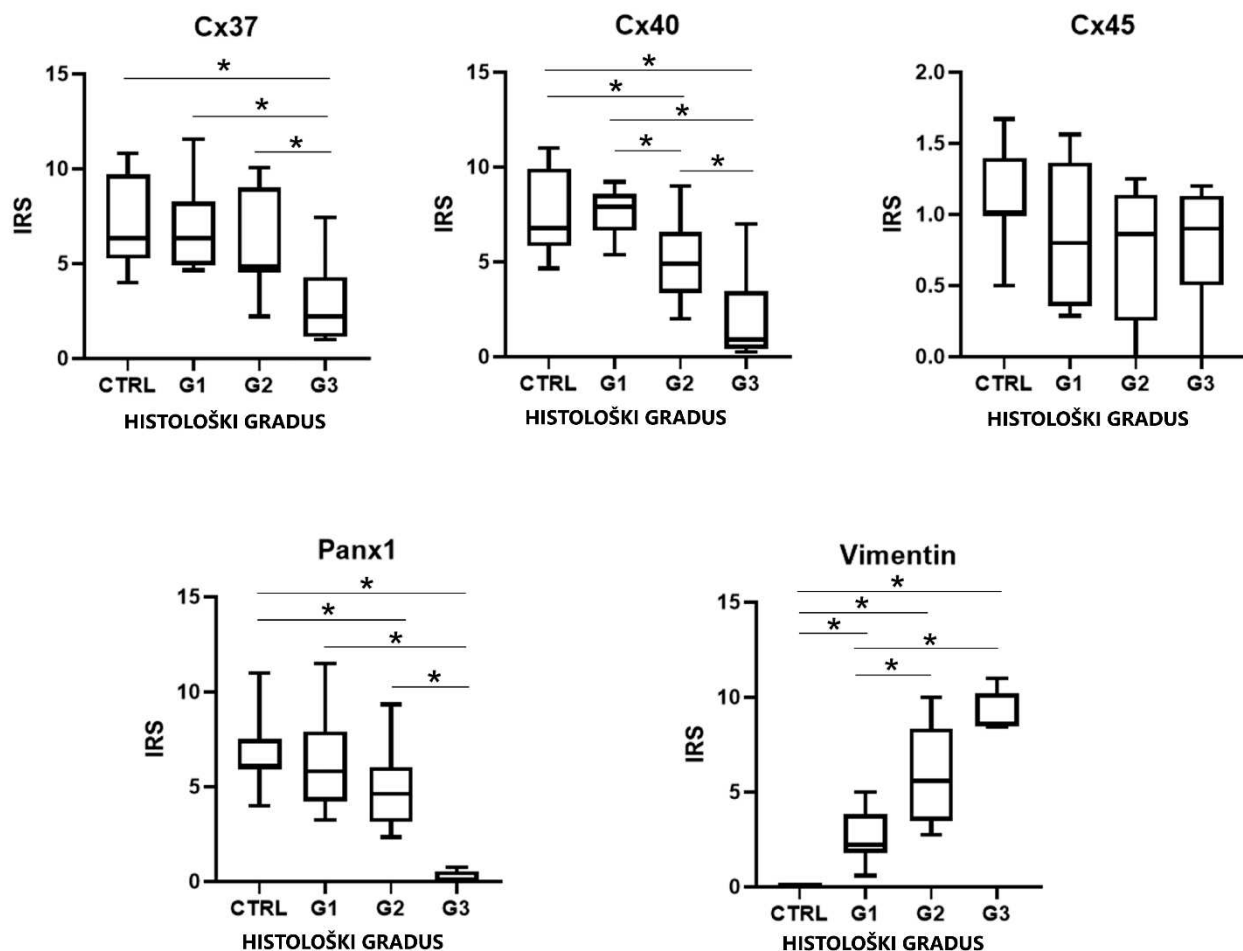
Ispitanici s različitim stupnjem diferencijacije tumora nisu se razlikovali po dobi, spolu i volumenu tumora (svi $p > 0,05$). Limfovaskularna i perineuralna invazija su značajno češće nađeni u ispitanika sa slabo diferenciranim karcinomom pločastih stanica (G3) ($p = 0,049$; $p = 0,002$).

4.1. Izražaj koneksina 37

Cx37 je izražen kao zrnato obojenje na staničnoj membrani epitelnih stanica. Izražaj Cx37 se značajno razlikovao između tumorskih stanica i kontrole, tj. rubne zdrave sluznice grkljana (Slika 11 i 12) ($p = 0,016$, $\chi^2 = 8,294$). Vrijednost IRS medijana u karcinomu svih gradusa je 5 (IQR: 4,14-7,69), a u kontroli 6,34 (IQR: 5,27-9,71). U sluznici grkljana je jaki izražaj Cx37 bio nađen uglavnom u dubljim slojevima epitela. U karcinomu, izražaj Cx37 je najizraženiji u G1, a najslabije u G3. Nije bilo razlike u IRS medijanu između G1 i G2, medijan 6,36 (IQR: 4,93-8,27) odnosno 4,94 (IQR: 4,59-8,96; $p = 0,308$). Izražaj Cx37 u G1 i G2 se značajno razlikovao u odnosu na G3, medijan 2,21 (IQR: 1,15-4,29; $p = 0,015$; $Z = 2,440$; odnosno $p = 0,017$; $Z = 2,388$). Izražaj Cx37 se značajno razlikovao između G3 i kontrole ($p = 0,005$; $Z = 2,838$). Izražaj Cx37 u tumoru nije povezan s izražajem vimentina ($p = 0,403$) i Cx45 ($p = 0,391$), a povezan je s izražajem Panx 1 ($p = 0,037$; $Rho = 0,411$) i Cx40 ($p < 0,001$; $Rho = 0,619$).



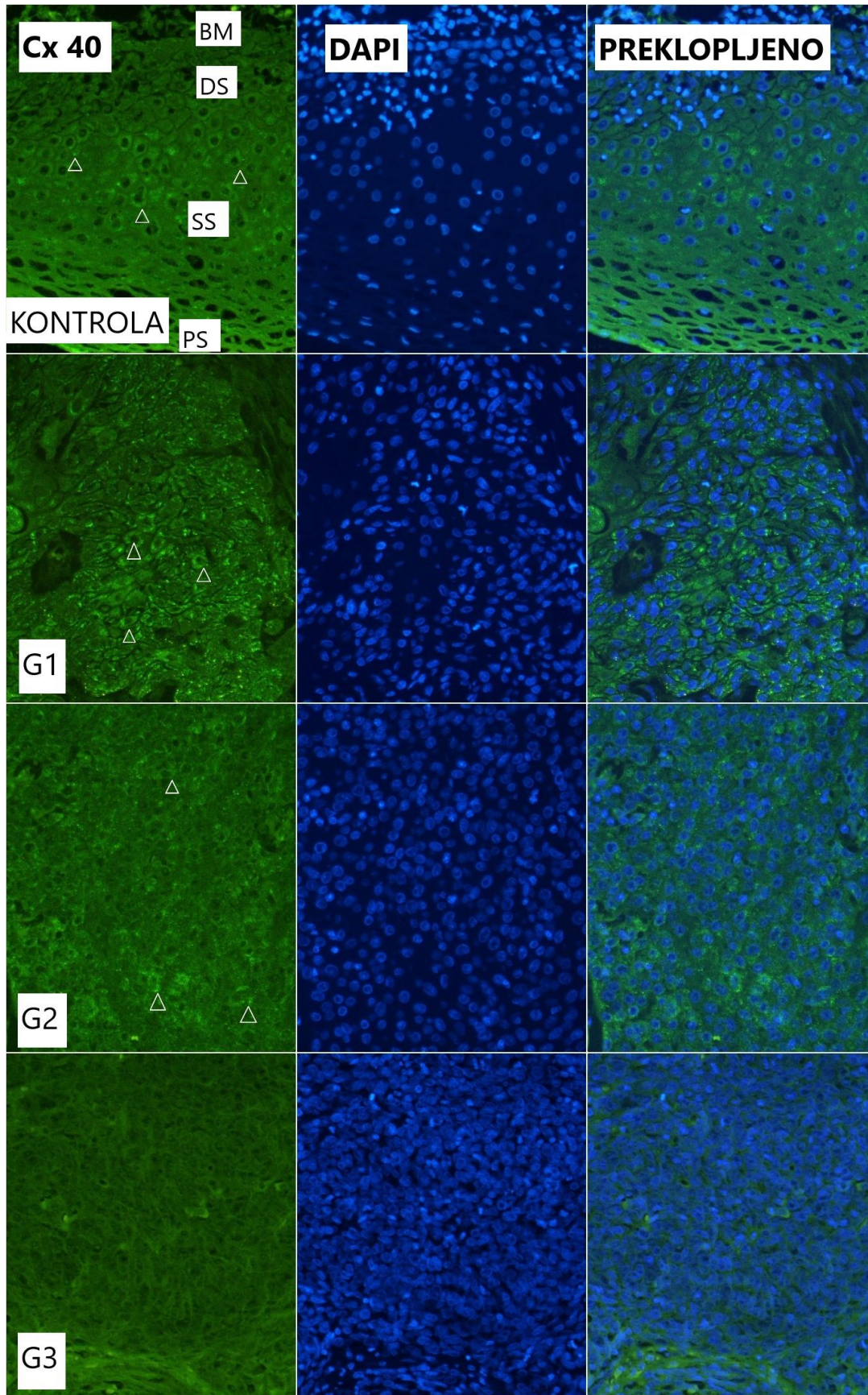
Slika 11. Izražaj koneksina 37 (Cx37, strelice) u normalnoj sluznici grkljana i karcinomu pločastih stanica različitog stupnja diferencijacije (zeleno – Cx37, plavo – DAPI, G1 – gradus 1, G2 – gradus 2, G3 – gradus 3, CTRL – kontrolna skupina, PS – površinski sloj zdrave sluznice grkljana, SS – srednji sloj, DS – duboki sloj, BM – bazalna membrana). Mjerilo = 20 μ m, odnosi se na sve (uvećanje 400x).



Slika 12. Usporedba IRS medijana (IQR) karcinoma pločastih stanica grkljana s obzirom na stupanj diferencijacije (G) i kontrolu (CTRL) za koneksine 37, 40, 45 (Cx37, 40, 45), panexin 1 (Panx1) i vimentin. Zvezdica – statistički značajne razlike između označenih skupina (p < 0,05).

4.2. Izražaj koneksina 40

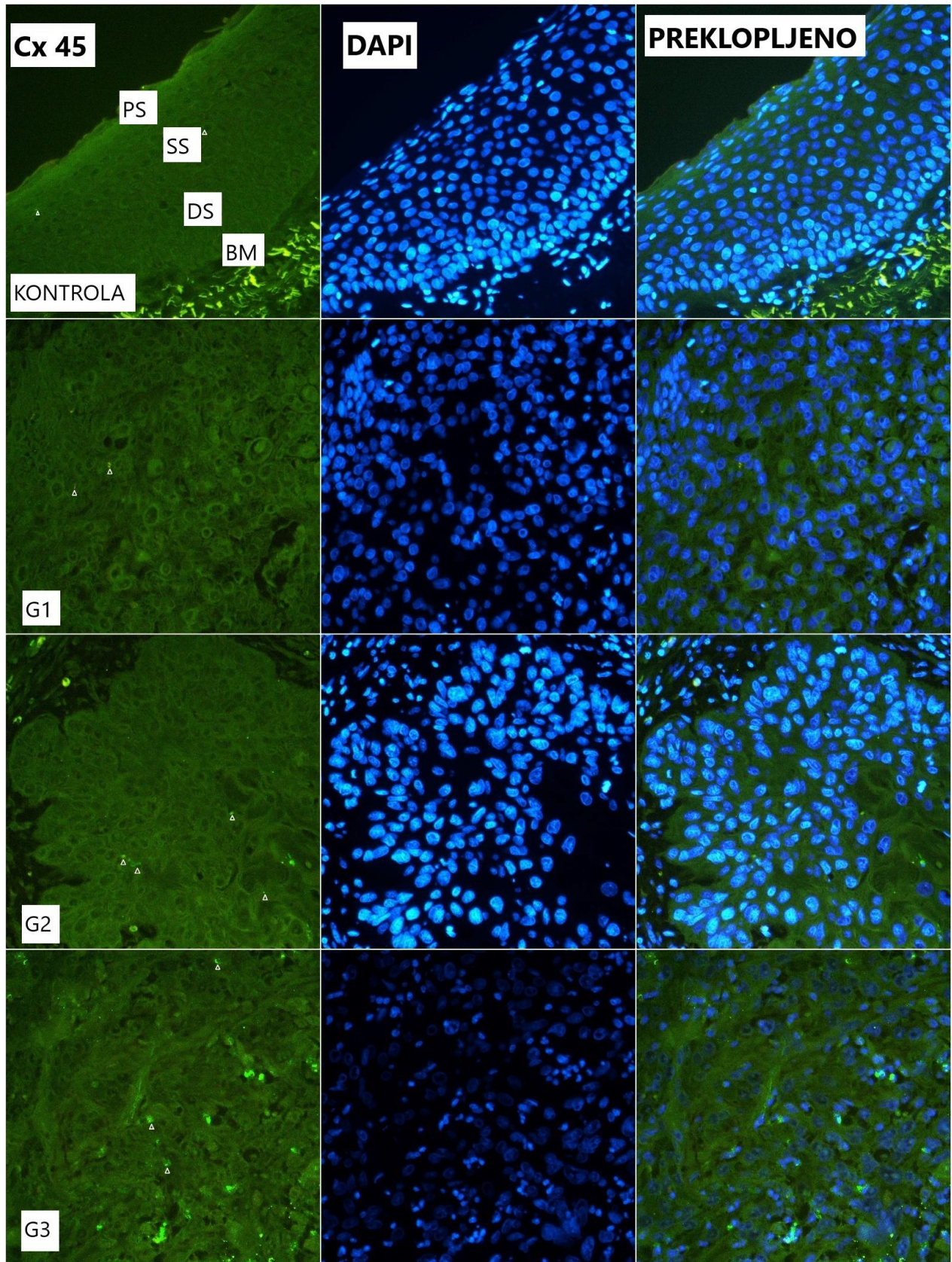
Imunohistokemijski, izražaj Cx40 se razlikovao između karcinoma i kontrole (Slike 12 i 13) ($p < 0,001$; $\chi^2 = 15,155$). IRS medijan u karcinomu je bio 5,44 (IQR: 2,13-7,47), a u kontroli 6,79 (IQR: 5,83-9,93). U kontroli je Cx40 jako izražen na staničnoj membrani u srednjem/dubokom sloju epitela. Izražaj Cx40 je značajno slabiji u slabo diferenciranom karcinomu. Utvrđena je razlika u IRS medijanu između G1 i G2, 7,89 (IQR: 6,65-8,59) prema 4,91 (IQR: 3,34-6,56) ($p = 0,009$; $Z = -2,629$). U karcinomu G3 izražaj Cx40 je bio značajno slabiji nego u karcinomu G1 i G2, IRS medijan 0,57 (IQR: 0,43-2,25) ($p = 0,002$; $Z = 3,069$; odnosno $p = 0,009$; $Z = 2,578$). Izražaj Cx40 je značajno manji u karcinomu G2 nego kontroli ($p = 0,013$; $Z = 2,495$), kao i karcinomu G3 nego kontroli ($p = 0,002$; $Z = 3,059$). Nije utvrđena značajna razlika u izražaju Cx40 između karcinoma G1 i kontrole ($p = 0,659$). Postoji statistički značajna negativna povezanost između izražaja Cx40 i vimentina ($p = 0,002$. $Rho = -0,708$).



Slika 13. Izražaj koneksina 40 (Cx40, strelice) u normalnoj sluznici grkljana i karcinomu pločastih stanica grkljana različitog stupnja diferencijacije (zeleno – Cx40, plavo – DAPI, G1 – gradus 1, G2 – gradus 2, G3 – gradus 3, CTRL – kontrolna skupina, PS – površinski sloj zdrave sluznice grkljana, SS – srednji sloj, DS – duboki sloj, BM – bazalna membrana). Mjerilo = 20 μ m, odnosi se na sve (uvećanje 400x).

4.3. Izražaj koneksina 45

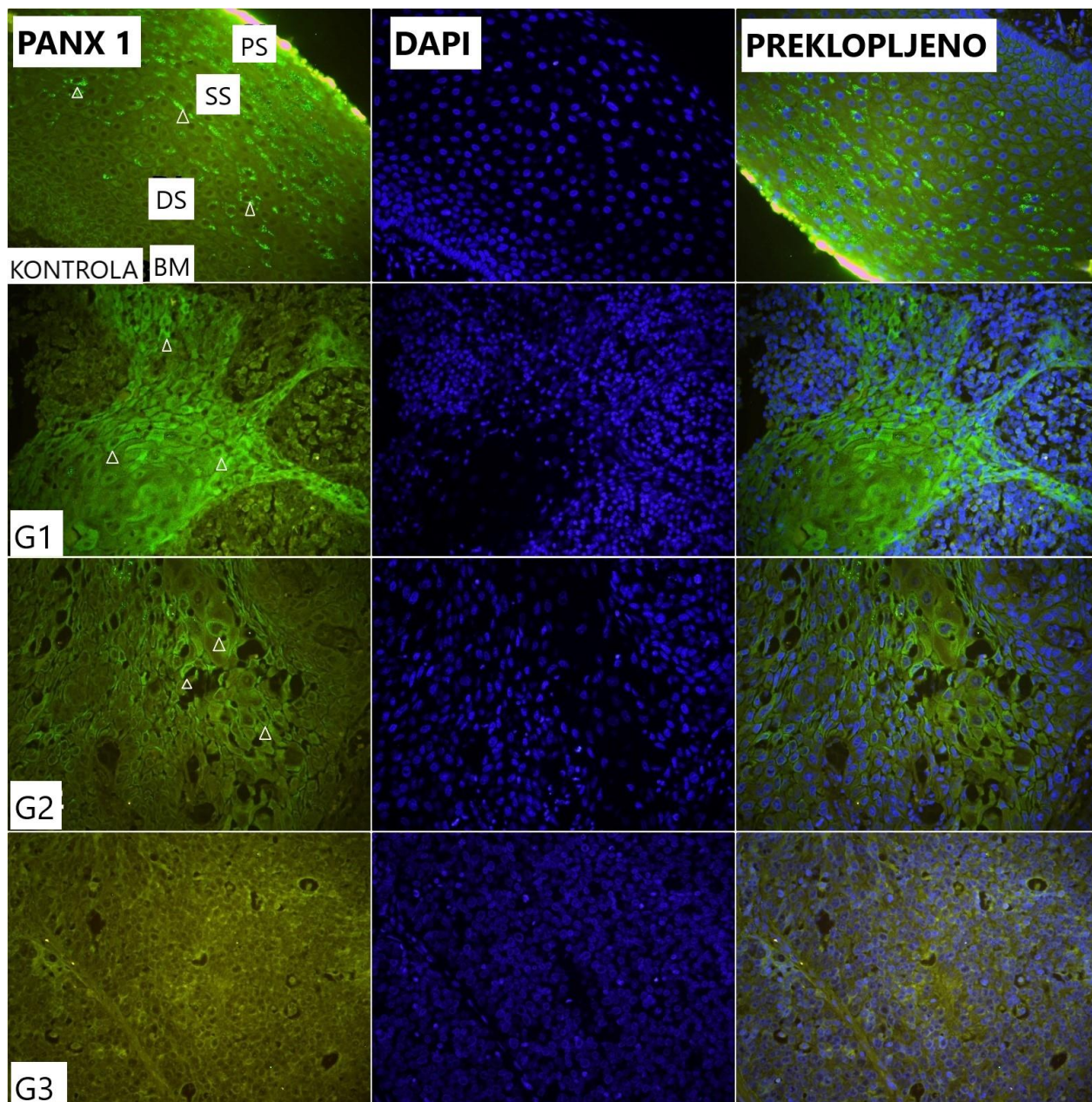
Kako je prikazano na slikama 12 i 14, izražaj Cx45 je također membranski, međutim uglavnom odsutan/slab i u karcinomu i kontrolnoj zdravoj sluznici, s IRS medijanima 0,83 (IQR: 0,37-1,16) i 1 (IQR 1-1,14). Nije utvrđena značajna razlika između karcinoma i kontrole, kao ni između različitih stupnjeva diferencijacije karcinoma ($p = 0,373$ i $p = 0,670$). Nije utvrđena povezanost Cx45 s izražajem vimentina ($p = 0,342$), Cx 40 ($p = 0,881$) ni Panx 1 ($p = 0,708$).



Slika 14. Izražaj koneksina 45 (Cx45, strelice) u normalnoj sluznici grkljana i karcinomu pločastih stanica grkljana različitog stupnja diferencijacije (zeleno – Cx45, plavo – DAPI, G1 – gradus 1, G2 – gradus 2, G3 – gradus 3, CTRL – kontrolna skupina, PS – površinski sloj zdrave sluznice grkljana, SS – srednji sloj, DS – duboki sloj, BM – bazalna membrana). Mjerilo = 20 μ m, odnosi se na sve (uvećanje 400x).

4.4. Izražaj paneksina 1

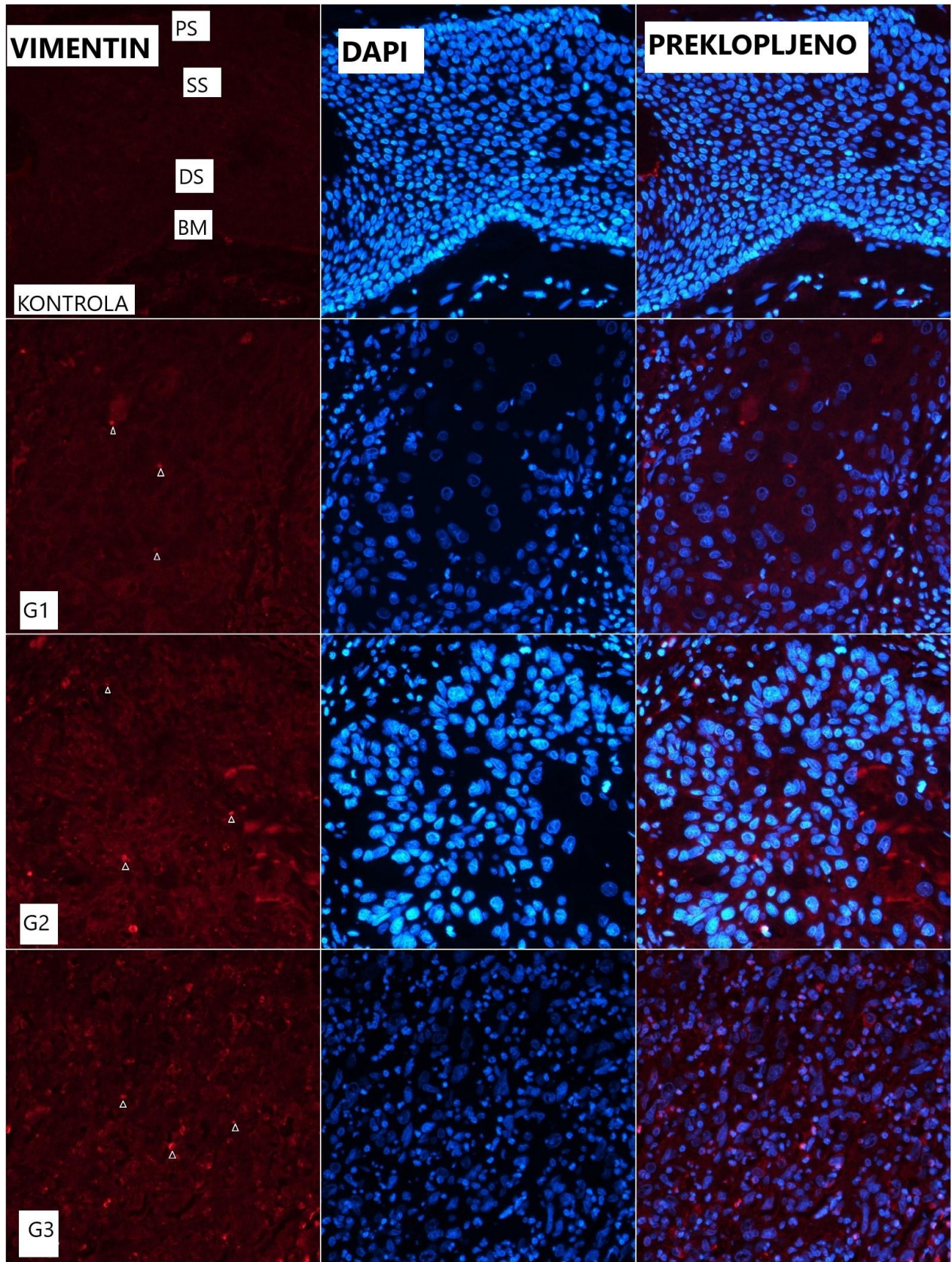
Imunohistokemijski je nađen zrnati membranski izražaj Panx1 na epitelnim stanicama. Izražaj Panx1 se razlikovao između karcinoma i kontrole (Slike 12 i 15) ($p < 0,001$; $\chi^2=19,672$). IRS medijan u karcinomu je 4,27 (IQR: 2,71-6,33), a u kontroli 6 (IQR: 6-7,5). Panx1 je izražen u površinskom/srednjem epitelnom sloju zdrave sluznice grkljana. U karcinomu, Panx1 je najizraženiji u G1, a najslabije u G3. Nije utvrđena razlika u IRS medijanu između karcinoma G1 5,81 (IQR: 4,25-7,92) i G2 4,62 (IQR: 3,15-6,05). Izražaj Panx1 u karcinomu G3 je bio vrlo nizak, IRS medijan 0 (IQR: 0-0,56), značajno manji nego u karcinomu G1 ($p < 0,001$; $Z = -3,784$) i karcinomu G2 ($p < 0,001$; $Z = -3,919$). Utvrđena je statistički značajna razlika između karcinoma G2 i kontrole ($p = 0,026$; $Z = -2,221$) te između karcinoma G3 i kontrole ($p < 0,001$; $Z = -3,997$). Nije utvrđena razlika između karcinoma G1 i kontrole ($p = 0,344$). Izražaj Panx1 je pozitivno povezan s izražajem Cx40 ($p = 0,037$; $Rho = 0,411$), a negativno povezan s izražajem vimentina ($p = 0,045$; $Rho = -0,492$).



Slika 15. Izražaj paneksina 1 (Panx1, strelice) u normalnoj sluznici grkljana karcinomu pločastih stanica grkljana različitog stupnja diferencijacije (zeleno – Panx1, plavo – DAPI, G1 – gradus 1, G2 – gradus 2, G3 – gradus 3, CTRL – kontrolna skupina, PS – površinski sloj zdrave sluznice grkljana, SS – srednji sloj, DS – duboki sloj, BM – bazalna membrana). Mjerilo = 20 μ m, odnosi se na sve (uvećanje 400x).

4.5. Izražaj vimentina

Izražaj vimentina je negativan u zdravoj sluznici grkljana (Slike 12 i 16). Homogeni citoplazmatski izražaj vimentina nalazi se u karcinomu G3. Najslabiji izražaj vimentina nađen je u karcinomu G1, IRS medijan 2,2 (IQR: 1,8-3,83), a najjači u karcinomu G3, IRS medijan 8,6 (IQR: 8,515-10,2). Postoji statistički značajna razlika u izražaju vimentina između karcinoma G1 i karcinoma G2 (medijan 5,6; IQR: 3,48-8,36; $p = 0,035$; $Z = -2,111$) te između karcinoma G1 i karcinoma G3 ($p = 0,006$; $Z = -2,761$). Nije utvrđena značajna razlika u izražaju vimentina između karcinoma G2 i karcinoma G3 ($p = 0,094$). Izražaj vimentina se značajno razlikuje između kontrole i karcinoma svih stupnjeva diferencijacije (svi $p < 0,05$).



Slika 16. Izražaj vimentina (strelice) u normalnoj sluznici grkljana i karcinomu pločastih stanica različitog stupnja diferencijacije (crveno – vimentin, plavo – DAPI, G1 – gradus 1, G2 – gradus 2, G3 – gradus 3, CTRL – kontrolna skupina, PS – površinski sloj zdrave sluznice grkljana, SS – srednji sloj, DS – duboki sloj, BM – bazalna membrana). Mjerilo = 20 μ m, odnosi se na sve (uvećanje 400x).

4.6. Izražaj koneksina 37, 40, 45, paneksina 1 i vimentina u usporedbi s patološkim karakteristikama tumora

Analizirani biljezi uspoređeni su s patološkim karakteristikama karcinoma. Veličina tumora (medijan volumena: 7,81; min-max: 0,25-48 cm³) nije povezana s izražajem Cx37 ($p = 0,326$), Cx40 ($p = 0,893$), Cx45 ($p = 0,652$) i Panx1 ($p = 0,579$). Utvrđena je pozitivna povezanost između veličine karcinoma i izražaja vimentina ($p = 0,029$; $Rho = 0,563$). Vrijednost Panx1 IRS medijana je 13 puta manja u karcinomu s limfovaskularnom invazijom ($p = 0,007$). Izražaj vimentina je 4 puta veći u karcinomu s limfovaskularnom invazijom ($p = 0,018$). Nije utvrđena povezanost između limfovaskularne invazije i izražaja Cx37, Cx40 i Cx45 (svi $p > 0,05$). Utvrđena je negativna povezanost između perineuralne invazije i izražaja Cx40, Cx45 i Panx1, a pozitivna povezanost s izražajem vimentina. Lokalizacija karcinoma nije povezana s izražajem Cx i Panx1 (svaki $p > 0,05$). Izražaj vimentina je najjači u transglotičkim karcinomima ($p = 0,029$) i veći u transglotičkom nego u glotičkom karcinomu (Tablica 5).

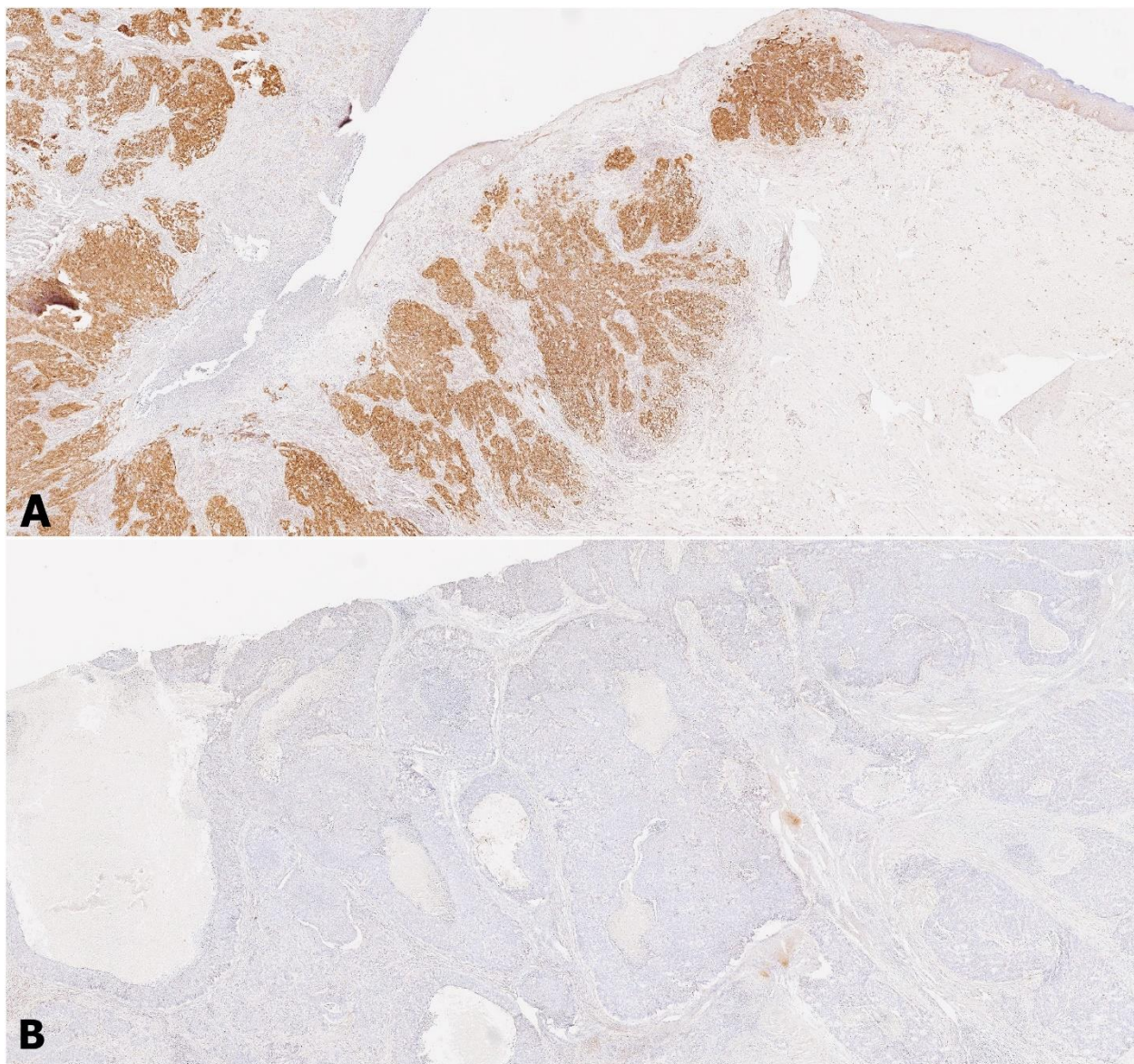
Tablica 5. Povezanost izražaja biljega s patološkim karakteristikama tumora

	Cx37	Cx40	Cx45	Panx1	Vimentin
Veličina tumora	NE (p=0,326)	NE (p=0,893)	NE (p=0,652)	NE (p=0,579)	DA (p=0,029)
LVI	NE (p=0,283)	NE (p=0,554)	NE (p=0,482)	DA (p=0,007)	DA (p=0,018)
PNI	NE (p=0,068)	DA (p=0,033)	DA (p=0,040)	DA (p=0,027)	DA (p=0,031)
Lokalizacija	NE (p=0,089)	NE (p=0,266)	NE (p=0,133)	NE (p=0,156)	DA (p=0,029)

Spearmanov koeficijent korelacije; LVI – limfovaskularna invazija, PNI – perineuralna invazija
DA (p < 0.05) / NE (p ≥ 0.05)

4.7. Izražaj p16

Citoplazmatski i nuklearni izražaj p16 u > 80% tumorskih stanica (HPV+ karcinom) nađen je u četiri ispitanika (12,5 %), od kojih po jedan ispitanik s karcinomom G1 i G3, a dva ispitanika s karcinomom G2. Nije utvrđena značajna razlika u izražaju p16 s obzirom na stupanj diferencijacije karcinoma (p = 0,646; Fisherov egzaktni test). Izražaj Cx37, Cx40, Cx45, Panx1 i vimentina nije se razlikovao između ispitanika s p16 pozitivnim i negativnim karcinomom (svi p > 0,05; Mann Whitney test) (Slika 17).



Slika 17. Imunohistokemijski izražaj p16 u karcinomu pločastih stanica grkljana, A) pozitivan i B) negativan (uvećanje 200x, p16/HRP).

4.8. Dijagnostička i prognostička uloga koneksina 37, 40, 45, paneksina 1, vimentina i p16

U trenutku postavljanja dijagnoze ispitanici nisu imali dokazanih udaljenih presadnica. Status regionalnih limfnih čvorova (N status) je određen prema prisutnosti pozitivnih limfnih

čvorova (N+ koji je uključivao N1-N3) ili odsutnosti (N0) presadnica u limfne čvorove vrata. Nije utvrđena značajna razlika u izražaju analiziranih koneksina prema N statusu (svi $p > 0,05$). IRS medijan za Panx1 bio je značajno veći u ispitanika s negativnim N statusom vrata nego s regionalnom metastatskom bolešću, s vrijednostima IRS od 4,5 i 2 ($p = 0,045$). Izražaj vimentina je bio veći u ispitanika s pozitivnim nego s negativnim N statusom (medijan 7,65 prema 3,83; $p = 0,048$). Po modelu logističke regresije, u karcinomu pločastih stanica grkljana Panx1 je neovisni prognostički čimbenik za regionalnu metastatsku bolest ($p = 0,049$; 95% CI: 0,563-0,980; OR: 0,76; koeficijent regresije – 0,271). Slabija diferencijacija karcinoma, veći T i pozitivna limfovaskularna invazija su čimbenici rizika za pozitivni N status (svi $p < 0,05$). Metastatska regionalna bolest je neovisni čimbenik za povrat bolesti i smrt ($p = 0,021$ i $p < 0,001$). Izražaj Cx37 i Cx40 je slabiji kod ispitanika koji su imali povrat bolesti u razdoblju praćenja od 3 godine ($p = 0,044$; odnosno $p = 0,024$). Vrijednost IRS medijana Cx37 je 3,25 (IQR: 2,06-4,53), a IRS medijana Cx40 je 0,57 (IQR: 0,44-4,78). Kod ispitanika koji nisu imali povrat bolesti u praćenom razdoblju je izražaj IRS medijana Cx37 i Cx40 bio 5,5 (IQR: 4,67-8,83) i 6 (IQR: 3,23-7,89). Nije utvrđena statistički značajna razlika između p16 pozitivnih i p16 negativnih karcinoma u odnosu na pojavu recidiva i smrt (oba $p = 1$, Fisherov egzaktni test) (Tablica 6).

Tablica 6. Prikaz povezanosti izražaja biljega s proširenosti i ishodom bolesti

	Cx37	Cx40	Cx45	Panx1	Vimentin	p16**
N status	NE ($p=0,266$)	NE ($p=0,903$)	NE ($p=0,456$)	DA ($p=0,045$)	DA ($p=0,048$)	NE ($p=0,789$)
Recidiv bolesti	DA ($p=0,044$)	DA ($p=0,024$)	NE ($p=0,882$)	NE ($p=0,365$)	NE ($p=0,278$)	NE ($p=0,678$)
Smrtni ishod	NE ($p=0,068$)	NE ($p=0,399$)	NE ($p=0,678$)	NE ($p=0,367$)	NE ($p=0,391$)	NE ($p=0,874$)

Mann-Whitney test, **Fisherov egzaktni test, DA ($p < 0.05$) / NE ($p \geq 0.05$)

Od ukupnog broja ispitanika, nakon medijana praćenja od 4,2 godine (minimum-maksimum: 3-5 godina) četiri bolesnika su preminula (12,5%). Nismo dokazali direktnu povezanost izražaja ispitivanih biljega sa smrtnim ishodom. Međutim, dokazali smo da je pozitivan status limfnih čvorova vrata, koji je bio povezan s izražajem ispitivanih biljega Panx1 i vimentina, bio nezavisni čimbenik rizika kako za recidiv bolesti, tako i za smrtni ishod ($p = 0,021$ i $p < 0,001$).

5. RASPRAVA

Karcinom pločastih stanica grkljana je najčešći tumor glave i vrata, a njegova prevalencija među svim zloćudnim novotvorinama je 1-2 % (104). U svijetu je 2017. godine ukupni broj novodijagnosticiranih karcinoma grkljana bio 210 606, prevalencija je iznosila 1,09 milijuna, a umrlo je 126 471 bolesnika (105). S obzirom na rastući trend konzumacije alkohola i duhana od sve ranije životne dobi u oba spola, u budućnosti se može očekivati još veći pobol (105). Stupanj diferencijacije karcinoma je važan, ali nije jedini pokazatelj prognoze i stupnja agresivnosti bolesti. Poznati rizični čimbenici povezani s lošijim ishodom su muški spol, konzumacija duhana i alkohola, supraglotička lokalizacija, perineuralna i limfovaskularna invazija, pothranjenost bolesnika, veći klinički stadij bolesti i veći histološki gradus tumora (106). Bolesnici sa supraglotičkim karcinomom imaju veću učestalost klinički manifestnih i okultnih regionalnih presadnica, zbog bogate limfne drenaže supraglotičkog područja.

Usprkos dostupnosti laringoskopa visoke rezolucije i širokoj paleti radiološke slikovne dijagnostike, klinička procjena utvrđivanja i uznapredovalosti raka još je insuficijentna. Prema podacima iz literature, 7%-37% bolesnika s klinički N0 bolesti ima okultne presadnice u limfnim čvorovima vrata (107). Osim toga bolesnici se javljaju na pregled kasno, u trenutku kad su tegobe već jako izražene i mnogi imaju pozitivne regionalne limfne čvorove ili udaljene presadnice (108). Prosječno je 60% bolesnika u uznapredovalom stadiju bolesti u trenutku dijagnoze (108). Standardiziranom dijagnostičkom obradom nije moguće identificirati bolesnika s okultnim presadnicama ili lošijom prognozom.

Kvaliteta života bolesnika s karcinomom grkljana temelji se prvenstveno na tzv. tehnici očuvanja organa, koja se posljednjih desetljeća poboljšala zbog uvođenja novih kirurških tehnika i onkoloških modaliteta liječenja. Usprkos navedenom, pločasti karcinom grkljana ostaje jedna od rijetkih zloćudnih bolesti čije se petogodišnje preživljenje nije poboljšalo u posljednjih 40 godina, nego čak snizilo sa 66% na 63 % (104). Moguća objašnjenja su da lokalni povrat bolesti i udaljene presadnice ne odgovaraju na standardne metode liječenja te da je dugoročno upitna dobrobit tehnike očuvanja organa (109). Stoga je nužno tražiti pouzdane prognostičke biljege primijenjive u svakodnevnom radu.

U ovom istraživanju, analiziran je izražaj koneksina 37, 40 i 45, paneksina 1 i vimentina kao mogućih prognostičkih biljega za karcinom pločastih stanica grkljana. Usporedili smo njihov izražaj u karcinomu i kontroli (zdravom epitelu rubno) s patološkim parametrima i ishodom bolesti. Izražaj Cx37, Cx40, Panx1 i vimentina se značajno razlikuje između zdrave sluznice grkljana i karcinoma pločastih stanica grkljana i povezan je s histološkom diferencijacijom i biološkim ponašanjem tumora. Najveći intenzitet bojenja je u dobro diferenciranom karcinomu (G1) i smanjuje se do potpunog nestanka u slabo diferenciranom karcinomu (G3). Ta povezanost upućuje na moguću ulogu koneksina i paneksina 1 kao tumor supresorskih čimbenika i ističe povezanost između gubitka njihova izražaja i sklonosti metastaziranju. Glavna funkcija koneksina i paneksina 1 je izmjena tvari među stanicama i s okolišem (110). Komunikacija između tumorskih stanica i njihove okoline omogućuje tumorskim stanicama da prilagode svoj mikrookoliš i migriraju na udaljena mjesta. U mehanizam razvoja tumora uključeni su poticanje angiogeneze, izbjegavanje imunološkog nadzora, epitelno-mezenhimalna transformacija, invazija, metastaziranje i posljedična otpornost na terapiju (111).

Prema dosadašnjim saznanjima, uloga koneksina i paneksina u napredovanju karcinoma pločastih stanica grkljana je još neistražena i može omogućiti dodatno razumijevanje biologije tumora. Do sad je u karcinomu pločastih stanica grkljana ispitivan izražaj koneksina: Cx26, Cx30, Cx31.1, Cx32 i Cx43 (107). Rezultati imunohistokemijskog bojanja su pokazali da nema razlike u izražaju Cx26, Cx30, Cx 32, Cx43 s obzirom na stupanj diferencijacije (112), a Cx26 ima ulogu u tumorskoj supresiji (107, 113). Više istraživanja potvrdila su povezanost između smanjenog izražaja koneksina ili njegove intrastanične dislokacije sa slabijom diferencijacijom karcinoma (114). Prema Jiang i suradnicima, ključno pitanje je, imaju li koneksini tumor-supresorski ili protumorigeni utjecaj (59). U preglednom članku, Jiang i suradnici opisuju tumor-supresorski učinak koneksina u ranim stadijima i u primarnom tumoru, kao i njihov suprotni protumorski učinak u kasnijim ili uznapredovlim stadijima bolesti i metastaziranju (59). Mulkearns-Hubert sa suradnicima opisuje tumor-supresorski ili protumorski učinak koneksina u različitim zloćudnim tumorima kod ljudi (114). Protumorski učinak koneksina je otkriven u: leukemiji, multiplom mijelomu, karcinomu štitnjače, pluća, prostate, itd., a tumor-supresorski učinak je dokazan u melanomu, hepatocelularnom karcinomu, kolorektalnom karcinomu itd. (114). U podtipovima glioma utvrđeno je oprečno djelovanje koneksina (114).

Prema gore navedenome, promijenjena aktivnost koneksina moguće je jedinstvena značajka karcinoma u odnosu na zdravo tkivo i ostale patološke entitete (114). Procjena uloge koneksina u karcinomu uključuje njihovu ulogu pri formiranju tijesnih spojeva i polukanala te nekanalnu funkciju u kontekstu transformacije stanice i utjecaju na kontrolne točke, tumorsku staničnu proliferaciju i diferencijaciju, metaboličko reprogramiranje, angiogenezu, prilagodbu tumorskog mikrookoliša, tkivnu invaziju, metastaziranje i terapijski potencijal (59). Prema našim rezultatima, Cx37, Cx40 i Panx1, nisu izraženi u slabo diferenciranim karcinomima pločastih stanica grkljana. Slabiji izražaj Cx37, Cx40 i Panx 1, suprotno tome, jači izražaj vimentina su povezani s agresivnijim tumorskim fenotipom koji moguće uključuje, reguliranje čimbenika rasta, izmeđustaničnu komunikaciju i tumorska svojstva.

Tumor-supresorska aktivnost Panx 1 dokazana je u stanicama glioma, adenokarcinomu žučnog mjehura, bazocelularnom i planocelularnom karcinomu kože (59). Panx 1 smanjuje staničnu proliferaciju i pokretljivost te tumorski rast u eksperimentalnim životinjama (115). Imunohistokemijskom analizom u žučnom mjehuru i adenokarcinomu žučnog mjehura utvrđeno je da je izražaj Panx 1 negativno povezan s proliferacijom tumora (116). U nemelanomskim zloćudnim tumorima kože je smanjen izražaj Panx 1, što upućuje na njegovu ulogu protiv zloćudne transformacije keratinocita (117). Međutim, prema nekim radovima pojačani izražaj Panx 1 ima protumorsku ulogu (108). Primjerice, izražaj Panx 1 je pozitivno povezan s nastankom ili napredovanjem melanoma, hepatocelularnog karcinoma, karcinoma dojke, kolorektalnog karcinoma i hematoloških zloćudnih tumora (59). Iz navedenog se može zaključiti da paneksini imaju različite uloge u različitim podtipovima tumorskih stanica.

Suprotno koneksinima i paneksinu 1, izražaj vimentina je bio najjači u ispitanika s karcinomom G3, manji kod dobro diferenciranih karcinoma pločastih stanica grkljana i potpuno odsutan u zdravoj sluznici. Vimentin je strukturalni protein citoskeleta koji u patološkim stanjima modulira *Snail*, *Slg*, *Twist* i *ZEB1/2*, gene za epitelno-mezenhimalnu pretvorbu i modulira epigenetske čimbenike (118). Vimentin suprimira staničnu diferencijaciju, regulira potencijal stanične pluripotentnosti, potiče tumorsku invazivnost i uzrokuje terapijsku rezistenciju (118). Prema Usmanu i suradnicima, vimentin je “kamen temeljac“ metastaziranja uzrokovanog epitelno-mezenhimalnom pretvorbom (118). Dokazi iz novije literature o ulozi vimentina u karcinomu

pločastih stanica grkljana ukazuju da vimentin ima važnu negativnu prognostičku ulogu, neovisnu o TNM stadiju i stupnju diferencijacije karcinoma (93).

U karcinomu smo zabilježili jaki difuzni izražaj p16, biljega HPV infekcije. Syrjanen i suradnici su 1983. godine otkrili da je HPV potencijalni uzročni čimbenik za nastanak karcinoma glave i vrata (96). Bolesnici s HPV-pozitivnim orofaringealnim karcinomima imaju značajno bolji klinički ishod nego bolesnici s HPV-negativnim orofaringealnim karcinomom (119). Bolesnici s HPV-pozitivnim orofaringealnim karcinomom trebaju manje agresivni modalitet liječenja, s manje nuspojava i imaju manje komplikacija uz dobre ishode liječenja (119). Postavlja se pitanje, I) može li se ista strategija primijeniti za grkljan i usnu šupljinu, koji su češća sjela karcinoma nego orofarinks, II) utječe li HPV infekcija na klinički ishod bolesti? Većina istraživanja su ograničena na učestalost HPV DNA, a tek nekoliko na utjecaj HPV-a na klinički ishod.

U preglednom radu Kreimera i suradnika izneseni su rezultati 35 molekularnih studija s ukupno 1435 bolesnika s karcinomom pločastih stanica. Kumulativna skupna prevalencija za HPV je 24% (120). Najčešći tip HPV-a otkriven u karcinomu grkljana bio je HPV 16 i nakon njega HPV 18 (121). Nasuprot karcinomu usne šupljine, veća je raznolikost drugih tipova HPV-a u karcinomu grkljana (121). Malo je istraživanja o etiopatogenezi HPV-pozitivnog karcinoma grkljana. Duray i suradnici su pokazali da je virusno opterećenje HPV-om 16 (medijan 504 kopije) kod karcinoma grkljana bilo značajno veće nego kod benignih lezija (medijan 37 kopija), što upućuje na to da je HPV infekcija pokretač karcinogeneze posredovane virusom (122). Četiri studije su ispitivale utjecaj HPV-a na ishod kod ukupno 319 bolesnika, od kojih su 134 imali HPV-pozitivni karcinom grkljana. (121-124). U navedenim studijama nije nađena povezanost HPV statusa s ishodom bolesti.

Prevalencija HPV-pozitivnih karcinoma grkljana u našem istraživanju je bila 12,5%. To se uklapa u široki raspon prevalencije HPV-pozitivnog karcinoma grkljana u drugim istraživanjima. Osim toga, nismo utvrdili razliku u kliničkom ishodu između ispitanika s HPV-pozitivnim i HPV-negativnim karcinomom grkljana.

Usprkos obećavajućim rezultatima analize izražaja EGFR, E-cadherina, Ki-67 i Bcl-2, ni jedan se biljeg nije etablirao kao pouzdani prognostički ili prediktivni čimbenik (66). Gioacchini i suradnici su u preglednom članku analizirali prognostičku vrijednost Bcl-2 u karcinomu grkljana u 15 studija

i našli oprečne rezultate zbog čega zaključuju da imunohistokemijski izražaj Bcl-2 nije povezan s agresivnošću tumora i prognozom (125). U 90% karcinoma glave i vrata, među kojima je karcinom pločastih stanica grkljana, povećan je izražaj EGFR i povezan je s uznapredovalim stadijem bolesti, lošijim kliničkim ishodom i terapijskom rezistencijom (126). Cetuksimab je monoklonsko protutijelo koje blokira receptor za EGFR, a dosad je jedina imunoterapija u redovnoj kliničkoj praksi kod karcinoma glave i vrata (127). Usprkos obećavajućim preliminarnim rezultatima, ni jedan od navedenih biljega nije se pokazao dovoljno specifičnim i osjetljivim za dijagnostičku primjenu i kao prognostički čimbenik.

Glavno ograničenje naše studije je mala kohorta ispitanika, a novina dokaz prognostičke vrijednosti Cx37, Cx40 i Panx1. Da bi rezultati ovog, uzrokom malog istraživanja bili potvrđeni ili opovrgnuti, u budućim istraživanjima, bi trebalo uključiti veći broj ispitanika, uključiti više centara, etnički različite populacije te osnažiti metodologiju rada i potencijalno standardizirati skale rezultata.

Zaključno, promjena u obrascu izražaja Cx 37, Cx40, Panx 1 i vimentina nije bila povezana samo sa stupnjem diferencijacije karcinoma, što ukazuje na njihovu moguću tumor-supresorsku ulogu, nego je imala značajnu dijagnostičko/prognostičku ulogu. Slabiji izražaj Panx 1 je bio neovisni prognostički čimbenik za regionalnu metastatsku bolest. Pozitivni status regionalnih limfnih čvorova vrata je važan čimbenik rizika, pa bi elektivna disekcija vrata u bolesnika sa slabim izražajem Panx 1, mogla doprinijeti povoljnijem ishodu liječenja. Slabi/negativni izražaj Cx37 i Cx40 je neovisni prediktor recidiva u trogodišnjem praćenju. To je osobito važno zbog strategije očuvanja grkljana radi povećanja kvalitete života bolesnika kojoj se teži. Uloga koneksina i paneksina u različitim vrstama karcinoma je kontroverzna. U daljnjim istraživanjima treba ispitati je li njihov slabi/negativni izražaj u slabo diferenciranom karcinomu grkljana, koji ima najlošiju prognozu, posljedica ili uzrok patohistološke kaskade i zašto pokazuju različito ponašanje u različitim zloćudnim tumorima ili čak različitim staničnim linijama istog zloćudnog tumora.

6. ZAKLJUČAK

1. Izražaj koneksina 37, 40, paneksina 1 i vimentina se statistički značajno razlikuje između karcinoma pločastih stanica grkljana i kontrole (rubnog zdravog epitela) te između karcinoma različitog stupnja diferencijacije.

Izražaj koneksina 37 i 40 i paneksina 1 je najjači u zdravoj sluznici. U karcinomu je jači u G1 nego G2, a u G3 je slabo izražen ili negativan.

Izražaj Cx45 nije povezan sa stupnjem diferencijacije niti s kliničkim karakteristikama karcinoma pločastih stanica grkljana i nema prognostički značaj.

Izražaj vimentina je odsutan u rubnoj zdravoj sluznici, a izražaj mu se povećava sa stupnjem dediferencijacije tumora pa je najveći u karcinomu G3.

2. Veličina tumora (izražena u cm^3) nije povezana s izražajem koneksina 37, 40, 45 i paneksina 1. Utvrđena je pozitivna povezanost između veličine karcinoma i izražaja vimentina.

3. Nije utvrđena statistički značajna razlika u izražaju analiziranih koneksina prema N statusu. Izražaj paneksina 1 je statistički značajno veći u ispitanika s negativnim N statusom nego s regionalnom metastatskom bolešću, dok je izražaj vimentina statistički značajno veći u ispitanika s pozitivnim nego s negativnim N statusom.

4. Izražaj p16 nije ovisan o diferencijaciji karcinoma pločastih stanica grkljana i nema prognostički značaj.

5. Koneksini 37 i 40 su statistički značajno slabije izraženi kod ispitanika koji su imali povrat bolesti u praćenju od tri godine. Kod ostalih ispitivanih biljega nije dokazana povezanost s povratom bolesti.

Nije dokazana direktna povezanost izražaja ispitivanih biljega sa smrtnim ishodom. Međutim, dokazano je da je pozitivni status limfnih čvorova vrata, koji je povezan s izražajem ispitivanih biljega paneksinom 1 i vimentinom (Zaključak 3), bio nezavisni čimbenik rizika kako za recidiv bolesti, tako i za smrtni ishod.

7. SAŽETAK

U trenutku postavljanja dijagnoze, 60% bolesnika s karcinomom pločastih stanica grkljana već ima manifestne ili okultne regionalne/udaljene presadnice, koje nose povećani rizik lošeg ishoda. Zato se traže biljezi za rano postavljanje dijagnoze i predviđanja ishoda bolesti. Paneksin 1 i koneksini 37, 40 i 45 oblikuju stanične (polu)kanale za komunikaciju stanice s mikrookolišem odnosno međustaničnu komunikaciju. Analizirali smo izražaj koneksina 37, 40 i 45, paneksina 1, vimentina i p16 kao indirektnog biljega HPV u karcinomu pločastih stanica grkljana i usporedili s patološkim parametrima i mjerom ishoda, kako bi vrednovali njihov značaj kao prognostičkih biljega.

Uzorak je kohorta od 32 ispitanika s karcinomom pločastih stanica grkljana koji su bili podvrgnuti parcijalnoj/totalnoj laringektomiji sa/bez disekcije vrata od 2017. do 2018. u Kliničkom bolničkom centru Split. Iz arhive Zavoda za patologiju, citologiju i sudsku medicinu prikupljeni su uzorci tumorskog tkiva i rubne zdrave sluznice grkljana uklopljeni u parafinske blokove, a iz arhive Klinike za bolesti uha, nosa i grla s kirurgijom glave i vrata klinički podaci. Kliničko praćenje je bilo do 31. prosinca 2021. Iz parafinskih blokova izrezani su preparati i obojeni imunofluorescencijskom metodom uporabom protutijela na koneksine 37, 40 i 45, paneksin 1 i vimentin, a imunohistokemijskom metodom protutijela na p16. Preparati su mikroskopski analizirani, fotografirani i analizirani u programu Image J.

Izražaj Cx37, Cx40 i Panx1 se značajno razlikovao između karcinoma i zdrave sluznice grkljana, kao i između karcinoma različitog stupnja diferencijacije. Slabiji izražaj Panx1 i jači izražaj vimentina su neovisni prognostički čimbenik za regionalnu metastatsku bolest. Ispitanici koji su u razdoblju praćenja dobili recidiv bolesti imali su značajno slabiji izražaj Cx37 i Cx40 u tumorskim stanicama. Nije dokazana povezanost izražaja p16 s patohistološkim pokazateljima, izražajem koneksina i paneksina 1 i ishodom bolesti.

Cx37, Cx40, Panx1 i vimentin predstavljaju potencijalne prognostičke biljege za karcinom pločastih stanica grkljana.

8. SUMMARY

PROGNOSTIC SIGNIFICANCE OF THE EXPRESSION OF CONNEXIN 37, 40, 45, PANNEXIN 1 AND VIMENTIN IN SQUAMOUS CELL CARCINOMA OF THE LARYNX

At the time of diagnosis, 60% of patients with laryngeal squamous cell carcinoma (LSCC) already have manifest or occult regional/distant metastases, which carry an increased risk of mortality. Hence, tumor markers are essential for early diagnosis and predicting the outcome of the disease. Panexin 1 (Panx1) and connexins (Cx) 37, 40 and 45 form cellular (hemi)channels through which cellular communication with the microenvironment and intercellular space occur. We have analyzed the expression of connexins 37, 40 and 45, pannexin 1, vimentin and p16, as indirect marker of HPV, in LSCC and have compared their expression with pathological parameters and outcome of the disease, in order to determine their prognostic role.

The sample was a cohort of 32 patients with LSCC who underwent partial/total laryngectomy with/without neck dissection from 2017 to 2018 at University Hospital Split. Samples of tumor tissue and surrounding healthy mucosa of the larynx embedded in paraffin blocks were collected from the archives of the Department of Pathology, and clinical data were collected from the Department of Otorhinolaryngology, Head and Neck Surgery. Clinical follow-up ended in December 31, 2021. Slides were cut from paraffin blocks and stained by the immunofluorescence method, using antibodies against Cx 37, 40 and 45, Panx1 1 and vimentin and immunohistochemically using anti-p16 antibody. Furthermore, they were microscopically analyzed, photographed and counted using the Image J software.

The expression of Cx37, C40 and Panx 1 differed significantly between carcinomas and healthy laryngeal mucosa, as well as between carcinomas of different histological grades. Lower Panx1 expression and stronger vimentin expression were independent prognostic factors for regional metastatic disease. Patients who relapsed during the follow-up period had significantly lower expression of Cx37 and Cx40 in tumor cells. The association of p16 expression with pathohistological parameters, connexins and pannexin 1 expression and disease outcome was not proven. In conclusion, Cx 37, Cx40, Panx1 and vimentin are potential prognostic markers for LSCC.

9. LITERATURA

1. Armstrong WB, Netterville JL. Anatomy of the larynx, trachea and bronchi. *Otolaryngol Clin N Am.* 1995;28(4):685-99.
2. Bumber Ž, Katić V, Nikšić-Ivančić M. i sur. *Otorinolaringologija.* Naklada ljevak; 2004.
3. Prgomet D. *Tumori glave i vrata.* 1st ed. Medicinska naknada: Zagreb; 2019.
4. Fridrickson J. Larynx/Hypopharynx, Trachea/Bronchus and Esophagus. In: Cummings C, editor. *Otolaryngology Head & Neck Surgery.* Thirs ed. St. Louis: Mosby; 1998. p. 1823-2241.
5. Panje W, Herberhold C. Neck. In: Naumann H, editor. *Head and Neck Surgery.* New York: George Thieme Verlag; 1998. p. 145-69.
6. Barnes L, Eveson JW, Reichart P, Sidransky D. *World Health Organisation classification of tumours: pathology and genetics of head and neck tumours,* Lyon, 2005, IARC Press.
7. Jensen OM, Esteve J, Moller H, Renard H. Cancer in the European Community and its member states. *Eur J Cancer.* 1990; 26(11-12):1167-256.
8. Hoffman HT, Porter K, Karnell LH, Cooper JS, Weber RS, Langer CJ, et al. Laryngeal cancer in the United States: changes in demographics, patterns of care, and survival. *Laryngoscope.* 2006; 116(9 Pt 2 Suppl 111):1-13.
9. Steuer CE, El-Deiry M, Parks JR, Higgins KA, Saba NF. An update on larynx cancer. *CA Cancer J Clin.* 2017;67(1):31-50.
10. Upile NS, Shaw RJ, Jones TM, Goodyear P, Liloglou T, Risk JM, et al. Squamous cell carcinoma of the head and neck outside the oropharynx is rarely human papillomavirus related. *Laryngoscope.* 2014;124(12):2739-44.
11. Chu EA, Kim YJ. Laryngeal cancer: diagnosis and preoperative work-up. *Otolaryngol Clin North Am.* 2008;41(4):673-95.
12. Silvestri F, Bussani R, Stanta G, Cosatti C, Ferlito A. Supraglottic versus glottic laryngeal cancer: epidemiological and pathological aspects. *ORL J Otorhinolaryngol Relat Spec.* 1992;54(1):43-8.
13. Kürten CHL, Zioga E, Gauler T, Stuschke M, Guberina M, Ludwig JM, et al. Patterns of cervical lymph node metastasis in supraglottic laryngeal cancer and therapeutic implications of surgical staging of the neck. *Eur Arch Otorhinolaryngol.* 2021;278(12):5021-5027.
14. Yang L, Guo ZM, Zeng ZY, Chen FJ, Zhang Q. Treatments and outcomes of 10 cases of subglottic cancer and literature review. *Ai Zheng.* 2007;26(3):325-8.

15. Spector GJ. Distant metastases from laryngeal and hypopharyngeal cancer. *ORL J Otorhinolaryngol Relat Spec.* 2001;63(4):224-8.
16. Oosterkamp S, de Jong JM, Van den Ende PL, Manni JJ, Dehing-Oberije C, Kremer B. Predictive value of lymph node metastases and extracapsular extension for the risk of distant metastases in laryngeal carcinoma. *Laryngoscope.* 2006;116(11):2067-70.
17. Fleming AJ Jr, Smith SP Jr, Paul CM, Hall NC, Daly BT, Agrawal A, et al. Impact of [18F]-2-fluorodeoxyglucose-positron emission tomography/computed tomography on previously untreated head and neck cancer patients. *Laryngoscope.* 2007;117:1173–1179.
18. Atienza JA, Dasanu CA. Incidence of second primary malignancies in patients with treated head and neck cancer: a comprehensive review of literature. *Curr Med Res Opin.* 2012;28(12):1899-909.
19. Head and Neck Tumours (5th ed.), BlueBooksOnline, dostupno na <https://tumourclassification.iarc.who.int/chapters/52>, zadnji pristup 24.9.2023.
20. Gale N, Cardesa A, Hernandez-Prera JC, Slootweg PJ, Wenig BM, Zidar N. Laryngeal Dysplasia: Persisting Dilemmas, Disagreements and Unsolved Problems-A Short Review. *Head Neck Pathol.* 2020;14(4):1046-1051.
21. Van Hulst AM, Kroon W, van der Linden ES, Nagtzaam L, Ottenhof SR, Wegner I, et al. Grade of dysplasia and malignant transformation in adults with premalignant laryngeal lesions. *Head Neck.* 2016;38 Suppl 1:E2284-90.
22. Gale N, Blagus R, El-Mofty SK, Helliwell T, Prasad ML, Sandison A, et al. Evaluation of a new grading system for laryngeal squamous intraepithelial lesions--a proposed unified classification. *Histopathology.* 2014;65(4):456-64.
23. Wenig BM. Squamous cell carcinoma of the upper aerodigestive tract: dysplasia and select variants. *Mod Pathol.* 2017;30(s1):S112-S118.
24. Zidar N, Gale N, Kambic V, Fischinger J. Proliferation of myofibroblasts in the stroma of epithelial hyperplastic lesions and squamous carcinoma of the larynx. *Oncology.* 2002;62(4):381-5.
25. Agaimy A, Weichert W. Grading von Tumoren der Kopf-Hals-Region [Grading of head and neck neoplasms]. *Pathologe.* 2016;37(4):285-92.
26. Barnes L, Eveson JW, Reichart P, Sidransky D. World Health Organization Classification of Tumors. Pathology and Genetics of Head and Neck Tumors. Lyon: IARC Press; 2005, str.107-208.

27. Helliwell T, Chernock R, Dahlstrom JE, Gale N, McHugh J, Perez-Ordoñez B, et al. Data Set for the Reporting of Carcinomas of the Hypopharynx, Larynx, and Trachea: Explanations and Recommendations of the Guidelines From the International Collaboration on Cancer Reporting. *Arch Pathol Lab Med.* 2019;143(4):432-438.
28. Liebig C, Ayala G, Wilks JA, Berger DH, Albo D. Perineural invasion in cancer: a review of the literature. *Cancer.* 2009;115(15):3379-9.
29. Tsai MH, Chuang HC, Lin YT, Huang TL, Fang FM, Lu H, et al. Survival Outcomes and Predictors for Patients who Failed Chemoradiotherapy/Radiotherapy and Underwent Salvage Total Laryngectomy. *Int J Environ Res Public Health.* 2021;18(2):371.
30. Bradford CR, Ferlito A, Devaney KO, Mäkitie AA, Rinaldo A. Prognostic factors in laryngeal squamous cell carcinoma. *Laryngoscope Investig Otolaryngol.* 2020;5(1):74-81.
31. Abdel-Halim CN, Rosenberg T, Larsen SR, Høiland-Carlson PF, Sørensen JA, Rohde M, et al. Histopathological Definitions of Extranodal Extension: A Systematic Review. *Head Neck Pathol.* 2021;15(2):599-607.
32. Bishop JA, Montgomery EA, Westra WH. Use of p40 and p63 immunohistochemistry and human papillomavirus testing as ancillary tools for the recognition of head and neck sarcomatoid carcinoma and its distinction from benign and malignant mesenchymal processes. *Am J Surg Pathol.* 2014;38(2):257-64.
33. Singh A, Qayyumi B, Chaturvedi P. An Update on Surgical Margins in the Head Neck Squamous Cell Carcinoma: Assessment, Clinical Outcome, and Future Directions. *Curr Oncol Rep.* 2020;22(8):82.
34. The American Joint Committee on Cancer (AJCC), *Cancer Staging Manual*, Eight Edition. www.cancerstaging.org, updated 15th December 2017.
35. Groome PA, O'Sullivan B, Irish JC, Rothwell DM, Schulze K, Warde PR, et al. Management and outcome differences in supraglottic cancer between Ontario, Canada, and the Surveillance, Epidemiology, and End Results areas of the United States. *J Clin Oncol.* 2003;21(3):496-505.
36. Hartl DM, Brasnu DF. Contemporary Surgical Management of Early Glottic Cancer. *Otolaryngol Clin North Am.* 2015;48(4):611-25.
37. Flint PW, Haughey BH, Lund VJ, Niparko JK, Robbins KT, Thomas JR, et al. *Cummings Otolaryngology: Head and Neck Surgery*. Sixth edit. 2015.

38. Sheahan P. Management of advanced laryngeal cancer. *Rambam Maimonides Med J*. 2014;5(2):e0015.
39. Bilic M, Vagic D. Guidelines for laryngeal cancer. *Med Jad*. 2020;50(3):163-168.
40. Laird DW. Life cycle of connexins in health and disease. *Biochem J*. 2006;394:527-43
41. Laird DW. The life cycle of a connexin: gap junction formation, removal, and degradation. *J Bioenerg Biomembr*. 1996;28(4):311-8. doi:
42. Traub O, Look J, Paul D, Willecke K. Cyclic adenosine monophosphate stimulates biosynthesis and phosphorylation of the 26 kDa gap junction protein in cultured mouse hepatocytes. *Eur J Cell Biol*. 1987; 43(1):48-54.
43. Wei CJ, Xu X, Lo CW. Connexins and cell signaling in development and disease. *Annu Rev Cell Dev Biol*. 2004;20:811-38.
44. Vinken M, Vanhaecke T, Papeleu P, Snykers S, Henkens T, Rogiers V. Connexins and their channels in cell growth and cell death. 2006;18:592–600.
45. Kumar NM, Gilula NB. The gap junction communication channel. *Cell*. 1996;84(3):381-8.
46. Nielsen MS, Axelsen LN, Sorgen PL, Verma V, Delmar M, Holstein-Rathlou NH. Gap junctions. *Compr Physiol*. 2012;2(3):1981-2035.
47. Rodríguez-Sinovas A, Sánchez JA, Valls-Lacalle L, Consegal M, Ferreira-González I. Connexins in the Heart: Regulation, Function and Involvement in Cardiac Disease. *Int J Mol Sci*. 2021;22(9):4413.
48. Yao J, Oite T, Kitamura M. Gap junctional intercellular communication in the juxtaglomerular apparatus. *Am J Physiol Renal Physiol*. 2009;296(5):F939-46.
49. Sáez JC, Leybaert L. Hunting for connexin hemichannels. *FEBS Lett*. 2014;588(8):1205-11.
50. Totland MZ, Rasmussen NL, Knudsen LM, Leithe E. Regulation of gap junction intercellular communication by connexin ubiquitination: physiological and pathophysiological implications. *Cell Mol Life Sci*. 2020;77(4):573±91.
51. Cottrell GT, Burt JM. Functional consequences of heterogeneous gap junction channel formation and its influence in health and disease. *Biochim Biophys Acta Biomembr*. 2005;1711(2):126±41
52. Sovadinová I, Upham BL, Trosko JE, Babica P. Applicability of Scrape Loading-Dye Transfer Assay for Non-Genotoxic Carcinogen Testing. *Int J Mol Sci*. 2021;22(16):8977.

53. Peng B, Xu C, Wang S, Zhang Y, Li W. The Role of Connexin Hemichannels in Inflammatory Diseases. *Biology (Basel)*. 2022;11(2):237.
54. Sáez JC, Berthoud VM, Brañes MC, Martínez AD, Beyer EC. Plasma membrane channels formed by connexins: Their regulation and functions. *Physiol Rev*. 2003;83(4):1359–400.
55. Aasen T, Mesnil M, Naus CC, Lampe PD, Laird DW. Gap junctions and cancer: communicating for 50 years. *Nat Rev Cancer*. 2016;16:775–88.
56. Prakoura N, Kavvadas P, Chadjichristos CE. Connexin 43: a New Therapeutic Target Against Chronic Kidney Disease. *Cell Physiol Biochem*. 2018;49(3):985.
57. Schuster A, Oishi H, Beny JL, Stergiopoulos N, Meister JJ. Simultaneous arterial calcium dynamics and diameter measurements: application to myoendothelial communication. *Am J Physiol Heart Circ Physiol*. 2001;280(3):H1088-96.
58. Mehta PP, Bertram JS, Loewenstein WR. Growth inhibition of transformed cells correlates with their junctional communication with normal cells. *Cell*. 1986;44(1):187-96.
59. Jiang JX, Penuela S. Connexin and pannexin channels in cancer. *BMC Cell Biol*. 2016;17 Suppl 1(Suppl 1):12.
60. Decrock E, De Bock M, Wang N, Bultynck G, Giaume C, Naus CC, et al. Connexin and pannexin signaling pathways, an architectural blueprint for CNS physiology and pathology? *Cell Mol Life Sci*. 2015;72(15):2823-51.
61. Maes M, Decrock E, Cogliati B, Oliveira AG, Marques PE, Dagli ML, et al. Connexin and pannexin (hemi)channels in the liver. *Front Physiol*. 2014;4:405. doi: 10.3389/fphys.2013.00405.
62. Aasen T, Leithe E, Graham SV, Kameritsch P, Mayán MD, Mesnil M et al. Connexins in cancer: Bridging the gap to the clinic. *Oncogene*. 2019, 38, 4429–4451.
63. Sirnes S, Lind GE, Bruun J, Fykerud TA, Mesnil M, Lothe RA et al. Connexins in colorectal cancer pathogenesis. *Int J Cancer* 2015, 137, 1–11.
64. Orellana VP, Tittarelli A, Retamal MA. Connexins in melanoma: Potential role of Cx46 in its aggressiveness. *Pigment Cell Melanoma Res*. 2021;34(5):853-868.
65. Stoletov K, Strnadel J, Zardouzian E, Momiyama M, Park FD, Kelber JA, et al. Role of connexins in metastatic breast cancer and melanoma brain colonization. *J Cell Sci*. 2013;126(Pt 4):904-13.

66. Puzzo L, Caltabiano R, Parenti R, Trapasso S, Allegra E. Connexin 43 (Cx43) Expression in Laryngeal Squamous Cell Carcinomas: Preliminary Data on Its Possible Prognostic Role. *Head Neck Pathol.* 2016;10(3):292-7.
67. Schneider B, Teschner M, Sudermann T, Pikula B, Lautermann J. Expression of gap junction proteins (connexin 26, 30, 32, 43) in normal mucosa, hyperkeratosis and carcinoma of the human larynx. *ORL J Otorhinolaryngol Relat Spec.* 2002;64(5):324-9.
68. Panchina Y, Kelmanson I, Matz M, Lukyanov K, Usman N, Lukyanov S. A ubiquitous family of putative gap junction molecules. *Current biology.* 2000;10(13):R473-4.
69. Yen MR, Saier Jr MH. Gap junctional proteins of animals: the innexin/pannexin superfamily. *Progress in biophysics and molecular biology.* 2007;94(1-2):5-14.
70. Baranova A, Ivanov D, Petrash N, Pestova A, Skoblov M, Kelmanson I, et al. The mammalian pannexin family is homologous to the invertebrate innexin gap junction proteins. *Genomics.* 2004;83(4):706-16.
71. Penuela S, Gehi R, Laird DW. The biochemistry and function of pannexin channels. *Biochim Biophys Acta.* 2013;1828(1):15-22.
72. Van Campenhout R, Caufriez A, Tabernilla A, Maerten A, De Boever S, Sanz-Serrano J, et al. Pannexin1 channels in the liver: an open enemy. *Front Cell Dev Biol.* 2023;11:1220405.
73. Boassa D, Ambrosi C, Qiu F, Dahl G, Gaietta G, Sosinsky G. Pannexin1 channels contain a glycosylation site that targets the hexamer to the plasma membrane. *Journal of Biological Chemistry.* 2007;282(43):31733-43.
74. Graham SV, Jiang JX, Mesnil M. Connexins and Pannexins: Important Players in Tumorigenesis, Metastasis and Potential Therapeutics. *Int J Mol Sci.* 2018;19(6):1645.
75. Cogliati B, Menecier G, Willebrords J, Da Silva TC, Maes M, Pereira IVA, et al. Connexins, pannexins, and their channels in fibroproliferative diseases. *J Membr Biol.* 2016;249(3):199±213.
76. Chiu YH, Schappe MS, Desai BN, Bayliss DA. Revisiting multimodal activation and channel properties of Pannexin 1. *J Gen Physiol.* 2018;150(1):19-39.
77. Bruzzone R, Hormuzdi SG, Barbe MT, Herb A, Monyer H. Pannexins, a family of gap junction proteins expressed in brain. *Proceedings of the national academy of sciences.* 2003;100(23):13644-9.
78. Makarenkova HP, Shah SB, Shestopalov VI. The two faces of pannexins: new roles in inflammation and repair. *J Inflamm Res.* 2018;11:273-88.

79. Ransford GA, Fregien N, Qiu F, Dahl G, Conner GE, Salathe M. Pannexin 1 contributes to ATP release in airway epithelia. *American journal of respiratory cell and molecular biology*. 2009 Nov;41(5):525-34.
80. Huang YJ, Maruyama Y, Dvoryanchikov G, Pereira E, Chaudhari N, Roper SD. The role of pannexin 1 hemichannels in ATP release and cell–cell communication in mouse taste buds. *Proceedings of the National Academy of Sciences*. 2007;104(15):6436-41.
81. Billaud M, Lohman AW, Straub AC, Looft-Wilson R, Johnstone SR, Araj CA, et al. Pannexin1 regulates α 1-adrenergic receptor–mediated vasoconstriction. *Circulation research*. 2011;109(1):80-5.
82. Pelegrin P, Surprenant A. Pannexin-1 mediates large pore formation and interleukin-1 β release by the ATP-gated P2X7 receptor. *The EMBO journal*. 2006;25(21):5071-82.
83. Tien TY, Wu YJ, Su CH, Hsieh CL, Wang BJ, Lee YN, et al. Pannexin 1 Modulates Angiogenic Activities of Human Endothelial Colony-Forming Cells Through IGF-1 Mechanism and Is a Marker of Senescence. *Arterioscler Thromb Vasc Biol*. 2023;43(10):1935-1951.
84. Hol EM, Capetanaki Y. Type III intermediate filaments desmin, glial fibrillary acidic protein (GFAP), vimentin, and peripherin. *Cold Spring Harbor perspectives in biology*. 2017;9(12):a021642.
85. Danielsson F, Peterson MK, Caldeira Araújo H, Lautenschläger F, Gad AK. Vimentin diversity in health and disease. *Cells*. 2018;7(10):147.
86. Yu MB, Guerra J, Firek A, Langridge WHR. Extracellular vimentin modulates human dendritic cell activation. *Mol Immunol*. 2018;104:37-46.
87. Leader M, Collins M, Patel J, Henry K. Vimentin: an evaluation of its role as a tumour marker. *Histopathology* 1987;11:63–72.
88. Jiang J, Li J, Zhou X, Zhao X, Huang B, Qin Y. Exosomes Regulate the Epithelial-Mesenchymal Transition in Cancer. *Front Oncol*. 2022;12:864980.
89. Ridge KM, Eriksson JE, Pekny M, Goldman RD. Roles of vimentin in health and disease. *Genes Dev*. 2022;36(7-8):391-407.
90. Kidd ME, Shumaker DK, Ridge KM. The role of vimentin intermediate filaments in the progression of lung cancer. *Am J Respir Cell Mol Biol*. 2014;50:1–6.

91. Liu S, Liu L, Ye W, Ye D, Wang T, Guo W, et al. High vimentin expression associated with lymph node metastasis and predicated a poor prognosis in oral squamous cell carcinoma. *Sci Rep.* 2016;6:38834.
92. Domagala W, Lasota J, Dukowicz A, Markiewski M, Striker G, Weber K, et al. Vimentin expression appears to be associated with poor prognosis in node-negative ductal NOS breast carcinomas. *Am J Pathol.* 1990;137:1299–1304.
93. Karamagkiolas S, Giotakis I, Kyrodimos E, Giotakis EI, Kataki A, Karagianni F, Lazaris AM. Expression of vimentin (VIM) and metastasis-associated 1 (MTA1) protein in laryngeal squamous cell carcinoma are associated with prognostic outcome of patients. *Am J Otolaryngol.* 2019;40(4):487-493.
94. Lafaurie GI, Perdomo SJ, Buenahora MR, Amaya S, Díaz-Báez D. Human papilloma virus: An etiological and prognostic factor for oral cancer? *J Investig Clin Dent.* 2018;9(2):e12313.
95. Christensen ND. HPV disease transmission protection and control. *Microbial Cell.* 2016;3(9):476.
96. Syrjänen K, Syrjänen S, Lamberg M, Pyrhönen S, Nuutinen J. Morphological and immunohistochemical evidence suggesting human papillomavirus (HPV) involvement in oral squamous cell carcinogenesis. *Int J Oral Surg.* 1983;12(6):418–424.
97. Pinkiewicz M, Dorobisz K, Zatoński T. Human Papillomavirus-Associated Head and Neck Cancers. Where are We Now? A Systematic Review. *Cancer Manag Res.* 2022;14:3313-3324.
98. Leemans CR, Snijders PJF, Brakenhoff RH. The molecular landscape of head and neck cancer. *Nat Rev Cancer.* 2018;18(5):269–282.
99. Bray F, Ferlay J, Soerjomataram I, Siegel RL, Torre LA, Jemal A. Global cancer statistics 2018: GLOBOCAN estimates of incidence and mortality worldwide for 36 cancers in 185 countries. *CA Cancer J Clin.* 2018;68(6):394–424.
100. Gama RR, Carvalho AL, Longatto Filho A, Scorsato AP, López RV, Rautava J, et al. Detection of human papillomavirus in laryngeal squamous cell carcinoma: Systematic review and meta-analysis. *Laryngoscope.* 2016;126(4):885-93.
101. Yang D, Shi Y, Tang Y, Yin H, Guo Y, Wen S, et al. Effect of HPV Infection on the Occurrence and Development of Laryngeal Cancer: A Review. *J Cancer.* 2019;10(19):4455-4462.

102. Naipal KA, Raams A, Bruens ST, Brandsma I, Verkaik NS, Jaspers N et al. Attenuated XPC expression is not associated with impaired DNA repair in bladder cancer. *PLoS One*. 2015;10(4):e0126029.
103. World Medical Association. World Medical Association Declaration of Helsinki: ethical principles for medical research involving human subjects. *JAMA*. 2013 Nov 27;310(20):2191-4. doi: 10.1001/jama.2013.281053. PMID: 24141714.
104. Siegel RL, Miller KD, Jemal A. Cancer statistics, 2016. *CA Cancer J Clin*. 2016;66(1):7-30.
105. Nocini R, Molteni G, Mattiuzzi C, Lippi G. Updates on larynx cancer epidemiology. *Chin J Cancer Res*. 2020;32(1):18-25.
106. Bradford CR, Ferlito A, Devaney KO, Mäkitie AA, Rinaldo A. Prognostic factors in laryngeal squamous cell carcinoma. *Laryngoscope Investigative Otolaryngology*. 2020;5(1):74-81.
107. Zhang C, Liu CF, Chen AB, Yao Z, Li WG, Xu SJ, et al. Prognostic and Clinic Pathological Value of Cx43 Expression in Glioma: A Meta-Analysis. *Front Oncol*. 2019;9:1209.
108. Groome PA, O'Sullivan B, Irish JC, Rothwell DM, Schulze K, Warde PR, et al. Management and outcome differences in supraglottic cancer between Ontario, Canada, and the Surveillance, Epidemiology, and End Results areas of the United States. *Journal of clinical oncology*. 2003;21(3):496-505.
109. Spector JG, Sessions DG, Haughey BH, Chao KC, Simpson J, El Mofty S, et al. Delayed regional metastases, distant metastases, and second primary malignancies in squamous cell carcinomas of the larynx and hypopharynx. *The Laryngoscope*. 2001;111(6):1079-87.
110. Penuela S, Harland L, Simek J, Laird DW. Pannexin channels and their links to human disease. *Biochemical Journal*. 2014;461(3):371-81.
111. Chiodoni C, Di Martino MT, Zazzeroni F, Caraglia M, Donadelli M, Meschini S, et al. Cell communication and signaling: how to turn bad language into positive one. *J Exp Clin Cancer Res*. 2019;38(1):128.
112. Schneider B, Teschner M, Sudermann T, Pikula B, Lautermann J. Expression of gap junction proteins (connexin 26, 30, 32, 43) in normal mucosa, hyperkeratosis and carcinoma of the human larynx. *ORL*. 2002;64(5):324-9.
113. Xiao Z, Zhang C, Xie D, Zeng Y, Yang X, Xia K, et al. The expressions and clinical significance of tumor suppressor gene CX26 in laryngeal squamous cell carcinoma. *Lin Chuang Er Bi Yan Hou Tou Jing Wai Ke Za Zhi*. 2008;22(24):1107-11.

114. Mulkearns-Hubert EE, Reizes O, Lathia JD. Connexins in cancer: Jekyll or Hyde?. *Biomolecules*. 2020;10(12):1654.
115. Lai CP, Bechberger JF, Thompson RJ, MacVicar BA, Bruzzone R, Naus CC. Tumor-suppressive effects of pannexin 1 in C6 glioma cells. *Cancer research*. 2007;67(4):1545-54.
116. Schalper KA, Carvajal-Hausdorf D, Oyarzo MP. Possible role of hemichannels in cancer. *Frontiers in physiology*. 2014;5:237.
117. Cowan KN, Langlois S, Penuela S, Cowan BJ, Laird DW. Pannexin1 and Pannexin3 exhibit distinct localization patterns in human skin appendages and are regulated during keratinocyte differentiation and carcinogenesis. *Cell Commun Adhes*. 2012;19(3-4):45-53.
118. Usman RM, Razzaq F, Akbar A, Farooqui AA, Iftikhar A, Latif A, et al. Role and mechanism of autophagy-regulating factors in tumorigenesis and drug resistance. *Asia-Pacific Journal of Clinical Oncology*. 2021;17(3):193-208.
119. Isayeva T, Li Y, Maswahu D, Brandwein-Gensler M. Human papillomavirus in non-oropharyngeal head and neck cancers: a systematic literature review. *Head Neck Pathol*. 2012;6 Suppl 1(Suppl 1):S104-20.
120. Kreimer AR, Clifford GM, Boyle P, Franceschi S. Human papillomavirus types in head and neck squamous cell carcinomas worldwide: a systematic review. *Cancer Epidemiol Biomarkers Prev*. 2005;14(2):467-75.
121. Morshed K. Association between human papillomavirus infection and laryngeal squamous cell carcinoma. *J Med Virol*. 2010;82(6):1017-23.
122. Duray A, Descamps G, Arafa M, Decaestecker C, Rimmelink M, Sirtaine N, et al. High incidence of high-risk HPV in benign and malignant lesions of the larynx. *International journal of oncology*. 2011;39(1):51-9.
123. Stephen JK, Chen KM, Shah V, Havard S, Lu M, Schweitzer VP, et al. Human papillomavirus outcomes in an access-to-care laryngeal cancer cohort. *Otolaryngol Head Neck Surg*. 2012;146(5):730-8.
124. Vlachtsis K, Nikolaou A, Markou K, Fountzilas G, Daniilidis I. Clinical and molecular prognostic factors in operable laryngeal cancer. *Eur Arch Otorhinolaryngol*. 2005;262(11):890-8.
125. Gioacchini FM, Alicandri-Ciufelli M, Rubini C, Magliulo G, Re M. Prognostic value of Bcl-2 expression in squamous cell carcinoma of the larynx: a systematic review. *Int J Biol Markers*. 2015;30(2):e155-60.

126. Temam S, Kawaguchi H, El-Naggar AK, Jelinek J, Tang H, Liu DD, et al. Epidermal growth factor receptor copy number alterations correlate with poor clinical outcome in patients with head and neck squamous cancer. *J Clin Oncol*. 2007;25(16):2164-70.
127. Echanique KA, Evans LK, Han AY, Chhetri DK, St John MA. Cancer of the Larynx and Hypopharynx. *Hematol Oncol Clin North Am*. 2021;35(5):933-947.

10. ŽIVOTOPIS

OSOBNI PODACI:

IME I PREZIME: Ivan Mizdrak

E-ADRESA: imizdrak@yahoo.com; imizdrak@kbsplit.hr

NACIONALNOST: Hrvat

DRŽAVLJANSTVO: hrvatsko

DATUM I MJESTO ROĐENJA: 12. ožujka 1987., Zadar (RH)

OBRAZOVANJE:

1993.-2001. Osnovna škola „Kman - Kocunar“, Split

2001.-2005. I. gimnazija Split

2005.-2011. Medicinski fakultet Sveučilišta u Splitu, Split

20.07.2011. završen Integrirani preddiplomski i diplomski sveučilišni studij Medicina i stečen akademski naziv Doktor medicine

19.12.2012. položen stručni ispit pred ispitnim povjerenstvom Ministarstva zdravlja

2015. - danas: Poslijediplomski doktorski studij „Biologija novotvorina“ Medicinski fakultet Split

RADNO ISKUSTVO:

19.10.2011. - 18.10.2012.: pripravnički staž za doktore medicine u KBC-u Split

02.02.2013. - 16.11.2014. Zavod za hitnu medicinu Splitsko-dalmatinske županije, doktor medicine u Timu 1 hitne medicine

17.11.2014. - 23.03.2020. specijalizant otorinolaringologije za KBC Split

23.03.2020. položen specijalistički ispit iz otorinolaringologije u KBC Zagreb

23.03.2020. - danas: specijalist otorinolaringologije u KBC Split

OSOBNJE VJEŠTINE I OSPOSOBLJENOSTI:

- znanje stranih jezika:

- engleski jezik - aktivno

- talijanski jezik - pasivno

- poznavanje rada na računalu: MS Office (Word, Excel, Power Point), Internet

- položen vozački ispit B kategorija

POPIS PUBLIKACIJA:

1. Mizdrak M, Mayer A, Jerković I, **Mizdrak I**, Tičinović Kurir T. Characteristics of COVID-19 Infection among Nursing Home Residents – A Cross Sectional Study from Croatia. Coll. Antropol. 2020; 4: 219–227.
2. Mizdrak M, Filipović N, Vukojević K, Čapkun V, **Mizdrak I**, Durdov MG. Prognostic value of connective tissue growth factor and c-Myb expression in IgA nephropathy and Henoch-Schönlein purpura-A pilot immunohistochemical study. Acta Histochem. 2020;122(2):151479.
3. Mizdrak M, Kurir TT, Luketin M, Mayer A, **Mizdrak I**. Hemophagocytic lymphohistiocytosis in a patient on maintenance hemodialysis: Case report. Ther Apher Dial. 2021;25(3):366-368.
4. Mayer A, Mizdrak M, **Mizdrak I**. Multiple Kidney Infarctions Due to COVID-19 Infection in a Patient with Repeatedly Negative RT-PCR Tests-A Case Report. Indian J Nephrol. 2023;33(1):61-64.
5. **Mizdrak I**, Mizdrak M, Racetin A, Bošković B, Benzon B, Durdov MG, Vukojević K, Filipović N. Expression of Connexins 37, 40 and 45, Pannexin 1 and Vimentin in Laryngeal Squamous Cell Carcinomas. Genes (Basel). 2023 Feb 9;14(2):446. doi: 10.3390/genes14020446.