

Uloga stanične poliferacije i citoskeleta te čimbenika rasta u ranom razvoju ljudskog oka

Božanić, Darka

Doctoral thesis / Disertacija

2005

Degree Grantor / Ustanova koja je dodijelila akademski / stručni stupanj: **University of Split, School of Medicine / Sveučilište u Splitu, Medicinski fakultet**

Permanent link / Trajna poveznica: <https://um.nsk.hr/um:nbn:hr:171:001531>

Rights / Prava: [In copyright](#) / [Zaštićeno autorskim pravom.](#)

Download date / Datum preuzimanja: **2025-01-30**



Repository / Repozitorij:

[MEFST Repository](#)



Sveučilište u Splitu

Medicinski fakultet

Darka Božanić

**ULOGA STANIČNE PROLIFERACIJE I CITOSKELETA TE ČIMBENIKA
RASTA U RANOM RAZVOJU LJUDSKOG OKA**

DOKTORSKA DISERTACIJA

Split, 2005.

Rad je izrađen na Zavodu za anatomiju, histologiju i embriologiju Medicinskog fakulteta Sveučilišta u Splitu.

Voditeljica rada: prof. dr. sc. Mirna Saraga-Babić

Redni broj rada:

Mentorici *prof. dr. sc. Mirni Saraga-Babić* zahvaljujem na velikoj stručnoj pomoći i prijateljskim savjetima pri izradi ovog rada.

Prijatelju *prof. dr. sc. Asimu Kurjaku* zahvaljujem na poticanju stalnog rada ka novim znanstvenim spoznajama u medicini.

Gospođi *Asji Miletić* zahvaljujem na moralnoj podršci, kao i na velikoj praktičnoj pomoći i savjetima tijekom rada u histološkom laboratoriju.

Prijateljici *mr. sc. Ivani Bočina, prof.* zahvaljujem na vrijednoj pomoći pri izvođenju imunohistokemijskog postupka.

Suprugu *Željku* zahvaljujem na podršci i pomoći tijekom izrade ovog rada.

SADRŽAJ

1. UVOD	1
1.1. Embrionalni razvoj ljudskog oka	1
1.2. Uloga stanične proliferacije u razvoju oka	4
1.3. Uloga intermedijarnih filamenata u razvoju oka	6
1.3.1. Uloga nestina u razvoju oka	6
1.3.2. Uloga citokeratina u razvoju oka	7
1.3.3. Uloga vimentina u razvoju oka	8
1.3.4. Uloga GFAP-a u razvoju oka	10
1.3.5. Uloga neurofilamenata u razvoju oka	11
1.4. Uloga β -tubulina u razvoju oka	12
1.5. Uloga receptora čimbenika rasta u razvoju oka	13
1.5.1. Uloga receptora fibroblastnog čimbenika rasta u razvoju oka	13
1.5.2. Uloga beta-receptora trombocitnog čimbenika rasta u razvoju oka	14
1.6. Uloga koštanih morfogenetskih bjelančevina u razvoju oka	15
1.6.1. Uloga BMP4 u razvoju oka	16
1.6.2. Uloga BMP7 u razvoju oka	16
1.7. Spoznaje o ulozi različitih čimbenika u ranom razvoju ljudskog oka	17
2. CILJ ISTRAŽIVANJA	19
3. TVORIVA I POSTUPCI	21
3.1. Ljudski embriji i fetusi	21
3.2. Elektronska mikroskopija	21
3.3. Imunohistokemijski postupci	22
3.4. Kvantitativno određivanje Ki-67-pozitivnih stanica	23
4. REZULTATI	27
4.1. Izražaj stanične proliferacije	27
4.1.1. Raspodjela i ultrastrukturalna obilježja mitotskih stanica	27
4.1.2. Kvalitativna raspodjela Ki-67-pozitivnih proliferirajućih stanica	31
4.1.3. Kvantitativna raspodjela Ki-67-pozitivnih proliferirajućih stanica	36
4.2. Izražaj intermedijarnih filamenata	39
4.2.1. Izražaj nestina	39
4.2.2. Izražaj citokeratina	43
4.2.3. Izražaj vimentina	46
4.2.4. Izražaj glijalne fibrilarne kisele bjelančevine (GFAP)	48
4.2.5. Izražaj neurofilamenata (NF)	50
4.3. Izražaj β -tubulina	56
4.4. Izražaj receptora čimbenika rasta	58
4.4.1. Izražaj receptora fibroblastnog čimbenika rasta (FGF-R)	58
4.4.2. Izražaj beta-receptora trombocitnog čimbenika rasta (PDGF-R β)	60
4.5. Izražaj koštanih morfogenetskih bjelančevina (BMP)	63
4.5.1. Izražaj BMP4	63
4.5.2. Izražaj BMP7	63

5. RASPRAVA	65
5.1. Raspodjela i uloga stanične proliferacije u oku ljudskih zametaka	65
5.1.1. Raspodjela i uloga mitotskih stanica tijekom embrionalnog razvoja oka	65
5.1.2. Kvalitativna i kvantitativna raspodjela, te uloga Ki-67-pozitivnih stanica od 6. do 9. tjedna razvoja oka	66
5.2. Raspodjela i uloga intermedijarnih filamenata u oku ljudskih zametaka	69
5.2.1. Raspodjela i uloga nestina od 5. do 9. tjedna razvoja oka	69
5.2.2. Raspodjela i uloga citokeratina od 6. do 9. tjedna razvoja oka	72
5.2.3. Raspodjela i uloga vimentina od 6. do 9. tjedna razvoja oka	73
5.2.4. Raspodjela i uloga GFAP-a tijekom embrionalnog razvoja oka	74
5.2.5. Raspodjela i uloga neurofilamenata (NF) u razvoju oka	76
5.3. Raspodjela i uloga β -tubulina tijekom razvoja ljudskog oka	77
5.4. Raspodjela i uloga receptora čimbenika rasta u oku ljudskih zametaka	78
5.4.1. Raspodjela i uloga FGF receptora (FGF-R) od 6. do 8. tjedna razvoja oka	78
5.4.2. Raspodjela i uloga PDGF-R β tijekom embrionalnog razvoja oka	79
5.5. Raspodjela i uloga koštanih morfogenetskih bjelančevina (BMP) u oku ljudskih zametaka	80
5.5.1. Raspodjela i uloga BMP4 u embrionalnom razvoju oka	80
5.5.2. Raspodjela i uloga BMP7 u embrionalnom razvoju oka	81
5.6. Uloga istraženih čimbenika u razvoju pojedinih dijelova ljudskog oka	82
5.7. Razvojne anomalije i bolesti ljudskog oka povezane sa poremećajem u izražaju istraženih čimbenika tijekom ranog razvoja oka	83
5.8. Usporedba životinjskog i ljudskog modela ranog razvoja oka	85
6. ZAKLJUČCI	88
7. SAŽETAK	91
8. SUMMARY	93
9. LITERATURA	94
10. ŽIVOTOPIS	108

1. UVOD

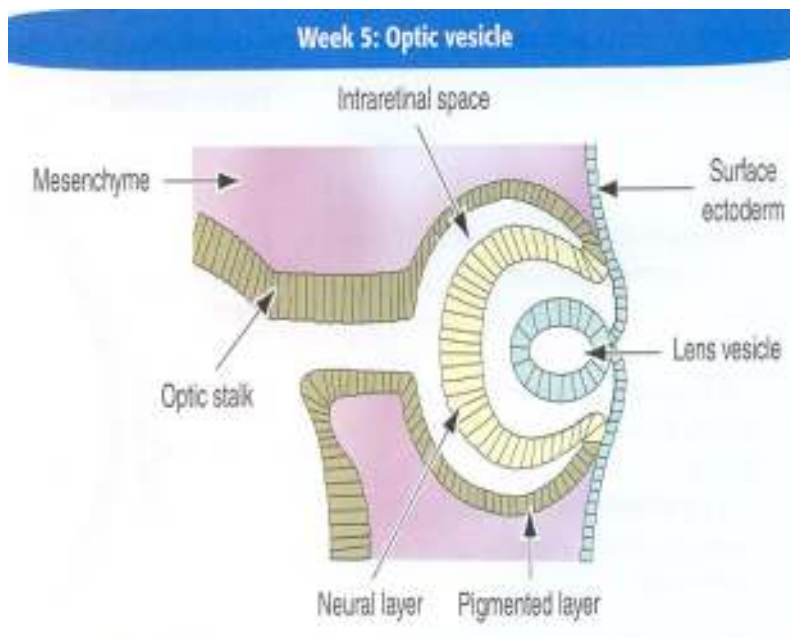
1.1. Embrionalni razvoj ljudskog oka

Osnova oka pojavljuje se u ljudskog embrija od 22 dana starosti u obliku očne udubine u lateralnoj stijenci proencefalona (1-4). U embriju od 4 tjedna starosti, iz očne udubine nastaje polukuglasta izbočina, tj. očni mjehurić koji svojim lateralnim rastom dosegne površinski ektoderm. Veza očnog mjehurića sa stijenkom diencefalona sužava se i pretvara u očni držak (1,3-5). Međusobnim dodirivanjem očnog mjehurića i površinskog ektoderma dolazi do recipročne induktivne interakcije, tijekom koje se djelovanjem očnog mjehurića stanice površinskog ektoderma počinju izduživati i stvarati lećnu plakodu. Udublivanjem središnjeg dijela lećne plakode nastaje lećna jamica. Njenim induktivnim djelovanjem počinje udubljivanje i očnog mjehurića, od kojega se u 5. tjednu oblikuje očni vrč s vanjskim i unutrašnjim zidom odvojenim intraretinalnim prostorom. Udubljivanjem, zatim približavanjem i spajanjem rubova lećne jamice nastane lećni mjehurić, koji se tijekom 5. tjedna odvoji od površinskog ektoderma i smjesti u unutrašnjost očnog vrča (3,4) (shema 1).

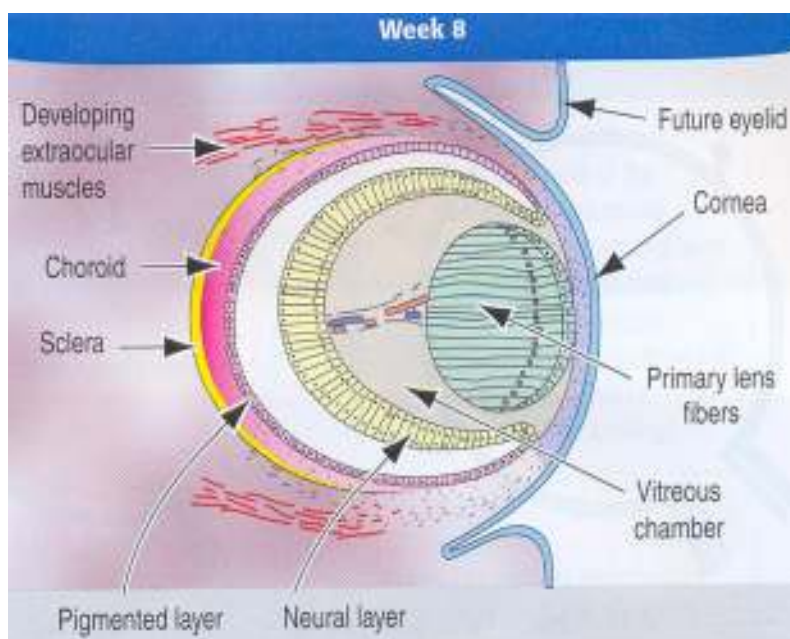
Do kraja embrionalnog razdoblja, tj. 8. tjedna, pojavom pigmentnih zrnaca u cijelom vanjskom zidu očnog vrča nastaje pigmentni sloj mrežnice. Unutrašnji se zid u stražnje 4/5 očnog vrča postupno diferencira u živčani sloj budućeg vidnog dijela mrežnice (*pars optica retinae*), dok u prednjoj 1/5 očnog vrča unutrašnji zid trajno ostane sloj epitelnih stanica priljubljen uz pigmentni epitel. Ova dva epitelna sloja oblikuju budući slijepi dio mrežnice (*pars caeca retinae*) koji izgrađuje dio šarenice (*pars iridica retinae*), te cilijarnog tijela (*pars ciliaris retinae*) (4,6). Potkraj 7. tjedna, šupljinu lećnog mjehurića ispune primarna lećna vlakna nastala diferencijacijom i izduživanjem prema naprijed stanica stražnjeg pola mjehurića (1,3,4,6) (shema 2).

Tijekom daljnjeg razvoja lećnog mjehurića, stanice njegovog prednjeg epitela proliferiraju, zatim migriraju u područje ekvatora leće, gdje se izdužuju i diferenciraju u sekundarna lećna vlakna koja okružuju primarna. Proliferacija, migracija i diferencijacija stanica prednjeg epitela leće koje su započele u embrionalno doba, nastavljaju se odvijati i tijekom odrasle dobi, iako postupno slabe sa starenjem organizma (4).

Potkraj 5. tjedna, očni vrč potpuno je okružen rahlim mezenhimom (shema 1). On se ubrzo diferencira u unutrašnji i vanjski sloj. Od unutrašnjeg sloja nastane dobro prokrvljena i pigmentirana žilnica, dok se vanjski sloj razvije u fibroznu bjeloočnicu. Rožnica nastaje od površinskog ektoderma i mezenhima ispred oćnog vrća (3,4,6). U mezenhimu smještenom u unutrašnjosti oćnog vrća, tj. između lećnog mjehurića i mrežnice, razvija se nježna mreža vezivnih vlakana, zatim prozirna želatinozna tvar, tj. staklasto tijelo (*corpus vitreum*), te hijaloidne žile čiji krajnji ogranci prehranjuju leću (*tunica vasculosa lentis*) i čine sloj na unutrašnjoj površini mrežnice (4) (shema 2).



Shema 1. Razvoj oka u ljudskog embrija od 5 tjedana starosti. (Reproducirano iz Kierszenbaum AL. *Histology and cell biology: an introduction to pathology*. Mosby, Inc., 2002.)



Shema 2. Razvoj oka u ljudskog embrija od 8 tjedana starosti. (Reproducirano iz Kierszenbaum AL. *Histology and cell biology: an introduction to pathology*. Mosby, Inc., 2002.)

1.2. Uloga stanične proliferacije u razvoju oka

Točna regulacija stanične proliferacije neophodna je u svim razvojnim zbivanjima. Naime, u točno određeno vrijeme neke stanice proliferiraju, a druge nakon diferencijacije trajno izlaze iz staničnog ciklusa (7).

Mitotska aktivnost opisana je još u ranom razvoju leće štakora, tj. u lećnoj jamici u kojoj ne postoje veće razlike u mitotskoj aktivnosti u različitim područjima epitela. U lećnom mjehuriću, slabija mitotska aktivnost opisana je u njegovom stražnjem dijelu iz kojega se diferenciraju primarna lećna vlakna (8). Tijekom daljnjeg razvoja lećnog mjehurića, stanična proliferacija odvija se samo u epitelu ispred lećnog ekvatora, tj. u zametnom području. Nastale stanice zatim se smještaju iza lećnog ekvatora, tj. u prijelaznom području, gdje se odvija njihova diferencijacija u sekundarna lećna vlakna. Ova vlakna nastavljaju se stvarati i postnatalno, iako sve slabije sa starenjem životinja (7,9,10).

Odstupanja od normalne prostorne raspodjele stanične proliferacije i diferencijacije mogu remetiti razvoj leće, što se zbiva u *Prox1*^{-/-} mišjem mutantu. U ovom životinjskom modelu, zbog pojave proliferirajućih stanica u stražnjem dijelu lećnog mjehurića ne napreduje diferencijacija i izduživanje lećnih vlakana prema prednjem lećnom epitelu, te posljedično ostaje šupljina u mjehuriću (11). Pravilna orijentacija diobene ravnine također je neophodna u razvoju leće što potvrđuje i istraživanje mišjeg embrija, u kojemu poremećaj u orijentaciji mitotskih dioba u lećnoj plakodi i jamici dovodi do razvoja afakije, tj. oka bez leće (12).

Tijekom ranog embrionalnog razvoja mišjeg oka, mitotske figure ne pojavljuju se samo u površinskom ektodermu, tj. u osnovi leće, već i u neuroepitelu očnog mjehurića (13,14). U stadiju očnog vrča, stanična proliferacija veća je u njegovom unutrašnjem nego u vanjskom zidu (13,15,16). Tijekom razvoja mrežnice miša

(15,17-22), kunića (23) i štakora (24) neophodno je usklađeno djelovanje proliferacije, diferencijacije i apoptoze. Proliferacija se smanjuje s napredovanjem diferencijacije, dok abnormalno povećanje udjela proliferirajućih stanica tijekom rane neurogeneze može remetiti razvoj mrežnice, kao u transgeničnog miša s izražajem *p65^{PI3K}*. Posljedično, u ovom mišu nastaju ektopične mase stanica oblikujući nabore u njegovoj živčanoj mrežnici (22). Spira i Hollenberg (1973) su korištenjem svjetlosne i elektronske mikroskopije opisali raspodjelu mitotskih stanica u mrežnici ljudskog fetusa od 6.5 do 15 tjedana starosti. U ljudskih zametaka od 5 do 9 tjedana starosti raspodjela mitotskih figura istražena morfološkim tehnikama ukazuje na ulogu mitoze u oblikovanju očnog vrča, neurogenezi mrežnice, te u razvoju leće (25).

U histopatološkim istraživanjima stanične proliferacije koristi se Ki-67 bjelančevina (26). Dok se morfološkim tehnikama mogu otkriti proliferirajuće stanice samo u mitotskoj fazi (M) staničnog ciklusa, imunohistokemijskim bojenjem za Ki-67 bjelančevinu prikazuju se proliferirajuće stanice u svim fazama staničnog ciklusa, tj. u G1, S, G2 i M, osim u fazi mirovanja (G0) (26-34). Na osnovi karakterističnih oblika jezgrine obojenosti, moguće je raspoznati različite faze staničnog ciklusa. Naime, najslabije zrnasto obojenje s naglašenom jezgričicom nalazi se u G1 fazi, jače točkasto obojenje s istaknutom jezgričicom u S i G2 fazi, a najjače obojenje u kromosomima u M fazi. Stanice u G0 fazi staničnog ciklusa ostaju nebojene (35,36). Ki-67-pozitivne proliferirajuće stanice pojavljuju se tijekom neurogeneze odraslog štakora (34). U ljudi, otkrivene su u fetalnom i postnatalnom hipokampusu (37), zatim u kori malog mozga (38), te u mrežnici fetusa od 13 tjedana starosti (39).

1.3. Uloga intermedijarnih filamenata u razvoju oka

Citoskelet stanica ljudskog oka sastoji se od intermedijarnih filamenata, aktinskih mikrofilamenata, te mikrotubula (40). Intermedijarni filamenti su s obzirom na promjer od 10 nm intermedijarni u odnosu na aktinske mikrofilamente (promjera 5-8 nm) i mikrotubule (promjera 20-25 nm) (41). Oni se svrstavaju u šest skupina: I. kiseli keratini; II. bazični keratini; III. dezmin, glijalna fibrilarna kiselna bjelančevina (GFAP; engl. *glial fibrillary acidic protein*), periferin i vimentin; IV. neurofilamenti (NF); V. jezgrini laminini; VI. nestin (42).

Intermedijarni filamenti glavni su dijelovi citoskeleta stanica ljudskog oka, a imaju važnu ulogu u njihovom rastu, diferencijaciji, te u očuvanju staničnog integriteta i funkcije. Mutacije pojedinih intermedijarnih filamenata mogle bi dovesti do razvoja nekih očnih bolesti (43). Tijekom morfološkog i funkcionalnog sazrijevanja pojedinih dijelova oka neki se intermedijarni filamenti pojavljuju, dok drugi nestaju (44).

1.3.1. Uloga nestina u razvoju oka

Nestin je embrionalni intermedijarni filament koji se pojavljuje u multipotentnim neuroepitelnim matičnim stanicama, te u pretečama neurona i glije u središnjem živčanom sustavu (SŽS) sisavaca (41,45-48). Njegov se izražaj smanjuje s napredovanjem diferencijacije nezrelih stanica u neurone i astrocite (49-54). U skladu s navedenim, u ljudskom fetalnom mozgu u drugom trimestru (15-16 tjedana) u usporedbi sa prvim trimestrom (8-9 tjedana), broj je nestin-pozitivnih stanica smanjen, dok je broj astrocita i neurona povećan (55). Nestin se nalazi u zametnom matriksu i u radijalnoj gliji kore mozga ljudskih zametaka od 6. do 40. tjedna starosti (42). U telencefalonu ljudskog fetusa od 9.5 tjedana starosti najjači izražaj nestina

opisan je u endodimskim, kao i u stanicama ventrikulskog sloja, dok do slabljenja izražaja dolazi udaljavanjem od lumena ventrikula (56). U odraslom mozgu sisavaca, nestin je prisutan samo u endotelnim stanicama, pericitima, te u proliferirajućim nezrelim stanicama subventrikulskog (subependimskog) sloja. Nakon ozljede mozga, izražen je i u reaktivnim astrocitima (48,50,52,56-59).

Tijekom razvoja mišjeg embrionalnog oka, nestin se u određenom vremenskom slijedu pojavljuje u očnom dršku, živčanom sloju mrežnice, lećnom epitelu i vlaknima, te u epitelu rožnice (60). U živčanom sloju mrežnice kralježnjaka, nestin je prisutan u pretečama ganglijskih stanica koje predstavljaju prve diferencirane neurone mrežnice (61).

1.3.2. Uloga citokeratina u razvoju oka

Citokeratini su intermedijarni filamenti specifični za epitelne stanice (40,62). U ljudskim se epitelnim stanicama pojavljuje 20 citokeratina koji se svrstavaju u tip I ili kiseli (CK 1-8), te tip II ili bazični (CK 9-20). Heterodimerni citokeratinski filamenti izgrađeni su od dva citokeratina koji pripadaju različitim tipovima (41).

U oku ljudskog zametka, citokeratini se pojavljuju u lećnom epitelu tijekom oblikovanja lećnog mjehurića, tj. od 4. do 7. tjedna, dok nestaju nakon zatvaranja šupljine mjehurića. Stoga bi oni mogli imati ulogu u ranom razvoju leće, dok bi se njihovo nestajanje od 8. tjedna razvoja moglo povezati s diferencijacijom lećnih vlakana (40,63). Ljudski se lećni epitel po nestajanju izražaja citokeratina potpuno razlikuje od većine drugih intra- i ekstra-okularnih epitela, kao i od lećnog epitela nekih drugih vrsta (npr. riba). Oni se ponovno mogu pojaviti u ljudskim lećnim epitelnim stanicama samo u patološkim stanjima poput katarakte (41).

U ljudskog zametka od 4. do 12. tjedna starosti, citokeratini nalaze se u epitelu cijelog oćnog vrća, mezenhimu oko oćnog vrća, te u endotelu hijaloidnih žila. Za razliku od nepromijenjenog izražaja u pigmentnom sloju mrežnice, njihov izražaj u živćanom sloju mrežnice slabi prema kraju prvog trimestra (63). Citokeratini se u epitelu rožnice pojavljuju još u 8. tjednu, u kojemu se, kao i u pigmentnom sloju mrežnice, nalaze i u odrasloj dobi (40,44). Iz navedenog se može zaključiti da stanice živćanog i pigmentnog sloja mrežnice, obje podrijetla od neuroektoderma oćnog vrća, tijekom svojega morfološkog i funkcionalnog sazrijevanja razvijaju različiti oblik citoskeleta (44).

1.3.3. Uloga vimentina u razvoju oka

Vimentin je glavni, a najćešće i jedini intermedijarni filament mezenhimskih stanica. Usporedno s drugim intermedijarnim filamentima pojavljuje se u još nekim vrstama stanica (40). U epitelima mezodermalnog i neuroektodermalnog podrijetla izražen je s citokeratinima (41). U fetalnom mozgu, te u kralježnićnoj moždini glodavaca i ljudi, pojavljuje se usporedno s nestinom, u proliferirajućim neuroepitelnim stanicama, zatim u pretećama neurona i glija stanica, te u radijalnim glijalnim vlaknima (56). Tijekom kasnijeg razvoja, izražaj nestina iz glijalnih vlakana nestaje, dok izražaj vimentina ostaje (47).

Tijekom prvog trimestra, vimentin se nalazi u oba zida ljudskog oćnog vrća (40). U oku ljudskog zametka od 13. do 40. tjedna starosti, prisutan je u pigmentnom sloju mrežnice, te u gliji živćanog sloja mrežnice (44), dok se u pigmentnom sloju odrasle mrežnice pojavljuje samo u nekim intraokularnim bolestima (40,64). Müllerove stanice u mrežnici ljudskog fetusa od 12. do 36. tjedna razvoja (43), kao i u odrasloj mišjoj, kunićjoj i ljudskoj mrežnici reaktivne su na vimentin. To su velike

glijalne stanice koje se protežu radijalno od unutrašnjeg ruba (uz prostor staklovine) do 50-70% dubine živčanog sloja mrežnice, a služe kao spremište glikogena za neurone mrežnice (65).

Istraživanjem ljudskog fetalnog oka od 8. do 32. tjedna starosti, izražaj vimentina dokazan je i u pretečama astrocita (66), tj. malih glijalnih stanica smještenih u vaskulariziranim područjima mrežnice (66-68). U ljudskoj mrežnici postoje dvije vrste astrocita: 1. izduženi astrociti s brojnim usporednim nastavcima između snopova aksona i krvnih kapilara u sloju živčanih vlakana; 2. zvjezdoliki astrociti oko krvnih kapilara u sloju ganglijskih stanica (66,67). S obzirom na izražaj Pax2, GFAP-a i vimentina razlikuju se tri vrste nezrelih astrocita u ljudskog zametka: 1. preteče astrocita (Pax2+, GFAP-, vimentin+); 2. nezreli perinatalni astrociti (Pax2+, GFAP+, vimentin+) koji se pojavljuju od 12. tjedna; 3. zreli perinatalni astrociti (Pax2+, GFAP+, vimentin-) koji se pojavljuju od 32. tjedna (66). Iz navedenog proizlazi zaključak da je pravilan izražaj vimentina tijekom fetalnog razvoja ljudskog oka neophodan u normalnoj diferencijaciji različitih stanica mrežnice (43).

Vimentin je opisan u lećnom epitelu i vlaknima ljudskih zametaka od 4. do 12. tjedna starosti (63), te od 12. do 36. tjedna starosti (43). U odrasloj ljudskoj leći, izražen je u lećnom epitelu, a slabije u diferenciranim lećnim vlaknima (40,41,69). Također se i u prenatalnoj i postnatalnoj mišjoj leći pojavljuje u lećnom epitelu, te u diferencirajućim prvo primarnim, a zatim i sekundarnim lećnim vlaknima, dok mu izražaj nestaje iz potpuno diferenciranih vlakana (69). Istraživanje transgeničnog miša sa povišenim izražajem vimentina ukazuje da je njegov normalan izražaj u leći neophodan u stvaranju normalne optičke prozirnosti leće. U opisanog miša, povišeni izražaj vimentina remeti diferencijaciju lećnih vlakana, tj. njihovu denukleaciju i

izduživanje, sa posljedičnim razvojem katarakte i propadanjem leće (70). Od 10. tjedna razvoja, kao i u odrasloj dobi, vimentin je prisutan u epitelu i endotelu ljudske rožnice (40).

1.3.4. Uloga GFAP-a u razvoju oka

Glijalna fibrilarna kisela bjelančevina (GFAP; engl. *glial fibrillary acidic protein*) nalazi se u glijalnim stanicama, tj. astrocitima, endodimskim stanicama, Schwannovim stanicama, te tijekom razvoja oligodendrocita (40). Osim u glijalnim stanicama, pojavljuje se usporedno s citokeratinima prvenstveno u epitelnim stanicama (41).

GFAP je jedini intermedijarni filament u astrocitima odrasle ljudske mrežnice (41). U ljudskom fetalnom oku, ova je bjelančevina izražena u nezrelim perinatalnim astrocitima koji se pojavljuju od 12. tjedna razvoja, te u zrelim perinatalnim astrocitima od 32. tjedna razvoja. Nalazi se i u astrocitima u odrasloj ljudskoj mrežnici (66). Nadalje, GFAP je u ljudskoj fetalnoj mrežnici nakon 20. tjedna razvoja opisana u astrocitima koji se nalaze u sloju živčanih vlakana, te oko krvnih kapilara u sloju ganglijskih stanica (43). Astrociti u sloju živčanih vlakana postnatalne štakorske mrežnice (71), te u odrasloj mrežnici miša (68) reaktivni su na GFAP. Osim jakog izražaja u astrocitima, njezin slabiji izražaj prisutan je i u radijalnim nastavcima Müllerovih stanica uz unutrašnju površinu mrežnice ljudskog fetusa nakon 36. tjedna razvoja (43), kao i u odrasloj ljudskoj (72), te mačjoj mrežnici (73). U različitim patološkim stanjima, kao u retinitis pigmentozii (72), ishemiji (65), te u proliferativnoj vitreoretinopatiji (43), izražaj GFAP-a se u Müllerovim stanicama povećava ispunjavajući njihovu cijelu citoplazmu.

Tijekom razvoja leće sisavaca, ubrzo nakon pojave citokeratina, u lećnom epitelu pojavljuju se vimentin i GFAP (69). U leći odraslog miša, izražaj GFAP-a nalazi se isključivo u epitelnim stanicama, smanjujući se od prednjeg pola prema ekvatoru leće usporedno sa promjenom oblika epitelnih stanica od kubičnog prema izduženom. Ova bjelančevina nije opisana u diferenciranim lećnim vlaknima (74).

1.3.5. Uloga neurofilamenata u razvoju oka

Neurofilamenti (NF) su heteropolimerni intermedijarni filamenti izgrađeni od polipeptidnih podjedinica različite molekulske mase: NF-L (68 kD), NF-M (160 kD) i NF-H (200 kD). Oni su gotovo isključivo izraženi u živčanom tkivu, u kojemu s mikrotubulima oblikuju glavni dio citoskeleta neurona, te nekih neuroendokrinih stanica (40,41,75). Neurofilamenti imaju važnu ulogu u razvoju mozga, kao i u održavanju plastičnosti i u regeneraciji citoskeleta neurona (75).

U odrasloj ljudskoj mrežnici nalaze se u aksonima ganglijskih stanica u sloju živčanih vlakana, zatim u njihovim tijelima u sloju ganglijskih stanica, te u dendritima u unutrašnjem mrežastom sloju. Za razliku od ljudske mrežnice, u mrežnici mnogih sisavaca pojavljuju se ne samo u ganglijskim, već i u horizontalnim (41,75), bipolarnim, te amakrinim stanicama (75). U ljudskom oku, kao i u oku štakora i miša, prisutni su u aksonima ganglijskih stanica u sloju živčanih vlakana, te u vidnom živcu (41). Neurofilamenti se u oku pilećeg embrija pojavljuju još tijekom rane diferencijacije ganglijskih stanica, tj. u zadnjoj mitotskoj diobi njihovih preteča uz intraretinalni prostor, zatim tijekom migracije diferencirajućih postmitotičkih neuroblasta, kao i nakon završetka njihove migracije u sloju ganglijskih stanica (76). Od 20. tjedna razvoja ljudskog fetalnog oka, izraženi su u sloju živčanih vlakana prvo u blizini vidnog živca, a zatim sa širenjem prema perifernim, tj. prednjim dijelovima

mrežnice (43). Nakon oštećenja vidnog živca i u glaukomu, njihov se izražaj povećava u ganglijskim stanicama mrežnice. Ovo bi povećanje moglo uzrokovati propadanje i smrt neurona, te remećenje aksonskog transporta (75).

1.4. Uloga β -tubulina u razvoju oka

Beta-tubulin je glavni sastojak mikrotubula citoskeleta (promjera 20-25 nm) (41,73). Pojavljuje se u kasnijim stadijima diferencijacije preteča neurona, te u diferenciranim neuronima (54,76). Nadalje, β -tubulin s aktinskim filamentima ima važnu ulogu u rastu aksona (77).

U mrežnici pilećeg embrija, za razliku od neurofilamenata, izražen je u pretečama ganglijskih stanica mrežnice tek nakon njihove migracije do sloja ganglijskih stanica (76). U embriju štakora, opisan je u primarnim vidnim putovima u očnom dršku i u mrežnici (78). Na osnovi vremenske i prostorne raspodjele izražaja β -tubulina, Sharma i sur. (2003) su opisali tri stadija u razvoju perinatalne miše mrežnice: 1. stadij s izražajem samo u unutrašnjem mrežastom sloju; 2. stadij s izražajem i u vanjskom mrežastom sloju; 3. stadij s izražajem duž citoplazme većine neurona mrežnice i njegovim povećanjem u vanjskom mrežastom sloju. Pojava β -tubulina u mrežastim slojevima povezana je sa razvojem aksona pojedinih neurona mrežnice. U odraslih štakora (79), osim u ganglijskim stanicama, prisutan je u još nekim neuronima mrežnice. Nakon intraorbitalne aksotomije, njegov se izražaj u ganglijskim stanicama smanjuje, dok se tijekom regeneracije aksona ponovno povećava. Opisano istraživanje također ukazuje na sudjelovanje β -tubulina u rastu aksona.

1.5. Uloga receptora čimbenika rasta u razvoju oka

1.5.1. Uloga receptora fibroblastnog čimbenika rasta u razvoju oka

U sisavaca, obitelj fibroblastnih čimbenika rasta (FGF; engl. *fibroblast growth factor*) sastoji se od najmanje 23 strukturno sličnih polipeptida. Oni imaju različite uloge u SŽS-u, kao što su stanična proliferacija i diferencijacija, sprječavanje apoptoze, te vođenje aksona (80). Svoje biološke učinke ostvaruju aktivacijom visoko specifičnih tirozin-kinaznih transmembranskih receptora fibroblastnog čimbenika rasta (FGF-R; engl. *fibroblast growth factor receptor*) od kojih su poznata četiri (FGF-R1 do FGF-R4) (81-83), uz još moguće FGF-R5 i FGF-R6 (80). U mozgu i mrežnici štakora, ovi se receptori nalaze u membrani na površini neurona, glije, te još nekih stanica (84).

FGF-R1 izražen je u neuroepitelu očnog mjehurića pilećeg embrija. U očnom vrču pilića (76) i štakora (85), sudjeluje u diferencijaciji ganglijskih stanica iz nediferenciranog neuroepitela. Raspodjela FGF receptora u fetalnoj i postnatalnoj središnjoj mrežnici makaka majmuna upućuje na njihovu ulogu u diferencijaciji i sprječavanju apoptoze ganglijskih stanica i fotoreceptora, prvenstveno čunjića u *fovei centralis*, tj. u području najjasnijeg vida (80). Nadalje, oni sprječavaju apoptozu i postmitotičkih neurona u mrežnici pilećeg embrija (86), zatim završno diferenciranih pigmentnih epitelnih stanica u mrežnici goveda (81), te postmitotičkih fotoreceptora u mrežnici odraslog štakora (84,87). U odraslom ljudskom oku (88), kao i u postnatalnom i odraslom oku štakora (83,88), izraženi su u pigmentnom epitelu, te u svim slojevima živčanog sloja mrežnice.

Ovi su receptori prisutni u stanicama ljudske leće (89), kao i leće nekih drugih sisavaca (90-93). Istraživanje transgeničnog miša s dominantno-negativnim FGF-R1

ukazuje na važnu ulogu ovog receptora u indukciji lećne plakode, te kasnije u proliferaciji epitelnih stanica lećne jamice i mjehurića. Smanjen ili odsutan izražaj FGF receptora u transgeničnih miševa, osim poremećaja u najranijem razvoju leće (94), remeti i diferencijaciju primarnih, te sekundarnih lećnih vlakana. Naime, lećna se vlakna ne izdužuju do prednjeg lećnog epitela niti gube jezgru, a kasnije u središtu leće umiru apoptozom. Posljedično nastaju refraktorne anomalije, katarakta, mikroftalmija, tj. malo oko ili samo manja oštećenja oka (90,91,95). Navedena istraživanja transgeničnih miševa ukazuju da su FGF receptori neophodni u indukciji lećne plakode i oblikovanju lećne jamice i mjehurića (94), kao i u normalnoj diferencijaciji lećnih vlakana, te u sprječavanju apoptoze središnjih, završno diferenciranih vlakana (90,91,95).

1.5.2. Uloga beta-receptora trombocitnog čimbenika rasta u razvoju oka

U skupini receptora trombocitnog čimbenika rasta (PDGF-R; engl. *platelet derived growth factor receptor*) nalaze se dva strukturno slična tirozin-kinazna transmembranska receptora: PDGF-R α i PDGF-R β . Oni se međusobno razlikuju po svojoj specifičnosti za ligande, tj. dimere polipeptidnih lanaca trombocitnog čimbenika rasta (PDGF; engl. *platelet derived growth factor*). PDGF-R α može vezati homodimere i heterodimere izgrađene od A i/ili B lanca trombocitnog čimbenika rasta (PDGF-AA, -BB, -AB), dok PDGF-R β veže samo homodimere od B (PDGF-BB) (71), te od D lanca (PDGF-DD) (96). Aktivacijom PDGF-R β nastaju biološki odgovori, kao stanična proliferacija i migracija (96-98).

U embrionalnom i postnatalnom oku štakora, PDGF-R β je izražen u nizovima stanica s izduženom jezgrom. S obzirom na izgled i položaj, u embrija bi ove stanice mogle pripadati stijenci hijaloidnih krvnih žila na stražnjoj površini leće i unutrašnjoj

površini mrežnice, a u postnatalnom i u odraslom oku stijenci krvnih žila u mrežnici i u vidnom živcu (71). Mikrovaskularni periciti su glavne stanice mrežnice s izražajem PDGF-R β (68,99). Ove stanice nastaju od PDGF-R β -pozitivnih stanica preteča u arterijskoj stijenci, koje zatim migriraju duž kapilarnih endotelnih izdanaka s izražajem PDGF-BB. Na važnu ulogu PDGF-BB u razvoju pericita ukazuje istraživanje miševa, u kojih njegov nedostatak sprječava razvoj pericita, a njegovo povećano stvaranje prekomjernu proliferaciju navedenih stanica (68). Opisani su i miševi bez PDGF-BB ili PDGF-R β u kojih, vjerojatno zbog poremećaja u usmjeravanju potpornih stanica prema endotelnim stanicama tijekom embrionalnog razvoja, nastaju krvne žile sa propusnom stijenkom (100).

PDGF-R β je prisutan u mrežnici postnatalnih miševa (99). U ljudskom odraslom oku nalazi se u pigmentnom epitelu mrežnice. Povećanje njegovog izražaja u epiretinalnim membranama koje se stvaraju u proliferativnoj vitreoretinopatiji, ukazuje na ulogu PDGF-R β u nastanku ove bolesti u ljudi (101).

1.6. Uloga koštanih morfogenetskih bjelančevina u razvoju oka

Koštane morfogenetske bjelančevine (BMP; engl. *bone morphogenetic protein*) predstavljaju veliku podobitelj (s više od 20 članova) unutar obitelji transformirajućih čimbenika rasta β (TGF β ; engl. *transforming growth factor beta*). Ove bjelančevine sudjeluju u brojnim razvojnim zbivanjima kao u staničnoj proliferaciji, diferencijaciji i apoptozi, te u staničnim međudjelovanjima (102).

1.6.1 Uloga BMP4 u razvoju oka

Tijekom embrionalnog razvoja mišjeg oka, BMP4 se u stadiju očnog mjehurića i lećne plakode nalazi u perifernom dijelu buduće mrežnice. Tijekom kasnijeg razvoja, tj. u stadiju očnog vrča i lećnog mjehurića, osim u perifernom dijelu živčanog sloja mrežnice, ova je bjelančevina izražena u očnom dršku, te u okolnom mezenhimu (103).

Tijekom ranog razvoja leće u miševa, BMP4 se samo prije indukcije lećne plakode pojavljuje u površinskom ektodermu ispred očnog mjehurića, dok sa pojavom plakode njen izražaj nestaje. Istraživanje *Bmp4^{tm1} null* mutantnog miša u kojemu izostaje razvoj lećne plakode, ukazuje da je ova bjelančevina neophodna u indukciji leće (104).

Fenotip mišjeg heterozigota s izražajem *BMP4^{+/-}* upućuje na ulogu BMP4 u razvoju prednjeg segmenta oka, vidnog živca, unutrašnje mrežnice, te hijaloidnih žila. Naime, u ovih miševa nastaju strukturni poremećaji prednjeg segmenta oka, stoga i trabekularne mreže, te Schlemmovog kanala drenažnog sustava, dovodeći do porasta intraokularnog tlaka. Budući da opisani poremećaji u miša slične anomalijama u ljudskom oku sa razvojnim glaukomom, kao što je Axenfeld-Riegerova anomalija, za pretpostaviti je da poremećaj u izražaju BMP4 može dovesti do razvoja glaukoma u ljudi (102).

1.6.2. Uloga BMP7 u razvoju oka

BMP7 bi svojom pojavom u površinskom ektodermu ispred očnog mjehurića, te kasnije u lećnoj plakodi i jamici mogla imati važnu ulogu u najranijem razvoju mišje leće, dok u stadiju lećnog mjehurića više nije izražena (94,103). U mišjeg embrija, izražaj BMP7 pojavljuje se u epitelu očnog mjehurića i drška, a kasnije u

pigmentnom epitelu očnog vrča, očnom dršku, površinskom ektodermu, tj. epitelu buduće rožnice i u okolnom mezenhimu (103,105).

Istraživanja *BMP7*^{-/-} *knockout* miševa s mikroftalmijom i mikrofakijom sve do anoftalmije, ukazuju na sudjelovanje ove bjelančevine u indukciji lećne plakode, razvoju i diferencijaciji oba sloja mrežnice, te u rastu svih struktura oka (94,106,107).

1.7. Spoznaje o ulozi različitih čimbenika u ranom razvoju ljudskog oka

Općenito su spoznaje o ranom razvoju oka oskudne i većinom se temelje na životinjskim modelima, dok su istraživanja o embrionalnom razvoju ljudskog oka malobrojna. Ona se odnose na istraživanja raspodjele i uloge proliferirajućih stanica u mrežnici (25,108) i u leći (25) isključivo morfološkim tehnikama, ali ne i imunohistokemijskim dokazivanjem pojave Ki-67-pozitivnih proliferirajućih stanica. U oku ljudskog embrija, imunohistokemijski je istražena raspodjela citokeratina i vimentina (63), te izražaj GFAP-a i vimentina tijekom diferencijacije astrocita mrežnice (66). Do sada u embrionalnom razvoju ljudskog oka nije bila poznata uloga slijedećih citoskeletnih bjelančevina koji sudjeluju u razvoju mozga i/ili oka u ljudskog fetusa i/ili na životinjskim modelima: nestina (41,42,45-56,60,61), neurofilamenata (43,76) i β -tubulina (76-78). Raspodjela izražaja FGF receptora (76,80,85,86,90,91,94,95) i PDGF-R β (68,71), koja je opisana tijekom razvoja životinjskog oka, nije istražena na ljudskom embrionalnom oku. Nadalje, tijekom razvoja oka u ljudskog embrija, nedostaje istraživanje izražaja BMP4 (102-104) i BMP7 (94,103,105-107) koji sudjeluju u embrionalnom razvoju mišjeg oka. Do sada nisu postojala sustavna imunohistokemijska istraživanja čimbenika koji bi, sukladno životinjskim modelima, mogli sudjelovati i u ranom razvoju ljudskog oka.

Odstupanja od normalnog izražaja pojedinih čimbenika istraženih u ovoj studiji uzrokuju poremećaj u indukciji i u razvoju leće (11,12,70,90,91,94,95,104), te mrežnice u miša (22,103,105-107), kao i pojavu glaukoma (102). Shodno navedenom, i u čovjeka bi neke razvojne anomalije oka mogle nastati kao posljedica poremećenog prostornog rasporeda i vremenskog slijeda pojave nekih od istraženih čimbenika.

2. CILJ ISTRAŽIVANJA

- Istražiti vremensku i prostornu raspodjelu, te morfološke i ultrastrukturne značajke mitotskih stanica u oku ljudskih zametaka primjenom svjetlosne i elektronske mikroskopije.
- Kvalitativno i kvantitativno istražiti pojavu i raspodjelu Ki-67-pozitivnih proliferirajućih stanica u oku ljudskih zametaka od 6 do 9 tjedana starosti primjenom imunohistokemijskog postupka bojenja, a zatim usporedbom izračunatih udjela Ki-67-pozitivnih stanica u ukupnom broju stanica korištenjem Kruskal-Wallis ANOVA testa i Wilcoxonovog testa usklađenih parova.
- Primjenom imunohistokemijskih postupaka bojenja u oku ljudskih zametaka istražiti prostorni raspored i vremenski slijed pojave slijedećih citoskeletnih bjelančevina: nestina, citokeratina, vimentina, GFAP-a, neurofilamenata i β -tubulina.
- Istražiti vremensku i prostornu raspodjelu FGF receptora i PDGF-R β u oku ljudskih zametaka primjenom imunohistokemijskih postupaka bojenja.
- Istražiti pojavu i raspodjelu BMP4 i BMP7 u oku ljudskih zametaka primjenom imunohistokemijskih postupaka bojenja.
- Na osnovi prostornog rasporeda i vremenskog slijeda pojave istraženih čimbenika objasniti njihovu ulogu u normalnom razvoju i diferencijaciji različitih dijelova oka ljudskih zametaka.
- Spoznaje o zbivanjima tijekom normalnog ranog razvoja ljudskog oka mogle bi pomoći u razjašnjavanju mehanizama nastanka pojedinih razvojnih anomalija i bolesti ljudskog oka.

- Utvrđivanjem postojanja nekih sličnosti u razvoju ljudskog i životinjskog oka, mogla bi se opravdati primjena životinjskih modela u istraživanju normalnog razvoja, te nastanka i liječenja nekih razvojnih anomalija i bolesti ljudskog oka.

3. TVORIVA I POSTUPCI

3.1. Ljudski embriji i fetusi

Istraživanje je provedeno na 10 normalnih ljudskih zametaka, tj. 20 očiju starosti od 5 do 9 tjedana (tablica 1). Dio tkiva pripada postojećoj arhivskoj kolekciji Zavoda za anatomiju, histologiju i embriologiju, dok se preostali dio odnosi na tkivo spontano pobačenih zametaka dobiveno s Kliničkog zavoda za patologiju, sudsku medicinu i citologiju. Za istraživanje je zatražena i dobivena suglasnost Etičkog povjerenstva za biomedicinska istraživanja Medicinskog fakulteta Sveučilišta u Splitu.

Starost zametaka određena je na osnovi podataka o ovulacijskoj dobi, mjerenjem dužine tjeme-zadak, te usporedbom sa stadijima *Carnegie Instituta* (109). Kranijalni dijelovi zametaka odvojeni su pod povećalom, a zatim su histološki pripremljeni ovisno o primijenjenom postupku istraživanja.

3.2. Elektronska mikroskopija

Da bi se što bolje očuvala struktura ljudskog embrionalnog i fetalnog tkiva, mali komadići tkiva fiksirani su dvostrukom fiksacijom: prvo u Karnovskijevom fiksativu (2.5% glutaraldehyd, 2% paraformaldehid) na 4 °C tijekom 2-5 sati, a potom, nakon ispiranja u fosfatnom puferu, tkivo je fiksirano u 1%-tnom osmij-tetraoksidu na 4 °C tijekom jednog sata. Nakon dehidracije u sve višim koncentracijama alkohola, tkivo je uklopljeno u smolu LX 112 (110).

Uklopljeno je tkivo zatim izrezano na polutanke rezove debljine 1-2 μm , koji su nakon bojenja 1%-tnim toluidinskim modrilom u izopropanolu pregledani svjetlosnim mikroskopom Olympus BX 40 (Olympus, Tokyo, Japan). Iz odabranih

tkivnih presjeka izrezani su ultratanki rezovi debljine 0.05 μm , koji su nakon bojenja 10%-tnim metanolnim uranil acetatom i Reynoldsovim olovnim citratom pregledani transmisijskim elektronskim mikroskopom Zeiss 902A (Zeiss, Germany).

3.3. Imunohistokemijski postupci

Komadići tkiva fiksirani su u 4%-tnom paraformaldehidu u fosfatnom puferu tijekom 24 sata, a zatim su ispirani u fosfatnom puferu. Nakon dehidracije u sve višim koncentracijama alkohola, a potom ispiranja u ksilolu, uklopljeni su u parafin na 56 °C. Uklopljeni su komadići tkiva serijski izrezani na rezove debljine 4-6 μm i prilijepljeni na predmetna stakla prethodno obrađena 0.01%-tnom vodenom otopinom poli-L-lizina (Sigma Chemical Co., St. Louis, USA).

Na početku imunohistokemijskog postupka parafinski rezovi deparafinirani su u ksilolu, a zatim rehidrirani u alkoholima sve niže koncentracije. Inkubacijom u 0.1-3%-tnom H_2O_2 (5-30 minuta na sobnoj temperaturi) inaktivirana je endogena peroksidaza, a kuhanjem u 10 mM natrij citratnom puferu tijekom 5-10 minuta "demaskirani" su ispitivani antigeni. Nakon ispiranja u otopini fosfatnog pufera (PBS), rezovi su, u vlažnoj komori na 4 °C tijekom noći, inkubirani s nekim od primarnih protutijela (tablica 2).

Nakon ispiranja u PBS-u, rezovi sa primarnim protutijelom za Ki-67 inkubirani su sa sustavom za vizualizaciju koji sadrži sekundarno protutijelo konjugirano sa peroksidazom (EnVisionTM + Single Reagents, K 4001, DAKO, Glostrup, Denmark) na sobnoj temperaturi tijekom 30 minuta, dok su ostali rezovi inkubirani sa sustavom za vizualizaciju u kojemu se nalazi biotinizirano sekundarno protutijelo (LSAB+ System-HRP, K 0679, DAKO, Glostrup, Denmark), također 30 minuta na sobnoj temperaturi. Zatim su rezovi isprani u PBS-u i obojeni

diaminobenzidinom (DAB) tijekom 10 minuta na sobnoj temperaturi. Nakon ispiranja u destiliranoj vodi kontrastno su obojeni hematoksilinom, te dehidrirani u etanolu i ksilolu (111).

Na kraju su presjeci tkiva pregledani svjetlosnim mikroskopom Olympus BX 40, a zatim su odabrani presjeci slikani mikroskopskom digitalnom kamerom Olympus DP11 (Olympus, Tokyo, Japan). Slike su kasnije obrađene kompjutorskim programom Adobe Photoshop Version 5.5.

Semikvantitativnom procjenom broja reaktivnih stanica u određenoj strukturi oka određena je jačina izražaja svih istraženih čimbenika, osim Ki-67 antigena čiji je izražaj određen kvantitativno.

3.4. Kvantitativno određivanje Ki-67-pozitivnih stanica

U tri zametka različite starosti (od 6 do 9 tjedana) imunohistokemijski su obojene Ki-67-pozitivne stanice. Zatim je iz svakog zametka odabrano šest tkivnih rezova na kojima su izbrojene Ki-67-pozitivne i –negativne stanice. Stanice su izbrojene na cijeloj površini leće, a u mrežnici na dvije površine veličine 0.1mm² pri povećanju 200x: u središnjoj mrežnici na stražnjem polu očnog vrča i u perifernoj mrežnici na prednjem rubu očnog vrča. Stanice su izbrojene pomoću mikroskopske digitalne kamere Olympus DP11 i kompjutorskog programa Olympus DP-SOFT Version 3.1 (Olympus, Tokyo, Japan). Potom su na svakom rezu izračunati udjeli Ki-67-pozitivnih stanica u ukupnom broju stanica u leći, središnjem i perifernom dijelu živčane, kao i pigmentne mrežnice. Budući da je na poprečnim presjecima oka embrija od 6 tjedana starosti nedostajalo tkivo periferne mrežnice, nije bilo moguće izračunati udjele Ki-67-pozitivnih stanica u navedenom tkivu.

Za svaki zametak, udjeli Ki-67-pozitivnih stanica izraženi su srednjom vrijednošću i standardnom pogreškom udjela dobivenih na njihovih šest tkivnih rezova. Primjenom Kruskal-Wallis ANOVA testa, između tkivnih rezova različite starosti uspoređeni su udjeli Ki-67-pozitivnih stanica u leći, središnjoj i perifernoj živčanoj, kao i pigmentnoj mrežnici. Zatim su na rezovima iste starosti primjenom Wilcoxonovog testa usklađenih parova, uspoređeni udjeli Ki-67-pozitivnih stanica između središnjeg i perifernog dijela živčane, kao i pigmente mrežnice.

Unatoč malom broju istraženih tkivnih rezova statističkom je analizom dobivena znatno veća razlika u vrijednosti udjela Ki-67-pozitivnih stanica između rezova različite starosti nego unutar iste starosti.

Tablica 1. Broj i starost istraženih ljudskih zametaka.

oznaka zametka	starost (tjedni)	stadij po <i>Carnegie-u</i>
3	5	15
3 k	5	15
24 B	6	17
22 B	6	19
6 B	7	20
14 B	7	20
10 B	7-8	21
E 3	7-8	22
E 47	8	23
15 B	8-9	/

Tablica 2. Značajke primijenjenih primarnih protutijela.

naziv protutijela	pod- rijetlo	mono/poli	proizvođač	kat. broj	koncetracija ($\mu\text{g/ml}$)
Anti-Human Ki-67 Antigen	miš	mono	DAKO, Glostrup, Denmark	M 7240	1.6
Anti-Vimentin/HRP	miš	mono	DAKO, Glostrup, Denmark	M 0725	3.6
Anti-Human GFAP	miš	mono	DAKO, Glostrup, Denmark	M 0761	2.3
Anti-Human Neurofilament	miš	mono	DAKO, Glostrup, Denmark	M 0762	2.3
Anti-Human Cytokeratin	miš	mono	DAKO, Glostrup, Denmark	M 0821	1.3
Anti-Human Nestin	miš	mono	R&D Systems, Inc., Minneapolis, USA	MAB 1259	0.5
β Tubulin (D-10)	miš	mono	Santa Cruz Biotech., Inc., Santa Cruz, USA	sc-5274	0.6
FGF Receptor (Ab-1)	miš	mono	Oncogene Research Products, Darmstadt, Germany	GR 21	5
PDGF-R β (Ab-4)	miš	mono	Oncogene Research Products, Darmstadt, Germany	GR 23L	5
BMP-4 (3H2.3)	miš	mono	Santa Cruz Biotech., Inc., Santa Cruz, USA	sc-12721	1
BMP-7 (N-19)	koza	poli	Santa Cruz Biotech., Inc., Santa Cruz, USA	sc-6899	5

4. REZULTATI

4.1. Izražaj stanične proliferacije

4.1.1. Raspodjela i ultrastrukturna obilježja mitotskih stanica

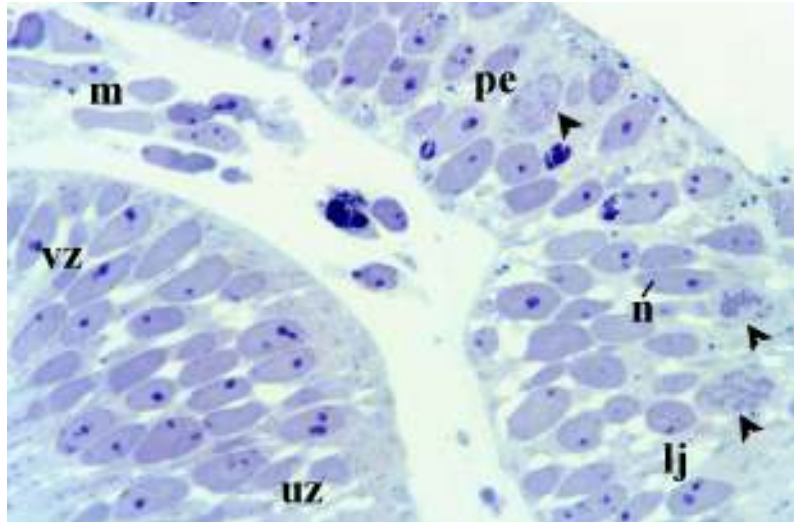
U ljudskog embrija od 5 tjedana starosti osnovu mrežnice tvori očni vrč povezan s diencefalonom očnim drškom, tj. osnovom vidnog živca. Između vanjskog i unutrašnjeg zida ocnog vrča prisutan je široki intraretinalni prostor koji se nastavlja u ventrikul ocnog drška. Osnovu leće oblikuje lećna jamica koja se postupnim udublivanjem odvaja od okolnog površinskog ektoderma. Mezenhim okružuje očni vrč.

Interfazne i neproliferirajuće stanice predstavljaju većinu stanica u površinskom ektodermu i epitelu lećne jamice, te u neuroepitelu ocnog vrča i ocnog drška. One su cilindrične ili poligonalne, a jezgra im je ovalna i svijetla, tj. eukromatična s naglašenom jezgricom. Mitotska se stanica prepoznaje po karakteristično organiziranim kromosomima izgrađenima od zgusnutog kromatina. Na osnovi razlika u organizaciji i izgledu kromosoma, u mitotskim se stanicama mogu prepoznati različite faze diobe. U području odvajanja lećne jamice od okolnog ektoderma, mitotske se stanice pojavljuju isključivo u površinskim slojevima epitela (slika 1).

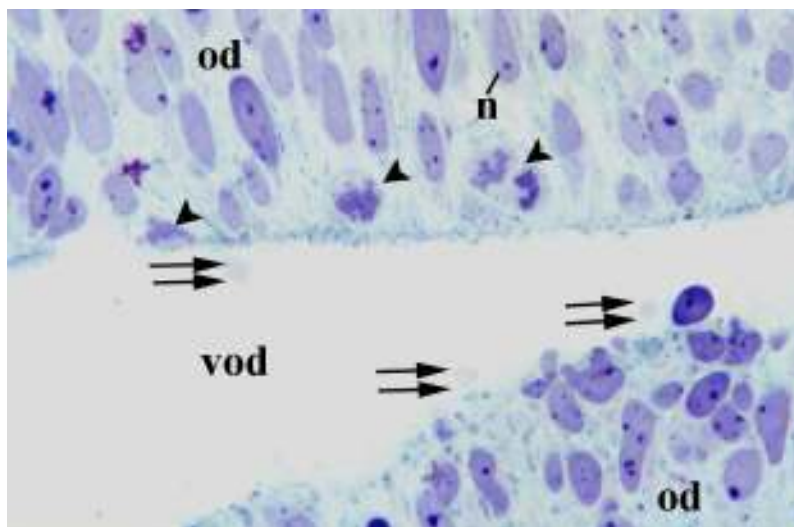
Mitotske se stanice nalaze u neuroepitelu ocnog vrča i ocnog drška, a najbrojnije su na prijelazu unutrašnjeg u vanjski zid ocnog vrča, te vanjskog zida vrča u očni držak. One redovito leže uz lumen, tj. uz intraretinalni prostor ili ventrikul ocnog drška. Dijelovi citoplazme pojedinih neuroepitelnih stanica uz lumen "pupaju",

tj. izbočuju se u intraretinalni prostor ili ventrikul očnog drška (slika 2). Mjestimično su u lumenu prisutne i mitotske stanice koje su se sasvim odvojile od neuroepitela.

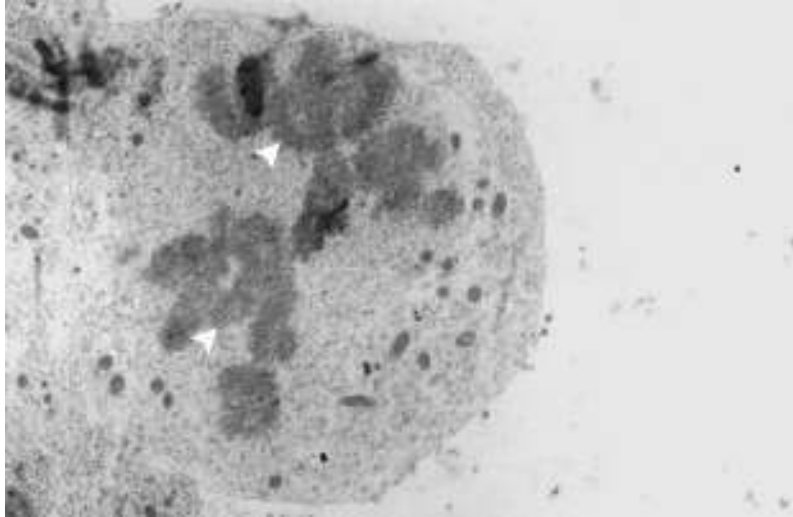
Ultrastrukturno, u mitotskim je stanicama nestala jezgrina ovojnica, a zgusnuti kromatin oblikuje kromosome. Ove se stanice izbočuju na epitelnoj površini. Tijekom anafaze mitotske diobe, dvije skupine kromatida nastale diobom kromosoma putuju prema suprotnim staničnim polovima duž diobenog vretena položenog usporedno s epitelnom površinom (slika 3).



Slika 1. Polutanki uzdužni presjek kroz područje odvajanja lećne jamice (*lj*) od površinskog ektoderma (*pe*), područje prijelaza vanjskog (*vz*) u unutrašnji zid (*uz*) očnog vrča, te kroz mezenhim (*m*) embrija od 5 tjedana starosti. Mitotske stanice sa zgusnutim, tamnim kromosomima (*glave strelica*) vide se u površinskim slojevima lećne jamice i okolnog ektoderma. Okolne stanice imaju ovalne, svijetle jezgre s istaknutom jezgricom (*n*). Toluidinsko modriilo. Povećanje x 100.



Slika 2. Polutanki uzdužni presjek kroz neuroepitel (*od*) i ventrikul očnog drška (*vod*) embrija od 5 tjedana starosti. Mitotske stanice sa zgusnutim kromosomima (*glave strelica*) nalaze se uz ventrikul očnog drška. Okolne jezgre su svijetle i ovalne, s naglašenom jezgricom (*n*). U lumenu se vidi “pupanje” dijelova citoplazme (*dvostruke strelice*). Toluidinsko modriilo. Povećanje x 100.



Slika 3. Ultratanki presjek kroz epitel oka embrija od 5 tjedana starosti. Na epitelnoj površini vidi se anafazna mitotska stanica u kojoj dvije skupine kromatida (*glave strelica*) putuju prema suprotnim staničnim polovima. TEM. Povećanje x 3000.

4.1.2. Kvalitativna raspodjela Ki-67-pozitivnih proliferirajućih stanica

U oku embrija od 6 tjedana starosti, nakupljanjem pigmenta melanina vanjski zid ocnog vrča postaje pigmentni sloj mrežnice izgrađen od višerednog cilindričnog pigmentnog epitela. Od unutrašnjeg zida ocnog vrča nastaje živčani sloj mrežnice sastavljen od područja neuroblasta i marginalnog područja. Područje neuroblasta s jezgrama neuroblasta proteže se duž vanjske tri četvrtine debljine živčanog sloja mrežnice, dok se marginalno područje bez jezgri, tj. samo sa staničnim nastavcima, proteže u unutrašnjoj četvrtini navedenog sloja. Intraretinalni prostor razdvaja pigmenti i živčani sloj mrežnice. Unutar ocnog vrča smješten je lećni mjehurić obložen lećnim epitelom. Udubljivanjem donjeg dijela ocnog vrča i ocnog drška oblikuje se fetalna očna pukotina ispunjena mezenhimom i hijaloidnim krvnim žilama koje ulaze u šupljinu ocnog vrča. Ki-67-pozitivne stanice, kojima je svojstveno smeđe obojenje jezgre, prisutne su u pigmentnom sloju mrežnice, području neuroblasta živčanog sloja mrežnice, lećnom epitelu, te u mezenhimu oko ocnog vrča i u fetalnoj očnoj pukotini. Najjače je obojenje vidljivo u mitotskim figurama koje su smještene uz intraretinalni prostor i uz šupljinu lećnog mjehurića (slika 4).

U pigmentom sloju, te u području neuroblasta živčanog sloja mrežnice, Ki-67-pozitivne stanice pokazuju različite oblike obojenosti jezgre: najslabije zrnasto obojenje s naglašenom jezgricom; jače točkasto obojenje s naglašenom jezgricom, te najjače obojenje kromosoma u mitotskim stanicama uz intraretinalni prostor. Jezgre Ki-67-negativnih stanica su ovalne i blijede, s naglašenom jezgricom (slika 5).

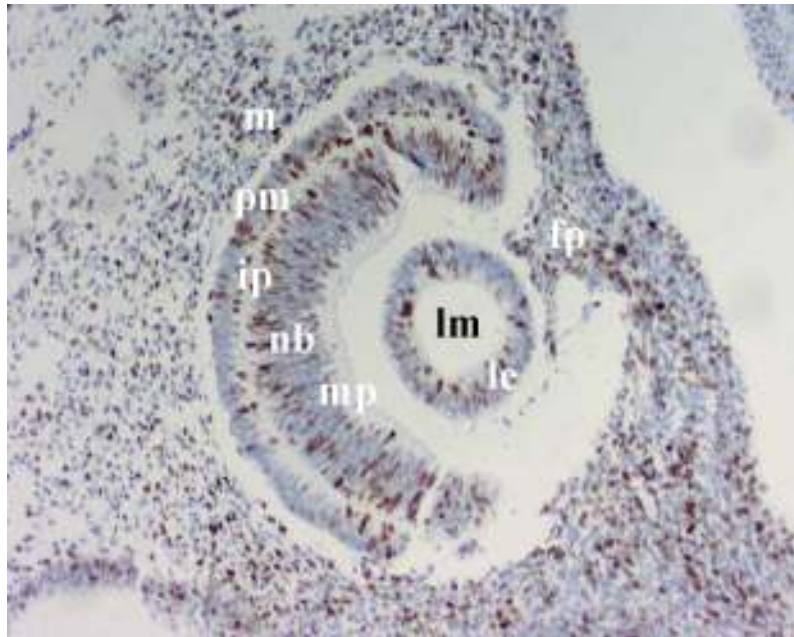
U embrija od 7-8 tjedana starosti, pigmentni je sloj mrežnice stanjen na jednoslojni cilindrični pigmentni epitel. Živčani sloj stražnjeg (središnjeg) dijela mrežnice sastoji se od područja s jezgrama neuroblasta smještenog uz intraretinalni prostor, te od sloja živčanih vlakana uz prostor staklovine. U području jezgri

neuroblasta razlikuje se vanjski dio s ovalnim jezgrama i unutrašnji s više okruglim jezgrama. Prednji (periferni) dio živčanog sloja mrežnice je nezreliji i tanji od stražnjeg, a sadrži samo jezgre primitivnih neuroblasta. Između pigmentnog i živčanog sloja mrežnice nalazi se intraretinalni prostor. Prednju površinu lećnog mjehurića prekriva kubični epitel, a šupljinu mjehurića ispunjavaju lećna vlakna. Od mezenhima oko oćnog vrća (osim prednjeg dijela) nastaje unutrašnji, dobro prokrvljen, pigmentirani sloj - žilnica, te vanjski, fibrozni sloj – bjelooćnica. Mezenhim ispred oćnog vrća diferencira se u vezivnu stromu roćnice prekrivenu epitelom nastalim od površinskog ektoderma. Ispred roćnice, međusobno se približavajući, rastu vjeće izgraćene od nabora mezenhima obloćenog površinskim ektodermom. U šupljini oćnog vrća, tj. u prostoru staklovine, nalazi se mezenhim s hijaloidnim žilama.

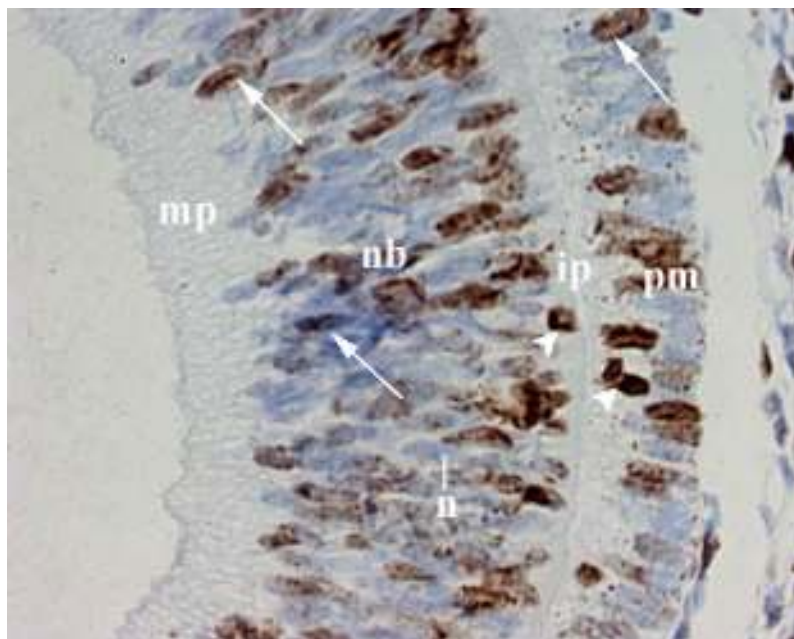
Ki-67-pozitivne stanice pojavljuju se u pigmentnom sloju mrećnice, te u vanjskom području neuroblasta stražnjeg dijela živčanog sloja mrećnice (slika 6). U prednjem dijelu živčanog sloja mrećnice ove se stanice nalaze u cijeloj debljini područja s jezgrama primitivnih neuroblasta. One su prisutne u prednjem lećnom epitelu, prostoru staklovine, te u mezenhimu oko oćnog vrća. Ki-67-pozitivne jezgre pokazuju različite oblike smeće obojenosti, dok su jezgre okolnih Ki-67-negativnih stanica svijetle (slike 6 i 7).

U oku fetusa od 8-9 tjedana starosti, stvaranjem šupljine u mezenhimu ispred oćnog vrća oblikuje se prednja oćna sobica prekrivena straga iridopupilarnom membranom, a sprijeda stromom roćnice. Stražnja oćna sobica nastaje u mezenhimu koji se nalazi iza buduće šarenice, a ispred leće. Raspodjela Ki-67-pozitivnih stanica u ovom razvojnem stadiju nalikuje onoj u embrija od 7-8 tjedana starosti.

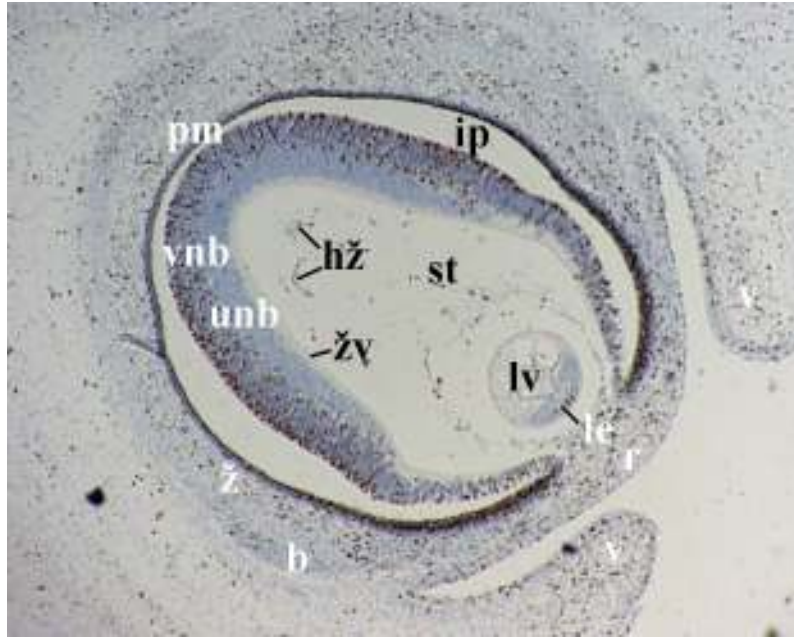
Raspodjela proliferirajućih stanica u pojedinim dijelovima oka ljudskih zametaka od 5 do 8-9 tjedna starosti prikazana je u tablici 4.



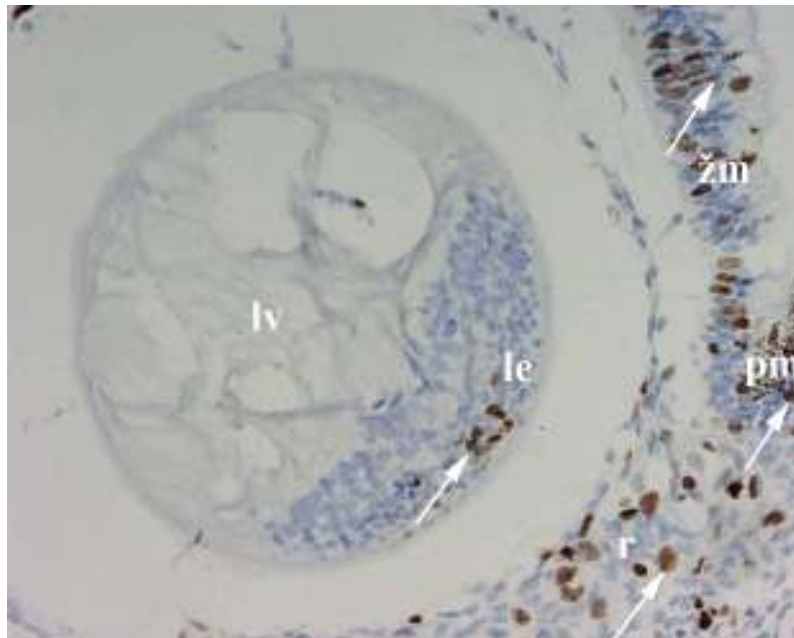
Slika 4. Poprečni presjek kroz pigmentni sloj mrežnice (*pm*), intraretinalni prostor (*ip*), područje neuroblasta (*nb*), marginalno područje (*mp*), lećni mjehurić (*lm*) obložen lećnim epitelom (*lp*), okolni mezenhim (*m*) i fetalnu očnu pukotinu (*fp*) embrija od 6 tjedana starosti. Ki-67-pozitivne stanice imaju smeđu jezgru. Imunohistokemijsko bojenje za Ki-67. Povećanje x 10.



Slika 5. Poprečni presjek kroz pigmentni sloj mrežnice (*pm*), intraretinalni prostor (*ip*), područje neuroblasta (*nb*) i marginalno područje (*mp*) embrija od 6 tjedana starosti. Ki-67-pozitivne stanice sa smeđom jezgrom (*strelice*) vide se u pigmentnom sloju mrežnice i u području neuroblasta. Mitotske stanice s tamnim mitotskim figurama (*glave strelica*) nalaze se uz intraretinalni prostor. Ki-67-negativne stanice imaju ovalnu i blijedu jezgru s istaknutom jezgricom (*n*). Imunohistokemijsko bojenje za Ki-67. Povećanje x 40.



Slika 6. Uzdužni presjek kroz pigmentni sloj mrežnice (*pm*), intraretinalni prostor (*ip*), vanjsko (*vnb*) i unutrašnje područje neuroblasta (*unb*), sloj živčanih vlakana (*žv*), lećni epitel (*le*) i lećna vlakna (*lv*), zatim kroz prostor staklovine (*st*) s hijaloidnim žilama (*hž*), žilnicu (*ž*), bjeloočnicu (*b*), rožnicu (*r*) i vjeđe (*v*) embrija od 7-8 tjedana starosti. Ki-67-pozitivne stanice imaju smeđu jezgru. Imunohistokemijsko bojenje za Ki-67. Povećanje x 4.



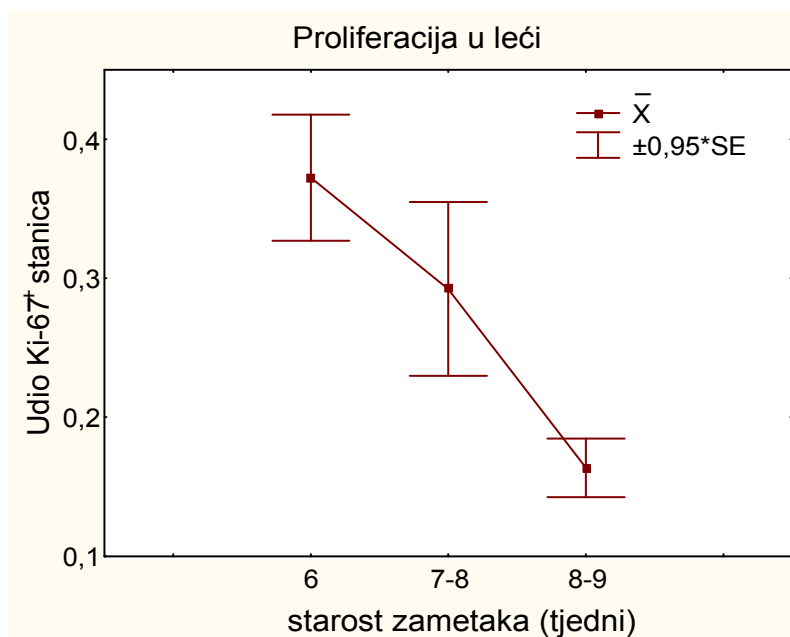
Slika 7. Uzdužni presjek kroz prednji dio pigmentnog (*pm*) i živčanog sloja mrežnice (*žm*), lećni epitel (*le*) i lećna vlakna (*lv*), te kroz rožnicu (*r*) embrija od 7-8 tjedana starosti. Ki-67-pozitivne stanice sa smeđom jezgrom (*strelice*) uočavaju se u oba sloja mrežnice, prednjem lećnom epitelu i u rožnici. Ki-67-negativne jezgre su svijetle. Imunohistokemijsko bojenje za Ki-67. Povećanje x 20.

4.1.3. Kvantitativna raspodjela Ki-67-pozitivnih proliferirajućih stanica

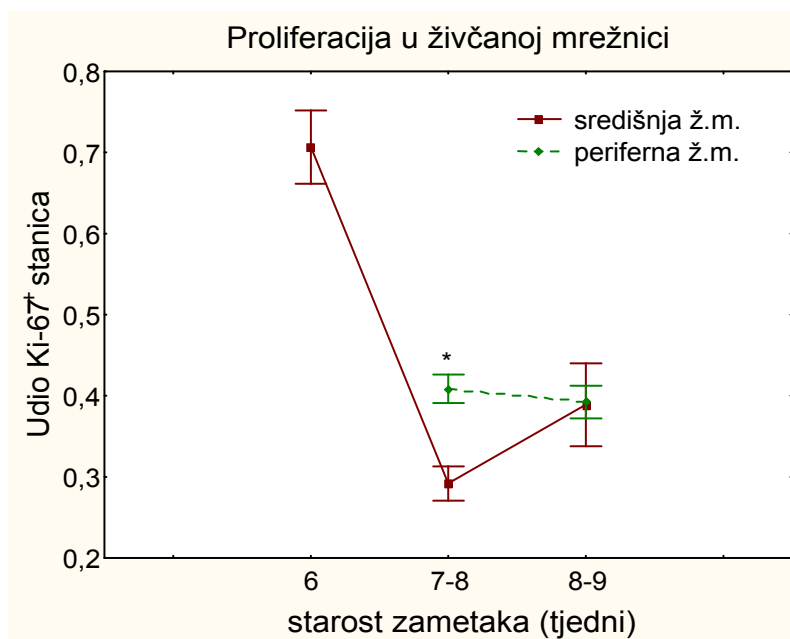
U lećnom mjehuriću, najveći udio Ki-67-pozitivnih stanica nalazi se u embrija od 6 tjedana starosti, dok se statistički značajno smanjuje ($p=0.049$) u zametaka od 7-8 i 8-9 tjedana starosti (slika 8a).

Na osnovi udjela Ki-67-pozitivnih stanica, proliferacijska aktivnost neuroblasta u središnjem (stražnjem) dijelu živčanog sloja mrežnice značajno je niža u zametaka od 7-8 i 8-9 tjedana starosti ($p=0.003$) u usporedbi s embrijem od 6 tjedana starosti. U perifernom (prednjem) dijelu živčanog sloja mrežnice udio Ki-67-pozitivnih stanica ne smanjuje se značajno. Usporedbom proliferacijske aktivnosti između središnjeg i perifernog dijela živčanog sloja mrežnice u zametaka iste starosti, značajno veća aktivnost otkrivena je u perifernom dijelu živčanog sloja mrežnice u embrija od 7-8 tjedana starosti ($p=0.027$), dok su u fetusa od 8-9 tjedana starosti obje aktivnosti gotovo izjednačene (slika 8b).

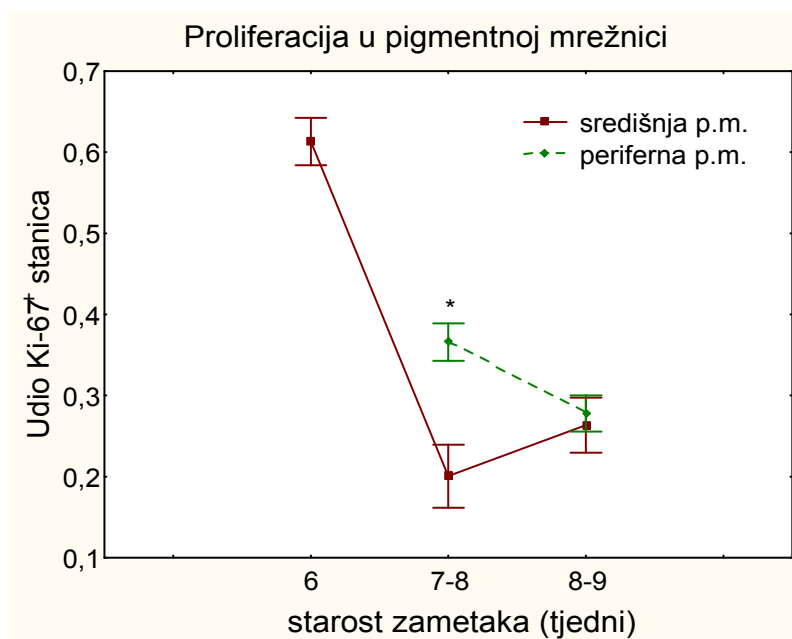
Promjene u proliferacijskoj aktivnosti u pigmentnom sloju mrežnice slične promjenama u živčanom sloju mrežnice. Naime, udio Ki-67-pozitivnih stanica u središnjem dijelu pigmentnog sloja mrežnice značajno je veći u embrija od 6 tjedana starosti u usporedbi sa zamecima od 7-8 i 8-9 tjedana starosti ($p=0.002$). I u perifernom se dijelu smanjuje proliferacijska aktivnost, iako ne značajno. Kao i u živčanom sloju mrežnice u embrija od 7-8 tjedana starosti, proliferacijska aktivnost u pigmentnom sloju mrežnice značajno je niža u središnjem u odnosu na periferni dio ($p=0.046$), dok su u fetusa od 8-9 tjedna starosti obje aktivnosti skoro jednake (slika 8c).



Slika 8a. Udio Ki-67-pozitivnih stanica u leći statistički se značajno smanjuje u zametaka od 6 do 8-9 tjedana starosti ($p=0.049$, Kruskal-Wallis ANOVA test). Podaci su izraženi srednjom vrijednošću i standardnom pogreškom ($\bar{X} \pm SE$, $n=6$).



Slika 8b. U zametaka nakon 6. tjedna starosti udio Ki-67-pozitivnih stanica statistički se značajno smanjuje u središnjoj živčanoj mrežnici (ž.m.) ($p=0.003$, Kruskal-Wallis ANOVA test), ali ne u perifernoj živčanoj mrežnici. Značajna razlika između središnje i periferne živčane mrežnice postoji u embrija od 7-8 tjedana starosti ($*p=0.027$, Wilcoxonov test usklađenih parova). Podaci su izraženi srednjom vrijednošću i standardnom pogreškom ($\bar{X} \pm SE$, $n=6$).



Slika 8c. Udio Ki-67-pozitivnih stanica statistički se značajno smanjuje u središnjoj pigmentnoj mrežnici (*p.m.*) zametaka nakon 6. tjedna starosti ($p=0.002$, Kruskal-Wallis ANOVA test), dok se u perifernoj pigmentnoj mrežnici smanjuje, ali ne statistički značajno. U embrija od 7-8 tjedana starosti značajna razlika postoji između središnje i periferne pigmentne mrežnice ($*p=0.046$, Wilcoxonov test usklađenih parova). Podaci su izraženi srednjom vrijednošću i standardnom pogreškom ($X \pm SE$, $n=6$).

4.2. Izražaj intermedijarnih filamenata

4.2.1. Izražaj nestina

U oku embrija od 5 tjedana starosti nestin-pozitivne stanice, kojima je svojstveno smeđe obojenje citoplazme, prisutne su u cijeloj debljini neuroepitela očnog drška. Veće se nakupine nestina uočavaju u citoplazmatskim dijelovima koji graniče s mezenhimom. Jezgre su neuroepitelnih stanica svijetle i izdužene (slika 9). Nestin-pozitivne stanice pojavljuju se i u neuroepitelu vanjskog zida očnog vrča.

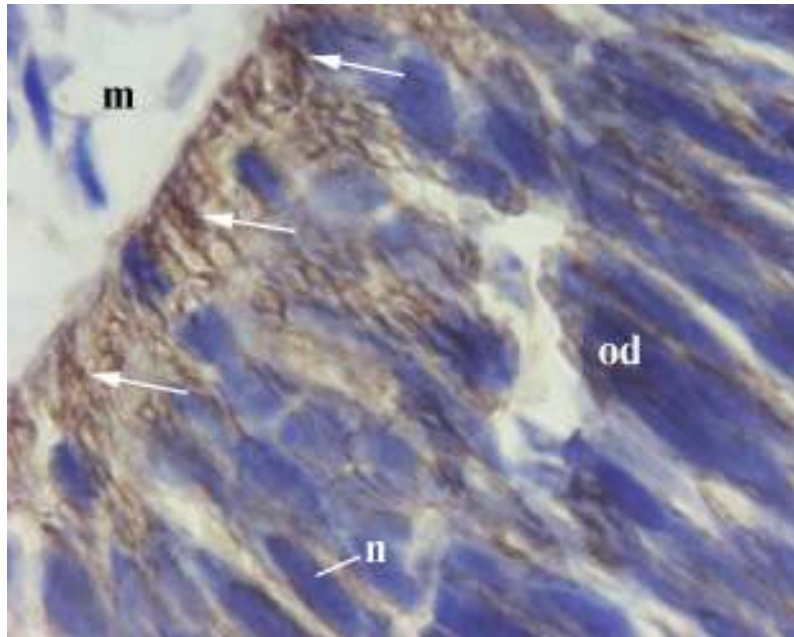
Tijekom šestog tjedna razvoja, nestin se mjestimično pojavljuje u epitelnim stanicama na površini lećnog mjehurića. U lećnom epitelu prema šupljini lećnog mjehurića prepoznaje se mitotska stanica u kojoj tamniji, zgusnuti kromatin oblikuje kromosome (slika 10). Nestin-pozitivne stanice nalaze se i u unutrašnjim dijelovima živčanog sloja mrežnice, te u površinskom ektodermu.

U oku embrija od 7-8 tjedana starosti, nestin-pozitivne stanice prisutne su u unutrašnjim dijelovima živčanog sloja mrežnice, prvenstveno u unutrašnjem području neuroblasta, te u manjem broju u unutrašnjem dijelu vanjskog područja neuroblasta. Nestin se nalazi i među živčanim vlaknima vidnog živca u području njegovog izlazišta iz mrežnice, stvarajući u središnjim dijelovima živca veće nakupine (slika 11). U lećnom je mjehuriću, osim u prednjem lećnom epitelu, prisutan i u stražnjim dijelovima citoplazme lećnih vlakana. Nestin-pozitivne stanice smještene su i u epitelu i vezivnoj stromi rožnice.

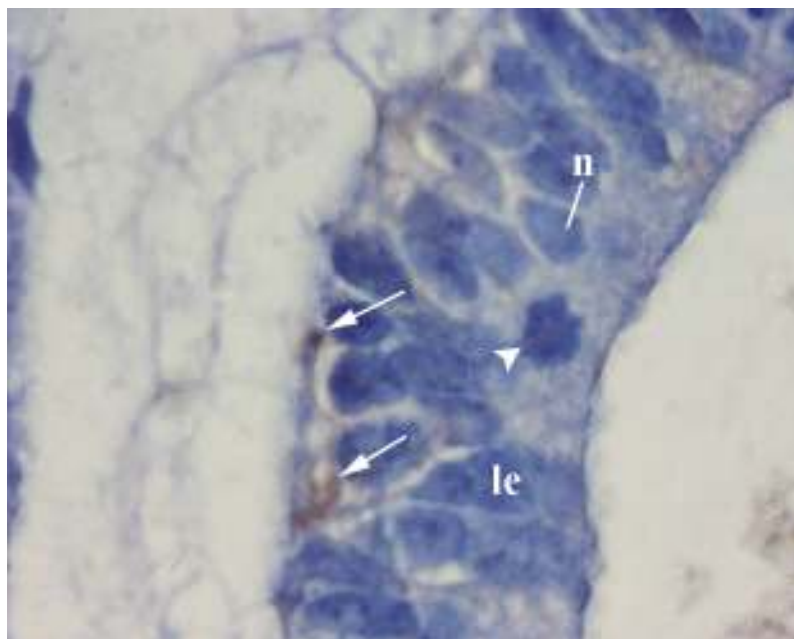
U fetusa od 8-9 tjedana starosti, nestin je prisutan u unutrašnjim dijelovima živčanog sloja mrežnice, tj. u sloju živčanih vlakana i u citoplazmama u unutrašnjem području neuroblasta (slika 12). Nestin-pozitivne stanice pojavljuju se u lećnom

epitelu, zatim u epitelu, stromi i endotelu rožnice, kao i u okolnom površinskom
ektodermu i stromi.

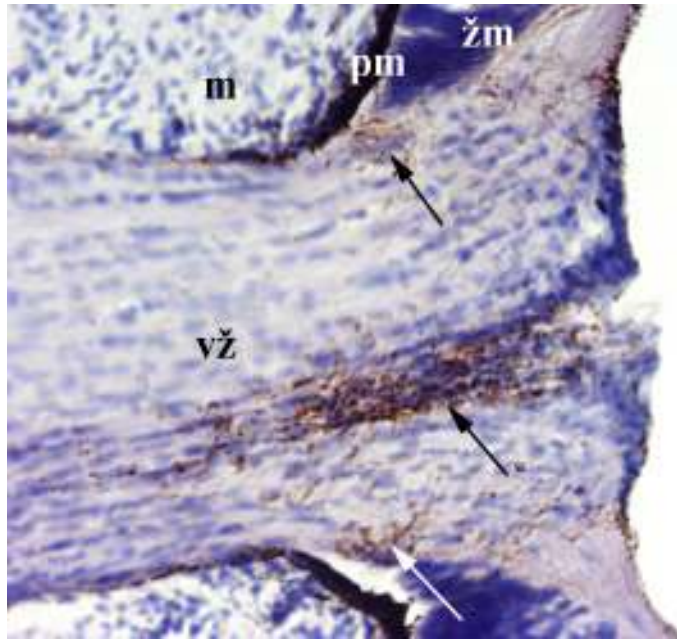
Raspodjela izražaja nestina u pojedinim dijelovima oka ljudskih zametaka od
5 do 8-9 tjedana starosti prikazana je u tablicama 3 i 4, te slikama 21a – e.



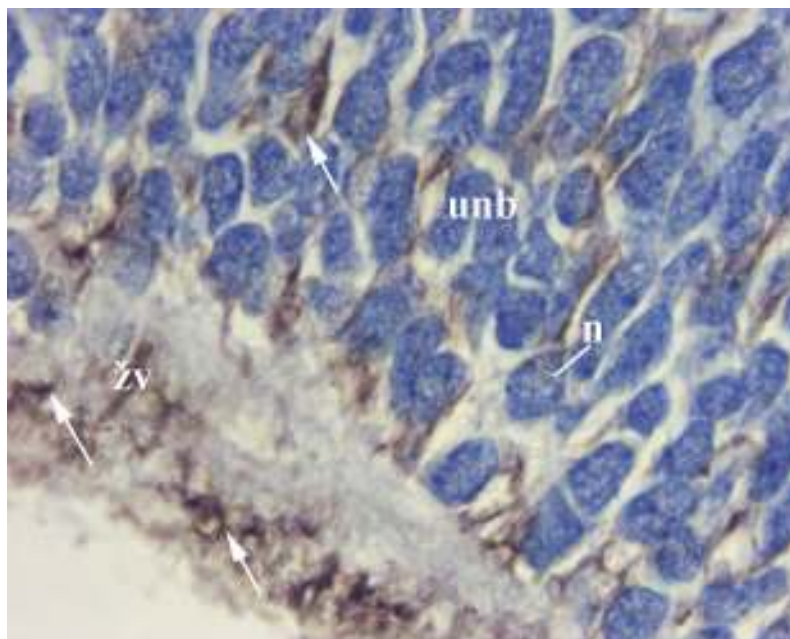
Slika 9. Uzdužni presjek kroz očni držak (*od*) i okolni mezenhim (*m*) embrija od 5 tjedana starosti. Veće, smeđe citoplazmatske nakupine nestina (*strelice*) vide se uz mezenhim. Jezgre neuroepitelnih stanica (*n*) izdužene su i svijetle. Imunohistokemijsko bojenje za nestin. Povećanje x 100.



Slika 10. Poprečni presjek kroz lećni epitel (*le*) embrija od 6 tjedana starosti. Nakupine nestina (*strelice*) vide se u površinskim dijelovima citoplazme lećnih epitelnih stanica. Njihove jezgre (*n*) imaju svijetli kromatin. Uz šupljinu lećnog mjehurića uočava se mitotska stanica sa tamnijim, zgusnutim kromosomima (*glava strelice*). Imunohistokemijsko bojenje za nestin. Povećanje x 100.



Slika 11. Uzdužni presjek kroz izlazište vidnog živca (vž), pigmentni (pm) i živčani sloj mrežnice (žm), te okolni mezenhim (m) embrija od 7-8 tjedana starosti. Nakupine nestina (*strelice*) vide se u vidnom živcu. Imunohistokemijsko bojenje za nestin. Povećanje x 20.



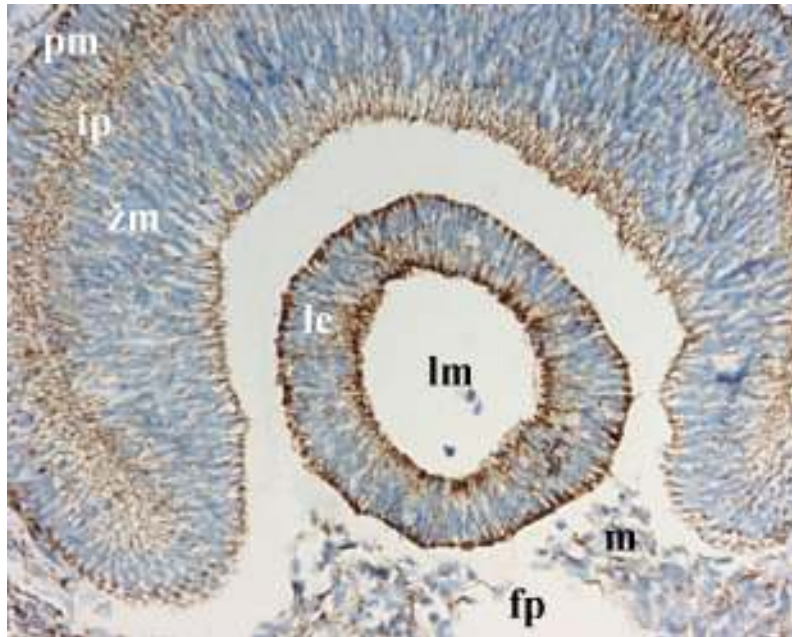
Slika 12. Uzdužni presjek kroz sloj živčanih vlakana (žv) i unutrašnje područje neuroblasta (unb) fetusa od 8-9 tjedana starosti. Nakupine nestina (*strelice*) vide se u sloju živčanih vlakana, te u citoplazmama oko svijetlih, okruglih jezgri neuroblasta (n). Imunohistokemijsko bojenje za nestin. Povećanje x 100.

4.2.2. Izražaj citokeratina

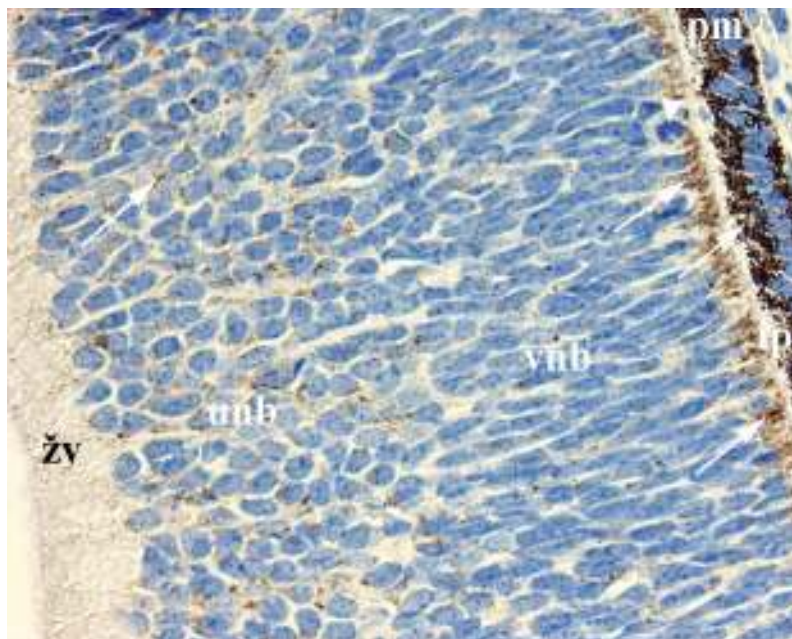
U oku embrija od 6 tjedana starosti, pojava citokeratina u obliku smeđe obojenosti citoplazme, vidljiva je u pigmentnom i živčanom sloju mrežnice, u lećnom epitelu na površini lećnog mjehurića, te u mezenhimu u fetalnoj očnoj pukotini i oko očnog vrča (slika 13). Citokeratini pokazuju jaki izražaj u površinskom ektodermu, a nešto slabiji u mezenhimu ispod navedenog ektoderma.

Od sedmog do devetog tjedna razvoja, citokeratini se nalaze u stanicama pigmentnog sloja mrežnice. Oni se pojavljuju u obliku manjih nakupina u citoplazmi neuroblasta duž cijele debljine živčanog sloja mrežnice, dok uz intraretinalni prostor stvaraju veće nakupine (slike 14 i 15). Okruglaste nakupine citokeratina pokrivaju cijelu površinu lećnog mjehurića, zatim se pojavljuju u prednjem lećnom epitelu, a slabije su izraženi u citoplazmi lećnih vlakana. Oni se nalaze u endotelu hijaloidnih žila, te u mezenhimskim stanicama u žilnici, bjeloočnici, te u prostoru staklovine (slika 15). Citokeratini su jako izraženi u epitelu rožnice i vjeđa, a slabije u njihovoj stromi.

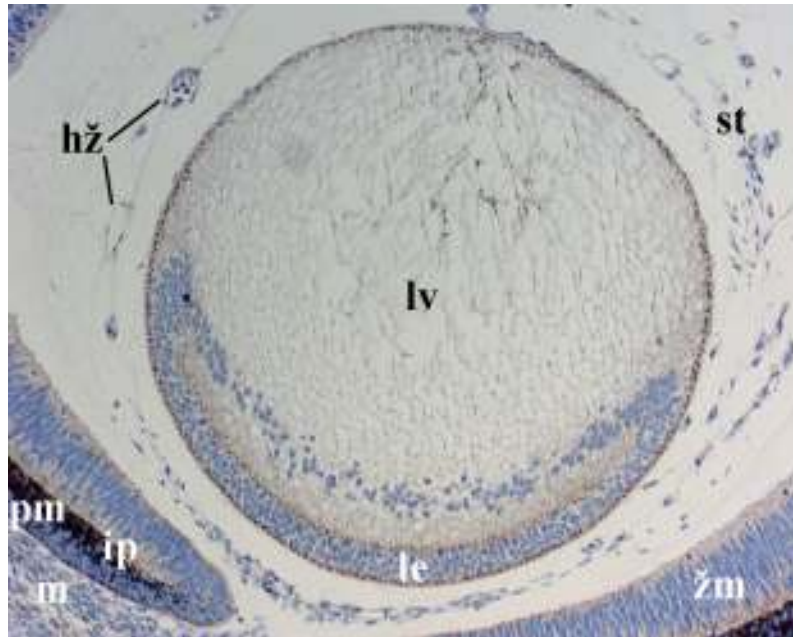
Raspodjela izražaja citokeratina u pojedinim dijelovima oka ljudskih zametaka od 6 do 8-9 tjedana starosti prikazana je u tablicama 3 i 4, te slikama 21a – e.



Slika 13. Poprečni presjek kroz pigmentni (*pm*) i živčani sloj mrežnice (*zm*), intraretinalni prostor (*ip*), lećni epitel (*le*) na površini lećnog mjehurića (*lm*), te mezenhim (*m*) u fetalnoj očnoj pukotini (*fp*) embrija od 6 tjedana starosti. Smeđe obojene citoplazmatske nakupine citokeratina vide se u pigmentnom i živčanom sloju mrežnice, u lećnom epitelu, te u mezenhimu fetalne očne pukotine. Imunohistokemijsko bojenje za citokeratine. Povećanje x 20.



Slika 14. Uzdužni presjek kroz pigmentni sloj mrežnice (*pm*), intraretinalni prostor (*ip*), vanjsko (*vnb*) i unutrašnje područje neuroblasta (*unb*), te sloj živčanih vlakana (*zv*) fetusa od 8-9 tjedana starosti. Citokeratini (*strelice*) se uočavaju u pigmentnom sloju mrežnice, te u citoplazmi neuroblasta, prvenstveno uz intraretinalni prostor. Mitotska stanica s tamnijim kromosomima (*glava strelice*) vidi se uz intraretinalni prostor. Imunohistokemijsko bojenje za citokeratine. Povećanje x 40.



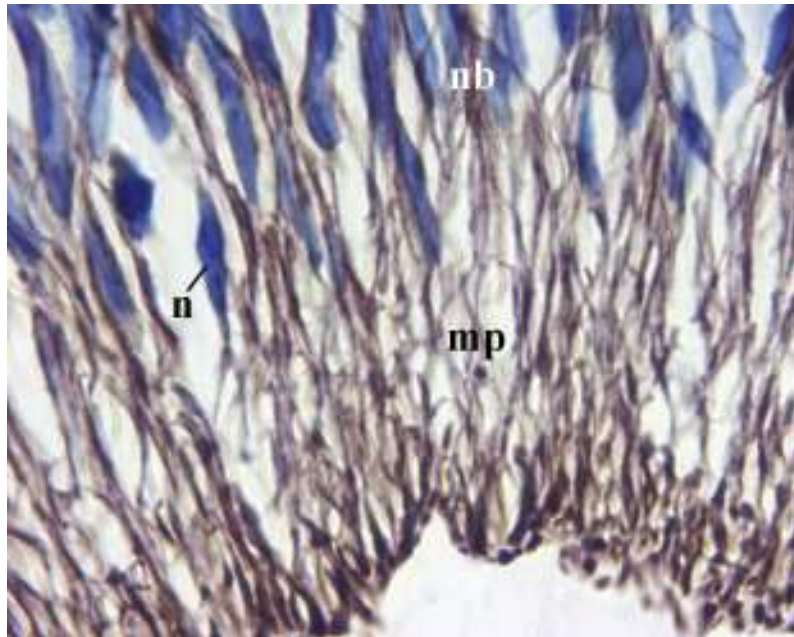
Slika 15. Uzdužni presjek kroz pigmentni (*pm*) i živčani sloj mrežnice (*zm*), intraretinalni prostor (*ip*), lećni epitel (*le*) i vlakna (*lv*), hijaloidne žile (*hž*) u prostoru staklovine (*st*), te kroz okolni mezenhim (*m*) fetusa od 8-9 tjedana starosti. Citokeratini se vide u pigmentnom i živčanom sloju mrežnice, u endotelu hijaloidnih žila, te u mezenhimskim stanicama u prostoru staklovine, kao i u okolnom mezenhimu. Citokeratini tamnije smeđe boje prednji lećni epitel, kao i preostalu površinu lećnog mjehurića, dok lećna vlakna boje svjetlije. Imunohistokemijsko bojenje za citokeratine. Povećanje x 10.

4.2.3. Izražaj vimentina

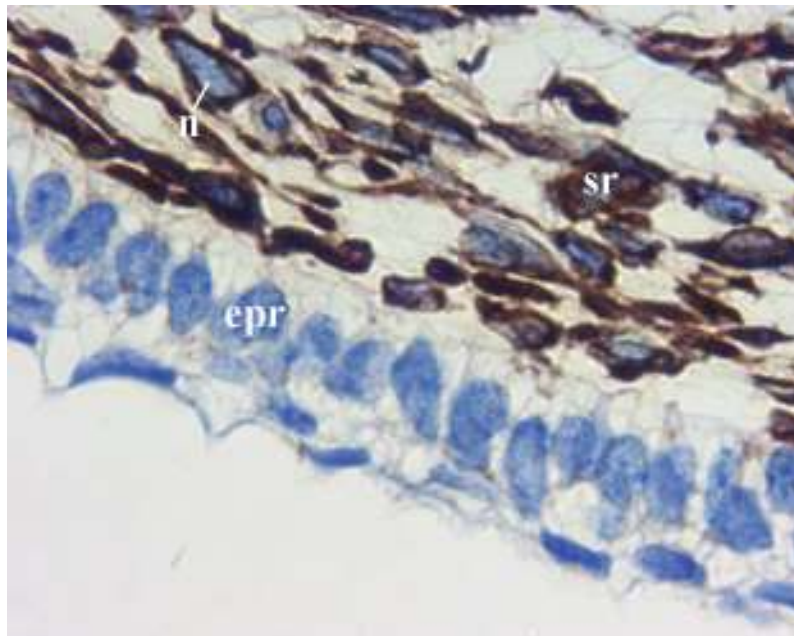
U oku embrija od 6 tjedana starosti, nakupine vimentina nalaze se u pigmentnom sloju mrežnice. U živčanom se sloju mrežnice vimentin pojavljuje u obliku smeđe obojenih radijalno usmjerenih vlaknastih citoplazmatskih izdanaka, koji se iz marginalnog područja pružaju među jezgre neuroblasta (slika 16). Veće nakupine vimentin stvara u površinskom dijelu citoplazme lećnih epitelih stanica, a prisutan je i u mezenhimu oko očnog vrča i u fetalnoj očnoj pukotini.

U zametaka od 7 do 9 tjedana starosti, kao i u prethodnom razvojnem stadiju, vimentin se nalazi u pigmentnom sloju mrežnice, te u još izraženijim radijalnim vlaknima koja se iz sloja živčanih vlakana nastavljaju i među jezgre unutrašnjeg područja neuroblasta. Svjetlije smeđa difuzna obojenost citoplazmi neuroblasta uočava se u cijeloj debljini živčanog sloja mrežnice. U lećnom se mjehuriću vidi tamnije smeđe obojenje površinskih dijelova citoplazme lećnih epitelih stanica, te svjetlije difuzno obojenje preostalog dijela citoplazme epitelih stanica, kao i vlakana. Vimentin je prisutan u mezenhimskim stanicama u prostoru staklovine, u žilnici i bjeloočnici, te u endotelnim stanicama hijaloidnih žila i krvnih žila žilnice. Nakupine vimentina nalaze se oko izduženih, svijetlih jezgri u stromi rožnice, dok nedostaju u površinskom epitelu rožnice (slika 17). I u vjeđi se vimentin pojavljuje samo u stromi.

Raspodjela izražaja vimentina u pojedinim dijelovima oka ljudskih zametaka od 6 do 8-9 tjedana starosti prikazana je u tablicama 3 i 4, te slikama 21a,b,c,e.



Slika 16. Uzdužni presjek kroz marginalno područje (*mp*) i područje neuroblasta (*nb*) embrija od 6 tjedana starosti. Smeđe obojene vlaknaste tvorbe u marginalnom području, te između svijetlih, ovalnih jezgri neuroblasta (*n*) predstavljaju vimentin. Imunohistokemijsko bojenje za vimentin. Povećanje x 100.



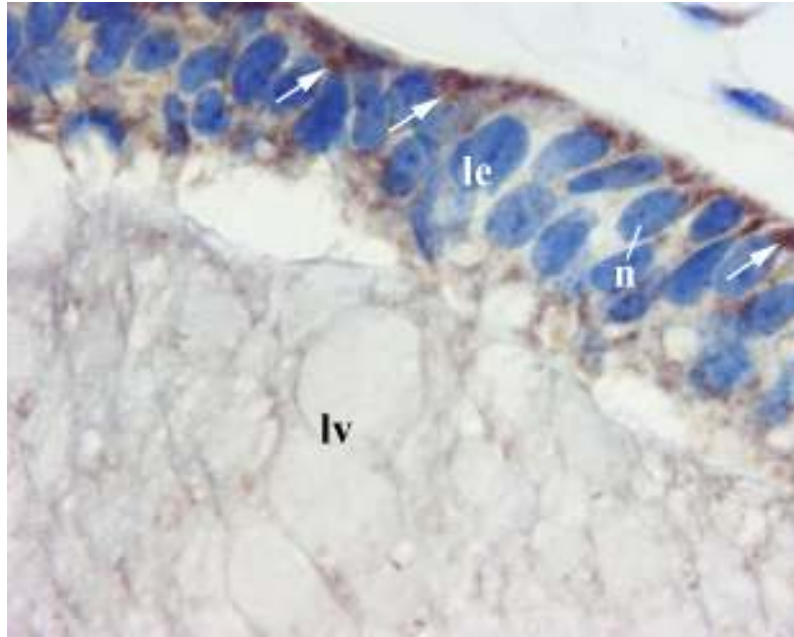
Slika 17. Uzdužni presjek kroz epitel (*epr*) i stromu rožnice (*sr*) fetusa od 8-9 tjedana starosti. Nakupine vimentina vide se oko izduženih, svijetlih jezgri (*n*) u stromi rožnice. Imunohistokemijsko bojenje za vimentin. Povećanje x 100.

4.2.4. Izražaj glijalne fibrilarne kisele bjelančevine (GFAP)

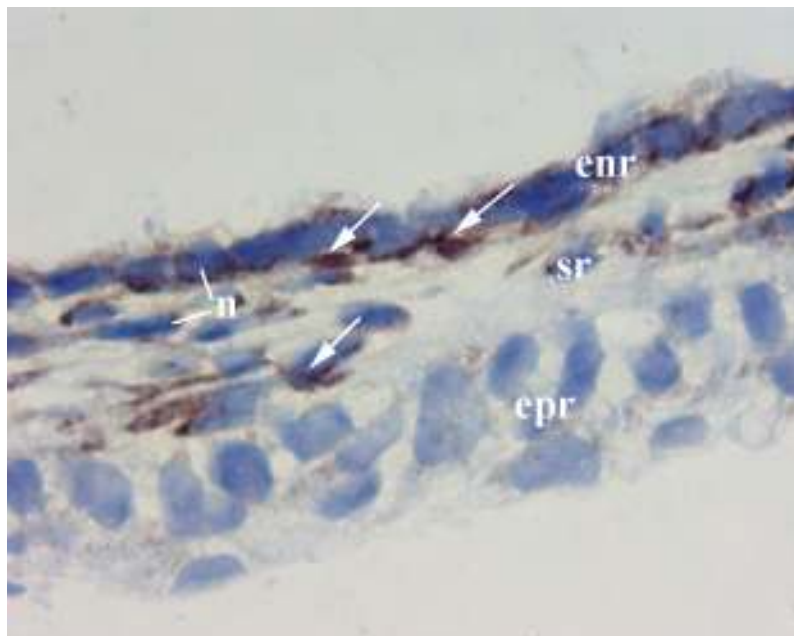
Tijekom sedmog tjedna razvoja, u živčanom se sloju mrežnice GFAP pojavljuje u obliku tamnijih smeđih nakupina rubno uz prostor staklovine, koje se nastavljaju u svjetlije smeđe vlaknaste izdanke u sloju živčanih vlakana i u području neuroblasta, prvenstveno unutrašnjih. U vanjskom je području neuroblasta GFAP jače izražena u citoplazmama uz intraretinalni prostor. U lećnom mjehuriću, GFAP difuzno boji citoplazmu oko svijetlih i izduženih jezgri lećnih epitelih stanica, stvarajući veće okrugle nakupine uz površinu mjehurića. Budući da izražaj GFAP-a slabi od stražnjeg prema prednjem dijelu citoplazme lećnih vlakana, u području lećnog ekvatora vidljiva je samo slaba obojenost (slika 18). GFAP se pojavljuje u citoplazmi stanica u stromi rožnice i vjeđa, te samo mjestimično u stanicama žilnice i bjeloočnice. Prisutna je i u stijenci hijaloidnih žila u prostoru staklovine.

Izražaj GFAP-a u lećnom mjehuriću, mrežnici, te u mezenhimu oko očnog vrča u embrija od 7-8 tjedana starosti nalikuje izražaju opisanom tijekom sedmog tjedna razvoja. U rožnici se GFAP pojavljuje u citoplazmi stromalnih stanica i u endotelu, tj. u jednoslojnom pločastom epitelu koji graniči s prednjom očnom sobicom, ali ne u površinskom epitelu (slika 19). U vjeđi je prisutna samo u stromalnim stanicama.

Raspodjela izražaja GFAP-a u pojedinim dijelovima oku ljudskih zametaka od 7 i 8 tjedana starosti prikazana je u tablicama 3 i 4, te slikama 21b,c,e.



Slika 18. Uzdužni presjek kroz lećni epitel (*le*) i lećna vlakna (*lv*) u području ekvatora lećnog mjehurića embrija od 7 tjedana starosti. Smeđe citoplazmatske nakupine GFAP-a (*strelice*) vide se oko izduženih, svijetlih jezgri (*n*) epitelnih stanica. Nakupine su veće i tamnije uz površinu mjehurića. U lećnim je vlaknima uočljivo svjetlije smeđe obojenje. Imunohistokemijsko bojenje za GFAP. Povećanje x 100.



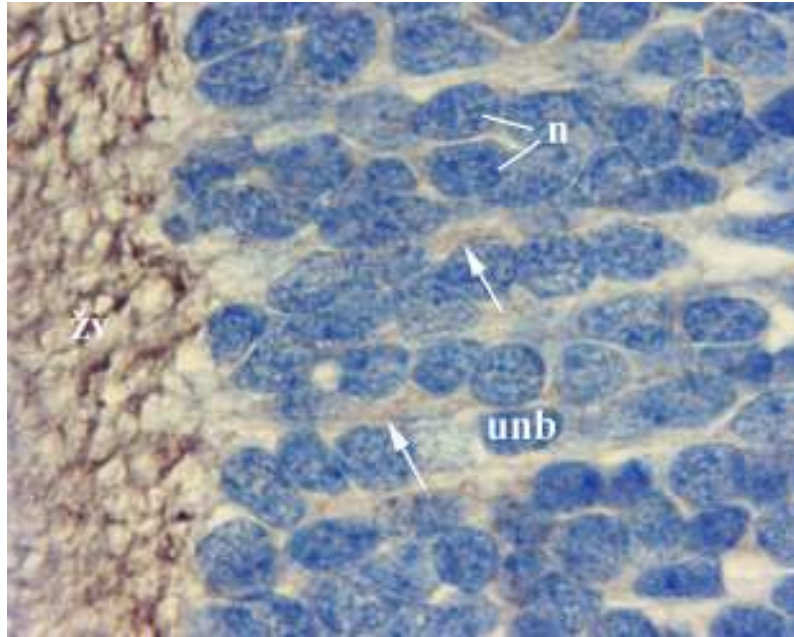
Slika 19. Uzdužni presjek kroz epitel (*epr*), stromu (*sr*) i endotel rožnice (*enr*) embrija od 7-8 tjedana starosti. Citoplazmatske nakupine GFAP-a (*strelice*) vide se oko jezgri (*n*) stanica u stromi i endotelu rožnice. Imunohistokemijsko bojenje za GFAP. Povećanje x 100.

4.2.5. Izražaj neurofilamenata (NF)

U živčanom sloju mrežnice embrija od 7 tjedana starosti, neurofilamenti stvaraju okrugle smeđe citoplazmatske nakupine uz intraretinalni prostor, a nalaze se i u citoplazmi nekih mitotskih stanica sa zgusnutim kromosomima. U obliku vlaknastih izdanaka protežu se između jezgri neuroblasta do sloja živčanih vlakana, u kojemu stvaraju gustu mrežu isprepletenih izdanaka. U mezenhimu oko očnog vrča pojavljuju se u snopovima debljih, usporednih vlakana.

U fetusa od 8-9 tjedana starosti, neurofilamenti svjetlije smeđe i difuzno boje citoplazmu oko okruglih, svijetlih jezgri u unutrašnjem području neuroblasta. Kao i u prethodnom razvojnom stadiju, najjače su izraženi u sloju živčanih vlakana gdje stvaraju smeđu mrežastu strukturu (slika 20). Izraženi su u snopovima debelih, usporednih vlakana smještenih između izduženih jezgri mezenhimskih stanica oko očnog vrča.

Raspodjela izražaja neurofilamenata u pojedinim dijelovima oka ljudskih zametaka od 7 i 8-9 tjedana starosti prikazana je u tablicama 3 i 4, te slici 21b.

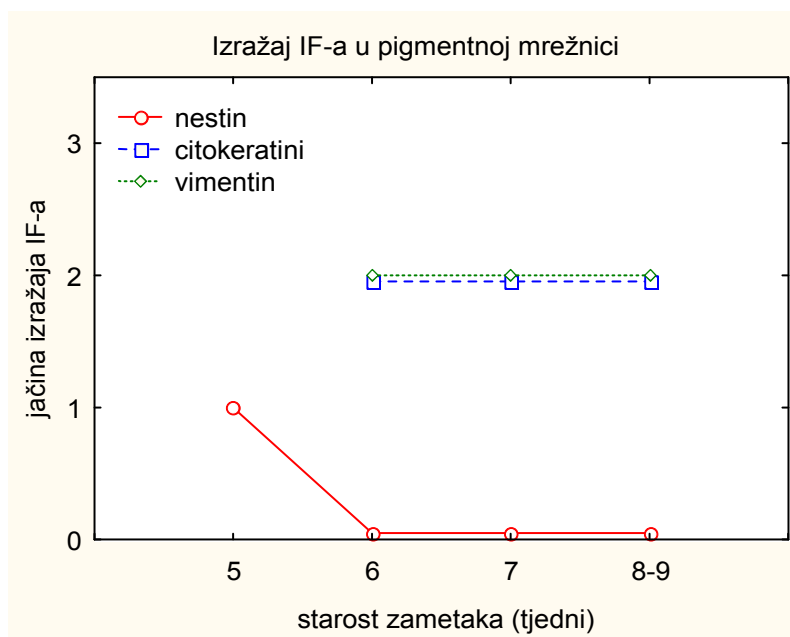


Slika 20. Uzdužni presjek kroz unutrašnje područje neuroblasta (*unb*) i sloj živčanih vlakana (*zv*) fetusa od 8-9 tjedana starosti. Između svijetlih, okruglih jezgri neuroblasta (*n*) vide se svjetlije smeđe citoplazmatske nakupine neurofilamenata (*strelice*), dok se u sloju živčanih vlakana uočava tamnije smeđa gusta mrežasta struktura. Imunohistokemijsko bojenje za neurofilamente. Povećanje x 100.

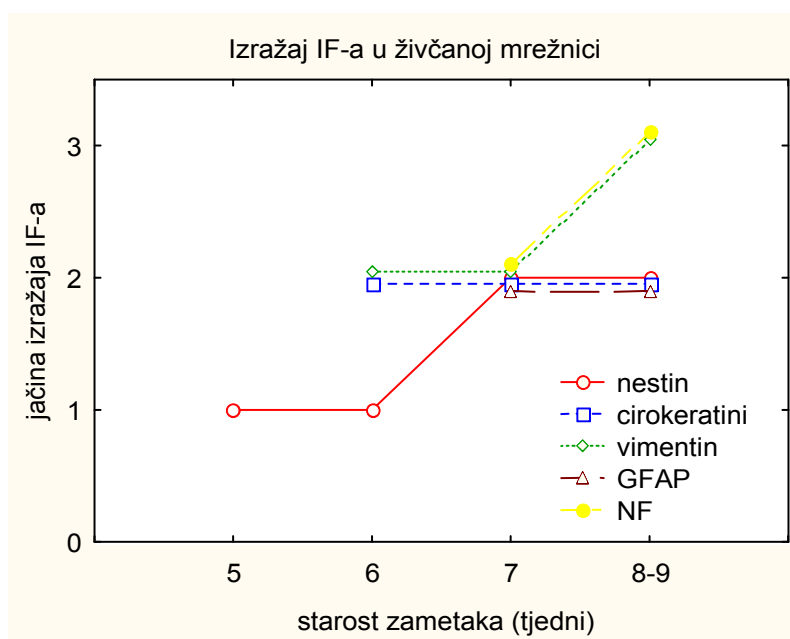
Tablica 3. Izražaj intermedijarnih filamenata (IF) u oku od 5 do 8-9 tjedana starosti.

starost zametaka (tjedni)	nestin		citokeratini		vimentin		GFAP		NF	
	5-6	7-9	6-7	8-9	6-7	8-9	7	8	7	8-9
očni držak / vidni živac	+++	+++	/	/	/	/	/	/	/	/
v.z.o. vrča / p. mrežnica	+	-	++	++	++	++	-	-	-	-
u.z.o. vrča / ž. mrežnica	+	++	++	++	++	+++	++	++	++	+++
lećni epitel	+	++	+++	+++	+++	+++	++	++	-	-
lećna vlakna	-	+	-	+	-	+	+	+	-	-
hijaloidne žile	/	-	/	+	/	+	/	+	/	-
ektoderm/epitel rožnice	++	++	+++	+++	-	-	-	-	-	-
stroma rožnice	/	+	+	+	++	++	++	++	-	-
endotel rožnice	/	+	/	-	/	-	/	++	/	-
mezenhim oko o. vrča	+	+	+	+	++	++	+	+	-	-

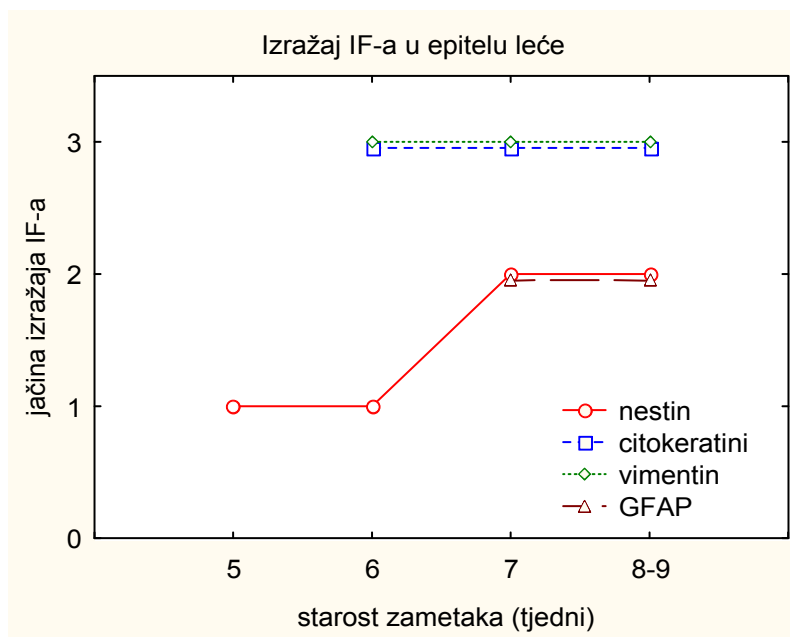
Legenda: v.z.o. vrča = vanjski zid očnog vrča; u.z.o. vrča = unutrašnji zid očnog vrča; p. mrežnica = pigmentna mrežnica; ž. mrežnica = živčana mrežnica; +++ = jaki izražaj; ++ = umjereni izražaj; + = slabi izražaj; - = bez izražaja; /= struktura nije prisutna. Jačina izražaja predstavlja semikvantitativno procijenjen broj reaktivnih stanica u određenoj strukturi oka.



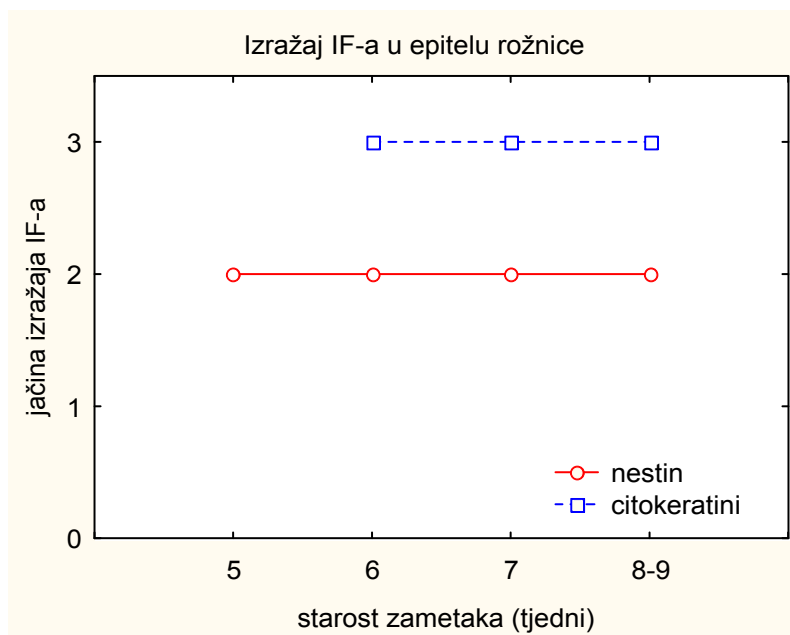
Slika 21a. Jačina izražaja nestina, citokeratina i vimentina u pigmentnom sloju mrežnice u zametaka od 5 do 8-9 tjedana starosti. Jačina izražaja (0 = bez izražaja; 1 = slabi izražaj; 2 = umjereni izražaj; 3 = jaki izražaj) predstavlja semikvantitativno procijenjen broj reaktivnih stanica u pigmentnom sloju mrežnice.



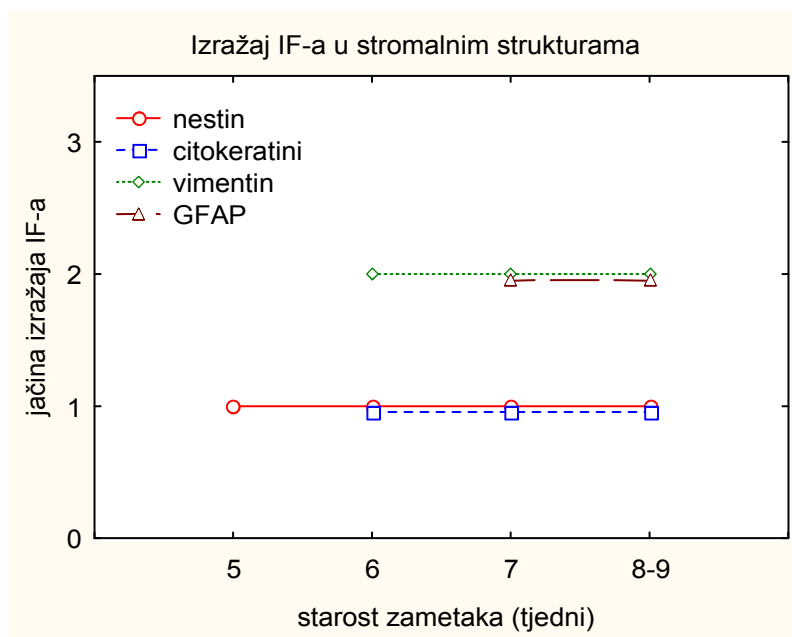
Slika 21b. Jačina izražaja nestina, citokeratina, vimentina, GFAP-a i neurofilamenata (NF) u živčanom sloju mrežnice u zametaka od 5 do 8-9 tjedana starosti. Jačina izražaja (0 = bez izražaja; 1 = slabi izražaj; 2 = umjereni izražaj; 3 = jaki izražaj) predstavlja semikvantitativno procijenjen broj reaktivnih stanica u živčanom sloju mrežnice.



Slika 21c. Jačina izražaja nestina, citokeratina, vimentina i GFAP-a u epitelu leće u zametaka od 5 do 8-9 tjedana starosti. Jačina izražaja (0 = bez izražaja; 1 = slabi izražaj; 2 = umjereni izražaj; 3 = jaki izražaj) predstavlja semikvantitativno procijenjen broj reaktivnih stanica u epitelu leće.



Slika 21d. Jačina izražaja nestina i citokeratina u epitelu rožnice u zametaka od 5 do 8-9 tjedana starosti. Jačina izražaja (0 = bez izražaja; 1 = slabi izražaj; 2 = umjereni izražaj; 3 = jaki izražaj) predstavlja semikvantitativno procijenjen broj reaktivnih stanica u epitelu rožnice.




Slika 21e. Jačina izražaja nestina, citokeratina, vimentina i GFAP-a u stromi rožnice, žilnice i bjeloočnice u zametaka od 5 do 8-9 tjedana starosti. Jačina izražaja (0 = bez izražaja; 1 = slabi izražaj; 2 = umjereni izražaj; 3 = jaki izražaj) predstavlja semikvantitativno procijenjen broj reaktivnih stanica u navedenim stromalnim strukturama.

4.3. Izražaj β -tubulina

U fetusa od 8-9 tjedana starosti, β -tubulin pojavljuje se u cijeloj debljini živčanog sloja mrežnice. Izražen je u citoplazmi oko izduženih, svijetlih jezgri vanjskog područja neuroblasta, zatim oko okruglih, svijetlih jezgri unutrašnjeg područja neuroblasta, dok je najjači izražaj prisutan u sloju živčanih vlakana (slika 22).

Raspodjela izražaja β -tubulina u pojedinim dijelovima oka ljudskog zametka od 8-9 tjedana starosti prikazana je u tablici 4.



Slika 22. Uzdužni presjek kroz vanjsko (*vnb*) i unutrašnje područje neuroblasta (*unb*), te sloj živčanih vlakana (*žv*) fetusa od 8-9 tjedana starosti. Smeđe citoplazmatsko obojenje vidi se u citoplazmi neuroblasta, te u sloju živčanih vlakana. Imunohistokemijsko bojenje za β -tubulin. Povećanje x 40.

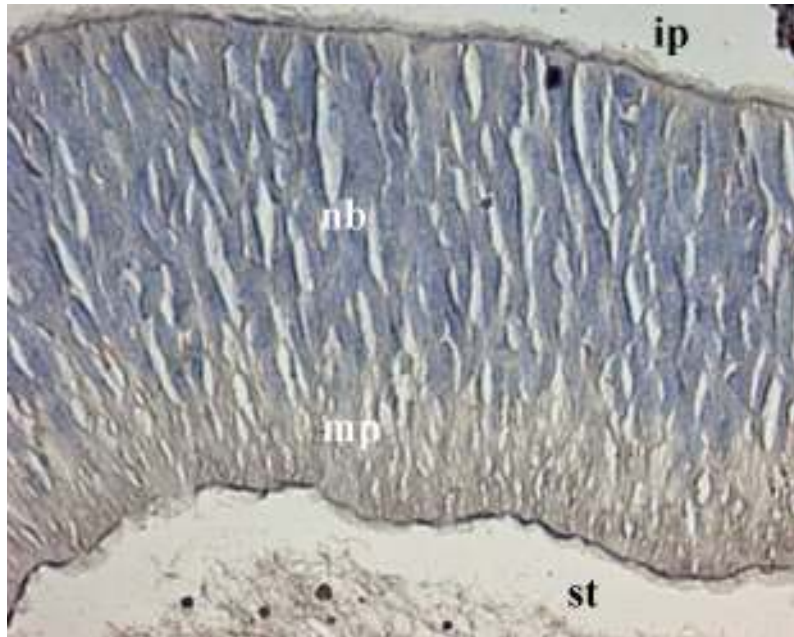
4.4. Izražaj receptora čimbenika rasta

4.4.1. Izražaj receptora fibroblastnog čimbenika rasta (FGF-R)

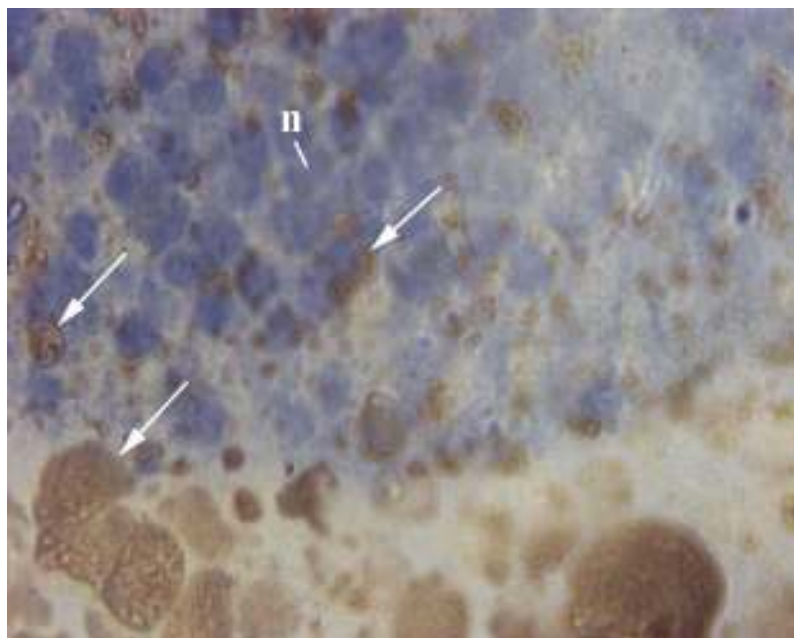
Tijekom šestog tjedna embrionalnog razvoja, FGF receptori smeđe boje živčani i pigmentni sloj mrežnice. U živčanom sloju mrežnice pojavljuju se oko svijetlih, izduženih jezgri neuroblasta, te u obliku vlaknastih nastavaka u marginalnom području. Jače su izraženi rubno uz intraretinalni, kao i prostor staklovine. U prostoru staklovine pojavljuju se u stijenci hijaloidnih žila, te u obliku sitnih vlakana (slika 23). Ovi se receptori nalaze u lećnim epitelnim stanicama i vlaknima, te u čahuri na površini lećnog mjehurića. U mezenhimu oko oćnog vrća, prisutni su u stijenci krvnih žila, te u stromi i epitelu roćnice i vjeće.

U embrija od 7 i 8 tjedana starosti, izražaj FGF receptora u pigmentnom i živčanom sloju mrećnice, prostoru staklovine, ćilnici i bjelooćnici slići onom u prethodnom razvojnom stadiju. Ovi receptori stvaraju tamnije smeće nakupine u prednjem epitelu leće i oko jezgri lećnih vlakana u unutrašnjosti lećnog mjehurića, dok ostatak citoplazme lećnih vlakana boje difuzno svjetlije (slika 24). Pojavljuju se u lećnoj ćahuri, zatim u epitelu, stromi i endotelu roćnice, te u stromi i epitelu vjeće.

Raspodjela izražaja FGF receptora u pojedinim dijelovima oka ljudskih zametaka od 6 do 8 tjedana starosti prikazana je u tablici 4.



Slika 23. Uzdužni presjek kroz intraretinalni prostor (*ip*), područje neuroblasta (*nb*), marginalno područje (*mp*) i prostor staklovine (*st*) embrija krajem šestog tjedna starosti. Smeđe obojenje uočava se oko svijetlih i izduženih jezgri neuroblasta, zatim u marginalnom području, te u prostoru staklovine. Tamnije smeđa obojenost vidi se rubno uz prostor staklovine. Imunohistokemijsko bojenje za FGF receptore. Povećanje x 40.



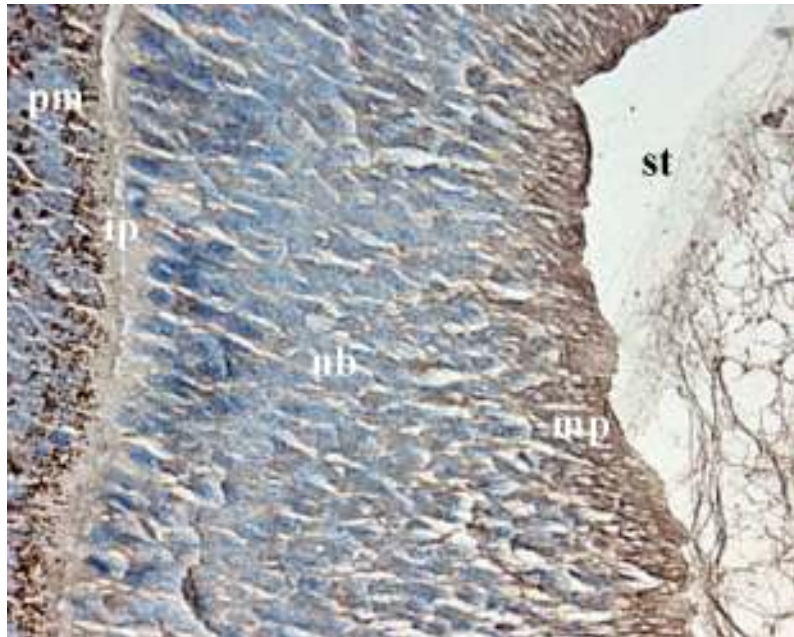
Slika 24. Uzdužni presjek kroz lećna vlakna u unutrašnjosti lećnog mjehurića embrija od 7 tjedana starosti. Citoplazmatske nakupine (*strellice*) vide se oko svijetlih, okruglih jezgri (*n*) lećnih vlakana. Imunohistokemijsko bojenje za FGF receptore. Povećanje x 100.

4.4.2. Izražaj beta-receptora trombocitnog čimbenika rasta (PDGF-R β)

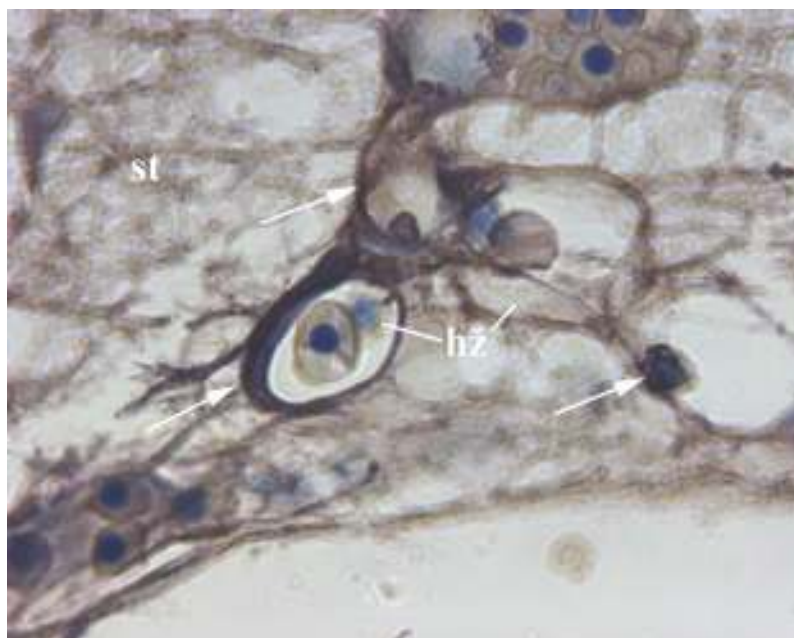
Tijekom šestog tjedna embrionalnog razvoja, PDGF-R β pojavljuje se u pigmentnom sloju mrežnice. Nalazi se u cijeloj debljini živčanog sloja mrežnice, tj. oko izduženih, svijetlih jezgri neuroblasta, te u marginalnom području gdje pokazuje najjači izražaj. U prostoru staklovine boji smeđe vlaknaste izdanke, te stijenku hijaloidnih žila (slika 25). PDGF-R β stvara veće tamnije nakupine u prednjem lećnom epitelu, te svjetlije difuzno obojenje u lećnim vlaknima. Ovaj se receptor nalazi u mezenhimskim stanicama i u stijenci krvnih žila oko očnog vrča, te u epitelu i stromi rožnice i vjeđa.

U embrija od 7 tjedana starosti, izražaj PDGF-R β u mrežnici, leći, mezenhimu oko očnog vrča, rožnici i vjeđi ne razlikuje se od opisanog u prethodnom razvojnom stadiju. PDGF-R β se pojavljuje u obliku vlakana koja ispunjavaju prostor staklovine, te u stijenci hijaloidnih krvnih žila (slika 26).

Raspodjela izražaja PDGF-R β u pojedinim dijelovima oka ljudskih zametaka od 6 i 7 tjedana starosti prikazana je u tablici 4.



Slika 25. Uzdužni presjek kroz pigmentni sloj mrežnice (*pm*), intraretinalni prostor (*ip*), područje neuroblasta (*nb*), marginalno područje (*mp*) i prostor staklovine (*st*) embrija krajem šestog tjedna starosti. Vidi se smeđe obojenje u pigmentnom sloju mrežnice, oko jezgri neuroblasta, u marginalnom području, te u prostoru staklovine. Imunohistokemijsko bojenje za PDGF-R β . Povećanje x 40.



Slika 26. Uzdužni presjek kroz prostor staklovine (*st*) embrija od 7 tjedana starosti. PDGF-R β uočava se u stijenci hijaloidnih žila (*hž*) (*strelice*), te u okolnim vlaknima. Imunohistokemijsko bojenje za PDGF-R β . Povećanje x 100.

Tablica 4. Raspodjela proliferirajućih stanica, intermedijarnih filamenata, β -tubulina, FGF-R i PDGF-R β u pojedinim dijelovima oka istraženih ljudskih zametaka.

	v. živac	ž. mrežnica	p. mrežnica	e. leće	e. rožnice	stroma
prolif. st.	+	+	+	+	+	+
nestin	+	+	+	+	+	+
citokeratini	/	+	+	+	+	+
vimentin	/	+	+	+	-	+
GFAP	/	+	-	+	-	+
NF	/	+	-	-	-	-
β -tubulin	/	+	-	-	-	-
FGF-R	/	+	+	+	+	+
PDGF-R β	/	+	+	+	+	+

Legenda: v. živac = vidni živac; ž. mrežnica = živčana mrežnica; p. mrežnica = pigmentna mrežnica; e. leće = epitel leće; e. rožnice = epitel rožnice; prolif. st. = proliferirajuće stanice; + = čimbenik je prisutan; - = čimbenik je odsutan; / = čimbenik nije istražen u određenom dijelu oka.

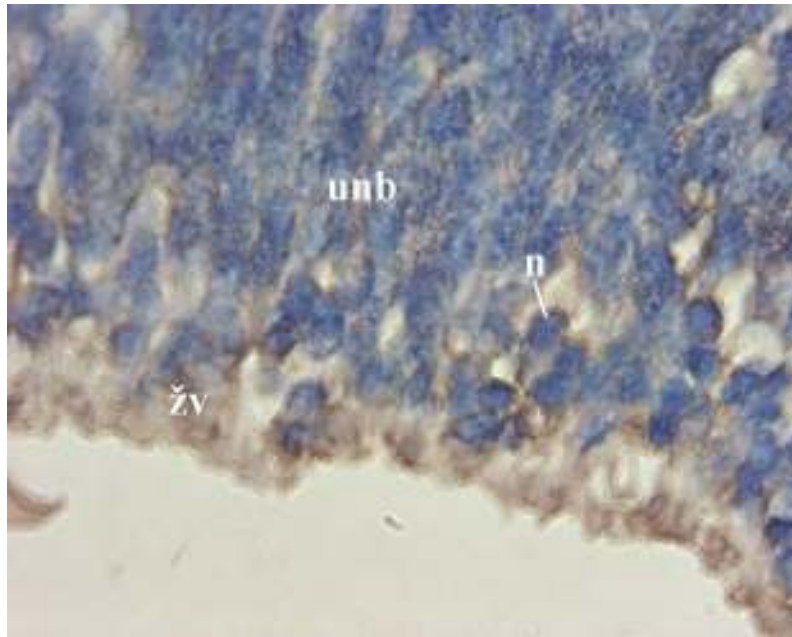
4.5. Izražaj koštanih morfogenetskih bjelančevina (BMP)

4.5.1. Izražaj BMP4

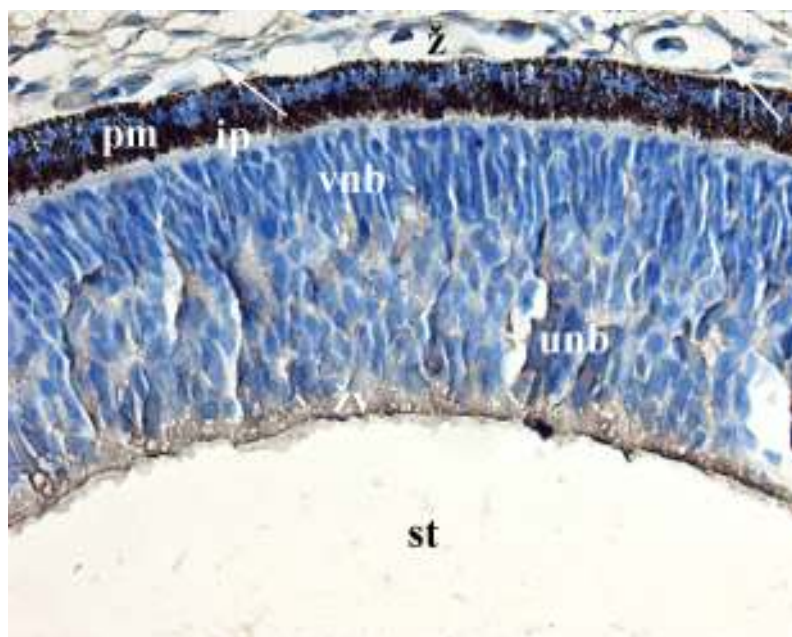
U embrija od 7 tjedana starosti, BMP4 nespecifično difuzno smeđe boji cijelu debljinu živčanog sloja mrežnice (slika 27). Pojavljuje se u žilnici, bjeloočnici, stromi rožnice i vjeđe, te u prostoru staklovine.

4.5.2. Izražaj BMP7

Tijekom osmog tjedna razvoja, BMP7 stvara nespecifičnu smeđu obojenost u živčanom sloju mrežnice, prvenstveno u sloju živčanih vlakana, te mjestimično među jezgrama neuroblasta. Pojavljuje se u stromi žilnice i bjeloočnice, te u stijenci krvnih žila žilnice (slika 28). BMP7 se nalazi u stijenci hijaloidnih žila u prostoru staklovine, u prednjem epitelu leće, te u epitelu i stromi rožnice i vjeđe.



Slika 27. Uzdužni presjek kroz unutrašnje područje neuroblasta (*unb*) i sloj živčanih vlakana (*zv*) embrija od 7 tjedana starosti. Smeđa se obojenost vidi oko svijetlih jezgri neuroblasta (*n*), te u sloju živčanih vlakana. Imunohistokemijsko bojenje za BMP4. Povećanje x 100.



Slika 28. Uzdužni presjek kroz žilnicu (*z*), pigmentni sloj mrežnice (*pm*), intraretinalni prostor (*ip*), vanjsko (*vnb*) i unutrašnje područje neuroblasta (*unb*), sloj živčanih vlakana (*zv*) i prostor staklovine (*st*) embrija od 8 tjedana starosti. Smeđe se nakupine vide oko jezgri neuroblasta, te u cijelom sloju živčanih vlakana. BMP7 se uočava u stijenci krvnih žila žilnice (*strelice*), te u njenoj vlaknastoj stromi. Imunohistokemijsko bojenje za BMP7. Povećanje x 40.

5. RASPRAVA

5.1. Raspodjela i uloga stanične proliferacije u oku ljudskih zametaka

5.1.1. Raspodjela i uloga mitotskih stanica tijekom embrionalnog razvoja oka

Mitoza, stanična diferencijacija, migracija i programirana stanična smrt sudjeluju u ranoj morfogenezi oka (112). U ljudskog embrija od 5 tjedana starosti, mitotske stanice nalaze se u neuroepitelu očnog vrča i drška, te u epitelu lećne jamice i okolnog površinskog ektoderma. Opisana mitotska aktivnost vjerojatno sudjeluje u oblikovanju i diferencijaciji leće, rožnice, očnog vrča i drška (25). Raspodjela mitotskih stanica u istraženom oku, kao i u mišjem oku (13,14), ukazuje na važnu ulogu mitoze u ranoj morfogenezi oka.

Morfološka obilježja istraženih mitotskih stanica; tj. nedostatak jezgrine ovojnice i kromosomi oblikovani od zgusnutog kromatina, ne razlikuju se od njihovog ranijeg opisa u ranom razvoju ljudskog oka (25). Na osnovi položaja kromosoma i kromatida u mitotskim stanicama (113), prepoznaju se različite faze mitotske diobe u oku. Mitotske stanice uočene su u površinskim slojevima epitela lećne jamice i okolnog ektoderma, kao i u lećnom epitelu mišjeg i pilećeg embrija (12). U neuroepitelu očnog vrča i očnog drška, ove se stanice također nalaze uz luminalnu površinu, tj. uz intraretinalni prostor, odnosno ventrikul očnog drška. Njihova diobena vretena uglavnom su usporedna s epitelnom površinom, dok je diobena ravnina okomita na površinu epitela. Iz ovog proizlazi zaključak da mitoza tijekom ranog razvoja oka omogućava rast lećnog i mrežničnog epitela duž njihove slobodne površine. Neispravna orijentacija diobelih ravnina u lećnoj plakodi i lećnoj jamici može uzrokovati veće poremećaje u razvoju leće i oka, što je i opisano u mišjeg

embrija s afakijom, tj. okom bez leće (12). Tako i ispravna orijentacija diobene ravnine, osim pravilne raspodjele mitotskih stanica, može biti neophodna u normalnom ranom razvoju i ljudske leće.

5.1.2. Kvalitativna i kvantitativna raspodjela, te uloga Ki-67-pozitivnih stanica od 6. do 9. tjedna razvoja oka

U ovom je dijelu istraživanja, raspodjela Ki-67-pozitivnih proliferirajućih stanica prvenstveno opisana u lećnom mjehuriću i mrežnici. U lećnom mjehuriću, proliferirajuće stanice uočene su prvo u epitelu na čitavoj površini mjehurića, dok se one tijekom kasnijih razvojnih stadija pojavljuju samo u prednjem lećnom epitelu. Mitotske figure nalaze se isključivo u sloju epitela okrenutom prema šupljini lećnog mjehurića. Opis *Prox1*^{-/-} mutantnog miša, u kojemu proliferirajuće stanice smještene u stražnjem dijelu lećnog mjehurića onemogućavaju diferencijaciju primarnih lećnih vlakana sa posljedičnim stvaranjem šuplje leće (11), ukazuje na važnost normalne raspodjele mitotskih stanica u razvoju lećnog mjehurića. Stoga bi se moglo očekivati da su i tijekom ranog embrionalnog razvoja ljudskog oka (6. tjedan), ispravna raspodjela, kao i intenzitet proliferacijske aktivnosti neophodni u normalnom oblikovanju lećnog mjehurića, te u stvaranju primarnih lećnih vlakana. Značajno smanjena proliferacijska aktivnost tijekom kasnijeg embrionalnog i ranog fetalnog razvoja (od 7. do 9. tjedna), prvenstveno može imati ulogu u stvaranju sekundarnih lećnih vlakana, budući da je u ovom razvojnom stadiju morfogeneza lećnog mjehurića gotovo završena (slika 8a).

Tijekom razvoja mrežnice, kao i u opisanoj mišjoj mrežnici, proliferacija se smanjuje s napredovanjem diferencijacije (slike 8b i 8c). Budući da se u transgeničnih miševa s izražajem *p65*^{PI3K} zbog povećanog udjela proliferirajućih stanica tijekom

ranog razvoja mrežnice pojavljuju ektopične stanične nakupine u njihovoj odrasloj mrežnici (22), udio proliferirajućih neuroepitelnih stanica tijekom rane neurogeneze može utjecati i na razvoj ljudske mrežnice. Od 7. do 9. tjedna razvoja, udio Ki-67-pozitivnih proliferirajućih stanica u mrežnici bio je niži u usporedbi sa ranijim stadijem, a ove su stanice dokazane samo u vanjskom području neuroblasta. Ovo istraživanje ukazuje da se preteče ganglijskih, amakrinih i Müllerovih stanica, smještene u unutrašnjem području neuroblasta (6), prestaju mitotski dijeliti prije 7. tjedna. Stanice u vanjskom području neuroblasta, koje će se diferencirati u fotoreceptore, bipolarne i horizontalne stanice (6), nastavljaju s mitotskom diobom nakon 7. tjedna, što je u skladu s već postojećim opisom živčanog sloja mrežnice ljudskog fetusa od 13 tjedana starosti, u kojemu je većina stanica u vanjskom području neuroblasta bila Ki-67-pozitivna (39). Za razliku od miševa odgovarajuće razvojne dobi (16), stanice u istraženom pigmentnom sloju mrežnice proliferiraju, a proliferacijska im se aktivnost mijenja u skladu sa promjenama aktivnosti u živčanom sloju mrežnice.

Proliferacijska aktivnost u perifernom (prednjem) dijelu istraženih mrežnica bila je značajno veća u usporedbi s onom u središnjem (stražnjem) dijelu u embrija od 7-8 tjedana starosti, dok su u fetusa od 8-9 tjedana starosti proliferacijske aktivnosti u oba područja bile skoro jednake. Opisane razlike u proliferacijskoj aktivnosti između dvaju dijelova mrežnice mogu se protumačiti njihovim različitim putovima razvoja i diferencijacije. Naime, središnji se dio diferencira se u *pars optica retinae* koji se sastoji od deset slojeva, dok se periferni dio razvija u dvoslojni epitel šarenice i cilijarnog tijela (*pars caeca retinae*) (3-6). Ovo istraživanje, kao i prethodni opisi razvoja mrežnice u kunića (23), štakora (24), miša (15,19,20) i čovjeka (108), ukazuju da je periferna mrežnica nezrelija od središnje.

Tijekom razvoja mrežnice u kunića (23) i miševa (15,20), proliferirajuće stanice, prolazeći kroz različite faze staničnog ciklusa, migriraju kroz slojeve neuroepitela mrežnice, kao i u ostalim epitelima u središnjem živčanom sustavu. Temeljem razlika u jačini obojenosti jezgri neuroblasta, koja odražava količinu Ki-67 antigena u jezgri, može se zaključiti da su neuroblasti u kojima se odvija sinteza DNA smješteni dalje od ventrikulske površine mrežnice, te da zatim s napredovanjem staničnog ciklusa migriraju prema njenoj ventrikulskoj površini. Ovakav je smještaj mitotskih stanica opisan i na polutankim presjecima oka obojenima toluidinskim modrilom. Nizovi mitotskih jezgri uz luminalnu površinu mrežnice opisani su i u miševa (15,17,21), te u živčanom sloju mrežnice u ljudskih zametaka (25).

Može se zaključiti da mitoza tijekom najranijeg istraženog razdoblja (5. tjedan) sudjeluje u oblikovanju očnog vrča i drška, te u odvajanju lećne jamice od površinskog ektoderma. U 6. tjednu razvoja, kada je proliferacijska aktivnost najveća, može imati ulogu ne samo u daljnjem oblikovanju i rastu lećnog mjehurića, te zidova očnog vrča, već i u neurogenezi mrežnice. Tijekom kasnijeg razdoblja razvoja (od 7. do 9. tjedna), značajno niža proliferacijska aktivnost može sudjelovati u neurogenezi koja se zbiva samo u vanjskom području neuroblasta, kao i u stvaranju sekundarnih lećnih vlakana. Značajno različita proliferacijska aktivnost između središnjeg i perifernog dijela mrežnice prije 9. tjedna, može se protumačiti kasnijim različitim razvojem i diferencijacijom živčanog i pigmentnog sloja mrežnice. Na osnovi opisa miševa sa *Prox1*^{-/-} mutacijom (11), te afakijom (12), kao i transgeničnog miša sa *p65^{PI3K}* (22), može se očekivati da odstupanja od normalne raspodjele proliferirajućih stanica tijekom ranog razvoja ljudskog oka uzrokuju nastanak očnih malformacija i u ljudi.

5.2. Raspodjela i uloga intermedijarnih filamenata u oku ljudskih zametaka

5.2.1. Raspodjela i uloga nestina od 5. do 9. tjedna razvoja oka

Nestin je embrionalni intermedijarni filament koji se pojavljuje u neuroepitelnim matičnim stanicama, te pretečama neurona i glije tijekom razvoja SŽS-a u sisavaca (52). Vremenska i prostorna raspodjela nestina u ljudskom oku, slični opisanoj raspodjeli u mišjem oku odgovarajuće starosti: nestin-pozitivne stanice pojavljuju se u očnom dršku, kasnije vidnom živcu, zatim lećnom epitelu i stražnjem dijelu lećnih vlakana, te u živčanom sloju mrežnice i epitelu rožnice (60).

U najranije istraženom razdoblju ljudskog oka (5. tjedan), nestin je opisan u neuroepitelu oćnog drška, a krajem 7. tjedna među živćanim vlaknima vidnog živca u području njegova izlazišta iz mrežnice. Nestin je u ljudskom fetalnom mozgu izražen u pretećama astrocita (51), te u pretećama glija stanica i neurona, kao i u radijalnim glijalnim vlaknima telencefalona i kralježnice ljudskih zametaka (56). Može se zaključiti da se i u istraženom vidnom živcu nestin pojavljuje u pretećama neuroglija stanica koje podupiru živćana vlakna, te u radijalnim glijalnim vlaknima, budući da neuroglija stanice nastaju proliferacijom i diferencijacijom stanica unutrašnjeg zida oćnog drška. Jedino oligodendrociti tek postnatalno migriraju iz diencefalona u područje vidnog živca (114).

Tijekom najranijeg istraženog razdoblja (5. tjedan), nestin je uoćen u neuroepitelu vanjskog zida oćnog vrća, dok je iz njega nestao sa pojavom pigmentnih zrnaca (6. tjedan). Iz navedenog proizlazi da se nestin pojavljuje samo u neuroepitelnim matičnim stanicama prije njihove diferencijacije u pigmentne stanice.

Tijekom 6. tjedna razvoja živćanog sloja mrežnice, nestin je opisan u unutrašnjem dijelu proliferirajućih neuroblasta, te između njihovih nastavaka u

marginalnom području. Tijekom slijedećih tjedana razvoja, izražaj nestina se povećao, što se može povezati sa sazrijevanjem i diferencijacijom stanica. U unutrašnjem dijelu neuroblasta, može biti izražen tijekom diferencijacije ganglijskih stanica, kao što je opisano u mrežnici mišjih embrija (61), te u radijalnoj gliji i pretečama astrocita u sloju živčanih vlakana. Budući da nestin nestaje s konačnom diferencijacijom neurona, odnosno astrocita (49,50,53-55,57,115), opisani izražaj nestina u vidnom živcu i u živčanom sloju mrežnice ljudskog oka tijekom 9. tjedna razvoja, ukazuje da u ovom razdoblju u njima još uvijek traje diferencijacija, za razliku od pigmentnog sloja mrežnice u kojemu je ona već završila prije 6. tjedna.

Nestin je tijekom 6. tjedna opisan u epitelnim stanicama na površini lećnog mjehurića. Izražaj mu se u kasnijem razdoblju povećao, što se može objasniti ulogom nestin-pozitivnih epitelnih stanica u stvaranju sekundarnih lećnih vlakana, koje počinje u 7. tjednu razvoja (4). Nestin je oskudan i u diferenciranim lećnim vlaknima, slično nestajanju njegovog izražaja iz diferenciranih neurona, odnosno astrocita (49,50,53-55,57,115).

Pojava nestina prvo u površinskom ektodermu, te kasnije nakon odvajanja lećnog mjehurića u epitelu rožnice, upućuje da su neuroepitelne matične stanice prisutne i u budućem epitelu rožnice. Prisutnost nestina u tkivima koja nastaju od površinskog ektoderma, tj. u lećnom mjehuriću i epitelu rožnice, može se objasniti neuroektodermalnim podrijetlom ovih stanica ili nekim njihovim zajedničkim obilježjima s neuroektodermalnim matičnim stanicama.

Tijekom kasnijeg istraženog razdoblja (od 7. do 9. tjedna), nestin je dokazan i u stromi i endotelu rožnice, koji nastaju od mezenhima ispred oćnog vrća (6). Opisane nestin-pozitivne matične stanice mogu potjecati od neuralnog grebena (ektomezenhima), te tako ovo istraživanje može upućivati na zaključak da i

ektomezenhim uz prekordalni mezoderm sudjeluje u stvaranju vezivnog tkiva rožnice, što do sada nije bilo poznato (5). Pojava nestina u mezenhimu oko očnog vrča, kasnije u žilnici i bjeloočnici, također se može protumačiti ektomezenhimskim podrijetlom navedenih nestin-pozitivnih matičnih stanica. Samo je poznato da od ektomezenhima nastaju pigmentne stanice u stromi žilnice, dok do sada nije bilo sasvim poznato podrijetlo stanica bjeloočnice (5).

Iz ovog istraživanja proizlazi zaključak da se nestin tijekom istraženog razdoblja pojavljuje u pretečama neuroglije, te u radijalnim glijalnim vlaknima u vidnom živcu. Također je prisutan u neuroepitelnim matičnim stanicama, pretečama ganglijskih stanica i astrocita, te u radijalnim glijalnim vlaknima u živčanom sloju mrežnice. Neuroepitelne matične stanice nalaze se u vanjskom zidu očnog vrča samo u 5. tjednu, tj. prije njihove diferencijacije u pigmentne stanice, dok prisustvo nestin-pozitivnih stanica u živčanom sloju mrežnice i tijekom 9. tjedna razvoja, ukazuje da se još i tada u ovom sloju zbiva diferencijacija. Nestin u 6. tjednu može imati ulogu u oblikovanju i rastu lećnog mjehurića, a od 7. tjedna u diferencijaciji sekundarnih lećnih vlakana, kao i ektomezenhimskih stanica rožnice, žilnice i bjeloočnice. Ovim je istraživanjem opisana ne samo raspodjela nezrelih stanica u različitim strukturama oka, već ono ukazuje da neke stanice u epitelu rožnice i u lećnom epitelu imaju neuroektodermalno podrijetlo ili neka zajednička obilježja s neuroepitelnim stanicama. Nestin-pozitivne stanice u stromi i endotelu rožnice, kao i u mezenhimu oko očnog vrča, mogu potjecati od stanica neuralnog grebena, tj. ektomezenhima. Tako nestin može imati važnu ulogu u diferencijaciji nezrelih stanica vidnog živca, pigmentnog i živčanog sloja mrežnice, lećnog mjehurića, te rožnice, žilnice i bjeloočnice.

5.2.2. Raspodjela i uloga citokeratina od 6. do 9. tjedna razvoja oka

Citokeratini su intermedijarni filamenti prisutni u epitelnim stanicama (40,41,62). U ovom istraživanju, opisani su u stanicama pigmentnog sloja mrežnice, te u neuroblastima duž čitave debljine neuroepitela živčanog sloja mrežnice. Ovaj je opis u skladu sa prethodnim istraživanjem oka ljudskih zametaka od 4. do 12. tjedna starosti, u kojima se citokeratini nalaze u epitelu cijelog očnog vrča, a izražaj im u živčanom sloju mrežnice slabi prema kraju prvog trimestra (63).

U prednjem epitelu leće, citokeratini su opisani tijekom cijelog istraženog razdoblja, tj. od 6. do 9. tjedna, za razliku od opisa Kaspera i Viebahna (1992) u kojemu tijekom 8. tjedna više nisu prisutni u epitelnim stanicama leće, dok su u lećnim vlaknima, kao i u istraženom oku, tek slabo izraženi. Iz navedenog proizlazi da citokeratini postupno nestaju s morfološkom i funkcionalnom diferencijacijom lećnih epitelnih stanica.

U ovoj studiji, citokeratini su bili jako izraženi i u površinskom ektodermu glave, kasnije epitelu rožnice, dok ih prethodna istraživanja opisuju tek od 8. tjedna razvoja (40). Nisu dokazani u endotelu rožnice, što odgovara ranijem opisu (40). Citokeratini su, kao i u ljudskom oku od 4. do 12. tjedna razvoja (63), otkriveni u stanicama strome rožnice, te u mezenhimu oko očnog vrča. Nadalje, pojavljuju se i u prostoru staklovine, te u endotelu hijaloidnih žila, u kojemu su ranije opisani od 4. do 10. tjedna razvoja (63).

Može se zaključiti da citokeratini tijekom istraženog razdoblja sudjeluju u izgradnji citoskeleta epitelnih stanica koje nastaju od površinskog ektoderma, tj. lećnog epitela i epitela rožnice, kao i neuroektodermalnih stanica mrežnice. Osim u epitelnim stanicama, pojavljuju se i u mezenhimskim stanicama strome rožnice, žilnice, bjeloočnice i u prostoru staklovine, te u endotelu hijaloidnih žila, što se može

objasniti ektomezenhimskim podrijetlom navedenih stanica, koje stoga imaju neka zajednička obilježja s epitelnim stanicama. Iz navedenog proizlazi da citokeratini sudjeluju u razvoju i diferencijaciji epitela i strome rožnice, lećnog epitela iz kojeg će se diferencirati sekundarna lećna vlakna, neuroepitela mrežnice, strome žilnice i bjeloočnice, te mezenhima s hijaloidnim žilama u prostoru staklovine.

5.2.3. Raspodjela i uloga vimentina od 6. do 9. tjedna razvoja oka

Vimentin se nalazi u citoskeletu mezenhimskih stanica, ali se tijekom embrionalnog razvoja često pojavljuje zajedno s drugim vrstama intermedijarnih filameta, prvenstveno s citokeratinima (41), te nestinom (47,56).

Tijekom istraženog razvoja ljudskog oka, izražaj vimentina uočen je u pigmentnom i živčanom sloju mrežnice, što je već opisano u ljudskom očnom vrču tijekom prvog trimestra razvoja (40). U živčanom sloju mrežnice, vimentin je prisutan u neuroblastima, te u obliku radijalnih niti koje se iz sloja živčanih vlakana protežu u unutrašnje područje neuroblasta. Budući da se tijekom ranog razvoja SŽS-a u glodavaca i ljudi često pojavljuje usporedno s nestinom (47,56), i u ljudskoj mrežnici s nestinom može sudjelovati u razvoju i diferencijaciji radijalnih glijalnih vlakana, te preteča neurona i astrocita. Nadalje, može imati ulogu u razvoju preteča Müllerovih glija stanica. Vimentin je opisan u nastavcima Müllerovih stanica u mrežnici ljudskog fetusa od 12 tjedana starosti (43), dok je nakon 13. tjedna opisan u gliji živčanog sloja, kao i u pigmentnom sloju mrežnice (44). Vimentin-pozitivne preteče astrocita opisane su uz unutrašnju površinu sloja živčanih vlakana u ljudskom fetalnom oku starosti od 8 do 12 tjedana (66). U ovom istraživanju, u fetusa od 8-9 tjedana starosti, povećanje izražaja vimentina može se protumačiti napredovanjem diferencijacije neurona, astrocita, Müllerovih glija stanica, te radijalnih glijalnih vlakana.

Vimentin je u ovom istraživanju imao jaki izražaj u lećnom epitelu, a slabiji u lećnim vlaknima, što je u skladu sa prethodnim opisima izražaja vimentina tijekom embrionalnog razvoja ljudske (40,63) i mišje leće (69). Može se zaključiti da izražaj vimentina postupno slabi tijekom diferencijacije lećnih vlakana. Iako miševi s delecijom gena za vimentin pokazuju normalan razvoj leće, njegov prekomjerni izražaj u transgeničnog miša remeti diferencijaciju lećnih vlakana, sa posljedičnim nastankom katarakte i lećne degeneracije (70). Tako i u čovjeka povećani izražaj vimentina tijekom diferencijacije lećnih vlakana, može remetiti normalan razvoj leće sa posljedičnim smanjenjem njene optičke prozirnosti.

Tijekom istraženog razdoblja, vimentin je uočen u mezenhimskim stanicama strome rožnice, ali ne u njenom epitelu, niti u endotelu, u kojima je prethodno opisan tek nakon 10. tjedna razvoja (40). Nadalje, vimentin je prisutan i u mezenhimskim stanicama u prostoru staklovine, žilnici i bjeloočnici, te u endotelnim stanicama hijaloidnih žila i krvnih žila u žilnici.

Iz navedenog proizlazi da vimentin tijekom istraženog razdoblja može imati ulogu u razvoju pigmentnog sloja mrežnice, te u diferencijaciji neurona, Müllerovih glija stanica, astrocita i radijalnih glijalnih vlakana u živčanom sloju mrežnice. Svojom pravilnom raspodjelom u lećnom epitelu i vlaknima, može sudjelovati u stvaranju normalne optičke prozirnosti leće. Nadalje, može imati ulogu i u razvoju mezenhima rožnice, žilnice i bjeloočnice, te endotela krvnih žila.

5.2.4. Raspodjela i uloga GFAP-a tijekom embrionalnog razvoja oka

Glijalna fibrilarna kisela bjelančevina (GFAP) glavna je citoskeletna bjelančevina astroglije (40,41,52,53,57,68,74), ali se može pojaviti i u drugim vrstama stanica, naročito epitelnim (41).

U živčanom sloju mrežnice, GFAP nađena je u obliku većih nakupina rubno uz prostor staklovine, te u obliku vlaknastih nastavaka koja se protežu kroz sloj živčanih vlakana do unutrašnjih neuroblasta. Na osnovi navedenog opisa, može se zaključiti da GFAP-pozitivne nakupine i niti predstavljaju citoplazme, odnosno nastavke astrocita, kao što je opisano i u mišjoj (74), te štakorskoj mrežnici (71). Od 8. do 12. tjedna razvoja ljudskog fetalnog oka, opisane su samo vimentin-pozitivne astrocitne preteče, a tek nakon 12. tjedna i nezreli perinatalni astrociti, koji su vimentin- i GFAP-pozitivni (66). Međutim, u ovoj studiji, još znatno ranije (u 7. tjednu), GFAP-pozitivne stanice uočene su površinski u sloju živčanih vlakana mrežnice predstavljajući nezrele perinatalne astrocite.

U ovom istraživanju, GFAP je uočena u lećnim epitelnim stanicama i vlaknima, uz slabljenje izražaja od stražnjeg prema prednjem dijelu lećnih vlakana. U odrasloj mišjoj leći, GFAP se pojavljuje samo u epitelnim stanicama, pokazujući najjači izražaj u području prednjeg pola, a najslabiji u području ekvatora leće, dok nedostaje u lećnim vlaknima (74). Iz navedenog se može zaključiti da je za normalan razvoj lećnih vlakana neophodno smanjenje, odnosno nestajanje izražaja GFAP-a.

GFAP se nalazi u stromi i endotelu rožnice, zatim u manjem broju mezenhimskih stanica žilnice i bjeločnice, te u stijenci hijaloidnih žila. Dakle, osim u astrocitima i lećnim epitelnim stanicama koje nastaju od neuroektoderma, odnosno površinskog ektoderma, GFAP se pojavljuje i u endotelnim i mezenhimskim stanicama oko očnog vrča, koje mogu biti ektomezenhimskog podrijetla.

Ovo istraživanje ukazuje da GFAP prvenstveno ima ulogu u razvoju astroglije mrežnice, te u diferencijaciji lećnih vlakana. Nadalje, proizlazi da sudjeluje i u razvoju strome i endotela rožnice, mezenhima žilnice i bjeloočnice, te hijaloidnih žila.

Izražaj GFAP-a u navedenim mezenhimskim strukturama može upućivati na njihovo ektomezenhimsko podrijetlo.

5.2.5. Raspodjela i uloga neurofilamenata (NF) u razvoju oka

Neurofilamenti (NF) s mikrotubulima oblikuju glavni dio citoskeleta neurona (40,41). U odrasloj ljudskoj mrežnici, pojavljuju se u tijelima, aksonima i dendritima ganglijskih stanica (75).

Tijekom 7. tjedna razvoja živčanog sloja ljudske mrežnice, neurofilamenti se uočavaju oko mitotskih figura uz intraretinalni prostor, u citoplazmi neuroblasta, te u obliku mreže isprepletenih nastavaka u sloju živčanih vlakana. Opisana prostorna raspodjela neurofilamenata ukazuje se oni pojavljuju u zadnjoj mitotskoj diobi preteča ganglijskih stanica koja se odvija uz intraretinalni prostor, u diferencirajućim neuroblastima koji putuju do svog konačnog odredišta uz sloj živčanih vlakana, te u aksonima ganglijskih stanica. Neurofilamenti su i u mrežnici pilećeg embrija opisani u ganglijskim stanicama još od njihove rane diferencijacije, tj. u vrijeme zadnje mitotske diobe (76). U 7. tjednu razvoja ljudskog oka, proliferacija budućih ganglijskih stanica gotovo je završila, što potvrđuje i opisana raspodjela Ki-67 bjelančevine, dok u unutrašnjem području neuroblasta napreduje diferencijacija ganglijskih stanica.

Tijekom kasnijeg razvojnog razdoblja, jači izražaj neurofilamenata u unutrašnjem području neuroblasta i u njihovim nastavcima, ukazuje da nakon završene migracije napreduje diferencijacija ganglijskih stanica. Ovakva raspodjela neurofilamenata opisana je i nakon 20. tjedna razvoja fetalnog ljudskog oka (43).

Neurofilamenti mogu imati važnu ulogu u diferencijaciji ganglijskih stanica mrežnice, počevši od njihove zadnje mitotske diobe. Izražaj neurofilamenata

vremenski i prostorno prati tijek diferencijacije ganglijskih stanica od zadnje mitotske diobe i migracije diferencirajućih stanica, do uznapredovale diferencijacije u unutrašnjem području neuroblasta tijekom kasnijeg razvoja.

5.3. Raspodjela i uloga β -tubulina tijekom razvoja ljudskog oka

Beta-tubulin, kao glavni sastojak mikrotubula, pojavljuje se u diferenciranim neuronima (54,78). S aktinskim filamentima oblikuje citoskelet važan u rastu aksona (77).

U istraženom ranom razvoju ljudskog oka, β -tubulin bio je prisutan u tijelima ganglijskih stanica u unutrašnjem području neuroblasta, te u njihovim nastavcima u sloju živčanih vlakana, što je u skladu s istraživanjem oka pilećeg embrija u kojemu je njegov izražaj opisan tek u kasnijim stadijima diferencijacije ganglijskih stanica (76). Tijekom kasnijeg embrionalnog razvoja oka štakora, dokazan je u vidnim putovima u vidnom živcu i u mrežnici (78). Beta-tubulin-pozitivne stanice u vanjskom području neuroblasta, s obzirom na položaj, mogu predstavljati horizontalne stanice, koje se u mrežnici mišjeg embrija počinju rano diferencirati (77).

Iz ovog proizlazi zaključak da β -tubulin u istraženom razvojnog razdoblju ljudskog oka sudjeluje u diferencijaciji ganglijskih stanica mrežnice, te u rastu aksona vidnog puta. U vanjskom području neuroblasta, može imati ulogu u diferencijaciji horizontalnih stanica.

5.4. Raspodjela i uloga receptora čimbenika rasta u oku ljudskih zametaka

5.4.1. Raspodjela i uloga FGF receptora (FGF-R) od 6. do 8. tjedna razvoja oka

Receptori fibroblastnog čimbenika rasta (FGF-R) reguliraju staničnu proliferaciju i diferencijaciju, te sprječavaju apoptozu stanica u središnjem živčanom sustavu (80).

U živčanom sloju mrežnice embrionalnog ljudskog oka, FGF receptori nađeni su u području neuroblasta i njihovih nastavaka, gdje mogu sudjelovati u proliferaciji nediferenciranih neuroblasta, kao i u opisanoj mrežnici pilića (88), te u njihovoj kasnijoj diferencijaciji u ganglijske stanice. Naime, i istraživanje oka pilećeg embrija, u kojemu se izražaj FGF receptora povećava od središnjeg prema perifernom dijelu neuroepitela očnog vrča, tj. u smjeru napredovanja diferencijacije ganglijskih stanica, ukazuje na ulogu ovih receptora u diferencijaciji ganglijskih stanica (76). FGF receptori pojavljuju se i u ganglijskim stanicama u embrionalnoj štakorskoj mrežnici (85), te u fetalnoj mrežnici makaka majmuna (80). Ovi su receptori dokazani i u pigmentnom sloju mrežnice, u kojemu, kao i u živčanom sloju, mogu regulirati staničnu proliferaciju i diferencijaciju, te sukladno opisanoj ulozi u oku goveda (81), sprječavati apoptozu završno diferenciranih pigmentnih stanica.

Tijekom istraženog razdoblja razvoja ljudskog oka, FGF receptori pojavljuju se i u prednjem epitelu leće, te u vlaknima. Opisi transgeničnih miševa s dominantno negativnim FGF-R1 upućuju na ulogu ovih receptora u proliferaciji stanica embrionalne leće (94), te u diferencijaciji lećnih vlakana, tj. u njihovom izduživanju (90,91,95). Za očekivati je da bi i u čovjeka nedostatak ili smanjenje njihovog izražaja moglo remetiti izduživanje lećnih vlakana, sa posljedičnim razvojem, kao i kod

transgeničnih miševa (90,91,95), refraktornih anomalija, katarakte, male leće (mikrofakije) i malog oka (mikroftalmije).

U ovom istraživanju, osim u mrežnici i u leći, FGF receptori opisani su i u prostoru staklovine, mezenhimskim stanicama žilnice i bjeloočnice, zatim u epitelu, stromi i endotelu rožnice, kao i u stijenci hijaloidnih žila i krvnih žila žilnice.

FGF receptori u živčanom sloju mrežnice mogu regulirati proliferaciju nediferenciranih neuroblasta, te kasnije diferencijaciju ganglijskih stanica. Također i u pigmentnom sloju mrežnice mogu utjecati na staničnu proliferaciju i diferencijaciju, te na sprječavanje apoptoze diferenciranih pigmentnih stanica. Nadalje, mogu biti neophodni u proliferaciji lećnih epitelnih stanica, te u njihovoj diferencijaciji u vlakna. Osim uloge u proliferaciji i diferencijaciji ektodermalnih stanica, tj. epitela leće i rožnice, te neuroektodermalnih stanica mrežnice, ovi receptori mogu sudjelovati i u razvoju mezodermalnih tkiva u rožnici, žilnici, bjeloočnici i u prostoru staklovine.

5.4.2. Raspodjela i uloga PDGF-R β tijekom embrionalnog razvoja oka

PDGF-R β sudjeluju u proliferaciji i migraciji mezenhimskih stanica, neurona, te stanica u stijenci krvnih žila (96).

Prisutnost ovog receptora u živčanom i pigmentnom sloju mrežnice tijekom cijelog istraženog razdoblja razvoja ljudskog embrionalnog oka, može se objasniti njegovom mitogenom ulogom na stanice mrežnice.

Osim u mrežnici, PDGF-R β može sudjelovati i u proliferaciji i migraciji lećnih epitelnih stanica.

U ovom istraživanju, PDGF-R β dokazan je i u stijenci hijaloidnih žila u prostoru staklovine, te u stijenci krvnih žila u mezenhimu oko očnog vrča, ukazujući na njegovu važnu ulogu u embrionalnom razvoju krvnih žila. Njegov je izražaj opisan

i u stijenci hijaloidnih žila koje se nalaze na stražnjoj površini leće, te uz unutrašnju površinu mrežnice embrija štakora (71). PDGF-R β pojavljuje se vjerojatno u pericitima, a ne u endotelnim stanicama stijenke krvnih žila, te bi mogao imati ulogu u proliferaciji preteča pericita u arterijskoj stijenci, a potom u njihovoj migraciji duž endotela kapilara (68). Kao i u miševa bez izražaja PDGF-R β (100), i u čovjeka bi nedostatak ovog receptora mogao remetiti rani razvoj krvnih žila, sa posljedičnim povećanjem propusnosti njihove stijenke.

Opisana raspodjela u istraženom oku ukazuje da PDGF-R β regulacijom stanične proliferacije i migracije može sudjelovati u razvoju mezenhima oko očnog vrča i u prostoru staklovine, te strome i epitela rožnice.

PDGF-R β tijekom 6. i 7. tjedna razvoja može regulirati proliferaciju i migraciju stanica pigmentne i živčane mrežnice, epitelnih stanica leće i rožnice, te mezenhimskih stanica oko očnog vrča i u prostoru staklovine. Osobito važnu ulogu može imati u razvoju stanica stijenke krvnih žila, vjerojatno pericita.

5.5. Raspodjela i uloga koštanih morfogenetskih bjelančevina (BMP) u oku ljudskih zametaka

5.5.1. Raspodjela i uloga BMP4 u embrionalnom razvoju oka

Koštane morfogenetske bjelančevine (BMP) tijekom embrionalnog razvoja reguliraju rast, diferencijaciju i apoptozu stanica, te su tako neophodne u morfogenezi pojedinih struktura (102,103,106,116).

U ovoj studiji, BMP4 je nespecifično bila prisutna u živčanom sloju mrežnice, te u mezenhimu žilnice, bjeloočnice, rožnice i prostora staklovine. U oku mišjeg embrija odgovarajuće razvojne dobi, kao i u istraženom oku, BMP4 opisana je u

mezenhimu, ali za razliku od ovog istraživanja, uočena je samo u perifernom dijelu živčanog sloja mrežnice (103).

Izražaj BMP4 nije uočen u lećnom mjehuriću, što se i moglo očekivati na osnovi opisa embrionalnog razvoja mišjeg oka, u kojemu je izražena u površinskom ektodermu samo prije indukcije lećne plakode, dok sa pojavom plakode nestaje (104).

Jasni izražaj BMP4 u ljudskom oku, mogao bi se očekivati u razvojnim razdobljima koja prethode stadiju istraženom u ovoj studiji.

5.5.2. Raspodjela i uloga BMP7 u embrionalnom razvoju oka

U ovom istraživanju, BMP7 je nespecifično bila prisutna u živčanom sloju mrežnice, epitelu leće i rožnice, zatim u stromi žilnice, bjeloočnice i rožnice, kao i u stijenci krvnih žila u žilnici i u prostoru staklovine. U mišjem embriju odgovarajućeg razvojnog stadija, BMP7 je opisana u perifernom dijelu živčanog sloja mrežnice, epitelnim stanicama leće, mezenhimu oko očnog vrča, epitelu i stromi rožnice, te u hijaloidnim krvnim žilama. Nadalje, BMP7 se pojavljuje i u pigmentnom sloju mrežnice s nestajanjem u kasnijim stadijima mišjeg embrionalnog oka (105).

U *BMP7*^{-/-} mutantnim miševima, nedostatak BMP7 uzrokuje mikroftalmiju s malom lećom do anoftalmije (94,106,107). U čovjeka bi smanjenje ili nedostatak izražaja BMP7 također moglo remetiti rani rast i razvoj oka.

Zbog nespecifičnog izražaja BMP7 u istraženom tkivu ljudskog oka ne može se zaključiti o njenom značenju u razvoju oka.

5.6. Uloga istraženih čimbenika u razvoju pojedinih dijelova ljudskog oka

U razvoju vidnog živca, mitotske stanice mogu imati ulogu u oblikovanju očnog drška, a nestin u diferencijaciji neuroglija stanica.

Tijekom razvoja mrežnice, mitotske stanice mogu sudjelovati u oblikovanju očnog vrča, dok kasnije proliferacijska aktivnost može imati ulogu u neurogenezi i u razvoju pigmentnog epitela. U živčanom sloju mrežnice, vimentin i nestin mogu sudjelovati u diferencijaciji matičnih stanica, te preteča neurona i astrocita. Ostali intermedijarni filamentni mogu imati ulogu u diferencijaciji pojedinih staničnih linija u mrežnici: citokeratini neuroepitelne stanice, GFAP astrocita, a neurofilamenti i β -tubulin ganglijskih stanica. FGF receptori i PDGF-R β mogu regulirati proliferaciju i diferencijaciju nezrelih stanica mrežnice.

U leći, mitotske stanice mogu imati ulogu u odvajanju lećne jamice od površinskog ektoderma, dok tijekom kasnijeg razvoja, proliferacijska aktivnost može sudjelovati u rastu lećnog mjehurića, te u stvaranju lećnih vlakana. Nestin, citokeratini, vimentin, te GFAP, smanjujući svoj izražaj tijekom diferencijacije lećnih vlakana, mogu imati važnu ulogu u stvaranju normalne optičke prozirnosti leće. FGF receptori i PDGF-R β mogu regulirati proliferaciju lećnih epitelne stanice, a FGF receptori i izduživanje lećnih vlakana.

Proizlazi da PDGF-R β utječe i na proliferaciju epitelne stanice rožnice, te da nestin i citokeratini sudjeluju u njihovoj diferencijaciji. Vimentin može imati ulogu u diferencijaciji strome rožnice, žilnice i bjeloočnice, dok nestin, citokeratini i GFAP mogu sudjelovati u diferencijaciji samo ektomezenhimskih stanica strome. FGF receptori i PDGF-R β mogu regulirati proliferaciju i diferencijaciju stanica u stijenci hijaloidnih žila, te u mezenhimu rožnice, žilnice, bjeloočnice i u prostoru staklovine. Nadalje, može se zaključiti da vimentin sudjeluje u diferencijaciji stanica stijenke

hijaloidnih žila, dok citokeratini i GFAP utječu na razvoj samo njihovih ektomezenhimskih stanica.

5.7. Razvojne anomalije i bolesti ljudskog oka povezane sa poremećajem u izražaju istraženih čimbenika tijekom ranog razvoja oka

Abnormalna orijentacija diobenih ravnina u epitelu lećne plakode i jamice mogla bi remetiti rast i oblikovanje navedenih struktura sa pojavom afakije, slično opisanom mišjem embriju Zwaana i Kirklanda (1975). Tijekom 6. i 7. tjedna razvoja, pojava proliferirajućih stanica u epitelu stražnjeg pola lećnog mjehurića, kao u *Prox1*^{-/-} mišjem mutantu (11), mogla bi spriječiti diferencijaciju primarnih lećnih vlakana i ispunjavanje šupljine mjehurića, uzrokujući njegovo propadanje i afakiju. Osim smetnji u razvoju leće, povećanje broja proliferirajućih neuroepitelnih stanica tijekom rane neurogeneze mrežnice, slično transgeničnom mišu s izražajem *p65*^{PI3} (22), moglo bi stvoriti ektopične nakupine stanica u živčanoj mrežnici.

Budući da se povećanje nestinske reaktivnosti pojavljuje u nekim malignim tumorima SŽS-a dječje dobi (53,56), povećanje njegovog izražaja u zametka moglo bi ukazivati na urođeni tumor oka. Na osnovi prisustva citokeratina u lećnom epitelu odraslog ljudskog oka s kataraktom (41), izražaj citokeratina u epitelnim stanicama leće nakon embrionalnog razdoblja, mogao bi upućivati na kongenitalnu kataraktu. Sukladno opisu transgeničnog miša sa prekomjernim izražajem vimentina (70), izostanak slabljenja njegovog izražaja tijekom diferencijacije sekundarnih lećnih vlakana, mogao bi i u ljudskog zametka remetiti denukleaciju i izduživanje vlakana, sa posljedičnom kataraktom. Za očekivati je da i povećanje izražaja nestina, citokeratina, te GFAP tijekom diferencijacije sekundarnih lećnih vlakana uzrokuje kataraktu. Poremećaj u diferencijaciji Pax2+ preteča astrocita, te perinatalnih astrocita

u blizini izlazišta vidnog živca, mogao bi dovesti do razvoja koloboma vidnog živca (66). Povišen intraokularni tlak u ljudskog zametka, kao i u majmuna (75), mogao bi uzrokovati prekomjerno nakupljanje neurofilamenata u ganglijskim stanicama mrežnice.

U ljudskim fetusima s genetski uzrokovanim anomalijama oka i SŽS-a, kao što su Walker-Warburgov sindrom (WWS) i Meckelov sindrom, poremećen je izražaj pojedinih intermedijarnih filamenata. Tako je u fetalnoj mrežnici s WWS-om povećan izražaj vimentina i GFAP-a, a snižen izražaj neurofilamenata. Vimentin se ne nalazi u lećnim vlaknima fetusa s Meckelovim sindromom, dok je u WWS-u njegov izražaj u lećnom epitelu i u vlaknima povećan (43).

Smanjenje ili nedostatak izražaja FGF receptora, kao u opisanog transgeničnog miša (94), moglo bi remetiti razvoj leće još u stadiju lećne plakode, sa posljedičnom malom lećom ili afakijom. Na osnovi opisa transgeničnih miševa bez FGF receptora (90,91,95), za očekivati je da bi nedostatak ovih receptora remećenjem diferencijacije primarnih i sekundarnih lećnih vlakana mogao dovesti do nastanka refraktornih anomalija, katarakte, te mikrofakije s mikroftalmijom. Nedostatak PDGF-R β bi zbog poremećaja u razvoju pericita u stijenci krvnih žila ljudskog zametka mogao uzrokovati pojavu krvnih žila povećane propusnosti, kao u istraženog miša bez navedenog receptora (100).

Nedostatak BMP4 bi u ljudskog embrija, slično *Bmp4^{tm1} null* mutantnim miševima (104), mogao spriječiti indukciju lećne plakode, sa posljedičnom afakijom. Budući da strukturni poremećaji prednjeg segmenta oka u mišjeg heterozigota s *BMP4^{+/-}* slične onima u ljudskom oku s Axenfeld-Riegerovom anomalijom i razvojnim glaukomom, za pretpostaviti je da poremećaj u izražaju BMP4 ima ulogu u nastanku glaukoma (102). Na osnovi opisa *Bmp7^{-/-}* mišjih mutanata (94,103,106,107) čini se da

bi nedostatak, kao i smanjeni izražaj BMP7 mogao remetiti indukciju lećne plakode, te strukturnu organizaciju i diferencijaciju pigmentnog i živčanog sloja mrežnice, sa posljedičnom mikroftalmijom ili anoftalmijom. Također bi i povećani izražaj BMP7, kao u opisanog transgeničnog miša (105), mogao uzrokovati propadanje i ablaciju živčanog sloja mrežnice, te abnormalnu diferencijaciju lećnih vlakana i mikrofakiju (105).

5.8. Usporedba životinjskog i ljudskog modela ranog razvoja oka

Kao u oku istraženog ljudskog embrija, mitotska aktivnost sudjeluje i u ranoj morfogenezi mišjeg oka (13,14). Njena pojava u epitelu lećne jamice opisana je i u embriju miša i pilića (12), te štakora (8). U lećnom mjehuriću štakora, slabija proliferacijska aktivnost u njegovom stražnjem dijelu ima važnu ulogu u diferencijaciji primarnih lećnih vlakana (8). Tijekom kasnijeg razvoja lećnog mjehurića, nastavljajući se i postnatalno, proliferirajuće stanice prisutne isključivo u prednjem epitelu leće sudjeluju u razvoju sekundarnih lećnih vlakana u različitim životinja (7,9,10). U živčanom sloju mrežnice mišjeg embrija, proliferacijska se aktivnost smanjuje s napredovanjem diferencijacije (22). Za razliku od pigmentnog sloja istražene ljudske mrežnice u kojemu se odvija proliferacija i tijekom 9. tjedna razvoja, u miševa odgovarajuće razvojne dobi ona je već prestala (16). Tijekom ranog razvoja oka kunića (23), štakora (24) i miševa (15,19,20), kao i u istraženog ljudskog zametka, periferna je mrežnica nezrelija od središnje.

U oku mišjeg embrija, slično istraženom ljudskom oku, izražaj nestina se u određenom vremenskom slijedu pojavljuje u očnom dršku, lećnom epitelu, stražnjem dijelu lećnih vlakana, živčanom sloju mrežnice, te epitelu rožnice (60). Nestin se i u mrežnici mišjeg embrija pojavljuje u pretečama ganglijskih stanica (61).

Sukladno izražaju u lećnom mjehuriću istraženih ljudskih zametaka, vimentin se i u prenatalnoj mišjoj leći pojavljuje u lećnom epitelu, te u diferencirajućim prvo primarnim, a zatim i sekundarnim lećnim vlaknima, dok nestaje iz potpuno diferenciranih vlakana (69).

GFAP-pozitivne citoplazme i nastavci astrocita smješteni u sloju živčanih vlakana mrežnice istraženih ljudskih zametaka opisani su i u odrasloj mišjoj (74), te u postnatalnoj štakorskoj mrežnici (71). U odrasloj mišjoj leći, GFAP se nalazi u epitelnim stanicama, dok nedostaje u diferenciranim lećnim vlaknima (74), što odgovara slabljenju njenog izražaja od stražnjeg prema prednjem dijelu diferencirajućih lećnih vlakana u istraženoj ljudskoj leći

Neurofilamenti se u mrežnici pilećeg embrija, kao i u istraženoj ljudskoj mrežnici, pojavljuju u ganglijskim stanicama još tijekom njihove rane diferencijacije, tj. u vrijeme zadnje mitotske diobe njihovih preteča uz intraretinalni prostor, zatim tijekom migracije diferencirajućih neuroblasta, kao i nakon migracije u sloju ganglijskih stanica (76). U oku štakora i miševa, izraženi su u aksonima ganglijskih stanica u sloju živčanih vlakana, te u vidnom živcu (41).

Za razliku od neurofilamenata, β -tubulin je u mrežnici pilećeg embrija, kao i u istraženoj ljudskoj mrežnici, prisutan u tijelima i nastavcima ganglijskih stanica tek u kasnijim stadijima njihove diferencijacije, tj. nakon migracije u sloju ganglijskih stanica (76). U embriju štakora, dokazan je u vidnim putovima u očnom dršku i u mrežnici (78).

Kao i u istraženog ljudskog zametka, u mrežnici embrija pilića (76,88) i štakora (85), te u fetalnoj mrežnici makaka majmuna (80), FGF receptori imaju ulogu u proliferaciji nediferenciranih neuroblasta, te u njihovoj kasnijoj diferencijaciji u ganglijske stanice. Ovi receptori sudjeluju u staničnoj proliferaciji i diferencijaciji, te

u sprječavanju apoptoze završno diferenciranih pigmentnih stanica mrežnice u goveda (81). U oku mišjih embrija, imaju ulogu u ranom oblikovanju lećnog mjehurića i proliferaciji stanica prednjeg epitela leće (94), te u diferencijaciji i sprječavanju apoptoze završno diferenciranih lećnih vlakana (90,91,95).

PDGF-R β u embriju štakora, kao i u istraženom ljudskom oku, svojim izražajem u stijenci hijaloidnih žila na stražnjoj površini leće i uz unutrašnju površinu mrežnice sudjeluje u embrionalnom razvoju krvnih žila u oku (71).

U mišjeg embrija razvojne dobi koja odgovara istraženom ljudskom oku, BMP4 je kao i u ljudskom oku izražen u mezenhimu oko očnog vrča, dok se u živčanom sloju mrežnice pojavljuje samo u njegovom perifernom dijelu (103). U stadiju lećnog mjehurića mišjeg, kao i istraženog ljudskog oka, izražaj BMP4 nestaje iz lećnog epitela (103,104).

U oku mišjeg embrija, kao i u istraženom ljudskom oku odgovarajućeg razvojnog stadija, BMP7 se nalazi u perifernom dijelu živčanog sloja mrežnice, epitelu leće, mezenhimu oko očnog vrča, epitelu i stromi rožnice, kao i u hijaloidnim krvnim žilama. Za razliku od istraženog ljudskog oka, ova bjelančevina nestaje iz pigmentnog sloja mrežnice tek tijekom kasnijeg embrionalnog razvoja (105).

Opisane sličnosti u izražaju istraženih čimbenika tijekom ranog razvoja ljudskog i životinjskog oka ukazuju da bi se neki životinjski modeli, prvenstveno miš i štakor, mogli koristiti u istraživanju nastanka, kao i liječenja nekih razvojnih anomalija i bolesti ljudskog oka. Budući da je tkivo ljudskog embrionalnog oka teško dostupno, životinjski bi modeli značajno mogli pridonijeti u stvaranju novih spoznaja o normalnom, te o abnormalnom razvoju oka u ljudskih zametaka.

6. ZAKLJUČCI

- Raspodjela mitotskih stanica uočena na polutankim presjecima ljudskog embrionalnog oka ukazuje da mitoza ima važnu ulogu u ranoj morfogenezi oka, tj. u oblikovanju očnog vrča i očnog drška, te u odvajanju lećne jamice od površinskog ektoderma.
- Opisana raspodjela i broj Ki-67-pozitivnih proliferirajućih stanica upućuje da ove stanice tijekom 6. tjedna sudjeluju u oblikovanju i rastu lećnog mjehurića, te u stvaranju primarnih lećnih vlakana, a od 7. do 9. tjedna u stvaranju sekundarnih lećnih vlakana. Proliferacijska aktivnost u mrežnici ima ulogu u neurogenezi, te u diferencijaciji neuroblasta i pigmentnih stanica. Značajno veća proliferacijska aktivnost u perifernom u usporedbi sa središnjim dijelom mrežnice prije 9. tjedna razvoja može se objasniti različitim smjerom diferencijacije ovih dijelova mrežnice, tj. središnjeg u *pars optica retinae*, a perifernog u *pars caeca retinae*.
- Od 5. do 9. tjedna razvoja oka, nestin ima ulogu u diferencijaciji preteča neuroglija stanica i radijalnih glijalnih vlakana u vidnom živcu, te neuroepitelnih matičnih stanica, preteča ganglijskih stanica, astrocita i radijalnih glijalnih vlakana u živčanom sloju mrežnice. Tijekom 6. tjedna on sudjeluje u oblikovanju i rastu lećnog mjehurića, a kasnije u stvaranju sekundarnih lećnih vlakana. Pojava nestin-pozitivnih stanica u epitelu rožnice i leće može se objasniti neuroektodermalnim podrijetlom navedenih stanica ili nekim njihovim zajedničkim obilježjima s neuroepitelnim stanicama.
- U oku zametka od 6. do 9. tjedna starosti, citokeratini imaju ulogu u razvoju i diferencijaciji epitelnih stanica leće i rožnice, te neuroektodermalnih stanica mrežnice. Sudjeluju i u stvaranju sekundarnih lećnih vlakana. Pojava citokeratin-

pozitivnih stanica u mezenhimskim strukturama oka može se objasniti ektomezenhimskim podrijetlom navedenih stanica.

- Od 6. do 9. tjedna razvoja oka, vimentin sudjeluje u razvoju i diferencijaciji pigmentnih stanica, te preteča neurona, astrocita, Müllerovih glija stanica i radijalnih glijalnih vlakana u mrežnici. Snažnim izražajem u lećnom epitelu, te njegovim postupnim slabljenjem tijekom diferencijacije sekundarnih lećnih vlakana, vimentin ima važnu ulogu u postizanju normalne optičke prozirnosti leće. Nadalje, on sudjeluje i u razvoju mezenhimskih struktura oka.
- GFAP ima ulogu u diferencijaciji astroglije mrežnice, lećnih vlakana, te stanica ektomezenhimskog podrijetla.
- Neurofilamenti imaju važnu ulogu u diferencijaciji postmitotskih ganglijskih stanica mrežnice tijekom njihove migracije, kao i uznapredovale diferencijacije u unutrašnjem području neuroblasta.
- U oku zametka, β -tubulin sudjeluje u diferencijaciji ganglijskih stanica mrežnice, te u rastu njihovih aksona. On ima ulogu i u diferencijaciji vjerojatno horizontalnih stanica u vanjskom području neuroblasta,.
- Od 6. do 8. tjedna razvoja oka, FGF receptori imaju ulogu u proliferaciji i diferencijaciji nezrelih stanica, te u sprječavanju apoptoze diferenciranih stanica mrežnice. Neophodni su i tijekom proliferacije lećnih epitelnih stanica, kao i izduživanja lećnih vlakana. Nadalje, sudjeluju u razvoju rožnice, žilnice, bjeloočnice, mezenhima u prostoru staklovine, te hijaloidnih i krvnih žila žilnice.
- PDGF-R β tijekom embrionalnog razvoja oka regulira staničnu proliferaciju i migraciju u mrežnici, zatim u epitelu leće i rožnice, te u mezenhimu žilnice, bjeloočnice, rožnice i prostora staklovine. Osobito važnu ulogu ima u razvoju stanica u stijenci krvnih žila, vjerojatno pericita.

- Zbog nespecifičnog izražaja BMP4 i BMP7 tijekom 7. i 8. tjedna razvoja, ne može se odrediti uloga navedenih čimbenika u ovom razvojnem razdoblju oka.
- Ovo istraživanje ukazuje na važnu ulogu pravilne prostorne i vremenske raspodjele, kao i usklađenog djelovanja istraženih čimbenika u normalnom oblikovanju i diferencijaciji pojedinih dijelova embrionalnog ljudskog oka.

7. SAŽETAK

Istraživanje vremenske i prostorne raspodjele proliferirajućih stanica, citoskeletnih bjelančevina (nestina, citokeratina, vimentina, GFAP-a, neurofilamenata, β -tubulina), FGF receptora, PDGF-R β , BMP4 i BMP7 provedeno je na 10 normalnih ljudskih zametaka, tj. 20 očiju starosti od 5 do 9 tjedana primjenom imunohistokemijskih postupaka bojenja. Morfološke i ultrastrukturne značajke mitotskih stanica istražene su svjetlosnom i elektronskom mikroskopijom, dok su udjeli Ki-67-pozitivnih proliferirajućih stanica uspoređeni primjenom Kruskal-Wallis ANOVA testa i Wilcoxonovog testa usklađenih parova.

Opisana raspodjela mitotskih figura i Ki-67-pozitivnih stanica ukazuje da u 5. tjednu razvoja ljudskog oka stanična proliferacija sudjeluje u oblikovanju očnog vrča i drška, te u odvajanju lećne jamice od površinskog ektoderma. Tijekom kasnijeg razvoja, osim u daljnjem rastu očnog vrča i lećnog mjehurića, ima ulogu i u stvaranju primarnih i sekundarnih lećnih vlakana, te u neurogenezi i razvoju pigmentnog epitela mrežnice.

Citoskeletne bjelančevine svojom pravilnom vremenskom i prostornom raspodjelom, kao i usklađenim djelovanjem, imaju važnu ulogu u oblikovanju i diferencijaciji različitih dijelova embrionalnog ljudskog oka. Nestin sudjeluje u razvoju neuroglia stanica vidnog živca. U živčanom sloju mrežnice, nestin i vimentin imaju ulogu u diferencijaciji matičnih stanica, te preteča neurona i astrocita; citokeretini neuroepitelnih stanica; GFAP astrocita; a neurofilamenti i β -tubulin ganglijskih stanica. Nestin, citokeratini, vimentin i GFAP svojim pravilnim izražajem pridonose stvaranju normalne optičke prozirnosti leće. Nestin i citokeratini sudjeluju

u diferencijaciji epitelnih stanica rožnice, dok usporednim djelovanjem s vimentinom i GFAP-om imaju ulogu u razvoju strome rožnice, žilnice i bjeloočnice.

FGF receptori i PDGF-R β reguliraju staničnu proliferaciju i diferencijaciju nezrelih stanica, te sprječavaju apoptozu diferenciranih stanica u mrežnici, lećnom mjehuriću, kao i u mezenhimu rožnice, žilnice, bjeloočnice, te u prostoru staklovine. FGF receptori imaju važnu ulogu u diferencijaciji lećnih vlakana, a PDGF-R β u razvoju pericita u stijenci krvnih žila.

Opisi mišjih mutanata u kojima odstupanja od normalnog izražaja nekog od čimbenika istraženih u ovoj studiji remete razvoj leće i/ili mrežnice ukazuju da i u čovjeka razvojne anomalije oka mogu nastati kao posljedica poremećenog prostornog rasporeda i vremenskog slijeda pojave pojedinih čimbenika koji sudjeluju u ranom razvoju ljudskog oka. Na osnovi utvrđenih sličnosti u izražaju istraženih čimbenika tijekom razvoja ljudskog i životinjskog oka, neki bi se životinjski modeli mogli koristiti u istraživanju normalnog, kao i abnormalnog ranog razvoja ljudskog oka.

8. SUMMARY

The role of cell proliferation, cytoskeletal proteins and growth factors during the early human eye development

The spatial and temporal distribution of proliferating cells, intermediate filaments (nestin, cytokeratins, vimentin, GFAP, neurofilaments), β -tubulin, FGF receptors, PDGF-R β , BMP4 and BMP7 were investigated in 10 normal human conceptuses of 5-9 postovulatory weeks, using morphological techniques and immunostaining. Ki-67-positive proliferating cells were analysed quantitatively by means of the Kruskal-Wallis ANOVA and Wilcoxon matched-pairs test.

In the 5th week, cell proliferation might be associated with the sculpturing of the optic cup and stalk, and the lens pit, while at later stages, with the retinal neurogenesis and the lens fibre differentiation. Intermediate filaments seem to be involved in the differentiation of the retina, the mesenchyme surrounding the optic cup, and with the formation of the secondary lens fibres. Neurofilaments and β -tubulin might participate in development of the retinal ganglion cells. It seems that growth factor receptors regulate the cell proliferation, differentiation and survival occurring in the lens, the retina, and the mesenchyme.

Results from this study describe normal distribution of proliferating cells and protein expression patterns in developing human eye. Variations from these results, also observed as developmental eye anomalies in mutant mice, might explain mechanisms of malformations of the human eye.

9. LITERATURA

1. O'Rahilly R. The timing and sequence of events in the development of the human eye and ear during the embryonic period proper. *Anat Embryol* 1983; 168: 87-99.
2. Müller F, O'Rahilly R. The first appearance of the neural tube and optic primordium in the human embryo at stage 10. *Anat Embryol* 1985; 172: 157-69.
3. Moore KL. The eye and ear. In: Wonsiewicz M, editor. *Before we are born: basic embryology and birth defects*. Philadelphia: W. B. Saunders Company, 1989: p. 269-74.
4. Sadler TW. Oko. U: Kostović-Knežević LJ, Bradamante Ž, ur. *Langmanova medicinska embriologija*. Zagreb: Školska knjiga, 1996: str. 358-67.
5. Fitzgerald MJT, Fitzgerald M. Head and neck: The eye. In: Saunders WB, editor. *Human embryology*. London: Baillière Tindall, 1994: p. 186-91.
6. Sivak B, Sivak J. Vertebrate eye development and refractive function: an overview. In: Fini ME, editor. *Vertebrate eye development*. Berlin: Springer, 2000: p. 1-14.
7. Nguyen MM, Potter SJ, Griep AE. Deregulated cell cycle control in lens epithelial cells by expression of inhibitors of tumor suppressor function. *Mech Develop* 2002; 112: 101-13.
8. McAvoy JW. Cell division, cell elongation and the co-ordination of crystallin gene expression during lens morphogenesis in the rat. *J Embryol Exp Morph* 1978; 45: 271-81.
9. Zelenka PS, Gao C-Y, Rampalli A, Arora J, Chauthaiwale V, He H-Y. Cell cycle regulation in the lens: proliferation, quiescence, apoptosis and differentiation. *Prog Retin Eye Res* 1997; 16: 303-22.

10. West-Mays JA, Coyle BM, Piatigorsky J, Papagiotas S, Libby D. Ectopic expression of AP-2 α transcription factor in the lens disrupts fiber cell differentiation. *Dev Biol* 2002; 245: 13-27.
11. Wigle JT, Chowdhury K, Gruss P, Oliver G. Prox1 function is crucial for mouse lens-fibre elongation. *Nat Genet* 1999; 21: 318-22.
12. Zwaan J, Kirkland BM. Malorientation of mitotic figures in the early lens rudiment of aphakia mouse embryos. *Anat Rec* 1975; 182: 345-54.
13. Buse E, Eichmann T, deGroot H, Leker A. Differentiation of the mammalian retinal pigment epithelium in vitro: influence of presumptive retinal neuroepithelium and head mesenchyme. *Anat Embryol* 1993; 187: 259-68.
14. Laemle LK, Puzskarczuk M, Feinberg RN. Apoptosis in early ocular morphogenesis in the mouse. *Dev Brain Res* 1999; 112: 129-33.
15. Young RW. Cell proliferation during postnatal development of the retina in the mouse. *Dev Brain Res* 1985; 21: 229-39.
16. Braun N, Brendel P, Zimmermann H. Distribution of 5'-nucleotidase in the developing mouse retina. *Dev Brain Res* 1995; 88: 79-86.
17. Caley DW, Johnson C, Liebelt RA. The postnatal development of the retina in the normal and rodless CBA mouse: a light and electron microscopic study. *Am J Anat* 1972; 133: 179-212.
18. Hinds JW, Hinds PL. Early ganglion cell differentiation in the mouse retina: an electron microscopic analysis utilizing serial sections. *Dev Biol* 1974; 37: 381-416.
19. Blanks JC, Bok D. An autoradiographic analysis of postnatal cell proliferation in the normal and degenerative mouse retina. *J Comp Neur* 1977; 174: 317-28.

20. Young RW. Cell differentiation in the retina of the mouse. *Anat Rec* 1985; 212: 199-205.
21. Ogilvie JM, Speck JD, Lett JM, Fleming TT. A reliable method for organ culture of neonatal mouse retina with long-term survival. *J Neurosci Methods* 1999; 87: 57-65.
22. Pimentel B, Rodriguez-Borlado L, Hernández C, Carrera AC. A role for phosphoinositide 3-kinase in the control of cell division and survival during retinal development. *Dev Biol* 2002; 247: 295-306.
23. Sharma RK, Ehinger B. Cell proliferation in retinal transplants. *Cell Transplant* 1997; 6: 141-8.
24. Isayama T, McLaughlin PJ, Zagon IS. Endogenous opioids regulate cell proliferation in the retina of developing rat. *Brain Res* 1991; 544: 79-85.
25. Božanić D, Tafra R, Saraga-Babić M. Role of apoptosis and mitosis during human eye development. *Eur J Cell Biol* 2003; 82: 421-9.
26. Kreitz S, Fackelmayer FO, Gerdes J, Knippers R. The proliferation-specific human Ki-67 protein is a constituent of compact chromatin. *Exp Cell Res* 2000; 261: 284-92.
27. Schwarting R, Gerdes J, Niehus J, Jaeschke L, Stein H. Determination of the growth fraction in cell suspensions by flow cytometry using the monoclonal antibody Ki-67. *J Immunol Methods* 1986; 90: 65-70.
28. Key G, Kubbutat MHG, Gerdes J. Assessment of cell proliferation by means of an enzyme-linked immunosorbent assay based on the detection of the Ki-67 protein. *J Immunol Methods* 1994; 177: 113-7.

29. Lopez F, Belloc F, Lacombe F, Dumain P, Reiffers J, Bernard P, Boisseau MR.
The labeling of proliferating cells by Ki67 and MIB-1 antibodies depends on the binding of a nuclear protein to the DNA. *Exp Cell Res* 1994; 210: 145-53.
30. Karlsson M, Boeryd B, Carstensen J, Frånlund B, Gustafsson B, Kågedal B, Sun X-F, Wingren S. Correlations of Ki-67 and PCNA to DNA ploidy, S-phase fraction and survival in uveal melanoma. *Eur J Cancer* 1996; 32A: 357-62.
31. MacCallum DE, Peter AH. Biochemical characterization of pKi67 with the identification of a mitotic-specific form associated with hyperphosphorylation and altered DNA binding. *Exp Cell Res* 1999; 252: 186-98.
32. Klein CL, Wagner M, Kirkpatrick CJ, Van Kooten TG. A new quantitative test method for cell proliferation based on detection of the Ki-67 protein. *J Mater Sci-Mater M* 2000; 11: 125-32.
33. Endl E, Gerdes J. The Ki-67 protein: fascinating forms and an unknown function. *Exp Cell Res* 2000; 257: 231-7.
34. Kee N, Sivalingam S, Boonstra R, Wojtowicz JM. The utility of Ki-67 and BrdU as proliferative markers of adult neurogenesis. *J Neurosci Methods* 2002; 115: 97-105.
35. Laprie C, Abadie J, Amardeilh MF, Raymond I, Delverdier M. Detection of the Ki-67 proliferation associated nuclear epitope in normal canine tissues using the monoclonal antibody MIB-1. *Anat Histol Embryol* 1998; 27: 251-6.
36. Yamaguchi K, Tomita H, Sugano E, Nakazawa T, Tamai M. Mitogen-activated protein kinase inhibitor, PD98059, inhibits rat retinal pigment epithelial cell replication by cell cycle arrest. *Jpn J Ophthalmol* 2002; 46: 634-9.

37. Seress L, Ábrahám H, Tornóczky T, Kosztolányi GY. Cell formation in the human hippocampal formation from mid-gestation to the late postnatal period. *Neuroscience* 2001; 105: 831-43.
38. Ábrahám H, Tornóczky T, Kosztolányi G, Seress L. Cell formation in the cortical layers of the developing human cerebellum. *Int J Dev Neuroscience* 2001; 19: 53-62.
39. Yang P, Seiler MJ, Aramant RB, Whittemore SR. In vitro isolation and expansion of human retinal progenitor cells. *Exp Neurol* 2002; 177: 326-31.
40. Kivelä T, Uusitalo M. Structure, development and function of cytoskeletal elements in non-neuronal cells of the human eye. *Prog Retin Eye Res* 1998; 17: 385-428.
41. Pitz S, Moll R. Intermediate-filament expression in ocular tissue. *Prog Retin Eye Res* 2002; 21: 241-62.
42. Gu H, Wang S, Messam CA, Yao Z. Distribution of nestin immunoreactivity in the normal adult human forebrain. *Brain Res* 2002; 943: 174-80.
43. Tawk M, Titeux M, Fallet C, Li Z, Daumas-Duport C, Cavalcante LA, Paulin D, Moura-Neto V. Synemin expression in developing normal and pathological human retina and lens. *Exp Neurol* 2003; 183: 499-507.
44. Uusitalo M, Kivelä T. Development of cytoskeleton in neuroectodermally derived epithelial and muscle cells of the human eye. *Invest Ophthalmol Vis Sci* 1995; 36: 2584-91.
45. Yagita Y, Kitagawa K, Sasaki T, Miyata T, Okano H, Hori M, Matsumoto M. Differential expression of Musashi1 and nestin in the adult rat hippocampus after ischemia. *J Neurosci Res* 2002; 69: 750-6.

46. Kuroda T, Nakamura H, Itoh K, Le WR, Yoshimura S, Takenaka K, Sakai N. Nestin immunoreactivity in local neurons of the adult rat striatum after remote cortical injury. *J Chem Neuroanat* 2002; 24: 137-46.
47. Shibuya S, Miyamoto O, Auer RN, Itano T, Mori S, Norimatsu H. Embryonic intermediate filament, nestin, expression following traumatic spinal cord injury in adult rats. *Neuroscience* 2002; 114: 905-16.
48. Shi M, Wei L-C, Cao R, Chen L-W. Enhancement of nestin protein-immunoreactivity induced by ionizing radiation in the forebrain ependymal regions of rats. *Neurosci Res* 2002; 44: 475-81.
49. Ahmad I, Dooley CM, Thoreson WB, Rogers JA, Afiat S. In vitro analysis of a mammalian retinal progenitor that gives rise to neurons and glia. *Brain Res* 1999; 831: 1-10.
50. Kaya SS, Mahmood A, Li Y, Yavuz E, Chopp M. Expression of nestin after traumatic brain injury in rat brain. *Brain Res* 1999; 840: 153-7.
51. Messam CA, Hou J, Major EO. Coexpression of nestin in neural and glial cells in the developing human CNS defined by a human-specific anti-nestin antibody. *Exp Neurol* 2000; 161: 585-96.
52. Chen L-W, Wei L-C, Qiu Y, Liu H-L, Rao Z-R, Ju G, Chan YS. Significant up-regulation of nestin protein in the neostriatum of MPTP-treated mice. Are the striatal astrocytes regionally activated after systemic MPTP administration? *Brain Res* 2002; 925: 9-17.
53. Duggal N, Hammond RR. Nestin expression in ganglioglioma. *Exp Neurol* 2002; 174: 89-95.

54. Mignone JL, Kukekov V, Chiang A-S, Steindler D, Enikolopov G. Neural stem and progenitor cells in nestin-GFP transgenic mice. *J Comp Neurol* 2004; 469: 311-24.
55. Messam CA, Hou J, Berman JW, Major EO. Analysis of the temporal expression of nestin in human fetal brain derived neuronal and glial progenitor cells. *Dev Brain Res* 2002; 134: 87-92.
56. Almqvist PM, Mah R, Lendahl U, Jacobsson B, Henderson G. Immunohistochemical detection of nestin in pediatric brain tumors. *J Histochem Cytochem* 2002; 50: 147-58.
57. Kalman M, Ajtai BM. A comparison of intermediate filament markers for presumptive astroglia in the developing rat neocortex: immunostaining against nestin reveals more detail, than GFAP or vimentin. *Int J Dev Neurosci* 2001; 19: 101-8.
58. Wei L-C, Shi M, Chen L-W, Cao R, Zhang P, Chan YS. Nestin-containing cells express glial fibrillary acidic protein in the proliferative regions of central nervous system of postnatal developing and adult mice. *Dev Brain Res* 2002; 139: 9-17.
59. Nakamura T, Gouhua X, Hua Y, Hoff JT, Keep RF. Nestin expression after experimental intracerebral hemorrhage. *Brain Res* 2003; 981: 108-17.
60. Yang J, Bian W, Gao X, Chen L, Jing N. Nestin expression during mouse eye and lens development. *Mech Develop* 2000; 94: 287-91.
61. Kablar B. Determination of retinal cell fates is affected in the absence of extraocular striated muscles. *Dev Dynam* 2003; 226: 478-90.
62. Joo C-K, Lee EH, Kim J-C, Kim Y-H, Lee J-H, Kim J-T, Chung K-H, Kim J. Degeneration and transdifferentiation of human lens epithelial cells in nuclear and anterior polar cataracts. *J Cataract Refr Surg* 1999; 25: 652-8.

63. Kasper M, Viebahn C. Cytokeratin expression and early lens development. *Anat Embryol* 1992; 186: 285-90.
64. Casaroli-Marano RP, Pagan R, Vilaró S. Epithelial-mesenchymal transition in proliferative vitreoretinopathy: Intermediate filament protein expression in retinal pigment epithelial cells. *Invest Ophth Vis Sci* 1999; 40: 2062-72.
65. Winkler BS, Arnold MJ, Brassell MA, Puro DG. Energy metabolism in human retinal Müller cells. *Invest Ophth Vis Sci* 2000; 41: 3183-90.
66. Chu Y, Hughes S, Chan-Ling T. Differentiation and migration of astrocyte precursor cells and astrocytes in human fetal retina: relevance to optic nerve coloboma. *FASEB J* 2001; 15: 2013-5.
67. Triviño A, Ramírez JM, Ramírez AI, Salazar JJ, García-Sánchez J. Comparative study of astrocytes in human and rabbit retinae. *Vision Res* 1997; 37: 1707-11.
68. Seo MS, Okamoto N, Viores MA, Viores SA, Hackett SF, Yamada H, Yamada E, Derevjanić NL, LaRoche W, Zack DJ, Campochiaro PA. Photoreceptor-specific expression of platelet-derived growth factor-B results in traction retinal detachment. *Am J Pathol* 2000; 157: 995-1005.
69. Blankenship TN, Hess JF, FitzGerald PG. Development- and differentiation-dependent reorganization of intermediate filaments in fiber cells. *Invest Ophth Vis Sci* 2001; 42: 735-42.
70. Capetanaki Y, Smith S, Heath JP. Overexpression of the vimentin gene in transgenic mice inhibits normal lens cell differentiation. *J Cell Biol* 1989; 109: 1653-64.
71. Mudhar HS, Pollock RA, Wang C, Stiles CD, Richardson WD. PDGF and its receptors in the developing rodent retina and optic nerve. *Development* 1993; 118: 539-52.

72. Fariss RN, Li Z-Y, Milam AH. Abnormalities in rod photoreceptors, amacrine cells, and horizontal cells in human retinas with retinitis pigmentosa. *Am J Ophthalmol* 2000; 129: 215-23.
73. Lewis G, Mervin K, Valter K, Maslim J, Kappel PJ, Stone J, Fisher S. Limiting the proliferation and reactivity of retinal Müller cells during experimental retinal detachment: The value of oxygen supplementation. *Am J Ophthalmol* 1999; 128: 165-72.
74. Hatfield JS, Skoff RP, Maisel H, Eng L. Glial fibrillary acidic protein is localized in the lens epithelium. *J Cell Biol* 1984; 98: 1895-8.
75. Riuz-Ederra J, Garcia M, Hicks D, Vecino E. Comparative study of the three neurofilament subunits within pig and human retinal ganglion cells. *Mol Vis* 2004; 10: 83-92.
76. McCabe KL, Gunther EC, Reh TA. The development of the pattern of retinal ganglion cells in the chick retina: mechanisms that control differentiation. *Development* 1999; 126: 5713-24.
77. Sharma RK, O'Leary TE, Fields CM, Johnson DA. Development of the outer retina in the mouse. *Dev Brain Res* 2003; 145: 93-105.
78. Hatanaka Y, Jones EG. Early region-specific gene expression during tract formation in the embryonic rat forebrain. *J Comp Neurol* 1998; 395: 296-309.
79. Fournier AE, McKerracher L. Expression of specific tubulin isotypes increases during regeneration of injured CNS neurons, but not after the application of brain-derived neurotrophic factor (BDNF). *J Neurosci* 1997; 17: 4623-32.
80. Cornish EE, Natoli RC, Hendrickson A, Provis JM. Differential distribution of fibroblast growth factor receptors (FGFRs) on foveal cones: FGFR-4 is an early marker of cone photoreceptors. *Mol Vis* 2004; 10: 1-14.

81. Guillonneau X, Bryckaert M, Launay-Longo C, Courtois Y, Mascarelli F. Endogenous FGF1-induced activation and synthesis of extracellular signal-regulated kinase 2 reduce cell apoptosis in retinal-pigmented epithelial cells. *J Biol Chem* 1998; 273: 22367-73.
82. Guillonneau X, Régnier-Ricard F, Laplace O, Jonet L, Bryckaert M, Courtois Y, Mascarelli F. Fibroblast growth factor (FGF) soluble receptor 1 acts as a natural inhibitor of FGF2 neurotrophic activity during retinal degeneration. *Mol Biol Cell* 1998; 9: 2785-802.
83. Kinkl N, Sahel J, Hicks D. Alternate FGF2-ERK1/2 signaling pathways in retinal photoreceptor and glial cells *in vitro*. *J Biol Chem* 2001; 276: 43871-8.
84. Fontaine V, Kinkl N, Sahel J, Dreyfus H, Hicks D. Survival of purified rat photoreceptors *in vitro* is stimulated directly by fibroblast growth factor-2. *J Neurosci* 1998; 18: 9662-72.
85. Guillonneau X, Regnier-Ricard F, Jeanny J-C, Thomasseau S, Courtois Y, Mascarelli F. Regulation of FGF soluble receptor type 1 (SR1) expression and distribution in developing, degenerating, and FGF2-treated retina. *Dev Dynam* 2000; 217: 24-36.
86. Désiré L, Courtois Y, Jeanny J-C. Endogenous and exogenous fibroblast growth factor 2 support survival of chick retinal neurons by control of neuronal *bcl-x_L* and *bcl-2* expression through a fibroblast growth factor receptor 1- and ERK-dependent pathway. *J Neurochem* 2000; 75: 151-63.
87. Ozaki S, Radeke MJ, Anderson DH. Rapid upregulation of fibroblast growth factor receptor 1 (flg) by rat photoreceptor cells after injury. *Invest Ophth Vis Sci* 2000; 41: 568-79.


88. Kinkl N, Hageman GS, Sahel JA, Hicks D. Fibroblast growth factor receptor (FGFR) and candidate signaling molecule distribution within rat and human retina. *Mol Vis* 2002; 8: 149-60.
89. Huang J-X, Feldmeier M, Shui Y-B, Beebe DC. Evaluation of fibroblast growth factor signaling during lens fiber cell differentiation. *Invest Ophth Vis Sci* 2003; 44: 680-90.
90. Robinson ML, MacMillan-Crow LA, Thompson JA, Overbeek PA. Expression of a truncated FGF receptor results in defective lens development in transgenic mice. *Development* 1995; 121: 3959-67.
91. Stolen CM, Griep AE. Disruption of lens fiber cell differentiation and survival at multiple stages by region-specific expression of truncated FGF receptors. *Dev Biol* 2000; 217: 205-20.
92. Wormstone IM, Rio-Tsonis KD, McMahon G, Tamiya S, Davies PD, Marcantonio JM, Duncan G. FGF: An autocrine regulator of human lens cell growth independent of added stimuli. *Invest Ophth Vis Sci* 2001; 42: 1305-11.
93. Govindarajan V, Overbeek PA. Secreted FGFR3, but not FGFR1, inhibits lens fiber differentiation. *Development* 2001; 128: 1617-27.
94. Faber SC, Dimanlig P, Makarenkova HP, Shirke S, Ko K, Lang RA. Fgf receptor signaling plays a role in lens induction. *Development* 2001; 128: 4425-38.
95. Chow RL, Roux GD, Roghani M, Palmer MA, Rifkin DB, Moscatelli DA, Lang RA. FGF suppresses apoptosis and induces differentiation of fibre cells in the mouse lens. *Development* 1995; 121: 4383-93.
96. Rolny C, Spillmann D, Lindhal U, Claesson-Welsh L. Heparin amplifies platelet-derived growth factor (PDGF)-BB-induced PDGF α -receptor but not PDGF β -

- receptor tyrosine phosphorylation in heparan sulfate-deficient cells. *J Biol Chem* 2002; 277: 19315-21.
97. Andrews A, Balciunaite E, Leong FL, Tallquist M, Soriano P, Refojo M, Kazlauskas A. Platelet-derived growth factor plays a key role in proliferative vitreoretinopathy. *Invest Ophth Vis Sci* 1999; 40: 2683-9.
98. Yu J, Moon A, Kim H-R C. Both platelet-derived growth factor receptor (PDGFR)- α and (PDGFR)- β promote murine fibroblast cell migration. *Biochem Bioph Res Co* 2001; 282: 697-700.
99. Cox OT, Simpson DAC, Stitt AW, Gardiner TA. Sources of PDGF expression in murine retina and the effect of short-term diabetes. *Mol Vis* 2003; 9: 665-72.
100. Cao R, Bråkenhielm E, Li X, Pietras K, Widenfalk J, Östman A, Eriksson U, Cao Y. Angiogenesis stimulated by PDGF-CC, a novel member in the PDGF family, involves activation of PDGFR- $\alpha\alpha$ and $-\alpha\beta$ receptors. *FASEB J* 2002; 16: 1575-83.
101. Campochiaro PA, Hackett SF, Viores SA, Freund J, Csaky C, LaRochelle W, Henderer J, Johnson M, Rodriguez IR, Friedman Z, Derevjani N, Dooner J. Platelet-derived growth factor is an autocrine growth stimulator in retinal pigmented epithelial cells. *J Cell Sci* 1994; 107: 2459-69.
102. Chang B, Smith RS, Peters M, Savinova OV, Hawes NL, Zabaleta A, Nusinowitz S, Martin JE, Davisson ML, Cepko CL, Hogan BLM, John SWM. Haploinsufficient *Bmp4* ocular phenotypes include anterior segment dysgenesis with elevated intraocular pressure. *BMC Genet* 2001; 2: 18.
103. Dudley AT, Robertson EJ. Overlapping expression domains of bone morphogenetic protein family members potentially account for limited tissue defects in BMP7 deficient embryos. *Dev Dynam* 1997; 208: 349-62.

104. Furuta Y, Hogan BLM. BMP4 is essential for lens induction in the mouse embryo. *Gene Dev* 1998; 12: 3764-75.
105. Hung F-C, Zhao S, Chen Q, Overbeek PA. Retinal ablation and altered lens differentiation induced by ocular overexpression of BMP7. *Vision Res* 2002; 42: 427-38.
106. Jena N, Martin-Seisdedos C, McCue P, Croce CM. BMP7 null mutation in mice: Developmental defects in skeleton, kidney, and eye. *Exp Cell Res* 1997; 230: 28-37.
107. Wawersik S, Purcell P, Rauchman M, Dudley AT, Robertson EJ, Maas R. BMP7 acts in murine lens placode development. *Dev Biol* 1999; 207: 176-88.
108. Spira AW, Hollenberg MJ. Human retinal development: ultrastructure of the inner retinal layers. *Dev Biol* 1973; 31: 1-21.
109. O'Rahilly R, Gardner R. The timing and sequence of events in the development of the human nervous system during the embryonic period proper. *Z Anat Entwickl Gesch* 1971; 134: 1-12.
110. Robinson G. Electron microscopy 2: transmission (a) tissue preparation; (b) sectioning and staining. In: Bancroft JD, Stevens A, editors. *Theory and practice of histological techniques*. Edinburgh: Churchill Livingstone, 1982: p. 482-518.
111. Cattoretti G, Becker MHG, Key G, Duchrow M, Schlüter C, Galle J, Gerdes J. Monoclonal antibodies against recombinant parts of the Ki-67 antigen (MIB 1 and MIB 3) detect proliferating cells in microwave-processed formalin-fixed paraffin sections. *J Pathol* 1992; 168: 357-63.
112. Wride MA. Cellular and molecular features of lens differentiation: a review of recent advances. *Differentiation* 1996; 61: 77-93.

113. Welsch U. Zytologie. In: Welsch U, editor. Sobotta Atlas Histologie. München Jena: Urban & Fischer, 2002: p. 44-7.
114. Torres M, Gomez-Pardo E, Gruss P. Pax2 contributes to inner ear patterning and optic nerve trajectory. *Development* 1996; 122: 1-11.
115. Ahmad I, Tang L, Pham H. Identification of neural progenitors in the adult mammalian eye. *Biochem Bioph Res Co* 2000; 270: 517-21.
116. Zhao S, Chen Q, Hung F-C, Overbeek PA. BMP signaling is required for development of the ciliary body. *Development* 2002; 129: 4435-42.

10. ŽIVOTOPIS



Obrazovanje:

- 1987-91. I. Gimnazija Split
- 1991-97. Medicinski fakultet Sveučilišta u Zagrebu, Studij medicine u Splitu
- 2000-02. Poslijediplomski znanstveni studij Temeljne i kliničke medicinske znanosti, smjer Klinička medicina na Medicinskom fakultetu Sveučilišta u Splitu

Akademski stupnjevi:

- 1997. doktor medicine
- 2002. magistar znanosti u znanstvenom području biomedicine i zdravstva

Nagrada:

Povodom proslave Dana fakulteta kao jedna od najuspješnijih diplomiranih studenata Medicinskog fakulteta u Splitu u ak. god. 1996./97. i 1997./98.

Stručni rad:

- 1998-99. Pripravnički staž u Kliničkoj bolnici Split
- 1999. Državni ispit
- 1999-2001. Povremeni samostalni rad u ordinacijama obiteljske medicine
- 2001-04. Znanstveni novak na Medicinskom fakultetu Sveučilišta u Splitu
- 2004.- Specijalizacija iz pedijatrije u Kliničkoj bolnici Split

Znanstveno-istraživački projekti:

- 2001-02. Znanstveni novak na projektu Ministarstva znanosti "Razvitak središnjeg živčanog sustava i kralježnice u čovjeka" br. 108194.
- 2002-04. Znanstveni novak na projektu Ministarstva znanosti "Razvoj i bolesti osovinskih organa u čovjeka" br. 0216002.
- 2004.- Istraživač na projektu Ministarstva znanosti "Razvoj i bolesti osovinskih organa u čovjeka" br. 0216002.

Nastavni rad:

Nastava iz predmeta Građa i razvoj ljudskog tijela I i II
Nastava iz predmeta Anatomija s histologijom na stručnom studiju
Fizikalna terapija

Znanje stranih jezika:

Aktivno znanje engleskog i njemačkog jezika

Informatičko znanje:

Microsoft Word, Excel, PowerPoint, Outlook Express, Internet Explorer; Adobe Photoshop;

StatSoft Statistica; ParTEST for Windows

POPIS PUBLIKACIJA

Kvalifikacijski rad:

Božanić D. Uloga apoptoze i mitoze u ranim stadijima razvoja ljudskog oka (magistarski rad). Split:

Sveučilište u Splitu, 2002.

Znanstveni radovi:

Božanić D, Tafra R, Saraga-Babić M. Role of apoptosis and mitosis during human eye development. *Eur J Cell Biol.* 2003 Aug;82(8):421-9. (CC, SCI)

Božanić D, Saraga-Babić M. Cell proliferation during the early stages of human eye development. *Anat Embryol (Berl).* 2004 Aug;208(5):381-8. (CC, SCI)

Kurir TT, Markotić A, Katalinić V, **Božanić D**, Čikeš V, Zemunik T, Modun D, Rinčić J, Boraska V, Bota B, Salamunić I, Radić S. Effect of hyperbaric oxygenation on the regeneration of the liver after partial hepatectomy in rats. *Braz J Med Biol Res.* 2004 Aug;37(8):1231-7. (CC, SCI)

Kongresni sažetak:

Božanić D, Tafra R, Saraga-Babić M. The role of apoptosis and mitosis during the early stages of human eye development. In: Proceedings of APOPTOSIS 2003 From signaling pathways to therapeutic tools; 2003 January 29 – February 1; Luxembourg, Luxembourg.