

Prilog metodologiji prepoznavanja neurofizioloških biljega u mišićima grkljana izazvanih transkranijalnom magnetskom stimulacijom (TMS) motoričkih područja kore mozga za govor

Rogić Vidaković, Maja

Doctoral thesis / Disertacija

2012

Degree Grantor / Ustanova koja je dodijelila akademski / stručni stupanj: **University of Split, School of Medicine / Sveučilište u Splitu, Medicinski fakultet**

Permanent link / Trajna poveznica: <https://urn.nsk.hr/urn:nbn:hr:171:730173>

Rights / Prava: [In copyright](#)/[Zaštićeno autorskim pravom.](#)

Download date / Datum preuzimanja: **2025-03-04**



Repository / Repozitorij:

[MEFST Repository](#)



SVEUČILIŠTE U SPLITU
MEDICINSKI FAKULTET

Mr. sc. Maja Rogić

Prilog metodologiji prepoznavanja neurofizioloških biljega u mišićima grkljana
izazvanih transkranijalnom magnetskom stimulacijom (TMS)
motoričkih područja kore mozga za govor

Doktorska disertacija

Split, svibanj 2012.

Ova doktorska disertacija je izrađena u Laboratoriju za Humanu i Eksperimentalnu Neurofiziologiju (LAHEN), Medicinskog fakulteta Sveučilišta u Splitu, pod mentorstvom prof. dr. sc. Vedrana Deletisa.

Osim kao priznati svjetski znanstvenik u području intraoperacijske neurofiziologije, prof. dr. sc. Vedran Deletis je veliki prijatelj mladih kojima pruža svestranu i bezrezervnu pomoć i oslonac u humanom, profesionalnom i životnom rastu. Ovim putem želim iskreno zahvaliti mom prijatelju i mentoru na svesrdnoj i nesebičnoj pomoći i podršci tijekom trogodišnjeg rada na ovoj doktorskoj disertaciji.

Isto tako zahvaljujem mojoj obitelji, mojoj majci Grgici, sestrama Marini, Mari, Ivani i najboljoj prijateljici Josipi na nesebičnom ohrabrivanju u trenucima kolebanja, i proživljavanju svih mojih životnih i profesionalnih dilema.

Naposljetku, doktorsku disertaciju posvećujem uspomeni na žrtvu mog pok. oca Marka.

Popis oznaka i kartica

APB	<i>abductor pollicis brevis mm</i> (abduktor policis brevis mišić)
DCS	<i>direct cortical stimulation</i> (direktna kortikalna stimulacija)
DTI	<i>diffusion tensor imaging</i> (prikaz tenzora difuzije)
CTHY	<i>cricothyroideus mm</i> (krikotiroidni mišić)
ECoG	<i>electrocorticography</i> (elektrokortikografija)
EEG	<i>electroencephalography</i> (elektroencefalografija)
EMG	<i>electromyography</i> (elektromiografija)
fMRI	<i>functional magnetic resonance imaging</i> (funkcionalna magnetska rezonancija)
CoMEP	<i>corticobulbar motor evoked potential</i> (kortikobulbarni motorički evocirani potencijal)
LLR	<i>long latency response</i> (odgovor duge latencije)
MEP	<i>motor evoked potentials</i> (motorički evocirani potencijal)
M1	<i>primary motor cortex</i> (primarna motorička kora)
nTMS	<i>navigated transcranial magnetic stimulation</i> (navigacijska transkranijalna magnetska stimulacija)
OKL	odgovor kratke latencije
ODL	odgovor duge latencije
op Broca	<i>opercular part of Broca's region</i> (operkularni dio Brocine regije)
SLR	<i>short latency response</i> (odgovor kratke latencije)
SEP	<i>somatosensory evoked potentials</i> (somatosenzorički evocirani potencijali)
TES	<i>transcranial electric stimulation</i> (transkranijalna električna stimulacija)
TMS	<i>transcranial magnetic stimulation</i> (transkranijalna magnetska stimualcija)
VON	<i>visual object naming</i> (vizualno prezentirani objekt)
VPO	vizualno prezentirani objekt

SADRŽAJ

1. UVOD	1
2. Spoznaje iz neuroznanosti o razumijevanju i produkciji govora	4
2.1 Neuroanatomija i neurofiziologija motoričkih područja kore mozga: naglasak na motoričkim područjima kore mozga za govor i kontroli govora	7
2.2 Funkcionalna neuroanatomija motoričkih područja kore mozga za govor: Brocino područje i primarna motorička kora	12
2.2.1 Makroanatomija	14
2.2.2 Mikroanatomija (citoarhitektonika)	17
2.2.3 Receptoarhitektonika	20
3. Stimulacija moždane kore čovjeka: povijesni pregled	21
4. Intraoperacijsko neurofiziološko mapiranje motoričkih područja kore mozga za govor	23
4.1 Metodologija prepoznavanja prekida govora i/ili pseudo prekida govora	24
4.2 Metodologija prepoznavanja neurofizioloških biljega u mišićima grkljana	25
5. Preoperacijsko neurofiziološko mapiranje motoričkih područja kore mozga za govor	28
6. Transkranijalna magnetska stimulacija (TMS)	29
6.1 Uvod.....	29
6.2 Tehnički principi TMS-a.....	29
6.3 Neurofiziološke osnove TMS-a	34
6.4 Metodološki aspekti: pregled literature o primjeni TMS-a u istraživanjima kognitivnih funkcija.....	36
7. CILJEVI I HIPOTEZE	40

8. METODE I MATERIJAL	42
8.1 Ispitanici.....	42
8.2 Procedura.....	42
8.2.1 Snimanje magnetske rezonancije (MRI) glave.....	44
8.2.2 Navigacijska transkranijalna magnetska stimulacije mozga (nTMS-NBS)	44
8.2.3 Registracija glave ispitanika s 3D-MRI	45
8.2.4 Postavljanje elektroda.....	46
8.2.4.1 Mali mišić šake – abductor pollicis brevis mm (APB mišić)	46
8.2.4.2 Mišić grkljana – cricothyroideus mm (CTHY mišić)	47
8.2.5 Stimulacija i registracija.....	49
8.2.5.1 Određivanje lokalizacije motoričkih područja kore mozga	49
8.2.5.2 Parametri stimulacije	52
8.2.6 Određivanje parametara neurofizioloških biljega	53
8.2.7 Facilitiranje izazivanja neurofizioloških biljega	54
8.2.8 Klinički kriteriji za razlikovanje prekida govora i pseudo prekida govora	58
8.3 Analiza podataka	60
8.3.1 Konverzija .edf datoteke u .wav datoteku	60
8.3.2 Izrezivanje snimljenog materijala i izjednačavanje vremena	60
8.4 Veličina uzorka i statistički postupci.....	62
9. REZULTATI	63
10. RASPRAVA	79
11. ZAKLJUČAK	88
12. SAŽETAK	89
13. TITLE	91
14. SUMMARY	91
15. LITERATURA	93
16. ŽIVOTOPIS	110

PRILOG 1

Tablica 1. - 9.

PRILOG 2

Publikacija 1

(* doprinos autora podjednak)

Espadaler J*, **Rogić M***, Deletis V*, Leon A*, Quijada C, Conesa G. Mapping of primary motor cortex for cricothyroid muscles by navigated transcranial magnetic stimulator (nTMS) in healthy subjects, *Clinical Neurophysiology* 2012 (u tisku) (impact factor 2.786; impact factor za razdoblje od pet godina 3.298).

Doprinos autora i značaj objavljenih radova

Ova jedinstvena studija po prvi puta pokazuje na veoma egzaktn način kortikalnu reprezentaciju grkljanskog mišića (krikotiroidni). Lokalizacija je pokazana metodom navigacijske transkranijalne magnetske stimulacije (nTMS) i registracijom kortikobulbarnih motoričkih evociranih potencijala iz krikotiroidnog mišića. U radu je određena udaljenost između primarne motoričke regije za male mišiće šake i mišića grkljana koja iznosi 25.19 ± 6.52 mm. Pokazano je da su grkljanski mišići reprezentirani u motoričkom korteksu u njegovom najlateralnijem dijelu. Za očekivati je primjena opisane metodologije u preoperacijskom određivanju lokalizacije Brocine regije koja se nalazi u neposrednoj blizini, anteriorno od primarne motoričke regije za mišić grkljana.

Doprinos autora je u uspostavljanju metodologije, prikupljanju i analizi podataka te pisanju rada.

Publikacija 2

Deletis V, Fernández-Conejero I, Ulkatan S, **Rogić, M**, Carbó EL, Hiltzik D. Methodology for intraoperative recording of the corticobulbar motor evoked potentials from cricothyroid muscles. *Clinical Neurophysiology* 2011;122:1883-9. (impact factor 2.786; impact factor za razdoblje od pet godina 3.298).

Doprinos autora i značaj objavljenih radova

Rad predstavlja novu metodologiju za intraoperacijsko određivanje kortikalne reprezentacije grkljanskog mišića (krikotiroidnog) metodom direktne i transkranijalne električne stimulacije i registracije kortikobulbarnih motoričkih evociranih potencijala iz krikotiroidnog mišića. Metoda također služi za intraoperacijsko praćenje funkcionalnog integriteta primarne motorike regije za mišića grkljana, kortikobulbarnog puta, motoričke jezgre vagalnog živca, vagalni živac, kao i gornjeg grkljanskog živca. Rad je doprinos postojećim metodologijama intraoperacijskog praćenja i predstavlja doprinos smanjenju oštećenja živčanih struktura čiji se integritet s ovom metodom može intraoperacijski pratiti.

Doprinos autora je u uspostavljanju metodologije, analizi podataka i pisanju rada.

1. UVOD

„Somewhere in these [frontal] lobes, one or several convolutions holds under their dependence one of the elements essential to the complex phenomenon of speech“

1861., Pierre Paul Broca (1824.-1888.)

Neurokirurški prioritet tijekom operacija u blizini ili unutar regija kore mozga definiranih kao *elokventne ili kritične* regije kore mozga je sačuvati te regije od ozljeda koje mogu dovesti do permanentnog neurološkog deficita. Cilj je očuvati motoričke, somatosenzoričke funkcije te funkciju govora. Korištenje intraoperacijskog neurokirurškog praćenja i mapiranja u cilju smanjenja rizika od gubitka funkcije u dijelovima živčanog sustava, temelji se na tvrdnji da su promjene funkcija neuronske strukture obično mjerljive prije nego što mogu dovesti do trajnog oštećenja. Učestalo korištene intraoperacijske neurofiziološke metodologije jesu sljedeće: somatosenzorički evocirani potencijali (SEP), motorički evocirani potencijali (MEP), auditivni potencijali moždanog debla, elektroencefalografija (EEG), elektrokortikografija (ECoG). Za razliku od drugih neuroloških funkcija (motorika ili somatosenzorika) koje se intraoperacijski mogu pratiti tijekom opće anestezije, govorne i jezične funkcije se mogu mapirati samo tijekom „kraniotomije u budnom stanju“ (*awake craniotomy*) dok bolesnik izvršava govorni zadatak.

Standardna neurofiziološka metoda za očuvanje motoričkih područja kore mozga kritičnih za govor, operkularnog dijela Brocine regije (dalje: op Broca) i primarne motoričke kore (M1) za mišiće lica, usta, ždrijela i grkljana, je električna stimulacija pretpostavljenih lokalizacija tih područja i izazivanje prekida govora (eng. *speech arrest*) tijekom stimulacije op Brocine regije ili pseudo (*lažnog*) prekida govora tijekom stimulacije M1. Lokalna anestezija nije uvijek najbolja opcija osobito kod djece i nekooperativnih bolesnika te bi bilo važno pronaći neurofiziološke metodologije za mapiranje i praćenje funkcije govora i tijekom opće anestezije.

Za razliku od ostalih mišića lica, usta i ždrijela, vjeruje se da su se mišići grkljana u evoluciji razvili relativno kasno i postali specijalizirani u stvaranju govora. Nadalje, predloženo je da su kritični dijelovi motoričkih područja kore mozga potrebni za kontrolu vokalizacije usko i jedinstveno povezani s mišićima grkljana (Corballis 2003). Ako je to doista slučaj, vjerujemo da je moguće definirati neurofiziološke biljege/markere za identifikaciju specifičnih motoričkih područja kore mozga za govor (op Brocine regije i M1 za mišiće grkljana) stimulirajući te regije i registrirajući specifične evocirane potencijale u mišićima grkljana.

Kao i ostali biokemijski markeri, neurofiziološki marker za individualnog bolesnika/ispitanika bi imao slijedeće karakteristike: specifičnost središnjeg živčanog sustava, predvidljivost ozljede i ponovljivost.

Razlikovanje motoričkih područja kore mozga za govor tijekom izazivanja prekida govora i pseudo prekida govora je često otežano zbog sličnih kliničkih fenomena. Zbog navedene problematike u mapiranju motoričkih područja kore mozga za govor, razvili smo intraoperacijsku metodologiju električne stimulacije motoričkih područja kore mozga za govor i registracije specifičnih neurofizioloških biljega u mišićima grkljana (krikotiroidni mišić - *cricothyroideus mm* (CTHY) i vokalni mišić – *vocalis mm*):

- a) Neurofiziološki biljeg M1 za mišiće grkljana je odgovor kratke latencije (OKL) u mišićima grkljana (Deletis i sur. 2008; Deletis i sur. 2009; Deletis i sur. 2011).
- b) Neurofiziološki biljeg op Brocine regije je odgovor duge latencije (ODL) u mišićima grkljana (Deletis i sur. 2008; Deletis i sur. 2011).

Nadalje, naši rezultati na seriji bolesnika pokazuju da isto mjesto stimulacije (op Brocine regije) koje generira ODL u mišićima grkljana, također izaziva i prekid govora, kao i isto mjesto stimulacije (M1 za mišiće grkljana) koje generira OKL u mišićima grkljana, izaziva pseudo prekid govora.

Studije pokazuju da M1 za mišiće grkljana izvršava i kontrolira motoriku govora. Operkularni dio Brocine regije ima važnu ulogu u svim operacijama enkodiranja riječi kao i za njihovu unifikaciju (proces unifikacije) i slanja kodirane „naredbe“ prema M1 za mišiće grkljana (Sahin i sur. 2009). Funkcionalne studije su pokazale da se nakon električne stimulacije Brocine regije registrira postsinaptički potencijal visoke amplitude u lateralnom dijelu M1 (Greenlee i sur. 2004). Ovi rezultati indirektno govore o funkcionalnoj povezanosti op Brocine regije i M1 za mišiće lica, usta, ždrijela i grkljana. Direktna funkcionalna povezanost M1 za mišiće grkljana s mišićima grkljana je dokazana u našim studijama (Deletis i sur. 2008; Deletis i sur. 2011(vidi Prilog 2.); Espadaler, Rogić, Deletis, Leone i sur. 2012) (vidi Prilog 2.).

Cilj ovoga doktorskog rada je razviti metodologiju utvrđivanja neurofizioloških biljega u mišićima grkljana izazvanih po prvi puta navigacijskom transkranijalnom magnetskom stimulacijom (nTMS) motoričkih područja kore mozga za govor, kao prilog intraoperacijskoj

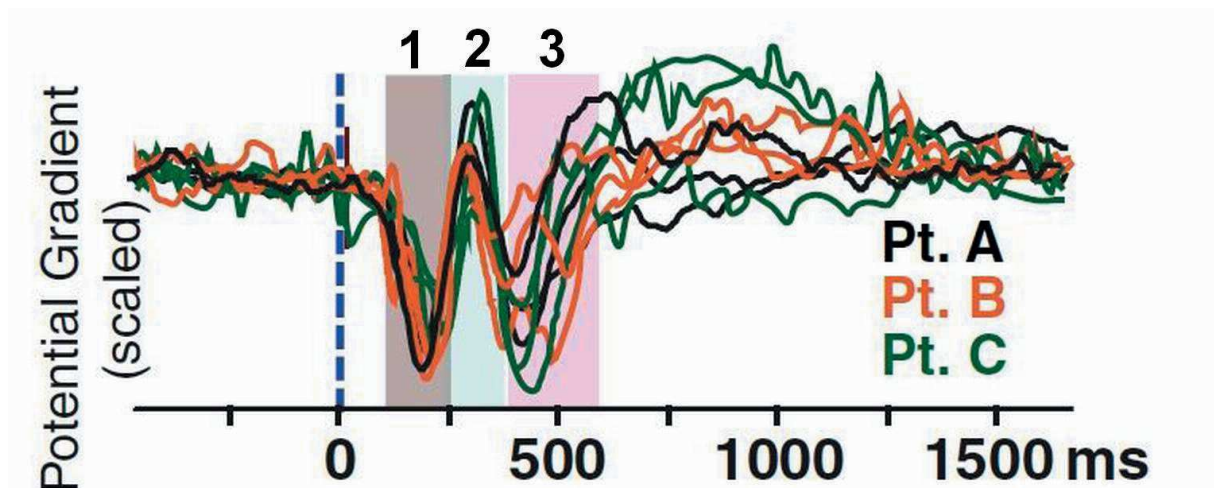
metodologiji direktne kortikalne (*direct cortical stimulation*, DCS) i transkranijalne električne stimulacije (*transcranial electrical stimulation*, TES). Budući da se pretpostavlja da neurofiziološki biljeg op Brocine regije (ODL) predstavlja samo neuralni supstrat (anatomsku osnovu) genetski predodređen i jedinstven čovjeku kao osnovica na kojoj se govor/jezik razvija i uči, metodologija se ne može primijeniti za određivanje dominantnosti hemisfere za jezik. Za očekivati je primjenu razvijene metodologije u preoperacijskom mapiranju motoričkih područja kore mozga za govor, planiranju i izvođenju neurokirurških operacija u cilju očuvanja motoričkih područja kore mozga za govor i sprečavanja postoperacijskih deficita u govoru.

2. Spoznaje iz neuroznanosti o razumijevanju i produkciji govora

Jezik je među najslavnijim obilježjima ljudske spoznaje “*Undoubtedly, language is among the most celebrated hallmarks of human cognition.*” (Tremblay i sur. 2011), a jedno od osnovnih pitanja u neuroznanosti odnosi se na mehanizme ljudskog mozga u razumijevanju i produkciji govora odnosno razumijevanju i prenošenju jezične poruke putem govora. Studije lezija mozga pacijenata pružile su anatomsko-funkcionalno tumačenje organizacije jezika, prema kojima Brocino područje ima ulogu u motoričkoj kontroli govora, dok je Wernickeovo područje uključeno u razumijevanje govora (Geschwind 1970; Damasio i Geschwind 1984). Nakon lokalizacijskog pristupa, od Lichtheima i Geschwinda (Geschwind 1970) jezična organizacija se objašnjava asocijativnim pristupom centara i putova, prema kojemu se vizualne i auditivne jezične informacije obrađuju u lokaliziranim regijama sa serijskim prijenosom informacija među regijama kroz putove bijele tvari. U posljednja dva desetljeća studije oslikavanja mozga pružile su mogućnost istraživanja cijelog mozga dok pacijent ili zdravi ispitanik izvršava specifični govorno-jezični zadatak. Korištenjem različitih tehnika oslikavanja mozga, klasični koncept organizacije jezika tumači se modelima distribucije jezika (Price 2000; Vigneau i sur. 2006). Iako je naše razumijevanje distribucije jezika veće zahvaljujući većoj kortikalnoj mreži koja se istražuje (Paulesu i sur. 1993; Price 2000; Demonet i sur. 2005; Wise 2003), studije subkortikalne povezanosti te anatomsko-funkcionalne korelacijske studije na razini bijele tvari zadobile su manju pažnju znanstvenih krugova zbog nekoliko razloga. Prema Duffau (2008a) razlozi su slijedeći: a) subkortikalna anatomija bijele tvari nedovoljno poznata, b) moždani udari zahvaćaju više kortikalnih i subkortikalnih područja, i c) studije oslikavanja mozga nemaju mogućnost mapiranja bijele tvari. Novije metode oslikavanja mozga (*diffusion tensor imaging*, DTI) pružaju mogućnost neinvazivnog mapiranja snopova bijele tvari, posebice onih uključenih u jezične funkcije (Catani i sur. 2005; Friederici i sur. 2006). DTI može pružiti informacije o anatomiji, međutim ne može s točnošću odrediti funkcionalne aspekte subkortikalne povezanosti, što otežava istraživanje anatomsko-funkcionalne organizacije jezika i govora. Zanimljivo, u posljednjem desetljeću se posebice razvija klinička praksa tijekom koje se kod operacija kortikalnih ili subkortikalno smještenih tumora pacijent budi kako bi se otkrila funkcionalna uloga kritičnih područja mozga. Pacijentu se zadaje specifični zadatak (npr. imenovanje vizualno prezentiranog objekta ili brojenje) dok neurokirurg električnom stimulacijom trenutno inaktivira pojedina područja sive ili bijele tvari (Duffau i sur. 2005). Takav pristup omogućava kirurgu optimalnu širine resekcije bez izazivanja kognitivnih oštećenja (posebice

govornih i jezičnih), te se poboljšava i ishod preživljavanja bolesnika. Nadalje, proučavanjem i povezivanjem govornih i jezičnih pogrešaka izazvanih tijekom stimulacije s preoperacijskim i postoperacijskim slikama magnetske rezonancije omogućava se provođenje anatomsko-funkcionalnih korelacijskih studija, s posebnim naglaskom na jezične putove. Lehericy i sur. (2007) su po prvi puta imali direktni pristup anatomsko-funkcionalne povezanosti mozga usporedivši preoperacijski DTI, intraoperacijsko subkortikalno mapiranje i postoperacijski DTI. Rezultati ove studije su pokazali da su vlakna koja su intraoperacijski stimulirana, identična onima koja su identificirana traktografijom. Međutim rutinsko kombiniranje ove dvije metode u praksi još uvijek nije zaživjelo. U svom preglednom članku Duffau (2008a) je opisao anatomsko-funkcionalne karakteristike četiri snopa vlakana (donji okcipito frontalni, donji longitudinalni, subkalosalni, i finalni zajednički snop), koji imaju različite uloge u pojedinim jezičnim sastavnicama (semantička, fonološka, ekspresivna i sastavnica koja ima ulogu u kontroli ekspresije). Također, nedavno je nekoliko studija usporedilo anatomsko-funkcionalne rezultate dviju preoperacijskih tehnika, funkcionalnu magnetsku rezonanciju (fMRI) i noviju tehniku nTMS s intraoperacijskom DCS (Picht i sur. 2008; Forster i sur. 2011). Rezultati su obećavajući te je pokazana bolja korelacija nTMS i DCS u odnosu na fMRI i DCS.

Značajan doprinos ostvarile su i novije studije koje ispituju vremensko-prostornu segregaciju različitih govorno-jezičnih komponenti u Brocinoj regiji (Sahin i sur. 2009; Schuhmann i sur. 2009) i tijekom različitih govorno-jezičnih zadataka (Amassian i sur. 1989; Indefrey i Levelt 2004; Amassian i sur. 2011). Sahin i sur. (2009) su imali jedinstvenu priliku kod tri bolesnika postaviti elektrode unutar Brocine regije i registrirati lokalne potencijale polja (eng. *local field potential*) tijekom govornih zadataka (tiho čitanje riječi prikazanih na ekranu računala ili stvaranje infleksije za imenicu ili glagol unutar zadane rečenice). U Brocinoj regiji su registrirani trifazični lokalni potencijal polja. Vremenska segregacija govorno-jezičnih komponenti u Brocinoj regiji bila je: leksička identifikacija (~ 200 ms), gramatička infleksija (~ 320 ms) i fonološka obrada (~ 450 ms) (Slika 1.). Utvrđena je i prostorna segregacija ovih pojedinih govorno-jezičnih komponenti od svega nekoliko milimetara. Rezultati ukazuju da je Bocina regija uključena u sve operacije enkodiranja riječi kao i za njihovu unifikaciju (proces unifikacije) i slanje kodirane informacije za motoričku izvedbu prema M1.



Slika 1. Trifazični lokalni potencijali polja registrirani elektrodom iz op Brocine regije kod tri bolesnika tijekom govornih zadataka. Prosječne vrijednosti amplitude i latencije valova aktivnih kanala za svakog bolesnika koji se preklapaju (skala prema amplitudi pojedinačnog kanala u svakoj regiji i standardizacija polariteta). 1=leksička identifikacija (~ 200 ms); 2=gramatička infleksija (~ 320 ms) i 3=fonološka obrada (~ 450 ms; Pt (patient), bolesnik; Ordinata predstavlja gradijent amplitude trifazičnog lokalnog potencijala polja. Preuzeto iz Sahin i sur. 2009.

Kao rezultat ovog metodološkog razvoja Duffau (2008a) je umjesto lokalizacijskog, asocijativnog i distribucijskog pristupa s unidirekcijskim prijenosom informacija, predložio *hodološki* pristup koji se odnosi na obrasce povezanosti bijele tvari među kortikalnim područjima, u razumijevanju anatomsko-funkcionalne organizacije jezika. Prema hodološkom pristupu organizacija jezika se objašnjava putem paralelno distribuirajućih obrada (eng. *parallel distributed procesing*) grupa povezanih neurona (mreža) (npr. ventralni semantički snop, povezuje stražnje temporalne regije i orbito-frontalni korteks/dorsolateralno prefrontalno područje (i obrnuto), putem donjeg okcipito-frontalnog snopa). Nadalje, na temelju rezultata kortiko-kortikalnih evociranih potencijala, Duffau (2008) smatra da je povezanost između grupa neurona bidirekcijska (*feed-forward* i *feed-back* projekcije). To su pokazale i nedavne studije kortiko-kortikalnih evociranih potencijala koje su pokazale bidirekcijsku povezanost Brocine i Wernickeove regije (Matsumoto i sur. 2004), te Brocine regije i M1 za mišiće lica, usta, i grkljana (Greenlee i sur. 2004).

Nadalje, Duffau (2008) smatra nužnim istražiti uporabom DTI i intraoperacijske elektrofiziologije sve kortikalno-subkortikalne mreže jezičnih pod-komponentata (npr. morfo-sintaktična razina obrade) te pragmatske aspekte jezika, kako bi se u budućnosti mogao kompletirati predloženi model govorno-jezične organizacije. Sljedeći korak bilo bi razumijevanje interakcije jezičnih putova i mreža drugih kognitivnih funkcija (vidno-prostorna komponenta) kao i stvaranje integrativnog modela različitih funkcija. Smatramo

također kako bi u postojeće anatomske-funkcionalne modele bilo od značaja ujediniti podatke novijih studija preoperacijske i intraoperacijske neurofiziologije.

2.1 Neuroanatomija i neurofiziologija motoričkih područja kore mozga: naglasak na motoričkim područjima kore mozga za govor i kontroli govora.

Motorički neuroni kore mozga (nazvani gornji motorički neuroni) u obje hemisfere kontroliraju motoričke neurone u ventralnom rogu kralježničke moždine suprotne strane i motoričke neurone moždanog debla (donji motorički neuroni, motoneuroni). Projekcije koje polaze od motoričkih neurona kore mozga i završavaju na neuronima kralježničke moždine predstavljaju kortikospinalni (piramidni, direktni put) put, dok projekcije koje završavaju na motoričkim neuronima moždanog debla predstavljaju kortikobulbarni put. Kortikospinalni put sudjeluje posebice u kontroli finih pokreta prstiju ruke, regrutiranju motoričkih neurona u povećavanju snage (*increasing force*) i inhibiciji posturalnih refleksa. Nekoliko indirektnih puteva koji se odvajaju prema moždanom deblu su također važni za proksimalne pokrete koji ne zahtijevaju brzinu i preciznosti: a) kortikoretikulospinalni put – uspravni položaj, orijentacija pokreta prema vanjskim čimbenicima, stereotipni voljni pokreti ekstremiteta; b) retikulospinalni i vestibulospinalni putevi – automatske kretnje, lokomocija, uspravni položaj. Zajedno, direktni i indirektni putevi važni su u različitim stupnjevima u svim voljnim pokretima. Ritmički pokreti kao što je lokomocija (sustav kretanja) i disanje, ovise o aktivnosti ritmičkih generatora (eng. *rhythm generators*) u kralježničkoj moždini i moždanom deblu. Vjeruje se da postoji spinalni ritmički generator za lokomociju, dok je za supraspinalnu lokomociju odgovorna mezencefalička regija za lokomociju. Kortikobulbarni put je važan u kontroli mišića: facijalne ekspresije, žvakanja, gutanja i govora.

Motorička područja kore mozga koja pridonose kortikospinalnom i kortikobulbarnom putu su: primarna motorička kora (M1) (Brodmannova regija 4), lateralna premotorička kora (Brodmannova regija 6), suplementarno motoričko područje (*supplementary motor area*, SMA) i pred-suplementarno motoričko područje (*pre-supplementary motor area*, pre-SMA) i prednje cingularno motoričko područje. M1 i lateralna motorička kora primaju *input* od parietalnog režnja i sudjeluju u programiranju i izvođenju pokreta u odgovoru na senzoričke stimuluse. Suplementarna, pred-suplementarna i prednja cingularna motorička kora dobivaju kodirane informacije od prefrontalnog korteksa te su uključeni u planiranju i programiranju cilju vođenim ili emocijom vođenim pokretima. Sva motorička područja kore mozga preko

talamusa primaju također informacije od ipsilateralnih bazalnih ganglija i kontra-lateralnog cerebeluma.

M1 je somatotopički organizirana, s kontralateralnom reprezentacijom tijela te reprezentacijom gornjih ekstremiteta distalno i lateralno, a donjih ekstremiteta proksimalno i medijalno (Penfield i Boldrey, 1937). Poput M1, i lateralna premotorička kora je također somatotopički organizirana. M1 završava monosinaptičkim projekcijama na motoričkim neuronima kraljezničke moždine, dok projekcije lateralne premotoričke kore, suplementarne i pred-suplementarne motoričke kore većinom završavaju na interneuronima kraljezničke moždine.

Aksoni iz motoričke kore konvergiraju u koroni radiati (*corona radiata*) prema stražnjem dijelu unutrašnje kapsule (*capsula interna*), cerebralnim pedunkulima (*crus cerebri*), mostu (*pons*) i dalje prema produljenoj moždini (*medulla oblongata*). Većina vlakana prelazi na suprotnu stranu u donjem dijelu produljene moždine i nastavlja kao lateralni snop (*funicul*) kraljezničke moždine i na kraju se uspostavljaju sinaptičke veze sa sivom tvari kraljezničke moždine, dok neka vlakna nastavljaju neukrižena kao ventralni kortikospinalni put. Vlakna koja napuštaju piramidalni put na putu kroz moždano deblo formiraju kortikobulbarni put odvajajući se za kranijalne motoričke jezgre V, VII, XI, XII, te IX i X u *nucleus ambiguus* (skup motoneurona za inervaciju mišića grkljana i ždrijela). Neka kortikobulbarna vlakna odlaze za crvenu jezgru (*red nucleus*), jezgre mosta, retikularne formacije, kolikula, dorzalnih kolumni i drugih jezgara.

Anteriorno od lateralne motoričke kore nalazi se Brocino područje u frontalnom operkulumu lijeve hemisferi mozga, u blizini reprezentacije za mišića lica, usta, ždrijela i grkljana.

Produkcija govora je veoma složeni sustav koji se može podijeliti na tri osnovne komponente: laringealna i supralaringealna, te respiracijska aktivnost (Jürgens, 2009). Preko 100 mišića sudjeluje u kontroli finih pokreta koji zahtijevaju preciznost i koordinaciju tijekom egzekucije govora (Ackerman i Riecker 2004). Motorički neuroni koji kontroliraju produkciju govora smješteni su u moždanom deblu i ventralnim rogovima kraljezničke moždine (cervikalna, torakalna i lumbalna razina), dok se voljna kontrola govora odvija na kortikalnoj razini (Brocino područje) putem kortikospinalnog (piramidalnog)/kortikobulbarnog puta, kao i putem mnogih ekstrapiramidalnih putova. Sve tri komponente (laringealna, respiracijska i supralaringealna) produkcije govora, uz motoričku posjeduju i senzoričku inervaciju.

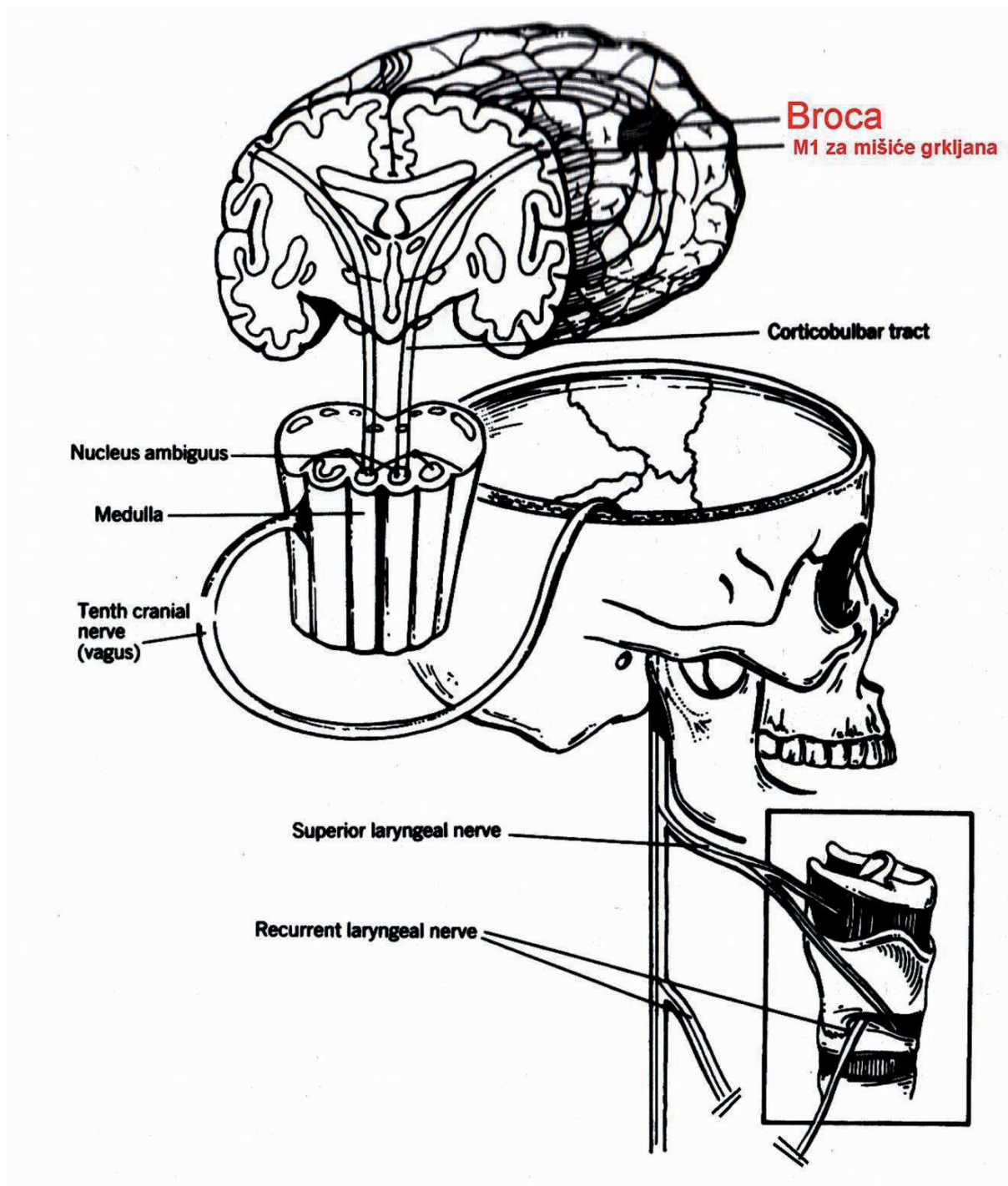
Proprioceptivne i taktilne informacije iz pluća, larinksa i artikulacijskih organa usmjeravaju se prema traktu solitarne jezgre (*solitary tract nucleus*), te prema principalnoj i spinalnoj trigeminalnoj jezgri moždanog debla. Nadalje, informacije se prenose prema jezgri talamusa i dalje prema primarnom i sekundarnom somatosenzoričkom korteksu te prema donjem dijelu parietalnog režnja.

Primarna motorička kora za mišiće lica, usta ždrijela i grkljana je važna u produkciji govora te slanju bilateralne projekcije prema jezgrama kranijalnih živaca u moždanom deblu, osim ipsilateralne inervacije za jezgre kranijalnog živca XII (pokreti jezika) i VII živca (inervira donji dio lica).

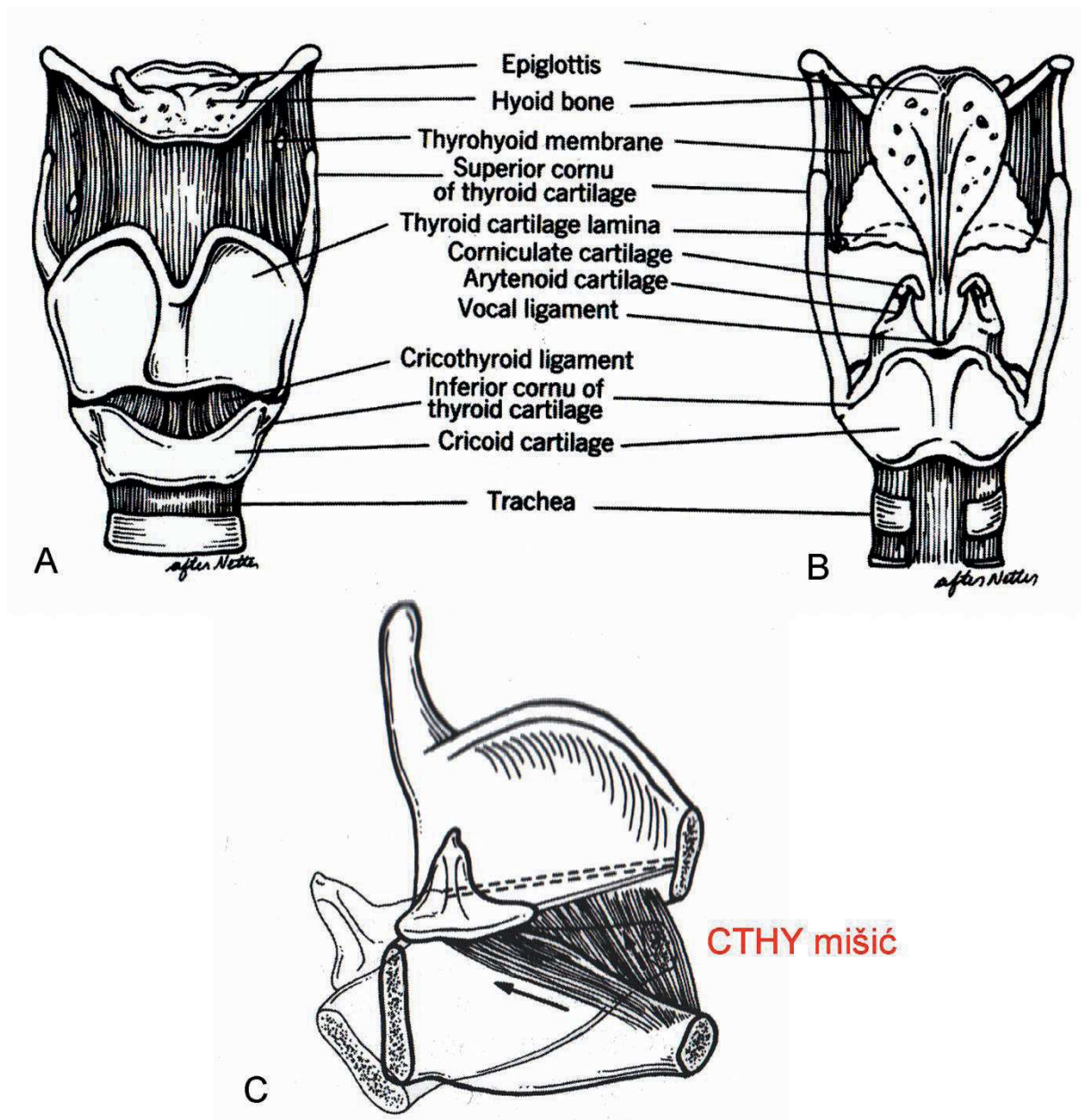
U nastavku ćemo ukratko opisati anatomske-funkcionalne značajke grkljana u govoru.

Eferentna vlakna vagalnog živca (*n vagus, X*) dolaze od specifičnih somatskih eferentnih jezgara. Vlakna inerviraju mišiće grkljana i jedan dio ždrijela. Većina vlakana polazi kao rekurentni laringealni živac. Ovaj živac se odvaja na razini aortnog luka na lijevoj strani i arterije subklavije na desnoj strani. Živac uzlazi između dušnika i jednjaka prema grkljanu. Rekurentni laringealni živac inervira sljedeće intrinzične mišiće: *M.thyroartenoideus* (TA) (popularno zvan „vokalni mišić“), *M.interarytaenoideus* (IA), *M.cricoarytaenoideus lateralis* (LCA), *M. cricoarytaenoideus posterior* (PCA). Jedan intrinzični mišić grkljana, *M. cricothyroideus* (dalje: CTHY) inerviran je od gornjeg laringealnog živca (*superior laryngeal nerve*) (Slika 2.). Vagus inervira i jedan mišić mekog nepca, *levator veli palatini*.

CTHY (Slika 2., C) – najveći intrinzični mišić grkljana; spušta, rasteže, produljuje, smanjuje debljinu glasnica, povećava longitudinalnu tenziju ruba glasnica te ima važnu ulogu u kontroli fundamentalne frekvencije glasa te ulogu u disanju (Horiuchi i Sasaki, 1978). CTHY mišić se sastoji od ravnog (*pars recta*) i kosog (*pars oblique*) mišića (Hong i sur. 1998). Obrasci električne aktivnosti pojedinih dijelova CTHY mišića je različita tijekom govora, međutim njihova zajednička aktivnost je važna u reguliranju duljine glasnica tijekom govora (Hong i sur. 2001).



Slika 2. Jednostavni shematski prikaz struktura uključenih u produkciji govora: Brocina regija, M1 za mišiče grkljana, kortikobulbarni put, vagalne jezgre, vagalni živac (gornji laringealni živac (superior laryngeal nerve) i rekurentni laringealni živac (recurrent laryngeal nerve). (Izvor: Sataloff RT i sur. 2006, str. 24.).



Slika 3. Hrskavice grkljana prednje (A) i stražnje (B) strane. Akcija djelovanja CTHY mišića. Izvor: Sataloff RT i sur. 2006, str. 8 (A i C) i str.12 (C).

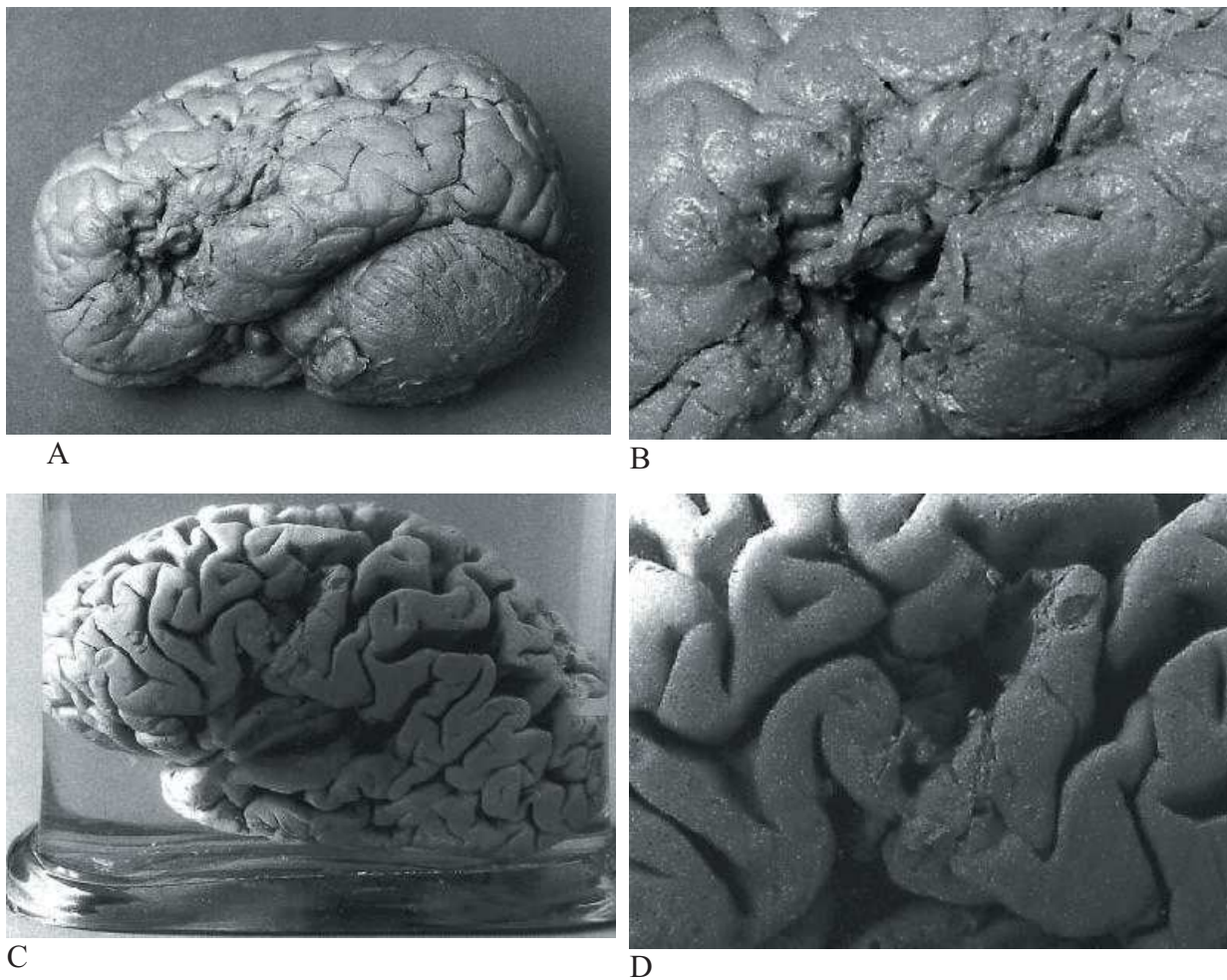
2.2 Funkcionalna neuroanatomija motoričkih područja kore mozga za govor: Brocino područje i primarna motorička kora

Nekoliko specifičnih područja primarne motoričke (M1) kore precentralnog girusa kao što je M1 za mišiće lica, usta i grkljana imaju važnu ulogu u motoričkoj produkciji govora. Budući da M1 šalje većinom bilateralne projekcije prema jezgrama kranijalnih živaca u moždanom deblu, ipsilateralne lezije dovode do tranzitornih poremećaja govora, osim perzistentnog deficita kod ipsilateralne inervacije za jezgre kranijalnog živca XII (pokreti jezika) i VII živca (inervira donji dio lica). Međutim, lezije op Brocine regije dovode do permanentnog postoperacijskog deficita s kliničkom slikom Brocine afazije.

Stražnji dio donjeg frontalnog girusa konceptualiziran je kao govorni centar na osnovu anatomske-kliničke opservacije koju je napravio Pierre Paul Broca (1824-1888) sredinom devetnaestog stoljeća. Broca i njegov kolega Aubertin ispitali su dva bolesnika pod imenom Leborgne i Lelong koji su izgubili sposobnost artikulacije govora (*aphemia*) nakon ozljede donjeg frontalnog girusa. Leborgne je mogao izgovoriti jedino jednosložnu riječ *tan*, dok je Lelong mogao izgovoriti nekoliko riječi kao što su: *qui* (da), *non* (ne), *tois* (tri), *toujours* (uvijek) i *Lelo* (skraćeni naziv za njegovo ime). Osim nemogućnosti govora, Leborgne je imao paralizu desne strane tijela. Broca je bio među prvima koji je ukazao da ozljeda dominantne (lijeve) hemisfere mozga (koja je nazvana po njegovom imenu *Brocina afazija*) dovodi do specifičnog deficita u motoričkoj produkciji govora.

Budući da Broca nije mogao imati uvid u širinu oštećenja i ulogu koju ta regija može imati u poremećajima govora, novije MRI istraživanje na ova dva mozga sačuvana u muzeju Dupuytren u Parizu, pokazala su zanimljive rezultate; MRI prikazi pokazali su da su ozljede kod oba pacijenta bila puno dublje nego što je Broca mogao dokumentirati, što sugerira da su osim klasične Brocine regije i druge strukture mogle pridonositi deficitima govora (Dronkers i sur. 2007) (Slika 4.). Sagitalni, aksijalni i koronarni prikazi mozga Leborgnea pokazuju ozljede donjeg frontalnog girusa, dubokog dijela donjeg parietalnog režnja, i prednjeg dijela gornjeg temporalnog režnja. Nadalje, postoje ozljede subkortikalnih struktura uključujući klastrum, putamen, globus palidus i glavu nukleusa kaudatusa te vanjske i unutarnje kapsule, inzule, gornjeg longitudinalnog fascikulusa, fronto-parietalna periventrikularna bijela tvar te medijalni subkalosni fascikulus. Sagitalni, aksijalni i koronarni prikazi kod mozga Lelonga pokazuju ozljede u stražnjem dijelu donjeg frontalnog girusa (*pars opercularis*), gornjem

longitudinalnom fascikulusu, inzuli, medijalnom subkalosnom fascikulusu i putovima bijele tvari (*white matter tracts*).



Slika 4. Fotografije mozga Leborgnea (A i C) i Lelonga (B i D). Preuzeto od Dronkers i sur. (2007).

Nadalje, mnoge studije su korištenjem različitih metodologija istaknule ključnu ulogu donjeg frontalnog girusa u motoričkoj produkciji govora. Neke od tih studija su:

- (1) neuropatološke, postmortem studije (Broca, 1861; Broca 1865);
- (2) neurofiziološke studije: (a) studije električne stimulacije kore mozga za vrijeme neurokirurških operacija (Ojemann i Mateer 1979; Quiñones- Hinojosa i sur. 2003; Bello i sur. 2007; Sanai i sur. 2008) ili kod bolesnika s ugrađenim grid („mrežaste“) elektrodama na površini mozga za detekciju epileptičkog žarišta (Ojemann i Whitaker, 1978; Ojemann, 1979;

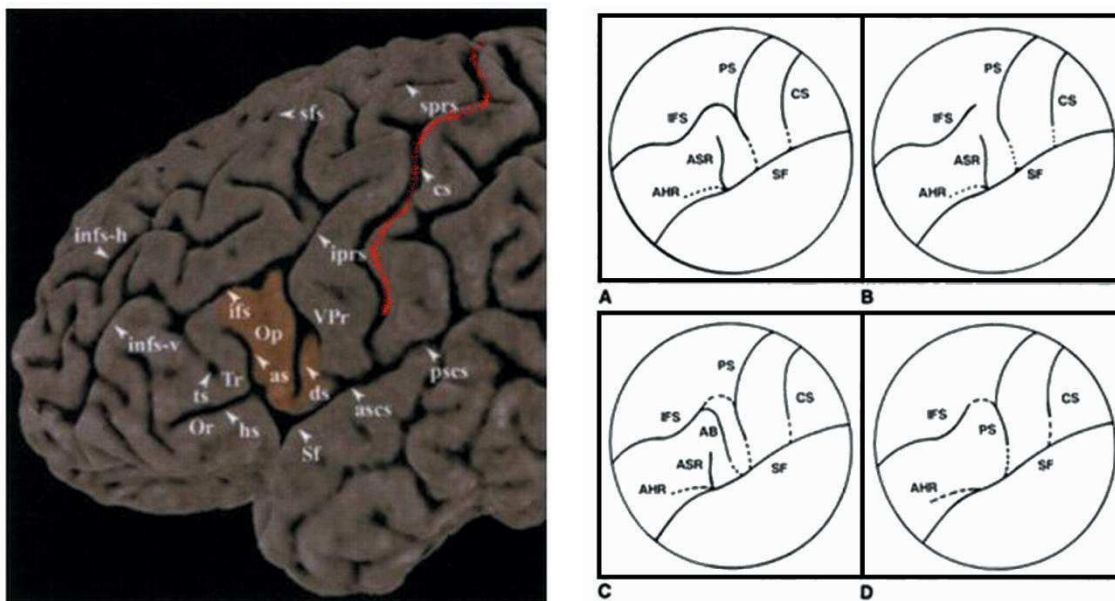
Lesser i sur. 1984; Lüders, 1988; Greenlee i sur. 2004; Keles i sur. 2004), b) elektrokortikografske studije (Towle i sur. 2008; Wu i sur. 2010);

(3) studije oslikavanja mozga (Signoret i sur. 1984; Wise i sur. 1991; Paulesu i sur. 1993; Poldrack i sur. 1999; Wise i sur. 1999; Catani i sur. 2005, Vigneau i sur. 2006; Dronkers i sur. 2007; Price, 2010),

(4) Wada test (privremena inaktivacija jedne hemisfere nakon injekcije barbiturata u karotidnu arteriju).

2.2.1 Makroanatomija

Mnoge ranije studije koje su proučavale makroanatomske i mikroanatomske razlike između pojedinih dijelova kore mozga bile su bazirane na vizualnoj i mikroskopskoj inspekciji histoloških sekcija. Kvalitativna priroda ovoga pristupa pridonijela je različitim mapama pojedinih autora u terminima broja, lokalizacije i konturama (obrisima) kortikalnih regija (npr. Brodmann, 1909; von Economo i Koskinas, 1925; Lashley i Clarke, 1946; Sarkisov, 1949; Bailey i v. Bonin, 1951 (Scleicher i sur. 1999, Amunts i sur. 1999). Neki od faktora koji su pridonosili razlikama jesu: različiti mozgovi, interindividualne razlike i razlike u načinima i kutovima promatranja. Korbinian Brodmann (1868.-1918.), njemački neurolog postao je poznat po svojoj definiciji kore mozga na 52 različite regije prema histološkim karakteristikama. Ove su regije obično poznate kao Brodmannove regije (BA). Pojedine regije kasnije su povezivane s određenim funkcijama. Područja 3, 1, 2 predstavljaju primarni somatosenzorički korteks (*postcentralni girus*), područja 4, 6 i 8 motorički korteks, područja 17, 18, 19 vizualni korteks, područja 41 i 42 auditivni korteks te područja 44 i 45 govorno područje.



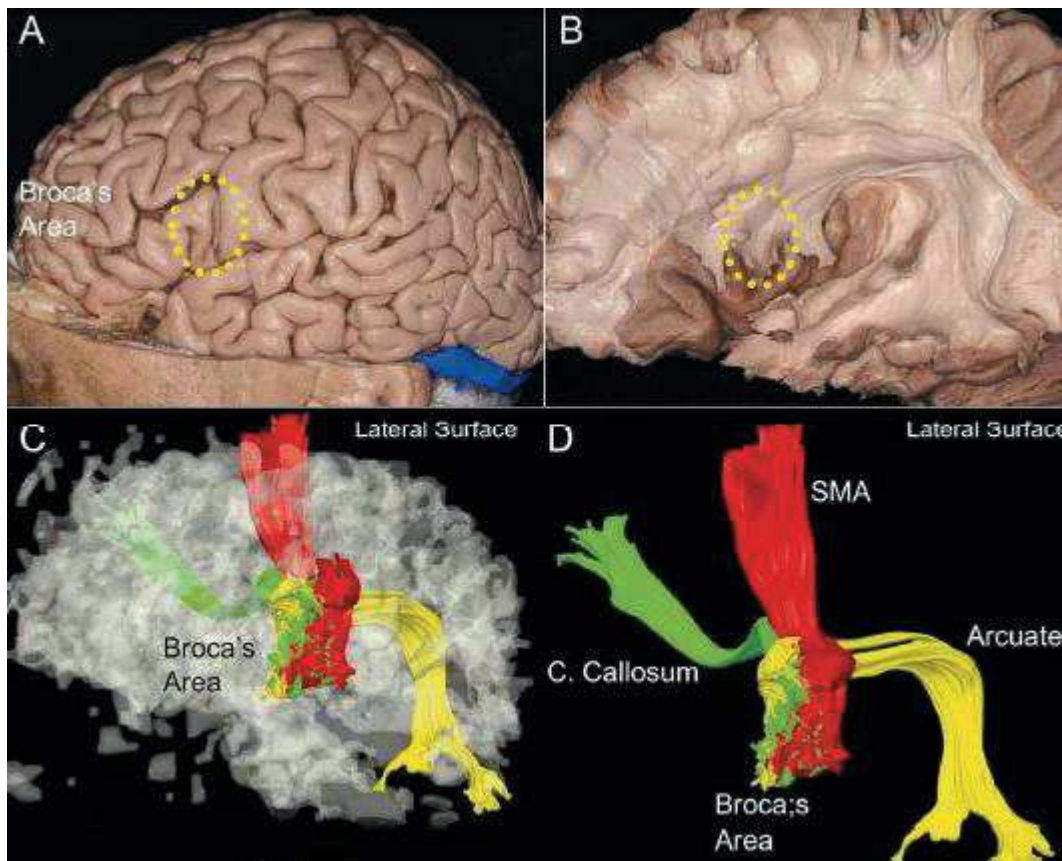
Slika 5. Lijevo: Trodimenzionalna rekonstrukcija stražnjeg dijela donjeg frontalnog girusa (Brocina regija) lijeve hemisfere temeljena na MRI prikazu jednog ispitanika. Osjenčano područje prikazuje pars opercularis donjeg frontalnog girusa. Ifs (donji frontalni žlijeb); Sf (Sylvian fissure); Op (pars opercularis); Tr (pars triangularis); Or (pars orbitalis); VPr (ventral precentral girus); As (ascending sulcus) (vertikalna grana Silvijeve fisure); hs (horizontal sulcus) (horizontalna grana Silvijeve fisure); ts (triangular sulcus). Preuzeto od Petrides, M. Broca's area in the human and the nonhuman primate brain. U: Grodzinsky, Y. i Amunts, K. (2006) Broca's region. Oxford press; **Desno:** Shematski prikaz četiri tipa morfoloških karakteristika Brocine regije. CS=central sulcus (crveno), PS=inferior precentral sulcus, IFS=inferior frontal sulcus, SF=Sylvian fissure (posterior horizontal ramus), ASR=anterior ascending Sylvian ramus, AHR=anterior horizontal sylvian ramus; isprekidane linije=nekonzistentna dijelovi žlijebova (Ebeling i sur. 1989).

Na slici 5. (lijevo) prikazana je trodimenzionalna rekonstrukcija stražnjeg dijela donjeg frontalnog girusa (Brocina regija) lijeve hemisfere temeljena na MRI prikazu jednog ispitanika. Donji frontalni girus (Brocina regija) omeđen je s gornje strane s horizontalno usmjerenim donjim frontalnim žlijebom, a s donje strane s prednjim dijelom Silvijeve fisure (Sylvian fissure). Može se podijeliti na tri dijela: stražnji dio (*pars opercularis*), srednji dio (*pars triangularis*) i prednji dio (*pars orbitalis*). *Pars opercularis* se nalazi ispred lateralnog dijela precentralnog girusa, u neposrednoj blizini M1 i premotoričke reprezentacija za mišiće lica, usta i grkljana. Donji precentralni žlijeb odvaja *pars opercularis* od precentralne regije, a vertikalna grana (*ramus*) Silvijeve fisure odvaja *pars opercularis* od *pars triangularis*. *Pars triangularis* se nalazi između vertikalne grane i horizontalnog sulkusa (horizontalna grana Silvijeve fisure). Unutar *pars triangularis* nalazi se mali triangularni žlijeb, poznat pod nazivom *incisura capitis*. *Pars orbitalis* nalazi se ispod horizontalnog žlijeba. Klasičnoj Brocinoj regiji pripada *pars opercularis* i *pars triangularis*, reprezentirani u citoarhitektoničkim Brodmannovim mapama kao regija 44 i 45.

Klasičnoj primarnoj motoričkoj regiji pripada precentralni girus (4), dok motoričko područje 6 zauzima područje rostralno od područja 4 te uključuje medijalni dio, suplementarnu motoričku koru i lateralno premotoričko područje (Mills 1999).

Kako bi odredili morfološke karakteristike žljebova frontalnog operkuluma (Brocina regije) Ebeling i sur. (1989) su sagitalne MR prikaze korelirali sa postmortem studijama (Slika 5., desno). Koristeći MRI anatomske topografske karakteristike lateralne suprasilvijeve regije, autori su grupirali Brocinu regiju u 4 različita uzorka formacije žljebova (tipovi I-IV, Slika 5, desno). Tip 1 (Slika 5., A) je najučestaliji, pronađen u 90% hemisfera koje su bile ispitivane na MR prikazima i 76% prema anatomske sekcijama. Tip 2 (Slika 5., B) pronađen je u 5% hemisfera prema MR prikazima i u 11% prema anatomske sekcijama. Tip 3 (Slika 5., C) pronađen je u 5 % slučajeva prema MR prikazima i u 10 % prema anatomske sekcijama. Tip 4 (Slika 5., D) pronađen je u 2 % anatomske sekcija.

Nadalje, nova DTI studija Fernandez-Miranda i sur. (2012) (Slika 6.) je pokazala strukturalnu povezanost Brocine regije sa: a) srednjim temporalnim girusom putem arkuatnog fascikulusa, b) kontralateralnim srednjim frontalnim girusom ili dorzolateralnim prefrontalnim korteksom putem komisuralnih vlakna korpusa kalosuma i c) ipsilateralnim SMA i stražnjim dijelom gornjeg frontalnog girusa putem kratkih asocijativnih vlakana.



Slika 6. Povezanost Brocine regije. A: lijeva hemisfera; žute iscrtane linije (krug) označavaju lokaciju op Brocine regije. B: disekcija lijevog arkuatnog snopa (arcuate fasciculus); žute iscrtane linije (krug) označavaju vlakna iz Brocine regije. C i D: DTI Brocine regije, lateralni prikaz. Postoje tri snopa vlakana povezana s Brocinom regijom: arkuatni snop (žuto), komisuralna vlakna korpusa kalosuma (zeleno) i asocijativna vlakna prema ipsilateralnom SMA (crveno). Preuzeto od Fernandez-Miranda i sur. 2012.

2.2.2 Mikroanatomija (citoarhitektonika)

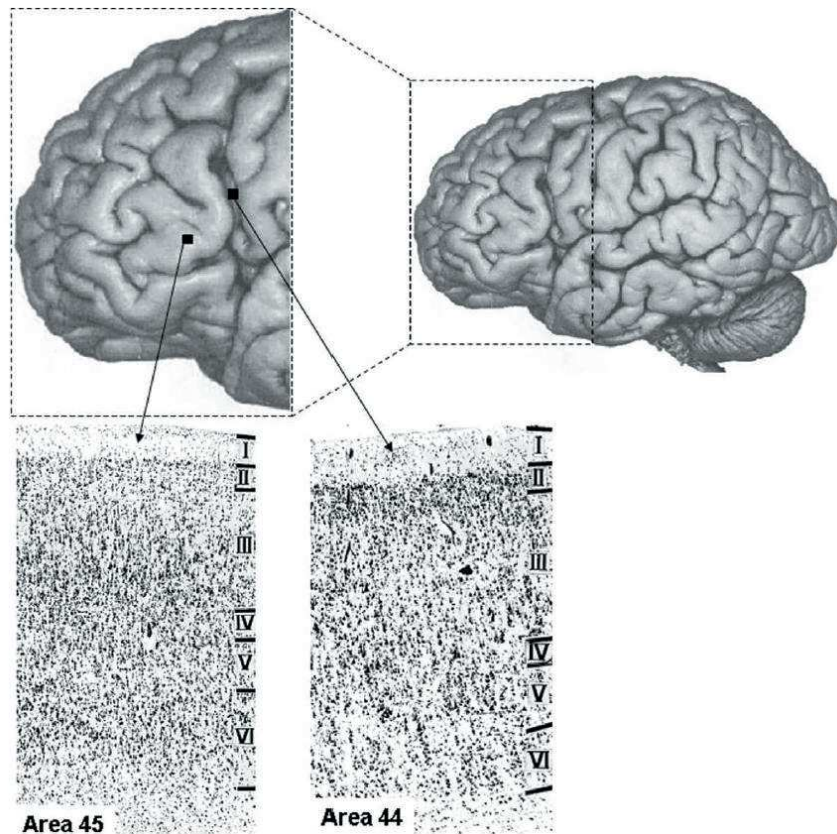
Kora mozga je podijeljena na veći dio, *isokorteks* ili *neokorteks*, na manji dio *alokorteks* (hipokampalna formacija i olfaktorni korteks) i prijelaznu zonu, *mesokorteks*. *Alokorteks* se sastoji od tri sloja, *mezokorteks* (cingularni girus i veliki dijelovi parahipokampalnog girusa) od pet slojeva. *Neokorteks* ima šest slojeva te je sastavljen od nekoliko tipova neurona, od kojih su piramidalne i granularne stanice najučestalije.

Piramidalne stanice imaju piramidni oblik s apikalnim dendritom usmjerenim prema vani i grupom bazalnih dendrita prema bijeloj tvari. Granularne stanice (eng. *granule* ili *stellate cells*) jesu velika skupina kortikalnih interneurona. Šest slojeva neokorteksa od vanjske strane prema unutra jesu: sloj I, molekularni sloj, uglavnom sastavljen od aksona i apikalnih dendrita piramidalnih stanica; sloj II, vanjski granularni sloj, sastavljen od uglavnom piramidalnih

stanica; sloj III, vanjski piramidalni sloj, sadrži manje i srednje velike piramidalne stanice, koje zajedno s onima iz sloja II čine asocijacijska i komisuralna vlakna; sloj IV, unutarnji granularni sloj, sastoji se od manjih ali gusto nakupljenih piramidalnih i trnastih granularnih stanica, karakteristične za sloj IV; sloj V, unutarnji piramidalni sloj, sastoji se od srednje velikih i velikih piramidalnih stanica koje imaju projekcije prema striatumu, moždanom deblu i kralježničkoj moždini; sloj VI, multiformni sloj, sadrži različite vrste granularnih stanica, piramidalnih i fusiformnih, mnoge od njih daju projekcije za kortikotalamički put. Različiti dijelovi neokorteksa pokazuju razlike u razvoju različitih slojeva. Kortikalne regije koje primaju senzoričke informacije preko talamusa čine granularni korteks, čiji su slojevi II i IV dobro razvijeni, dok je slojeve III i V veoma teško razlikovati. U motoričkom korteksu (*precentralni girus*), slojevi II i IV su slabo razvijeni (*agranularni korteks*), dok su slojevi s piramidalnim stanicama dobro razvijeni.

Od centralnog sulkusa prema naprijed postoji niz citoarhitektoničkih područja. Nedavne studije pokazuju kako makroskopske granice nisu pouzdano povezane s kortikalnim granicama koje su određene u citoarhitektoničkim studijama (Amounts i sur. 1999).

U agranularnom području 4 nalazi se primarna motorička reprezentacija za mišiće lica, usta, ždrijela i grkljana. Područje 4 nastavlja se s još jednim agranularnim područjem (6); područja 4 i 6 su agranularna područja frontalnog korteksa, tipična za precentralnu motoričku regiju. Agranularna područja su karakterizirana odsustvom granularnog sloja IV.



Slika 7. Citoarhitektonička struktura područja 44 i 45. Najveće razlike između ova dva područja jesu u IV sloju kore mozga koja je disgranularna u području 44, dok je granularna u području 45 (Keller i sur. 2009).

Regija BA 44 koja zauzima operkularni dio donjeg frontalnog girusa i za koju se smatra da najviše sudjeluje u produkciji govora, citoarhitektonički se razlikuje od BA 6 koje se nalazi na precentralnom girusu, po prisutnosti sloja IV koji nedostaje u agranularnom području BA 6. Iako je sloj IV prisutan u BA 44, nije dobro razvijen, te se opisuje kao disgranularno područje (Amounts i sur. 1999). Sloj III sadrži uglavnom manje i srednje piramidalne stanice u gornjem dijelu, dok se u donjem dijelu nalaze velike piramidalne stanice. Velike piramidalne stanice nalaze se i u sloju V. Ispred BA 44 smješteno je područje BA 45 koje zauzima triangularni dio donjeg frontalnog girusa (Amounts i sur. 1999). U gornjem sloju III BA 45 nalaze se manje do srednje velike piramidalne stanice, dok se u donjem sloju III nalaze velike piramidalne stanice. Sloj IV je dobro razvijen. Ono što razlikuje BA 45 od okolnih područja je prisutnost skupina velikih piramidalnih stanica u sloju III s dobro razvijenim slojem IV. Sloj Va sadrži manje piramidalne stanice, dok je u sloju Vb njihov broj nešto manji. Prema razvijenosti sloja IV, razlikujemo BA 45a i BA 45b, s bolje razvijenom BA 45a u odnosu na BA 45b.

Citoarhitektonička područja 44 i 45 zauzimaju područje operkularnog i triangularnog dijela donjeg dijela frontalnog girusa (Amunts, 1999). Opće je prihvaćeno da oba područja čine anatomske korelate Brocine regije (Aboitz and Garcia, 1997).

Zaključno, citoarhitektoničke studije (Amunts i sur. 1999; Petrides i Pandya, 2001; Amunts i Zilles 2006; Petrides, 2006) za regije BA 4, BA 6, BA 44 i BA 45 su pokazale slijedeće:

- 1) BA 4: agranularno područje, ne postoji sloj IV
- 2) BA 6: agranularno područje, ne postoji sloj IV
- 3) BA 44: disgranularno područje; sloj IV je vidljiv, piramidalne stanice donjeg sloja III i gornjeg dijela sloja V miješaju se s granularnim stanicama sloja IV,
- 4) BA 45: granularno područje; istaknut sloj IV, skupine velikih piramidalnih stanica u dubljim dijelovima sloja III.

2.2.3 Receptoarhitektonika

Smatra se da određivanje granica receptorskog vezivanja može bolje reflektirati funkcionalne razlike u odnosu na granice koje se određuju citoarhitektonikom. Kvantitativnu *in vitro* autoradiografiju različitih tipova receptora za pojedine neurotransmitterske sustave napravili su Amunts i Zilles (2006) koristeći *tritigated ligands*. Autori su proučavali regionalnu i laminarnu distribuciju glutamatnih (AMPA, kainate, NMDA), GABA (GABAA, GABAB), muskarniskih kolingeričkih (M1, M2), noradrenergičnih (α_1 , α_1), adenosinergičnih (A1) i serotonergičkih (5-HT_{1A}, 5-HT₂) receptora donjeg frontalnog režnja. Autori su pokazali intraregionalne i intralaminarne razlike u distribuciju različitih receptorskih mjesta vezivanja. Recimo postoji veća distribucija AMPA receptorskog vezivanja za glutamat u BA 6 nego u BA 44 i BA 45; kaudalno-rostralni gradijent u koncentraciji vezivanja od BA4 prema B6, BA 44 prema BA 45. [³H] Prazosoin označava noradrenergičke α_1 receptore i također pokazuje kaudalno-rostralni gradijent s većom koncentracijom u mjestima vezivanja u BA 4 i BA 6 u odnosu na BA 45. Osim razlika u koncentracijama receptorskog vezivanja među korikalnim područjima, uočena je heterogenost unutar kortikalnih područja. Uočene su razlike u koncentracijama AMPA receptorskog vezivanja u BA 45, s većim koncentracijama rostralno u supragranularnim slojevima i manja koncentracija kaudalno u istim slojevima. Također, u koronarnim sekcijama se može vidjeti manja distribucija receptorskog serotoninskog

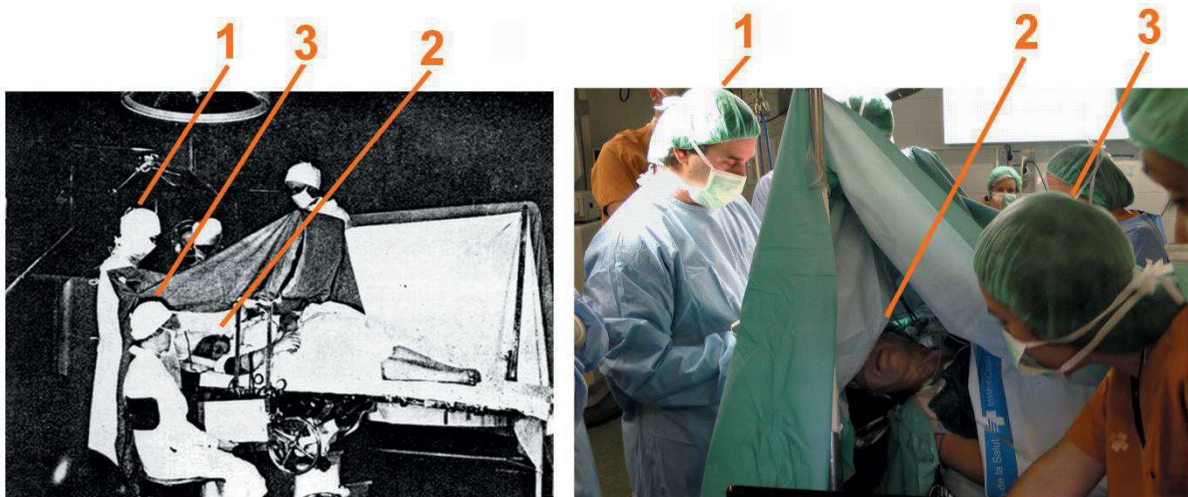
vezivanja (5-HT₂) dorzalno u odnosu na ventralni dio frontalnog korteksa s većim serotoninским vezivanjem. Regionalna distribucija serotonina je pokazana [³H] ketanserinom.

Nadalje, novije studije proučavaju dopaminergičku funkciju kod govora, međutim saznanja o ulozi tog neurotransmitera najviše dolaze od studija ptica „pjevica“ i šišmiša (Simonyan i sur. 2012). Kod nekoliko bolesnika koji su liječeni s dopaminskim antagonistom uočene su akutne promjene u dopaminergičkoj transmisiji s pojavom kratkotrajnih poremećaja u kontroli govora i pojavi nekontroliranog laringalnog spazma (Warren i Thompson, 1998). Uloga dopaminske modulacije u govoru također je uočena kod Parkinsonove bolesti, Tourette sindroma, shizofrenije i mucanja.

3. Stimulacija moždane kore čovjeka: povijesni pregled

U prvoj polovici 19. stoljeća opće je prihvaćeno mišljenje o nepostojanju lokalizacije funkcija u moždanoj kori. Anatomske-kliničke opservacije Pierre Paul Broca (1824.-1888.), Carl Wernicke (1848.-1905.) i John Hughlings Jacksona (1835.-1911.), pružili su nove dokaze o lokalizaciji različitih funkcija u pojedinim dijelovima ljudskog mozga. Pretpostavke su potvrđivane metodom električne stimulacije kore mozga tijekom neurokirurških operacija. U literaturi se spominje Robert Barthlow (1831.-1904.) kao prvi koji je 1874. primijenio električnu stimulaciju faradejevom strujom kore mozga tridesetogodišnje Mary Rafferty i opisao pokrete kontralateralne strane tijela tijekom električne stimulacije ekspaniranog dijela mozga. Četiri godine prije ovog Barthlowa poduhvata, Gustav Fritsch (1838.-1927.) i Edvard Hitzig (1838.-1907.) su kod psa izazvali motoričke pokrete električnom stimulacijom korteksa, te su se tada dobile važne spoznaje u neuroznanosti o: a) ulozi moždanog korteksa u motoričkim funkcijama, b) ekscitabilnosti korteksa, c) topografskoj reprezentaciji u mozgu, i d) lokalizaciji funkcija u različitim područjima moždanog korteksa. Nadalje, neurokirurzi, Fedor Krause (1857.-1937.) i Otfried Foerster (1873.-1941.) bili su poznati po apliciranju elektrostimulacije tijekom neurokirurških procedura. Wilder Graves Penfield (1891.-1976.) u to vrijeme bio je jedan od najpoznatijih neurokirurga koji je zajedno s kolegama, Boldrejom i Rasmussenom, liječio bolesnike s epilepsijom na način da je odstranjivao dijelove mozga koji su bili sjedište epileptičkih napada. Za vrijeme operacije stimulirao je mozak s električnom sondom dok je bolesnik bio u lokalnoj anesteziji te je promatrao njegove odgovore. Električna stimulacija pojedinih dijelova kore mozga rezultirala je aktivacijom neuralnih sustava, dok je stimulacija drugih dijelova rezultirala interferencijom s funkcijama. Nadalje, ovom tehnikom Penfield je kreirao mape senzoričkih i motoričkih kortikalnih regija pokazujući koliki je udio

mozga direktno povezan za motoričke pokrete i senzoričke osjete pojedinih organa, u odnosu na ostale dijelove tijela (danas poznat kao *homunculus* (lat. mali čovjek) za motoriku i sensoriku). Intraoperacijsko mapiranje funkcionalnog integriteta kore mozga opisali su na većem broju bolesnika Penfield i Boldrey (1937) (mapiranje senzoričkog i motoričkog funkcionalnog integriteta) i Penfield i Rasmussen (1957) (mapiranje funkcionalnog integriteta regija i putova koji sudjeluju u procesu razumijevanja i produkcije govora). Danas se ova istraživanja smatraju zlatnim pravilom kod identifikacije elokventnih regija kore mozga, među kojima su i one za produkciju i razumijevanje govora. Stimulacija moždane kore se obično provodi tijekom lokalne anestezije kako bi pacijent mogao izvijestiti o senzaciji koja je izazvana tijekom stimulacije različitih dijelova kore mozga. Na slici 8. je prikazan Wilder Penfield u operacijskoj sali tijekom postupka mapiranja (lokalizacije) govora. Pacijent i kirurg su odvojeni „šatorom“ koji je napravljen od kirurških plahti. Oni ne mogu vidjeti jedan drugog, ali su u stanju razgovarati jedan s drugim. Za vrijeme električne stimulacije kore mozga postoji potreba za trećom osobom, „promatračem“ (obično medicinska sestra u to vrijeme) koji sjedi nasuprot pacijentu ispod šatora. U današnje vrijeme promatrač je obično neurofiziolog, govorno-jezični patolog (logoped) s posebnim znanjem iz neuroznanosti, ili neuropsiholog (slika 8., desno).



Slika 8. *Lijevo:* Dr. W. Penfield u operacijskoj sali tijekom mapiranja elokventnih regija mozga. Penfield W, Roberts L. 1959, str 106. *Desno:* Dr. Gabarrós A. u operacijskoj sali tijekom mapiranja elokventnih regija kore mozga, Sveučilišna bolnica Bellvitge, Barcelona, Španjolska (listopad 2011). 1=neurokirurg; 2=bolesnik; 3=neuropsiholog ili logoped (na slici lijevo to je bila medicinska sestra).

Godine 1980. Merton i Morton bili su među prvima koji su kod zdravih ispitanika opisali uspješno izazivanje kontralateralnih kontrakcija u mišićima ekstremiteta tijekom električne stimulacije kroz kosti lubanje. Isti autori su zabilježili i izazivanje fosfena tijekom stimulacije vidne kore slijepoočnog dijela lubanje. Pet godina kasnije Barker i sur. (1985) su u suradnji s Mertonom i Mortonom otkrili mogućnost stimuliranja kore mozga u čovjeka magnetskom stimulacijom i snimanja odgovora iz mišića šake. Naime, prvim prototipom današnjeg magnetskog stimulatora napravljena je stimulacija perifernih živaca i prvi puta su registrirani odgovori iz mišića šake (Polson i sur. 1982). Prednost magnetske stimulacije je bila u tome što nije bolna u odnosu na električnu te je danas sve više prihvaćena u preoperacijskom mapiranju elokventnih regija kore mozga.

4. Intraoperacijsko neurofiziološko mapiranje motoričkih područja kore mozga za govor

Uporaba električne stimulacije kore mozga za vrijeme neurokirurških operacija predstavlja medicinski standard (*standard of care*) i zlatni standard (*gold standard*) za vrijeme operacija u neposrednoj blizini ili unutar elokventnih regija mozga, posebice motoričkih područja kore mozga za govor.

Jedan od ciljeva neurokirurških operacija u blizini motoričkih područja kore mozga za govor je očuvati ta područja frontalne kore kako bi se smanjili postoperacijski deficiti u govoru koji se ne mogu kompenzirati u postoperacijskom periodu. Neurokirurške povrede/lezije određenih motoričkih područja kore mozga za govor (negativna motorička regija, suplementarna motorička kora, M1 za mišiće lica, usta, ždrijela i grkljana dovode do tranzitornog postoperacijskog deficita u govoru. Međutim, isto ne stoji za povrede/lezije op Brocine regije koje dovode do permanentnog postoperacijskog deficita s kliničkom slikom Brocine afazije. U nekim slučajevima ozljede živčanog tkiva koje dovode do neurološkog deficita ne mogu se uočiti vizualnom inspekcijom operativnog polja te se mogu proširiti bez mogućnosti da ih neurokirurg može uočiti. Kirurške manipulacije koje dovode do promjena u električnim karakteristikama neuralnog tkiva koje se prati (monitorira) (npr. fizička manipulacija, grijanje ili ishemija) mogu biti znak za uzbunu kirurgu u promjeni strategije operacije.

Rezultati pokazuju da veća resekcija tumora mozga korelira s njegovom sporijom progresijom i dužim preživljavanjem pacijenata s gliomom (Berger i sur. 1994; Keles i sur. 1999; Keles i

sur. 2001; Lacroix i sur. 2001). Resekcija tumora u funkcionalnim regijama bez jasno definiranih granica nosi veliki rizik (13-19.7%) permanentnog deficita (Fadul i sur. 1988; Cedzich i sur. 1996; Sayawa i sur. 1998).

Individualno neurofiziološko mapiranje elokventne kore mozga omogućava maksimalnu resekciju patološkog tkiva s manjim rizikom motoričkih, senzoričkih i kognitivnih, kao i govornih oštećenja (Duffau 2008). Pacijent kontinuirano izvršava funkcionalni zadatak pod vodstvom posebno educiranih stručnjaka (Duffau i sur. 2002, 2003, 2005, 2006, 2008c) dok kirurg kratkotrajnom električnom stimulacijom kratkotrajno inaktivira lokaliziranu regiju sive ili bijele tvari u blizini ili unutar lezije. Intraoperacijska električna stimulacija može ponavljano identificirati s velikom točnošću (5 mm) strukture koje su esencijalne za specifičnu funkciju, ne samo na kortikalnoj već i na subkortikalnoj razini (Duffau 2008b).

4.1 Metodologija prepoznavanja prekida govora i/ili pseudo prekida govora

Električna stimulacija op Brocine regije za vrijeme neurokirurških operacija kod budnog ispitanika može dovesti do trenutnog kratkotrajnog neurološkog ispada, *prekida govora* (eng. *speech arrest*) (Ojemann, 1979; Lüders, 1988; Quiñones- Hinojosa i sur. 2003; Lesser i sur. 1984; Greenlee i sur. 2004; Bello i sur. 2007, Sanai i sur. 2008, Keles i sur. 2004; Ojemann i Mateer 1979), dok stimulacija M1 za mišiće lica, usta, ždrijela i grkljana izaziva pseudo prekid govora (Penfield i Rasmussen, 1957). Pravi prekid govora se definira kao potpuni prekid govora tijekom izvršavanja govornog zadatka i nepostojanjem kontrakcija u mišićima lica, usta, ždrijela i grkljana. Pseudo prekid govora je karakteriziran kontrakcijama mišića lica, usta, ždrijela i grkljana, a izazvan je često osim stimulacijom M1 za iste mišiće i direktnom stimulacijom kranijalnih živaca. Ova neurofiziološka metoda standardno se u svijetu primjenjuje intraoperacijski preko šezdeset godina kako bi se lokaliziralo i očuvala motorička područja kore mozga za govor (op Brocine regije i M1 za mišiće lica, usta, ždrijela i grkljana). Metoda se primjenjuje i kod bolesnika kod kojih su preoperacijski ugrađene grid („mrežaste“) elektrode na površini mozga zbog detekcije epileptičkog žarišta. Metodološki, prekid govora i pseudo prekid govora se izazivaju električnom stimulacijom kore mozga u trajanju od nekoliko sekundi, učestalosti struje od 50-60 Hz i trajanjima pojedinačnog stimulusa od 1 ms (Penfield i Boldrey, 1937; Penfield i Rasmussen, 1957). Metodologija je danas poznata kao „Penfieldova metoda stimulacije“.

Nedavno je prekid govora uspješno izazvan novom metodologijom koja se sastoji od električne stimulacije kratkom serijom stimulusa visoke učestalosti, od 250 do 500 Hz (*short-*

train stimulation) s tipično 5-7 stimulusa i trajanjem pojedinačnog stimulusa 0.5 ms. Ovaj paket stimulusa se ponavlja, s učestalosti od 2 Hz (Axelson i sur. 2009).

Nedostaci intraoperacijske metodologije izazivanja prekida govora i pseudo prekida govora električnom stimulacijom su sljedeći:

- a) Standardna metoda električne stimulacije kore mozga učestalosti 50-60 Hz izaziva epileptičke napade u 25% testiranih bolesnika (Szelenyi i sur. 2006).
- b) Problematično je egzaktno identificirati motoričko područje kore mozga za govor čijom stimulacijom je govor prekinut samo na osnovi kliničkih karakteristika prekida govora i vizualne identifikacije stimulirajućeg područja. Međutim, uporabom neurofizioloških kriterija ovo razlikovanje će biti znatno olakšano (vidi poglavlje 4.2)

4.2 Metodologija prepoznavanja neurofizioloških biljega u mišićima grkljana

Zbog navedene problematike metodologije prepoznavanja prekida govora i/ili pseudo prekida govora (poglavlje 4.1), razvili smo intraoperacijsku metodologiju električne stimulacije motoričkih područja kore mozga za govor i registracije specifičnih neurofizioloških biljega u mišićima grkljana:

a) Neurofiziološki biljeg M1 za mišiće grkljana

Neurofiziološki biljeg se izaziva električnom stimulacijom M1 za mišiće grkljana i registracijom odgovora kratke latencije (OKL) u mišićima grkljana (CTHY i vokalni mišići) (Deletis i sur. 2008; Deletis i sur. 2009; Deletis i sur. 2011).

b) Neurofiziološki biljeg op Brocine regije

Neurofiziološki biljeg se izaziva električnom stimulacijom op Brocine regije i registracijom odgovora duge latencije (ODL) u mišićima grkljana (CTHY i vokalni mišići) (Deletis i sur. 2008; Deletis i sur. 2011).

U nastavku dajemo opis intraoperacijskih metoda stimulacije i naše dobivene rezultate.

Intraoperacijske metode stimulacije:

- 1) Transkranijalna električna stimulacija (*Transcranial electrical stimulation*- TES)

Montaža za TES je C3 vs. Cz za stimulaciju lijeve hemisfere i C4 vs Cz za stimulaciju desne hemisfere, prema internacionalnom 10/20 EEG sustavu. Stimulacijski parametri su: kratka serija električnih stimulusa (3-5), 0.5 ms trajanje pojedinačnog stimulusa, 2-4 ms interstimulus interval, 2 Hz brzina ponavljanja serije stimulusa i intenzitet do 120 mA. Nakon što je bolesnik anesteziran, električna stimulacija se aplicira kroz subcutano postavljene spiralne elektrode na skalpu (*corkscrew electrodes*, *CS electrodes*, Viasys Healthcare WI, MA, USA).

2) Direktna kortikalna stimulacija (*Direct cortical stimulation* – DCS)

DCS se provodi ili putem elektroda koje se postavljaju na ekspaniranu koru mozga ili ručnom stimulirajućom elektrodom. Na ekspanirani korteks se postavljaju višestruke elektrode, tzv *contact strip* elektrode (AD-TECH Medical Instrument Co., Racine, WI, USA), udaljene jedna od druge 1 cm. Stimulacijski parametri su identični kao i kod TES, osim intenziteta stimulacije koji je do 20 mA. Prije stimulacije određuje se pozicija centralnog sulkusa metodom somatosenzoričkih evociranih potencijala (*phase reversal somatosensory evoked potentials*-SEP).

Rezultati:

a) Neurofiziološki biljeg M1 za mišiće grkljana

Odgovor kratke latencije (OKL) u mišićima grkljana (CTHY i vokalni mišići) prema našim radovima iznosi (prosje \pm SD) 14.44 \pm 0.55 ms (13 \pm 1.07 ms za TES; 15.9 \pm 1.9 ms za DCS).

b) Neurofiziološki biljeg op Brocine regije

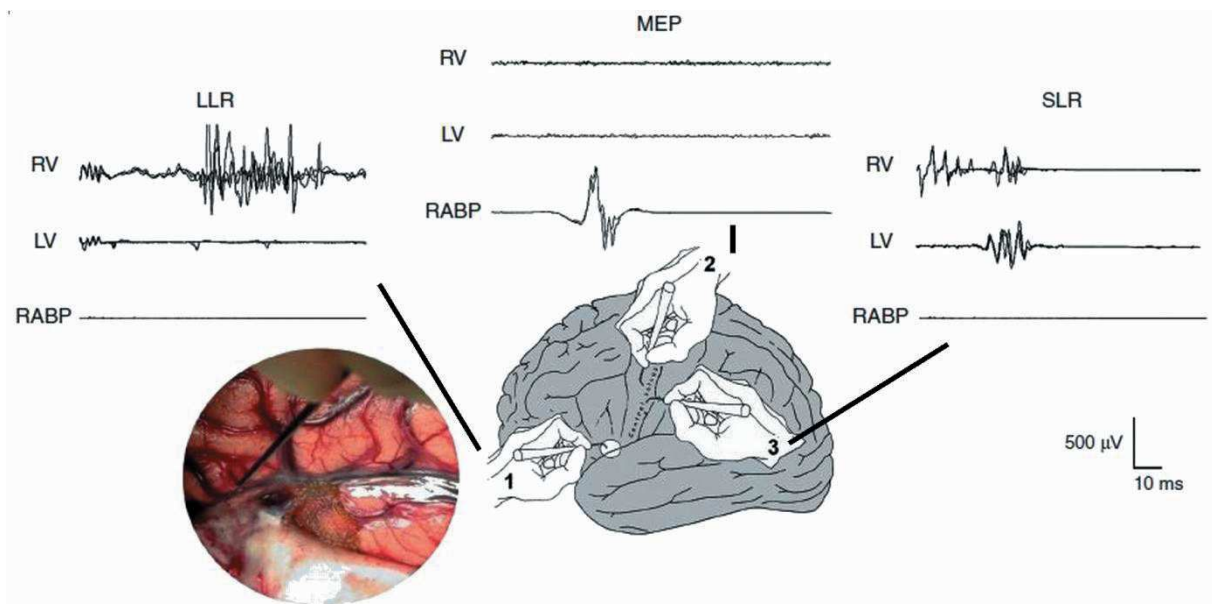
Odgovor duge latencije (ODL) u mišićima grkljana (CTHY i vokalni mišići) prema našim radovima iznosi (prosje \pm SD) 43.35 \pm 0.52 ms (41.7 \pm 4.61 ms za TES; 45 \pm 3.88 ms za DCS).

Shematski su prikazani OKL i ODL registrirani iz vokalnog mišića nakon DCS (Slika 9.) i TES (Slika 10.).

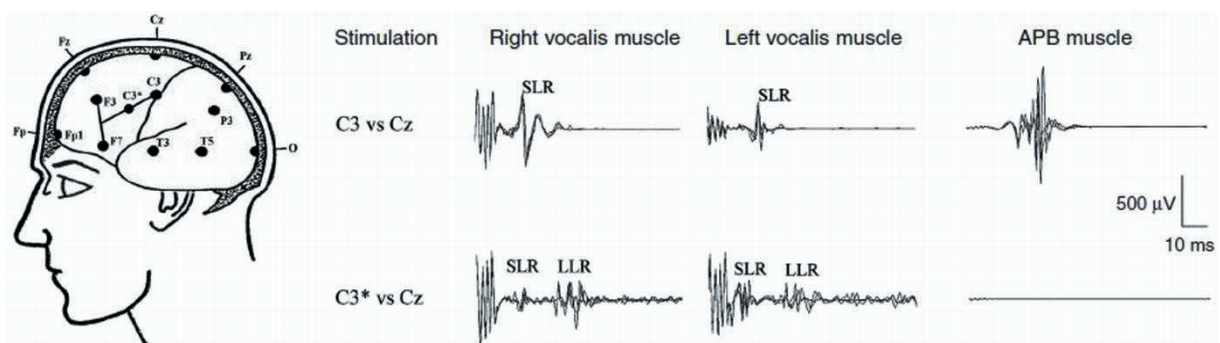
c) Izazivanje pseudo prekida govora i pravog prekida govora

Rezultati na seriji bolesnika pokazuju da isto mjesto stimulacije (op Brocine regije) koje generira odgovor duge latencije (ODL) u mišićima grkljana, tijekom govora izaziva pravi

prekid govora, kao i isto mjesto stimulacije (M1 za mišiće grkljana) koje generira odgovor kratke latencije (OKL) u mišićima grkljana, tijekom govora izaziva pseudo prekid govora.



Slika 9. Direktna kortikalna stimulacija. Shematski prikaz tri odgovora registrirana u vokalnom mišiću nakon stimulacije op Brocine regije (ODL) i M1 za mišiće grkljana (OKL). Prikazan je i MEP izazvan u mišiću šake (abductor pollicis brevis, APB) nakon stimulacije M1 za mišiće šake. SLR (short latency response) = odgovor kratke latencije (OKL); LLR (long latency response) = odgovor duge latencije (ODL) ; 1= Brocina regija (krug označava područje kore mozga čijom stimulacijom se izaziva ODL), 2= stimulacija M1 za mišiće šake, 3= stimulacije M1 za mišiće grkljana. Lijevo dolje: fotografija prikazuje operacijsko polje i ručnu sondu iznad Brocine regije (Deletis i sur. 2008, str. 162).



Slika 10. Transkranijalna električna stimulacija. Shematski prikaz površine mozga i montaža za izazivanje OKL i ODL u vokalnim mišićima. Prikaz tri odgovora iz vokalnih mišića (OKL i ODL) i MEP odgovor izazvan u mišiću šake (abductor pollicis brevis, APB) nakon stimulacije M1 za mišiće šake. SLR (short latency response) = odgovor kratke latencije (OKL); LLR (long latency response) = odgovor duge latencije (ODL) (Deletis i sur. 2008, str 162).

5. Preoperacijsko neurofiziološko mapiranje motoričkih područja kore mozga za govor

Osim električnom stimulacijom u toku operacijskog zahvata ili kroz ugrađene grid elektrode, prekid govora i pseudo prekid govora se mogu izazvati i TMS-om visoke učestalosti, obično 10 do 50 Hz kod zdravih ispitanika i bolesnika preoperacijski (Epstein i sur. 1996; Epstein i sur. 1999; Pascual-Leone i sur. 1991; Stewart i sur. 2001). Repetitivna transkranijalna magnetska stimulacija može rezultirati produljenjem govornog izričaja ili inhibicijom prijelaza s jednog fonema na slijedeći (Amassian i sur. 1990; Cracco i sur. 1999; Terao i sur. 2001; Schuhmann i sur. 2009).

Nadalje, magnetskom stimulacijom M1 za mišiće grkljana mogu se izazvati evocirani motorički potencijali u mišićima grkljana (Amassian i sur. 1987; Ertekin i sur. 2001; Rödel i sur. 2004). Amassian i sur. (1987) su magnetskom stimulacijom prefrontalnog korteksa izazivali odgovor duge latencije u mišićima grkljana, dok su stimulacijom lateralnog dijela M1 izazivali odgovor kratke latencije u mišićima grkljana. Ertekin i sur. (2001) su također registrirali odgovor duge latencije u mišićima grkljana stimulacijom prefrontalnog korteksa.

Preoperacijsko mapiranje je korisno u planiranju neurokirurških operacija i određivanju odnosa između tumora i ostalih funkcionalnih regija. Međutim, važno je naglasiti da tehnike preoperacijskog mapiranja ne mogu direktno „voditi“ neurokirurga tijekom resekcije tumora, već je važno provoditi intraoperacijsko mapiranje i praćenje za što sigurniju i maksimalnu resekciju koja će garantirati zadovoljavajući neurološki ishod. Nadalje, podaci dobiveni s navigacijskim TMS-om mogu se s velikom točnošću prenijeti u koordinatni sustav intraoperacijske navigacije.

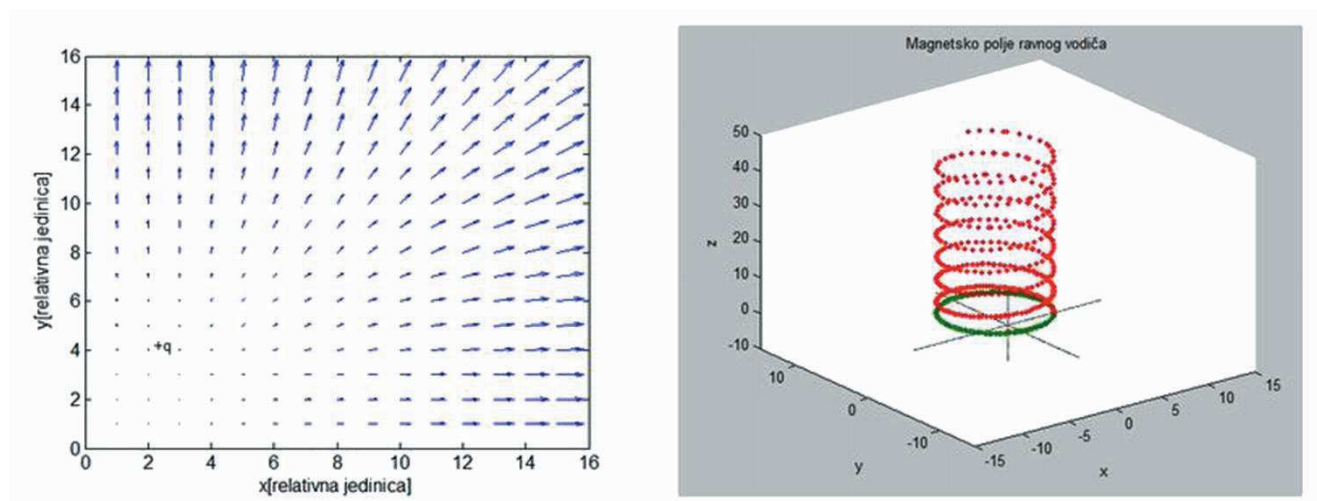
6. Transkranijalna magnetska stimulacija (TMS)

6.1 Uvod

Transkranijalna magnetska stimulacija (TMS) je neinvazivna tehnika za direktnu stimulaciju neuralnog tkiva (cerebralni korteks, spinalni korijeni, kranijalni i periferni živci) i rutinska metoda u kliničkoj neurofiziologiji za ispitivanje funkcionalnog integriteta kortikospinalnog i kortikobulbarnog puta kod raznih neuroloških bolesti (Rossini i Rossi, 2007).

6.2 Tehnički principi TMS-a

Prije objašnjenja principa rada TMS-a potrebno je ukratko objasniti prirodu elektromagnetizma. Elektromagnetska sila je sastavljena od električne F_e i magnetske F_m sile. Električna sila je slična gravitacijskoj. Izvor gravitacijskog polja je masa a električnog naboj q . Ukoliko promatramo pozitivan naboj u prostoru $+q$ oko njega će se formirati električno polje $\vec{E} \left[\frac{V}{m} \right]$ (Slika 11., lijevo). Uz jakost električnog polja za opisivanje polja se koristi gustoća električnog polja $\vec{D} = \epsilon \vec{E}$, gdje je ϵ permeabilnost materijala.



Slika 11. Električno i magnetsko polje. Lijevo: vektorski prikaz električnog polja pozitivnog točkastog naboja. Desno: magnetsko polje ravnog vodiča (vodič je prikazan u z -osi, vodičem teče struja a oko tog vodiča se stvara vektor magnetske indukcije).

Već su 800 godina prije nove ere stari Grci otkrili da neke vrste minerala posjeduju moć privlačenja komadića željeza. Jedan se od tih materijala danas zove magnetit, a svojstvo koje pokazuje magnetičnost. Ti materijali posjeduju silnice magnetskog polja koje se zatvaraju same u sebe. To su magnetske linije koje izvire iz jednog pola i poniru u drugi. One pokazuju

nazočnost magnetskog polja koje se zove gustoća magnetskog toka ili magnetska indukcija \vec{B} . Jakost magnetskog polja \vec{H} [$\frac{A}{m}$] je jakost struje na udaljenosti od žice.

Magnetsko polje nije svojstveno samo materijalima, njega može stvoriti i električna struja. Vezu između elektriciteta i magnetizma otkrio je danski znanstvenik Hans Christian Oersted (1777.-1851.). To je jedno od najznačajnijih otkrića u povijesti elektromagnetizma. On je ustanovio da se igla kompasa zakreće u blizini žice kojom protječe istosmjerna struja. Iz toga je izveden zaključak da struja koja prolazi žicom stvara magnetsko polje izvan žice te da se silnice kružnog oblika zatvaraju same u sebe (Slika 11., desno).

Električno polje \vec{E} je određeno nabojem q a magnetska indukcija $\vec{B} = \frac{dq}{dt}$ promjenom naboja u jedinici vremena. To znači da inducirana električna i magnetska polja ne ovise jedno o drugom dok je struja stalne vrijednosti. Kada na električni naboj djeluju električne i magnetske sile doći će do gibanja naboja u prostoru. Odnos električnog i magnetskog polja opisuju Maxwellove jednačbe.

Faradayev zakon je osnova razumijevanja TMS-a. Diferencijalni zapis prve Maxwellove jednačbe $\nabla \times \vec{E}(\vec{r}, t) = -\frac{\partial \vec{B}(\vec{r}, t)}{\partial t}$ je Faradayev zakon elektromagnetske indukcije. Rotor električnog polja inducira promjenu magnetskog. Gore je rečeno da je za indukciju magnetskog polja \vec{B} potrebna vremenska promjena naboja q . Promjena električnog polja \vec{E} u vremenu t nužno znači transformaciju naboja u prostoru. Transformacija naboja uzrokuje vremensku promjenu gustoće magnetskog polja \vec{B} .

Sa stajališta elektrotehnike, ukoliko se u magnetskom polju gustoće \vec{B} nalazi vodič u gibanju na njegovim krajevima će doći do razdvajanja naboja q . Razlika potencijala na krajevima vodiča je fizikalna veličina koja se zove električni napon U .

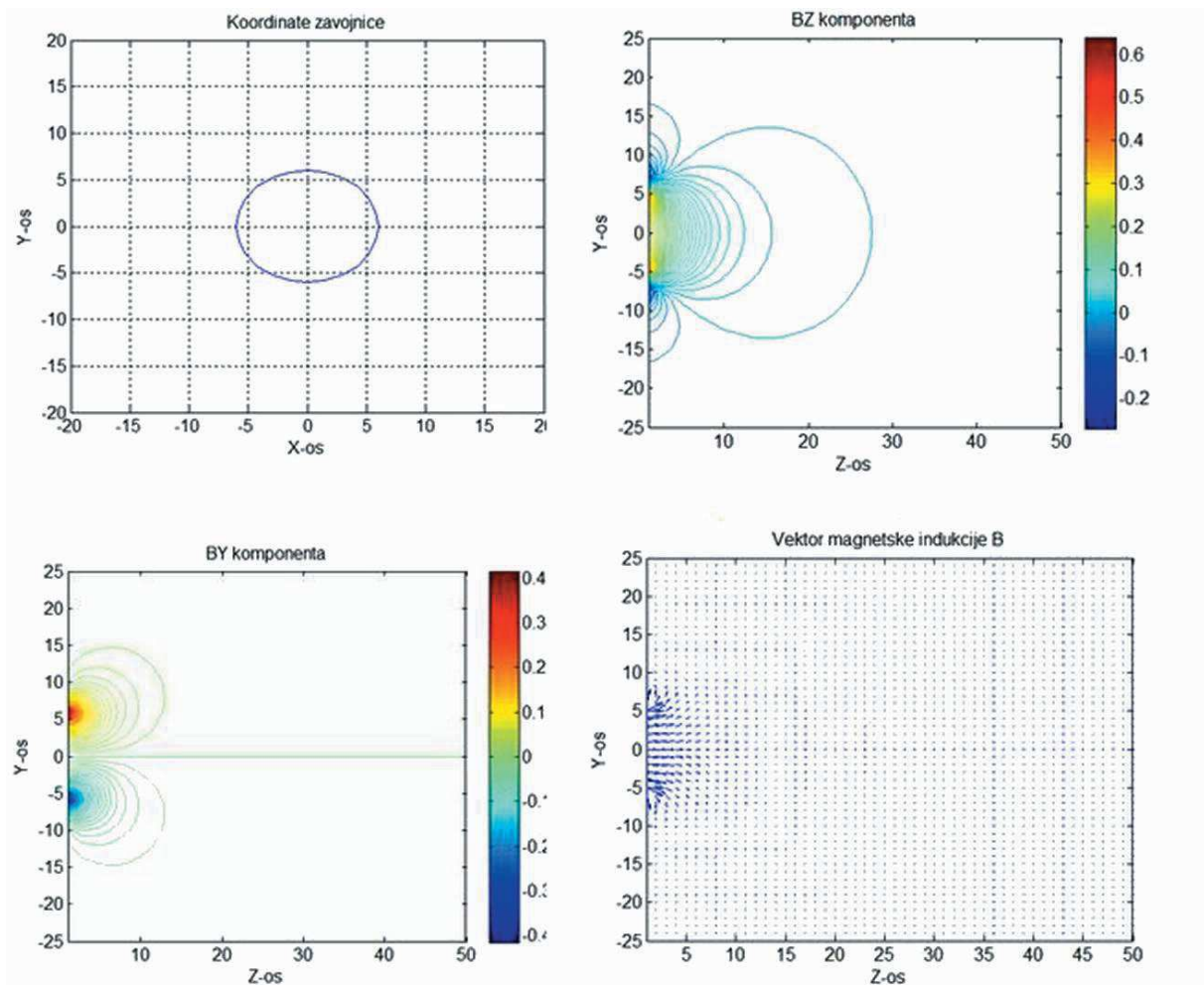
Ukoliko u vodljivoj petlji postoji stalna promjena naboja $\frac{dq}{dt}$ doći će i do promjene broja silnica $d\Phi$ odnosno magnetskog toka. Promjena magnetskog toka će također u petlji inducirati razdvajanje naboja, odnosno električni napon U . Inducirana elektromotorna sila $E = -\frac{d\Phi}{dt}$ je jednaka promjeni toka u vremenu. Negativan predznak je objašnjen Lenzovim pravilom. U skladu sa zakonom očuvanja energije inducirana el. struja u nekoj petlji ima

takav smjer da proizvodi magnetsko polje koje se suprotstavlja promjeni magnetskog toka kroz plohu zatvorenu tom petljom. To znači da će inducirana imati takav smjer da proizvodi magnetski tok koji se suprotstavlja promjeni toka zbog kojega je nastala.

Analogno tome, ukoliko se konduktivni medij (npr. mozak) nalazi u blizini brzo mijenjajućeg magnetskog polja, struja $\frac{dq}{dt}$ će poteći u tom konduktivnom mediju. Električno polje nastalo zbog inducirane struje će pri tome izazvati depolarizaciju ili hiperpolarizaciju staničnih membrana neurona koje se nalaze u okviru elektromagnetskim valom pobuđivanog mjesta.

Električno polje \vec{E} opada sa kvadratom udaljenosti. Propagacija elektromagnetskog vala u dubinu moždane kore je nužno ovisna o obliku medija kroz koje se rasprostire.

Pokazana je korelacija električnog polja \vec{E} i magnetskog polja \vec{B} u ravnom vodiču. U sustavu više vodiča ukupna polja se dobiju superponiranjem polja pojedinih vodiča. Superponiranje se radi posebnim matematičkim postupcima. Ukoliko se više zavoja namota u krug nastaje zavojnica (Slika 12., lijevo gore). Kroz zavojnicu teče struja i i magnetska indukcija B propagira u slobodni prostor (Slika 12., desno gore).



Slika 12. Lijevo, gore: prikaz kružne zavojnice (jedan navoj) koja se nalazi u xy ravnini. Put prema glavi bi bila z os; Desno, gore: Kroz zavojnicu teče struja i i magnetska indukcija B propagira u slobodni prostor (z -os); Lijevo, dolje: Prikaz propagacije magnetske indukcije u y -osi; Desno, dolje: Prikaz raspodjele vektora magnetske indukcije u odnosu prema z osi, odnosno prema glavi. Aproximativno do 2 cm najjači vektor.

Korištenjem kružne zavojnice magnetsko polje je najveće u sredini. Kod novijih zavojnica, zavojnica u obliku osmice (*figure-of-eight-coil*) je fokalnije nego kod kružnih, a maksimalno električno polje je ispod sredine spajanja dviju kružnica. Kod ovih zavojnica aktivirano područje (regija u kojoj je električno polje oko 50% od svog maksimuma) kore mozga je 3-4 cm². Oblik elektromagnetskog navoja je važan zbog produkcije različitog magnetskog polja.

Jakost električne struje ovisi o funkciji brzine promjene magnetskog polja, geometriji zavojnice (cirkularna ili u obliku osmice), obliku stimulusa (monofazni ili bifazni) te frekvenciji i duljini trajanja magnetskih stimulusa. Magnetski stimulatori tipično generiraju

magnetsko polje jačine 2 T kao gornjom granicom. Prosječni najmanji volumen kore mozga koji je stimuliran zavojnicom u obliku osmice je 1 do 2 cm³ (Levy i sur. 1991).

Jednostavna TMS metoda i uporaba standardne zavojnice u određivanju lokacije prema vanjskim biljezima lubanje neće uskoro biti prihvatljiva u preoperacijskom mapiranju kore mozga zbog: veličine i oblika glave i mozga, udaljenosti između stimulirajuće zavojnice i neuralnog tkiva koje daje specifični odgovor tijekom stimulacije, te lokacije i orijentacije anatomskih struktura kod individue (Ruohnen i Karhu 2010). TMS u kombinaciji s navigacijskim sustavom (nTMS) omogućava aktivno stvaranje mapa (kartografija) funkcionalnih regija mozga čija stimulacija dovodi do specifičnog odgovora (Ruohonen i Karhu, 2010). Strukturalnu informaciju pruža magnetska rezonancija, a nTMS funkcionalnu informaciju. Prema istim autorima nTMS omogućava: definiranje normalnih raspona fizioloških odgovora i kliničke varijabilnosti, definiranje snage ili „doze“ stimulacije svih pojedinih korikalnih regija i definiranje kortikalne reprezentacije u slučajevima kada je individualna anatomija narušena. nTMS kombinira podatke o individualnoj anatomskoj strukturi (magnetska rezonancija snimljena po specifičnim zahtjevima nTMS uređaja) i aplikaciji stimulacije i daje osnovu za određivanje doze stimulacije i mjesta/lokacije apliciranja stimulacije.

Sve naprednijim tehničkim rješenjima testiraju se i istražuju novi protokoli, paradigme i učinci. Ovisno o načinu stimulacije možemo ih svrstati u dvije grupe: a) stimulacija s jednim stimulusom ili dva stimulusa u paru; b) brze serije kontinuiranih stimulusa (*rapid rate TMS*, rTMS). Prema George i sur. (1996) TMS zasigurno predstavlja neurofiziološku tehniku 21 stoljeća.

Sigurnosne mjere, rizici, etičke smjernice i smjernice uporabe TMS u kliničkoj praksi i istraživanjima objavljene su u nekoliko radova (Wasserman 1998; Rossi i sur. 2009).

6.3 Neurofiziološke osnove TMS-a

Kora ljudskog mozga je složena struktura ekscitabilnih elemenata (tijelo stanice, dendriti, akson) različitih veličina, lokacije, orijentacije i funkcije koje utječu na odgovor izazvan aplikacijom TMS. Kao primjer navodimo jednu piramidalnu stanicu koja može imati 60 000 sinapsi i može biti povezana s 5000 drugih neurona (Lemon 2002). Aktivirano kortikalno područje ispod stimulirajuće zavojnice određeno je snagom i smjerom induciranog električnog polja (Komssi i Kähkönen 2006), a obrazac induciranog električnog polja ovisi o obliku i formi zavojnice (Lemon 2002). Smjer iduciranog električnog polja je u horizontalnom smjeru tj. ne prolazi radijalno u koru mozga već se širi paralelno kao u zavojnici. Inducirano električno polje nije osjetljivo na provodljivost skalpa. Direktni učinak električne stimulacije inducirane magnetskim djelovanjem zavojnice na tkivo mozga se najprije očituje na tijela stanica, dendrite i aksone. Drugi indirektni učinak rezultat je sinaptičkog djelovanja tih ekscitiranih elemenata. Kod aktivacije velikih piramidalnih stanica očekuje se veliki postsinaptički učinak tih stanica, dok eksitacija aksona dovodi do antidromičkog (natrag prema dendritičom stablu) i ortodromičkog učinka (od tijela stanice prema ciljanoj projekciji neurona). Za razliku od TMS, električno polje generirano s TES ima paralelni i okomiti (perpendikularni) smjer u odnosu na površinu glave, a inducirano električno polje ovisi o provodljivosti skalpa.

Inducirano električno polje se eksponencijalno umanjuje kako se povećava udaljenost od zavojnice, tako da je dubina penetriranja TMS-a ograničena. Penetracija se povećava s intenzitetom stimulacije, međutim nemoguća je stimulacije dubokih struktura mozga kao što je talamus ili bazalni gangliji.

Descedentna kortikospinalna ativnost

TMS je posebice učinkovit u ekscitiranju kortikospinalnih neurona smještenih u primarnom motoričkom području centralnog sulkusa (Werhahn i sur. 1993; Davey i sur. 1994). Patton i Amassian (1954) su bili prvi koji su registrirali odgovore iz aksona kortikospinalnog puta produljene moždine kako bi saznali što se događa u korteksu tijekom električne stimulacije. Iz piramidalnog puta moždanog debla registrirali su dva odgovora: a) direktni odgovor (*D-wave*) i zaključili da je generiran direktnom stimulacijom kortikofugalnih aksona bijele tvari i b) indirektni odgovor (*I-wave*) koji je rezultat indirektna ili transinaptičke aktivacije kortikospinalnih neurona. Rezultati su kasnije potvrđeni i epiduralnim registracijama kod

pacijenata (Boyd i sur. 1986; Burke i sur. 1990, 1993) i kod pacijenata u budnom stanju (Di Lazzaro i sur. 1998; Houlden i sur. 1999). Kod direktnog odgovora, akcijski potencijal kortikalnih neurona nastaje u inicijalnom segmentu aksona i koji putuje ortodromno i antidromno. Indirektni odgovor, po prirodi repetitivan, generiran je aktivacijom elemenata koji su presinaptički u odnosu na kortikospinalne neurone, a jedan mogući izvor je mreža kortikalnih interneurona koji su sinapsama povezani s piramidalnim neuronima (Amassian i sur. 1987.; Amassian i Deletis, 1999). Direktni odgovor je kratke latencije budući da nastaje direktnom, nesinaptičkom akcijom TMS inducirano električnog polja na akson, dok je indirektni odgovor varijabilne latencije (najraniji odgovor je 1-2 ms nakon direktnog odgovora, a kasniji odgovori se javljaju u intervalima 1-2 ms). Rezultati pokazuju da je najbolja orijentacija zavojnice za direktnu aktivaciju kortikospinalnih neurona ona u kojoj električna struja ide u kaudo-rostralnom smjeru preko centralnog sulkusa (Werhahn i sur. 1993; Davey i sur. 1994). Odgovori koji se registriraju tijekom magnetske i električne stimulacije su artifičijelni, što se treba imati na umu kod apliciranja rezultata dobivenih TMS u razumijevaju kontrole pokreta.

Transsinaptička ekscitacija spinalnih motoneurona

Ekscitacija descendnog kortikospinalnog puta inducira otpuštanje glutamata na kortikospinalnim sinapsama i dovodi do depolarizacije na postsinaptičkoj membrani stanice. Ukoliko je otpuštanje glutama dovoljno (vremenska i prostorna sumacija), trigerira se akcijski potencijal spinalnog motoneurona. Ovi akcijski potencijali se šire perifernim motoričkim aksonom te se inducira motorički odgovor koji se registrira kao motorički evocirani potencijal (MEP). Na descendnu aktivnost mogu utjecati vanjski (npr. intenzitet stimulacije) i unutarnji faktori (npr. maturacija kortikospinalnog puta) koji se očituju na kortikalnoj i/ili kortiko-spinalnoj razini. Povećanje intenziteta stimulacije inducira povećanu ekscitaciju descendne aktivnosti koja rezultira bržom vremensko-prostornom sumacijom na kortiko-motoneuronskim sinapsama. Ekscitabilnost kortiko-motoneurona je kontrolirana kompleksnim ekscitacijskim i inhibicijskim krugovima (npr. lagana voljna kontrakcija facilitira kortiko-motoneuronsku aktivnost zbog većeg broja regrutiranih motoneurona za razvijanje potencijala).

Nadalje postoje i drugi kortikalni neuroni koji se mogu podražiti s TMS-om, kao što su:

- a) intrakortikalni inhibicijski interneuroni – vjerojatno se radi o malim GABAnergičkim neuronima koje sudjeluju u snažnoj inhibiciji piramidalnih neurona (Thompson i Destexhe 1999). Ova inhibicija je djelomična odgovorna za „period tišine“ (*silent period*) koji slijedi nakon motoričkog evociranog potencijala (MEP) i može trajati do 100 ms, no isto tako može se javiti i kad je MEP odsutan (Lemon, 2002).
- b) kortikobulbarni neuroni (Meyer i sur. 1994; Hamdy i Rothwell 1998; Ertekin i sur. 2001; Khedr i Aref 2002; Rödel i sur. 2004) .

Iako imamo dosta spoznaja o motoričkom sustavu čovjeka, posebice kortikospinalnom sustavu, TMS zasigurno ima direktni i indirektni učinak i na druge kortikalne sustave. Još uvijek nemamo saznanja o mnogima aspektima: načinu djelovanja, mogućnosti induciranja dugotrajnih promjena u facilitaciji i inhibiciji te o kratkotrajnom blokiranju nekih kognitivnih funkcija.

6.4 Metodološki aspekti: pregled literature o primjeni TMS-a u istraživanjima kognitivnih funkcija

U istraživanjima kognitivnih procesa kao što su pamćenje, govor, ili vizualna percepcija koristi se tzv. paradigma lezije (eng. *lesion paradigm*) ili virtualne lezije (eng. *virtual lesion*) kod zdravih ispitanika (Walsh and Cowey 1998; Stewart i sur. 2001) s ciljem interferencije neuralne aktivnosti u kognitivnim procesima, čiji je učinak kratkotrajan svega desetke milisekundi. Ovaj pristup nam omogućava istraživanje funkcionalnog integriteta elokventnih regije mozga. Metodom se aktivira ili potiskuje motorički korteks i motorička kontrola, vizualni korteks i percepcija, somatosenzotički inputi, sustav malog mozga i kognitivni procesi (Anand i Hotson, 2002). Primjenom jednog stimulusa na projekciji okcipitalnog korteksa tijekom identifikacije slova Amassian i sur. (1989) su pokazali da se može trenutno izazvati supresija vizualne percepcije u specifičnom vremenu nakon vizualne prezentacije slova (između 60 i 140 ms) ili apliciranjem simulacije između 80 i 100 ms nakon prezentacije slova. Walsh i Cowey (2001) su ispitivali integritet vizualnih fosfena izazvanih TMS-om na različitim dijelovima vizualne kore u zdravih ispitanika i ispitanika s ozljedama vizualne kore ili oštećenjima oka. Apliciranjem TMSa visoke učestalosti može se izazvati prekid govora, obično 10 do 50 Hz kod zdravih ispitanika i bolesnika preoperacijski (Jennum i sur. 1994; Michelucci i sur. 1994; Epstein i sur. 1996; Epstein i sur. 1999; Pascual-Leone i sur. 1991; Stewart i sur. 2001). Schuhmann i sur. (2009) su pokazali postojanje značajnog produljenja latencije govora kod imenovanja objekta, aplikacijom tri magnetna stimulusa s interstimulus

intervalom od 25 ms na područje Brocine regije, 300 ms nakon vizualno prezentiranog objekta. Nadalje, neke studije su objavile mogućnost facilitacije kognitivnih procesa nakon aplikacije jednog stimulusa prije početka kognitivnog procesa. Töpper i sur. (1998) su pokazali postojanje facilitacije latencije govora kod imenovanja objekta nakon aplikacije jednog stimulusa 500- 600 ms prije prezentacije vizualno prezentiranog objekta.

Sredinom devedesetih godina dvadesetog stoljeća TMS se započinje koristiti u kombinaciji s drugim metodologijama: elektroencefalografijom (EEG) (Nikouline i sur. 1999; Paus i sur. 2001; Strens i sur. 2002; Fuggetta i sur. 2006; van der Werf i Paus 2006; Taylor i sr 2007), pozitronskom emisijskom tomografijom (PET) (Fox i sur. 1997; Paus i sur. 1998; Siebner i sur. 2000; Strafella i sur. 2001; Lee i sur. 2003; Speer i sur. 2003; Mottaghy i sur. 2003; Chouinard i sur. 2003; Takano i sur. 2004; Wittenberg i sur. 2004; Ferrarelli i sur. 2004; Rounis i sur. 2005; Chouinard i sur. 2006), magneto-encefalografijom (MEG) (Tamura i sur. 2005), funkcionalnom magnetskom rezonancijom (fMRI) (Bohning i sur. 2000; Baudewig i sur. 2001; Bestmann i sur. 2004; Li i sur. 2004; Denslow i sur. 2005), s ciljem određivanja lokalizacije stimulirajućeg područja i proučavanja funkcionalne povezanosti stimulirajućih regija mozga te reorganizacije mozga nakon primjene serije kontinuiranih stimulusa (rTMS).

Obećavajuća je i primjena TMS u kombinaciji s navigacijskim sustavom (nTMS) u preoperacijskom mapiranju elokventnih regija mozga tijekom neurokirurškog planiranja s ciljem smanjivanja rizika od postoperacijskog deficita. Neinvazivni karakter nTMS sugerira o obećavajućoj metodologiji za procjenu preoperacijske podražljivosti kore mozga (Schmidt i sur. 2010). Danas je još uvijek funkcionalna magnetska rezonancija (fMRI) jedna od učestalijih preoperacijskih metodologija u preoperacijskom planiranju koja pruža indirektnu informaciju o neuralnoj funkciji u ovisnosti o regionalnim razlikama u metaboličkoj aktivnosti. Nekoliko studija je izrazilo suzdržanost prema uporabi fMRI u preoperacijskom planiranju zbog nekoliko razloga: a) intraoperacijska uporaba preoperacijskih fMRI podataka u navigacijskom sustavu ograničena je pomacima mozga (Nabavi i sur. 2001), b) učinak tumorskog procesa na MRI signal i patologija krvnih žila (Krishnan i sur. 2004; Hou i sur. 2006; Jiang i sur. 2010), c) nedostatak standardizacije fMRI paradigmi i statističkih analiza; varijacije u MR sekvencama i jakosti polja (Tieleman i sur. 2009), d) artefakti zbog pomaka glave; bolesnik nedovoljno dobro izvršava motorički zadatak zbog pareze a što se odražava u smanjenju MRI signala; bolesnici s klaustrofobijom često puta moraju biti sedirani (Krings i sur. 2001a). Prema Krings i sur. (2001b) prednosti nTMS u odnosu na fMRI su: a) fMRI

detektira neuronsku aktivnost indirektno – fMRI obično detektira aktivnost parenhima i drenažnu aktivnost vena, dok TMS može pomoći u njihovom diferenciraju, b) bolesnik nedovoljno dobro izvršava motorički zadatak zbog pareze a što se odražava u smanjenju MRI signala, dok TMS može registrirati preostalu aktivnost u vidu motoričkog evociranog potencijala smanjene amplitude, c) kod fMRI su prisutni artefakti zbog pomaka glave, dok se kod nTMS može uraditi naknadna rekalkibracija ispitanika ukoliko je došlo do pomaka glave, d) kooperacija sa sediranim pacijentom je otežana kod fMRI, dok TMS mjerenje nije ovisno u većini slučajeva o kooperaciji (mapiranje motoričkog korteksa), e) TMS ne ovisi o post procesirajućim algoritmima i specifičnim hardverom skenera. nTMS se može rutinski koristiti u kliničkoj neurofiziologiji i mnogi neurokirurški centri danas koriste navigacijske sustave u koje se mogu prenijeti podaci dobiveni nTMS-om. Relativno laka uporaba i zadovoljavajuća cijena nTMS sustava idu u prilog nTMS u neurokirurškom planiranju.

Rezultati nekih studija pokazuju korelaciju nTMS i fMRI (Klings i sur. 2001b; Säisänen i sur. 2010), dok je tek nedavno svega nekoliko studija usporedilo ove dvije metodologije sa zlatnim standardom, intraoperacijskom direktnom kortikalnom stimulacijom (eng. *direct cortical stimulation*, DCS). U nekim studijama je pokazana korelacija fMRI i DCS (González-Darder i sur. 2010), međutim neke studije su objavile nepreciznost fMRI u odnosu na DCS (Giussani i sur. 2010), s razlikama u udaljenosti u prosjeku 13.8 mm (Picht u sur. 2008) i 15 mm (Forster i sur. 2011).

Klings i sur. (1997) među prvima su kod dva bolesnika s tumorima u području centralnog sulkusa pokazali korelaciju između nTMS i DCS; 75% odgovora (motorički evocirani potencijali) izazvanih nTMS obuhvaćalo je isto funkcionalno područje 0.5-1 cm određeno s DCS. Picht i sur. (2009) su u svojoj studiji uključili 10 bolesnika s tumorima u području Rolandove regije i napravili preoperacijsko funkcionalno mapiranje primarne motoričke kore mozga s nTMS (sustav sa senzoričkom elektromagnetskom navigacijom) i intraoperacijsko mapiranje istih područja s direktnom kortikalnom stimulacijom. Četiri su mjere uspoređene između ta dva modaliteta kako bi se mogla evaluirati pouzdanost nTMS u neurokirurškom planiranju: a) lokacija tumora u odnosu na centralnu sulkus, b) udaljenost između nTMS i DCS *hot spot* u u predefiniranom 5-mm rasteru, c) udaljenost između tumora i najbliže pozitivne stimulacije motoričke kore („sigurna margina“) i d) udaljenost između tumora i odgovarajuće „vruće točke“ (*hot spot*). Autori su pokazali da je u 4 od 10 testiranih bolesnika točnost nTMS odgovarala podacima dobivenim tijekom DCS, dok je kod ostalih 6 bolesnika

prosječna razlika u udaljenosti *hot spot* bila 3.4 mm. Srednja vrijednost udaljenosti između tumora i najbliže pozitivne stimulacije motoričke kore je 7.9 mm kod nTMS i 6.6 mm kod DCS. Udaljenost između *hot spot* i najbliže granice tumora 12.7 mm kod nTMS i 13.4 mm kod DCS. Iako su rezultati ove studije pokazali korelaciju nTMS i DCS, autori su naglasili postojanje niske pouzdanosti domaćeg nTMS sustava jer nije mogao uzeti u obzir važne fizičke i fiziološke faktore (Picht i sur. 2011). Dvije godine kasnije Picht i sur. 2011 su napravili sličnu studiju kod 20 bolesnika s tumorima u Rolandovoj regiji, međutim koristeći TMS sustav s optički vođenom navigacijom, koji za razliku od prethodno korištenog domaćeg sustava, uzima u obzir parametre stimulacije, pozicioniranje zavojnice i njenu udaljenost od kore mozga te oblik i veličinu glave.

Nadalje, Forster i sur. (2011) pokazali su kod 11 bolesnika s tumorima unutar ili u blizini primarne motoričke kore da je udaljenost između nTMS i DCS ($10,5 \pm 5,67$ mm) bila značajno manja nego između fMRI i DCS ($15,0 \pm 7,6$ mm). Vitikainen i sur. (2009) su također pokazali kod dvije bolesnice s epilepsijom konzistentne rezultate preoperacijskih metodologija, nTMS i magnetoencefalografija (MEG) s intraoperacijskom DCS metodom.

U nedavno objavljenom članku Picht i sur. (2011) pokazuju elegantnu prednost nTMS u preoperacijskom planiranju operacije u odnosu na fMRI u hemiplegične bolesnice kod koje nije bilo moguće napraviti fMRI zbog nemogućnosti pomicanja ekstremiteta lijeve strane. Isti autori su pokazali mogućnost izazivanja motoričkih evociranih potencijala s TMS kod klinički hemiplegične bolesnice te suglasnosti preoperacijskog nTMS mapiranja s intraoperacijskim DCS mapiranjem.

7. CILJEVI I HIPOTEZE

Cilj ovog istraživanja je prepoznavanje neurofizioloških biljega u mišićima grkljana izazvanih navigacijskom transkranijalnom magnetskom stimualacijom (nTMS) motoričkih područja kore mozga za govor (op Brocine regije) i primarne motoričke regija (M1) za mišiće grkljana. Nadalje, stimulacijom istih regija kore mozga, cilj je izazvati na kliničkom planu specifične prekide govora: prekid govora (stimulacija op Broca) i pseudo (lažni) prekid govora (stimulacija M1 za mišiće grkljana).

Pojedinačni ciljevi su:

1. Odrediti neurofiziološke parametre stimulacije i registracije odgovora kratke latencije (OKL) u mišićima grkljana nakon nTMS M1 za mišiće grkljana dominantne hemisfere zdravih ispitanika.
2. Odrediti neurofiziološke parametre stimulacije i registracije odgovora duge latencije (ODL) u mišićima grkljana nakon nTMS op Brocine regije dominantne hemisfere zdravih ispitanika.
3. Odrediti parametre nTMS kojim se izaziva prekid govora (stimulacija op Brocine regije) i pseudo prekid govora (stimulacija M1 za mišiće grkljana).

Hipoteze

Sukladno cilju, predloženo istraživanje testira četiri hipoteze:

1. nTMS primarne motoričke regije (M1) za mišiće grkljana dominantne hemisfere generira u grkljanskim mišićima neurofiziološki biljeg: EMG odgovor kratke latencije (OKL).
2. nTMS operkularnog dijela Brocine regije dominantne hemisfere generira u grkljanskim mišićima neurofiziološki biljeg: EMG odgovor duge latencije (ODL).

3. Tijekom govora nTMS primarne motoričke regije (M1) za mišiće grkljana dominantne hemisfere izaziva se klinički učinak: pseudo prekid govora.

4. Tijekom govora nTMS operkularnog dijela Brocine regije dominantne hemisfere izaziva se klinički učinak: prekid govora.

	nTMS	
	op BROCA (operkularni dio Brocine regije)	M1 za mišiće grkljana (primarno motoričko područje za mišiće grkljana)
Neurofiziološki biljeg	EMG odgovor duge latencije (ODL) u mišićima grkljana	EMG odgovor kratke latencije (OKL) u mišićima grkljana
Klinički učinak	prekid govora	pseudo-prekid govora

Tablica 1. Shematski prikaz navedenih hipoteza.

8. METODE I MATERIJAL

8.1 Ispitanici

U istraživanju je sudjelovalo 19 zdravih ispitanika/dobrovoljaca; dvanaest muških i sedam ženskih, prosjek godina 33.47 ± 12.04 (raspon godina od 22 do 65 godina). Svi su ispitanici bili dešnjaci. Test *Edinburgh Inventory Questionnaire* (Oldfield, 1971) je korišten za određivanje dominantnosti moždanih hemisfera. Svi ispitanici su potpisali informirani pristanak za sudjelovanje u istraživanju te su primili honorar. Provođenje ovog istraživanja odobrila su Etička povjerenstva, Medicinskog fakulteta Sveučilišta u Splitu i Kliničkog Bolničkog Centra Split.

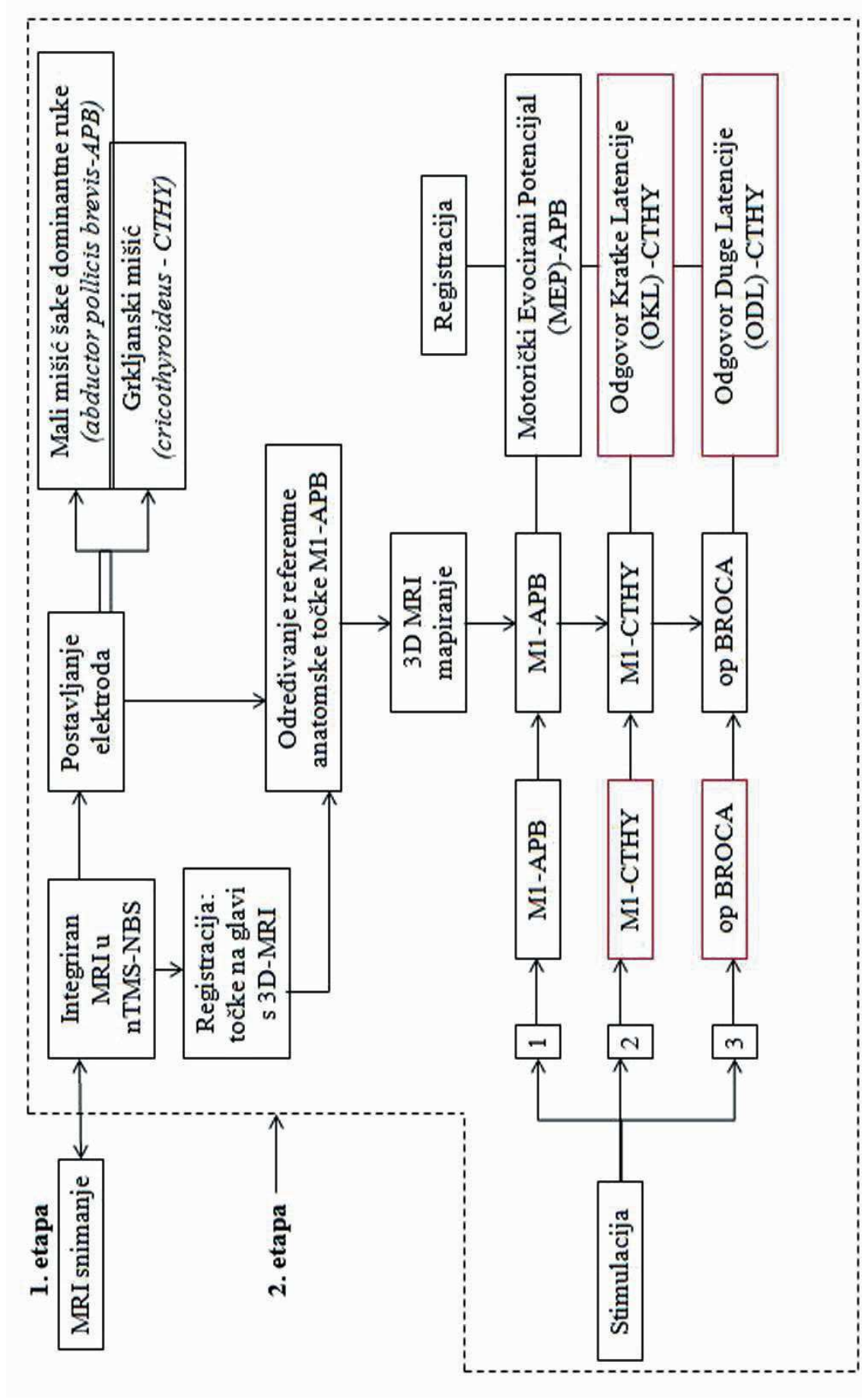
Istraživanje ne uspoređuje skupine, budući da je nužno prvotno kod zdravih ispitanika dešnjaka dobiti standarde za dobivanje neurofizioloških biljega u mišićima grkljana tijekom magnetske stimulacije motoričkih područja kore mozga za govor.

Veličina uzorka je bila dovoljna da se mjere ishoda procijene sa zadanom preciznošću (vidi 8.4).

8.2 Procedura

Dijagram 1. prikazuje etape i proceduru istraživanja, a u nastavku poglavlja 8.2 slijedi detaljan opis istih. Prva etapa je uključivala snimanje magnetske rezonancije (MRI) glave za svakog ispitanika pojedinačno u KBC Firule, Klinički zavod za dijagnostičku i intervencijsku radiologiju, Split. Snimanje je trajalo u prosjeku 45 minuta. U drugoj etapi se provodilo mapiranje motoričkih regija kore mozga za govor transkranijalnim magnetskim stimulatorom s trodimenzionalnim navigacijskim sustavom (nTMS) prikaza mozga (Navigated Brain Stimulation (NBS) (Nexstim NBS System 4, Helsinky, Finska) koji koristi prethodno snimljeni MRI ispitanika. Ispitivanja su rađena u Laboratoriju za Humanu i Eksperimentalnu Neurofiziologiju (LAHEN), Medicinskog fakulteta Sveučilišta u Splitu. Cjelokupno trajanje testiranja s nTMS-NBS sustavom trajalo je u prosjeku 2 sata. Procedura u drugoj fazi je detaljno objašnjena u nastavku.

Dijagram 1. Etape i procedura.



8.2.1 Snimanje magnetske rezonancije (MRI) glave

Snimanje MRI glave za svakog ispitanika snimljeno je uređajem Siemens, Magnetom Avanto, Tim (76 x 18) jačine 1,5 Tesla. Ispitanicima su dane upute da pokušaju biti mirni tijekom snimanja te da ne pomiču glavu. Ispitanik je mogao odustati od snimanja u bilo kojem trenutku pritiskom na dugme kojeg je imao pored dominantne ruke ili u ruci. Jedan muški ispitanik odustao je od snimanja zbog napada panike te je isključen iz daljnjih mjerenja.

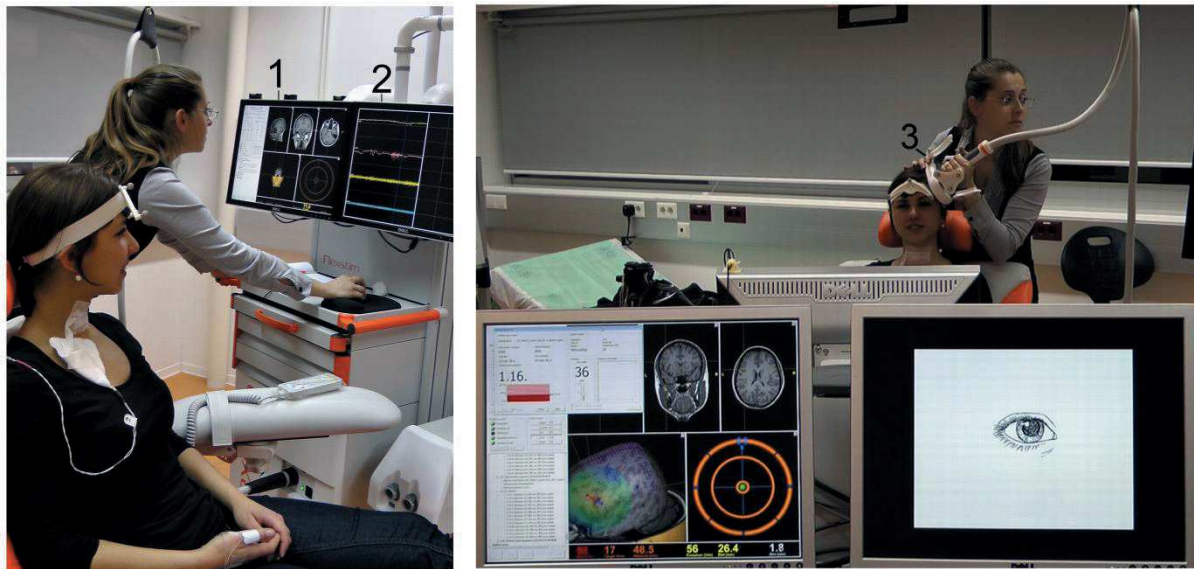Snimanje kvalitetnih MRI snimaka obuhvaća snimanje cijele glave, s vidljivim, uškama i nosom. U tablici 8., prilog 1. prikazani su specifični zahtjevi za MRI snimanje za nTMS-NBS Nexstim (System 4, Helsinki, Finska).

8.2.2 Navigacijska transkranijalna magnetska stimulacija mozga (nTMS-NBS)

Urađene MRI snimke ispitanika integriraju se u uređaj transkranijalni magnetski stimulator s trodimenzionalnim navigacijskim sustavom prikaza mozga (Navigated Brain Stimulation (nTMS-NBS) (Nexstim NBS System 4, Helsinki, Finska). NBS sustav daje točnu i detaljnu mapu elokventnih regija kore mozga označavajući je na standardnom prikazu magnetske rezonancije (MRI). Uporaba NBS-a, u kombinaciji sa stereotaktičkim MRI prikazom mozga i serijom magnetskih stimulusa omogućava precizno neinvazivno pobuđivanje kore mozga. Rezultati su prikazani kao detaljna MRI mapa kritičnih elokventnih regija mozga, vizualizirane u tri dimenzije. Sofisticirana obrada podataka u realnom vremenu omogućava točnost prikaza induciranog električnog polja (EP) unutar moždanog tkiva. U sustav je integriran elektromiografski (EMG) prikaz odgovora mišića za detekciju neurofizioloških biljega.

Ispitanik je bio smješten u udobnu ergonomsku stolicu koja se može podešavati za optimalnu poziciju tijekom mjerenja. Testiranja su se izvodila u polu osvijetljenoj, tihoj prostoriji pri sobnoj temperaturi.

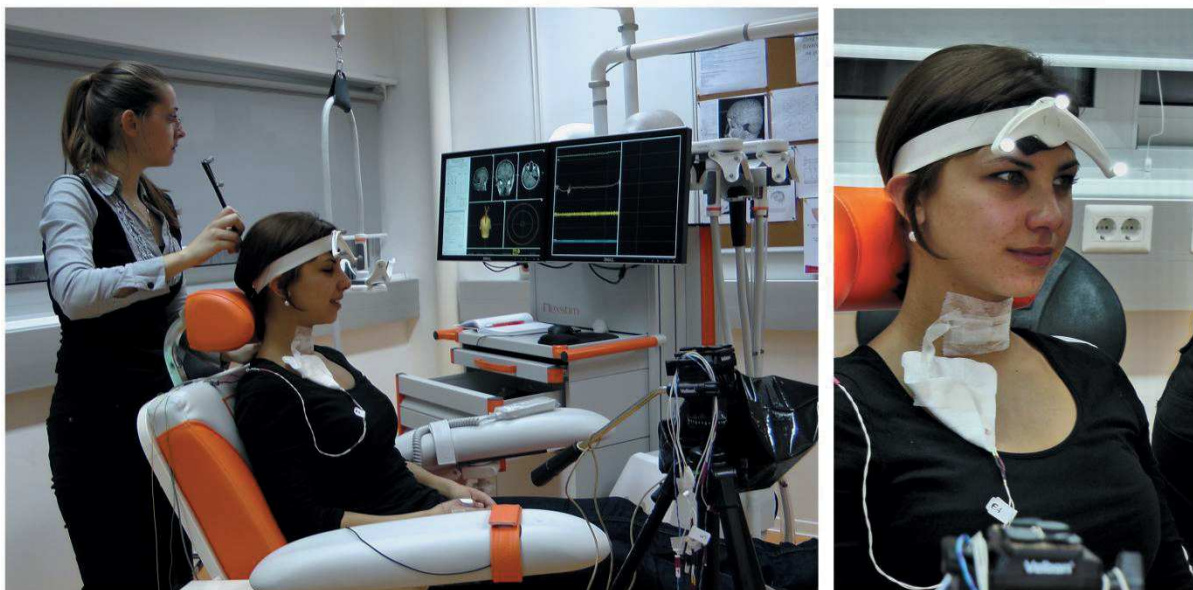U tablici 9., prilog 1. opisane su specifične tehničke karakteristike Nexstim NBS System 4, Helsinki, Finska TMS-NBS.



Slika 13. Navigated Brain Stimulation (NBS) (Nexstim NBS System 4, Helsinky, Finska) u Laboratoriju za Humani i Eksperimentalnu Neurofiziologiju, Medicinskog fakulteta Sveučilišta u Splitu. 1. NBS i detaljna mapa elokventnih regija kore mozga na standardnom prikazu magnetske rezonancije (MRI) (sagitalni, koronarni, aksijalni i 3D prikaz mozga). 2 EMG pojedinih kanala. 3. Ispitivač pridržava zavojnicu u obliku osmice („figure-of-eight“).

8.2.3 Registracija glave ispitanika s 3D- MRI

Automatska obrada strukturalne MRI snimke omogućava vizualizaciju 3D glave i mozga ispitanika putem 3D navigacijskog sustava (NBS). Dijelovi kore mozga se mogu vizualizirati na svim intrakranijalnim dubinama. NBS omogućava registraciju glave ispitanika s 3D-MRI s točnošću od 2 mm. Koristeći optički navođen *tracker pointer*, registracija 12 referentnih točaka (eng. *head alignment*) na skalpu može biti učinjena za samo 40 sekundi. Nakon registracije ispitanika, ispitivač u potpunosti upravlja 3D slikom mozga i glave ispitanika prikazane na ekranu NBS sustava. Koristeći okvir naočala/trake na glavi na kojima/kojoj se nalaze optički senzori (Slika 14.), ispitanik se može opustiti i pomicati tijekom testiranja, bez utjecaja na točnost podataka.

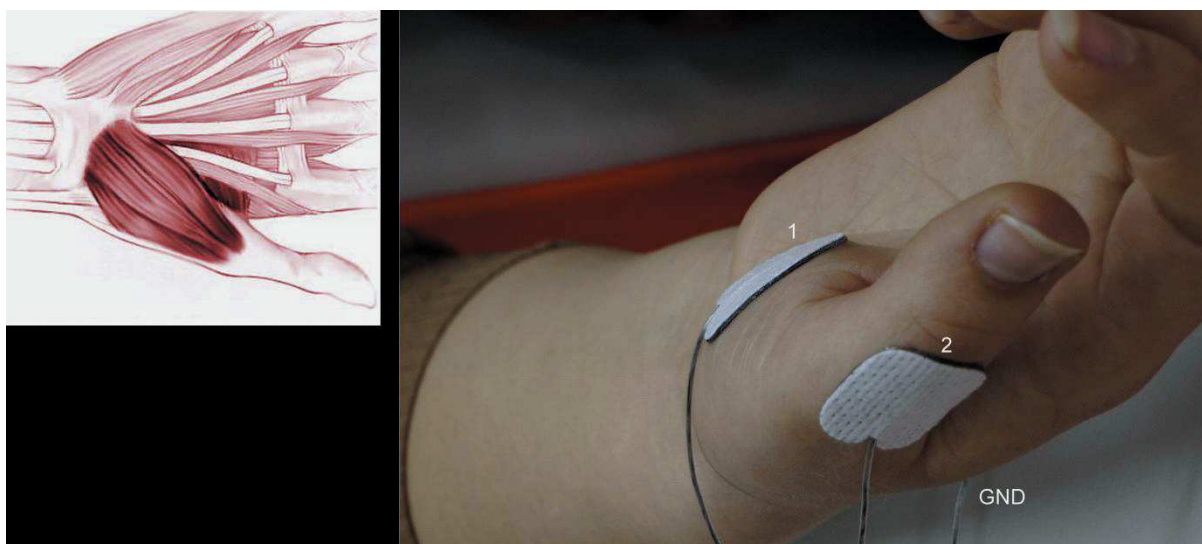


Slika 14. Lijevo: Ispitivač koristi optički navođen „tracker pointer“ i registrira 12 referentnih točaka (eng. head alignment). Desno: Ispitanica ima traku na glavi na kojoj se nalaze tri optička senzora.

8.2.4 Postavljanje elektroda

8.2.4.1 Mali mišić šake – *abductor pollicis brevis mm* (APB mišić)

Površinske elektrode (Neuroline 720 (Ambu Inc, Glen Burnie, MD, SAD)) se postavljaju na mali mišić šake dominantne ruke, *abductor pollicis brevis* (APB) (Slika 15.).



Slika 15. Desno: površinske elektrode postavljene na APB. GND, elektroda za uzemljenje postavljena na metakarpalnom dijelu dorzalne strane šake; 1, aktivna registrirajuća elektroda (G1) postavljena na tenar; 2, referentna elektroda (G2) postavljena na proksimalnu falangu palca; Lijevo: Shematski anatomski prikaz APB.

8.2.4.2 Mišić grkljana – cricothyroideus mm (CTHY mišić)

Za snimanje odgovora iz mišića grkljana koristile su se dvije kukaste žice - elektrode (*hook wire electrodes*); svaka elektroda je promjera 76 μm , obložena teflonom (Slika 16.). Elektroda prolazi kroz iglu promjera 27 gauge (Viasys Healthcare WI, MA). Vrh žice elektrode je ogoljen od teflona u dužini od 2 mm te je zavijen formirajući kuku koja je učvršćuje u tkivu mišića nakon što se igla izvuče iz mišića grkljana. Odgovori su registrirani u desnom krikotiroidnom mišiću, kontralateralno od dominantne stimulirajuće hemisfere. Insercija elektroda je u potpunost bezbolna što su nam potvrdila i prethodna iskustva dobivena s grupom dobrovoljaca i bolesnika. Samo ponekad dobrovoljac/pacijent može osjetiti blagu neugodnost za vrijeme gutanja nakon pozicioniranja elektrode u mišić. Nakon insercije elektroda u krikotiroidni mišić, igle su povučene i pokrивene zbog zaštite ispitanika od slučajnog uboda, i žice upletene. Ispravan položaj elektrode je potvrđen s EMG aktivnošću tijekom lagane vokalizacije.

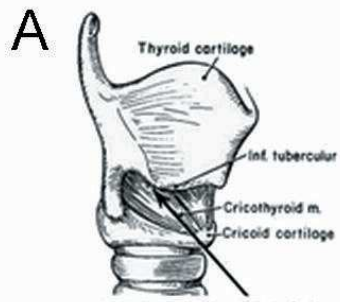
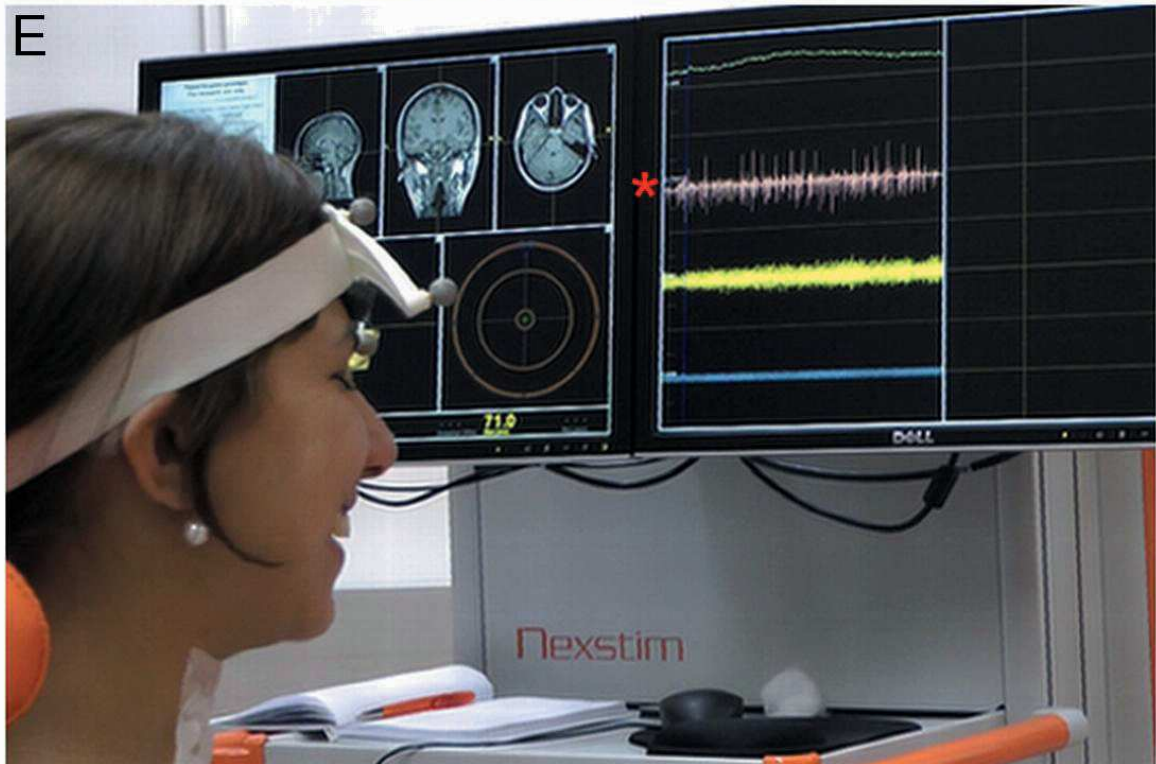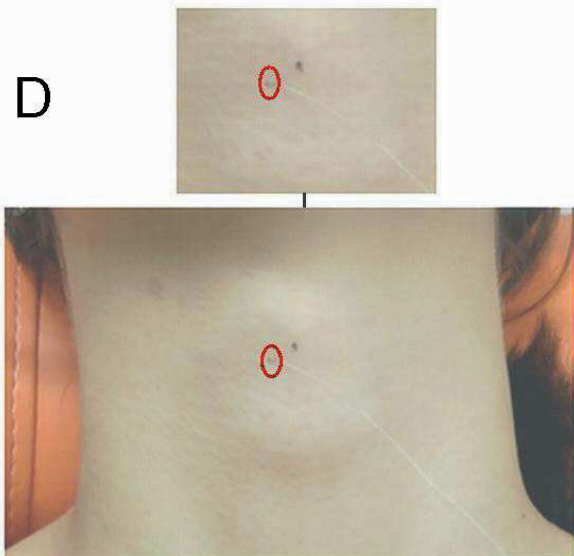
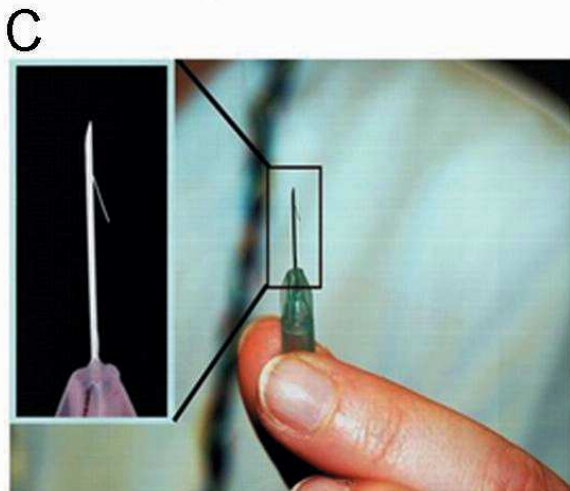
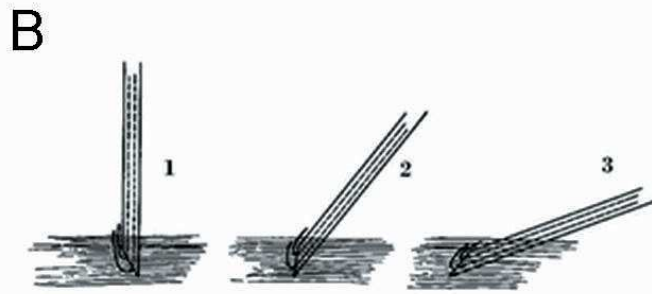
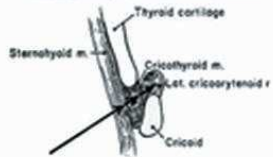


Figure 3. Section of the needle into the cricothyroid muscle.



Slika 16. A) Lateralni prikaz anatomije krikotiroidnog mišića grkljana (CTHY) (prilagođeno prema Hirano i Ohala (1969); B) Optimalni kut insercije electrode u krikotiroidni mišić (Br.3) (prilagođeno prema Hirano i Ohala (1969). C) Kukasta žica-elektroda širine 76 μm koja prolazi kroz iglu promjera 27 gauge; D) Oznaka na koži označava lokaciju insercije elektrode; E) EMG aktivnost u krikotiroidnom mišiću nakon fonacije visoko frekventnog glasa potvrđuje optimalnu poziciju elektrode (kanal označen crvenom zvjezdicom).

8.2.5 Stimulacija i registracija

8.2.5.1 Određivanje lokalizacije motoričkih područja kore mozga

Motoričko područje kore mozga za gornje ekstremitete

- 1) *Primarna motorička kora (M1) za mali mišić šake dominantne ruke (abductor pollicis brevis-APB).*

Određivanje anatomske lokalizacije za dominantni mišić ruke određuje se prema anatomskim smjernicama omega znaka („omega knob“) na aksijalnim MRI prikazima i girusom koji na sagitalnom prikazu mozga izgleda poput „kuke“ (Yousry i sur. 1997) (Slika 17., a i b). Točna lokalizacija M1 za APB se potom određuje mapiranjem/stimulacijom te točke ili područja u blizini i registracijom motoričkih evociranih potencijala (MEPs) iz APB. Ona se koristi kao referentna točka u svim studijama koje koriste nTMS.

Motorička područja kore mozga za govor:

- 2) *Primarna motorička kora (M1) za mišiće grkljana dominantne hemisfere mozga - cricothyroideus mm (CTHY) (Slika 17., c).*

Naši rezultati pokazuju da se M1 za CTHY mišić nalazi lateralnije od M1 za APB (Espadaler, Rogić, Deletis, Leone i sur. 2012) (Prilog 2). Točna lokalizacija M1 za CTHY mišić se određuje mapiranjem/stimulacijom i registracijom neurofiziološkog biljega, odgovora kratke latencije (OKL) iz CTHY mišića.

- 3) *Stražnji dio donjeg frontalnog girusa (op Broca) dominantne hemisfere mozga (Slika 17., c).*

Anatomska lokalizacija op Brocine regije određivala se nakon lokalizacije M1 za APB i CTHY mišiće. Smjernice tijekom određivanja lokalizacije op Brocine regije bile su:

- a) Anatomske topografske karakteristike Brocine regije prema MRI prikazima. Ebeling i sur. (1989) razlikuju četiri tipa topografije žljebova suprasilvijevog područja identificiranih na sagitalnim MRI prikazima. U ovom istraživanju korištenjem neuronavigacijskog sustava

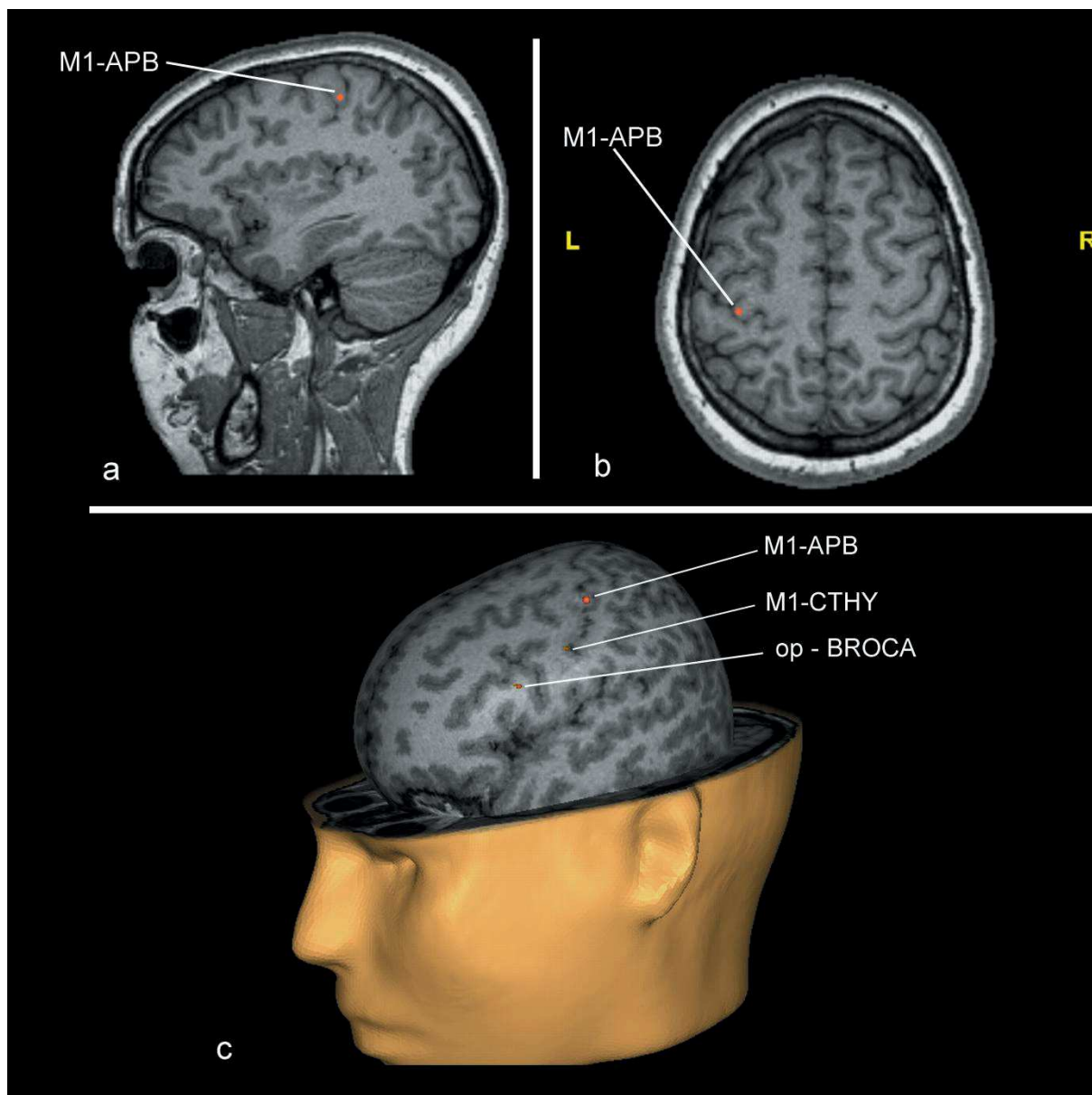
identificirali smo op Brocine regije na MRI prikazima, prema smjernicama topografskih tipova Brocine regije opisanih prema Ebeling i sur. (1989).

b) Podaci o udaljenosti M1 za APB i M1 za CTHY mišiće (Espadaler, Rogić, Deletis, Leone i sur. 2012) (Prilog 2).

c) Anatomske topografske karakteristike centralnog žlijeba prema MRI.

d) Podaci o relativnoj anatomske blizini M1 za CTHY mišić i op Brocine regije. Quiñones-Hinojosa i sur. (2003) su korelirali podatke intraoperacijski izazvanog prekida govora tijekom stimulacije op Brocine regije s MRI prikazima mozga najučestalijih anatomske tipova Brocine regije (Ebeling i sur. 1989) te su dobivene prosječne vrijednosti: 1) 1.69 ± 0.96 cm udaljenost između Silvijeve fisure i lokalizacije prekida govora, 2) 1.44 ± 0.48 cm udaljenost između centralnog žlijeba i lokalizacije prekida govora.

Točna lokalizacija op Brocine regije određuje se mapiranjem/stimulacijom i registracijom neurofiziološkog biljeaga, odgovora duge latencije (ODL) iz CTHY mišića.



Slika 17. Lokalizacija motoričkih područja kore mozga. M1 za APB (M1-APB) određen prema anatomskim smjernicama omega znaka („omega knob“) na aksijalnim MRI prikazima (b) i girusom koji na sagitalnom prikazu mozga izgleda poput „kuke“ (a); (c) 3D MRI s prikazom lokalizacije M1 za APB i lokalizacijom motoričkih područja kore mozga za govor: M1 za CTHY mišić (M1-CTHY) i op Brocine regije (op-Broca); L=left (lijevo), R=right (desno).

8.2.5.2 Parametri stimulacije

U ovoj studiji su se koristile dvije neurofiziološke metodologije stimulacije motoričkih područja kore mozga za govor i registracije specifičnih neurofizioloških biljega (markera) u mišićima grkljana (CTHY mišić):

- 1) Metodologija stimulacije s jednim stimulusom.
- 2) Nova metodologija stimulacije kratkom serijom stimulusa visoke učestalosti (dalje: serija stimulusa): 4 paketa stimulusa, 5 stimulusa unutar jednog paketa, 0.23 ms trajanje pojedinačnog stimulusa, 6 ms interstimulus interval i 250 ms vrijeme između paketa stimulusa.

Obje stimulacijske paradigme (1 i 2) su korištene za izazivanje odgovora kratke latencije (OKL) iz CTHY mišića stimulacijom M1 za CTHY mišić, kao i za izazivanje MEP-a iz APB stimulacijom M1 za APB.

Stimulacijska paradigma (2) je korištena za: izazivanje odgovora dugih latencija (ODL) iz CTHY mišića kod stimulacije op Brocine regije, kao i za izazivanje kliničkih učinaka pseudo prekida govora i pravog prekida govora.

Lokalizacija kortikalne projekcija M1 za APB mišić je određena u prosjeku s intenzitetom 30 % maksimalnog nTMS izlaza. Jednom kada je dobiven MEP u relaksiranom APB mišiću, intenzitet je podešen kako bi se našao prag (*threshold*). Parametri MEP-a za APB mišić su registrirani u mirovanju s intenzitetom 110% maksimalnog izlaza nTMS. Nakon što je pronađena lokalizacija (*hot spot*) za M1-APB, zavojnica se pomiče lateralno odnosu na centralni sulkus kao „vodič“ s pomacima od nekoliko milimetara. Slijedeći cilj je bio odrediti prag za lokalizaciju M1 za CTHY mišić s pomacima zavojnica prema naprijed i natrag (*anterior-posterior direction*) prema centralnom sulkusu. Nakon što je nađena lokalizacija za M1 za CTHY mišić, pomicali smo zavojnicu naprijed prema op dijelu Brocine regije s podešavanjem praga za stimulaciju.

8.2.6 Određivanje parametara neurofizioloških biljega

Neurofiziološki biljeg MI za mišiće grkljana (OKL)

Parametri stimulacije za izazivanje OKL u CTHY mišiću grkljana:

intenzitet stimulacije maksimalnog izlaza (%) i jakost električnog polja (EF) (V/m).

Parametri registriranog OKL u CTHY mišiću grkljana:

latencija OKL (ms) i amplituda OKL (mV).

Latencija početka OKL se određivala od početka pojedinačnog paketa stimulacije do prve defleksije izoelektrične linije. Amplituda OKL se mjerila od maksimalnog negativnog do maksimalnog pozitivnog vrha.

Neurofiziološki biljeg op Brocine regije (ODL)

Parametri stimulacije za izazivanje ODL u CTHY mišiću grkljana:

intenzitet stimulacije maksimalnog izlaza (%) i jakost električnog polja (EF) (V/m).

Parametar registriranog ODL u CTHY mišiću grkljana: latencija ODL (ms).

Latencija početka ODL se određivala od početka pojedinačnog paketa stimulacije do prve defleksije izoelektrične linije.

Osim spomenutog parametra latencije ODL, mjereno je vrijeme u kojem ODL izazivao u odnosu na početak prikazivanja vizualno prezentiranog objekta (VPO). To vrijeme je određivano na tri način: a) apsolutno vrijeme od početka VPO do početka pojavljivanja ODL (VODL), b) vrijeme latencije imenovanja VPO mjereno prvom pojavom mikrofonskog odziva (VI), c) razlika između a i b (VODL-VI).

8.2.7 Facilitiranje izazivanja neurofizioloških biljega

Izazivanje i registracija neurofiziološkog biljega OKL u CTHY mišiću stimulacijom M1 za CTHY mišić metodologijom s jednim stimulusom, facilitirano je laganom vokalizacijom kod 11 ispitanika.

Kod drugih 8 ispitanika i 2 ispitanika kod kojih je aplicirana prethodna metodologija, izazivanje i registracija neurofiziološkog biljega OKL u CTHY mišiću stimulacijom M1 za CTHY mišić novom metodologijom stimulacije serijom stimulusa, facilitirano je zadatkom imenovanja VPO (Slika 18.).

Kod istih ispitanika korišten je isti zadatak facilitacije i metodologije stimulacije za izazivanje i registraciju neurofiziološkog biljega ODL u CTHY mišiću stimulacijom op Brocine regije (Slika 19.)

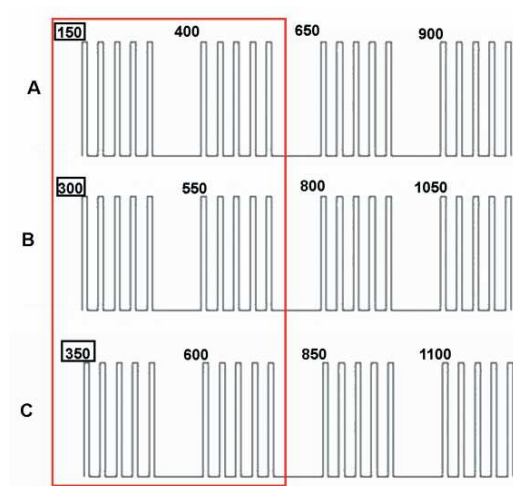
Svaki ispitanik je dva puta prepoznao (imenovao) grupu od 40 slika prije samog mjerenja. 24 slike su korištene za facilitiranje izazivanja ODL, dok je 16 slika korišteno za izazivanje OKL. Slike su preuzete iz tri normativne studije (Snoodgrass i Vanderwar , 1980; Roach i sur. 1996; Cycowitz i sur. 1997) i normirane za hrvatski jezik (Rogić i sur. 2012).

Crno bijele slike su bile prezentirane u programu *Presentation* (Neurobehavioral Systems, Albany, CA) na zaslonu računala (LG 22 "LCD" s rezolucijom 1920 x 1080). Svaka slika je centrirana u sredini ekrana zauzimajući četvrtinu ekrana. Slika je bila prezentirana na bijeloj pozadini dok je na rubovima ekrana bila crna pozadina zbog postavljenog foto senzitivnog senzora za praćenje početka i završetka prezentacije slike (postavljen u desnom kutu ekrana). Vrijeme trajanja prezentacije slike je bilo 3000 ms, te je potom slijedila prezentacija bijelog ekrana u istom trajanju. Zadatak ispitanika je bilo imenovanje prikazanog VPO, a odgovori su snimani *piezo* električnim mikrofonom postavljenim na tronožac udaljen u prosjeku 50 cm od usta ispitanika.

Presentation program je poslao trigger 450 ms nakon VPO za okidanje početka stimulacije nTMS-a. Ova paradigma se koristila za izazivanje neurofiziološkog biljega OKL iz CTHY mišića kod stimulacije M1 za CTHY mišić. Vrijeme u kojemu se očekivao OKL je neposredno prije izgovora, u *pre-EMG* fazi, kao i u tijeku izgovora. *Pre-EMG* faza je karakterizirana pojavom EMG aktivnosti prije (150-250 ms) prije izgovora (Buchthal 1959). Prosječna latencija imenovanja VPO ovisi o jeziku ispitanika (Sanfeliu i Fernandez, 1996).

Prema našim normativnim podacima za Hrvatski jezik prosječno vrijeme imenovanja VPO je između 912 i 1342 ms (Rogić i sur. 2012).

Za izazivanje ODL iz CTHY mišića kod stimulacije op Brocine regije početak stimulacije je bio 300 ms nakon prezentacije VPO kod osam ispitanika, 350 ms kod jednog i 150 ms kod drugog ispitanika. Vremenski segment u kojemu se može izazvati ODL je između 300-600 ms. U našem slučaju ODL se izazivao nakon prvog ili drugog paketa stimulacije, odnosno u pripremnoj fazi govora (*preparatory phase*). Na slici 20., crvenom bojom je istaknuto vrijeme mogućeg izazivanja ODL.

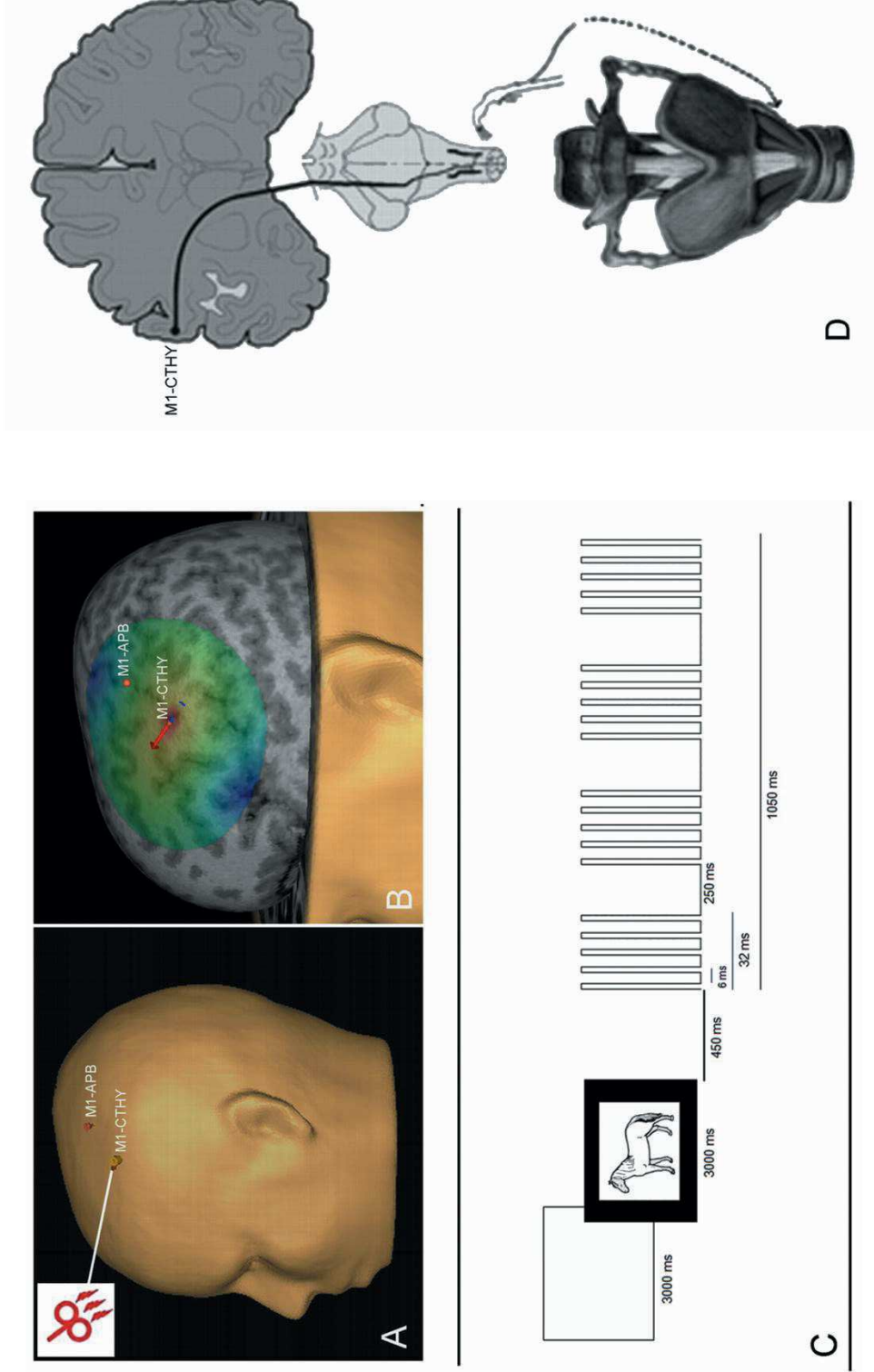


Slika 20. Nova metodologija stimulacije kratkom serijom stimulusa visoke učestalosti: 4 paketa, 5 stimulusa unutar jednog paketa, 0.23 ms trajanje pojedinačnog stimulusa, 6 ms interstimulus interval i 250 ms vrijeme između paketa stimulusa. Izazivanje ODL iz CTHY mišića trigeriranjem stimulacije nakon prezentacije VPO. A) 150 ms nakon VPO; B) 300 ms nakon VPO; C) 350 ms nakon VPO.

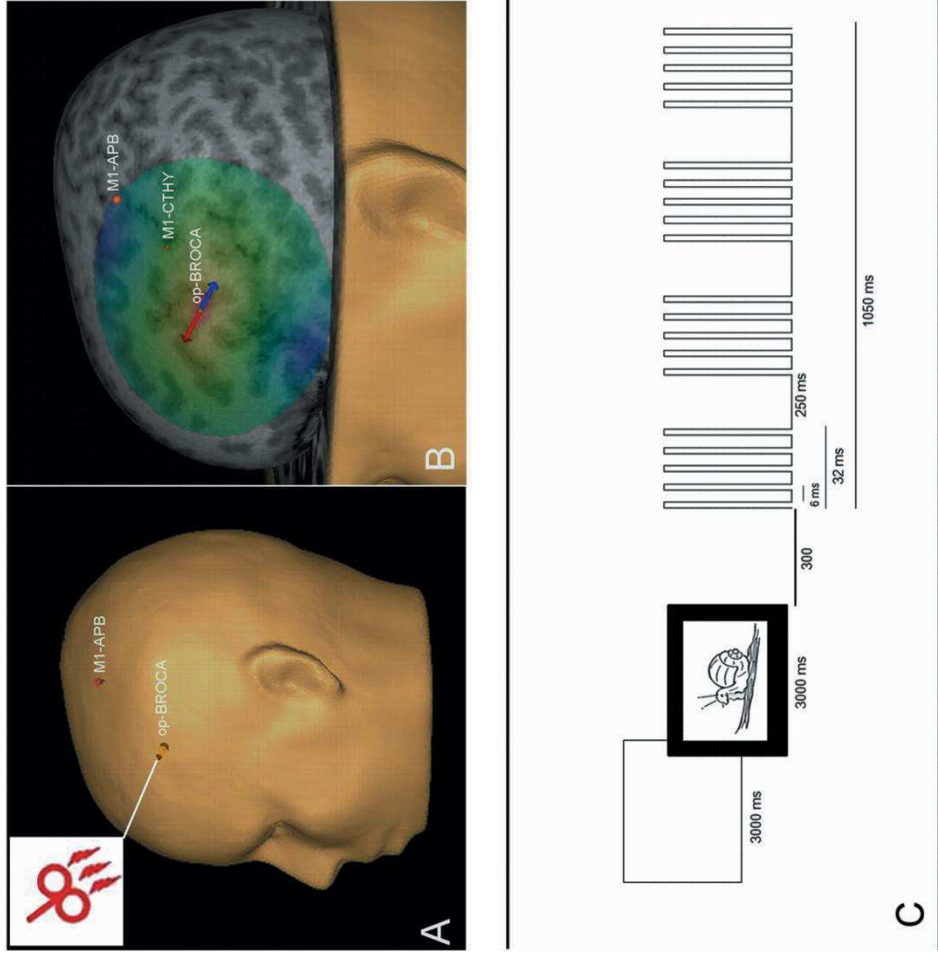
Kod četiri ispitanika provedeno je i kontrolno mjerenje s odmaknutom zavojnicom od glave ispitanika tijekom zadatka VPO. Intenzitet stimulacije je kod jednog ispitanika bio na gotovo najnižoj razini nTMS izlaza (7%), dok je kod ostala tri ispitanika intenzitet bio istovjetan onome tijekom „prave“ stimulacije. Kontrolno mjerenje je učinjeno kako bi se isključio „mikro refleksi“ (Bickford i sur. 1964; 1966).

Svi odgovori ispitanika su registrirani u zasebne kanale integriranog EMG-a, nTMS-NBS sustava: kanal 1: MEP iz APB; kanal 2: OKL ili ODL iz CTHY mišića; kanal 3: odgovor ispitanika sniman mikrofonom; kanal 4: početak i završetak prezentacije VPO praćen foto senzitivnim senzorom (postavljen u desnom kutu ekrana); kanal 5: triger za određivanje vremena apliciranja stimulusa. Registrirani podaci se pohranjuju u nTMS-NBS sustav kao EDF datoteke (European Data Format).

Na slici 21. prikazan je *set-up* testiranja



Slika 18. Shematski prikaz metodologije stimulacije i registracije neurofiziološkog biljeaga (OKL) M1 za CTHY mišić za ispitivanja Br.3 tijekom zadatka imenovanja VPO. (A) 3D-MRI prikaz glave i magnetske stimulacije M1 za CTHY mišić; (B) 3D-MRI prikaz mozga na dubini 26 mm (peeling view) i aksijalnoj dubini 104 mm (axial depth). U stvarnom vremenu prikaz električnog polja (EP) stimulirajuće zavojnice (44 V/m). Crveno polje na spoju dviju strelica prikazuje područje mozga s najjačim EP. Žuta, zelena i plava boja pokazuju područja mozga koja su progresivno manje stimulirana. (C) Zadatak imenovanja VPO sa shematskim prikazom nove metodologije stimulacije kratkom serijom stimulusa visoke učestalosti. Presentation program je sloo trigger 450 ms nakon jezgre vagalnog živca u moždanom deblu i CTHY mišić.



Slika 19. Shematski prikaz metodologije stimulacije i registracije neurofiziološkog biljeaga (ODL) za op Brocine regije jednog ispitanika Br. 3 tijekom zadatka imenovanja VPO . (A) 3D-MRI prikaz lubanje i magnetske stimulacije op Brocine regije; (B) 3D-MRI prikaz mozga na dubini 26 mm (peeling view) i aksijalnoj dubini 104 mm (axial depth). U stvarnom vremenu prikaz električnog polja (EP) stimulirajuće zavojnice (48 V/m). Crveno polje na spoju dviju strelaca prikazuje područje mozga s najjačim EP. Žuta, zelena i plava boja pokazuju područja mozga koja su progresivno manje stimulirana. (C) Zadatak imenovanja VPO sa shematskim prikazom nove metodologije stimulacije kratkom serijom stimulusa visoke učestalosti. Skala nije početka stimulacije. (D) Shematski prikaz atomske strukture: MI za CTHY mišić, kortikobulbarni put, jezgre vagalnog živca u moždanom deblu i CTHY mišić

8.2.8 Klinički kriteriji za razlikovanje prekida govora i pseudo prekida govora

Za izazivanje poremećaja govora, pravog prekida govora i pseudo prekida govora, koristili smo gotovo identičnu paradigmu facilitacije neurofizioloških biljega, s razlikom da je izmjenjivanje VPO bilo učestalije (umjesto 3000 ms pauze između slika, testirali smo s 2000 ms). Ovo testiranje je bilo urađeno u posebnom testu ali s identičnim mjestom stimulacije s kojeg se izazvao OKL/ODL (Slika 21.). Osim toga koristili smo i test brojanja koristeći znamenke s tri broja.

Klinički kriteriji za razlikovanje prekida govora:

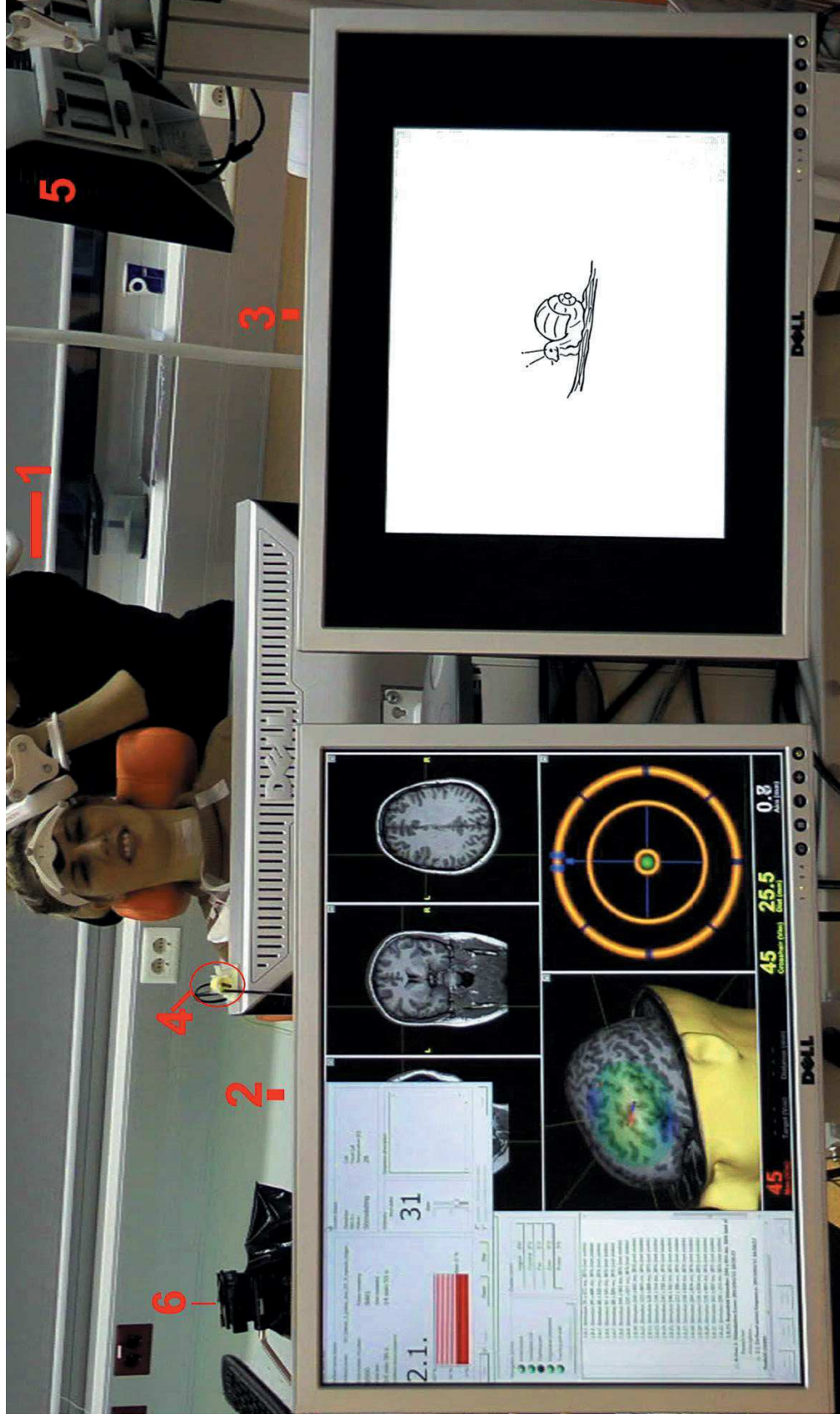
- a) Izazivanje potpunog prekida govora tijekom imenovanja VPO ili tijekom brojanja.
- b) Prema podacima iz literature prekid govora nije praćen kontrakcijama mišića lica, usta, ždrijela i grkljana. U našoj studiji su opservirane kontrakcije mišića lica i usta.
- c) Nisu izazvani kvalitativni poremećaji govora (jezične pogreške).

Klinički kriteriji za razlikovanje pseudo prekida govora

- a) Prema podacima iz literature pseudo prekid govora je karakteriziran kontrakcijama mišića lica, usta, ždrijela i grkljana a izazvan je često osim stimulacijom M1 za iste mišiće i direktnom stimulacijom kranijalnih živaca. U ovoj studiji su opservirane kontrakcije mišića lica i usta.
- b) Nisu izazvani kvalitativni poremećaji govora (jezične pogreške).

Cjelokupno testiranje je dokumentirano digitalnom video kamerom Panasonic HDC-SDT750, Full HD 1929x1080 Progressive (*3D and 2D Functions*) radi kasnije analize.

Specijalist neurolog je u *offline* analizi na osnovi video dokumentiranih podataka odredio da li se izazvao pravi prekid ili pseudo prekid govora, međutim nije bio obaviješten koja regija kore mozga je bila stimulirana, op Brocine regije ili M1 za mišiće grkljana.



Slika 21. Ispitanik tijekom imenovanja VPO. (1) Ispitivač pridržiava zavojnicu na dominantnoj hemisferi ispitanika s lokalizacijom stimulacije na op Brocine regije (2). (3) VPO prikazan u crno bijeloj boji. (3) i (4) ekrani su identični, s time da ekran (4) ima postavljen fotosenzitivni senzor u desnom kutu ekrana za registraciju početka/završetka prezentacije VPO. (5) Dva ekrana za ispitivača, jedan ekran identičan ekranu (2) i drugi ekran s online EMG prikazom odgovora. (6) Mikrofon udaljen otprilike 50 cm od ispitanika.

8.3 Analiza podataka

8.3.1 Konverzija .edf datoteke u .wav datoteku

Prije konvertiranja .edf datoteke u .wav datoteku izvršena je pregled pojedinačnih kanala u *Polyman* programu. Kao što je već ranije napomenuto, nTMS-NBS sustava pohranjuje podatke koji se zapisuju u datoteku formata EDF. EDF format datoteke je pogodan format za pohranu višekanalnih signala, no ne postoji mnogo programa koji nude mogućnosti detaljnije obrade i analize pohranjenih signala. Iz tog razloga je važno EDF format konvertirati u drugi, pogodniji, format za obradu i analizu. Pomoću programa MATLAB izvršena je konverzija datoteke formata EDF u datoteku formata WAV. Funkcija „konverzija_EDF_WAV.m“ je posebno napisana za potrebe rada u Laboratoriju za Humanu i Eksperimentalnu Neurofiziologiju (LAHEN), Medicinskog fakulteta Sveučilišta u Splitu (autorica Maja Peklić, dipl. ing. u diplomskom radu obranjenom 2011 godine na Fakultetu Elektrotehnike i Računarstva, Sveučilište u Zagrebu).

Naziv novonastale WAV datoteke u sebi uključuje puni naziv EDF datoteke koja se konvertirala, puni naziv kanala koji je konvertiran, potenciju broja deset koja se koristila prilikom konverzije (deset na minus 2 ili deset na minus 3) i mjernu jedinicu u kojoj je kanal bio pohranjen u EDF datoteci. WAV datoteka je pohranjena s 32 bita i s istom frekvencijom uzorkovanja koja se koristila u EDF datoteci.

8.3.2 Izrezivanje snimljenog materijala i izjednačavanje vremena

Izrezivanje željenog materijala izvršeno je uz pomoć programa *Audacity* 1.3.13-beta, besplatnog softvera, kojeg je razvila grupa volontera i distribuirala putem GNU General Public License (GPL). Od interesa je bilo 5 zasebnih kanala sada pohranjenih u WAV datoteci: kanal 1: MEP iz APB; kanal 2: EMG iz CTHY mišića; kanal 3: odgovor ispitanika sniman mikrofonom; kanal 4: početak i završetak prezentacije VPO praćen foto senzitivnim sensorom; kanal 5: *trigger* za određivanje vremena apliciranja stimulusa. Budući da je od važnosti bilo vrijeme apliciranja stimulacije pojedini kanali su se nakon izrezivanja pohranjivali zajedno s kanalom 5, ali ne više kao mono WAV datoteke već kao stereo WAV datoteke da bi se olakšala kasnija analiza signala u programu *Praat*. Frekvencija uzorkovanja bila je 44100 Hz. Novostvorena WAV datoteka imala je dva odvojena kanala, lijevi i desni. To je urađeno jer programska podrška Praat u istom prozoru ne omogućava istovremenu

(paralelnu) analizu više različitih WAV zvučnih datoteka, ali zato se mogu učitati i mono i stereo WAV datoteke. Stereo WAV datoteku smo koristili radi mogućnosti analize u istom prozoru istovremenu analizu dvaju različitih signala. U stereo WAV datoteke pohranjuju se po dvije postojeće mono WAV datoteke u nekoliko različitih kombinacija: 1) jedan kanal je EMG iz CTHY mišića, drugi kanal je *trigger* za određivanje vremena apliciranja stimulusa, 2) jedan kanal je EMG iz CTHY mišića, drugi kanal je odgovor ispitanika snimljen mikrofonom.

Nadalje, u Praat programu smo izvršili izjednačavanje vremena snimljenog materijala. U „*Praat Objects*“ prozor se učitavaju WAV datoteke koje se žele analizirati. Datoteka se učitava s „*Text Grid*“, te možemo odrediti i izjednačiti željene vremenske odsječke snimljenog materijala.

Analiza podataka izvršena je u programu *SigView v 2.4.0* (Obradović G & Signal Lab, 1995-2012) a najučestalije primjenjivanje metode analize EMG odgovora iz CTHY mišića bile su: 1) izračunavanje usrednjenog signala, 2) ponovljivost signala, 3) preklapanje/superponiranje („*overlay*“ funkcija), 4) pojasno filtiranje (*bandpass filtering*) frekvencijskog raspona 100-22050 Hz (uvijek je bilo naznačeno ukoliko je urađeno filtriranje), 5) upotreba DC „*shift*“ funkcije (DC uklanjanje).

8.4 Veličina uzorka i statistički postupci

Veličina uzorka

Broj ispitanika odredili smo na temelju rezultata prethodnih istraživanja (Deletis i sur. 2008; Deletis i sur. 2009). Na temelju podataka o vremenima latencije odgovora u mišićima grkljana dobivenih u prethodnim radovima (prosjeck±SD) (14.44±0.55 za M1 područje i 43.35±0.52 ms za Brocino područje) izračun potrebne veličine uzorka pokazao nam je da bismo već s 5 ispitanika imali preko 99% snage istraživanja za ispitivanje takve razlike na razini statističke značajnosti od 0.05. Odlučili smo ipak u istraživanje uključiti veći broj (n=19) ispitanika s obzirom na moguće interindividualne razlike. Na taj način osigurali smo nedvojbeno dovoljno statističke snage u ovom istraživanju.

Statistički postupci

Za provjeru raspodjele podataka korišten je Kolmogorov-Smirnov test. Budući da niti jedna ispitana raspodjela za metodologiju stimulacije s jednim stimulusom i novu metodologiju stimulacije kratkom serijom stimulusa visoke učestalosti nije statistički značajno odstupala od normalne, kao mjere centralne tendencije i raspršenja korištene su aritmetička sredina i standardna devijacija te parametrijski postupci prilikom usporedbi prosječnih vrijednosti. Za usporedbu vrijednosti dobivenih pomoću dvije metode podraživanja M1 za CTHY mišić (na različitim ispitanicima) korišten je *t-test* za nezavisne uzorke.

Prilikom deskripcije sumarnih rezultata za pojedine ispitanike kod kojih su dobiveni ODL "paketima stimulusa", u grafičkim prikazima su korištene aritmetičke sredine i 95% interval pouzdanosti (Confidence Interval-CI). Na taj način, analizirajući preklapanje, odnosno nepreklapanje 95% CI omogućena je inferencija o razlikama u dobivenim vrijednostima između ispitanika.

Povezanost između latencija ODL i vremena izazivanja ODL i vremena u kojem je imenovan prikazani VPO, ispitana je izračunom Pearsonovog koeficijenta korelacije.

Razina statističke značajnosti za sve usporedbe bila je $P < 0.05$.

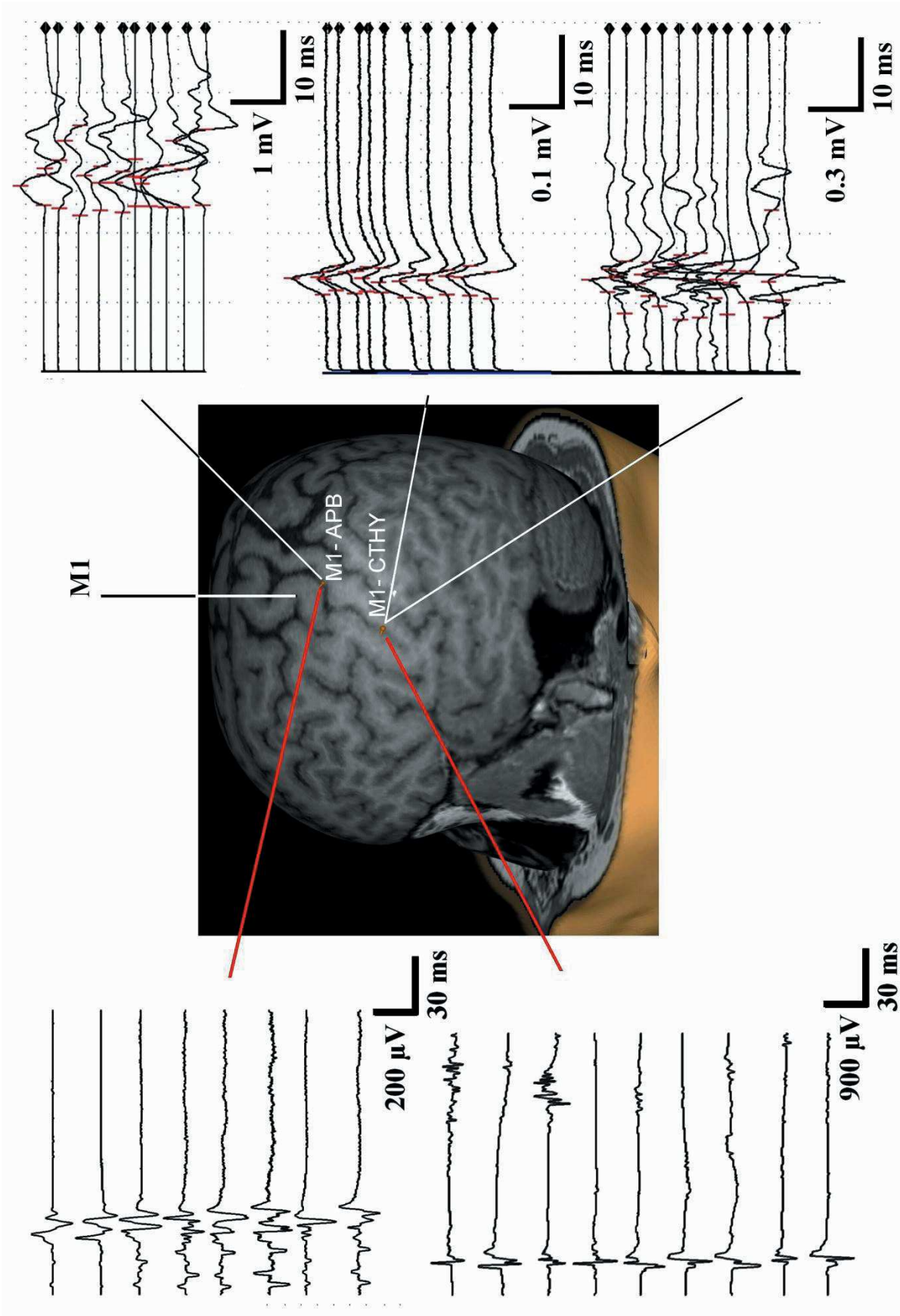
9. REZULTATI

Neurofiziološki biljeg M1 za mišiće grkljana (OKL)

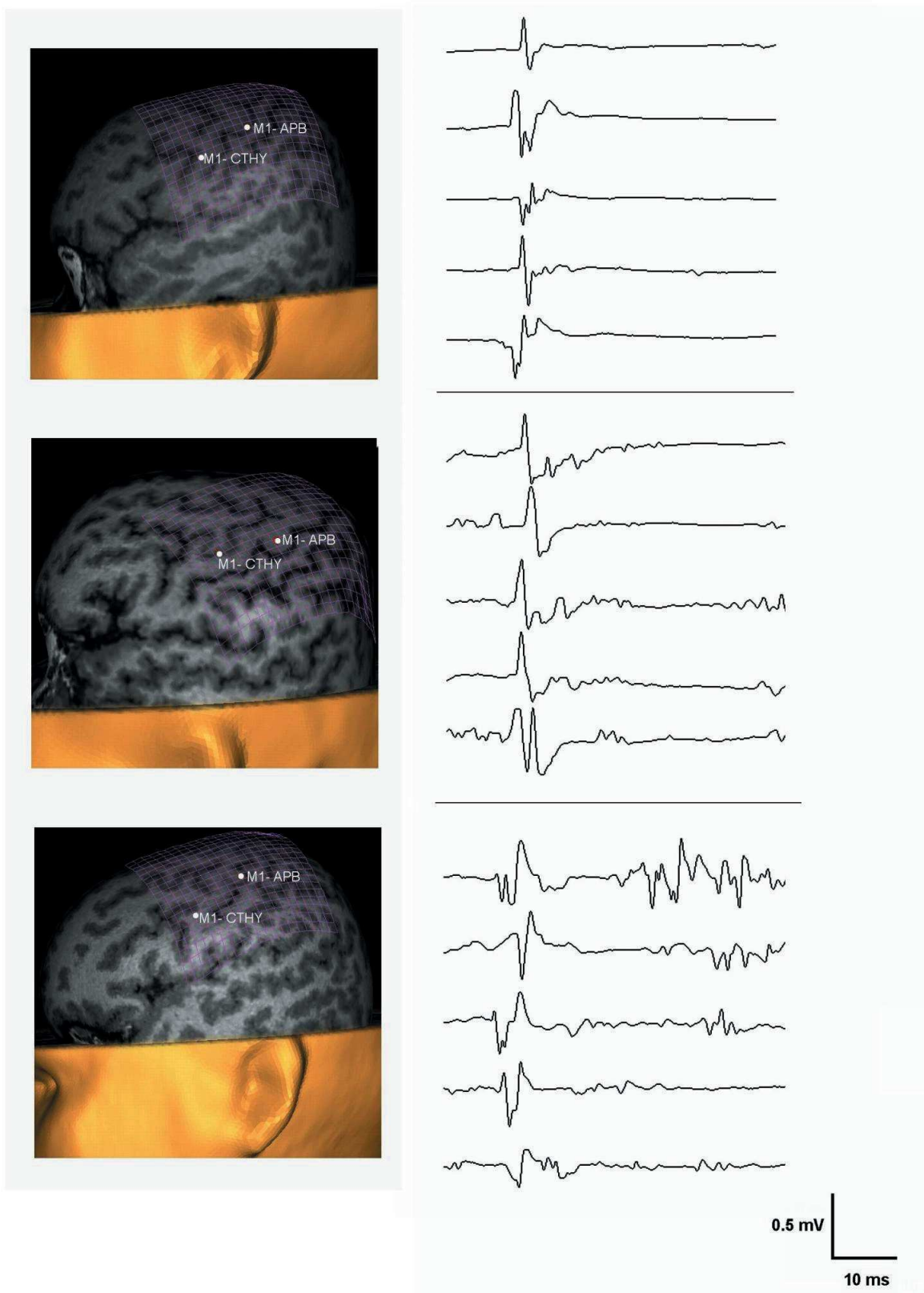
Kod svih 19 zdravih ispitanika stimuliran je M1 za CTHY mišić te je registriran OKL u CTHY mišiću kod obje aplicirane metodologije stimulacije, s jednim stimulusom i serijom stimulusa.

Na slici 22. za jednog ispitanika prikazana je ponovljivost izazivanja OKL u CTHY mišiću stimulacijom M1 za CTHY mišić, i ponovljivost MEP odgovora iz APB stimulacijom M1 za APB s obje korištene metodologije. Na slici 23. prikazana je ponovljivost izazivanja neurofiziološkog biljega (OKL) M1 za CTHY mišić kod tri ispitanika novom metodologijom serije stimulusa.

Osobine OKL su: jednostavna morfologije i obično bifazičan izgled.



Slika 22. Lijevo: Ponovljivost OKL u CTHY mišić stimulacijom M1 za CTHY mišić i MEP-a iz APB mišića stimulacijom M1 za APB mišić novom metodologijom stimulacije kratkom serijom stimulusa; Desno: Ponovljivost izazivanja MEP-a iz APB mišića stimulacijom M1 za APB mišić i ponovljivost OKL u CTHY mišiću metodologijom stimulacije s jednim stimulusom; M1, primarna motorička kora. U sredini: kortikalna lokalizacija M1 za APB i M1 za CTHY mišiće.



Slika 23. Ponovljivost izazivanja neurofiziološkog biljega (OKL) M1 za CTHY mišić kod tri ispitanika. **Lijevo:** kortikalna lokalizacija M1 za APB i M1 za CTHY mišiće. **Desno:** Ponovljivost izazivanja OKL u CTHY mišiću stimulacijom M1 za CTHY mišić novom metodologijom stimulacije kratkom serijom stimulusa.

Kod 11 ispitanika koristili smo metodologiju stimulacije s jednim stimulusom tijekom lagane facilitacije (vokalizacije). Raspodjela dobivenih parametara stimulacije i registracije OKL u CTHY mišiću je bila normalna ($P > 0.05$) (Tablica 1. u Prilogu 1.). Dobiveni rezultati za sve ispitanike su slijedeći:

Parametri stimulacije za izazivanje OKL u CTHY mišiću: intenzitet stimulacije 45.64 ± 17.68 % i jakost električnog polja (EF) 99.91 ± 23.58 V/m, a parametri registriranog OKL u CTHY mišiću: latencija OKL 11.90 ± 1.27 ms i amplituda OKL 0.20 ± 0.17 m. (Tablica 2. i Tablica 2. u Prilogu 1.).

Kod drugih 8 ispitanika i 2 ispitanika kod kojih je aplicirana prethodna metodologija koristili smo novu metodologiju stimulacije kratkom serijom stimulusa tijekom imenovanja VPO. Raspodjela dobivenih parametara stimulacije i registracije OKL u CTHY mišiću je bila normalna ($P > 0.05$) (Tablica 3. u Prilogu 1.). Dobiveni rezultati su slijedeći:

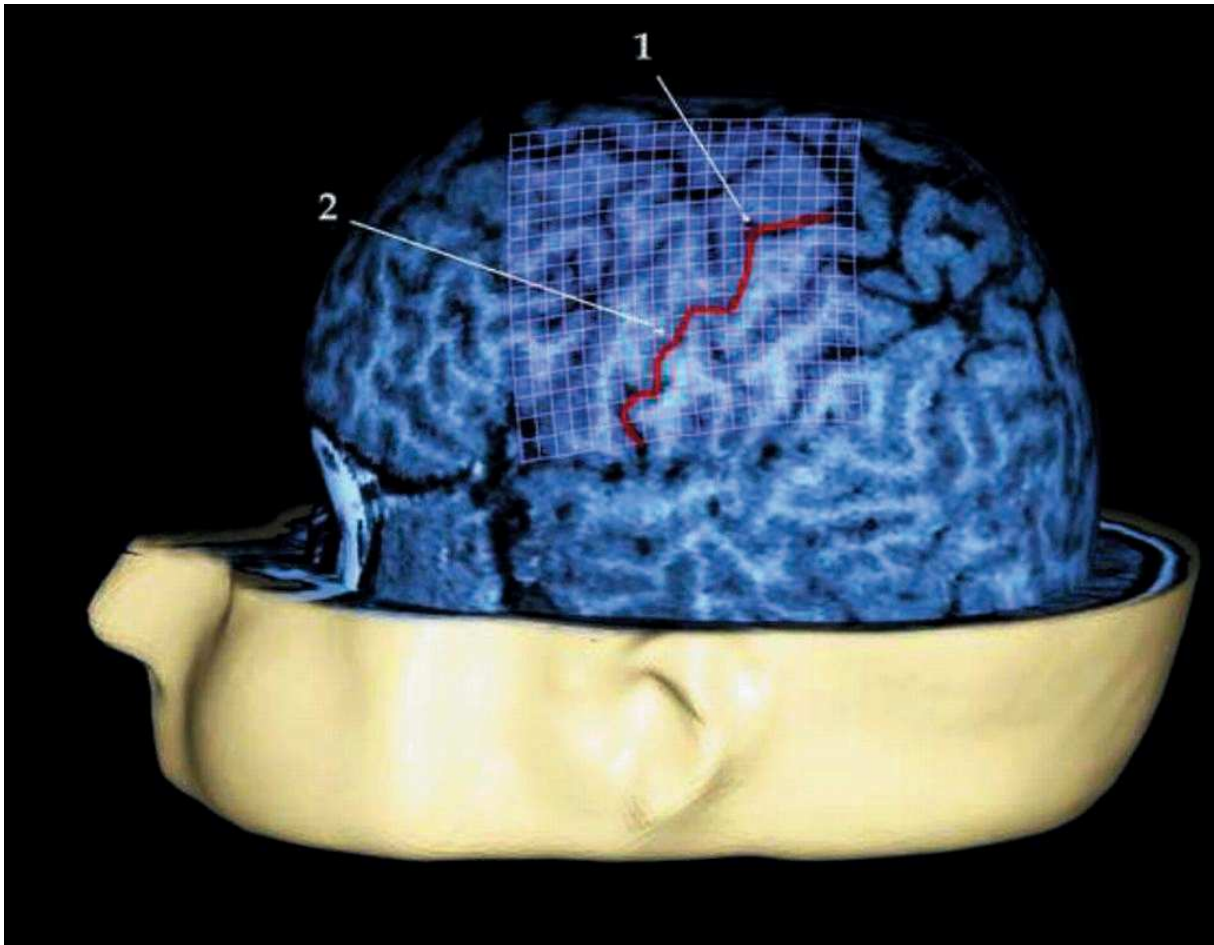
Parametri stimulacije za izazivanje OKL u CTHY mišiću: intenzitet stimulacije 38.30 ± 3.68 % i jakost električnog polja (EF) 57.94 ± 9.46 V/m, a parametri registriranog OKL u CTHY mišiću: latencija OKL 12.66 ± 1.09 ms i amplituda OKL 0.44 ± 0.40 mV. (Tablica 2. i Tablica 4. u Prilogu 1.).

Nadalje, rezultati su pokazali da ne postoje statistički značajne razlike u OKL parametrima (latencija, amplituda i intenzitet) između dvije korištene metodologije (Tablica 5. u Prilogu 1.). Statistički značajne razlike postoje za EF parametar.

Tablica 2. Deskriptivna statistika OKL parametara za dvije korištene metodologije stimulacije, s jednim stimulusom i kratkom serijom stimulusa.

	Metodologija	Broj ispitanika	Prosjeak	Standardna Devijacija	Standardna greška prosjeka
Latencija OKL (ms)	jedan stimulus	11	11,8955	1,26528	,38150
	serija stimulusa	10	12,6600	1,08989	,34465
Amplituda OKL (mV)	jedan stimulus	11	,1965	,16513	,04979
	serija stimulusa	10	,4434	,39832	,12596
Intenzitet (%)	jedan stimulus	11	45,6364	17,67638	5,32963
	serija stimulusa	10	38,3000	3,68330	1,16476
EF (V/m)	jedan stimulus	11	99,9091	23,58158	7,11011
	serija stimulusa	10	57,9400	9,46293	2,99244

Normalna je bila raspodjela dobivenih parametara za MEP odgovore u APB mišiću kao referentnoj točki u nTMS studijama ($P > 0.05$) (Tablica 1. u Prilogu 1.). Latencija MEP odgovora je 22.76 ± 1.69 ms, amplituda 0.61 ± 0.51 mV, na intenzitetu 39.45% i EF 75.91 ± 14.52 V/m (Tablica 2. u Prilogu 1.). Nadalje, reprezentacija M1 za CTHY mišić nalazi se 25.2 ± 6.52 mm lateralno od M1 za APB mišić (Tablica 1. u Prilogu 1., Slika 24.) (Espadaler, Rogić, Deletis i sur. 2012) (Prilog 2).



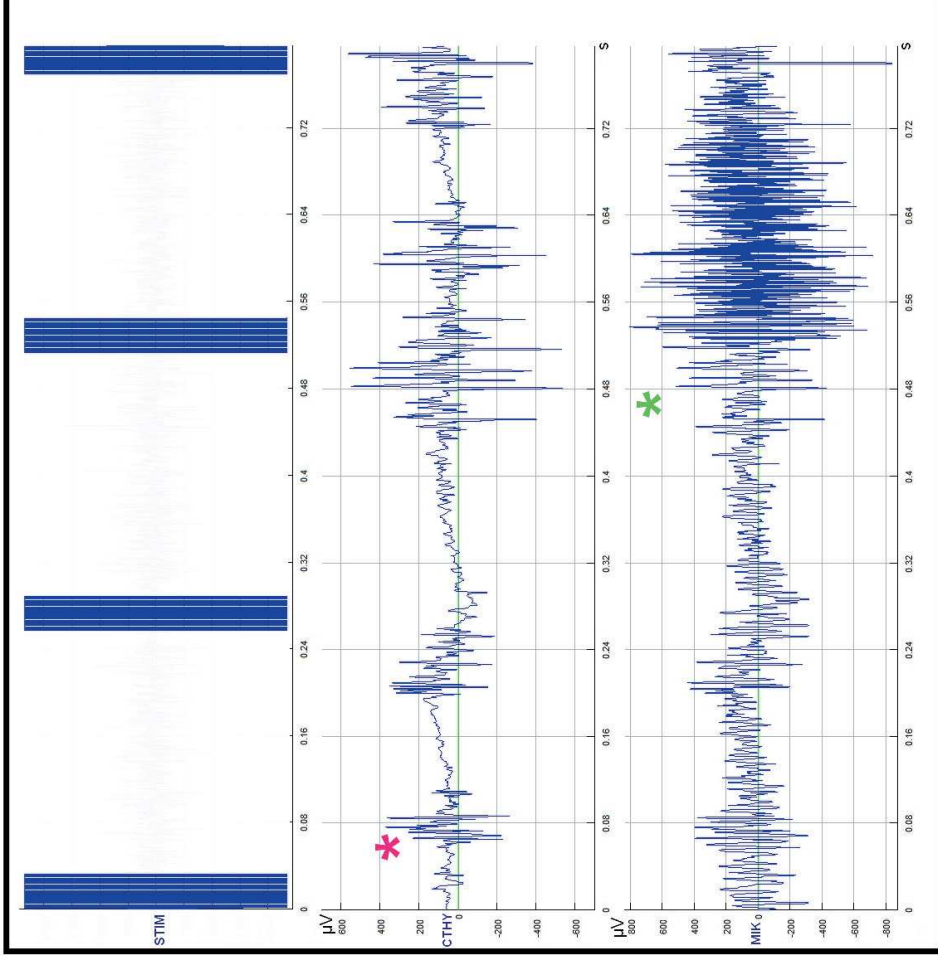
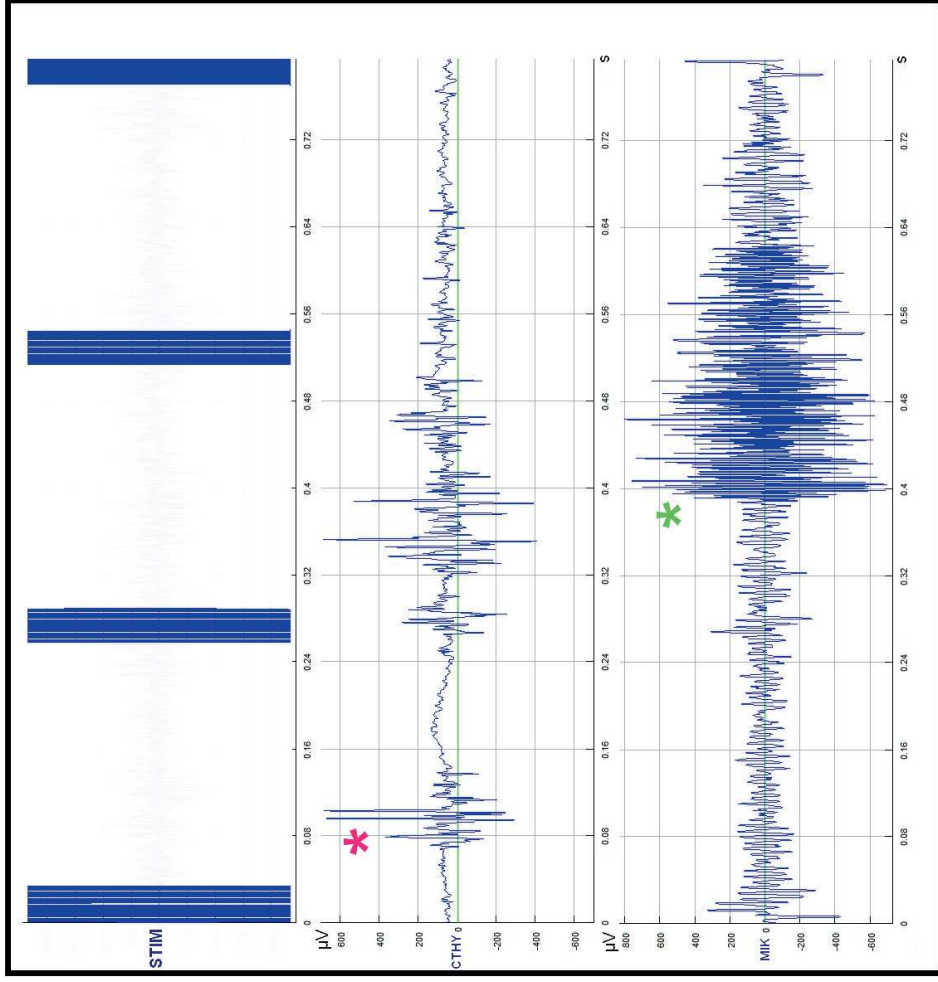
Slika 24. 3D lokalizacija M1 kore mozga za APB (1) i CTHY (2) mišiće za jednog ispitanika. Napomena: istaknuta crvena linija označava centralni sulkus. Svaki kvadrat unutar mreže predstavlja udaljenost od 5 mm.

Neurofiziološki biljeg op Brocine regije (ODL)

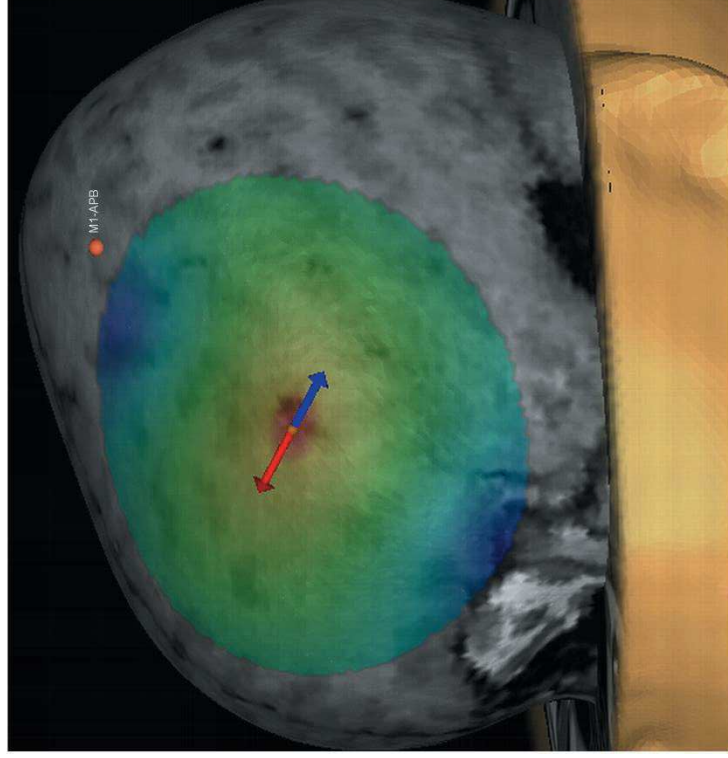
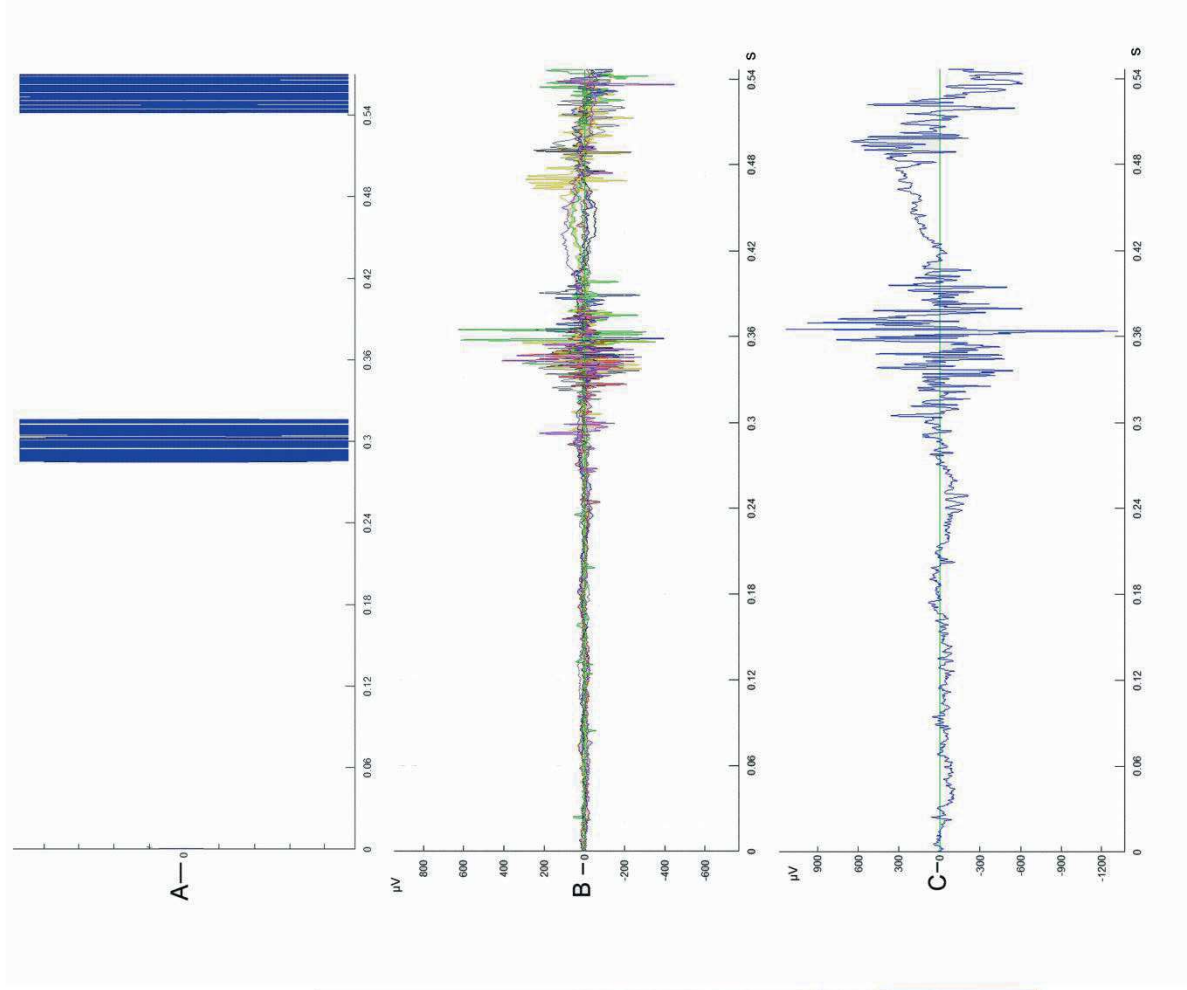
Pomicanjem mjesta stimulacije ispred lokalizacije M1 za CTHY mišić prema op dijelu Brocine regije donjeg dijela frontalne vijuge izazvali smo ODL u CTHY mišiću kod svih 10 zdravih ispitanika kod kojih smo koristili novu metodologiju stimulacije kratkom serijom stimulusa tijekom imenovanja VPO.

Na slici 25. za jednog ispitanika je prikazana ponovljivost izazivanja ODL u CTHY mišiću stimulacijom op Brocine regije i odnos vremena početka pojavljivanja ODL i početka imenovanja VPO. Na slici 26. Prikazana je ODL u CTHY mišiću s ponovljenom lokalizacijom stimulacije i EMG prikazom 300 ms prije apliciranja stimulacije, odnosno vremena prikazivanja VPO. Uočava se nepostojanje EMG aktivnosti u CTHY mišiću.

Osobine ODL su: polifazičan izgled, duža latencija i trajanje u odnosu na OKL, te varijabilnost latencije početka (*jittering*).



Slika 25. Ponovljivost izazivanja neurofiziološkog biljeaga (ODL) za op dio Brocine regije za ispitanika Br. 3. CTHY predstavlja kanal s prikazom ODL (roza zvjezdica) i EMG tijekom izgovora; MIK predstavlja kanal s prikazom pojedinačnih paketa stimulusa. Stimulacija je započela 300 ms poslije prezentacije VPO. Nula vremena označava početak stimulacije; Prikaz odnosa početka registracije ODL (roza zvjezdica) i relativnog početka imenovanja VPO snimanog mikrofonom (zelena zvjezdica) u tijeku dva pojedinačna testiranja (lijevo i desno); Razlika vremena pojave ODL i početka imenovanja VPO: Lijevo: ~317 ms; Desno: ~443 ms; s =sekunda; μV =mikrovolt.



Slika 26. Neurofiziološki biljez za op dio Brocine regije (ODL) za ispitnika Br. 3 s ponovljenom lokalizacijom stimulacije (A). Prikaz prva dva od četiri aplicirana paketa stimulusa i prikaz vremena 300 ms prije početka stimulacije.; (B) Preklapanje ODL iz CTHY mišića; (C) Uprosječeni ODL, uz DC uklanjanje. Lijevo 3D MR ispitnika s lokalizacijom mjesta stimulacije. s=sekunda; µV=mikrovolt.

Raspodjela dobivenih parametara stimulacije i registracije ODL u CTHY mišiću je bila normalna za svakog ispitanika pojedinačno (Tablice 6.1.-6.10 u Prilogu 1.) i za sve ispitanike zajedno (Tablica 7. u Prilogu 1.).

Parametri stimulacije za izazivanje ODL u CTHY mišiću: intenzitet stimulacije 36.34 ± 4.94 % i jakost električnog polja (EF) 57.68 ± 10.58 V/m, a latencija ODL 58.50 ± 5.90 ms. (Tablica 3.). Deskriptivna statistika za latenciju ODL za svakog ispitanika prikazana je u tablici 4. Osim spomenutog parametra latencije ODL, mjereno je vrijeme u kojem se on izazivao u odnosu na početak prikazivanja VPO. Rezultati toga vremena određivani na tri načina su: a) apsolutno vrijeme od početka VPO do početka pojavljivanja ODL (VODL) 423.50 ± 115.31 ms, b) vrijeme latencije imenovanja VPO mjereno prvom pojavom mikrofonskog odziva (VI) 684.07 ± 91.48 ms i c) razlika između a i b (VODL-VI) 260.58 ± 96.17 ms (Tablica 3.). Kod sedam ispitanika ODL je izazvan 358 ± 6.19 ms nakon VPO, kod jednog ispitanika 463.69 ± 4.57 ms nakon VPO, i kod jednog 601.50 ± 6.31 ms nakon VPO. Rezultati su pokazali da nije bilo statistički značajne povezanosti latencije ODL i razlike VODL-VI kod svih ispitanika (Pearson $r=0.190$, $P=0.115$).

Tablica 3. Deskriptivna statistika dobivenih parametara za ODL novom metodologijom stimulacije kratkom serijom stimulusa.

	Prosjek	Standardna Devijacija	Medijan	Percentil 25	Percentil 75	Minimum	Maksimum
Latencija ODL (ms)	58,50	5,90	58,77	51,50	63,69	50,43	67,67
EF (V/m)	57,68	10,58	59,00	47,30	68,00	42,00	70,71
VODL (ms)	423,50	115,31	361,43	357,60	463,69	350,43	661,10
VI (ms)	684,07	91,48	667,27	650,40	738,90	559,43	876,75
VODL-VI (ms)	260,58	96,17	293,47	209,00	325,77	94,70	413,06
Intenzitet (%)	36,34	4,94	36,50	32,60	40,00	29,80	45,00

EF (electric field) (V/m); VODL=vrijeme u kojem je izazvan ODL (ms); VI=vrijeme latencije imenovanja VPO (ms); razlika VODL-VI

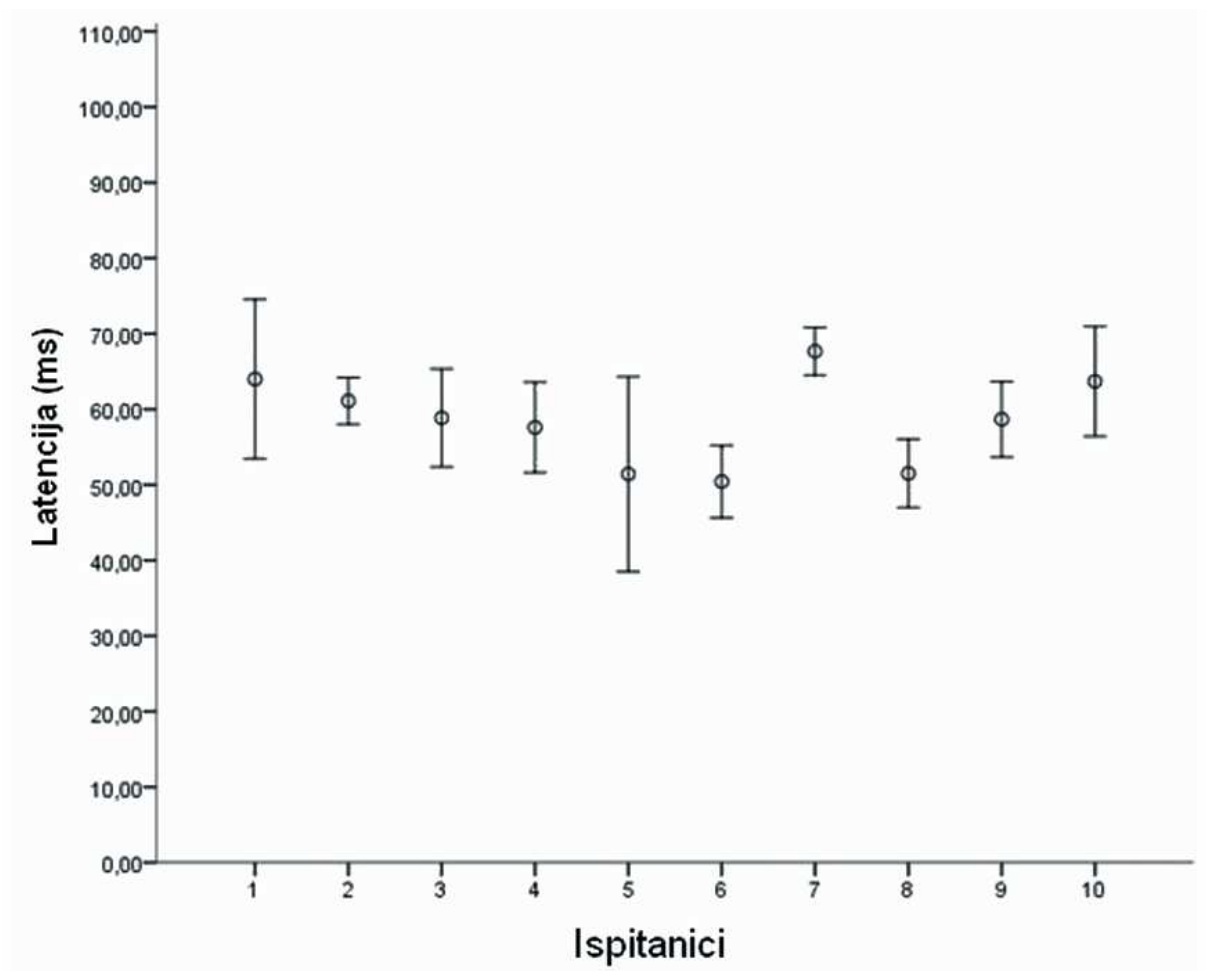
Tablica 4. Deskriptivna statistika za latenciju ODL za svakog ispitanika.

	ODL (ms)						
	Prosjek	Standardna Devijacija	Medijan	Percentil 25	Percentil 75	Minimum	Maksimum
1	64,00	6,63	62,00	59,00	69,00	59,00	73,00
2	61,10	4,33	60,00	58,00	66,00	54,00	68,00
3	58,86	7,01	60,00	51,00	65,00	50,00	68,00
4	57,60	4,83	57,00	56,00	60,00	51,00	64,00
5	51,43	10,38	56,82	40,45	57,90	40,06	61,92
6	50,43	5,16	51,00	47,00	51,00	43,00	60,00
7	67,67	3,01	68,50	67,00	70,00	62,00	70,00
8	51,50	6,31	52,00	48,00	56,00	40,00	62,00
9	58,67	7,85	59,50	55,00	65,00	42,00	68,00
10	63,69	4,57	63,78	59,94	67,44	58,60	68,60

Na slici 27. prikazane su aritmetičke sredine i pripadajući 95% rasponi pouzdanosti za latencije ODL dobivenih kod svakog sudionika. Vrijednosti za koje se intervali ne preklapaju,

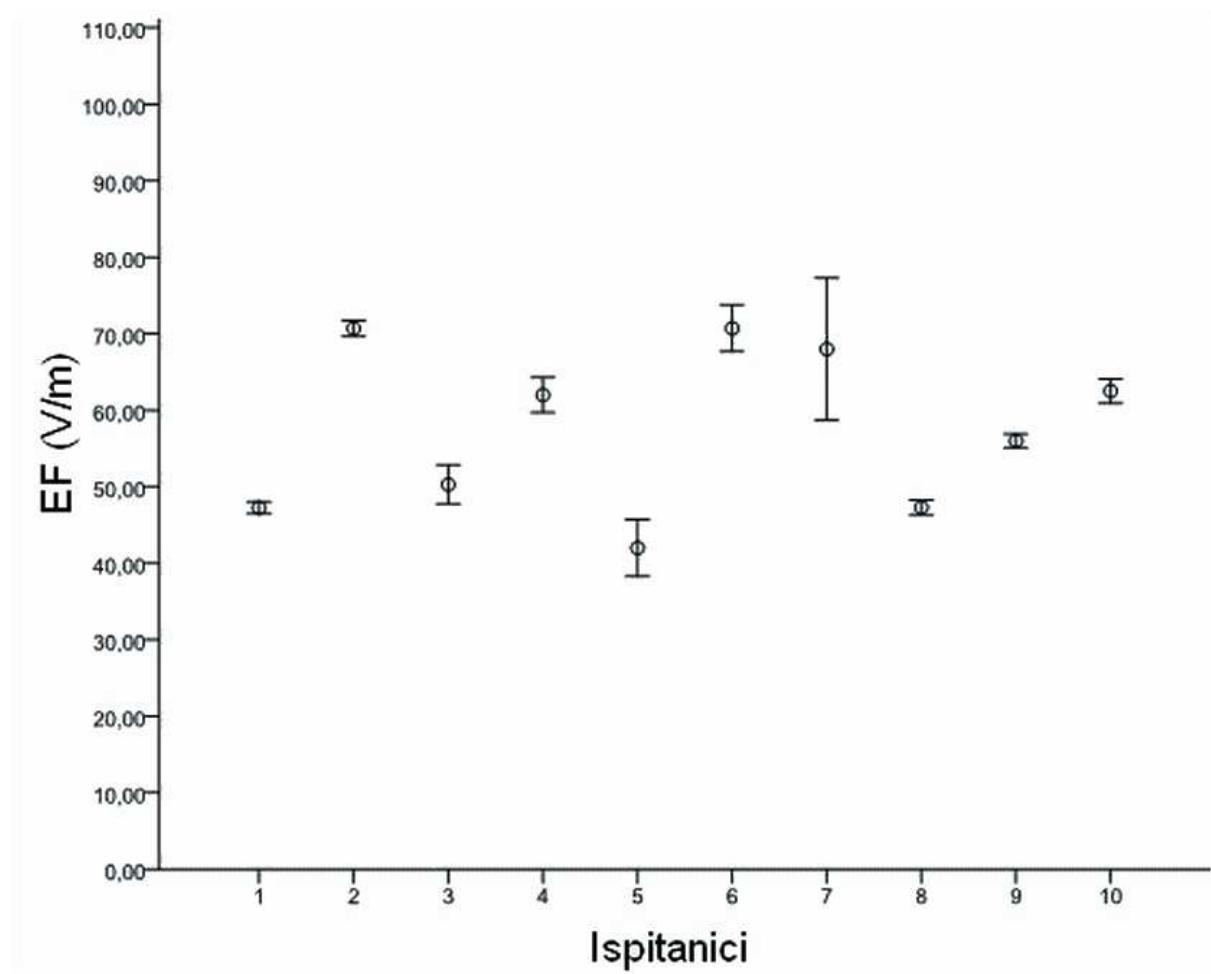
tj. kad intervali obuhvaćaju sve različite vrijednosti, možemo zaključiti o statistički značajnoj razlici na razini od $P < 0.050$ (Altman i sur. 2000).

Također, 95% CI je pokazatelj preciznosti mjerenja. Može se vidjeti da je raspon širi za ispitanike kod kojih je bilo više izazvanih ODL. Što je bilo više izazvanih ODL to smo sigurniji gdje bi trebala biti "prava" aritmetička sredina, pa je i raspon uži.



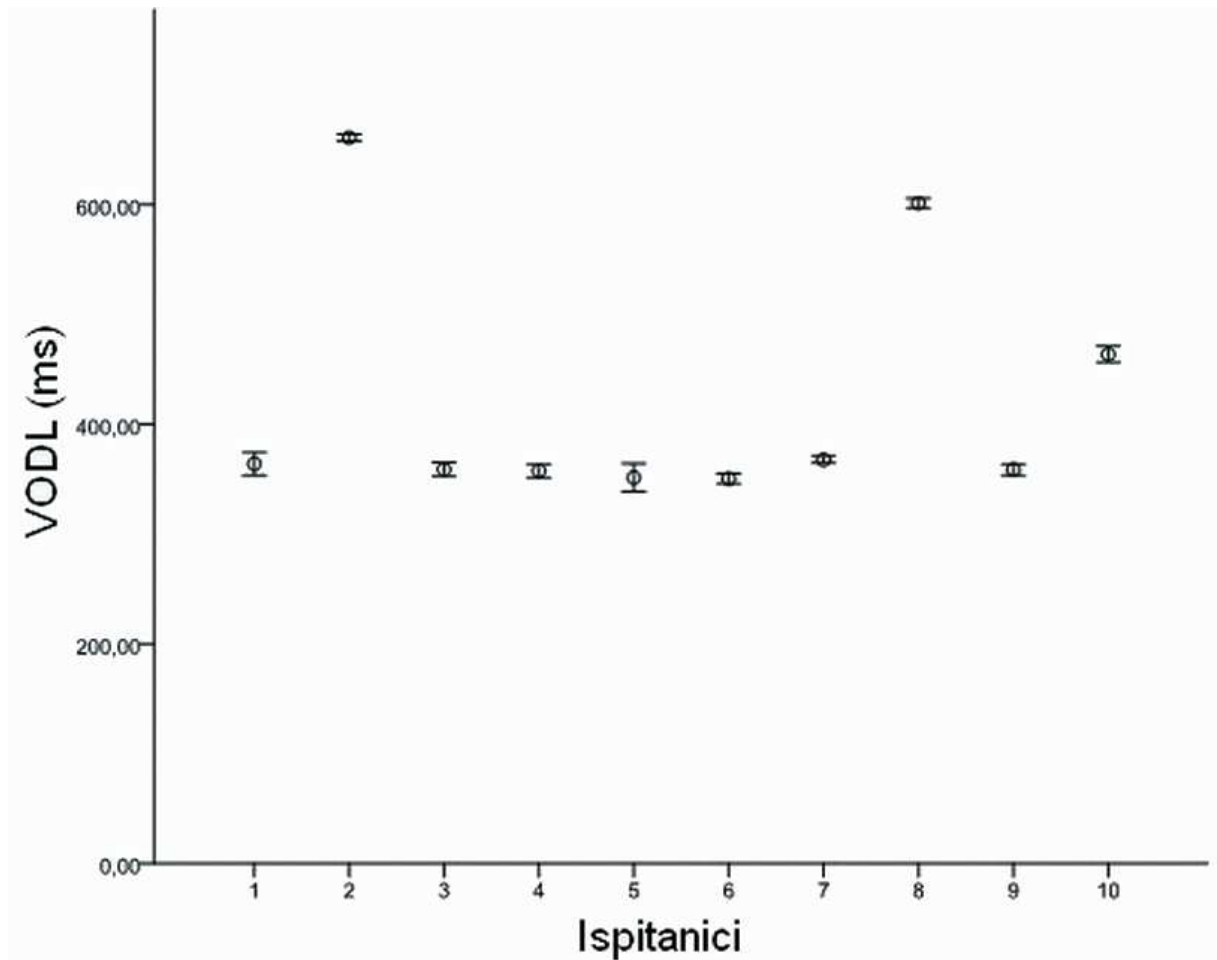
Slika 27. Aritmetičke sredine i pripadajući 95% rasponi pouzdanosti za latencije ODL kod svakog sudionika. „Error bars“ označava 95 % interval pouzdanosti (95 % confidence interval-CI). Apscisa= ispitanici; ordinata= prosječna latencija.

Na slici 28. prikazani su aritmetičke sredine i pripadajući 95% rasponi pouzdanosti za EF parametar kod izazivanja ODL za svakog ispitanika.



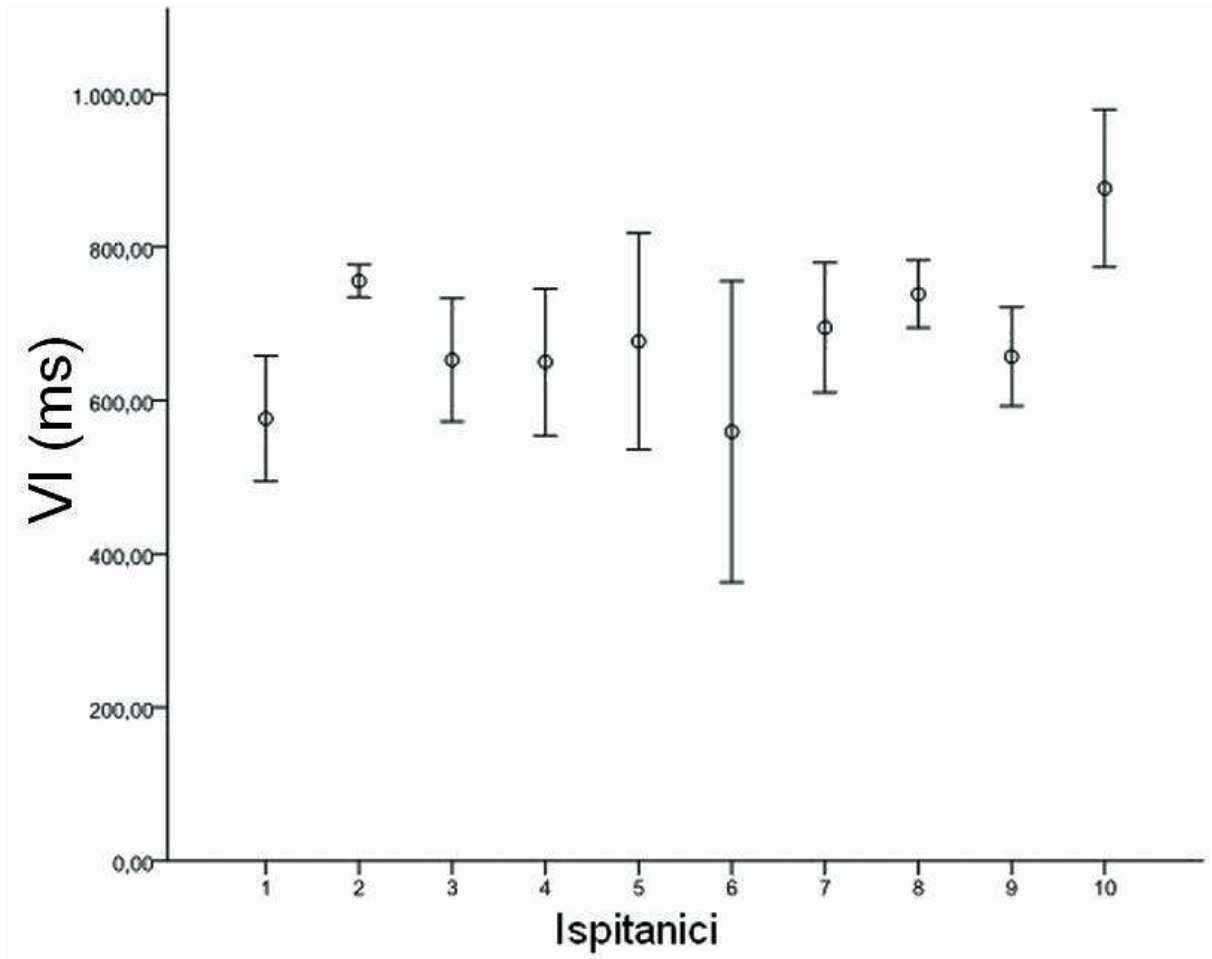
Slika 28. Aritmetičke sredine i pripadajući 95% rasponi pouzdanosti za EF parametar kod izazivanja ODL za svakog ispitanika. „Error bars“ označava 95 % interval pouzdanosti (95 % confidence interval-CI). Apscisa= ispitanici; ordinata= prosječni EF.

Aritmetičke sredine i pripadajući 95% rasponi pouzdanosti za vrijeme u kojem je izazvan ODL (VODL) za svakog ispitanika prikazani su na slici 29.



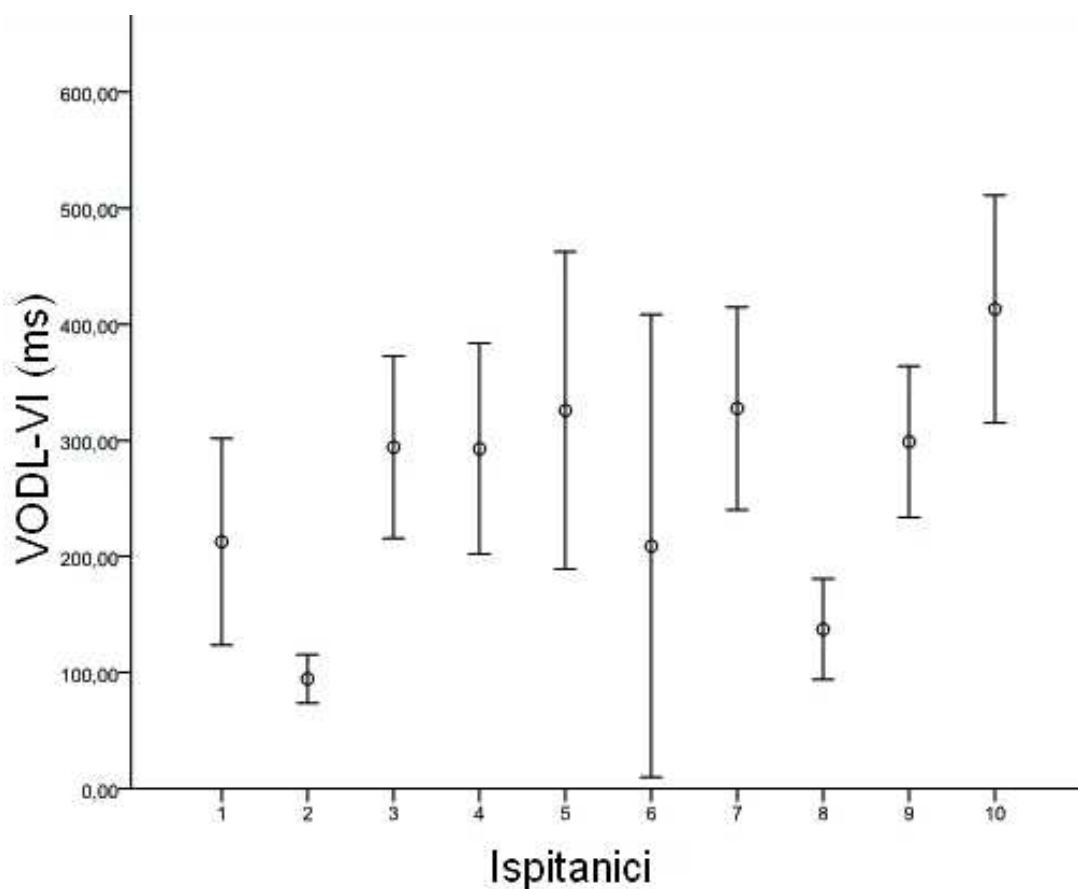
Slika 29. Aritmetičke sredine i pripadajući 95% rasponi pouzdanosti za vrijeme u kojem je izazvan ODL (VODL) za svakog ispitanika. „Error bars“ označava 95 % interval pouzdanosti (95 % confidence interval-CI). Apscisa= ispitanici; ordinata= prosječni VODL.

Aritmetičke sredine i pripadajući 95% rasponi pouzdanosti za vrijeme u kojem je ispitanik dao odgovor na prikazani objekt (VO) prikazani su na slici 30.



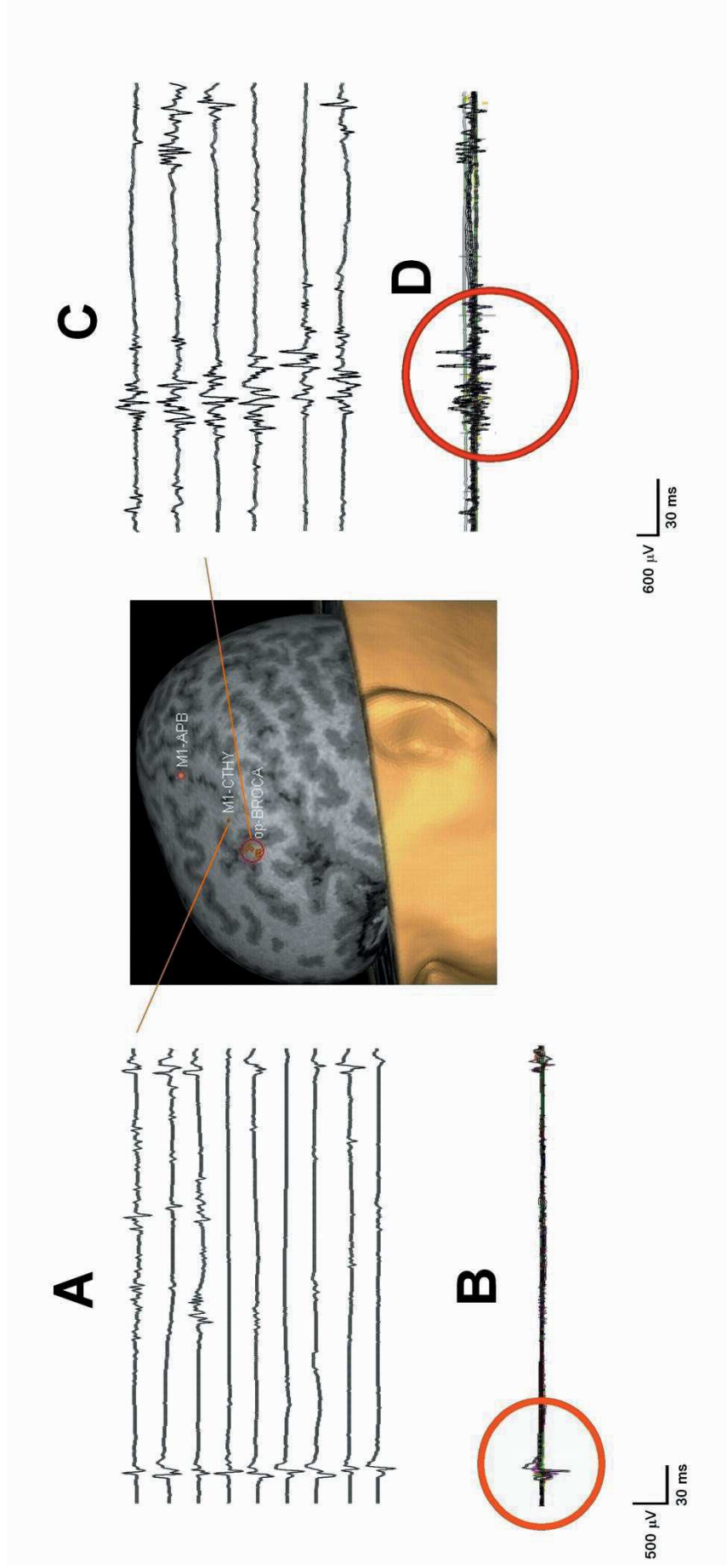
Slika 30. Aritmetičke sredine i pripadajući 95% rasponi pouzdanosti za vrijeme u kojem su ispitanici dali odgovor na prikazani objekt (VO). „Error bars“ označava 95 % interval pouzdanosti (95 % confidence interval-CI). Apscisa= ispitanici; ordinata= prosječni VODL.

Na slici 31. prikazane su aritmetičke sredine i pripadajući 95% rasponi pouzdanosti za razlike vremena u kojem je izazvan ODL (VODL) i vremena u kojem je dan odgovor (VO) za VPO.



Slika 31. Aritmetičke sredine i pripadajući 95% rasponi pouzdanosti za razlike vremena u kojem je izazvan ODL (VODL) i vremena imenovanja (VI) VPO za svakog ispitanika. „Error bars“ označava 95 % interval pouzdanosti (95 % confidence interval-CI). Apscisa= ispitanici; ordinata= prosječni VODL.

Na slici 32. Prikazana je ponovljivost neurofizioloških biljega: M1 za CTHY mišić (OKL) i op Brocine regije (ODL).



Slika 32. Neurofiziološki biljezi motoričkih područja kore mozga za govor za ispitanika Br. 3. **Lijevo:** Neurofiziološki biljeg M1 za CTHY mišić (OKL); **A** ponovljivost OKL iz CTHY mišića; **B:** preklapljeni OKL. **Desno:** Neurofiziološki biljeg op Brocine regije (ODL); **C** ponovljivost ODL iz CTHY mišića; **D** preklapljeni ODL. Početak registracije predstavlja mla vremena, a odgovara vremenu 300 ms poslije prezentacije VPO. U sredini: 3D MR ispitnika s lokalizacijom mjesta stimulacije.

Prekid govora i pseudo prekida govora

Kod svih 10 ispitanika kod kojih je stimuliran M1 za CTHY mišić i izazvan OKL, ista kortikalna lokalizacija je ponovno stimulirana serijom stimulusa te se izazivao pseudo prekid govora kod zadatka brojenja i imenovanja VPO. Analiza snimljenog video materijala pokazuje postojanje kontrakcija mišića lica, usana a koje su također potvrđene i deskriptivnim opisom ispitanika na upit: „Jesi li imao/imala poteškoća u izgovoru?“, „Možeš li nam opisati poteškoće“?

Isto tako kod svih 10 ispitanika kod kojih je stimuliran op Brocine regije i izazvan ODL u CTHY mišiću, ista kortikalna lokalizacija je ponovno stimulirana serijom stimulusa te se kod jedne ispitanice (Br.2) izazvao pravi prekid govora kod zadatka brojenja i zadatka imenovanja VPO. Pravi prekid govora kod ispitanice Br.2 dokumentiran je video kamerom. Ispitanica je tijekom brojenja u jednom trenutku prekinula tijekom brojenja, a na upit: „Što se dogodilo?“, ispitanica je izvijestila: „Nisam znala koji je slijedeći broj koji trebam reći“ te je dokumentiran i smijeh. Pravi prekid govora kod ispitanice Br. 2 samo je djelomično bio praćen kontrakcijama mišića lica. Kada je ispitanica imenovala VPO izazvan je prekid govora na način da ispitanica nije imenovala prikazani objekt (/banana/).

Kvalitativni poremećaji govora izazvani su kod tri ispitanika. Kod dva ispitanika izazvana je sintaktička pogreška tijekom zadatka brojenja u kojem je ispitanik preskočio odsječak brojeva (ispitanik je tijekom brojanja došao do broja 55 i nastavio 66, 67 itd.). Kod ispitanice Br. 9 izazvana je semantička pogreška tijekom imenovanja VPO. Na ekranu je bila prikazana „kruška“ a ispitanica je umjesto „kruška“ izgovorila „jabuka“. Nakon pogreške u govoru ista ispitanica je na upit: „Što se dogodilo?“, izvijestila: „Htjela sam reći jabuka umjesto kruška“ te je dokumentiran i smijeh. Smijeh je fenomen koji često prati prekid govora nakon stimulacije op Brocine regije i naveden je u literaturi.

Kontrolno testiranje

Rezultati kontrolnog testiranja kod „mapiranja“ M1 za CTHY mišić i op Brocine regije novom metodologijom stimulacije kratkom serijom stimulusa tijekom imenovanja VPO su pokazali nepostojanje „mikro refleksa“ (Bickford i sur. 1964; 1966), kao i nepostojanje OKL i ODL u mišićima grkljana.

10. RASPRAVA

Kod svih zdravih ispitanika stimuliran je M1 za CTHY mišić te je registriran OKL u CTHY mišiću. Naši rezultati pokazuju da se reprezentacija M1 za CTHY mišić nalazi se 25.2 ± 6.52 mm lateralno od M1 za APB mišić (Espadaler, Rogić, Deletis i sur. 2012) (Prilog 2). Sukladno dobivenim podacima prva hipoteza je potvrđena.

Pomicanjem mjesta stimulacije naprijed od M1 za CTHY mišić prema operkularnom dijelu Brocine regije donjeg dijela frontalne vijuge izazvali smo ODL u CTHY mišiću kod svih 10 zdravih ispitanika kod kojih smo koristili novu metodologiju stimulacije kratkom serijom stimulusa. Metodologija stimulacije s jednim stimulusom je manje učinkovita za izazivanje ODL iz CTHY mišića tijekom stimulacije op Brocine regije. Sukladno dobivenim podacima druga hipoteza je potvrđena.

Kod svih 10 ispitanika kod kojih je stimuliran M1 za CTHY mišić i izazvan OKL, ista kortikalna lokalizacija je ponovno stimulirana serijom stimulusa te se izazivao pseudo prekid govora kod zadatka brojenja i imenovanja VPO. Pseudo prekid govora je bio karakteriziran kontrakcijama mišića lica i usana. Zaključno, treća hipoteza je potvrđena.

Isto tako kod 10 ispitanika kod kojih je stimuliran op Brocine regije i izazvan ODL u CTHY mišiću, isto mjesto je stimulirano serijom stimulusa te se kod jedne ispitanice (Br.2) izazvao pravi prekid govora kod zadatka brojenja i zadatka imenovanja VPO, a kod tri ispitanika kvalitativni poremećaji govora (jezične naravi). Pravi prekid govora je samo djelomično bio praćen kontrakcijama mišića lica zbog nefokalnosti zavojnice. Pretpostavljamo da je tehnološki nedostatak zavojnice jedan od razloga neizazivanja prekida govora kod ostalih sedam ispitanika. Naime, zbog nefokalnog magnetskog polja na intenzitetu praga stimulacije osim Brocine regije aktivira se i živčano tkivo susjednih regija koje utječe na ekscitabilnost Brocine regije. U prilog navedenom govore rezultati DCS kirurški eksponirane Brocine regije kod koje se mogu uspješno izazvati pravi prekid, pseudo prekid i kvalitativni poremećaji govora. Zaključno, četvrta hipoteza nije u potpunosti potvrđena.

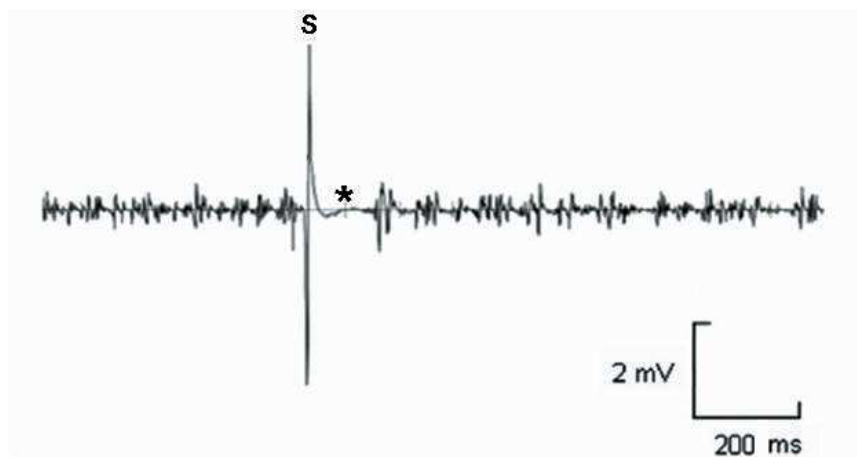
Karakteristike OKL i ODL u CTHY mišiću

Osobine OKL su: jednostavna morfologije, obično bifazičan izgled, dok je ODL polifazičnog izgleda i dužeg trajanja nego OKL i relativno varijabilne latencija (*jittering*). Vjerojatno objašnjenje za dugo trajanje i polifazičnost ODL je polisinaptički put od mjesta stimulacije do mjesta registracije. Prema našim prethodno objavljenim podacima, ODL izazvan direktnom kortikalnom stimulacijom i transkranijalnom električnom stimulacijom (Deletis i sur. 2008; Deletis i sur. 2011) ima značajne varijacije latencije. U samo jednom radu (Ertekin i sur. 2001) je opisan ODL izazvan magnetskom stimulacijom s varijacijama latencije, međutim autor nije ulazio u raspravu o porijeklu toga odgovora.

Podaci dobiveni u ovom radu su slični podacima koje smo dobili intraoperacijski s DCS i TES (Deletis i sur. 2008; Deletis i sur. 2011). Jedan dio dobivenih podataka u ovom radu je nedavno objavljen (Espadaler, Rogić, Deletis i sur. 2012) (Prilog 2), a drugi dio je u pripremi za objavljivanje.

Razlika između ODL i kortikalnog izazvanog perioda tišine (cortical silent period)

Poznato je da magnetska stimulacija M1 tijekom lagane voljne aktivnosti izaziva kratkotrajno supresiju/prekid u EMG aktivnosti kontralateralnom mišiću - kortikalni period tišine nakon kojeg slijedi nastavak EMG aktivnosti (Inghilleri i sur. 1993; Chin i sur. 2012) (Slika 33.).



Slika 34. *Primjer registracije korikalne tišine (zvjezdica) tijekom 10% maksimalne voljne kontrakcije mišića šake (first dorsal interosseous-FDI) i intenzitetom 120% maksimalnog TMS izlaza. (Chin i sur. 2012, str.2); S=stimulus.*

Postavlja se pitanje kako razlikovati kortikalni period tišine od našeg ODL registriranog u CTHY mišiću tijekom stimulacije op Brocine regije. Kod svih ispitanika ODL u CTHY mišiću je izazvan u pripreмноj fazi (*preparatory phase*) govora, prije pojave inicijalne EMG aktivnosti koja prethodi aktivnoj vibraciji glasnica. Kao vodilja u određivanju vremena apliciranja stimulacije odredili smo prema podacima Sahin i sur. (2009), Schuhmann i sur. (2009) i Indefrey i Levelt (2004). Sahin i sur. (2009) koji su objavili važne registracije vremensko-prostorne segregacije različitih govorno-jezičnih komponenti u Brocinoj regiji. Autori su imali jedinstvenu priliku kod tri bolesnika postaviti elektrode unutar Brocine regije i registrirati lokalne potencijale polja (*local field potential*) tijekom govornih zadataka (tiho čitanje riječi prikazanih na ekranu računala ili stvaranje infleksije za imenicu ili glagol unutar zadane rečenice). U Brocinoj regiji su registrirani trifazični lokalni potencijal polja. Vremenska segregacija govorno-jezičnih komponenti u Brocinoj regiji bila je slijedeća: leksička identifikacija (~ 200 ms), gramatička infleksija (~320 ms) i fonološka obrada (~450 ms). Utvrđena je i prostorna segregacija ovih pojedinih govorno-jezičnih komponenti od svega nekoliko milimetara. Rezultati ukazuju da je Brocina regija uključena u sve operacije enkodiranja riječi kao i za njihovu unifikaciju (proces unifikacije) i slanje kodirane informacije za motoričku izvedbu prema M1 za grkljansku muskulaturu.

U našoj studiji koristili smo standardni klinički zadatak za testiranje motoričke komponente govora - imenovanje VPO, a kritično vrijeme za iniciranje početaka stimulacije u pripreмноj fazi govora iznosi 300 ms prema radovima Schuhmann i sur. (2009). Ovi autori su stimulirali Brocinu regiju magnetskom stimulacijom tijekom imenovanja VPO, a u vremenu 300 ms nakon prezentacije VPO aplicirana je stimulacija koja je izazvala statistički značajno produljenje latencije imenovanja. Nadalje, prema meta analizi koja je uzela u obzir studije funkcionalnog oslikavanja mozga i elektrofiziološke studije kod različitih govornih zadataka, vremenska segregacija za fonološke obradu je 400-600 ms (Indefrey i Levelt, 2004). Prosječno vrijeme odgovora (imenovanje VPO) koje smo dobili u našoj studiji je bilo 684.07 ± 91.48 ms. U odnosu na dobivene podatke u našoj normativnoj studiji (Rogić i sur. 2012) u ovom radu je pokazano nešto kraće vrijeme imenovanja VPO što je vjerojatno posljedica učinka učenja, budući da su svi su ispitanici u fazi vježbe naučili imenovati slike. U našoj studiji kod osam ispitanika započeli smo stimulaciju 300 ms nakon prezentacije VPO, 350 ms kod jednog i 150 ms kod drugog ispitanika. ODL su kod svih ispitanika izazvani prije mehaničke aktivacije glasnica, odnosno u vremenu od 300-600 ms nakon prezentacije slike.

Zaključno, kriteriji za razlikovanje kortikalnog perioda tišine i našeg ODL registriranog u CTHY mišiću tijekom stimulacije op Brocine regije bili su slijedeći:

- a) Govor nije voljna laringealna aktivnost prema definiciji. Prema definiciji laringealna voljna aktivnost je vokalizacija. Dakle, ODL registriran u CTHY mišiću tijekom stimulacije op Brocine regije se prema definiciji ne može smatrati kortikalnim periodom tišine.
- b) Odgovori koji uključuju OKL i ODL, a izazvani su u pripreмноj fazi govora, također ne spadaju u kategoriju kortikalnog perioda tišine.

Razlika između OKL i ODL u odnosu na mikro-refleks(e)

Bickford i sur. (1964; 1966) uveli su pojam mikro refleksa (u literaturi poznat i kao „*startle reflex*“) kojim je opisao fenomen refleksne aktivnosti u mišićima glave i vrata, bez vidljivih kontrakcija na ipsilateralnoj ili kontralateralnoj strani, od mjesta stimulacije, kao reakcija na auditivni, električni ili vizualni stimulus. Neovisno o modalitetu mikrorefleksi su nazvani kao sono-motorička reakcija (zvuk kao stimulus), somatomotorička reakcija (električna stimulacija perifernog živca ili kutanih aferenata i fotomotorička reakcija (svjetlo kao stimulus). Latencija mikrorefleksa ovisi o modalitetu (sonomotorička, 6 ms; somatomotorika, 25 ms; fotomotorička, 50 ms – aproksimativne minimalne vrijednosti). Vjeruje se da sonomotorički mikrorefleks uključuje veze od kohleranog nukleusa prema kaudalno retikularnoj formaciji, s velikim neuronima u nukleus reticularis pontis kaudalis koji djeluju kao kontrolni neuroni za mikrorefleks putem descendentnog puta reticulo-spinalnih motoneurona (Koch i Schnitzler 1997).

Kako bi isključili mogućnost kontaminacije OKL i ODL s mikrorefleksima, kod četiri ispitanika smo proveli kontrolno mjerenje s odmaknutom zavojnicom od glave ispitanika tijekom zadatka VPO, te nismo izazvali nikakve odgovore u CTHY mišiću.

Odgovori registrirani u našoj studiji (OKL i ODL) ne pripadaju grupi mikrorefleksa zbog: a) nepoklapanja latencije odgovora i b) mikrorefleksi se mogu izazvati jedino nakon opetovanih podražaja bilo kojeg modaliteta (150 usrednjenih odgovora). U ovoj studiji nije korištena metoda usrednjavanja odgovora, već su analizirani pojedinačni odgovori.

Može li se ODL izazvati i u drugim fazama govora, osim u pripremnoj fazi?

Osim u pripremnoj fazi govora, na osnovu dobivenih podataka u ovom radu, ODL se može izazvati i u drugim fazama govora, kao što je neposredno prije mehaničke aktivacije glasnica (*pre-EMG* faza) i tijekom mehaničke aktivacije glasnica, odnosno tijekom izgovora, u našem slučaju tijekom imenovanja VPO. U ovom slučaju je otežano razlikovanje ODL od EMG aktivnosti glasnica. Za sada nije razvijena metodologija koja bi sa sigurnošću omogućila to razlikovanje.

Neurofiziološki biljezi motoričkih područja kore mozga za govor i dominantnost hemisfere

Cilj ovoga istraživanja bio je ispitivanje neurofizioloških značajki motoričkih područja kore mozga za stvaranje govora. Nismo imali za cilj razvijati novu metodologiju za određivanje dominantnosti hemisfere za jezik.

U nekoliko izoliranih slučajeva izazvali smo uz OKL i ODL stimulacijom obje hemisfere naizmjenično (Deletis i sur. 2008; Deletis i sur. 2011). Zbog toga se može pretpostaviti da ODL predstavlja neurofiziološki korelat kojim se može testirati neuralni substrat (anatomska osnova) genetski predeterminirana i jedinstvena čovjeku kao osnovica na kojoj se govor/jezik razvija i uči. Kod većine populacije (dešnjaci) jedna hemisfera (lijeva) postaje dominantna za razvoj jezika i motoričke komponente za kontrolu govora, čak i kod većine populacije kojima je lijeva ruka dominantna. Suprotno bi bilo teško objasniti kako je moguće da kod manjeg postotka populacije kojoj je lijeva ruka dominantna, anatomsko-funkcionalne regije u kojima se govor funkcionalno organizira mogu biti i u desnoj hemisferi (Chang i sur. 2011).

Osim naših neurofizioloških dokaza o postojanju neuralnog substrata za motoričku produkciju govora u obje hemisfere, postoje i nedvojbeni klinički dokazi. Ekstremni primjeri unilateralnih lezija možemo vidjeti kod djece koja su bila podvrgnuta hemisferektomiji, odnosno potpunom uklanjanju ili funkcionalnoj diskonekciji kore mozga jedne hemisfere. Liégeois i sur. (2010) objavili su rezultate govornog profila 13 djece koji su imali hemisferektomiju (6 lijeve hemisfere, 7 desne hemisfere; 9 s kongenitalnim i 4 sa stečenim hemiplegijama; operirani između 4 mjeseca i 13 godine; govorni profil testiran između 1 do 13 godina nakon operacije). Od tih 13 djece, 5 djece su razvili govorne obrasce u hemisferi koja je kasnije bila kirurški odstranjena. Nakon kirurškog odstranjenja u roku od 12 mjeseci djeca su razvila uzorak govora u drugoj hemisferi. Sličan slučaj je opisala i Vargha-Khadem i sur. (1997). Kod odraslih osoba kojima je urađena hemisferektomijama dominantne (lijeve)

hemisfere zajedničko je da su osobe nakon hemisferektomije razvile tzv. propozicijski govor (Smith i Burklund, 1966; Burklund i Smith 1977). U literaturi postoji opće slaganje da plasticitet mozga omogućuje gotovo potpuno „prebacivanje“ govorne funkcije iz oštećene (dominantne) hemisfere prema „zdravoj“ hemisferi ali u kritičnom periodu (10-15 godine) (Lenneberg 1967). Ovo je indirektan dokaz da neuralni substrat za govor postoji u obje hemisfere kao „*hardware*“ na koji se u toku filogenetskog razvoja individue ugradi „*software*“ za jezik. Vjerojatno je i ovo objašnjenje za osobe koji su ambideksteri ili edukativno forsirani dešnjaci, a primarno su rođeni kao ljevaci.

U našoj studiji uključili smo samo dešnjake budući da je 98% populacije dešnjaci kojima je lijeva hemisfera dominantna za govor. Na taj način smo mogli usporediti klinički izazvan prekid govora neuralnog substrata za motoričku produkciju govora dominantne hemisfere.

Chang i sur. (2011) su kod otvorene kraniotomije kod ljevorukih bolesnika direktnom električnom stimulacijom podraživali op Brocine regije desne hemisfere i izazivali prekide govora. Iskustva govora i istraživanja su pokazala da se kod većine dešnjaka poremećaji motoričke komponente govora (prekid govora) izaziva stimulacijom op Brocine regije lijeve hemisfere (Ojemann, 1979; Ojemann i Mateer 1979; Lesser i sur. 1984; Lüders, 1988; Quiñones- Hinojosa i sur. 2003; Greenlee i sur. 2004; Bello i sur. 2007, Sanai i sur. 2008, Keles i sur. 2004).

Premda smo stimulacijom Brocine regije u našoj studiji kod jednog ispitanika izazvali pravi prekid govora, a kod tri ispitanika kvalitativne poremećaje govora (jezične naravi), metodologija ne može biti korištena za određivanje dominantnosti hemisfere za jezik. Pretpostavljamo da bi sustavno izazivanje i klasifikacija jezičnih pogrešaka uz izazivanje pravog prekida govora i ODL u CTHY mišiću, mogla ići u prilog dominantnosti hemisfere za jezik u konačnici. Međutim potrebne su buduće studije koje bi mogle provjeriti ovu hipotezu.

Što predstavljaju dobiveni neurofiziološki biljezi motoričkih područja kore mozga za govor?

Odgovor kratke latencije (OKL) u CTHY mišiću generiran stimulacijom M1 za CTHY mišić

Prema objavljenim radovima koristeći TES i DCS pokazali smo da je OKL neurofiziološki biljeg za primarno motoričko područje kore mozga za govor, odnosno biljeg za M1 grkljanskih mišića (Deletis i sur. 2008; Deletis i sur. 2009; Deletis i sur. 2011; Espadaler, Rogić, Deletis i sur. 2012). Naši podaci pokazuju da se lokalizacija reprezentacije grkljanskih mišića nalazi 25 mm lateralnije od M1 za APB mišiće, što do sada nije bilo objavljeno.

Amassian i sur. (1987) prvi su pokazali mogućnost registracije aktivnosti mišića grkljana kod magnetske stimulacije M1. Budući da su odgovori iz grkljanskih mišića registrirani površinskim elektrodama nije pružen konačni dokaz da registracija predstavlja isključivo kortikobulbarni evocirani potencijal (*corticobulbar motor evoked potential* – CoMEP) iz grkljanskih mišića. Pretpostavljamo da su registrirani odgovori predstavljali barem dio aktivnosti (*far field*) iz susjednih mišića. Ertekin i sur. (2001), Khedr i Aref (2002) i Rödel i sur. (2004) su među prvima objavili registracije CoMEP iz mišića grkljana, specifično iz CTHY mišića tijekom aplikacije jednog magnetskog stimulusa, s latencijom odgovora u CTHY između 8 i 11 ms. U navedenim studijama CoMEP su registrirani iglenim elektrodama što predstavlja selektivnu registraciju iz grkljanskih mišića. Međutim iste studije nisu koristile navigacijsku transkranijalnu magnetsku stimulaciju (nTMS) kako bi odredili točnu kortikalnu lokalizaciju M1 za grkljanske mišiće.

U našoj studiji odredili smo reprezentaciju M1 za CTHY mišić koristeći nTMS i 3D MRI prikazom kore mozga. Registrirani OKL u CTHY mišiću generiran stimulacijom M1 za CTHY mišić, ujedno predstavlja CoMEP registriran iz CTHY mišića. Registracija CoMEP je urađena kukastim elektrodama (*hook wire*).

Nedostatci površinskih elektroda (Amassian i sur.1987) ili iglenih elektroda (Ertekin i sur. 2001; Khedr i Aref 2002; Rödel i sur. 2004) za razliku od kukastih elektroda korištenih u našoj studiji su: a) površinske elektrode mogu registrirati aktivnost iz susjednih mišića, b) iglene elektrode nisu fleksibilne te su sklone pomicanju tijekom mjerenja. Prednosti kukastih elektroda su: a) insercija elektroda u grkljanski mišići je praktički bezbolna, b) registracije su stabilne, i c) elektrode nisu sklone pomaku.

Odgovor duge latencije (ODL) u CTHY mišiću generiran stimulacijom op Brocine regije donje frontalne vijuge

Podaci koji idu u prilog ODL kao najvjerojatnijem neurofiziološkom biljevu za op Brocine regije

- 1) U stručnoj literaturi postoji nekolicina radova koji opisuju anatomiju op Brocine regije čija stimulacija dovodi do prekida govora (Ebeling i sur. 1989; Quiñones-Hinojosa i sur. 2003).
- 2) Funkcionalne studije su pokazale da se nakon električne stimulacije Brocine registrira postsinaptički potencijal visoke amplitude u lateralnom dijelu M1 (Greenlee i sur. 2004). Ovi rezultati nesumnjivo govore o funkcionalnoj povezanosti op Broce s primarnom motoričkom reprezentacijom za mišiće lica, usta, ždrijela i grkljana.
- 3) Naši nalazi indirektno pokazuju povezanost op Brocine regije i M1 za CTHY mišić jer se na stimulaciju op Broce dobiju ODL u grkljanskim mišićima. Po dosadašnjem znanju o povezanosti Brocine regije s grkljanskim mišićima ne postoje direktni putovi koji povezuju op Brocine regije s motoričkim jezgrama vagalnog živca u moždanom deblu. Jedina veza između ovih struktura je indirektna preko kortikobulbarnih putova koji povezuju M1 za grkljanske mišiće i motoričkih jezgara vagalnog živca u moždanom deblu.
- 4) Amassian i sur. (1987) i Ertekin i sur. (2001) su opisali ODL u mišićima grkljana izazvan magnetskom stimulacijom, međutim nisu imali točna saznanja o porijeklu toga odgovora.
- 5) Saznanja o vremensko-prostornoj funkcionalnoj organizaciji op Brocine regije koja se odnose na tijek povećane ekscitabilnosti ove regije u tijeku obrade motoričke komponente govora (Sahin i sur. 2009; Schuhmann i sur. 2009).
- 6) Podaci dobiveni u ovom radu koristeći nTMS su gotovo identični podacima koje smo dobili intraoperacijski s DCS i TES (Deletis i sur. 2008; Deletis i sur. 2011). Zbog nefokalnosti zavojnice u našoj studiji smo koristili zadatak imenovanja VPO za facilitaciju ODL. Vrijeme iniciranja stimulacije je bilo u pripremnoj fazi govora (Sahin i sur. 2009; Schuhmann i sur. 2009).
- 7) Pretpostavljamo da op Brocine regije koji izaziva ODL u grkljanskim mišićima predstavlja *pre*-motorički centar za stvaranje govora u kojemu se integriraju sve kodirane poruke za vremensko-prostornu aktivaciju mišića lica, usta, ždrijela i grkljana. Slični *pre*-motorički centri postoje i u kralježničkoj moždini za lokomotorni sustav čovjeka (Minassian i sur. 2012).

- 8) Jedan od najuvjerljivijih dokaza je intraoperacijsko izazivanje ODL i prekid govora na seriji multijezičnih i jednojezičnih bolesnika direktnom korikalnom stimulacijom op Brocine regije kod otvorene kraniotomije tijekom lokalne i opće anestezije. Prema tome isto mjesto stimulacije koje je generiralo ODL, također izaziva i pravi prekid govora.
- 9) Indirektni dokazi da smo novom metodologijom stimulacije kratkom serijom stimulusa u ovoj studiji uspjeli kod jednog ispitanika izazvati poremećaje/prekid govora koji nisu pseudo prekidi govora.

Objašnjenje zašto nismo mogli lako kod svih ispitanika izazvati pravi prekid govora kao što je to slučaj s DCS je najvjerojatnije uzrokovan relativnom nefokalnom stimulacijom koju proizvodi nTMS, stimulirajući ne samo ciljanu regiju, već i okolne regije. Kod fokalne električne stimulacije to nije slučaj.

Moguće implikacije dobivenih rezultata

- 1) Blizina M1 za CTHY mišić i op-Brocine regije može služiti kao orijentacija za njihovo intraoperacijsko očuvanje kao kritičnih motoričkih područja kore mozga za govor.
- 2) Za očekivati je da će se upotrebom ove metodologije u preoperacijskom mapiranju kod bolesnika moći mapirati elokventna kora mozga i time značajno olakšati planiranje i izvođenje neurokirurških operacija u cilju očuvanja motoričkih područja kore mozga za govor.
- 3) Podaci će biti doprinos razumijevanju motoričkih mehanizama stvaranja govora.

11. ZAKLJUČAK

- 1) nTMS krajnjeg lateralnog dijela M1 (M1 za CTHY mišić) izaziva OKL u istom mišiću. OKL predstavlja neurofiziološki biljeg za M1 mozga za mišiće grkljana. Ovaj odgovor se može smatrati kortikobulbarnim motoričkim evociranim potencijalom.
- 2) nTMS regije anteriorno od M1 za CTHY mišić, prema op Brocine regije donje frontalne vijuge izaziva se ODL u CTHY mišiću. Ovaj odgovor se može smatrati neurofiziološkim biljegom op Brocine regije.
- 3) Stimulacija M1 za CTHY mišić kod svih deset ispitanika izaziva pseudo prekid govora.
- 4) Stimulacija op Brocine regije kod jednog je ispitanika izazivala prekid govora, a kod ispitanika tri kvalitativne poremećaje govora (jezične naravi).

12. SAŽETAK

Uvod/problematika

Cilj ovog istraživanja je prepoznavanje neurofizioloških biljega u mišićima grkljana zdravih ispitanika izazvanih navigacijskom transkranijalnom magnetskom stimulacijom (nTMS) motoričkih područja kore mozga za govor, operkularnog dijela Brocine regije (op Broca) i primarne motoričke regija (M1) za mišiće grkljana.

Specifični ciljevi bili su:

- a) odrediti neurofiziološke parametre stimulacije i registracije odgovora kratke latencije (OKL) u mišiću grkljana nakon nTMS primarne motoričke regije (M1) za mišiće grkljana dominantne hemisfere,
- b) odrediti neurofiziološke parametre stimulacije i registracije odgovora duge latencije (ODL) u mišiću grkljana nakon nTMS op Brocine regije dominantne hemisfere,
- c) izazivati pseudo prekid govora stimulacijom M1 za mišiće grkljana čijom stimulacijom je prethodno izazvan OKL u mišiću grkljana, i
- d) izazivati prekid govora stimulacijom op Brocine regije čijom stimulacijom je prethodno izazvan ODL u mišiću grkljana.

Metodologija i rezultati

a) Kod svih 19 ispitanika stimuliran je M1 za mišiće grkljana te je registriran OKL u mišiću grkljana s dvije aplicirane metodologije. Kod 11 ispitanika koristili smo metodologiju nTMS s jednim stimulusom tijekom facilitacije (vokalizacija). Rezultati parametara stimulacije za izazivanje OKL u mišiću grkljana su: intenzitet stimulacije 45.64 ± 17.68 % maksimalnog izlaza stimulatora i jakost električnog polja (EF) 99.91 ± 23.58 V/m, a rezultati parametara registriranog OKL u mišiću grkljana su: latencija OKL 11.90 ± 1.27 ms i amplituda OKL 0.20 ± 0.17 mV. Kod drugih 8 ispitanika i 2 ispitanika kod kojih je aplicirana prethodna metodologija, koristili smo i novu metodologiju stimulacije kratkom serijom stimulusa tijekom imenovanja vizualno prezentiranih objekata (VPO). Rezultati su pokazali nepostojanje statistički značajnih razlika između dvije korištene metodologije.

b) Pomicanjem mjesta stimulacije ispred lokalizacije M1 za mišiće grkljana prema op dijelu Brocine regije donjeg dijela frontalne vijuge izazvani su ODL u mišiću grkljana kod svih 10 zdravih ispitanika kod kojih smo koristili novu metodologiju stimulacije kratkom serijom stimulusa tijekom imenovanja VPO. Parametri stimulacije za izazivanje ODL u mišiću grkljana su: intenzitet stimulacije 36.34 ± 4.94 % maksimalnog izlaza stimulatora i jakost električnog polja (EF) 57.68 ± 10.58 V/m, a latencija registriranog odgovora je 58.50 ± 5.90 ms. Osim parametra latencije ODL, mjereno je vrijeme u kojem se on izazivao u odnosu na početak prikazivanja VPO. Rezultati su pokazali da nije bilo statistički značajne povezanosti latencije ODL i razlike vremena početka pojavljivanja ODL i latencije imenovanja mjereno prvom pojavom mikrofonskog odziva.

c) Kod svih 10 ispitanika kod kojih je stimuliran M1 za mišiće grkljana i izazvan OKL, ista kortikalna lokalizacija je ponovno stimulirana serijom stimulusa te se izazivao pseudo prekid govora kod zadatka brojenja i imenovanja VPO. Pseudo prekid govora je bio praćen kontrakcijama mišića lica i usana.

d) Kod 10 ispitanika kod kojih je stimuliran op Brocine regije i izazvan ODL u mišiću grkljana, ista kortikalna stimulacija je ponovno stimulirana serijom stimulusa te se kod jedne

ispitanice izazvao pravi prekid govora kod zadatka brojenja i zadatka imenovanja VPO, a kod tri ispitanika kvalitativni poremećaji govora (jezične naravi).

Zaključak

Po prvi puta su dobiveni neurofiziološki biljezi motoričkih područja kore mozga za govor upotrebom nTMS: a) neurofiziološki biljeg M1 za mišiće grkljana je OKL registriran u mišiću grkljana i b) neurofiziološki biljeg op Brocine regije je ODL također registriran u mišiću grkljana.

Značaj

Razvijena je metodologija registracije neurofizioloških biljega u mišićima grkljana izazvanih nTMS motoričkih područja kore mozga kod zdravih ispitanika. Ova metodologija je prilog intraoperacijskoj metodologiji direktne i transkranijalne električne stimulacije u cilju izazivanja odgovora u mišićima grkljana. Za očekivati je primjena ove metodologije u preoperacijskom mapiranju motoričkih područja kore mozga za govor. Metodologija će olakšati planiranje i izvođenje neurokirurških operacija u cilju očuvanja motoričkih područja kore mozga za govor i sprečavanju postoperacijskih deficita u govoru. Rezultati ove studije su doprinos temeljnom razumijevanju kognitivnih mehanizama odgovornih za obradu i produkciju govora.

13. TITLE

Contribution to the methodology of identification of neurophysiological markers in laryngeal muscles elicited by transcranial magnetic stimulation (TMS) of motor speech related cortical areas

14. SUMMARY

Introduction and Background

The objective of this study is to identify neurophysiological markers generated in laryngeal muscles by navigated transcranial magnetic stimulation (nTMS) of motor speech related cortical areas, opercular part of Broca's region and primary motor region (M1) for laryngeal muscles in healthy subjects.

The specific objectives were:

- a) to determine the neurophysiological parameters of stimulation and registration of short latency response (SLR) in the laryngeal muscle after nTMS of primary motor region (M1) for the laryngeal muscles of the dominant hemisphere,
- b) to determine the neurophysiological parameters of stimulation and registration of the long latency response (LLR) in the laryngeal muscle after nTMS of opercular part of Broca's region of the dominant hemisphere,
- c) to induce a pseudo speech arrest during stimulation of M1 for laryngeal muscle whose stimulation has previously generated SLR in CTHY muscle, and
- d) to induce speech arrest during stimulation of opercular part of Broca's region whose stimulation has previously generated the LLR in CTHY muscle.

Methodology and Results

a) In all 19 healthy subjects short latency response (SLR) was recorded from laryngeal muscle by stimulation of M1 for laryngeal muscles with two applied methodologies (single stimulus and train of stimuli). In 11 patients we used the nTMS methodology with single stimulus during facilitation task (vocalization). The results of parameters of stimulation of SLR in laryngeal muscle: stimulation intensity $45.64 \pm 17.68\%$ of the maximum stimulator output and the intensity of the electric field (EF) $23:58 \pm 99.91$ V / m, and the results of the parameters of registration of SLR in laryngeal muscle: latency of SLR 11.90 ± 1.27 ms and amplitude of SLR $0:20 \pm 0.17$ mV. In the other 8 subjects and 2 subjects who had applied the previous methodology, we used a new methodology of train of stimuli during visual object naming task (VON). Results showed no significant differences between two used methodologies.

b) Moving the site of stimulation in front of the localization of M1 for laryngeal muscles toward Broca's region of inferior frontal gyrus, LLR was recorded in laryngeal muscle in all 10 healthy subjects in whom we used a new methodology of train of stimuli during VON. The parameters of stimulation for eliciting LLR in laryngeal muscle were: stimulation intensity of $36.34 \pm 4.94\%$ of maximum stimulator output, the intensity of the electric field (EF) of $10:58 \pm 57.68$ V / m. The latency of LLR in laryngeal muscle was 58.50 ± 5.90 ms. In addition to the latency of LLR, we have measured the time in which LLR was induced in relation to the beginning of visually presented object. The results showed that there was no statistically significant difference in latency of LLR between the time difference in which LLR was induced and naming latency of VPO measured with the first appearance of the microphone onset.

c) In all 10 subjects in whom M1 for laryngeal muscles was stimulated generating SLR in laryngeal muscle, the same location was again stimulated with a train of stimuli inducing the pseudo speech arrest during counting task and naming of VPO. Pseudo speech arrest was characterized by contractions of facial and lip muscles.

d) In 10 subjects in whom opercular part of Boca's region was stimulated generating LLR in laryngeal muscle, the same location was again stimulated with a train of stimuli inducing speech arrest in one subject during counting task and naming of VPO. In three subjects qualitative language disturbances were induced.

Conclusion

For the first time neurophysiologic markers of motor speech related cortical areas are identified by names: a) neurophysiologic marker for M1 for laryngeal muscle is SLR recorded in laryngeal muscle, and b) neurophysiologic marker for the opercular part of the Boca's region is LLR recorded in laryngeal muscle.

Significance

The methodology was developed for identification of neurophysiologic markers of motor speech related cortical areas by names in healthy volunteers. This methodology is a direct contribution to the methodology of intraoperative direct and transcranial electrical stimulation for eliciting responses from laryngeal muscles.

It is expected that this methodology will be used in preoperative mapping of motor speech related cortical areas to facilitate surgical planning, and mapping of motor speech related cortical areas during neurosurgical operations, in order to preserve these areas from injuries and to prevent postoperative speech deficits. The results of this study will contribute to our understanding of the underlying cognitive mechanisms responsible for the processing and production of speech.

15. LITERATURA

Aboitz F, García R. The evolutionary origin of the language areas in the human brain. A neuroanatomical perspective. *Brain research Reviews* 1997; 25: 381-396.

Abbruzzese G, Assini A, Buccolieri A, Schieppati M, Trompetto C. Comparison of intracortical inhibition and facilitation in distal and proximal arm muscles in humans. *Journal of Physiology* 1999; 514:895-903.

Ackermann H, Riecker A. The contribution of the insula to motor aspects of speech production: A review and a hypothesis. *Brain and Language* 2004; 89:320-328.

Altman D, Machin D, Bryant T, Gardner S. *Statistics with Confidence*. BMJ Books, Bristol 2005.

Amassian VE, Anziska BJ, Cracco JB, Cracco RQ, Maccabee PJ. Focal magnetic excitation of frontal cortex activates laryngeal muscles in man. *Physiological Society* 1987; 41P.

Amassian VE, Cracco RQ. Human cerebral cortical responses to nontralateral transcranial stimulation. *Neurosurgery* 1987; 20:148-55.

Amassian VE, Cracco RQ, Maccabee, Cracco JB, Rudell A, Eberle L. Suppression of visual perception by magnetic coil stimulation of human occipital cortex. *Electroencephalography and Clinical Neurophysiology* 1989; 74:458-462.

Amassian VE, Deletis V. Relationship between animal and human corticospinal responses. *Electroencephalography and Clinical Neurophysiology* 1999; 51 (Suppl):79-92.

Amassian VE, Cracco RQ, Maccabee PJ, Cracco JB, Rudell AP, Eberle L, Bodis-Wollnerl. The role of visual perception in spoken response. *Journal Biocybernetics and Biomedical Engineering* 2011; 31(3):65-80.

Amunts K, Schleicher A, Zilles. Cytoarchitecture of the cerebral cortex –more than localization. *Neuroimage* 2007; 37:1061-1065.

Amunts K, Schleicher A, Bürgel U, Mohlberg H, Uylings HBM, Zilles K. Broca's region revisited: cytoarchitecture and intersubject variability. *The Journal of Comparative Neurology* 1999; 412:319-341.

Amunts K, Zilles K. A multimodal analysis of structure and function in Broca's region. Ed: Grodzinsky Y, Amunts K. *Broca's region*. Oxford University Press 2006; 17-30.

Anand S, Hotson J. Transcranial magnetic stimulation: neurophysiological applications and safety. *Brain and Cognition* 2002; 50:366-386.

Anwander A, Tittgemeyer M, von Cramon DY, Friederici, Knösche TR. Connectivity-based parcellation of Broca's area. *Cerebral Cortex* 2007; 17:816-825.

Axelson HW, Hesselager G, Flink R. Successful localization of the Broca area with short-train pulses instead of 'Penfield' stimulation. *Seizure* 2009; 374-375.

Barker AT, Jalinous R, Freeston IL. Non-invasive magnetic stimulation of human motor cortex. *The Lancet* 1985; 1:1106-1107.

- Bartolomeo P, Thiebaut de Schotten M, Duffau H. Mapping of visuospatial functions during brain surgery: a new tool to prevent unilateral spatial neglect. *Neurosurgery* 2007; 61:E1340.
- Barthlow R. Experimental investigations into the function of the human brain. *American Journal of the Medical Sciences* 1874; 134:305-313.
- Baudewig J, Siebner HR, Bestmann S, Tergau F, Tings T, Paulus W, Frahm J. Functional MRI of cortical activations induced by transcranial magnetic stimulation (TMS). *Neuroreport* 2001; 12:3543-3548.
- Bello L, Gallucci M, Fava M, Carrabba G, Giussani C, Acerbi F, Baratta P, Songa V, Conte V, Branca V, Stocchetti N, Papagno C, Gaini SM. Intraoperative subcortical language tract mapping guides surgical removal of gliomas involving speech areas. *Neurosurgery* 2007; 60:67-82.
- Benecke R, Meyer BU, Schönle P, Conrad B. Transcranial magnetic stimulation of the human brain: responses in muscle supplied by cranial nerves 1988; 71:623-632.
- Berger MS, Deliganis AV, Dobbins J, Keles GE. The effect of extent of resection on recurrence in patients with low grade cerebral hemisphere gliomas. *Cancer* 1994; 74:1784-91.
- Bestmann S, Baudewig J, Siebner HR, Rothwell JC, Frahm J. Functional MRI of the immediate impact of transcranial magnetic stimulation on cortical and subcortical motor circuits. *European Journal of Neuroscience* 2004; 20:1950-1962.
- Bickford RG, Jacobson JL, Cody DTR. Nature of average evoked potentials to sound and other stimuli in man. *Annals New York Academy of Sciences* 1964; 112:204-218.
- Bickford RG. Human "microreflexes" revealed by computer analysis. *Neurol (Minneapolis)*, 1966; 16, 302.
- Bohning DE, Shastri A, Wassermann EM, Ziemann U, Lorberbaum JP, Nahas Z, Lomarev MP, George MS. BOLD-sMRI response to single-pulse transcranial magnetic stimulation (TMS). *Journal of Magnetic Resonance Imaging* 2000; 11:569-574.
- Boyd SG, Rothwell JC, Cowan JMA, Webb PJ, Morley T, Asselman P, Marsden CD. A method of monitoring function in corticospinal pathways during scoliosis surgery with a note on motor conduction velocities. *Journal of Neurology, Neurosurgery and Psychiatry* 1986; 49:251-7.
- Broca P. Remarques sur le siège de la faculté du langage articulé, suivies d'une observation d'aphémie (perte de la parole). *Bulletin de la Société Anatomique* 1861; 6: 330-357. (Translation by Christopher D. Green: Remarks on the Seat of the Faculty of Articulated Language, Following an Observation of Aphemia (Loss of Speech), <http://psychclassics.yorku.ca/Broca/aphemie-e.htm>).
- Brown S, Laird AR, Pfordresher PQ, Thelen SM, Turkeltaub P, Liotti M. The somatotopy of speech: phonation and articulation in the human motor cortex. *Brain and Cognition* 2009; 70:31-41.
- Buchthal F. Electromyography of intrinsic laryngeal muscles. *Quarterly journal of experimental physiology and cognate medical sciences* 1959; 44(2):137-48.
- Burke D, Hicks R, Gandieva SC, Stephen J, Woodforth I, Crawford M. Direct comparison of corticospinal volleys in human subjects to transcranial magnetic and electrical stimulation. *Journal of Physiology* 1993; 470:383-93.
- Burke D, Hicks RG, Stephen JPN. Corticospinal volleys evoked by anodal and cathodal stimulation of the human motor cortex. *Journal of Physiology* 1990; 425:283-99.

- Cantello R, Gianelli M, Bettucci D, Civardi C, De Angelis MS, Mutani R. Parkinson's disease rigidity: magnetic motor evoked potentials in small hand muscle. *Neurology* 1991; 41:1449-1456 (abstract).
- Catani M, Jones DK, ffytche DH. Perisylvian language networks of the human brain. *Annals of Neurology* 2005; 57:8-16.
- Cedzich C, Taniguchi M, Schafer S, Schramm J. Somatosensory evoked potential phase reversal and direct motor cortex stimulation during surgery in and around the central region. *Neurosurgery* 1996; 38:962-70.
- Chang EF, Wang D.D., Perry D, Barbaro NM, Berger S. Homotopic organization of essential language site in right and bilateral cerebral hemispheric dominance. *Journal of Neurosurgery* 2011; 114:893-902.
- Chen R, Tam A, Bütefisch C, Corwell B, Ziemann U, Rothwell JC, Cohen LG. Intracortical inhibition and facilitation in different representations of the human motor cortex. *Journal of Neurophysiology* 1998; 80:2870-2881.
- Chin O, Cash RFH, Thickbroom. Electromyographic bursting following the cortical silent period induced by transcranial magnetic stimulation. *Brain Research* 2012 (u tisku).
- Chouinard PA, Van Der Werf, Leonard G, Paus T. Modulating neural networks with transcranial magnetic stimulation applied over the dorsal premotor and primary motor cortices. *Journal of Neurophysiology* 2003; 90:1071-1083.
- Chouinard PA, Leonard G, Paus T. Changes in effective connectivity of the primary motor cortex in stroke patients after rehabilitative therapy. *Experimental Neurology* 2006; 201:375-387.
- Cicinelli P, Mattia D, Spanedda F, Traversa R, Marciani MG, Pasqualetti P, Rossini PM, Bernardi G. Transcranial magnetic stimulation reveals an interhemispheric asymmetry of cortical inhibition in focal epilepsy. *Neuroreport* 2000; 11:701-707.
- Classen J, Schnitzler A, Binkofski F, Werhahn K, Kim YS, Kessler KR, Benecke R. The motor syndrome associated with exaggerated inhibition within the primary motor cortex of patients with hemispheric stroke. *Brain* 1997; 120:605-619.
- Corballis MC. From mouth to hand: gesture, speech, and the evolution of right-handedness. *Behavioural and Brain Sciences* 2003; 26:199-260.
- Corina DP, Gibson EK, Martin R, Poliakov A, Brinkley J, Ojemann G. Dissociation of action and object naming: evidence from cortical stimulation mapping. *Human Brain Mapping* 2005; 24:1-10.
- Cycowicz YM., Friedman D, Rothstein M, Snodgrass JG. Picture naming by young children: norms for name agreement, familiarity, and visual complexity. *Journal of Experimental Child Psychology* 1997; 65: 171-237.
- Damasio AR, Geschwind N. The neural basis of language. *Annals Review of Neuroscience* 1984; 7:127-47.
- Davey NJ, Romaguere P, Maskill DW, Ellaway PH. Suppression of voluntary motor activity revealed using transcranial magnetic stimulation of the motor cortex in man. *Journal of Physiology* 1994; 477:223-35.

Day BL, Dressler D, Maertens de Noordhout A, Marsden CD, Nakashima K, Rothwell JC, Thompson PD. Electric and magnetic stimulation of the human motor cortex: surface EMG and single motor unit responses. *Journal of Physiology* 1989; 412:449-473.

Di Lazzari V, Restuccia D, Oliviero A, Profice P, Ferrara L, Insola A, Mazzone P, Tonali P, JC Rothwell. Magnetic transcranial stimulation at intensities below active motor threshold activates intracortical inhibitory circuits. *Experimental Brain Research* 1998; 119:265-268.

Deletis V, Ulkatan S, Cioni B, Meglio M, Colicchio G, Amassian V, Shrivastava R. Responses elicited in the vocalis muscles after electrical stimulation of motor speech areas. *Rivista Medica* 2008; 14:159-165.

Deletis V, Fernandez-Conejero I, Ulkatan S, Costantino P. Methodology for intraoperatively eliciting motor evoked potentials in the vocal muscles by electrical stimulation of the corticobulbar tract. *Clinical Neurophysiology* 2009; 120:336-341.

Deletis V, Fernández-Conejero I, Ulkatan S, Rogić, M, Carbó EL, Hiltzik D.. Methodology for intraoperative recording of the corticobulbar motor evoked potentials from cricothyroid muscles. *Clinical Neurophysiology* 2011;122:1883-9.

Demonet JF, Thierry G, Cardebat D. Renewal of the neurophysiology of language: functional neuroimaging. *Physiological Reviews* 2005; 85:49-95.

Denslow S, Lomarev M, George MS, Bohning DE. Magnetic stimulation (TMS)-induced movement: and interleaved TMS functional magnetic resonance imaging study. *Biological Psychiatry* 2005; 57:752-760.

Di Lazzaro V, Ziemann U, Lemon RN. State of the art: physiology of transcranial motor cortex stimulation. *Brain Stimulation* 2008; 1:345-62.

Dronkers NF, Plaisant O, Iba-Zizen MT, Cabanis EA. Paul Broca's historic cases: high resolution MR imaging of the brains of Leborgne and Lelong. *Brain* 2007; 130:1432-1441.

Duffau H, Capelle L, Sichez JP, Falliot T, Abdennour L, Law Koune JD, Dadoun S, Bitar A, Arthuis F, Van Effenterre R, Fohanno D. Intra-operative direct electrical stimulations of the central nervous system: the Salpêtrière experience with 60 patients. *Acta Neurochirurgica* 1999; 141:1157-1167.

Duffau H, Capelle L, Sichez N, Denvil D, Lopes M, Sichez JP, Bitar A, Fohanno D. Intraoperative mapping of the subcortical language pathways using direct electrical stimulations: an anatomico-functional study. *Brain* 2002a; 125:199-214.

Duffau H, Denvil D, Lopes M, Gasparini F, Cohen L, Capelle L, Van Effenterre R. Intraoperative mapping of the cortical areas involved in multiplication and subtraction: an electrostimulation study in a patient with a left parietal glioma. *Journal of Neurology, Neurosurgery & Psychiatry* 2002b; 73:733-738.

Duffau H, Capelle L, Denvil D, Gatignol P, Sichez N, Lopes M, Sichez JP, Van Effenterre R. The role of dominant premotor cortex in language: a study using intraoperative functional mapping in awake patients. *Neuroimage* 2003; 20:1903-14.

Duffau H, Gatignol P, Mandonnet E, Peruzzi P, Tzourio-Mazoyer N, Capelle L. New insights into the anatomico-functional connectivity of the semantic system: a study using cortico-subcortical electrostimulations. *Brain* 2005; 128:797-810.

- Duffau H, Taillandier L, Gatignol P, Capelle L. The insular lobe and brain plasticity: lessons from tumor surgery. *Clinical Neurology and Neurosurgery* 2006; 108:543-548.
- Duffau H. The anatomo-functional connectivity of language revised new insights provided by electrostimulation and tractography. *Neuropsychologia* 2008a; 46:927-934.
- Duffau H, Thiebaut de Schotten M, Mandonnet E. White matter functional connectivity as an additional landmark for dominant temporal lobectomy. *Journal of Neurology, Neurosurgery & Psychiatry* 2008b; 79:492-495.
- Duffau H, Denvil D, Lopes M, Gasparini F, Cohen L, Capelle L, Van Effenterre R. Intraoperative mapping of the cortical areas involved in multiplication and subtraction: an electrostimulation study in a patient with a left parietal glioma. *Journal of Neurology, Neurosurgery & Psychiatry* 2008c; 73:733-738.
- Duffau H. Awake surgery for nonlanguage mapping. *Neurosurgery* 2010;66:523-529.
- Duffau H. *Brain Mapping. From Neural Basis of Cognition to Surgical Applications*. Springer-Verlag/Wien, Austria 2011.
- Ebeling U, Steinmetz H, Huang Y, Kahn T. Topography and identification of the inferior precentral sulcus in MR imaging. *American Journal of Roentgenology* 1989; 153:1051-1056.
- Epstein CM, Lah JJ, Meador K, Weissman JD, Gaitan LE, Dihenia B. Optimum stimulus parameters for lateralized suppression of speech with magnetic brain stimulation. *Neurology* 1996; 47:1590-1593.
- Epstein CM, Meador KJ, Loring DW, Wright RJ, Weissman JD, Sheppard S, Lah JJ, Puhlovich F, Gaitan L, Davey. Localization and characterization of speech arrest during transcranial magnetic stimulation. *Clinical Neurophysiology* 1999; 110: 1073-1079.
- Ertekin C, Turman B, Tarlaci S, Celik, M, Aydogdu I, Secil Y, Kiylioglu N. Cricopharyngeal sphincter muscle responses to transcranial magnetic stimulation in normal subjects and in patients with dysphagia. *Clinical Neurophysiology* 2001; 112:86-94.
- Espadaler J, Rogić M, Deletis V, Leon A, Quijada C, Conesa G. Representation of cricothyroid muscles at the primary motor cortex (M1) in healthy subjects, mapped by navigated transcranial magnetic stimulation (nTMS). *Clinical Neurophysiology*, 2012 (u tisku).
- Fadul C, Wood J., Thaler H, Galicich J, Patterson RH, Posner JB. Morbidity and mortality of craniotomy for excision of supratentorial gliomas. *Neurology* 1988; 38:1374-79.
- Ferbert A, Priori A, Rothwell JC, Day BL, Colebatch JG, Marsden CD. Interhemispheric inhibition of the human motor cortex. *Journal of Physiology* 1992; 453:525-546.
- Ferrarelli F, Haraldsson HM, Barnhart TE, Roberts AD, Oakes TR, Massimini M, Stone CK, Kalin NH, Tononi G. A PET/TMS study of effective connectivity. *Brain Research Bulletin* 2004; 64:103-113.
- Fernandez-Miranda JC, Pathak S, Engh J, Jarbo K, Verstynen T, Yeh F, Wang Y, Mintz A, Boada F, Schneider W, Friedlander R. High-definition fiber tractography of the human brain: neuroanatomical validation and neurosurgical applications. *Neurosurgery* 2012 (u tisku).
- Ferreri F, Pasqualetti P, Määttä S, Ponzo D, Ferrarelli F, Tononi G, Mervaala E, Miniussi C, Rossini PM. Human brain connectivity during single and paired pulse transcranial magnetic stimulation. *Neuroimage* 2011; 54:90-102.

- Ford A, McGregor KM, Case K, Crosson B, White KD. Structural connectivity of Broca's area and medial frontal cortex. *Neuroimage* 2010; 52:4:1230-1237.
- Forster MT, Hattingen E, Senft C, Gasser T, Seifert V, Szélenyi A. Navigated transcranial magnetic stimulation and functional magnetic resonance imaging-advanced adjuncts in preoperative planning for central region tumors. *Neurosurgery* 2011; 68(5):1317-24.
- Fox P, Ingham R, George MS, Mayberg H, Ingham J, Roby J, Martin C, Jerabek P. Imaging human intra - cerebral connectivity by PET during TMS. *Neuroreport* 1997; 8:2787-2791.
- Fried I, Katz A, McCarthy G, Sass KJ, Williamson P, Spencer SS, Spencer DD. Functional organization of human supplementary motor cortex studied by electrical stimulation. *The Journal of Neuroscience* 1991; 11:3656-3666.
- Friederici AD, Bahlmann J, Heim S, Schubotz RI, Anwander A. The brain differentiates human and non-human grammars: function localization and structural connectivity. *Proceedings of the National Academy of Science of the United States of America* 2006;103:2458-2463.
- Fuggetta G, Pavone EF, Walsh V, Kiss M, Eimer M. Cortico-cortical interactions in spatial attention: a combined ERP/TMS study. *Journal of Neurophysiology* 2006; 95:3277-3280.
- Gatignol P, Capelle L, Le Bihan R, Duffau H. Double dissociation between picture naming and comprehension: and electrostimulation study. *NeuroReport* 2004;15:191-195.
- George MS, Wassermann EM, Post RM. Transcranial Magnetic Stimulation: a neuropsychiatric tool for 21st century. *The Journal of Neuropsychiatry and Clinical Neurosciences* 1996; 8:373-382.
- Geschwind N. The organization of language and the brain. *Science* 1970; 940-946.
- Giussani C, Roux FE, Ojemann J, Sganzerla EP, Pirillo D, Papagano C. Is preoperative functional magnetic resonance imaging reliable for language areas mapping in brain tumor surgery? Review of language functional magnetic resonance imaging and direct cortical stimulation correlation studies. *Neurosurgery* 2010; 66:113-20.
- González-Darder JM, González-López P, Talamantes F, Quilis V, Cortés V, García-March G, Roldán P. Multimodal navigation in the functional microsurgical resection of intrinsic brain tumors located in eloquent motor areas: role of tractography. *Neurosurgical Focus* 2010; 28 (2):E5.
- Greenlee JD, Oya H, Kawasaki H, Volkov IO, Kaufman OP, Kovach C, Howard MA, Brugge JF. A functional connection between inferior frontal gyrus and orofacial motor cortex in human. *Journal of Neurophysiology* 2004; 92:1153-1164.
- Grodzinsky Y, Amunts K. Broca's region. Oxford University Press 2006.
- Groppa S, Oliviero A, Eisen A, Quartarone A, Cohen LG, Mall V, Kaelin-Lang A, Mima T, Rossi S, Thieckbroom GW, Rossini PM, Ziemann U, Valls-Solé J, Siebner HR. A practical guide to diagnostic transcranial magnetic stimulation: report of and IFCN committee. *Clinical Neurophysiology* 2012 (u tisku).
- Grosbras MH, Paus T. Transcranial magnetic stimulation of the human frontal eye field facilitates visual awareness. *The European Journal of Neuroscience* 2003; 18:3121-31216.
- Haglund MM, Berger MS, Shamselin M, Lettich E, Ojemann GA. Cortical localization of temporal language sites in patients with gliomas. *Neurosurgery* 1994; 34:567-76.

- Hagoort P, Levelt WJM. The speaking brain. *Science* 2009; 326:372-373.
- Hamberger MJ, Seidel WT, Goodman RR, Perrine K, McKhann GM. Temporal lobe stimulation reveals anatomic distinction between auditory naming processes. *Neurology* 2003; 60:1478-1483.
- Hamberger MJ, Goodman RR, Perrine K, Tamny T. Anatomic dissociation of auditory and visual naming in the lateral temporal cortex. *Neurology* 2001; 56:56-61.
- Hamberger MJ, Tamny TR. Auditory naming and temporal lobe epilepsy. *Epilepsy research* 1999;35:229-243.
- Hamdy S, Rothwell JC. Gut feelings about recovery after stroke:the organization and reorganization of human swallowing motor cortex. *Trends in Neuroscience* 1998; 21:278-81.
- Hanajima R, Ugawa Y, Terao Y, Ogata K, Kanazawa I. Ipsilateral cortico-cortical inhibition of the motor cortex in various neurological disorders. *Journal of the Neurological Sciences* 1996; 140:109-116.
- Hanajima R, Ugawa Y, Machii K, Mochizuki H, Terao Y, Enomoto H, Furubayashi T, Shio Y, Uesugi H, Kanazawa I. Interhemispheric facilitation of the hand motor area in humans. *Journal of Physiology* 2001; 531:849-859.
- Hirano M, Ohala J. Use of hooked-wire electrodes for electromyography of the intrinsic laryngeal muscles. *Journal of Speech and Hearing Research* 1969; 362-373.
- Horiuchi M, Sasaki CT. Cricothyroid muscle in respiration. *The Annals of otology, rhinology, and laryngology* 1978; 87: 386-91.
- Hong KH, Ye M, Kim YM, Kevorkian KF, Kreiman J. Functional differences between the two bellies of the cricothyroid muscle. *Otolaryngology – Head and neck Surgery* 1998; 118: 714-22.
- Hong KH, Kim HK, Kim YH. The role of the pars recta and pars oblique of cricothyroid muscle in speech production. *Journal of Voice* 2001; 15 (4):512-518.
- Hou BL, Bradbury M, Peck KK, Petrovich NM, Gutin PH, Holodny Ai. Effect of brain tumor neurovasculature defined by rCBV on BOLD fMRI activation volume in the primary motor cortex. *Neuroimage* 2006; 32:489-497.
- Humm AM, Beer S, Kool J, Magistris MR, Kesselring J, Rösler KM. Quantification of Uhtoff's phenomenon in multiple sclerosis. *Clinical Neurophysiology* 2004; 115:2493-2501.
- Inghilleri M, Berardelli A, Cruccu G, Manfredi. Silent period evoked by transcranial stimulation of the human cortex and cervicomedullary junction. *Journal of Physiology* 1993; 466: 521-534.
- Ilmberger J, Eisner W, Schmidt U, Reulen HJ. Performance in picture naming and word comprehension: evidence for common neuronal substrated from intraoperative language mapping. *Brain and Language* 2001; 76:111-118.
- Jaberzadeh S, Pearce SL, Miles TS, Türker KS, Nordstrom MA. Intracortical inhibition in the human trigeminal motor system. *Clinical Neurophysiology* 2007; 118(8):1785-93.
- Jennum P, Friberg L, Fuglsang-Frederiksen A, Dam M. Speech localization using repetitive transcranial magnetic stimulation. *Neurology* 1994; 44:269-273.

- Jiang Z, Krainik A, David O, Salon C, Tropres I, Hoffmann D, Pannetier N, Barbier EL, Bombin ER, Warnking J, Pasteris C, Chabardes S, Berger F, Grand S, Segebarth C, Gay E, Le Bas JF. Impaired fMRI activation in patients with primary brain tumors. *Neuroimage* 2010; 52:538-548.
- Julkunen P, Säisänen L, Danner N, Niskanen E, Hukkanen T, Mervaala E, Könönen M. Comparison of navigated and non-navigated transcranial magnetic stimulation for motor cortex mapping, motor threshold and motor evoked potentials. *Clinical Neurophysiology* 2007; 118:1785-1793.
- Jürgens U. The neural control of vocalization in mammals: a review. *Journal of Voice* 2009;23:1-10. *Neuroimage* 2009; 44:790-795.
- Keles GE, Anderson B, Berger MS. The effect of extent of resection on time to tumor progression and survival in patients with gliomlastoma multiforme of the cerebral hemisphere. *Surgical Neurology* 1999; 52:371-9.
- Keles GE, Lamborn KR, Berger MS. Low-grade hemispheric gliomas in adults: a critical review of extent of resection as a factor influencing outcome. *Journal of Neurosurgery* 2001; 95:735-45.
- Keles GE, Lundin DA, Lamborn KR, Chang EF, Ojemann, G, Berger MS. Intraoperative subcortical stimulation mapping for hemispheric perirolandic gliomas located within or adjacent to the descending motor pathways: evaluation of morbidity and assessment of functional outcome in 294 patients. *Journal of Neurosurgery* 2004; 100:369-375.
- Keller SS, Crow T, Foundas A, Amunts K, Roberts N. Broca's area: nomenclature, anatomy, typology and asymmetry. *Brain & Language* 2009; 109:29-48.
- Kemna LJ, Gembris D. Repetitive magnetic stimulation induces different responses in different cortical areas: a functional magnetic resonance study in humans. *Neuroscience Letters* 2003; 336:85-88.
- Kessler K, Schnitzler A, Classen J, Benecke R. Reduced inhibition within primary motor cortex in patients with poststroke focal motor seizures. *Neurology* 2002; 59:1028-1033
- Khedr EM, Aref E-E. M. Electrophysiological study of vocal-fold mobility disorders using a magnetic stimulator. *European Journal of Neurology* 2002; 9:259-267.
- Kicic D. Probing cortical excitability with transcranial magnetic stimulation. Helsinki University of Technology, Department of Biomedical Engineering and Computational Science, October 2009 (PhD) (<http://lib.tkk.fi/Diss/2009/isbn9789522480576/isbn9789522480576.pdf>).
- Kinoshita M, Shinohara H, Hori O, Ozaki N, Ueda F, Nakada M, Hamada JI, Hayashi Y. Association fibers connecting the Broca center and the lateral superior frontal gyrus: a microsurgical and tractographic anatomy. *Journal of Neurosurgery* 2011; November 11; 1-8.
- Knecht S, Dräger B, Deppe M, Bobe L, Lohmann H, Flöel A, Ringelstein EB, Henningsen H. Handedness and hemispheric language dominance in healthy humans. *Brain* 2000; 123:2512-2518
- Kobayashi M, Theoret H, Mottaghy FM, Gangitano M, Pascual-Leone A. Intracortical inhibition and facilitation in human facial motor area: difference between upper and lower facial area. *Clinical Neurophysiology* 2001; 112:1604-1611.
- Kobayashi M, Pascual-Leone, A. Transcranial magnetic stimulation in neurology. *The Lancet Neurology* 2003; 2:145-56.
- Koch M, Schnitzler HU. The acoustic startle response in rats—circuits mediating evocation, inhibition and potentiation. *Behavioural Brain Research* 1997; 89 35–49.

- Komssi S, Kähkönen S. The novelty value of the combined use of electroencephalography and transcranial magnetic stimulation for neuroscience research. *Brain Research Reviews* 2006; 52:183-92.
- Krings T, Buchbinder BR, Butler WE, Chiappa KH, Jiang HJ, Rosen BR, Cosgrove GR. Stereotactic Transcranial Magnetic Stimulation: Correlation with Direct Electrical Cortical Stimulation. *Neurosurgery* 1997; 41:1319-1326.
- Krings T, Reinges MH, Erberich S, Kemeny S, Rohde V, Spetzger U, Korinth M, Willmes K, Gilsbach JM, Thron A. Functional MRI for presurgical planning: problems, artefacts, and solution strategies. *Journal of Neurology, Neurosurgery & Psychiatry* 2001a; 70:749-60.
- Krings T, Foltys H, Reinges MH, Kemeny S, Rohde V, Spetzger U, Gilsbach JM, Thron A. Navigated transcranial magnetic stimulation for presurgical planning-correlation with functional MRI. *Minimally Invasive Neurosurgery* 2001b; 44:234-9.
- Krishnan R, Raabe A, Hattingen E, Szélényi A, Yahya H, Hermann E, Zimmermann M, Seifert V. Functional magnetic resonance imaging-integrated neuronavigation: correlation between lesion-to-motor cortex distance and outcome. *Neurosurgery* 2004; 55:904-915.
- Kujirai T, Caramia MD, Rothwell JC. Corticocortical inhibition in human motor cortex. *Journal of Physiology* 1993; 471:501-519.
- Lacroix M, Abi-Said D, Fourney DR, Gokaslan ZL, Shi W, DeMonte F, Lang FF, McCutcheon IE, Hassenbuch SJ, Holland E, Hess K, Michael C, Miller D, Sawaya RA. Multivariate analysis of 416 patients with glioblastoma multiforme: prognosis, extent of resection, and survival. *Journal of Neurosurgery* 2001; 95:190-8.
- Lemon R. Basic physiology of transcranial magnetic stimulation. Ed: Pascual-Leone A, Davey NJ, Rothwell J, Wassermann EM, K Puri B. *Handbook of transcranial magnetic stimulation*. Bath Press UK 2002.
- Lenneberg EH. *Biological Foundation of language*. 1967 Wiley: New York.
- Lesser RP, Lüders H, Dinner DS, Hahn J, Cohen L. The location of speech and writing functions in the frontal language area. *Brain* 1984; 107:275-291.
- Lehéricy S, Duffau H, Van de Moortele PF, Delmaire C. Validity of presurgical functional localization. *Medical Radiology* 2007; 167-187.
- Lee L, Siebner HR, Rowe JB, Rizzo V, Rothwell JC, Franckowiak RSJ, Friston K. Acute remapping within the motor system induced by low-frequency repetitive transcranial magnetic stimulation. *Journal of Neuroscience* 2003; 23:5308-5318.
- Levy WJ, Amassian VE, Schmid UD, Jungreis C. Mapping of motor cortex gyral sites non-invasively by transcranial magnetic stimulation in normal subjects and patients. *Electroencephalography and Clinical Neurophysiology. Supplement*. 1991; 43:51-75 (abstract)
- Indefrey P, Levelt WJM. The spatial and temporal signatures of word production components. *Cognition* 2004; 92:101-144.
- Li X, Nahas Z, Kozel FA, Anderson B, Bohning DE, George MS. Acute left prefrontal transcranial magnetic stimulation in depressed patients is associated with immediately increased activity in prefrontal cortical as well as subcortical regions. *Biological Psychiatry* 2004; 55:882-890.

Liégeois F, Morgan AT, Stewart LH, Cross JH, Vogel AP, Vargha-Khadem F. Speech and oral motor profile after childhood hemispherectomy. *Brain & Language* 2010; 114:126-134.

Lim SH, Dinner DS, Pillay PK, Lüders H, Morris HH, Klem G, Wyllie E, Awad IA. Functional anatomy of the human supplementary sensorimotor area: results of extraoperative electrical stimulation. *Electroencephalography and Clinical Neurophysiology* 1994; 91:179-193.

Lubrano V, Roux FE, Démonet JF. Writing specific sites in frontal areas: a cortical stimulation study. *Journal of Neurosurgery* 2004; 101:787-798.

Lüders H, Lesser R, Dinner DS, Morris HH, Wyllie E, Godoy J. Localization of cortical function: new information from extraoperative monitoring of patients with epilepsy. *Epilepsia* 1988; 29:S56-S65.

Maldonado IL, Moritz-Gasser S, de Champfleury NM, Bertram L, Moulinié G, Duffau H. Surgery for gliomas involving the left inferior parietal lobule: new insights into the functional anatomy provided by stimulation mapping in awake patients. *Journal of Neurosurgery* 2011; 115(4):770-9.

Matsumoto R, Dileep RN, LaPresto E, Najm I, Bingaman W, Shibasaki H, Lüders HO. Functional connectivity in the human language system: a cortico-cortical evoked potential study. *Brain* 2004; 127:2316-2330.

Merton PA, Morton HM. Stimulation of the cerebral cortex in the intact human subject. *Nature* 1980; 285:227.

Meyer BU, Werhahn K, Rothwell JC, Roericht S, Fauth C. Functional organization of corticonuclear pathways to motoneurons of lower facial muscles in man. *Experimental Brain Research* 1994; 101:465-472.

Meyer BU, Liebsch R, Röricht S. Tongue motor responses following transcranial magnetic stimulation of the motor cortex and proximal hypoglossal nerve in man. *Electroencephalography and Clinical Neurophysiology* 1997; 105:15-23.

Michelucci R, Valzania F, Passarelli D, Santangelo M, Rizzi R, Buzzi AM, Tempestini A, Tassinari CA. Rapid-rate transcranial magnetic stimulation and hemispheric language dominance. *Neurology* 1994; 44:1697-1700.

Mills KR. *Magnetic stimulation of the human nervous system*. Oxford University Press 1999.

Minassian K, Hofstoetter U, Rattay F. Transcutaneous lumbar posterior root stimulation for motor control studies and modification of motor activity after spinal cord injury. Ed: Dimitrijevic MR, Kakulas BA, McKay WB, Vrbová G: *Restorative Neurology of Spinal Cord Injury*. Oxford University Press, Toronto 2012.

Mottaghy FM, Pascual-Leone A, Kemna LJ, Töpper R, Herzog H, Müller-Gärtner HW, Krause BJ. Modulation of a brain-behavior relationship in verbal working memory by rTMS. *Brain Research: Cognitive Brain Research* 2003; 15:241-249.

Nabavi A, McL Black P, Gering DT, Westin CF, Mehta V, Pergolizzi RS, Ferrant M, Warfield SK, Hata N, Schwartz RB, Wells III WM, Kikinis R, Jolesz FA. Serial intraoperative magnetic resonance imaging of brain shift. *Neurosurgery* 2001; 48:787-798.

Nikouline V, Ruohonen J, Ilmoniemi RJ. The role of the coil click in TMS assessed with simultaneous EEG. *Clinical Neurophysiology* 1999; 110:1325-1328.

- Ojemann G, Whitaker HA. Language localization and variability. *Brain and language* 1978; 6:239-260.
- Ojemann G, Mateer C. Human language cortex: localization of memory, syntax, and sequential motor-phoneme identification systems. *Science* 1979; 205:1401-1403.
- Ojemann G. Individual variability in cortical localization of language. *Journal of Neurosurgery* 1979; 50:164-169.
- Ojemann JG, Ojemann G, Lettich E. Cortical stimulation mapping of language cortex by using a verb generation task: effects of learning and comparison to mapping based on object naming. *Journal of Neurosurgery* 2002; 97:33-38.
- Oldfield RC. The assessment and analysis of handedness: the Edinburgh Inventory. *Neuropsychologia* 1971; 9:97-113.
- Orth M, Snijders AH, Rothwell JC. The variability of intracortical inhibition and facilitation. *Clinical Neurophysiology* 2003; 114:2362-2369.
- Pascual-Leone A, Gates JR, Dhuana A. Inducing of speech arrest and counting errors with rapid-rate transcranial magnetic stimulation. *Neurology* 1991; 41:697-702.
- Pascual-Leone A, Walsh V, Rothwell J. Transcranial magnetic stimulation in cognitive neuroscience-virtual lesion, chronometry, and functional connectivity. *Current Opinion in Neurobiology* 2000; 10:232-237.
- Patton HD, Amassian VE. Single- and multiple-unit analysis of cortical stage of pyramidal tract activation. *Journal of Neurophysiology* 1954; 17:345-63.
- Paulesu E, Frith CD, Frankowiak RSJ. The neural correlates of the verbal component of working memory. *Nature* 1993; 362:342-345.
- Paus T, Jech R, Thompson Cj, Comeau R, Peters T, Evans AC. Dose-dependent reduction of cerebral blood flow during rapid-rate transcranial magnetic stimulation of the human sensorimotor cortex. *Journal of Neurophysiology* 1998; 79:1102-1107.
- Paus T, Sipila PK, Strafella AP. Synchronization of neuronal activity in the human primary motor cortex by transcranial magnetic stimulation: an EEG study. *Journal of Neurophysiology* 2001; 86:1983-1990.
- Penfield W, Boldrey E. Somatic motor and sensory representation in the cerebral cortex of man as studied by electrical stimulation. *Brain* 1937; 60:389-443.
- Penfield W, Rasmussen, T. *The cerebral cortex of man. A clinical study of localization of functions.* The Macmillan Company. New York 1957.
- Penfield W, Roberts L. *Speech and brain-mechanisms.* Oxford University Press 1959.
- Penfield W. Mapping the speech area (chapter VII). Ed: Penfield W and Roberts L. *Speech and brain-mechanisms.* Oxford University Press 1959.
- Petrides M, Cadoret G, Mackey S. Orofacial somatomotor responses in the macaque monkey homologue of Broca's area. *Nature* 2005; 435:1235-1238.

Petrides M. Broca's area in the human and the nonhuman primate brain. Ed: Grodzinsky Y, Amunts K. Broca's region. Oxford University Press 2006; 31-46.

Petrides M, Pandya DN. Comparative cytoarchitectonic analysis of the human and the macaque ventrolateral prefrontal cortex and corticocortical connection patterns in the monkey. *European Journal of Neuroscience* 2001; 16:291-310.

Petrovich Brennan NM, Whalen S, de Morales Branco D, O'Shea JP, Norton IH, Golby AJ. Object naming is a more sensitive measure of speech localization than number counting: converging evidence from direct cortical stimulation and fMRI. *NeuroImage* 2007; 37:S100-S108.

Picht T, Mularski S, Kuehn B, Brock M, Kombos T, Suess O. Functional magnetic resonance imaging and cortical mapping in motor cortex surgery: complementary methods. *Zentralblatt für Neurochirurgie* 2008; 69:1-6.

Picht T, Schmidt S, Woitzik J, Suess O. Navigated brain stimulation for preoperative cortical mapping in paretic patients: case report of a hemiplegic patient. *Neurosurgery*, February 2011; 68(5):E1475-80.

Picht T, Mularski S, Kuehn B, Vajkoczy P, Kombos T, Suess O. Navigated transcranial magnetic stimulation for preoperative functional diagnostics in brain tumor surgery. *Neurosurgery* 2009; 65 (6 Suppl):93-8; discussion 98-9.

Price CJ. The anatomy of language: a review of 100 fMRI studies published in 2009. *Annals of the New York Academy of Sciences* 2010;1191:62-88.

Poldrack RA, Wagner AD, Prull MW, Desmond JE, Glover GH, Gabrieli JDE. Functional specialization for semantic and phonological processing in the left inferior prefrontal cortex. *Neuroimage* 1999; 10:15-35.

Polson MJR, Barker AT, Freeston IL. Stimulation of the nerve trunks with time varying magnetic fields. *Medical & Biological Engineering & Computing* 1982; 20:243-244.

Pulvermüller F. A brain perspective of language mechanisms: from discrete neuronal ensembles to serial order. *Progress in Neurobiology* 2002; 67:85-111.

Pulvermüller F, Fadiga L. Active perception: sensorimotor circuits as a cortical basis for language. *Nature Reviews* 2010; 11(5):1-10.

Quiñones-Hinojosa, A, Ojemann SG, Sanai N, Dillon WP, Berger MS Preoperative correlation of intraoperative cortical mapping with magnetic imaging landmarks to predict localization of Broca area. *Journal of Neurosurgery* 2003; 99:311-318.

Rödel RMV, Olthoff A, Tergau F, Simonyan K, Kraemer D, Markus H, Kruse E. Human cortical motor representation of larynx as assessed by transcranial magnetic stimulation (TMS). *Laryngoscope* 2004; 114:918-922.

Roach A., Schwartz MF, Martin N., Grewal RS, Brecher A. The Philadelphia Naming Test: Scoring and Rationale. *Clinical Aphasiology* 1996; 24, 121-133.

Rogić M, Jerončić A, Bošnjak M, Sedlar A, Hren D, Deletis V. Visual object naming task standardized for the Croatian language: a tool for research and clinical practice. *Behavior Research Methods (recenzija u tijeku)*

Rossini PM, Barker AT, Berardelli A, Caramia MD, Caruso G, Cracco RQ, Dimitrijević MR, Hallett M, Katayama Y, Lücking CH i sur. Non-invasive electrical and magnetic stimulation of the brain, spinal cord and roots: basic principles and procedures for routine clinical application. Report of an IFCN committee. *Electroencephalography and Clinical Neurophysiology* 1994; 91(2):79-92.

Rossini PM, Rossi T. Transcranial magnetic stimulation: diagnostic, therapeutic, and research potential. *Neurology* 2007; 68:484-4.

Rossi S, Hallett M, Rossini PM, Pascual-Leone A. safety, ethical consideration, and application guidelines for the use of transcranial magnetic stimulation in clinical practice and research. *Clinical Neurophysiology* 2009; 120:2008-39.

Rösler KM, Truffert A, Hess CW, Magistris MR. Quantification of upper motor neuron loss in amyotrophic lateral sclerosis. *Clinical Neurophysiology* 2000; 111:2208-2218.

Rösler KM. Transcranial magnetic stimulation: a tool to investigate central motor pathways. *News in Physiological Sciences* 2001; 16:297-302.

Rothwell JC, Thompson PD, Day BL, Boyd S, Marsden CD. Stimulation of the human motor cortex through the scalp. *Experimental Physiology* 1991; 76:159-200.

Ruohonen J, Karhu J. Navigated transcranial magnetic stimulation. *Clinical Neurophysiology* 2010; 40:7-17.

Roux FE, Boetto S, Sacko O, Chollet F, Trémoulet M. Writing, calculating, and finger recognition in the region of the angular gyrus: a cortical stimulation study of Gertsmann syndrome. *Journal of Neurosurgery* 2003;99:716-727.

Roux FE, Lubrano V, Lauwers-Cances V, Trémoulet M, Mascott CR i Démonet JF. Intraoperative mapping of cortical areas involved in reading in mono- and bilingual patients. *Brain* 2004; 127:1796-1810.

Sahin NT, Pinker S, Cash SS, Schomer D, Halgren E. Sequential processing of lexical, grammatical, and phonological information within Broca's area. *Science* 2009; 326:445-449.

Sanai N, Mirzadeh Z, Berger MS. Functional outcome after language mapping for glioma resection. *The New England Journal of Medicine* 2008; 358:18-26.

Sanfeliu MC, Fernandez A. A set of 254 Snodgrass-Vanderwart pictures standardized for Spanish: Norms for name agreement, image agreement, familiarity, and visual complexity. *Behavior Research Methods, Instruments, & Computers* 1996; 28:537-555.

Säisänen L, Könönen M, Julkunen P, Määttä S, Vanninen R, Immonen A, Jutila L, Kälviäinen R, Jääskeläinen JE, Mervaala E. Non-invasive preoperative localization of primary motor cortex in epilepsy surgery by navigated transcranial magnetic stimulation. *Epilepsy Resarch* 2010; 92:134-144.

Sandbrink F. The MEP in clinical neurodiagnosis (chapter 19). Ed: Wassermann EM, Epstein CM, Ziemann U, Walsh V, Paus T, Lisanby SH. *The Oxford Handbook of Transcranial Stimulation*. Oxford University Press 2008: 238-283.

Sataloff RT, Mandel S, Heman-Ackah Y, Mañon-Espaillet R, Abaza M. *Laryngeal electromyography (second edition)*. Plural Publishing, Brisbane 2006,

Sayawa R, Hammoud M, Schoppa D, Hess KR, Wu SZ, Shi WM, Wildrick DM. Neurological outcomes in a modern series of 400 craniotomies for treatment of parenchymal tumors. *Neurosurgery* 1998;42: 1044-56.

Schleicher A, Amunts K, Geyer S, Morosan P, Zilles K. Observer-independent method for microstructural parcellation of cerebral cortex: a quantitative approach to cytoarchitectonics. *Neuroimage* 1999; 165-177.

Schleicher A, Amunts K, Geyer S, Kowalski T, Schormann T, Palomero-Gallagher N, Zilles K. A stereological approach to human architecture: identification and delineation of cortical areas. *Journal of Chemical Neuroanatomy* 2000; 20:31-47.

Schmidt S, Holst E, Irlbacher K, Oltmanns F, Merschhemke M, Brandt SA. A case of pathological excitability located with navigated-TMS: presurgical evaluation of focal neocortical epilepsy. *Restorative Neurology and Neuroscience* 2010; 28:379-85. (sažetak).

Schrader LM. Direct cortical stimulation to localize sensory, motor and language function. Ed: Nuwer MR. *Intraoperative monitoring of Neural Function, Handbook of Clinical Neurophysiology, Vol.8, Elsevier B.V.* 2008.

Schwartz TH, Devinsky O, Doyle W, Perrine. Function-specific high probability “nodes” identified in posterior language cortex. *Epilepsia* 1999; 40:575-583.

Siebner HR, Bergmann TOM, Bestmann S, Massimini M, Johansen_Berg H, Mochizuki H, Bohning DE, Boorman ED, Groppa S, Minussi C, Pascual-Leone A, Huber R, Taylor PCJ, Ilmoniemi RJ, De Gennaro L, Strafella AP, Kähkönen S, Klöpper S, Frisoni G, George MS, Hallettm, Brand SA, Ruworth MF, Ziemann U, Rothwell JC, Ward N, Cohen LG, Braudewig J, Paus T, Ugawa Y, Rosini P. Consensus paper: Combining transcranial stimulation with neuroimaging. *Brain Stimulation* 2009; 2:58-80.

Signoret JL, Castaigne P, Lhermitte F, Abelanet R, Lavorel P. Rediscovery of Leborgne’s brain: anatomical description with CT scan. *Brain and Language* 1984; 22: 303–319.

Simonyan K , Horwitz B , Jarvis ED. Dopamine regulation of human speech and bird song: A critical review. *Brain & Language* 2012. (u tisku).

Snoodgrass JG, Vanderwart M. A standardized set of 260 pictures: norms for name agreement, image agreement, familiarity and visual complexity. *Journal of Experimental Psychology. Human Learning & Memory* 1980;6: 174-215.

Speer AM, Willis MW, Herscovitch P, Daube-Whitherspoon M, Shelton JR, Benson BE, Post RM, Wassermann EM. Intensity-dependent regional cerebral blood flow during 1-Hz repetitive transcranial magnetic stimulation (rTMS) in healthy volunteers studied with H215O positron emission tomography: I. Effects of primary motor cortex rTMS. *Biological Psychiatry* 2003; 54:818-825.

Strafella AP, Paus T, Barrett J, Dagher A. Repetitive transcranial magnetic stimulation of the human prefrontal cortex induces dopamine release in the caudate nucleus. *Journal of Neuroscience* 2001; 21:RC157.

Stewart L, Walsh V, Frith U, Rothwell JC. TMS produces two dissociable types of speech disruption. *NeuroImage* 2001; 13:472-478.

Stewart L, Ellison A, Walsh V, Cowey A. The role of transcranial magnetic stimulation (TMS) in studies of vision, attention and cognition. *Acta Psychologica* 2001; 107:275-291.

- Szeleny A, Langer D, Kothbauer K, Bueno De camargo A, Flamm ES, Deletis V. Monitoring of muscle motor evoked potentials during cerebral aneurysm surgery: intraoperative changes and postoperative outcome. *Journal of Neurosurgery* 2006; 105:675–681.
- Schuhmann T, Schiller NO, Goebel R, Sack AT. The temporal characteristics of functional activation in Broca's area during overt picture naming. *Cortex* 2009; 45:1111-1116.
- Strens LHA, Oliviero A, Bloem BR, Gerschlager W, Rothwell JC, Brown P. The effects of subthreshold 1 Hz repetitive TMS on cortico-cortical and interhemispheric coherence. *Clinical Neurophysiology* 2002; 113:1279-1285.
- Tamura Y, Hoshiyama M, Nakata H, Hiroe N, Inui K, Kaneoke Y, Inoue K, Kakigi R. Functional relationship between human rolandic oscillations and motor cortical excitability:an MEG study. *European Journal of Neuroscience* 2005; 21:2555-2562.
- Taylor PCJ, Nobre AC, Rushworth MFS. FEF TMS affects visual cortical activity. *Cerebral Cortex* 2007; 17:391-399.
- Takano B, Drzezga A, Peller M, Sax I, Schwaiger M, Lee L, Siebner HR. Short-term modulation of regional excitability and blood flow in human motor cortex following rapid-rate transcranial magnetic stimulation. *Neuroimage* 2004; 23:849-859.
- ten Donkelaar HJ, Lammens M, Reiner W, Hamel B, Hori A, Verbist B. Development and developmental disorders of the cerebral cortex (chapter 10). Ed: ten Donkelaar, Lammens M, Hori A. *Clinical Neuroembryology. Development and Developmental disorders of the Human Central Nervous System*. Springer Verlag Germany 2006.
- Thiebaut de Schotten M, Urbanski M, Dufau H, Volle E, Lévy R, Dubois B, Bartolomeo P. Direct evidence for parietal pathway subserving spatial awareness in humans. *Science* 2005; 309:2226-2228.
- Thompson AM, Destexhe A. Dual intracellular recordings and computational models of slow inhibitory postsynaptic potentials in rat neocortical and hippocampal slices. *Neuroscience* 1999; 92:1193-215.
- Tieleman A, Deblaere K, Van Roost D, Van Damme O, Achten E. Preoperative fMRI in tumour surgery. *European Radiology* 2009; 19:2523-2534.
- Tomaiuolo F, MacDonald JD, Caramanos Z, Posner G, Chiavaras M, Evans AC, Petrides M. Morphology, morphometry and probability mapping of the pars opercularis of the inferior frontal gyrus: an *in vivo* MRI analysis. *European Journal of Neuroscience* 1999; 11:3033-3046.
- Töpper R, Mottaghy FM, Brügmann M, Noth J, Huber W. Facilitation of picture naming by focal transcranial magnetic stimulation of Wernicke's area. *Experimental Brain Research* 1998; 121:371-378
- Towle VL, Yoon H-A, Castelle M, Edgar JC, Biassou NM, Frim DM, Spire, J-P, Kohrman MH. ECoG gamma activity during a language task: differentiating expressive and receptive speech areas. *Brain* 2008; 131: 2013-2027.
- Tremblay P, Dick AS, Small SL. New insights into the neurobiology of language from functional brain imaging. Ed: Duffau H. *Brain Mapping. From Neural Basis of Cognition to Surgical Applications*. Springer-Verlag/Wien, Austria 2011; 131-143.
- Ugawa Y, Uesaka Y, Terao Y, Hanajima R, Kanazawa I. Magnetic stimulation of corticospinal pathways at the foramen magnum level in humans. *Annals of Neurology* 1994; 36:618-24.

- Van Der Werf Y, Paus T. The neural response o transcranial magnetic stimulation of the human motor cortex. I. Intracortical and cortico-cortical contributions. *Experimental Brain Research* 2006; 175:231-245.
- Van Der Werf Y, Sandikot A, Strafella AP, Paus T. The neural response to transcranial magnetic stimulation of the human motor cortex. II. Thalamocortical contributions. *Experimental Brain Research* 2006; 175:246-255.
- Vargha-Khadem F, Carr LJ, Isaacs E, Brett E, Adams C, Mishkin M. Onset of speech after left hemispherectomy in a nine-year-old boy. *Brain* 1997; 120:159-182.
- Vigneau M, Beaucousin V, Hervé PY, Duffau H, Crivello F, Houdé O, Mazoyer B, Tzourio-Mazoyer N. Meta-analyzing left hemisphere language areas: phonology, semantics, and sentence processing. *Neuroimage* 2006; 30:1414-1432.
- Vitikainen AM, Lioumis P, Paetau R, Salli E, Komssi S, Metsähonkala L, Paetau A, Kičić D, Blomstedt G, Valanne L, Mäkelä JP, Gaily E. Combined use of non-invasive techniques for improved functional localization for a selected group of epilepsy surgery candidates. *Neuroimage* 2009; 45:342-348.
- Walsh V, Cowey A. Transcranial magnetic stimulation and cognitive neuroscience. *Nature Reviews Neuroscience* 2000; 1:73-79.
- Warren J, Thompson P. Drug-induced supraglottic dystonia and spasmodic dysphonia. *Movement Disorders* 1998; 13, 978–979.
- Wassermann EM. Risk and safety of repetitive transcranial magnetic stimulation: Report and suggested guidelines from the International Workshop on the Safety of Repetitive Transcranial Magnetic Stimulation. *Electroencephalography and Clinical Neurophysiology* 1998; 108: 1–16.
- Wassermann EM, Epstein CM, Ziemann U, Walsh V, Paus T, Lisanby SH. *The Oxford Handbook of Transcranial Stimulation*. Oxford University Press 2008.
- Werhahn KJ, Fong JKY, Meyer BU, Prioro A, Rothwell JC, Day BL, Thompson PD. The effect of magnetic coil orientation on the latency of surface EMG and single motor unit responses in the first dorsal interosseous muscle. *Electroencephalography and Clinical Neurophysiology* 1993; 93:138-46.
- Wise R, Chollet F, Hadar U, Friston K, Hoffner E, Franckowiak R. Distribution of cortical neural networks involved in word comprehension and word retrieval. *Brain* 1991; 114:1803-1817.
- Wise RJS, Greene J, Büchel C, Scott SK. Brain regions involved in articulation. *Lancet* 1999; 353:1057-61.
- Wise RJ. Language systems in normal and aphasic human subjects: functional imaging studies and inferences from animal studies. *British Medical Bulletin* 2003; 65:95-119.
- Wittenberg GF, Werhahn KJ, Wassermann EM, Herscovitch, Cohen LG. Functional connectivity between somatosensory and visual cortex in early blind humans. *European Journal of Neuroscience* 2004; 20:1923-1927.
- Wu M, Wisneski K, Sharma M, Roland J, Breshears J, Gaona C, Leuthardt EC. Electrocorticographic Frequency Alteration Mapping for Extraoperative Localization of Speech Cortex. *Neurosurgery* 2010; 66:E407-E409.
- Yousry T, Schmi UD, Alkadhi H, Schmidt D, Peraud A, Buettner A, Winkler P. Localization of the motor hand area to a knob on the precentral gyrus - A new landmark. *Brain* 1997; 120, 141–157.


Ziemann U, Rothwell JC, Ridding MC. Interaction between intracortical inhibition and facilitation in human motor cortex. *Journal of Physiology* 1996; 496:873-881.

Ziemann U, Paulus W, Rothenberger A. Decreased motor inhibition in Tourette's disorder: evidence from Transcranial Magnetic Stimulation. *American Journal of Psychiatry* 1997; 154:1277-128.

Zilles K, Palomero-Gallagher, Schleicher A. Transmitter receptors and functional anatomy of the cerebral cortex. *Journal of Anatomy* 2004; 205:417-432.

16. ŽIVOTOPIS

Mr. sc. MAJA ROGIĆ, prof.



Zanimanje: Magistra neuroznanosti, prof. logoped

OBRAZOVANJE

- | | |
|----------------|---|
| 3.ožujka 2011. | Prihvaćena prijava teme doktorske disertacije izvan dokorskog studija na Medicinskom fakultetu Sveučilište u Splitu. Ispunjava uvjete time što ima stečen stupanj magistra znanosti i objavljen znanstveni rad u časopisu indeksiranom u Current Contentsu. |
| 2006-2008 | Graduate School of Neural & Behavioural Sciences, International Max Planck Research School, Eberhard – Karls University Tübingen, Germany, M.Sc., Master of Science in Neural and Behavioural Sciences (Grade: B) |
| 2005 | TOEFL – Test of English as a foreign Language |
| 2001-2005 | Edukacijsko-rehabilitacijski fakultet, Odsjek za Logopediju, Sveučilište u Zagrebu, B. A., Bachelor of Arts, Speech and language pathologist (Ocjena: 4,8/5) |
| 1997-2001 | Gimnazija <i>Juraj Baraković</i> , Zadar, Croatia |
| 1992-1997 | Osnovna škola <i>Stanovi</i> , Zadar, Croatia |
| 1991-1992 | Osnovna škola Tübingen, Njemačka |
| 1989-1991 | Osnovna škola, Škabrnja, Croatia |

RADNO ISKUSTVO

2009- do danas Laboratorij za Humanu i Eksperimentalnu Neurofiziologiju (LAHEN), Medicinski fakultet Sveučilišta u Splitu, Pozicija: Znanstveni novak

NAGRADE I PRIZNANJA

- 2011 – 1. nagrada- Simpozij mladih znanstvenika, Medicinski fakultet, Split
- 2006-2008 – Stipendija Deutscher Akademischer Austausch Dienst (DAAD), Germany
- 2006 – MZOS stipendija za poslijediplomski magistarski studij iz neuroznanosti na Max Planck-u u Njemačkoj
- 2002-2005 – MZOS stipendija –diplomski studij
- 2004./2005. – Rektorova nagrada na najbolji studentski rad
- 2003./2004. – Dekanova nagrada za najboljeg studenta
- 2003./2004. – Dekanova nagrada za najbolji studentski rad

ISKUSTVO RADA U NASTAVI

Dodiplomska nastava na Medicinskm fakultetu Sveučilište u Splitu

2009/2010; 2010/2011

- Metode istraživačkog rada u fizioterapiji – Katedra istraživanja u biomedicine i zdravstvu - III. godina Studij fizioterapije
- Uvod u znanstveni rad u medicine - Katedra istraživanja u biomedicine i zdravstvu -III. Godina Studij fizioterapije – II. godina Studij medicine

MENTORSTVO

16.11.2011- Marija Bošnjak, diplomski rad, Stručni studij fizioterapije, Medicinski fakultet Split

PROJEKTI

Voditeljica projekta

01.11.2009-28.04.2010 Croatian Ministry of Science, Education and Sports, Unity Through Knowledge Fund (UKF), 2A Gaining Experience Grant-Connectivity Program: *A new insight to the neurophysiology of speech production.*

Suradnica na projektu

15.07.2010-17.07.2012 Croatian Ministry of Science, Education and Sports, Unity Through Knowledge Fund (UKF), Research Cooperability program, Crossing Borders Grant (1B): Neurophysiologic markers generated by electrical and magnetic stimulation of motor speech related cortical areas. Voditelj: Vedran Deletis, MD, PhD

STRUČNA USAVRŠAVANJA

● Laboratorijske rotacije tijekom magistarskog studija iz neuroznanosti na: Graduate School of Neural & Behavioural Sciences, International Max Planck Research School, Eberhard – Karls University Tübingen):

- 19.11.- 16.02.2008 Processing of food visual stimuli in working memory task – magnetoencephalography (MEG) study, MEG-center, University of Tübingen, Mentor: Dr. Hubert Preissl
- 27.08.-09.11.2007 Processing of pitch and size information in users with cochlear implants, International School of advanced Studies – SISSA, Trieste, Italy, and Polyclinic for the rehabilitation of hearing and speech, SUVAG, Zagreb, Croatia; Mentori: Prof. Evan Balaban i dr. sc. Damir Kovačić
- 27.03.-16.04.2007 Processing of noise vocoded speech – functional magnetic resonance (fMRI) study, Institute of Medical Psychology and Behavioural Neurobiology, University of Tübingen, Mentor: Dr. Ralf Veit

● Usavršavanja i aktivnosti tijekom studija na Edukacijsko-rehabilitacijskom fakultetu, Odsjek za Logopediju, Sveučilište u Zagrebu:

- 2006 Fundraising, Društvo znanost.org, Hrvatska
- 2006 Glavni koordinator na 2. interdisciplinarnom simpoziju o ranom razvoju i komunikaciji: Rana intervencija u djece s jezično - govornim teškoćama, Zadar, Hrvatska
- 2005-2006 Istraživač volonter u Sveučilišnoj bolnici "Sestre milosrdnice", Odjel: Neurologija, Zagreb, Hrvatska
- Srpanj 2005 Klinički rad u privatnoj Logopedskoj klinici, Zadar, Hrvatska
- 2004-2005 Istraživač volonter u bolnici za dječje bolesti (Klaićeva), Zagreb, Hrvatska
- 2003-2004 Istraživač volonter u Laboratoriju za psiholingvistička istraživanja (POLIN), Sveučilište u Zagrebu, Hrvatska
- 2003 Istraživač volonter- standardizacija Peabody testa za hrvatsko govorno područje

ISTRAŽIVAČKI INTERESI

Humana i eksperimentalna neurofiziologija
Preoperacijsko mapiranje elokventnih regija mozga
Neurofiziološko mapiranje motoričkih kortikalnih regija za govor
Klinički aspekti prekida govora izazvani pre/intra operativno

Metodologija: Transkranijalna magnetska stimulacija s inkorporiranim navigacijskim sustavom s 3D MRI prikazom mozga.

OBJAVLJENE PUBLIKACIJE (* doprinos autora podjednak)

❖ Espadaler J*, **Rogić M***, Deletis V*, Leon A*, Quijada C, Conesa G. Mapping of primary motor cortex for cricothyroid muscles by navigated transcranial magnetic stimulator (nTMS) in healthy subjects, *Clinical Neurophysiology* 2012, u tisku (impact factor 2.786).

❖ Deletis V, Fernández-Conejero I, Ulkatan S, **Rogić M**, Lladó Carbó E, Hiltzik D. Methodology for intraoperative recording of the corticobulbar motor evoked potentials from cricothyroid muscles. *Clinical Neurophysiology* 2011; 122:1883-9 (impact factor 3.476).

❖ Guthoff M, Stingl KT, Tschritter O, **Rogic M**, Heni M, Stingl K, Hallschmid M, Häring H-U, Fritsche A, Preissl H, Hennige AM. The Insulin-Mediated Modulation of Visually Evoked Magnetic Fields Is Reduced in Obese Subjects. *PLoS ONE* 2011;6(5):e19482 (impact factor 4.351).

❖ Stingl,K*; **Rogić* M**, Stingl K, Canova C, Tschritter O, Braun C, Fritsche A, Preissl H. The temporal sequence of magnetic brain activity for food categorization and memorization - an exploratory study. *Neuroimage* 2010;52:1584-1591 (impact factor 5.694).

❖ **Rogić M**, Kuvač J. Radno pamćenje i jezično razumijevanje u osoba s Parkinsonovom bolešću. *Govor* 2006;XXIII,1: 29-49.

POSLANI RADOVI

● Chudy D, Deletis V, **Rogić M**, Polić B, Paradžik V, Grahovac G. Deep brain stimulation (DBS) for the early treatment of the minimal conscious state. A case report. *Acta Neurochirurgica* (u tijeku recenzija).

● **Rogić M**, Jerončić A, Bošnjak M, Sedlar A, Hren D, Deletis V. Visual object naming task standardized for the Croatian language: a tool for research and clinical practice. *Behavior Research Methods* (u tijeku recenzija).

OBJAVLJENI SAŽETCI

Chudy D, Deletis V, Grahovac G, Almahariq F, **Rogić M**, Tudor K. Deep brain stimulation for early treatment of the minimal consciousness state: case report. A case report. Acta Clin Croat 2011;Vol.50, (Suppl) No1.

Stingl K, **Rogić M**, Porubska K, Canova C, Tschritter O, Fritsche A, Braun C, Birbaumer N, Häring HU and Preissl H. Brain activity in response to pictures of food – a MEG study. Psychophysiology 2009; Vol 46, p: S148-S148 , Wiley – Blackwell P, Inc, Commerce Place, 350 Main St, Malden 02148, MA USA.

Jorba AL, Deletis V, Espadaler JM, **Rogić M**, Quijada CR, Conesa G. Representation of cricothyroid muscles at the primary motor cortex (M1) in healthy subjects, using navigated transcranial magnetic stimulation. Clinical Neurophysiology 2011;Vol 122, Supplement 1, S186.

POZVANI PREDAVAČ

- studeni 2010 Neurophysiology of TMS Inducing Speech Arrest and It's Mechanisms, *First Annual – Intraoperative Neurophysiologic monitoring, Joint CrossAtlantic Educational Symposium, Groningen, Holland, The Netherlands.*
- travanj 2010 Identification of neurophysiologic markers generated by stimulation of motor speech related cortical areas (Broca's Area and Language - New Monitoring Method), *21st Annual Meeting, American Society of Neurophysiologic Monitoring. Nashville, TN, USA.*
- travanj 2012 Neurofiziološki aspekti motoričkih regija kore mozga za stvaranje govora, Poliklinika za rehabilitaciju slušanja i govora SUVAG Zagreb i Sekcija logopeda u zdravstvu Hrvatskog logopedskog društva.

ODRŽANA PREDAVANJA

- 2011 **Rogić M**, Deletis V, Fernández-Conejero I, Ulkatan S, Lladó Carbó E, Hiltzik D. Intraoperative monitoring of primary motor cortex for laryngeal muscles. Methodological approach. *3rd Congress Intraoperative Society of Intraoperative Neurophysiology (ISIN) Barcelona.*
- 2010 **Rogić M**, Fernández-Conejero I, Ulkatan S, Szelenyi A, Peraud A, Deletis V. Detekcija neurofizioloških biljega u mišićima grkljana generiranih stimulacijom motoričkih područja kore mozga za govor - novi uvid . *4 kongres hrvatskih logopeda-Logopedija i izazovi novog vremena, Zagreb.*
- 2009 **Rogić M**, Fernández-Conejero I, Ulkatan S, Szeleny A, Deletis V. Clinical and neurophysiologic phenomena during speech arrest. *Second Congress –International Society of Intraoperative Neurophysiology. Dubrovnik.*

2004 **Rogić M.** Radno pamćenje i jezično razumijevanje osoba s Parkinsonovom bolešću. *5 internacionalni znanstveni skup „Istraživanje govora“, Filozofski fakultet – Odjel za fonetiku, Zagreb.*

Poster presentations

2011 **Rogić M,** Deletis V, Espadaler JM, León A, Quijada C, Conesa G. Functional mapping and distance measurement between primary motor cortex representation of cricothyroid and abductor pollicis brevis muscles with navigated transcranial magnetic stimulation. *3 rd International Symposium of Navigated Brain Stimulation, Berlin.*

2005 **Rogić M,** Kuvač J, Kovačević M. Obilježja radnog pamćenja u osoba s neurodegenerativnom bolešću. *3 kongres logopeda, Razvoj i nove perspektive u jezičnoj i govornoj terapiji i dijagnostici, Dubrovnik.*

JEZICI

Hrvatski, Engleski, Talijanski
Pasivno- Njemački

Poznavanje računala

MS Office, Linux, Internet Explorer, SPSS, Praat, Cool Edit, Audacity, SigView

PRILOG 1

Tablica 1 - Rezultati provjere normaliteta raspodjele Kolmogorov-Smirnov testom za vrijednosti OKL u CTHY mišiću i MEP-a u APB mišiću dobivenih metodologijom stimulacije s jednim stimulusom.

	Latencija OKL u CTHY	Amplituda CTHY	Intenzitet CTHY	EF CTHY	Euklidijan udaljenost	Latencija MEP u APB	Amplituda APB	Intenzitet APB	EF APB
N	11	11	11	11	11	11	11	11	11
Normal Parameters ^{a,b}	Mean	11,8955	1,965	45,6364	99,9091	25,1891	22,7636	39,4545	75,9091
	Std. Deviation	1,26528	1,6513	17,67638	23,58158	6,51904	1,69072	6,50175	14,52208
Most Extreme Differences	Absolute	,265	,247	,222	,196	,137	,151	,194	,197
	Positive	,127	,247	,137	,133	,137	,151	,194	,197
	Negative	-,265	-,149	-,222	-,196	-,106	-,121	-,129	-,096
Kolmogorov-Smirnov Z		,878	,820	,735	,648	,455	,502	,643	,654
Asymp. Sig. (2-tailed)		,424	,511	,652	,794	,986	,963	,803	,785

Latencija OKL u CTHY(ms); Amplituda CTHY (mV); Intenzitet maksimalnog izlaza stimulatora (%) za CTHY mišić; EF CTHY (electric field) (V/m); Euklidijan udaljenost (mm); MI-APB i MI-CTHY; Latencija MEP-a u APB (ms), Amplituda APB (mV); Intenzitet maksimalnog izlaza stimulatora (%) za APB; EF APB (electric field) (V/m).

Tablica 2 – Deskriptivna statistika za vrijednosti OKL u CTHY mišiću i MEP-a u APB mišiću dobivenih metodologijom stimulacije s jednim stimulusom.

	Prosjek	Standardna Devijacija	Medijan	Percentil 25	Percentil 75	Minimum	Maksimum
Latencija OKL u CTHY	11,90	1,27	12,63	11,00	12,83	9,60	13,40
Latencija MEP-a u APB	22,76	1,69	22,60	21,00	24,50	20,70	25,40
Amplituda CTHY	,20	,17	,15	,10	,30	,03	,59
Amplituda APB	,61	,51	,44	,30	,72	,05	1,89
Intenzitet CTHY	45,64	17,68	45,00	39,00	58,00	,00	65,00
Intenzitet APB	39,45	6,50	39,00	34,00	45,00	31,00	50,00
EF CTHY	99,91	23,58	109,00	82,00	120,00	64,00	129,00
EF APB	75,91	14,52	74,00	65,00	85,00	57,00	110,00

Latencija OKL u CTHY(ms); Amplituda CTHY (mV); Intenzitet maksimalnog izlaza stimulatora (%) za CTHY; EF CTHY (electric field) (V/m); Latencija MEP-a u APB (ms), Amplituda APB (mV); Intenzitet maksimalnog izlaza stimulatora (%) za APB; EF APB (electric field) (V/m).

Tablica 3 - Rezultati provjere normaliteta raspodjela Kolmogorov-Smirnov testom za vrijednosti OKL u CTHY mišiću dobivenih novom metodologijom stimulacije kratkom serijom stimulusa visoke učestalosti.

		Latencija u OKL u CTHY	Amplituda	Intenzitet	EF
N		10	10	10	10
Normal Parameters ^{a,b}	Mean	12,6600	443,4060	38,3000	57,9400
	Std. Deviation	1,08989	398,31546	3,68330	9,46293
Most Extreme Differences	Absolute	,244	,235	,178	,228
	Positive	,244	,235	,178	,228
	Negative	-,159	-,150	-,122	-,204
Kolmogorov-Smirnov Z		,771	,744	,564	,721
Asymp. Sig. (2-tailed)		,592	,637	,908	,676

Latencija OKL u CTHY (ms); Amplituda (mV); Intenzitet maksimalnog izlaza stimulatora (%); EF (electric field) (V/m).

Tablica 4 - Deskriptivna statistika za vrijednosti OKL u CTHY mišiću dobivenih novom metodologijom stimulacije kratkom serijom stimulusa visoke učestalosti.

	Prosjek	Standardna Devijacija	Medijan	Percentil 25	Percentil 75	Minimum	Maksimum
Latencija OKL u CTHY	12,66	1,09	12,36	11,90	13,57	11,57	14,96
Amplituda	,44	,40	,31	,14	,75	,03	1,23
Intenzitet	38,30	3,68	38,50	34,00	40,00	34,00	45,00
EF	57,94	9,46	57,60	49,00	65,50	46,80	71,00

Latencija OKL u CTHY (ms); Amplituda (mV); Intenzitet maksimalnog izlaza stimulatora (%); EF (electric field) (V/m).

Tablica 5 – T-test za nezavisne uzorke.

Rezultati usporedbe vrijednosti OKL u CTHY mišiću za dvije korištene metodologije, stimulacija s jednim stimulusom i stimulacija kratkom serijom stimulusa visoke učestalosti.

	Levene's Test for Equality of Variances		t-test for Equality of Means									
	F	Sig.	t	df	Sig. (2-tailed)	Mean Difference	Std. Error Difference	95% Confidence Interval of the Difference		Upper		
								Lower	Upper			
Latencija OKL u CTHY (ms)	1,003	,329	-1,476	19	,156	-,76455	,51796	-1,84864	,31955			
			-1,487	18,955	,153	-,76455	,51413	-1,84080	,31170			
Amplituda (mV)	9,826	,005	-1,889	19	,074	-,24686	,13072	-,52045	,02673			
			-1,823	11,773	,094	-,24686	,13544	-,54259	,04887			
Intenzitet (%)	4,806	,041	1,284	19	,214	7,33636	5,71155	-4,61805	19,29077			
			1,345	10,950	,206	7,33636	5,45542	-4,67759	19,35032			
EF (V/m)	12,307	,002	5,247	19	,000	41,96909	7,99831	25,22844	58,70975			
			5,441	13,390	,000	41,96909	7,71417	25,35280	58,58538			

Tablica 6.1–6.10 – Rezultati provjere normaliteta raspodjela Kolmogorov-Smirnov testom za vrijednosti ODL u CTHY mišiću dobivenih metodologijom stimulacije kratkom serijom stimulusa visoke učestalosti za svakog ispitanika..

Tablica 6.1

N	Ispitanik I	ODL u CTHY	EF	VODL	VI	VODL-VI
4		64,00	47,2500	364,0000	576,7500	212,7500
		6,633	,50000	6,63325	51,38336	55,93672
		,275	,441	,275	,248	,255
		,275	,441	,275	,248	,255
		-2,225	-,309	-,225	-,176	-,164
		,549	,883	,549	,496	,511
		,924	,417	,924	,966	,957

ODL u CTHY (ms), EF (V/m), VODL (ms) = vrijeme u kojem je izazvan ODL; VI (ms) = vrijeme imenovanja za VPO; VODL-VI (ms) = razlika VODL i VPO.

Tablica 6.2

Ispitanik 2		ODL u CTHY	EF	VODL	VI	VODL-VI
N		10	10	10	10	10
Normal Parameters ^{a,b}	Mean	61,10	70,7000	661,1000	755,8000	94,7000
	Std. Deviation	4,332	1,41814	4,33205	29,74260	29,21586
Most Extreme Differences	Absolute	,209	,284	,209	,146	,150
	Positive	,209	,216	,209	,125	,123
	Negative	-,171	-,284	-,171	-,146	-,150
Kolmogorov-Smirnov Z		,662	,897	,662	,461	,475
Asymp. Sig. (2-tailed)		,774	,396	,774	,984	,978

ODL u CTHY (ms), EF (V/m), VODL (ms) = vrijeme u kojem je izazvan ODL; VI (ms) = vrijeme imenovanja VPO;
 VODL-VI (ms) = razlika VODL i VPO.

Tablica 6.3

Ispitanik 3		ODL u CTHY	EF	VODL	VI	VODL-VI
N		7	7	7	7	7
Normal Parameters ^{a,b}	Mean	58,86	50,2857	358,8571	653,0000	294,1429
	Std. Deviation	7,010	2,75162	7,01020	86,70256	84,88115
Most Extreme Differences	Absolute	,155	,251	,155	,209	,233
	Positive	,155	,251	,155	,209	,233
	Negative	-,151	-,203	-,151	-,147	-,179
Kolmogorov-Smirnov Z		,409	,665	,409	,553	,616
Asymp. Sig. (2-tailed)		,996	,769	,996	,920	,842

ODL u CTHY (ms), EF (V/m), VODL (ms) = vrijeme u kojem je izazvan ODL; VI (ms) = vrijeme imenovanja VPO;
 VODL-VI (ms) = razlika VODL i VPO.

Tablica 6.4

Ispitanik 4		ODL u CTHY	EF	VODL	VI	VODL-VI
N		5	5	5	5	5
Normal Parameters ^{a,b}	Mean	57,60	62,0000	357,6000	650,4000	292,8000
	Std. Deviation	4,827	1,87083	4,82701	77,06037	73,01507
Most Extreme Differences	Absolute	,170	,300	,170	,192	,186
	Positive	,149	,146	,149	,176	,186
	Negative	-,170	-,300	-,170	-,192	-,179
Kolmogorov-Smirnov Z		,380	,671	,380	,429	,415
Asymp. Sig. (2-tailed)		,999	,759	,999	,993	,995

ODL u CTHY (ms), EF (V/m), VODL (ms) = vrijeme u kojem je izazvan ODL; VI (ms) = vrijeme imenovanja VPO;
 VODL-VI (ms) = razlika VODL i VI.

Tablica 6.5

Ispitanik 5		ODL u CTHY	EF	VODL	VI	VODL-VI
N		5	5	5	5	5
Normal Parameters ^{a,b}	Mean	51,43	42,0000	351,4300	677,2000	325,7700
	Std. Deviation	10,378	3,00000	10,37775	113,56584	109,98494
Most Extreme Differences	Absolute	,298	,300	,298	,381	,351
	Positive	,255	,300	,255	,381	,351
	Negative	-,298	-,169	-,298	-,205	-,194
Kolmogorov-Smirnov Z		,667	,671	,667	,852	,786
Asymp. Sig. (2-tailed)		,765	,759	,765	,463	,567

ODL u CTHY (ms), EF (V/m), VODL (ms) = vrijeme u kojem je izazvan ODL; VI (ms) = vrijeme imenovanja VPO;
 VODL-VI (ms) = razlika VODL i VI.

Tablica 6.6

Ispitanik 6		ODL u CTHY	EF	VODL	VI	VODL-VI
N		7				
Normal Parameters ^{a,b}	Mean	50,43	70,7143	350,4286	559,4286	209,0000
	Std. Deviation	5,159	3,30224	5,15937	212,28272	215,32301
Most Extreme Differences	Absolute	,313	,270	,313	,406	,405
	Positive	,313	,270	,313	,406	,405
	Negative	-,181	-,184	-,181	-,274	-,278
Kolmogorov-Smirnov Z		,828	,713	,828	1,075	1,071
Asymp. Sig. (2-tailed)		,499	,689	,499	,198	,202

ODL u CTHY (ms), EF (V/m), VODL (ms) = vrijeme u kojem je izazvan ODL; VI (ms) = vrijeme imenovanja VPO; VODL-VI (ms) = razlika VODL i VI.

Tablica 6.7

Ispitanik 7		ODL u CTHY	EF	VODL	VI	VODL-VI
N		6				
Normal Parameters ^{a,b}	Mean	67,67	68,0000	367,6667	695,1667	327,5000
	Std. Deviation	3,011	8,85438	3,01109	80,53674	83,18834
Most Extreme Differences	Absolute	,246	,299	,246	,294	,296
	Positive	,219	,299	,219	,294	,296
	Negative	-,246	-,226	-,246	-,231	-,230
Kolmogorov-Smirnov Z		,602	,733	,602	,720	,725
Asymp. Sig. (2-tailed)		,862	,656	,862	,677	,668

ODL u CTHY (ms), EF (V/m), VODL (ms) = vrijeme u kojem je izazvan ODL; VI (ms) = vrijeme imenovanja VPO; VODL-VI (ms) = razlika VODL i VI.

Tablica 6.8

Ispitanik 8		ODL u CTHY	EF	VODL	VI	VODL-VI
N		10	10	10	10	10
Normal Parameters ^{a,b}	Mean	51,50	47,3000	601,5000	738,9000	137,4000
	Std. Deviation	6,311	1,33749	6,31137	61,74940	60,74574
Most Extreme Differences	Absolute	,138	,289	,138	,302	,287
	Positive	,138	,289	,138	,302	,287
	Negative	-,110	-,166	-,110	-,134	-,123
Kolmogorov-Smirnov Z		,436	,913	,436	,954	,909
Asymp. Sig. (2-tailed)		,991	,375	,991	,323	,381

ODL u CTHY (ms), EF (V/m), VODL (ms) = vrijeme u kojem je izazvan ODL; VI (ms) = vrijeme imenovanja VPO;
VODL-VI (ms) = razlika VODL i VI.

Tablica 6.9

Ispitanik 9		ODL u CTHY	EF	VODL	VI	VODL-VI
N		12	12	12	12	12
Normal Parameters ^{a,b}	Mean	58,67	56,0000	358,6667	657,3333	298,6667
	Std. Deviation	7,855	1,41421	7,85474	101,82367	102,67277
Most Extreme Differences	Absolute	,184	,260	,184	,127	,126
	Positive	,127	,177	,127	,127	,126
	Negative	-,184	-,260	-,184	-,114	-,108
Kolmogorov-Smirnov Z		,636	,902	,636	,441	,437
Asymp. Sig. (2-tailed)		,813	,391	,813	,990	,991

ODL u CTHY (ms), EF (V/m), VODL (ms) = vrijeme u kojem je izazvan ODL; VI (ms) = vrijeme imenovanja VPO;
VODL-VI (ms) = razlika VODL i VI.

Tablica 6.10

Ispitanik 10		ODL u CTHY	EF	VODL	VI	VODL-VI
N		4	4	4	4	4
Normal Parameters ^{a,b}	Mean	63,69	62,5000	463,6900	876,7500	413,0600
	Std. Deviation	4,569	1,00000	4,56919	64,41208	61,51163
Most Extreme Differences	Absolute	,215	,441	,215	,237	,260
	Positive	,202	,441	,202	,237	,260
	Negative	-,215	-,309	-,215	-,189	-,200
Kolmogorov-Smirnov Z		,431	,883	,431	,473	,519
Asymp. Sig. (2-tailed)		,992	,417	,992	,979	,950

ODL u CTHY (ms), EF (V/m), VODL (ms) = vrijeme u kojem je izazvan ODL; VI (ms) = vrijeme imenovanja VPO;
VODL-VI (ms) = razlika VODL i VI.

Tablica 7 - Rezultati provjere normaliteta raspodjela dobivenih parametara za ODL Kolmogorov-Smirnov testom metodologijom stimulacije kratkom serijom stimulusa visoke učestalosti za sve ispitanike.

		ODL u CTHY	EF	VODL	VI	VODL-VI	Intenzitet
N		10	10	10	10	10	10
Normal Parameters ^{a,b}	Mean	58,4950	57,6750	423,4950	684,0730	260,5790	36,3370
	Std. Deviation	5,89833	10,58051	115,31002	91,47815	96,16601	4,94491
Most Extreme Differences	Absolute	,182	,159	,386	,156	,231	,177
	Positive	,182	,157	,386	,152	,143	,1777
	Negative	-,140	-,159	-,263	-,156	-,231	-,171
Kolmogorov-Smirnov Z		,576	,502	1,220	,495	,731	,559
Asymp. Sig. (2-tailed)		,894	,963	,102	,967	,659	,913

ODL u CTHY (ms), EF (V/m), VODL (ms) = vrijeme u kojem je izazvan ODL; VI (ms) = vrijeme imenovanja VPO;
VODL-VI (ms) = razlika VODL i VI.; Intenzitet maksimalnog izlaza stimulatora (%).

Tablica 8.

Specifični zahtjevi za MRI snimanje nTMS-NBS Nexstim (System 4, Helsinki, Finska).

Field of view (FOV) Područje pregledne snimke	<ul style="list-style-type: none">• U skeniranje se ne smije uključiti ležaj na kojem se skenira bolesnik/zdravi ispitanik ili naslon za glavu.• MRI markeri i anatomske pokazatelji uključeni u snimanje.• Čelo, oči, uške i cijeli nos (vrh nosa) uključeni u snimanje.• MRI markeri se mogu postaviti samo na bradu.
Zahtjevi snimanja	<ul style="list-style-type: none">• T1 <i>weighted images</i>.• 3D MRI.• Veličina voxela približno 1x1x1 mm.• Preporučuje se snimanje slika u sagitalnoj ravnini, dok se aksijalne i koronarne slike mogu također snimiti.• Sekvencionalni skenovi od 1 mm debljine i 0 mm između rezova.• Veličina piksela, matriksa i pozicija ležaja na kojem se bolesnik/zdravi ispitanik skenira, ne mijenja se za vrijeme snimanja.
Sekvence 3D T1 koje se preporučuju	Siemens: <ul style="list-style-type: none">• MPRAGE GE: <ul style="list-style-type: none">• SPGR Philips: <ul style="list-style-type: none">• T1-FFE ili TFE• Snimanje treba uraditi bez upotrebe SENSE tehnike.
Kut snimanja	<ul style="list-style-type: none">• Mogu se upotrijebiti pozitivne i negativne vrijednosti bez mijenjanja kuta u tijeku snimanja.• Kut snimanja mora biti manji +/- 10 stupnjeva.
Pozicija ispitanika	Ispitanik leži na leđima, glava prva ide u skener. Potrebno je provjeriti nepostojanje nabora na koži skalpa uzrokovani podupiranjem naslona za glavu.
Kompresija slika	Pohraniti MRI slike u nekomprimiranom obliku na CD-ROM.
Format	DICOM format je preporučljiv.

Tablica 9.

Opis specifičnih tehničkih karakteristika Nexstim NBS System 4, Helsinky, Finska TMS-NBS.

Nexstim stimulator modul

Maksimalno električno polje (E-polje): 173 V/m (maksimalno E-polje mjereno 25 mm ispod Nexstim zavojnice u sferičnom konduktivnom modelu koji predstavlja ljudsku glavu).

Prepoznavanje zavojnice: automatsko. *Trigger* i sinkronizacija izlaza: *gate out* signal: 100 μ s prije stimulusa, širine 500 μ s, amplitude 5 V TTL pozitivnog polariteta i izlazne impedance 1500 Ω .

Pojedinačni puls

Fiksni ili slučajni (random) –interval mod

Raspon intervala pulsa (s EMG) min. 1.5 s

Oblik pulsa: bifazični

Duljina pulsa: 230 μ s

Visoko frekventni rTMS mod

Oblik pulsa: bifazični

Duljina pulsa: 230 μ s

Raspon pulseva u TMS prasku (burst): 1-1999

Raspon praskova u TMS vlaku (train): 1-999

Podesivost rTMS raspona: 0.1-10 Hz rTMS u koracima 0.1 Hz, 10-50 Hz rTMS, u koracima 10 Hz

Definirana serija (custom made) –opisana pod stimulacijskim parametrima korištenim u ovom istraživanju (poglavlje 8.2.5.2)

Nexstim zavojnica

Fokalna zavojnica u obliku 8 (*figure-of-8*). Točnost navoja: <0.55 mm/0.2 stupnja. Unutarnji promjer: prosjek 50 mm, vanjski: prosjek 70 mm

Vanjske dimenzije: težina s nosačem zavojnice 19 cm, širina 17.3 cm, dubina 9.9 cm

Kabel (integralni sa zavojnicom) 2.3 m

Stereotaktična navigacija

3D Optička jedinica za praćenje

Polaris Vicra (Northern Digital Inc. Canada)

Pasivni sustav praćenja

Praćenje na zavojnici: 4 elementa, s 3 markera

Podesivo praćenje na glavi: 4 markera

Y-pointer: 3 markera

EMG

6-kanalno, 1 zajedničko EMG pojačalo (eksterni modul) s TMS odbacivanjem artefakata

Sampling rate: 3kHz (po kanalu), rezolucija: 0.3 μ V, skala: -7.5 mV do 7.5 mV, CMRR >90 dB, šum < 5 μ V *peak-to-peak*, frekvencijski pojas: 10-500 Hz

Stimulacija s E-poljem

Automatsko računanje intrakranijalnog E-polja

Integrirano *on-line* EMG praćenje intenziteta E-polja (V/m) i smjera

Prikaz somatotopskih mapa u boji

Prepušteno slobodnom izboru: točka interesa putem anatomskih ili funkcionalnih biljeaga

NBS sustav koristi sofisticirani algoritam za predviđanje aktualne lokacije stimuliranog električnog polja (E-polje) kore mozga. Algoritam ovisi o veličini i obliku glave ispitanika, kao i karakteristikama zavojnice i stimulacijskih parametara. Lokacija E-polja i stimulirajući podaci su uvijek prikazani na ekranu NBS sustava, te se mogu vidjeti na bilo kojoj intrakranijalnoj dubini.

Električne specifikacije

Sustav napajanja

Snabdijeva CPU, LCD ekrane, EMG pojačalo, sustav za praćenje i sustav za hlađenje

110-120 VAC, 50/60 Hz

220-240 VAC, 50/60 Hz (sustav za hlađenje radi s 110-120 VAC, 50/60 Hz i 220-240 VAC, 50/60 Hz)

Potrošnja energije: 1000 VA

Napajanje TMS II (+) modula

110-120 VAC, 50/60 Hz (TMS II)

220-240 VAC, 50/60 Hz (TMS II i TMS II+)

Potrošnja energije: 2000 VA (max) (TMS II), 3000 VA (max) (TMS II+)

Rezultati, prezentacija, analiza

Integrirana, 6-kanalna EMG simultana registracija

Automatsko računanje MEP (amplituda i latencija)

Pregled lokacije stimulusa sinkronizirano s EMG odgovorom, interaktivna tablica za analizu EMG odgovora

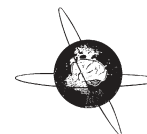
PRILOG 2



Contents lists available at SciVerse ScienceDirect

Clinical Neurophysiology

journal homepage: www.elsevier.com/locate/clinph



Representation of cricothyroid muscles at the primary motor cortex (M1) in healthy subjects, mapped by navigated transcranial magnetic stimulation (nTMS)

Josep Espadaler^{a,1}, Maja Rogić^{b,1}, Vedran Deletis^{b,*}, Alba Leon^{a,1}, Cesar Quijada^a, Gerardo Conesa^c

^a Department of Clinical Neurophysiology, Hospital Del Mar, Barcelona, Spain

^b Laboratory for Human and Experimental Neurophysiology (LAHEN), School of Medicine, University of Split, Split, Croatia

^c Department of Neurosurgery, Hospital Del Mar, Barcelona, Spain

ARTICLE INFO

Article history:

Accepted 12 April 2012

Available online xxxx

Keywords:

Cricothyroid muscle

Navigated transcranial magnetic stimulator (nTMS)

Cortical representation of laryngeal muscle

Corticobulbar motor evoked potentials

(CoMEPs)

HIGHLIGHTS

- A unique study describing representation of cricothyroid (CTHY) muscles at the primary motor cortex (M1) in healthy subjects.
- Using navigated transcranial magnetic stimulation (nTMS) we found out that the distance between the cortical representation of abductor pollicis brevis (APB) and CTHY muscle was 25.19 ± 6.51 mm with CTHY muscle lateral to the APB muscle.
- Mapping of M1 for CTHY muscle might represent an important neurophysiologic marker for facilitating preoperative mapping of motor speech-related cortical areas.

ABSTRACT

Objectives: To establish a methodology for mapping of primary motor cortex (M1) for cricothyroid (CTHY) muscles in a group of healthy subjects using three-dimensional (3D) magnetic resonance imaging (MRI) navigated transcranial magnetic stimulation (nTMS).

Methods: Two independent measurements were performed. Twelve right-handed healthy subjects were included in the study. In the first measurement, mapping of the abductor pollicis brevis (APB) muscle was followed by mapping of the M1 for CTHY. This was performed in 11 subjects. Second, to avoid bias concerning using a hand knob as a landmark, mapping of M1 for CTHY muscle was followed by mapping of M1 for APB. This was performed in three healthy subjects.

The nTMS was used, with selective recordings of motor evoked potentials (MEPs) from APB muscle and corticobulbar motor evoked potentials (CoMEPs) from the CTHY muscle. For recording the responses from the CTHY muscle two hook wire electrodes were inserted in the muscle, the size of $76 \mu\text{m}$ of diameter passing through a 27-gauge needle, and were used. For the recording of MEPs from APB muscle, surface electrodes were used.

Results: *First measurement:* Stimulation over the left M1 for APB muscles elicits MEPs in the contralateral APB muscle with a mean latency of 22.8 ± 1.69 ms. Stimulation over the left M1 for the CTHY muscle elicits CoMEPs in the contralateral CTHY muscle with a mean latency of 11.89 ± 1.26 ms. The distance between the cortical representation for APB and CTHY was 25.19 ± 6.52 mm, with CTHY muscle representation lateral to the APB muscle.

Second measurement: The results of second measurement of the distance between M1 for CTHY and M1 for APB and their cortical localisation were comparable to the results of the first measurement.

Conclusion: This is the first study with the aim to determine the exact cortical localisation of CTHY muscle with nTMS. Mapping of M1 for CTHY and APB muscles by nTMS was successfully performed in all healthy subjects. The exact location of the stimulating points over M1 muscles eliciting responses in CTHY and APB muscles was determined and superimposed over 3D MRI images. The data show that M1 for CTHY muscle is about 25 mm more lateral with regard to M1 for the APB muscle.

* Corresponding author. Address: Šoltanska 2, 21 000 Split, Croatia. Tel./fax: +385 21 557 875.

E-mail address: vdeletis@chpnet.org (V. Deletis).

¹ Authors equally contributed.

Significance: Mapping of M1 for CTHY muscle might represent an important neurophysiologic marker for facilitating preoperative mapping of motor speech-related cortical areas due to the proximity of motor cortical representation for laryngeal muscles and opercular part of the Broca area.

© 2012 International Federation of Clinical Neurophysiology. Published by Elsevier Ireland Ltd. All rights reserved.

1. Introduction

Electrical stimulation (mapping) of the human primary motor cortex (M1) for laryngeal muscles (Penfield and Boldrey, 1937; Penfield and Rasmussen, 1957), showed that vocalised like sounds were elicited from a rather wide part of M1, lateral to the representation for the face and lip muscles. These authors used 50–60-Hz stimulation and obtained tonic activity of laryngeal and pharyngeal muscles.

In a couple of previous studies TMS was used to elicit CoMEPs from laryngeal muscles, but without determining their exact cortical localisation (Amassian et al., 1987; Ertekin et al., 2001; Khedr and Aref, 2002; Rödel et al., 2004).

The data presented in this study are an extension of our two recently published methodologies:

- eliciting CoMEPs from the vocal muscles after transcranial and direct electrical stimulation (TES and DCS) in anaesthetised patients (Deletis et al., 2009) and
- eliciting CoMEPs from the cricothyroid (CTHY) muscle with DCS and TES in patients, as well as with TES in healthy subjects (Deletis et al., 2011). The CoMEPs were elicited from the CTHY muscle during stimulation of its cortical representation using nTMS. CoMEPs elicited from the CTHY muscle in our study constitute a different phenomenon compared to tonic contraction of laryngeal and pharyngeal muscles described by Penfield after tetanic stimulation of the motor cortex.

2. Subjects and methodology

2.1. Subjects

Twelve right-handed healthy volunteers (7 males, mean age 43 years, range 27–65 years; 4 females; mean age 30, range 25–37 years) participated in the study. IRB approval was obtained from the local ethics committee, and each subject signed a consent form to participate in the study.

2.2. Stimulation

Two types of transcranial magnetic stimulators were used:

- MagPro 30 with MagOption, (Medtronic®, Denmark) and
- Nexstim stimulator (Eximia®, Finland).

Both stimulators were connected to the nTMS, the Navigation Brain System NBS/EMG Nexstim, (Eximia® Finland). In 9 subjects for stimulation 20 biphasic stimuli with 1 Hz stimulating rate was used, in two subjects 10 Hz rate, while in 1 subject a repetition rate of 5 Hz.

MEPs were recorded from abductor pollicis brevis (APB) and corticobulbar motor evoked potentials (CoMEPs) from CTHY muscles. CoMEP were elicited by MagPro 30 stimulator in 9 out of 12, and by Nexstim stimulator in 3 out of 12 subjects.

Two types of figure-of-eight coils were used (MC-B70, from Medtronic, Denmark and NBS/EMG system Nexstim, Finland).

2.2.1. Cortical localisation for CTHY and APB muscles

Two independent measurements were performed.

First measurement: In this measurement mapping of the abductor pollicis brevis (APB) muscle was followed by mapping of the M1 for CTHY. This was performed in 11 subjects (Table 1). For mapping of M1 for APB muscle we used an omega knob as a landmark for the axial magnetic resonance imaging (MRI) images which looks like a hook structure at the sagittal MRI (Yousry et al., 1997). We also used a central sulcus as a landmark and moved a coil in an anterior–posterior direction in order to map hot spots for M1 for APB and M1 for CTHY muscles. Induced electrical current flowed in an anterior–posterior direction, orthogonally to the central sulcus. This is the standard methodology for mapping M1 in studies using TMS and navigated brain system (NBS) (Schmidt et al., 2009; Julkunen et al., 2011). When CoMEPs were not obtained in the CTHY muscle we considered this as a negative result.

The cortical projection of APB muscle was located using an initial TMS intensity approximately 30% of the stimulator output. Once the first response was obtained in the relaxed APB muscle, intensity was adjusted in the other to determine the threshold. The **parameters** of MEPs from the APB muscle were measured when elicited with 110% of the threshold intensity at rest, representing the hot spot for APB. After finding the hot spot for the APB we moved the coil laterally using the central sulcus as a landmark in steps of a couple of mm. Furthermore, we searched the hot spot for CTHY muscle moving the coil in the anterior posterior direction in regard to the central sulcus. In some of the subjects

Table 1

First measurement: Normative values for MEPs from APB muscle; dose (V/m) = dose of electrical field in Volts per metre; single stim Y = single stimuli yes.

Subject	Sex	Age	Latency (ms)	Amplitude (mV)	Intensity (%)	Dose (V/m)	Single stimuli (Y)
1	F	27	22.7	0.44	37	74	Y
2	M	65	22.6	0.3	40	74	Y
3	M	50	25	0.72	39	85	Y
4	M	32	20.8	0.054	33	71	Y
5	F	31	22.4	0.36	31	60	Y
6	M	57	24.5	0.6	45	76	Y
7	M	31	23.7	1.09	50	110	Y
8	F	25	20.7	0.25	35	57	Y
9	F	37	21.6	0.39	50	86	Y
10	M	39	21	1.89	40	77	Y
11	M	27	25.4	0.57	34	65	Y
Mean ± SD		38	22.8 ± 1.69	0.60 ± 0.50	39 ± 6.5	75.9 ± 14.52	Y
Range		25–65	20.7–25.4	0.054–1.89	33–50	57–110	

Table 2

First measurement: Normative values for CoMEPs from CTHY muscle. Dose (V/m) = dose of electrical field in Volts per metre; single stim Y = single stimuli yes; measurement of the distances (in mm) between cortical representation of APB and CTHY muscles.

Subject	Sex	Age	Latency (ms) (R/L)	Amplitude (mV)	Intensity (% TMR)	Dose (V/m)	Single stimuli (Y/N)	Repetitive	Side (R/L)	Euclidian distance (mm) NBS
1 ^a	F	27	11.3/10.06	0.037/0.2	41/37	112/59	Y	–	R, L	26.59
2	M	65	12.83	0.025	60	88	–	Y (10 Hz)	R	35.57
3	M	50	11	0.15	44	112	Y	–	R	32.05
4	M	32	13.18	0.12	45	82	Y	–	R	30.52
5	F	31	12.68	0.3	65	120	–	Y (5 Hz)	R	25.91
6	M	57	12.7	0.12	53	109	Y	–	R	22.05
7	M	31	11.2	0.21	57	129	–	Y (10 Hz)	R	29.43
8	F	25	10.3	0.59	39	64	Y	–	R	19.07
9	F	37	13.4	0.1	58	129	Y	–	R	13.23
10	M	39	9.6	0.15	44	89	Y	–	R	20.57
11	M	27	12.63	0.36	37	65	Y	–	R	22.09
Mean ± SD		38	11.89 ± 1.26	0.21 ± 0.16	49.36 ± 9.54	99.9 ± 23.58				25.19 ± 6.52
Range		25–65	9.6–13.4	0.025–0.59	37–65	64–129				13.23–35.05

^a In this subject CoMEPs were recorded from right to left CTHY muscle (right/left).

Table 3

Second measurement. Normative values for CoMEPs from CTHY muscle. Distances (in mm) between cortical representation of APB and CTHY muscles are in the last column.

Subject	Sex	Age	Latency (ms) (R/L)	Amplitude (mV)	Intensity (% TMR)	Dose (V/m)	Single stimuli (Y/N)	Side (R/L)	Euclidian distance (mm) NBS
1	F	27	12.28	0.52	38	49	Y	R	24.22
2	M	65	13.46	0.78	45	65.5	Y	R	26.38
3	F	27	12.53	0.19	34	46.8	Y	R	26.71
Mean ± SD		39.6	12.76 ± 0.97	0.5 ± 0.3	39 ± 5.57	53.76 ± 10.22			25.77 ± 1.35
Range		27–65	10.97–14.1	0.17–1.18	34–45				24.22–26.71

142 voluntary activation of CTHY muscle (vocalisation) facilitated its
143 localisation. If the response was not repeatable we used 5 or
144 10 Hz stimulation repetition rate.

145 **Second measurement:** In order to not be biased concerning using
146 a hand knob as a landmark, in the second measurement, mapping of
147 M1 for the CTHY muscle was followed by mapping of M1 for APB.
148 This was performed in three healthy subjects. Two of the three sub-
149 jects participated in both trials (Nos. 1 and 2, Tables 2 and 3), while
150 1 subject only participated in the second trial (No. 3, Table 3). Cen-
151 tral sulcus was used as a landmark for coil orientation.

152 NBS has a feature to show in real time: (a) coil position, (b)
153 magnetic field orientation and (c) point on the cortex where the
154 stimulus was delivered. The navigated system tracks the position
155 of TMS coils relative to the subject's head. Advanced segmentation
156 of the individual's brain and scalp from MRI provides 3D visualisa-
157 tion of the head. Movements of the head are automatically de-
158 tected and compensated by the tracking system without the loss
159 of accuracy. Induced electrical field produced by TMS is projected
160 onto the MRI and displays the focus of the stimulation. Previously
161 applied stimuli can be presented as target locations for the TMS
162 procedure. Positions of TMS stimulation are automatically re-
163 corded and displayed along with the MRI and head surfaces.

164 2.2.2. Measurement of distance between cortical representation for 165 APB and CTHY

166 Each cortical point was registered as coordinates *x*, *y* and *z* at the
167 MRI images. Euclidian distances between these two points were
168 calculated as a measurement of the straight line distance between
169 them, not taking into account the curvature of the cortical surface.

170 2.3. Recordings

171 For recordings we used a four-channel EMG machine (KeyPoint
172 Net, Medtronic[®], Denmark). Before each stimulus is delivered, con-

tinuous EMG was recorded for a period of 1 s (pre-stimulus EMG) 173
to ensure complete muscle relaxation. Triggered by a stimulus, 174
MEPs from APB and CoMEPs from CTHY muscles were recorded 175
on two separate channels, filtered from 20 Hz to 10 000 Hz and 176
amplified to 100 μV/div with an epoch duration of 100 ms. 177

In all healthy subjects the CoMEPs from CTHY and APB muscles 178
were recorded from the contralateral muscle during stimulation of 179
the left M1. In one subject CoMEPs were recorded from both CTHY 180
muscles during stimulation of M1 of the left hemisphere. 181

2.3.1. Method for placement of electrodes into CTHY and APB muscles 182

This method has been described in detail in our previous study 183
(Deletis et al., 2011); here is a brief description: 184

Anatomical landmarks for the placement of the hook-wire 185
electrodes in the CTHY muscles are determined according to the 186
methodology of Hirano and Ohala (1969). Before placement of 187
electrodes, the healthy subject has to slightly extend their neck 188
and produce a high-pitch sound. In order to facilitate electrode 189
placement we find it helpful to palpate the contracted CTHY mus- 190
cle belly between the lateral side of the thyroid and cricoid carti- 191
lage during production of a high-pitch sound. This palpation of 192
the contracted CTHY muscle belly can be used as a landmark over 193
the skin and marked with the pen. Next, the hook wire electrode is 194
inserted in the CTHY muscle under the angle of 30–40°. However, 195
the CTHY space as the anatomical reference might be difficult to 196
find in obese subjects. 197

We used two hook wire electrodes, each consisting of Teflon- 198
coated stainless steel wire 76 μm in diameter passing through 27 199
gauge needles (0.4 mm) and 13 mm of length (hook wire elec- 200
trodes, specially modified, Viasys Healthcare WI, MA, USA). The 201
recording wires have a stripped Teflon isolation of 2 mm at their 202
tip and curved to form the hook for anchoring them. After the wire 203
insertion in the CTHY muscles, the needles are withdrawn, wires 204
braided and needles covered to protect the healthy subject from 205

4

J. Espadaler et al./Clinical Neurophysiology xxx (2012) xxx–xxx

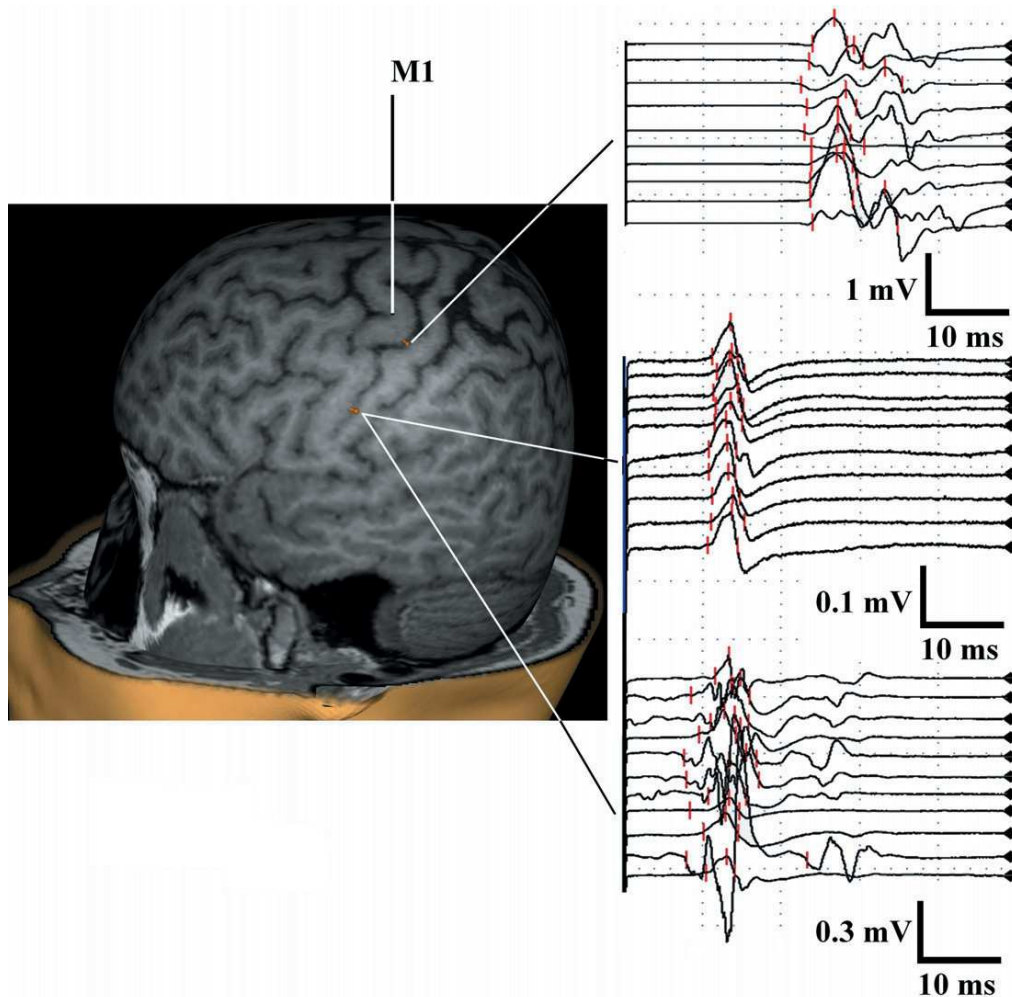


Fig. 1. First measurement: Repeatability of MEP from APB and CTHY muscles and their cortical representation over primary motor cortex (M1) from subject No. 1. The recordings from the top to the bottom represent responses in the cascade mode from APB muscle, CTHY muscle in the rest, and CTHY muscle during vocalisation. Note the different scale for each set of responses.

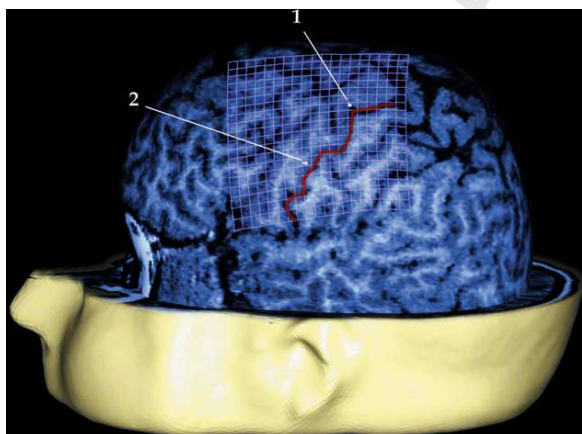


Fig. 2. First measurement: The 3D location of cortical motor representation for APB (1) and CTHY (2) muscles for subject No. 7. Note: Highlighted line represents the central sulcus. Each square within the grid represent the distance of 5 mm.

206 accidental injury. The correct position of electrodes was confirmed
207 by electromyographic recordings and sound from a loudspeaker

during short voluntary phonation of high-pitch sound /e/. The Co-
MEP latency for CTHY muscle was measured from the onset of the
stimulus to the first deflection from the baseline. Due to the high
amplitude of CoMEPs it was not necessary to average responses.
The ground electrode was placed at the proximal part of the arm.

For the placement of recording electrodes over the APB muscle
we used two surface electrodes, the Neuroline 720 (Ambu Inc.,
Glen Burnie, MD, USA), attached over the muscle's belly.

3. Results

The recordings were successfully performed in all healthy
subjects.

First measurement: Stimulation over the left M1 for APB muscle
elicits MEPs in the contralateral APB muscle with a mean latency
of 22.8 ± 1.69 , range of 20.7–25.4 ms, and amplitude of $0.60 \pm$
 0.50 mV, range of 0.054–1.89 mV (Table 1). The MEPs elicited from
APB were well synchronised and repeatable (Fig. 1).

Stimulation over the left M1 for CTHY muscles elicits CoMEPs in
the contralateral muscle with a mean latency of 11.89 ± 1.26 , range
of 9.6–13.4 ms, and amplitude of 0.21 ± 0.16 mV, range of 0.025–
0.59 mV (Table 2). The CoMEPs for CTHY were well synchronised
and repeatable (Fig. 1). The typical 3D MRI location of cortical

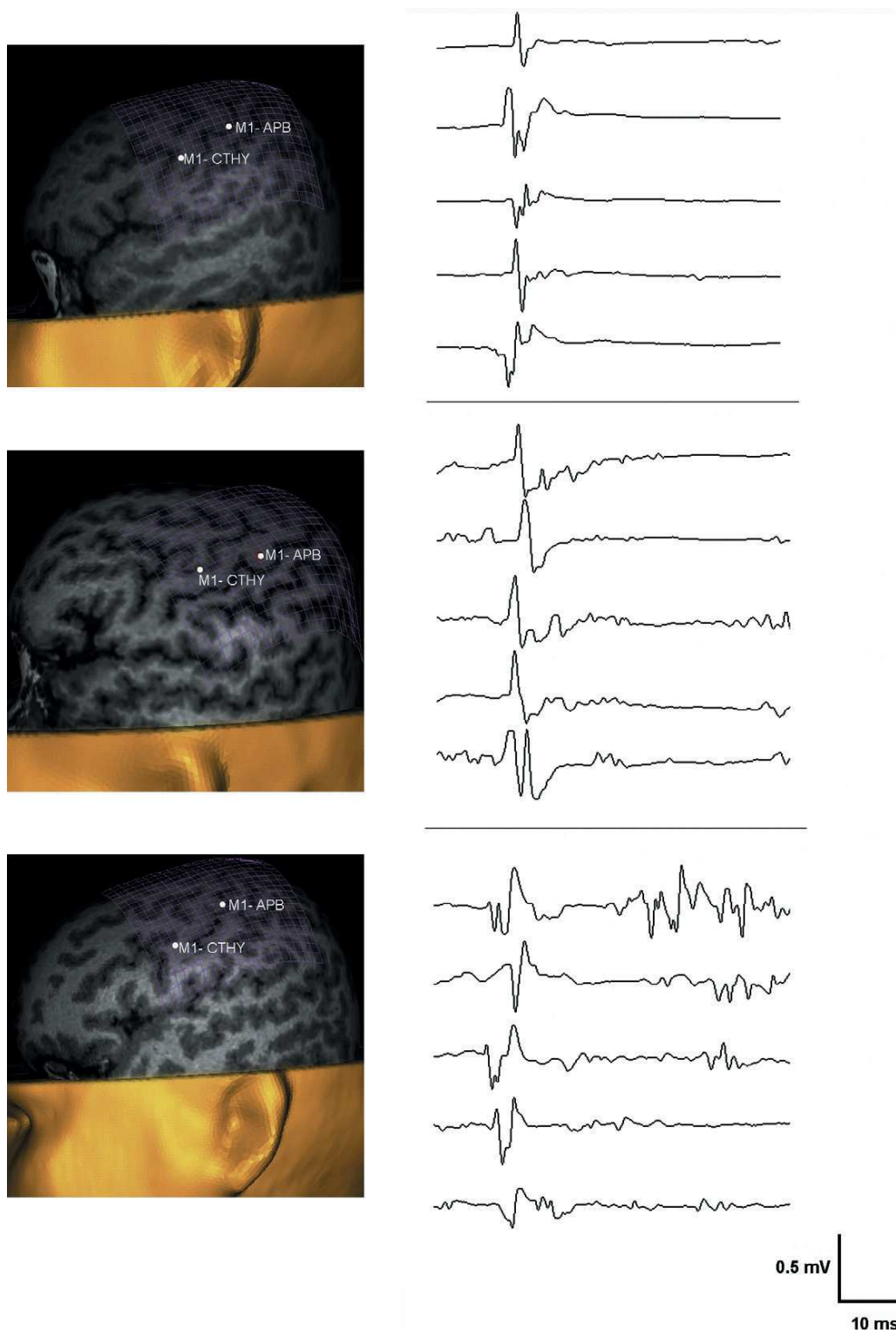


Fig. 3. Second measurement: Left: hot spot for CTHY and APB muscle; each square within the grid represent distance of 5 mm; Right: repeatability of CoMEP recordings from CTHY muscle.

229 motor representation for CTHY and APB muscles is shown in Fig. 2.
230 The distance between cortical representation for APB and CTHY
231 was 25.19 ± 6.52 mm with a range of 13.23–35.05 (Table 2).

Second measurement: The results of second measurement of the
distance between M1 for CTHY and M1 for APB and their cortical
localisation were comparable to the results of the first measure-

232
233
234

235 ment. The results of these three subjects were CoMEPs in the con-
 236 tralateral muscles had a mean latency of 12.76 ± 0.97 , range of
 237 10.97 – 14.1 ms, and amplitude of 0.5 ± 0.3 mV, range of 0.17 –
 238 1.18 mV (Table 3). The CoMEPs for CTHY were well synchronised
 239 and repeatable (Fig. 3). The distance between cortical representa-
 240 tion for APB and CTHY was 25.77 ± 1.35 mm with a range of
 241 24.22 – 26.71 (Table 3). These results are almost identical as those
 242 presented in Table 2 for **parametres** of CoMEPs for CTHY muscle,
 243 as well as the distance between cortical representation for APB
 244 and CTHY muscles.

245 4. Discussion

246 Amassian et al. (1987) first demonstrated activation of laryngeal
 247 muscles by magnetic stimulation of M1. Since the recording was
 248 obtained by using surface electrodes, no definitive proof was given
 249 that it exclusively represented CoMEPs from the laryngeal muscles.
 250 It was reasonable to presume that these recordings represent at
 251 least part of the far-field contribution from adjacent muscles.

252 CoMEPs from intrinsic laryngeal muscles, specifically from
 253 CTHY muscle, elicited by single pulse TMS were reported by Erte-
 254 kin et al. (2001), Khedr and Aref (2002) and Rödel et al. (2004),
 255 with the CTHY onset latencies between 8 and 11 ms. In these stud-
 256 ies, CoMEP responses were obtained by needle electrodes, there-
 257 fore representing selective recordings from the laryngeal
 258 muscles. Previously mentioned studies were performed without
 259 using nTMS in combination with a 3D MRI image and it was not
 260 possible to determine the exact cortical location of the stimulating
 261 point over M1.

262 In our study, we have mapped M1 for CTHY and APB muscles by
 263 nTMS in combination with 3D MRI images, with recordings of
 264 CoMEPs with hook wire electrodes.

265 The disadvantages of using surface electrodes (Amassian et al.,
 266 1987) or needle electrodes (Ertekin et al., 2001; Khedr and Aref,
 267 2002; Rödel et al., 2004) compared to hook wire electrodes are
 268 the following: (a) surface electrodes are prone to pick up far-field
 269 activity for adjacent muscles and (b) needle electrodes are not flex-
 270 ible, and therefore can be dislodged during the measurements.
 271 Advantages of hook wire electrodes used in our study are as fol-
 272 lows: (a) placement of electrodes into the muscles is practically
 273 painless, (b) recordings are very stable and (c) the electrodes are
 274 not prone to dislodging.

275 The CTHY muscle is bilaterally represented in the M1 and it is
 276 innervated by superior laryngeal nerve, a branch of vagal nerve.
 277 In this study, anatomical localisation of the left M1 for CTHY mus-
 278 cle was determined in all subjects by recordings of CoMEPs from
 279 contralateral side. In one subject, CoMEPs were recorded from both
 280 right and left CTHY.

281 The latencies of CoMEPs recorded from CTHY muscles obtained
 282 by nTMS are a bit shorter than latencies obtained in our previous
 283 article using short burst of transcranial electric stimuli (11.6 ± 0.6
 284 vs. 13.25 ± 1.38) (Deletis et al., 2011). These discrepancies are most
 285 likely coming from the different methodologies used; in TES, a
 286 short train of electric stimuli were used, while in the present study
 287 the responses are obtained after a single magnetic stimulus.

288 Penfield and Boldrey (1937), page 432 showed that tonic activa-
 289 tion of laryngeal and pharyngeal muscle were obtained by applying
 290 tetanic electrical stimulation to the human motor cortex, with the
 291 localisation close to the cortical representation for the hand mus-
 292 cles. However, the results of our study have shown that the cortical
 293 localisation of M1 for CTHY muscle is rather lateral ($25.7 \pm$
 294 6.52 mm) with regard to the representation for the hand muscles.

295 There are evidences that TMS is a useful tool in producing
 296 speech arrest when stimulating prefrontal cortices (Epstein et al.,
 297 1996, 1999; Pascual-Leone et al., 1991; Stewart et al., 2001). There-

298 fore, promising application of TMS in combination with navigation
 299 system is in preoperative mapping of motor speech-related cortical
 300 areas, and therefore reducing the risk of postoperative motor
 301 speech deficits. We consider that mapping of M1 for CTHY could
 302 be an important neurophysiologic marker for preoperative speech
 303 mapping, due to the proximity of motor cortical representation for
 304 laryngeal muscles and the opercular part of the Broca area.

305 Functional magnetic resonance imaging (fMRI) of the brain is
 306 one of the frequently used methodologies for preoperative neuro-
 307 surgical planning, which provides indirect information on neural
 308 function, depending on regional differences in metabolic activity.
 309 The results of some studies show a correlation of nTMS and fMRI
 310 (Krings et al., 2001; Säisänen et al., 2010), whereas only recently Q2
 311 a few studies have compared these two methodologies with the
 312 gold standard – intra-operative DCS (Forster et al., 2011; Picht
 313 et al., 2011). Wide areas of language depicted by fMRI using motor
 314 speech paradigm is not very useful for the neurosurgeon. There-
 315 fore, we can easily use the hot spot for CTHY muscle mapped by
 316 nTMS as a guideline, which is in close proximity to the opercular
 317 part of the Broca area. So far nTMS is the only non-invasive method
 318 for preoperative mapping of the eloquent cortices that reveals a
 319 causal link between the cortical stimulation and the observed re-
 320 sponse (CoMEPs, MEPs) very similar to DCS.

321 5. Conclusion

322 Eliciting CoMEPs in the CTHY muscles by stimulating the M1 for
 323 the CTHY muscle provides us with a methodology to determine the
 324 exact cortical localisation for the CTHY muscle. The exact location
 325 of the stimulating points over M1 for CTHY and APB muscles was
 326 detected and superimposed over 3D MRI images. The data showed
 327 that M1 for CTHY muscle is about 25 mm lateral with regard to M1
 328 for APB muscle. This method can be used in preoperative mapping
 329 of M1 in combination with fMRI. Further, mapping of M1 for CTHY
 330 muscle might represent an important neurophysiologic marker for
 331 facilitating preoperative mapping of motor speech-related cortical
 332 areas, due to the proximity of motor cortical representation for lar-
 333 yngeal muscles and opercular part of the Broca area.

334 6. Uncited reference

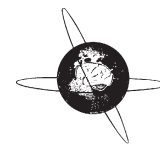335 Deletis et al. (2008).

336 References

- 337 Amassian VE, Anziska BJ, Cracco JB, Cracco RQ, Maccabee PJ. Focal magnetic
 338 excitation of frontal cortex activates laryngeal muscles in man. *Proc Physiol Soc*
 339 1987;41.
 340 Deletis V, Ulkatan S, Cioni B, Meglio M, Colicchio G, Amassian V, et al. Responses
 341 elicited in the vocalis muscles after electrical stimulation of motor speech areas.
 342 *Riv Med* 2008;14:159–65.
 343 Deletis V, Fernandez-Conejero I, Ulkatan S, Costantino P. Methodology for
 344 intraoperatively eliciting motor evoked potentials in the vocal muscles by
 345 electrical stimulation of the corticobulbar tract. *Clin Neurophysiol*
 346 2009;120:336–41.
 347 Deletis V, Fernández-Conejero I, Ulkatan S, Rogić M, Carbó EL, Hiltzik D.
 348 Methodology for intraoperative recording of the corticobulbar motor evoked
 349 potentials from cricothyroid muscles. *Clin Neurophysiol* 2011;122:1883–9.
 350 Epstein CM, Lah JJ, Meador K, Weissman JD, Gaitan LE, Dihenia B. Optimum stimulus
 351 parameters for lateralized suppression of speech with magnetic brain
 352 stimulation. *Neurology* 1996;47:1590–3.
 353 Epstein CM, Meador KJ, Loring DW, Wright RJ, Weissman JD, Sheppard S, et al.
 354 Localization and characterization of speech arrest during transcranial magnetic
 355 stimulation. *Clin Neurophysiol* 1999;110:1073–9.
 356 Ertekin C, Turman B, Tarlaci S, Celik M, Aydogdu I, Secil Y, et al. Cricopharyngeal
 357 sphincter muscle responses to transcranial magnetic stimulation in normal
 358 subjects and in patients with dysphagia. *Clin Neurophysiol* 2001;112:86–94.
 359 Forster MT, Hattingen E, Senft C, Gasser T, Seifert V, Szélenyi A. Navigated
 360 transcranial magnetic stimulation and functional magnetic resonance imaging
 361 – advanced adjuncts in preoperative planning for central region tumors.
 362 *Neurosurgery* 2011;68:1317–25.

- 363 Hirano M, Ohala J. Use of hooked-wire electrodes for electromyography of the
364 intrinsic laryngeal muscles. *J Speech Hear Res* 1969;362–73. 379
- 365 Julkunen P, Ruohonen J, Säskilähti S, Säisänen L, Karhu J. Threshold curves for
366 transcranial magnetic stimulation to improve reliability of motor pathway
367 status assessment. *Clin Neurophysiol* 2011;122:975–83. 380
- 368 Khedr EM, Aref EE. Electrophysiological study of vocal-fold mobility disorders using
369 a magnetic stimulator. *Eur J Neurol* 2002;9:259–67. 381
- 370 Krings T, Foltys H, Reinges MH, Kemeny S, Rohde V, Spetzger U, et al. Navigated
371 transcranial magnetic stimulation for presurgical planning – correlation with
372 functional MRI. *Minim Invasive Neurosurg* 2001;44:234–9. 382
- 373 Pascual-Leone A, Gates JR, Dhuana A. Inducing of speech arrest and counting errors
374 with rapid-rate transcranial magnetic stimulation. *Neurology* 1991;41:
375 697–702. 383
- 376 Penfield W, Boldrey E. Somatic motor and sensory representation in the cerebral
377 cortex of man as studied by electrical stimulation. *J Neurol* 1937;60:389–
378 443. 384
- Penfield W, Rasmussen T. The cerebral cortex of man. A clinical study of localization
of functions. New York: The Macmillan Company; 1957. 385
- Picht T, Schmidt S, Woitzik J, Suess O. Navigated brain stimulation for preoperative
cortical mapping in paretic patients: case report of a hemiplegic patient. *Neurosurgery* 2011;68:E1475–80. 386
- Rödel RMV, Olthoff A, Tergau F, Simonyan K, Kraemer D, Markus H, et al. Human
cortical motor representation of larynx as assessed by transcranial magnetic
stimulation (TMS). *Laryngoscope* 2004;114:918–22. 387
- Schmidt S, Cichy RM, Kraft A, Brocke J, Irlbacher K, Brandt SA. An initial transient-
state and reliable measures of corticospinal excitability in TMS studies. *Clin
Neurophysiol* 2009;120:987–93. 388
- Stewart L, Walsh V, Frith U, Rothwell JC. TMS produces two dissociable types of
speech disruption. *NeuroImage* 2001;13:472–8. 389
- Yousry TA, Schmid UD, Alkadhi H, Schmidt D, Peraud A, Buettner A, et al.
Localization of the motor hand area to a knob on the precentral gyrus – a new
landmark. *Brain* 1997;120:141–57. 390
- 391
392
393
394
395

UNCORRECTED PROOF



Methodology for intra-operative recording of the corticobulbar motor evoked potentials from cricothyroid muscles

Vedran Deletis^{a,b,*}, Isabel Fernández-Conejero^{a,d}, Sedat Ulkatan^a, Maja Rogić^b, Estela Lladó Carbó^a, David Hiltzik^c

^a Department for Intraoperative Neurophysiology, Roosevelt Hospital, New York, NY, USA

^b Laboratory for Human and Experimental Neurophysiology, School of Medicine, University of Split, Split, Croatia

^c Department of Otolaryngology, Roosevelt Hospital, New York, NY, USA

^d University Hospital Bellvitge, Barcelona, Spain

ARTICLE INFO

Article history:

Accepted 14 February 2011

Available online 25 March 2011

Keywords:

Corticobulbar tract

Motor evoked potentials (MEPs)

Cricothyroid muscle (CTHY)

Superior laryngeal nerve

Speech areas

HIGHLIGHTS

- This is a new method in exploration of the functional organisation of motor cortex and corticobulbar pathways for laryngeal muscles.
- Neurophysiological marker recorded in laryngeal muscles after stimulation of the primary motor cortex (M1).
- Great potential for intra-operative monitoring of the functional integrity of the structures involved in conveying signals from the primary motor cortex to the laryngeal muscles.

ABSTRACT

Objective: To establish the methodology for recording corticobulbar motor evoked potentials (CoMEPs) from cricothyroid muscles (CTHY) elicited by transcranial electrical (TES) and direct cortical stimulation (DCS).

Methods: Six healthy subjects and 18 patients undergoing brain surgery were included in the study. In six healthy subjects as well as in nine patients under general anaesthesia, CoMEP was obtained by TES. In three patients under general anaesthesia and in six patients during awake craniotomy, CoMEP was obtained by DCS. We used three methods of electrical stimulation for eliciting responses from CTHY muscles: (1) TES over C3/Cz or C4/Cz (in six healthy subjects and nine patients under general anaesthesia), (2) DCS with a strip electrodes placed over exposed cortex in two patients, and (3) DCS with a hand-held probe in seven patients. For recordings, we percutaneously placed hook-wire electrodes in CTHY muscle (76 µm diameter) passing through 27-gauge needles, guided by electromyogram (EMG) feedback. In anaesthetised patients, recording electrodes were placed before patients were put to sleep.

Results: Recordings of CoMEPs by TES was successfully performed in all but one healthy subject and all patients. Either method of stimulation resulted in recordings of short- and long-latency responses (SLRs and LLRs) in CTHY muscle. After DCS, SLRs were recorded in all patients but two, in whom only LLR was obtained; in patient No. 1 (Table 3) LLR was elicited by a strip electrode, while in patient No. 4 (Table 3), LLR was elicited by a hand-held electrode. The possible explanation for eliciting only LLR in patient No. 1 was that the strip electrode did not cover the primary motor cortex. In patient No. 4, only LLR but not SLR was recorded, due to the underlying pathology which displaced M1 for cricothyroid muscle not being accessible to the DCS with the hand-held electrode. As each CTHY muscle is innervated from both hemispheres, CoMEPs were recorded from the left or right CTHY muscle during TES or DCS over either the left or right hemisphere. In healthy subjects, TES elicited SLR with a latency of 13.25 ± 1.38 ms, while in patients the latency was 12.73 ± 0.64 ms. In healthy subjects, TES elicited LLR with a latency of 40.53 ± 4.66 ms, and in patients, it elicited LLR with a latency of 44.70 ± 4.61 ms. The group of patients in whom the responses were elicited by DCS, SLR and LLR had similar latencies as responses elicited by TES; in the patient's group the values were 13.97 ± 1.11 ms versus 12.73 ± 0.64 ms and 45.91 ± 3.88 ms versus 44.70 ± 4.61 ms, respectively.

* Corresponding author at: Laboratory for Human and Experimental Neurophysiology, School of Medicine, University of Split, Šoltanska 2, 21000 Split, Croatia. Tel.: +385 (0)21 557 871; fax: +385 (0)21 557 955.

E-mail address: vdeletis@chpnet.org (V. Deletis).

Conclusions: Together with the existing methodology for intra-operatively eliciting CoMEPs in the vocal muscles, a new methodology for eliciting CoMEPs in CTHY muscle has the potential to continuously monitor the functional integrity of the structures involved in conveying signals from the motor cortex to the CTHY muscle. It is highly probable that SLR is a neurophysiological marker for the primary motor cortex (M1) and it is equal to CoMEP for laryngeal muscle, while LLR is a marker for the opercular part of Broca's area.

Significance: This new and rather simple method adds a new tool in exploration of the functional organisation of motor cortex and corticobulbar pathways for laryngeal muscles. Furthermore, it has great potential to intra-operatively monitor its functional integrity.

© 2011 International Federation of Clinical Neurophysiology. Published by Elsevier Ireland Ltd. All rights reserved.

1. Introduction

In our previous article (Deletis et al., 2009a), we have described the methodology for intra-operative recordings of corticobulbar motor evoked potentials (CoMEPs) from vocal muscles. This method has great potential for the intra-operative monitoring (IOM) of functional integrity of primary motor cortex, corticobulbar tract (CBT) for vagal nucleus, vagal nucleus and recurrent laryngeal nerves. And as all methods possess advantages and disadvantages, we focus on some of the latter. One of them is that it cannot be used for mapping–monitoring of the motor cortex during awake craniotomy because it requires positioning of the recording electrodes in the vocal muscles, almost incompatible with awake patients. The second disadvantage is that it cannot be used for monitoring the functional integrity of the superior laryngeal nerves. To avoid these disadvantages, we will describe here the methodology of recording CoMEPs from cricothyroid (CTHY) muscles. This method can be used for mapping purposes (primary motor cortex for laryngeal muscles), and intra-operative monitoring during asleep and awake craniotomy. The method can also be used in healthy subjects, for research purposes.

2. Methods, healthy subjects and patients

After preliminary testing, the method has been established by the team of neurophysiologists and ear–nose–throat (ENT) specialists working together for a long time. To place the electrodes in the CTHY muscles, it is essential to fulfil the two following requirements:

- (1) The person who places the electrode should be familiar with the anatomy and the physiology of the larynx.
- (2) Exact placement of the recording electrodes has to be done with the feedback from the electromyogram (EMG). Therefore, it should be executed with active collaboration of the subject/patient by producing phonation of high-pitched sound after electrode insertion.

Table 1
Normative values of SLR and LLR for healthy subjects after TES and responses recorded from contralateral CTHY muscles.

Healthy subjects	Age	Sex	TES	
			SLR (ms) R/L	LLR (ms) R/L
1	63	M	–/15.3	–/31.4
2	35	F	/ ^a	/46.7
3	32	M	/11.8	
4	40	M	/17.6	
5	26	F	–/10.15	
6	33	F	11.4/	43.5/
Mean ± SD			13.25 ± 1.38	40.53 ± 4.66
Range			10.15–17.6	31.4–46.7

F, female; M, male; R, right; L, left; LLR, long latency response; SLR, short latency response.

^a Not recordable.

The group of healthy subjects included six healthy volunteers consisting of three males and three females, ages from 26 to 63 years (four of these individuals are authors in this study) (Table 1). The patients' group included 18 patients consisting of 12 males and six females of ages ranging from 19 to 68 years, and who were undergoing brain surgery (Tables 2 and 3). Patients preoperatively did not have clinical signs involving structures conveying CoMEPs or motor speech difficulties.

The approval for this study was obtained from the Institutional Review Board (IRB) committee and all patients and healthy subjects participating in this study signed a consent form.

2.1. Stimulation

2.1.1. Transcranial electrical stimulation (TES) – healthy volunteers

For transcranial electrical stimulation (TES), we used montage C3 versus Cz for left hemispheric stimulation and C4 versus Cz for right hemispheric stimulation, according to the 10/20 international EEG system. The stimulation parameters were short train consisting of three–five stimuli of 0.5 ms duration each. These stimuli were separated by 2 or 4 ms interstimulus interval, with a train repetition rate of 2 Hz and an intensity of up to 120 mA (Fig. 1). Ninety milliseconds after delivering a train of stimuli, a single stimulus was delivered through the same stimulating montage. The rationale for this kind of stimulation is the fact that, in a most patients under general anaesthesia, only a short train of stimuli can elicit 'central' responses generated by the motor cortex or subcortical part of the CBT. It is generally accepted that it is not possible to elicit MEPs using a single transcranial stimulus under general anaesthesia. To elicit MEPs, a short train of stimuli must be used to produce excitatory postsynaptic potential and reach a firing threshold of the target motoneurons. If a single stimulus elicits a response, this should be considered a 'peripheral' response, which activates the cranial nerve directly by spreading the current more distally (Ulkatan et al., 2007). Electrical stimuli were delivered through a custom-made cotton-padded Ringer-soaked, hand-held electrode over C3 or C4 (anode) and an electroencephalogram (EEG) cup electrode over the Cz (cathode).

2.1.2. TES – patients group

We used the same TES stimulation parameters as in the healthy volunteers. Electrical stimuli were delivered after induction of anaesthesia through subcutaneously placed corkscrew electrodes over the scalp (CS electrode, Viasys Healthcare WI, MA, USA). In most cases, the TES intensity for eliciting suprathreshold CoMEPs was 10–20 mA higher than the intensity required for eliciting suprathreshold MEPs in the contralateral abductor pollicis brevis (APB).

2.1.3. Direct cortical stimulation (DCS)

In two patients after the brain was surgically exposed (patients No. 1 and No. 2, Table 3), we used eight contact strip electrodes,

Table 2

Normative values of SLR and LLR for patients after TES and responses recorded from contralateral CTHY muscles.

Patients	Age	Sex	Surgery	TES	
				SLR (ms) R/L	LLR (ms) R/L
1	68	F	L. TEMPORAL GLIOMA	12.00/-	-
2	67	M	L. PARIETAL GLIOMA	15.85/-	-
3	58	M	L. FRONTAL METASTASIS	10.70/-	48.25/-
4	42	M	R. ACOUSTIC NEURINOMA	12.20/-	-
5	19	F	BRAIN STEM CAVERNOMA	14.10/-	-
6	50	F	L. FRONTAL METASTASIS	10.75/-	37.95/-
7	52	M	BRAIN STEM CAVERNOMA	-/9.5	-/56.10
8	27	M	L. FRONTAL BRAIN TUMOR	13.2/-	-
9	50	F	R. POST FOSSA TUMOR	-/18.8	36.50/-
Mean ± SD				12.73 ± 0.64	44.70 ± 4.61
Range				9.5–18.8	36.50–56.10

F, female; M, male; R, right; L, left; LLR, long latency response; SLR, short latency response.

Table 3

Normative values of SLR and LLR for patients after DCS and responses recorded from contralateral CTHY muscles.

Patients	Age	Sex	Surgery	DCS	
				SLR (ms) R/L	LLR (ms) R/L
1 ^a	68	F	L. TEMPORAL GLIOMA	-	37.80/-
2 ^a	67	M	L. PARIETAL GLIOMA	18.4/-	-
3	58	M	L. FRONTAL METASTASIS	12.10/-	56.75/-
4	23	F	L. FRONTAL GLIOMA	-	57.10/-
5	43	M	L. TEMPORAL GLIOMA	14.8/-	51.10/-
6	36	M	L. FRONTAL CAVERNOMA	15.50/-	43.95/-
7	54	M	L. FRONTAL GLIOMA	14.90/-	51.15/-
8	42	M	L. FRONTAL CAVERNOMA	10.70/-	24.10/-
9	40	M	L. TEMPORAL VASCULAR MALFORMATIONS	-/11.42	-/45.30
Mean ± SD				13.97 ± 1.11	45.91 ± 3.88
Range				10.70–18.4	24.10–57.10

F, female; M, male; R, right; L, left; LLR, long latency response; SLR, short latency response.

^a CoMEPs elicited by grid stimulation, while in other patients with hand stimulating held probe at two different cortical sites; M1 for laryngeal muscles and in front of M1.

with each contact 1 cm apart (eight contact strip electrode, AD-TECH Medical Instrument Co., Racine, WI, USA). The strip electrode was placed over the cortical motor hand area (M1) and each strip electrode contact was tested as an anode versus cathode at Fz. The stimulation through the contact that generated the highest amplitude of CoMEPs in the CTHY muscles was set as optimal. The stimulating parameters for direct cortical stimulation (DCS) were identical to those of TES except for the intensity of up to 20 mA. In seven patients, we have used a hand-held probe to stimulate the exposed motor cortex. Before stimulation with the strip electrode, the position of the central sulcus was verified by the phase reversal somatosensory evoked potential (SEP) technique after stimulation of the median nerve. For stimulation (TES or DCS) and recordings, we used a modified AXON, Sentinel-4 EP analyser.

2.2. Recordings

2.2.1. Placement of the recording electrodes into CTHY muscles

We used two hook-wire electrodes, each consisting of a Teflon-coated wire 76 µm in diameter passing through 27-gauge size (0.4 mm) needles, 13 mm in length, (stainless steel hook-wire electrodes, specially modified, Viasys Healthcare WI, MA, USA). The recording wires have a stripped Teflon isolation of 2 mm at their tip and curved to form the hook for anchoring them (Fig. 2C). After the electrode insertion, the needles are withdrawn, wires braided to avoid electrical noise, and needles covered to protect the healthy subject/patient from accidental injury. Anatomical landmarks for the placement of the hook-wire electrodes in the CTHY are determined according the methodology of Hirano and Ohala (1969),

schematically presented in Fig. 2. Before placement of electrodes, the patient/healthy subject has to slightly extend the neck and produce a high-pitched sound. To facilitate electrode placement, palpation between lateral side of thyroid and cricoid cartilages of the contracted CTHY muscle belly during production of the high-pitched sound should be done. This can be used as a landmark over the skin and marked with the marking pen. Needle electrodes are then inserted under 30–40° angle.

Correct placement of recording electrodes in CTHY muscles was confirmed by EMG feedback during phonation or production of a high-pitched sound (e.g., vocalisation of the sound 'e') and it was done in less than 5 min. The impedance of electrode was <20 kΩ. The CoMEPs latency for the CTHY muscle was measured from the onset of the first stimulus to the beginning of the response. Due to the high amplitude of CoMEPs, it was not necessary to average the responses.

Use of a concentric or monopolar EMG needle electrode might facilitate correct placement in the muscle but its rigidity is not suitable for intra-operative use because it can be easily dislodged during surgery. The hook-wire electrode is more suitable and we have long lasting experience using it for intra-operative recordings from the vocal muscles (Deletis et al., 2009a) and the anal sphincter (Deletis and Vodusek, 1997). Experience obtained with a group of volunteers, authors of this study and patients, showed surprisingly that the placement of electrodes is painless. Only occasionally did the subject/patient feel some discomfort during swallowing after positioning the electrode in the muscle. Subjects/patients with an adipose neck might require a longer needle or simply need the existing electrode to be pushed deeper.

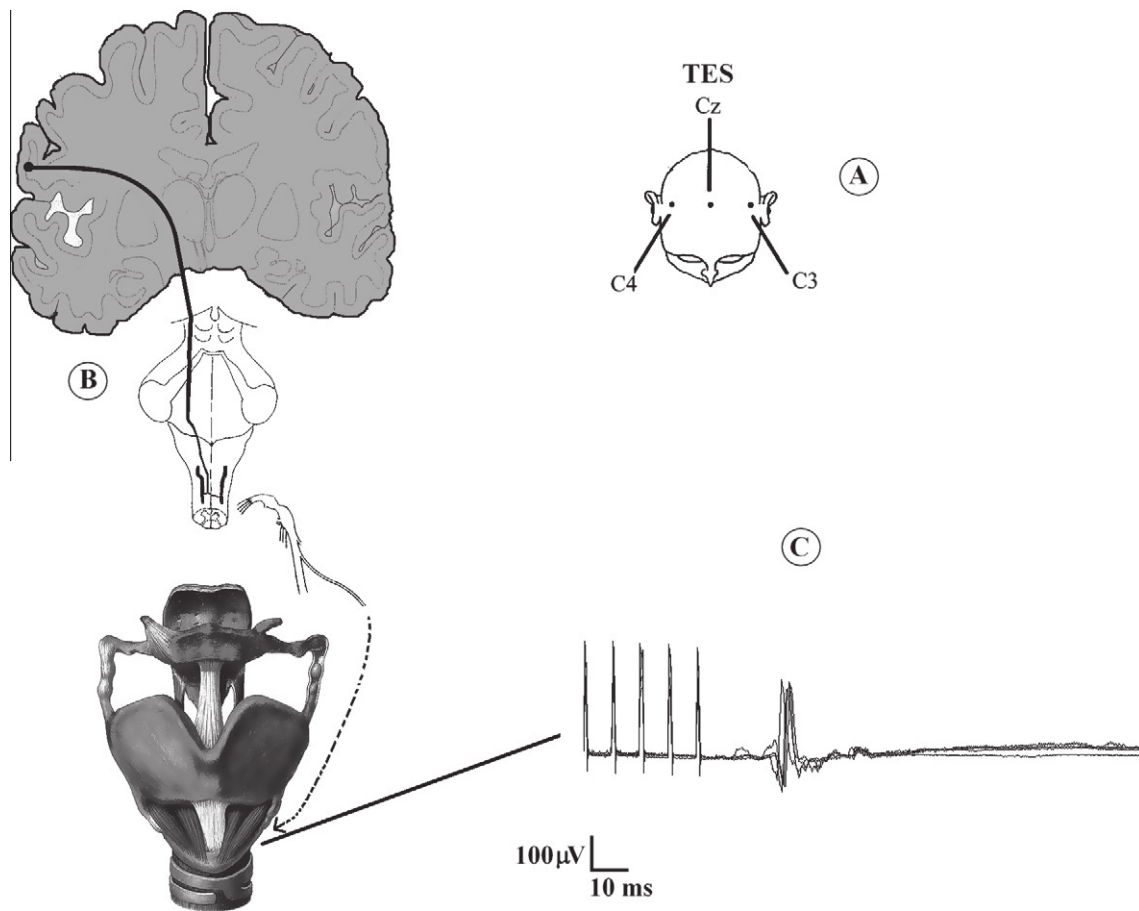


Fig. 1. Schematic of stimulation and recording. (A) Montage over the scalp for transcranially elicited CoMEPs from CTHY muscle. (B) Schematics of the primary motor cortex, corticobulbar pathways, vagal nucleus, vagal nerve, and superior laryngeal nerve with cricothyroid muscles. (C) Superposition of four single CoMEPs from CTHY muscle after TES of the M1 for the laryngeal muscles.

In our previous article, SLR responses were obtainable from right and left vocal muscles after TES or DCS of one hemisphere (Deletis et al., 2009a). An identical phenomenon was observed for SLR in CTHY muscles. Therefore, we recorded responses only from left or right CTHY muscles.

Recording of MEPs from contralateral APB muscles was done with the two EEG needle electrodes inserted in the muscle belly in the patients' group and surface electrode in the volunteers' group.

2.3. Anaesthesia

Anaesthesia was maintained with propofol ($100\text{--}150\ \mu\text{g}\ \text{kg}^{-1}\ \text{min}^{-1}$) and remifentanyl ($1\text{--}1.5\ \mu\text{g}\ \text{kg}^{-1}\ \text{h}^{-1}$). A short-acting muscle relaxant (rocuronium $50\ \text{mg}\ \text{kg}^{-1}$) was administered for intubation purposes only. The anaesthesia regime, blood pressure and temperature were kept constant throughout the surgery. Recovery from muscle relaxation was monitored by the train-of-four technique and compound muscle action potentials from the APB muscle after stimulation of the median nerve at the wrist were recorded.

3. Results

The CoMEPs elicited by TES or DCS were well synchronised and repeatable following each train of stimuli (Fig. 3).

After TES in healthy subjects and TES and DCS in anaesthetised patients, two responses from CTHY muscle have been elicited: SLR and LLR.

Recordings of CoMEPs after TES were successfully performed in all but one healthy subject and in all patients. After DCS, SLRs were successfully recorded in all patients, while in two only LLR was obtained. As each CTHY muscle is innervated from both hemispheres, CoMEPs were recorded from the left or right muscle during TES or DCS contralaterally from the stimulated hemisphere.

In healthy subjects, TES elicited SLR with a latency of $13.25 \pm 1.38\ \text{ms}$, while it elicited in patients SLR with a latency of $12.73 \pm 0.64\ \text{ms}$. LLR after TES in healthy subjects had a latency of $40.53 \pm 4.66\ \text{ms}$, and in patients, $44.70 \pm 4.61\ \text{ms}$. The patients' group in whom responses were elicited by DCS, SLR and LLR had similar latencies as responses elicited by TES in the patients' group ($13.97 \pm 1.11\ \text{ms}$ vs. $12.73 \pm 0.64\ \text{ms}$ and $45.91 \pm 3.88\ \text{ms}$ vs. $44.70 \pm 4.61\ \text{ms}$, respectively). For details see Tables 1–3.

4. Discussion

This study has demonstrated that CoMEP from CTHY muscle can be easily and repeatably elicited by TES in the patients' group under general anaesthesia or by DCS over exposed M1 for laryngeal muscles in patients during awake craniotomy or under general anaesthesia. CoMEPs can be also elicited by TES in awake subjects, but this procedure is not tolerable for all subjects, including some awake patients. One possible solution is to elicit them by transcranial magnetic stimulation (TMS), as has been shown by Ertekin et al. (2001) and Rödel et al. (2004). Unfortunately, TMS activates CBT mainly transynaptically, and cannot be used intra-operatively because of the blocking effects of general anaesthetics. The latency of CoMEPs from CTHY in the Rödel study cannot be compared with

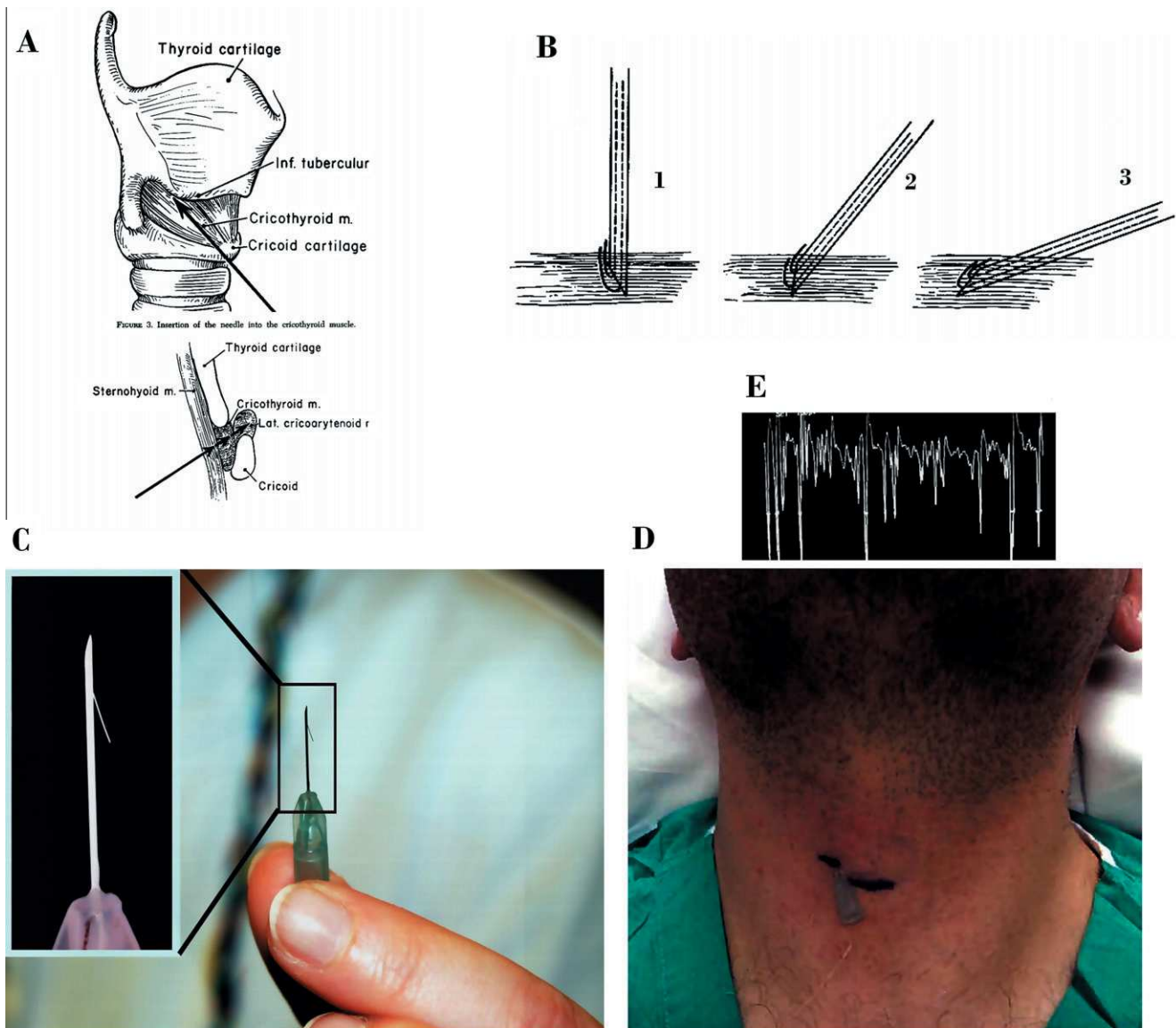


Fig. 2. Placement of recording electrodes. (A) Lateral view of the anatomy of CTHY (schematic) (adapted from Hirano and Ohala, 1969). (B) Position of the hook-wire electrode in the CTHY muscles. Optimal angle of needle insertion (3) of needle with the hook-wire electrode in the CTHY muscle (adapted from Hirano and Ohala, 1969). (C) Hook-wire electrode consists of a 27-gauge needle and 76 μ m wire. (D) Skin mark indicating position of the CTHY muscle with the needle inserted. (E) EMG activity in the CTHY muscle after phonation of high pitch sound verifying optimal position of the hook-wire electrode.

our latencies because we have used three to five stimuli separated by 2 or 4 ms, while Rödel et al. used a single magnetic stimulus.

Besides eliciting SLR, TES and DCS elicited LLR. These results are similar to our previous study of SLR and LLR recordings from vocal muscles, regarding latencies and features (Deletis et al., 2008a, 2009a). Taking into consideration our previous results of eliciting LLR (Deletis et al., 2008a), we presume that LLR from CTHY muscle is generated by electrical stimulation of the opercular part of Broca's area similar to LLR recorded from the vocal muscles (Deletis et al., 2008a, 2008b).

During TES with an electrode placed over the M1, current spreads to the adjacent Broca's area, presumably a generator of LLR. Our explanation is that not only did current spreading from M1 to the opercular part of Broca contribute to the generation of LLR, but so did different anatomical proximity of these two regions, according to the works of Ebeling et al. (1989) and Quiñones-Hinojosa et al. (2003).

Focality of stimulation is superior during DCS; therefore, current spreading does not happen and elicited responses are either

SLR or LLR, if the pathology did not distort normal anatomy. Depending on site of stimulation, SLR is elicited by stimulation of M1 for laryngeal muscles, while LLR was elicited by stimulation in front of M1 for laryngeal muscles (opercular part of Broca's area (Deletis et al., 2008a). In three patients, only one of the responses could be elicited (SLR or LLR); in patient No. 1, only LLR was elicited due to the position of strip electrodes not covering M1; in patient No. 2, only SLR was elicited due to the position of strip electrodes not covering the opercular part of Broca's area; in patient No. 4, only LLR but not SLR was recorded, due to the underlying pathology that displaced M1 for CTHY muscle not being accessible to the DCS with the hand-held electrode.

From the methodological point of view, one has to keep in mind one important detail regarding the type of recording electrodes. Using different types of electrodes for recording CoMEPs from laryngeal muscles, such as not standard EMG needle electrode or hook-wire electrode, surface electrodes or Xomed endotracheal tube (Medtronic Xomed, Jacksonville, FL, USA), can give false positive or false negative results. This is due to the large recording

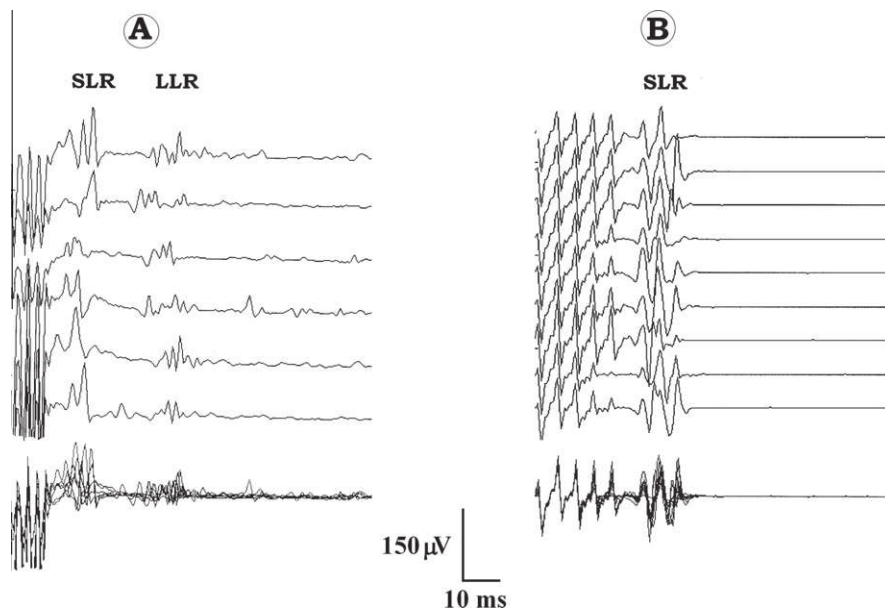


Fig. 3. Repeatability of responses from CTHY after TES (A) and DCS (B). Note that TES elicited both responses (LLR, SLR), while DCS over the M1, in this patient elicited only SLR. Note: TES parameters were five stimuli, 2 ms apart, while for DCS they were five stimuli, 4 ms apart.

surface of these electrodes that are inclined to pick up far-field MEPs from the neck muscles.

We should consider that possible sources of SLR and LLR could be reflex activity elicited by direct stimulation of superior laryngeal nerve described by Yamashita et al. (1997). It is difficult to believe that every time after TES, current leaks to the vagal nerve and elicits SLR and LLR by activating laryngeal reflexes. This is practically impossible during DCS because of the focality in stimulation, without current spreading. Responses in the CTHY muscle are elicited by double stimulation with a first package of stimuli consisting of short train, following single stimulus after 90 ms (see Methodology). These methods can detect current spreading to the vagal nerves. Furthermore, both responses, SLR and LLR, obtained after DCS strongly depended on the site of the stimulation; SLR was elicited exclusively after the stimulation of lateral part of primary motor cortex (M1 for laryngeal muscles), whereas LLR was elicited after stimulation in front of M1 for laryngeal muscles (opercular part of Broca's area) during open brain surgery. This is evidence in favour of their cortical origin.

Differences between responses elicited by Yamashita et al. (1997) and our SLR and LLR are the following: their SLR is unilateral, while ours are bilateral; and our LLR depends not only on the stimulus intensity, as they described, but on positioning of stimulating electrodes over the scalp. During TES, more pronounced LLR was obtained when the electrode was closer to the opercular part of Broca's area and vice versa. Their LLR has either positive or negative correlation with the stimulus intensity, while in all of our healthy subjects, or patients under general anaesthesia this was not the case. Once LLR was obtained, we never got a negative correlation between the appearance of LLR and stimulus intensity. A prerequisite to eliciting SLR and LLR in an anaesthetised patient is the use of a short train of stimuli and these responses cannot be obtained by a single stimulus as in the methodology used by Yamashita et al. (1997). In addition, it is very difficult to elicit polysynaptic responses transmitted via the brainstem in patients under general anaesthesia, with exceptions to blink reflex. Further, even the blink reflex depends on the level of the anaesthesia (Deletis et al., 2009b).

The methodology for intra-operative monitoring of CoMEPs from CTHY muscles can be used to prevent superior laryngeal

nerve injuries during laryngeal surgeries and neck dissections. CTHY muscle is functionally important during phonation (rising of pitch) (Hong et al., 1998) and presumably during respiration (Hourichi and Saski, 1978; Mu and Sanders, 2007); therefore, it is important to preserve it during surgery. It is a known fact that during thyroid surgeries, injuries to the superior laryngeal nerve can result in paralysis of the CTHY muscles (Furlan et al., 2003) with clinical signs including: hoarseness, decreased voice production, decreased pitch range and fatigue after extensive voice use (Kochilas et al., 2008). This method cannot substitute monitoring of CoMEPs from vocal muscles because vocal muscles are innervated by recurrent laryngeal nerves. Therefore, to prevent injuries to superior laryngeal nerves, the methodology for intra-operative monitoring of CoMEPs from CTHY muscles can be used as a new supplementary tool to the methodology for intra-operative monitoring of CoMEPs from vocal muscles. This method has the potential to prevent injury to the vagal nerves during skull base surgeries, by continuous monitoring of CoMEPs and therefore having feedback about the functional integrity of the vagal nerves.

5. Conclusion

Together with the existing methodology for intra-operative eliciting CoMEPs in vocal muscles, this new methodology for recording CoMEPs from CTHY muscles has the potential to continuously monitor the functional integrity of structures involved in conveying signals from the motor cortex to the CTHY muscle.

The application of this method in patients during awake craniotomy can give insight to the mechanism and role of the laryngeal muscles during mapping of cortical motor speech areas. It is highly probable that SLR is a neurophysiological marker for primary motor cortex (M1) and it is equal to CoMEP for laryngeal muscle, whereas LLR is a marker for the opercular part of the Broca's area.

References

- Deletis V, Vodusek DB. Intraoperative recording of Bulbocavernosus reflex. *Neurosurgery* 1997;40:88–93.
- Deletis V, Ulkatan S, Cioni B, Meglio M, Colicchio G, Amassian V, et al. Responses elicited in the vocalis muscles after electrical stimulation of motor speech areas. *Rivista Medica* 2008a;14:159–65.

- Deletis V, Ulkatan S, Cioni B, Meglio M, Colicchio G, Amassian V, et al. Responses elicited in the vocalis muscles after electrical stimulation in the motor speech areas. 5th Congress of the Croatian Neurosurgical Society and the Joint Meeting with the Congress of Neurological Surgeons. *Neurol Croatica* 2008b;57(Suppl. 3):1–200.
- Deletis V, Fernandez-Conejero I, Ulkatan S, Costantino P. Methodology for intraoperatively eliciting motor evoked potentials in the vocal muscles by electrical stimulation of the corticobulbar tract. *Clin Neurophysiol* 2009a;120:336–41.
- Deletis V, Urriza J, Ulkatan S, Fernandez-Conejero I, Lesser J, Misita D. The feasibility of recording blink reflexes under general anesthesia. *Muscle Nerve* 2009b;39:642–6.
- Ebeling U, Steinmetz H, Huang Y, Kahn T. Topography and identification of the inferior precentral sulcus in MR imaging. *Am J Roentgenol* 1989;153:1051–6.
- Ertekin C, Turman B, Tarlaci S, Celik M, Aydogdu I, Secil Y, et al. Cricopharyngeal sphincter muscle responses to transcranial magnetic stimulation in normal subjects and in patients with dysphagia. *Clin Neurophysiol* 2001;112:86–94.
- Furlan JC, Brandao LG, Ferraz AR, Rodrigues AJ. Surgical anatomy of the extralaryngeal aspect of the superior laryngeal nerve. *Arch Otolaryngol Head Neck Surg* 2003;129:79–82.
- Hirano M, Ohala J. Use of hooked-wire electrodes for electromyography of the intrinsic laryngeal muscles. *JSLHR* 1969:362–73.
- Hong KH, Ye M, Kim JM, Kevorkian KF, Kreiman J. Functional differences between the two bellies of the cricothyroid muscle. *Otolaryngol Head Neck Surg* 1998;118:714–22.
- Houriuchi M, Sasaki CT. Cricothyroid muscle in respiration. *Ann Otol Rhinol Laryngol* 1978;87:386–91.
- Kochilas X, Bibas A, Xenellis J, Anagnostopoulou S. Surgical anatomy of the external branch of the superior laryngeal nerve and its clinical significance in head and neck surgery. *Clin Anat* 2008;21:99–105.
- Mu L, Sanders I. The human cricothyroid muscle: three muscle bellies and their innervations patterns. *J Voice* 2007;23:21–8.
- Quiñones-Hinojosa A, Ojemann SG, Sanai N, Dillon WP, Berger MS. Preoperative correlation of intraoperative cortical mapping with magnetic imaging landmarks to predict localization of Broca area. *J Neurosurg* 2003;99:311–8.
- Rödel RMV, Olthoff A, Tergau F, Simonyan K, Kraemer D, Markus H, et al. Human cortical motor representation of larynx as assessed by transcranial magnetic stimulation (TMS). *Laryngoscope* 2004;114:918–22.
- Ulkatan S, Deletis V, Fernandez-Conejero I. Central or peripheral activations of the facial nerve? *J Neurosurg* 2007;106:519–20.
- Yamashita T, Nash EA, Yasumasa T, Ludlow CL. Effects of stimulus intensity on laryngeal long latency responses in awake humans. *Arch Otolaryngol Head Neck Surg* 1997;117:521–9.