

# Histološke razlike u cijeljenju srčanog infarkta štakora s kasnom komplikacijom i bez nje

---

**Aljinović, Jure**

**Doctoral thesis / Disertacija**

**2012**

*Degree Grantor / Ustanova koja je dodijelila akademski / stručni stupanj:* **University of Split, School of Medicine / Sveučilište u Splitu, Medicinski fakultet**

*Permanent link / Trajna poveznica:* <https://um.nsk.hr/um:nbn:hr:171:234907>

*Rights / Prava:* [In copyright](#) / [Zaštićeno autorskim pravom.](#)

*Download date / Datum preuzimanja:* **2024-11-28**



*Repository / Repozitorij:*

[MEFST Repository](#)



SVEUČILIŠTE U SPLITU  
MEDICINSKI FAKULTET

Jure Aljinović

HISTOLOŠKE RAZLIKE U CIJELJENJU SRČANOG INFARKTA  
ŠTAKORA S KASNOM KOMPLIKACIJOM I BEZ NJE

DOKTORSKA DISERTACIJA

Split, 2012.

Ova doktorska disertacija izrađena je pod ko-mentorstvom prof.dr.sc. Ivica Grkovića i prof.dr.sc. Mirne Sarage Babić u Laboratoriju za neurokardiologiju pri Zavodu za anatomiju, histologiju i embriologiju Medicinskog fakulteta u Splitu kao dio projekata «Mehanizmi srčane boli u ishemiji, metaboličkim promjenama i u starosti» broj: 216-2160528-0067 odobrenog od strane Ministarstva znanosti, obrazovanja i športa i projekta «Genska ekspresija u ranom razvoju čovjeka» broj: 021-2160528-0507.

Voditelji rada: Prof.dr.sc. Ivica Grković  
Prof.dr.sc. Mirna Saraga Babić

Zahvaljujem ko-mentorima, profesorici Mirni Saragi Babić i profesoru Ivici Grkoviću na stručnoj i ljudskoj pomoći pri izradi ove doktorske disertacije te na pružanju primjera kako se suradnjom savladavaju i naizgled nepremostive prepreke.

Zahvaljujem prijateljima i kolegama sa Zavoda za anatomiju, histologiju i embriologiju koji su mi pružali dobar primjer svojim marljivim radom, a posebna zahvala ide našoj tehničarki Asiji Miletić čija je stručnost dokazana već bezbroj puta.

Hvala Bogu na mojoj obitelji. Ovu doktorsku disertaciju posvećujem Filipu i Petri, te mojim roditeljima i mojoj braći. Hvala im na ljubavi, razumijevanju i beskonačnom povjerenju.

## SADRŽAJ

Popis oznaka i kratica	v
1. UVOD	1
1.1. Građa srca	1
1.2. Irigacija srca	2
1.3. Eferentni dio inervacije srca	3
1.4. Aferentni dio inervacije srca	4
1.5. Srčani infarkt	5
1.5.1. Epidemiologija infarkta	5
1.5.2. Patologija infarkta	5
1.5.3. Patofiziološki mehanizmi nakon infarkta	7
1.5.4. Komplikacije srčanog infarkta	9
1.6. Metode izazivanja infarkta u pokusnih životinja	11
1.7. Faze cijeljenja infarkta	12
1.8. Aneurizma kao komplikacija cijeljenja	12
1.9. Biljezi za histološko praćenje procesa cijeljenja	13
2. CILJEVI I HIPOTEZE ISTRAŽIVANJA	17
2.1. Hipoteze	18
3. METODE I MATERIJALI	19
3.1. Pokusne životinje	19
3.2. Postupci	20
3.2.1. Kirurški zahvat podvezivanja koronarne arterije	20
3.2.2. Obrada tkiva i imunohistokemijska bojenja	24
3.3. Statistički postupci	30
4. REZULTATI	32
4.1. Bojenje hematoksilinom i eozinom	33
4.2. Trikromno bojenje po Mallory-ju	34
4.3. Bojenje $\alpha$ –glatkog aktina ( $\alpha$ -SMA) uz pomoć DAB-a	35
4.3.1. Kvantifikacija aktin pozitivnih stanica	37
4.4. Bojenje biljegom proliferacije Ki-67	38
4.5. Bojenje kaspazom-3	38
4.6. Dvostruko imunofluorescentno bojenje nestinom i DAPI-jem	39
4.7. Bojenje neuronalnim biljezima PGP i TH	42
4.8. Semikvantifikacijska metoda raspodjele imunopozitivnih stanica po zonama	44
5. RASPRAVA	46
6. ZAKLJUČCI	58
7. SAŽETAK	59
8. SUMMARY	60
9. LITERATURA	61
10. ŽIVOTOPIS	65

## Popis oznaka i kratica

AV snop - atrioventrikularni snop

DAB - **d**iamin**b**enzidin tetrahidrokloridna otopina

DOPA - dihidrofenilalanin

EDTA - etilendiaminotetraoctena kiselina

IM - infarkt miokarda

LAD - (engl. *left anterior descending coronary artery*) - lijeva prednja silazna koronarna arterija

LVA - (engl. *left ventricular aneurysm*) - aneurizma lijeve klijetke

M - molaran

MyoFb - miofibroblast

NGF - neuronalni faktor rasta

PBS (engl. *phosphate buffer saline*) - otopina fosfatnog pufera

PGP 9.5 - proteinski produkt gena 9.5.

SG - stelatni ganglij

SIF - (engl. *small intensely fluorescent cells*) - male intezivno fluorescentne stanice

TH - tirozin hidroksilaza

$\alpha$ -SMA -  $\alpha$  glatki mišićni aktin

# 1. UVOD

## 1.1. Građa srca

Srce je središnji organ kardiovaskularnog sustava koji ritmičnim stezanjem i opuštanjem omogućuje cirkulaciju krvi kroz tijelo. Srce pripada šupljim organima i uz srčanu stjenku, karakteristične troslojne građe, sadržava 4 šupljine i to: dvije pretkljetke i dvije kljetke. Kroz desnu pretkljetku i kljetku teče venska krv, dok kroz lijevu pretkljetku i kljetku teče arterijska krv. Pretkljetke od kljetki odvajaju srčani zalisci, kao i kljetke od ishodišta velikih krvnih žila, omogućavajući jednosmjerni tok krvi. Središnje vezivno područje srca čini fibrozni skelet na koji se hvataju srčani zalisci i srčane mišićne stanice koje izgrađuju miokard. Srčana stjenka se sastoji od tri sloja i to: unutrašnji sloj ili endokard, središnji sloj ili miokard te vanjski sloj ili epikard. Endokard se sastoji od jednog sloja pločastih endotelih stanica koje leže na tankom sloju rahlog vezivnog tkiva. Endokard možemo usporediti po građi s intimom krvnih žila. Između endokarda i miokarda nalazi se subendokardijalni sloj koji se sastoji od vezivnog tkiva i u njemu se nalaze krvne žile, živci te Purkinjeove stanice (pripadaju provodnom sustavu srca). Miokard čini središnji dio srčane stjenke i najdeblji je od svih slojeva. Osnovna građevna jedinica mu je kardiomiocit (srčana mišićna stanica). Kardiomiociti su raspoređeni u slojeve koji spiralno okružuju srčane kljetke izgrađujući kontraktilnu stjenku. Postoje dvije skupine kardiomiocita i to kontraktilna skupina koja svojom aktivnošću steže stjenke srca, te provodna muskulatura koja stvara i provodi električni podražaj i uzrokuje da se pretkljetke stegnu prije kljetki. Sustav provodne muskulature počinje na mjestu

sinuatrijskog čvora koji je predvodnik rada srca. Nalazi se u blizini mjesta gdje gornja šuplja vena ulazi u desnu pretklijetku. Sinuatrijski čvor čine posebne mišićne stanice koje su izgledom manje od atrijskih srčanih stanica te imaju manje mišićnih vlaknaca. Tračci specijaliziranih provodnih stanica provode električni impuls do atrioventrikularnog čvora prolazeći ispod endokarda septalne stjenke desne pretklijetke. Provodni sustav srca se nadalje nastavlja kao atrioventrikularni snop (AV snop, Hissov snop) koji čine Purkinjeove stanice. AV snop se prolaskom kroz fibrozni skelet srca dijeli na lijevu i desnu granu, lijeva se dijeli na prednju i stražnju. Svi snopovi Purkinjeovih stanica teku kroz subendokardijalni dio stjenke sve do vrha srca gdje im se obrne smjer te u stjenci klijetke ostvaruju kontakt s radnom (kontraktilnom) muskulaturom srca. Ovakav raspored uzrokuje da se prvo stegne vršak srca pa tek onda baza srca te se time ostvaruje val kontrakcije koji tjera krv od vrha prema aortalnom ušću i ušću plućne arterije. Epikard je sloj serozne ovojnice srca koji pokriva vanjsku površinu srca i velikih krvnih žila. Građen je kao jednoslojni pločasti epitel, ispod kojeg se nalazi sloj vezivnog tkiva. Kroz subepikardijalno vezivo prolaze vene, živci, a u ovom sloju se nalaze i srčani gangliji. Unutar ovog sloja nalazi se subepikardijalno masno tkivo (1).

## **1.2. Irigacija srca**

Srce opskrbljuju dvije koronarne arterije: *arteria coronaria dextra et sinistra*.

Desna koronarna arterija započinje u desnom koronarnom sinus aorte te se pruža subepikardijalno (ležeći najprije između plućne arterije i desne aurikule) kroz *sulcus coronarius* i završava kao *ramus interventricularis posterior* u stražnjoj



interventrikularnoj brazdi. Tipično opskrbljuje krvlju desnu pretkljetku, desnu kljetku, stražnji dio lijeve kljetke, stražnji dio interventrikularnog septuma, sinuatrijski čvor i stražnji papilarni mišić u lijevoj kljetci.

Lijeva koronarna arterija započinje u lijevom koronarnom sinusu aorte te prošavši subepikardijalno između plućne arterije i lijeve aurikule daje *ramus interventricularis anterior* koji ide kroz istoimenu brazdu na srcu i *ramus circumflexus* koji prolazi kroz *sulcus coronarius*. Opskrbljuje krvlju prednji dio interventrikularnog septuma, lijevu pretkljetku i kljetku, prednji papilarni mišić u lijevoj kljetci, mali dio desne kljetke i prednji papilarni mišić u desnoj kljetci.

Broj i veličina koronarnih arterija može varirati, tako npr. *ramus circumflexus* lijeve koronarne arterije može polaziti kao zasebna arterija uz otvor za lijevu koronarnu arteriju (2).

### **1.3. Eferentni dio inervacije srca**

Srce je kao unutrašnji organ inerviran heterogenom populacijom neurona. Živčana opskrba srca sastoji se od parasimpatičkih i simpatičkih neurona (3) koji formiraju živčani splet nazvan *plexus cardiacus*. Splet je smješten ispred bifurkacije dušnika i iza luka aorte, te iznad bifurkacije plućne arterije, a prateći velike krvne žile dolazi na bazu srca gdje se grana za različite dijelove srca (2). Eferentna (motorna) vlakna najvećim dijelom su aksoni neurona koji su smješteni: za parasimpatikus u produljenoj moždini unutar jezgara X. moždanog živca i to u ventrolateralnom dijelu jezgre, *nucleus ambiguus* i unutar jezgre *nucleus dorsalis nervi vagi*, a za simpatikus u dijelu kralježnične moždine

od segmenta T1-T5 (4). Tijela parasimpatičkih neurona projiciraju svoje aksone na parasimpatičke postganglijske neurone unutar intrinzičnih srčanih ganglija koji se nalaze oko gornje i donje šuplje vene, sinuatrijskog čvora, u stražnjem dijelu pretkljetki, oko izlaznih dijelova obje kljetke te u unutrašnjem dijelu luka aorte (5). Aksoni simpatičkih neurona se najvećim dijelom prekapčaju u stelatnom gangliju (*ganglion stellatum*) (6), a manjim dijelom i u srednjem cervikalnom gangliju (*ganglion cervicale medium*) te kao postganglijska vlakna odlaze do srca. Intrinzični srčani gangliji osim postganglijskih parasimpatičkih neurona sadrže i postganglijske simpatičke neurone, lokalne osjetne neurone i interneurone (7).

#### **1.4. Aferentni dio inervacije srca**

Aferentna inervacija srca se odvija preko pseudounipolarnih neurona smještenih ili u nodoznom gangliju (*ganglion nodosum*, osjetni ganglij X. živca) (8) ili u spinalnim ganglijima (*ganglion spinale*, C7-T7) (9). Aferentna inervacija prenosi informacije o kardiovaskularnom miljeu u središnji živčani sustav (10). Tijela vagalnih aferentnih neurona smještenih u nodoznom gangliju završavaju u jezgri, *nucleus tractus solitarii* u moždanom deblu i u 5% slučajeva u prva dva segmenta cervikalnog dijela kralježnične moždine. Aferentni pseudounipolarni neuroni smješteni u spinalnim ganglijima imaju periferni nastavak koji polazi od pojedine srčane regije dok centralni nastavak ulazi kroz stražnje korijenove spinalnih živaca u stražnje rogove sive tvari kralježnične moždine (5).

## **1.5. Srčani infarkt**

### **1.5.1. Epidemiologija srčanog infarkta**

Kardiovaskularne bolesti čine oko 50% ukupne smrtnosti u svijetu prema izvješću WHO (11). Infarkt miokarda je najčešći obdukcijski nalaz kod nagle smrti u odrasloj dobi u svijetu, osim u Japanu gdje su cerebrovaskularni inzult i infarkt miokarda podjednako zastupljeni nalazi kod nagle smrti. U SAD-u 1.5 milijun ljudi godišnje pretrpi srčani infarkt (12).

Godišnja incidencija infarkta miokarda u razvijenim zemljama jest 5/1000 ljudi (12).

Osobe starije od 65 godina čine polovicu oboljelih. Muškarci do svoje 60-te godine oboljevaju četiri puta češće nego žene, dok se incidencija pojavnosti infarkta iza 60-te godine života izjednačava (13). Istraživanja iz 1990-ih su utvrdila da 50% svih infarkta miokarda završi fatalno prije ulaska u bolnicu, no zbog uvođenja prijenosnih defibrilatora i školovanja paramedicinskog (tehničkog) osoblja za pružanje prve pomoći, taj broj se smanjuje. Zbog toga u svijetu, kao i u Splitu, broj hospitalizacija nakon infarkta miokarda raste. Tako je u KBC Split 1981. godine bilo 196 hospitalizacija zbog infarkta, a 2005. godine čak 522 hospitalizacije (13).

### **1.5.2. Patologija srčanog infarkta**

Srčani infarkt nastaje kao posljedica djelomične ili potpune obustave protoka krvi unutar koronarne arterije ili koronarnih arterija. Tako nastala ishemija uzrokuje nedovoljnu opskrbu miokarda kisikom distalno od mjesta začepljenja, s posljedičnim odumiranjem

srčanih mišićnih stanica (kardiomiocita) (12). Infarkt miokarda je u više od 95% oboljelih uzrokovan aterosklerozom koronarnih arterija. Veličina infarkta ovisi o lokalizaciji, težini i brzini nastanka aterosklerotskog začepljenja. Naime, ako je začepljenje nastalo visoko unutar vaskularnog stabla zahvaćene arterije oštećenje miokarda je veće. Ako se začepljenje koronarne arterije događalo postupno kroz dulje razdoblje veća je vjerojatnost da će se razviti kolateralna cirkulacija te će se time smanjiti veličina infarciranog miokarda. Veličina infarkta ovisi i o metaboličkim potrebama miokarda u trenutku incidenta. Nakon infarkta se savjetuje potpuno mirovanje jer se pri stresnim situacijama i kod tjelesne aktivnosti povećava potreba miokarda za kisikom te se tako posredno povećava infarcirano područje (14).

Obzirom na raširenost infarciranog područja u stijenci klijetke razlikujemo dva tipa srčanog infarkta: subendokardijalni i transmuralni. Subendokardijalni infarkt nastaje kod djelomičnog začepljenja koronarne arterije i zahvaća samo trećinu do polovinu debljine srčane stjenke uz endokard (12). Na tom se mjestu mehanizmi autoregulacije protoka prvi iscrpe. Naime, nakon kritičnog začepljenja stjenke neke od krvnih žila, dolazi do širenja (vazodilatacije) ostalih koronarnih arterija koje preko anastomoza pokušavaju opskrbiti zahvaćeno područje. Međutim, tlak koji nastaje tijekom sistole najviše komprimira upravo krvne žile uz endokardijalni dio srčane stjenke, uzrokujući dodatno smanjenje protoka (15). Smatra se da velika većina infarkata započinju kao subendokardijalni te se nastavkom ishemije oštećenje proširi na cijelu stjenku uzrokujući transmuralni infarkt. Transmuralni infarkt je najčešće rezultat potpunog prekida toka u koronarnoj arteriji i ishemične promjene odmah zahvaćaju cijelu debljinu srčanog mišića (12). Gotovo se svi transmuralni infarkti događaju u srčanoj stijenci lijeve klijetke i interventrikularnom

septumu. Ponekad se veći infarkt širi u stjenku desne klijetke, pogotovo kad nastane u stražnjoj stjenci lijeve klijetke. Izolirani infarkt desne klijetke je jako rijedak i javlja se samo kao rezultat naprezanja desnog dijela srca s posljedičnom srčanom hipertrofijom. Infarkti pretklijetke čine samo 1% od ukupnog broja svih infarkata (15). Visoko zasićenje krvi kisikom u lijevoj pretklijetci omogućuje opskrbu svih slojeva njene tanke stjenke direktno iz krvi koja prolazi kroz njezin lumen te su takvi infarkti izvanredna rijetkost. Začepljenje prednje silazne grane lijeve koronarne arterije javlja se u 50% svih srčanih infarkata dok je desna koronarna arterija zahvaćena u 20-30% slučajeva (12). Lijeva cirkumfleksna koronarna arterija je okludirana u 10-20% slučajeva.

Veličina infarkta može biti od samo nekoliko centimetara kvadratnih pa do zahvaćanja cijele lijeve klijetke. Gubitkom mase lijeve klijetke od 10% dolazi do smanjenja ejskijske frakcije, gubitkom više od 15% mase dolazi do povišenja teledijastoličkog tlaka, a iznad 20% do dekompenzacije srca (15). Infarkt iznad 40% mase lijeve klijetke uzrokuje kardiogeni urušaj s neizbježnim fatalnim posljedicama u ljudi. Za razliku od ljudi, masivni infarkt na modelu štakorskog srca ne mora uvijek rezultirati urušajem tj. smrću (15, 16).

### **1.5.3. Patofiziološki mehanizmi nakon infarkta**

Kod takozvane „opkrbne“ ishemije koja nastaje naglim prekidom protoka krvi u koronarnim arterijama nastaje trenutni gubitak kontraktilnosti u zahvaćenom dijelu miokarda koji postaje mlohav i rastezljiv. Kao uzrok tako naglog prestanka kontraktilnosti navodi se nakupljanje vodikovih iona i anorganskih fosfatnih aniona koji

se ne otplavljaju (15). Anorganski fosfati se vežu na  $\text{Ca}^{++}$  i snizuju njegovu koncentraciju, te djeluju slično kao i višak vodikovih iona.

Pri trajanju ishemije od 8 ili manje sekunda ne dolazi do promjene unutar kardiomiocita (15), no ako ishemija traje od 30-60 sekundi dolazi do poremećaja njihove funkcije. Već 15 minuta od prestanka protoka smanjuje se rastezljivost miokarda zbog stvaranja mostova između aktina i miozina, dok unutar razdoblja od 30 do 60 minuta nastaje ireverzibilno oštećenje miocita. Zbog toga je uveden pojam "zlatni sat" i „vrijeme je mišić“ (17, 18). Naime, unutar tog vremena može se terapijski djelovati na veličinu infarkta dok se nakon tog vremena prognoza oporavka rapidno pogoršava.

Ponekad je teško utvrditi jesu li promjene dijela infarciranog miokarda reverzibilne ili ireverzibilne zbog stanja kao što su „omamljenost“ i „hibernacija“ miokarda (19).

Omamljenost se spominje kod kraćih razdoblja ishemije i definira se kao slabljenje ili gubitak mehaničke funkcije uzrokovan gubitkom adeninskih nukleotida, čija je obnova resintezom spor proces. Hibernacija miokarda se odnosi na reverzibilnu miokardijalnu disfunkciju u kroničnoj ishemiji kada se, nakon uspostavljanja primjerenog koronarnog protoka, segmentima koji su mjesecima bili bez odgovarajuće mehaničke funkcije vrati kontraktilnost (14, 15). To vrijedi za dio miocita neposredno uz srčani ožiljak. Smatra se da je uzrok njihove inaktivnosti (hibernacije) bio izmjenjen izražaj gena koji je doveo do promjena u sastavu dijelova ionskih kanala (naročito kalcijjskih kanala). U istraživanjima kod pacijenata s davno preboljelim infarktomiokarda našla su se područja hibernirajućeg srčanog mišićja u 50% ožiljaka (19). Proces drugačijeg izražaja gena može se opisati kao dediferencijacija i tada se pojavljuju proteini embrionalnog fenotipa kod zahvaćenih stanica (pojava  $\alpha$ -SMA ili proteina citoskeleta kao što su titin i kardiotitin).

Rezultat tog procesa je promjena funkcije stanice iz aktivne kontraktilne stanice u stabilnu nekontraktilnu stanicu koja troši manje kisika.

Područja hibernirajućeg miokarda su se značajno smanjila po eksperimentalnoj revaskularizaciji područja ožiljka nekoliko mjeseci nakon infarkta (19).

#### **1.5.4. Komplikacije srčanog infarkta**

Komplikacije nakon infarkta miokarda su česte i obično su multiple. Možemo ih podijeliti na:

- **Aritmije.** U komplikacije srčanog infarkta spadaju promjene srčanog ritma i javljaju se u 80% bolesnika (14, 15). Najčešći su uzrok smrti u neposrednom postinfarktnom razdoblju. Iako se opasnost od smrti zbog aritmija smanjuje s vremenom oporavka one ostaju vodeći uzrok smrti tijekom cijele prve godine nakon infarkta. Promjene ritma srca nakon infarkta uključuju pojavu ventrikularne aritmije unutar 30 minuta od prekida protoka koja često završava smrtonosnom fibrilacijom ventrikula. Uzrok tih aritmija je neujednačeno širenje akcijskog potencijala u akutno promjenjenom ishemičnom miokardu, s razvojem povratnih krugova. U drugoj fazi, koja počinje 6-9 sati nakon infarkta a može trajati do 3 dana, javljaju se polimorfni poremećaji ritma koji ne završavaju s ventrikularnim fibrilacijama. Za ovaj tip aritmija odgovorna je pojačana automatičnost Purkinjeovih stanica. Klinički se aritmije u ovom stadiju očituju kao ventrikularne tahikardije. Treća faza se javlja nekoliko dana nakon infarkta i može trajati mjesecima, a obilježena je pojavom kasnih aritmija uglavnom nastalih na granici

infarciranog i neinfarciranog tkiva. Ponekad infarkt miokarda uzrokuje nekrozu provodnog sustava koju vidimo kod opsežnog infarkta prednje stjenke (12). U tom slučaju kombinacija hemodinamičke insuficijencije i poremećaja atrioventrikularnog ritma ima fatalan ishod.

- Zatajenje srca. Zatajenje srca nakon infarkta miokarda može biti akutno ili kronično. Akutno zatajenje se javlja nakon zahvaćanja više od 20% cjelokupne površine lijeve klijetke, dok se kronično zatajenje razvija kroz nekoliko tjedana i očituje se kao plućni edem (15). Kardiogeni urušaj nastaje kad je zahvaćeno 40-50% površine miokarda lijeve klijetke.
- Proširenje infarkta. U oko 10% bolesnika infarkt se može proširiti i na rubne zone koje imaju marginalnu opskrbu krvlju. Najčešći uzrok širenja infarkta na te zone je kretanje bolesnika koje bi trebalo ograničiti i tako smanjiti potrebu miokarda za kisikom (14).
- Tromboza i tromboembolija. U 30% infarkata se razvije tromb na mjestu oštećenog endokarda (rano nastali tromb) ili tromb nastao zbog vrtložastog kretanja unutar aneurizme (kasno nastali tromb) (14). Ako se takav tromb odlijepi može nastati infarkt mozga, bubrega, crijeva ili udova.
- Fibrinozni perikarditis. Upala perikarda s eksudacijom fibrina i upalnih stanica može se pojaviti tijekom prvog tjedna nakon transmuralnog infarkta.
- Rascjep ili ruptura miokarda. Infarkt miokarda uzrokuje razmekšanje stjenke klijetke zbog nekroze miocita i zbog djelovanja litičkih enzima. Razmekšanje miokarda je najveće peti dan nakon infarkta i tada taj dio može izgledati kao žućkasta masa koja slični gnoju (12). Rupturirati može slobodna stjenka klijetke i



tada krv prodre u perikard te uzrokuje tamponadu srca. Ako se dogodi ruptura mitralnih papilarnih mišića razvije se akutna insuficijencija mitralnog ušća koja također završava smrću. Najrjeđa ruptura je ona interventrikularne pregrade koja uzrokuje preopterećenje desne klijetke i razvoj „akutnog plućnog srca“ (12).

- Ventrikularna aneurizma. Javlja se u 2-3 % bolesnika i o njoj će biti riječi u odjeljku 1.8.

### **1.6. Metode izazivanja infarkta u pokusnih životinja**

Najčešća metoda izazivanja srčanog infarkta kod pokusnih životinja je podvezivanje prednje lijeve silazne koronarne arterije (LAD, engl. left anterior descending coronary artery) a tu metodu prvi su opisali Fishbein i suradnici 1978. godine. Za pristup LAD-u koristili su sternotomiju ili torakotomiju kroz 4. interkostalni prostor (20). Kasnije te godine, ta skupina znanstvenika je utvrdila da pokusne životinje i čovjek imaju visoko usporediv histološki tijek cijeljenja infarkta i formiranja ožiljka (16). Štakor je prikladna životinja za proučavanje transmuralnog tipa infarkta zbog minimalne, a ponekad i potpuno odsutne kolateralne cirkulacije između koronarnih arterija (21, 22). Veliki transmuralni infarkti imaju za posljedicu formiranje aneurizme srčane stjenke (21). Ostale metode izazivanja infarkta u životinja mnogo su rjeđe, a uključuju embolizaciju koronarnih krvnih žila ili oštećenje stjenke smrzavanjem dijela miokarda.

## **1.7. Faze cijeljenja infarkta**

Glavni princip cijeljenja infarkta je zamjena odumrlog mišićnog tkiva vezivnim što sprječava rupturu srčane stjenke. Proces oporavka odvija se u tri faze: akutna, subakutna i kronična faza. U akutnoj fazi cijeljenja infarkta prevladava infiltracija infarciranog područja upalnim stanicama kao što su makrofazi i neutrofil koji uklanjaju nekrotično tkivo. Subakutnoj fazi, koja se naziva i granulacijska faza, svojstveno je mnoštvo stanica različitog tipa koje se dijele ili propadaju apoptozom. Tada se javljaju miofibroblasti (myoFb) koji proliferiraju i migriraju u zonu infarkta te u njoj odlažu kolagen, formirajući vezivnu mrežicu koja potpomaže kontrakciju ožiljkastog tkiva (23). Granulacijsko se tkivo apoptozom preobražava u hipocelularni vezivni ožiljak u kojemu prevladava kolagen, čime infarkt ulazi u kroničnu fazu kojoj je svojstveno stanjenje infarktom zahvaćane stjenke te reaktivna hipertrofija srčanih mišićnih stanica u neinfarciranom području (16). Smatra se da je cijeljenje infarkta kod ljudi završeno nakon sedam tjedana (12), dok se kod štakora nekrotično tkivo u potpunosti zamijeni vezivnim već nakon 3 tjedna (16).

## **1.8. Aneurizma kao komplikacija cijeljenja**

Aneurizma stjenke lijeve klijetke (LVA, engl. left ventricular aneurysm) ozbiljna je komplikacija transmuralnog infarkta i ima veliku kliničku važnost zbog visoke stope smrtnosti (24). Aneurizma se definira kao izbočenje srčane stjenke prema vani. U ljudskoj patologiji pojavnost LVA nakon srčanog infarkta varira od 2-4% (25). Potpuno

začepljenje koronarne arterije u ljudi povećava pojavnost aneurizme za 3 puta (24). U štakora se visoka učestalost aneurizme javlja kada se LAD podveže tri milimetra od njezinog polazišta (26). Aneurizme koje nastaju u ranoj fazi nakon infarkta posljedica su naglog istezanja stjenke lijeve klijetke, dok su one koje nastaju u kasnoj fazi posljedica slabosti stjenke zbog nepotpunog uklanjanja nekrotičnog materijala i neadekvatnog prožimanja infarciranog područja kolagenskom mrežicom (25, 27). Prvi histološki opis aneurizme u čovjeka napravio je Mallory 1939. godine. Obdukcijским nalazom utvrdio je postojanje zone nekrotičnog tkiva unutar srčane stjenke, u nekim slučajevima i nekoliko mjeseci nakon srčanog infarkta (28). Fishbein je eksperimentalno potvrdio postojanost nekrotične zone kod jednog od sedam operiranih štakora čak i nakon završenog perioda cijeljenja (16), dok su Castagnino i suradnici 1992. godine pronašli neprimjereno formiranje kolagenske mrežice unutar aneurizme (27).

### **1.9. Biljezi za histološko praćenje procesa cijeljenja**

Cijeljenje srčanog infarkta složen je proces sastavljen od diobe, diferencijacije, programirane stanične smrti (apoptoze) te reinervacije (29). Za istraživanje cijeljenja koriste se različiti histološki biljezi za svaki od navedenih procesa.

Kod srčanog infarkta najviše se dijele fibroblasti i endotelne stanice (30). Biljeg stanične proliferacije je Ki-67 (protein svojstven stanicama koje se dijele), a prisutan je unutar jezgre u svim fazama stanične diobe (31). Ki-67 se javlja u sredini G1 faze diobe, njegova koncentracija raste u jezgri kroz S i G2 faze da bi svoj maksimum imao u samoj mitozu (M faza). Poslije mitoze ovaj antigen se brzo raspada i ima vrijeme poluraspada od

otprilike pola sata. Kod miševa je najveći broj dioba stanica, nakon podvezivanja koronarne arterije, primjećen četvrti dan nakon ligacije (30). Nakon toga broj dioba se postupno smanjuje do četvrtog tjedna, kada je postao zanemariv.

Nestin je protein koji spada u skupinu intermedijarnih filamenata i nalazi se unutar citoplazme nezrelih stanica neposredno nakon diobe i početkom diferencijacije (32).

Napredovanjem diferencijacije stanice, gubi se izražaj nestina i zamjenjuju ga drugi intermedijarni filamenti. Nestin služi za označavanje aktivnosti matičnih srčanih stanica (33) koje se mobiliziraju na području ožiljka i sudjeluju u procesu cijeljenja (34).

Povišena količina nestinske glasničke RNA dosad je nađena u prijelaznoj zoni između srčanog infarkta i neinfarciranog tkiva u ljudi, miševa i štakora (34, 35). Nestin pozitivne srčane matične stanice mogu se diferencirati u staničnim kulturama u myoFb-te, mišićne stanice, endotelne stanice i preteče živčanih stanica (34-36).

Kaspaza-3 je efektorna kaspaza za koju se smatra da je primjerena za proučavanje apoptoze kod srčanog infarkta (37). Apoptoza je najvažniji mehanizam kojim se uklanja višak makrofaga, MyoFb-ta i endotelijalnih stanica sa područja infarkta u subakutnoj i kroničnoj fazi (38, 39). Kod kardiomiocita apoptoza nije dokazana u subakutnoj i kroničnoj fazi (40).

$\alpha$  -glatki mišićni aktin ( $\alpha$ -SMA) je biljeg miofibroblasta (16), stanica koje se nalaze unutar vezivnog tkiva infarkta i služe prijenosu kontraktilne sile na srčani ožiljak preko kontakta njegovih mikrofilamenata s međustaničnom tvari (29, 41).  $\alpha$ -SMA pozitivnost nalazi se u zdravom srcu samo u stjenci krvnih žila. Kod infarkta, pojavljuju se treći dan i prisutni su u svim njegovim zonama, gdje se zadržavaju kroz nekoliko tjedana a potom im se broj smanjuje.

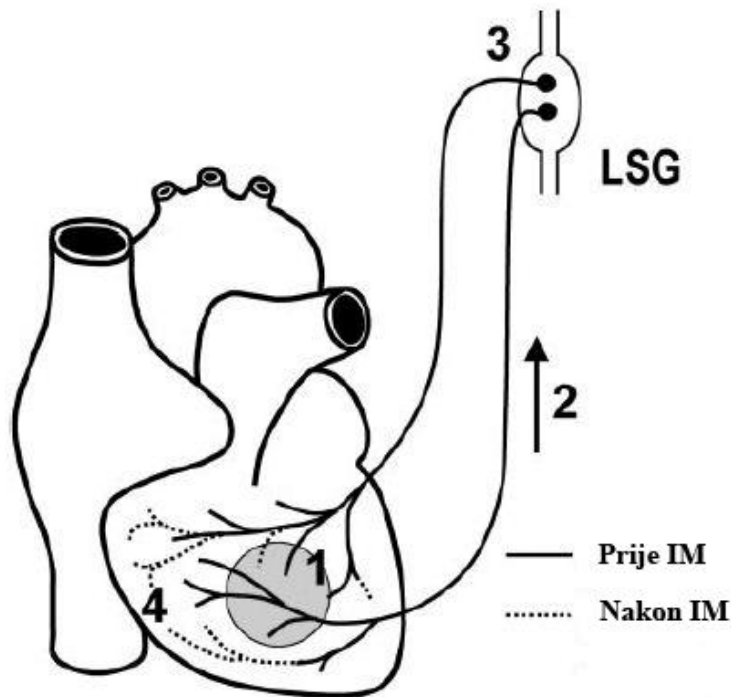
Za dokazivanje reinervacije poslije infarkta služe: kao opći biljeg živčanog tkiva proteinski produkt gena 9.5 (PGP 9.5) (42) i kao biljeg za simpatički sustav: protutijelo na tirozin hidrosilazu (TH) (43). PGP 9.5 pripada velikoj obitelji ubikvintin hidrolaza a po svojoj strukturi on je ubikvintin karboksi-terminalna hidrolaza 1 (UCH-L1) i veličine je 27 kDa. Prvi put je izoliran iz ljudskog mozga te čini od 1-5 posto svih topljivih proteina u mozgu (42). U tkivima je prisutan u živčanim i neuroendokrinim stanicama. Tirozin hidrosilaza je enzim koji djeluje kao katalizator u procesu stvaranja dihidrofenilalanina (DOPA) iz L-tirozina. DOPA je prekursor noradrenalina, koji je neurotransmiter simpatičkog živčanog sustava.

Transmuralni srčani infarkt prekida tok živaca prema području distalno od ožiljka.

Reinervacija potrebna za normalnu funkciju kardiomiocita nastaje urastanjem živčanih završetaka iz ne-infarčanog dijela srca u područje infarkta (44).

Proces reinervacije teče u 4 glavne faze koje su prikazane na Slici 1. Prva faza počinje otpuštanjem neuronalnog faktora rasta (NGF) iz područja infarkta (45) koji se retrogradno transportira do tijela neurona koja se nalaze u lijevom stelatnom gangliju (faza 2). U trećoj fazi, tijela neurona stimuliraju živčana vlakna iz okolice na proliferaciju, a u četvrtoj fazi lokalni milje iz ožiljka određuje smjer urastanja živčanih vlakana (46).

U novije vrijeme mijenja se predodžba o srčanom ožiljku u kroničnoj fazi infarkta kao o mrtvom tkivu bez aktivnosti. Sada se smatra da je ožiljak živeće tkivo u kojem se kontinuirano nastavljaju procesi cijeljenja.



Slika 1. Shematski prikaz reinervacije nakon srčanog infarkta (LSG- lijevi stelatni ganglij, IM- infarkt miokarda); prilagođeno prema Verrier, R.L. et Kwaku K.F. Frayed Nerves in Myocardial Infarction. Circ Res. 2004;94:5-6

Do sada u literaturi nije opisana studija koja uspoređuje histološke osobitosti cijeljenja infarkta u štakora koji su razvili aneurizmu kao kroničnu komplikaciju infarkta i dobro zacijeljenog ne-aneurizmatškog ožiljka. Problematika LVA se do sada pokušavala riješiti na dva načina: prevencijom nastanka aneurizmi (rana reperfuzija zatvorene krvne žile), te operativnim odstranjenjem aneurizme (26). Iako se do sada istraživalo cijeljenje koristeći svaki od ovih biljega ponaosob (22, 29, 40, 44), ovo je prvi put se analizira proces cijeljenja u cijelosti (ali i u točno definiranim diskretnim zonama cijeljenja), upotrebljavajući sve gore opisane biljege.

## 2. CILJ I HIPOTEZE ISTRAŽIVANJA

Istraživanja transmuralnog infarkta u štakora pokazala su da se u kroničnoj fazi njegovog cijeljenja ožiljak pojavljuje u dva oblika: kao stanjenje stjenke klijetke (ne-aneurizmatški oblik) ili kao stanjenje stjenke praćeno izbočenjem u obliku aneurizme (aneurizmatški oblik). Cilj ovog istraživanja bio je dokazati da postoji zaostajanje u fazi cijeljenja kod štakora s kasnom komplikacijom koje je najvećim dijelom uzrokovano neodgovarajućim brojem i rasporedom  $\alpha$ -SMA pozitivnih stanica unutar ožiljka.

Ovim će se istraživanjem pokazati da, osim razlika u vanjskom izgledu ožiljka, postoje i značajne razlike u tipičnim histološkim zonama te razlike u lokalizaciji staničnih populacija i inervaciji između ne-aneurizmatškog i aneurizmatškog ožiljka. U aneurizmatškom srcu, osim prisustva nekrotične zone i razlika u broju i rasporedu staničnih populacija, očekuje se cjelokupno zaostajanje procesa „sazrijevanja“ u subakutnoj fazi, u odnosu na kronični proces u ne-aneurizmatškom tipu cijeljenja. U aneurizmatškom srcu također se očekuje nalaz većeg broja nezrelih (nestin-pozitivnih) matičnih stanice te manjeg broja miofibroblasta s posljedičnim poremećajem kontrakcije koja vodi prema nastanku aneurizme.

Zbog razlika u mehanizmu i brzini cijeljenja između dvaju oblika ožiljaka, očekuju se razlike u broju i rasporedu stanica u fazi proliferacije i stanične smrti. U aneurizmatškom se srcu također očekuje smanjenje reinervacije ožiljka. Dokazivanjem navedenih histoloških razlika u ožiljku mogle bi se objasniti razlike u funkcionalnim značajkama srčane stjenke, prognozi i terapiji infarkta.

## 2.1. HIPOTEZE

1. Ožiljak koji cijeli aneurizmatiskim proširenjem stjenke lijeve klijetke 'kasni' u fazi cijeljenja za ne-aneurizmatiskim ožiljkom, sedam tjedana od infarkta.
2. Izbočenje stjenke klijetke kod aneurizmatiskog tipa ožiljka uzrokovano je manjim brojem i neodgovarajućom usmjerenošću  $\alpha$ -SMA pozitivnih stanica unutar svih zona ožiljka.
3. Postoji različit izražaj proliferacijskih i apoptotskih biljega kod ove dvije skupine ožiljaka: dok će u aneurizmatiskom ožiljku prevladavati proliferacija, u ne-aneurizmatiskom ožiljku prevladavati će apoptoza.
4. U aneurizmatiskom tipu ožiljka očekuje se više nezrelih nestin pozitivnih stanica unutar svih tipičnih zona.
5. Reinervacija simpatičkim vlaknima nakon srčanog infarkta bolje je izražena u ne-aneurizmatiskom tipu ožiljka.



### **3. METODE I MATERIJALI**

#### **3.1. Pokusne životinje**

Istraživanje je dizajnirano kao prospektivna studija praćenja i evaluiranja ishoda podvezivanja lijeve silazne koronarne arterije u štakora. Istraživanje je dio projekta „Mehanizmi srčane boli u ishemiji, starosti i metaboličkim promjenama“ odobrenog od strane Ministarstva znanosti, obrazovanja i športa broj: 216-2160528-0067. Za sva istraživanja ovog projekta dobiveno je odobrenje Etičkog povjerenstva Medicinskog fakulteta Sveučilišta u Splitu i istraživanje se provelo u skladu sa smjernicama za rukovanje laboratorijskim životinjama (European Communities Council Directive 24.11.1986.).

Pokusi su provedeni na ženskim štakorima soja Sprague-Dawley, teškim između 200 i 250 grama, uzgojenim u Nastambi za laboratorijske životinje Sveučilišta u Splitu.

Tijekom pokusa životinje su boravile u pričuvnoj nastambi za pokusne životinje Zavoda za anatomiju, histologiju i embriologiju u klimatski kontroliranim uvjetima s 12-satnim ciklusom dan-noć. Životinje su bile smještene u individualnim plastičnim kavezima s dnom prekrivenim steljom te su imale slobodan pristup vodi i hrani.

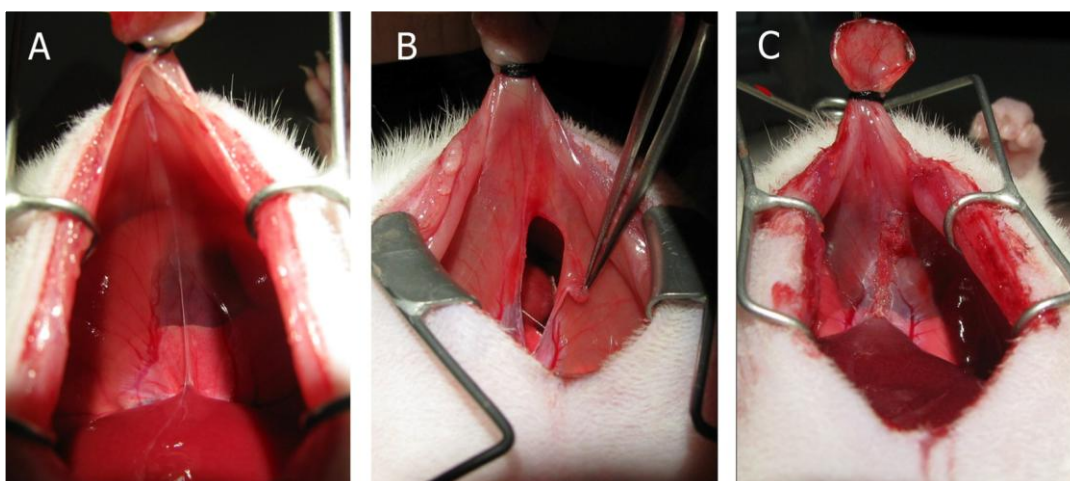
Štakorima se trajno podvezala lijeva silazna koronarna arterija u razini donje granice lijeve aurikule. Sedam tjedana nakon infarkta životinje su žrtvovane i makroskopski je utvrđen aneurizmatički ili ne-aneurizmatički tip ožiljka. Procjena u koju skupinu ožiljak pripada vršila se na preparatima srca i uključivala je makroskopske i mikroskopske kriterije. Makroskopski kriteriji za aneurizmatičko srce uključivali su izbočenje i izrazito

stanjenje srčane stjenke. Mikroskopski kriterij bila je prisutnost nekrotične zone unutar ožiljka. Srca sa razvijenim ožiljkom bez izbočenja stjenke i bez nalaza nekrotične zone bila su svrstana u ne-aneurizmatički tip ožiljka. Istraživanje se provelo na 36 životinja od kojih su 6 imali aneurizmatičke i 6 ne-aneurizmatičke srčane ožiljake. Ostale životinje nisu razvile srčani infarkt ili nisu preživjele 7 tjedana od operacije, te su isključene iz studije.

## **3.2. Postupci**

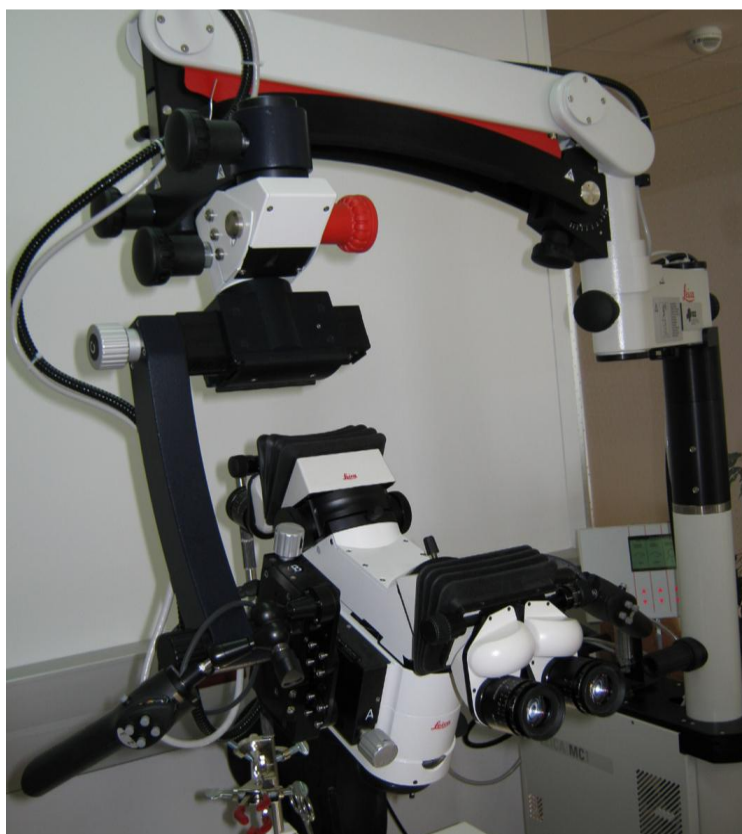### **3.2.1. Kirurški zahvat podvezivanja koronarne arterije**

Sve su životinje anestezirane intramuskularnom injekcijom kombinacije anestetika ketamina (Ketaminol 10, 1.2 ml/kg, Intervet International, Netherlands) i ksilazina (Xylapan, 0.4 ml/kg, Vetoquintol, Švicarska) u stražnju skupinu mišića desne natkoljenice. Nakon što se životinja anestezira obrije se područje gornjeg abdomena te područje od 1 cm iznad ksifoidnog nastavka prsne kosti. Endotrahealna intubacija se napravi pomoću 18-gauge arterijskog katetera. Za potrebe ovog eksperimenta koristili smo takozvani „abdominalni“ transdijafragmalni pristup štakorskom srcu koji je znatno poštenija modifikacija već opisanog pristupa srcu (47) (Slika 2).



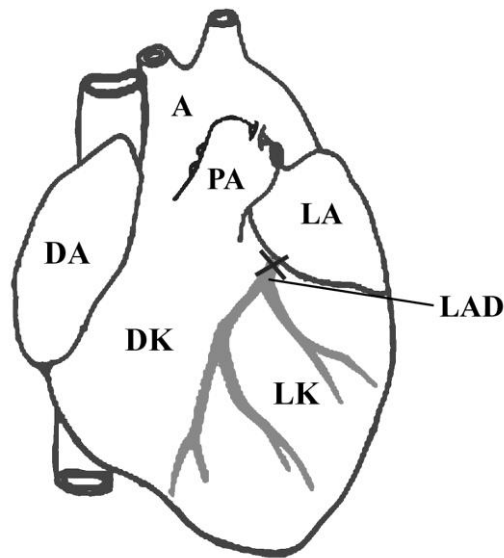
Slika 2. Prikaz kirurškog pristupa srcu za podvezivanje koronarne arterije. A) Prikaz intaktnog ošita s donje strane, B) rez ošita u središnjoj liniji s vizualizacijom srca i C) zašiven ošit nakon podvezivanja

Početni rez kože napravi se u središnjoj liniji gornjeg dijela abdomena, a nakon toga se škarama napravi uzdužni rez prateći bijelu liniju, *linea alba*. Tupom sekcijom se prikaže ksifoidni nastavak prsne kosti oko kojeg se zaveže čvor. Natežući konac prikazujemo donju površinu ošita (Slika 2A). U nastavku se operacija izvodi uz pomoć neurokirurškog mikroskopa (Leica, M520 MC1, Švicarska, Slika 3). Za rez na ošitu modificirali smo Huikeshoven-ov pristup, naime zamijenili smo do sada korišten T rez u ravni rez u obliku slova „I“ koji se proteže 1/3 kroz središnji tetivni dio, a 2/3 kroz mišićni dio (Slika 2B) (8, 9). Odmah po rasjecanju ošita životinje su spojene na respirator (SAR 830, CWE Inc, USA) koji se postavi na parametre od 56 udisaja u minuti i udisajni tlak od 8 do 10 cm\H<sub>2</sub>O.



Slika 3. Neurokirurški mikroskop Leica M520 MC1

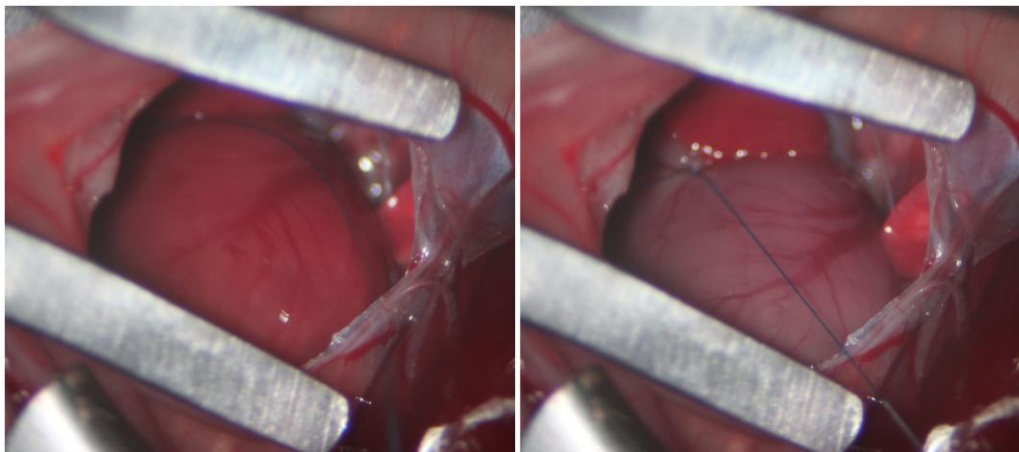
Zbog boljeg prikazivanja sadržaja prsne šupljine ošit se u području reza raširi s posebnim instrumentom (retraktor). Nakon što se perikard pažljivo oljušti, površina srca se jasno prikaže. Podizanjem lijeve aurikule (ružičaste je boje za razliku od desne koja je modra) nailazimo na polazište LAD-a koje je smješteno na polovici linije između lijeve aurikule i početka zajedničkog debla plućnih arterija (*truncus pulmonalis*). Sama arterija nije vidljiva na površini srca dok se vena koja teče iznad nje jasno prikazuje. Mjesto podvezivanja je uvijek bilo isto i nalazilo se u razini donjeg ruba lijeve aurikule što prema literaturi odgovara udaljenosti od 2-3 mm od njenog početka (Slika 4).



Slika 4. Točno mjesto podvezivanja prednje lijeve silazne koronarne arterije (LAD) u štakora. Desna klijetka (DK), desna aurikula (DA), lijeva klijetka (LK), lijeva aurikula (LA), aorta (A), plućna arterija (PA).

Za podvezivanje LAD-a koristio se atraumatski, neresorptivni kirurški konac veličine 8-0 (Prolene, 8-0, 6.5 mm, 3/8c, 60 cm, 8732H, Ethicon INC, New Jersey, USA). Nakon formiranja čvora isti se učvrsti s kapljicom tkivnog ljepila (Superattak, Henkel Loctite, Irska). Površinsko bljedilo srca znak je uspješnog podvezivanja (Slika 5). Rez se na ošitu zašije s neresorptivnim kirurškim koncem veličine 7-0 (Prolene, 7-0, 8.0 mm, 3/8c, 60 cm, 8735H, Ethicon INC, New Jersey, USA) i to od mišićnog prema tetivnom dijelu ošita (Slika 1C). Trenutak prije nego što se učvrsti posljednji šav u ošitu, napravi se reekspanzija pluća kontinuiranim upuhivanjem zraka u pluća. Širenjem pluća izbacilo se preostali zrak iz prsne šupljine i zategne se posljednji šav. Potom se životinja isključi s

respiratora, te kroz desetak sekundi počne samostalno disati. Nakon šivanja mišića i kože trbušne stjenke prati se njen postoperativni oporavak tijekom slijedećih 3-5 sati.



Slika 5. Ishemija srca po uspješnom podvezivanju LAD-a

### 3.2.2. Obrada tkiva i imunohistokemijska bojanja

Sedam tjedana nakon operacije životinje su ponovo anestezirane i žrtvovane. Srca su uzeta u cijelosti, a za imerzijsku fiksaciju korišten je 4% paraformaldehid u 0.01 M fosfatnom puferu. Nakon trodnevne fiksacije, pristupa se sekciji srca na tri dijela: prvi rez izvodi se u visini donjeg ruba lijeve aurikule, a drugi rez se izvodi 4 mm ispod prvog reza. Srčano tkivo se dehidrira u rastućem alkoholnom nizu i potom uklapa u parafin. Serijski parafinski rezovi debljine od 8-10  $\mu\text{m}$  postavljaju se na silanizirana stakla. Izabrani su reprezentativni rezovi koji sadržavaju sve zone infarkta koje istražujemo. Bojani su susjedni rezovi i to svaki rez sa svojim protutijelom. Istim protutijelom obojan je svaki šesti rez. Tkivo se nakon deparafinizacije rehidrira u padajućem etanolnom nizu i vodi a potom se pristupa imunohistokemijskom bojanju (Tablica 1). Bojanja za pojedinačna

protutijela obavila su se tijekom jedne procedure bojanja kako bi se osigurala uniformnost sekundarnog protutijela. Rezovi srca bojani su: hemalaun-eozinom i po Mallory-ju zbog definiranja histoloških zona infarkta i utvrđivanja količine vezivnog tkiva te imunohistokemijskim biljezima za proliferaciju (Ki-67), apoptozu (kaspaza-3), nediferencirane stanice (nestin), reinervaciju (PGP 9.5, TH), miofibroblaste ( $\alpha$ -SMA).

Tablica 1. Popis svih protutijela korištenih u doktorskoj disertaciji

TIP	PROTUTIJELO	KAT.BR	VRSTA	RAZRIJEĐENJE	IZVOR
PRIMARNO	$\alpha$ -SMA	M0851	MIŠ	1:150	Dako Denmark AS Danska
PRIMARNO	KI 67	AB9260	ZEC	1:100	Chemicon, Temecula, CA, USA
PRIMARNO	KASPAZA 3	AF835	ZEC	1:1500	R&D sys, Minneapolis, USA
PRIMARNO	PGP 9.5	AB5925	ZEC	1:2000	Chemicon, Temecula CA, USA
PRIMARNO	TH	Sc-7848	KOZA	1:400	Santa Cruz Biotechnology, USA
SEKUNDARNO	DAB	K0690	X	1:200	Dakocytomation, Carpinteria, USA
PRIMARNO Fluorescencija	h-NESTIN	MAB1259	KOZA	1:200	R&D systems, Minneapolis, USA
SEKUNDARNO	RODAMIN	AP124R	MIŠ	1:200	Jackson Immuno Research Lab., PA, USA

## PROTOKOLI

### **Trikromno bojanje po Mallory-ju**

Za trikromno bojanje po Mallory-ju (engl. Trichrome Mallory stain) korišten je protokol: pet minuta inkubacije u hematoksilinu koji se ispiru u vodi iz slavine, zatim slijedi jednominutna inkubacija u kiselom fuksinu. Kiseli fuksin se ispiru nekoliko puta u destiliranoj vodi a potom se rezovi tkiva diferenciraju u 1% fosfomolibdenskoj kiselini kroz jednu minutu. Slijedi ispiranje u destiliranoj vodi i inkubacija tijekom 15 minuta u anilinskom plavilu, ponovo ispiranje u destiliranoj vodi pa diferencijacija tkiva u octenoj kiselini od 1-5 minuta. Posljednji korak je dehidracija tkiva u etanolu i ksilolu.

Rezovi tkiva koji su namijenjeni za imunohistokemijsko bojanje moraju proći inkubaciju od 10 minuta u 1% vodikovom peroksidu, prije stavljanja primarnog protutijela. Taj korak je nužan da bi se neutralizirala peroksidazna aktivnosti unutar stanice. Vodikov peroksid se ispiru u fosfatnom puferu (PBS). Rezovi koji su namijenjeni za bojanje s  $\alpha$ -SMA, kaspazom 3 i h-Nestinom, PGP 9.5 i TH, kuhali su se u mikrovalnoj pećnici kroz 17 minuta na temperaturi od 95 °C u puferu natrijevog citrata (pH 6.0). Rezovi koji su se bojali s Ki-67 kuhali su se u etilendiaminotetraoctenoj kiselini (EDTA, pH 8.0). Protokoli za bojanje sa diaminobenzidin tetrahidrokloridnom otopinom (DAB) i imunofluorescencijom nakon ove faze se razlikuju pa su posebno prikazani.



## **DAB bojanje**

Primarna protutijela razrijeđena su u otopini Dako REAL Antibody Diluens (Dako Denmark A\S, Danska) i inkubirana na rezovima tkiva kroz jedan sat u vlažnoj komori.

Upotrijebili smo slijedeća protutijela:

- a) Monoklonalno mišje  $\alpha$ -SMA protutijelo (1:150, M0851, Dako Denmark A\S Danska)
- b) Poliklonalno zečje protu-Ki-67 protutijelo (1:100, AB9260, Chemicon, Temecula, CA, USA)
- c) Poliklonalno zečje protu-kaspaza 3 protutijelo (1:1500, AF835, R&D sys, Minneapolis, USA)
- d) Poliklonalno zečje protu-PGP 9.5 protutijelo (1:2000, AB5925, Chemicon, Temecula, CA, USA)
- e) Poliklonalno kozje protu-TH protutijelo (1:400, sc-7848, Santa Cruz Biotechnology, USA)

Primarna protutijela se višestruko ispiru u PBS-u, potom se detektiraju sa streptavidin-biotin-peroksidaznim sistemom (K0690, Dakocytomation, Carpinteria, Calif., USA) i na kraju se bojaju sa DAB-om. Slijedi ispiranje u destiliranoj vodi, bojanje sa hematoksilinom i dehidriranje u etalolu i ksilolu. Stanice koju pokazuju pozitivitet na aktin imaju smeđe obojenje u citoplazmi, dok se pozitivitet na Ki-67 i  $\alpha$ -SMA prikazuje kao smeđe obojenje jezgre.

## **Imunofluorescencijsko bojanje**

Nakon kuhanja rezova tkiva u puferu natrijevog citrata (pH 6.0) na 95 °C i hlađenja na sobnoj temperaturi, korišten je normalni kozji serum (Normal Goat Serum X0907 DAKO, Glostrup, Danska) kroz 1 sat da bi smanjili nespecifično vezanje sekundarnog protutijela. Nakon blagog ispiranja rezove tkiva inkubiramo preko noći sa primarnim protutijelom:

- a) Monoklonalno mišje anti h-Nestin protutijelo (1:200, MAB1259, R&D systems, Minneapolis, USA)

Poslije višestrukog ispiranja u PBS-u slijedi 1 sat inkubacije sa sekundarnim protutijelom.

- a) Protu-mišji rodamin uzgojen u kozi (1:200, AP124R, Jackson Immuno Research Lab., PA, USA).

Nakon ispiranja sekundarnog protutijela sa PBS-om slijedi inkubacija s DAPI-jem za bojenje jezgre. Stanice imunopozitivne na nestin imaju crveno, difuzno obojano citoplazmu, dok DAPI boji jezgre svih stanica.

Nakon završnog ispiranja sa PBS-om svi rezovi bojani sa DAB-om ili imunofluorescencijom se uklapaju u medij (Immuno-Mount, Shandon, Pittsburgh, PA, USA), suše na zraku i prekrivaju pokrovnim stakalcem. Imunofluorescencija je pregledavana i fotografirana koristeći Olympus BX51 mikroskop (Tokio, Japan) opremljen s Olympus DP71 kamerom. Za dvostruka bojanja izrađivane su posebne fotografije, ovisno o tipu filtra (Rhodamin, DAPI), a kolokalizacije su izrađene uporabom računalnog programa Cell A Imaging Software (Olympus Tokio, Japan).

## **Kontrole**

Pozitivna kontrola za  $\alpha$ -SMA su glatke mišićne stanice koje se nalaze unutar krvnih žila neinfarciranog dijela srčanog tkiva, pozitivne kontrole za Ki-67, nestin i kaspazu 3 bila su embrionalna tkiva već opisana u literaturi a bojana u laboratoriju u kojem je provedeno ovo istraživanje (48, 49). Negativne kontrole su napravljene tako da se proveo cijeli protokol bojanja ali bez inkubacije primarnim protutijelom. Negativne kontrole nisu pokazale specifičnu imunofluorescenciju tkiva.

## **Brojanje ukupnog broja stanica i $\alpha$ -SMA pozitivnih stanica unutar histoloških zona**

$\alpha$ -SMA pozitivne stanice su izbrojane i prikazane kao postotak od ukupnog broja stanica. Broj  $\alpha$ -SMA pozitivnih stanica utvrđen je od strane dvaju neovisnih istraživača. Zasebno su se brojale stanice koje su pokazivale bojanje na  $\alpha$ -SMA u citoplazmi i one koje to nisu pokazivale. Brojanje je vršeno unutar cijelog promjera srčane stjenke zahvaćene infarktom, kod aneurizmatkog i neaneurizmatkog srca. Kod stjenke aneurizmatkog srca brojane su stanice koje se nalaze unutar **središnjeg nekrotičnog područja**, a u zoni koja okružuje nekrotičnu zonu (**peri-infarktne zone**) posebno su brojane stanice u **zoni uvlačenja tkiva** (Slika 6C) i **zoni neuvlačenja tkiva** (Slika 6F) u nekrotičnu zonu. Kod ne-aneurizmatkog srca odvojeno brojimo stanice koje se nalaze **u središnjoj (miofibroblastnoj) i rubnoj peri-infarktnoj (fibroznoj) zoni** (Slika 6E). Pomoću računalnog programa DP-SOFT 3. svaka fotografija je podijeljena u kvadrate od  $50 \times 50 \mu\text{m}$  pri 20x povećanju. Za brojanje su odabrani samo oni kvadrati koje u potpunosti prekrivaju stanice, i samo one stanice koje imaju vidljivu jezgru. Stanice koje naliježu na

lijevi ili gornji rub kvadrata nisu brojane, dok su one koje su nalijegale na desni ili donji brojane. Kod brojanja stanica osobita se pažnja obraćala da se između rezova koji su se brojali, proksimalnog, srednjeg i distalnog dijela infarkta nalaze minimalno tri reza koja se nisu brojala. Tako se sprječava višestruko brojanje istih stanica nekoliko puta.

Metoda semikvantifikacije se koristila za utvrđivanje raspodjele ostalih imunopozitivnih stanica u pojedinim zonama infarkta, a time i na njihovu moguću ulogu u procesu cijeljenja. S obzirom na mali broj stanica u infarktnoj zoni koristili smo ovu metodu za prikaz broja proliferirajućih, apoptotskih, nestin pozitivnih te PGP i TH pozitivnih stanica unutar cijele histološke zone jednog reza (- = 0 pozitivnih stanica, ± = 1-3 pozitivne stanice, + = 3-10 pozitivnih stanica, ++ = više od 10 pozitivnih stanica).

### **3.3. Statistički postupci**

Podatke smo obradili uz pomoć GraphPad (La Jolla, CA, SAD) računalnog programa. Brojao se ukupni broj stanica i udio imunopozitivnih  $\alpha$ -SMA pozitivnih stanica unutar infarkta. Podaci su se izrazili kao aritmetička sredina (AS)  $\pm$  SD. Statistička metoda koju smo koristili je t-test nakon što smo utvrdili normalnu distribuciju podataka Kolmogorov-Smirnov-im testom. Razina statističke značajnosti postavljena je na  $P < 0.05$ . Statistička analiza kojom je dobivena snaga studije napravljena je od podataka dobivenih iz prve skupine operiranih životinja (4 životinje po skupini), te se izračunao potreban broj životinja u svakoj od skupina da bi se zadovoljila snaga od 90% za iduće tvrdnje:

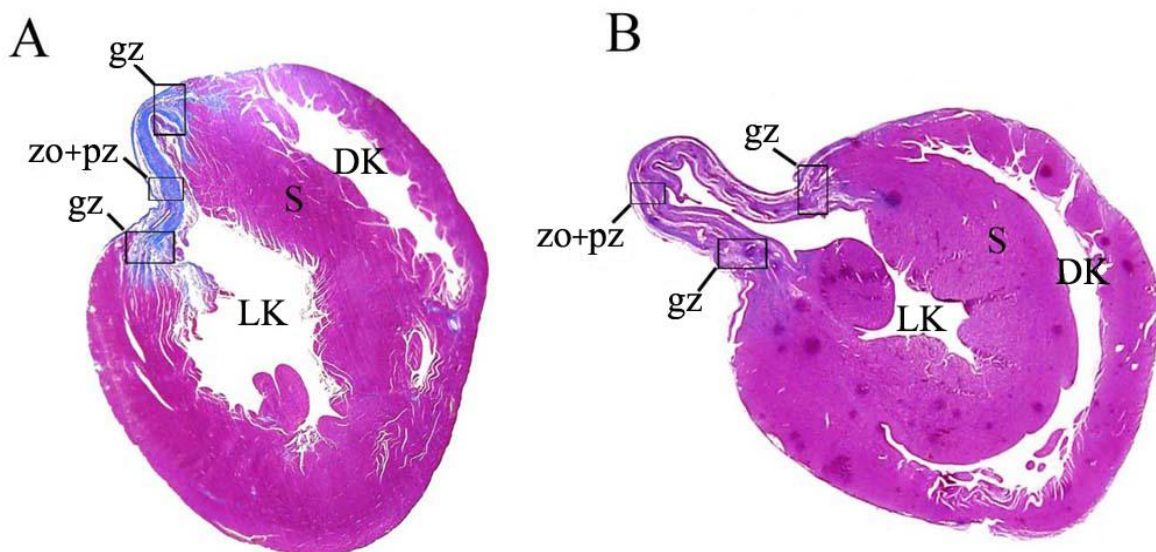
1. Za usporedbu broja stanica unutar infarkta dovoljne su 4 životinje s aneurizmatiskim i 4 s ne-aneurizmatiskim tipom cijeljenja ožiljka (aneurizma vs. ne-aneurizma  $AS1=17,4\pm 3,5$  vs  $AS2=6,9\pm 1,9$ ;  $SD=3,5$ ;  $\alpha=0,05$ ;  $P=0,9$ ;  $N=4$ ).
2. Za usporedbu proporcije  $\alpha$ -SMA pozitivnih stanica između dvije skupine peri-infarktne zone potrebno je imati 5 životinja s aneurizmatiskim i 5 s ne-aneurizmatiskim tipom cijeljenja ožiljka ( $AS1=24,7$ ;  $AS2=37,8$ ;  $SD=5$ ;  $P=0,9$ ;  $N=5$ ;  $\alpha=0,05$ ).
3. Za usporedbu proporcije  $\alpha$ -SMA pozitivnih stanica između centralne i periferne zone kod ne-aneurizmatiskog ožiljka dovoljne su 3 životinje s takvim tipom cijeljenja ožiljka ( $AS1=65,7\pm 7,1$ ;  $AS2=37,8\pm 5,2$ ; Koeficijent korelacije= $0,722$ ;  $P=0,9$ ;  $N=3$ ).

Vodeći se ovom pilot studijom ponovili smo pokus dok nismo imali po 6 životinja u svakoj od skupina da bi se zadovoljila snaga studije od 90% za sve navedene varijable.

#### 4. REZULTATI

Operativno podvezivanje lijeve silazne koronarne arterije učinjeno je u 36 štakora. U šest slučajeva podvezivanje je završilo smrtnim ishodom tijekom operacije ili do 24 sata nakon operacije. Najčešći razlog smrtnog ishoda bio je kardiovaskularni urušaj uzrokovan masivnim infarktom. Od ukupnog broja životinja 8 životinja nije razvilo srčani infarkt (odvezivanje čvora zbog rada štakorskog srca od preko 300 otkucaja u minuti), a od preostalih 22 koji su razvili transmuralni infarkt, izabrano je 6 životinja sa dobro formiranim ožiljkom (n=6), te 6 s aneurizmatiskim proširenjem stjenke lijeve klijetke (n=6) koji su bili jasno utvrđeni sedam tjedana nakon operacije.

Trikromno bojanje po Mallory-ju je napravljeno na poprečnom presjeku kroz srčane klijetke u razini srčanog infarkta, kako bi se opisao izgled infarkta, ali i kako bi se ožiljak svrstao u neaneurizmatisku (Slika 6A) ili aneurizmatisku (Slika 6B) skupinu. Rezultat bojanja u neaneurizmatiskom ožiljku pokazao je vezivnom prožet ožiljak, s odlaganjem kolagena (plavo obojenje) u zoni ožiljka, zoni uz ožiljak (peri-infarktna zona) i graničnoj zoni prema zdravom tkivu (Slika 6A). U srcima s aneurizmatiskim proširenjem lijeve klijetke ožiljak je bio dvostruko duži od ne-aneurizmatiskog ožiljka, s manje kolagenih vlakana u svim gore navedenim zonama (Slika 6B). Srca sa razvijenim ožiljkom bez izbočenja stjenke i bez nalaza nekrotične zone bila su svrstana u ne-aneurizmatiski tip ožiljka, a ona s izbočenom srčanom stjenkom i prisutnošću nekrotičnog materijala (u obliku vrpce ili nepovezanih otočića nekrotičnog materijala) u aneurizmatiski tip ožiljka.



Slika 6. Poprečni presjek dvaju reprezentativnih srca nakon transmuralnog infarkta. **A.** Razvoj ožiljka lijeve klijetke bez stvaranja aneurizme. **B.** Razvoj ožiljka lijeve klijetke sa baloniranjem stjenke lijeve klijetke prema vani i stvaranjem aneurizme. Zona ožiljka i peri-infarktne zone (zo+pz), granična zona (gz), lijeva klijetka (LK), desna klijetka (DK), pregrada (septum) između klijetki (S). Područje prožeto vezivom koje odgovara području ožiljka obojano je plavom bojom, a crvenom bojom je obojano srčano mišićno tkivo koje je preživjelo srčani infarkt. Trikromno bojanje po Mallory-ju.

#### 4.1. Bojanje hematoksilinom i eozinom

Histološki izgled neinfarciranog dijela srčanog tkiva pokazuje srčane mišićne stanice (kardiomiocite) kako se isprepliću sa vezivnim tkivom (endomizij) unutar kojeg se nalaze krvne žile (Slika 7A). Neaneurizmatički infarkt: dio srčane stjenke koji je zahvaćen transmuralnim infarktom pokazuje stanjenje uzrokovano odumiranjem srčanih mišićnih stanica. Središnji dio stjenke prožet je vezivnim tkivom. Peri-infarktnoj zoni, tj. zoni uz ožiljak koja graniči sa endokardom i epikardom svojstveno je mnoštvo stanica s velikim

brojem krvnih žila, što odgovara granulacijskom tkivu. Granična zona je područje gdje infarcirano tkivo postupno prelazi u normalno srčano mišićje (miokard), a svojim izgledom odgovara peri-infarktnoj zoni zbog granulacijskog tkiva sa mnogo krvnih žila (Slika 7B).

Kod aneurizmatškog tipa ožiljka, stanjenost inficirane stjenke još je očitija. Već se na malim povećanjima vidi da se u središnjoj zoni nalazi amorfni materijal koji odgovara nekrotičnom sadržaju, a peri-infarktne zona i granična zona sadrže granulacijsko tkivo s obiljem krvnih žila, bez razvoja značajnije količine veziva (Slika 7C).

#### **4.2. Trikromno bojanje po Mallory-ju**

Trikromno bojanje po Mallory-ju u neinfarciranim djelovima srca otkriva normalne srčane mišićne stanice (crvena boja) i malu količinu veziva (plava boja) (Slika 7D). Neaneurizmatški ožiljak i područje prema endokardu i epikardu (peri-infarkta zona) kod dobro zacijeljenih ožiljaka sastoji se u velikom dijelu od gustih vezivnih naslaga kolagenih vlakana valovitog tijeka. Središnji dio ožiljka sadrži uz vezivo i vretenaste stanice koje odgovaraju miofibroblastima (Slika 7E). Kod ožiljaka koji uzrokuju aneurizmu stjenke srca (aneurizmatški tip ožiljka), zona ožiljka i zone uz ožiljak (peri-infarktne zone) razlikuju se od one u dobro zacijeljenog infarkta. Zona ožiljka se u ovom slučaju sastoji od središnjeg nekrotičnog područja bez prisutnosti stanica, okruženog peri-infarktnom zonom s mnoštvom stanica i krvnih žila. Količina vezivnog tkiva (kolagenskih vlakana) manja je nego kod neaneurizmatških ožiljaka. Na nekoliko mjesta unutar peri-infarktne zone ožiljka vide se područja uvlačenja granulacijskog tkiva u

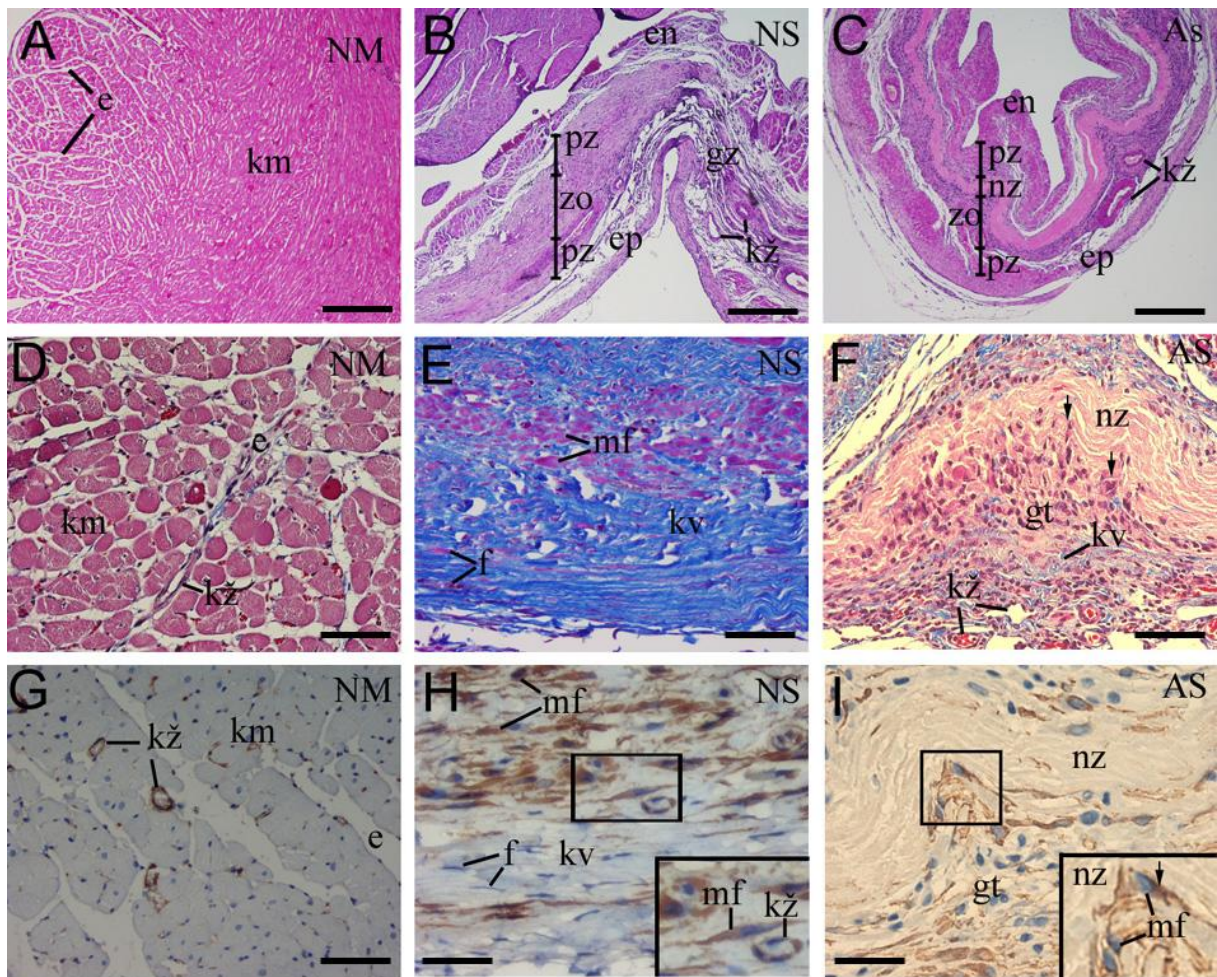


nekrotično područje (zone invaginacije, Slika 7F). Invaginiranim područjima svojstven je veći broj stanica i velik broj dioba (Slika 8C).

#### **4.3. Bojanje $\alpha$ –glatkog aktina ( $\alpha$ –smooth actin ili $\alpha$ -SMA) uz pomoć DAB-a**

Bojanje normalnog srčanog tkiva s  $\alpha$ -SMA otkriva izražaj tog biljega u području endomizija, prvenstveno u citoplazmi glatkih mišićnih stanica u stjenci krvnih žila (Slika 7G). Infarcirana stjenka miokarda sadrži ili gusto vezivno tkivo koje se nalazi kod ne-aneurizmatškog tipa ožiljka ili rijetko vezivno tkivo kod aneurizmatškog tipa ožiljka. Uz fibroblaste to vezivo sadrži i miofibroblaste pozitivne na  $\alpha$ -SMA (Slika 7H). Kod aneurizmatškog ožiljka zona ožiljka kao i zona uz ožiljak (peri-infarktna zona), pokazuju izražaj  $\alpha$ -SMA unutar citoplazme vretenastih miofibroblasta te u stjenci krvnih žila. Značajna prisutnost  $\alpha$ -SMA pozitivnih miofibroblasta je primijećena u granulacijskom tkivu granične zone kod oba tipa ožiljka s tom razlikom da je njihov broj u graničnoj zoni ne-aneurizmatškog tipa ožiljka manji.

Područje ožiljka kod aneurizmatške stjenke nema  $\alpha$ -SMA pozitivne miofibroblaste u središnjoj nekrotičnoj zoni, ali se oni nalaze u peri-infarktnoj zoni. Najveći broj miofibroblasta nalazi se u peri-infarktnoj zoni u područjima urastanja (invaginacija) granulacijskog tkiva u nekrotičnu zonu (Slika 7I). U tim zonama, glavninu stanica čine miofibroblasti uz rijetke fibroblaste i vezivo.

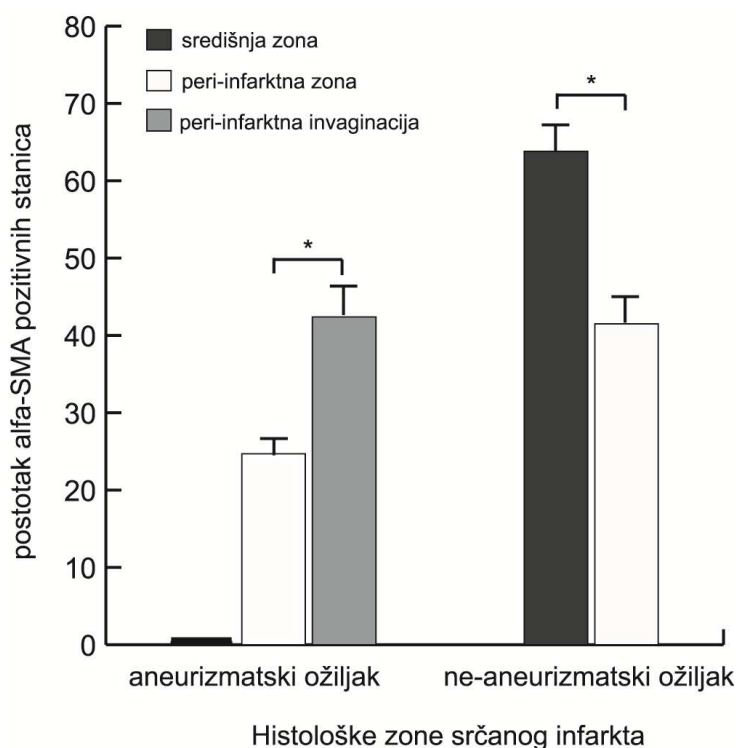


Slika 7. Pregled histoloških bojanja koji uspoređuju građu normalnog miokarda (NM) s građom dvaju različitih oblika transmuralnih infarkata : neaneurizmatičke stjenke (NS) i balonirane aneurizmatičke stjenke (AS). Kardiomiociti (cm), nekrotična zona (nz), endokard (en), epikard (ep), granulacijsko tkivo (gt), uvlačenje granulacijskog tkiva prikazano je strelicom, miofibroblasti (mf), jezgre fibroblasta (f), kolagenska vlakna (kv), krvne žile (kž). Srca bojana na hematoksilinom i eozinom (A, B, C), trikromno bojanje pa Mallory-ju (D, E, F),  $\alpha$ -SMA bojanje (G, H, I). Mjerne jedinice: A-C, 250 $\mu$ m; D-F, 50  $\mu$ m; G-I, 25  $\mu$ m; povećana slika na H i I x100.

#### 4.3.1. Kvantifikacija aktin pozitivnih stanica

U životinja koje su razvile aneurizmu nakon srčanog infarkta, prosječni broj svih stanica u ožiljku bio je  $13.3 \pm 0.77$  (N=6), što je statistički značajno više (t-test,  $t=12.3$ ,  $p<0.001$ ) nego u životinja bez aneurizmatске promjene nakon infarkta  $7 \pm 0.99$  (N=6).

Statistički značajna razlika u postotku  $\alpha$ -SMA pozitivnih stanica u aneurizmatском srcu primijećena je pri usporedbi zona uvlačenja tj. invaginacije tkiva u nekrotično područje  $42.43 \pm 8.83$  (N=6) u odnosu na preostali dio peri-infarktne zone koji okružuje nekrotično tkivo ali se ne uvlači u njega  $24.73 \pm 1.81$  (N=6, t-test,  $t=4.8$ ,  $p<0.001$ ) (Slika 8).



Slika 8. Postotak  $\alpha$ -SMA pozitivnih stanicama u različitim histološkim zonama kod aneurizmatskog i ne-aneurizmatskog ožiljka. U ne-aneurizmatском tipu ožiljka nema peri-infarktne invaginacije. \* statistički značajna razlika

Unutar središnje nekrotične zone ožiljka nije nađena niti jedna  $\alpha$ -SMA pozitivna stanica.

U štakora koji nije razvio aneurizmu, u ožiljku središnja miofibroblastna zona sadrži  $63.85 \pm 7.13$  (N=6)  $\alpha$ -SMA pozitivnih stanica, dok je u perifernoj fibroblastnoj zoni postotak pozitivnih stanica značajno manji i iznosi  $41.54 \pm 6.32$  (N=6, t-test,  $t=5.7$ ,  $p < 0.001$ ) (Slika 8).

#### **4.4. Bojanje biljegom proliferacije Ki-67**

Normalno srčano tkivo pokazuje izražaj Ki-67 biljega unutar jezgre u endomiziju, nikada u kardiomiocitima (Slika 9A). U području aneurizmatškog ožiljka, veći broj Ki-67 pozitivnih stanica nalazi se u stjenkama novih krvnih žila koje se nalaze u peri-infarktnoj zoni kao i u graničnoj zoni (Slika 9B).

Područje ožiljka u aneurizmatškoj stjenci sadrži mnogobrojne stanice pozitivne na Ki-67 biljeg i to u vezivnom tkivu i krvnih žilama u blizini nekrotične zone. Osobito velika učestalost imunopozitivnosti na Ki-67 nalazi se u područjima uvlačenja tkiva u nekrotičnu zonu (zona invaginacije) (Slika 9C). Granična zona između ožiljka i normalnog tkiva također sadrži veliki broj Ki-67 pozitivnih proliferirajućih stanica.

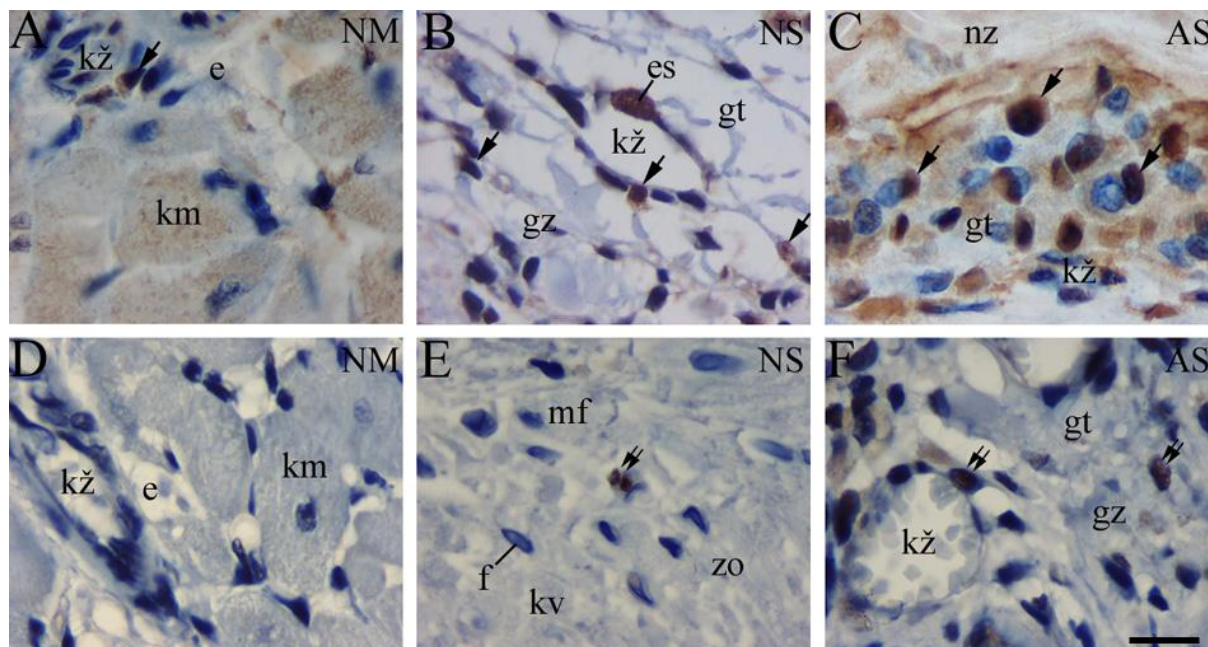
#### **4.5. Bojanje kaspazom-3**

Normalno srčano mišićno tkivo ne pokazuje znakova aktivnosti kaspaze 3 ni u vezivnom tkivu niti u srčanim mišićnim stanicama (Slika 9D). U ne-aneurizmatškom tipu ožiljka, kaspaza-3 pozitivne stanice nalaze se mjestimično unutar vezivnog tkiva, između brojnih miofibroblasta (Slika 9E).

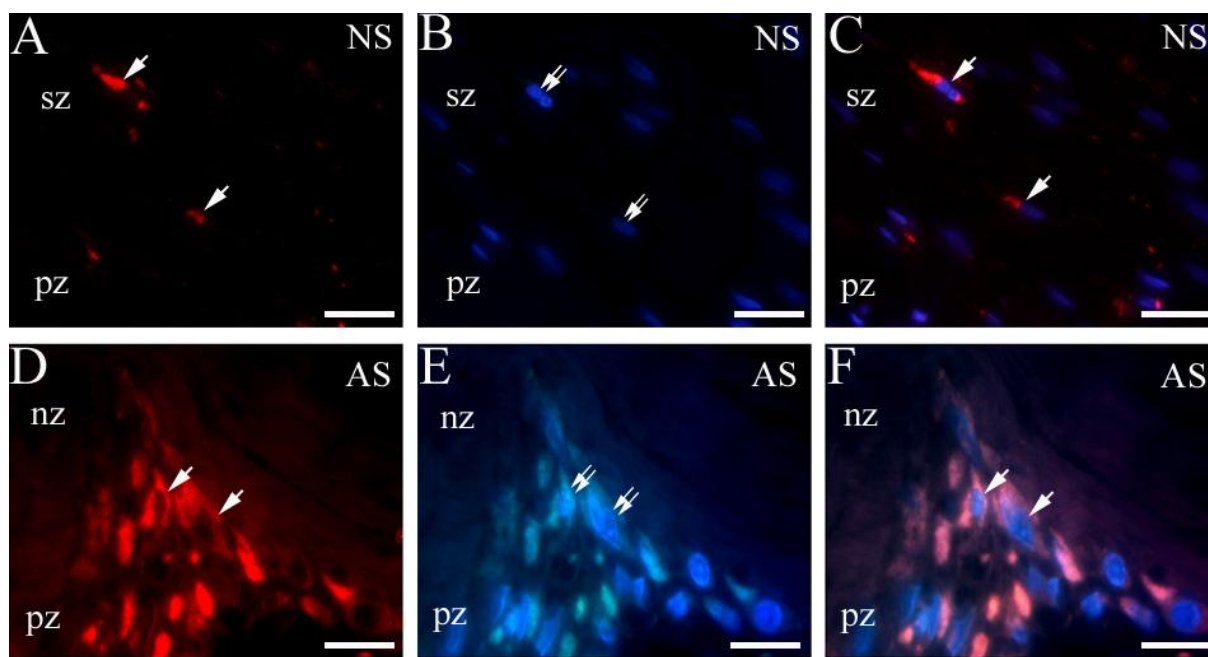
U aneurizmatički promijenjenim ožiljcima, središnja nekrotična zona i peri infarktna zona ne sadrže kaspaza-3 pozitivnih stanica. Kaspaza-3 pozitivne stanice se nalaze u granulacijskom tkivu i krvnim žilama, ali samo u graničnoj zoni prema normalnom srčanom tkivu (Slika 9F).

#### **4.6. Dvostruko imunofluorescentno bojanje nestinom i DAPI-jem**

Za prikazivanje staničnih jezgara i njihove orijentacije koristili smo se DAPI bojom, dok je biljeg nezrelih stanica bio nestin. U ožiljku onih životinja koje nisu razvile aneurizmu, nađeno je nekoliko stanica koje su bile nestin pozitivne (Slika 10A), dok je DAPI bojanje pokazalo da su im jezgre međusobno paralelno položene (Slika 10B). Stanice pozitivne na nestin imale su vretenasti oblik karakterističan za miofibroblaste (Slika 10C). Područje ožiljka u aneurizmatičkom srcu prikazuje učestalu pozitivnost stanica na nestin u području urastanja granulacijskog tkiva u nekrotičnu zonu (Slika 10D), a bojanje jezgri DAPI-jem pokazalo je nepravilnu orijentiranost jezgara prema ožiljku (Slika 10E). Većina nestin pozitivnih stanica nalazila se u područjima urastanja granulacijskog tkiva u nekrotičnu zonu, dok se u preostalom granulacijskom tkivu, nalazi samo poneka nestin pozitivna stanica. Nekrotična zona nije sadržavala nestin pozitivne stanice (Slika 10F).



Slika 9. Usporedba proliferacijskih i apoptotskih biljega između zdravog miokarda (NM) te aneurizmatskog (AS) i ne-aneurizmatskog tipa ožiljka (NS). Jezgre Ki-67 pozitivnih stanica koje su u fazi diobe označene su strelicom, dok su jezgre kaspaza-3 pozitivnih stanica koje su u apoptozi, označene s dvije strelice. Zona ožiljka (zo), granična zona (gz), kardiomiocit (km), endomizij (e), krvna žila (kž), granulacijsko tkivo (gt), nekrotična zona (nz), endotelna stanica (es), fibroblast (f), miofibroblast (mf), kolagena vlakna (kv). Imunohistokemijsko bojanje na Ki-67 (A, B, C), i kaspazu-3 (D, E, F), povećanje  $\times 100$ , mjerna jedinica  $10\mu\text{m}$ .

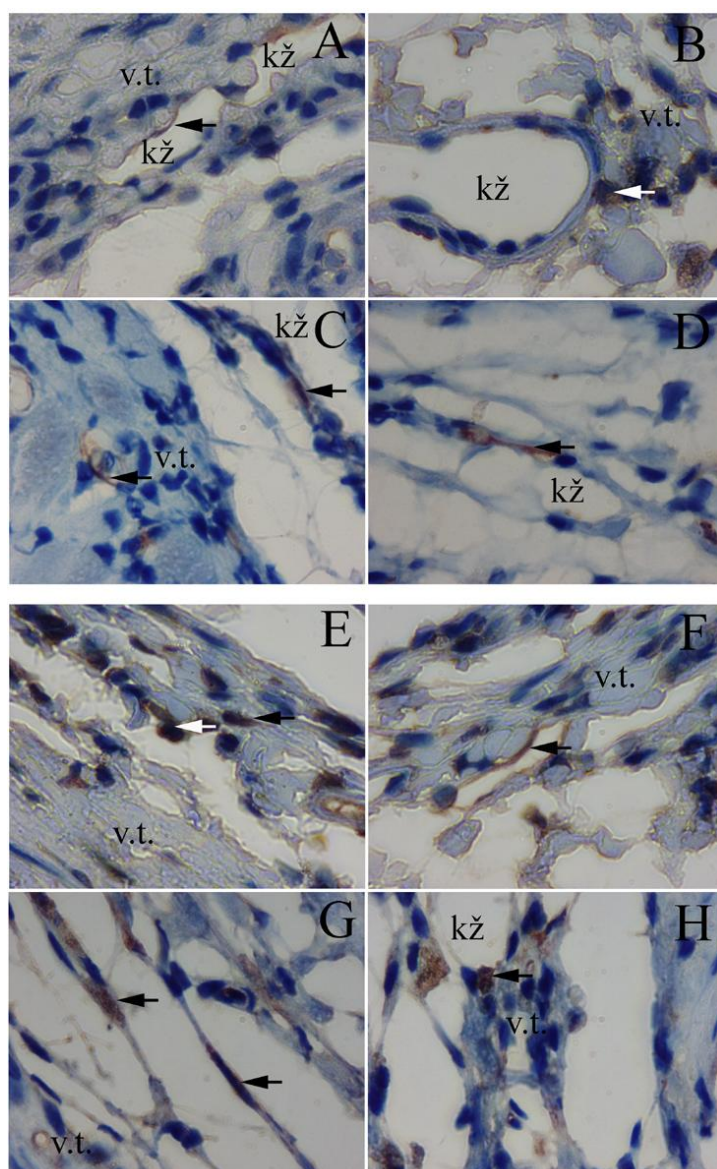


Slika 10. Smještaj nestin pozitivnih stanica u ne-aneurizmatском tipu ožiljka (NS) i aneurizmatском tipu ožiljka (AS). Nestin pozitivne stanice označene su strelicama i smještene su između središnje zone ožiljka (sz) i peri-infarktne zone (pz) u ne-aneurizmatском ožiljku, (A), te između nekrotične zone (nz) i peri-infarktne zone (pz) kod aneurizmatского tipa ožiljka (AS) (D). DAPI bojanje stanične jezgre (dupla strelica) u ne-aneurizmatском (B) i aneurizmatском (E) tipu ožiljka. Spajanje slika bojanja nestinom i DAPI-jem (C, F) pokazuje mjesto kolokalizacije citoplazmatского nestina i jezgre unutar iste stanice (strelica). A, B, C su povećanja od  $\times 100$ , mjerna jedinica  $25\mu\text{m}$ . D, E, F su povećanja od  $\times 100$ , mjerna jedinica  $15\mu\text{m}$ .

#### **4.7. Bojanje neuronalnim biljezima PGP 9.5 i TH**

Neuronalni biljezi PGP 9.5 i TH imaju vrlo selektivan izražaj unutar aneurizmatškog i ne-aneurizmatškog ožiljka. Njihov pozitivitet nalazi se unutar istih živčanih vlakana i stanica, što posredno upućuje na njihovu kolokalizaciju. Kod dobro zacijeljenog infarkta, odnosno ne-aneurizmatškog ožiljka, pozitivitet za neuronalne biljege nađen je samo u pojedinim zonama hiperinervacije, smještenim u peri-inarktnoj zoni, te ponegdje i vlakna u graničnoj zoni. Bojanjem su pokazana uglavnom vlakna, dok su stanice bile rijetke (Slika 11. A, B, C, D). Kod aneurizmatškog srca, reaktivnost na neuronalne biljege nađena je samo u graničnoj zoni. Kod ovog tipa ožiljka, uz dosta živčanih vlakana u zonama hiperinervacije nađen je veći broj pozitivnih stanica (Slika 11. E, F, G, H). Te su se stanice bojale na TH i na PGP 9.5, ali još nisu imale vidljive aksone ni dendrite te su opisane u literaturi kao SIF (engl. small intensely fluorescent cells) (50). Kod oba tipa ožiljka nisu nađene PGP 9.5 i TH pozitivne stanice niti vlakna u središnjim zonama ožiljka (miofibroblastnoj zoni u ne-aneurizmatškom ožiljku i nekrotičnoj zoni u aneurizmatškom ožiljku).





Slika 11. Smještaj PGP 9.5 i TH pozitivnih stanica u ne-aneurizmatiskom tipu ožiljka (NS) i aneurizmatiskom tipu ožiljka (AS). Slike A, B, E, i F prikazuju PGP bojanje i PGP pozitivne stanice i vlakna označeni su strelicama. Slike C, D, G i H prikazuju TH bojanje i TH pozitivne stanice i vlakna označeni su strelicama. Glavnina PGP 9.5 i TH pozitivnih stanica kod aneurizmatiskog tipa srca smještena je u graničnoj zoni (gz) ožiljka, dok je kod ne-aneurizmatiskog ožiljka smješten u peri-infarktnoj zoni (pz). Krvna žila (kž), vezivno tkivo (vt).

#### 4.8. Semikvantifikacijska metoda raspodjele imunopozitivnih stanica po zonama

Metoda semikvantifikacije se koristila za utvrđivanje raspodjele imunopozitivnih stanica u pojedinim zonama infarkta, upućujući na njihovu moguću ulogu u procesu cijeljenja. Obzirom na mali broj stanica pozitivnih na određeni biljeg u infarktnoj zoni, ova metoda je korištena za prikaz broja proliferirajućih (Ki-67), apoptotskih (kaspaza 3), nezrelih (nestin pozitivnih) te živčanih stanica i vlakana (PGP i TH pozitivnih stanica) unutar cijele histološke zone jednog reza. Detaljni prikaz broja pozitivnih stanica po histološkim zonama u oba tipa ožiljka prikazan je u Tablici 2. i 3. Posebna pažnja je posvećena razlici pozitiviteta između istih zona u aneurizmatском i ne-aneurizmatском tipu ožiljka.

Tablica 2. Određivanje imunopozitivnosti semikvantitativnom metodom kod ne-aneurizmatского tipa ožiljka na biljege koji označavaju različite aspekte cijeljenja srčanog infarkta

TIP OŽILJKA	NE-ANEURIZMATSKI		
	CENTRALNA	PERI- INFARKTNA	PRIJELAZNA
$\alpha$ -SMA	++	++	++
Ki-67	-	+	+
KASPAZA-3	+	+	+
PGP 9.5	-	+*	-
TH	-	+-*	-
h-NESTIN	+-	+-	-

(- = 0 pozitivnih stanica, ± = 1-3 pozitivne stanice, + = 3-10 pozitivnih stanica, ++ = više od 10 pozitivnih stanica)

\* broj imunopozitivnih stanica prisutan unutar rijetkih zona hiperinervacije

Tablica 3. Određivanje imunopozitivnosti semikvantitativnom metodom kod aneurizmatškog tipa ožiljka na biljege koji označavaju različite aspekte cijeljenja srčanog infarkta

TIP OŽILJKA HISTOLOŠKE ZONE	ANEURIZMATSKI		
	NEKROTIČNA	PERI- INFARKTNA	PRIJELAZNA
<b><math>\alpha</math>-SMA</b>	-	++	++
<b>Ki-67</b>	-	+	+
<b>KASPAZA-3</b>	-	+-	-
<b>PGP 9.5</b>	-	-	+-*
<b>TH</b>	-	-	+-*
<b>h-NESTIN</b>	-	+	+

(- = 0 pozitivnih stanica, ± = 1-3 pozitivne stanice, + = 3-10 pozitivnih stanica, ++ = više od 10 pozitivnih stanica)

\* broj imunopozitivnih stanica prisutan unutar rijetkih zona hiperinervacije

## 5. RASPRAVA

### **Histološke razlike između zona zacijeljivanja u aneurizmatском i ne-aneurizmatском infarktu miokarda štakora:**

Predmet istraživanja ovog rada bila je histološka usporedba dvaju različitih tipova cijeljenja srčanog mišića nakon transmuralnog infarkta miokarda u štakora. U području infarkta, već je makroskopski bilo vidljivo stanjenje i bljedilo stjenke lijeve klijetke, s tom razlikom da je u skupini životinja kod kojih se formirala aneurizma kao komplikacija infarkta, lijeva klijetka izgledala balonirano. U prvu pokusnu skupinu svrstana su srca čiji je ožiljak dobro zacijelio 7 tjedana nakon uzrokovanja infarkta, a u drugu skupinu srca koja su razvila jako stanjenje stjenke lijeve klijetke rezultirajući pojavom aneurizmatске promjene. Usporedbom načina zacjeljivanja između tih dviju skupina, dokazane su jasne razlike u histološkom procesu cijeljenja. U svim eksperimentalno uzrokovanim infarktima srčanog mišića nađeno je makroskopski vidljivo stanjenje stjenke lijeve klijetke s tom razlikom da je u skupini životinja kod kojih se formirala aneurizma, lijeva klijetka izgledala balonirano. To izbočenje stjenke odgovara kasnoj, ozbiljnoj komplikaciji infarkta jer utječe na hemodinamiku. Stanjenje stjenke je već opisano u literaturi i povezano je s odumiranjem srčanih mišićnih stanica tj. kardiomiocita (16, 21). Naime, kardiomiociti nastaju samo tijekom embriogeneze i fetalnog razvoja, pa se njihov gubitak u odraslih štakora ne može kompenzirati upalom potaknutom regeneracijom. Također je uočena značajna razlika u veličini ožiljaka između dviju slupina: kod štakorskih srca s aneurizmom, veličina infarkta dvostruko je duža nego u ne-aneurizmatском srcu, a histološki sadrži središnju nekrotičnu zonu, u odnosu ne-

aneurizmatički ožiljak koji na tom mjestu ima gusto vezivno tkivo. Prisutnost nekrotične zone u kroničnoj fazi je već opisana u modelima infarkta kod štakora, zeca i psa.

Odsutnost prodiranja veziva u sve dijelove ožiljka utvrđeno je kao glavni razlog perzistencije takve zone ali nije ponuđeno objašnjenje koji je mehanizam zakazao i nije opisano u kojem dijelu ožiljka nedostaje vezivo (20, 27). Analizom histoloških rezova srca ljudi koji su umrli od komplikacija srčanog infarkta, također je pronađena središnja zona nekroze nekoliko mjeseci nakon infarkta, što je povezano s neadekvatnom funkcijom srca i posljedičnim smrtnim ishodom (20). U kasnijim fazama cijeljenja infarkta najčešće opisani uzroci smrti u ljudi bile su maligne aritmije, rupture stijenke lijeve klijetke i srčana zatajenja (25).

U literaturi je opisano da veličina infarkta ovisi o mjestu podvezivanja koronarne arterije i da veći infarkti dulje cijele (51). Stoga je u ovom radu odlučeno da mjesto podvezivanja bude uvijek u istoj razini. Odabirom mjesta podvezivanja koje je 2 do 3 mm udaljeno od polazišta lijeve silazne koronarne arterije, isključena je mogućnost da zahvaćena površina ishemičnog dijela miokarda ovisi o mjestu prekida koronarne krvne opskrbe. U čovjeka i psa opisan je proces uklanjanja nekrotičnog materijala, koji je u početku uključuje aktivnost leukocita (najviše monocita i neutrofila), nakon koje slijede makrofazi (52).

Nasuprot tome, kod štakora je polimorfonuklearna komponenta uklanjanja detritusa vrlo blaga i kratko traje ali je zato jaka infiltracija makrofaga, koji fagocitiraju nekrotični sadržaj i koordiniraju upalom izlučujući citokine (20, 23, 52).

Proučavajući ožiljke srčanog tkiva nastale nakon podvezivanja koronarne arterije, jasno su uočene tri histološke zone koje smo definirali vodeći se predominantnim tipom stanica:

1. Zona ožiljka (u užem smislu): U aneurizmatiskom tipu ožiljka, ova zona sadrži nekrotično tkivo i u njoj nema stanica. U ne-aneurizmatiskom tipu, zona ožiljka sadrži središnju miofibroblastnu zonu i rubnu zonu u kojoj prevladavaju fibroblasti.
2. Peri-infarktna zona, sadrži granulacijsko tkivo koje odvaja ožiljak u užem smislu od epikarda i endokarda
3. Granična zona, predstavlja prijelazno područje između ne-infraciranog srčanog tkiva i prve dvije zone.

Proces u kojem se granulacijsko tkivo unutar ožiljka u potpunosti zamijeni s vezivnim tkivom naziva se sazrijevanje ožiljka. Postoje tri faze sazrijevanja ožiljka i to: akutna, subakutna i kronična faza. Vrijeme potrebno da u štakora cijeljenje infarkte prijeđe iz akutne u kroničnu fazu cijeljenja iznosi 3 tjedna (16), dok to vrijeme u čovjeka između 6-8 tjedana (12).

### **Razlike u broju, raspodjeli i vrsti stanica tijekom zacjeljivanja aneurizmatiskog i ne-aneurizmatiskog infarkta:**

Uspoređujući dva tipa cijeljenja infarkta po histološkim zonama 7 tjedana nakon infarkta (što je prema dostupnoj literaturi dvostruko duže vrijeme od vremena potrebnog da ožiljak sazrije kod štakora), nađene su slijedeće razlike:

- a) Broj stanica: Proučavajući broj stanica unutar svih histoloških zona infarkta, pronašli smo dvostruko više stanica po svakom vidnom polju kod aneurizmatiskog tipa ožiljka, u odnosu na ne-aneurizmatiski ožiljak. Taj nalaz nije u suglasju s literaturnim podacima, koji sugeriraju da su svi ožiljci u štakora nakon 3 tjedna u kroničnoj fazi. Aneurizmatiska srca su i 7 tjedana nakon infarkta

ostala u subakutnoj fazi cijeljenja, što je jedan od važnijih nalaza ove studije.

Dobro zacijeljeni ne-aneurizmatički infarkti nalaze se u kroničnoj fazi cijeljenja jer zadovoljavaju karakteristike kronične faze cijeljenja infarkta kao hipocelularnog vezivnog ožiljka.

- b) Tip stanica: Ne-aneurizmatički tip ožiljka sadrži gusto fibrozno tkivo koje je dobro organizirano i nalikuje tetivi u središnjem dijelu ožiljka, a okruženo je ostatcima granulacijskog tkiva u rubnim zonama, prema endokardu i epikardu. Unutar zone ožiljka i peri-infarktne zone prevladavaju modificirani fibroblasti, koji imaju kontraktilne sposobnosti (miofibroblasti), nalaze se u mnogo većem broju nego u aneurizmatičkom ožiljku. U aneurizmatičkom tipu ožiljka, vezivno tkivo je rijetko u peri-infarktnoj zoni dok u središnjem nekrotičnom dijelu vezivo nedostaje u potpunosti. Nekrotična zona je okružena gustim granulacijskim tkivom koje čini peri-infarktну zonu. Miofibroblasti se nalaze unutar cijele peri-infarktne zone, no njihov je broj osobito velik u zonama invaginacije peri-infarktne zone u nekrotični dio ožiljka. U graničnoj zoni, u oba tipa ožiljka nisu nađene razlike u tipu stanica budući da je kvantitativno utvrđen identičan omjer granulacijskog tkiva i miofibroblasta. U ne-infarciranom mišićnom tkivu srca miofibroblasti se nalaze samo u zidovima krvnih žila.

### **Miofibroblasti:**

Mnoge su skupine istraživača proučavale miofibroblaste, koji su se u posljednje vrijeme nametnuli kao glavna stanica odgovorna za izlučivanje kolagena i kontraktilnost vezivnog ožiljka. U miofibroblastima je pronađen izražaj gena koji kodiraju fibrilarni tip prokolagena tipa I i III metodom in situ hibridizacije (41).

Kod miša je opisano da se miofibroblasti intezivno dijele u graničnoj zoni infarkta te nakon toga migriraju prema peri-infarktnom području (30). Druga skupina znanstvenika je utvrdila da miofibroblasti nastaju dediferencijacijom zrelih fibroblasta unutar zone ožiljka te počinju izražavati bjelančevine karakteristične za glatke mišićne stanice kao što su SMemb (izoforma teškog lanca miozina) i  $\alpha$ -SMA, koji se nalaze u fibroblastima samo u embrionalnoj fazi razvoja (52). Miofibroblasti, osim stvaranjem kolagena, u ožiljku pomažu formiranje kolagenske mrežice (29). Miofibroblasti međusobno komuniciraju preko tijesnih spojeva (engl. gap junction) i omogućuju razmjenu kako tvari s električnim nabojem tako i onih bez njega. Miofibroblasti komuniciraju s međustaničnom tvari preko fibroneksusa i koordiniraju prijenos kontraktilne sile koji utječe na remodeliranje ožiljka. U literaturi je također opisana i dinamika broja miofibroblasta unutar ožiljka nakon infarkta, koja pokazuje porast njihovog broja unutar prva dva tjedna, a zatim postupno smanjenje kroz iduća dva tjedna. Smatra se da se u 4. tjednu nakon infarkta oni nalaze samo u stjenkama krvnih žila (30). Kao glavni razlog smanjenja njihovog broja navodi se nedostatak TGF- $\beta$  (transformirajući faktor rasta  $\beta$ ). TGF- $\beta$  i NGF (neuronal growth factor) u akutnim fazama izlučuju makrofazi, dok kroničnoj fazi cijeljenja stvaranje tih hormona preuzimaju miofibroblasti (44). U našem smo istraživanju došli do suprotnih rezultata o nestanku miofibroblasta u kroničnoj fazi infarkta, jer smo kod štakora našli prisutnost miofibroblasta i u aneurizmatском i u neaneurizmatском ožiljku čak 7 tjedana nakon infarkta. Bili su prisutni u svim zonama ožiljka, a najveći broj je bio u zonama koje su se najbolje kontrahirale: u ne-aneurizmatском ožiljku u središnjoj zoni ožiljka, sa smanjivanjem broja prema endokardu i epikardu, omogućuje tako konstantnu napetost ožiljka, što zajedno s formiranjem kolagenske mrežice koja je gušća prema granici s



endokardom i epikardom doprinosi sprečavanju baloniranja srčane stjenke. U literaturi je u štakora i u psa opisano 40-50% smanjenje infarcirane površine stjenke lijeve klijetke, koje se povezuje s gore navedenim mehanizmima (23). Suprotno tome, neorganizirana kolagenska mreža kao i nedostatak miofibroblasta u središnjoj zoni aneurizmatkog srca glavni je razlog što takvi infarkti i nakon nekoliko mjeseci ostaju iste veličine (27).

### **Proliferacijske i apoptotske stanice:**

Procesi diobe i apoptoze stanica u složenoj su međusobnoj dinamici nakon infarkta miokarda: proliferacija je potrebna da se regrutira dovoljan broj stanica za preobražaj nekrotičnog tkiva u vezivno, dok apoptoza sprječava pretjerani upalni odgovor (38). U miša, proliferacija endotelnih i fibroblastnih stanica ima svoj vrhunac 4. dan nakon podvezivanja koronarne arterije, a potom se postupno smanjuje i prestaje 4 tjedna nakon infarkta (30). U štakora proliferacija traje do 3 tjedna nakon infarkta (53). Rezultati ovog istraživanja slažu se s nalazom Jugdutt-a i suradnika jer je pronađeno malo stanica u proliferaciji u dobro zacijeljenom ožiljku. Unutar aneurizmatkog ožiljka, nađen je veći broj stanica u proliferaciji i to unutar peri-infarktne i granične zone, sa žarištima proliferacije u području invaginacija peri-infarktne zone u nekrotičnu zonu. Kao suprotnost aneurizmatkom tipu cijeljenja, kod dobro formiranih ne-aneurizmatških ožiljaka, proliferacija je nađena samo u graničnoj zoni infarkta, dok diobu stanica nismo našli ni u zoni ožiljka niti u peri-infarktnoj zoni. U oba tipa ožiljka nađena je proliferacija endotelnih stanica koje formiraju novostvorene krvne žile. Gustoća krvnih žila kao i broj stanica u proliferaciji unutar njih smanjivao se s napredovanjem procesa cijeljenja infarkta (23).

Broj apoptotskih stanica i njihova raspodjela unutar histoloških zona razlikuju se u dva tipa cijeljenja infarkta. U aneurizmatском tipu ožiljka, apoptotske kaspaza3- pozitivne stanice pronađene su u graničnoj zoni, dok se u ne-aneurizmatском ožiljku nalaze u sve tri zone (zoni ožiljka, peri-infarktnoj i graničnoj zoni). Apoptoza nije pronađena unutar srčanih mišićnih stanica, već samo unutar granulacijskog tkiva. U literaturi je opisano da se apoptoza kardiomiocita javlja tijekom embriogeneze, a poslije rođenja samo pri formiranju provodnog sustava srca. U zdravom odraslom srcu nema apoptoze u kardiomiocitima. Apoptoza kardiomiocita je prvi tipa opisana kod zečeva 1994. godine nakon ishemijske-reperfuzijske ozljede, dok su je Fliss i suradnici prvi opisali apoptozu kardiomiocita u akutnoj fazi infarkta kod trajne ligacije (54, 55). U akutnoj fazi infarkta opisano je 12% TUNEL pozitivnih apoptotskih kardiomiocita u graničnoj zoni infarkta, a pojavljuju se 6 sati od pojave infarkta i najviše ih ima drugog dana od infarkta (40). TUNEL pozitivni kardiomiociti bili su ujedno i Bcl 2 pozitivni (56). Smatra se da bi blokadom apoptoze moglo 'spasiti' kardiomiocite u graničnoj zoni.

Apoptoza kardiomiocita nije pronađena u subakutnoj i kroničnoj fazi infarkta što odgovara našim rezultatima. Kod aneurizmatского tipa ožiljka, pronađen je malen broj apoptoza u stanicama koje nisu odgovarale kardiomiocitima, što je bio znak da je cijeljenje još uvijek u subakutnoj fazi i da proliferacija nadvladava programiranu staničnu smrt. Za razliku od aneurizmatского tipa ožiljka, gdje pro-apoptotski signali nisu bili još dovoljno jako izraženi, u ne-aneurizmatском tipu ožiljka stanična apoptoza je prevladavala nad staničnom proliferacijom unutar granulacijskog tkiva, pokrećući tako mehanizam kojim se proces cijeljenja „čisti“ od upalnih stanica iz konačnog ožiljka (39, 40).

Istraživanja pokazuju da je u subakutnoj fazi infarkta apoptoza glavni način „čišćenja“ infarkta od granulacijskog tkiva (myoFb, makrofazi, endotelne stanice) (38). Naš rad je pokazao apoptozu u endotelnim stanicama, makrofazima i miofibroblastima ali ne i u miocitima u kroničnoj fazi cijeljenja infarkta. Pretpostavlja se da apoptoza u endotelnim stanicama služi da se što brže formira funkcionalni lumen i poprave defekti intime krvnih žila, dok apoptoza u upalnim stanicama sprječava oslobađanje upalnih citokina i proteaza koje bi dodatno oštetile tkivo. Apoptoza miofibroblasta imala bi funkciju spriječiti pretjerano odlaganje kolagena, koje bi moglo neprimjereno povećati krutost stjenke lijeve klijetke i uzrokovati zatajenje srca (39).

Eksperimentalno primjenjena blokada apoptoze kod srčanog infarkta u životinja, pokazala je oprečne rezultate. Neki istraživači su opisali smanjenje veličine infarkta nakon tog postupka, dok su druge skupine istraživača pokazale da takva blokada nije utjecala na veličinu infarkta (39, 40). Imajući u vidu gore navedenu tvrdnju i malen broj apoptoza u oba tipa ožiljka, smatram da blokiranje apoptoze sedam tjedana nakon infarkta ne bi imalo pozitivnog utjecaja na parametre srčane funkcije. Naime, blokiranjem apoptoze ne bi se „spasili kardiomiociti“ jer apoptoza u njima nismo nađena, a sprječavanje apoptoze u granulacijskom tkivu moglo bi uzrokovati dodatno samo-oštećenje tkiva enzimima iz upalnih stanica.

#### **Nezrele (matične) nestin pozitivne stanice:**

U našem smo istraživanju primjenili i nestin koji pripada intermedijalnim filamentima, a javlja se u razvojnim fazama i staničnoj diferencijaciji mnogih tkiva kao što su mišićno i živčano tkivo, testisi i zubi (36). Njegova prisutnost dokazana je u zoni infarkta i graničnoj zoni u stanicama koje se diferenciraju, ali se njegov izražaj postupno smanjuje i

zamjenjuju ga drugi intermedijalni filamenti (npr. vimentin) kako diferencijacija napreduje. Scobiala i suradnici smatraju da je nestin idealan biomarker za praćenje regeneracije nakon infarkta miokarda jer se pomoću njega može pratiti aktivnost srčanih matičnih stanica. Pregledavanjem zone ožiljka i peri-infarktne zone kod ne-aneurizmatkog ožiljka, u obje je nađena prisutnost nestin pozitivnih stanica. Kod aneurizmatkog tipa ožiljka nestin pozitivne stanice nađene su samo u peri-infarktnoj zoni i to na mjestima kontakta s nekrotičnom zonom i unutar novostvorenih krvnih žila. I drugi su autori u području infarkta imunohistokemijski dokazali prisutnost nestina u endotelnim stanicama, fibroblastima i miofibroblastima (34). U novije vrijeme opisana je subpopulacija nestin-pozitivnih stanica koje pripadaju srčanim matičnim stanicama (34-36), a aktiviraju se nakon ozljede srčanog mišića i imaju široku mogućnost diferencijacije i ograničenu sposobnost dijeljenja (33). Srčane matične stanice u kulturi stanica razvijaju se u miofibroblaste, fibroblaste i živčane stanice, a u novije vrijeme izolirane su srčane matične stanice koje se u kulturi stanica mogu razviti i u miocite (36). Wiese i suradnici pokazali su diferencijaciju tih matičnih stanica u astrogliju, Schwannove stanice te neurone, u slučaju izloženosti većim dozama NGF-a (neurotrophic growth factor) (33). Kad se nađu u području ožiljka infarkta, opisuju se kao okrugle ili vretenaste stanice, koje imaju visok omjer jezgre naprema citoplazmi. Matične stanice koje su lokalizirane u peri-infarktnoj zoni, kolokalizirane su s nestinom u 45-68% slučajeva (36). U ne-infarciranom dijelu miokarda i u zdravom srcu nije pronađena kolokalizacija srčanih matičnih stanica s nestinom. Pojava nestina u srčanim matičnim stanicama, zajedno s vretenastim izgledom stanice znak su početka procesa diferencijacije. U ovom istraživanju takav vretenasti izgled nestin pozitivnih stanica, bio je čest nalaz u ne-aneurizmatkom tipu ožiljka. Orlić

i suradnici su primjenom srčanih matičnih stanica u krvotok štakora utvrdili da se one mobiliziraju na području infarkta te da smanjuju konačnu veličinu infarkta za 10-15%. Zaključili su da izvanstanični milie ožiljka privlači matične stanice koje se eksperimentalno apliciraju u krvotok (57).

U ovom je istraživanju kod aneurizmatškog tipa ožiljka, broj nestin pozitivnih stanica bio premalen da bi uspješno zacijelio infarkt, te smatram da terapija matičnim stanicama ostaje kao opcija liječenja u kroničnoj fazi kod srca koje imaju komplikaciju ciljenja kao što je aneurizma. Stoga i dalje ostaje otvoreno pitanje jesu li srčane matične stanice jedine preko kojih se događa regeneracija ožiljka ili na mjesto infarkta dolaze i matične stanice kojima je podrijetlo u koštanoj srži.

#### **Stanice koje sudjeluju u živčanoj opskrbi ožiljka:**

Podvezivanje koronarne arterije uzrokuje potpunu denervaciju u području miokarda distalno od mjesta podvezivanja. U kroničnoj fazi infarkta potpuna denervacija perzistira u području nekrotične zone (aneurizmatški tip cijeljenja), i u području gustog vezivnog ožiljka (ne-aneurizmatški tip cijeljenja). Javlja se i regionalna hiperinervacija u perivaskularnim područjima u graničnim zonama, što se slaže s prethodnim istraživanjima (58). Iz literature je vidljivo da je područje infarkta i granične zone u svim fazama cijeljenja bilo bez parasimpatičkih i osjetnih neurona i njihovih vlakana. Pojava simpatičkih vlakana i neurona prethodno su opisani u graničnoj zoni počevši od 4 post-infarktne dane (44). U rastanju simpatičkih vlakana uvijek prethodi pojava upalnih stanica na tom mjestu (lučenje NGF-a -neuroal growth factor). Visoka doza NGF-a na mjestu hiperinervacije odmah nakon infarkta uzrokovana je oslobađanjem iz ozljeđenih stanica. Nakon toga njegovu sintezu pruzimaju makrofazi, da bi u subakutnoj fazi i ostale

ne-neuronalne stanice kao što su fibroblasti i miofibroblasti nastavili njegovu proizvodnju (45). Drapeu i suradnici su potvrdili da se paralelno s cijeljenjem ožiljka, na njegovim rubnim dijelovima javljaju živčane stanice i TH (tirozin hidroksilaza) pozitivna vlakna. Simpatička vlakna urastaju iz neoštećenih vlakana u ne-infarciranom dijelu miokarda, kao što je opisano u radu Jianga i suradnika iz 2007. (59). Simpatičke stanice (TH imunoreaktivne) koje su uočene u području hiperinervacije, a nisu imale akson ni dendrite, prethodno su opisane kao SIF (small intensely fluorescent cells) (50, 60). Za njih je karakteristična prisutnost TH-a (tirozin hidroksilaze) pozitiviteta u obliku granula u citoplazmi ili perinuklearno (36, 50). One su se u ovom istraživanju nalazile samo u graničnoj zoni obaju tipova infarkta, u područjima gdje je bilo mnoštvo miofibroblasta i makrofaga (44).

Zone regionalne hiperinervacije bile su površinom male u usporedbi s velikim zonama denervacije, kako u literaturi tako i u ovom istraživanju. Preteče živčanih stanica kao i simpatička vlakna u zonama hiperinervacije mogu biti uzrok malignih aritmija koje nastaju nakon srčanog infarkta (44). To je bio predmet mnogih istraživanja i zajedničko je mišljenje da su aritmije uzrokovane ovim fenomenom odgovorne za mnoge nagle smrti, koje se javljaju nekoliko dana do nekoliko tjedana nakon infarkta. Provedena su i istraživanja u kojima se djelovalo na smanjenje hiperinervacije putem lijekova. Naime, primjena lijekova iz skupine  $\beta$ -blokatora (59, 61), statina (43) pa čak i glukokortikoida (62) značajno je smanjila površinu hiperinervacije, te se u tih životinja u daljnjem tijeku oporavka našla i manja pojavnost svih tipova aritmija. Ovakav tip terapije je značajan u akutnim i subakutnim fazama cijeljenja, dok je u našem slučaju (u kroničnoj fazi infarkta) upitna zbog malog broja simpatičkih vlakana i SIF stanica.

Proučavajući proliferaciju, apoptozu, diferencijaciju, reparaciju i reinervaciju kod dvaju različitih tipova cijeljenja infarkta zaključujemo da se na dobro zacijeljeni tip ožiljka u kroničnoj fazi (ne-aneurizmatički ožiljak) ne može utjecati nikakvim terapijskim procedurama (terapija matičnim stanicama, blokadom apoptoze ili terapijom  $\beta$ -blokatorima i statinima). Nasuprot tome, ožiljak s kasnom komplikacijom u obliku aneurizme, kasni u cijeljenju i nalazi se u subakutnoj fazi te bi se moglo pretpostaviti da bi terapija matičnim stanicama pomogla reparaciju ožiljka povećavanjem područja zona invaginacije u nekrotičnu zonu. Eventualnim prožimanjem cijele nekrotične zone, formirao bi se funkcionalan ožiljak koji bi zauzimao manju površinu lijeve klijetke. Smatram da su za terapiju  $\beta$ -blokatorima i statinima u kroničnoj fazi cijeljenja potrebna daljnja istraživanja, jer u ovom istraživanju nisu zapažena velika područja hiperinervacije na koja bi ovi lijekovi djelovali. Kako u kroničnoj fazi infarkta nema apoptoze kardiomiocita, gotovo je sigurno da blokada apoptoze ne bi imala učinak na veličinu infarkta i srčanu funkciju.

**Nedostaci studije:** Srčana građa i funkcija vrlo su slični kod sisavaca te je proučavanje životinjskih modela pomoglo u razvijanju prevencije i terapije srčanih bolesti u ljudi. Nedostatak našeg pokusa jest što smo podvezali zajedno arteriju i venu, a to nije slučaj kod nastanka ljudskih infarkata. Također relativni nedostatak primjenjivosti studije na čovjeka jest u tome što u čovjeka (npr. kod embolije) postoji manja vjerojatnost naglog nastanka infarkta, a veća je vjerojatnost da se infarkt razvije kao posljedica dugotrajnih promjena u koronarnim krvnim žilama. Kako je ova dizertacija rađena na mladim štakorima nije postojao komorbiditet čest kod koronarnih incidenata koji čine: dijabetes, hipertenzija te hiperlipidemija.

## 6. ZAKLJUČCI

1. Aneurizmatički tip ožiljka ima veći broj stanica od ne-aneurizmatičkog tipa ožiljka ( $13.74 \pm 0.52$  vs  $7.165 \pm 0.21$ ,  $p < 0.0001$ ) te se može reći da se nalazi u subakutnoj fazi cijeljenja, za razliku od ne-aneurizmatičkog tipa ožiljka koji je u kroničnoj fazi cijeljenja.

2. Razlike u proporciji  $\alpha$ -SMA pozitivnih stanica između dvaju tipova ožiljaka najznačajnije su:

- u zonama ožiljka u užem smislu (središnjim zonama) gdje u nekrotičnoj zoni aneurizmatičkog ožiljka nema stanica, dok u središnjoj (miofibroblastnoj) zoni ne-aneurizmatičkog ožiljka 6 od 10 stanica je  $\alpha$ -SMA pozitivno.
- U ne-aneurizmatičkom tipu ožiljka postoji razlika u proporciji  $\alpha$ -SMA pozitivnih stanica između zone ožiljka u užem smislu (miofibroblastne zone) i peri-infarktne zone ( $63.85 \pm 7.13$  vs.  $41.54 \pm 6.32$ ,  $p < 0.001$ ).
- U aneurizmatičkom tipu ožiljka nađena je razlika unutar peri-infarktne zone karakterizirana većom proporcijom  $\alpha$ -SMA pozitivnih stanica u zonama invaginacije u nekrotično tkivo, za razliku od dijelova koji se ne invaginiraju ( $42.43 \pm 8.83$  vs.  $24.73 \pm 1.81$ ,  $p < 0.001$ ).

3. U aneurizmatičkom tipu ožiljka, apoptotske stanice pronađene su u graničnoj zoni, a u ne-aneurizmatičkom ožiljku nalaze se u sve tri zone (aktivan proces 'čišćenja' od upalnih stanica). Raspodjela proliferacije je obrnuta.

4. Nezrele nestin pozitivne stanice nađene su u većem broju unutar zona invaginacije peri-infarktne zone u nekrotičnu zonu aneurizmatičkog ožiljka, dok se u ne-aneurizmatičkom ožiljku nađene pojedinačne stanice unutar svih zona.

5. Razlike u procesu reinervacije između dvaju skupina ožiljaka nisu utvrđene.



## 7. SAŽETAK

Mehanizmi srčane regeneracije analizirani su nakon transmuralnog srčanog infarkta u štakorskim srcima primjenom imunohistokemijske metode za protutijela na  $\alpha$ -SMA, kaspazu-3, Ki-67, PGP 9.5, TH i nestin. Sedam tjedana nakon izazivanja srčanog infarkta, dva različita procesa cijeljenja otkrivena su u štakorskim srcima s i bez aneurizmatkog izbočenja stjenke lijeve klijetke. Osim stanjenja stjenke, u oba tipa ožiljka nađene su tri zone: središnja zona, peri-infarktne zona i granična zona prema zdravom tkivu. Kod aneurizmatkog tipa ožiljka središnja zona je bila nekrotična, dok je u ne-aneurizmatkom ožiljku ona bila zamijenjena dobro formiranim vezivom i miofibroblastima. Apoptotske kaspaza-3 pozitivne stanice nađene su u graničnoj zoni aneurizmatkog ožiljka, dok su kod ne-aneurizmatkog ožiljka nađene unutar svih zona. Proliferirajuće Ki-67 pozitivne stanice pokazivale su obrnutu raspodjelu u odnosu na apoptotske stanice. Određivanjem postotka  $\alpha$ -SMA pozitivnih stanica, dokazana je prisutnost 60%  $\alpha$ -SMA pozitivnih stanica u središnjoj zoni i 30% u peri-infarktnoj zoni ne-aneurizmatkog ožiljka. U aneurizmatkom ožiljku, 39% miofibroblasta nađeno je u peri-infarktnoj zoni unutar područja invaginacije u nekrotično tkivo, naspram 19% u ne-invaginiranom dijelu. Nisu nađene razlike u broju i raspodjeli TH i PGP 9.5 pozitivnih stanica unutar ove dvije grupe ožiljaka. Nestin pozitivne stanice nađene su u oba tipa ožiljka ali s različitim rasporedom unutar zona. Navedeni rezultati upućuju da je sedam tjedana nakon infarkta cijeljenje srčanog infarkta kod aneurizmatkog tipa ožiljka u subakutnoj fazi, dok je cijeljenje u ne-aneurizmatkom ožiljku u kroničnoj fazi. Histološke razlike u načinu cijeljenja mogu biti važne zbog procjene funkcionalnih svojstava srčane stjenke i prognoze za oporavak.

## **8. SUMMARY: Histological differences in healing following experimental transmural infarction in rats**

Mechanisms of cardiac regeneration following a transmural myocardial infarction were analysed in rat hearts using immunohistochemistry for  $\alpha$ -SMA, caspase-3, Ki-67, PGP 9.5, TH and nestin markers. Seven weeks after experimental myocardial infarction, two different types of healing processes were revealed: with and without aneurysmatic bulging of the left ventricular wall. Besides thinning of the ventricular wall, three distinct zones characterized both types of scars: the central scar zone, the peri-infarct zone and the border zone. The presence of a central necrotic zone was found inside the aneurysmatic wall, while connective tissue with myofibroblasts was found in the same zone within non-bulging wall. Apoptotic caspase-3 positive cells were found in the granulation tissue of the border zone in aneurysmatic scar, while in non-bulging scar they characterized all three zones. Proliferating Ki-67 positive cells displayed reverse expression pattern compared to apoptotic cells. Quantification of  $\alpha$ -SMA positive cells revealed 60%  $\alpha$ -SMA positive cells inside the central part of the non-bulging scar zone but only 30% in the peripheral part. The aneurysmatic scar had 39% of myofibroblasts distributed in invaginating areas of peri-infarct zone, versus 19% in non-invaginating areas. The difference in number or distribution of TH and PGP 9.5 positive cells in these two groups was not found. Nestin positive cells were detected in both types of scars, but with distinctly different distribution. These results suggest that even seven weeks after myocardial infarction, the healing processes in non-bulging scars are in chronic phase, while aneurysmatic scars are still in subacute phase. Histological differences in scar healing appear to be important for functional properties of the heart wall and have prognostic value in heart recovery prognosis.

## 9. LITERATURA


1. Bradamante Ž, Kostović-Knežević L. Osnove histologije : udžbenik i atlas. Tenth ed. Janqueira LC, Carneiro J, editors. Zagreb: Školska knjiga; 2005.
2. Krmpotić-Nemanić J, Marušić A. Anatomija čovjeka. 2. ed. Zagreb: Medicinska naklada; 2007.
3. Ter Horst GJ, Hautvast RW, De Jongste MJ, Korf J. Neuroanatomy of cardiac activity-regulating circuitry: a transneuronal retrograde viral labelling study in the rat. *Eur J Neurosci.* 1996 Oct;8(10):2029-41.
4. Armour JA. Potential clinical relevance of the 'little brain' on the mammalian heart. *Exp Physiol.* 2008 Feb;93(2):165-76.
5. Armour JA. Cardiac neuronal hierarchy in health and disease. *Am J Physiol Regul Integr Comp Physiol.* 2004 Aug;287(2):R262-71.
6. Pardini BJ, Lund DD, Schmid PG. Organization of the sympathetic postganglionic innervation of the rat heart. *J Auton Nerv Syst.* 1989 Dec;28(3):193-201.
7. Kukanova B, Mravec B. Complex intracardiac nervous system. *Bratisl Lek Listy.* 2006;107(3):45-51.
8. Kosta V, Guic MM, Aljinovic J, Sapunar D, Grkovic I. Immunohistochemical characteristics of neurons in nodose ganglia projecting to the different chambers of the rat heart. *Auton Neurosci.* 2010 Jun 24;155(1-2):33-8.
9. Guic MM, Kosta V, Aljinovic J, Sapunar D, Grkovic I. Characterization of spinal afferent neurons projecting to different chambers of the rat heart. *Neurosci Lett.* 2010 Jan 29;469(3):314-8.
10. Hopkins DA, Armour JA. Ganglionic distribution of afferent neurons innervating the canine heart and cardiopulmonary nerves. *J Auton Nerv Syst.* 1989 Apr;26(3):213-22.
11. WHO. Death and DALY estimates by cause. Geneva2004.
12. Damjanov I, Jukić S, Nola M. Patologija. 3. ed. Zagreb: Medicinska naklada; 2010.
13. Mirić D, Giunio L, Vuković I. Koronarna bolest. Split: Hrvatsko kardiološko društvo- ogranak Split; 2006.
14. Guyton AC, Hall JE, Taradi SK, Andreis I. Medicinska fiziologija: udžbenik: Medicinska naklada; 2006.
15. Gamulin S, Marušić M, Kovač Z. Patofiziologija. 7. ed. Zagreb: Medicinska naklada; 2011.
16. Fishbein MC, Maclean D, Maroko PR. The histopathologic evolution of myocardial infarction. *Chest.* 1978 Jun;73(6):843-9.
17. Braunwald E, Antman EM, Beasley JW, Califf RM, Cheitlin MD, Hochman JS, et al. ACC/AHA guideline update for the management of patients with unstable angina and non-ST-segment elevation myocardial infarction--2002: summary article: a report of the American College of Cardiology/American Heart Association Task Force on Practice Guidelines (Committee on the Management of Patients With Unstable Angina). *Circulation.* 2002 Oct 1;106(14):1893-900.
18. Van de Werf F, Bax J, Betriu A, Blomstrom-Lundqvist C, Crea F, Falk V, et al. Management of acute myocardial infarction in patients presenting with persistent ST-segment elevation: the Task Force on the Management of ST-Segment Elevation Acute

- Myocardial Infarction of the European Society of Cardiology. *Eur Heart J*. 2008 Dec;29(23):2909-45.
19. Wijns W, Vatner SF, Camici PG. Hibernating myocardium. *N Engl J Med*. 1998 Jul 16;339(3):173-81.
  20. Fishbein MC, Maclean D, Maroko PR. Experimental myocardial infarction in the rat: qualitative and quantitative changes during pathologic evolution. *Am J Pathol*. 1978 Jan;90(1):57-70.
  21. Pfeffer MA, Pfeffer JM, Fishbein MC, Fletcher PJ, Spadaro J, Kloner RA, et al. Myocardial infarct size and ventricular function in rats. *Circ Res*. 1979 Apr;44(4):503-12.
  22. Oh YS, Thomson LE, Fishbein MC, Berman DS, Sharifi B, Chen PS. Scar formation after ischemic myocardial injury in MRL mice. *Cardiovasc Pathol*. 2004 Jul-Aug;13(4):203-6.
  23. Virag JA, Rolle ML, Reece J, Hardouin S, Feigl EO, Murry CE. Fibroblast growth factor-2 regulates myocardial infarct repair: effects on cell proliferation, scar contraction, and ventricular function. *Am J Pathol*. 2007 Nov;171(5):1431-40.
  24. Yildirim A, Soylu O, Dagdeviren B, Eksik A, Tezel T. Sympathetic overactivity in patients with left ventricular aneurysm in early period after anterior myocardial infarction: does sympathetic activity predict aneurysm formation? *Angiology*. 2007 Jun-Jul;58(3):275-82.
  25. Davies MJ. Ischaemic ventricular aneurysms: true or false? *Br Heart J*. 1988 Aug;60(2):95-7.
  26. Sakaguchi G, Young RL, Komeda M, Yamanaka K, Buxton BF, Louis WJ. Left ventricular aneurysm repair in rats: structural, functional, and molecular consequences. *J Thorac Cardiovasc Surg*. 2001 Apr;121(4):750-61.
  27. Castagnino HE, Toranzos FA, Milei J, Weiss V, Beigelman R, Sarchi MI, et al. Preservation of the myocardial collagen framework by human growth hormone in experimental infarctions and reduction in the incidence of ventricular aneurysms. *Int J Cardiol*. 1992 Apr;35(1):101-14.
  28. Mallory G, White P, J S-S. The speed of healing of myocardial infarction: A study of the pathologic anatomy in seventy-two cases. *Am Heart J*. 1939;18(6):647-71.
  29. Sun Y, Weber KT. Infarct scar: a dynamic tissue. *Cardiovasc Res*. 2000 May;46(2):250-6.
  30. Virag JI, Murry CE. Myofibroblast and endothelial cell proliferation during murine myocardial infarct repair. *Am J Pathol*. 2003 Dec;163(6):2433-40.
  31. Sawhney N, Hall PA. Ki67--structure, function, and new antibodies. *J Pathol*. 1992 Oct;168(2):161-2.
  32. Michalczyk K, Ziman M. Nestin structure and predicted function in cellular cytoskeletal organisation. *Histol Histopathol*. 2005 Apr;20(2):665-71.
  33. Wiese C, Rolletschek A, Kania G, Blyszczuk P, Tarasov KV, Tarasova Y, et al. Nestin expression--a property of multi-lineage progenitor cells? *Cell Mol Life Sci*. 2004 Oct;61(19-20):2510-22.
  34. Scobioala S, Klocke R, Kuhlmann M, Tian W, Hasib L, Milting H, et al. Up-regulation of nestin in the infarcted myocardium potentially indicates differentiation of resident cardiac stem cells into various lineages including cardiomyocytes. *Faseb J*. 2008 Apr;22(4):1021-31.

35. El-Helou V, Dupuis J, Proulx C, Drapeau J, Clement R, Gosselin H, et al. Resident nestin+ neural-like cells and fibers are detected in normal and damaged rat myocardium. *Hypertension*. 2005 Nov;46(5):1219-25.
36. Drapeau J, El-Helou V, Clement R, Bel-Hadj S, Gosselin H, Trudeau LE, et al. Nestin-expressing neural stem cells identified in the scar following myocardial infarction. *J Cell Physiol*. 2005 Jul;204(1):51-62.
37. Samali A, Zhivotovsky B, Jones D, Nagata S, Orrenius S. Apoptosis: cell death defined by caspase activation. *Cell Death Differ*. 1999 Jun;6(6):495-6.
38. Takemura G, Ohno M, Hayakawa Y, Misao J, Kanoh M, Ohno A, et al. Role of apoptosis in the disappearance of infiltrated and proliferated interstitial cells after myocardial infarction. *Circ Res*. 1998 Jun 15;82(11):1130-8.
39. Yaoita H, Ogawa K, Maehara K, Maruyama Y. Apoptosis in relevant clinical situations: contribution of apoptosis in myocardial infarction. *Cardiovasc Res*. 2000 Feb;45(3):630-41.
40. Takemura G, Fujiwara H. Role of apoptosis in remodeling after myocardial infarction. *Pharmacol Ther*. 2004 Oct;104(1):1-16.
41. Gabbiani G. Evolution and clinical implications of the myofibroblast concept. *Cardiovasc Res*. 1998 Jun;38(3):545-8.
42. Campbell LK, Thomas JR, Lamps LW, Smoller BR, Folpe AL. Protein gene product 9.5 (PGP 9.5) is not a specific marker of neural and nerve sheath tumors: an immunohistochemical study of 95 mesenchymal neoplasms. *Mod Pathol*. 2003 Oct;16(10):963-9.
43. Lee TM, Chen CC, Lin MS, Chang NC. Effect of endothelin receptor antagonists on ventricular susceptibility in postinfarcted rats. *Am J Physiol Heart Circ Physiol*. 2008 Apr;294(4):H1871-9.
44. Hasan W, Jama A, Donohue T, Wernli G, Onyszchuk G, Al-Hafez B, et al. Sympathetic hyperinnervation and inflammatory cell NGF synthesis following myocardial infarction in rats. *Brain Res*. 2006 Dec 8;1124(1):142-54.
45. Wernli G, Hasan W, Bhattacharjee A, van Rooijen N, Smith PG. Macrophage depletion suppresses sympathetic hyperinnervation following myocardial infarction. *Basic Res Cardiol*. 2009 Nov;104(6):681-93.
46. Verrier RL, Kwaku KF. Frayed nerves in myocardial infarction: the importance of rewiring. *Circ Res*. 2004 Jul 9;95(1):5-6.
47. Huikeshoven M, van den Brink A, Beek JF. Alternative surgical exposure of the rat heart in vivo using a simple abdominal approach. *Eur Surg Res*. 2000;32(6):368-73.
48. Saraga-Babic M, Bazina M, Vukojevic K, Bocina I, Stefanovic V. Involvement of pro-apoptotic and anti-apoptotic factors in the early development of the human pituitary gland. *Histol Histopathol*. 2008 Oct;23(10):1259-68.
49. Vukojevic K, Skobic H, Saraga-Babic M. Proliferation and differentiation of glial and neuronal progenitors in the development of human spinal ganglia. *Differentiation*. 2009 Sep-Oct;78(2-3):91-8.
50. Richardson RJ, Grkovic I, Anderson CR. Immunohistochemical analysis of intracardiac ganglia of the rat heart. *Cell Tissue Res*. 2003 Dec;314(3):337-50.
51. Miura T, Shizukuda Y, Ogawa S, Ishimoto R, Iimura O. Effects of early and later reperfusion on healing speed of experimental myocardial infarct. *Can J Cardiol*. 1991 Apr;7(3):146-54.

52. Frangogiannis NG, Michael LH, Entman ML. Myofibroblasts in reperfused myocardial infarcts express the embryonic form of smooth muscle myosin heavy chain (SMemb). *Cardiovasc Res.* 2000 Oct;48(1):89-100.
53. Jugdutt BI, Joljart MJ, Khan MI. Rate of collagen deposition during healing and ventricular remodeling after myocardial infarction in rat and dog models. *Circulation.* 1996 Jul 1;94(1):94-101.
54. Gottlieb RA, Burleson KO, Kloner RA, Babior BM, Engler RL. Reperfusion injury induces apoptosis in rabbit cardiomyocytes. *J Clin Invest.* 1994 Oct;94(4):1621-8.
55. Fliss H, Gattinger D. Apoptosis in ischemic and reperfused rat myocardium. *Circ Res.* 1996 Nov;79(5):949-56.
56. Latif N, Khan MA, Birks E, O'Farrell A, Westbrook J, Dunn MJ, et al. Upregulation of the Bcl-2 family of proteins in end stage heart failure. *J Am Coll Cardiol.* 2000 Jun;35(7):1769-77.
57. Orlic D, Kajstura J, Chimenti S, Jakoniuk I, Anderson SM, Li B, et al. Bone marrow cells regenerate infarcted myocardium. *Nature.* 2001 Apr 5;410(6829):701-5.
58. Cao JM, Fishbein MC, Han JB, Lai WW, Lai AC, Wu TJ, et al. Relationship between regional cardiac hyperinnervation and ventricular arrhythmia. *Circulation.* 2000 Apr 25;101(16):1960-9.
59. Jiang H, Lu Z, Yu Y, Zhao D, Yang B, Huang C. Relationship between sympathetic nerve sprouting and repolarization dispersion at peri-infarct zone after myocardial infarction. *Auton Neurosci.* 2007 Jul 31;134(1-2):18-25.
60. Armour JA. Myocardial ischaemia and the cardiac nervous system. *Cardiovasc Res.* 1999 Jan;41(1):41-54.
61. Du XJ, Cox HS, Dart AM, Esler MD. Sympathetic activation triggers ventricular arrhythmias in rat heart with chronic infarction and failure. *Cardiovasc Res.* 1999 Sep;43(4):919-29.
62. El-Helou V, Proulx C, Gosselin H, Clement R, Mimee A, Villeneuve L, et al. Dexamethasone treatment of post-MI rats attenuates sympathetic innervation of the infarct region. *J Appl Physiol.* 2008 Jan;104(1):150-6.

## 10. ŽIVOTOPIS



### OBRAZOVANJE:

1994-1998. V. gimnazija Vladimir Nazor u Splitu

1998-2004. Medicinski fakultet Sveučilišta u Splitu

2004-2006. Poslijediplomski znanstveni doktorski studij Klinička medicina na Medicinskom fakultetu Sveučilišta u Splitu

### NASTAVNI RAD:

2008-2010. Izvođenje nastave iz predmeta Anatomija i izbornog predmeta Radiološka anatomija za studente svih smjerova na Medicinskom fakultetu u Splitu

### RADNO ISKUSTVO:

2004-2005. Pripravnički staž u Kliničkoj bolnici Split

2006. Državni ispit

2006-2008. Liječnik pri Domu zdravlja Splitsko-dalmatinske županije

2008-2010. Asistent na Katedri za anatomiju Medicinskog fakulteta u Splitu

2010- Specijalizant fizikalne medicine i rehabilitacije KBC-a Split

### IZVORNI ZNANSTVENI I PREGLEDNI RADOVI U CC ČASOPISIMA

1. Košta, Vana; Marinović Guić, Maja; **Aljinović, Jure**; Čarić, Ana; Grković, Ivica. The influence of exercise on morphological and neurochemical properties of neurons in rat nodose ganglia. // Neuroscience letters. 490 (2011.), 1; 36-40.

2. Vlak, Tonko; Kaštelan, Darko; Lozo, Petar; **Aljinović, Jure**; Gradišer, Marina; Mijić, Šime; Nikolić, Tatjana; Miškić, Blaženka; Car, Dolores; Tajšić, Gordana; Dušek, Tina; Jajić, Zrinka; Grubišić, Frane; Poljičanin, Tamara; Bakula, Miro; Džubur, Feđa; Strižak-Ujević, Matilda; Kadojić, Mira; Radman, Maja; Vugrinec, Maja; Kuster, Željka; Pekez, Marijeta; Radović, Endi; Labar, Ljubica; Crnčević-Orlić, Željka; Koršić, Mirko.

Monthly or weekly bisphosphonate? Evaluation of satisfaction in patients with postmenopausal osteoporosis using OPSAT-Q questionnaire during the BOOSTER study in Croatia.. // *Clinical rheumatology*. 11 (2011); 1320-1320.

3. **Aljinović, Jure**; Vukojević, Katarina; Košta, Vana; Guić Marinović, Maja; Saraga-Babić, Mirna; Grković, Ivica.  
Histological differences in healing following experimental transmural infarction in rats. // *Histology and histopathology*. 25 (2010), 12; 1507-1517.

4. Košta, Vana; Marinović Guić, Maja; **Aljinović, Jure**; Sapunar, Damir; Grković, Ivica.  
Immunohistochemical characteristics of neurons in nodose ganglia projecting to the different chambers of the rat heart. // *Autonomic neuroscience: basic & clinical*. 155 (2010), 1-2; 33-38.

5. Marinović Guić, Maja; Košta, Vana; **Aljinović, Jure**; Sapunar, Damir; Grković, Ivica.  
Characterization of spinal afferent neurons projecting to different chambers of the rat heart. // *Neuroscience letters*. 469 (2010), 3; 314-318.

6. Novak, Katarina; **Aljinović, Jure**; Kostić, Sandra; Čapkun, Vesna; Novak Ribičić, Kristijana; Batinić, Tonći; Štula, Ivana; Puljak, Livia.  
Pain to Hospital Times After Myocardial Infarction in Patients from Dalmatian Mainland and Islands, Southern Croatia. // *Croatian medical journal*. 51 (2010), 5; 423-431.

7. Novak, Katarina; Mirić, Dino; Jurin, Ana; Vukojević, Katarina; **Aljinović, Jure**; Čarić, Ana; Marinović Guić, Maja; Poljičanin, Ana; Košta, Vana; Rako, Dalibora; Marušić, Ana; Marušić, Matko; Puljak, Livia.  
Awareness and use of evidence-based medicine databases and The Cochrane Library among physicians in Croatia. // *Croatian medical journal*. 51 (2010), 2; 157-164.

8. Poljičanin, Ana; Čarić, Ana; Vilović, Katarina; Košta, Vana; Marinović Guić, Maja; **Aljinović, Jure**; Grković, Ivica.  
Daily mini quizzes as means for improving student performance in anatomy course. // *Croatian Medical Journal*. 50 (2009), 1-3; 55-60.

#### POGLAVLJA U KNJIZI

1. Pešutić Pisac, Valdi; **Aljinović, Jure**.  
Uzroci nagle smrti u izvanbolničkim uvjetima utvrđeni obdukcijom // *Koronarna bolest / Mirić, Dinko ; Giunio, Lovel ; Vuković, Ivo (ur.)*.  
Split : Hrvatsko kardiološko društvo- ogranak Split, 2006. Str. 198-215.

#### PREVODILAŠTVO

1. *Anatomski vodič za vježbe snage / Vilović, Katarina (ur.)*.  
Zagreb : Medicinska naklada, 2009 (priručnik).



## KONGRESNA PRIOPĆENJA U OSTALIM ČASOPISIMA

1. Košta, V., Marinović Guić, M., **Aljinović, J.**, Čarić, A., Poljičanin, A., Vilović, K., Grković, I.  
Learning anatomical principles of basic clinical skills // *Anatomy 2010 ; 4 Suppl 1 / Akkin, Murat Salih ; Celik, Hakan Hamdi (ur.)*. - Istanbul : Deomed Medical Publishing, 2010.; p 40.
2. **Aljinović, J.**; Košta, V; Marinović Guić, M; Grković, I.  
The diaphragmatic, transabdominal surgical approach to the rat's heart is suitable for ligation of the left descending coronary artery // *Anatomy 2010 ; 4 Suppl 1 / Akkin, Murat Salih ; Celik, Hakan Hamdi (ur.)*.  
Istanbul : Deomed Medical Publishing, 2010. 45-45.
3. Grković, Ivica; Marinović Guić, Maja; Košta, Vana; **Aljinović, Jure**; Čarić, Ana; Poljičanin, Ana; Vilović, Katarina.  
Basic medical imaging training integrated in anatomy course: an added value // *Anatomy 2010 ; 4 Suppl 1 / Akkin, Murat Salih ; Celik, Hakan Hamdi (ur.)*.  
Istanbul : Deomed Medical Publishing, 2010. 40-40.
4. Marinović Guić, Maja; Košta, Vana; **Aljinović, Jure**; Grković, Ivica.  
Age-related changes in cardiac spinal afferent neurons // *Anatomy 2010 ; 4 Suppl 1 / Akkin, Murat Salih ; Celik, Hakan Hamdi (ur.)*.  
Istanbul : Deomed Medical Publishing, 2010. 74-74.

## SAŽECI U ZBORNICIMA SKUPOVA

1. Košta, Vana; Marinović Guić, Maja; **Aljinović, Jure**; Grković, Ivica.  
Immunohistochemical diversity of vagal afferent neurons in the rat heart
2. Pešutić-Pisac, Valdi; **Aljinović, Jure**.  
The etiology of sudden death during the period from 2000 to 2005 found in coroners autopsies.