

Izražaj profibrotičkih biljega u vezivnom tkivu oboljelih od sindroma karpalnog tunela i Dupuytrenove kontrakture

Tripković, Ivo

Doctoral thesis / Disertacija

2024

Degree Grantor / Ustanova koja je dodijelila akademski / stručni stupanj: **University of Split, School of Medicine / Sveučilište u Splitu, Medicinski fakultet**

Permanent link / Trajna poveznica: <https://um.nsk.hr/um:nbn:hr:171:790335>

Rights / Prava: [In copyright](#)/[Zaštićeno autorskim pravom.](#)

Download date / Datum preuzimanja: **2024-07-17**



Repository / Repozitorij:

[MEFST Repository](#)



SVEUČILIŠTE U SPLITU

MEDICINSKI FAKULTET

Ivo Tripković

IZRAŽAJ PROFIBROTIČNIH BILJEGA U VEZIVNOM TKIVU OBOLJELIH OD
SINDROMA KARPALNOG TUNELA I DUPUYTRENOVE KONTRAKTURE

DOKTORSKA DISERTACIJA

U Splitu, 2024.

ZAHVALA

Zahvaljujem mentorici dr. sc. Snježani Mardešić, izv. prof. na pomoći i podršci tijekom izrade ove doktorske disertacije.

Posebnu zahvalnost izražavam dr. sc. Marinu Ogorevcu, dr. med. na njegovoj nesebičnoj pomoći.

Zahvaljujem djelatnicima Zavoda za plastičnu, rekonstruktivnu i estetsku kirurgiju KBC-a u Splitu i djelatnicima Zavoda za anatomiju, histologiju i embriologiju na potpori koju su mi pružili.

Na kraju zahvaljujem svojim roditeljima, koji su me usmjeravali i podržavali i pretvorili u osobu kakva sam danas.

POPIS OZNAKA I KRATICA

ANOVA – analiza varijance (engl. *analysis of variance*)

CT – kompjuterizirana tomografija (engl. *computed tomography*)

CTGF – čimbenik rasta vezivnog tkiva (engl. *connective tissue growth factor*)

CTS – sindrom karpalnog tunela (engl. *carpal tunnel syndrome*)

DD – Dupuytrenova kontraktura (engl. *Dupuytren's disease*)

DNK – deoksiribonukleinska kiselina (engl. *deoxyribonucleic acid*)

DAF – tračci palmarne fascije zahvaćene DD-om (engl. *Dupuytren's Disease affected fascia*)

DAPI – 4',6'-diamidino-2-fenilindol (engl. *4',6'-diamidino-2-phenylindole*)

DUF – makroskopski neizmijenjena palmarna fascija bolesnika s DD-om (engl. *Dupuytren's Disease unaffected fascia*)

EMNG – elektromioneurografija

FGF – fibroblastni čimbenik rasta (engl. *fibroblast growth factor*)

FGFR – receptori fibroblastnog čimbenika rasta (engl. *fibroblast growth factor receptors*)

HE – hematoksilin i eozin (engl. *hematoxylin and eosin*)

IF – imunofluorescencijsko bojenje

Ki-67 – nuklearni protein Ki-67

MR – magnetska rezonancija

MTC – trikromno bojenje po Malloryju

RF – fleksorni retinakulum (lat. *retinaculum flexorum*)

RNK – ribonukleinska kiselina (engl. *ribonucleic acid*)

TGF- β – transformirajući čimbenik rasta β (engl. *transforming growth factor beta*)

UZ – ultrazvuk

Sadržaj

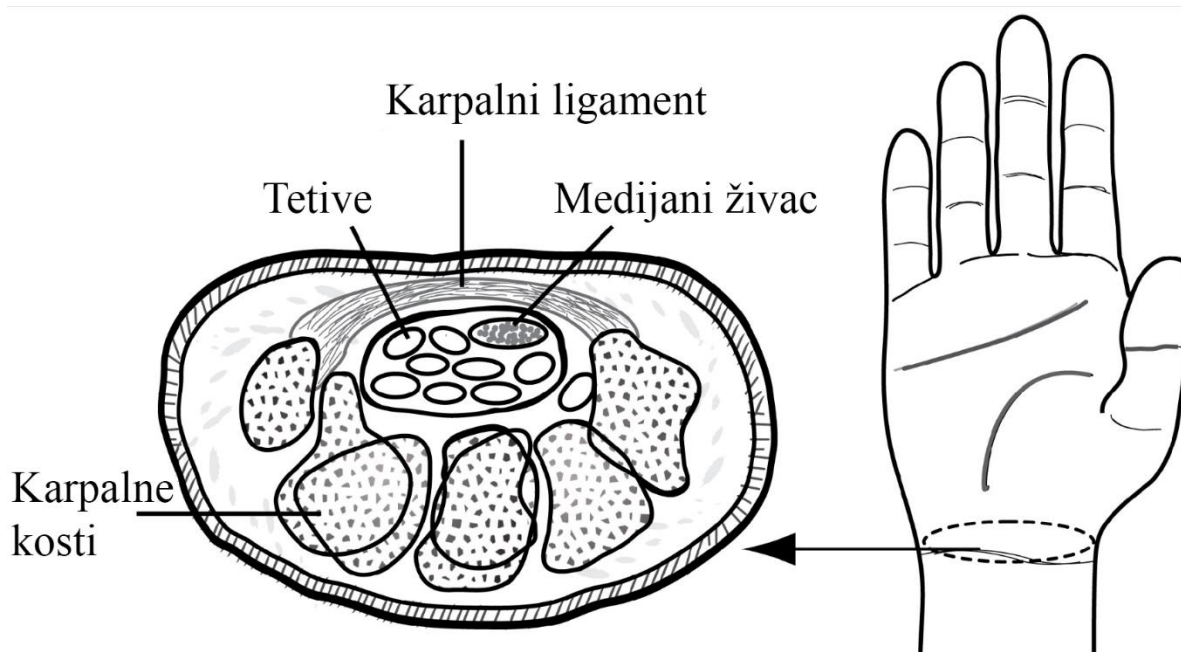
1. UVOD.....	1
1.1. Sindrom karpalnog tunela.....	2
1.1.1. Povijesne činjenice.....	2
1.1.2. Epidemiologija bolesti i čimbenici rizika.....	3
1.1.3. Etiopatogeneza bolesti.....	3
1.1.4. Klasifikacije bolesti.....	4
1.1.5. Klinička slika i simptomi.....	4
1.1.6. Dijagnoza.....	5
1.1.7. Diferencijalna dijagnoza.....	7
1.1.8. Liječenje.....	7
1.2. Dupuytrenova kontraktura.....	8
1.2.1. Povijesne činjenice.....	9
1.2.2. Epidemiologija i čimbenici rizika.....	9
1.2.3. Patofiziologija.....	10
1.2.4. Stadiji razvoja Dupuytrenove kontrakture.....	10
1.2.5. Simptomi.....	11
1.2.6. Klinička slika.....	12
1.2.7. Dijagnoza.....	12
1.2.8. Diferencijalna dijagnoza.....	12
1.2.9. Liječenje.....	13
1.2.10. Tijek i prognoza bolesti.....	16
1.3. Fibroza.....	17
1.3.1. Transformirajući čimbenik rasta β	18
1.3.2. Čimbenik rasta vezivnog tkiva.....	19
1.3.3. Receptori fibroblastnih čimbenika rasta.....	20
1.3.4. Sindekan-1.....	21
1.3.5. Ki-67.....	22
1.3.6. Fibroza u DD-u.....	23
1.3.7. Fibroza u CTS-u.....	23
2. HIPOTEZA.....	25
3. CILJ ISTRAŽIVANJA.....	27
4. MATERIJALI I METODE ISTRAŽIVANJA.....	29

4.1. Ispitanici.....	30
4.2. Bojenje uzoraka	30
4.3. Kvantitativna lančana reakcija polimeraze reverzne transkripcije.....	33
4.4. Analiza podataka.....	33
4.5. Statistička obrada podataka.....	34
5. REZULTATI.....	35
5.1. HE bojenje	36
5.2. MTC bojenje	38
5.3. Proliferacija stanica krvnih žila i vezivnog tkiva – izražaj Ki-67 i α -SMA.....	40
5.4. Kolokalizacija FGFR1-a i α -SMA-a u krvnim žilama i okolnom vezivnom tkivu.....	42
5.5. Kolokalizacija FGFR2-a i α -SMA-a u krvnim žilama i okolnom vezivnom tkivu.....	45
5.6. Kolokalizacija CTGF-a i α -SMA-a u krvnim žilama i okolnom vezivnom tkivu	47
5.7. Izražaj sindekana-1 u ekrinim žlijezdama znojnicama	50
5.8. Proliferacija ekrinih žlijezda znojnica, kolokalizacija Ki-67 i α -SMA-a.....	52
5.9. Izražaj FGFR1-a, FGFR2-a, CTGF-a i TGF- β -a u ekrinim žlijezdama znojnicama	52
5.9.1. Izražaj FGFR1-a.....	52
5.9.2. Izražaj FGFR2-a.....	53
5.9.3. Izražaj CTGF-a	53
5.9.4. Izražaj TGF- β -a.....	53
5.10. Diferencijalni izražaj FGFR1-a i FGFR2-a u vezivnom tkivu bolesnika oboljelih od CTS-a i DD-a.....	56
6. RASPRAVA	57
7. ZAKLJUČCI.....	62
8. LITERATURA	65
9. SAŽETAK	74
10. SUMMARY	76
11. ŽIVOTOPIS.....	79

1. UVOD

1.1. Sindrom karpalnog tunela

Sindrom karpalnog tunela (engl. *carpal tunnel syndrome*, CTS) najčešća je kompresivna neuropatija koja se manifestira ispadima u inervacijskom području medijanog živca. CTS nastaje kompresijom medijanog živca između fleksornog retinakuluma (lat. *retinaculum flexorum*, RF) s jedne strane te tetiva mišića fleksora šake i karpalnih kostiju s druge strane. Karpalni tunel zatvoreni je odjeljak kod kojeg uslijed povećanja volumena njegova sadržaja dolazi do povećanja tlaka. Uslijed toga dolazi do pritiska na medijani živac, kao i na njegove opskrbne krvne žile, što dovodi do ishemijskih promjena živca (1, 2). Kod duljeg trajanja bolesti (dugotrajne kompresije) dolazi do težeg oštećenja živca i produženog vremena oporavka nakon operativnog zahvata te se smanjuju izgledi uspješnog operacijskog liječenja.



Slika 1. Anatomija karpalnog tunela. (Preuzeto i prilagođeno iz Ando S, Loh PY. Convolutional Neural Network Approaches in Median Nerve Morphological Assessment from Ultrasound Images. *J. Imaging.* 2024; 10:13.

1.1.1. Povijesne činjenice

Sir James Paget 1854. godine prvi je opisao dva slučaja kompresije medijanog živca na zapešću. Jedan je nastao zbog ozljede u kojoj se žica omotala oko zapešća, a drugi kao posljedica frakture distalnog radijusa. U prvom je slučaju Paget amputirao šake, a za drugi je

slučaj preporučio udlagu za zglob. Povezanost patologije RF-a i kompresije medijanog živca uočili su i Pierre Marie i Charles Foix 1913. godine. Oni su opisali rezultate obdukcije 80-godišnjaka s obostranim CTS-om i predložili da bi rezanje RF-a bilo primjereno liječenje. Sir James Learmonth 1933. godine prikazao je metodu dekompresije živca na zapešću (3).

1.1.2. Epidemiologija bolesti i čimbenici rizika

Iako patogeneza još uvijek nije u potpunosti razjašnjena, poznati su čimbenici rizika za razvoj CTS-a. Prekomjerna tjelesna masa i starija životna dob utječu na pojavu CTS-a. Češće se javlja u žena nego u muškaraca, što bi moglo biti vezano za zapažanje da je karpalni tunel uži u osoba ženskog spola (4, 5). Edem ruku različite etiologije, npr. nakon mastektomije, uboda insekta ili kardiokirurških zahvata, može izazvati ovaj sindrom. Predisponirajući čimbenici za nastanak sindroma karpalnog tunela mogu biti i dugotrajni ponavljajući pokreti u ručnom zglobu koji mogu biti vezani za neka specifična zanimanja, kao što su vozači, daktilografi, poljoprivredni djelatnici i sl. (6, 7). CTS sve se češće javlja i u ljudi koji dugotrajno rade na računalima iako se još uvijek ne može smatrati profesionalnom bolešću (8). Određena medicinska stanja također mogu utjecati na pojavljivanje CTS-a, kao što su trudnoća, laktacija, menstrualni ciklus, oralna kontracepcijska sredstva, menopauza, hemodijaliza, degenerativne promjene na zglobovima, trauma ručnog zgloba, reumatoidni artritis, šećerna bolest, hipertireoidizam i akromegalija (9, 10). Procjenjuje se da 4-5 % svjetske populacije pati od ovog sindroma (4).

1.1.3. Etiopatogeneza bolesti

CTS kompresivna je neuropatija medijanog živca koja je histološki povezana s neupalnom fibrozom i zadebljanjem subsinovijalnog tkiva. Patogeneza CTS-a kompleksna je i uključuje kompresiju i trakciju medijanog živca u području karpalnog tunela i još nije u potpunosti razjašnjena (11). U karpalnom tunelu dolazi do porasta tlaka, što dovodi do kompresije vezivnog tkiva, oštećenja mikrocirkulacije i segmentne demijelinizacije medijanog živca. Te promjene dovode do poremećaja lokalne intraneuralne cirkulacije i povećanja propusnosti endoneuralnih kapilara uzrokujući edem endoneuralnih prostora (12). Kompresija i epineuralna adhezija dovode do ograničene mobilnosti medijanog živca te dolazi do oštećenja živca zbog ponavljane trakcije izazvane kretnjama ručnog zgloba. Kronično povećanje tlaka u karpalnom

tunelu izaziva redistribuciju komprimiranog tkiva uz naknadno istežanje epineurija i pridruženih vaskularnih struktura stvarajući edem u epineuriju, što pridonosi nastanku edema živca (13).

1.1.4. Klasifikacije bolesti

CTS se prema etiologiji klasificira kao idiopatski (bez poznatog uzroka) ili sekundarni (uzrokovan drugom bolesti). Iako razne bolesti mogu biti povezane s CTS-om, najčešće dijagnosticirani jest ipak idiopatski. CTS može biti akutan i kroničan. Akutni CTS posljedica je brzog i kontinuiranog porasta tlaka u karpalnom tunelu i najčešće je povezan s prijelomom radijusa. Kako bi se izbjeglo trajno oštećenje živca u akutnom CTS-u zbog prijeloma distalnog radijusa, važno ga je rano dijagnosticirati i liječiti. Akutni CTS može biti povezan i s opeklinama, koagulopatijom, lokalnom infekcijom te injekcijama. Kronični je oblik CTS-a češći i njegovi simptomi mogu trajati mjesecima. Međutim, gotovo je polovica kroničnih oblika CTS-a idiopatska, a u ostalim se slučajevima može utvrditi uzrok. Uzroci mogu biti upalni (npr. tenosinovitis), tumori (npr. lipomi, hemangiomi, ciste), trauma (npr. iščašenje jedne od karpalnih kostiju) i anatomske anomalije (npr. zadebljani RF, koštane abnormalnosti), kao i osteoartritis, reumatoidni artritis, amiloidoza i giht (1).

1.1.5. Klinička slika i simptomi

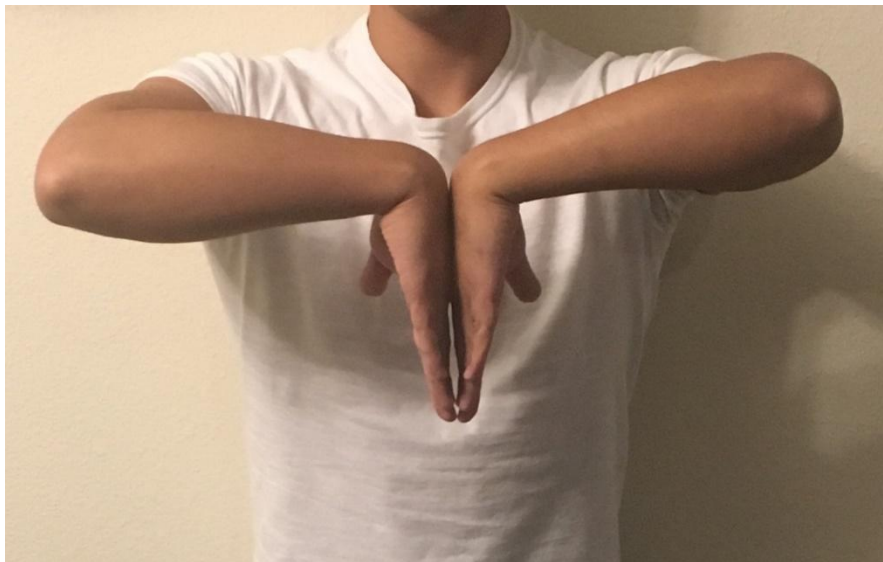Klinički simptomi CTS-a kategoriziraju se u tri stadija. U prvom stadiju bolesnik se budi noću uz parestezije i osjećaj otekline šake koja nije vidljiva. Simptomi se javljaju prvenstveno u području inervacije medijanog živca, a to su prva tri prsta s palmarne strane i radijalna polovica četvrtog prsta. Nakon trešnje ruke i promjene položaja šake simptomi nestaju. U drugom stadiju bolesnik osjeća simptome i tijekom dana, a osobito pri ponavljanim kretnjama šake i duljem zadržavanju šake u istom položaju. Bol i parestezije iz zahvaćenih prstiju mogu se širiti palmarnom stranom dlana prema ručnom zglobu i laktu. Treći je stadij najteži i javlja se kada je vidljiva hipotrofija ili atrofija tenara uz simptome prvog i drugog stadija. Bolesniku su otežane precizne radnje šakom. Nakon izvjesnog vremena bolesnik primjećuje nespretnost prilikom rada rukama i ispadanje predmeta iz ruku (14). U ovom stadiju CTS-a motorna su vlakna medijanog živca oštećena, što se očituje slabom abdukcijom i opozicijom palca.

Senzorna su živčana vlakna osjetljivija na kompresiju od motornih živčanih vlakana i zato u ranom stadiju CTS-a prevladavaju bol i parestezija šake. Provocirajući čimbenici jesu držanje ruku, odnosno šake u nepovoljnom položaju za vrijeme ležanja, a to je stisnuta šaka flektirana u ručnom zglobu, ponavljanje fleksije ručnog zgloba, podizanje ruku te vožnja i telefoniranje tijekom duljeg vremena (15, 16).

1.1.6. Dijagnoza

Dijagnoza se postavlja na temelju anamneze, kliničkog pregleda, elektromioneurografije (EMNG), ultrazvuka (UZ) i magnetske rezonancije (MR) (17). Uzima se ciljana anamneza o subjektivnim tegobama bolesnika i radi detaljan klinički pregled. Klinički pregled uključuje potpuni pregled gornjih ekstremiteta (mišično-koštani, neurološki), kao i vratne kralježnice te ramenog obruča. Važno je kliničkim pregledom isključiti traumu ručnog zgloba. Mnogi klinički testovi upotrebljavaju se u dijagnostici CTS-a, a najčešće Tinelov test. Tinelov test izvodi se perkusijom medijanog živca u ručnom zglobu u području karpalnog tunela te je pozitivan u slučaju pojave parestezija na šaci u inervacijskom području živca. Osim u dijagnostici CTS-a, taj se test upotrebljava u procjeni regeneracije oštećenog perifernog živca. Također, upotrebljava se i Phalenov test, koji podrazumijeva maksimalnu fleksiju ručnog zgloba tijekom 60 sekunda te se procjenjuje pozitivnim ako se pojave parestezije i bol u inervacijskom području medijanog živca. Obrnuti Phalenov test, poznat kao Wormeserov test, podrazumijeva maksimalnu ekstenziju šake u ručnom zglobu nakon čega se pojave parestezije u inervacijskom području medijanog živca tijekom 60 sekunda. Durkanov kompresijski test izvodi se pritiskom palca na gornji rub RF-a tijekom 30 sekunda. Pozitivan je u slučaju pojave parestezija u inervacijskom području medijanog živca. Test podizanja ruke u zrak (engl. *hand elevation test*) izvodi se podizanjem ruku iznad glave paralelno sa sagitalnom osi tijela u trajanju od dvije minute. Pozitivan je ako se jave parestezije u šaci. Gilliatov test temelji se na primjeni manžete tlakomjera koja se napuše na vrijednost iznad sistoličkog tlaka, a zatim se očita vrijeme proteklo do pojave parestezija na šaci. Jedan je od novijih testova *Scratch collapse*, koji je prvi put opisan 2008. godine (18). Pri izvođenju tog testa ispitivač je ispred bolesnika, bolesnikova je ruka u aduciranom položaju ramena, flektiranom u laktu i neutralnom položaju ručnog zgloba. Ispitivač daje otpor abdukciji i vanjskoj rotaciji ramena bolesnika u području podlaktice obiju ruku. Zatim prstima lagano zagrebe područje kompresije medijanog živca ispitivane ruke i ponovno daje otpor u području podlaktice obiju ruku. Test je pozitivan

ako bolesnik izgubi snagu nakon što ispitivač zagrebe ispitivanu ruku. Taj test ima znatno nižu osjetljivost i specifičnost od spomenutih (19, 20). Elektroneurofiziološka je dijagnostika „zlatni standard” u postavljanju dijagnoze CTS-a kako bi se odredilo točno mjesto kompresije živca i kako bi se mogla postaviti indikacija za kirurško liječenje. Elektromioneurografija (EMNG) služi za potvrdu anamnestičke i kliničke dijagnoze CTS-a te omogućuje dijagnosticiranje drugih poremećaja povezanih s CTS-om, kao što su vratna radikulopatija, plexopatije, polineuropatije i lezije perifernih živaca ruku. EMNG jednostavna je pretraga koju je potrebno učiniti kod svake kliničke sumnje na CTS te prije kirurške intervencije na oboljeloj šaci. Osim elektroneurofiziološkog ispitivanja, kao dodatna dijagnostika može poslužiti pretraga karpalnog tunela UZ-om i MR-om. UZ visoke rezolucije primjenjuje se za prikaz mekih tkiva u karpalnom tunelu. To je dostupna, jeftina i neinvazivna metoda. Karpalni se tunel ultrazvučno analizira u transverzalnoj i longitudinalnoj projekciji. MR prikazuje mekotivne strukture te se ne upotrebljava rutinski, već nakon neuspješnih kirurških zahvata u karpalnom tunelu (dekompresija medijanog živca) te nakon neuspješnog dugotrajnog konzervativnog liječenja i rijetkih oblika idiopatskih CTS-a kojima nije moguće potvrditi dijagnozu navedenim postupcima. Pretraga MR-om pokazuje uzrok kompresije i elongacije medijanog živca u karpalnom tunelu (14, 21).



Slika 2. Phalenov test koji se upotrebljava u dijagnostici karpalnog tunela. (Preuzeto s mrežne stranice <https://commons.wikimedia.org/w/index.php?curid=81666218>)

1.1.7. Diferencijalna dijagnoza

Diferencijalna dijagnoza CTS-a uključuje razmatranje drugih stanja koja mogu uzrokovati slične simptome u području zgloba zapešća. Upala tetiva fleksora (npr. tetiva fleksora palca) može prouzročiti bol i ograničenje pokretljivosti u području zgloba zapešća, što može biti slično simptomima CTS-a (22). Isto tako, iako Dupuytrenova kontraktura (engl. *Dupuytren's disease*, DD) uglavnom utječe na palmarne fascije i prste, u rijetkim slučajevima može se pojaviti i kontrakcija tetiva u zglobov zapešća, što može oponašati simptome CTS-a. Teniski lakat (lat. *epicondylitis lateralis*) stanje je koje uzrokuje bol i upalu u području vanjskog dijela lakta. Međutim, bol se može proširiti niz podlakticu i zahvatiti zglob zapešća, što može oponašati simptome CTS-a. Ganglion benigna je cista koja se često formira u blizini zglobova, uključujući zglob zapešća. Te ciste mogu izazvati pritisak na živce i uzrokovati simptome slične CTS-u. Reumatoidni artritis autoimuna je bolest koja može utjecati na zglobove, uključujući zglob zapešća. Upala i oticanje zglobova mogu prouzročiti kompresiju medijanog živca i oponašati simptome te bolesti. Međutim, da bi se isključile druge moguće dijagnoze i postavila točna dijagnoza CTS-a, uzima se ciljana anamneza o subjektivnim tegobama bolesnika, provodi se detaljni klinički pregled i klinički testovi koji se upotrebljavaju u dijagnostici.

1.1.8. Liječenje

Kasno prepoznavanje ovog sindroma dovodi do težeg oštećenja živca, što utječe na uspješnost liječenja. Bolesnicima koji imaju simptome blažeg i umjerenog CTS-a preporučuje se neoperacijsko liječenje, a u oštećenja težeg stupnja preporučuje se operacijsko liječenje (23). Konzervativno liječenje sastoji se od fizikalne terapije, imobilizacije ručnog zgloba, primjene nesteroidnih protuupalnih lijekova i aplikacije kortikosteroidnih injekcija unutar karpalnog tunela. Konzervativno je liječenje češće i uključuje primjenu ergonomskih mjera, odnosno izbjegavanje repetitivnih kretnja u ručnom zglobov, kao i ortozi za ručni zglob i to prvenstveno noću (24). Ortoza za ručni zglob najčešća je konzervativna terapija koja se primjenjuje za blage i umjerene slučajeve CTS-a. Primjenjuje se tijekom noći najmanje tri mjeseca. Na ovaj način sprječava se fleksija ručnog zgloba, a time i pritisak na medijani živac. Upotreba ortoze posebno se preporučuje u reverzibilnih oblika CTS-a te u trudnica. Ortoza je jednostavna za primjenu, dobro se podnosi i može se kombinirati s drugim konzervativnim načinima liječenja.

Fizikalna terapija CTS-a uključuje terapijski ultrazvuk, magnetoterapiju, terapiju laserom niske snage i primjenu analgetskih struja. Medikamentozno liječenje CTS-a uključuje primjenu diuretika, nesteroidnih antireumatika, vitamina B6 i B12 te kortikosteroida (oralno ili lokalno). Konzervativna terapija ublažava simptome CTS-a dva do šest tjedana nakon primjene, a maksimalna se učinkovitost postiže do tri mjeseca nakon terapije. Metoda izbora za perzistentne oblike CTS-a, kao i one koji ne reagiraju na konzervativnu terapiju, operacijsko je liječenje (25, 26). Operativnim liječenjem uklanja se mehanička kompresija živca u karpalnom tunelu te se potpunim presijecanjem RF-a povećava volumen karpalnog tunela. Dekompresija medijanog živca provodi se u srednje teških i teških stupnjeva oštećenja i ima dobre dugoročne rezultate. Postoje tri kirurške tehnike liječenja i to tehnika „otvorenog polja”, koja je najstarija i predstavlja „zlatni standard”, zatim tehnika „mini incizije”, koja je manje invazivna i endoskopska tehnika. Tehnika „mini incizije” i endoskopska tehnika relativno su nove tehnike. Tehnika „mini incizije” pokazala je bolji rezultat u ranijim fazama nakon operacije. Endoskopska tehnika pokazala je manje ozljede mišićnog i kožnog tkiva, ali ima povećan rizik od ozljeda živca i ostalih struktura u karpalnom tunelu zbog slabije vidljivosti. Međutim, pokazala je bolji ishod u usporedbi s objema otvorenim tehnikama nakon četiriju tjedana od operacije. Prilikom operacije CTS-a primjenjuje se lokalna anestezija, intravenozna regionalna ili rijetko opća anestezija. Poslijeoperacijski oporavak individualnog je tijeka, s dobrom regresijom većine tegoba odmah nakon operacije. Potpuna regresija tegoba može trajati i više mjeseci, stoga je u takvih bolesnika potrebno provesti poslijeoperacijsku rehabilitaciju s fizikalnom terapijom. Američka akademija ortopedskih kirurga (engl. *American Academy of Orthopaedic Surgeons*, AAOS) 2016. godine dala je snažnu preporuku za operacijske tehnike bez obzira na vrstu tehnike, a od konzervativnih metoda liječenja dala je snažnu preporuku za ortoza za ručni zglob i lokalne kortikosteroidne injekcije.

1.2. Dupuytrenova kontraktura

DD fibroproliferativni je poremećaj palmarne fascije, koji karakterizira nemaligna transformacija vezivnog tkiva u dlanu. DD zahvaća jedan ili više prstiju i to najčešće na ularnoj strani dlana. Obično su zahvaćeni prstenjak i mali prst, zatim srednji prst, kažiprst i naposljetku palac. Bolest uzrokuje nastanak abnormalnog tkiva, koje se širi u prste te dovodi do ireverzibilne, trajne i progresivne kontrakture pri čemu se gubi funkcija šake. Bolesnici prvo primijete promjene na koži dlana, koja postaje zadebljana, gubi svoju fleksibilnost, elastičnost

i mobilnost. Nakon toga, zbog promjena u strukturi fascije, što je rezultat povećanog lučenja kolagena, dolazi do pojave udubljenja (27, 28). Etiologija DD-a još uvijek nije razjašnjena, ali povezuje se s određenim etiološkim čimbenicima kao što su trauma, šećerna bolest, epilepsija, alkoholizam, pušenje i neuropatije (29).

1.2.1. Povijesne činjenice

Bolest je opisana još u 9. stoljeću u populaciji Vikinga i pretpostavlja se da se njihovom migracijom proširila sjevernom Europom i Britanskim otočjem između 9. i 13. stoljeća. Guillianme Dupuytren je 1831. godine prvi opisao palmarnu fibromatozu dlana koja uzorkuje savijanje prstiju, što može dovesti do trajnog gubitka funkcije dlana. Premda je DD poznat gotovo dva stoljeća s dobro utvrđenim patološkim promjenama, njegova etiologija još uvijek nije razjašnjena (29–31).

1.2.2. Epidemiologija i čimbenici rizika

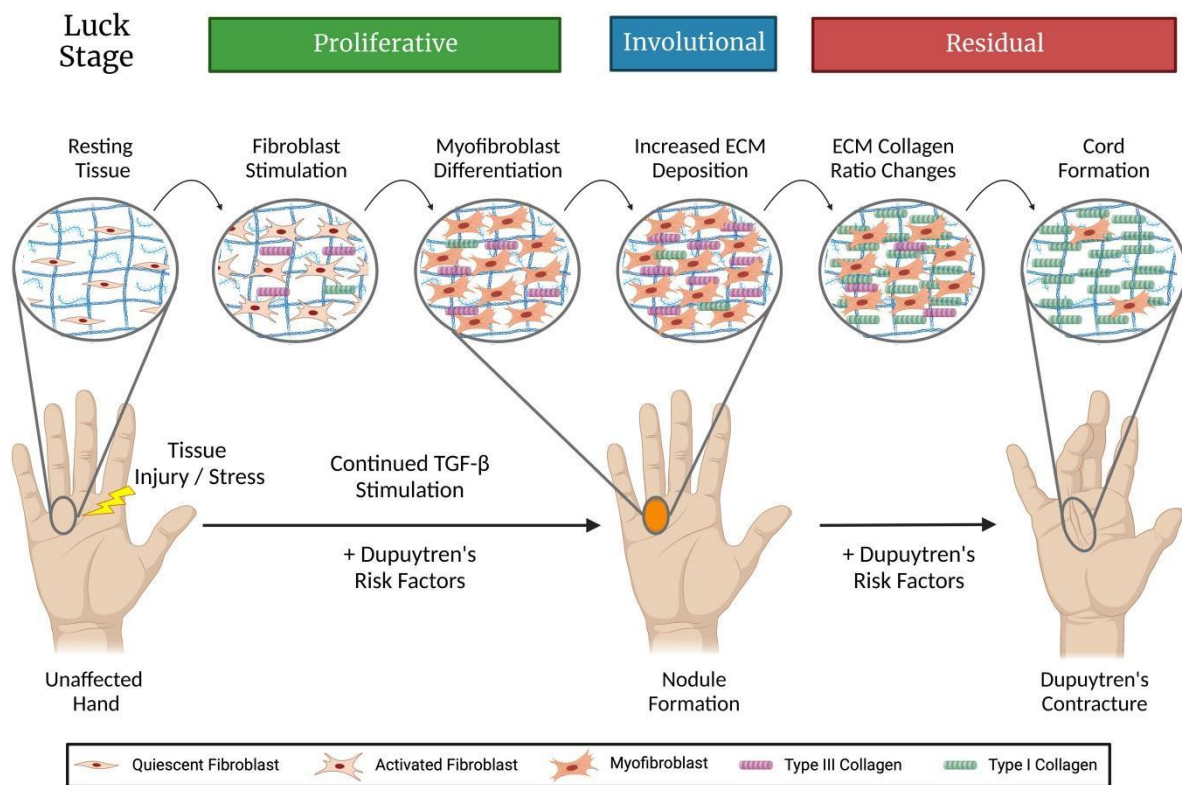
Bolest je prisutna u svim dijelovima svijeta, ali s većom učestalošću u populaciji sjeverne Europe, što se može povezati s njihovim predcima vikinškog podrijetla. Nešto je manja učestalost te bolesti u Japanu, Kini, Africi i Indiji (32–34). Postotak oboljele populacije povećava se sa starošću te se vrlo rijetko javlja u mlađe populacije. Nastanak bolesti povezuje se s akutnom ozljedom šake, zapešća i podlaktice. Traume mogu rezultirati malim napuknućima palmarne fascije. U napuknuća palmarne fascije pokreće se proces zacjeljivanja, a akutne ozljede uključuju vaskularne mehanizme patogeneze. Muškarci oboljevaju 3-4 puta češće nego žene, a jedno od mogućih objašnjenja moglo bi biti vezano za čimbenike koji pridonose razvoju DD-a. Čimbenici rizika jesu i šećerna bolest, epilepsija, alkoholizam i pušenje (35–38). Pušenje i starenje dovode do mikroangiopatije i ishemije palmarne fascije. Palmarna fascija zahvaćena DD-om ima sužene kapilare okružene zadebljalom bazalnom membranom. Utjecaj alkohola na razvoj DD-a povezan je s povećanom pretvorbom enzima ksantin-dehidrogenaze u enzim ksantin-oksidazu te s povećanom razinom nusprodukata metabolizma triglicerida i lipofosfatne kiseline.

1.2.3. Patofiziologija

U DD-u dolazi do proliferacije stanica pri čemu diferencijacijom fibroblasta u miofibroblaste dolazi do stvaranja mogućnosti kontrakcije. Miofibroblasti sudjeluju u fibroproliferativnim procesima poput zacjeljivanja rana, oporavka i remodeliranja tkiva. Imaju ključnu ulogu u DD-u jer su odgovorni za stvaranje kontraktilne sile, odnosno skraćanja tkiva i nastanka trajne kontrakture. Miofibroblasti imaju morfološke osobitosti fibroblasta i glatkih mišićnih stanica. Razlikuju se od fibroblasta i glatkih mišićnih stanica u snopovima aktinskih mikrofilamenata, koji su u miofibroblasta prisutni i orijentirani paralelno uz duž osi stanice. Imaju dobro razvijen Golgijev aparat i endoplazmatsku mrežicu, ali nemaju vanjsku laminu. Sadrže specifična mjesta na membrani koja služe za pričvršćivanje, a nazivaju se fibroneksusi. Nalaze se na površini miofibroblasta u tkivu oboljelih od DD-a (39).

1.2.4. Stadiji razvoja Dupuytrenove kontrakture

Razvoj DD-a odvija se u trima stadijima. Prvi je proliferativna faza tijekom koje dolazi do stvaranja čvorova fascije dlana i proliferacije fibroblasta. Biološki je to najaktivnija faza. Drugi je involutivna faza u kojoj se proliferirajuće stanice unutar čvorova počinju mijenjati i razvijati. Stanice fibroblasta diferenciraju se u miofibroblaste, stanice koje predstavljaju ključnu sastavnicu čvorova u DD-u i odgovorne su za kontraktilnu silu. U čvorovima se stanice morfološki mijenjaju u smjeru djelovanja kontrakcija u tkivu. Istovremeno dolazi i do remodeliranja izvanstaničnog matriksa. Broj stanica počinje se smanjivati, a količina izvanstaničnog kolagena u zahvaćenom području fascije značajno se povećava. Vlakna kolagena prodiru u obližnje kožno i potkožno tkivo, a limfociti prodiru u oštećeno područje. Postupno se razvija kontraktura zahvaćenih prstiju. Treći je stadij rezidualna faza. Značajke su te faze nestanak čvorova te pojava relativno acelularnih snopova izgrađenih od gusto pakiranih kolagenih vlakana. U zahvaćenim dijelovima fascije više nema miofibroblasta. Jedine stanice prisutne u promijenjenom tkivu jesu fibrociti, koji su smješteni između gustih kolagenih snopova (39–41).



Slika 3. Patogeneza DD-a. (Preuzeto u izvornom obliku iz Lambi AG, Popoff SN, Benhaim P, Barbe MF. Pharmacotherapies in Dupuytren Disease: Current and Novel Strategies. J Hand Surg Am. 2023; 48:810–821.)

1.2.5. Simptomi

U ranoj fazi DD-a bolesnici često primjećuju male kvržice ili čvorove u dlanu. Oni se mogu osjetiti kao tvrda ili zadebljana područja ispod kože. Ti čvorovi obično su bezbolni i mogu biti asimptomatski. Napredovanjem bolesti može doći do blage kontrakcije prstiju, što znači da se prsti počinju postupno savijati prema dlanu. Bolesnici mogu primijetiti smanjenje fleksibilnosti i ograničenja u pokretljivosti prstiju. U daljnjem tijeku bolesti kontrakcija postaje izraženija i prsti se sve više savijaju prema dlanu. Bolesnici mogu imati poteškoće u ispravljanju prstiju i otvaranju šake. Kontrakcija može značajno ograničiti svakodnevne aktivnosti kao što su hvatanje predmeta ili pružanje ruke. U zadnjem stadiju DD-a prsti su u potpunosti savijeni prema dlanu, a otvaranje šake postaje izuzetno teško ili nemoguće. To može uzrokovati značajno ograničenje u funkcionalnosti ruke (31).

1.2.6. Klinička slika

DD može se podijeliti u nekoliko stadija kako bi se bolje razumjela progresija i težina bolesti. Svaki stadij karakterizira određeni stupanj fibroznih lezija, kontrakcija i simptoma. U ranoj fazi bolesti, fleksibilnost prstiju obično nije značajno ograničena. U proliferativnoj fazi bolest počinje napredovati, a fibrozne lezije postaju veće i formiraju trake u dlanu. Ove trake se mogu protezati prema prstima. U ovoj fazi može doći do blage kontrakcije prstiju, što dovodi do smanjene fleksibilnosti i ograničenja u pokretljivosti prstiju. Sljedeća je faza kontrakcijska faza u kojoj kontrakcija postaje izraženija i prsti se sve više savijaju prema dlanu. Fibrozne trake postaju deblje i čvršće, stvarajući nepokretnost u zglobovima prstiju. Pacijenti mogu imati poteškoće u ispravljanju prstiju i otvaranju šake. Posljednji stadij te bolesti ožiljna je faza. U toj fazi fibrozne trake postaju još deblje i tvrđe. Ožiljno tkivo može se formirati oko savijenih prstiju, što dodatno otežava normalno upotrebu ruke. Međutim, progresija bolesti može varirati od osobe do osobe te neki bolesnici mogu ostati u ranijim stadijima bolesti tijekom dužeg razdoblja, a drugi brže napreduju do narednih faza (31).

1.2.7. Dijagnoza

Dijagnoza DD-a temelji se na kliničkom pregledu ruke i prstiju te karakterističnim znakovima i simptomima bolesti. Uzima se detaljna osobna i obiteljska anamneza s obzirom na to da DD ima genetsku predispoziciju. Provodi se detaljni klinički pregled kako bi se identificirali tipični znakovi bolesti, odnosno prisutnost čvorića (nodula) u palmarnoj fasciji, kontrakcija prstiju (obično četvrtog i/ili petog prsta) i ožiljno tkivo. Isto tako, procjenjuje se opseg kontrakcije prstiju, mjeri se kut kontrakcije i provjerava se pokretljivost zglobova. Upotrebljavaju se i dodatne dijagnostičke metode, koje mogu biti korisne za procjenu stadija i progresije bolesti. Za procjenu protoka krvi i detekciju vaskularnih promjena u tkivu ruke upotrebljava se *Doppler* UZ. MR ili kompjuterizirana tomografija (engl. *computed tomography*, CT) mogu pružiti detaljniji prikaz struktura i tkiva u ruci i zapešću, osobito ako postoji sumnja na komplikacije ili druge patologije (42).

1.2.8. Diferencijalna dijagnoza

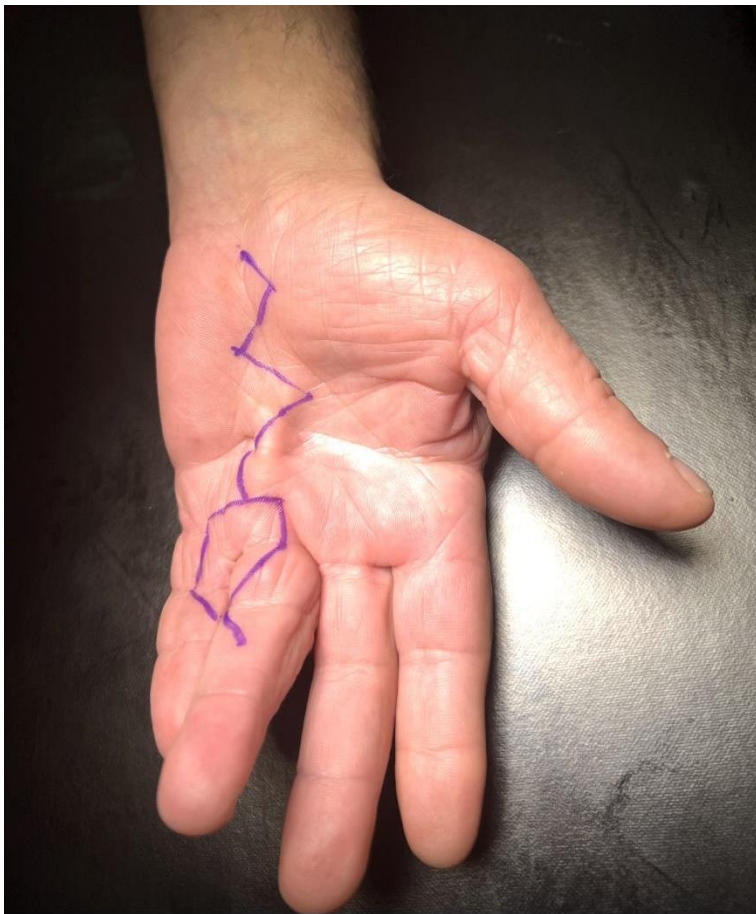DD specifična je bolest koja se karakterizira progresivnom kontrakcijom palmarne fascije, što rezultira otežanom pokretljivošću prstiju. Međutim, postoje i druge stanja koja mogu

uzrokovati slične simptome kontrakcije prstiju. Čvoraste izrasline na zglobovima prstiju (engl. *knuckle pads*) mogu uzrokovati ograničenu pokretljivost zglobova. Iako ne uzrokuju kontrakciju fascije kao u DD-u, mogu imati slične simptome ograničene pokretljivosti. Reumatoidni artritis autoimuna je bolest koja uzrokuje upalu zglobova. U nekim slučajevima može dovesti do kontrakcije zglobova prstiju i ograničene pokretljivosti. Kontrakcija prstiju slična DD-u može se pojaviti i u drugih stanja, poput epilepsije, dijabetesa, sindroma stečene imunodeficijencije i nasljednih metaboličkih poremećaja. Diferencijalna dijagnoza DD-a uključuje temeljit klinički pregled, osobnu anamnezu, obiteljsku anamnezu, rendgenske snimke i u određenim slučajevima histopatološku analizu tkiva, što je nužno za postavljanje točne dijagnoze i planiranje odgovarajućeg liječenja (39).

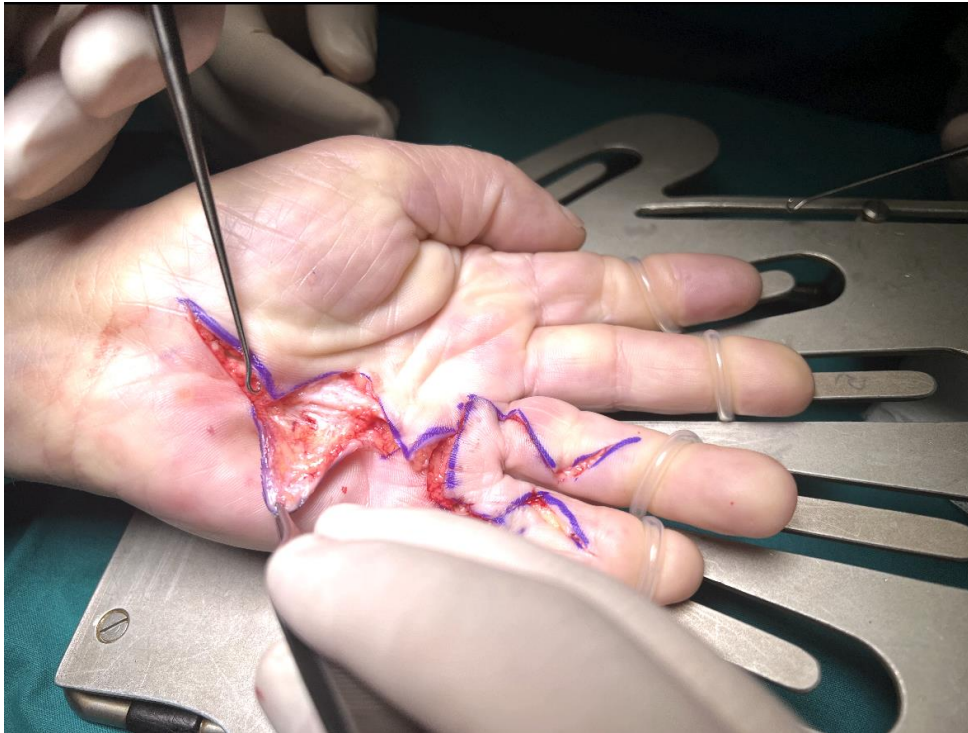
1.2.9. Liječenje

U liječenju te bolesti upotrebljavaju se injekcije kolagenaze. Kolagenaza enzim je koji razgrađuje kolagenska vlakna, koja uzrokuju kontrakciju. Injekcija kolagenaze u ožiljno tkivo DD-a može pomoći u razgradnji ožiljnog tkiva i poboljšanju pokretljivosti prstiju. U nekim slučajevima kortikosteroidne injekcije upotrebljavaju se za smanjenje upale i ublažavanje simptoma. Međutim, one obično ne utječu na samu bolest. Nošenje ortoza može pomoći u održavanju ispravne pozicije prstiju i smanjenju kontrakcije. U težim slučajevima DD-a, kada kontrakcija prstiju značajno ometa svakodnevne aktivnosti, preporučuje se kirurški zahvat, koji je osnovna metoda liječenja. Kirurškom obradom odstranjuju se zahvaćeni dijelovi fascije dlana, ali se ne može osigurati potpuno izlječenje, kao ni spriječiti pojavu recidiva. Postoje različite tehnike kirurškog liječenja, uključujući otvorenu fasciektomiju, palmarnu fasciektomiju, subkutane fasciektomije i druge. Cilj je kirurškog zahvata ukloniti ožiljno tkivo i obnoviti normalnu pokretljivost prstiju. Otvorena fasciektomija tradicionalna je tehnika koja se koristi za uklanjanje ožiljnog tkiva i oslobađanje kontrakcije. Kirurg napravi rez na dlanu kako bi pristupio zahvaćenim područjima i odstranio ožiljno tkivo. Može se izvesti kao jednostavna ili kompleksna, ovisno o opsegu kontrakcije. Palmarna fasciektomija uključuje uklanjanje ožiljnog tkiva koje je prisutno u palmarnom dijelu ruke. Kirurg izvodi rezove i uklanja ožiljno tkivo kako bi oslobodio prste i poboljšao pokretljivost. Subkutana fasciektomija uključuje uklanjanje ožiljnog tkiva ispod kože ruke. Izvodi se niz rezova i pažljivo uklanja ožiljno tkivo kako bi se vratila normalna pokretljivost prstiju. Dermatofasciektomija sveobuhvatnija je metoda koja uključuje uklanjanje svih slojeva ožiljnog tkiva, uključujući

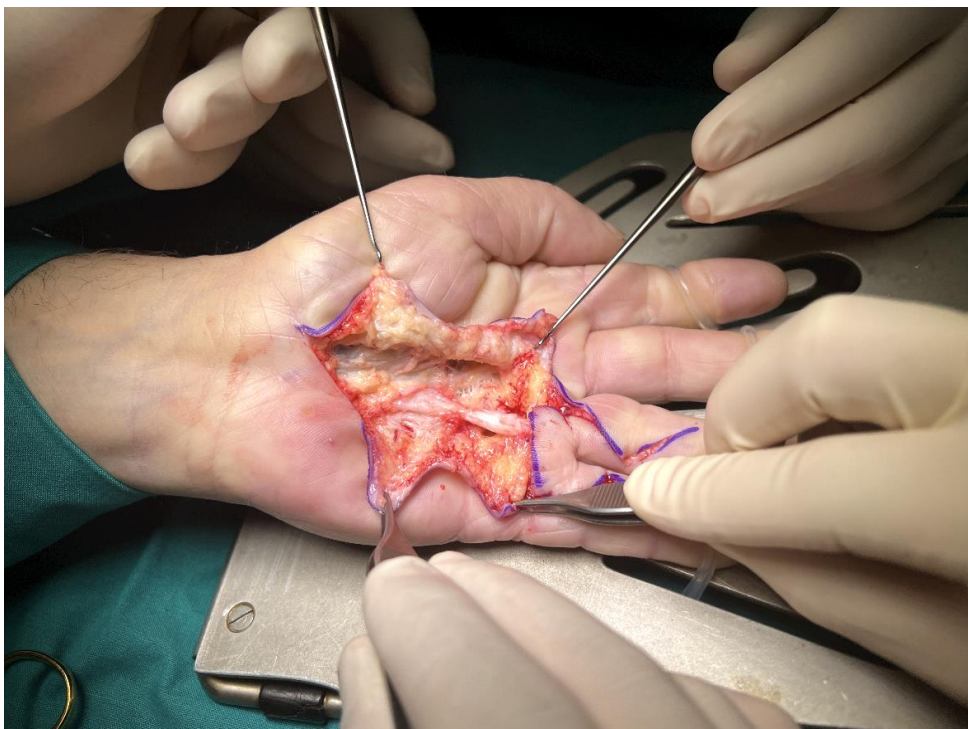kožu i potkožno tkivo. Nakon uklanjanja ožiljnog tkiva može biti potrebna rekonstrukcija kože, poput presađivanja kože ili primjene kožnih reznjeva kako bi se popravile oštećene površine. Upotrebljava se u liječenju opetovanih kontraktura, kao i u bolesnika s brzim razvojem bolesti. Postoje i minimalno invazivne metode, poput perkutane iglene fasciektomije, koje rabe igle ili instrumente za rješavanje ožiljnog tkiva malim probodima na koži. Te tehnike mogu biti manje invazivne i imaju kraće vrijeme oporavka. Kirurško liječenje DD-a može donijeti poboljšanje pokretljivosti prstiju i olakšati svakodnevne aktivnosti. Međutim, postoperativna rehabilitacija i fizioterapija obično su potrebni kako bi se postigao najbolji mogući rezultat (43).



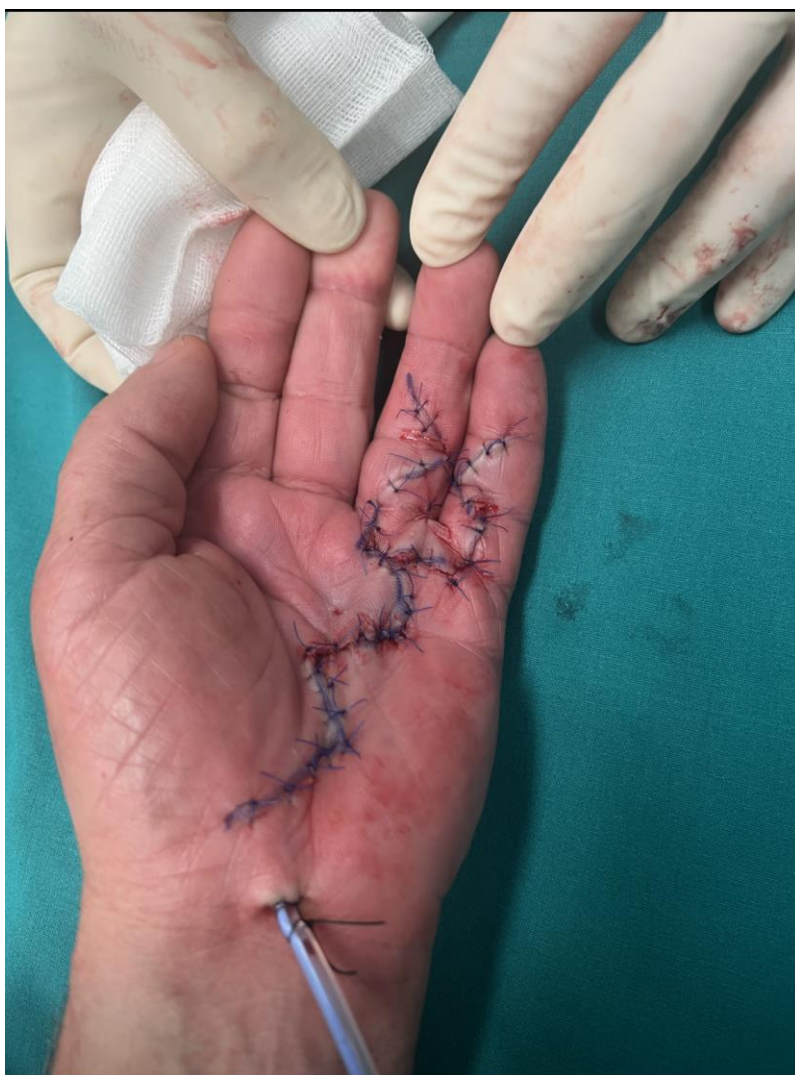Slika 4. Predoperacijsko markiranje. Fotografija je autorovo djelo.



Slika 5. Odizanje kožnih flapova. Fotografija je autorovo djelo.



Slika 6. Prikaz trake zahvaćene Dupuytrenovom bolesti. Fotografija je autorovo djelo.



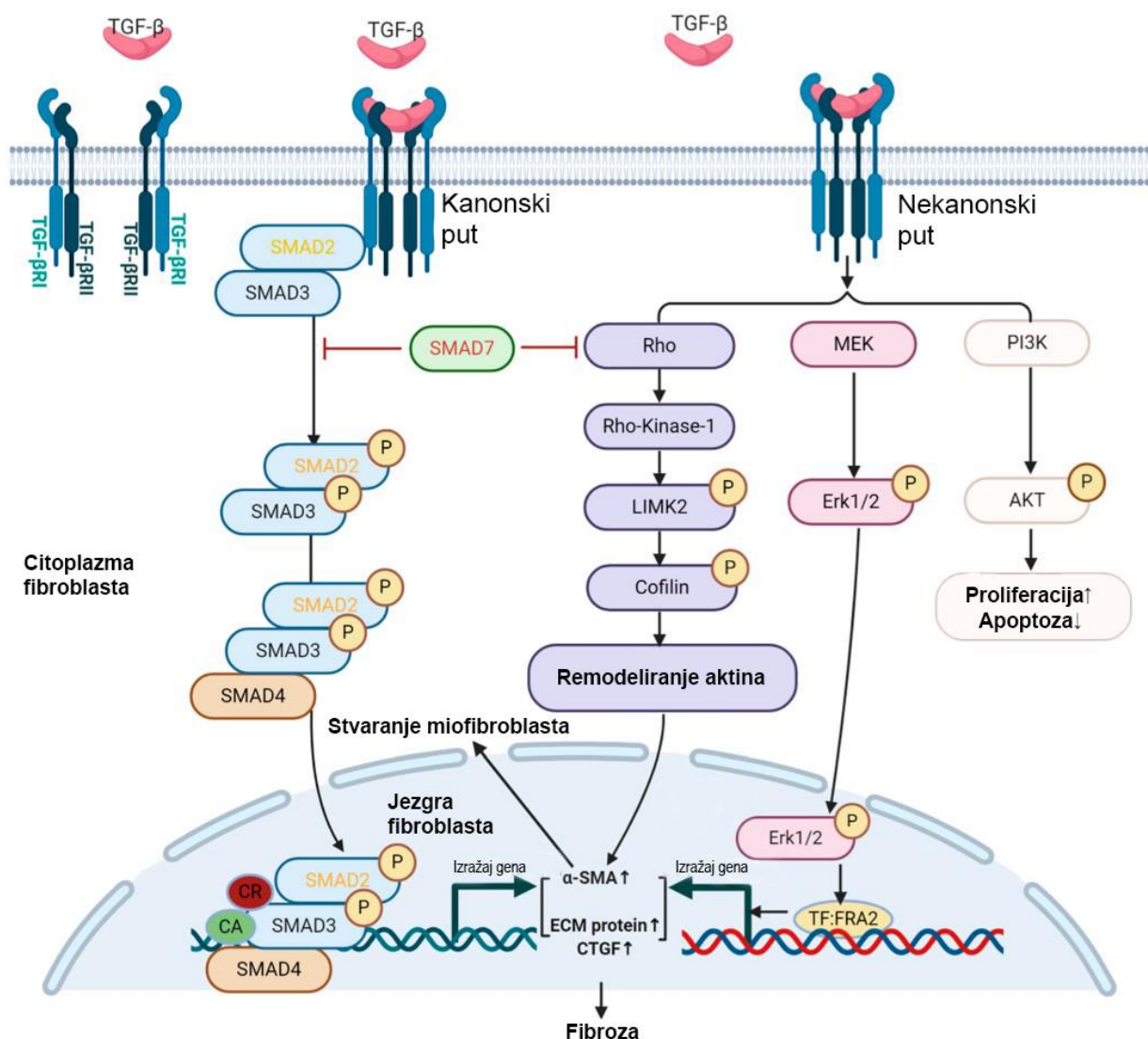
Slika 7. Stanje nakon rekonstrukcije rane. Fotografija je autorovo djelo.

1.2.10. Tijek i prognoza bolesti

U ranim stadijima bolesti, kada simptomi nisu izraženi i funkcionalnost ruke nije značajno pogođena, moguće je samo pratiti napredovanje bolesti bez aktivnog liječenja. Međutim, progresija bolesti može varirati od osobe do osobe te neki bolesnici mogu ostati u ranijim stadijima bolesti tijekom dužeg vremena, a drugi brže napreduju do kasnijih faza. Ovisno o složenosti i opsegu kirurškog zahvata, razdoblje oporavka može varirati. Svaka metoda liječenja ima svoje prednosti i nedostatke, a odabir odgovarajuće metode ovisi o individualnim karakteristikama bolesnika i napredovanju bolesti (43).

1.3. Fibroza

Fibroza je progresivni proces stvaranja ožiljaka koji proizlaze iz oštećenja tkiva ili upala. Posljedica oštećenja tkiva razvoj je upalne reakcije koju posreduju makrofazi, epitelne stanice i stanice imunološkog odgovora. One u zahvaćenom području stvaraju i izlučuju profibrotične citokine i kemokine, koji aktiviraju stanice fibroblasta i uzrokuju njihovu diferencijaciju u miofibroblaste te potiču stvaranje i odlaganje izvanstaničnog matriksa (kao što su kolagen i fibronektin). Izvanstanični matriks regulira stanično ponašanje utječući na proliferaciju, preživljavanje, oblik, migraciju i diferencijaciju stanica. Izvanstanični matriks mijenja se procesima razgradnje i ponovne izgradnje, osobito tijekom normalnog razvoja, diferencijacije i zarastanja rane. Poremećaji u homeostazi matriksa mogu pridonijeti razvoju različitih bolesti. Nepravilna regulacija procesa kasne faze zarastanja dovodi do poremećaja apoptoze miofibroblasta i razgradnje izvanstaničnog matriksa te razvoja kronične ireverzibilne fibroze. Razvoju progresivne fibrotične bolesti pridonose i nasljedni genetski poremećaji (mutacije *MUC5B* u plućnoj fibrozi, *MYH7* u srčanoj fibrozi, i *DMD* u Duchennovoj mišićnoj distrofiji – pridruženoj skeletnomišićnoj fibrozi) (44), trajne infekcije, ponovljena izloženost toksinima i nadražujućim tvarima te kronične autoimunime bolesti (45). Profibrotični biljezi igraju važnu ulogu u procesima fibroze i odgovorni su za stvaranje ožiljnog tkiva i promicanje fibrotičnih promjena u različitim organima i tkivima. Prekomjerna aktivacija profibrotičnih biljega i čimbenika proliferacije može pridonijeti razvoju fibrotičnih bolesti i ožiljnog tkiva.



Slika 8. Molekularni mehanizam nastanka fibroze. (Preuzeto i prilagođeno iz Shi X, Young CD, Zhou H, Wang XJ. Transforming Growth Factor-β Signaling in Fibrotic Diseases and Cancer-Associated Fibroblasts. *Biomolecules*. 2020; 10:1666.)

1.3.1. Transformirajući čimbenik rasta β

Transformirajući čimbenik rasta β (engl. *transforming growth factor β*, TGF-β) citokin je koji sudjeluje u različitim procesima tijekom embrionalnog razvoja i u odrasloj dobi. Omogućuje tkivno-specifičnu kontrolu stanične proliferacije, diferencijacije, adhezije, migracije, apoptoze i sinteze komponenata izvanstaničnog matriksa kojima održava homeostazu razvoja različitih tipova tkiva. Porodica proteina TGF-β u ljudi uključuje trideset i tri gena koji kodiraju homodimere ili heterodimere. Članovi porodice dobili su različita imena na temelju povijesti

njihove molekularne identifikacije, a uključuju aktivine, koštane morfogenetske proteine, čimbenike diferencijacije rasta, antimüllerov hormon, nodal te TGF- β (46). Do danas su poznata tri izomera TGF- β , koji se sastoje od TGF- β 1, TGF- β 2 i TGF- β 3. Oni dijele sličnu biološki aktivnu regiju i vežu se na isti tip I i tip II receptorskog kompleksa TGF- β . U ljudi je utvrđeno da je TGF- β 1 najzastupljenija izoforma koja je izražena u većini stanica (47). Taj je čimbenik imunomodulatorni citokin i nužan je za diferencijaciju imunskih stanica, njihovih subpopulacija i odgovora. Njegovo djelovanje primarno je usmjereno na T-limfocite i stečeni imunski odgovor. TGF- β 1 potiče proliferaciju fibroblasta i stvaranje izvanstaničnog matriksa, što dovodi do nastanka ožiljnog tkiva. Također ima ulogu u angiogenezi i održavanju cjelovitosti stijenke krvne žile (48). Osim u bolestima vezivnog tkiva i fibrozi, danas se taj čimbenik posebno istražuje u sklopu tumorigeneze te je dokazano njegovo dvojako djelovanje. U ranim fazama malignosti TGF- β 1 djeluje kao tumor supresor i igra ključnu ulogu u uklanjanju malignih stanica smanjujući staničnu proliferaciju i diferencijaciju te tako pokreće proces apoptoze. Nakon toga TGF- β 1 u uznapredovalom stadiju malignosti potiče tumorigenezu pojačavanjem stanične transformacije, poticanjem epitelno mezenhimalne tranzicije i nastajanja metastaza (49). TGF- β potiče izražaj čimbenika rasta vezivnog tkiva (engl. *connective tissue growth factor*, CTGF), proteina izvanstaničnog matriksa, na nekoj razini, kao što su stimulacija komponenti izvanstaničnog matriksa, proliferacija fibroblasta, osteoblasta i astrocita, zacjeljivanje rana i fibroza (50, 51). Signalne molekule uključene u komunikaciju i integraciju učinaka TGF- β -a i CTGF-a brojne su i različite, a ovise o staničnom tipu te fiziološkom ili patološkom procesu koji se događa (51).

1.3.2. Čimbenik rasta vezivnog tkiva

CTGF protein je izvanstaničnog matriksa. Gen za humani CTGF smješten je na šestom kromosomu. Taj mitogeni profibrotični citokin potiče endotelno mezenhimalnu tranziciju te modificira različite čimbenike rasta i citokine, a izlučuju ga fibroblasti nakon aktivacije TGF- β -om (52). Ključni je čimbenik u nastanku fibroze, a ujedno je važan za staničnu migraciju, proliferaciju, angiogenezu, cijeljenje rana, remodeliranje matriksa i upalu. CTGF veže se na različite stanične receptore, uključujući receptore za integrin i sindekane, a također veže čimbenike rasta i proteine međustanične tvari. Smatra se da međudjelovanje CTGF-a s različitim molekulama, uključujući citokine i čimbenike rasta te receptore i proteine izvanstaničnog matriksa, mijenja putove provođenja signala u kojima one sudjeluju, što

rezultira promjenama staničnog odgovora. Rezultat te promjene signalizacije je promjena u staničnom prianjanju, vaskularnoj propusnosti, diferencijaciji, formiranju i aktiviranju miofibroblasta te taloženju i pregradnji međustanične tvari. CTGF potiče stvaranje miofibroblasta transdiferencijacijom iz drugih stanica, uključujući epitelne stanice, endotelne stanice, fibroblaste ili fibrocite (53). Smatra se da CTGF sudjeluje s TGF- β -om u održavanju fibroze i u povećanoj proizvodnji međustanične tvari (54). Remodeliranje tkiva u krvnim žilama može dovesti do lokalne hipertenzije i hipoksije koja izaziva pojačan izražaj CTGF-a. Na taj se način uspostavlja pozitivna povratna sprema koja dovodi do sve većeg remodeliranja tkiva. CTGF potiče i izražaj raznih citokina poput TGF- β -a i vaskularnog endotelnog čimbenika rasta, koji potiču veći izražaj CTGF-a (55). Prekomjerni izražaj CTGF-a u fibroblastima potiče fibrozu u dermisu, bubrezima i plućima. Jak izražaj CTGF-a uočeno je u ranom razvoju koštanog, krvožilnog i živčanog sustava, a u patološkim uvjetima CTGF-a inducira izražaj ranih upalnih posrednika (53).

1.3.3. Receptori fibroblastnih čimbenika rasta

Fibroblastni čimbenici rasta (engl. *fibroblast growth factor*, FGF) spadaju u veliku porodicu polipeptidnih čimbenika rasta. Svi FGF-ovi jesu monomerni proteini koji reagiraju s proteoglikanom heparan sulfatom te se s njim vežu na četiri različita receptora fibroblastnih čimbenika rasta (engl. *fibroblast growth factor receptor*, FGFR) inducirajući njihovu dimerizaciju i aktivirajući unutarstanične signale (56). FGF geni rasprostranjeni su širom genoma. Tijekom embrionalnog razvoja imaju različite uloge u regulaciji proliferacije stanica, migraciji i diferencijaciji, a u odraslom su organizmu homeostatski čimbenici te imaju funkciju u obnovi tkiva i odgovoru na ozljede. FGF-ovi su grupirani prema biokemijskim i razvojnim svojstvima u sedam porodica koje se mogu podijeliti na intrakrine, parakrine i endokrine molekule (57). Potporodice FGF-a imaju sličan uzorak, ali jedinstvena mjesta izražaja. Neki geni FGF-a izraženi su isključivo tijekom embrionalnog razvoja, a drugi su prisutni i u embrionalnom i odraslom tkivu (58).

FGFR-ovi jesu receptori tirozin kinaze s četirima članovima porodice, FGFR1, 2, 3 i 4, koji se aktiviraju vezivanjem na jedan od 22 poznata FGF liganda. Jednom kad su aktivirani, receptori signaliziraju različitim signalnim putovima u unutrašnjost stanice. Aktivacija je povezana s različitim biološkim odgovorima, uključujući proliferaciju, diferencijaciju, migraciju te inhibiciju apoptoze. FGFR-ovi su izraženi u mnogim tkivima embrija u razvoju, gdje potiču

njihov rast i sazrijevanje. Njihov izražaj često se zadržava i u odrasloj dobi. Aktivacija FGFR-a na endotelnim stanicama promiče angiogenezu, uglavnom preko FGFR1 posredovane proliferacije. FGFR2 ima važnu ulogu u razvoju embrija i popravku tkiva, osobito kostiju i krvnih žila. Povećani izražaj FGFR1 i FGFR2 može poticati proliferaciju fibroblasta, stvaranje viška izvanstaničnog matriksa i stvaranje ožiljnog tkiva. Promijenjen izražaj FGFR-ova povezan je s mnogim bolestima, a može pridonijeti i fibrozi (59). I FGFR1 i FGFR2 pridonose angiogenezi, FGFR1 proliferacijom endotela i glatkog mišića, a FGFR2 poticanjem staničnog motiliteta (60).

1.3.4. Sindekan-1

Sindekani su transmembranski heparan-sulfat proteoglikani, koji sudjeluju u kontroli stanične proliferacije, diferencijacije, adhezije i migracije. Porodica sindekana ima četiri člana koji su podijeljeni u dvije podskupine. Jednu podskupinu sačinjavaju sindekan 1 i 3, a drugu sindekan 2 i 4. Svi članovi porodice sindekana imaju egzona i razlikuju se u dužini egzona 3. Svi su građeni od triju domena i to izvanstanične, hidrofobne transmembranske i unutarstanične (61). Izvanstanična domena, funkcionirajući kao koreceptor, omogućuje interakciju sindekana s izvanstaničnim komponentama i topljivim čimbenicima rasta, kao što su FGF, vaskularni endotelni čimbenik rasta, TGF- β , fibronektin i antitrombin-1. Nakon aktivacije receptora čimbenika rasta sindekani omogućuju adheziju izvanstaničnog matriksa i stanica te se vežu za strukturalni matriks građen od kolagena I, III, V, fibronektina, trombospondina i tenascina preko heparin sulfat lanca. Članovi obitelji sindekana izraženi su na različitim stanicama i tkivima. Sindekan-1 nalazi se na fibroblastima i epitelnim stanicama, a posebno je izražen u keratinocitima. U zrelom tkivu pojačano je izražen u oroženom epitelu, fibroblastima, keratinocitima i endotelnim stanicama. Sindekan-1 sudjeluje u proliferaciji, programiranoj staničnoj smrti, stanično-staničnoj komunikaciji i adheziji stanica. Sindekan-1 veže brojne čimbenike rasta te se može povezati s drugim transmembranskim receptorima, kao što su FGFR, i doprinositi internalizaciji kompleksa ligand-receptor (62). Izraženost sindekana-1 ispitivana je i u različitim tumorima, ali još uvijek nije potpuno jasna njegova uloga u transformaciji zdrave stanice u tumorsku. Njegova izraženost smanjena je tijekom maligne transformacije različitih karcinoma, uključujući hepatocelularni karcinom, karcinom debelog crijeva, mezoteliom i karcinom pluća malih stanica. Smanjena izraženost povezana je s histološkim stupnjem diferencijacije tumora pločastih stanica, a najniža je izraženost u slabo

diferenciranim tumorima. Povećana izraženost sindekana-1 povezuje se s boljom prognozom u spomenutim tumorima (63, 64). Povećani izražaj sindekana-1 može povećati adheziju fibroblasta na ožiljno tkivo i poticati fibrozu.

1.3.5. Ki-67

Ki-67 protein je velike molekularne mase i jedan je od najčešće korištenih proliferacijskih biljega. Prvotno je otkriven kao antigen u staničnoj jezgri Hodgkinova limfoma, a ime je dobio po protutijelu koje se vezalo na njega. *Ki* po Sveučilištu u Kielu (*Kiel University*), gdje je protutijelo razvijeno, a *67* prema rednom broju u mikrotitarskim pločicama (65). Kao protein je izražen u jezgri stanica u svim aktivnim fazama staničnog ciklusa (66), ali nije prisutan u stanicama koje su u G0 fazi mirovanja. Izražaj Ki-67 započinje u G1 fazi staničnog ciklusa i pojačava se se tijekom S, G2 i M faze. Tijekom mitoze dolazi do fosforilacije i defosforilacije tog proteina, a njegovu izražajnost reguliraju proteaze (67). Ki-67 nalazi se u jezgri u zoni koja se naziva gustom fibrilarnom komponentom jezgrice (68). Lokalizacija Ki-67 unutar te zone, gdje se odvija kasna faza sinteze ribosomalne RNK, upućuje na važnost Ki-67 u sintezi ribosoma tijekom diobe stanice. Zastupljenost Ki-67 u određenim fazama staničnog ciklusa regulira precizan sustav sinteze i razgradnje. Iako funkcija Ki-67 nije u potpunosti razjašnjena, jasno je da je Ki-67 presudan u procesu stanične proliferacije, a što je dokazano inhibicijom proliferacije nakon uklanjanja proteina Ki-67 (67). Protein Ki-67 pouzdaniji je biljeg proliferacije od mitotskog indeksa jer se mitotskim indeksom otkrivaju stanice samo u M fazi, a uz pomoć Ki-67 bilježe se stanice u svim fazama staničnog ciklusa (69). Tijekom rane G1 faze, Ki-67 lociran je na ekstranukleolarnim regijama koje sadržavaju centromeru i satelitski DNK, pa se pretpostavlja da Ki-67 sudjeluje u procesu organizacije DNK-a (70). Dokazano je da Ki-67 ima sposobnost vezanja za RNK i DNK te ulazi u kompleksne interakcije s drugim proteinima, što može upućivati na to da Ki-67 ima strukturalnu ulogu unutar jezgrice (68). Ki-67 upotrebljava se kao biljeg proliferacije u brojnim tumorima, ali njegov povećan izražaj može upućivati i na povećanu proliferaciju fibroblasta i aktivnost diobe stanica u procesu fibroze i stvaranja ožiljnog tkiva.

1.3.6. Fibroza u DD-u

Fibroza je složen biološki proces koji uključuje akutni upalni odgovor. Fibroza i upala dva su međusobno povezana stanja s brojnim mehanizmima koji se međusobno preklapaju. Tri specifična tipa stanica: makrofazi, pomoćni T-limfociti i miofibroblasti imaju važnu ulogu u reguliranju tih procesa. Miofibroblasti posjeduju sposobnost aktivnog poticanja upalnog odgovora pojačavajući fibrozne procese (71). DD dijelom je posljedica nekontroliranog imunološkog odgovora zbog prodora imunoloških stanica u čvorove tijekom ranog stadija razvoja bolesti gdje izlučuju velike količine različitih citokina, kemokina i čimbenika rasta, osobito TGF- β , koji regulira aktivnost fibroblasta. Jedna od glavnih karakteristika DD-a jest prekomjerno nakupljanje i proliferacija kolagena u čvorovima palmarne fascije. Osim toga, dolazi i do promjene u tipu kolagena. Osnovni kolagen u zdravoj palmarnoj fasciji jest kolagen tip I iako zdrava fascija može sadržavati i manje količine kolagena tip III. Tijekom razvoja bolesti dolazi do promjene u vrsti kolagena, pa tako oboljela fascija sadrži veću količinu kolagena III u odnosu na kolagen I, a to remeti kolagensku strukturu tkiva. Pri tome se zdrave stanice kontinuirano zamjenjuju promijenjenim stanicama. Takvi procesi u stanicama izravno se manifestiraju u izvanstaničnom matriksu, što uzrokuje stalno povećanje kontraktilne sile zbog koje se savijaju prsti i gubi funkcija šake. Izvanstanični matriks čine miofibroblasti, fibronektin, laminin I te kolageni IV i VI (72). Dokazano je i da TGF- β snažno potiče izražaj kolagena u stanicama izoliranim iz fascije oboljelih od DD-a (73).

1.3.7. Fibroza u CTS-u

Fibroza subsinovijalnog vezivnog tkiva u bolesnika s CTS-om sve se više prepoznaje kao važan element patofiziologije sindroma karpalnog tunela. Patofiziološki mehanizmi oštećenja medijanog živca u sindromu karpalnog tunela uključuju povećanje tlaka u karpalnom tunelu, oštećenje mikrocirkulacije medijanog živca, kompresiju vezivnog tkiva medijanog živca i hipertrofiju sinovijalnog tkiva (12). Kompresija medijanog živca u sindromu karpalnog tunela dovodi do lokaliziranih intraneuralnih cirkulacijskih promjena i edema endoneuralnih prostora te do posljedične hipoksije, zadebljanja stijenki krvnih žila uz povećanu endoneuralnu vaskularnu permeabilnost i edem. Kronično povećanje tlaka u karpalnom tunelu izaziva redistribuciju komprimiranog tkiva uz naknadno istezanje epineurija i vaskularnih struktura, stvarajući edem u epineuriju i nastanak edema živca (13). Novija otkrića predlažu da je glavni patološki nalaz idiopatskog CTS-a neupalna fibroza subsinovijalnog vezivnog tkiva koje

okružuje tetive fleksora. Povećanje gustoće fibroblasta i veličine kolagenih vlakana te vaskularna proliferacija su glavne promjene nađene u tom tipu bolesti (74).

2. HIPOTEZA

Pojačani izražaj čimbenika FGFR1, FGFR2, CTGF, TGF- β i sindekana-1 ima ulogu u razvoju fibroze vezivnog tkiva u bolesnika s DD-om i CTS-om. Početne promjene u izražaju čimbenika bit će prisutne i u makroskopski nezahvaćenim dijelovima palmarne fascije.

3. CILJ ISTRAŽIVANJA

Cilj istraživanja jest primjenom imunofluorescencijskih metoda u palmarnoj fasciji i RF-u oboljelih od CTS-a i DD-a usporediti prostornu raspodjelu i moguću ulogu proliferacijskih i fibrotičnih čimbenika u razvoju bolesti tako da će se između skupina analizirati sljedeće:

1. Utvrditi izražaj čimbenika FGFR1, FGFR2, CTGF, TGF- β , sindekana-1 i Ki-67 u vezivnom tkivu oboljelih od CTS-a i DD-a.
2. Utvrditi izražaj gena *FGFR1* i *FGFR2* u vezivnom tkivu oboljelih od CTS-a i DD-a.
3. Utvrditi međudjelovanje čimbenika FGFR1, FGFR2, CTGF, TGF- β , sindekana-1 i Ki-67.
4. Razmotriti povezanost pojačanog izražaja profibrotičnih čimbenika s razvojem fibroze vezivnog tkiva u CTS-u i DD-u.

4. MATERIJALI I METODE ISTRAŽIVANJA

4.1. Ispitanici

Sve protokole ovog istraživanja je odobrilo Povjerenstvo za etiku i lijekove Kliničkog bolničkog centra (KBC) u Splitu (urudžbeni broj: 2181-147-01/06/M.S.-20-02), a sve u skladu s *Helsinškom deklaracijom* i drugim relevantnim propisima i smjernicama. Uzorci su prikupljeni od ožujka 2021. do ožujka 2022. godine. U istraživanje je uključeno 15 ispitanika s DD-om i 15 ispitanika s CTS-om, starijih od 18 godina, s primarnom prezentacijom bolesti, koji se liječe na Zavodu za plastičnu, rekonstruktivnu i estetsku kirurgiju i opektine KBC-a u Splitu i na kojima je provedena kirurška intervencija kao dio rutinskog liječenja. Svi su ispitanici prije početka istraživanja potpisali informirani pristanak da se njihova tkiva koriste u istraživanju, a svi su im provedeni postupci i dodatno verbalno objašnjeni prije potpisivanja. Kriteriji isključenja bili su prisutnost pridružene upalne reumatske bolesti, prethodna terapija glukokortikoidima ili drugim lijekovima koji mogu modificirati tijek bolesti te recidivi DD-a, odnosno CTS-a.

4.2. Bojenje uzoraka

Uzorci palmarne fascije i fleksornog retinakuluma dobiveni su tijekom rutinskih kirurških zahvata na Zavodu za plastičnu kirurgiju KBC-a u Splitu i podijeljeni su u četiri skupine: palmarna fascija bolesnika s CTS-om (kontrolni uzorci), fleksorni retinakulum bolesnika s CTS-om, fibrozne vrpce bolesnika s DD-om i klinički nezahvaćena palmarna fascija uz fibrozne vrpce bolesnika s DD-om. Svaka skupina sadržavala je 15 uzoraka, što je dovoljna veličina uzorka prema Meadovoj jednadžbi resursa. Svi uzorci prošli su identične početne korake obrade: fiksaciju u 4 % otopini paraformaldehida u fosfatom-puferiranoj fiziološkoj otopini (engl. *phosphate-buffered saline*, PBS), dehidraciju u otopinama etanola rastuće koncentracije (do 100 % etanola), prosvjetljivanje u otopinama toluena, infiltraciju rastopljenim parafinom u pećnici, uklapanje hlađenjem na sobnoj temperaturi, uklanjanje viška parafina, rezanje serijskih presjeka debljine 5 μm mikrotomima i postavljanje rezova na stakalca. Nakon toga tkiva su se deparafinizirala u ksilenu i rehidrirala u stupnjevanim otopinama vode i etanola kako bi se pripremila za bojenje hematoksilinom i eozinom (HE), trikromno bojenje po Malloryju (MTC) ili imunofluorescencijsko bojenje (IF). Za HE bojenje, uzorci su bili uronjeni u otopinu hemalauna na 10 minuta i potom su se isprali destiliranom vodom. Nakon toga fiksirani su u vrućoj vodi. Otopina eozina nanijela se na 10 minuta i isprala destiliranom vodom. Uzorci su ponovno dehidrirani stupnjevanim otopinama etanola i

podvrgnuti u tri kruga obrade u otopinama ksilena. Na kraju uzorci su se prekrili kanadskim balzomom. Za MTC bojenje uzorci tkiva podvrgnuli su se postfiksaciji Bouinovim fiksativom u vodenoj kupelji na 60 °C tijekom jednog sata. Nakon toga primijenio se kiseli fuksin 3 do 5 minuta, zatim fosfomolibdenska kiselina 5 minuta, nakon čega je uslijedila kombinacija anilin plave i orange G boje 10 minuta. Otopine stupnjevanog alkohola i ksilena upotrijebile su se za dehidraciju prije prekrivanja uzoraka kanadskim balzomom. Za IF bojenje oslobađanje antigena provelo se zagrijavanjem uzoraka na 95 °C tijekom 30 minuta u citratnom puferu (pH 6,0). Uzorci su se zatim ostavili da se ohlade na sobnu temperaturu i isprali su se u PBS-u. Kako bi se spriječilo nespecifično bojenje, pufer za blokiranje proteina (*Protein Block* ab64226, *Abcam*, Cambridge, UK) primijenio se 20 minuta u vlažnoj komori, nakon čega je uslijedila inkubacija s kombinacijom primarnih protutijela preko noći u vlažnoj komori (tablica 1). Uzorci su se potom dva puta isprali u PBS-u, a inkubacija s odgovarajućim sekundarnim protutijelima provela se na sat vremena u vlažnoj komori (tablica 1). Uzorci su prošli kroz tri kruga ispiranja u PBS-u te je DAPI (4',6-diamidino-2-fenilindol) bio primijenjen na 2 minute da bi obojao jezgre. Nakon ispiranja preparata s destiliranom vodom stakalca su se osušila na zraku i pokrila pokrovnim stakalcima s medijem za montiranje (ImmuMount, Thermo Shandon, Pittsburgh, PA, SAD). Izostavljanje primarnih protutijela iz protokola rezultiralo je nedostatkom specifičnog bojenja i upotrijebilo se kao kontrola za specifičnost bojenja. Uzorci su pregledani fluorescentnim mikroskopom (Olympus BX61, *Olympus Corporation*, Tokio, Japan), a mikrografovi su snimljeni montiranom digitalnom kamerom (Nikon Ri-D2, *Nikon Corporation*, Tokio, Japan).

Tablica 1. Protutijela upotrijebljena u istraživanju

	protutijelo	domaćin	kategorijski broj	razrjeđenje	izvor
primarna	Anti-Ki-67	kunić	AB9260	1:300	<i>Sigma-Aldrich, Inc., St. Louis, SAD</i>
	Flg (C-15) (Anti-FGFR1)	kunić	sc-121	1:25	<i>Santa Cruz Biotechnology, Texas, SAD</i>
	Bek (C-17) (Anti-FGFR2)	kunić	sc-122	1:50	<i>Santa Cruz Biotechnology, Texas, SAD</i>
	Anti-CTGF	koza	sc-14939	1:50	<i>Santa Cruz Biotechnology, Texas, SAD</i>
	Anti-TGF- β	kunić	ab215715	1:100	<i>Abcam, Cambridge, UK</i>
	Anti-Syndecan-1	miš	ab34164	1:75	<i>Abcam, Cambridge, UK</i>
	Anti- α -SMA	miš	M0851	1:300	<i>DAKO, Glostrup, Denmark</i>
sekundarna	Alexa Fluor [®] 488				<i>Jackson Immuno</i>
	AffiniPure Anti-Goat IgG (H + L)	magarac	705-545-003	1:400	<i>Research Laboratories, Ely, UK</i>
	Alexa Fluor [®] 488				<i>Jackson Immuno</i>
	AffiniPure Anti-Rabbit IgG (H + L)	magarac	711-545-152	1:400	<i>Research Laboratories, Ely, UK</i>
	Rhodamine Red [™] -X				<i>Jackson Immuno</i>
	AffiniPure Anti-Mouse IgG (H + L)	magarac	715-295-151	1:400	<i>Research Laboratories, Ely, UK</i>

4.3. Kvantitativna lančana reakcija polimeraze reverzne transkripcije

Izražaj *FGFR1* i *FGFR2* gena u promatranim skupinama uzoraka testirao se kvantitativnom lančanom reakcijom polimeraze reverzne transkripcije (engl. *reverse transcriptase quantitative polymerase chain reaction*, RT-qPCR). Izolacija RNA-a provela se prema protokolu *Invitrogen s PureLink™ FFPE RNA Isolation* kitom (kat. br. K156002, Invitrogen, Waltham, MA, SAD). Digestija DNA-a provela se DNaz-om I prema uputama proizvođača (kat. br. 18068015 Invitrogen, Waltham, MA, SAD). Vrijednost optičke gustoće procjenila se UV spektrofotometrom. Reverzna transkripcija provela se s 2 µg mRNA kitom za reverznu transkripciju cDNA-a visokog kapaciteta prema uputama proizvođača (kat. br. 4368814, Applied Biosystems, Waltham, MA, SAD). Master mješavina sadržavala je cDNA, odabrane prednje i obrnute početnice, SYBR *green* i vodu bez nukleaza, a negativna je kontrola sadržavala sve komponente master mješavine osim cDNA-a. Upotrijebljene su se sljedeće početnice:

FGFR1 prednja početnica 5'-CGCCCCTGTACCTGGAGATCATCA-3'

FGFR1 obrnuta početnica 5'-TTGGTACCACTCTTCATCTT-3'

FGFR2 prednja početnica 5'-GCCTGGAAGAGAAAAGGAGATTAC-3'

FGFR2 obrnuta početnica 5'-GGATGACTGTTACCACCATAACA-3'

Svi su uzorci napravljeni u duplikatima, a *GAPDH* i *PPIA* upotrijebljeni su kao endogeni kontrolni geni. Analiza uzoraka provela se korištenjem *BioRad CFX96 Real-Time* sustavom (C1000 Touch Thermal Cycle).

4.4. Analiza podataka

Brojenje pojedinačnih stanica upotrijebilo se za kvantificiranje imunofluorescencijskog izražaja (prostornog izražaja) Ki-67, sindekana-1, FGFR1, FGFR2, CTGF i TGF-β u krvnim žilama, vezivnom tkivu i žlijezdama znojnicama navedenih uzoraka. Nakon morfološke analize za određivanje kvalitete tkiva za kvantifikaciju se upotrijebilo 10 najreprezentativnijih uzoraka po analiziranoj skupini. Za svaki analizirani protein preklapila se slika bojenja specifičnog proteina s odgovarajućom slikom nuklearnog DAPI bojenja koristeći se opcijom *layer* u Adobe Photoshopu (*Adobe*, San Jose, SAD). Preklapljene slike otvorile su se u softveru ImageJ (NIH,

Bethesda, SAD) te se izbrojilo 100 stanica određenog tipa i označilo alatom Multipoint za svaki analizirani uzorak. Zatim se izbrijalo koliko je od 100 označenih stanica pokazalo pozitivno bojenje za analizirani protein i izračunao se relativni postotak pozitivnih stanica, koji se upotrijebio za daljnju statističku analizu. Samo se nuklearno bojenje smatralo pozitivnim za Ki-67, a membransko se i/ili citoplazmatsko bojenje smatralo pozitivnim za ostale analizirane proteine. Izbrojilo se točno 100 stanica po vrsti stanice u svakom uzorku kako bi se smanjio utjecaj varijabilnosti i heterogenosti uzoraka na rezultate. Nakon analize *BioRad CFX96 Real-Time* sustavom očitavala se vrijednosti ispitivanih gena u uzorcima i negativnim kontrolama. Potom se izražaj gena u uzorcima normalizirao prema negativnim kontrolama i normalizirane su se vrijednosti upotrijebile u daljnjoj statističkoj analizi.

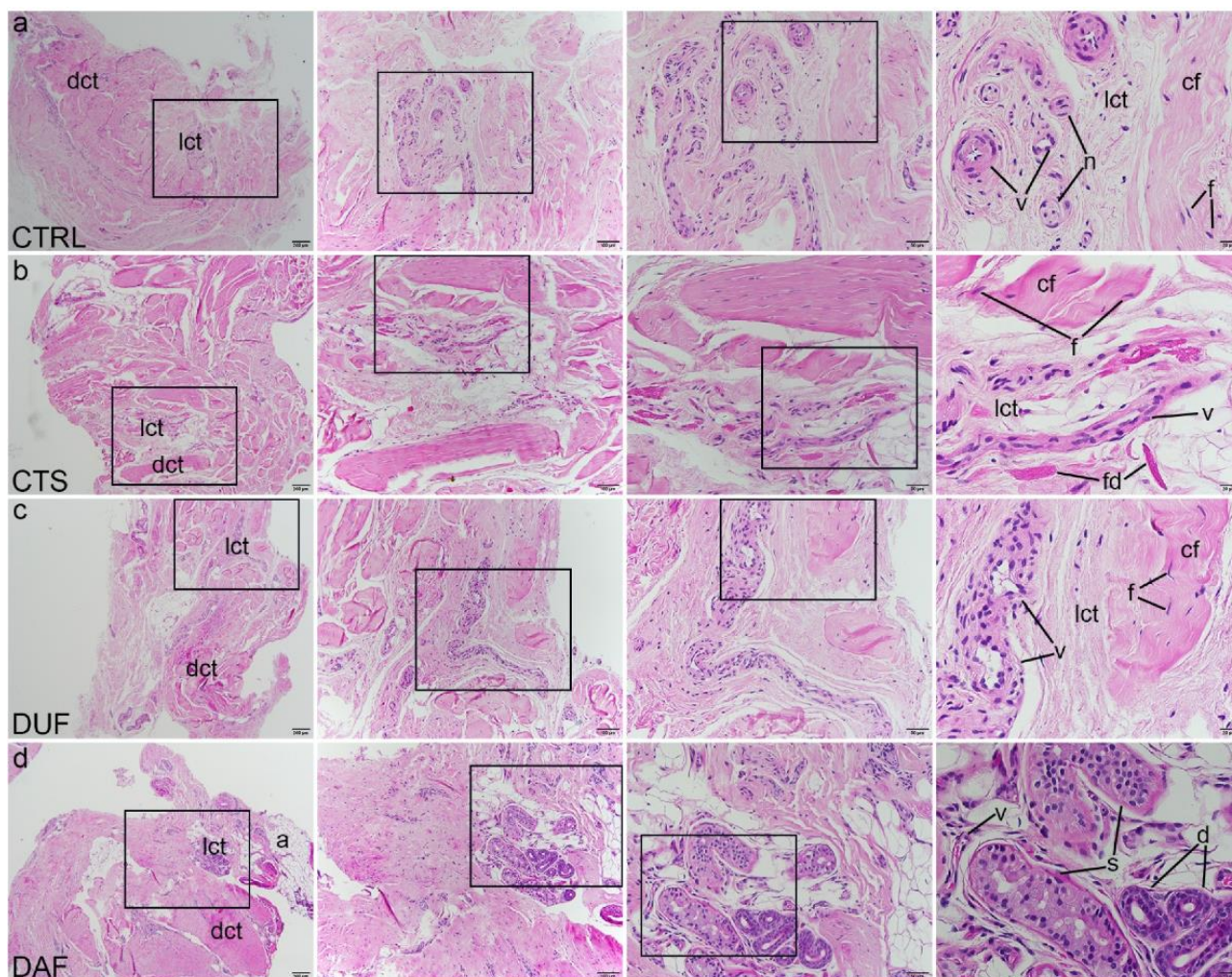
4.5. Statistička obrada podataka

Normalnost distribucije podataka testirala se D'Agostino–Pearsonovim testom normalnosti. Statistička značajnost razlike u izražaju promatranih čimbenika odredila se jednosmjernom analizom varijancije (engl. *analysis of variance*, ANOVA) i Tukeyjeva *post hoc* testa, odnosno Welch ANOVA-e i Dunnettova T3 *post hoc* testa ako su standardne devijacije između promatranih skupina bile značajno različite. Statistička značajnost postavila se na $p < 0,05$. Za izračun veličine uzorka korišten je program na mrežnoj stranici <https://www.stat.ubc.ca/~rollin/stats/ssize/n2>. Za izračun se služilo podacima iz pilot-pokusa na 10 uzoraka koji su dobiveni analizom mikrografa i izračunom postotka endotelnih stanica pozitivnih na Ki-67, sa sljedećim parametrima: $\mu_1 = 19,85$; $\mu_2 = 47,8$; $\sigma = 15,21$; $\text{power} = 80 \%$; $p = 0,05$; za što je dobivena najmanja potrebna veličina uzorka po skupini $n = 5$. S obzirom na to da se za kvantifikaciju izražaja upotrijebilo 10 uzoraka po skupini, veličina uzorka je primjerena. Statistička značajnost postavljena je na $p < 0,05$.

5. REZULTATI

5.1. HE bojenje

Bojenje uzoraka HE-om pokazalo je da je zdrava palmarna fascija (kontrolni uzorak) pretežno građena od neformiranog gustog vezivnog tkiva, a područja rahlog vezivnog tkiva sadržavala su krvne žile i male živce (slika 9a). RF bolesnika s CTS-om pokazao je gušće zbijene snopove kolagenih vlakana (koja mjestimično pokazuju paralelnu orijentaciju), a krvne žile i naslage fibrinogena karakterizirale su područja rahlog vezivnog tkiva (slika 9b). U makroskopski neizmijenjenoj palmarnoj fasciji bolesnika s DD-om (engl. *Dupuytren's Disease unaffected fascia*, DUF) prevladavalo je gusto vezivno tkivo s područjima rahlog vezivnog tkiva uočenog oko krvnih žila (slika 9c). Tračci palmarne fascije zahvaćene DD-om (engl. *Dupuytren's Disease affected fascia*, DAF) pokazivali su jako celularno, gusto vezivno tkivo koje okružuje otočiće rahlog vezivnog tkiva s krvnim žilama, adipocitima i dijelovima ekrinih žlijezda znojnica (slika 9d).

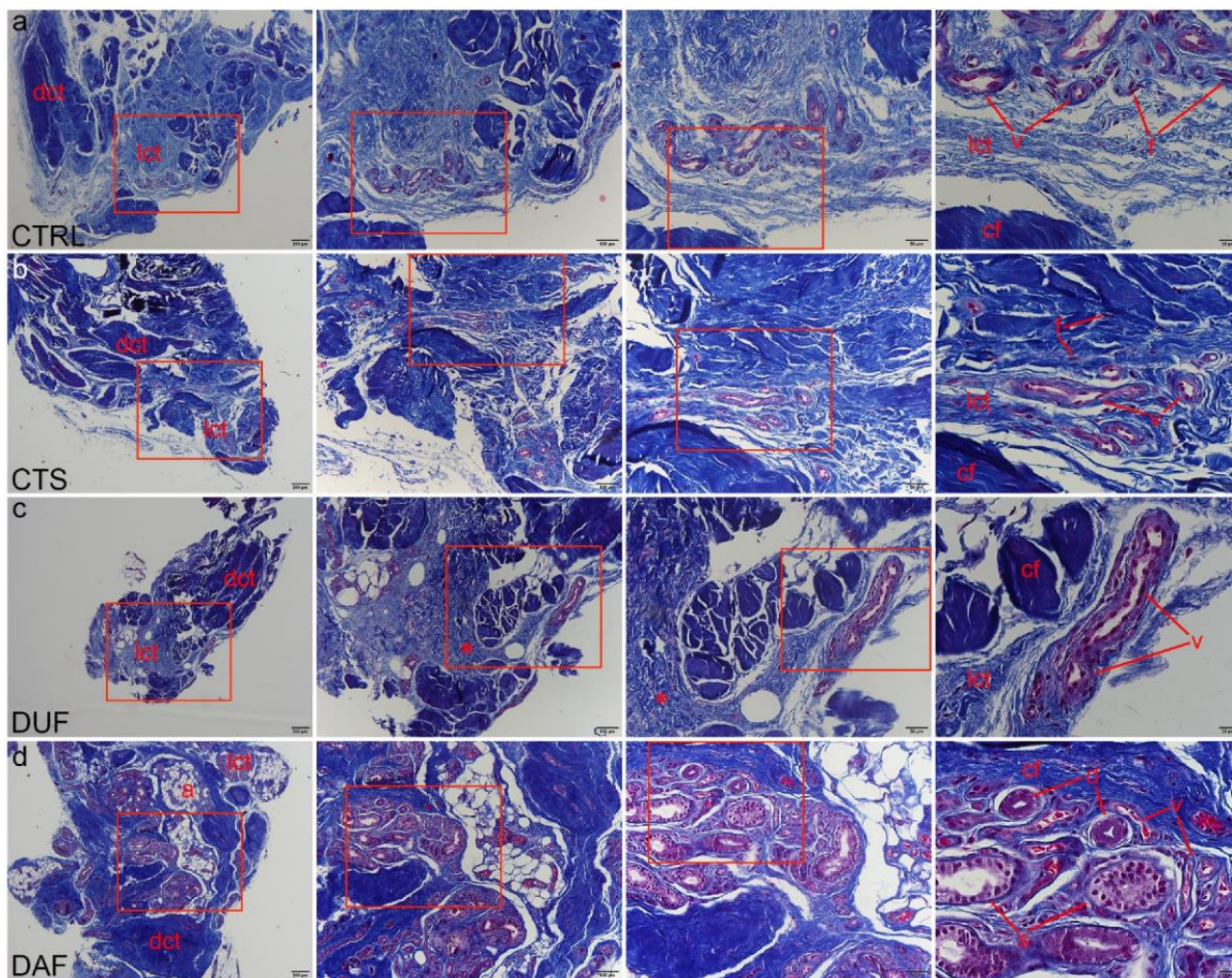


Slika 9. HE bojenje vezivnog tkiva bolesnika oboljelih od CTS-a i DD-a. Pravokutnici označuju područje prikazano na većem povećanju na sljedećoj slici. Kontrolni uzorci zdravih palmarnih fascija (CTRL) sastoje se od gustog vezivnog tkiva (dct) sa snopovima kolagenih vlakana (cf) s fibroblastima (f) i područjima rahlog vezivnog tkiva (lct) u kojem su krvne žile (v) i živci (n) (a); u RF-u bolesnika s CTS-om gusto vezivno tkivo (dct) ima gušće zbijena kolagena vlakna (cf) koja su razdvojena područjima rahlog vezivnog tkiva (lct) s krvnim žilama (v) i naslagama fibrinogena (fd) (b); makroskopski neizmijenjena palmarna fascija bolesnika s DD-om (DUF) prikazuje područja gustog vezivnog tkiva (dct) s debelim nitima kolagenih vlakana (cf), odvojena područjima rahlog vezivnog tkiva (lct) koja sadrže krvne žile (v) (c); uzorci palmarne fascije zahvaćene DD-om (DAF) pokazuju velika područja gustog vezivnog tkiva (dct) koja sadrže gusta kolagena vlakna (cf) s mnogo fibroblasta (f), a odvojena su rahlim vezivnim tkivom (lct) sa krvnim žilama (v) i adipocitima (a); na pojedinim mjestima vidljivi su kanali (d) i sekretorni dijelovi (s) žlijezda znojnice (d); 1. stupac, x40 ukupno povećanje,

mjerilo 200 μm ; 2. stupac, x100 ukupno povećanje, mjerilo 100 μm ; 3. stupac, x200 ukupno povećanje, mjerilo 50 μm ; 4. stupac, x400 ukupno povećanje, mjerilo 20 μm .

5.2. MTC bojenje

MTC bojenje upotrijebljeno je za označivanje područja gustog vezivnog tkiva prikazanih tamnoplavim bojenjem vlakana kolagena tipa I, s područja rahlog vezivnog tkiva bojila su se svjetlijom plavom bojom. Izgled tkiva kontrolnih uzoraka odgovarao je onim opisanim HE metodom (slika 10a). U usporedbi s kontrolom, MTC bojenje prikazalo je područja gušće zbijenih kolagenih vlakana u RF-u, čak i u dijelovima oko krvnih žila (slika 10b). Uzorci DUF-e općenito su sadržavali gušća, tamnoplavo obojena vlakna, što je uočeno u područjima i gustog i rahlog vezivnog tkiva s krvnim žilama (slika 10c). U usporedbi s DUF-om, u uzorcima DAF-a neke krvne žile i dijelovi žlijezda znojnice bili su okruženi vrpčama fibrotičnog tkiva koje se sastoji od gusto zbijenih kolagenih vlakana, a druge krvne žile bile su smještene unutar manje gusto zbijenih otočića rahlog vezivnog tkiva (slika 10d).



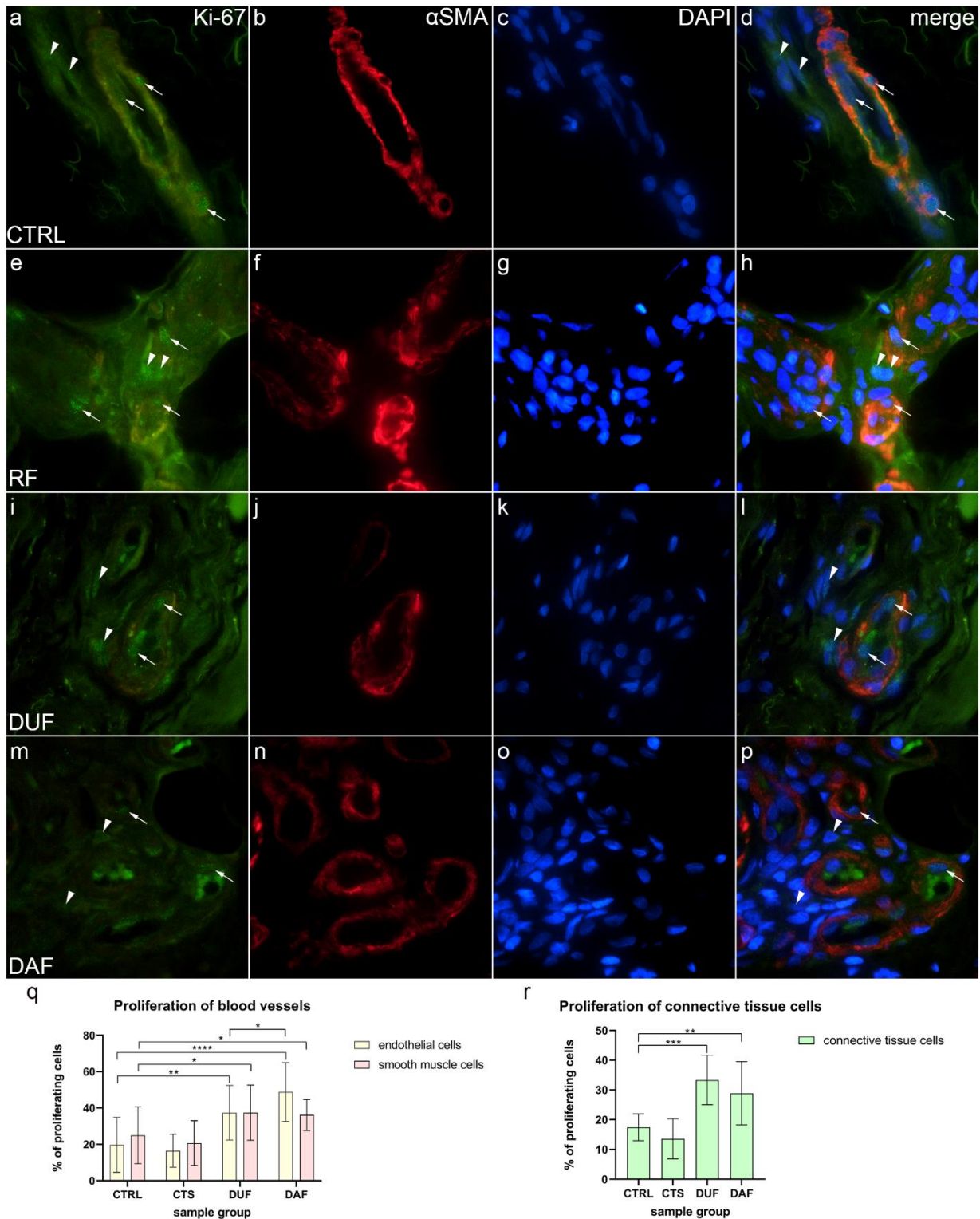
Slika 10. MTC bojenje vezivnog tkiva bolesnika oboljelih od CTS-a i DD-a. Pravokutnici označuju područje prikazano na većem povećanju na sljedećoj slici. Uzorci zdrave palmarne fascije pokazuju tamno plavo obojenje kolagenih vlakana (cf) u gustom vezivnom tkivu (dct), sa svjetlijim plavim područjima rahlog vezivnog tkiva (lct) koja sadrže krvne žile (v) i fibroblaste (f) (a); RF bolesnika s CTS-om sadrži više područja tamnije obojenog gustog vezivnog tkiva sa snopovima kolagenih vlakana, a u područjima rahlog vezivnog tkiva prisutne su krvne žile (b); makroskopski neizmijenjena palmarne fascija bolesnika s DD-om (DUF) također sadrži područja gustog vezivnog tkiva koje se uglavnom sastoji od kolagenih vlakana i područja rahlog veziva s krvnim žilama. Neka područja rahlog vezivnog tkiva boje se tamnije plavim (zvjezdice), što označava gušće pakiranje kolagena (c); u uzorcima zahvaćene palmarne fascije bolesnika s DD-om (DAF), tamnoplavo bojenje kolagenskih vlakana karakterizira područja gustog i rahlog vezivno tkivo, koje okružuje krvne žile, adipocite (a), sekrećijske dijelove (s) i izvodne kanale (d) žlijezda znojnice (d); 1. stupac, x40 ukupno povećanje, mjerilo

200 μm ; 2. stupac, x100 ukupno povećanje, mjerilo 100 μm ; 3. stupac, x200 ukupno povećanje, mjerilo 50 μm ; 4. stupac, x400 ukupno povećanje, mjerilo 20 μm .

5.3. Proliferacija stanica krvnih žila i vezivnog tkiva – izražaj Ki-67 i α -SMA

Proliferacijski biljeg Ki-67 prikazuje se kao zrnato zeleno obojenje jezgre unutar stijenka krvnih žila te u okolnom vezivnom tkivu svih analiziranih uzoraka (slika 11a, e, i, m). U glatkim mišićnim stanicama stijenke krvne žile bio je prisutan α -SMA (slika 11b, f, j, n), a sve stanične jezgre bile su prikazane DAPI bojenjem (slika 11c, g, k, o). Spajanjem slika otkrivene su stanice s nuklearnim Ki-67 bojenjem, tj. proliferirajuće stanice (Slika 11d, h, l, p). U kontrolnim uzorcima (CTRL), kolokalizacija Ki-67 (slika 11a), α -SMA-a (slika 11b) i DAPI-ja (slika 11c) uočena je u endotelnim i glatkim mišićnim stanicama stijenka krvnih žila te povremeno u okolnim stanicama vezivnog tkiva (slika 11d). U bolesnika a CTS-om, Ki-67 bojenje (slika 11e) bilo je kolokalizirano s α -SMA-om (slika 11f) i DAPI bojenjem (slika 11g) u endotelnim i glatkim mišićnim stanicama krvnih žila i u stanicama vezivnog tkiva (slika 11h). U uzorcima DUF-a u endotelu krvnih žila i u nekoliko stanica vezivnog tkiva uočen je povećani broj stanica koje istovremeno izražavaju Ki-67 (slika 11i), α -SMA (slika 11j) i DAPI nuklearno bojenje (slika 11k) (slika 11l). U usporedbi s DUF-om, u DAF uzorcima istovremeni izražaj proliferirajućih Ki-67 pozitivnih stanica (slika 11m), α -SMA-a (slika 11n) i DAPI-ja (slika 11o) vidljiv je u endotelnim i glatkim mišićnim stanicama krvnih žila. Neke stanice vezivnog tkiva također su pokazale nuklearno obojenje Ki-67 (slika 11p).

Endotelne stanice kontrolnih uzoraka pokazale su značajno manju stopu proliferacije ($19,85 \% \pm 14,01 \%$) u usporedbi s endotelnim stanicama DUF ($32,82 \% \pm 15,65 \%$; $p = 0,013$) i DAF uzoraka ($47,80 \% \pm 15,21 \%$; $p < 0,0001$). Endotelne stanice DAF uzoraka imale su značajno veću stopu proliferacije nego DUF uzorci ($p = 0,003$). Vaskularne glatke mišićne stanice kontrolnih uzoraka također su pokazale značajno manju stopu proliferacije ($20,85 \% \pm 12,93 \%$) u usporedbi s vaskularnim glatkim mišićnim stanicama DUF ($32,59 \% \pm 16,24 \%$; $p = 0,035$) i DAF uzoraka ($40,73 \% \pm 16,29 \%$; $p = 0,001$). Nije bilo značajnih razlika između kontrolnih i CTS uzoraka (slika 11q). Dodatno, stopa proliferacije stanica vezivnog tkiva kontrolnih uzoraka ($17,41 \% \pm 5,32 \%$) bila je značajno niža u usporedbi s DUF ($33,25 \% \pm 7,96 \%$; $p = 0,001$) i DAF ($28,17 \% \pm 9,95 \%$; $p = 0,009$) uzorcima. Nije bilo razlike između kontrolnih i CTS uzoraka (slika 11r).



Slika 11. Kolokalizacija Ki-67 i α -SMA-a u vezivnom tkivu bolesnika oboljelih od CTS-a i DD-a. CTRL – palmarna fascija bolesnika s CTS-om (a–d); RF – fleksorni retinakulum bolesnika s CTS-om (e–h); DUF – makroskopski neizmijenjena palmarna fascija bolesnika s DD-om (i–l); DAF – klinički zahvaćena palmarna fascija bolesnika s DD-om (m–p). Nuklearni izražaj Ki-67 (a, d, e, h, i, l, m, p) prisutan je u krvnim žilama (strelice) i stanicama okolnog

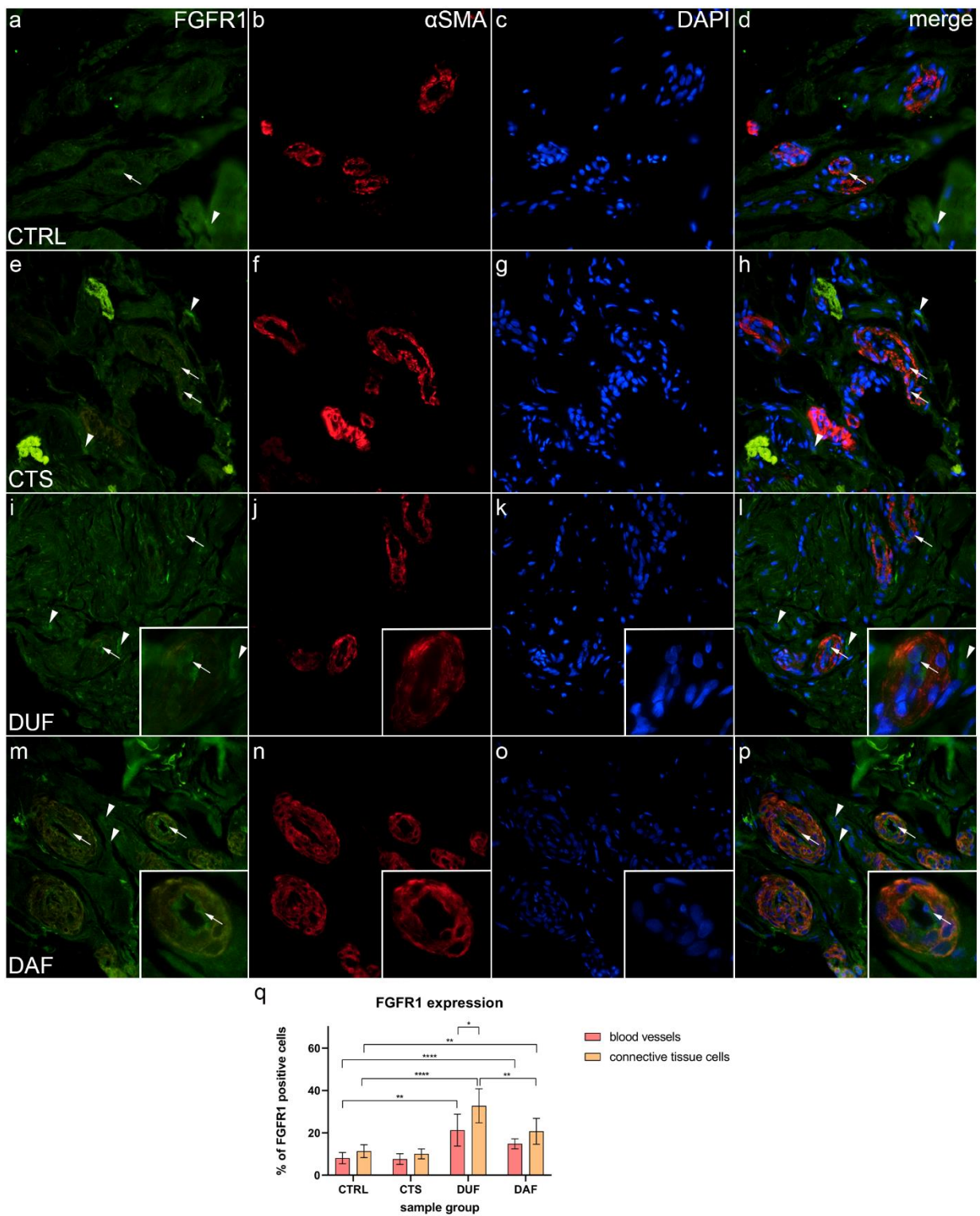
vezivnog tkiva (vrhovi strelica); α -SMA bojenje prikazuje presjeka kroz krvne žile (**b, f, j, n**). DAPI bojenje prikazuje sve stanične jezgre (**c, g, k, o**). Dvostruko imunofluorescencijsko bojenje na Ki-67, α -SMA-u i DAPI-ju, x1000 ukupno povećanje, mjerilo 50 μ m. Grafikoni prikazuju statistički značajnu razliku u stopi proliferacije za krvne žile (q) i stanice vezivnog tkiva (r). Značajnost razlika označena je zvjezdicama; * $p < 0,05$, ** $p < 0,01$, *** $p < 0,001$, **** $p < 0,001$.

5.4. Kolokalizacija FGFR1-a i α -SMA-a u krvnim žilama i okolnom vezivnom tkivu

U kontrolnim uzorcima slabi izražaj FGFR1-a mogao se uočiti u endotelnim i glatkim mišićnim stanicama stijenke krvnih žila, a nedostajao je u većini stanica vezivnog tkiva (slika 12a); α -SMA bojenje prikazalo je glatke mišićne stanice u brojnim presjecima kroz stijenke krvnih žila (slika 12b), a DAPI bojenje pokazalo je jezgre svih struktura (slika 12c, g, k, o). Na preklapljenim slikama moglo se uočiti samo nekoliko glatkomišićnih stanica krvnih žila i stanica vezivnog tkiva koje su pokazivale umjereni izražaj FGFR1-a (slika 12d). Suprotno, tkivo bolesnika s CTS-om pokazalo je slab izražaj FGFR1-a u stijenkama krvnih žila, a jaki izražaj viđen je u nekim stanicama vezivnog tkiva i unutar fibrinogenih naslaga (slika 12e). Krvne žile prikazane su intenzivnim α -SMA bojenjem (slika 12f), a stanične jezgre bile su DAPI pozitivne (slika 12g). Preklapljena slika prikazala je najjaču kolokalizaciju FGFR1-a i α -SMA-a u stijenci krvnih žila (slika 12h). U uzorcima DUF-a najjači izražaj uočen je u nekim endotelnim stanicama, a slabi je izražaj bio u glatkim mišićnim stanicama krvnih žila (slika 12i); α -SMA bojenje prikazuje glatki mišić žila (slika 12j), a jezgre su bile DAPI pozitivne (slika 12k). Spajanjem slika pokazalo se da nema preklapanja izražaja FGFR1-a i α -SMA-a u mišićnom sloju žile (slika 12l). U usporedbi s DUF-om, DAF uzorci sadržavali su krvne žile s umjerenim do jakim izražajem FGFR1-a u većini endotelnih stanica i slabim izražajem u mišićnim stijenkama, a područja s umjerenim izražajem uočena su u okolnom vezivnom tkivu (slika 12m). U krvnim žilama α -SMA bojenje prikazalo je glatke mišićne stanice (slika 12n), a DAPI bojenje prikazalo je jezgre (slika 12o). Preklapanjem slika pokazalo se da je najjači izražaj FGFR1-a bio u endotelnim stanicama, a glatke mišićne stanice i stanice vezivnog tkiva pokazale su slabiji izražaj (slika 12p).

Izražaj FGFR1-a u krvnim žilama kontrolnih uzoraka ($8,10 \% \pm 2,51 \%$) bio je značajno niži u usporedbi s uzorcima DUF-a ($21,30 \% \pm 7,70 \%$; $p = 0,002$) i DAF-a ($14,90 \% \pm 2,42 \%$; $p < 0,0001$). Izražaj FGFR1-a u stanicama vezivnog tkiva također je bio značajno niži u kontrolnim

uzorcima ($11,40 \% \pm 3,10 \%$) u usporedbi s uzorcima DUF-a ($32,80 \% \pm 7,96 \%$; $p < 0,0001$) i DAF-a ($20,70 \% \pm 6,06 \%$; $p = 0,005$). Izražaj FGFR1-a u stanicama vezivnog tkiva DUF uzoraka bila je značajna više nego u stanicama istog tkiva DAF uzoraka ($p = 0,008$) i krvnim žilama DUF uzoraka ($p = 0,016$). Nije bilo značajne razlike između kontrolnih i uzoraka CTS-a (slika 12q).



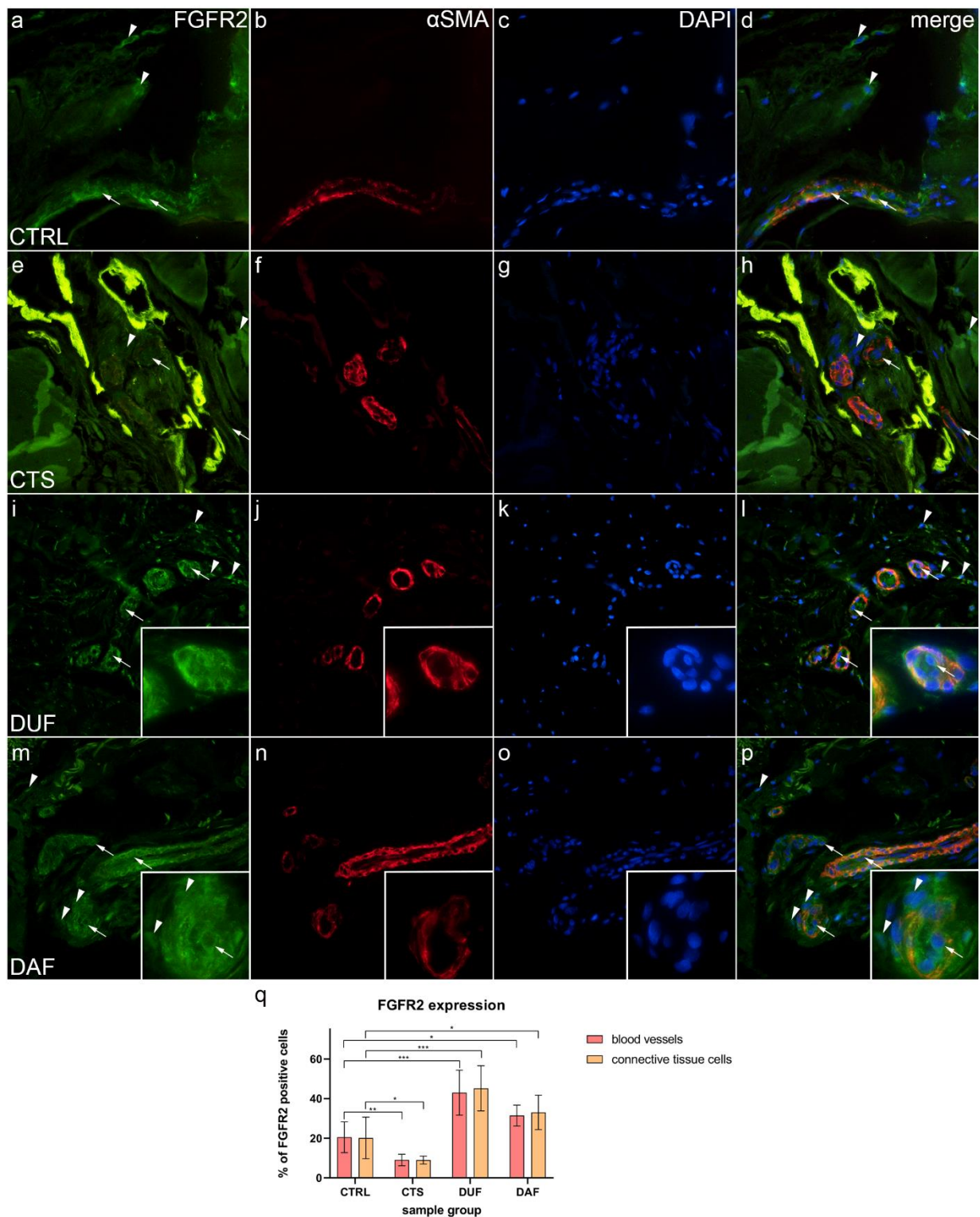
Slika 12. Kolokalizacija FGFR1-a i α -SMA-a u vezivnom tkivu bolesnika oboljelih od CTS-a i DD-a. CTRL – palmarna fascija bolesnika s CTS-om (a–d); RF – fleksorni retinakulum bolesnika s CTS-om (e–h); DUF – makroskopski neizmijenjena palmarna fascija bolesnika s DD-om (i–l); DAF – klinički zahvaćena palmarna fascija bolesnika s DD-om (m–p). Izražaj FGFR1-a (a, d, e, h, i, l, m, p) vidi se u krvnim žilama (strelice) i okolnim stanicama vezivnog

tkiva (vrhovi strelica); bojenje α -SMA-a prikazuje presjeke kroz krvne žile (b, f, j, n). DAPI bojenje prikazuje sve stanične jezgre (c, g, k, o). Umetci (i-p) otkrivaju distribuciju bojenja FGFR1-a u krvnim žilama. Dvostruko imunofluorescencijsko bojenje na FGFR1-u, α -SMA-u i DAPI-ju, x400 ukupno povećanje, mjerilo 100 μ m. Grafikon prikazuje statistički značajne razlike u izražaju FGFR1-a u stanicama krvnih žila i vezivnog tkiva (q). Značajnost razlika označena je zvjezdicama; * $p < 0,05$, ** $p < 0,01$, **** $p < 0,0001$.

5.5. Kolokalizacija FGFR2-a i α -SMA-a u krvnim žilama i okolnom vezivnom tkivu

U kontrolnim uzorcima umjereni do jaki izražaj FGFR2-a bio je vidljiv u endotelu i glatkim mišićnim stanicama stijenka krvnih žila, kao i u nekim stanicama vezivnog tkiva (slika 13a); α -SMA bojenje prikazalo je glatke mišićne stanice u stijenkama krvnih žila (slika 13b), a DAPI bojenje prikazalo je sve jezgre (slika 13c, g, k, o). Preklapanjem slika uočila se kolokalizacija FGFR2-a i α -SMA-a u stijenci krvnih žila (slika 13d). Slabi do umjereni izražaj FGFR2-a primijećen je u većini stanica krvnih žila CTS-a te u stanicama vezivnog tkiva, koji je također sadržavao naslage fibrina (slika 13e). Presijeci kroz krvne žile prikazani su α -SMA bojenjem (slika 13f), a jezgre su prikazane DAPI bojenjem (slika 13g). Preklapanjem slika uočila se kolokalizacija FGFR2-a i α -SMA-a u krvnim žilama i to većinom u glatkim mišićnim stanicama (slika 13h). U usporedbi s kontrolnim uzorcima izražaj FGFR2-a bio je mnogo jači u stijenkama krvnih žila i okolnim stanicama vezivnog tkiva DUF uzoraka (slika 13i). Nekoliko je krvnih žila prikazano snažnim α -SMA bojenjem (slika 13j), a DAPI je bojavao sve stanične jezgre (slika 13k). Preklapanjem slika otkriveno je da je najjača kolokalizacija FGFR2-a i α -SMA-a bila u stijenkama krvnih žila (slika 13l). U DAF uzorcima jaki izražaj FGFR2-a bio je prisutan u stijenci krvne žile i nekim stanicama vezivnog tkiva (slika 13m); α -SMA bojenje pokazalo je jaki izražaj u glatkim mišićima krvnih žila i endotelu (slika 13n). Preklapanjem slika uočila se najjača kolokalizacija FGFR2-a i α -SMA-a u glatkim mišićnim stanicama krvnih žila (slika 13p). Izražaj FGFR2-a u krvnim žilama kontrolnih uzoraka ($20,50 \% \pm 7,74 \%$) bio je značajno veći u odnosu na CTS uzorke ($8,90 \% \pm 3,00 \%$; $p = 0,005$), a bio je značajno niži nego u DUF ($42,90 \% \pm 11,41 \%$; $p = 0,001$) i DAF uzorcima ($31,60 \% \pm 5,32 \%$; $p = 0,010$). Izražaj FGFR2-a u stanicama vezivnog tkiva bio je također značajno veći u kontrolnim uzorcima ($20,20 \% \pm 10,49 \%$) u odnosu na CTS uzorke ($9,10 \% \pm 2,08 \%$; $p = 0,044$), a značajno niži u usporedbi s DUF ($45,20 \% \pm 11,40 \%$; $p = 0,0004$) i DAF uzorcima ($33,10 \%$

$\pm 8,57\%$; $p = 0,044$). Nije bilo značajne razlike u izražaju FGFR2-a između DUF i DAF uzoraka (slika 13q).



Slika 13. Kolokalizacija FGFR2-a i α -SMA-a u vezivnom tkivu bolesnika oboljelih od CTS-a i DD-a. CTRL – palmarna fascija bolesnika s CTS-om (a-d); RF – fleksorni retinakulum

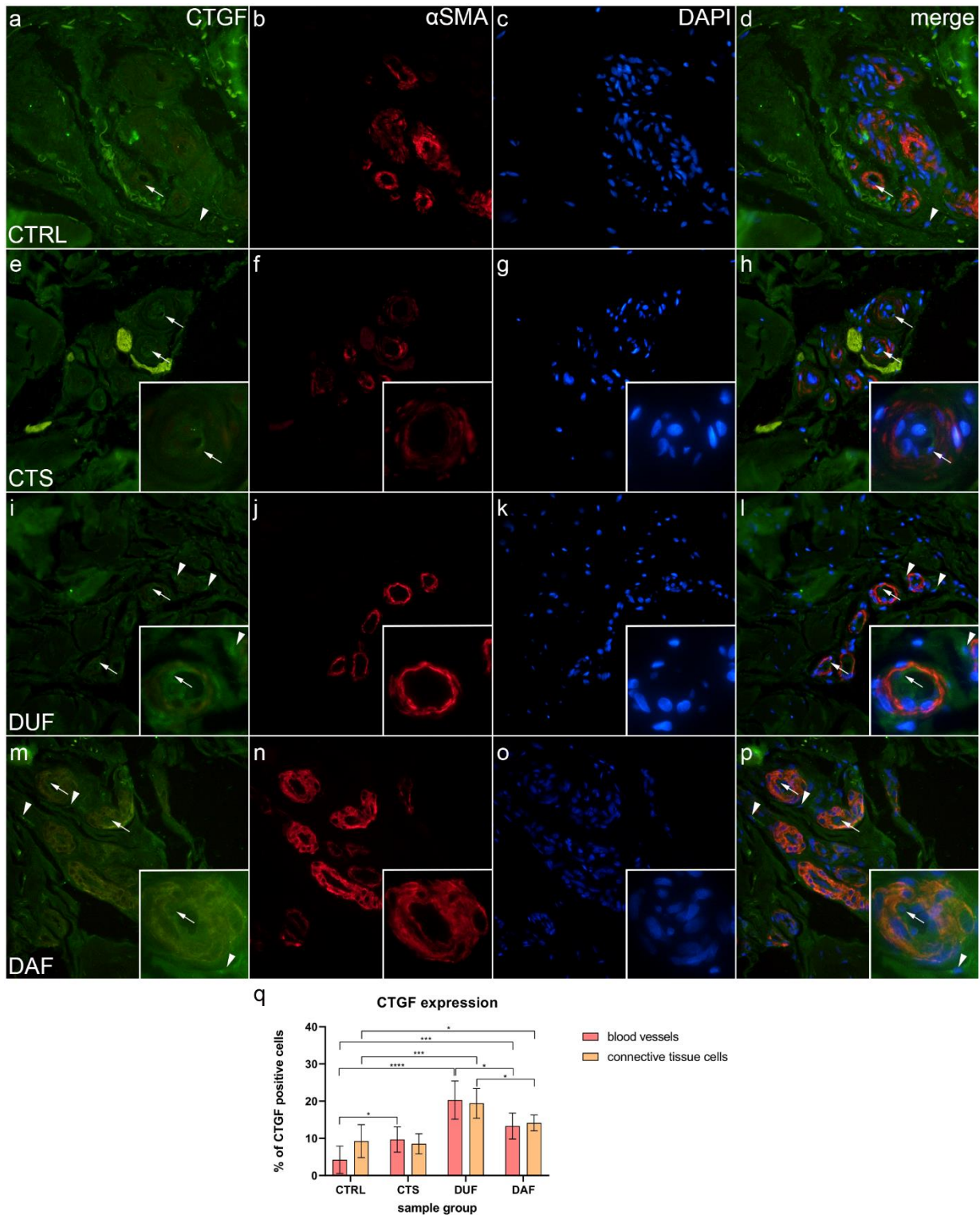
bolesnika s CTS-om (e–h); DUF – makroskopski neizmijenjena palmarna fascija bolesnika s DD-om (i–l); DAF – klinički zahvaćena palmarna fascija bolesnika s DD-om (m–p). Izražaj FGFR2-a (a, d, e, h, i, l, m, p) vidi se u krvnim žilama (strelice) i stanicama okolnog vezivnog tkiva (vrhovi strelica); bojenje α -SMA-a prikazuje presjeke kroz krvne žile (b, f, j, n). DAPI bojenje prikazuje sve stanične jezgre (c, g, k, o). Umetci (i–p) otkrivaju distribuciju FGFR2 bojenja u krvnim žilama. Dvostruko imunofluorescencijsko bojenje na FGFR1-u, α -SMA-u i DAPI-ju, x400 ukupno povećanje, mjerilo 100 μ m. Grafikon prikazuje statistički značajne razlike u izražaju FGFR2-a u stanicama krvnih žila i vezivnog tkiva (q). Značajnost razlika označena je zvjezdicama; * $p < 0,05$, ** $p < 0,01$, *** $p < 0,001$.

5.6. Kolokalizacija CTGF-a i α -SMA-a u krvnim žilama i okolnom vezivnom tkivu

Slabi do umjereni izražaj CTGF-a bio je prisutan na unutarnjoj površini (endotelu) većine krvnih žila, a pojedine stanice i vlakna vezivnog tkiva pokazale su jaki izražaj u kontrolnim uzorcima (slika 14a); α -SMA bojenje prikazalo je višestruke poprečne presjeke krvnih žila (slika 14b), a DAPI bojenje je prikazalo sve jezgre (slika 14c). Preklapanjem slika uočila se odsutnost kolokalizacije CTGF-a i α -SMA-a u mišićnom dijelu krvnih žila (slika 14d). U uzorcima CTS-a, slabi izražaj CTGF-a mogao se vidjeti u stijenci krvnih žila i povremeno u nekim područjima okolnog vezivnog tkiva. Prije spomenute naslage također su bile prisutne, posebno oko debelih stijenka krvnih žila (slika 14e); α -SMA bojenje prikazalo je glatke mišićne stanice žila (slika 14f), a DAPI je obojio sve stanične jezgre (slika 14f). Preklopljena slika prikazuje umjerenu kolokalizaciju CTGF-a i α -SMA-a u određenim mišićnim stanicama krvnih žila (slika 14h). U usporedbi s CTS-om, u uzorcima DUF-a, umjereni do jaki izražaj CTGF-a bio je vidljiv u stijenka krvnih žila i u okolnom vezivnom tkivu (slika 14i). Višestruki poprečni presjeci krvnih žila prikazani su α -SMA bojenjem (slika 14j). Preklapanjem slika (slika 14i–k) uočila se kolokalizacija CTGF-a i α -SMA-a u glatkim mišićima krvnih žila (slika 14l). U uzorcima DAF- slabi do umjeren izražaj CTGF-a uočen je kroz cijeli vaskularni zid, a umjereni je do jaki izražaj bio prisutan u stanicama vezivnog tkiva (slika 14m); α -SMA bojenje prikazalo je mišićne stanice žila (slika 14n), a DAPI bojenje bilo je prisutno u svima staničnim jezgrama (slika 14o). Preklopljena slika pokazuje kolokalizaciju CTGF-a i α -SMA-a u glatkim mišićnim stanicama žila (slika 14p).

Izražaj CTGF-a u krvnim žilama kontrolnih uzoraka ($4,70\% \pm 3,47\%$) bio je značajno niži u usporedbi sa uzorcima CTS-a ($9,80\% \pm 3,46\%$; $p = 0,023$), DUF ($20,20\% \pm 5,16\%$; $p < 0,0001$), te DAF uzorcima ($13,20\% \pm 3,36\%$; $p = 0,0002$).

Izražaj CTGF-a u stanicama vezivnog tkiva također je bio značajno niži u kontrolnim uzorcima ($9,30\% \pm 4,47\%$) u usporedbi s uzorcima DUF-a ($19,40\% \pm 4,06\%$; $p = 0,0003$) i DAF-a ($14,20\% \pm 2,15\%$; $p = 0,044$). Izražaj CTGF-a bio je veći u DUF nego u DAF uzorcima, kako u krvnim žilama ($p = 0,015$), tako i u stanicama vezivnog tkiva ($p = 0,017$). Nije bilo značajne razlike u izražaju CTGF-a između stanica vezivnog tkiva kontrolnih i CTS uzoraka (slika 14q).

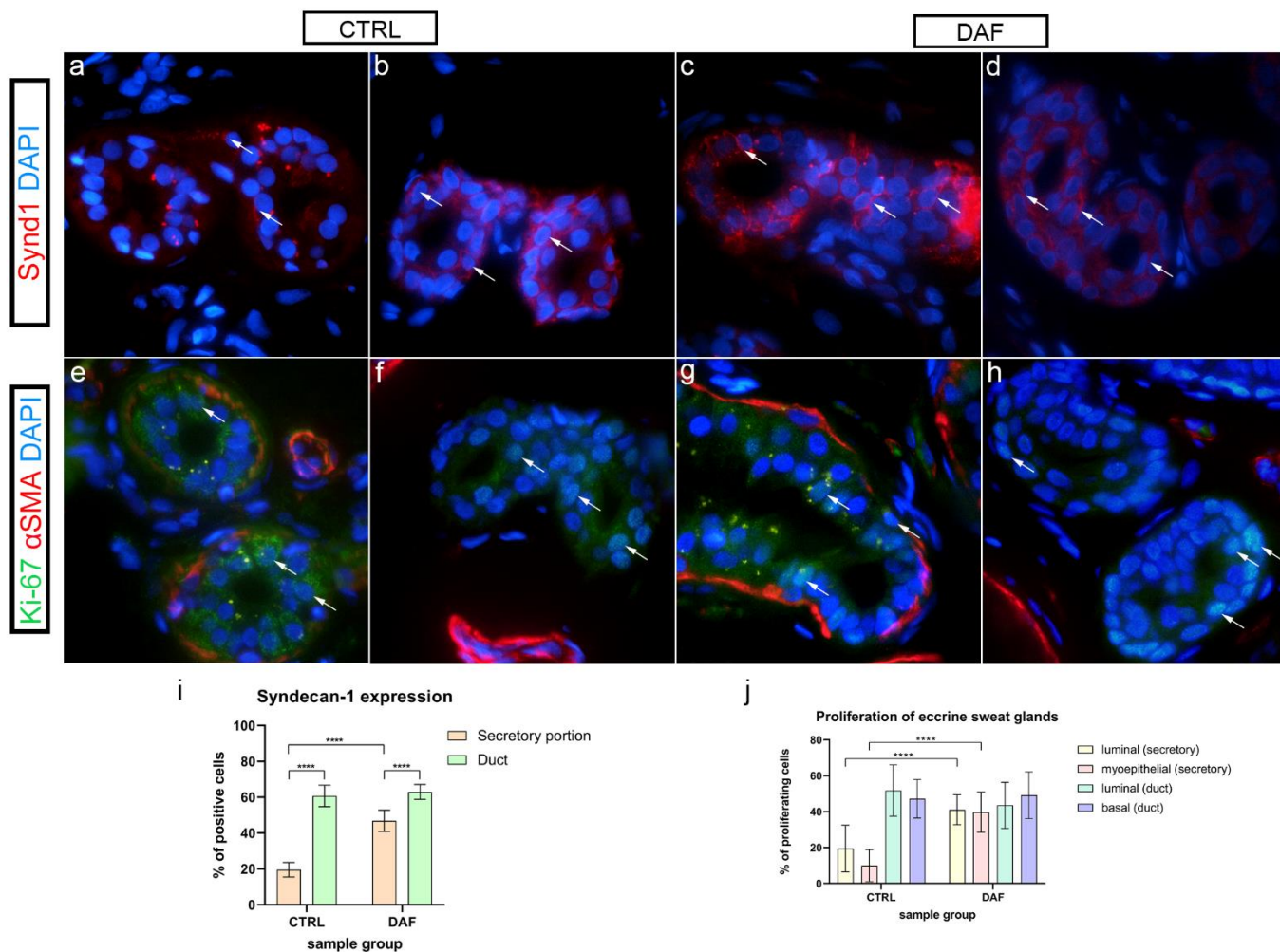


Slika 14. Kolokalizacija CTGF-a i α -SMA-a u vezivnom tkivu bolesnika oboljelih od CTS-a i DD-a. CTRL – palmarna fascija bolesnika s CTS-om (a–d); RF – fleksorni retinakulum bolesnika s CTS-om (e–h); DUF – makroskopski neizmijenjena palmarna fascija bolesnika s DD-om (i–l); DAF – klinički zahvaćena palmarna fascija bolesnika s DD-om (m–p). Izražaj CTGF-a (a, d, e, h, i, l, m, p) vidi se u krvnim žilama (strelice) i okolnim stanicama vezivnog

tkiva (vrhovi strelica); α -SMA bojenje prikazuje presjeke kroz krvne žile (b, f, j, n). DAPI bojenje prikazuje sve stanične jezgre (c, g, k, o). Umetci (e–p) otkrivaju distribuciju CTGF bojenja u krvnim žilama. Dvostruko imunofluorescencijsko bojenje na FGFR1-u, α -SMA-u i DAPI-ju, x400 ukupno povećanje, mjerilo 100 μ m. Grafikon prikazuje statistički značajne razlike u izražaju CTGF-a u stanicama krvnih žila i vezivnog tkiva (q). Značajnost razlika označena je zvjezdicama; * $p < 0,05$, *** $p < 0,001$, **** $p < 0,0001$.

5.7. Izražaj sindekana-1 u ekrinim žlijezdama znojnicama

U kontrolnim uzorcima samo nekoliko stanica sekretornih dijelova ekrinih žlijezda znojnica pokazalo je slabi do umjereni zrnati izražaj sindekana-1 (slika 15a), a u uzoraka DAF-a jaki zrnati i membranski izražaj sindekana-1 bio je prisutan u većini stanica (slika 15c). Kanali žlijezda znojnica kontrolnih uzoraka pokazali su jaki ili umjereni membranski izražaj sindekana-1 u većini stanica (lika 15b), a kanali žlijezda u uzorcima DAF-a pokazali su samo umjereni izražaj u staničnim membranama (slika 15d). Sekretorni dijelovi u kontrolnim uzorcima imali su prosječno $19,54 \% \pm 4,01 \%$ pozitivnih stanica, što je značajno niže u usporedbi sa kanalima žlijezda kontrolnog uzorka sa $60,70 \% \pm 6,02 \%$ pozitivnih stanica ($p < 0,0001$) i sekretornim dijelovima uzorka DAF-a s $46,92 \% \pm 5,99 \%$ pozitivnih stanica ($p < 0,0001$). Sekretorni dijelovi DAF uzorka imali su značajno manje pozitivnih stanica u usporedbi s kanalima uzorka DAF-a sa $63,00 \% \pm 4,19 \%$ pozitivnih stanica ($p < 0,0001$). Nije bilo statistički značajne razlike između žljezdanih kanala kontrole i DAF uzorka (slika 15i).



Slika 15. Izražaj sindekana-1 i kolokalizacija Ki-67 i α -SMA-a u ekrinim žlijezdama znojnicama zdravih kontrola i bolesnika oboljelih od DD-a. CTRL – normalna koža zdravih osoba (a, b, e, f); DAF – klinički zahvaćena palmarna fascija bolesnika s DD-om (c, d, g, h). Izražaj sindekana-1 vidi se u stanicama sekretornih dijelova (a, c) i kanala (b, d) ekrinih žlijezda znojnica (strelice). Nuklearni Ki-67 izražaj također se vidi u stanicama sekretornih dijelova (e, g) i kanala (f, h) žlijezda znojnica (strelice); α -SMA bojenje prikazuje mioepitelne stanice sekretornih dijelova žlijezda znojnica kao i presjeke kroz okolne krvne žile (e–h). DAPI bojenje prikazuje sve stanične jezgre (a–h). Imunofluorescencijsko bojenje na sindekanu-1 i DAPI-ju te dvostruko imunofluorescencijsko bojenje na Ki-67, α -SMA-u i DAPI-ju, x1000 ukupno povećanje, mjerilo 50 μ m. Statistički značajne razlike u izražaju sindekana-1 (i) i stope proliferacije (j) prikazani su grafikonima. Značajnost razlika označena je zvjezdicama; **** p < 0,0001.

5.8. Proliferacija ekrinih žlijezda znojnica, kolokalizacija Ki-67 i α -SMA-a

Ovdje je α -SMA primijenjen kako bi se pokazala razlika između stanica u sekretornom dijelu i stanica kanala žlijezda znojnica u kontrolnim i DAF uzorcima. U kontrolnim uzorcima α -SMA bojenje prikazalo je mioepitelne stanice u sekretornim dijelovima ekrinih žlijezda znojnica, a proliferirajuće Ki-67 stanice zapravo su bile nekoliko luminalnih i bazalnih stanica (slika 15e). U kanalu su nedostajale mioepitelne stanice, a proliferirajuće stanice bile su smještene u bazalnim dijelovima istih (slika 15f). U usporedbi s kontrolnim uzorcima, u uzorcima DAF-a proliferirajuće Ki-67 stanice bile su povećane u sekretornim dijelovima (slika 15g), a kanali su pretežno prikazali Ki-67 reaktivne stanice u bazalnim dijelovima (slika 15h). Došlo je do statistički značajnog ($p < 0,0001$) povećanja Ki-67 pozitivnih luminalnih stanica sekretornih dijelova između kontrola ($19,53 \% \pm 13,00 \%$) i DAF uzoraka ($41,33 \% \pm 8,46 \%$). Razlika u Ki-67 pozitivnim mioepitelnim stanicama između uzoraka kontrole ($10,53 \% \pm 8,30\%$) i DAF-a ($39,53 \% \pm 11,18 \%$) također je bila značajna ($p < 0,0001$). Nije bilo statistički značajne razlike u izražaju Ki-67 između stanica kanala žlijezda kontrolnih i DAF uzoraka, s oko 40–50 % pozitivnih stanica u objema skupinama (slika 15j).

5.9. Izražaj FGFR1-a, FGFR2-a, CTGF-a i TGF- β -a u ekrinim žlijezdama znojnicama

5.9.1. Izražaj *FGFR1-a*

U nekim kontrolnim uzorcima izražaj zrnatog citoplazmatskog FGFR1-a bio je prisutan u sekretornim stanicama žlijezda znojnica (slika 16a), a u kanalima je bio slab (slika 16b). U usporedbi, u DAF uzorcima žlijezda znojnica umjereni citoplazmatski izražaj FGFR1-a bio je prisutan u nekoliko sekretornih stanica (slika 16c), a kanali su pokazali umjereni citoplazmatski izražaj (slika 16d). Izražaj FGFR1-a bio je značajno viši ($p < 0,0001$) u sekretornim dijelovima žlijezda u uzorcima DAF-a ($41,80 \% \pm 9,48 \%$) u odnosu na sekretorne dijelove u kontrolnim uzorcima ($23,30 \% \pm 6,11 \%$). Izražaj je također je bio značajno viši ($p < 0,0001$) u kanalima DAF uzoraka ($46,50 \% \pm 7,01 \%$) u usporedbi s kanalima u kontrolnim uzorcima ($26,40 \% \pm 8,21 \%$). Nije bilo statistički značajne razlike između sekretornih dijelova i kanala žlijezda u objema skupinama uzoraka (slika 16q).

5.9.2. Izražaj FGFR2-a

U kontrolnim uzorcima žlijezda znojnica umjeren do jak zrnati citoplazmatski izražaj FGFR2-a bio je prisutan u nekoliko sekretornih stanica (slika 16e), a FGFR2 bio je umjeren izražen u bazalnim stanicama kanala (slika 16f). U usporedbi s kontrolama, u DAF uzorcima jaki homogeni citoplazmatski izražaj FGFR2-a bio je prisutna u većini sekretornih stanica (slika 16g) i stanicama kanala (slika 16h). Izražaj FGFR2-a bio je značajno viši ($p = 0,007$) u sekretornim dijelovima DAF uzorka ($48,20 \% \pm 9,28 \%$) u usporedbi sa sekretornim dijelovima u kontrolnim uzorcima ($37,60 \% \pm 4,01 \%$). Također je bio značajno veći ($p = 0,024$) u kanalima DAF uzoraka ($42,00\% \pm 7,94\%$) u usporedbi s kanalima kontrolnih uzoraka ($32,90 \% \pm 4,28 \%$). Nije bilo statistički značajne razlike između sekretornih dijelova i kanala u bilo kojoj skupini uzoraka (slika 16r).

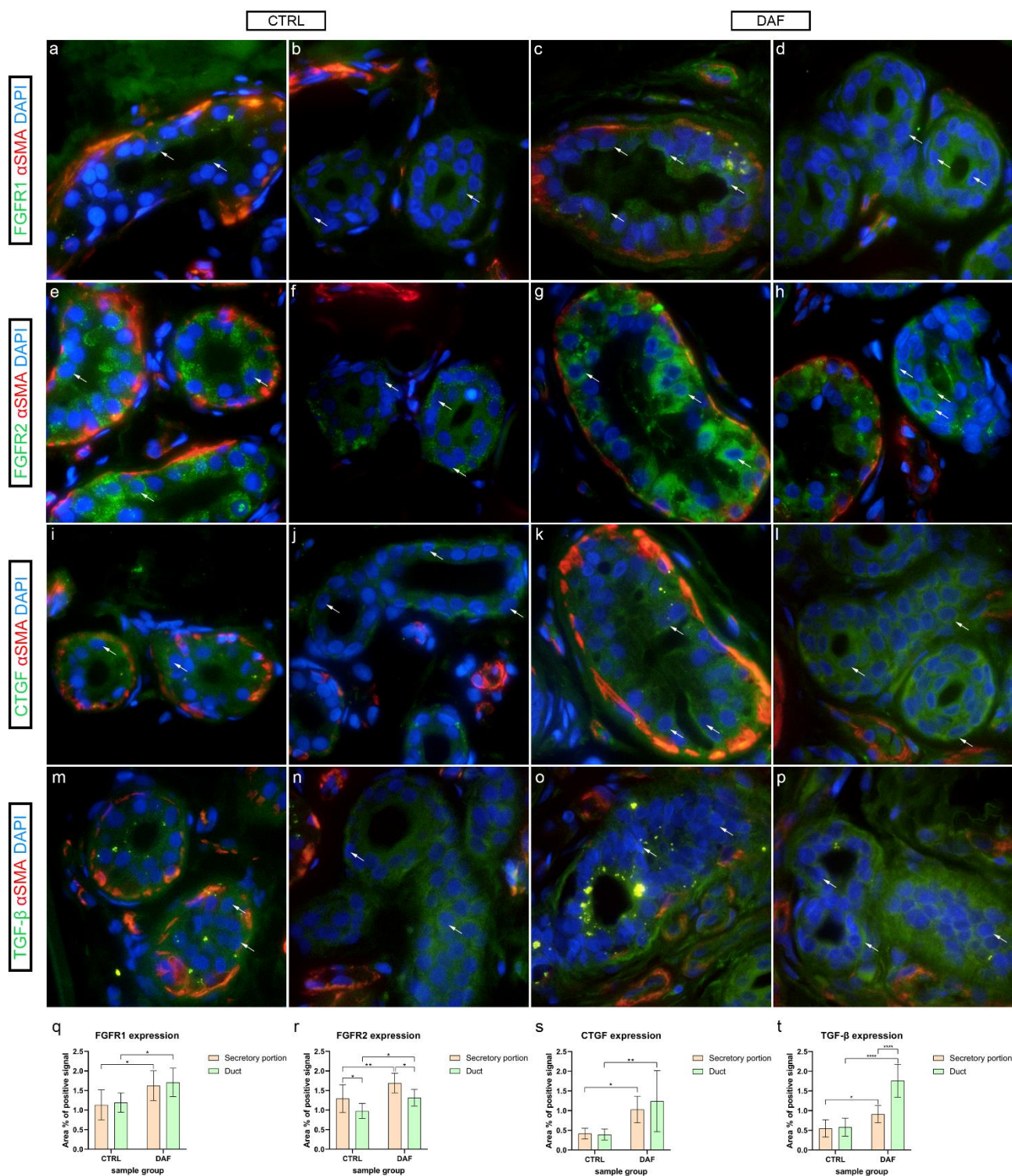
5.9.3. Izražaj CTGF-a

U kontrolnim uzorcima slabi citoplazmatski izražaj CTGF-a bio je prisutan u sekretornim stanicama (slika 16i), a kanali žlijezda pokazali su umjereni do jaki izražaj CTGF-a u bazalnom dijelu citoplazme (slika 16j). Usporedno, u DAF uzorcima umjeren do jaki citoplazmatski izražaj CTGF-a uočen je u sekretornim stanicama (slika 16k) i kanalima (slika 16l). Izražaj CTGF-a bio je značajno niži ($p = 0,004$) u sekretornim dijelovima kontrolnog uzorka ($14,90 \% \pm 5,86 \%$) u usporedbi sa sekretornim dijelovima DAF uzorka ($25,10 \% \pm 5,13 \%$). Također je bio značajno niži ($p < 0,0001$) u kanalima u kontrolnom uzorku ($13,50 \% \pm 5,74 \%$) u usporedbi sa kanalima DAF uzorka ($29,20 \% \pm 7,58 \%$). Nije bilo statistički značajne razlike između sekretornih dijelova i kanala u objema skupinama uzoraka (slika 16s).

5.9.4. Izražaj TGF- β -a

U kontrolnim uzorcima uočen je zrnati izražaj TGF- β -a u sekretornim stanicama (slika 16m), a umjereni citoplazmatski izražaj bio je prisutan u stanicama kanala (slika 16n). Suprotno tomu, sekretorni dijelovi DAF uzoraka pokazali su jači izražaj zrnatog TGF- β -a (slika 16o), a kanali su pokazali umjereni do jaki izražaj TGF- β -a u većini njihovih stanica (slika 16p). Izražaj TGF- β -a bio je značajno viši ($p < 0,0001$) u sekretornim dijelovima DAF uzoraka ($23,50 \% \pm 5,54 \%$) u odnosu na sekretorne dijelove kontrolnog uzorka ($12,40 \% \pm 2,27 \%$). Također je bio značajno viši ($p < 0,0001$) u kanalima DAF uzoraka ($42,00 \% \pm 4,94 \%$) u usporedbi s kanalima

kontrolnih uzoraka ($13,80 \% \pm 2,62 \%$). Sekretorni dijelovi imali su značajno niži postotak površine signala u usporedbi s kanalima u DAF uzorcima ($p < 0,0001$), ali ne i u kontrolnim uzorcima (slika 16t).

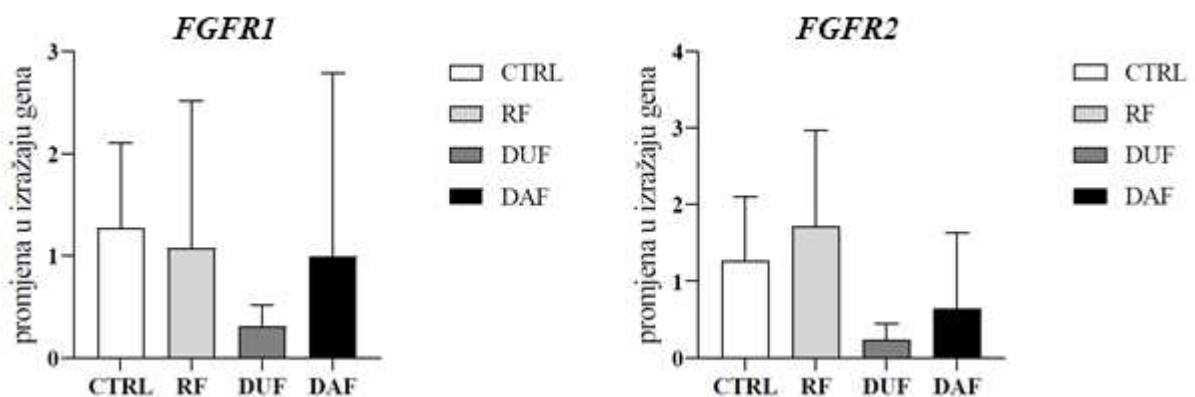


Slika 16. Kolokalizacija FGFR1-a, FGFR2-a, CTGF-a, TGF- β -a i α -SMA-a u ekkrinim žlijezdama znojnicama zdravih kontrola i bolesnika oboljelih od DD-a. CTRL – normalna koža zdravih osoba (a, b, e, f, i, j, m, n); DAF– klinički zahvaćena palmarna fascija bolesnika s DD-om (c, d, g, h, k, l, o, p). Izražaj FGFR1-a vidi se u stanicama žlijezda znojnica (strelice)

sekretornih dijelova (a, c) i kanala (b, d). Također se vidi izražaj FGFR2-a u stanicama žlijezda znojnica (strelice) sekretornih dijelova (e, g) i kanala (f, h). CTGF je prisutan u stanicama žlijezda znojnica (strelice) sekretornih dijelova (i, k) i kanalića (j, l). TGF- β također se izražava u stanicama žlijezda znojnica (strelice) sekretornih dijelova (m, o) i kanala (n, p); α -SMA bojenje prikazuje mioepitelne stanice sekretornih dijelova žlijezda znojnica i presjke kroz okolne krvne žile (a–p). DAPI bojenje prikazuje sve stanične jezgre (a–p). Dvostruko imunofluorescencijsko bojenje na FGFR1-u, FGFR2-u, CTGF-u, TGF- β -u, α -SMA-u i DAPI-ju, x1000 ukupno povećanje, mjerilo 50 μ m. Grafikoni prikazuju statistički značajne razlike u izražaju FGFR1-a (q), FGFR2-a (r), CTGF-a (s) i TGF- β -a (t) između analiziranih uzoraka. Značajnost razlika označena je zvjezdicama; * $p < 0,05$, ** $p < 0,01$, **** $p < 0,001$.

5.10. Diferencijalni izražaj FGFR1-a i FGFR2-a u vezivnom tkivu bolesnika oboljelih od CTS-a i DD-a

Analiza RT-qPCR-om provedena je na palmarom vezivnom tkivu bolesnika oboljelih od CTS-a i DD-a početnicama za *FGFR1* i *FGFR2*. Usporedbom izražaja *FGFR1*-a i *FGFR2*-a mRNA-a između CTRL, RF, DUF i DAF uzoraka nisu pronađene statistički značajne razlike.



Slika 17. Izražaj gena *FGFR1*-a i *FGFR2*-a u vezivnom tkivu bolesnika oboljelih od CTS-a i DD-a. CTRL – palmarna fascija bolesnika s CTS-om; RF – fleksorni retinakulum bolesnika s CTS-om; DUF – makroskopski neizmijenjena palmarna fascija bolesnika s DD-om; DAF – klinički zahvaćena palmarna fascija bolesnika s DD-om. Grafikoni prikazuju razliku u izražaju promatranih gena između skupina uzoraka.

6. RASPRAVA

Istraživanje se fokusiralo na usporedbu morfoloških karakteristika, stanične proliferacije i izražaja profibrotičnih signalnih molekula u krvnim žilama i žlijezdama znojnicama između dviju bolesti povezanih s fibrozom tkiva – CTS-om i DD-om. Kao kontrolne uzorke koristili smo zdravu palmarnu fasciju bolesnika s CTS-om, kao što je opisano u nekim radovima (75). Za razliku od većine drugih studija koje su analizirale subsinovijalno vezivno tkivo bolesnika s CTS-om (76, 77), istraživali smo RF kako bi se utvrdilo je li i on zahvaćen patološkim promjenama. DD uzorci bili su podijeljeni u dvije skupine, palmarna fascija klinički nezahvaćena DD-om (DUF) i palmarna fascija zahvaćena DD-om (DAF), kako su opisali Alfonso-Rodriguez i sur. (78). Naša histološka analiza HE uzoraka nije otkrila značajne razlike između RF-a i palmarne fascije bolesnika s CTS-om. Međutim, DUF uzorci sadržavali su gušća područja vezivnog tkiva od kontrolnih uzoraka, a DAF uzorci pokazali su velike površine jako celularnog vezivnog tkiva. Naša studija u skladu je sa studijom Alfonso-Rodrigues i sur., koja je također pokazala da DUF uzorci pokazuju početne morfološke promjene (78), što upućuje da su DUF tkiva već zahvaćena DD-om. Također smo opisali žlijezde znojnice između fibrotičnih vrpca u DAF uzorcima, za koje su već neki autori sugerirali da imaju ulogu u patogenezi DD-a (79). Slično navedenoj studiji, bojenje kolagena trikromom po Malloryju otkrilo je postupno povećanje u gustoći slaganja kolagena tipa I od DUF uzoraka prema DAF uzorcima u usporedbi s kontrolom (78). U našem istraživanju nismo pronašli značajne razlike u proliferaciji stanica krvnih žila ili stanica vezivnog tkiva RF-a bolesnika oboljelih od CTS-a u usporedbi s kontrolama. Međutim, druge studije su dokazale povećanu proliferaciju fibroblasta u bolesnika s CTS-om (74, 80) jer su svi analizirali subsinovijalno vezivno tkivo umjesto RF-a. U usporedbi s kontrolama, u DUF uzorcima proliferacija je bila jednoliko povećana u endotelnim stanicama, glatkomišićnim stanicama krvnih žila te stanicama okolnog vezivnog tkiva, a među proliferirajućim stanicama DAF uzoraka najveća je proliferacija bila opažena u endotelnim stanicama. Osim toga, neke endotelne stanice DUF i DAF uzoraka izgledaju morfološki promijenjene tako da im je oblik više kubičan nego pločast kada se promatra njihova nuklearna morfologija. Druge studije također su pokazale povećanje proliferacije stanica krvožilnog i vezivnog tkiva DD uzoraka (79, 81), međutim oni su analizirali samo DAF tkiva, a većina proliferirajućih stanica bile su glatkomišićne stanice, a ne endotelne stanice. Dodatno smo pokazali povećanu proliferaciju u ekrinim žlijezdama znojnicama u DAF uzorcima u usporedbi sa zdravim kontrolama. Međutim, povećana proliferacija u DAF uzorcima u usporedbi s kontrolama nađena je samo u sekretijskim dijelovima žlijezda znojnica, ali ne u kanalima, što je zanimljivo s obzirom na činjenicu da su prema postojećim studijama sekretijski dijelovi uključeni u patogenezu DD-a (79). S obzirom

na to da žlijezde znojnice nisu prisutne u palmarnoj fasciji kontrolnih ili DUF uzoraka pretpostavljamo da povećana proliferacija uzrokuje njihov rast u fasciju DAF uzoraka. U našoj studiji primijetili smo povećani izražaj FGFR1-a i u stanicama stijenka krvnih žila i u okolnom vezivnom tkivu u DUF i DAF uzorcima, ali ne i u RF-u bolesnika s CTS-om, u usporedbi s kontrolnim uzorcima. Povećani izražaj FGFR1-a mRNA-a prethodno je dokazan u tkivima DD-a, ali distribucija bjelančevine nije opisana (82). To je u skladu s ulogom FGFR1-a u poticanju angiogeneze posredstvom proliferacije endotelnih i glatkomišićnih stanica krvnih žila (60, 83). Povećan izražaj FGFR1-a u stanicama vezivnog tkiva prethodno je objašnjen povećanom aktivacijom TGF- β signalnog puta, što dovodi do diferencijacije miofibroblasta i povećanja sinteze izvanstaničnog matriksa (84, 85). Čini se da miofibroblasti i TGF signalizacija imaju središnju ulogu u patogenezi DD-a (75, 86). Također smo pronašli povećan izražaj FGFR1-a u žlijezdama znojnicama DAF uzoraka u usporedbi s kontrolama, što može upućivati da ERK signalizacija nizvodno od FGFR-a može pridonijeti povećanoj proliferaciji žlijezda znojnica (59).

Izražaj FGFR2-a u našoj studiji bio je uglavnom sličan izražaju FGFR1-a, uz izuzetak što RF-ovi bolesnika s CTS-om imaju niži izražaj u usporedbi s kontrolama. Povećani izražaj FGFR2-a u stijenkama krvnih žila DUF i DAF uzoraka u skladu je s povećanom proliferacijom krvnih žila jer FGFR2 pridonosi angiogenezi poticanjem migracije stanica (60). Povećani izražaj FGFR2-a u vezivnom tkivu DD uzoraka mogao bi pridonijeti fibrozi povezanoj s DD-om jer je pokazano da FGFR2 posreduje u fibrozi u plućima i bubrezima (57, 87). Zanimljivo, dokazano je da TGF- β može povećati, ali i smanjiti izražaj FGFR2-a (84). TGF- β signalizacija bila je povećana u tkivima zahvaćenim fibrozom obiju skupina bolesnika, onih s CTS-om kao i DD-om (75, 76), međutim RF uz fibrotično CTS tkivo nije pokazao profibrotične promjene, za razliku od palmarne fascije neposredno uz fibrozne vrpce bolesnika s DD-om. Stoga pretpostavljamo da je fibroza posredovana različitim molekularnim mehanizmima u CTS-u i DD-u, no potrebna su daljnja istraživanja drugih profibrotičnih puteva kako bi se to potvrdilo. FGFR2 bio je također povećan u žlijezdama znojnicama DUF uzoraka u usporedbi s kontrolama, vjerojatno također pridonoseći proliferaciji istim mehanizmom kao FGFR1 (59). Izražaj FGFR2-a opisan je u sekrecijskim dijelovima normalnih žlijezda znojnica, ali ne i u kanalima istih (88). Pokazali smo izražaj FGFR2-a u kanalima žlijezda i kontrolnih i DAF uzoraka iako je sam izražaj slabiji nego u sekrecijskim dijelovima. To bi se moglo objasniti razlikom u osjetljivosti klasične imunohistokemije korištene u referentnoj studiji i imunofluorescencije koja je korištena u našem istraživanju (89).

Izražaj CTGF-a povećan je u stijenkama krvnih žila i vezivnom tkivu stanica DUF i DAF uzoraka u usporedbi s kontrolnim uzorcima prateći tendenciju izražaja FGFR1-a i FGFR2-a. Blago povećan izražaj CTGF-a također je primijećen u stijenkama krvnih žila RF-a bolesnika s CTS-om, što bi se moglo objasniti opisanom pojačanom TGF- β signalizacijom s obzirom na to da se pokazalo da TGF- β potiče izražaj CTGF-a (50). Također smo pronašli povećani izražaj CTGF-a i u sekrecijskim dijelovima i u kanalima žlijezda znojnica DAF uzorka u usporedbi sa zdravim kontrolama. To djelomično odgovara nalazima prethodne studije koja je isključivo opisala izražaj CTGF-a u sekrecijskim dijelovima žlijezda (79). Uloga CTGF-a u fibrozi tkiva i angiogenezi dobro je poznata (51, 90), stoga bi taj čimbenik mogao pridonijeti patološkom promjenama pronađenim u tkivima DD-a.

Povećan izražaj sva tri analizirana čimbenika (FGFR1, FGFR2 i CTGF) bio je prisutan u naizgled nezahvaćenoj palmarnoj fasciji bolesnika s DD-om, čak i u višim razinama nego u njihovim fibroznim vrpčama. Pretpostavljamo da je veći izražaj profibrotičnih signalnih molekula potreban za pripremu tkiva za početak sinteze ECM-a i formiranja fibrotičnih vrpca, a održavanje fibrotičnog stanja može se postići nižim razinama profibrotične signalizacije. To otkriće moglo bi objasniti visoku stopu recidiva nakon kirurškog zahvata jer se uklanja samo vidljivo fibrotično tkivo, a klinički je nezahvaćena fascija, koja ima višestruke profibrotične molekularne promjene, pošteđena (30, 39). S obzirom na to, preporučili bismo da se tijekom rutinskog kirurškog liječenja DD-a izvede opsežnija ekscizija palmarne fascije, a ne samo uklanjanje fibrotičnih vrpca i čvorova već i prividno nepromijenjene i zdrave fascije neposredno uz njih. Ne možemo komentirati koja bi bila korist totalne fascijektomije u tom pogledu, s obzirom na to da smo istraživali samo klinički nezahvaćenu fasciju u neposrednoj blizini fibrotičnih vrpca i potrebne su dodatne studije koje analiziraju fasciju distalno od vidljivih fibrotičnih promjena da bi se izvukli smisleni zaključci. Također, vjerujemo da bi te molekule mogle biti mete za razvoj potencijalnih novih antifibrotičnih terapijskih strategija za sprječavanje progresije DD-a i smanjenje stope recidiva.

Uloga TGF- β u patogenezi CTS-a i DD-a, kao i fibroze općenito, opsežno je analizirana (48, 75, 76). Međutim, izražaj TGF- β 1 u žlijezdama znojnicama povezanih s DD-om do sada nije analiziran. U našoj studiji pokazali smo izraženost TGF- β -a u obama dijelovima normalnih žlijezda znojnica – sekrecijskom i kanalima, kao i povećani izražaj u obama područjima žlijezda znojnica DAF uzoraka. Povećani izražaj FGFR1-a, FGFR2-a, CTGF-a i TGF- β -a u kanalima žlijezda znojnica upućuje na njihovu potencijalnu ulogu u patogenezi DD-a, što je u suprotnosti sa studijom koja je sugerirala da samo sekrecijski dijelovi pridonose profibrotičnoj

signalizaciji (79). Predlažemo da je povećanje izražaja FGFR1-a, FGFR2-a i CTGF-a u žlijezdama znojnicama DD-a povezano s njihovim povećanim izražajem u krvnim žilama i stanicama vezivnog tkiva palmarne fascije.

Također smo analizirali izražaj sindekana-1 u žlijezdama znojnicama, s obzirom na to da je pokazano da može modificirati FGF signalizaciju povezivanjem s FGFR-ovima i olakšavanjem vezivanja liganda (62). Žlijezde znojnice kontrolnih uzoraka pokazale su samo žarišni membranski izražaj u nekoliko stanica njihovih sekrecijskih dijelova, kao što je već opisano (91), a sekrecijski dijelovi uzoraka DAF-a pokazali su mnogo jaču i rašireniju membransku imunoreaktivnost sindekana-1. Žljezdani kanali obiju analiziranih skupina pokazali su snažno membransko bojenje i povećani izražaj sindekana-1 u usporedbi s njihovim sekrecijskim dijelovima. Povećani izražaj sindekana-1 u žlijezdama znojnicama povezanim s DD-om vjerojatno pridonosi njihovoj FGFR posredovanoj signalizaciji (62).

Naša analiza izražaja mRNA-a za *FGFR1* i *FGFR2* nije pronašla značajne razlike između promatranih skupina iako su postojale značajne razlike u izražaju FGFR1 i FGFR2 proteina. Razlike u izražaju mRNA-a za neki gen i odgovarajućeg proteina opisane su te je, prema istraživanjima, podudarnost izražaja mRNA-a i proteina oko 40 % (92, 93). Te razlike najčešće se objašnjavaju regulacijskim mehanizmima na raznim razinama između mRNA transkripta i proteinskog proizvoda (94). Diferencijalni izražaj gena u tkivima bolesnika s DD-om prethodno je analiziran u dvama istraživanjima. U istraživanju u kojem se uspoređivao izražaj mRNA-a između tkiva zahvaćenog DD-om i zdrave palmarne fascije bolesnika s CTS-om nije se analizirao izražaj *FGFR1*-a i *FGFR2*-a (95), a u drugom istraživanju uspoređivao se izražaj gena između zahvaćene i nezahvaćene palmarne fascije bolesnika s DD-om, ali nisu pronađene značajne razlike u izražaju *FGFR1*-a i *FGFR2*-a mRNA-a (96).

7. ZAKLJUČCI

Primjenom histoloških i imunofluorescencijskih metoda na uzorcima palmarne fascije i fleksornog retinakuluma ispitanika s CTS-om te makroskopski izmijenjene i neizmijenjene palmarne fascije ispitanika s DD-om analizirali smo proliferaciju stanica (Ki-67) i izražaj profibrotičnih čimbenika (FGFR1, FGFR2, CTGF, TGF- β i sindekan-1). Primjenom qPCR-a analizirali smo razlike u izražaju gena *FGFR1* i *FGFR2* između navedenih skupina uzoraka. Na temelju analize i usporedbe imunofluorescencijskih slika i rezultata qPCR-a doneseni su sljedeći zaključci:

1. Osim u fibroznim vrpčama, gušći raspored kolagenih vlakana u područjima oko krvnih žila pronađen je i u makroskopski neizmijenjenim palmarnim fascijama ispitanika s DD-om.
2. Razina proliferacije stanica krvnih žila i okolnog vezivnog tkiva povećana je u uzorcima izmijenjene i neizmijenjene palmarne fascije ispitanika s DD-om u usporedbi s uzorcima zdrave palmarne fascije.
3. Izražaj FGFR1-a bio je povišen u krvnim žilama i vezivnom tkivu uzoraka izmijenjene i neizmijenjene palmarne fascije ispitanika s DD-om u usporedbi s uzorcima zdrave palmarne fascije. U uzorcima neizmijenjene palmarne fascije ispitanika s DD-om izražaj je bio značajno veći u vezivnom tkivu nego u krvnim žilama.
4. Izražaj FGFR2-a bio je povišen u krvnim žilama i vezivnom tkivu uzoraka izmijenjene i neizmijenjene palmarne fascije ispitanika s DD-om u usporedbi s uzorcima zdrave palmarne fascije, a bio je snižen u uzorcima fleksornog retinakuluma ispitanika s CTS-om.
5. Izražaj CTGF-a bio je povišen u krvnim žilama i vezivnom tkivu uzoraka izmijenjene i neizmijenjene palmarne fascije ispitanika s DD-om te u krvnim žilama uzoraka fleksornog retinakuluma ispitanika s CTS-om u usporedbi s uzorcima zdrave palmarne fascije.
6. Izražaj profibrotičnih čimbenika općenito je veći u uzorcima neizmijenjene palmarne fascije u usporedbi s fibroznim vrpčama ispitanika s DD-om.
7. Razina proliferacije sekretornih stanica ekrinih žlijezda znojnica uzoraka ispitanika s DD-om bila je značajno povišena u usporedbi s kontrolnim uzorcima.
8. Izražaj sindekana-1 bio je značajno povišen u sekretornim stanicama ekrinih žlijezda znojnica uzoraka ispitanika s DD-om u usporedbi s kontrolnim uzorcima.

9. Izražaj FGFR1-a, FGFR2-a, CTGF-a i TGF- β -a bio je značajno povišen i u sekretornim dijelovima i kanalima ekrinih žlijezda znojnica uzoraka ispitanika s DD-om u usporedbi s kontrolnim uzorcima.

10. Nema značajnih razlika u izražaju mRNA-a *FGFR1*-a i *FGFR2*-a između ispitivanih skupina.

8. LITERATURA

1. Chammas M, Boretto J, Burmann LM, Ramos RM, Dos Santos Neto FC, Silva JB. Carpal tunnel syndrome – Part I (anatomy, physiology, etiology and diagnosis). *Rev Bras Ortop.* 2014;49(5):429–36.
2. Genova A, Dix O, Saefan A, Thakur M, Hassan A. Carpal Tunnel Syndrome: A Review of Literature. *Cureus.* 2020;12(3): e7333.
3. Simovic D, Weinberg DH. Carpal tunnel syndrome. *Arch Neurol.* 2000;57(5):754–5.
4. Atroshi I, Gummesson C, Johnsson R, Ornstein E, Ranstam J, Rosen I. Prevalence of carpal tunnel syndrome in a general population. *JAMA.* 1999;282(2):153–8.
5. Becker J, Nora DB, Gomes I, Stringari FF, Seitensus R, Panosso JS, i sur. An evaluation of gender, obesity, age and diabetes mellitus as risk factors for carpal tunnel syndrome. *Clin Neurophysiol.* 2002;113(9):1429–34.
6. Harris-Adamson C, Eisen EA, Kapellusch J, Garg A, Hegmann KT, Thiese MS, i sur. Biomechanical risk factors for carpal tunnel syndrome: a pooled study of 2474 workers. *Occup Environ Med.* 2015;72(1):33–41.
7. Kozak A, Schedlbauer G, Wirth T, Euler U, Westermann C, Nienhaus A. Association between work-related biomechanical risk factors and the occurrence of carpal tunnel syndrome: an overview of systematic reviews and a meta-analysis of current research. *BMC Musculoskelet Disord.* 2015; 16:231.
8. Mediouni Z, Bodin J, Dale AM, Herquelot E, Carton M, Leclerc A, i sur. Carpal tunnel syndrome and computer exposure at work in two large complementary cohorts. *BMJ Open.* 2015;5(9): e008156.
9. Gunnoo N, Ebelin M, Arrault M, Vignes S. Impact of carpal tunnel syndrome surgery on women with breast cancer-related lymphedema. *Breast Cancer Res Treat.* 2015;152(3):683–6.
10. Pourmemari MH, Shiri R. Diabetes as a risk factor for carpal tunnel syndrome: a systematic review and meta-analysis. *Diabet Med.* 2016;33(1):10–6.
11. Aboonq MS. Pathophysiology of carpal tunnel syndrome. *Neurosciences (Riyadh).* 2015;20(1):4–9.
12. Mackinnon SE. Pathophysiology of nerve compression. *Hand Clin.* 2002;18(2):231–41.
13. Filius A, Thoreson AR, Wang Y, Passe SM, Zhao C, An KN, i sur. The effect of tendon excursion velocity on longitudinal median nerve displacement: differences between carpal tunnel syndrome patients and controls. *J Orthop Res.* 2015;33(4):483–7.

14. Wipperman J, Goerl K. Carpal Tunnel Syndrome: Diagnosis and Management. *Am Fam Physician*. 2016;94(12):993–9.
15. Aroori S, Spence RA. Carpal tunnel syndrome. *Ulster Med J*. 2008;77(1):6–17.
16. Ibrahim I, Khan WS, Goddard N, Smitham P. Carpal tunnel syndrome: a review of the recent literature. *Open Orthop J*. 2012; 6:69–76.
17. Keith MW, Masear V, Chung KC, Maupin K, Andary M, Amadio PC, i sur. American Academy of Orthopaedic Surgeons Clinical Practice Guideline on diagnosis of carpal tunnel syndrome. *J Bone Joint Surg Am*. 2009;91(10):2478–9.
18. Cheng CJ, Mackinnon-Patterson B, Beck JL, Mackinnon SE. Scratch collapse test for evaluation of carpal and cubital tunnel syndrome. *J Hand Surg Am*. 2008;33(9):1518–24.
19. Fleckenstein JL, Wolfe GI. MRI vs EMG: which has the upper hand in carpal tunnel syndrome? *Neurology*. 2002;58(11):1583–4.
20. Makanji HS, Becker SJ, Mudgal CS, Jupiter JB, Ring D. Evaluation of the scratch collapse test for the diagnosis of carpal tunnel syndrome. *J Hand Surg Eur Vol*. 2014;39(2):181–6.
21. de Jesus Filho AG, do Nascimento BF, Amorim Mde C, Naus RA, Loures Ede A, Moratelli L. Comparative study between physical examination, electroneuromyography and ultrasonography in diagnosing carpal tunnel syndrome. *Rev Bras Ortop*. 2014;49(5):446–51.
22. Vitale MA, Roden AC, Rizzo M. Tenosynovitis of the wrist and thumb and carpal tunnel syndrome caused by *Histoplasma capsulatum*: case report and review of the literature. *Hand (N Y)*. 2015;10(1):54–9.
23. Schnetzler KA. Acute carpal tunnel syndrome. *J Am Acad Orthop Surg*. 2008;16(5):276–82.
24. Piazzini DB, Aprile I, Ferrara PE, Bertolini C, Tonali P, Maggi L, i sur. A systematic review of conservative treatment of carpal tunnel syndrome. *Clin Rehabil*. 2007;21(4):299–314.
25. Bland JD. Treatment of carpal tunnel syndrome. *Muscle Nerve*. 2007;36(2):167–71.
26. Verdugo RJ, Salinas RS, Castillo J, Cea JG. Surgical versus non-surgical treatment for carpal tunnel syndrome. *Cochrane Database Syst Rev*. 2003(3):CD001552.
27. Mikkelsen OA. Dupuytren's disease--initial symptoms, age of onset and spontaneous course. *Hand*. 1977;9(1):11–5.
28. Shih B, Bayat A. Scientific understanding and clinical management of Dupuytren disease. *Nat Rev Rheumatol*. 2010;6(12):715–26.

29. Al-Qattan MM. Factors in the pathogenesis of Dupuytren's contracture. *J Hand Surg Am.* 2006;31(9):1527–34.
30. Michou L, Lermusiaux JL, Teyssedou JP, Bardin T, Beaudreuil J, Petit-Teixeira E. Genetics of Dupuytren's disease. *Joint Bone Spine.* 2012;79(1):7–12.
31. Rayan GM. Clinical presentation and types of Dupuytren's disease. *Hand Clin.* 1999;15(1):87–96.
32. Flatt AE. The Vikings and Baron Dupuytren's disease. *Proc (Bayl Univ Med Cent).* 2001;14(4):378–84.
33. McFarlane RM. On the origin and spread of Dupuytren's disease. *J Hand Surg Am.* 2002;27(3):385–90.
34. Salari N, Heydari M, Hassanabadi M, Kazeminia M, Farshchian N, Niaparast M, i sur. The worldwide prevalence of the Dupuytren disease: a comprehensive systematic review and meta-analysis. *J Orthop Surg Res.* 2020;15(1):495.
35. Broekstra DC, Groen H, Molenkamp S, Werker PMN, van den Heuvel ER. A Systematic Review and Meta-Analysis on the Strength and Consistency of the Associations between Dupuytren Disease and Diabetes Mellitus, Liver Disease, and Epilepsy. *Plast Reconstr Surg.* 2018;141(3):367e–79e.
36. Descatha A, Carton M, Mediouni Z, Dumontier C, Roquelaure Y, Goldberg M, i sur. Association among work exposure, alcohol intake, smoking and Dupuytren's disease in a large cohort study (GAZEL). *BMJ Open.* 2014;4(1):e004214.
37. Descatha A, Jauffret P, Chastang JF, Roquelaure Y, Leclerc A. Should we consider Dupuytren's contracture as work-related? A review and meta-analysis of an old debate. *BMC Musculoskelet Disord.* 2011; 12:96.
38. Mathieu S, Naughton G, Descatha A, Soubrier M, Dutheil F. Dupuytren's Disease and exposure to vibration: Systematic review and Meta-analysis. *Joint Bone Spine.* 2020;87(3):203–7.
39. Rayan GM. Dupuytren disease: Anatomy, pathology, presentation, and treatment. *J Bone Joint Surg Am.* 2007;89(1):189–98.
40. Hart MG, Hooper G. Clinical associations of Dupuytren's disease. *Postgrad Med J.* 2005;81(957):425–8.
41. Tomasek JJ, Gabbiani G, Hinz B, Chaponnier C, Brown RA. Myofibroblasts and mechano-regulation of connective tissue remodelling. *Nat Rev Mol Cell Biol.* 2002;3(5):349–63.

42. Ng AWH, Griffith JF, Ng ISH. MRI of carpal tunnel syndrome: before and after carpal tunnel release. *Clin Radiol*. 2021;76(12):940 e29– e35.
43. Trojjan TH, Chu SM. Dupuytren's disease: diagnosis and treatment. *Am Fam Physician*. 2007;76(1):86–9.
44. Henderson NC, Rieder F, Wynn TA. Fibrosis: from mechanisms to medicines. *Nature*. 2020;587(7835):555–66.
45. Wynn TA, Ramalingam TR. Mechanisms of fibrosis: therapeutic translation for fibrotic disease. *Nat Med*. 2012;18(7):1028–40.
46. Tzavlaki K, Moustakas A. TGF-beta Signaling. *Biomolecules*. 2020;10(3).
47. Ong CH, Tham CL, Harith HH, Firdaus N, Israf DA. TGF-beta-induced fibrosis: A review on the underlying mechanism and potential therapeutic strategies. *Eur J Pharmacol*. 2021; 911:174510.
48. Border WA, Noble NA. Transforming growth factor beta in tissue fibrosis. *N Engl J Med*. 1994;331(19):1286–92.
49. Baba AB, Rah B, Bhat GR, Mushtaq I, Parveen S, Hassan R, i sur. Transforming Growth Factor-Beta (TGF-beta) Signaling in Cancer-A Betrayal Within. *Front Pharmacol*. 2022; 13:791272.
50. Grotendorst GR, Okochi H, Hayashi N. A novel transforming growth factor beta response element controls the expression of the connective tissue growth factor gene. *Cell Growth Differ*. 1996;7(4):469–80.
51. Ramazani Y, Knops N, Elmonem MA, Nguyen TQ, Arcolino FO, van den Heuvel L, i sur. Connective tissue growth factor (CTGF) from basics to clinics. *Matrix Biol*. 2018;68–69:44–66.
52. Chujo S, Shirasaki F, Kawara S, Inagaki Y, Kinbara T, Inaoki M, i sur. Connective tissue growth factor causes persistent proalpha2(I) collagen gene expression induced by transforming growth factor-beta in a mouse fibrosis model. *J Cell Physiol*. 2005;203(2):447–56.
53. Lipson KE, Wong C, Teng Y, Spong S. CTGF is a central mediator of tissue remodeling and fibrosis and its inhibition can reverse the process of fibrosis. *Fibrogenesis Tissue Repair*. 2012; 5: S24.
54. Brigstock DR. Connective tissue growth factor (CCN2, CTGF) and organ fibrosis: lessons from transgenic animals. *J Cell Commun Signal*. 2010;4(1):1–4.

55. Mori T, Kawara S, Shinozaki M, Hayashi N, Kakinuma T, Igarashi A, i sur. Role and interaction of connective tissue growth factor with transforming growth factor-beta in persistent fibrosis: A mouse fibrosis model. *J Cell Physiol.* 1999;181(1):153–9.
56. Ornitz DM, Itoh N. Fibroblast growth factors. *Genome Biol.* 2001;2(3):3005.
57. Xu Z, Dai C. Ablation of FGFR2 in Fibroblasts Ameliorates Kidney Fibrosis after Ischemia/Reperfusion Injury in Mice. *Kidney Dis (Basel).* 2017;3(4):160–70.
58. Trueb B, Amann R, Gerber SD. Role of FGFR1 and other FGF signaling proteins in early kidney development. *Cell Mol Life Sci.* 2013;70(14):2505–18.
59. Xie Y, Su N, Yang J, Tan Q, Huang S, Jin M, i sur. FGF/FGFR signaling in health and disease. *Signal Transduct Target Ther.* 2020;5(1):181.
60. Javerzat S, Auguste P, Bikfalvi A. The role of fibroblast growth factors in vascular development. *Trends Mol Med.* 2002;8(10):483–9.
61. Rapraeger AC. Syndecan-regulated receptor signaling. *J Cell Biol.* 2000;149(5):995–8.
62. Filla MS, Dam P, Rapraeger AC. The cell surface proteoglycan syndecan-1 mediates fibroblast growth factor-2 binding and activity. *J Cell Physiol.* 1998;174(3):310–21.
63. Conejo JR, Kleeff J, Koliopoulos A, Matsuda K, Zhu ZW, Goecke H, i sur. Syndecan-1 expression is up-regulated in pancreatic but not in other gastrointestinal cancers. *Int J Cancer.* 2000;88(1):12–20.
64. Matsumoto A, Ono M, Fujimoto Y, Gallo RL, Bernfield M, Kohgo Y. Reduced expression of syndecan-1 in human hepatocellular carcinoma with high metastatic potential. *Int J Cancer.* 1997;74(5):482–91.
65. Kloppel G, La Rosa S. Ki67 labeling index: assessment and prognostic role in gastroenteropancreatic neuroendocrine neoplasms. *Virchows Arch.* 2018;472(3):341–9.
66. Lindboe CF, Torp SH. Comparison of Ki-67 equivalent antibodies. *J Clin Pathol.* 2002;55(6):467–71.
67. Schluter C, Duchrow M, Wohlenberg C, Becker MH, Key G, Flad HD, i sur. The cell proliferation-associated antigen of antibody Ki-67: a very large, ubiquitous nuclear protein with numerous repeated elements, representing a new kind of cell cycle-maintaining proteins. *J Cell Biol.* 1993;123(3):513–22.
68. MacCallum DE, Hall PA. The location of pKi67 in the outer dense fibrillary compartment of the nucleolus points to a role in ribosome biogenesis during the cell division cycle. *J Pathol.* 2000;190(5):537–44.

69. Gerdes J, Lemke H, Baisch H, Wacker HH, Schwab U, Stein H. Cell cycle analysis of a cell proliferation-associated human nuclear antigen defined by the monoclonal antibody Ki-67. *J Immunol.* 1984;133(4):1710–5.
70. Bridger JM, Kill IR, Lichter P. Association of pKi-67 with satellite DNA of the human genome in early G1 cells. *Chromosome Res.* 1998;6(1):13–24.
71. Luper ML, Jr., Gallatin WM. Regulation of fibrosis by the immune system. *Adv Immunol.* 2006; 89:245–88.
72. James J, Tubiana R. [Dupuytren's disease]. *Rev Chir Orthop Reparatrice Appar Mot.* 1952;38(5–6):555–62.
73. Chen SJ, Yuan W, Mori Y, Levenson A, Trojanowska M, Varga J. Stimulation of type I collagen transcription in human skin fibroblasts by TGF-beta: involvement of Smad 3. *J Invest Dermatol.* 1999;112(1):49–57.
74. Donato G, Galasso O, Valentino P, Conforti F, Zuccala V, Russo E, i sur. Pathological findings in subsynovial connective tissue in idiopathic carpal tunnel syndrome. *Clin Neuropathol.* 2009;28(2):129–35.
75. Satish L, Gallo PH, Baratz ME, Johnson S, Kathju S. Reversal of TGF-beta1 stimulation of alpha-smooth muscle actin and extracellular matrix components by cyclic AMP in Dupuytren's-derived fibroblasts. *BMC Musculoskelet Disord.* 2011; 12:113.
76. Chikenji T, Gingery A, Zhao C, Vanhees M, Moriya T, Reisdorf R, i sur. Transforming growth factor-beta (TGF-beta) expression is increased in the subsynovial connective tissue in a rabbit model of carpal tunnel syndrome. *PLoS One.* 2014;9(9): e108312.
77. Gingery A, Yang TH, Passe SM, An KN, Zhao C, Amadio PC. TGF-beta signaling regulates fibrotic expression and activity in carpal tunnel syndrome. *J Orthop Res.* 2014;32(11):1444–50.
78. Alfonso-Rodriguez CA, Garzon I, Garrido-Gomez J, Oliveira AC, Martin-Piedra MA, Scionti G, i sur. Identification of histological patterns in clinically affected and unaffected palm regions in dupuytren's disease. *PLoS One.* 2014;9(11): e112457.
79. Viil J, Maasalu K, Maemets-Allas K, Tamming L, Lohmussaar K, Tooming M, i sur. Laminin-rich blood vessels display activated growth factor signaling and act as the proliferation centers in Dupuytren's contracture. *Arthritis Res Ther.* 2015; 17:144.
80. Saito Y, Chikenji T, Ozasa Y, Fujimiya M, Yamashita T, Gingery A, i sur. PDGFR Signaling Mediates Hyperproliferation and Fibrotic Responses of Subsynovial Connective Tissue Cells in Idiopathic Carpal Tunnel Syndrome. *Sci Rep.* 2017;7(1):16192.

81. Vi L, Feng L, Zhu RD, Wu Y, Satish L, Gan BS, i sur. Periostin differentially induces proliferation, contraction and apoptosis of primary Dupuytren's disease and adjacent palmar fascia cells. *Exp Cell Res.* 2009;315(20):3574–86.
82. Gonzalez AM, Buscaglia M, Fox R, Isacchi A, Sarmientos P, Farris J, i sur. Basic fibroblast growth factor in Dupuytren's contracture. *Am J Pathol.* 1992;141(3):661–71.
83. Chen PY, Qin L, Li G, Tellides G, Simons M. Fibroblast growth factor (FGF) signaling regulates transforming growth factor beta (TGFbeta)-dependent smooth muscle cell phenotype modulation. *Sci Rep.* 2016; 6:33407.
84. Kanda T, Funato N, Baba Y, Kuroda T. Evidence for fibroblast growth factor receptors in myofibroblasts during palatal mucoperiosteal repair. *Arch Oral Biol.* 2003;48(3):213–21.
85. Wu Q, Han L, Gui W, Wang F, Yan W, Jiang H. MiR-503 suppresses fibroblast activation and myofibroblast differentiation by targeting VEGFA and FGFR1 in silica-induced pulmonary fibrosis. *J Cell Mol Med.* 2020;24(24):14339–48.
86. Badalamente MA, Sampson SP, Hurst LC, Dowd A, Miyasaka K. The role of transforming growth factor beta in Dupuytren's disease. *J Hand Surg Am.* 1996;21(2):210–5.
87. Li L, Zhang S, Wei L, Wang Z, Ma W, Liu F, i sur. FGF2 and FGFR2 in patients with idiopathic pulmonary fibrosis and lung cancer. *Oncol Lett.* 2018;16(2):2490–4.
88. Satake K, Goto K, Sugino T, Sasaki Y, Yoshikawa S, Kiyohara Y. Limited immunoexpression of fibroblast growth factor receptor 2 (FGFR2) in digital papillary adenocarcinoma: Comparison of FGFR2 immunohistochemistry between digital papillary adenocarcinoma, other sweat gland tumors and normal skin tissue. *J Dermatol.* 2021;48(2):e86–e7.
89. Jafari M, Monsef-Esfahani A, Solimani B. Diagnostic value of immunoperoxidase staining and immunofluorescence in the study of kidney biopsy specimens. *Iran J Kidney Dis.* 2015;9(4):286–90.
90. Hall-Glenn F, De Young RA, Huang BL, van Handel B, Hofmann JJ, Chen TT, i sur. CCN2/connective tissue growth factor is essential for pericyte adhesion and endothelial basement membrane formation during angiogenesis. *PLoS One.* 2012;7(2): e30562.
91. Noel F, Pierard GE, Delvenne P, Quatresooz P, Humbert P, Pierard-Franchimont C. Immunohistochemical sweat gland profiles. *J Cosmet Dermatol.* 2013;12(3):179–86.
92. de Sousa Abreu R, Penalva LO, Marcotte EM, Vogel C. Global signatures of protein and mRNA expression levels. *Mol Biosyst.* 2009;5(12):1512–26.
93. Vogel C, Marcotte EM. Insights into the regulation of protein abundance from proteomic and transcriptomic analyses. *Nat Rev Genet.* 2012;13(4):227–32.

94. Maier T, Guell M, Serrano L. Correlation of mRNA and protein in complex biological samples. *FEBS Lett.* 2009;583(24):3966–73.
95. Becker K, Siegert S, Toliat MR, Du J, Casper R, Dolmans GH, i sur. Meta-Analysis of Genome-Wide Association Studies and Network Analysis-Based Integration with Gene Expression Data Identify New Suggestive Loci and Unravel a Wnt-Centric Network Associated with Dupuytren's Disease. *PLoS One.* 2016;11(7): e0158101.
96. Ratkaj I, Bujak M, Jurisic D, Baus Loncar M, Bendelja K, Pavelic K, i sur. Microarray analysis of Dupuytren's disease cells: the profibrogenic role of the TGF-beta inducible p38 MAPK pathway. *Cell Physiol Biochem.* 2012;30(4):927–42.

9. SAŽETAK

Uvod: Sindrom karpalnog tunela (CTS) je najčešća vrsta kompresivne neuropatije na ljudskom tijelu, manifestirajući se kroz ispade u inervacijskom području medijanog živca. Dupuytrenova kontraktura (DD) je bolest karakterizirana kroničnom progresivnom fibrozom palmarne fascije koja dovodi do nastanka fleksijskih deformiteta prstiju. Precizan molekularni mehanizam fibroze u CTS-u i DD-i je nejasan, a do sada su istraženi samo određeni profibrotični čimbenici. Cilj ove disertacije je ispitati izražaj molekula povezanih sa signalnim putem receptora fibroblastnih čimbenika rasta (FGFR) u palmarnim tkivima ispitanika s CTS-om i DD-om.

Materijali i metode: U ovom presječnom istraživanju korišteni su uzorci tkiva palmarne fascije i fleksornog retinakuluma 15 ispitanika s CTS-om te makroskopski izmijenjene i neizmijenjene palmarne fascije 15 ispitanika s DD-om. Na uzorcima je provedeno bojenje hematoksilinom i eozinom i trikromno bojenje po Malloryju u svrhu morfološke analize te imunofluorescencijsko bojenje na biljeg proliferacije Ki-67, FGFR1, FGFR2, čimbenik rasta vezivnog tkiva (CTGF), transformirajući čimbenik rasta β (TGF- β) i sindekan-1. Izražaj navedenih čimbenika kvantificirao se brojenjem pozitivnih stanica u krvnim žilama, vezivnom tkivu i žlijezdama znojnicama ispitivanih uzoraka. Provedena je i analiza kvantitativnom reakcijom lančane polimeraze za odrediti izražaj *FGFR1* i *FGFR2* gena na istim tkivima.

Rezultati: Promjene u gustoći kolagenih vlakana prisutne su u makroskopski neizmijenjenim palmarnim fascijama ispitanika s DD-om. Proliferacija stanica krvnih žila i okolnog vezivnog tkiva povećana je u uzorcima palmarne fascije ispitanika s DD-om u usporedbi s zdravom palmarnom fascijom. Značajne razlike u izražaju FGFR1-a, FGFR2-a i CTGF-a primijećene su u stijenkama krvnih žila i okolnim stanicama vezivnog tkiva u analiziranim skupinama, s promijenjenim izražajem čak i u makroskopskim neizmijenjenim tkivima ispitanika s DD-om. U ekrinim žlijezdama znojnicama ispitanika s DD-om pronašli smo promijenjen izražaj FGFR1-a, FGFR2-a, CTGF-a, TGF- β -a i sindekana-1. Izražaj ispitivanih čimbenika općenito je veći u uzorcima makroskopski neizmijenjene palmarne fascije u usporedbi s izmijenjenom fascijom ispitanika s DD-om. Nisu pronađene značajne razlike u izražaju glničke ribonukleinske kiseline za *FGFR1* i *FGFR2* gene među analiziranim skupinama uzoraka.

Zaključci: Pojačan izražaj profibrotičnih čimbenika u makroskopski neizmijenjenoj palmarnoj fasciji ispitanika s DD-om nalaže potrebu za opsežnijom ekscizijom tijekom kirurškog liječenja, a ispitivani čimbenici mogu poslužiti kao potencijalne mete za razvoj farmakoloških terapijskih strategija usmjerenih na fibrozu povezanu s CTS-om i DD-om. Ekrine žlijezde znojnice imaju potencijalnu ulogu u patofiziologiji DD-e.

10. SUMMARY

Title: EXPRESSION OF PROFIBROTIC MARKERS IN THE CONNECTIVE TISSUE OF PATIENTS WITH CARPAL TUNNEL SYNDROME AND DUPUYTREN'S DISEASE

Introduction: Carpal tunnel syndrome (CTS) is the most common type of compressive neuropathy in the human body, manifesting itself through dysfunction in the innervation area of the median nerve. Dupuytren's disease (DD) is a condition characterized by chronic progressive fibrosis of the palmar fascia that leads to flexion deformities of the fingers. The precise molecular mechanism of fibrosis in CTS and DD is unclear, and only certain profibrotic factors have been investigated so far. The aim of this dissertation is to examine the expression of molecules related to the fibroblast growth factor receptor (FGFR) signaling pathway in the palmar tissues of patients with CTS and DD.

Materials and methods: In this cross-sectional study tissue samples of the palmar fascia and flexor retinaculum of 15 patients with CTS and macroscopically affected and unaffected palmar fascia of 15 patients with DD were used. The samples were stained with hematoxylin and eosin and Mallory trichrome staining for the purpose of morphological analysis, and immunofluorescence staining for the proliferation marker Ki-67, FGFR1, FGFR2, connective tissue growth factor (CTGF), transforming growth factor β (TGF- β) and syndecan-1. The expression of the mentioned factors was quantified by counting positive cells in the blood vessels, connective tissue and sweat glands of the tested samples. Quantitative polymerase chain reaction analysis was also performed to determine the expression of *FGFR1* and *FGFR2* genes on the same tissues.

Results: Changes in the density of collagen fibers are present in the macroscopically unaffected palmar fascia of patients with DD. Cell proliferation of blood vessels and surrounding connective tissue was increased in palmar fascia samples from subjects with DD compared to healthy palmar fascia. Significant differences in the expression of FGFR1, FGFR2 and CTGF were observed in blood vessel walls and surrounding connective tissue cells in the analyzed groups, with altered expression even in macroscopically unaffected tissues of patients with DD. In the eccrine sweat glands of patients with DD, we found altered expression of FGFR1, FGFR2, CTGF, TGF- β and syndecan-1. The expression of the investigated factors is generally higher in samples of macroscopically unaffected palmar fascia compared to the affected fascia of patients with DD. No significant differences were found in the expression of messenger ribonucleic acid for *FGFR1* and *FGFR2* genes among the sample groups analyzed.

Conclusions: Increased expression of profibrotic factors in the macroscopically unaffected palmar fascia of patients with DD dictates the need for more extensive excision during surgical treatment and the investigated factors can serve as potential targets for the development of

pharmacological therapeutic strategies aimed at fibrosis associated with CTS and DD . Eccrine sweat glands have a potential role in the pathophysiology of DD.

11. ŽIVOTOPIS

OSOBNI PODATCI:

Ime i prezime: Ivo Tripković

Mjesto rođenja: Split, Hrvatska

Datum rođenja: 13. svibnja 1983.

Narodnost: Hrvat

OBRAZOVANJE:

1989. – 1997. Osnovna škola „Manuš”, Split

1997. – 2001. Gimnazija Vladimira Nazora, Split

2001. – 2008. Medicinski fakultet Sveučilišta u Zagrebu

2011. – danas Poslijediplomski studij EBM-a na Medicinskom fakultetu Sveučilišta u Splitu

RADNO ISKUSTVO:

2008. – 2009. pripravnički staž pri HMP-u Splitsko-dalmatinske županije

2010. – 2012. liječnik na HMP-u Splitsko-dalmatinske županije

2012. – 2018. liječnik na specijalizaciji iz plastične, rekonstruktivne i estetske kirurgije u KBC-u, Split

2018. – 2023. liječnik specijalist plastične, rekonstruktivne i estetske kirurgije na Zavodu za plastičnu, rekonstruktivnu i estetsku kirurgiju u KBC-u, Split

2024. – liječnik specijalist plastične, rekonstruktivne i estetske kirurgije u Poliklinici Cito

2020. – vanjski suradnik na Katedri za kirurgiju Medicinskog fakulteta u Splitu

JEZICI:

- Hrvatski jezik (materinski jezik)
- Engleski jezik (aktivno korištenje u govoru i pisanju)

ČLANSTVO U PROFESIONALNIM ORGANIZACIJAMA:

2009. Hrvatska liječnička komora

2012. Hrvatsko društvo za plastičnu, rekonstruktivnu i estetsku kirurgiju

2022. Hrvatski liječnički sindikat

IZVORNI ZNANSTVENI I PREGLEDNI RADOVI U INDEKSIRANIM ČASOPISIMA:

1. Tripković I, Strnad M, Polić-Vizintin M, Mulić R, Tripković I, Rakuljić M
Acta Clin Croat, 2009 Sep;48(4):423-6., PMID: 20405638
<https://pubmed.ncbi.nlm.nih.gov/20405638/>

2. Vuković D, Ogorevc M, Tripković I, Puizina-Ivić N, Saraga-Babić M, Mardešić S. The Distribution of Innervation and Immune Cell Infiltration Is Different in Genital and Extragenital Variants of Lichen Sclerosus. *Biomolecules*. 2022; 12(12):1767. <https://doi.org/10.3390/biom12121767>

3. Tripković, I.; Ogorevc, M.; Vuković, D.; Saraga-Babić, M.; Mardešić, S. Fibrosis Associated Signaling Molecules Are Differentially Expressed in Palmar Connective Tissues of Patients with Carpal Tunnel Syndrome and Dupuytren's Disease. *Biomedicines* 2022, 10, 3214. <https://doi.org/10.3390/biomedicines10123214>