

# Usporedba laparoscopske u odnosu na otvorenu kiruršku tehniku liječenja komunikantne hidrocele u djece: retrospektivna studija

---

**Stanić, Petar**

**Master's thesis / Diplomski rad**

**2024**

*Degree Grantor / Ustanova koja je dodijelila akademski / stručni stupanj:* **University of Split, School of Medicine / Sveučilište u Splitu, Medicinski fakultet**

*Permanent link / Trajna poveznica:* <https://um.nsk.hr/um:nbn:hr:171:409797>

*Rights / Prava:* [In copyright](#)/[Zaštićeno autorskim pravom.](#)

*Download date / Datum preuzimanja:* **2025-04-03**



*Repository / Repozitorij:*

[MEFST Repository](#)



**SVEUČILIŠTE U SPLITU**

**MEDICINSKI FAKULTET**

**PETAR STANIĆ**

**USPOREDBA LAPAROSKOPSKE U ODNOSU NA OTVORENU KIRURŠKU  
TEHNIKU LIJEČENJA KOMUNIKANTNE HIDROCELE U DJECE:  
RETROSPEKTIVNA STUDIJA**

**Diplomski rad**

**Akademska godina:**

**2023./2024.**

**Mentor:**

**Izv. prof. dr. sc. Zenon Pogorelić, dr. med.**

**Split, Srpanj 2024.**

# SADRŽAJ

<b>1. UVOD.....</b>	<b>1</b>
1.1. Anatomija ingvinalne regije.....	2
1.2. Spuštanje sjemenika.....	4
1.3. Vrste preponskih kila .....	5
1.3.1. Direktna preponska kila .....	6
1.3.2. Indirektna preponska kila.....	6
1.4. Hidrocela.....	6
1.4.1. Klasifikacija hidrocele .....	6
1.4.1.1. Primarna hidrocela .....	7
1.4.1.2. Sekundarna hidrocela.....	7
1.4.1.3. Laparoskopna klasifikacija hidrocele .....	8
1.4.2. Klinička slika .....	9
1.4.3. Komplikacije.....	9
1.4.4. Dijagnostička obrada .....	10
1.4.5. Liječenje.....	11
1.4.6. Kirurške tehnike.....	11
1.4.6.1. Otvoreni kirurški pristup.....	12
1.4.6.2. Laparoskopski pristup.....	13
<b>2. CILJ ISTRAŽIVANJA.....</b>	<b>15</b>
<b>3. ISPITANICI I POSTUPCI.....</b>	<b>17</b>
3.1. Ispitanici.....	18
3.2. Mjesto studije.....	19
3.3. Metode obrade i prikupljanja podataka.....	19
3.3.1. Mjere ishoda studije.....	19
3.3.2. Etička načela .....	19
3.4. Opis istraživanja.....	20
3.5. Kirurška tehnika.....	20
3.5.1. Otvoreni kirurški pristup .....	20
3.5.2. Laparoskopski pristup .....	20
3.6. Poslijeperacijski protokol i praćenje bolesnika.....	22
3.7. Statistička obrada podataka.....	22
<b>4. REZULTATI.....</b>	<b>23</b>
4.1. Demografski i klinički podatci bolesnika .....	24
4.2. Čimbenici ishoda liječenja bolesnika.....	25

<b>5. RASPRAVA.....</b>	<b>27</b>
<b>6. ZAKLJUČCI.....</b>	<b>32</b>
<b>7. LITERATURA .....</b>	<b>34</b>
<b>8. SAŽETAK.....</b>	<b>41</b>
<b>9. SUMMARY .....</b>	<b>43</b>
<b>10. ŽIVOTOPIS .....</b>	<b>45</b>
<b>11. PRILOZI.....</b>	<b>47</b>

*Želim se zahvaliti svojem mentoru, izv. prof. dr. sc. Zenonu Pogoreliću na uloženom vremenu, strpljenju, stručnom vođenju i savjetima koji su uvelike olakšali pisanje ovog diplomskog rada.*

*Hvala svim mojim prijateljima i kolegama koji su uvijek bili tu uz mene i razdoblje studiranja ispunili nezaboravnim uspomnama.*

*Na kraju hvala mojoj obitelji na bezuvjetnoj ljubavi i podršci koju su mi pružali u svim trenucima mog studija.*

## POPIS KRATICA

ASA – Američko društvo anesteziologa (engl. *American Society of Anaesthesiologists*)

CSL – Kranijalni suspenzorni ligament (engl. *Cranial suspensory ligament*)

INSL3 – Inzulinu sličan peptid 3 (engl. *Insuline like peptide 3*)

IQR – Interkvartilni raspon (engl. *Interquartile range*)

ITM – Indeks tjelesne mase

KBC – Klinički Bolnički Centar

PIRS – Perkutano zatvaranje unutarnjeg ingvinalnog prstena (engl. *Percutaneous internal ring suturing*)

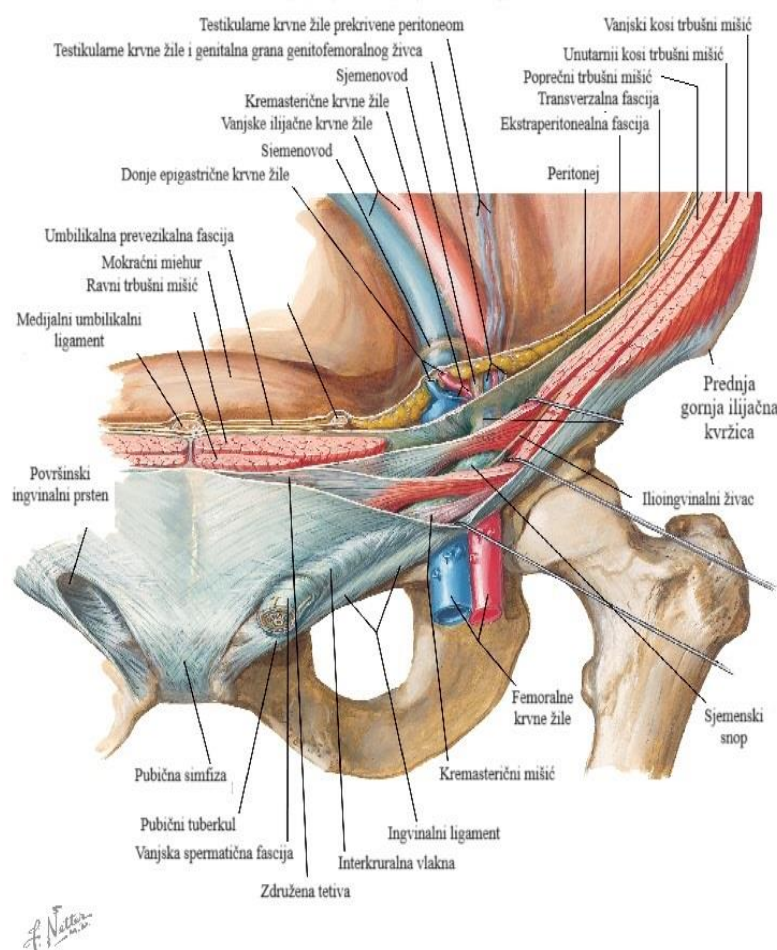
PPV – engl. *Patent processus vaginalis*

PV – engl. *Processus vaginalis*

## **1. UVOD**

## 1.1. Anatomija ingvinalne regije

Ingvinalna regija zauzima lateralne dijelove hipogastrija, odnosno najdonjeg područja prednje trbušne stijenke. Ingvinalni predio ima oblik pravokutnog trokuta koji je ograničen medioklavikularnom crtom medijalno, gore lateralnim odsječkom interspinalne linije, a dolje ingvinalnom svezom. Najvažnija anatomska značajka ovog područja jest preponski kanal (lat. *canalis inguinalis*) koji nastaje za vrijeme spuštanja testisa u fetalnom razdoblju. Riječ je o kosom prolazu kroz donji dio prednje trbušne stijenke, dug oko 4 cm u odraslog čovjeka (1). Usmjeren je inferomedijalno, odnosno od lateralno i gore prema medijalno i dolje, odmah iznad i usporedo s medijalnim dijelom preponske sveze (Slika 1).

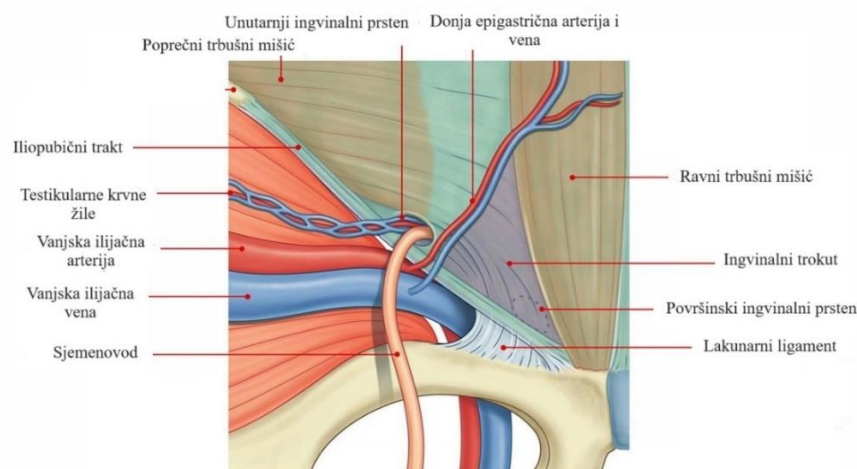


**Slika 1.** Anatomija ingvinalne regije (2). Preuzeto i prilagođeno prema: Evaluation of hernia of the male inguinal canal: sonographic method. Journal of Medical Radiation Sciences [pristupljeno 27. lipnja 2024]. Dostupno na: <https://onlinelibrary.wiley.com/doi/full/10.1002/jmrs.275>



Preponski kanal ima dvije stijenke, prednju i stražnju, krov, dno i dva ulaza. Prednju stijenku preponskog kanala čini aponeuroza vanjskog kosog trbušnog mišića (lat. *aponeurosis m. obliqui externi abdominis*) koju lateralno pojačavaju mišićne niti unutarnjeg kosog trbušnog mišića (lat. *m. obliquus internus abdominis*), a ponekad i niti poprečnog trbušnog mišića (lat. *m. transversus abdominis*). Stražnju stijenku gradi transverzalna fascija (lat. *fascia transversalis*) koju medijalno pojačava združena tetiva (lat. *tendo conjunctivus*) građena od zajedničkih aponeurotskih niti unutarnjeg kosog i poprečnog trbušnog mišića. Krov preponskog kanala u svom lateralnom dijelu izgrađuje donji rub unutarnjeg kosog i poprečnog trbušnog mišića sve dok ne prijeđu u združenu tetivu. Iz tog razloga, u medijalnom dijelu ne postoji gornja stijenka kanala. Dno čini preponska sveza (lat. *lig. inguinale*) koja se proteže od prednje gornje ilijačne kvržice (lat. *spina iliaca anterior superior*) do pubične kvržice (lat. *tuberculum pubicum*). Dubinski ili unutarnji prsten preponskog kanala (lat. *anulus inguinalis profundus*), otvor je u transverzalnoj fasciji lateralno od donje epigastrične arterije, dok je površinski prsten (lat. *anulus inguinalis superficialis*) zapravo trokutasti otvor u aponeurozi vanjskog kosog trbušnog mišića. Kroz preponski kanal prolazi spermatski snop (lat. *funiculus spermaticus*) u muškaraca, a u žena okrugli ligament (*lig. rotundum uteri*). U oba spola kroz kanal također prolazi i *n. ilioinguinalis*, kao i krvne i limfne žile (1).

Najtanji dio stražnje stijenke, a ujedno i najslabije mjesto ingvinalnog kanala (lat. *locus minoris resistentiae*) naziva se preponski trokut (lat. *trigonum inguinale Hesselbachi*). Izgrađuje ga samo transverzalna fascija i parijetalni peritonej. Omeđenja preponskog trokuta čine superolateralno donja epigastrična arterija (lat. *a. epigastrica inferior*), medijalno lateralni rub mišića rektusa (lat. *m. rectus abdominis*), a dolje i lateralno preponska sveza (Slika 2) (3).



**Slika 2.** Preponski trokut. Preuzeto i prilagođeno prema: Inguinal triangle [Internet]. Earths lab [pristupljeno 27. lipnja 2024.]. Dostupno na: <https://www.earthslab.com/anatomy/inguinal-triangle-hesselbachs-triangle/>

## 1.2. Spuštanje sjemenika

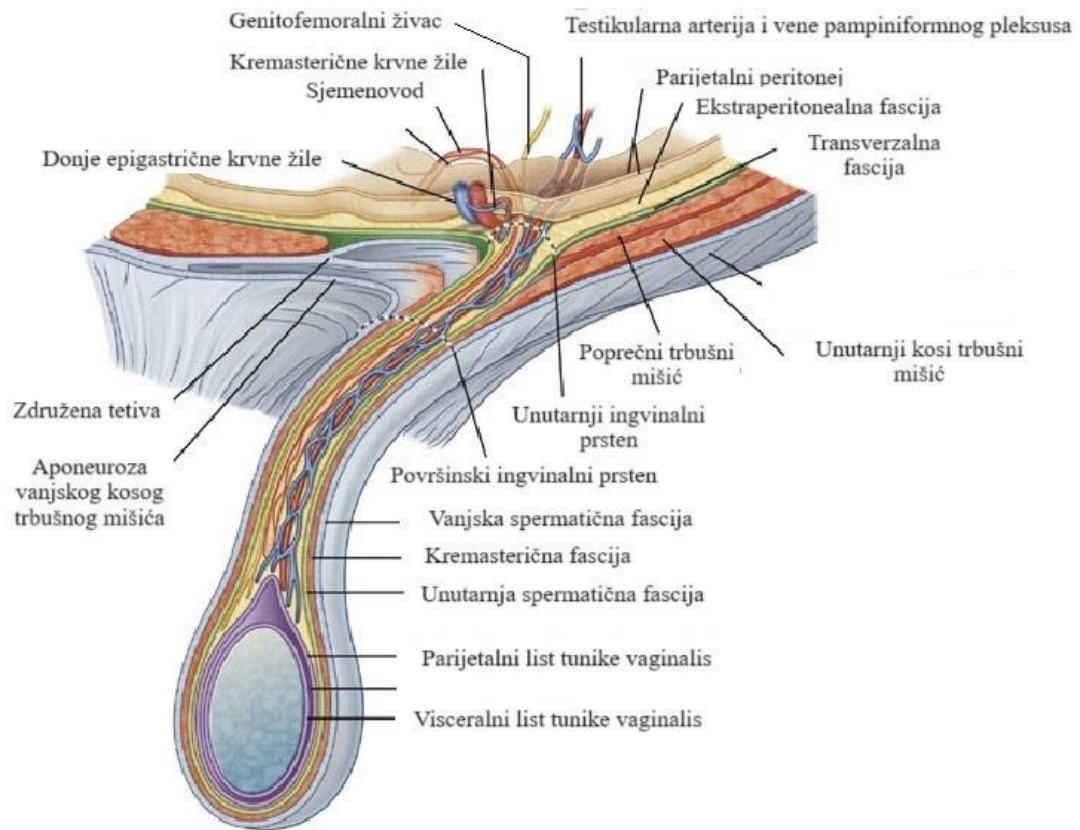
Spuštanje sjemenika (lat. *descensus testis*) podrazumijeva složeni proces migracije testisa iz lumbalnog dijela tijela u mošnjice (lat. *scrotum*) tijekom fetalnog razdoblja koji zahtijeva interakciju velikog broja anatomskih struktura, čimbenika okoliša, regulacijskih hormona i naslijeđenih genskih čimbenika. Naime, testisi se razvijaju u lumbalnom području stražnjeg trbušnog zida, između peritoneja i transverzalne fascije. Testis u razvoju vezan je za stražnju trbušnu stijenu dvama ligamentima. Gornji kraj testisa vezan je za ošit (lat. *diaphragma*) preko kranijalnog suspenzornog ligamenta (CSL), dok donji kraj testisa za ingvinalno područje veže gubernakulum (lat. *gubernaculum*). Tradicionalno, spuštanje testisa opisuje se kao bifazični proces koji se sastoji od transabdominalne i ingvinskrotalne faze (4).

Transabdominalna faza odvija se između 8. i 15. tjedna embrionalnog razvoja (5). Tijekom ove faze testis se spušta sa svoje početne pozicije na stražnjem trbušnom zidu do dubinskog prstena preponskog kanala. Najvažniji događaj u ovom razdoblju označava postepeno zadebljanje i skraćivanje gubernakuluma posredovano inzulinu sličnim proteinom 3 (engl. *Insuline-like peptide 3*, INSL3). U isto vrijeme, testosteron stimulira regresiju CSL i na taj način dopušta mobilnost testisa (4, 5).

Na mjestu gdje se gubernakulum kaudalno veže za prednju trbušnu stijenu, formira se početkom trećeg mjeseca embrionalnog razvoja izbočenje parijetalnog peritoneja koje nazivamo *processus vaginalis peritonei*. Gubernakulum potiskuje *processus vaginalis peritonei* kroz prednju trbušnu stijenu i na taj način formira ingvinalni kanal.

Ingvinskrotalna faza odvija se između 25. i 35. tjedna embrionalnog razvoja (5). U ovoj fazi, koja je ovisna o androgenima, testis se spušta od unutarnjeg preponskog otvora do svoje konačne pozicije u skrotumu. Nakon što proces spuštanja testisa završi, gubernakulum regredira do malog ligamentoznog tračka koji povezuje inferiorni kraj testisa sa skrotumom (4).

Spuštajući se kroz ingvinalni kanal, testis na svojem putu izbočuje ispred sebe slojeve koji izgrađuju prednju trbušnu stijenu. Iz tog razloga, ovojnice testisa i spermatičnog snopa (lat. *funiculus spermaticus*) su zapravo izbočeni slojevi prednje trbušne stijene. Fascija vanjskog kosog trbušnog mišića nastavlja se kao vanjska spermatična fascija (lat. *fascia spermatica externa*) na sjemensku vrpцу. Ispod leži *m. cremaster*, koji se odjeljuje od unutarnjeg kosog trbušnog mišića i koji je prekriven kremasteričnom fascijom (lat. *fascia cremasterica*). Sljedeći dubinski sloj sadrži unutarnju spermatičnu fasciju (lat. *fascia spermatica interna*) koja se nastavlja na transverzalnu fasciju (Slika 3).



**Slika 3.** Sjemenski snop. Preuzeto i prilagođeno prema: Abdomen [Internet]. Clinical Gate [pristupljeno 27. lipnja 2024.]. Dostupno na: <https://clinicalgate.com/abdomen-4/#s0145>

*Processus vaginalis* (PV) normalno obliterira prije rođenja procesom programirane stanične smrti kao odgovor na pad razine androgena u trećem tromjesečju trudnoće (6). Iznimka je ostatak u području oko testisa gdje tvori ovojnicu *tunica vaginalis testis* koja ima dva lista – unutarnji visceralni list – *epiorchium* i vanjski parijetalni list – *periorchium*. U slučaju da PV ne obliterira, nastaje *processus vaginalis peritonei persistens* te čini otvorenu vezu trbušne šupljine i *cavitas serosa scroti*. Na taj način stvara se anatomska osnova za razvoj indirektnih preponskih kila ili hidrocele u bilo kojem životnom razdoblju.

### 1.3. Vrste preponskih kila

Kila (lat. *hernia*) označuje izbočenje sadržaja trbušne šupljine kroz prirodne ili stečene otvore. Preponska kila je najčešća trbušna kila i čini 75% svih kila (3). S obzirom na mehanizam nastanka razlikujemo direktne i indirektno preponske kile.

### 1.3.1. Direktna preponska kila

*Hernia inguinalis directa* probija se kroz dno ingvinalnog kanala u Hesselbachovu trokutu medijalno od donje epigastrične arterije i vene (lat. *a. i v. epigastrica inferior*). Kilnu vreću direktne preponske kile čini peritonej. Osnovna anatomski razlika u odnosu na indirektnu preponsku kila je da, s obzirom na lokalizaciju, direktna kila ne prolazi kroz spermatični snop, odnosno uz okrugli ligament (lat. *lig. rotundum uteri*) u žena. Nadalje, direktna ingvinalna kila uvijek je stečena. Uklještenje se javlja vrlo rijetko jer je kilni vrat direktne kile obično širok i ne prolazi kroz uski ingvinalni kanal. Direktna je kila mnogo rjeđa od indirektna i obično se ne javlja u dječjoj dobi. Nastaje zbog slabosti mišića prednje trbušne stijenke, a ostali rizični faktori za nastanak mogu biti pretilost, konstipacija i pozitivna obiteljska anamneza nastanka direktne preponske kile (3).

### 1.3.2. Indirektna preponska kila

*Hernia inguinalis indirecta* puno je češća od direktne i u muškaraca i žena. Jedno je od najčešćih pedijatrijskih patoloških stanja sa incidencijom 0,8–4,4%, a nastaje zbog izostanka obliteracije PV (7). Trbušni sadržaj prolazi kroz duboki preponski prsten, lateralno od donjih epigastričnih krvnih žila. Prolazi cijelom duljinom preponskog kanala, izlazi kroz površinski preponski otvor i može sezati do u skrotum. Kila se vreća u muškaraca nalazi unutar spermatičnog snopa, a u žena unutar okruglog ligamenta koji se proteže u veliku stidnu usnu. U muškaraca je češća desnostrana indirektna kila od lijevostrane zbog kasnijeg spuštanja desnog testisa tijekom embrionalnog razvoja. Zbog rizika inkarceracije kile koja se javlja u 3–16% svih preponskih kila u pedijatrijskoj populaciji, indicirano je kirurško liječenje (7, 8).

## 1.4. Hidrocela

### 1.4.1. Klasifikacija hidrocele

Ambroise Paré prvi je opisao hidrocelu još u 15. stoljeću (9). Hidrocelom nazivamo patološko nakupljanje tekućine između parijetalnog i visceralnog lista tunike vaginalis testisa (10). Patofiziološki ih možemo podijeliti u primarne i sekundarne hidrocele (11, 12).

#### 1.4.1.1. Primarna hidrocela

Primarna hidrocela se nadalje dijeli na komunikantni i nekomunikantni tip.

Komunikantna hidrocela se pojavljuje u slučaju da PV ne obliterira cijelom svojom dužinom. Na taj način stvara se komunikacija između peritonealne šupljine i skrotuma koja dopušta nakupljanje serozne peritonealne tekućine između dva sloja tunike vaginalis. Također, iako rijetko, ovim putem može doći do spuštanja infektivnog procesa iz trbušne šupljine u skrotum (13). Iako PV normalno obliterira prije rođenja, postoje podatci da neobliterirani PV postoji u 80% muške i 60% ženske novorođenčadi (13). U dobi od 8 tjedana života, 63% muške dojenčadi ima neobliterirani PV, a proces zatvaranja PV može se dogoditi bilo kada do dobi od 2 godine. Neke studije pokazuju da neobliterirani PV perzistira u 40% muškaraca nakon dobi od 2 godine, a polovica njih je asimptomatska tijekom života (13–15).

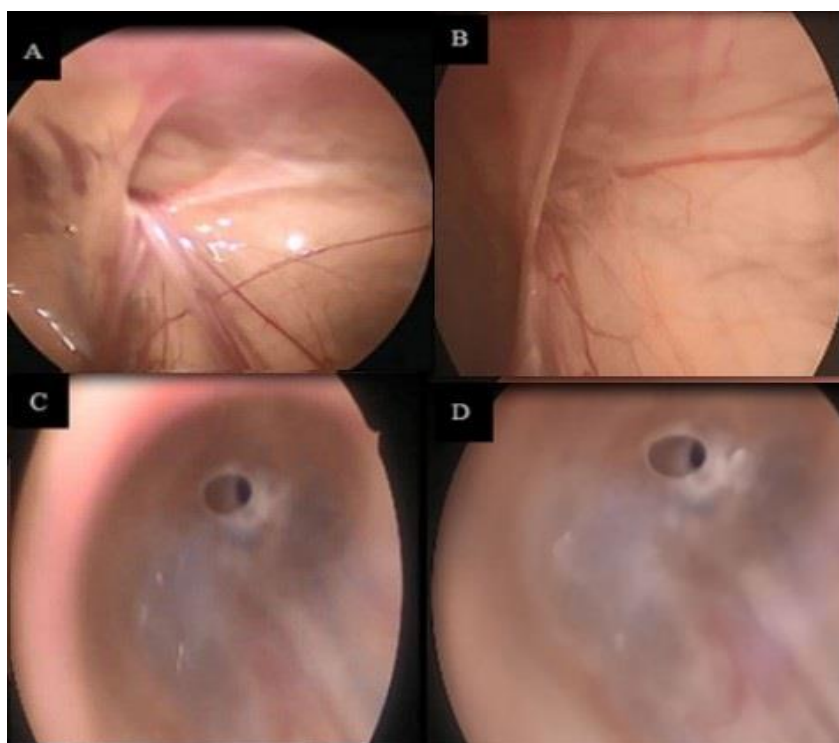
Prema najnovijim postulatima, primarna nekomunikantna hidrocela nastaje zbog poremećaja ravnoteže između produkcije i reapsorpcije tekućine od strane epitelnih stanica tunike vaginalis (11). Za prekomjerno nakupljanje tekućine u nekomunikantnoj hidroceli mogu biti zaslužni akvaporinski kanali. Navedeni kanali imaju ulogu u regulaciji protoka vode kroz plazmatsku membranu, te disregulacija u njihovom radu može dovesti do formiranja hidrocele. Hattori i sur. istraživali su ekspresiju akvaporinskih kanala u bolesnika s nekomunikantnom hidrocelom (16). Rezultati studije pokazuju prekomjernu ekspresiju akvaporinskih kanala unutar tunike vaginalis kod pacijenata s hidrocelom u odnosu na kontrolnu grupu. Naime, limfna drenaža postaje nedostatna ukloniti višak tekućine koji stvaraju kapilare s prekomjernom ekspresijom navedenih kanala. Treba ipak navesti da se radi o pionirskoj studiji te da su potrebna daljnja istraživanja i dokazi.

#### 1.4.1.2. Sekundarna hidrocela

Sekundarna hidrocela razvija se u podlozi neke već postojeće bolesti kao što je infekcija ili upala (epididimitis, epididimo-orhitis), torzija testisa, prethodna kirurška intervencija u ingvinalnoj regiji ili skrotumu (varikokelektomija), hipoproteinemija zbog sistemske bolesti i u konačnici trauma ili tumor intraskrotalnih struktura (11, 12). U zemljama trećeg svijeta, parazitarne infekcije (limfatička filarijaza uzrokovana parazitom *Wuchereria bancrofti*) su čest uzrok nastanka sekundarne hidrocele (11, 17).

### 1.4.1.3. Laparoscopska klasifikacija hidrocele

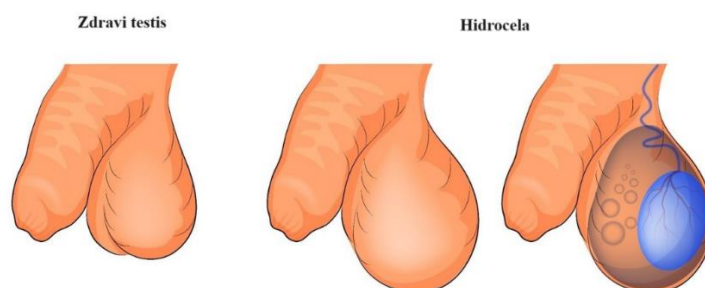
S obzirom na laparoscopski izgled unutarnjeg ingvinalnog prstena i postojanja komunikacije s trbušnom šupljinom, hidrocele možemo svrstati u tri skupine prema klasifikaciji koju su opisali Chang i suradnici (18). Skupini I pripadaju hidrocele sa zatvorenim unutarnjim ingvinalnim prstenom i bez komunikacije s peritonealnom šupljinom. U skupinu II spadaju hidrocele s otvorenim unutarnjim ingvinalnim prstenom i s postojećom komunikacijom s peritonealnom šupljinom, dok skupini III pripadaju hidrocele sa široko otvorenim unutarnjim ingvinalnim prstenom, ali bez postojeće komunikacije s peritonealnom šupljinom. Elhaddad i sur. su nadalje skupinu II podijelili u tri manje podskupine (Slika 4) (19). Prema njihovoj modificiranoj klasifikaciji, skupini IIA pripadaju hidrocele sa široko otvorenim unutarnjim ingvinalnim prstenom, skupini IIB hidrocele s unutarnjim ingvinalnim prstenom prekrivenim peritonealnim naborom (engl. *peritoneal seal*), a skupini IIC hidrocele s uskom komunikacijom s peritonealnom šupljinom (engl. *pin hole*).



**Slika 4.** Laparoscopski prikaz otvorenog PV-a: **A** – Skupina IIA; **B** – Skupina IIB; **C, D** – Skupina IIC (19). Preuzeto i prilagođeno prema: Laparoscopic management of infantile hydrocele in pediatric age group. *Pediatric Surgery International* [pristupljeno 27. lipnja 2024.]. Dostupno na: [https://www.researchgate.net/publication/358399227\\_Laparoscopic\\_management\\_of\\_infantile\\_hydrocele\\_in\\_pediatric\\_age\\_group](https://www.researchgate.net/publication/358399227_Laparoscopic_management_of_infantile_hydrocele_in_pediatric_age_group)

### 1.4.2. Klinička slika

U kliničkoj slici bolesnika s komunikantnom hidrocelom dominira otekline skrotuma uzrokovana nakupinom tekućine (Slika 5). U velikoj većini slučajeva radi se o bezbolnoj, asimptomatskoj oteklini. Ono što je karakteristično za komunikantnu hidrocelu u odnosu na ostale vrste hidrocele jest značajna fluktuacija u veličini otekline tijekom dana (9, 20). Doista, otekline u slučaju komunikantne hidrocele tipično je veća u večernjim nego u jutarnjim satima, zbog povratnog toka tekućine iz skrotuma u trbušnu šupljinu kada bolesnik legne u horizontalni položaj. U slučaju javljanja simptoma, bolesnik se može žaliti na osjećaj težine i pritiska u skrotumu (9).



**Slika 5.** Hidrocela. Preuzeto i prilagođeno prema: Scrotal edema [Internet]. China Medical University Hospital [pristupljeno 27. lipnja 2024.]. Dostupno na: [https://www.cmuh.cmu.edu.tw/HealthEdus/Detail\\_EN?no=6983](https://www.cmuh.cmu.edu.tw/HealthEdus/Detail_EN?no=6983)

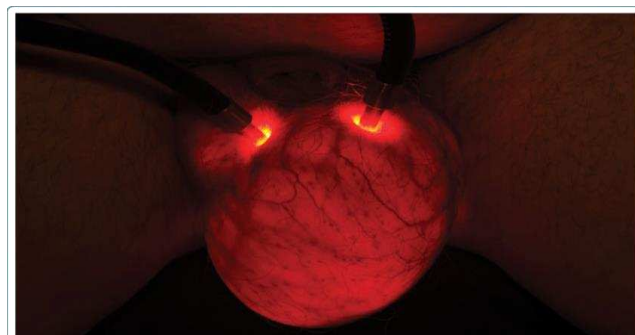
### 1.4.3. Komplikacije

Neliječena hidrocela može dovesti do brojnih komplikacija. Novostvoreni pritisak unutar skrotuma zbog hidrocele može uzrokovati smanjenje efikasnosti odvijanja normalne spermatogeneze kao i atrofiju samog testisa (17). Zastoj spermatogeneze vjerojatno nastane uslijed povećanog pritiska na krvnu opskrbu testisa zbog akumulirane tekućine (17, 21). Isto tako, do zastoja spermatogeneze može doći zbog povećanja intraskrotalne temperature. Naime, voda može jako dobro zadržavati toplinu ostavljajući okolno područje nesposobnim za raspršivanje topline. Porastom intraskrotalne temperature zbog nakupine tekućine, gube se optimalni uvjeti za odvijanje normalne spermatogeneze (22, 23). Anatomske promjene u morfologiji testisa, kao što je razvoj fusiformnih testisa, uočene su u dojenčadi s velikom,

napetom abdominoskrotalnom hidrocelom (24). Stanje je reverzibilno nakon hidrokelektomije. Tijekom vremena može doći do razvoja infekcije i upale. Apendicitis može uzrokovati infekciju komunikantne hidrocele zbog postojanja otvorene komunikacije trbušne šupljine i skrotuma (17). Sarwar i sur. prikazali su klinički slučaj inficirane hidrocele koja je dovela do razvoja Fournierove gangrene (25). Hematocela kao komplikacija hidrocele može nastati jatrogeno, traumom ili rupturom. Hematocela nastala rupturom velike abdominoskrotalne hidrocele zahtjeva hitno kirurško liječenje (26). U konačnici hidrocela može uzrokovati psihičku nelagodu. Čini se da je ovo u izravnoj korelaciji sa veličinom hidrocele. Velika hidrocela može u potpunosti utjecati na bolesnikovu pokretljivost, sposobnost za rad, seksualnu funkciju i općenito na kvalitetu života (9).

#### 1.4.4. Dijagnostička obrada

Dijagnoza hidrocele obično se postavlja kliničkim pregledom koji u slučaju pregleda skrotalnih tvorbi osim inspekcije i palpacije treba obuhvaćati i postupak transiluminacije. Postupak se obavlja tako što se nakon zatezanja otekline pritiskom na vrat skrotuma izvor svjetlosti postavi na distalnu stranu otekline (27). Ukoliko dođe do prosijavanja svjetlosti kroz skrotum radi se o cističnoj tvorbi (Slika 6) (28). U slučaju solidnih skrotalnih tvorbi, svjetlost prilikom transiluminacije ne može proći kroz skrotum. U nekim slučajevima, zadebljanje tunike vaginalis u sklopu hidrocele može spriječiti prolazak svijetla i na taj način otežati dijagnozu hidrocele (17). Veličina komunikantne hidrocele povećava se tijekom izvođenja Valsalvinog manevra u starije djece ili tokom plača i naprezanja u dojenčadi.



**Slika 6.** Transiluminacija hidrocele lijevog testisa (29). Transillumination of testicular hydrocele. Clinical medical image library. [pristupljeno 27. lipnja 2024.]. Dostupno na: [https://www.researchgate.net/publication/322157282\\_Transillumination\\_of\\_Testicular\\_Hydrocele](https://www.researchgate.net/publication/322157282_Transillumination_of_Testicular_Hydrocele)



U bolesnika s nejasnim uzrokom nastanka hidrocele, ultrazvuk je jednostavna, korisna i neinvazivna dijagnostička metoda. Ultrazvučni pregled može se smatrati nepotrebnim u slučaju asimptomatske hidrocele, ali ga je svakako preporučljivo napraviti zbog njegove mogućnosti da otkrije početnu, nepalpabilnu solidnu tvorbu na testisu u podlozi hidrocele. Dodatno, ultrazvuk skrotuma je nužna pretraga u bolesnika čija je hidrocela dovoljno velika da spriječi adekvatnu palpaciju testisa (9). Korištenjem ultrazvuka eliminira se potreba za aspiracijom tekućine koju bi trebalo u potpunosti napustiti zbog svoje invazivnosti i mogućih komplikacija. U literaturi postoji zabilježen slučaj razvoja Fournierove gangrene nakon postupka aspiracije hidrocele (30). Na ultrazvučnom pregledu hidrocela izgleda kao anehogeno područje koje okružuje testis. Ultrazvuk je koristan u određivanju veličine i tipa hidrocele, kao i u razlikovanju hidrocele od spermatocele, tumora testisa i atrofije testisa. Bolesnike tijekom pregleda treba postaviti i u stojeći i u ležeći položaj, jer može doći do promjene u veličini hidrocele ovisno o položaju bolesnika (31). Dodatne složenije dijagnostičke pretrage obično nisu potrebne.

#### **1.4.5. Liječenje**

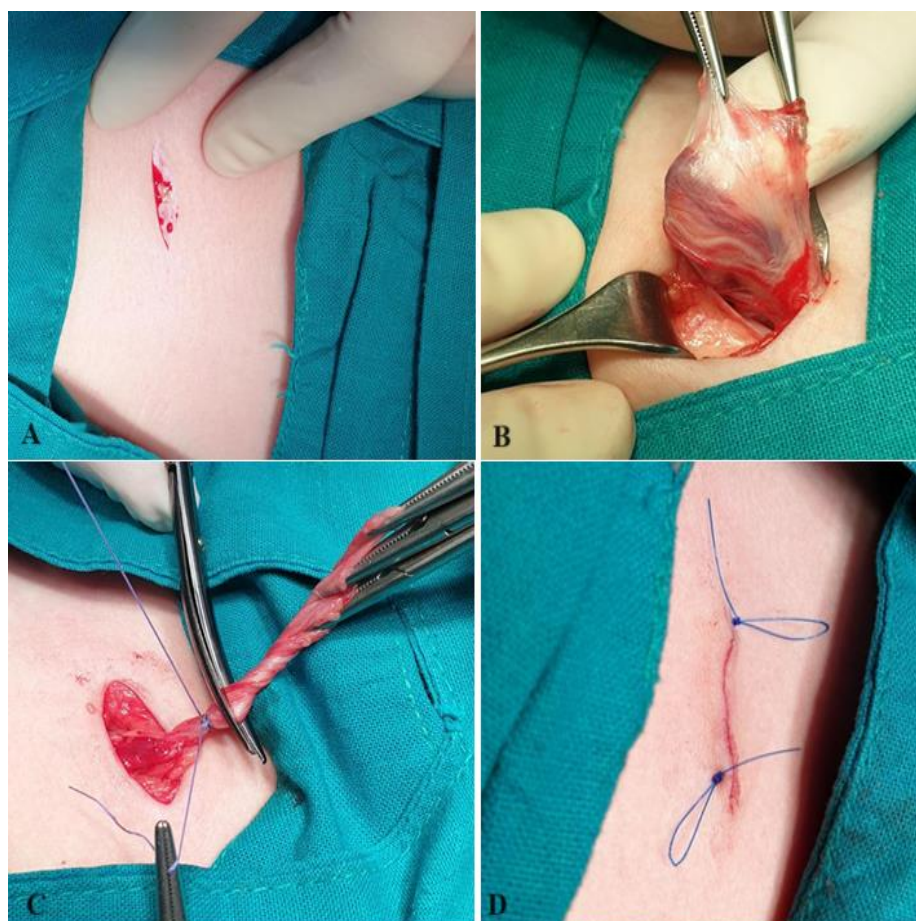
Kirurško liječenje osnovni je modalitet liječenja komunikantne hidrocele u dječjoj dobi. U slučaju komunikantne hidrocele često dolazi do spontanog zatvaranja PV unutar prve dvije godine života (32, 33). Iz tog razloga, većina dječjih kirurga izbjegava operaciju hidrocele do navršene druge godine života, osim ako se ne može isključiti hernija (34). Vjerojatnost da će doći do spontanog zatvaranja PV nakon druge godine života je mala, stoga je indicirano kirurško liječenje u svrhu prevencije daljnjeg povećanja hidrocele i mogućeg rizika razvoja kile kasnije u životu. Nema apsolutnih i relativnih kontraindikacija za izvođenje operacije.

#### **1.4.6. Kirurške tehnike**

Indirektna ingvinalna kila i komunikantna hidrocela jedni su od najčešćih stanja koji zahtjevaju kiruršku intervenciju u dječjoj dobi. Oba stanja dijele zajedničku etiologiju pa im je i princip kirurškog liječenja sličan (35). Zasniva se na popravljaju abnormalne komunikacije između peritonealne šupljine i skrotuma koja dopušta nakupljanje tekućine i stvaranje otoka u skrotumu. Pritom, otvoreni kirurški i laparoskopski pristup ostaju dvije glavne opcije za zbrinjavanje ovih stanja.

#### 1.4.6.1. Otvoreni kirurški pristup

Postoje ingvinalni i skrotalni otvoreni kirurški pristup. Za potrebe izrade ovog diplomskog rada opisati ćemo samo ingvinalni pristup. Koristeći ingvinalni pristup, aponeuroza vanjskog kosog trbušnog mišića zarezane se vodoravno 1–2 cm iznad vanjskog ingvinalnog prstena u duljini 2–3 cm. Strukture spermatskog snopa se diseciraju od otvorenog PV (engl. *Patent processus vaginalis*, PPV). Pritom, fascija poprečnog trbušnog mišića ostaje netaknuta. PPV se zatim visoko podveže s 3-0 ili 4-0 resorptivnim šavovima (polyglactin 910). Nakon podvezivanja, PPV se resekira iznad postavljenih šavova, a nakupljena tekućina se drenira iz skrotuma. Na kraju operacijskog zahvata, rana se zatvara u anatomskim slojevima (Slika 7). U slučaju da se radi o bilateralnoj hidroceli, identičan zahvat se izvede na kontralateralnoj strani.



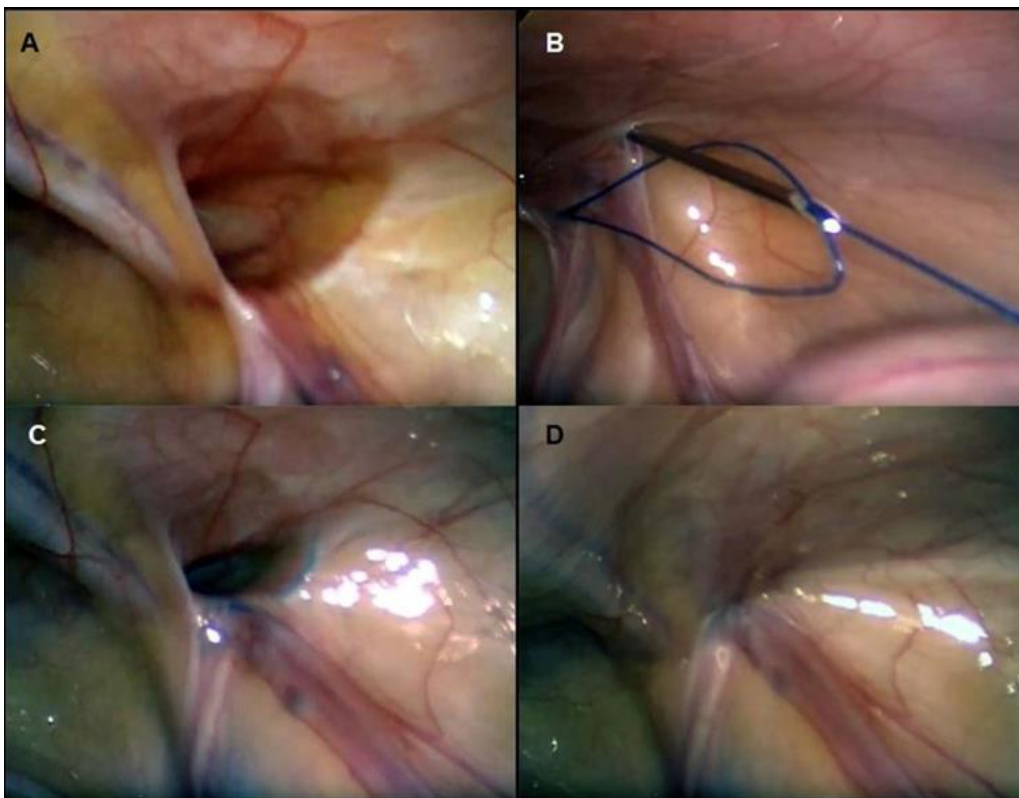
**Slika 7.** Otvorena kirurška tehnika liječenja hidrocele: **A** – Incizija kože; **B** – Prikaz kilne vreće i struktura spermatskog snopa; **C** – Visoko podvezivanje PPV; **D** – Zatvorena rana u anatomskim slojevima. Izvor: Arhiva Klinike za dječju kirurgiju, Klinički bolnički centar Split

#### 1.4.6.2. Laparoskopski pristup

Iako je otvoreni kirurški pristup dugi niz godina zlatni standard u liječenju komunikantne hidrocele u pedijatrijskoj populaciji, laparoskopski pristup dobiva sve više na popularnosti i postaje opcija liječenja ovog stanja (34, 36). Manji rizik oštećenja spermatičnog snopa, sjemenovoda i testisa, bolji estetski rezultati, manji broj komplikacija i mogućnost identifikacije i liječenja kontralateralnog PPV i drugih anomalija neke su od prednosti laparoskopske kirurgije (37, 38). Međutim, još uvijek svjedočimo studijama koje raspravljaju ima li laparoskopska kirurgija značajne prednosti u odnosu na otvorenu kirurgiju (39–41). Laparoskopska kirurgija brzo se razvija u području dječje kirurgije zbog svoje minimalne invazivnosti u trbušnoj šupljini djeteta. Razvijeno je nekoliko tehnika laparoskopskog zbrinjavanja ingvinalnih kila te su one danas u širokoj uporabi. Međutim, pitanje primjene laparoskopske kirurgije u zbrinjavanju hidrocele u dječjoj dobi i dalje je otvoreno. Kirurški princip laparoskopskog zbrinjavanja komunikantne hidrocele u dječjoj dobi zasniva se na anatomskom zatvaranju PPV, što je u skladu s kirurškim zbrinjavanjem ingvinalne kile u dječjoj dobi. Dvije su osnovne kategorije laparoskopskih tehnika u odnosu na tehnike zatvaranja unutarnjeg ingvinalnog prstena: ekstrakorporealne i intrakorporealne tehnike (42). Ekstrakorporealne tehnike sve više dobivaju na popularnosti zbog svoje sigurnosti, jednostavnosti i izvedivosti (42).

Perkutano zatvaranje unutarnjeg ingvinalnog prstena (engl. *Percutaneous Internal Ring Suturing*, PIRS) je jedna od ekstrakorporealnih laparoskopskih metoda koju je predstavio Dariusz Patkowski prije skoro 20 godina (43). U PIRS-u, dovoljan je samo jedan umbilikalni otvor veličine 3 ili 5 mm za postizanje pneumoperitoneuma i uvođenje laparoscopa. Tehnika uključuje perkutano zatvaranje unutarnjeg ingvinalnog prstena pomoću spinalne igle pod kontrolom laparoscopa, što omogućuje bolju vizualizaciju trbušne šupljine i mogućnost otkrivanja drugih abnormalnosti ili zbrinjavanje hidrocele na kontralateralnoj strani bez potrebe za uvođenjem dodatnih troakara (44–46) (Slika 8). Prednosti PIRS-a su izvrsni estetski rezultati i mala stopa operacijskih komplikacija u rukama iskusnog kirurga. Nadalje, objavljeno je u literaturi da PIRS izaziva znatno manji upalni odgovor na operacijski stres, a samim time i manju poslijeoperacijsku bol (43, 47). Stopa povrata bolesti u postojećim studijama je 0,5–0,7%, što je jako slično stopi povrata bolesti u otvorenom kirurškom pristupu (48, 49). Iz razloga što u ovoj tehnici nema intrakorporealnog postavljanja šavova, PIRS je tehnički manje zahtjevan i ima kraću krivulju učenja (50). Također, koristeći samo jedan umbilikalni otvor, PIRS u usporedbi s ostalim laparoskopskim tehnikama omogućava intraoperacijsko

osiguravanje dišnog puta putem laringealne maske bez korištenja miorelaksansa kao sigurne alternative endotrahealnoj intubaciji (51). Međutim, kao i svaka kirurška tehnika, PIRS nosi sa sobom rizik komplikacija. Najčešće prijavljene komplikacije su ozljeda krvnih žila, povrat bolesti, jaka bol i otok skrotuma. Incidencija svih komplikacija smanjuje se s iskustvom dječjeg kirurga. Inicijalno se smatralo da ova tehnika ima negativan učinak na prokrvljenost testisa. Međutim, rezultati provedenih studija ne pokazuju smanjenu prokrvljenost testisa u dječaka podvrgnutih PIRS laparoskopskoj tehnici (52).



**Slika 8.** PIRS laparoskopjska tehnika: **A** – otvoreni unutarnji ingvinalni prsten; **B** – provlačenje igle kroz prethodno uvedenu omču; **C** – Nakon uklanjanja igle, omča se izvuče van i čvor prođe oko unutarnjeg ingvinalnog prstena; **D** – zatvoren unutarnji ingvinalni prsten. Izvor: Arhiva Klinike za dječju kirurgiju, Klinički bolnički centar Split

## **2. CILJ ISTRAŽIVANJA**

### **Cilj istraživanja:**

Glavni cilj ovog istraživanja je usporediti čimbenike ishoda liječenja komunikantne hidrocele u dječjoj dobi između laparoskopskog (PIRS) i otvorenog kirurškog pristupa. Sporedni ciljevi ovog istraživanja su istražiti duljinu trajanja operacijskog zahvata i anestezije, duljinu boravka u bolnici, učestalost ponovnih prijema u bolnicu i stopu poslijeoperacijske boli.

### **Hipoteze:**

1) PIRS je jednostavna, sigurna i učinkovita laparoskopska metoda u liječenju komunikantne hidrocele u dječjoj dobi s izvrsnim ishodima liječenja.

2) Incidencija komplikacija i učestalost povrata bolesti koristeći PIRS laparoskopsku tehniku za liječenje komunikantne hidrocele u dječjoj dobi je jako niska i ne razlikuje se u odnosu na klasični kirurški pristup.

3) Duljina trajanja operacijskog zahvata i duljina boravka u bolnici značajno su kraći prilikom korištenja laparoskopskog pristupa u odnosu na otvoreni kirurški zahvat.

### **3. ISPITANICI I POSTUPCI**

### 3.1. Ispitanici

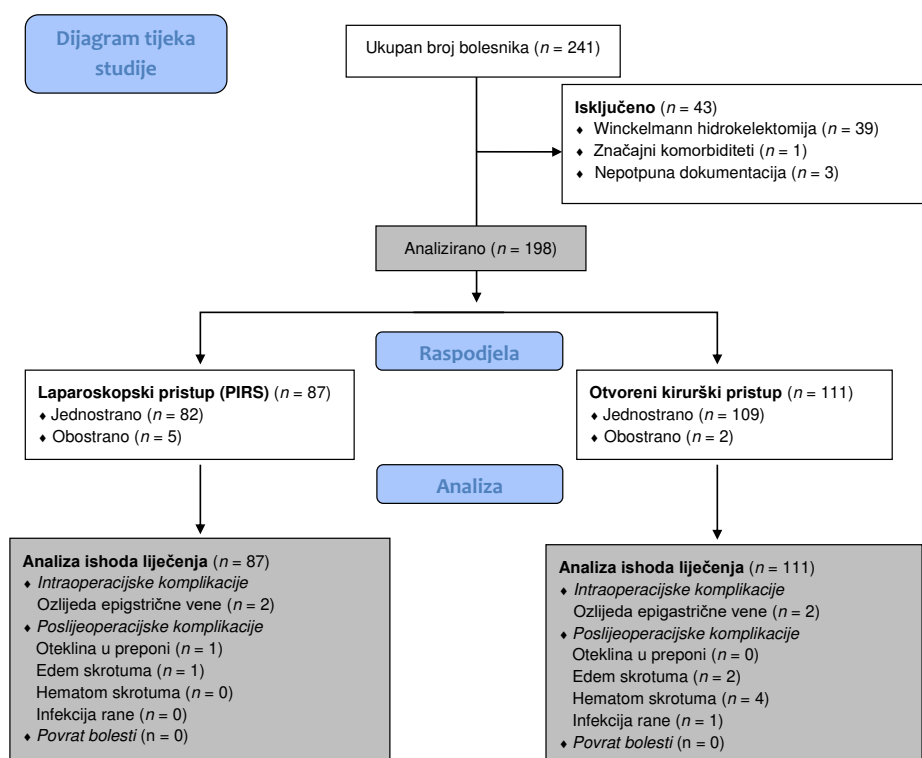
Ispitanici su svi bolesnici u dobi od 2 do 17 godina operirani zbog komunikantne hidrocele u Klinici za dječju kirurgiju Kliničkog Bolničkog Centra (KBC) Split u razdoblju od 1. siječnja 2019. do 1. siječnja 2024. godine (Slika 9).

*Kriteriji uključenja:*

1. Bolesnici u dobi od 2 do 17 godina s dijagnosticiranom komunikantnom hidrocelom koji su operirani PIRS laparoskopskom tehnikom odnosno otvorenom kirurškom tehnikom.

*Kriteriji isključenja:*

1. Bolesnici stariji od 17 godina.
2. Bolesnici kojima je učinjena transskrotalna Winckelmann hidrokelektomija.
3. Bolesnici u kojih je razdoblje praćenja manje od 3 mjeseca.
4. Bolesnici s nepotpunom dokumentacijom.
5. Bolesnici sa značajnim komorbiditetima.



Slika 9. Dijagram tijeka studije



### **3.2. Mjesto studije**

Istraživanje je provedeno u Klinici za dječju kirurgiju KBC-a Split.

### **3.3. Metode obrade i prikupljanja podataka**

Provedena je retrospektivna monocentrična studija. Kao izvor podataka korištena je arhiva elektronskih podataka iz Informacijskog Bolničkog Sustava i pisani protokol operacijskih zahvata te pismohrana povijesti bolesti. Demografski i klinički podatci, operacijski nalaz, duljina trajanja operacijskog zahvata, duljina hospitalizacije, poslijeoperacijsko praćenje, kao i ambulantno praćenje bolesnika zbog detekcije kasnih komplikacija zabilježeni su i statistički obrađeni.

#### **3.3.1. Mjere ishoda studije**

Primarna mjera ishoda ovog istraživanja je usporediti učestalost komplikacija i stopu povrata hidrocele nakon operacijskog liječenja u dječjoj dobi između PIRS laparoskopskog pristupa i otvorenog kirurškog pristupa. Sekundarne mjere ishoda su duljina trajanja operacijskog zahvata i anestezije, duljina boravka u bolnici, učestalost ponovnih prijema u bolnicu i stopa poslijeoperacijske boli.

#### **3.3.2. Etička načela**

Tijekom i nakon istraživanja štite se prava i osobni podaci ispitanika u skladu sa Zakonom o zaštiti prava bolesnika (NN 169/04, 37/08) i Zakonom o zaštiti osobnih podataka (NN 103/03-106/12), a istraživanje je usklađeno s odredbama Kodeksa liječničke etike i deontologije (NN 55/08, 139/15) te pravilima Helsinške deklaracije (1964.–2013.). Pristupnik i njegov mentor uputili su zamolbu Etičkom povjerenstvu KBC-a Split za odobrenje provedbe naslovnog istraživanja, koje je studiju odobrilo rješenjem br. 500-03/23-01/220 od 27. studenog 2023. (Prilog 1).

### **3.4. Opis istraživanja**

Bolesnici su retrospektivno podijeljeni u dvije skupine s obzirom na kiruršku tehniku kojom su operirani. Prvu skupinu činili su bolesnici koji su operirani laparoskopskim (PIRS) pristupom, dok su bolesnici druge skupine podvrgnuti otvorenom kirurškom pristupu. Odabir kirurške tehnike temeljio se na preferencijama roditelja i kirurga. Prikupljeni su i zabilježeni sljedeći demografski i klinički podatci za svakog bolesnika uključenog u studiju: dob, tjelesna visina, tjelesna masa, indeks tjelesne mase (ITM), lateralizacija hidrocele, popratne bolesti i klasifikacija Američkog društva anesteziologa (engl. *American Society of Anaesthesiologists*, ASA). Klasifikacija koju je predložio Chang i sur. iskorištena je za podjelu hidrocela u skupini bolesnika podvrgnutih PIRS laparoskopskoj tehnici (18). Dodatno, za svakog bolesnika uključenog u studiju zabilježeni su: duljina trajanja operacijskog zahvata i anestezije, stopa ponovnog prijema u bolnicu, stopa neplaniranog povratka u operacijsku salu, duljina boravka u bolnici, stopa povrata bolesti te intraoperacijske i poslijeperacijske komplikacije. Svi navedeni parametri uspoređeni su između dvije skupine.

### **3.5. Kirurška tehnika**

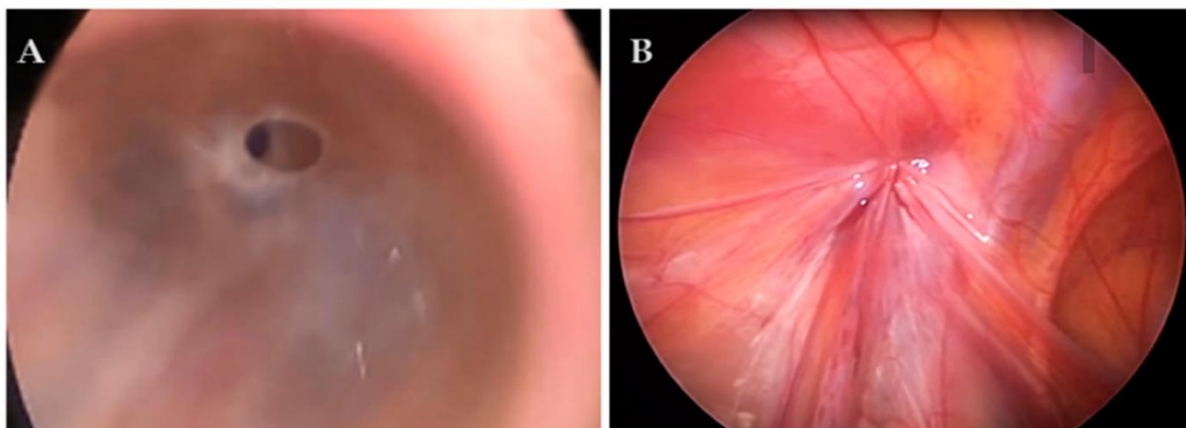
#### **3.5.1. Otvoreni kirurški pristup**

Klasični otvoreni kirurški pristup liječenja komunikantne hidrocele u dječjoj dobi započinje incizijom kože u donjoj ingvinalnoj brazdi te potom zarezivanjem aponeuroze vanjskog kosog trbušnog mišića 1–2 cm iznad površinskog ingvinalnog prstena uzduž sjemenskog snopa prema unutarjem ingvinalnom prstenu. Strukture sjemenskog snopa odvoje se od PPV-a, nakon čega se PPV visoko podveže resorptivnim šavovima. Nakon podvezivanja, PPV se resekira iznad postavljenih šavova i tekućina se drenira iz skrotuma. Na kraju operacijskog zahvata, rana se zatvara prema anatomskim slojevima.

#### **3.5.2. Laparoskopski pristup**

Svi operacijski zahvati izvedeni su u općoj anesteziji u položaju supinacije. Zahvat započinje supraumbikalnim rezom duljine 3 mm, a Veressova igla se koristi za insufliranje CO<sub>2</sub> i postizanje pneumoperitoneuma. Ovisno o dobi i tjelesnoj masi bolesnika, razina

pneumoperitoneuma iznosila je od 6 do 12 mmHg. Nakon uspostavljanja pneumoperitoneuma, kroz supraumbilikalnu inciziju uvede se troakar od 3 mm. Vizualizacija otvorenog unutarnjeg ingvinalnog prstena postiže se uvođenjem laparoscopa veličine 3 mm. Zatim se napravi rez kože od 2 mm na željenoj poziciji iznad unutarnjeg ingvinalnog prstena. Uvodi se spinalna igla promjera 20 G (ELDOR CSEN 38.4; Quincke spinalna igla, Z.R.M.I. Co. Ltd. Jerusalem, Israel) zajedno s neresorptivnom najlonskom monofilamentnom omčom (Prolene™ 3-0, polipropilen, Ethicon®, Cincinnati, Ohio, USA) na jednoj strani unutarnjeg ingvinalnog prstena. Na taj način se sprječava višestruko ulaženje u peritonealnu šupljinu ili oštećenje sjemenskog snopa i krvnih žila. Omča se postavlja u peritonealnu šupljinu dok se spinalna igla pažljivo izvlači pazeći pritom da se ne izvuče najlonska omča. Prazna spinalna igla uvede se s druge strane unutarnjeg ingvinalnog prstena i provuče kroz prethodno postavljenu omču te se šav provuče kroz iglu. Iгла i omča se izvlače van kroz rez na koži držeći pritom drugi šav. U konačnici, šav se stegne i na taj način se zatvori unutarnji ingvinalni prsten (Slika 10). U slučajevima prisustva IIA i IIC tipa hidrocele po Changovoj klasifikaciji, tekućina je drenirana iz skrotuma u peritonealnu šupljinu te je učinjen standardan PIRS postupak opisan prethodno. U slučajevima prisustva IIB i III tipa hidrocele po Changovoj klasifikaciji, umetnut je dodatni troakar od 3,5 mm na lateralnoj trbušnoj stijenci na suprotnoj strani od hidrocele te je učinjena disekcija peritoneuma nakon čega je uslijedila hidrokelektomija i standardan PIRS postupak. U slučaju bilateralne hidrocele, isti postupak je učinjen i na suprotnoj strani.



**Slika 10.** Hidrocela tip IIC: **A** – prije operacijskog zahvata; **B** – nakon operacijskog zahvata. Izvor: Arhiva Klinike za dječju kirurgiju, Klinički bolnički centar Split

### **3.6. Poslijeoperacijski protokol i praćenje bolesnika**

Poslijeoperacijska njega bila je standardizirana i jednaka u obje skupine. Većina bolesnika započela je s peroralnom prehranom unutar dva sata nakon operacije. Za ublažavanje boli, primjenjivan je Paracetamol (Perfalgan, Bristol-Myers Squibb S.r.l., Agen, Francuska) u dozi od 10–15 mg/kg ili Ibuprofen (Brufen, Mylan, Zagreb, Hrvatska) u dozi od 10 mg/kg. Bolesnici su otpušteni iz bolnice ukoliko nisu imali povišenu temperaturu i bolove te ukoliko su dobro podnosili peroralnu prehranu. Bolesnici su dalje praćeni u ambulanti Poliklinike za dječju kirurgiju KBC-a Split. Kožni šavovi ili kožne ljepljive trake uklonjeni su pet do sedam dana nakon operacijskog zahvata. Program praćenja bolesnika uključivao je fizikalne preglede nakon 1, 6 i 12 mjeseci od operacijskog zahvata te jednom godišnje kako bi se utvrdio povrat bolesti ili razvoj komplikacija.

### **3.7. Statistička obrada podataka**

Prikupljeni podaci uneseni su u programske pakete Microsoft Office za obradu teksta te Microsoft Excel za izradu tabličnog prikaza. Za statističku analizu korišten je statistički paket za socijalne znanosti (SPSS, verzija 28.0, IBM Corp., Armonk, NY, SAD) i Microsoft Excel (Windows verzija 11.0, Microsoft Corporation, Redmond, WA, USA). Distribucija kvantitativnih podataka izražena je medijanom i interkvartilnim rasponom (IQR), dok su apsolutni brojevi i postotci korišteni za opisivanje kategoričkih podataka. Za usporedbu kontinuiranih varijabli korišten je neparametrijski Mann–Whitney U test, dok je za usporedbu kategoričkih varijabli korišten Hi–kvadrat test. U slučajevima kada je frekvencija učestalosti pojedinih varijabli bila niska korišten je Fisherov egzaktni test. Razina statističke značajnosti postavljena je na  $P < 0,05$ .

## **4. REZULTATI**

#### 4.1. Demografski i klinički podatci bolesnika

Ukupno 198 bolesnika operiranih zbog komunikantne hidrocele (205 postupaka jer je u 7 slučajeva učinjen obostrani zahvat) uključeno je u studiju. Od ukupnog broja ispitanika, njih 87 (Skupina I) je operirano laparoskopskim (PIRS) pristupom, dok je preostalih 111 ispitanika (Skupina II) operirano klasičnim kirurškim pristupom. Bolesnici operirani laparoskopskim (PIRS) pristupom bili su nešto mlađi (medijan dobi 3 godine (IQR 3, 4)) u odnosu na bolesnike operirane klasičnim kirurškim pristupom (medijan dobi 4 godine (IQR 4, 5)) ( $P=0,002$ ), ali ova razlika nema kliničkog značaja. Sukladno tome, bolesnici operirani laparoskopskim (PIRS) pristupom imali su nešto niže vrijednosti tjelesne težine ( $P<0,001$ ) i tjelesne visine ( $P<0,001$ ) u odnosu na bolesnike operirane klasičnim kirurškim pristupom. Ispitivane skupine nisu se statistički značajnije razlikovale s obzirom na ITM ( $P=0,447$ ), lateralizaciju hidrocele ( $P=0,174$ ), ASA klasifikaciju ( $P=0,891$ ) i komorbiditete ( $P=0,771$ ). Demografski i klinički podatci iz obje skupine prikazani su u Tablici 1.

**Tablica 1.** Demografski i klinički podatci bolesnika ( $n=198$ ).

Varijable (IQR) ili $n$ (%)	Skupina I ( $n = 87$ )	Skupina II ( $n = 111$ )	$P$
	PIRS	Klasični kirurški pristup	
Dob (godine)	3 (3; 4)	4 (3; 5)	0,002 *
Tjelesna masa (kg)	19 (16; 21)	21 (20; 26)	<0,001 *
Tjelesna visina (cm)	111 (101; 117)	120 (111; 131)	<0,001 *
ITM ( $\text{kg}/\text{m}^2$ )	15,2 (14; 16,4)	15,5 (14,3; 16,3)	0,447 *
Lateralizacija			
Desno	59 (67,8)	70 (63,1)	
Lijevo	23 (26,4)	39 (35,1)	0,174 †
Obostrano	5 (5,8)	2 (1,8)	
ASA klasifikacija			
ASA I	82 (94,2)	104 (93,7)	
ASA II	5 (5,8)	7 (6,3)	
Komorbiditeti	7 (8,1)	7 (6,3)	0,771 ‡

\* Mann–Whitney U-test

† Fisherov egzakti test

‡ Hi-kvadrat test

IQR—interkvartilni raspon; PIRS—Perkutano zatvaranje unutarnjeg ingvinalnog prstena; ITM—Indeks tjelesne mase; ASA—Američko društvo anesteziologa.

Hidrocele u Skupini I klasificirane su prema klasifikaciji koju je predložio Chang i sur. U ovoj skupini nije pronađen nijedan slučaj hidrocele tipa I. Hidrocela tipa II nađena je u većini slučajeva (94,6%), dok je hidrocela tipa III nađena u preostalih 5,4% slučajeva (Tablica 2).

**Tablica 2.** Laparoskopska klasifikacija hidrocele u Skupini I prema Changovoj klasifikaciji

<b>Tip hidrocele</b>	<b>Skupina I (n = 92) *</b> <b>PIRS; n (%)</b>
<b>Tip I</b> (Zatvoren prsten—Bez komunikacije s peritonealnom šupljinom)	0 (0)
<b>Tip II</b> (Otvoren prsten—Izravna komunikacija s peritonealnom šupljinom)	
<b>Tip II A</b> (Široki otvor)	69 (75)
<b>Tip II B</b> (Prsten prekriven peritonealnim naborom)	4 (4,3)
<b>Tip II C</b> (Rupica u peritoneju (engl. <i>Pinhole</i> ))	14 (15,3)
<b>Tip III</b> (Otvoren prsten—Bez komunikacije s peritonealnom šupljinom)	
<b>Tip III A</b> (Solitarna cista)	4 (4,3)
<b>Tip III B</b> (Višestruke ciste)	1 (1,1)

\* U pet slučajeva učinjena je obostrana operacija (n = 92)  
PIRS—Perkutano zatvaranje unutarnjeg ingvinalnog prstena

#### 4.2. Čimbenici ishoda liječenja bolesnika

Čimbenici ishoda liječenja uspoređeni su između dvije ispitivane skupine. S obzirom na primarnu mjeru ishoda ovog istraživanja, povrat hidrocele nakon operacijskog liječenja nije uočen ni u jednoj od ispitivanih skupina. Intraoperacijske komplikacije (ozljeda epigastrične vene) uočene su u 2 slučaja u obje skupine (2,3% naspram 1,8%,  $P > 0,999$ ). Iako je broj poslijeoperacijskih komplikacija bio veći u skupini bolesnika operiranih klasičnim kirurškim pristupom (n=7, 6,3%) nego u skupini bolesnika operiranih laparoskopskim (PIRS) pristupom (n=2, 2,3%), nije bilo statistički značajne razlike ( $P = 0,190$ ). Sve poslijeoperacijske komplikacije liječene su konzervativno. Lokalna primjena hladnih obloga provodila se u slučajevima hematoma skrotuma, edema skrotuma ili otekline u preponi. Za sve slučajeve infekcije rane, rana se otvorila i drenirala. S obzirom na sporedne mjere ishoda ovog istraživanja, medijani duljine trajanja operacijskog zahvata (15 min (IQR 10, 17) naspram 21 min (IQR 15, 25);  $P < 0,001$ ) i anestezije (30 min (IQR 25, 40) naspram 40 min (IQR 35, 40);  $P < 0,001$ ) bili su značajno kraći u skupini bolesnika operiranih laparoskopskim (PIRS) pristupom u odnosu na skupinu bolesnika operiranih klasičnim kirurškim pristupom. Osim toga, medijan duljine bolničkog boravka bio je značajno kraći u skupini bolesnika operiranih laparoskopskim (PIRS) pristupom u odnosu na skupinu bolesnika operiranih klasičnim

kirurškim pristupom (9 h (IQR 8, 12) naspram 24 h (IQR 12, 24);  $P < 0,001$ ). Ni u jednoj ispitivanoj skupini nije bilo zabilježenih slučajeva neplaniranog povratka u operacijsku salu ni ponovnog bolničkog prijema. Čimbenici ishoda liječenja bolesnika prikazani su u Tablici 3.

**Tablica 3.** Čimbenici ishoda liječenja bolesnika nakon operacije hidrocele ( $n = 198$ ).

Varijable (IQR) ili $n$ (%)	Skupina I ( $n = 87$ ) ‡ Skupina II ( $n = 111$ ) ‡		<i>P</i>
	PIRS	Klasični kirurški pristup	
Duljina trajanja operacijskog zahvata (min)	15 (10; 17)	21 (15; 25)	<0,001 *
Duljina trajanja anestezije (min)	30 (25; 40)	40 (35; 40)	<0,001 *
Intraoperacijske komplikacije			>0,999 †
Ozljeda epigastrične vene	2 (2,3)	2 (1,8)	
Poslijeoperacijske komplikacije	2 (2,3)	7 (6,3)	
Otekline u preponi	1	0	
Edem skrotuma	1	2	0,190 †
Hematom skrotuma	0	4	
Infekcija rane	0	1	
Duljina bolničkog boravka (h)	9 (8; 12)	24 (12; 24)	<0,001 *
Povrat bolesti	0 (0)	0 (0)	-
Praćenje (mjeseci)	30 (15; 38)	32 (15; 49)	0,395 *

\* Mann–Whitney U-test

† Fisherov egzaktni test

‡ u pet slučajeva u Skupini I ( $n = 92$ ) i u dva slučaja u Skupini II ( $n = 113$ ) izvedena je obostrana operacija



## **5. RASPRAVA**

Ova studija usporedila je čimbenike ishoda liječenja, duljinu trajanja operacijskog zahvata i anestezije, duljinu bolničkog boravka, učestalost ponovnih bolničkih prijema i stopu poslijeoperacijske boli između skupine bolesnika operiranih laparoskopskim (PIRS) pristupom i skupine bolesnika operiranih klasičnim kirurškim pristupom. Rezultati su pokazali da ni u jednoj od dviju ispitivanih skupina nema veće učestalosti poslijeoperacijskih komplikacija. Također, ni u jednoj skupini nije bilo neplaniranih povrata u operacijsku salu i ponovnih bolničkih prijema. Međutim, uočena je značajno kraća duljina trajanja operacijskog zahvata i anestezije, kao i značajno manji medijan duljine bolničkog boravka u skupini bolesnika operiranih laparoskopskim (PIRS) pristupom u odnosu na skupinu bolesnika operiranih klasičnim kirurškim pristupom.

Kirurško liječenje komunikantne hidrocele jedno je od najčešćih kirurških intervencija u dječjoj dobi. Sukladno literaturi i smjernicama, postojanje komunikantne hidrocele u djece starije od dvije godine je indikacija za kirurško liječenje zbog mogućeg razvoja ozbiljnih komplikacija. Laparoskopska kirurgija doživjela je brzi razvoj u području dječje kirurgije. Razvijeno je nekoliko laparoskopskih tehnika kirurškog liječenja ingvinalnih kila u dječjoj dobi koje se u modernoj kirurgiji uobičajeno izvode. Međutim, postoji mali broj studija koje raspravljaju o laparoskopskom liječenju hidrocele u dječjoj dobi (53, 54). Što se tiče liječenja hidrocele u dječjoj dobi, kirurzi navode da je laparoskopska kirurgija indicirana samo u slučaju liječenja komunikantne hidrocele. Kirurški princip laparoskopskog liječenja komunikantne hidrocele u dječjoj dobi je anatomsko zatvaranje otvorene komunikacije između skrotuma i peritonealne šupljine, što je u skladu s kirurškim principima liječenja ingvinalne kile u dječjoj dobi. PIRS je jedna od ekstrakorporealnih laparoskopskih tehnika. Budući da ova tehnika ne zahjeva intrakorporealno postavljanje šavova, tehnički je jednostavnija od intrakorporealnih tehnika i ima kraću krivulju učenja (50, 55, 56). Također, ova tehnika se čini lakšom od laparoskopskih tehnika liječenja ingvinalne kile u dječjoj dobi jer za razliku od djece s ingvinalnom kilom, djeca s hidrocenom obično nemaju zadebljan peritonej te ga je lakše odvojiti od struktura sjemenskog snopa (36). Zabilježeno je u literaturi nekoliko prednosti ove tehnike. Neke od njih su: kraća duljina trajanja operacijskog zahvata, bolji estetski rezultati, tijekom operacijskog zahvata nema potrebe za endotrachealnom intubacijom, niža stopa povrata bolesti i manja vjerojatnost komplikacija (44, 48, 55). Također je zabilježena značajno niža razina poslijeoperacijske boli nakon PIRS laparoskopske tehnike zbog niže razine razvoja upalnog odgovora na operacijski stres (47). Iako za određena stanja laparoskopski pristup ne može u potpunosti zamijeniti klasični otvoreni kirurški pristup, zagovornici laparoskopske kirurgije vjeruju da će s vremenom klasičnog kirurškog pristupa biti sve manje (35, 39, 57).

U ovoj studiji, hidrocele su u skupini bolesnika operiranih laparoskopskim (PIRS) pristupom podijeljene prema Changovoj klasifikaciji (18). Nije pronađen nijedan slučaj hidrocele tipa I u ovoj skupini bolesnika. Najveći broj hidrocela bio je tipa II (94,6%), dok su preostalih 5,4% slučajeva činile hidrocele tipa III, što je u skladu s rezultatima u postojećoj literaturi. Elhaddad i sur. proveli su prospektivnu studiju na 93 muške djece s ukupnim brojem od 106 hidrocela u kojoj su pronašli hidrocelu tipa II u 73,6% slučajeva. Hidrocela tipa I pronađena je u samo 8,5% slučajeva, dok je preostalih 17,9% slučajeva činila hidrocela tipa III (19). Studija koju je proveo Choi i sur. nije zabilježila nijedan slučaj hidrocele tipa I, što se podudara s rezultatima ove studije (58). Saka i sur. također objavljuju da je 97,7% hidrocela imalo otvoren unutarnji ingvinalni prsten (59,1% tip II naspram 38,6% tip III), dok je hidrocela tipa I nađena u samo jednog bolesnika (2,2%) (59).

Kada procijenjujemo uspješnost operacijskog zahvata hidrocele, jedan od najvažnijih čimbenika je stopa povrata bolesti. Rezultati nedavnih studija pokazuju da je stopa povrata bolesti nakon laparoskopske hidrocektomije 0–1,4% (37, 53). Smanjenje stope povrata bolesti ostaje i dalje veliki klinički izazov. U ovoj studiji nije bilo slučajeva povrata hidrocele ni u jednoj od ispitivanih skupina. U studiji koju su proveli Elhaddad i sur. također nije bilo zabilježenih slučajeva povrata hidrocele ili atrofije testisa nakon operacijskog zahvata (19). Međutim, Liu i sur. pokazali su značajno veću stopu povrata bolesti u skupini bolesnika operiranih klasičnim kirurškim pristupom naspram skupine bolesnika operiranih laparoskopskim pristupom (6,67% naspram 0%,  $P=0,034$ ) (60). U studiji koju su proveli Zhang i sur., bilo je 9 slučajeva povrata bolesti (1,1%) u skupini od 950 bolesnika operiranih laparoskopskim pristupom, što se nije značajnije razlikovalo od 5 slučajeva (1,3%) u skupini bolesnika operiranih klasičnim kirurškim pristupom (36). Također, Choi i sur. imali su u svojoj studiji 1 slučaj povrata hidrocele u skupini bolesnika operiranih klasičnim kirurškim pristupom u odnosu na skupinu bolesnika operiranih laparoskopskim pristupom u kojoj nijedan slučaj povrata hidrocele nije bio zabilježen (58).

PIRS laparoskopska tehnika također ima i svoje komplikacije. Literatura navodi da iskustvo dječjeg kirurga smanjuje stopu komplikacija na minimum nakon 25–30 izvedenih PIRS laparoskopskih zahvata po kirurgu (50). Najčešća intraoperacijska komplikacija je ozljeda epigastričnih ili ilijačnih krvnih žila (43, 48, 56). Treba obratiti poseban oprez prilikom uvođenja spinalne igle u trbušnu šupljinu, osobito tijekom manipuliranja igle oko unutarnjeg ingvinalnog prstena kako bi se izbjegla ozljeda okolnih krvnih žila (61, 62). U slučaju ozljede ilijačnih ili epigastričnih krvnih žila, laparoskopska operacija može biti dovršena samo ako ne dođe do daljnjeg ozbiljnijeg krvarenja i formiranja retroperitonealnog hematoma. Ako

operaciju nije moguće dovršiti laparoskopskim putem, dječji kirurg treba preći na klasični kirurški pristup. U ovoj studiji zabilježena su 2 slučaja ozljede epigastrične vene u obje ispitivane skupine. U svim slučajevima hematoma je bio samoograničavajući, a krvarenje je spontano prestalo nakon kratkotrajne vanjske kompresije. U skupini bolesnika operiranih laparoskopskim (PIRS) pristupom, svi slučajevi uspješno su dovršeni laparoskopskim putem bez potrebe za prelaskom na klasični kirurški pristup. U ovoj studiji nije bilo statistički značajnijih razlika u pogledu poslijeoperacijskih komplikacija, iako je broj poslijeoperacijskih komplikacija bio veći u skupini bolesnika operiranih klasičnim kirurškim pristupom ( $n=7$ , 6,3%) nego u skupini bolesnika operiranih laparoskopskim (PIRS) pristupom ( $n=2$ , 2,3%), pri čemu je najčešća komplikacija bila skrotalni hematoma u skupini bolesnika operiranih klasičnim pristupom ( $n=4$ ). Sve poslijeoperacijske komplikacije liječene su konzervativno. Liu i sur. pokazali su značajno veću postojanost otekline skrotuma u skupini bolesnika operiranih klasičnim kirurškim pristupom naspram skupine bolesnika operiranih laparoskopskim pristupom (10% naspram 1,54%,  $P=0,034$ ) (60). Zhang i sur. također prijavljuju značajno veću učestalost edema skrotuma nakon klasičnog kirurškog pristupa u odnosu na laparoskopski pristup (71 (18,6%) naspram 0,  $P<0,01$ ). Osim toga, značajno veća učestalost povrata incizijske infekcije uočena je nakon klasičnog kirurškog pristupa u njihovoj studiji ( $n=6$  (1,6%) naspram  $n=1$  (0,1%),  $P<0,01$ ) (36).

Medijan duljine trajanja operacijskog zahvata koristeći PIRS laparoskopsku tehniku za zbrinjavanje ingvinalne kile u dječjoj dobi u literaturi iznosi: 11–19 min za jednostranu kilu odnosno 18–24 min za obostranu kilu (44, 48, 56). U ovoj studiji, PIRS laparoskopna tehnika pokazala se superiornijom u odnosu na klasičnu kiruršku tehniku u pogledu duljine trajanja operacijskog zahvata i anestezije. Medijan duljine trajanja operacijskog zahvata (15 min naspram 21 min;  $P<0,001$ ) i anestezije (30 min naspram 40 min;  $P<0,001$ ) bio je značajno niži u skupini bolesnika operiranih PIRS laparoskopskom tehnikom u odnosu na skupinu bolesnika operiranih klasičnom kirurškom tehnikom. Osim toga, uočen je značajno manji medijan duljine bolničkog boravka u skupini bolesnika operiranih PIRS laparoskopskom tehnikom naspram skupine bolesnika operiranih klasičnom kirurškom tehnikom (9 h naspram 24 h,  $P<0,001$ ). Ovi rezultati u skladu su s rezultatima studije koju su proveli Zhang i sur. Oni su također pokazali značajno kraću duljinu trajanja operacijskog zahvata u skupini bolesnika operiranih laparoskopskim pristupom u odnosu na skupinu bolesnika operiranih klasičnim kirurškim pristupom ( $16,11 \pm 12,21$  min naspram  $28,42 \pm 8,95$  min,  $P<0,01$ ). Također, zabilježili su značajno kraću duljinu bolničkog boravka u skupini bolesnika operiranih laparoskopskim pristupom ( $1,08 \pm 0,31$  naspram  $2,73 \pm 1,50$  dana,  $P<0,01$ ) (36).

U većini slučajeva, izbor kirurške tehnike ipak ovisi o kirurgu. Ova studija pokazuje da minimalno invazivni pristup u rukama iskusnog dječjeg kirurga može biti sigurna i učinkovita metoda u liječenju komunikantne hidrocele u dječjoj dobi. PIRS laparoscopska tehnika pokazuje izvrsne rezultate uključujući nisku učestalost komplikacija i povrata bolesti. Ovu tehniku treba ponuditi roditeljima kao opciju liječenja pri odlučivanju o vrsti kirurškog zahvata.

Potrebno je uzeti u obzir određena ograničenja ove studije. Prvo ograničenje je retrospektivni dizajn studije, što znači da neke informacije o bolesnicima koje bi mogle biti važne za rezultate nisu dostupne. Također, činjenica da se radi o monocentričnoj studiji znači da se rezultati možda ne mogu generalizirati na opću populaciju. Osim toga, razdoblje praćenja bolesnika je relativno kratko i nema randomizacije uzorka. Djeca u skupini operiranih PIRS laparoscopskim pristupom bila su godinu dana mlađa i imala su manju težinu i visinu od djece iz skupine operiranih klasičnim kirurškim pristupom. Mi vjerujemo da su te razlike bile slučajne i da nisu utjecale na rezultate istraživanja. Rezultati ove studije mogu poslužiti kao osnova za daljnje vrednovanje PIRS laparoscopske tehnike u liječenju komunikantne hidrocele u dječjoj dobi. Treba provesti daljnje randomizirane, prospektivne studije na većoj populaciji ispitanika kako bi se dobili pouzdani podatci.

## **6. ZAKLJUČCI**

PIRS je jednostavna, sigurna i učinkovita laparoscopska tehnika koja se može koristiti u liječenju komunikantne hidrocele u dječjoj dobi. Ova tehnika pokazala je izvrsne rezultate i nisku učestalost komplikacija i povrata bolesti, usporedivo s klasičnom otvorenom kirurškom tehnikom. Potrebno je provesti daljnje studije kako bi se dobili pouzdani podaci o ovoj temi.

## **7. LITERATURA**



1. Krmpotić-Nemanić J, Marušić A. Topografska anatomija. U: Krmpotić NJ, Marušić A, urednici. Anatomija čovjeka. 2. izdanje. Zagreb: Medicinska naklada; 2007. str. 609–13.
2. Jansen CJ, Yelder PC. Evaluation of hernia of the male inguinal canal: sonographic method. *J Med Radiat Sci.* 2018;65:163–8.
3. Augustin G. Abdominalne hernije. U: Sutlić Ž, Mijatović D, Augustin G, Dobrić I i sur., urednici. Kirurgija. 1. izdanje. Zagreb: Školska knjiga; 2022. str. 51–7.
4. Hutson JM. A biphasic model for the hormonal control of testicular descent. *Lancet.* 1985;2:419–21.
5. Elamo HP, Virtanen HE, Toppari J. Genetics of cryptorchidism and testicular regression. *Best Pract Res Clin Endocrinol Metab.* 2022;36:101619.
6. Mouravas VK, Koletsa T, Sfougaris DK, Philippopoulos A, Petropoulos AS, Zavitsanakis A i sur. Smooth muscle cell differentiation in the processus vaginalis of children with hernia or hydrocele. *Hernia.* 2010;14:187–91.
7. Zhao J, Yu C, Lu J, Wei Y, Long C, Shen L i sur. Laparoscopic versus open inguinal hernia repair in children: A systematic review. *J Minim Access Surg.* 2022;18:12–9.
8. Huang FH, Cheng PL, Hou WH, Duh YC. Laparoscopic hernia repair with the extraperitoneal approach versus open hernia repair in pediatric inguinal hernia: A systematic review and meta-analysis. *J Clin Med.* 2022;11:321.
9. Cimador M, Castagnetti M, De Grazia E. Management of hydrocele in adolescent patients. *Nat Rev Urol.* 2010;7:379–85.
10. Kim JY, Chung JM, Don Lee S. Metachronous contralateral occurrence of hydrocele after unilateral hydrocelectomy in children younger than 8 Years. *J Korean Med Sci.* 2023;38:e79.
11. Patoulas I, Koutsogiannis E, Panopoulos I, Michou P, Feidantsis T, Patoulas D. Hydrocele in pediatric population. *Acta Medica (Hradec Kralove).* 2020;63:57–62.
12. Hoang VT, Van HAT, Hoang TH, Nguyen TTT, Trinh CT. A review of classification, diagnosis, and management of hydrocele. *J Ultrasound Med.* 2024;43:599–607.

13. Brainwood M, Beirne G, Fenech M. Persistence of the processus vaginalis and its related disorders. *Australas J Ultrasound Med.* 2020;23:22–9.
14. Favorito LA, Costa WS, Sampaio FJ. Relationship between the persistence of the processus vaginalis and age in patients with cryptorchidism. *Int Braz J Urol.* 2005;31:57–61.
15. Rahman N, Lakhoo K. Patent processus vaginalis: a window to the abdomen. *Afr J Paediatr Surg.* 2009;6:116–7.
16. Hattori M, Tonooka A, Zaitso M, Mikami K, Suzue-Yanagisawa A, Uekusa T i sur. Overexpression of aquaporin 1 in the tunica vaginalis may contribute to adult-onset primary hydrocele testis. *Adv Urol.* 2014;2014:202434.
17. Dagur G, Gandhi J, Suh Y, Weissbart S, Sheynkin YR, Smith NL i sur. Classifying hydroceles of the pelvis and groin: An overview of etiology, secondary complications, evaluation, and management. *Curr Urol.* 2017;10:1–14.
18. Chang YT, Lee JY, Wang JY, Chiou CS, Chang CC. Hydrocele of the spermatic cord in infants and children: its particular characteristics. *Urology.* 2010;76:82–6.
19. Elhaddad A, Awad M, Shehata SM, Shehata MA. Laparoscopic management of infantile hydrocele in pediatric age group. *Pediatr Surg Int.* 2022;38:581–7.
20. Clarke S. Pediatric inguinal hernia and hydrocele: an evidence-based review in the era of minimal access surgery. *J Laparoendosc Adv Surg Tech A.* 2010;20:305–9.
21. Douglas JW, Hicks JA, Manners J, Hayes MC. A pressing diagnosis - a compromised testicle secondary to compartment syndrome. *Ann R Coll Surg Engl.* 2008;90:W6–8.
22. Jung A, Schuppe HC. Influence of genital heat stress on semen quality in humans. *Andrologia.* 2007;39:203–15.
23. Gao Y, Wang C, Wang K, He C, Hu K, Liang M. The effects and molecular mechanism of heat stress on spermatogenesis and the mitigation measures. *Syst Biol Reprod Med.* 2022;68:331–47.
24. Cozzi DA, Mele E, Ceccanti S, Pepino D, d'Ambrosio G, Cozzi F. Infantile abdominoscrotal hydrocele: a not so benign condition. *J Urol.* 2008;180:2611–5

25. Sarwar U, Akhtar N. Fournier's gangrene developing secondary to infected hydrocele: A unique clinical scenario. *Urol Ann.* 2012;4:131–4.
26. Saez F, Descalzo MJ, Herrera B, Castillo E, Cantero JA, Marchal C i sur. Hematocele secondary to rupture of an abdominoscrotal hydrocele. *Arch Esp Urol.* 2013;66:877–9.
27. Irfan M, Waldron R, Bolger J, Barry K. Transillumination: shining a light from within. *BMJ Case Rep.* 2014;2014:bcr2014207910.
28. Shields LBE, White JT, Peppas DS, Rosenberg E. Scrotal ultrasound is not routinely indicated in the management of cryptorchidism, retractile testes, and hydrocele in children. *Glob Pediatr Health.* 2019;6:2333794X19890772.
29. Bryson D. Transillumination of testicular hydrocele. *Clin Med Img Lib.* 2017;3:075.
30. Ali MZ. Fournier's gangrene-a rare complication of hydrocele aspiration. *J Coll Physicians Surg Pak.* 2004;14:304–5.
31. D'Andrea A, Coppolino F, Cesarano E, Russo A, Cappabianca S, Genovese EA i sur. US in the assessment of acute scrotum. *Crit Ultrasound J.* 2013;5:S8.
32. Christensen T, Cartwright PC, Devries C, Snow BW. New onset of hydroceles in boys over 1 year of age. *Int J Urol.* 2006;13:1425–7.
33. Lau ST, Lee YH, Caty MG. Current management of hernias and hydroceles. *Semin Pediatr Surg.* 2007;16:50–7.
34. International Pediatric Endosurgery Group. IPEG guidelines for inguinal hernia and hydrocele. *J Laparoendosc Adv Surg Tech A.* 2010;20:x–xiv.
35. Esposito C, Escolino M, Turrà F, Roberti A, Cerulo M, Farina A i sur. Current concepts in the management of inguinal hernia and hydrocele in pediatric patients in laparoscopic era. *Semin Pediatr Surg.* 2016;25:232–40.
36. Zhang Y, Chao M, Zhang X, Wang Z, Fan D, Zhang K i sur. Does the laparoscopic treatment of paediatric hydroceles represent a better alternative to the traditional open repair technique? A retrospective study of 1332 surgeries performed at two centres in China. *Hernia.* 2018;22:661–9.

37. Peng Y, Li C, Lin W, Xu L. Application of a laparoscopic, single-port, double-needle technique for pediatric hydroceles with multiple peritoneal folds: A trial from a single-center 5-year experience. *Urology*. 2015;85:1466–70.
38. Wang Z, Xu L, Chen Z, Yao C, Su Z. Modified single-port minilaparoscopic extraperitoneal repair for pediatric hydrocele: a single-center experience with 279 surgeries. *World J Urol*. 2014;32:1613–8.
39. Baradaran N, Wood CM, McCoy OO, Prasad MM, Stec AA. Laparoscopic intra-abdominal patent processus vaginalis ligation in pediatric urology practice. *J Pediatr Urol*. 2017;13:512.e1–512.e6.
40. Alp BF, Irkilata HC, Kibar Y, Zorba U, Sancaktutar AA, Kaya E i sur. Comparison of the inguinal and scrotal approaches for the treatment of communicating hydrocele in children. *Kaohsiung J Med Sci*. 2014;30:200–5.
41. Wu S, Xing X, He R, Zhao H, Zhong L, Sun J. Comparison of laparoscope-assisted single-needle laparoscopic percutaneous extraperitoneal closure versus open repair for pediatric inguinal hernia. *BMC Surg*. 2022;22:334.
42. Lukong CS. Surgical techniques of laparoscopic inguinal hernia repair in childhood: a critical appraisal. *J Surg Tech Case Rep*. 2012;4:1–5.
43. Patkowski D, Czernik J, Chrzan R, Jaworski W, Apoznański W. Percutaneous internal ring suturing: a simple minimally invasive technique for inguinal hernia repair in children. *J Laparoendosc Adv Surg Tech A*. 2006;16:513–7.
44. Erginel B, Akin M, Yildiz A, Karadag CA, Sever N, Dokucu AI. Percutaneous internal ring suturing as a first choice laparoscopic inguinal hernia repair method in girls: a single-center study in 148 patients. *Pediatr Surg Int*. 2016;32:697–700.
45. Rao R, Smith M, Markel TA, Gray BW, Landman MP. Modified percutaneous internal ring suturing with peritoneal injury in children: matched comparison to open hernia repair. *Surg Endosc*. 2021;35:854–9.
46. Wolak PK, Strzelecka A, Piotrowska-Gall A, Wolak PP, Piotrowska I, Dąbrowska K i sur. Percutaneous internal ring suturing (PIRS) - the benefits of laparoscopic inguinal hernia repair. *Ther Clin Risk Manag*. 2022;18:135–44.

47. Jukić M, Pogorelić Z, Šupe-Domić D, Jerončić A. Comparison of inflammatory stress response between laparoscopic and open approach for pediatric inguinal hernia repair in children. *Surg Endosc.* 2019;33:3243–50.
48. Thomas DT, Göcmen KB, Tulgar S, Boga I. Percutaneous internal ring suturing is a safe and effective method for the minimal invasive treatment of pediatric inguinal hernia: Experience with 250 cases. *J Pediatr Surg.* 2016;51:1330–5.
49. Wang F, Zhong H, Chen Y, Zhao J, Li Y, Chen J i sur. Single-site laparoscopic percutaneous extraperitoneal closure of the internal ring using an epidural and spinal needle: excellent results in 1464 children with inguinal hernia/hydrocele. *Surg Endosc.* 2017;31:2932–8.
50. Pogorelić Z, Huskić D, Čohadžić T, Jukić M, Šušnjar T. Learning curve for laparoscopic repair of pediatric inguinal hernia Using Percutaneous Internal Ring Suturing. *Children (Basel).* 2021;8:294.
51. Neveščanin A, Vickov J, Elezović Baloević S, Pogorelić Z. Laryngeal mask airway versus tracheal intubation for laparoscopic hernia repair in children: Analysis of respiratory complications. *J Laparoendosc Adv Surg Tech A.* 2020;30:76–80.
52. Pogorelic Z. Effects of laparoscopic hernia repair by PIRS (Percutaneous Internal Ring Suturing) technique on testicular artery blood supply. *J Invest Surg.* 2019;32:348–9.
53. Yang XD, Wu Y, Xiang B, Wong K, Pei J, Li FY. Ten year experience of laparoscopic repair of pediatric hydrocele and the long-term follow-up results. *J Pediatr Surg.* 2015;50:1987–90.
54. Montupet P, Esposito C. Fifteen years experience in laparoscopic inguinal hernia repair in pediatric patients. Results and considerations on a debated procedure. *Surg Endosc.* 2011;25:450–3.
55. Chang HK. Percutaneous internal ring suturing for indirect inguinal hernia in pediatric patients. *J Minim Invasive Surg.* 2020;23:63–4.
56. Wang K, Cai J, Lu YC, Li XW, Zhai GM, He WB i sur. A faster and simpler operation method for laparoscopic inguinal hernia repair in children. *J Laparoendosc Adv Surg Tech A.* 2020;30:706–11.

57. Liu W, Wu R, Du G. Single-port laparoscopic extraperitoneal repair of pediatric inguinal hernias and hydroceles by using modified Kirschner pin: a novel technique. *Hernia*. 2014;18:345–9.
58. Choi BS, Byun GY, Hwang SB, Koo BH, Lee SR. A comparison between totally laparoscopic hydrocelectomy and scrotal incision hydrocelectomy with laparoscopic high ligation for pediatric cord hydrocele. *Surg Endosc*. 2017;31:5159–65.
59. Saka R, Okuyama H, Sasaki T, Nose S, Yoneyama C, Tsukada R. Laparoscopic treatment of pediatric hydrocele and the evaluation of the internal inguinal ring. *J Laparoendosc Adv Surg Tech A*. 2014;24:664–8.
60. Liu J, Tang R, Wang X, Sui B, Jin Z, Xu X. Laparoscopic vs. open repair surgery for the treatment of communicating hydrocele in children: A retrospective study from a single center. *Front Surg*. 2021;8:671301.
61. Pogorelić Z, Čohadžić T, Jukić M, Neveščanin Biliškov A. Percutaneous internal ring suturing for the minimal invasive treatment of pediatric inguinal hernia: A 5-year single surgeon experience. *Surg Laparosc Endosc Percutan Tech*. 2021;31:150–4.
62. Horeman-Franse T, Postema RR, Fischer T, Calleja-Agius J, Camenzuli C, Alvino L. The relevance of reducing Veress needle overshooting. *Sci Rep*. 2023;13:17471.

## **8. SAŽETAK**

**Cilj istraživanja:** Cilj ove retrospektivne monocentrične studije je usporediti čimbenike ishoda liječenja komunikantne hidrocele u dječjoj dobi između laparoskopskog (PIRS) i otvorenog kirurškog pristupa.

**Ispitanici i postupci:** U studiju je uključeno ukupno 198 bolesnika operiranih zbog komunikantne hidrocele u Klinici za dječju kirurgiju KBC-a Split u razdoblju od 1. siječnja 2019. do 1. siječnja 2024. godine. Ispitanici su retrospektivno podijeljeni u dvije skupine s obzirom na kiruršku tehniku kojom su operirani. Prvu skupinu činilo je 87 bolesnika koji su operirani laparoskopskim (PIRS) pristupom, dok je 111 bolesnika druge skupine podvrgnuto otvorenom kirurškom pristupu. Skupine smo usporedili prema demografskim i kliničkim podacima te čimbenicima ishoda liječenja komunikantne hidrocele između dvije ispitivane metode.

**Rezultati:** S obzirom na primarnu mjeru ishoda ovog istraživanja, povrat hidrocele nakon operacijskog liječenja nije uočen ni u jednoj od ispitivanih skupina. Intraoperacijske komplikacije (ozlijeda epigastrične vene) uočene su u 2 slučaja u obje skupine (2,3% naspram 1,8%,  $P>0,999$ ). Nije bilo statistički značajne razlike u pogledu poslijeoperacijskih komplikacija između dvije ispitivane skupine ( $P=0,190$ ), iako je broj poslijeoperacijskih komplikacija bio veći u skupini bolesnika operiranih klasičnim kirurškim pristupom ( $n=7$ , 6,3%). S obzirom na sporedne mjere ishoda ovog istraživanja, zabilježena je značajno kraća duljina trajanja operacijskog zahvata (15 min (IQR 10, 17) naspram 21 min (IQR 15, 25);  $P<0,001$ ) i anestezije (30 min (IQR 25, 40) naspram 40 min (IQR 35, 40);  $P<0,001$ ) u skupini bolesnika operiranih laparoskopskim (PIRS) pristupom u odnosu na skupinu bolesnika operiranih klasičnim kirurškim pristupom. Također, medijan duljine bolničkog boravka bio je značajno kraći u skupini bolesnika operiranih laparoskopskim (PIRS) pristupom u odnosu na skupinu bolesnika operiranih klasičnim kirurškim pristupom (9 h (IQR 8, 12) naspram 24 h (IQR 12, 24);  $P<0,001$ ). Nije zabilježen nijedan slučaj neplaniranog povratka u operacijsku salu ni ponovnog bolničkog prijema ni u jednoj od ispitivanih skupina.

**Zaključci:** PIRS laparoskopska tehnika, kada je izvodi iskusan dječji kirurg, siguran je i učinkovit način liječenja komunikantne hidrocele u dječjoj dobi. Ova tehnika pokazala je izvrsne rezultate, uključujući nisku učestalost komplikacija i povrata bolesti.



## **9. SUMMARY**

**Diploma thesis title:** Comparison of laparoscopic versus open surgical technique for the treatment of communicating hydrocele in children.

**Objectives:** This retrospective single-center study aims to evaluate treatment outcomes of communicating hydrocele in children between laparoscopic (PIRS) and open surgical technique.

**Patients and methods:** The study included 198 children who underwent surgery for communicating hydrocele at University Hospital of Split between January 1, 2019, and January 1, 2024. The patients were retrospectively divided into two study groups. The first study group consisted of 87 patients who received laparoscopic (PIRS) surgical approach, while the 111 patients of the second study group underwent an open surgical approach. Demographic and clinical data, along with treatment outcomes of communicating pediatric hydrocele, were obtained for each of the study groups.

**Results:** With regard to the primary outcome of the study, no hydrocele recurrence was noted in any of the study groups. Intraoperative complications, specifically epigastric vein injury, occurred in two cases in each group (2.3% vs. 1.8%,  $P>0.999$ ). The postoperative complication rates did not differ significantly between the two study groups ( $P=0.190$ ), although the open surgical approach group experienced higher number of postoperative complications ( $n=7$ , 6.3%). As for the secondary outcomes, the median duration of surgery was significantly shorter in group of patients who underwent laparoscopic (PIRS) approach compared to the group of patients who underwent open surgical approach (15 min (IQR 10, 17) vs. 21 min (IQR 15, 25);  $P<0.001$ ). Similarly, the median duration of anesthesia was shorter in the PIRS group (30 min (IQR 25, 40) vs. 40 min (IQR 35, 40);  $P<0.001$ ). The PIRS group also had a significantly shorter median length of hospital stay (9 h (IQR 8, 12) vs. 24 h (IQR 12, 24);  $P<0.001$ ). No unplanned returns to the operating room or hospital readmissions were reported in any of the study groups.

**Conclusions:** Laparoscopic (PIRS) technique, when performed by an experienced pediatric surgeon, is a safe and effective way of treating communicating pediatric hydrocele. This technique showed excellent results including low incidence of complications and recurrence rates.

## **10. ŽIVOTOPIS**

**OSOBNI PODATCI:**

Ime i prezime: [REDACTED]

Datum rođenja: [REDACTED]

Mjesto rođenja: [REDACTED]

Državljanstvo: [REDACTED]

**OBRAZOVANJE:**

2006. – 2014. [REDACTED]

2014. – 2018. [REDACTED]

2018. – 2024. [REDACTED]

**ZNANJA I VJEŠTINE:**

[REDACTED]

[REDACTED]

[REDACTED]

**OSTALO:**

2019. – 2020. [REDACTED]

2018. – 2024. [REDACTED]

2022. – [REDACTED]

[REDACTED]

**PUBLIKACIJE:**

[REDACTED]

[REDACTED]

[REDACTED]

## **11. PRILOZI**

## Prilog 1. Rješenje Etičkog povjerenstva KBC-a Split



KLINIČKI BOLNIČKI CENTAR SPLIT  
ETIČKO POVJERENSTVO

Klasa: 500-03/23-01/220  
Ur.broj: 2181-147/01/06/LJ.Z.-23-02

Split, 27.11.2023.

### IZVOD IZ ZAPISNIKA SJEDNICE ETIČKOG POVJERENSTVA KBC SPLIT 20/2023

#### 2.

Prof.dr.sc. Zenon Pogorelić, dr. med. iz Klinike za dječju kirurgiju KBC-a Split je uputio Etičkom povjerenstvu zamolbu za odobrenje provedbe istraživanja:

*Usporedba laparoskopske u odnosu na otvorenu kiruršku tehniku liječenja komunikatne hidrocele u djece: retrospektivna studija*

Istraživanje za potrebe diplomskog rada i objave znanstvenog rada će u Klinici za dječju kirurgiju KBC-a Split provesti voditelj istraživanja prof.dr.sc. Zenon Pogorelić, dr.med. i suradnik Petar Stanić, student Medicinskog fakulteta u Splitu.

Nakon razmatranja zamolbe, donesen je sljedeći

#### Zaključak

Iz priložene dokumentacije razvidno je da je Plan istraživanja usklađen s odredbama o zaštiti prava i osobnih podataka ispitanika iz Zakona o zaštiti prava pacijenata (NN169/04, 37/08) i Zakona o provedbi Opće uredbe o zaštiti podataka (NN 42/18), te odredbama Kodeksa liječničke etike i deontologije (NN55/08, 139/15) i pravilima Helsinške deklaracije WMA 1964-2013 na koje upućuje Kodeks.

Etičko povjerenstvo odobrava i suglasno je s provedbom istraživanja.

PREDSJEDNIK ETIČKOG POVJERENSTVA  
KLINIČKOG BOLNIČKOG CENTRA SPLIT  
IZV. PROF. DR. SC. LJUBO ZNAOR