

Periodičnost regmatogene ablacije mrežnice tijekom godine u Splitsko-dalmatinskoj županiji

Ujdur, Matea

Master's thesis / Diplomski rad

2024

Degree Grantor / Ustanova koja je dodijelila akademski / stručni stupanj: **University of Split, School of Medicine / Sveučilište u Splitu, Medicinski fakultet**

Permanent link / Trajna poveznica: <https://um.nsk.hr/um:nbn:hr:171:941298>

Rights / Prava: [In copyright](#)/[Zaštićeno autorskim pravom.](#)

Download date / Datum preuzimanja: **2025-01-15**



Repository / Repozitorij:

[MEFST Repository](#)



SVEUČILIŠTE U SPLITU

MEDICINSKI FAKULTET

Matea Ujdur

**PERIODIČNOST REGMATOGENE ABLACIJE MREŽNICE TIJEKOM GODINE U
SPLITSKO-DALMATINSKOJ ŽUPANIJI**

Diplomski rad

Akadska godina:

2023./2024.

Mentor:

Izv. prof. dr. sc. Ljubo Znaor, dr. med.

Split, srpanj 2024.

SADRŽAJ

1. UVOD	1
1.1. Anatomija oka	2
1.2. Histologija i fiziologija mrežnice	3
1.3. Ablacija mrežnice	5
1.3.1. Patogeneza ablacije mrežnice.....	5
1.3.2. Vrste ablacija mrežnice	6
1.3.2.1. Trakcijska ablacija mrežnice	6
1.3.2.2. Eksudativna ablacija mrežnice	7
1.3.2.3. Regmatogena ablacija mrežnice	7
1.4. Epidemiologija regmatogene ablacije mrežnice.....	9
1.4.1. Učestalost regmatogene ablacije mrežnice.....	9
1.4.2. Čimbenici rizika	11
1.5. Klinička prezentacija i dijagnostika regmatogene ablacije mrežnice	12
1.5.1. Klinička prezentacija.....	12
1.5.2. Dijagnostika	13
1.6. Liječenje i prognoza regmatogene ablacije mrežnice	14
1.6.1. Konvencionalna ili klasična operacija.....	16
1.6.2. Pars plana vitrektomija.....	17
1.6.3. Pneumatska retinopeksija	18
1.6.4. Prognoza.....	19
2. CILJ ISTRAŽIVANJA	21
3. ISPITANICI I METODE	23
3.1. Ispitanici i mjesto istraživanja	24
3.2. Etička načela istraživanja	24
3.3. Metode istraživanja	24
3.4. Statistička obrada podataka	25
4. REZULTATI	26
5. RASPRAVA.....	42
6. ZAKLJUČCI	48
7. POPIS CITIRANE LITERATURE	50
8. SAŽETAK	56
9. SUMMARY	58

ZAHVALA

Zahvaljujem svom mentoru, izv. prof. dr. sc. Ljubi Znaoru na stručnim savjetima i pomoći koje mi je pružio pri izradi ovog diplomskog rada.

Zahvaljujem svojoj obitelji, momku i prijateljima na podršci i razumijevanju tijekom svih godina studiranja.

POPIS KRATICA

RPE – retinalni pigmentni epitel

SRS – subretinalni prostor

IPM – međufotoreceptorski matriks

SRF – subretinalna tekućina

TRD – trakcijska ablacija mrežnice

ERD – eksudativna ablacija mrežnice

RRD – regmatogena ablacija mrežnice

PVD – ablacija stražnje staklovine

GRT – gigantska ruptura mrežnice

WHO – Svjetska zdravstvena organizacija

D – dioptrija

PVR – proliferativna vitreoretinopatija

SB – konvencionalna operacija

PR – pneumatska retinopeksija

PPV – par plana vitrektomija

TPR – tradicionalna pneumatska retinopeksija

NTPR – netradicionalna pneumatska retinopeksija

BCVA – najbolje korigirana vidna oštrina

IBIS – Integrirani bolnički informacijski sustav

DHMZ – Državni hidrometeorološki zavod

1. UVOD

1.1. Anatomija oka

Oko (lat. *oculus*) je paran organ vida sastavljen od očne jabučice (lat. *bulbus oculi*) i vidnog živca (lat. *nervus opticus*) koji se nastavlja u vidni put. Oči su, kao produženi dijelovi mozga, smještene u očnim šupljinama (lat. *orbitae*). Očna se jabučica sastoji od triju ovojnica: vanjske, srednje i unutarnje očne ovojnice, a unutrašnjost oka čine leća, očna vodica i staklasto tijelo (1,2).

Leća (lat. *lens crystallina*) je prozirna, elastična i bikonveksna struktura obavijena ovojnicom, a nalazi se između šarenice i staklastog tijela (1). Nema krvnih žila ni živaca, a na mjestu je drži suspenzorni aparat (lat. *zonula ciliaris Zinni*). Leća sudjeluje u akomodaciji i refrakciji (2).

Očna vodica (lat. *humor aqueus*) je tekućina koja se nalazi u objema očnim sobicama. Proizvodi je zrakasto tijelo, a odlijeva se najvećim dijelom u iridokornealni kut prednje očne sobice, u venski sinus bjeloočnice (lat. *sinus venosus sclerae*) te manjim dijelom preko kripte šarenice u šarenične i potom žilnične vene (1). Očna se vodica kontinuirano stvara i otječe te se na taj način regulira intraokularni tlak (3).

Staklasto tijelo ili staklovina (lat. *corpus vitreum*) prozirna je polutekuća masa poput gela, koja ispunjava prostor između mrežnice i leće te čini tri četvrtine volumena i težine oka (1,2). Ono podupire mrežnicu, daje oblik oku, prigušuje snagu udaraca u oko te sudjeluje u metabolizmu unutarnjih dijelova oka (2). Staklasto je tijelo sastavljeno od tri glavne komponente: vode, hijaluronske kiseline i kolagenih vlakana (2,4). Unatoč tome što 98% njegovog sastava čini voda, staklasto tijelo u zdravome oku i dalje zadržava konzistenciju gela bez slobodne tekućine. Kolagena vlakna zgusnutija su na rubu staklastog tijela i poredana paralelno u odnosu na površinu pa se taj dio staklastog tijela naziva kortikalnim dijelom (engl. *cortical vitreous*) (4).

Vanjska očna ovojnica (lat. *tunica fibrosa bulbi*) sastoji se od bjeloočnice koja čini četiri petine njene površine i rožnice koja čini jednu petinu njene površine (1). Bjeloočnica (lat. *sclera*) je čvrst, bijel i neproziran vanjski zaštitni omotač oka koji je sastavljen od fibroznog tkiva. S prednje se strane nastavlja na rožnicu, a sa stražnje na duralnu ovojnicu očnog živca (2). Prozirna rožnica (lat. *cornea*) umetnuta je na rub bjeloočnice na prednjoj strani vanjske očne ovojnice i sudjeluje u prelamanju zraka svjetla (1,2).

Srednja očna ovojnica (lat. *tunica vasculosa bulbi*) živčano i vaskularno opskrbljuje unutrašnjost oka te sadrži akomodacijske mišiće. Njezini su dijelovi, od naprijed prema natrag: šarenica, zrakasto tijelo te žilnica. Šarenica (lat. *iris*) se nalazi između rožnice i leće, a u sredini je kružni otvor – zjenica (lat. *pupilla*). Šarenica posebnim sustavom mišića (*m. sphincter*

pupillae te *m. dilatator pupillae*) regulira veličinu zjenice i time dotok svjetla u unutrašnjost oka (1). Zrakasto tijelo (lat. *corpus ciliare*) povezuje šarenicu sa žilnicom i ima dvije uloge: izlučuje očnu vodicu i sudjeluje u akomodaciji (1,5). Žilnica (lat. *choroidea*) čini najveći dio srednje očne ovojnice i, osim što prehranjuje vanjski sloj mrežnice, doprinosi vrijednosti ukupnog intraokularnog tlaka (5).

Unutarnju očnu ovojnicu (lat. *tunica interna bulbi*) čini mrežnica (lat. *retina*) koja se pruža od zjenice do papile vidnog živca (lat. *papilla nervi optici*). Prema dijelovima srednje ovojnice na koje priliježe, dijeli se na slijepi dio (lat. *pars caeca retinae*) i vidni dio (lat. *pars optica retinae*). Naime, slijepi dio priliježe na zrakasto tijelo (*pars ciliaris retinae*) i šarenicu (*pars iridica retinae*), vidni dio priliježe na žilnicu, a granicu im je nazubljena linija (lat. *ora serrata*) (2,6).

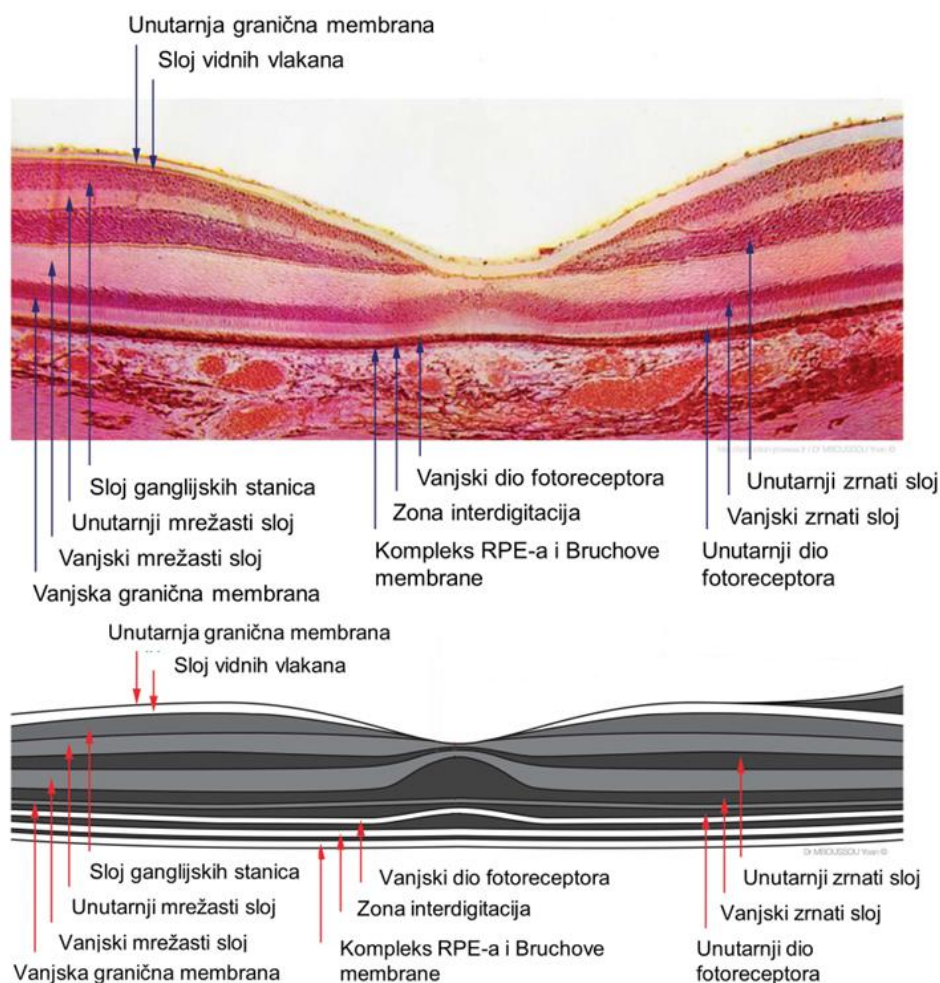
1.2. Histologija i fiziologija mrežnice

Mrežnica se histološki sastoji od dva sloja: vanjskog sloja retinalnog pigmentnog epitela (RPE) i unutarnjeg sloja, odnosno neuralne mrežnice (3,7).

Retinalni pigmentni epitel (lat. *stratum pigmenti retinae*) jednoslojni je kubični ili nisko cilindrični epitel koji sadrži pigment melanin. Dobro je učvršćen za žilnicu od koje je odvojen tek tankom bazalnom membranom (Bruchova membrana). RPE i preostali dio mrežnice nastaju iz dva različita embrionalna sloja ocnog vrča, stoga je RPE slabije vezan za preostali dio mrežnice (3,7). Stanice RPE-a povezane su brojnim uskim spojevima formirajući tako zaštitnu barijeru krv-mrežnica (7,8,9). Apikalni dijelovi epitelnih stanica tvore mikrovile koji poput ovojnica obavijaju fotoreceptore. Bazalni dijelovi epitelnih stanica imaju brojna uvrnuća (što povećava njihovu površinu) i sadrže mitohondrije. Uloge RPE-a su: upijanje raspršenog svjetla koje prolazi kroz neuralnu mrežnicu, regulacija prometa iona putem barijere krv-mrežnica, opskrba fotoreceptora hranjivim tvarima, proizvodnja i recikliranje fotopigmenata te fagocitoza oštećenih fotoreceptorskih diskova (7,9).

Neuralna mrežnica (lat. *stratum cerebrale retinae*) sastoji se od devet jasno odijeljenih organiziranih slojeva (3,7). Od RPE-a do staklastog tijela nalaze se sljedećim redom: sloj štapića i čunjića, vanjska granična membrana, vanjski zrnati sloj, vanjski mrežasti sloj, unutarnji zrnati sloj, unutarnji mrežasti sloj, sloj ganglijskih stanica, sloj vidnih vlakana te unutarnja granična membrana kako je prikazano na Slici 1 (7). Neuralnu mrežnicu izgrađuje pet vrsta neurona: fotoreceptori (čunjići i štapići), bipolarne stanice, ganglijske stanice, vodoravne stanice i amakrine stanice (3). Tri su glavna sloja koja sadrže stanične jezgre, odnosno tijela neurona. Prvi je vanjski zrnati sloj (lat. *stratum nucleare externum*) koji se nalazi

uz RPE i sadrži tijela fotoreceptora. Zatim slijedi unutarnji zrnati sloj (lat. *stratum nucleare internum*) koji sadrži tijela bipolarnih neurona, amakrinih i vodoravnih stanica. Posljednji je sloj ganglijskih stanica (lat. *stratum ganglionare*) čiji dugački aksoni čine sloj živčanih vlakana koja se udružuju u očni živac. Između navedenih glavnih slojeva s jezgama nalaze se dva mrežasta sloja sa sinaptičkim spojevima aksona i dendrita. Unutarnji mrežasti sloj (lat. *stratum plexiforme internum*) sastoji se od aksona unutarnjeg zrnatog sloja i dendrita ganglijskih stanica istoimenog sloja. Vanjski mrežasti sloj (lat. *stratum plexiforme externum*) sastoji se od aksona fotoreceptora vanjskog zrnatog sloja i dendrita neurona unutrašnjeg zrnatog sloja. Mrežnica sadrži i dvije granične membrane: unutarnju koja čini podlogu mrežnice i prekriva staklasto tijelo te vanjsku graničnu membranu (3,7).



Slika 1. Mikroskopska slika i ilustracijski prikaz histoloških slojeva mrežnice
 Preuzeto i prilagođeno prema: Yoan Mboussou. File: Macula Histology OCT.jpg
 [Internet] Wikimedia Commons; 2022 [citirano 3. lipnja 2024.]. Dostupno na:
https://commons.wikimedia.org/w/index.php?title=File:Macula_Histology_OCT.jpg&oldid=713418476.

Čunjići i štapići su fotoreceptori zaduženi za fototransdukciju. Ljudsko oko sadrži približno 120 milijuna štapića i 6,5 milijuna čunjića (3). Štapići su vrlo osjetljivi na svjetlo i nalaze se na periferiji mrežnice pa omogućuju periferni vid i vid pri slaboj osvjetljenosti (skotopski), dok su čunjići slabije osjetljivi na svjetlost i nalaze se pretežito u središnjoj jamici pa omogućuju normalan (fotopski), središnji vid i vid u boji (10). Slijepa pjega (lat. *macula caeca retinae*) ili papila vidnog živca područje je bez fotoreceptora koje se nalazi na stražnjem dijelu mrežnice, gdje se aksoni vidnih vlakana udružuju i formiraju vidni živac. U blizini slijepa pjege, nasuprot zjeničnom otvoru, nalazi se mjesto najveće vidne oštine – središnja jamica mrežnice (lat. *fovea centralis*). U području foveje, tijela ganglijskih stanica i stanica unutarnjeg zrnatog sloja rubno se razmiču te na taj način zraka svjetlosti neposredno pada na gusto poredane čunjiće (Slika 1). Središnja jamica odgovara kliničkoj žutoj pjegi (lat. *macula lutea*). Aksoni čunjića tog područja sadrže karotenoide koji, osim što pjegi daju žućkastu boju, štite čunjiće u makuli (7).

1.3. Ablacija mrežnice

Ablacija ili odignuće mrežnice (lat. *ablatio retinae*) patološko je odvajanje neuralne mrežnice od podležeg RPE-a. Direktni kontakt neuralne mrežnice i RPE-a ključan je za normalnu funkciju mrežnice pa je ablacija mrežnice stanje koje se smatra jednim od hitnih stanja u oftalmologiji jer, ukoliko se ne liječi, može dovesti do gubitka vida i sljepoće (1,11-13).

1.3.1. Patogeneza ablacije mrežnice

Tijekom embrionalnog razvoja, dvije ovojnice: budući RPE i neuralna mrežnica, odvojene su šupljinom koja ubrzo iščezava, a ostaje subretinalni prostor (engl. *subretinal space*, SRS). Udaljenost između RPE-a i fotoreceptora neuralne mrežnice u zdravome oku minimalne je veličine, odnosno gotovo je nepostojeća pa je subretinalni prostor tek virtualan prostor (6,9,14,15). Stvarna anatomska povezanost RPE-a i neuralne mrežnice ne postoji, već postoje sile koje ih drže priljubljenima. Dva su načina održavanja povezanosti ta dva sloja: mehaničkim silama i metaboličkim silama. Mehaničke sile dijele se na one koje djeluju izvan i na one koje djeluju unutar subretinalnog prostora. Izvan subretinalnog prostora to su usmjerenost vektora protoka tekućine i prisutnost staklastog tijela. Dio tekućine iz staklastog tijela apsorbira se u koriokapilarni sloj mrežnice zbog razlike hidrostatskih tlakova dvaju prostora. Kontinuirana usmjerenost vektora kretanja tekućine prema vani, gura neuralnu mrežnicu na RPE. Uz to,

staklasto tijelo samo po sebi, fizički zatvara retinalne pukotine i održava priljubljenost dvaju slojeva. Međufotoreceptorski matriks (engl. *interphotoreceptor matrix*, IPM), koji se nalazi unutar subretinalnog prostora, građen je pretežito od glikozaminoglikana i ima ulogu „ljepila“ RPE-a i neuralne mrežnice. Metaboličke sile, koje su zaslužne za održavanje priljubljenosti dvaju slojeva, koloidno osmotski su tlakovi subretinalnog prostora i koriokapilarnog sloja mrežnice, odnosno njihova razlika koju održavaju ionske pumpe RPE-a (4,8,13,16,17). Budući da su sile priljubljanja slabe, lako se nadvladaju i nastaje ablacija mrežnice (13,16). Ponovnim otvaranjem subretinalnog prostora, neuralna mrežnica gubi oksigenacijsku i nutritivnu opskrbu preko barijere mrežnica-krv (RPE-a) te dolazi do odumiranja tkiva (18). Bez obzira na uzrok, odnosno mehanizam nastanka ablacije, odvajanje RPE-a i sloja neuralne mrežnice završava ulaskom i nakupljanjem subretinalne tekućine (engl. *subretinal fluid*, SRF) u subretinalni prostor te ishemijom vanjskog dijela neuralne mrežnice zbog gubitka krvne opskrbe iz žilnice (13,19). Ishemija utječe na biokemijsku interakciju RPE-a i fotoreceptora. Postupno se gube vanjski dijelovi fotoreceptora, a duljim trajanjem ishemije može doći do potpune atrofije fotoreceptorskog sloja stanica (13).

1.3.2. Vrste ablacija mrežnice

Tri su vrste ablacije mrežnice: regmatogena, trakcijska i eksudativna. Međutim, jedna vrsta ne isključuje drugu, jer istovremeno mogu biti prisutne komponente i regmatogenog i trakcijskog odignuća, odnosno kombinirana trakcijsko-regmatogena ablacija mrežnice (13,20). Regmatogena ablacija naziva se ponekad i primarnom ablacijom, dok se trakcijska i eksudativna nazivaju sekundarnim ili neregmatogenim ablacijama mrežnice jer su gotovo uvijek posljedica druge očne bolesti ili patološkog stanja (20).

1.3.2.1. Trakcijska ablacija mrežnice

Trakcijska ablacija (engl. *tractional retinal detachment*, TRD) vrsta je odignuća mrežnice kod koje se neuralna mrežnica odvaja od RPE-a bez puknuća mrežnice. Nastaje zbog proliferacije fibrovaskularnog tkiva i formiranja trakica u obliku vitreoretinalnih adhezija ili membrana poput trakica. Nastale fibrovaskularne trakice mogu se nalaziti na površini mrežnice, unutar staklastog tijela ili mogu premoštavati mrežnicu. Kontrakcija fibrovaskularnih adhezija dovodi do trakcije, odnosno povlačenja neuralne mrežnice i ablacije. Najčešći uzroci trakcijske ablacije mrežnice su: proliferativna dijabetička retinopatija, retinopatija nedonošćadi,

retinopatija srpastih stanica i penetrantna trauma. Naknadnim puknućem tanke mrežnice zbog ishemije, razvija se kombinirana traksijsko-regmatogena ablacija mrežnice (13,19-21).

1.3.2.2. Eksudativna ablacija mrežnice

Eksudativna, transudativna ili serozna ablacija mrežnice (engl. *exudative retinal detachment*, ERD) obilježena je nakupljanjem serozne i/ili hemoragične tekućine u subretinalnom prostoru bez trakcije ili puknuća mrežnice. Izvor iz kojeg potječe tekućina mogu biti krvne žile mrežnice, žilnice ili oboje. Kako je prethodno opisano, ionske pumpe RPE-a održavaju protok tekućine prema vani, a time i subretinalni prostor virtualnim. U trenutku kada taj mehanizam više ne može kompenzirati povećano propuštanje tekućine ili u potpunosti zakaže, subretinalna tekućina se nakuplja i nastaje odvajanje neuralne mrežnice i RPE-a, odnosno ablacija (13,15,19,20,22). Uzrok mogu biti, prvenstveno, neoplazme žilnice pa se svaka eksudativna ablacija mrežnice smatra posljedicom intraokularnog tumora dok se ne dokaže suprotno (19). Osim toga, česti su uzroci upalne i degenerativne bolesti te neovaskularizacije, ali eksudativna ablacija mrežnice može nastati i ijatrogeno ili idiopatski (13,15,19,20). Ova se vrsta ablacije u pravilu razriješi liječenjem podležeće bolesti, nakon čega slijedi odličan oporavak vida (22).

1.3.2.3. Regmatogena ablacija mrežnice

Regmatogena ablacija mrežnice (engl. *rhegmatogenous retinal detachment*, RRD), kao najčešća vrsta odignuća mrežnice, u središtu je zanimanja ovog rada. Glavno obilježje regmatogene ablacije mrežnice krije se u njenom nazivu. Naime, riječ regmatogena dolazi od grčke riječi *rhegma* što znači rupa, pukotina ili procijep, a regmatogenu ablaciju mrežnice upravo karakterizira ruptura cijele debljine mrežnice kroz koju prolazi tekućina i nakuplja se u subretinalnom prostoru (13,20,23). Tri su preduvjeta za nastajanje regmatogene ablacije mrežnice: likvefakcija staklastog tijela, traksijske sile koje stvaraju i održavaju rupturu mrežnice otvorenom te sama ruptura mrežnice kroz koju tekućina prolazi u subretinalni prostor (13,16).

Iako je glavno obilježje regmatogene ablacije mrežnice ruptura cijele debljine mrežnice, ova vrsta ablacije, suprotno nekadašnjim stajalištima, vrlo rijetko započinje mrežničnom patologijom. Štoviše, ne razvija se svakom rupturom mrežnice i ablacija mrežnice, jer ranije opisane sile održavaju subretinalni prostor virtualnim sve dok se njihova jačina ne nadvlada (4,13,16,20). Stoga, uobičajeni patogenetski slijed događaja u regmatogenoj ablaciji mrežnice

najčešće započinje sinhizom (lat. *synchisis senilis*) te sinerezom (od grč. *synairesis*; skupljanje, sažimanje) staklastog tijela (4,13,16,20,24). Starenjem se javljaju progresivne promjene u staklastom tijelu i to od njegova središta prema vani (25). Količina se hijaluronske kiseline smanjuje, a kolagena vlakna koja su do tada vezala vodu počinju je otpuštati (4). Posljedično dolazi do djelomične likvefakcije, odnosno razvodnjavanja gela pa su unutar staklastog tijela prisutni i tekućina i polutekuća masa (sinhiza). Također, smanjivanjem kolagenih vlakana dolazi do smanjena veličine i promjene oblika staklastog tijela (sinereza). Tekuća staklovina stvara lakune unutar gela staklastog tijela (20,22,24,25). Izlaskom tekućine u prostor između vitrealnog korteksa i unutarnje granične membrane mrežnice nastaje ablacija stražnje staklovine (engl. *posterior vitreous detachment*, PVD) (22,24,26). Ablacija stražnje staklovine, iako akutnog nastupa, posljedica je cjeloživotne likvefakcije staklastog tijela koja uvelike ovisi o starosti pacijenta, ali je mogu ubrzati kratkovidnost, trauma ili oftalmološki kirurški zahvati (26,27). Ablacija stražnje staklovine najčešće počinje od baze staklastog tijela i napreduje prema periferiji do takozvanog ekvatora, odnosno područja prelaska centralne u perifernu mrežnicu (4,11,27). Ekvatorijalno područje, točnije nazubljena linija koja se nalazi 5 mm ispred njega, ujedno je i najtanji dio mrežnice, a time i predilekcijsko mjesto za rupturu mrežnice zbog traksijskih sila (11,28,29).

Staklasto tijelo ostvaruje kontakt s mrežnicom preko takozvanog vitreoretinalnog sučelja (engl. *vitreoretinal interface*) unutar kojeg postoje područja fizioloških adhezija: rub makule, područja uz velike krvne žile bliže periferiji te baza staklastog tijela. Međutim, adhezije se mogu stvoriti i na drugim dijelovima u pojedinim upalnim i proliferativnim bolestima, traumi i nakon opsežne kriopeksije ili laserske operacije (4). Vektor traksijskih sila usmjeren je tako da teži povećanju ablacije stražnje staklovine i odvajanju neuralne mrežnice od RPE-a. Statičke i dinamičke traksijske sile subretinalnih, intraretinalnih ili preretinalnih fibrovaskularnih trakica mogu biti pojačane pokretima očiju ili glave zbog povećanog gibanja likveficirane staklovine. Kada traksijske sile nadvladaju adhezije i sile koje održavaju priljubljenost RPE-a i neuralne mrežnice, nastaje ruptura mrežnice (4). Traksijske sile na mjestima jakih adhezija koje im se odupiru odgovorne su za većinu ruptura mrežnice koje dovode do ablacije mrežnice (26,27).

Rupture mrežnice mogu se podijeliti na primarne i sekundarne. Primarne rupturu su one koje prethode ablaciji mrežnice i odgovorne su za njen nastanak, a sekundarne su one koje nisu odgovorne za nastanak ablacije mrežnice, nego nastaju nakon nje. Nadalje, rupturu mrežnice mogu se podijeliti na pukotine (engl. *tears*), atrofične rupe (engl. *holes*) i dijalize (engl. *dialyses*) (20).

Mrežnične pukotine nastaju naglo i mogu biti potkovičaste ili operkulirane (20). Potkovičaste pukotine (engl. *horseshoe, U-tears, flap tears*) sadrže poklopac (engl. *flap*) čija je baza pričvršćena za mrežnicu dok staklasto tijelo povlači njegov vrh. Upravo zbog toga što nastaju najčešće u blizini ekvatora (mjesto gdje je mrežnica najtanja) i zbog djelovanja traksijskih sila na vrh poklopca, potkovičaste pukotine redovito su praćene ablacijom mrežnice. Operkulirane pukotine (engl. *operculated tears*) također sadržavaju poklopac, ali je on u potpunosti odvojen od mrežnice pa se naziva operkulum (engl. *operculum*) (19,20). Budući da je okolna mrežnica tada oslobođena traksijskih sila, operkulirane pukotine rijetko izazivaju ablaciju mrežnice (4,20).

Atrofične rupe mrežnice nastaju postepeno, progresivnom atrofijom i stanjenjem mrežnice. One su ovalnog do okruglog oblika i često se javljaju u sklopu mrežaste degeneracije mrežnice (engl. *lattice degeneration*). Ablacija mrežnice rijetko nastaje kao posljedica atrofične rupe što je češća pojava kod mlađih, kratkovidnih žena (19,20,26).

Dijaliza mrežnice je obodna, linearna pukotina mrežnice koja nastaje duž nazubljene linije i najčešće je akutna posljedica tupe traume oka (19,20). Nazubljena linija u ekvatorijalnom području oka, a posebice u donjem temporalnom dijelu oka, mjesto je gdje je mrežnica najtanja i najslabije razvijena pa je to ujedno i mjesto gdje se dijaliza mrežnice najčešće stvara (20,28,29). Dijaliza mrežnice očituje se kao velika periferna ruptura zarolanih rubova s mogućom posljedičnom ablacijom mrežnice, a kako je posebno česta kod mladih, postoji i zaseban klinički entitet – inferiorna temporalna dijaliza mladih (19,20).

Posebna skupina ruptura mrežnica su gigantske rupturi (engl. *giant retinal detachments, GRT*) koje se protežu obodno kroz 90 ili više stupnjeva mrežnice (tri ili više sati), uz prisutnost ablacije stražnje staklovine. Gigantske rupturi najčešće nastaju odmah iza nazubljene linije, a uzroci mogu biti: traume, oftalmološki kirurški zahvati, mrežaste degeneracije mrežnice ili mogu nastati idiopatski. Nužno je razlikovati gigantsku rupturu od gigantske dijalize mrežnice jer se njihovo liječenje razlikuje. Naime, prilikom gigantske rupturi mrežnice nastaje i ablacija stražnje staklovine dok kod gigantske dijalize mrežnice staklasto tijelo ostaje pričvršćeno za mrežnicu (30).

1.4. Epidemiologija regmatogene ablacije mrežnice

1.4.1. Učestalost regmatogene ablacije mrežnice

Vrlo je teško odrediti točnu učestalost regmatogene ablacije mrežnice jer statistički podatci znatno variraju od istraživanja do istraživanja. Uzrok tome su razlike u veličini

ispitivane populacije, velikim varijacijama u spolu i rasi unutar ispitivanih populacija te geografskom području (20,23).

Sustavnim pregledom i meta-analizom pet opservacijskih istraživanja (u Ujedinjenom Kraljevstvu, Švedskoj, Danskoj i Nizozemskoj), Li i suradnici nastojali su istražiti incidenciju i prevalenciju regmatogene ablacije mrežnice na razini europske populacije. Godišnja incidencija regmatogene ablacije mrežnice varirala je od 9,4 slučaja na 100 000 pojedinaca u Ujedinjenom Kraljevstvu do 18,1 slučaja na 100 000 pojedinaca u Nizozemskoj. Zbog velike heterogenosti među istraživanjima upotrijebljen je model slučajnih učinaka i dobivena je incidencija od 13,3 slučaja na 100 000 stanovnika. Rezultat je uspoređen s rezultatima drugih istraživanja izvan Europe te su se podatci podudarali (31).

Manjak podataka o gruboj procjeni učestalosti regmatogene ablacije mrežnice postoji i na svjetskoj populaciji. Provedenim sustavnim pregledom i meta-analizom obuhvaćene su trideset i tri studije iz dvadeset i jedne države te tri globalne regije koje definira Svjetska zdravstvena organizacija (engl. *World Health Organisation*, WHO). Rezultati su pokazali da je internacionalna godišnja incidencija regmatogene ablacije mrežnice 12,7 na 100 000 osoba. Najveća je incidencija u Europi (14,52 na 100 000 osoba), zatim u zapadnom Pacifiku (10,55 na 100 000 osoba) i američkim regijama (8,95 na 100 000 osoba). Svake godine oboli 1 od 10 000 osoba (32).

Ivanišević i suradnici retrospektivnim pregledom dokazali su da je godišnja incidencija regmatogene ablacije mrežnice u Splitsko-dalmatinskoj županiji u periodu od 1988. do 1998. godine iznosila 5,4 (raspon od 4,1 do 6,4) na 100 000 stanovnika (33).

Unatoč tome što je teško odrediti točnu incidenciju regmatogene ablacije mrežnice, ono što je sigurno jest da je njena učestalost u porastu (32,34). Danska studija iz 2020. godine pokazala je da je učestalost regmatogene ablacije mrežnice porasla za 50% u posljednjem desetljeću (34). Također, uočena je jasna poveznica starosti i regmatogene ablacije mrežnice kao i dva vrha incidencije. Prvi je između dvadesete i tridesete godina života, vjerojatno zbog vrlo visoke miopije u tih osoba. Drugi je, između pedesete i osamdesete godine života jer je tada zabilježen i porast PVD-a u općoj populaciji (23,35,36). Većina studija pokazuje da su muškarci češće pogođeni od žena što se pokušalo opravdati većom incidencijom trauma oka u muškaraca. Međutim, kada su traumatske ablacije mrežnice uzete kao kriterij isključenja iz istraživanja i dalje je učestalost regmatogene ablacije mrežnice bila veća u muškoj populaciji. Ukupni omjer muškaraca i žena s regmatogenom ablacijom mrežnice iznosi oko 1,3:1 do 2,3:1 (23,35-37).

1.4.2. Čimbenici rizika

Tipični čimbenici rizika za razvoj regmatogene ablacije mrežnice su: kratkovidnost, trauma i prethodna operacija mrežnice (11,38).

Kratkovidnost je posebno relevantan rizični čimbenik jer je miopija sve češća među mladim ljudima, a rizik za razvoj regmatogene ablacije mrežnice upravo je proporcionalan stupnju kratkovidnosti, odnosno aksijalnoj duljini oka (11,16,26). Naime, blaga miopija, do -3,0 dioptrije (D) povećava rizik za ablaciju četiri puta dok više vrijednosti miopije od -3,0 do -6,0 D povećavaju rizik deseterostruko (11,23,26,35,37). Aksijalna, odnosno anteroposteriorna duljina oka veća je u kratkovidnih osoba pa je oko jajolikog oblika (22). Posljedično tome, centripetalne traksijske sile jače su i ablacija stražnje staklovine dogodi se ranije (16,22). Ranijoj ablaciji stražnje staklovine doprinosi i prerana i često povećana likvefakcija staklastog tijela (11,23). Također, mrežnica je tanja i time sklonija rupturama prilikom odignuća staklastog tijela (16,22). Mlađe kratkovidne osobe osobito su sklone bilateralnoj ablaciji mrežnice (23).

Uz direktnu traumu oka vezano je 10 do 20% ablacija mrežnice (38). Tupa trauma oka vodeći je uzrok regmatogene ablacije mrežnice u djece i adolescenata (16). Češća je u mlađih muškaraca nego u žena, a posebno su pod rizikom osobe koje se bave određenim sportovima kao što je boks ili bungee jumping, stoga bi se kratkovidnim pacijentima koji se bave kontaktnim sportovima trebala naglasiti važnost nošenja zaštitnih naočala (16,36-39). Tupim udarcem u oko događa se brza kompresija i dekompresija očne jabučice te akceleracija staklastog tijela u anteroposteriornom smjeru što može stvoriti dovoljno jake traksijske sile da bi se dogodila ruptura mrežnice na bazi staklastog tijela (11,16,22). Rupture mrežnice obično nastaju trenutno dok je za razvoj posljedične ablacije mrežnice ponekad potrebno nekoliko tjedana, mjeseci pa čak i godina (16,22,26). Slične promjene vitreoretinalnog sučelja događaju se i prilikom penetrantne traume oka, ali je prognoza ablacije mrežnice uzrokovane penetrantnom traumom gora (16,26).

Regmatogena ablacija mrežnice značajna je komplikacija operacije mrežnice i 50% ablacija događa se unutar godinu dana od operacije (16). Pacijenti koji su podvrgnuti operaciji mrežnice čine 30 do 40% pacijenata s regmatogenom ablacijom mrežnice (11,16,38). Rizik za razvoj ablacije najveći je u ranom postoperativnom razdoblju, u prvih šest mjeseci nakon operacije, kada je četverostruko veći. Potom rizik polako opada, ali ostaje povećan i deset godina nakon operacije (22,23,26,35,38). Operacija mrežnice dovodi do mehaničkih i biokemijskih promjena, odnosno ubrzane likvefakcije staklastog tijela. Naime, kirurškim odstranjenjem leće hijaluronska kiselina iz staklastog tijela može difundirati u prednju očnu sobicu i potom u trabekularnu mrežu. Događa se sinereza staklastog tijela i ablacija stražnje

staklovine. Također, gubitak adhezije staklastog tijela i kapsule stražnjeg dijela leće uzrokuje povećanje snage traksijskih sila pokretima očiju (11,16,22,37,40). Postoperativna ablacija mrežnice redovito je uznapređovalog stupnja s potpunim odvajanjem mrežnice koje često zahvaća i makulu (16). Osobito velik rizik za ablaciju mrežnice nakon operacije mrežnice imaju mlađe osobe, muškarci, miopi velike aksijalne duljine oka te pacijenti s intraoperativnim komplikacijama kao što je npr. ruptura stražnje kapsule leće (četrdeset i dva puta veći rizik tijekom tri mjeseca nakon operacije) (23,35). Međutim, pacijenti koji su podvrgnuti operaciji mrežnice jednog oka i razviju ablaciju mrežnice operiranog oka, imaju povećan rizik za razvoj regmatogene ablacije mrežnice i u drugom oku, što ukazuje na to da postoje i drugi predisponirajući čimbenici za razvoj regmatogene ablacije mrežnice koji su prisutni u ovoj populaciji pacijenata (16). Kim i suradnici pokazali su da uz upravo navedene postoje i brojni socioekonomski čimbenici koji povećavaju rizik za ablaciju mrežnice nakon operacije mrežnice. Kako bi se rizik za razvoj regmatogene ablacije mrežnice kod visoko rizičnih pacijenata sveo na minimum, potrebno je odrediti idealan trenutak kada operirati mrežnicu, uzimajući u obzir sve rizične čimbenike, ali i provoditi prikladne preoperativne i postoperativne preglede (41).

Osim opisanih najčešćih rizičnih čimbenika, u literaturi su navedeni i drugi rizični čimbenici za razvoj regmatogene ablacije mrežnice, poput mrežaste degeneracije mrežnice, povijesti ablacije u drugom oku, pozitivne obiteljske anamneze ablacije mrežnice, glaukoma, infekcija, određenih genetskih bolesti (Sticklerov sindrom), Nd:YAG laserske operacije i drugih (16,26).

1.5. Klinička prezentacija i dijagnostika regmatogene ablacije mrežnice

1.5.1. Klinička prezentacija

Oko 60% pacijenata s regmatogenom ablacijom mrežnice zamjećuje pojavu abnormalnih vizualnih fenomena i prije nastanka same ablacije (11,19). Tipični premonitorni simptomi uključuju novonastalu fotopsiju (opažanje bljeskova svjetlosti) i bezbolno zamućenje vida u obliku plutajuće paučine ili roja mušica (lat. *muscae volitantes*) (11,18,19,38,42). Obično su znak akutne ablacije stražnje staklovine ili ruptуре mrežnice s krvarenjem u staklasto tijelo (42). Gotovo svaka osoba doživi poneki plutajući optički fenomen, ali oni koji nastupaju naglo i dramatično mogu biti simptom patološkog zbivanja u oku pa zahtijevaju pažljivu oftalmološku obradu (22,42). Ponekad pacijenti ne mogu sa sigurnošću odrediti u kojem se oku javljaju premonitorni simptomi (11). U trenutku nastanka ablacije mrežnice pacijent počinje opažati svijetlosivu do tamnosivu sjenu poput zavjese u perifernom dijelu vidnog polja. Ispadi u vidnom

polju najčešće su progresivni i napreduju od periferije prema središtu tijekom nekoliko sati do nekoliko tjedana (11,18,19,22,35,39). Kod nekih pacijenata ispadi vida izostaju ujutro neposredno nakon buđenja jer se subretinalna tekućina zbog neaktivnosti reapsorbira tijekom noći. Kasnije tijekom dana tekućina se ponovno nakuplja u subretinalnom prostoru i ispadi vida ponovno se pojavljuju. Također, pacijenti obično ranije primijete ispade donjih nego ispade gornjih dijelova vidnog polja (19). Ukoliko se ablacija mrežnice proširi do makule ili se opstruira vidna os, dolazi do značajnog pogoršanja centralnog vida (11,19). Neliječena regmatogena ablacija mrežnice, osim što dovodi do trajnog gubitka vida, uzrokuje i anatomske promjene oka, posebice nastanak mrežnice, strabizma, prednjeg uveitisa te proliferativne vitreoretinopatije (engl. *Proliferative Vitreoretinopathy*, PVR) pa pacijenti koji zanemare ablaciju mogu očekivati i estetske poremećaje (43).

Pacijenti, osobito oni oprezniji, simptome primijete relativno rano, ali rijetko prepoznaju njihovu ozbiljnost. Stoga se većina pacijenata, njih 50 do 70%, prezentira prekasno, kada je već zahvaćena makula pa imaju nepovoljnu prognozu (11). Stoga se novonastali gubitak vidnog polja udružen s pojavom bljeskova svjetlosti ili „plutajućih mušica“ smatra ablacijom mrežnice dok se ne dokaže suprotno i nužna je što ranija oftalmološka obrada (39).

1.5.2. Dijagnostika

Neizmjereno je važno svakog pacijenta s akutnim nastupom tipičnih premonitornih simptoma ili ispadom vida promptno uputiti na oftalmološku obradu koja uključuje uzimanje detaljne anamneze, pregled vidne oštine, pregled očne pozadine, pregled prednjeg očnog segmenta, tonometriju, ali i dodatne pretrage ukoliko su potrebne (22,35,42,44).

Osim opisa simptoma anamneza mora uključivati i podatke o njihovom nastupu, trajanju te pitanja o mogućim rizičnim čimbenicima koji bi dodatno povećali sumnju na ablaciju mrežnice (kratkovidnost, prethodni kirurški zahvati, trauma, povijest ablacije u drugom oku, regmatogena ablacija mrežnice u obitelji i drugo) (22,35,45).

Najvažnija tehnika za dijagnostiku regmatogene ablacije mrežnice je indirektna oftalmoskopija uz proširenu zjenicu (midrijaza) (35). Pregledom očne pozadine (fundoskopija ili oftalmoskopija) prikazuje se površina mrežnice od stražnjeg pola do nazubljene linije (11,35). Prilikom fundoskopije potrebno je najprije odrediti proširenost ablacije mrežnice (44). Područje odignute mrežnice nabranog je izgleda „poput dina“ i smanjene prozirnosti zbog prisutnog edema, a valovito je pokretno tijekom pomicanja očiju (11,19,44,45). Potom treba pronaći sve rupturure mrežnice i zabilježiti njihov točan broj, veličinu i lokalizaciju (44). Temelj dijagnostike regmatogene ablacije mrežnice upravo je pronalaženje ruptura (46). Ponekad se

možu teže pronalaziti, posebice ako su nastale nakon operacije mrežnice, jer su jako male i smještene vrlo periferno (11,35). Podatak o kvadrantu vidnog polja koji je zahvaćen ispadom vida koristan je za predviđanje lokacije primarne rupture mrežnice (obično nasuprotni kvadranti) (19). Takozvana Lincoffova pravila korisna su za točno lociranje ruptura mrežnica jer mogu ograničiti broj mogućnosti njihovih lokalizacija s obzirom na proširenost ablacije (35,44,46). Rupture mrežnice prikazuju se kao prekid kontinuiteta površine mrežnice i obično su crvene boje zbog kontrasta boja neuralne mrežnice i podležće žilnice (19). Nadalje, potrebno je odrediti zahvaća li ablacija makulu. Iako je prognoza bolja za ablacije koje ne zahvaćaju makulu, svejedno je potrebna hitna intervencija (44). Konačno, potrebno je primijetiti i moguće druge promjene na mrežnici koje bi upućivale na kronicitet regmatogene ablacije mrežnice poput: intraretinalnih cista, retinalnog stanjenja zbog atrofije mrežnice te subretinalnih demarkacijskih linija. Stanice RPE-a proliferiraju na spoju normalne i odignute mrežnice te na tome mjestu nastaju demarkacijske linije koje, unatoč tome što predstavljaju područja jače pričvršćenosti neuralne mrežnice i RPE-a, rijetko sprječavaju širenje subretinalne tekućine (19,45). Ukoliko teška fotofobija, periorbitalni edem ili zamućenje medija (ožiljci na rožnici, katarakta ili krv u oku) sprječavaju pregled očne pozadine, ultrazvuk može biti korisna pomoćna metoda, ali potrebno je određeno iskustvo i vještina (35,44,45).

U prednjem dijelu staklastog tijela zahvaćenog oka mogu se, uz pomoć biomikroskopa s procjepnom svjetiljkom, vidjeti razasute pigmente stanice (engl. *tobacco dust*) – Schafferov znak. Također se u prednjoj staklovini mogu vidjeti krvne ili upalne stanice (19,35,42,45). U sklopu regmatogene ablacije mrežnice može biti prisutan i blagi iritis (19). U oku s opsežnom ablacijom može biti vidljiv aferentan pupilarni defekt, odnosno Marcus Gunnova zjenica (19,42).

Tonometrija (mjerjenje intraokularnog tlaka) često pokazuje niže vrijednosti tlaka unutar oka zahvaćenog ablacijom, najčešće oko 5 mmHg niže od zdravog oka. Izrazito niske vrijednosti ukazuju na moguće pridruženo odvajanje žilnice. Međutim, intraokularni tlak može biti i povišen u slučaju kronične regmatogene ablacije mrežnice, kada se odljušteni vanjski segmenti fotoreceptora otplave u prednju očnu sobicu i okludiraju trabekularnu mrežu kompromitirajući tako otjecanje očne vodice (Schwartz-Matsuov sindrom) (19,42,44,45).

1.6. Liječenje i prognoza regmatogene ablacije mrežnice

Korist liječenja asimptomatske (kronične) regmatogene ablacije mrežnice dvojbena je, ali simptomatska ablacija jasna je indikacija za kiruršku intervenciju (16,46). Glavni je cilj liječenja regmatogene ablacije mrežnice postići ponovnu priljubljenost neuralne mrežnice i

RPE-a (46). Kirurški princip liječenja uključuje pronalaženje i zatvaranje svih ruptura mrežnice te smanjenje ili potpuno otklanjanje vitreoretinalnih traksijskih sila (4,22,47). Zatvaranje ruptura mrežnice postiže se stvaranjem korioretinalnog nadražaja oko svake rupture i ponovnim ostvarivanjem kontakta neuralne mrežnice i RPE-a. Kontakt treba trajati dovoljno dugo da bi se stvorile čvrste adhezije koje će rupturu držati trajno zatvorenima (4,47). Ponovni kontakt dvaju odvojenih slojeva može se postići ili približavanjem očnog zida odvojenoj neuralnoj mrežnici (konvencionalna operacija), gurajući mrežnicu na očni zid (intraokularna tamponada s mjehurićem zraka), odstranjenjem staklastog tijela (vitrektomija) ili kombinacijom navedenih tehnika. Korioretinalni nadražaj i posljedične adhezije na tim mjestima mogu se stvoriti dijatermijom, krioterapijom ili laserskom fotokoagulacijom (47). Važnost otklanjanja vitreoretinalnih traksijskih sila podržava činjenica da je prilikom imobilizacije oka zavojima i mirovanjem u krevetu zaustavljen prolazak tekućine kroz rupturu, unatoč tome što je ruptura mrežnice i dalje prisutna. Naime, kako nema pokreta glave ili očiju, nema ni dinamičkih traksijskih sila pa je zaustavljen ulazak tekućine kroz pukotinu u subretinalni prostor. Subretinalna tekućina koja je od prije prisutna reapsorbira se putem RPE-a i prostor postaje virtualan (4).

Postoje tri kirurške metode liječenja regmatogene ablacije mrežnice: konvencionalna ili klasična operacija (engl. *Scleral Buckling*, SB), pneumatska retinopeksija (PR) te pars plana vitrektomija (PPV) (16,22,27,46,47). Nužan je pažljiv odabir prikladne strategije liječenja uzimajući u obzir indikacije i kontraindikacije svake metode (46,48). Izbor kirurške metode ovisi o mnogim čimbenicima kao što su broj, lokacija i veličina rupture mrežnice, prisutnost proliferativne vitreoretinopatije, sposobnost pacijenta da održava određenu poziciju potrebnu za adekvatnu tamponadu, status leće te iskustvo i preference operatera (46). Provedena su mnoga istraživanja, ali niti jedno do sada nije pokazalo značajniju prednost jedne metode naspram ostalih. Štoviše, liječenje regmatogene ablacije mrežnice često uključuje kombinaciju triju kirurških pristupa. Bez obzira kojoj se tehnici liječenja pristupi, postoje uvjeti koji se moraju ispuniti:

- ponovna priljubljenost mora se uspostaviti jednim operacijskim zahvatom
- ponovna priljubljenost mora se uspostaviti uz minimalni morbiditet
- zahvat se mora izvesti u lokalnoj anesteziji uz minimalni trošak
- ne smiju se uzrokovati sekundarne komplikacije koje mogu ugroziti povratak vida (16,48,49).

1.6.1. Konvencionalna ili klasična operacija

Unatoč tome što se manje izvodi nego prije, konvencionalna, odnosno klasična operacija i dalje se smatra zlatnim standardom liječenja nekomplikirane regmatogene ablacije mrežnice (16,46). Konvencionalna operacija predstavlja ekstraokularni pristup u općoj anesteziji koji uključuje lokalizaciju ruptura mrežnice, krioterapiju i serklažu (engl. *cerclage*). Cilj je operacije utiskivanje bjeloočnice kako bi se ponovno ostvario kontakt RPE-a i odvojene neuralne mrežnice (17,27,46,50). Najprije se učini konjunktivalna peritomija, odnosno incizija i otvaranje spojnice u opsegu od 360° na području limbusa. Potom se prikažu ravni očni mišići te se podvežu koncima kako bi se pomoglo pomicanje očne jabučice kada je to potrebno (47,51). Indirektnom oftalmoskopijom lokaliziraju se sve rupture te se skleralnim markerom označe točke na bjeloočnici koje odgovaraju mjestima ruptura mrežnice (27,47,51). Odabere se episkleralna plomba odgovarajuće veličine i oblika da pokrije svaku rupturu (27). Plombe su najčešće napravljene od čvrstog ili spužvastog silikona koji nije toksičan i ne izaziva alergijsku reakciju, a dostupne su u raznim oblicima i veličinama. Na bjeloočnicu se mogu postaviti segmentalno, orijentirane radijalno ili ekvatorijalno; ili pak mogu okruživati oko i tako stezati cijelu cirkumferenciju oka poput pojasa ili vrpce. Svaka se ruptura pojedinačno tretira krioterapijom, laserskom fotokoagulacijom ili dijatermijom kako bi se postiglo njeno trajno zatvaranje. U konvencionalnoj operaciji najčešće se upotrebljava krioterapija. Silikonska se vrpca provuče ispod ravnih očnih mišića i šavovima se fiksira za vanjsku bjeloočnicu, pazeći pritom da prekriva označena mjesta na njoj. Zatezanjem šavova utiskuje se očni zid prema unutrašnjosti oka i smanjuje udaljenost neuralne mrežnice i RPE-a, odnosno ponovno se ostvaruje njihov kontakt. Još bolja priljubljenost dvaju slojeva može se ostvariti izvanjskom drenažom subretinalne tekućine. Dodatni je razlog za drenažu SRF-a i smanjenje intraokularnog volumena što dopušta postavljanje serklaže bez povećanja intraokularnog tlaka. Međutim, neki operateri izbjegavaju drenažu subretinalne tekućine kako bi izbjegli i njene nuspojave kao što su: krvarenje žilnice, ijatrogena ruptura mrežnice, inkarceracija mrežnice i neovaskularizacija žilnice (27,47,51).

Konvencionalna operacija obilježena je visokom stopom anatomskeg uspjeha i značajnim postoperativnim oporavkom vidne oštine (16,22,46). Najčešći je uzrok neuspjeha operacije proliferativna vitreoretinopatija. Ukoliko se ona razvije, potrebna je daljnja kirurška intervencija, najčešće pars plana vitrektomija (16,47). Česte intraoperativne komplikacije su krvarenje ili uklještenje mrežnice tijekom drenaže. Osim toga, male ili multiple rupture mogu se previdjeti. Postoperativne komplikacije uključuju produljeno vrijeme oporavka, bol, plutajuće vidne fenomene i poteškoće pri pokretima oka. Neuobičajene komplikacije su

vitrealno ili subretinalno krvarenje, infekcija, edem ili upala makule, katarakta, povećan intraokularni tlak te komplikacije silikonske serklaže. Cirkularna silikonska vrpca može promijeniti oblik oka (produljiti askijalnu duljinu oka) i tako uzrokovati greške u refrakciji i poremećaje vida (kratkovidnost). Također, može ometati normalne kretnje ravnih očnih mišića i tako dovesti do strabizma ili diplopije (16,46,47).

1.6.2. Pars plana vitrektomija

Pars plana vitrektomija predstavlja intraokularni pristup koji uključuje uklanjanje staklastog tijela čime se eliminiraju trakcijske sile na rubove rupture mrežnice i na taj način dopušta ponovno približavanje neuralne mrežnice RPE-u (4,27,50). Prvotno je bila metoda rezervirana za liječenje kompliciranih ablacija mrežnice, ali je danas mnogi kirurzi koriste za liječenje primarne nekomplicirane ablacije mrežnice. Napredovanjem u proizvodnji malih (engl. *small-gauge*) instrumenata i kirurških tehnika razvila se takozvana mikroinvazivna *small-gauge* transkonjunktivalna vitrektomija koju mnogi kirurzi danas preferiraju. Budući da se koriste tanki instrumenti (23 ili 25 *gauge*), mali rezovi koji zaostaju nakon njihovog uklanjanja cijele bez šivanja (16,47).

Većina kirurga postavlja tri troakara na bjeloočnicu kroz koje se uvode instrumenti u oko (27,47). Vitrektomom se ukloni sineretičko staklasto tijelo u cijelosti, a posebice onaj dio staklovine koji je priljubljen uz rubove ruptura čime se eliminira i djelovanje trakcijskih sila na rupturu (4,27,47). Uradi se drenaža subretinalne tekućine kroz rupturu mrežnice ili stražnju retinotomiju (47). Rupture se tretiraju i trajno zatvaraju endolaserskom retinopeksijom (27,47). Ponekad se rupturi previde što može upropastiti rezultate operacije (47). Štoviše, neuočene rupturi glavni su uzrok neuspjeha PPV-a u liječenju regmatogene ablacije mrežnice (16). Da bi se to izbjeglo, razvijena je tehnika injiciranja tripankog modrila u subretinalni prostor s posljedičnom esktruzijom boje kroz okultne rupturi koje se tada lakše uočavaju (16,47). U praznu vitrealnu šupljinu stavlja se zrak ili mjehurić dugodjelujućeg plina ili silikonsko ulje koji djeluju kao tamponada koja održava rupturu mrežnice zatvorenom prije nego se stvori trajni ožiljak izazvan retinopeksijom. Također, popunjavanjem intravitrealne šupljine onemogućuju prevelika strujanja intraokularne tekućine te preveniraju stresni učinak na mrežnicu i ponovni ulazak tekućine kroz rupturu. Zrak prekratko djeluje da bi omogućio dovoljno vremena da se ostvari snažna priljubljenost pa se najčešće koristi ili plin (sumporov heksafluorid ili perfluoropropan) ili silikonsko ulje. Mjehurić plina spontano se reapsorbira unutar jednog do četiri tjedna, ovisno o upotrijebljenoj koncentraciji i vrsti plina, dok silikonsko ulje zahtijeva naknadno kirurško odstranjenje (4,27,46,47). Pacijentima se posebno naglašava

važnost održavanja određenog položaja glave nekoliko puta dnevno po sat vremena tijekom postoperativnog perioda dok se mjehurić plina ne reapsorbira. Optimalni položaj ovisi o mjestu rupture, a trebao bi biti takav da minimalizira kontakt mjehurića plina s očnom lećom koji može izazvati mreću (4,27,47). Također, pacijentima se preporučuje izbjegavanje putovanja zrakoplovom, boravaka na velikim nadmorskim visinama kao i inhalacijskih anestetika s dušičnim oksidom, zbog štetnog porasta intraokularnog tlaka (27).

Pars plana vitrektomija općenito je vrlo uspješna metoda liječenja regmatogene ablacije mrežnice (46). Zadovoljavajuće stope ponovnog pričvršćenja neuralne mrežnice i RPE-a te niske stope intraoperativnih komplikacija, učinile su PPV sve raširenijom opcijom za liječenje regmatogene ablacije mrežnice. Prednosti PPV-a su: mogućnost vizualiziranja svih ruptura i uklanjanja mutnina i sinehija; a nedostaci su: potrebno postoperativno pozicioniranje, izbjegavanje visina i produljeno vrijeme oporavka (16). PPV je povezan sa specifičnim komplikacijama kao što su novonastale ijtrogene rupture mrežnice, glaukom i stvaranje mreće u fakičnim očima (27,46). Veća je incidencija mreće u fakičnim očima nakon PPV-a nego nakon SB-a ili PR-a. To je razlog zašto se PPV predlaže kao idealna metoda liječenja regmatogene ablacije mrežnice kod pseudofaknih ili afaknih pacijenata te u fakičnih pacijenata sa stražnjim rupturama mrežnice (27,46,47,49).

1.6.3. Pneumatska retinopeksija

Pneumatska retinopeksija minimalno je invazivna metoda liječenja regmatogene ablacije mrežnice koja se izvodi u oftalmološkoj ambulanti u lokalnoj anesteziji. Temelji se na intravitrealnom injiciranju mjehurića plina koji ima sposobnost širenja te tako djeluje kao „tamponada“ privremeno ograničavajući protok tekućine kroz rupturu dok ne nastupi trajna retinopeksija koja održava ponovnu priljubljenost neuralne mrežnice i RPE-a. Vrlo je važno pažljivo pristupiti odabiru sredstva tamponiranja, jer različiti plinovi imaju različitu sposobnost širenja, vremena postizanja maksimalnog volumena te ukupno trajanje tamponade. Uobičajeno se kroz bjeloočnicu, 3 do 4 mm od limbusa rožnice, injicira 0,5 mL čistog sumporovog heksafluorida (SF_6) ili 0,3 mL čistog perfluoropropana (C_3F_8). Mjehurić plina širi se zagrijavanjem i apsorpcijom dušika iz tkiva, a širenje traje otprilike jedan do dva dana. Pacijent postoperativno mora održavati određeni položaj glave nekoliko sati dnevno tijekom pet dana kako bi se iskoristila površinska napetost mjehurića koja zatvara rupturu i gura odignutu neuralnu mrežnicu na RPE. Postupna reapsorpcija mjehurića plina u kombinaciji s trajnim zatvaranjem rupture retinopeksijom ostavlja mrežnicu ponovno priljubljenom. Retinopeksija se

može postići krioterapijom prije injiciranja plina ili laserskom fotokoagulacijom područja oko rupture nakon ponovnog prilijeganja neuralne mrežnice na RPE (4,27,46,47,51).

Uzroci neuspjeha zahvata najčešće su previđene ili novonastale rupture. Uz to, PR može završiti neuspješno i zbog razvoja PVR-a što se događa u 3,3 do 10% slučajeva. Stoga su dodatne operacije češće potrebne nakon PR-a nego nakon SB-a ili PPV-a, ali njihov uspjeh iznosi od 98 do 99%. Ostale nuspojave uključuju subretinalni plin, odgođenu reapsorpciju subretinalne tekućine, endoftalmitis, širenje ablacije mrežnice te zahvaćanje makule (16,27,47,51). Najveći nedostaci PR-a su: nužnost postoperativnog pozicioniranja pacijenta, česte postoperativne kontrole te nemogućnost letenja i boravka na visokim nadmorskim visinama (16,47).

Pneumatska retinopeksija ima određene prednosti u odnosu na SB i PPV: manje je invazivna (manji postoperativni morbiditet i brži oporavak), povezana je s nižom stopom komplikacija, značajno je jeftinija i izvodi se u lokalnoj anesteziji (16,27,48,52,53). Unatoč tome, nije prikladna metoda za svakog pacijenta s regmatogenom ablacijom mrežnice. Pneumatska retinopeksija tradicionalno je bila indicirana za nekomplikirane slučajeve regmatogene ablacije mrežnice s jednom ili multiplim rupturama proširenosti ne veće od jednog sata, i rupturama koje su ograničene na gornje dvije trećine očne pozadine (16,27,47,49). Međutim, brojne novije studije uspoređuju ishode i uspješnost tradicionalne (TPR) i netradicionalne pneumatske retinopeksije (NTPR) koje se razlikuju po preoperativnim karakteristikama. TPR i NTPR pokazuju gotovo jednako visoke stope anatomske uspješnosti i postoperativnog oporavka vidne oštine, a razlike u troškovima nisu statistički značajne. Prema tome, upotreba PR-a potencijalno se može proširiti i na prikladno odabrane netradicionalne slučajeve regmatogene ablacije mrežnice, što bi moglo smanjiti troškove zdravstvenog sustava, a zadržati pozitivne ishode liječenja (48,52-54).

1.6.4. Prognoza

Visoka stopa uspješnosti liječenja regmatogene ablacije mrežnice ovisi o sljedećim čimbenicima: ranoj kirurškoj intervenciji (posebno u slučajevima s makulom koja još priliježe), pravilnom odabiru kirurške tehnike, identifikaciji svih ruptura mrežnice, statusu makule i leće te o preoperativnoj najbolje korigiranoj vidnoj oštini (engl. *Best-corrected visual acuity*, BCVA) (48).

Prema različitim istraživanjima, korištenjem bilo koje kirurške metode i uz naknadne reoperacije ako su potrebne, ponovno pričvršćenje mrežnice može se postići u 94 do 99% slučajeva (49). U 70 do 90% slučajeva korekcija se postiže jednom primarnom operacijom (12).

Jedno je istraživanje pokazalo da ne postoji statistički značajna razlika u anatomske uspješnosti između triju kirurških metoda. Međutim, funkcionalni ishod (procijenjen na temelju vrijednosti BCVA) znatno se razlikovao. PR i SB imali su slične vrijednosti dok je vrijednost BCVA nakon PPV-a bila značajno niža (48).

Status makule u trenutku pregleda važan je prognostički pokazatelj ishoda vidne oštine (40). Regmatogena ablacija mrežnice obično se dijeli na onu kod koje makula priliježe (engl. *macula-on*) i na onu kod koje je makula odignuta (engl. *macula-off*) od RPE-a. Pacijenti s makulom koja priliježe obično imaju dobru početnu, preoperativnu vrijednost BCVA i bolju prognozu vida nakon uspješne operacije (12,46). Oni mogu očekivati i potpun oporavak vidne oštine (22). S druge strane, pacijenti s makulom koja je odignuta imaju nižu početnu vrijednost BCVA i goru prognozu vida, odnosno vidna se oština ne može vratiti na razinu prije ablacije, čak i nakon anatomske uspješne operacije (12,13,46). Nekoliko je studija pokazalo da je trajanje ablacije makule (koje se mjeri od trenutka gubitka centralne vidne oštine) obrnuto proporcionalno konačnoj oštini vida (27). Naime, u slučaju regmatogene ablacije mrežnice s odignutom makulom, postoperativna BCVA vrijednost bolja je u pacijenata kojima ispad vida traje jedan do tri dana naspram onih kojima traje četiri do šest dana (46).

Razlozi za anatomske neuspjeh kirurškog liječenja regmatogene ablacije mrežnice su: previđene ili novonastale rupture i PVR (12,46). PVR je najbitnija prediktivna varijabla za neuspjeh primarne kirurgije. Postotak uspjeha pada s 90% na 68% ako je PVR prisutan preoperativno (46). Međutim, PVR može nastati i nakon operacije (u 5 do 10% pacijenata) zbog proliferacije ožiljkastog tkiva na površini mrežnice. Fibrozno tkivo može proizvesti dovoljno jake trakcijske sile da nastane ponovna ablacija mrežnice (22,46).

2. CILJ ISTRAŽIVANJA

Dojam je liječnika Klinike za očne bolesti KBC-a Split da je učestalost regmatogene ablacije mrežnice u porastu posljednjih godina, posebice tijekom ljetnih mjeseci. Glavni je cilj ovoga istraživanja retrospektivnom analizom utvrditi je li to stvarnost ili tek privid, odnosno odrediti učestalost i eventualnu periodičnost regmatogene ablacije mrežnice tijekom godine. Drugi je cilj analizirati karakteristike regmatogene ablacije mrežnice i istražiti njihovu eventualnu povezanost s predoperativnom vidnom oštrinom, statusom makule, gradusom proliferativne vitreoretinopatije te izborom vrste operacije.

Hipoteze:

1. Učestalost regmatogene ablacije mrežnice je u porastu.
2. Broj regmatogenih ablacija mrežnice veći je ljeti.
3. Učestalost regmatogene ablacije mrežnice veća je u muškaraca.
4. Veća je učestalost regmatogene ablacije mrežnice s odignutom makulom nego s makulom koja priliježe.
5. Vidna oštrina gora je kod pacijenata s većim gradusom PVR-a.
6. Vidna oštrina gora je kod pacijenata sa zahvaćenom makulom.

3. ISPITANICI I METODE

3.1. Ispitanici i mjesto istraživanja

Retrospektivno su analizirani podatci 421 pacijenta, odnosno 428 očiju koje su liječene u Klinici za očne bolesti KBC-a Split u šestogodišnjem razdoblju, od 1. siječnja 2018. godine do 1. siječnja 2024. godine. Uključeni ispitanici su svi pacijenti liječeni zbog primarne traumatske i netraumatske regmatogene ablacije mrežnice u Klinici za očne bolesti KBC-a Split u navedenom periodu. Iz istraživanja su isključeni pacijenti s drugim oblicima ablacije mrežnice: trakcijska, eksudativna ili solidna. Također, iz istraživanja su isključeni pacijenti s recidivirajućom ablacijom (reablacijom) mrežnice. Istraživanje se provodilo od travnja do srpnja 2024. godine.

3.2. Etička načela istraživanja

Istraživanje je provedeno uz odobrenje Etičkog povjerenstva KBC-a Split pod odlukom 2181-147/01-06/LJ.Z.-24-02. Istraživanje je usklađeno s odredbama Kodeksa liječničke etike i deontologije (NN55/08, 139/15) te pravilima Helsinške deklaracije WMA 1964-2013. Tijekom i nakon istraživanja štite se prava i osobni podatci ispitanika u skladu sa Zakonom o zaštiti prava pacijenata (NN169/04, 37/08) i Zakonom o provedbi Opće uredbe o zaštiti podataka (NN 42/18).

3.3. Metode istraživanja

Podatci su prikupljeni pretraživanjem operacijskog protokola i arhive povijesti bolesti Klinike za očne bolesti KBC-a Split te Integriranog bolničkog informacijskog sustava (IBIS) tijekom lipnja 2024. godine. Prikupljeni podatci uneseni su u tablicu koja je napravljena u računalnom programu Microsoft Excel.

Analizirani su dob i spol pacijenta, koje je oko zahvaćeno ablacijom, godišnje doba tijekom kojeg je pacijent hospitaliziran, predoperativna vidna oštrina, broj ruptura mrežnice, pozicija najviše rupture, broj sati koje obuhvaća ablacija, postojanje i gradus PVR-a, status makule, izbor operacijskog zahvata te je li napravljena i fakoemulzifikacija (izvankapsularna operacija mrežnice) u istome aktu ili ne.

Doba godine tijekom kojih su pacijenti hospitalizirani podijeljena su na klimatološka godišnja doba kako ih definira Državni hidrometeorološki zavod (DHMZ): proljeće (od 1. ožujka do 1. lipnja), ljeto (od 1. lipnja do 1. rujna), jesen (od 1. rujna do 1. prosinca) i zima (od 1. prosinca do 1. ožujka) (55). S obzirom da je datum hospitalizacije približno vremenski

podudaran s pojavom simptoma regmatogene ablacije mrežnice, upravo je on uzet u obzir prilikom izračuna sezonske incidencije i eventualne periodičnosti tijekom godine.

Gradus proliferativne vitreoretinopatije, ukoliko je prisutna, označen je kao A, B, C ili D, tako da je A najmanji, a D najveći gradus. Ukoliko su navedena dva gradusa, u obzir je uzet samo onaj veći. Veličina gradusa odgovara jačini PVR-a: gradus A odgovara minimalnom, gradus B umjerenom, gradus C značajnom i gradus D masivnom PVR-u (56).

Ukoliko je rađeno više operacijskih tehnika za redom, kao izbor operacijskog zahvata uzet je onaj zahvat koji je proveden posljednji. Status makule, odnosno zahvaćenost makule ablacijom prikazana je kao makula koja priliježe kada makula nije zahvaćena ili kao makula koja je odignuta kada je makularno područje zahvaćeno ablacijom.

Budući da je KBC Split jedini centar vitreoretinalne kirurgije u mreži javnoga zdravstva od Rijeke pa južnije, izračunata je kumulativna i godišnja incidencija regmatogene ablacije mrežnice na 100 000 stanovnika prema prikupljenim podatcima. Postoje i centri vitreoretinalne kirurgije u privatnim ustanovama (nekoliko u Splitu i jedan u Zadru), no njihov je udjel u rješavanju hitnih stanja koja zahtijevaju vitrektomiju zanemariv. Također, kako je uočen velik priljev pacijenata u Kliniku iz Šibensko-kninske županije, populacija na kojoj se računala incidencija uključivala je stanovnike Splitsko-dalmatinske, ali i Šibensko-kninske županije. Incidencija je izračunata prema posljednjem popisu stanovništva Republike Hrvatske iz 2021. godine u kojem je zabilježeno da Splitsko-dalmatinska županija ima 423 407 stanovnika, a Šibensko-kninska 96 381 stanovnika. Budući da je broj ispitanika relativno malen tijekom 2019. i 2020. godine, jer se operacije tijekom tih godina nisu izvodile u tolikoj mjeri, te su dvije godine isključene iz izračuna incidencije te je vrijednost incidencije relevantna za period od četiri godine.

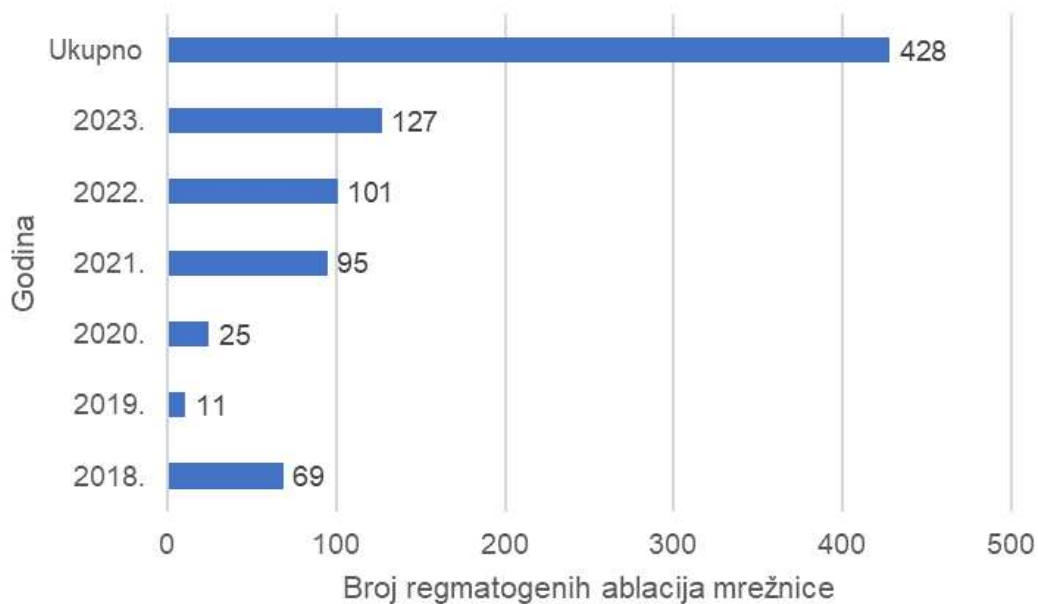
3.4. Statistička obrada podataka

Za statističku obradu podataka korišten je računalni program Statistica, 11.0 (TIBCO, Palo Alto, California, USA). Frekvencije pojava u kategorijskim varijablama prikazane su kao apsolutna frekvencija s pridruženim postotkovnim udjelom u ukupnome uzorku. Za kategorijske varijable korišten je χ^2 test (hi-kvadrat test), a kao granica statističke značajnosti uzeta je vrijednost $P < 0,05$. Korelacija je izračunata pomoću funkcije *CORREL* u računalnom programu Microsoft Excel u kojem su napravljeni i grafički prikazi. Kvalitativni podatci prikazani su u tablici kontigencije i obrađivani su χ^2 testom. Vrijednosti vidnih oštrina pretvorene su u LogMAR vrijednosti vidnih oštrina pomoću LogMAR tablice za konverziju.

4. REZULTATI

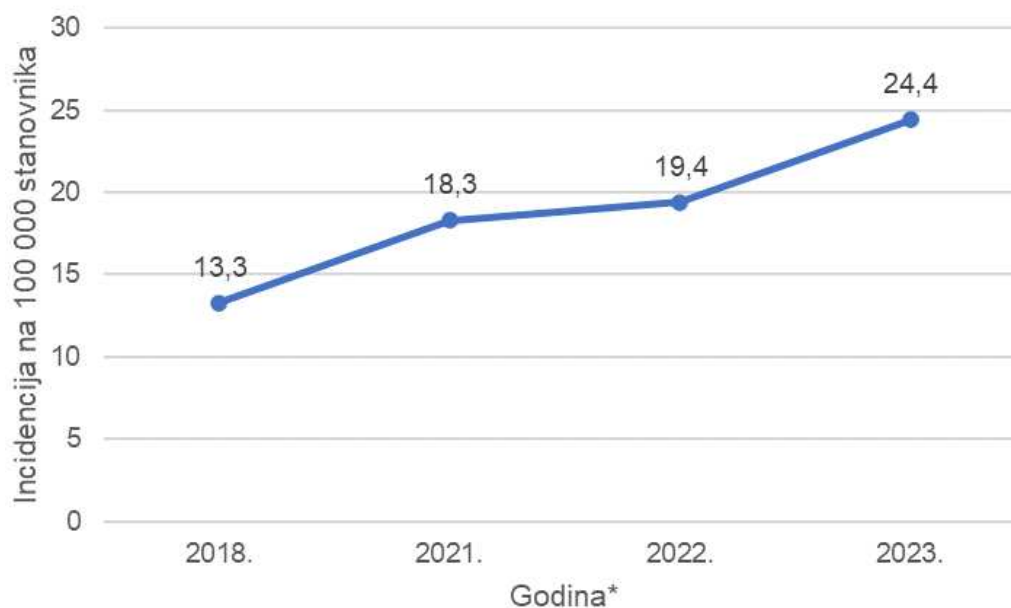
U istraživanje je bilo uključeno 428 očiju, odnosno 421 pacijent hospitaliziran u Klinici za očne bolesti KBC-a Split u periodu od 1. siječnja 2018. godine do 1. siječnja 2024. godine. Sedmero pacijenata imalo je regmatogenu ablaciju mrežnice oba oka, ali je svako oko analizirano kao zasebni slučaj.

Najviše regmatogenih ablacija mrežnice bilo je 2023. godine, a najmanje 2019. godine i 2020. godine što je prikazano na Slici 2.



Slika 2. Prikaz broja regmatogenih ablacija mrežnice po godinama u periodu od 1. siječnja 2018. godine do 1. siječnja 2024. godine u Klinici za očne bolesti KBC-a Split

Incidencija je izračunata za četverogodišnji period koji uključuje 2018., 2021., 2022. i 2023. godinu, a isključuje 2019. i 2020. godinu jer je tada zabilježen relativno malen broj hospitalizacija. Nadalje, populacija na kojoj se računala incidencija, uz stanovnike Splitsko-dalmatinske županije, uključuje i stanovnike Šibensko-kninske županije zbog velikog priljeva pacijenata iz tog područja. Kumulativna četverogodišnja incidencija iznosila je 75,4 na 100 000 stanovnika (95%CI: 68,1-83,3). Godišnja incidencija na 100 000 stanovnika bila je: 13,3 (95%CI: 10,3-16,8) za 2018. godinu, 18,3 (95%CI; 14,8-22,3) za 2021. godinu, 19,4 (95%CI: 15,8-23,6) za 2022. godinu i 24,4 (95%CI: 20,4-29,1) za 2023. godinu kao što je prikazano na Slici 3. Prosječna godišnja incidencija tijekom tih četiriju godina iznosila je 18,9 na 100 000 stanovnika (95%CI: 18,5-19,2).



Slika 3. Prikaz godišnjih incidencija regmatogene ablacije mrežnice na 100 000 stanovnika Splitsko-dalmatinske i Šibensko-kninske županije u periodu od 1. siječnja 2018. godine do 1. siječnja 2024. godine

*Napomena: 2019. i 2020. godina izostavljene su zbog relativno malog broja hospitalizacija tih godina uslijed nemogućnosti izvođenja vitrektomija u Klinici za očne bolesti KBC-a Split

Broj regmatogenih ablacija mrežnice tijekom ispitivanog šestogodišnjeg perioda bio je najveći u jesen (144 ablacije, odnosno 33,7%) i u ljeto (123 ablacije, odnosno 28,7%), dok je u zimskom periodu bio najmanji (71 ablacija, odnosno 16,6%). χ^2 testom dokazana je statistički značajna razlika u broju regmatogenih ablacija mrežnice tijekom godišnjih doba ($\chi^2=30,321$; $P=0,011$) (Tablica 1).

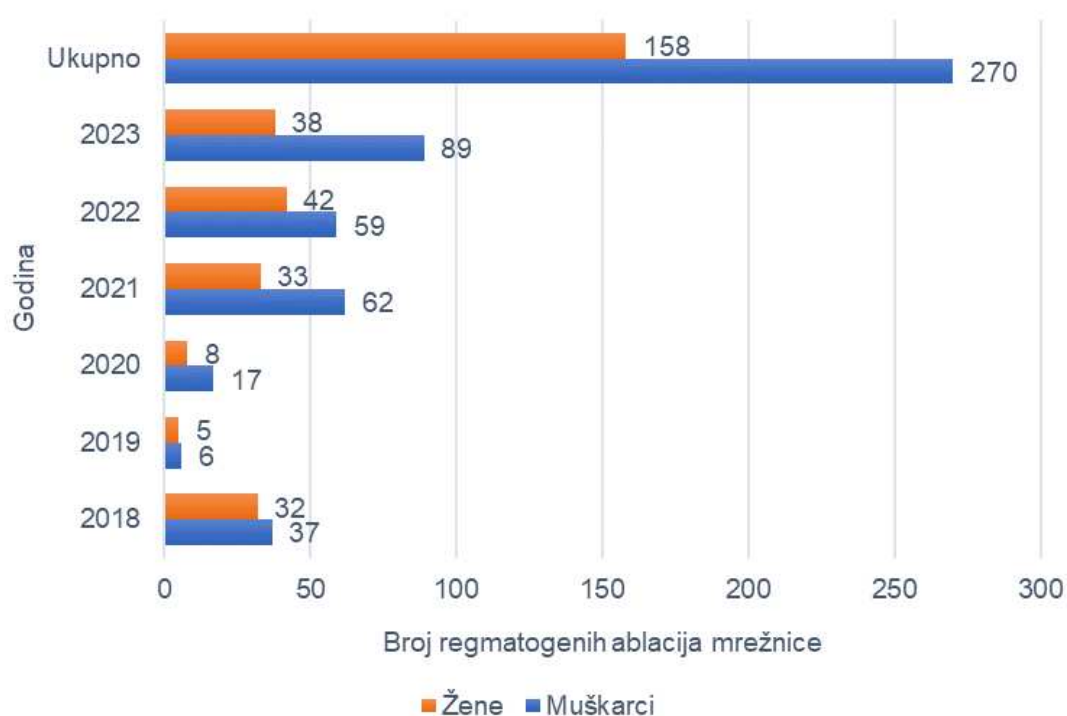
Tablica 1. Razdioba broja regmatogenih ablacija mrežnice po godišnjim dobima u periodu od 1. siječnja 2018. godine do 1. siječnja 2024. godine u Klinici za očne bolesti KBC-a Split

Godina	Godišnje doba				Ukupno	<i>P</i> *
	Proljeće	Ljeto	Jesen	Zima		
Broj regmatogenih ablacija mrežnica, N (%)						
2018.	6 (8,7)	20 (29)	32 (46,4)	11 (15,9)	69 (100)	0,011
2019.	4 (36,4)	4 (36,4)	1 (0,1)	2 (0,2)	11 (100)	
2020.	1 (4)	10 (40)	5 (20)	9 (36)	25 (100)	
2021.	26 (27,3)	28 (29,5)	24 (25,3)	17 (17,9)	95 (100)	
2022.	25 (24,7)	24 (23,8)	38 (37,6)	14 (13,9)	101 (100)	
2023.	28 (22,1)	37 (29,1)	44 (34,6)	18 (14,2)	127 (100)	
Ukupno	90 (21)	123 (28,7)	144 (33,7)	71 (16,6)	428 (100)	

Podatci su prikazani kao brojevi (postotci)

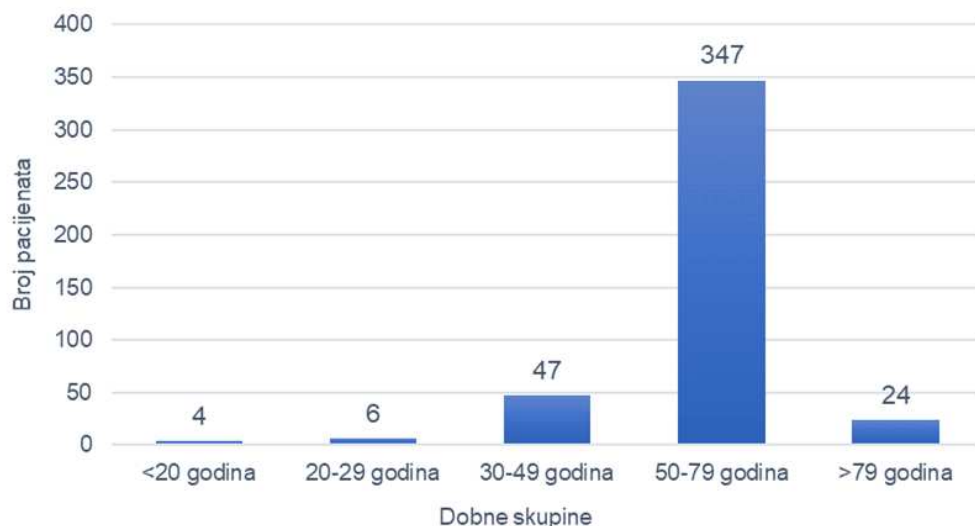
* χ^2 – test

Od ukupno 428 očiju, 158 (36,9%) činile su oči žena, a 270 (63,1%) oči muškaraca. Iako je tijekom svake godine broj oboljelih muškaraca bio veći nego broj oboljelih žena, ne postoji statistički značajna razlika između broja žena i muškaraca koji su oboljeli od regmatogene ablacije mrežnice tijekom svake od navedenih godina ($\chi^2=7,063$; $P=0,216$). Slika 4 prikazuje razdiobu oboljelih žena i muškaraca ukupno i po istraživanim godinama.



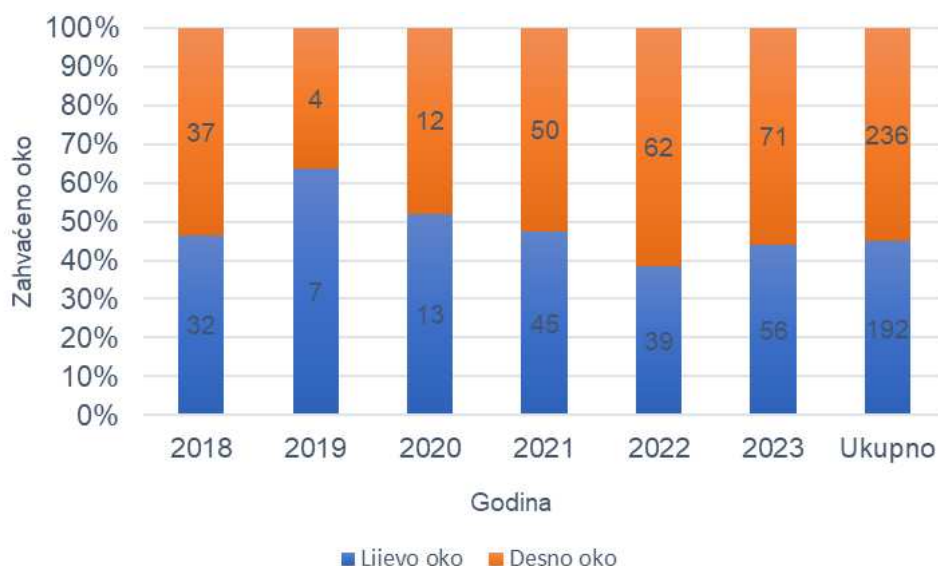
Slika 4. Prikaz razdiobe žena i muškaraca oboljelih od regmatogene ablacije mrežnice ukupno i po godinama u periodu od 1. siječnja 2018. godine do 1. siječnja 2024. godine u Klinici za očne bolesti KBC-a Split

Ispitivana skupina pacijenata podijeljena je u pet dobni skupina s obzirom na dob u trenutku hospitalizacije u Klinici za očne bolesti KBC-a Split: mlađi od 20 godina, od 20 do 29 godina, od 30 do 49 godina, od 50 do 79 godina i stariji od 79 godina. Najmlađi pacijent imao je 15 godina, a najstariji 88 godina. Najveći broj pacijenata, njih 347 (81,1%) pripadalo je dobnoj skupini od 50 do 79 godina života, a najmanji broj pacijenata, njih četvero (0,9%) pripadalo je dobnoj skupini pacijenata mlađih od 20 godina. Dobna skupina od 20 do 29 godina uključivala je šest (1,4%) pacijenata (Slika 5).



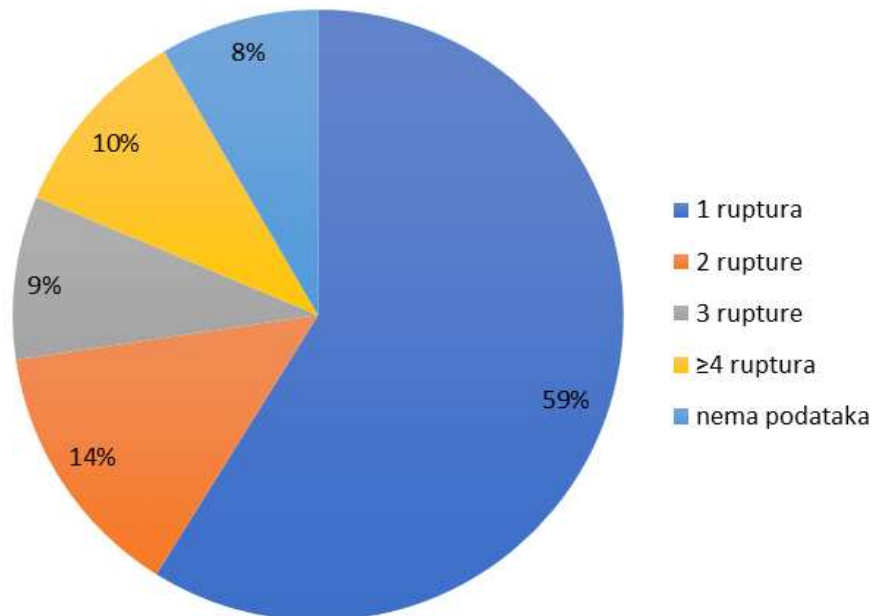
Slika 5. Prikaz razdiobe pacijenata prema dobnim skupinama kojima pripadaju u trenutku hospitalizacije u periodu od 1. siječnja 2018. godine do 1. siječnja 2024. godine u Klinici za očne bolesti KBC-a Split

U svim godinama, osim 2019. godine i 2020. godine, desno je oko bilo zahvaćeno češće nego lijevo. Kumulativno je češće bilo zahvaćeno desno oko (ukupno 236, odnosno 55,1% očiju) od lijevog (ukupno 192, odnosno 44,9% očiju), međutim nema statistički značajne razlike između zahvaćenosti desnog i lijevog oka tijekom pojedinih ispitivanih godina ($\chi^2=4,012$; $P=0,548$) (Slika 6).



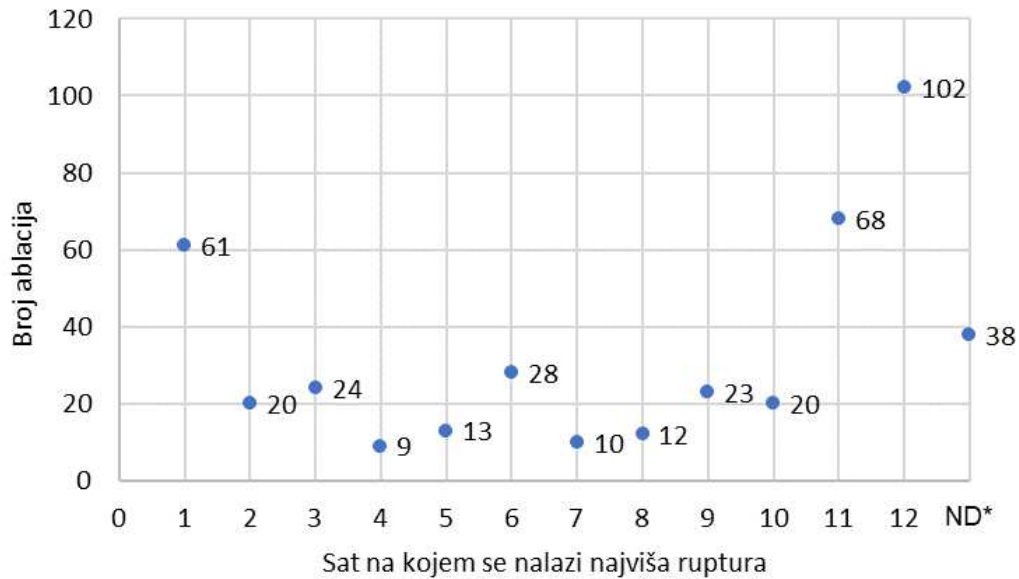
Slika 6. Prikaz zahvaćenosti lijevog i desnog oka regmatogenom ablacijom mrežnice ukupno i tijekom pojedinih godina u periodu od 1. siječnja 2018. godine do 1. siječnja 2024. godine u Klinici za očne bolesti KBC-a Split

Od 428 očiju uključenih u istraživanje, najveći je broj imao jednu rupturu mrežnice (252 oka, odnosno 59%). Nadalje, 59 očiju (14%) imalo je dvije rupture mrežnice, 37 očiju (9%) imalo je tri rupture, a 44 oka (10%) imala su četiri ili više ruptura. Za 36 očiju (8%) nije pronađen podatak o broju ruptura. Navedeni podatci prikazani su u obliku postotka na Slici 7.



Slika 7. Prikaz razdiobe regmatogenih ablacija mrežnice prema broju ruptura u pacijenata hospitaliziranih od 1. siječnja 2018. godine do 1. siječnja 2024. godine u Klinici za očne bolesti KBC-a Split

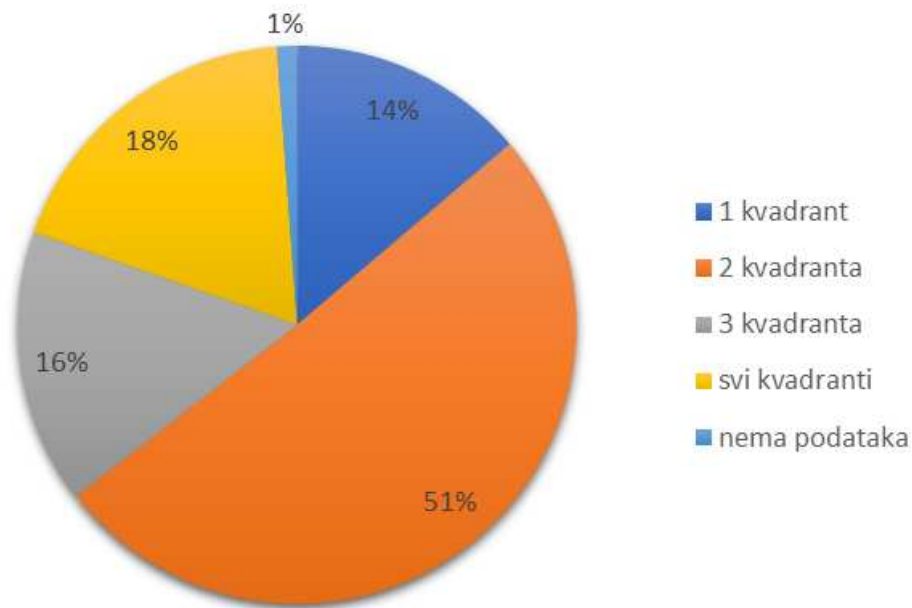
Pozicijski najviše rupture u najvećem broju nađene su na područjima mrežnice koja odgovaraju poziciji 12, 11 i 1 sat, odnosno u gornjim dijelovima mrežnice. Rupture su najrjeđe nađene na poziciji 4, 7, 8 i 5 sati. U 38 (9%) pacijenata podatak o poziciji najviše rupture nije zabilježen (Slika 8). Zbog relativno malog broja ruptura koje su zabilježene u područjima između punih brojeva sati (npr. 1,5 sati; 2,5 sati itd.), takve su rupture pridružene brojevima sati koje odgovaraju višim područjima mrežnice (npr. rupture u području 1,5 sati pridružene su broju ruptura u području 1 sata, a rupture u području 7,5 sati pridružene su broju ruptura u području 8 sati).



Slika 8. Prikaz broja regmatogenih ablacija mrežnica prema poziciji najviše rupture na brojčaniku sata u pacijenata hospitaliziranih od 1. siječnja 2018. godine do 1. siječnja 2024. godine u Klinici za očne bolesti KBC-a Split

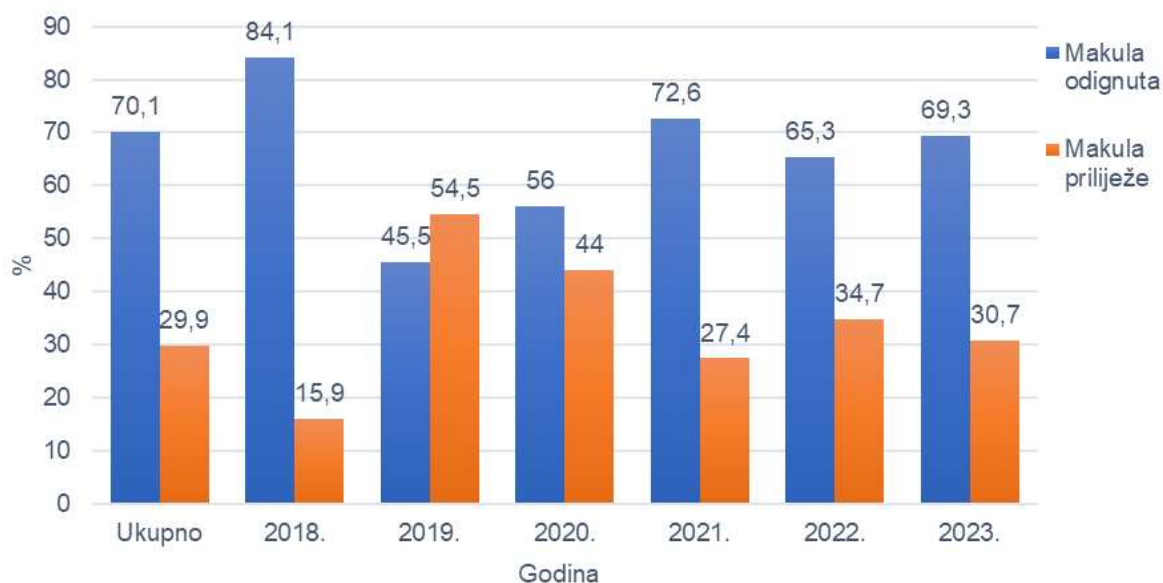
*ND – nije definirano

Veličina područja mrežnice koje je zahvaćeno regmatogenom ablacijom mrežnice izraženo je u broju sati. Potom su brojevi sati podijeljeni u kategorije na način da je obuhvaćanje do 3 sata jednako jednom kvadrantu, od 3,5 do 6 sati jednako dvama kvadrantima, od 6,5 do 9 sati jednako trima kvadrantima, a sve više od 9 sati smatra se zahvaćanjem svih kvadranta, odnosno smatra se da je mrežnica gotovo u cijelosti odignuta. Od ukupnog broja ispitanika najveći broj ima regmatogenu ablaciju mrežnice koja zahvaća dva kvadranta, odnosno gotovo polovicu površine mrežnice. 79 (18%) od ukupno 428 ispitanika ima zahvaćenu gotovo cijelu površinu mrežnice. Za 5 (1%) ispitanika nije bilo dostupnih podataka o broju sati koji su zahvaćeni regmatogenom ablacijom mrežnice (Slika 9).



Slika 9. Prikaz razdiobe regmatogenih ablacija mrežnice prema broju kvadranta koji su zahvaćeni ablacijom u pacijenata hospitaliziranih od 1. siječnja 2018. godine do 1. siječnja 2024. godine u Klinici za očne bolesti KBC-a Split

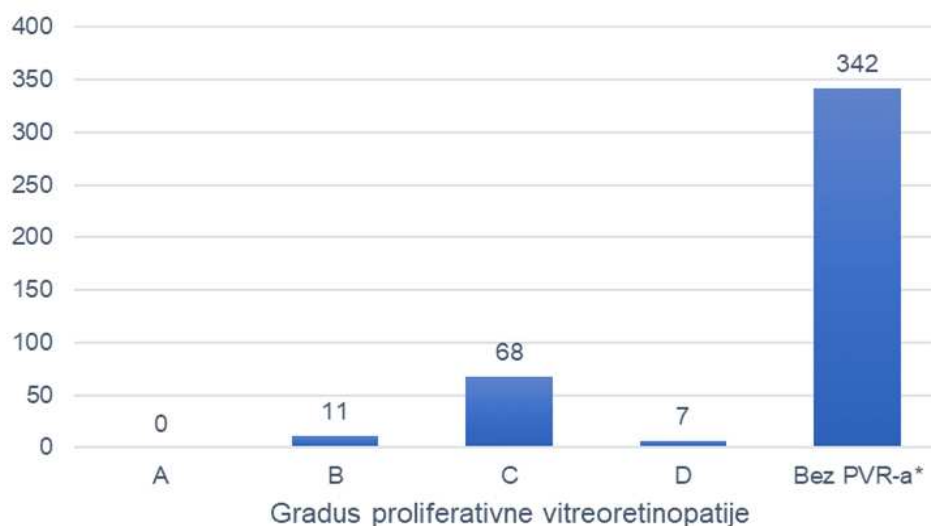
U 128 (29,9%) pacijenata makularno područje nije bilo zahvaćeno regmatogenom ablacijom mrežnice, odnosno makula je priliježala (*macula-on*), dok je u 300 (70,1%) pacijenata makularno područje bilo zahvaćeno regmatogenom ablacijom mrežnice, odnosno makula je bila odignuta (*macula-off*). Također, veći broj odignutih makula bio je zabilježen tijekom svake godine, osim 2019. godine kada je pet pacijenata (45,5%) imalo makulu koja je odignuta, a šest (54,4%) makulu koja priliježe. χ^2 testom dokazana je statistički značajna razlika u broju pacijenata s *macula-on* i *macula-off* regmatogenom ablacijom mrežnice tijekom istraživanih godina ($\chi^2=13,39$; $P=0,02$) (Slika 10).



Slika 10. Prikaz razdiobe regmatogenih ablacija mrežnice prema statusu makule ukupno i po godinama u pacijenata hospitaliziranih od 1. siječnja 2018. godine do 1. siječnja 2024. godine u Klinici za očne bolesti KBC-a Split

Promatrajući prikupljene podatke o vidnoj oštini očiju zahvaćenih regmatogenom ablacijom mrežnice izračunata je aritmetička sredina koja iznosi 1,45 dok aritmetička sredina vidne oštine kontralateralnih očiju iznosi 0,30. Također, izračunate su standardne devijacije koje iznose 0,92 i 0,57 respektivno.

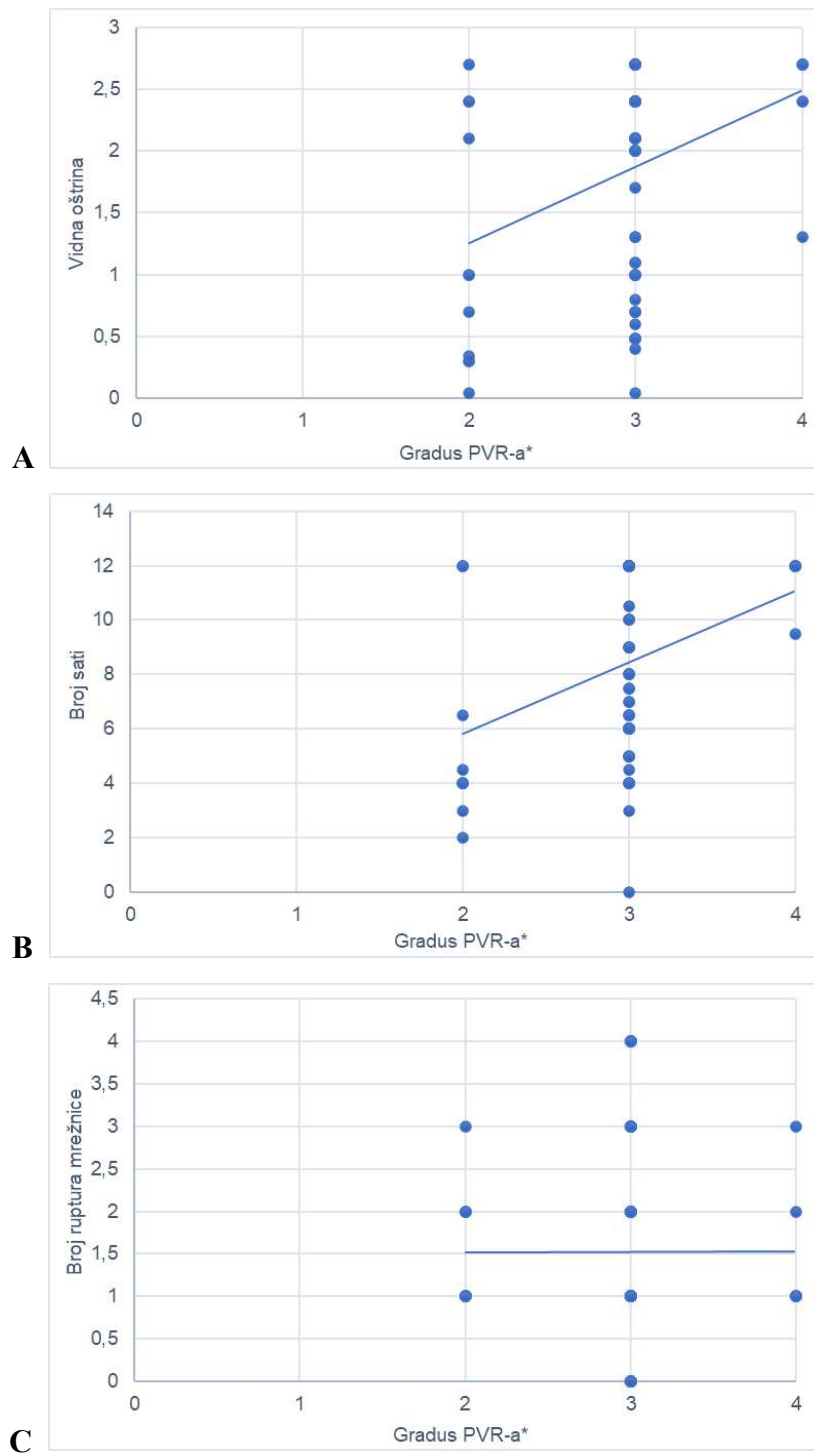
Razvijenu proliferativnu vitreoretinopatiju različitog gradusa imalo je 86 pacijenata (20,1%) ispitivane skupine. Najveći broj pacijenata s PVR-om, točnije njih 68 (79,1%), imalo je razvijen PVR gradusa C, a nije zabilježen niti jedan pacijent s PVR-om gradusa A. Ipak, najveći broj pacijenata, njih 342 (79,9%) nije uopće imalo razvijen PVR (Slika 11).



Slika 11. Prikaz razdiobe regmatogenih ablacija mrežnice prema gradusu proliferativne vitreoretinopatije u pacijenata hospitaliziranih od 1. siječnja 2018. godine do 1. siječnja 2024. godine u Klinici za očne bolesti KBC-a Split
*PVR – proliferativna vitreoretinopatija

Ispitanici su podijeljeni prema statusu makule na *macula-on* i *macula-off* skupinu te su ispitivani podatci o vidnoj oštini tih dviju skupina. Koristeći *t*-test pokazalo se da postoji statistički značajna razlika u vidnoj oštini između pacijenata s makulom koja priliježe i pacijenata s makulom koja je odignuta ($t = -17,14$; $P < 0,001$). Vidna oština značajno je gora u pacijenata kod kojih je makularno područje zahvaćeno regmatogenom ablacijom mrežnice. Zatim su uspoređivani podatci o broju ruptura mrežnice između dviju navedenih skupina pacijenata. *T*-test pokazao je da ne postoji statistički značajna razlika u broju ruptura između dviju spomenutih skupina pacijenata ($t = -0,322$; $P = 0,748$). Nadalje, gledajući iste dvije skupine pacijenata, ali u odnosu na podatke o poziciji najviše rupture, *t*-testom također je pokazano da među njima ne postoji statistički značajna razlika ($t = -1,040$; $P = 0,300$). Međutim, *t*-test pokazao je da postoji statistički značajna razlika između tih dviju skupina pacijenata u odnosu na broj sati zahvaćenih ablacijom ($t = -10,788$; $P < 0,001$). Isto tako, *t*-test pokazao je da postoji statistički značajna razlika s obzirom na PVR gradus ($t = -6,232$; $P < 0,001$).

Promatrajući podatke skupine pacijenata kod kojih je prisutan PVR (86 pacijenata, odnosno 20,1% ukupnog broja ispitanika), dobiveni rezultati ukazuju da postoji pozitivna korelacija PVR gradusa i vidne oštine (0,342), kao i pozitivna korelacija PVR gradusa i broja sati obuhvaćenih regmatogenom ablacijom mrežnice (0,361). Međutim, korelacija PVR gradusa i broja ruptura mrežnice jedva je prisutna (0,002) (Slika 12).



Slika 12. Prikaz korelacija u pacijenata koji imaju razvijen PVR, hospitaliziranih od 1. siječnja 2018. do 1. siječnja 2024. godine u Klinici za očne bolesti KBC-a Split: a) Pozitivna korelacija gradusa PVR-a i vidne oštrine zahvaćenog oka; b) Pozitivna korelacija gradusa PVR-a i broja sati koji su zahvaćeni regmatogenom ablacijom mrežnice; c) Slaba pozitivna korelacija gradusa PVR-a i broja ruptura mrežnice
*PVR – proliferativna vitreoretinopatija (1= gradus A, 2= gradus B, 3= gradus C, 4= gradus D)

Analizirajući podatke o izvršenim operacijama u ispitivanom periodu, promatrana je skupina od 423 od ukupno 428 ispitanika. Petero ispitanika nije bilo operirano u Klinici za očne bolesti KBC-a Split. Uspoređujući vrste operacija koje su korištene za zbrinjavanje regmatogene ablacije mrežnice, primijećeno je da je u najvećem broju slučajeva izabrana pars plana vitrektomija (306; 72,3%). Najmanje je korištena laserska fotokoagulacija (7; 1,7%) i konvencionalna operacija (22; 5,2%). Također, fakoemulzifikacija najčešće nije rađena u istom operacijskom aktu (Tablica 2).

Tablica 2. Razdioba učinjenih operacija regmatogenih ablacija mrežnice prema vrstama operacija i eventualno učinjenoj fakoemulzifikaciji u istome aktu u periodu od 1. siječnja 2018. godine do 1. siječnja 2024. godine u Klinici za očne bolesti KBC-a Split

	Vrsta izabrane operacije				Fakoemulzifikacija u istome aktu		Ukupno zahvata
	PPV*	PnR†	SB‡	LF§	Da	Ne	
Godina	Broj zahvata, N (%)						
2018.	55 (79,7)	8 (11,6)	6 (8,7)	0 (0)	18 (26,1)	51 (73,9)	69 (100)
2019.	3 (33,3)	4 (44,5)	1 (11,1)	1 (11,1)	1 (11,1)	8 (88,9)	9 (100)
2020.	3 (12,5)	15 (62,5)	5 (20,8)	1 (4,2)	1 (4,2)	23 (95,8)	24 (100)
2021.	71 (74,8)	16 (16,8)	6 (6,3)	2 (2,1)	34 (35,8)	61 (64,2)	95 (100)
2022.	78 (77,2)	17 (16,8)	3 (3)	3 (3)	38 (37,7)	63 (62,3)	101 (100)
2023.	96 (76,8)	28 (22,4)	1 (0,8)	0 (0)	47 (37,6)	78 (62,4)	125 (100)
Ukupno	306 (72,3)	88 (20,8)	22 (5,2)	7 (1,7)	139 (32,9)	284 (67,1)	423 (100)

Podatci su prikazani kao brojevi (postotci)

* PPV – pars plana vitrektomija

† PnR – pneumatska retinopeksija

‡ SB – konvencionalna operacija od engl. *scleral buckling*

§ LF – laserska fotokoagulacija

Zatim su uspoređivani izbor operacije i određene karakteristike regmatogene ablacije mrežnice: broj ruptura mrežnice, status makule i broj kvadranta zahvaćenih ablacijom. Laserska fotokoagulacija izuzeta je iz ovih usporedbi jer je napravljena u relativno malom broju slučajeva, jer nije jedna od triju glavnih operacija za zbrinjavanje regmatogene ablacije mrežnice pa je dobivena skupina od 416 pacijenata. Uspoređujući izbor operacije i broj ruptura mrežnice u skupini od 389 pacijenata (93,51% skupine) koji su imali dostupne podatke o broju ruptura mrežnice, najveći broj bio je podvrgnut PPV-u i imali su samo jednu rupturu mrežnice. χ^2 testom pokazano je da ne postoji statistički značajna povezanost između izbora vrste operacije i broja ruptura mrežnice ($\chi^2=11,097$; $P=0,085$) (Tablica 3).

Tablica 3. Razdioba regmatogenih ablacija mrežnica prema broju ruptura mrežnice i vrsti upotrijebljene operacije u pacijenata hospitaliziranih od 1. siječnja 2018. godine do 1. siječnja 2024. godine u Klinici za očne bolesti KBC-a Split

Vrsta operacije	Broj ruptura				Ukupno	P*
	1	2	3	≥4		
	Broj regmatogenih ablacija mrežnice, N (%)					
PPV [†]	163 (59,9)	43 (15,8)	27 (9,9)	39 (14,4)	272 (100)	
PnR [‡]	67 (76,1)	11 (12,5)	7 (8)	3 (3,4)	88 (100)	0,085
SB [§]	13 (59,1)	4 (18,2)	3 (13,6)	2 (9,1)	22 (100)	
Ukupno	243 (63,6)	58 (15,2)	37 (9,7)	44 (11,5)	382 (100)	

Podatci su prikazani kao brojevi (postotci)

* χ^2 test

[†] PPV – pars plana vitrektomija

[‡] PnR – pneumatska retinopeksija

[§] SB – konvencionalna operacija od engl. *scleral buckling*

Promatrajući odabir vrste operacijske tehnike u odnosu na status makule u pacijenata koji su imali dostupne podatke, njih 416 (100% skupine), dokazano je da postoji statistička značajnost utjecaja statusa makule na izbor operacije, s tim da je najviše provedenih PPV-ova među pacijentima s makulom koja je odignuta ($\chi^2=9,931$; $P=0,007$) (Tablica 4).

Tablica 4. Razdioba regmatogenih ablacija mrežnica prema statusu makule i vrsti upotrijebljene operacije u pacijenata hospitaliziranih od 1. siječnja 2018. godine do 1. siječnja 2024. godine u Klinici za očne bolesti KBC-a Split

Vrsta operacije	Status makule			P*
	Makula priliježe	Makula je odignuta	Ukupno	
	Broj regmatogenih ablacija mrežnice, N (%)			
PPV†	76 (24,8)	230 (75,2)	306 (100)	
PnR‡	37 (42)	51 (58)	88 (100)	0,007
SB§	6 (27,3)	16 (72,7)	22 (100)	
Ukupno	119 (28,6)	297 (71,4)	416 (100)	

Podatci su prikazani kao brojevi (postotci)

* χ^2 test

† PPV – pars plana vitrektomija

‡ PnR – pneumatska retinopeksija

§ SB – konvencionalna operacija od engl. *scleral buckling*

Posljednje je promatran izbor operacije u odnosu na broj kvadranta zahvaćenih regmatogenom ablacijom mrežnice u skupini od 411 pacijenata koji su imali dostupne sve potrebne podatke (98,8% skupine). Među trima glavnim operacijama za regmatogenu ablaciju mrežnice, u najvećem broju slučajeva odabran je PPV za sve ablacije koje zahvaćaju dva ili više kvadranta, dok je kod onih pacijenata u kojih je zahvaćen samo jedan kvadrant najviše korišten PnR. χ^2 testom dokazano je da postoji statistički značajna ovisnost izbora operacije o broju kvadranta koji su zahvaćeni ablacijom mrežnice ($\chi^2=63,896$; $P<0,001$) (Tablica 5).

Tablica 5. Razdioba regmatogenih ablacija mrežnica prema broju kvadranata zahvaćenih ablacijom i vrsti upotrijebljene operacije u pacijenata hospitaliziranih od 1. siječnja 2018. godine do 1. siječnja 2024. godine u Klinici za očne bolesti KBC-a Split

Vrsta operacije	Broj kvadranata				Ukupno	P*
	1	2	3	Svi kvadranti		
Broj regmatogenih ablacija mrežnice						
PPV [†]	19 (6,3)	154 (51)	53 (17,5)	76 (25,2)	302 (100)	
PnR [‡]	28 (32,2)	48 (55,2)	11 (12,6)	0 (0)	87 (100)	<0,001
SB [§]	4 (18,2)	13 (59,1)	4 (18,2)	1 (4,5)	22 (100)	
Ukupno	51 (12,4)	215 (52,4)	68 (16,5)	77 (18,7)	411 (100)	

Podatci su prikazani kao brojevi (postotci)

* χ^2 test

[†] PPV – pars plana vitrektomija

[‡] PnR – pneumatska retinopeksija

[§] SB – konvencionalna operacija od engl. *scleral buckling*

5. RASPRAVA

Retrospektivnim istraživanjem provedenim u Klinici za očne bolesti KBC-a Split obuhvaćeno je 428 slučajeva regmatogene ablacije mrežnice u periodu od 1. siječnja 2018. godine do 1. siječnja 2024. godine. Dojam je liječnika Klinike da je incidencija regmatogene ablacije mrežnice u porastu posljednjih godina te da je njihov broj najveći u ljetnim mjesecima, a glavni je cilj ovog istraživanja utvrditi je li to stvarnost ili tek privid.

Broj slučajeva i godišnja incidencija rasli su iz godine u godinu, izuzev 2019. i 2020. godine kada je broj regmatogenih ablacija mrežnice bio iznimno malen. Iako se radi o godinama u vremenu epidemije bolesti COVID-19 na području Republike Hrvatske, razlog malom broju ablacija prvenstveno se može pripisati manjim brojem hospitalizacija i izvršenih vitrektomija tijekom tih godina uslijed kvara vitrektoma. Pacijenti su stoga upućivani u druge bolnice, najviše one u Zagrebu. Kumulativna incidencija, gledajući 2018., 2021., 2022. i 2023. godinu, iznosila je 75,4 na 100 000 stanovnika Splitsko-dalmatinske i Šibensko-kninske županije*. Godišnja incidencija na 100 000 stanovnika iznosila je: 13,3 za 2018. godinu, 18,3 za 2021. godinu, 19,4 za 2022. godinu i 24,4 za 2023. godinu. Prosječna godišnja incidencija iznosila je 18,9 slučajeva na 100 000 stanovnika Splitsko-dalmatinske i Šibensko-kninske županije. Istraživanje Ivaniševića i sur. pokazuje značajno nižu prosječnu godišnju incidenciju od 5,4 na 100 000 stanovnika Splitsko-dalmatinske županije u ispitivanom periodu od 11 godina (od 1989. godine do 1999. godine). Uspoređujući rezultate Ivaniševićeve studije i naše studije koja je obuhvatila posljednjih šest godina, nameće se zaključak da je incidencija regmatogene ablacije mrežnice u porastu što je u skladu s dojmom liječnika Klinike za očne bolesti KBC-a Split. Na porast incidencije regmatogene ablacije mrežnice ukazuju i rezultati stranih studija. Naime, danska studija iz 2020. godine pokazala je da je učestalost regmatogene ablacije mrežnice u posljednjem desetljeću u Danskoj porasla za 50% (34). Međutim, bitno je naglasiti da podaci studije Ivaniševića i sur. isključuju pseudofakne oči i oči s traumatskom regmatogenom ablacijom mrežnice, a uključuju samo pacijente koji žive u Splitsko-dalmatinskoj županiji pa je moguće da je velik broj ablacija izostavljen iz razmatranja (33). Osim toga, 90-ih godina prošlog stoljeća ablacije su se u Splitu liječile isključivo konvencionalnom kirurgijom, a ne i PPV-om. Također, uzrok različitim incidencijama dvaju ispitivanih perioda ovih studija može se pripisati dužem životnom vijeku ljudi, odnosno starenju stanovništva.

* Napomena: budući da je uočen velik priljev pacijenata u Kliniku za očne bolesti KBC-a Split iz Šibensko-kninske županije, populacija na kojoj se računala incidencija uključivala je stanovnike Splitsko-dalmatinske, ali i Šibensko-kninske županije

Ovo je istraživanje dokazalo sezonalnost, odnosno periodičnost regmatogene ablacije mrežnice. Ablacije su se u najvećem broju pojavljivale u jesen (144; 33,7%), a potom ljeti (123; 28,7%) tijekom ispitivanog šestogodišnjeg perioda, a te su se razlike pokazale iznimno statistički značajnima. Iako je fluktuacija incidencije tijekom godišnjih doba moguća zbog turizma na ovome području, potrebno je naglasiti da je ispitanike ove studije činilo predominantno domaće stanovništvo. Osim toga, veća izloženost suncu i toplini te češće fizičke aktivnosti na otvorenome mogu biti uzrok većoj učestalosti regmatogene ablacije mrežnice u ljetnim, ali i jesenskim mjesecima jer na ovim prostorima sunčano i toplo vrijeme traje duže. Međutim, ovakve korelacije potrebno je potvrditi ili opovrgnuti daljnjim istraživanjima. Rezultati ovog istraživanja oprečni su rezultatima studije Ivaniševića i sur. koji su ispitali sezonsku incidenciju regmatogene ablacije mrežnice i korelaciju s prosječnim trajanjem insolacije tijekom pojedinih godišnjih doba u periodu od 12 godina (od 1988. godine do 1999. godine). Iako je i u tom istraživanju broj regmatogenih ablacija mrežnice bio nešto veći ljeti, dokazano je da nema statistički značajnih razlika u njenoj pojavnosti (57). Više je mogućih razloga ovakvoj različitosti rezultata. Jedan je od mogućih činjenica da se pars plana vitrektomija u Klinici za očne bolesti KBC-a Split počela intenzivnije raditi tek od 2013. godine te su od tada pacijenti češće hospitalizirani na njenom odjelu. Prije tog perioda ablacije mrežnice većinom su se liječile konvencionalnom operacijom u Klinici, a pacijenti kojima je indiciran PPV većinom su direktno iz općih oftalmoloških ambulanta upućivani u druge centre, ponajprije u Zagreb. Osim toga, vrijedno je naglasiti da je u studiji Ivaniševića i sur. vrijeme pojave prvog simptoma uzeto kao početak regmatogene ablacije mrežnice, a svi su ispitanici bez poznatog datuma nastupa simptoma, kao i oni s ablacijom koja traje duže vrijeme, isključeni iz istraživanja. Također, ispitanici te studije nisu uključivali pacijente s traumatskom regmatogenom ablacijom mrežnice, pseudofaknim očima i one koji žive izvan Splitsko-dalmatinske županije (57). Razlika u kriterijima uključenja i isključenja ispitanika između ova dva istraživanja moguć je uzrok različitim rezultatima.

Zastupljenost muškaraca u odnosu na žene u ovome istraživanju bila je veća za 26,2%. Međutim, dokazano je kako razlike u zahvaćenosti muškaraca i žena regmatogenom ablacijom mrežnice nisu statistički značajne.

Najveći broj ispitanika ovoga istraživanja pripadao je dobnoj skupini od 50 do 79 godina, njih 347 (81,1%). Pojedina istraživanja pokazala su dva vrha incidencije, prvi u dobi od 20 do 29 godina, a drugi od 50 do 79 godina (23,35,36). Takvi podatci ne poklapaju se s

rezultatima ovog istraživanja. Naime, skupina od 20 do 29 godina prema broju pacijenata bila je druga najniža od pet ispitivanih skupina, uz skupinu mlađih od 20 godina. Razlog mogu biti razlike u demografskim obilježjima pacijenata ispitivanih geografskih područja. Naime, istraživanje koje su proveli Li i sur. dokazalo je dva vrha incidencije u Pekingu: od 20 do 29 godina i od 60 do 69 godina (58). Slične rezultate imali su i Chen i sur. dokazavši također dva vrha incidencije te veću incidenciju regmatogene ablacije mrežnice u mlađih pacijenata (do 39 godina) u Tajvanu u odnosu na zapadne zemlje (36). Drugi vrh incidencije regmatogene ablacije mrežnice u tim studijama može se objasniti većom učestalošću kratkovidnosti u mladim Azijata jer je kratkovidnost jedan od glavnih rizičnih čimbenika za razvoj ablacije. U našoj su studiji dvojica ispitanika bili Hispanoamerikanci, a svi ostali predominantno domaći stanovnici.

Ovim je istraživanjem dokazano da je desno oko neznatno više bilo zahvaćeno od lijevog, odnosno da nema značajne razlike u zahvaćenosti lijevog i desnog oka. Uz to, najveći broj ispitanika u ovome istraživanju imao je regmatogenu ablaciju mrežnice s jednom rupturom i to najčešće u gornjim dijelovima mrežnice, a sama ablacija najčešće je zahvaćala dva kvadranta, odnosno polovicu površine mrežnice.

Nadalje, ovim je istraživanjem dokazana značajno veća učestalost regmatogene ablacije mrežnice s makulom koja je odignuta nego s makulom koja priliježe. Naime, više od polovice ispitanika, točnije 70,1% (300 ispitanika) imalo je odignutu makulu. Većina pacijenata zatraži liječničku pomoć prekasno, odnosno tek kada nastupi ispad vida ili potpuna sljepoća, a tada je makularno područje već zahvaćeno ablacijom. Prekasno prepoznavanje ili olako shvaćanje ozbiljnosti prvih simptoma ablacije može biti uzrok većem broju zabilježenih slučajeva regmatogene ablacije mrežnice s makulom koja je odignuta nego s makulom koja priliježe. Rano liječenje regmatogene ablacije mrežnice, posebno one kod koje makula još uvijek priliježe, nužno je kako bi uspjeh operacije bio što bolji, a vidna se oštrina vratila na onu vrijednost kakva je bila prije nastupa ablacije. Stoga je potrebno redovito educirati i senzibilizirati stanovništvo o ovom problemu kako bi se povećao broj ljudi s priliježućom makulom, a time poboljšali rezultati liječenja, što bi značajno smanjilo i društvene troškove povezane s ablacijom mrežnice.

Ovo je istraživanje dokazalo da je predoperativna vidna oštrina značajno gora u pacijenata kod kojih je makula odignuta što je u skladu s činjenicom da je makula mjesto najjasnijeg vida te da, ukoliko je to područje zahvaćeno ablacijom, nastupa oštećenje vida.

Nadalje, u ovom istraživanju analizirane su razlike u najznačajnijim karakteristikama regmatogene ablacije mrežnice te je dokazano da ne postoji značajna razlika u broju ruptura ili poziciji najviše rupture s obzirom na status makule. Međutim, dokazano je da je broj sati zahvaćenih ablacijom i gradus PVR-a veći kada je makula odignuta. Takvi rezultati mogli bi se objasniti time da se većina pacijenata javlja liječniku prekasno, kada je makula već odignuta, što znači da je proteklo dovoljno vremena da se ablacija proširi na šire područje mrežnice, a PVR više progredira.

Većina pacijenata, njih 342 (79,9%) nije imalo razvijenu proliferativnu vitreoretinopatiju uz regmatogenu ablaciju mrežnice. Od pacijenata koji su imali razvijen PVR, najveći broj njih imao je PVR najtežeg gradusa C (68; 79,1%). Nije zabilježen niti jedan pacijent s PVR-om najblažeg gradusa A. Razlog tome može biti suptilnost promjena koje karakteriziraju gradus A te njihovo teško uočavanje prilikom oftalmološkog pregleda. K tome, ovim istraživanjem dokazana je korelacija PVR gradusa i vidne oštine kao i korelacija PVR gradusa i broja sati koje obuhvaća ablacija. Pokazalo se da je vidna oština gora, a broj sati veći što je proliferativna vitreoretinopatija teža. Ovo se također može objasniti prekasnim javljanjem liječniku i posljedično dovoljnim vremenom proteklom za napredovanje opsega ablacije.

U Klinici za očne bolesti KBC-a Split, od triju glavnih vrsta operacija (pars plana vitrektomija, pneumatska retinopeksija i konvencionalna operacija), kao izbor operacije najčešće je odabrana pars plana vitrektomija, a najrjeđe konvencionalna operacija. U ovoj je studiji nađeno da izbor operacije ovisi o statusu makule i broju kvadranta koji su zahvaćeni regmatogenom ablacijom mrežnice, a ne ovisi o broju ruptura mrežnice.

Incidencija i sezonalnost regmatogene ablacije mrežnice tema je s relativno velikim brojem publikacija na svjetskoj razini, ali ju je vrlo teško istražiti. Ovo istraživanje pruža uvid o incidenciji i sezonskoj periodičnosti regmatogene ablacije mrežnice na ovim prostorima. Nedostatak je ove studije njena retrospektivnost, a ograničenja su nedostupnost povijesti bolesti svih pacijenata i nepotpunost podataka pojedinih pacijenata. Prednost je ovoga istraživanja relativno velik ispitivan period i velik broj uključenih slučajeva. Osim toga, korisnici usluga KBC-a Split i Klinike za očne bolesti pripadaju relativno izoliranom području s ujednačenim demografskim obilježjima stanovništva u odnosu na korisnike usluga svjetskih centara iz drugih studija. Bitno je imati na umu da priljev turista tijekom ljeta te priljev stanovnika okolnih

područja i stanovnika Republike Bosne i Hercegovine mogu utjecati na dobivene podatke, naglašavajući pri tom da značajnu većinu ispitanika ipak čini domaće stanovništvo.

6. ZAKLJUČCI

1. Incidencija regmatogene ablacije mrežnice raste iz godine u godinu, a prosječna godišnja incidencija iznosi 18,9 na 100 000 stanovnika Splitsko-dalmatinske i Šibensko-kninske županije.
2. Postoji periodičnost regmatogene ablacije mrežnice tijekom godine, s najvećom učestalošću pojavljivanja tijekom jeseni, a potom ljeta.
3. Broj hospitaliziranih pacijenata s regmatogenom ablacijom mrežnice u Klinici za očne bolesti KBC-a Split bio je manji tijekom 2019. i 2020. godine.
4. Ne postoji značajna razlika u učestalosti regmatogene ablacije mrežnice između žena i muškaraca.
5. Regmatogena ablacija mrežnice s odignutom makulom češća je za 40,2% u odnosu na regmatogenu ablaciju mrežnice s makulom koja priliježe.
6. Predoperativna vidna oštrina gora je kod pacijenata s regmatogenom ablacijom mrežnice koja zahvaća makularno područje.
7. Vidna je oštrina gora, a ekstenzivnost ablacije veća što je proliferativna vitreoretinopatija teža.
8. Najveći udio pacijenata oboljelih od regmatogene ablacije mrežnice pripada dobnoj skupini od 50 do 79 godina (81,1%).
9. Nema značajne razlike u zahvaćenosti desnog i lijevog oka regmatogenom ablacijom mrežnice.
10. Ekstenzivnost ablacije i gradus PVR-a veći su u pacijenata s regmatogenom ablacijom mrežnice s odignutom makulom.
11. Većina pacijenata (79,9%) nema razvijenu proliferativnu vitreoretinopatiju uz regmatogenu ablaciju mrežnice.
12. Ukoliko je proliferativna vitreoretinopatija bila razvijena, najveći udio pacijenata imao je PVR gradusa C (79,1%).
13. Što je proliferativna vitreoretinopatija teža, to je vidna oštrina gora, a ekstenzivnost ablacije veća.
14. Izbor operacije ovisi o statusu makule i ekstenzivnosti ablacije.
15. Najčešće izabrana operacija bila je pars plana vitrektomija, a najrjeđe konvencionalna operacija.

7. POPIS CITIRANE LITERATURE

1. Krmpotić-Nemanić J, Marušić A. Anatomija čovjeka. 2. izdanje. Zagreb: Medicinska naklada; 2004. str. 530-40.
2. Ivanišević M. Oftalmologija: udžbenik za studente medicine. Split: Sveučilište u Splitu Medicinski fakultet; 2015. str. 15-20.
3. Judaš M, Kostović I. Temelji neuroznanosti. [Internet]. Zagreb: MD; 1997, [pristupljeno 25.05.2024.] Dostupno na: <https://urn.nsk.hr/urn:nbn:hr:105:136919>
4. Kuhn F, Aylward B. Rhegmatogenous retinal detachment: a reappraisal of its pathophysiology and treatment. *Ophthalmic Res.* 2014;51:15-31.
5. Ivanišević M. Oftalmologija : udžbenik za studente medicine. Split: Sveučilište u Splitu Medicinski fakultet; 2015. str. 117-30.
6. Sadler TW. Langmanova medicinska embriologija. 10. izdanje. Zagreb: Školska knjiga; 2008. str. 327-28.
7. Mescher AL. Junqueira osnove histologije: udžbenik i atlas. Prijevod 16. izdanja. Ćurlin M, Mitrečić D, urednici. Zagreb: Naklada Slap; 2023. str. 490-505.
8. Webvision: The Organization of the Retina and Visual System [Internet]. Salt Lake City (UT): University of Utah Health Sciences Center; 1995. The retinal pigment epithelium [citirano 22. svibnja 2024]. Dostupno na: <https://www.ncbi.nlm.nih.gov/books/NBK54392/>
9. Tsai J, Denniston A, Murray P, Huang J, Tamir Aldad. *Oxford American Handbook of Ophthalmology.* New York: Oxford University Press; 2011. str. 373-468.
10. Ivanišević M. Oftalmologija: udžbenik za studente medicine. Split: Sveučilište u Splitu Medicinski fakultet; 2015. str. 153-73.
11. Feltgen N, Walter P. Rhegmatogenous retinal detachment--an ophthalmologic emergency. *Dtsch Arztebl Int.* 2014;111:12-22.
12. Steel D. Retinal detachment. *BMJ Clin Evid.* 2014;2014:0710.
13. Ghazi NG, Green WR. Pathology and pathogenesis of retinal detachment. *Eye.* 2002;16:411-21.
14. Sørensen NB. Subretinal surgery: functional and histological consequences of entry into the subretinal space. *Acta Ophthalmol.* 2019;97:1-23.
15. Amer R, Nalcı H, Yalçındağ N. Exudative retinal detachment. *Surv Ophthalmol.* 2017;62:723-69.
16. Sodhi A, Leung LS, Do DV, Gower EW, Schein OD, Handa JT. Recent trends in the management of rhegmatogenous retinal detachment. *Surv Ophthalmol.* 2008;53:50-67.

17. Sena DF, Kilian R, Liu SH, Rizzo S, Virgili G. Pneumatic retinopexy versus scleral buckle for repairing simple rhegmatogenous retinal detachments. *Cochrane Database Syst Rev.* 2021;11:CD008350.
18. StatPearls [Internet]. Treasure Island (FL): StatPearls Publishing; 2024. Retinal detachment [citirano 25. svibnja 2024]. Dostupno na: <https://www.ncbi.nlm.nih.gov/books/NBK551502/>
19. Salmon J. Kanski's Clinical Ophthalmology: a systematic approach. 9. izdanje. S.L.: Elsevier Health Sciences; 2020. str. 653-89.
20. Brinton DA, Wilkinson CP. Retinal detachment: principles and practice. 3. izdanje. New York: Oxford University Press; 2009. str. 9-39.
21. Cruz-Iñigo YJ, Acabá LA, Berrocal MH. Surgical management of retinal diseases: proliferative diabetic retinopathy and traction retinal detachment. *Dev Ophthalmol.* 2014;54:196-203.
22. Gariano RF, Kim CH. Evaluation and management of suspected retinal detachment. *Am Fam Physician.* 2004;69:1691-8.
23. Bechrakis NE, Dimmer A. Rhegmatogene Netzhautablösung : Epidemiologie und Risikofaktoren. *Ophthalmologe.* 2018;115:163-78.
24. Fincham GS, James S, Spickett C, Hollingshead M, Thrasivoulou C, Poulson AV i sur. Posterior vitreous detachment and the posterior hyaloid membrane. *Ophthalmology.* 2018;125:227-36.
25. Sebag J. Age-related changes in human vitreous structure. *Graefes Arch Clin Exp Ophthalmol.* 1987;225:89-93.
26. Flaxel CJ, Adelman RA, Bailey ST, Fawzi A, Lim JJ, Vemulakonda GA i sur. Posterior vitreous detachment, retinal breaks, and lattice degeneration preferred practice pattern. *Ophthalmology.* 2020;127:146-81.
27. D'Amico DJ. Clinical practice. Primary retinal detachment. *N Engl J Med.* 2008;359:2346-54.
28. American Academy of Ophthalmology. Eye Wiki [Internet]. Ora serrata [citirano 22. svibnja 2024.]. Dostupno na: https://eyewiki.aao.org/Ora_Serrata
29. Webvision: The Organization of the Retina and Visual System [Internet]. Salt Lake City (UT): University of Utah Health Sciences Center; 1995. Facts and figures concerning the human retina [citirano 25. svibnja 2024]. Dostupno na: <https://www.ncbi.nlm.nih.gov/books/NBK11556/>
30. Shunmugam M, Ang GS, Lois N. Giant retinal tears. *Surv Ophthalmol.* 2014;59:192-216.

31. Li JQ, Welchowski T, Schmid M, Holz FG, Finger RP. Incidence of rhegmatogenous retinal detachment in Europe - a systematic review and meta-analysis. *Ophthalmologica*. 2019;242:81-6.
32. Ge JY, Teo ZL, Chee ML, Tham YC, Rim TH, Cheng CY i sur. International incidence and temporal trends for rhegmatogenous retinal detachment: A systematic review and meta-analysis. *Surv Ophthalmol*. 2024;69:330-6.
33. Ivanišević M, Bojić L, Eterović D. Epidemiological study of nontraumatic phakic rhegmatogenous retinal detachment. *Ophthalmic Res*. 2000;32:237-9.
34. Nielsen BR, Alberti M, Bjerrum SS, la Cour M. The incidence of rhegmatogenous retinal detachment is increasing. *Acta Ophthalmol*. 2020;98:603-6.
35. Schick T, Heimann H, Schaub F. Netzhautablösung – Teil 1. *Klin Monbl Augenheilkd*. 2020;237:1479-91.
36. Chen SN, Lian IeB, Wei YJ. Epidemiology and clinical characteristics of rhegmatogenous retinal detachment in Taiwan. *Br J Ophthalmol*. 2016;100:1216-20.
37. Mitry D, Charteris DG, Fleck BW, Campbell H, Singh J. The epidemiology of rhegmatogenous retinal detachment: geographical variation and clinical associations. *Br J Ophthalmol*. 2010;94:678-84.
38. Kwon OW, Song JH, Roh MI. Retinal detachment and proliferative vitreoretinopathy. *Dev Ophthalmol*. 2016;55:154-62.
39. Kwok JM, Yu CW, Christakis PG. Retinal detachment. *CMAJ*. 2020;192:E312.
40. Van de Put MAJ, Hooymans JMM, Los LI; Dutch Rhegmatogenous Retinal Detachment Study Group. The incidence of rhegmatogenous retinal detachment in The Netherlands. *Ophthalmology*. 2018;125:1127.
41. Kim J, Ryu SY, Hong JH, Chung EJ. Incidence and risk factors for retinal detachment after cataract surgery in Korea: a nationwide population-based study from 2011 to 2015. *Graefes Arch Clin Exp Ophthalmol*. 2019;257:2193-202.
42. Brinton DA, Wilkinson CP. Retinal detachment: principles and practice. 3. izdanje. New York: Oxford University Press; 2009. str. 75-95.
43. Ivanisević M. The natural history of untreated rhegmatogenous retinal detachment. *Ophthalmologica*. 1997;211:90-2.
44. American Academy of Ophthalmology. EyeNet Magazine [Internet]. Rhegmatogenous retinal detachment: features, part 1 [citirano 22. svibnja 2024.]. Dostupno na: https://www.aaopt.org/eyenet/article/rhegmatogenous-retinal-detachment-features-part-1#disqus_thread

45. MedScape. eMedicine [Internet] Rhegmatogenous retinal detachment (RRD) clinical presentation [citirano 22. svibnja 2024.]. Dostupno na: <https://emedicine.medscape.com/article/1224737-overview>
46. Sultan ZN, Agorogiannis EI, Iannetta D, Steel D, Sandinha T. Rhegmatogenous retinal detachment: a review of current practice in diagnosis and management. *BMJ Open Ophthalmol.* 2021;6:e000474corr1.
47. Medscape. eMedicine [Internet] Rhegmatogenous retinal detachment (RRD) treatment & management: approach considerations, medical care, surgical care [citirano 22. svibnja 2024.]. Dostupno na: <https://emedicine.medscape.com/article/1224737-treatment#d7>
48. Borjan I, Pleština-Borjan I, Hertzberg SNW, Siničić A, Znaor L, Petrovski BÉvi sur. Outcome of different surgical repair techniques for rhegmatogenous retinal detachment-a health economic analysis in the Split-Dalmatia County, Croatia. *Healthcare.* 2024;12:648.
49. Kreissig I. Primary retinal detachment: A review of the development of techniques for repair in the past 80 years. *Taiwan J Ophthalmol.* 2016;6:161-9.
50. Znaor L, Medic A, Binder S, Vucinovic A, Marin Lovric J, Puljak L. Pars plana vitrectomy versus scleral buckling for repairing simple rhegmatogenous retinal detachments. *Cochrane Database Syst Rev.* 2019;3:CD009562.
51. Brinton DA, Wilkinson CP. *Retinal detachment: principles and practice.* 3. izdanje. New York: Oxford University Press; 2009. str. 149-228.
52. Hillier RJ, Felfeli T, Berger AR, Wong DT, Altomare F, Dai D i sur. The pneumatic retinopexy versus vitrectomy for the management of primary rhegmatogenous retinal detachment outcomes randomized trial (PIVOT). *Ophthalmology.* 2019;126:531-9.
53. Goldman DR, Shah CP, Heier JS. Expanded criteria for pneumatic retinopexy and potential cost savings. *Ophthalmology.* 2014;121:318-26.
54. Jung JJ, Cheng J, Pan JY, Brinton DA, Hoang QV. Anatomic, visual, and financial outcomes for traditional and nontraditional primary pneumatic retinopexy for retinal detachment. *Am J Ophthalmol.* 2019;200:187-200.
55. Državni hidrometeorološki zavod [Internet]. Zagreb: DHMZ; 2021. PiO: Koja je razlika između astronomskih i klimatoloških godišnjih doba? [citirano 28. lipnja 2024]. Dostupno na: https://meteo.hr/o_nama.php?section=naslovnica¶m=pio
56. Hilton G., Chairman R.M., Michels R., Okun E., Schepens C., Schwartz A. The classification of retinal detachment with proliferative vitreoretinopathy. *Ophthalmology.* 1983;90:121-25.

57. Ivanišević M, Erceg M, Eterović D. Rhegmatogenous retinal detachment and seasonal variations. *Acta Med Croatica*. 2002;56:49-51.
58. Li X. Beijing Rhegmatogenous Retinal Detachment Study Group. Incidence and epidemiological characteristics of rhegmatogenous retinal detachment in Beijing, China. *Ophthalmology*. 2003;110:2413-7.

8. SAŽETAK

Ciljevi: Liječnici Klinike za očne bolesti KBC-a Split primijetili su porast regmatogene ablacije mrežnice, osobito ljeti. Glavni je cilj istražiti učestalost i eventualnu periodičnost ovoga stanja tijekom godine kako bi se utvrdilo je li porast stvaran ili prividan.

Ispitanici i metode: Analizirani su podatci 421 pacijenta, odnosno 428 očiju liječenih od regmatogene ablacije mrežnice u Klinici za očne bolesti KBC-a Split od 1. siječnja 2018. do 1. siječnja 2024. godine. Uključeni su pacijenti s traumatskom i netraumatskom regmatogenom ablacijom mrežnice, a oni s drugim vrstama ablacija i reablacijom isključeni su iz istraživanja. Uvidom u medicinsku dokumentaciju dobiveni su podatci o demografskim obilježjima ispitanika i kliničkim obilježjima ablacija. Izračunata je kumulativna i prosječna godišnja incidencija na 100 000 stanovnika Splitsko-dalmatinske i Šibensko-kninske županije kao i broj slučajeva po klimatološkim godišnjim dobima.

Rezultati: Incidencija je rasla iz godine u godinu, osim 2019. i 2020. godine. Prosječna godišnja incidencija na 100 000 stanovnika iznosi 18,9 (95%CI: 18,5-19,2). Dokazana je statistički značajna razlika u broju regmatogenih ablacija mrežnice tijekom godišnjih doba, a najviše ih je bilo tijekom jeseni i ljeta. Više je bilo oboljelih muškaraca nego žena te je desno oko bilo zahvaćenije nego lijevo, ali te razlike nisu bile statistički značajne. Najveći broj pacijenata pripadao je dobnoj skupini 50 – 79 godina. Najveći broj pacijenata imao je jednu rupturu u gornjim dijelovima mrežnice, ablacija je većinom zahvaćala polovicu površine mrežnice, a makula je većinom bila odignuta. Vidna oštrina bila je značajno gora u pacijenata s makularnim zahvaćanjem.

Zaključci: Incidencija regmatogene ablacije mrežnice je u porastu i dokazana je periodičnost s najučestalijim pojavljivanjem u jesen i ljeto. Manji je broj ablacija bio zabilježen tijekom COVID-19 pandemije zbog kvara vitrektoma. Regmatogena ablacija mrežnice s odignutom makulom češća je od one s makulom koja priliježe. Ekstenzivnost ablacije i gradus PVR-a veći su u pacijenata s odignutom makulom.

9. SUMMARY

Diploma thesis title: Periodicity of rhegmatogenous retinal detachment during the year in Split-Dalmatia County

Objectives: Doctors at the Ophthalmology Department, University Hospital of Split noticed an increase in rhegmatogenous retinal detachment incidence, especially in summer. The main goal is to investigate the frequency and possible periodicity of this condition during the year in order to determine whether the increase is real or just apparent.

Subjects and methods: The data of 421 patients, i.e. 428 eyes treated for rhegmatogenous retinal detachment at the Ophthalmology Department, University Hospital of Split from the 1st January 2018 to 1st January 2024, were analysed. Patients with both traumatic and non-traumatic RRD were included, while those with other types of retinal detachments and those with redetachments were excluded from the study. By inspecting the medical documentation, Data on the demographic characteristics of the subjects and the clinical characteristics of RRDs were obtained by searching through medical documentation. Both cumulative incidence and average annual incidence per 100,000 inhabitants of the Split-Dalmatia and Šibenik-Knin Counties were calculated, as well as the number of cases per season.

Results: The incidence was increasing from year to year, except for 2019 and 2020. The average annual incidence per 100,000 inhabitants is 18.9 (95%CI: 18.5-19.2). A statistically significant difference in the number of RRDs during the seasons was proven, with the highest number in autumn and summer. Men were more affected than women and the right eye was affected more than the left, but these differences were proven as statistically insignificant. The largest number of patients belonged to the age group of 50 to 79 years. The majority of patients had only one rupture in the upper parts of the retina, the detachment mostly affected half of the surface of the retina, and macula was mostly lifted. Visual acuity was significantly worse in patients with macular involvement.

Conclusion: The incidence of RRD is increasing and its periodicity is proven with the most frequent occurrence in autumn and summer. A smaller number of RRDs was recorded during the COVID-19 pandemic, but due to vitrectomy failure. RRD with raised macula is more common than RRD with still attached macula. The extent of detachment is bigger and the PVR grade is higher in patients with raised macula.