

# Sigurnost i učinkovitost triklosanom obloženog PDS konca u odnosu na neobloženi PDS u prevenciji kirurških infekcija u djece operirane zbog hipospadije: 10-godišnje iskustvo jednog centra s 550 hipospadija

---

Stričević, Lana

Master's thesis / Diplomski rad

2024

Degree Grantor / Ustanova koja je dodijelila akademski / stručni stupanj: **University of Split, School of Medicine / Sveučilište u Splitu, Medicinski fakultet**

Permanent link / Trajna poveznica: <https://urn.nsk.hr/urn:nbn:hr:171:181351>

Rights / Prava: [In copyright](#) / [Zaštićeno autorskim pravom.](#)

Download date / Datum preuzimanja: **2024-11-26**



Repository / Repozitorij:

[MEFST Repository](#)



**SVEUČILIŠTE U SPLITU**  
**MEDICINSKI FAKULTET**

**Lana Stričević**

**SIGURNOST I UČINKOVITOST TRIKLOSANOM OBLOŽENOG PDS KONCA U  
ODNOSU NA NEOBLOŽENI PDS U PREVENCIJI KIRURŠKIH INFEKCIJA U  
DJECE OPERIRANE ZBOG HIPOSPADIJE: 10-GODIŠNJE ISKUSTVO JEDNOG  
CENTRA S 550 HIPOSPADIJA**

**Diplomski rad**

**Akadska godina:**

**2023./2024.**

**Mentor:**

**Izv. prof. dr. sc. Zenon Pogorelić, dr. med.**

**Split, srpanj 2024.**

## SADRŽAJ

1. UVOD .....	1
1.1. Muški spolni sustav.....	2
1.1.1. Anatomija penisa .....	2
1.1.2. Anatomija mokraćne cijevi .....	3
1.1.3. Embriologija penisa i mokraćne cijevi .....	5
1.1.4. Histologija penisa i mokraćne cijevi.....	5
1.2. Hipospadija .....	6
1.2.1. Epidemiologija.....	6
1.2.2. Klinička slika .....	6
1.2.3. Dijagnoza.....	8
1.2.4. Liječenje .....	9
1.2.5. Kirurški konci .....	13
1.2.6. Komplikacije liječenja .....	14
2. CILJ ISTRAŽIVANJA .....	16
3. ISPITANICI I METODE.....	18
3.1. Ispitanici.....	19
3.2. Mjesto studije.....	20
3.3. Metode prikupljanja i obrade podataka .....	20
3.4. Etička načela .....	20
3.5. Mjere ishoda studije .....	20
3.6. Opis istraživanja.....	20
3.7. Kirurške tehnike.....	21
3.8. Poslijeoperacijsko praćenje.....	21
3.9. Statistička obrada podataka.....	21
4. REZULTATI .....	22
4.1. Prijeoperacijske karakteristike bolesnika .....	23
4.2. Analiza ishoda studije .....	24
5. RASPRAVA.....	28
6. ZAKLJUČCI .....	32
7. LITERATURA .....	34
8. SAŽETAK.....	41
9. SUMMARY.....	43
10. ŽIVOTOPIS .....	45
11. PRILOZI.....	47

*Želim se zahvaliti mentoru, izv. prof. dr. sc. Zenonu Pogoreliću, na dobroj volji, strpljenju, uloženom vremenu i stručnom vođenju pri izradi ovog diplomskog rada.*

*Hvala mojim prijateljima i mom Tomi, što su mi olakšali studentske dane i ispunili ih smijehom, što su uvijek bili uz mene i dijelili sa mnom sve nezaboravne trenutke.*

*Na kraju, veliko hvala mojoj obitelji na bezuvjetnoj ljubavi i podršci pruženoj tijekom studiranja, a posebno hvala mom tati na svemu što mi je omogućio i na svakom izrečenom „sretno“ tijekom ovih godina.*

## POPIS KRATICA

AMH – Anti-Müllerov hormon (engl. *Anti-Müllerian hormone*)

CHARGE – Sindrom koloboma, srčane mane, atrezija hoana, zaostatak u razvoju, genitourinarne anomalije, anomalije uha (engl. *Coloboma, Heart defects, Atresia of the nasal choanae, Restricted growth or development, Genitourinary anomalies, Ear anomalies*)

DSD – Poremećaj spolnog razvoja (engl. *Disorder of sex development*)

GAP – engl. *Glans approximation plasty*

IQR – Interkvartilni raspon (engl. *Interquartile range*)

KBC – Klinički Bolnički Centar

MAGPI – engl. *The meatal advancement and glanuloplasty*

MEMO – engl. *Meatal mobilization*

MIP – Megameatus s intaktnim prepucijem

PDS – Polidioksanon

RCT – Randomizirani klinički pokus (engl. *Randomized clinical trial*)

SRY – Spol-determinirajući gen na Y kromosomu (engl. *Sex-determining region on Y*)

SSI – Kirurška infekcija (engl. *Surgical site infections*)

TIP – engl. *The tubularized incised plate*

WAGR – Sindrom Wilmsov tumor, aniridija, genitourinarne anomalije, mentalna retardacija (engl. *Wilms' tumour, aniridia, genitourinary anomalies, mental retardation*)

## **1. UVOD**

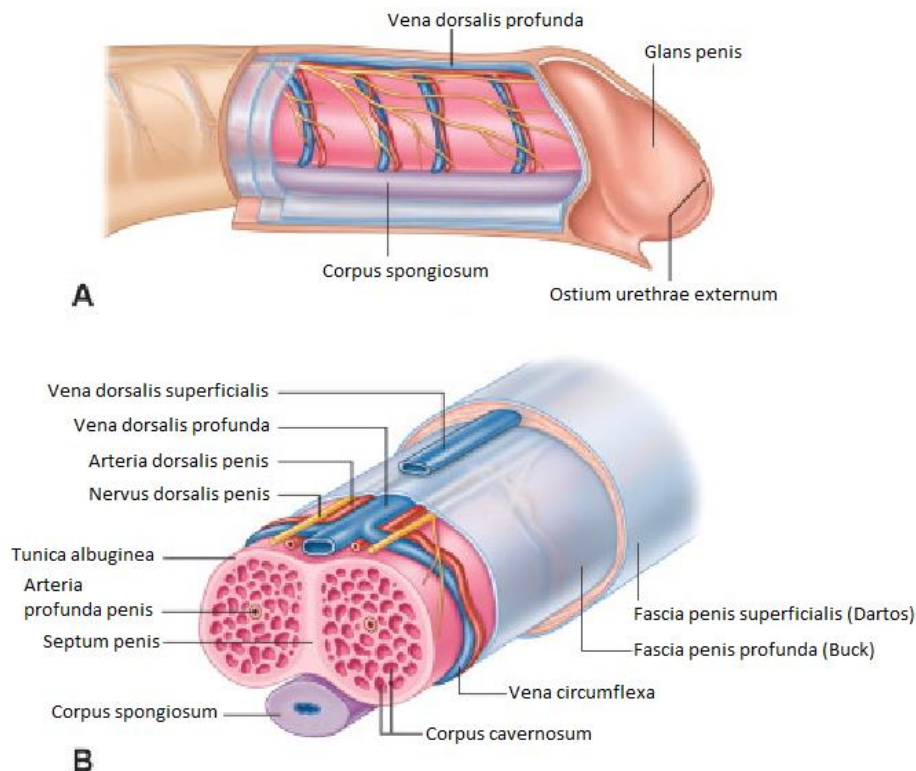
## 1.1. Muški spolni sustav

### 1.1.1. Anatomija penisa

Penis je muški kopulacijski organ koji se sastoji od triju glavnih dijelova: korijena (lat. *radix penis*), tijela (lat. *corpus penis*) i glave (lat. *glans penis*). Tijelo penisa je slobodni dio penisa, cilindričnog oblika. Gornja strana (lat. *dorsum penis*) je ravna, dok je donja strana (lat. *facies urethralis*) izbočena u sredini, za što je zaslužna njegova unutarnja građa koju čine dva kavernoza tijela (lat. *corpora cavernosa penis*) i jedno spongiozno tijelo (lat. *corpus spongiosum penis*). Korijen je prošireni dio penisa u kojem se dva kavernoza tijela razilaze jedno od drugog, svako od njih slijedi donju granu pubične kosti i veže se za nju dijelom koji se naziva *crus penis*. Glava je zadebljanje koničnog oblika na prednjem kraju penisa na čijem se vrhu nalazi vanjsko ušće uretre (lat. *ostium urethrae externum*) položeno okomito. Baza glave je šira na mjestu gdje prelazi u tijelo i naziva se *corona glandis*. Spužvasto tijelo leži u žlijebu između kavernoza tijela, straga počinje zadebljanjem (lat. *bulbus penis*), a sprijeda završava kao glava penisa. Kroz spužvasto tijelo prolazi mokraćna cijev (lat. *urethra*) koja ulazi s gornje strane bulbusa, ide naprijed i dolje i završava vanjskim ušćem na glavi penisa. Penis je izvana obavijen kožom koja na glansu tvori kožni nabor (lat. *preputium*) sastavljen od dva lista. Vanjski list prelazi u unutarnji na slobodnom rubu nabora i nastavlja se u kožu glansa. Ispod kože nalazi se rijetko potkožno tkivo i penisna fascija (lat. *fascia penis*), čvrsta membrana prirasla uz ovojnice kavernoza i spužvastog tijela. Dvije sveze učvršćuju penis, *lig. fundiforme penis* koji polazi s bijele crte (lat. *linea alba*), hvata se na dorzum penisa i rasipa se u dva kraka koji obuhvaćaju penis te *lig. suspensorium penis* koji polazi sa simfize i veže se na dorzum penisa (1).

Arterijska opskrba penisa manjim dijelom dolazi od vanjske pudendalne arterije (lat. *a. pudenda externa*), grane femoralne arterije (lat. *a. femoralis*). Najveći dio opskrbljuje unutarnja pudendalna arterija (lat. *a. pudenda interna*), ogranak unutarnje ilijačne arterije (lat. *a. iliaca interna*). Ona daje četiri grane za penis: *a. bulbi penis*, koja opskrbljuje bulbus i dio spužvastog tijela, *a. dorsalis penis* koja se nalazi na dorzumu penisa i završava u glansu, *a. profunda penis* koja daje krv za kavernoza tijela i *a. urethralis* koja opskrbljuje spužvasto tijelo i mokraćnu cijev. Venska krv se iz najvećeg dijela penisa skuplja u *v. dorsalis profunda penis* koja leži između dvije *aa. dorsalis penis* i ulijeva se u prostatični venski splet iz kojeg se nastavlja u unutarnju ilijačnu venu. U prostatični venski splet ulijeva se i *v. bulbi penis*. *Vv. profundae penis* skupljaju krv iz kavernoza tijela i ulijevaju se u unutarnju pudendalnu venu. *V. dorsalis superficialis penis* se nalazi između kože i penilne fascije, a ulijeva se u *v. saphenu magnu*. *N.*

*pudendus* inervira kožu i glavu penisa, a kožu baze penisa inervira *n. ilioinguinalis* prednjim skrotalnim ograncima, *n. perinealis* stražnjim skrotalnim ograncima i *n. cutaneus femoris posterior* perinealnim ograncima. Parasimpatička inervacija dolazi od sakralnog dijela parasimpatičkog sustava preko pelvičnih splanhničkih živaca, a simpatička iz hipogastričnog spleta (Slika 1) (1).



**Slika 1.** Anatomija, krvna opskrba i inervacija penisa (2). Preuzeto i prilagođeno prema: Anatomy and physiology of genital organs – men. Handbook of Clinical Neurology. [citirano 4. srpnja 2024.]. Dostupno na: <https://pubmed.ncbi.nlm.nih.gov/26003237/>

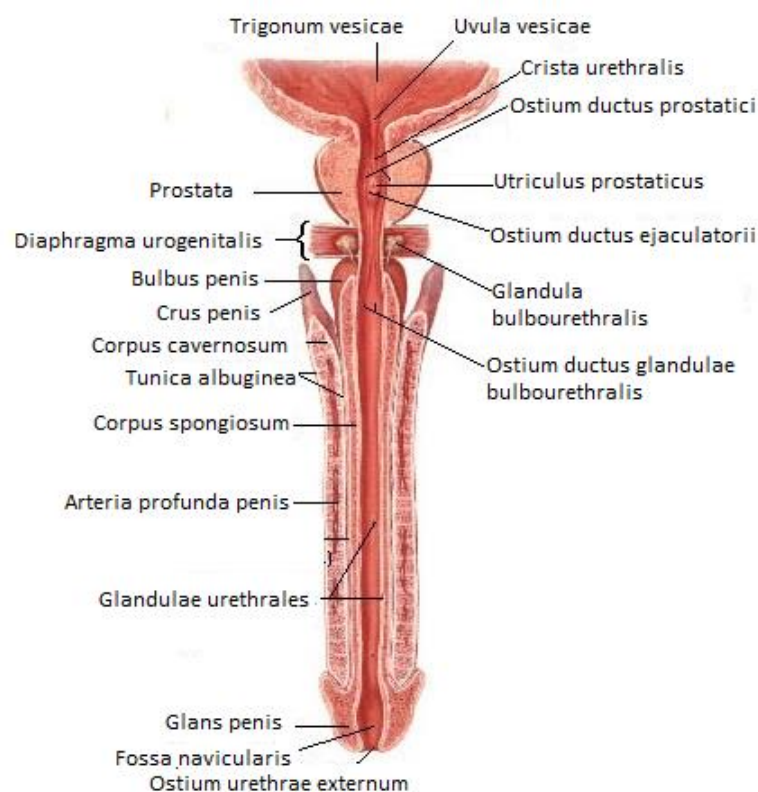
### 1.1.2. Anatomija mokraćne cijevi

Muška mokraćna cijev proteže se od unutarnjeg ušća u stijenci mokraćnog mjehura do vanjskog ušća na vrhu glave penisa. Cijelim svojim tokom nalazi se u medijalnoj ravnini, a prema strukturama kroz koje prolazi dijeli se u četiri dijela. *Pars intramuralis* označava dio mokraćne cijevi koji se nalazi u stijenci mokraćnog mjehura, a započinje unutarnjim ušćem (lat. *ostium urethrae internum*). *Pars prostatica* je njezin najširi dio i dio koji se može najlakše proširiti. Dugačak je oko tri centimetra i proteže se od baze do vrha prostate. Na stražnjoj stijenci se nalazi uzdužno izbočenje *colliculus seminalis* na čijim se lateralnim stranama otvaraju ejakulatorni vodovi (lat. *ductus ejaculatorii*). Između njih nalazi se mala šupljina, *utricleus prostaticus*, koja nastaje od ostatka Müllerove cijevi. Sa svake strane izbočenja nalazi



se zatim, *sinus prostaticus*, u koji se izljevaju prostatični vodovi (lat. *ductuli prostatici*). *Pars membranacea* je najkraći i nakon vanjskog ušća, najuži dio mokraćne cijevi. Proteže se od vrha prostate do spongioznog tijela. Ulazi u urogenitalnu dijafragmu oko 2,5 centimetra ispod i iza pubične simfize. U potpunosti ga okružuje sfinkter mokraćne cijevi (lat. *m. sphincter urethrae*). Ispred njega duboka dorzalna vena penisa probija *lig. arcuatum pubis*, a posterolateralno sa svake strane nalazi se bulbouretralna žlijezda. *Pars spongiosa* nalazi se u spongioznom tijelu i čini najduži dio mokraćne cijevi. Promjer spongioznog dijela je oko pet milimetara, ali postoji proširenje u bulbusu i glansu penisa. U glansu se to proširenje naziva navikularna udubina (lat. *fossa navicularis urethrae*). U početku spongioznog dijela na stražnjoj stijenci nalaze se otvori bulbouretralnih žlijezda, a duž cijele mokraćne cijevi nalaze se otvori uretralnih žlijezda koji završavaju kao mala proširenja, *lacunae urethrales*. Spongiozni dio završava na glavi penisa kao vanjsko ušće mokraćne cijevi (Slika 2) (1, 3).

Arterijska opskrba mokraćne cijevi dolazi od arterija koje opskrbljuju strukture kroz koje ona prolazi. Prostatični dio opskrbljuje *a. prostatica*, a spongiozni dio *a. bulbi penis* i *a. urethralis* (1).



**Slika 2.** Anatomija mokraćne cijevi. Preuzeto i prilagođeno prema: Systems (Penis) [Internet]. Aula de anatomia. [citirano 4. srpnja 2024.]. Dostupno na: <https://www.auladeanatomia.com/en/sistemas/409/penis>

### 1.1.3. Embriologija penisa i mokraćne cijevi

Za razvoj muških spolnih organa odgovoran je spol-determinirajući gen na Y kromosomu (engl. *Sex-determining region on Y, SRY*) pod čijim se utjecajem iz indiferentne spolne žlijezde razvija testis. Sertolijeve stanice u testisu izlučuju anti-Müllerov hormon (engl. *Anti-Müllerian hormone, AMH*) koji uzrokuje propadanje Müllerovih kanala, a Leydigove stanice izlučuju testosteron koji je zaslužan za diferencijaciju Wolffovih kanala u eferentne kanaliće, epididimis, sjemenovod i sjemenske mjehuriće. Za razvoj vanjskih spolnih organa zaslužan je hormon dihidrotestosteron koji nastaje iz testosterona pod utjecajem enzima 5 $\alpha$ -reduktaze.

U trećem tjednu embrionalnog razvoja vanjski spolni organi nalaze se u indiferentnom stadiju. Kloakalna membrana je okružena kloakalnim naborima koje se sprijeda spajaju i čine spolnu kvržicu, a straga čine uretralne i analni nabor. Nastavkom razvoja lateralno od uretralnih nabora javljaju se spolne izbočine koje čine osnovu skrotuma. Brzim rastom spolne kvržice, izdužuju se uretralni nabori, a između njih se pruža uretralna brazda. Uretralni nabori se spajaju krajem trećeg mjeseca i omeđuju spongiozni dio mokraćne cijevi. Spolne izbočine se spajaju i čine skrotum, a na mjestu spoja se s unutarne strane nalazi *septum scroti*, a izvana *raphe scroti*.

Urogenitalni sinus daje osnovu za razvoj mokraćnog mjehura i mokraćne cijevi. Iz njegovog zdjelice dijela razvija se prostatički i membranozni dio, a iz definitivnog urogenitalnog sinusa razvija se spongiozni dio mokraćne cijevi.

Kao posljedica abnormalnog razvoja vanjskih spolnih organa može nastati hipospadija kada se otvor mokraćne cijevi nalazi s donje strane penisa, a u rjeđim slučajevima na perineumu ili skrotumu. Nastaje kao posljedica nepotpunog spajanja uretralnih nabora. Rjeđa anomalija je epispadija koja nastaje kad se spolna kvržica nalazi ispod urogenitalne membrane, a ne iznad nje zbog čega se otvor mokraćne cijevi nalazi s gornje strane penisa. Najčešće je udružena s ekstrofijom mokraćnog mjehura (4).

### 1.1.4. Histologija penisa i mokraćne cijevi

Kavernozno tijelo čini šupljikavo erektilno tkivo građeno od šupljina (lat. *cavernae*) obloženih endotelom i odijeljenih vezivnim tračcima (lat. *trabeculae*) koje se sastoje od vezivnog tkiva i glatkih mišićnih stanica (5). Šupljine su prošireni krvni prostori koji s jedne strane komuniciraju s arterijama, a s druge strane s venulama. Svako kavernozno tijelo obavlja vezivna ovojnica (lat. *tunica albuginea corporum cavernosum*). U medijalnoj liniji, na mjestu gdje se kavernozna tijela dodiruju, njihove ovojnice stvaraju pregradu (lat. *septum penis*). U

pregradi postoje pukotine koje omogućavaju komunikaciju kavernoznih tijela, što je važno za erekciju. Spužvasto tijelo građeno je slično kao i kavernožno, ali su šupljine manje i poredane su uzdužno uz mokraćnu cijev. Krv u šupljine spužvastog tijela dolazi preko kapilara, a nastavlja se u vene (1). Mokraćnu cijev u prostatičkom dijelu oblaže prijelazni epitel, a u membranskom i spongioznom dijelu mnogoslojni cilindrični epitel koji u području glansa postaje mnogoslojni pločasti. Oko membranskog dijela mokraćne cijevi nalazi se sfinkter građen od skeletnih mišićnih vlakana koji je pod voljnom kontrolom, a duž cijele mokraćne cijevi nalaze se Littreove mukozne žlijezde (5).

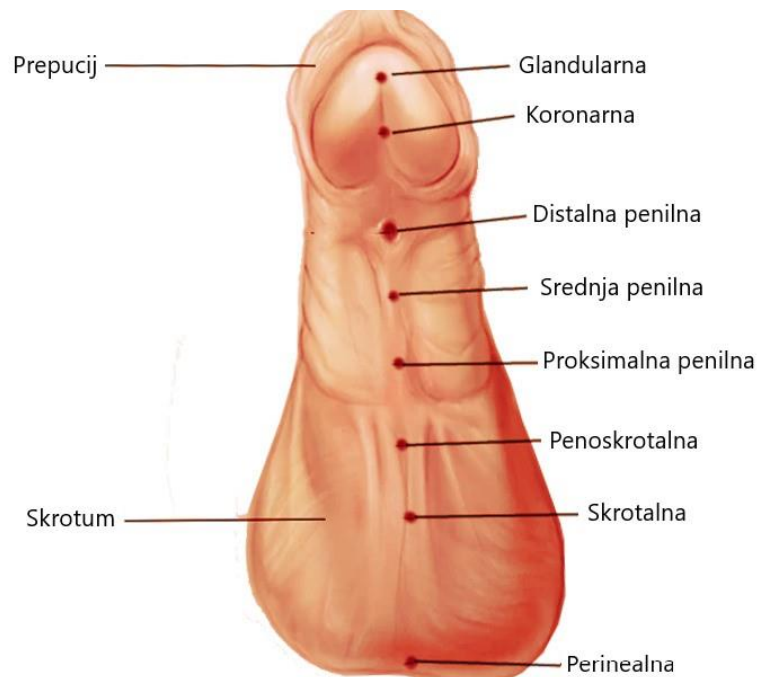
## **1.2. Hipospadija**

### **1.2.1. Epidemiologija**

Hipospadija je jedna od najčešćih kongenitalnih malformacija čija se incidencija procjenjuje na 1:300 živorođene muške djece (6). Prevalencija hipospadije pokazuje velike geografske varijacije i kreće se od 2–43,2:10000 djece (7–9). Ukupna prevalencija u Europi od 2001. do 2010. godine je iznosila 18,61:10000 djece od čega najveći dio čini distalna hipospadija s udjelom od 31,5%, a manji dio srednja (10,5%) i proksimalna (3,9%) (10). Brojne studije pokazuju da je prevalencija hipospadije u porastu za što se kao mogući uzroci navode niska porođajna masa, nedonošenost, starija dob majke, izloženost egzogenim spolnim hormonima in utero, ali i poboljšano dijagnosticiranje blagih slučajeva (11–16).

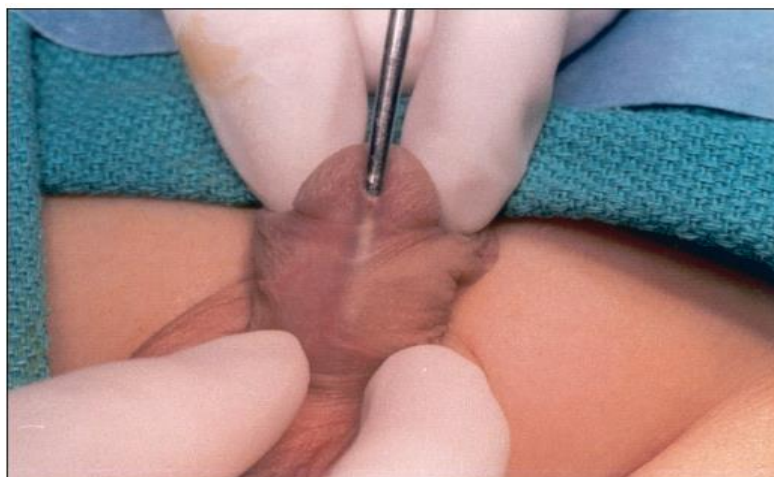### **1.2.2. Klinička slika**

Glavne karakteristike hipospadije su abnormalni položaj vanjskog ušća mokraćne cijevi, ventralna zakrivljenost penisa i hipertrofija dorzalnog prepucija uz insuficijentan razvoj ventralnog prepucija (6). Ušće mokraćne cijevi može se nalaziti bilo gdje od perineuma do glansa, a na temelju njegovog položaja hipospadija se klasificira u različite tipove (Slika 3). Najdistalniji tip hipospadije je glandularna kada se ušće nalazi na glansu. Najčešći oblik je koronarna kada se ušće nalazi na spoju između glansa i tijela penisa. Pomicanjem ušća prema proksimalno nastaje distalna, srednja i proksimalna penilna hipospadija. Penoskrotalna hipospadija nalazi se na spoju između penisa i skrotuma, a skrotalna na skrotumu. Najteži je oblik kada se ušće nalazi na perineumu što je često udruženo i sa skrotalnim anomalijama kao što je *scrotum bifidum* (17).



**Slika 3.** Tipovi hipospadije (18). Preuzeto i prilagođeno prema: Hypospadias. [Internet]. StatPearls. [citirano 4. srpnja 2024.]. Dostupno na: <https://www.ncbi.nlm.nih.gov/books/NBK482122/>

Problem ovakve klasifikacije je u tome što pozicija ušća ponekad nije dovoljan pokazatelj težine hipospadije. Često distalna hipospadija bude udružena s displastičnom mokraćnom cijevi, pa naizgled distalna hipospadija predstavlja zapravo oblik proksimalne hipospadije jer je potrebno rekonstruirati cijelu mokraćnu cijev (Slika 4) (6, 19).



**Slika 4.** Displastična mokraćna cijev. Ušće se nalazi na glansu, ali proksimalni dio je tanak i usko prijanja uz kožu (19). Preuzeto i prilagođeno prema: Consultation with the specialist: hypospadias. Pediatrics in Review. [citirano 4. srpnja 2024.]. Dostupno na: <https://pubmed.ncbi.nlm.nih.gov/14754928/>

Funkcionalno najvažnija je ventralna zakrivljenost penisa zbog postojanja vezivnog tkiva koje se naziva korda. U nekim slučajevima postoji i određeni stupanj penoskrotalne transpozicije (17). Postoje također varijante hipospadije s nepotpunom kliničkom slikom u koju spada hipospadija bez hipospadije i megameatus s intaktnim prepucijem (MIP). U prvom slučaju postoji ventralna zakrivljenost s normalno smještenim ušćem uz deformiran prepucij, a u drugom široko otvoreno ušće koje seže sve do korone uz normalno razvijen prepucij pa se često otkrije tek kada on postane retraktibilan (20, 21).

Hipospadija se uglavnom javlja izolirano, ali ponekad može biti udružena s drugim genito-urinarnim malformacijama kao što su kriptorhizam (8–10%) i ingvinalna hernija (9–15%) dok su vezikoureteralni refluks, anomalije bubrega i bubrežna ageneza rjeđe i vide se uglavnom uz proksimalne hipospadije (18). Osim genito-urinarnih u neke djece se mogu naći i različite anomalije drugih organa kao što su klinodaktilija i facijalna dismorfija koje mogu biti samostalne ili udružene u neki od mnoštva sindroma povezanih s hipospadijom. U takve sindrome spadaju Smith-Lemli-Opitzov, Wolff-Hirschhorn, sindrom koloboma, srčane mane, atrezija hoana, zaostatak u razvoju, genitourinarne anomalije, anomalije uha (engl. *Coloboma, Hearth defects, Atresia of the nasal choanae, Restricted growth or development, Genitourinary anomalies, Ear anomalies, CHARGE*), sindrom Wilmsov tumor, aniridija, genitourinarne anomalije, mentalna retardacija (engl. *Wilms' tumour, aniridia, genitourinary anomalies, mental retardation, WAGR*) i Denys-Drash sindrom (18, 22).

### 1.2.3. Dijagnoza

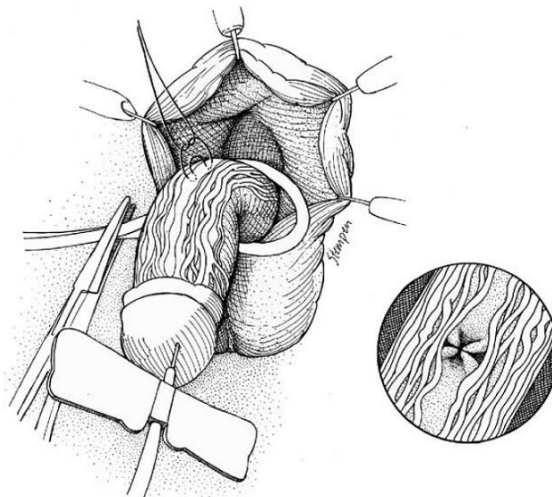
Dijagnoza hipospadije se uglavnom postavlja nakon rođenja fizikalnim pregledom kada se otkrije insuficijentan ventralan prepucij, hipertrofičan dorzalan prepucij i abnormalno smješteno ušće mokraćne cijevi uz različiti stupanj ventralne zakrivljenosti penisa (6).

U slučajevima izolirane distalne hipospadije nisu potrebni dodatni dijagnostički postupci jer je u tih bolesnika incidencija poremećaja spolnog razvoja (engl. *Disorder of sex development, DSD*) i bubrežnih anomalija ista kao u općoj populaciji. U bolesnika s proksimalnom hipospadijom i onih u kojih se nađe jednostrani ili obostrani kriptorhizam potrebno je napraviti kariotip kako bi se isključilo DSD i abdominalni ultrazvuk u potrazi za anomalijama bubrega i ostalih unutarnjih organa. Najčešća promjena koja se nađe u kariotipu je 46 XY, 45 XO mozaicizam. Također, u slučaju obostrano nepalpabilnih testisa dolazi u obzir kongenitalna adrenalna hiperplazija zbog čega je potrebno napraviti endokrinološku obradu (17–21).

#### 1.2.4. Liječenje

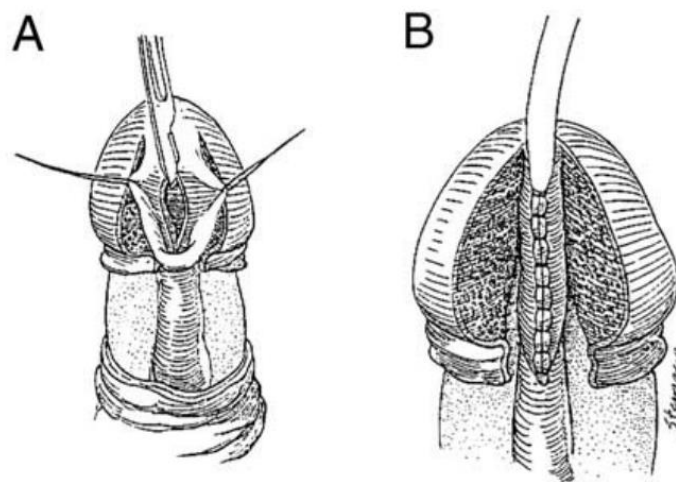
Jedino moguće liječenje hipospadije je kirurško. Iako se može operirati u bilo kojoj životnoj dobi, preporuka je da se to napravi u dobi 6–18 mjeseci jer je u tom razdoblju postignuta ravnoteža između veličine penisa, rizika povezanog s anestezijom i psiholoških posljedica koje su moguće u djece operirane kasnije kada postanu svjesna vlastitog tijela i sjećaju se operacije (23, 24). Opisano je više od 200 različitih operacijskih tehnika, što znači da nijedna od njih nije savršena (25). Sve one imaju za zajednički cilj estetski i funkcionalno normalan penis s ušćem na vrhu glansa koji omogućava normalno mokrenje i spolni odnos (20, 26).

Odluka o tome koja tehnika će se koristiti najčešće se donosi intraoperacijski nakon procjene položaja ušća, veličine i zakrivljenosti penisa i ventralnog prepucija (27). Za odabir prikladne tehnike je najvažnija pravilna kategorizacija tipova hipospadije, što se može napraviti tek nakon obavljene elongacije i kordektomije (28). Stoga, prvi korak je ispravljanje ventralne zakrivljenosti što se može postići odvajanjem kože od podležće fascije, ekscizijom atretičnog spongioznog tijela ili disekcijom uretralne ploče od kavernoznih tijela. Ako ove metode nisu uspješne može se pokušati dorzalna plikacija tunike albuginee (Nesbitov postupak) (Slika 5). Nakon provjere uspješnosti ispravljanja testom umjetne erekcije, prelazi se na uretroplastiku (6).



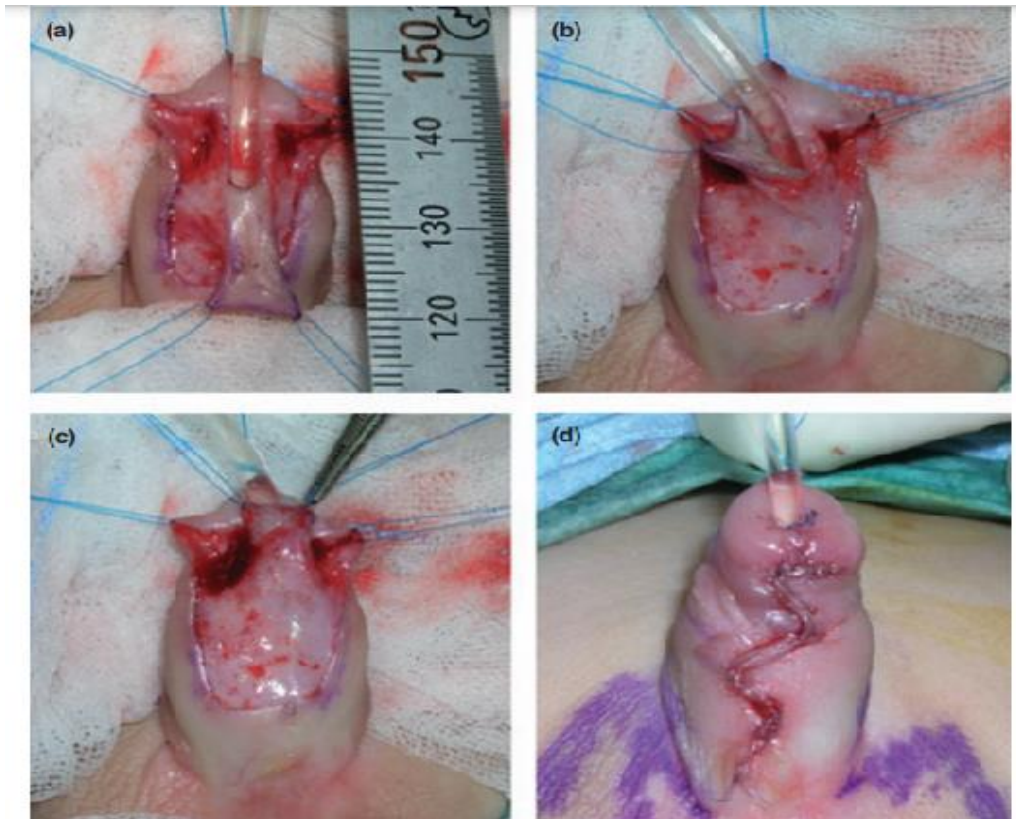
**Slika 5.** Dorzalna plikacija. Paralelni šavovi postavljeni u tuniku albugineu u središnjoj liniji (26). Preuzeto i prilagođeno prema: Hypospadias: anatomy, etiology, and technique. Journal of pediatric surgery. [citirano 4. srpnja 2024.] Dostupno na: <https://pubmed.ncbi.nlm.nih.gov/16516617/>

U bolesnika s distalnom hipospadijom jedna od najčešće korištenih tehnika je MAGPI tehnika (engl. *The meatal advancement and glanuloplasty*), prvi put opisana 1981. godine, koja se do danas zadržala zbog niske stope komplikacija (1,2%) i rijetko potrebe za reoperacijom. Međutim, krajnji rezultat često bude ušće koje izgleda neprirodno, zbog čega su se razvile tubularizacijske tehnike kojima se lakše postigne prirodni izgled. Jedna od njih je TIP (engl. *The tubularized incised plate*) uretroplastika koja se zasniva na inciziji uretralne ploče kada ona nije dovoljno široka da omogući primarnu tubularizaciju. Ima bolji estetski rezultat od MAGPI tehnike, ali nešto višu stopu komplikacija, od kojih najčešće fistulu (Slika 6) (29–31).



**Slika 6.** TIP uretroplastika. A - Incizija uretralne ploče. B - Tubularizacija neouretre (26). Preuzeto i prilagođeno prema: Hypospadias: anatomy, etiology, and technique. Journal of pediatric surgery. [citirano 4. srpnja 2024.] Dostupno na: <https://pubmed.ncbi.nlm.nih.gov/16516617/>

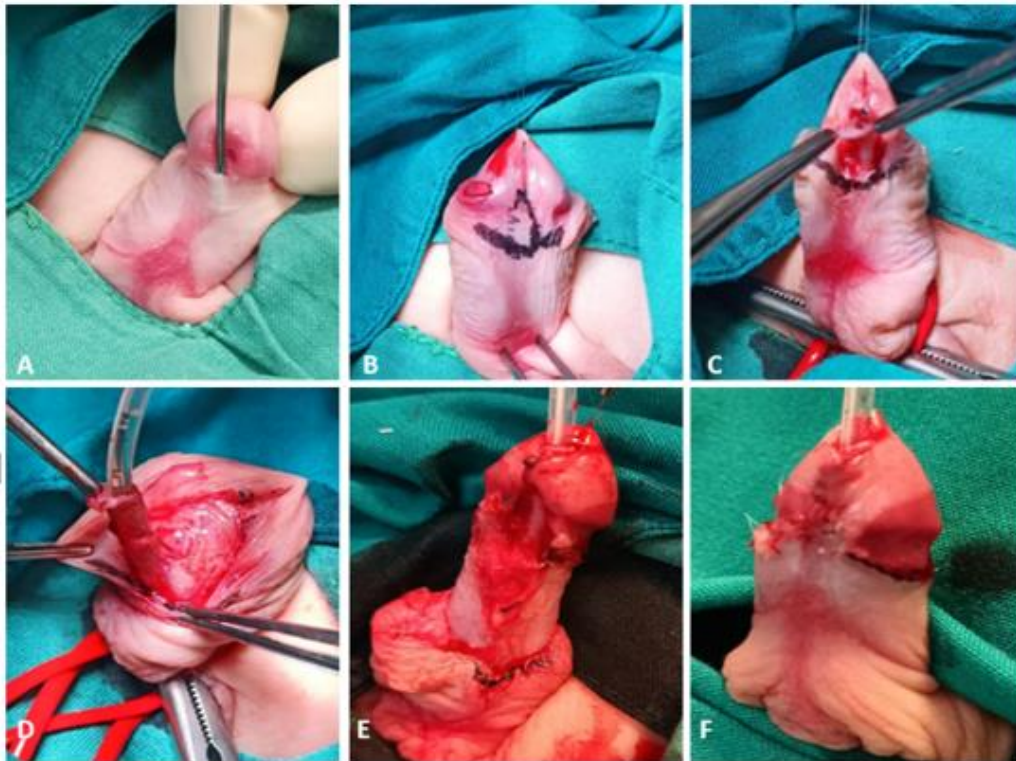
Kada je uretralna ploča dovoljno široka da se zatvori bez dorzalne incizije koristi se GAP procedura (engl. *Glans approximation plasty*) pri čemu se uretra prvo tubularizira i nakon toga napravi glanuloplastika (30). Mathieu tehnika se bazira na korištenju režnja kože sa tijela penisa za formiranje uretre. Ova procedura je doživjela brojne modifikacije, pa se zato razlikuje i stopa komplikacija od jednog centra do drugog (2–15%) (Slika 7) (32, 33).



**Slika 7.** Mathieu uretroplastika. A – Izdvojen je ventralni režanj i disecirana krila glansa. B, C - Režanj je okrenut i anastomoziran na uretralnu ploču, D - Krila glansa su preklopljena preko neouretre (27). Preuzeto i prilagođeno prema: Current concepts in hypospadias surgery. International Journal of Urology. [citirano 4. srpnja 2024.]. Dostupno na: <https://pubmed.ncbi.nlm.nih.gov/18522675/>

Tehnika MEMO (engl. *Meatal mobilization*) je kirurški pristup koji ima za cilj ispravljanje distalne hipospadije uz istovremeno očuvanje prirodnog ušća i odlične estetske rezultate. U ovoj tehnici, uretralna ploča se sačuva i mobilizira kako bi se povećala duljina uretre, što omogućuje prirodniji položaj ušća. Ova tehnika smanjuje rizik regresije i sužavanja ušća što se često događa kod ostalih procedura. Očuvanjem prirodnog ušća i uretralne ploče, MEMO tehnika poboljšava urinarni tok i smanjuje rizik od komplikacija poput fistule (Slika 8) (34).





**Slika 8.** MEMO tehnika. A – Koronarna hipospadija u 16-mjesečnog bolesnika. B – Postavljeni su pridržavajući šavovi i označena incizijska linija. C – Incizija ušća i provjera mobilnosti ventralne strane uretre. D – Odvajanje kože i mobilizacija uretre. E – Mobilizacija ušća do vrha glansa i glanuloplastika. F – Konačni rezultat (34). Preuzeto i prilagođeno prema: Safety and effectiveness of Meatal mobilization (MEMO) technique for glandular, coronal, and subcoronal hypospadias repair in children: A 5-year single-center study with 105 hypospadias. Biomedicines. [citirano 4. srpnja 2024.] Dostupno na: <https://pubmed.ncbi.nlm.nih.gov/38672186/>

Za srednje hipospadije mogu se koristiti sve tehnike kao i za distalnu hipospadiju, osim MAGPI tehnike, sve dok korda nije prejako izražena. Najčešće je korištena TIP tehnika (83%). Također, dolazi u obzir i *Onlay island flap* tehnika u kojoj se režanj prepucija anastomozira s uretralnom pločom te se tako stvori neouretra (27, 30).

Proksimalna hipospadija može se operirati u jednom ili dva akta što ovisi o mogućnosti očuvanja uretralne ploče. Prethodno su opisane neke tehnike koje se izvode u jednom aktu, a u slučaju da je uretralna ploča loše kvalitete i mora se resekirati, koriste se tehnike u dva akta (35). U tom slučaju se prvo ispravlja ventralna zakrivljenost i prenosi režanj prepucija na ventralnu stranu. Nakon najmanje 6 mjeseci se pristupa drugoj operaciji u kojoj se graft tubularizira i prekriva (26). Kada je potrebna reoperacija, a koža prepucija je već iskorištena,

može se uzeti režanj kože s tijela penisa, retroaurikularni režanj ili bukalna sluznica (26, 36, 37).

### 1.2.5. Kirurški konci

Kao što ne postoji konačni dogovor o najboljoj kirurškoj tehnici za liječenje hipospadije, tako ne postoji ni po pitanju materijala konca koji se koristi. Međutim, dogovoreno je da bi konac trebao biti resorptivan dok u isto vrijeme ima dovoljnu mehaničku snagu da podupire ranu u procesu cijeljenja. U pravilu, neresorptivni šavovi se ne koriste zbog rizika od stvaranja kamenca kada dođu u kontakt s urinom (38). U resorptivne šavove ubrajaju se *Catgut*, poliglaktin 910 (*Vicryl*), poliglikolna kiselina (*Dexon*) i polidioksanon (PDS). Neki od njih su monofilamenti, a neki pleteni (28). Bilo koji od njih se može koristiti, ovisno o preferencijama kirurga. Neki preferiraju monofilamentne zato što uzrokuju manju traumu tkiva, a drugi pletene zbog njihove veće otpornosti na negativno djelovanje urina (39). Mnoge studije su istraživale učinak različitih vrsta šavova na ishod operacije i stopu komplikacija. Nedavna studija Wahyudi I. i sur. pokazala je da nema statistički značajne razlike u stopi komplikacija kada se koriste pleteni u usporedbi s monofilamentnim šavovima (40). Međutim, druge su dokazale manju stopu komplikacija kada se koristi PDS za uretroplastiku u odnosu na stopu komplikacija kada se koristi Vicryl, posebno uretrokutane fistule kao najčešće komplikacije (38, 41).

PDS je sintetski monofilamentni resorptivni šav napravljen od polimera p-dioksanona koji ima veliku tenzilnu snagu i izrazito je čvrst. Iako se s vremenom resorbira, dugo ostaje u rani, i do šest mjeseci, zbog čega je pogodan za rane kojima je potrebna dugotrajna podrška u cijeljenju. Pogodan je za zatvaranje osjetljivih i rana s visokom tenzijom zbog minimalne reakcije tkiva, manjeg otpora tkiva i minimalne kapilarnosti što dovodi do manje komplikacija povezanih sa šavovima. Pri rukovanju s njim, kao i sa svim monofilamentnim šavovima, treba paziti da se ne presavija jer može doći do preranog pucanja (28, 42).

PDS Plus je PDS konac koji je obložen triklosanom. Triklosan je antimikrobno sredstvo za koje je dokazano da smanjuje rast bakterija u rani inhibicijom sinteze masnih kiselina i tako pruža zaštitu od bakterijske kolonizacije tkiva oko šava do 30 dana. Stvara zonu inhibicije oko šava i djelotvoran je protiv većine bakterija koje uzrokuju kirurške infekcije (engl. *Surgical site infections, SSI*), osobito gram-pozitivnih. U standardnim koncentracijama, nema toksične, teratogene ni iritirajuće učinke (43). Dokazano je da triklosanom obloženi PDS značajno smanjuje incidenciju SSI u abdominalnoj kirurgiji (44–46).

### 1.2.6. Komplikacije liječenja

Komplikacije nakon liječenja hipospadije su česte u usporedbi s drugim operacijama i njihova incidencija se kreće 5–70% (47, 48). Akutne komplikacije se najčešće javljaju unutar 7–10 dana od operacije, a u njih se ubrajaju hematoma, edem, infekcija, dehiscijencija, fistula, nekroza kože i presatka (49).

Točna incidencija hematoma nije poznata, ali je potencijalno opasan jer može rezultirati infekcijom i devaskularizacijom reznja. Može se spriječiti pravilnim tehnikama hemostaze tijekom operacije, a u postoperativnom periodu vanjskom kompresijom (49).

Incidencija postoperativnog edema iznosi oko 11% (50). Nastanak edema se može spriječiti pažljivim rukovanjem tkivom, izbjegavanjem prekidanja limfnih puteva, korištenjem drenaže i kompresivnih zavoja. Obično je prolazna komplikacija i ne uzrokuje dugotrajne posljedice.

Infekcije rane mogu se javiti zbog poremećene krvne opskrbe, vlažnosti, visoke temperature i blizine kontaminiranog područja. Mogu biti podloga za razvoj dodatnih komplikacija kao što su dehiscijencija i fistula zbog čega treba poduzeti mjere za sprječavanje njihovog nastanka. Neke od tih mjera su profilaktička primjena antibiotika, preoperativno pranje kože i atraumatsko rukovanje tkivom. Najčešće su izolirane koliformne bakterije i *Staphylococcus aureus*.

Dehiscijencija rane je rijetka komplikacija uzrokovana infekcijom, edemom, hematomom, erekcijama, oštećenom krvnom opskrbom, tenzijom rubova rane ili agresivnim skidanjem zavoja. Može se prevenirati pravilnom kirurškom tehnikom i postoperativnom njegom. Ako se ipak razvije, nije preporučljivo ponovo šivati ranu, nego ukloniti nekrotično tkivo prije prelaska na popravak (49).

Nekroza reznja ili presatka nastaje zbog devaskularizacije što može biti posljedica oštećenja krvne opskrbe, hematoma, infekcije, vaskularnog spazma ili prečvrstog zavoja. Incidencija iznosi 7% i češće se javlja u odraslih nego u djece (49, 51). Može biti površinska i dermalna i zacijeliti bez posljedica. Ako je ijedan dio reznja devitaliziran, treba ga odstraniti, ali ako je područje devaskularizacije malo i ako je peteljka reznja vitalna može zacijeliti i bez ponovne operacije (49).

Fistula je najčešća komplikacija s incidencijom do 23% s tim da se rjeđe javlja nakon operacija koje čuvaju uretralnu ploču (51, 52). Rizični čimbenici za nastanak fistule su

nepovoljni anatomske odnose, curenje urina i lokalna infekcija. Dokazano je da je fistula značajno češća u bolesnika u kojih je korišten Vicryl (16,6%) u usporedbi s onima u kojih je korišten PDS (4,9%). Otprilike jedna trećina fistula zacijeli spontano u razdoblju 2–3 tjedna, uz uvjet da nema opstrukcije distalno. Ako se to ne dogodi, kirurški se zatvara nakon 3–6 mjeseci (49).

Osim ovih ranih komplikacija, postoje i kasne koje se javljaju tjednima i mjesecima nakon operacije. Najčešće od njih su uretralna striktura, meatalna stenoza, divertikul i zaostala korda. Uretralna striktura se najčešće prezentira unutar godine dana od operacije sa simptomima naprezanja pri mokrenju, disurijom, smanjenom jačinom mlaza i urinarnim infekcijama. Blagi slučajevi mogu se popraviti samo dilatacijom dok oni teži zahtijevaju ponovni kirurški zahvat. Isto vrijedi i za meatalnu stenozu.

Divertikul nastaje kao posljedica distalne opstrukcije uretre i posljedično njezine proksimalne dilatacije. Simptomi uključuju baloniranje tijekom mokrenja i kapanje urina nakon mokrenja ili pri pritisku na uretru. Zbog staze urina može doći i do stvaranja kamenca i urinarnih infekcija.

Zaostala korda je sve rjeđa komplikacija s obzirom na korištenje testa umjetne erekcije tijekom operacije. U slučaju da se ipak pojavi obrada je slična kao i u bolesnika koji se inicijalno tako prezentiraju, a definitivna odluka o popravku se donosi intraoperacijski.

Neke rjeđe komplikacije uključuju još i meatalni prolaps, dlakavu uretru i rekurentne urinarne infekcije. Ne smiju se zanemariti ni dugotrajne psihoseksualne posljedice i općenito zadovoljstvo bolesnika krajnjim rezultatom operacije (53–55).

## **2. CILJ ISTRAŽIVANJA**

**Cilj istraživanja:**

Primarni cilj ove retrospektivne, monocentrične studije je ispitati učestalost kirurških infekcija u djece operirane zbog hipospadije u kojih je korišten triklosanom obloženi i neobloženi PDS konac. Sporedni ciljevi su utvrditi učestalost ranih i kasnih komplikacija, broj ponovnih prijema u bolnicu unutar 30 dana od operacije te broj reoperacija.

**Hipoteze:**

1. Triklosanom obloženi PDS konac sigurna je i učinkovita opcija u liječenju hipospadije.
2. Učestalost kirurških infekcija značajno je manja u djece u kojih je korišten triklosanom obloženi, u odnosu na neobloženi PDS konac.
3. Učestalost ostalih komplikacija značajno je manja u djece u kojih je korišten triklosanom obloženi PDS u usporedbi s neobloženim PDS koncem.
4. Broj ponovnih prijema u bolnicu i reoperacija značajno je manji pri korištenju triklosanom obloženog PDS-a u usporedbi s neobloženim PDS koncem.

### **3. ISPITANICI I METODE**

### 3.1. Ispitanici

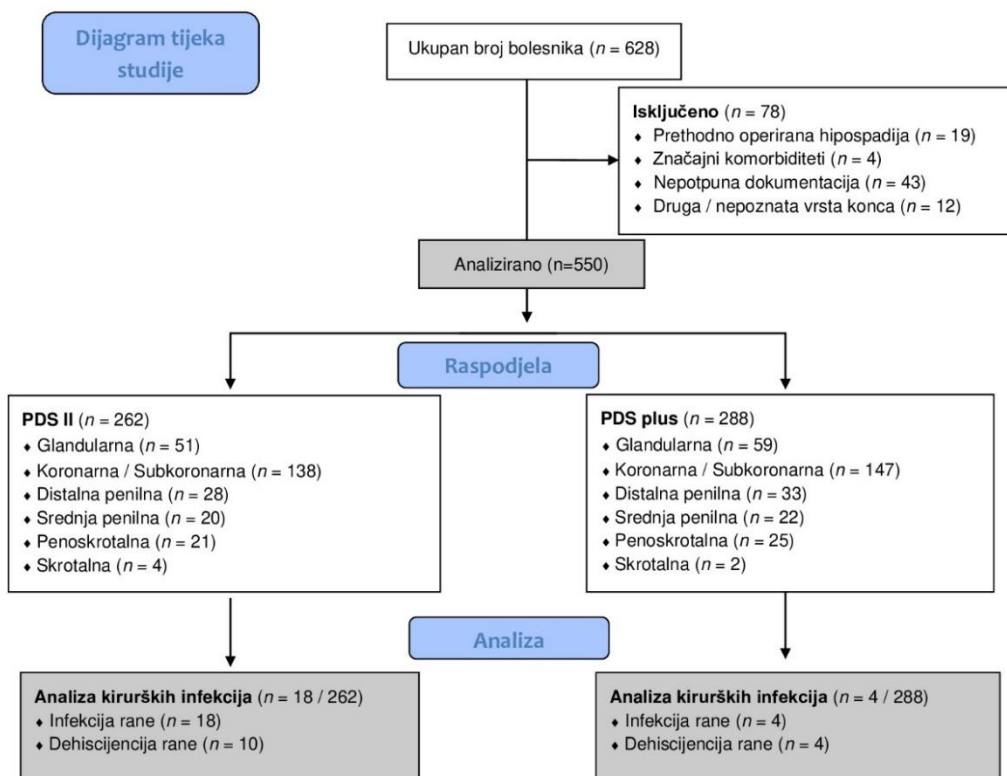
Ispitanici su svi bolesnici u dobi od 0 do 17 godina koji su operirani zbog hipospadije, u razdoblju od 1. siječnja 2014. do 31. prosinca 2023. godine, u Klinici za dječju kirurgiju Kliničkog Bolničkog Centra (KBC) Split (Slika 9).

Kriteriji uključenja:

1. Djeca muškog spola u dobi od 0 do 17 godina operirana zbog hipospadije od strane tri operatera (DB, JT, ZP) koji su koristili triklosanom obloženi ili neobloženi PDS konac.

Kriteriji isključenja:

1. Bolesnici stariji od 17 godina.
2. Bolesnici prethodno operirani zbog hipospadije.
3. Bolesnici u kojih je korištena druga vrsta konca.
4. Bolesnici operirani od strane drugih operatera.
5. Bolesnici sa značajnim komorbiditetima koji mogu utjecati na cijeljenje rane.
6. Bolesnici koji su praćeni kraće od 30 dana.
7. Bolesnici s nepotpunom dokumentacijom.



Slika 9. Dijagram tijeka studije.



### **3.2. Mjesto studije**

Istraživanje je provedeno u Klinici za dječju kirurgiju KBC-a Split.

### **3.3. Metode prikupljanja i obrade podataka**

Provedena je retrospektivna monocentrična studija. Kao izvor podataka korištena je arhiva povijesti bolesti i elektronskih zapisa iz Informacijskog Bolničkog Sustava. Svim bolesnicima koji zadovoljavaju kriterije uključenja u studiju zabilježeni su demografski podatci (dob, spol, tjelesna težina, tjelesna visina), tip hipospadije, prijeoperacijske poteškoće mokrenja, rane (fistula prednje uretre, infekcija, dehiscijencija rane, nekroza) i kasne komplikacije (stenoza ušća, zaostala korda, striktura uretre, ožiljak, simptomi disfunkcije mokraćnog sustava), broj ponovnih prijema u bolnicu, reoperacije i mikrobiološki izolati. Svi podatci su uneseni u tablice i obrađeni statistički.

### **3.4. Etička načela**

Tijekom i nakon istraživanja štite se prava i osobni podatci ispitanika u skladu sa Zakonom o zaštiti prava bolesnika (NN 169/04, 37/08) i Zakonom o zaštiti osobnih podataka (NN 103/03-106/12), a istraživanje je usklađeno s odredbama Kodeksa liječničke etike i deontologije (NN 55/08, 139/15) te pravilima Helsinške deklaracije (1964.– 2013.). Pristupnik i njegov mentor uputili su zamolbu Etičkom povjerenstvu KBC-a Split za odobrenje provedbe naslovnog istraživanja, koje je studiju odobrilo rješenjem br. 500-03/23-01/222 od 27. studenog 2023. (Prilog 1).

### **3.5. Mjere ishoda studije**

Primarna mjera ishoda je učestalost kirurških infekcija u djece u koje je korišten triklosanom obloženi i neobloženi PDS konac. Sekundarne mjere ishoda su učestalost ostalih komplikacija, broj ponovnih prijema u bolnicu unutar 30 dana od operacije te broj reoperacija.

### **3.6. Opis istraživanja**

Bolesnici su retrospektivno podijeljeni u dvije skupine, prema vrsti konca koja se koristila. Prvu skupinu čine bolesnici u kojih je korišten neobloženi PDS (PDS II<sup>®</sup> 6/0, Ethicon, Johnson & Johnson, Diegem, Belgium), dok je u bolesnika u drugoj skupini korišten triklosanom obloženi PDS konac (PDS Plus<sup>®</sup> 6/0, Ethicon, Johnson & Johnson, Diegem, Belgium). Dvije skupine su uspoređene s obzirom na demografske podatke, tip hipospadije i prijeoperacijske urinarne poteškoće. Također, uspoređena je učestalost ranih i kasnih komplikacija, ponovnih prijema u bolnicu, reoperacija te mikrobiološki izolati.

### **3.7. Kirurške tehnike**

Za distalne hipospadije (glandularna, subglandularna, koronarna, subkoronarna) korištene su Mathieu, MAGPI, Snodgrass i MEMO tehnike. Za srednje hipospadije korištena je Koff ili Snodgrass tehnika, a za proksimalne (penoskrotalna, skrotalna) uretroplastika u dva akta s korištenjem bukalne sluznice ili transplantata unutarnjeg lista prepucija.

### **3.8. Poslijeoperacijsko praćenje**

Po završetku zahvata supkutano je apliciran 1%-tni lidokain (Lidokain, Belupo, Koprivnica, Hrvatska). Standardni zavoj sastojao se od vazelinske gaze, srebrnog sulfadiazina (Dermazin, Salutas Pharma GmbH, Osterweddingen, Njemačka) i COBAN™ samoljepljivog zavoja (3M™, Neuss, Njemačka). Zavoj se mijenjao trećeg i sedmog dana, a ako je bilo potrebno i češće. Za ublažavanje bolova primijenjen je paracetamol (Paracetamol Kabi, Fresenius Kabi, Zagreb, Hrvatska) ili ibuprofen (Brufen, Mylan, Zagreb, Hrvatska) u standardnim dozama. Cefaleksin (Cefalexin, Belupo, Koprivnica, Hrvatska) ili gentamicin (Gentamicin, Belupo, Koprivnica, Hrvatska) su korišteni za antibiotsku profilaksu do uklanjanja urinskog katetera. Kateter je uklonjen 7–14 dana od operacije, ovisno o tipu hipospadije i preferencijama kirurga. Nakon otpusta, bolesnici su praćeni ambulantno 7–14 dana od operacije kako bi se otkrile moguće komplikacije. Daljnji kontrolni pregledi, koji su se sastojali od fizikalnog pregleda i po potrebi dilatacije uretre, obavljani su jedan, tri, šest i dvanaest mjeseci nakon operacije da bi se uočila prisutnost kasnih komplikacija.

### **3.9. Statistička obrada podataka**

Za statističku analizu korišten je statistički paket za socijalne znanosti (SPSS, verzija 28.0, IBM Corp, Armonk, NY, USA) te Microsoft Excel (Microsoft Corporation, Redmond, WA, USA) za izradu tabličnog prikaza. Kvantitativni podatci opisani su medijanom i interkvartilnim rasponom (IQR), dok su kategorijske varijable izražene apsolutnim brojevima i postotcima. Za usporedbu kontinuiranih varijabli korišten je Mann–Whitney U test, a za usporedbu kategorijskih varijabli Hi-kvadrat test. U slučajevima kad je frekvencija učestalosti pojedinih varijabli bila niska korišten je Fisherov egzaktan test. Razina statističke značajnosti postavljena je na  $P < 0,05$ .

## **4. REZULTATI**

#### **4.1. Prijeoperacijske karakteristike bolesnika**

Ukupno 550 bolesnika operiranih zbog hipospadije uključeno je u studiju. Medijan dobi bolesnika iznosio je 16 mjeseci (IQR 14, 20). Većina bolesnika u obje skupine je imala glandularnu, koronarnu ili subkoronarnu hipospadiju (PDS II – 72,7% naspram PDS Plus – 71,5%), dok je incidencija distalne i srednje penilne hipospadije iznosila 18,3% u PDS II skupini, odnosno 18,1% u PDS Plus skupini. Najrjeđe su bile penoskrotalna i skrotalna hipospadija s incidencijom od 9,5% u PDS II skupini, odnosno 9,4% u PDS Plus skupini. Učestalost prijeoperacijskih poteškoća mokrenja je bila niska u obje skupine. Nije bilo značajnih razlika među skupinama s obzirom na demografske karakteristike, tip hipospadije i prijeoperacijske poteškoće mokrenja. Demografski i klinički podatci bolesnika prikazani su u Tablici 1.

**Tablica 1.** Demografski i klinički podatci bolesnika

Varijable	Skupina I ( <i>n</i> =262)	Skupina II ( <i>n</i> =288)	<i>P</i>
	PDS II	PDS Plus	
Demografske karakteristike bolesnika; medijan (IQR) ili <i>n</i> (%)			
Dob (mjeseci)	17 (13, 22)	14 (12, 20)	0,015 *
0–12	66 (25,2)	74 (25,7)	
12–24	138 (52,7)	169 (58,7)	0,260 †
24–48	41 (15,6)	32 (11,1)	
>48	17 (6,5)	13 (4,5)	
Tjelesna masa (kg)	9,2 (7,9, 10,4)	8,9 (7,5, 10,1)	0,235 *
Tjelesna visina (cm)	76,7 (68,5, 86)	76,1 (66, 85)	0,729 *
Tip hipospadije; <i>n</i> (%)			
Glandularna	51 (19,5)	59 (20,5)	
Koronarn/Subkoronarna	138 (52,7)	147 (51)	
Distalna	28 (10,7)	33 (11,5)	0,994 †
Srednja	20 (7,6)	22 (7,6)	
Penoskrotalna/Skrotalna	25 (9,5)	27 (9,4)	
Prijeoperacijske poteškoće mokrenja; <i>n</i> (%)			
Meatalna stenoza	3 (1,1)	2 (0,6)	0,672 ‡
Kapanje urina	2 (0,7)	1 (0,3)	0,607 ‡
Naprezanje pri mokrenju	1 (0,4)	1 (0,3)	1,000 ‡

\* Mann–Whitney U-test

† Hi-kvadrat test

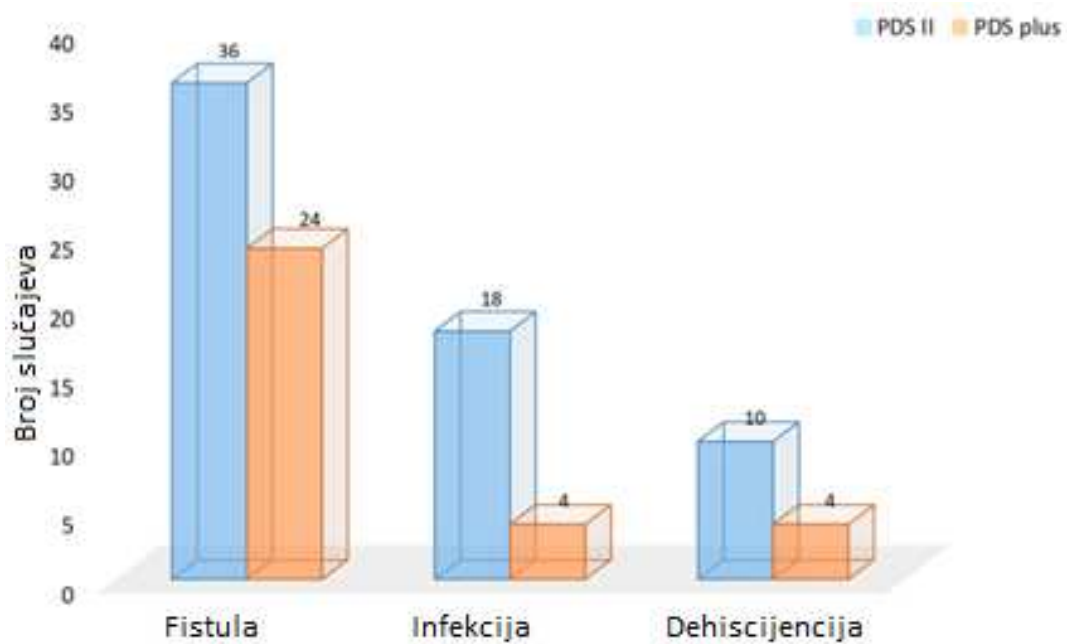
‡ Fisherov egzaktni test

PDS–polidioksanon; IQR–interkvartilni raspon

#### 4.2. Analiza ishoda studije

S obzirom na primarni ishod studije, učestalost kirurških infekcija bila je značajno niža u skupini u kojoj je korišten triklosnom obloženi PDS u usporedbi sa skupinom u kojoj je korišten neobloženi PDS konac (*n*=18 (6,9%) naspram *n*=4 (1,4%), *P*<0,001). Infekcija rane je dovela do dehiscijencije rane u 10 od 18 bolesnika iz skupine u kojoj je korišten PDS II, dok su sve četiri infekcije iz PDS Plus skupine dovele do dehiscijencije (*P*=0,07). U svih bolesnika s

dehiscijencijom rane inicijalno su korišteni uobičajeni zavoji. Nakon izlječenja infekcije i sekundarnog cijeljenja rane, ponovna operacija je učinjena četiri do šest mjeseci od prve operacije, ovisno o lokalnom nalazu i preferencijama kirurga. Također, broj poslijeoperacijskih fistula bio je značajno niži u skupini bolesnika u kojih je korišten triklosanom obloženi PDS konac ( $P=0,042$ ) (Slika 10).



**Slika 10.** Usporedba ranih komplikacija među skupinama.

Učestalost kasnih komplikacija nije se razlikovala među skupinama: meatalna stenoza ( $P=0,944$ ); zaostala korda ( $P=0,107$ ); striktura uretre ( $P=0,196$ ); ožiljak ( $P=0,351$ ); poteškoće mokrenja ( $P=0,713$ ). Nije bilo slučajeva neplaniranog povratka u operacijsku salu ni u jednoj skupini, a broj ponovnih prijema u bolnicu bio je nizak u obje skupine ( $n=5$  (1,9%) naspram  $n=2$  (0,6%),  $P=0,266$ ). Učestalost ponovnih operacija bila je niža u bolesnika u kojih je korišten triklosanom obloženi u usporedbi s neobloženim PDS koncem (11,1% naspram 20,6%,  $P=0,03$ ). Usporedba komplikacija, ponovnih prijema i ponovnih operacija među skupinama prikazana je u Tablici 2.

**Tablica 2.** Usporedba komplikacija, ponovnih prijema u bolnicu i ponovnih operacija među skupinama.

Varijable	Skupina I (n=262)	Skupina II (n=288)	P
	PDS II	PDS Plus	
Rane komplikacije; n (%)			
Uretrokutana fistula	36 (13,7)	24 (8,3)	0,042 *
Infekcija rane	18 (6,9)	4 (1,4)	0,001 *
Dehiscijencija rane	10 (3,8)	4 (1,4)	0,070 *
Nekroza kože	1 (0,4)	1 (0,3)	1,000 †
Kasne komplikacije; n (%)			
Meatalna stenoza	16 (6,1)	18 (6,2)	0,944 *
Zaostala korda	3 (1,1)	0 (0)	0,107 †
Uretralna striktura	4 (1,5)	1 (0,3)	0,196 †
Ožiljak	3 (1,1)	1 (0,3)	0,351 †
Poteškoće mokrenja	4 (1,5)	3 (1)	0,713 †
Ponovni prijem u bolnicu/Ponovna operacija; n (%) ili medijan (IQR)			
Ponovni prijem u bolnicu	5 (1,9)	2 (0,6)	0,266 †
Ponovna operacija	54 (20,6)	32 (11,1)	0,003 *
Dan infekcije	5 (3, 6)	4 (3, 6)	0,547 ‡

\* Hi-kvadrat test

† Fisherov egzaktni test

‡ Mann–Whitney U-test

PDS–polidioksanon; IQR–interkvartilni raspon

Učestalost kirurških infekcija pokazala se manjom kada se koristi triklosanom obloženi PDS u usporedbi s neobloženim PDS koncem u liječenju svih tipova hipospadije, sa statistički značajnom razlikom za najčešće tipove: koronarnu i subkoronarnu hipospadiju ( $P=0,030$ ). Analiza kirurških infekcija prema tipu hipospadije prikazana je u Tablici 3.

**Tablica 3.** Usporedba stope kirurških infekcija prema tipu hipospadije.

Varijable <i>n</i> (%)	Skupina I ( <i>n</i> =262)	Skupina II ( <i>n</i> =288)	<i>P</i> *
	PDS II	PDS Plus	
Glandularna	3/51 (5,9)	0/59 (0)	0,096
Koronarna/Subkoronarna	9/138 (6,5)	2/147 (1,4)	0,030
Distalna	2/28 (7,1)	1/33 (3)	0,589
Srednja	2/20 (10)	0/22 (0)	0,220
Penoskrotalna/Skrotalna	2/25 (8)	1/27 (3,8)	0,602

\* Fisherov egzaktni test

PDS—polidioksanon

Najčešći uzročnik infekcije u obje skupine bio je *Staphylococcus aureus*, nakon kojeg su sljedeće po učestalosti bile *Enterobacteriaceae* te *Pseudomonas aeruginosa*. Mikrobiološki izolati iz eksudata rane bolesnika koji su razvili kiruršku infekciju prikazani su u Tablici 4.

**Tablica 4.** Mikrobiološke kulture rane bolesnika s kirurškom infekcijom.

Mikrobiološki izolat <i>n</i> (%)	Skupina I ( <i>n</i> =15) *	Skupina II ( <i>n</i> =4)
	PDS II	PDS Plus
<i>Staphylococcus aureus</i>	7 (46,7)	2 (50)
<i>Pseudomonas aeruginosa</i>	2 (13,3)	1 (25)
<i>Streptococcus pyogenes</i>	1 (6,7)	0 (0)
<i>Escherichia coli</i>	2 (13,3)	1 (25)
<i>Enterococcus faecalis</i>	2 (13,3)	0 (0)
<i>Klebsiella pneumoniae</i>	1 (6,7)	0 (0)

\* U tri bolesnika iz Skupine I nisu pronađeni mikrobiološki izolati.



## **5. RASPRAVA**

S obzirom da su kirurške infekcije značajna komplikacija koja može usporiti cijeljenje rane, i time produljiti boravak u bolnici, brojne preventivne mjere se poduzimaju kako bi se smanjila njihova učestalost. U takve mjere se ubrajaju antibiotska profilaksa, prijeoperacijsko pranje kože i korištenje kirurškog konca obloženog antibiotikom. Ova studija je usporedila ishode liječenja hipospadije između skupine bolesnika u kojih je korišten triklosanom obloženi PDS i skupine bolesnika u kojih je korišten neobloženi PDS konac. Studija je pokazala manji broj kirurških infekcija u skupini bolesnika u kojih je korišten triklosanom obloženi PDS, sa statistički značajnom razlikom za najčešće tipove hipospadije: koronarnu i subkoronarnu. Broj poslijeoperacijskih fistula, kao najčešće komplikacije, također je bio manji u ove skupine bolesnika. S druge strane, broj kasnih komplikacija nije se razlikovao među skupinama. Stope ponovnih prijema u bolnicu su bile niske u obje skupine, a stopa ponovnih operacija je bila u niža u skupini bolesnika u kojih je korišten triklosanom obloženi PDS konac. Najčešći mikrobiološki izolati bili su *Staphylococcus aureus* i *Enterobacteriaceae*, što je u skladu s prethodno objavljenim podacima (49).

Iako je hipospadija česta kongenitalna anomalija muškog spolnog sustava, još uvijek ne postoji zlatni standard u njezinom liječenju, ni po pitanju kirurške tehnike ni kirurškog konca koji se koristi. Međutim, dogovoreno je da bi konac trebao biti resorptivan. U potrazi za idealnim koncem u liječenju hipospadije, brojne studije su usporedile učinkovitost i komplikacije pri korištenju različitih materijala. Mohamed Ali Araby i suradnici objavili su rezultate istraživanja koje je obuhvatilo 105 bolesnika operiranih zbog hipospadije. Njihovo istraživanje govori u prilog korištenju PDS konca u liječenju hipospadije jer je povezan s nižom stopom poslijeoperacijskih komplikacija u usporedbi s Vicrylom (34% naspram 10,9%) (38). Slične rezultate dobili su Shirazi i suradnici u studiji koja je pokazala značajno višu stopu komplikacija kada se koristi Vicryl u usporedbi s PDS koncem (15,1% naspram 5,3%). Nadalje, razdoblje od operacije do pojave komplikacija bilo je kraće u bolesnika u kojih se koristio Vicryl (56). Obje navedene studije su navele uretrokutanu fistulu kao najčešću poslijeoperacijsku komplikaciju liječenja hipospadije, što se podudara s rezultatima ovog istraživanja.

PDS Plus je PDS konac obložen triklosanom, antimikrobnim sredstvom za koje je dokazano da smanjuje bakterijsku kolonizaciju šavova i okolnog tkiva te je posebno djelotvoran protiv gram-pozitivnih bakterija (43). Ovo istraživanje potvrđuje učinkovitost PDS Plus konca u prevenciji kirurških infekcija, što je u skladu s rezultatima nekoliko nedavnih studija. Jedna od njih je randomizirani klinički pokus (engl. *Randomized clinical trial, RCT*) proveden od strane Ruiz-Tovara i suradnika u kojem su bolesnici podvrgnuti hitnoj laparotomiji podijeljeni

u tri skupine, ovisno o materijalu konca koji se koristio za zatvaranje prednjeg trbušnog zida. Njihovi rezultati pokazuju značajno nižu stopu kirurških infekcija kada se koristi triklosanom obloženi konac (45). Nadalje, studija provedena u Španjolskoj koja je uključivala pet različitih kirurških specijalnosti, pokazala je 36%-tno smanjenje stope kirurških infekcija pri korištenju triklosanom obloženog konca (57). Meta-analiza koja je uključila 17 randomiziranih kliničkih pokusa, u kojoj su uspoređeni triklosanom obloženi i neobloženi konci (Vicryl, Monocryl, PDS), također pokazuje 30%-tno smanjenje stope kirurških infekcija (58). Takve rezultate podupiru Ahmed i suradnici u svojoj meta-analizi koja potvrđuje prednosti korištenja obloženog konca, kako u pedijatrijskoj tako i u odrasloj populaciji, te u čistim i kontaminiranim ranama (59). Ovi rezultati potvrđeni su u još dvije studije, također u različitim vrstama operacija i za različite kategorije kirurških rana (60, 61).

S druge strane, postoje studije koje pokazuju suprotne rezultate. Ichida i suradnici proveli su RCT na uzorku od 1013 bolesnika u kojem su ispitali stopu kirurških infekcija u abdominalnoj kirurgiji. Koristili su triklosanom obloženi, odnosno neobloženi Vicryl za zatvaranje abdominalne fascije i peritoneja te triklosanom obloženi, odnosno neobloženi PDS za zatvaranje kože. Zaključili su da korištenje triklosanom obloženog konca ne smanjuje stopu kirurških infekcija. Naime, učestalost ni površinskih ni dubokih kirurških infekcija nije se razlikovala među skupinama (62). Slični rezultati mogu se pronaći i u kirurgiji kuka i koljena, gdje korištenje triklosanom obloženog konca nije pokazalo značajno smanjenje stope kirurških infekcija (63, 64).

Baracs i suradnici usporedili su stope kirurških infekcija u kolorektalnoj kirurgiji. U njihovoj studiji nije dokazana prednost triklosanom obloženog konca u smanjenju učestalosti infekcija, s obzirom da je ona bila slična u obje ispitivane skupine (10%) (43). Nadalje, Diener i suradnici proveli su RCT u 24 centra koji pokazuje jednaku učestalost infekcija pri korištenju triklosanom obloženog u odnosu na neobloženi PDS. Nije bilo razlike ni u sekundarnim ishodima: učestalosti dehiscijencije, duljini poslijeoperacijskog boravka u bolnici i procijenjenoj kvaliteti života (65). Sličnu studiju proveli su Mattavelli i suradnici te također nisu uspjeli dokazati smanjenje stope infekcija pri korištenju obloženog konca (66). Sandini i suradnici su u svoju meta-analizu uključili šest studija koje uspoređuju učinkovitost triklosanom obloženog konca. Rezultati su pokazali značajno sniženje stope kirurških infekcija u studijama provedenim u jednom centru, dok su suprotne rezultate pokazale studije provedene u više centara (67). Onesti i suradnici su također došli do suprotstavljenih rezultata. Od 15

analiziranih RCT-ova, sedam ih je pokazalo značajnu korist od korištenja obloženog konca, a preostalih osam nije (68).

Mogući razlozi za ovakve kontradiktorne rezultate su brojni. Studije su različito dizajnirane, imaju različito velike uzorke ispitanika, korištene su različite metode statističke obrade podataka i različito definiraju kiruršku infekciju. Također, ispitivane populacije nisu jednake, pa su neke od njih podložnije infekcijama zbog rizičnih faktora kao što su dijabetes i imunodeficijencije različitog uzroka. Duljina trajanja i vrsta operacijskog zahvata, iskustvo kirurga te različita duljina poslijeoperacijskog praćenja bolesnika također mogu utjecati na rezultate. Iz ovoga se može zaključiti da je potrebno provesti još studija koje će usporediti učestalost infekcija u istoj vrsti operacijskog zahvata, s jasnim kriterijima uključenja i isključenja, iskusnim kirurzima te dovoljno velikim brojem ispitanika. Osim toga, navedene studije su istraživale učestalost infekcija u raznim granama kirurgije, posebno u abdominalnoj kirurgiji, ali u literaturi nedostaje studija ovakvog tipa, koje se bave hipospadijom. Stoga, da bi se adekvatno mogli procijeniti rezultati ovog istraživanja potrebne su daljnje studije koje će istražiti ovu tematiku.

Nekoliko dodatnih čimbenika može utjecati na razvoj kirurške infekcije, kao što su pridruženi komorbiditeti, nutritivni poremećaji, razna terapijska sredstva i dob bolesnika. Krvna opskrba, tenzija rubova rane i kirurška tehnika također su bitni faktori u sprječavanju infekcije. Osim toga, pravilna uporaba sterilnih rukavica je ključna u sprječavanju prijenosa mikroorganizama s osoblja na bolesnika. Međutim, neovisno o vrsti materijala rukavice, dokazano je da u njima često nastaju mikroskopske perforacije koje onda mogu biti uzrok infekcije. Zbog toga, nedavne studije preporučuju mijenjanje rukavica svakih dva sata, ako zahvat traje dulje od dva sata (69). Produljen boravak u bolnici je također jedan od čimbenika koji može povećati vjerojatnost nastanka infekcije, zbog čega je preporučljivo bolesnika otpustiti kući što je ranije moguće (70).

Pri tumačenju rezultata ove studije treba znati da ima nekoliko ograničenja. Prvo, zbog retrospektivnog dizajna studije, moguće je da neki podatci o bolesnicima koji bi mogli biti važni za rezultate nisu više dostupni. Drugo, istraživanje je provedeno u jednom centru, što može značiti da se rezultati ne mogu primijeniti na cjelokupnu populaciju. Nadalje, iako je uzorak dovoljno velik, nije randomiziran, što znači da je podložan pristranosti pri odabiru ispitanika te stoga nije dovoljno reprezentativan. Imajući na umu suprotstavljene rezultate dosadašnjih studija, jasno je da je potrebno provesti daljnje multicentrične, randomizirane, prospektivne studije koje će istražiti ovu temu te na kraju sustavni pregled i meta-analizu.

## **6. ZAKLJUČCI**

Ova studija je pokazala da je triklosanom obloženi PDS konac sigurna i učinkovita opcija u liječenju hipospadije te da se njegovim korištenjem može smanjiti učestalost kirurških infekcija. Također, uočeno je smanjenje učestalosti uretrokutane fistule, najčešće komplikacije liječenja hipospadije. Međutim, kirurške infekcije i dalje ostaju neriješen problem, a s obzirom na suprotne rezultate dosadašnjih studija, potrebna su daljnja istraživanja kako bi se dokazala korist triklosanom obloženog konca.

## **7. LITERATURA**

1. Krmpotić-Nemanić J, Marušić A. Spolni organi. U: Krmpotić-Nemanić J, Marušić A, urednici. Anatomija čovjeka. 2.kor. izd. Zagreb: Medicinska naklada; 2007. str. 384–90.
2. Clement P, Giuliano F. Anatomy and physiology of genital organs – men. U: Vodušek DB, Boller F, ur. Neurology of sexual and bladder disorders. Handbook of Clinical Neurology. 3. izd. Amsterdam: Elsevier; 2015. str. 49–61.
3. Standring S, ur. Gray's Anatomy: The anatomical basis of clinical practice. 41. izd. London: Elsevier; 2018. str. 1584.
4. Banek Lj. Urogenitalni sustav. U: Sadler TW, urednik. Medicinska embriologija. 10. izd. Zagreb: Školska knjiga; 2009. str. 238–53.
5. Junqueira LC, Carneiro J, Kelley RO. Muški spolni sustav. U: Junqueira LC, Carneiro J, Kelley RO, urednici. Osnove histologije. 7. izd. Zagreb: Školska knjiga; 1995. str. 394, 440–1.
6. Župančić B. Spolni organi. U: Sutlić Ž, Mijatović D, Augustin G, Dobrić I i sur., urednici. Kirurgija. 1. izd. Zagreb: Školska knjiga; 2022. str. 839–40.
7. Paulozzi LJ. International trends in rates of hypospadias and cryptorchidism. Environ Health Perspect. 1999;107:297–302.
8. Toppari J, Kaleva M, Virtanen HE. Trends in the incidence of cryptorchidism and hypospadias, and methodological limitations of registry-based data. Hum Reprod Update. 2001;7:282–6.
9. Nassar N, Bower C, Barker A. Increasing prevalence of hypospadias in Western Australia, 1980-2000. Arch Dis Child. 2007;92:580–4.
10. Bergman JE, Loane M, Vrijheid M, Pierini A, Nijman RJ, Addor MC i sur. Epidemiology of hypospadias in Europe: a registry-based study. World J Urol. 2015;33:2159–67.
11. Canon S, Mosley B, Chipollini J, Purifoy JA, Hobbs C. Epidemiological assessment of hypospadias by degree of severity. J Urol. 2012;188:2362–6.
12. Matlai P, Beral V. Trends in congenital malformations of external genitalia. Lancet. 1985;1:108.
13. Czeizel A. Increasing trends in congenital malformations of male external genitalia. Lancet. 1985;1:462–3.



14. Lund L, Engebjerg MC, Pedersen L, Ehrenstein V, Nørgaard M, Sørensen HT. Prevalence of hypospadias in Danish boys: a longitudinal study, 1977-2005. *Eur Urol.* 2009;55:1022–6.
15. Loane M, Dolk H, Kelly A, Teljeur C, Greenlees R, Densem J; EUROCAT Working Group. Paper 4: EUROCAT statistical monitoring: identification and investigation of ten year trends of congenital anomalies in Europe. *Birth Defects Res A Clin Mol Teratol.* 2011;91:31–43.
16. Aarskog D. Maternal progestins as a possible cause of hypospadias. *N Engl J Med.* 1979;300:75–8.
17. Buschel H, Carrol D. Hypospadias. *Paediatrics and child health.* 2018;28:218–21.
18. Donaire AE, Mendez MD. Hypospadias. 2023. In: StatPearls [Internet]. Dostupno na: <https://www.ncbi.nlm.nih.gov/books/NBK482122/>
19. Snodgrass WT. Consultation with the specialist: hypospadias. *Pediatr Rev.* 2004;25:63–7.
20. van der Horst HJ, de Wall LL. Hypospadias, all there is to know. *Eur J Pediatr.* 2017;176:435–41.
21. Keays MA, Dave S. Current hypospadias management: Diagnosis, surgical management, and long-term patient-centred outcomes. *Can Urol Assoc J.* 2017;11:S48–S53.
22. Friedman T, Shalom A, Hoshen G, Brodovsky S, Tieder M, Westreich M. Detection and incidence of anomalies associated with hypospadias. *Pediatr Nephrol.* 2008;23:1809–16.
23. Manzoni G, Bracka A, Palminteri E, Marrocco G. Hypospadias surgery: when, what and by whom? *BJU Int.* 2004;94:1188–95.
24. Dale J, Woodward B, Elagami H. Age-dependent early complications of hypospadias repair: a single institutional experience. *Pediatr Surg Int.* 2023;39:115.
25. Pogorelić Z. Kirurški pristup liječenju anomalija mokraćnog sustava. *Liječnički vjesnik* [Internet]. 2022;144:185–90.
26. Baskin LS, Ebbers MB. Hypospadias: anatomy, etiology, and technique. *J Pediatr Surg.* 2006;41:463–72.
27. Hayashi Y, Kojima Y. Current concepts in hypospadias surgery. *Int J Urol.* 2008;15:651–64.

28. Biočić M, Župančić B. Urologija dječje dobi. U: Šoša T, Sutlić Ž, Stanec Z, Tonković I, urednici. Kirurgija. Zagreb: Naklada Ljevak; 2007. str. 1059–60.
29. Duckett JW, Snyder HM 3rd. The MAGPI hypospadias repair in 1111 patients. *Ann Surg.* 1991;213:620–5.
30. Subramaniam R, Spinoit AF, Hoebeke P. Hypospadias repair: an overview of the actual techniques. *Semin Plast Surg.* 2011;25:206–12.
31. Snodgrass WT, Bush N, Cost N. Tubularized incised plate hypospadias repair for distal hypospadias. *J Pediatr Urol.* 2010;6:408–13.
32. Wang F, Xu Y, Zhong H. Systematic review and meta-analysis of studies comparing the perimeatal-based flap and tubularized incised-plate techniques for primary hypospadias repair. *Pediatr Surg Int.* 2013;29:811–21.
33. Wilkinson DJ, Farrelly P, Kenny SE. Outcomes in distal hypospadias: a systematic review of the Mathieu and tubularized incised plate repairs. *J Pediatr Urol.* 2012;8:307–12.
34. Pogorelić Z, Milovac B, Čohadžić T, Todorčić J. Safety and effectiveness of Meatal mobilization (MEMO) technique for glandular, coronal, and subcoronal hypospadias repair in children: A 5-year single-center study with 105 hypospadias. *Biomedicines.* 2024;12:831.
35. Moursy EE. Outcome of proximal hypospadias repair using three different techniques. *J Pediatr Urol.* 2010;6:45–53.
36. Manoj B, Sanjeev N, Pandurang PN, Jaideep M, Ravi M. Postauricular skin as an alternative to oral mucosa for anterior onlay graft urethroplasty: a preliminary experience in patients with oral mucosa changes. *Urology.* 2009;74:345–8.
37. Tahmeedullah, Khan AT, Obaidullah. Comparison of prepuccial skin, postauricular skin and buccal mucosal graft results in hypospadias repair. *J Coll Physicians Surg Pak.* 2003;13:515–8.
38. Mohamed Ali Alaraby SO, Abdeljaleel IA, Hamza AA, Elawad Elhassan AE. A comparative study of polydioxanone (PDS) and polyglactin (Vicryl) in hypospadias repair. *Afr J Paediatr Surg.* 2021;18:53–7.
39. Guarino N, Vallasciani SA, Marrocco G. A new suture material for hypospadias surgery: A comparative study. *The Journal of Urology.* 2009;181:1318–23.

40. Wahyudi I, Raharja PAR, Situmorang GR, Rodjani A. Associations between suturing techniques and suture materials with complications of tubularised incised plate urethroplasty: A systematic review and meta-analysis. *J Pediatr Surg Open*. 2023;1:100003.
41. Ulman I, Erikçi V, Avanoğlu A, Gökdemir A. The effect of suturing technique and material on complication rate following hypospadias repair. *Eur J Pediatr Surg*. 1997;7:156–7.
42. Borkar N, Tiwari C, Mohanty D, Baruah TD, Mohanty M, Sinha CK. Post-urethroplasty complications in hypospadias repair: a systematic review and meta-analysis comparing polydioxanone and polyglactin sutures. *World J Pediatr Surg*. 2024;7:e000659.
43. Baracs J, Huszár O, Sajjadi SG, Horváth OP. Surgical site infections after abdominal closure in colorectal surgery using triclosan-coated absorbable suture (PDS Plus) vs. uncoated sutures (PDS II): A randomized multicenter study. *Surg. Infect. (Larchmt)*. 2011;12:483–9.
44. Depuydt M, Van Egmond S, Petersen SM, Muysoms F, Henriksen N, Deerenberg E. Systematic review and meta-analysis comparing surgical site infection in abdominal surgery between triclosan-coated and uncoated sutures. *Hernia*. 2024.
45. Ruiz-Tovar J, Llaveró C, Jiménez-Fuertes M, Duran M, Pérez-López M, García-Marín A. Incisional surgical site infection after abdominal fascial closure with triclosan-coated barbed suture vs triclosan-coated polydioxanone loop suture vs polydioxanone loop suture in emergent abdominal surgery: A randomized clinical trial. *J. Am. Coll. Surg*. 2020;230:766–74.
46. Olmez T, Berkesoglu M, Turkmenoglu O, Colak T. Effect of triclosan-coated suture on surgical site infection of abdominal fascial closures. *Surg Infect (Larchmt)*. 2019;20:658–64.
47. Ceccarelli PL i sur. Hypospadias: Clinical approach, surgical technique and long-term outcome. *BMC Pediatr*. 2021;21:523.
48. Cimador M., Vallasciani S., Manzoni G., Rigamonti W., De Grazia E., Castagnetti M. Failed hypospadias in paediatric patients. *Nat. Rev. Urol*. 2013;10:657–66.
49. Bhat A, Mandal AK. Acute postoperative complications of hypospadias repair. *Indian J Urol*. 2008;24:241–8.
50. Nonomura K, Kakizaki H, Shimoda N, Koyama T, Murakumo M, Koyanagi T. Surgical repair of anterior hypospadias with fish-mouth meatus and intact prepuce based on anatomical characteristics. *Eur Urol*. 1998;34:368–71.

51. Elbakry A. Complications of the preputial island flap-tube urethroplasty. *BJU Int.* 1999;84:89–94.
52. Uygur MC, Unal D, Tan MO, Germiyanoglu C, Erol D. Factors affecting outcome of one-stage anterior hypospadias repair: analysis of 422 cases. *Pediatr Surg Int.* 2002;18:142–6.
53. Retik AB, Atala A. Complications of hypospadias repair. *Urol Clin North Am.* 2002;29:329–39.
54. Liu G, Yuan J, Feng J, Geng J, Zhang W, Zhou X i sur. Factors affecting the long-term results of hypospadias repairs. *J Pediatr Surg.* 2006;41:554–9.
55. Tack LJW, Springer A, Riedl S, Tonnhofer U, Weninger J, Hiess M i sur. Psychosexual outcome, sexual function, and long-term satisfaction of adolescent and young adult men after childhood hypospadias repair. *J Sex Med.* 2020;17:1665–75.
56. Shirazi M, Haghpanah A, Dehghani A, Haghpanah S, Ghahartars M, Rahmanian M. Comparison of post-urethroplasty complication rates in pediatric cases with hypospadias using Vicryl or polydioxanone sutures. *Asian J Urol.* 2022;9:165–9.
57. Bustamante Montalvo M, Cainzos M, Prieto Carreiras L, Castiñeira Piñeiro A, García Iglesias A, Fernandez Novo A i sur. Evaluation of the effect of triclosan coated sutures in the prevention of surgical site infections in a Spanish hospital setting: A prospective, observational study. *Infect Prev Pract.* 2021;3:100154.
58. Wang ZX, Jiang CP, Cao Y, Ding YT. Systematic review and meta-analysis of triclosan-coated sutures for the prevention of surgical-site infection. *Br J Surg.* 2013;100:465–73.
59. Ahmed I, Boulton AJ, Rizvi S, Carlos W, Dickenson E, Smith NA i sur. The use of triclosan-coated sutures to prevent surgical site infections: A systematic review and meta-analysis of the literature. *BMJ Open.* 2019;9:e029727.
60. Daoud FC, Edmiston CE Jr, Leaper D. Meta-analysis of prevention of surgical site infections following incision closure with triclosan-coated sutures: robustness to new evidence. *Surg Infect (Larchmt).* 2014;15:165–81.
61. Edwards M, Graziadio S, Shore J, Schmitz ND, Galvain T, Danker WA, Kocaman M, Pournaras DJ, Bowley DM, Hardy KJ. Plus Sutures for preventing surgical site infection: a systematic review of clinical outcomes with economic and environmental models. *BMC Surg.* 2023;23:300.

62. Ichida K, Noda H, Kikugawa R, Hasegawa F, Obitsu T, Ishioka D i sur. Effect of triclosan-coated sutures on the incidence of surgical site infection after abdominal wall closure in gastroenterological surgery: a double-blind, randomized controlled trial in a single center. *Surgery*. 2018;S0039–6060(17)30893–0.
63. He P, Liu Z, Chen H, Huang G, Mao W, Li A. The role of triclosan-coated suture in preventing surgical infection: A meta-analysis. *Jt Dis Relat Surg*. 2023;34:42–9.
64. Sukeik M, George D, Gabr A, Kallala R, Wilson P, Haddad FS. Randomised controlled trial of triclosan coated vs uncoated sutures in primary hip and knee arthroplasty. *World J Orthop*. 2019;10:268–77.
65. Diener MK, Knebel P, Kieser M, Schüler P, Schiergens TS, Atanassov V i sur. Effectiveness of triclosan-coated PDS Plus versus uncoated PDS II sutures for prevention of surgical site infection after abdominal wall closure: The randomised controlled PROUD trial. *Lancet*. 2014;384:142–52.
66. Mattavelli I, Rebora P, Doglietto G, Dionigi P, Dominioni L, Luperto M. Multi-center randomized controlled trial on the effect of triclosan-coated sutures on surgical site infection after colorectal surgery. *Surg Infect (Larchmt)*. 2015;16:226–35.
67. Sandini M, Mattavelli I, Nespoli L, Uggeri F, Gianotti L. Systematic review and meta-analysis of sutures coated with triclosan for the prevention of surgical site infection after elective colorectal surgery according to the PRISMA statement. *Medecine*. 2016;95:e4057.
68. Onesti MG, Carella S, Scuderi N. Effectiveness of antimicrobial-coated sutures for the prevention of surgical site infection: A review of the literature. *Eur. Rev. Med. Pharmacol. Sci*. 2018;22:5729–39.
69. Anand S, Pogorelić Z, Singh A, Llorente Muñoz CM, Krishnan N, Dhua AK i sur. Comparison of unnoticed glove perforations during minimally invasive versus open surgeries: A systematic review and meta-analysis. *Children*. 2022;9:179.
70. Jukić M, Tesch A, Todorčić J, Šušnjar T, Milunović KP, Barić T i sur. Same-day discharge after laparoscopic appendectomy for simple appendicitis in pediatric patients-is it possible? *Children*. 2022;9:1220.

## **8. SAŽETAK**

**Cilj istraživanja:** Cilj ove retrospektivne, monocentrične studije bio je usporediti sigurnost i učinkovitost triklosanom obloženog polidioksanskog (PDS) konca u odnosu na neobloženi u prevenciji kirurških infekcija u djece operirane zbog hipospadije.

**Ispitanici i metode:** U studiju je uključeno 550 bolesnika operiranih zbog hipospadije u razdoblju od 1. siječnja 2014. do 31. prosinca 2023. godine. Bolesnici su retrospektivno podijeljeni u dvije skupine, ovisno o vrsti konca koja je korištena. U prvu skupinu su svrstana 262 bolesnika u kojih je korišten neobloženi konac (PDS II), dok je preostalih 288, u kojih je korišten obloženi konac (PDS Plus), činilo drugu skupinu. Primarni cilj bio je usporediti učestalost kirurških infekcija među skupinama, dok su sporedni ciljevi bili usporediti stopu ranih i kasnih komplikacija, broj ponovnih prijema u bolnicu te broj ponovnih operacija. Svim bolesnicima su zabilježeni i uspoređeni demografski i navedeni klinički podatci.

**Rezultati:** Medijan dobi svih bolesnika uključenih u studiju iznosio je 16 (interkvartilni raspon, IQR 14, 20) mjeseci. Skupina u kojoj je korišten PDS Plus konac pokazala je značajno nižu stopu kirurških infekcija u usporedbi sa skupinom u kojoj je korišten PDS II ( $n=18$  (6,9%) naspram  $n=4$  (1,4%),  $P<0,001$ ). Infekcija je dovela do dehiscijencije u 10 od 18 bolesnika u kojih je korišten PDS II te u sva četiri bolesnika iz PDS Plus skupine ( $P=0,07$ ). Broj poslijeoperacijskih fistula također je bio značajno niži u skupini u kojoj je korišten PDS Plus konac (13,7% naspram 8,3%,  $P=0,042$ ). Stopa kasnih komplikacija nije se razlikovala među skupinama: meatalna stenoza ( $P=0,944$ ); zaostala korda ( $P=0,107$ ); striktura uretre ( $P=0,196$ ); ožiljak ( $P=0,351$ ); poteškoće mokrenja ( $P=0,713$ ). Nije bilo zabilježenih slučajeva neplaniranog povratka u operacijsku salu ni u jednoj skupini. Stopa ponovnih prijema u bolnicu bila je niska u obje skupine ( $n=5$  (1,9%) naspram  $n=2$  (0,6%),  $P=0,266$ ), dok je broj ponovnih operacija bio značajno niži u bolesnika u kojih je korišten PDS Plus konac (11,1% naspram 20,6%,  $P=0,03$ ).

**Zaključci:** Korištenje triklosanom obloženog konca smanjuje stopu kirurških infekcija, poslijeoperacijskih fistula i broj ponovnih operacija te se zbog toga može smatrati sigurnom i učinkovitom opcijom u liječenju hipospadije u djece.

## **9. SUMMARY**



**Diploma thesis title:** Comparison of safety and effectiveness between triclosan-coated polydioxanone (PDS Plus) and uncoated polydioxanone (PDS II) sutures in preventing surgical site infection after hypospadias repair in pediatric patients: A 10-year single center experience with 550 hypospadias.

**Objectives:** The aim of this retrospective, single-center study was to evaluate safety and effectiveness of triclosan-coated PDS and uncoated PDS in preventing surgical site infection in pediatric patients operated on for hypospadias.

**Patients and methods:** A total of 550 patients who underwent hypospadias repair surgery in the period from January 1, 2014 to December 31, 2023, were enrolled in the study. The patients were retrospectively split into two study groups, based on the type of suture used. The patients in which uncoated polydioxanone (PDS II) was used, 262 of them, made the first group, while the remaining 288, in which triclosan-coated polydioxanone (PDS Plus) was used, made the second group. Primary outcome was to compare the frequency of surgical site infections between the groups, while additional outcomes were the rates of other complications, the number of repeat admissions and repeat operations. All patients' demographic and clinical data were recorded and compared.

**Results:** The patients enrolled in the study had the median age of 16 (IQR 14, 20) months. The group in which PDS Plus suture was used showed a significantly lower rate of surgical infections compared to the group in which PDS II was used ( $n=18$  (6.9%) vs.  $n=4$  (1.4%),  $P<0.001$ ). In 10 out of 18 patients in whom PDS II was used and in all four patients from the PDS Plus group, the infection caused dehiscence ( $P=0.07$ ). The rate of postoperative fistulas was also found to be lower in the PDS Plus group (13.7% vs. 8.3%,  $P=0.042$ ). The rate of late complications was almost the same in both groups: stenosis of meatus ( $P=0.944$ ); residual penile curvature ( $P=0.107$ ); stricture of urethra ( $P=0.196$ ); scar formation ( $P=0.351$ ); urinary system discomfort ( $P=0.713$ ). No cases of unplanned return to the operating room were recorded in any of the groups. The rate of readmissions to the hospital was low in both groups ( $n=5$  (1.9%) vs.  $n=2$  (0.6%),  $P=0.266$ ), while the number of repeat operations was significantly lower in the group in which PDS Plus suture was used (11.1% vs. 20.6%,  $P=0.03$ ).

**Conclusions:** The study showed that the use of triclosan-coated sutures reduces the frequency of surgical site infections, postoperative fistulas and the number of repeat operations, and therefore it can be considered as a safe and effective option in the treatment of hypospadias in children.

## **10. ŽIVOTOPIS**



## **11. PRILOZI**

## Prilog 1. Rješenje Etičkog povjerenstva KBC-a Split.



KLINIČKI BOLNIČKI CENTAR SPLIT  
ETIČKO POVJERENSTVO

Klasa: 500-03/23-01/222  
Ur.broj: 2181-147/01/06/LJ.Z.-23-02

Split, 27.11.2023.

IZVOD  
IZ ZAPISNIKA SJEDNICE ETIČKOG POVJERENSTVA KBC SPLIT 20/2023  
4.

Prof.dr.sc. Zenon Pogorelić, dr.med. iz Klinike za dječju kirurgiju KBC-a Split je uputio Etičkom povjerenstvu zamolbu za odobrenje provedbe istraživanja:

*Sigurnost i učinkovitost triklosanom obloženog PDS konca u odnosu na neobloženi PDS u prevenciji kirurških infekcija u djece operirane zbog hipospadije: 10-godišnje iskustvo jednog centra s 550 hipospadija*

Istraživanje za potrebe diplomskog rada i objave znanstvenog rada će u Klinici za dječju kirurgiju KBC-a Split provesti voditelj istraživanja prof.dr.sc. Zenon Pogorelić, dr.med. i suradnici Sara Elezović Baloević, dr.med., Jakov Todorić, dr.med., Dražen Budimir, dr.med. i Lana Stričević, studentica Medicinskog fakulteta u Splitu.

Nakon razmatranja zamolbe, donesen je sljedeći

### Zaključak

Iz priložene dokumentacije razvidno je da je Plan istraživanja usklađen s odredbama o zaštiti prava i osobnih podataka ispitanika iz Zakona o zaštiti prava pacijenata (NN169/04, 37/08) i Zakona o provedbi Opće uredbe o zaštiti podataka (NN 42/18), te odredbama Kodeksa liječničke etike i deontologije (NN55/08, 139/15) i pravilima Helsinške deklaracije WMA 1964-2013 na koje upućuje Kodeks.

Etičko povjerenstvo odobrava i suglasno je s provedbom istraživanja.

PREDSJEDNIK ETIČKOG POVJERENSTVA  
KLINIČKOG BOLNIČKOG CENTRA SPLIT  
IZV. PROF. DR. SC. LUBO ZNAOR