

Izražaj koneksina 37, 40, 43, 45 i paneksina 1 u ranom razvoju mrežnice i žilnice u čovjeka te u tumorigenezi

Žužul Pulja, Matea

Doctoral thesis / Disertacija

2024

Degree Grantor / Ustanova koja je dodijelila akademski / stručni stupanj: **University of Split, School of Medicine / Sveučilište u Splitu, Medicinski fakultet**

Permanent link / Trajna poveznica: <https://um.nsk.hr/um:nbn:hr:171:199448>

Rights / Prava: [In copyright](#) / [Zaštićeno autorskim pravom.](#)

Download date / Datum preuzimanja: **2025-02-08**



Repository / Repozitorij:

[MEFST Repository](#)



Sveučilište u Splitu

Medicinski fakultet

Matea Žužul Pulja, dr. med.

IZRAŽAJ KONEKSINA 37, 40, 43, 45 I PANEKINA 1 U RANOM
RAZVOJU MREŽNICE I ŽILNICE U ČOVJEKA TE U TUMORIGENEZI

Doktorski rad

Mentorica: prof. dr. sc. Suzana Konjevoda, dr. med.

Split, 2024.

Iskreno hvala mojoj mentorici prof. dr. sc. Suzani Konjevodi na vjetru u leđa koji mi je bio potreban da bi se odlučila na ovaj korak. Hvala na nesebičnoj pomoći i iskrenim savjetima, što ste majka, prijatelj, doktor i šef, još jednom hvala.

Veliko hvala prof.dr.sc. Katarini Vukojević i ostalim zaposlenicima Zavoda za anatomiju, histologiju i embriologiju, te Zavoda za patologiju Medicinskog fakulteta u Splitu, bez čije pomoći ovo ne bi bilo moguće.

Hvala kolegama s Odjela za oftalmologiju Opće bolnice u Zadru na svim profesionalnim savjetima i ugodnoj radnoj atmosferi, svi ste Vi moji mentori.

Hvala mojoj obitelji koja je uvijek tu, kao putokaz na svim raskrižjima koje prolazim u životu. Tata vjerujem da sve pratiš odnekud i da si ponosan. Hvala što si me naučio da se pouzdam u sebe i da nikad ne odustanem.

Hvala Marine što si moj „feral na provi“, što me podržavaš, guraš naprijed i nesebično voliš.

I na kraju hvala mojim prijateljima, sretna sam što Vas imam.

...

Svi ste vi utkali komadić sebe u ovaj rad.

Sadržaj

Popis oznaka i kratica.....	1
1. Uvod.....	2
1.1. Razvoj oka u čovjeka.....	7
1.2. Razvoj retinoblastoma.....	9
1.3. Razvoj melanoma.....	17
1.4. Koneksini i paneksini.....	24
2. Ciljevi istraživanja.....	32
2.1. Cilj istraživanja:.....	33
2.2. Hipoteza:.....	33
3.1. Obrada i nabava tkiva.....	35
3.2. Pripremanje tkiva i indirektna imunofluorescencija.....	35
3.3. Kvantitativna i semikvantitativna analiza podataka.....	36
3.4. Statistička analiza.....	37
4. Rezultati.....	38
4.1. Ljudsko oko u razvoju:.....	39
4.2. Retinoblastom:.....	40
4.3. Epiteloidni melanom:.....	40
4.4. Miksoidni melanom:.....	40
4.5. Melanom vretenastih stanica:.....	40
4.6. Koneksin 37:.....	41
4.7. Koneksin 40:.....	43
4.8. Koneksin 43:.....	45
4.9. Koneksin 45:.....	47
4.10. Paneksin 1:.....	49
5. Rasprava.....	51
6. Zaključak.....	57
7. Sažetak.....	59
8. Summary.....	61
9. Literatura.....	63
10. Kratka biografija.....	79

Popis oznaka i kratica

Cx37 – koneksin 37

Cx40 – koneksin 40

Cx43 – koneksin 43

Cx45 – koneksin 45

Pan1 – paneksin 1

ATP – adenzin trifosfat

EMT – epitelno – mezenhimalna tranzicija

MET – mezenhimalno – epitelna tranzicija

ARMD – senilna makularna degeneracija

COMS – Collaborative Ocular Melanoma Study

1. Uvod

Mrežnica je višeslojna struktura koja se sastoji od većeg broja različitih stanica koje morfološki i funkcionalno tvore poseban krug u kojem funkcionirajući zasebno i zajednički međusobno proizvode složeni vizualni podražaj(1). To je funkcionalna jedinica središnjeg živčanog sustava koja osigurava pretvorbu svjetlosnog signala u živčani impuls. Neuroektodermalnog je podrijetla, nastala iz diencefalona, neuroretina je slojevito tkivo, sastavljeno od šest vrsta neuronskih stanica (dvije vrste fotoreceptora: čunjići i štapići; horizontalne, bipolarne, amakrine i ganglijske stanice) i tri vrste glijalnih stanica (Müller glija stanice, astrociti i mikroglia stanice). Neuroretina se naslanja na pigmentni epitel i zajedno čine ono što nazivamo „mrežnica“. Postojanje unutarnjih i vanjskih krvno-retinalnih barijera i intra-retinalnih spojeva odražava finoću regulacije retinalnih izmjena s cirkulacijom i unutar same retine. Mrežnica oblaže stražnji dio oka. To je tanka prozirna tunika, manja od 500 μm , kroz koju prosijava pigment i vaskulatura žilnice, u normalnim uvjetima ružičasto-narančastog izgleda. Glava vidnog živca vidljiva je makroskopski u obliku diska blijedo ružičaste boje, svjetlije od ostatka mrežnice, oko kojeg izlaze retinalne arterije i vene, a zove se optički disk. Makula je područje stražnjeg dijela retine čije je središte avaskularno. Uočava se pregledom fundusa po narančastoj boji zbog prisutnosti pigmenta ksantofila. Nalazi se temporalno u odnosu na optički disk. Fovea, u središtu makule, sastavljena isključivo od čunjića, omogućuje oštrinu vida. Retina se proteže od ora serrata, sprijeda, do optičkog živca, na stražnjem polu očne jabučice.

Postoji deset slojeva od vanjske do unutarnje strane očne jabučice: 1. sloj stanica pigmentnog epitela retine (RPE); 2. sloj fotoreceptora; 3. vanjska granična membrana, mjesto spajanja Müllerovih glija stanica s unutarnjim segmentima fotoreceptora i međusobnog spajanja fotoreceptora putem tijesnih spojeva (OLM); 4. sloj fotoreceptorskih jezgri ili vanjski nuklearni sloj (ONL); 5. vanjski pleksiformni sloj kojeg čine sinapse između fotoreceptora s bipolarnim i horizontalnim stanicama(OPL); 6. unutarnji nuklearni sloj koji je sloj jezgri horizontalnih, bipolarnih, amakrinih stanica i Müllerovih glija stanica (INL); 7. unutarnji pleksiformni sloj koji se sastoji od dendrita ganglijskih stanica i aksona bipolarnih stanica i funkcionira kao veza za prenošenje informacija od bipolarnih do ganglijskih stanica (IPL); 8. sloj ganglijskih stanica (RCG); 9. sloj živčanih vlakana, koji čine aksoni ganglijskih stanica, okruženi glijalnim nastavcima koji tvore vidni živac (NFL); 10. unutarnja ograničavajuća membrana sastavljena od unutarnjih nogu Müllerovih glija stanica i njihove bazalne membrane (ILM). Jednoslojni pigmentni epitel mrežnice jako je važan element mrežnice, što zbog svojih fizičkih i funkcionalnih svojstava kao vanjske krvno-retinalne barijere, zatim svojih optičkih svojstava,

ali posebno zbog brojnih metaboličkih aktivnosti. RPE je visoko polarizirani epitel koji sadrži višestruke ionske i vodikove kanale na svojim bazolateralnim i apikalnim površinama, osiguravajući selektivni transport između neuroretine i koroidalne vaskulature. RPE je neophodan i zbog fagocitoze i recikliranja "iskorištenih" vanjskih segmenata fotoreceptora. Jednoslojni RPE sadrži pigmente koji se uglavnom sastoje od zrnaca melanina i lipofuscina. Fotoreceptori su visoko polarizirane neuronske stanice. Vanjski segment fotoreceptora čini fotoosjetljivi dio. Tvore ga nabori plazma membrane, stvarajući hrpu diskova koje stanice RPE obnavljaju i fagocitiraju. Unutarnji segment sadrži metaboličke spojeve i povezan je s vanjskim segmentom veznom cilijom. Ganglijske stanice su stanice veličine 10 do 20 μm koje tvore sinapse, kroz svoje dendrite, s bipolarnim stanicama i amakrinim stanicama u unutarnjem pleksiformnom sloju. Aksoni iz ganglijskih stanica konvergiraju prema papili i formiraju vidni živac. Tvore isprepletena vlakna s nastavcima koji potječu iz Müllerovih glija stanica. Vlakna konvergiraju na razini vidnog živca s radijalnom orijentacijom, osim makularnih vlakana koja tvore pravocrtnu interpapilomakularnu mrežu. Retinalna glija, poput neuronske glije u središnjem živčanom sustavu, ima višestruke uloge u neuronalnoj homeostazi: transport hranjivih tvari, hidroionska regulacija, imunomodulacija, proizvodnja neurotrofnih faktora. U fiziološkim uvjetima astrociti i mikroglia nalaze se u unutarnjim slojevima retine. Müllerove stanice su glavne glija stanice mrežnice kralježnjaka. Oni čine anatomsku vezu između retinalnih neurona i odjeljaka s kojima izmjenjuju molekule, kao što su retinalne krvne žile, staklastog tijela i subretinalnog prostora. Imaju mnogo različitih ionskih kanala, receptora za ligande, transmembranske transportne molekule i enzime. Oni su odgovorni za održavanje homeostaze izvanstaničnog okoliša retine (ioni, voda, neurotransmiteri i pH). U retini postoje dvije vrste astrocita. Jedan dio astrocita je raspoređen duž snopova optičkih vlakana, bez kontakta s krvnim žilama, a druga populacija zvjezdastih astroglialnih stanica prelazi sloj optičkih vlakana i uspostavlja nespacijalizirane kontakte s retinalnim žilama. U fiziološkim uvjetima mikroglialne stanice nalaze se isključivo oko žila mrežnice.

Ljudska makula predstavlja manje od 5% ukupne površine retine, ali ovo malo specijalizirano područje, smješteno u središtu vidne osi, osigurava većinu fotopičkog vida i vida u boji, kao i oštrinu vida. U ovom području svi su slojevi pomaknuti, ostavljajući u središtu makule središnju zonu, foveu, formiranu isključivo od čunjića i određenih Müllerovih glijalnih stanica, čija bi se struktura i funkcija razlikovala od ostalih Müllerovih stanica. Najveća gustoća čunjića nalazi se u ovom području što osigurava vidnu oštrinu, raspoznavanje boja i fotopički vid.

Makula se do kraja razvija nakon rođenja. Svoju anatomsko-funkcionalnu zrelost i do nekoliko godina nakon rođenja (2).

Žilnica je tanko, visoko vaskularizirano i pigmentirano tkivo koje tvori stražnji dio uvealnog trakta. Unutarnja granica žilnice je Bruchova membrana, na koju se naslanja jednoslojni retinalni pigmentni epitel (RPE). Sastoji se od pigmentiranih stanica (melanocita), mastocita, mikroglijskih stanica i krvnih žila. Vaskularni sustav žilnice potječe iz dviju grana arterije oftalmike: kratke stražnje cilijarne arterije, koje opskrbljuju stražnji dio žilnice, te duge stražnje cilijarne arterije, koje opskrbljuju prednju žilnicu, cilijarno tijelo i šarenicu. Čini do 85% volumena krvi u oku i tvori tri krvožilna sloja u stražnjem polu oka. Prvi sloj je koriokapilaris, sastavljen od širokih, ravnih kapilara s lumenima od 20 do 50 μm . Kapilare su raspoređene u obliku saća, lobularnog izgleda, osobito na stražnjem polu. Formirane su od sloja endotelne stanice povezane tijesnim spojevima. Srednji sloj arteriola i venula srednje veličine naziva se Sattlerov sloj. Hallerov sloj, najdublji sloj koroidalne vaskulature, sastoji se od velikih arterija dimenzija 40 do 90 μm i velikih vena dimenzija 20 do 100 μm . Ova posebna troslojna koroidna vaskulatura sužava se u jedan sloj na periferiji koji ima uzorak poput ljestava. Koriokapilaris i RPE usko su povezani ne samo anatomski nego i funkcionalno. Glavna funkcija koriokapilarisa je transport hranjivih tvari do RPE-a i fotoreceptora. Ovaj transport hranjivih tvari obavlja se kroz fenestracije koriokapilarisa. Fenestracije su jedinstvene strukture nalik porama koje imaju dijafragmu. One su te koje omogućuju pasivni transport nekih tekućina i makromolekula, što je ključno za opskrbu vanjske mrežnice hranjivim tvarima, ionima i kisikom, ali služe i za odvod otpadnih produkata fotoreceptora i RPE-a iz oka(3). Žilnica je bogato inervirana parasimpatičkim, simpatičkim i trigeminalnim senzornim živčanim vlaknima koja reguliraju koroidalni protok krvi(4). Sve je više istraživanja koja pokazuju važnost žilnice u razvoju mnogih mrežničnih i žilničnih bolesti(5). Retinu vaskulariziraju dva različita vaskularna sustava, bez anatomske veze u fiziološkim uvjetima: retinalna kapilarna mreža, koja osigurava izravnu vaskularizaciju unutarnjih slojeva retine, i već opisana koroidna mreža, koja osigurava vaskularizaciju retine neizravno, budući da u vanjskoj retini nema kapilara. Središnja retinalna arterija izvorno potječe iz unutarnje karotidne arterije, slijedi intraneuralni tok, putuje duž donjeg ruba ovojnice vidnog živca i ulazi u oko kroz središte vidnog živca, gdje se dijeli na četiri završne grane: temporalnu i nazalnu, gornju i donju. Završne arterije granaju se na kolaterale, koje se dalje dijele dok se ne formira mreža krvnih žila koje oblažu cijelu unutarnju površinu mrežnice. Retinalne arterije i vene nalaze se u sloju optičkih vlakana. Kapilare mrežnice nastaju iz kolateralnih žila i organizirane su u površinske, srednje i duboke pleksuse.

Retinalne krvne žile opskrbljuju krvlju unutarnje retinalne neurone. Avaskularni fotoreceptorski sloj oslanja se na koriokapilaris koji leži ispod retinalnog pigmentnog epitela za opskrbu kisikom difuzijom(6).

Istraživanja o anatomiji i patofiziologiji oka su najčešće rađena na mišjim modelima, koji su pomogli u razumijevanju razvoja mnogih očnih bolesti(7). Isto tako, istraživanja o izražaju koneksina 37, 40, 43, 45 i paneksina 1 u različitim tkivima ljudskog oka su rijetka, posebno tijekom razvoja, i većinom su rađena na eksperimentalnim životinjskim modelima kao što su miševi ili štakori(8, 9). Iako postoje brojne studije koje pokazuju višestruke veze između funkcije tijesnih spojeva i preživljavanja stanica, naše trenutno znanje o ulozi tijesnih spojeva u staničnom preživljavanju u mrežnici još uvijek je nedostatno. Postoje mnoge nasljedne bolesti povezane s koneksinskim mutacijama gdje je jasno vidljivo da su tijesni spojevi na različite načine uključeni u razvoj bolesti(10). Slična uključenost tijesnih spojeva u stečene bolesti još uvijek je neistražena i potrebno ju je razjasniti kako bi se postigao uspjeh u liječenju retinalnih, a možda i neretinalnih bolesti ili barem usporilo njihovo napredovanje. Mogućnost novih modaliteta liječenja usmjerenih na tijesne spojeve, kroz regulaciju ekspresije koneksina ili međusobne povezanosti tijesnih spojeva, mora se osmisliti u budućnosti kako bi se inače zdrave stanice spasile od ulaska u proces apoptoze, uzrokovane širenjem signala kroz tijesne spojeve. Kao lako dostupan dio središnjeg živčanog sustava koji zadržava veliku količinu strukturne i funkcionalne sličnosti, mrežnica je sjajan model za istraživanje još neotkrivenih mehanizama neuronske signalizacije, kao i potencijalnih tretmana za različite bolesti koje pogađaju živčano tkivo.

U ovoj disertaciji ću prikazati analizu izražaja koneksina 37, 40, 43, 45 i paneksina 1 u mrežnici i žilnici tijekom razvoja ljudskog oka, u tkivu zdravog odraslog ljudskog oka i u tumorskim tkivima retinoblastoma i uvealnog melanoma. Cilj istraživanja je bio razjasniti biološku važnost koneksina i paneksina, budući da u dogledno vrijeme potencijalno mogu predstavljati određene dijagnostičke ili prognostičke biomarkere, te služiti kao terapijske mete za liječenje najčešćih tumora oka, retinoblastoma i uvealnog melanoma, što predstavlja stalni izazov i težnju u medicini.

1.1. Razvoj oka u čovjeka

Rani razvoj ljudskog oka počinje u trećem gestacijskom tjednu, kada optički žlijebovi izlaze u kranijalnim neuralnim žlijebovima(11). Krajem 3. tjedna pojavljuju se optičke brazde s obje strane središnje linije na proširenom kranijalnom kraju još uvijek otvorenih neuralnih nabora. Dolazi do pojave i migracije stanica neuralnog grebena te stvaranja primarnih moždanih vezikula. Četvrti tjedan pokazuje zatvaranje neuralnog kanala sprijeda s naknadnom evaginacijom njegove bočne stijenke u očne mjehuriće, invaginaciju donje nazalne stijenke očnog mjehurića što uzrokuje stvaranje optičke čašice i razvoj ploče leće, retinalnog diska i embrionalne pukotine. Unutarnja i vanjska stijenka optičke čašice u početku su odvojene šupljinom, intraretinalnim prostorom koja uskoro iščezne i te se stijenke izravno dodiruju. Embrionalna pukotina se proteže u očni držak koji povezuje šupljinu očnog mjehurića sa šupljinom neuralnog kanala. Embrionalna pukotina omogućuje hijaloidnoj arteriji ulazak u optičku čašicu. Tijekom 5. tjedna, optička čašica je zatvorena, a stanice njenog vanjskog sloja dobivaju pigmentaciju kao rezultat kontakta s kapilarama u razvoju u periokularnom mezenhimu. Te kapilare međusobno anastomoziraju i tvore anteriornu prstenastu žilu. Lećna ploča razvija se u lećnu jamicu, a kasnije u lećnu vezikulu koja se ubrzo nakon toga odvaja od površinskog ektoderma. Unutar optičke čašice, hijaloidne žile tvore kapilarnu mrežu pomoću koje anastomoziraju s prstenastom žilom. Primarni oblik staklastog tijela i površinski ektoderm koji prekriva vezikulu leće diferencira se u primitivni epitel rožnice. Strukture lica i orbite također se razvijaju u ovoj fazi. Šesti tjedan pokazuje početnu diferencijaciju unutarnjeg sloja optičke čašice u senzornu mrežnicu, transformaciju stražnjih stanica lećnih mjehurića u primarna lećna vlakna, razvoj periokularne vaskulature i pojavu prvih nabora kapaka i nazolakrimalnog kanala(12). Stijenke optičke čašice se razvijaju u dva sloja: vanjski tanki pigmentni sloj i debeli neuralni sloj retine. Neuralni sloj čine neuronske prekursorske proliferirajuće stanice. Proliferacija se nastavlja tijekom fetalnog razvoja do 12. tjedna. Iz njih se kasnije diferencira šest tipova neurona i glija stanice. Stanice koje graniče s vanjskim pigmentnim slojem se diferenciraju u fotoreceptore. Uz njih se naslanja sloj neurona koji se kasnije razvije u vanjski i unutrašnji zrnati sloj i sloj ganglijskih stanica, a na unutrašnjoj površini se razvije vlaknasti sloj čija vlakna teku prema očnom dršku koji se razvija u vidni živac. Prvo se definiraju retinalne ganglijske stanice, zatim amakrine i horizontalne stanice, te čunjići, a nedugo nakon toga i štapići. Bipolarne stanice su posljednji neuroni koji se diferenciraju. Žilnica se diferencira iz mezenhima koji okružuje optičku čašicu(13, 14).

Procesi važni za razvoj krvnih žila žilnice i mrežnice moraju biti savršeno sinkronizirani da bi osigurali dovoljno kisika i prehrambenih potreba oku u nastajanju. Tijekom embrionalnog razvoja, hijaloidna vaskulatura opskrbljuje kisikom i hranjivim tvarima unutarnju mrežnicu i leću tijekom sazrijevanja. Hijaloidna arterija ulazi u embrionalnu pukotinu, proteže se kroz staklasto tijelo i okružuje leću. Hijaloidne žile pojavljuju se od 4. do 6. tjedna gestacije hemovaskulogenezom (diferencijacija endotelnih, hematopoetskih i eritropoetskih stanica iz zajedničkog prekursora, hemangioblasta). Oko 12. tjedna širi se angiogenezom (pupajući iz primordijalnih žila) i ostaje dok se ne formira retinalna vaskulatura, a zatim propada apoptozom uz pomoć makrofaga. Koriokapilaris se počinje razvijati putem hemovaskulogeneze između 6. i 8. tjedna trudnoće, prije formiranja srednjih ili velikih krvnih žila. U 11. do 12. tjednu trudnoće, razvoj intermedijarnih koroidalnih žila unutar Sattlerova sloja događa se angiogenezom, te se na taj način povezuje s većim krvnim žilama Hallerovog sloja nakon njihovog razvoja. Tri različita sloja koroidalnih žila vide se u 21. tjednu trudnoće, što se podudara s početkom diferencijacije fotoreceptorskih stanica. Koriokapilaris se čini zrelim, s ravnim, tankozidnim fenestriranim žilama, u 22. tjednu trudnoće(15). Posljednji i glavni krvožilni sustav koji se razvija je krvožilni sustav mrežnice. Mrežnica je većinom nediferencirana oko 5.-7. tjedna, a pojedini krvožilni progenitori su prisutni oko 7. tjedna ali tek oko 12.-14. tjedna se počinju agregirati i spajati u krvne žile. Vaskularizacija retine se završava približno u 40. tjednu trudnoće, neposredno prije rođenja. Prvo se formira najpovršniji retinalni vaskularni sloj, počevši od glave vidnog živca, napreduje prema perifernom rubu retine, dosežući nazalnu stranu ora serrata oko 36. tjedna trudnoće. Kako se površinski sloj približava kraju, retinalne žile uranjaju u retinu kako bi formirale duboki retinalni vaskularni sloj na bazi vanjskog pleksiformnog sloja. I posljednji se formira međusloj između površinskog i dubokog sloja, tvoreći dobro organiziranu vaskularnu mrežu u tri sloja(16). Fovea nikada ne razvija retinalnu vaskulaturu, vjerojatno zbog područja fovealne avaskularne zone retine koja izražava visoke razine antiangiogenih čimbenika(17). U miševa, koji su najčešći modeli u mnogim istraživanjima, primarna mreža krvnih žila retine se formira mehanizmom angiogeneze, te koristi astrocite kao podlogu, te je očito da stvaranje očnih krvnih žila u miševa ima drugi model stvaranja u odnosu na stvaranje mrežnične i žilnične vaskulature u čovjeka(18).

1.2. Razvoj retinoblastoma

Retinoblastom je najčešći intraokularni tumor u djetinjstvu, s učestalošću od 3%. Zastupljenost retinoblastoma je otprilike 1:18000. Nastaje od primitivnih retinalnih matičnih stanica, koje su neuroektodermalnog podrijetla(19). Retinoblastom nastaje mutacijom Rb1 tumor supresor gena na dugom kraku 13. kromosoma. (20). Histopatološki, retinoblastom se sastoji od stanica s okruglim, ovalnim ili vretenastim jezgrama koje su otprilike dvostruko veće od limfocita. Različiti stupnjevi diferencijacije mrežnice vidljivi su kao Homer-Wright i Flexner-Wintersteiner rozete, a diferencijacija fotoreceptora je vidljiva kao „fleurettes“. Osim toga prisutne su i pseudorozete. Homer-Wright rozeta obično se vidi u neuroblastomu, meduloblastomu, primitivnim neuroektodermalnim tumorima (PNET) i retinoblastomu. Nedostaje im središnji lumen, a njihove sastavne stanice obuhvaćaju središnji splet neuralnih niti. Njihova prisutnost ukazuje na neuroblastičnu diferencijaciju. Flexner-Wintersteiner rozete predstavljaju rani pokušaj diferencijacije retine. Sastoji se od tumorskih stanica koje okružuju središnji lumen, koji je obojen alkalijskim plavom i sadrži citoplazmatske produžetke tumorskih stanica. Te rozete nisu patognomonične jer se javljaju i kod malignih meduloepitelioma i nekih tumora epifize. Na elektronskoj mikroskopiji imaju značajke primordijalnih fotoreceptorskih stanica. Pseudorozeta se sastoji od tumorskih stanica skupljenih oko krvne žile pa se nazivaju i perivaskularne pseudorozete. Nazivaju se pseudorozete jer središnja struktura nije dio tumora. Ovi tipovi rozeta česti su u ependimoma, meduloblastoma, PNET-a, retinoblastoma, itd. Oko 15-20% retinoblastoma sadrži vrlo dobro diferencirana žarišta stvarne diferencijacije fotoreceptora. Takva područja sadrže nakupine neoplastičnih fotoreceptora i nazivaju se „fleurettes“. Karakteristične su za dobro diferencirane retinoblastome i retinome/retinocitome. Diferencijacija fotoreceptora je najnapredniji stupanj retinalne diferencijacije pronađena u retinoblastomu. Dobro diferencirani oblici češći su u mlađim dobnim skupinama, a kako dob napreduje, manje diferencirani oblici postaju češći(21, 22). Postoje tumori koji kojih su obje kopije gena RB1 izgubljene ili inaktivirane, ali su neprogresivni i nazivaju se retinomi/retinocitomi. Pokazuju visoki stupanj diferencijacije. Oftalmoskopski pregled obično otkriva masu prozirnog tkiva nalik na "riblje meso" s istaknutom kalcifikacijom i okolnim prstenom atrofije pigmentnog epitela retine. Retinomi se smatraju prekursorom retinoblastoma. Oba RB1 alela su mutirana u retinomu, ali daljnji događaji mutacije su potrebni za napredovanje u retinoblastom. Postoje dobro dokumentirani slučajevi maligne transformacije retinoma/retinocitoma u retinoblastom(23).

Godine 1971. Knudson je proglasio teoriju koja je danas poznata kao hipoteza dva pogotka. Ova teorija podrazumijeva da je gubitak oba alela tumor supresorskog gena preduvjet za inicijaciju tumora. Pacijenti s nasljednim retinoblastomom imaju naslijeđenu mutaciju Rb1 zametne linije u jednom alelu u svom genomu, koja je praćena somatskom mutacijom u drugom alelu u stanicama retine u razvoju. Ova nasljedna RB1 inaktivirajuća mutacija može biti obiteljska, ali je uglavnom „de novo“. U nenasljednih pacijenata, oba alela moraju steći mutacije kako bi se razvila bolest. Bolesnici s nasljednim retinoblastomom najčešće razvijaju bilateralnu bolest s ranijim početkom u usporedbi s pacijentima s nenasljednim retinoblastomom. Pacijenti s nasljednim retinoblastomom također imaju povećani rizik od raka u usporedbi s općom populacijom. Pacijenti s nenasljednim oblikom bolesti razvijaju isključivo jednostrani tumor. Nakon razdoblja razvoja retine u ranom djetinjstvu, retinoblastom se više ne može razviti. Budući da je RB1 tumor supresorski gen, deaktivacija jednog alela RB1 u zametnoj liniji u svim stanicama nasljednih retinoblastoma čini ih sklonima razvoju sekundarnim malignih neoplazmi. Pacijenti koji nemaju nasljedni retinoblastom razvijaju tumor kroz mutacije ograničene na stanice u retini i stoga nemaju povećan rizik za sekundarne neoplazme.

Naknadne zloćudne neoplazme nakon retinoblastoma su novi tumori koji nastaju samostalno nakon pojave primarnog retinoblastoma. Uz genetsku predispoziciju takvi tipovi tumora se razvijaju u djece koja su bila liječena radioterapijom, pogotovo prije navršene prve godine života. Najčešća sekundarna neoplazma je sarkom, zatim karcinomi i melanomi, rijetko leukemije i limfomi, te tumor CNS-a. U prva dva desetljeća života dominiraju sarkomi. Melanomi su se javljali uglavnom u trećem desetljeću, dok su karcinomi dominantno pronađeni nakon trećeg desetljeća. Dok su prije manje od jednog stoljeća gotovo sva djeca s retinoblastomom umrla od metastatske bolesti, trenutno preživljenje prelazi 95% u visokorazvijenim zemljama i posljedično tome sekundarne maligne neoplazme su sada vodeći uzrok smrti u pacijenata s nasljednim retinoblastomom. Metastaze se, za razliku od sekundarnih malignih neoplazmi, definiraju kao bolest koja se širi iz primarnog tumora. Metastaze retinoblastoma su najčešće karakterizirane masivnim proširenjem u orbitu u kombinaciji s diseminiranom bolešću. Metastatski retinoblastom vrlo je rijedak u zemljama s visokim dohotkom, ali je vodeći uzrok smrti od retinoblastoma ukupno u svijetu. Od ostalih uzoraka smrti kod pacijenata s retinoblastomom najčešće su bolesti povezane sa živčanim, cirkulacijskim i respiratornim sustavom, kao što su intrakranijalna infekcija, cerebralno krvarenje ili respiratorno zatajenje.

Pri postavljanju dijagnoze retinoblastoma važno je promišljati i o mogućnosti pojave trilateralnog retinoblastoma. Procjenjuje se da se trilateralni retinoblastom pojavljuje u 0,5-6% bolesnika s bilateralnim retinoblastomom. Trilateralni retinoblastom se odnosi na razvoj primarnog intrakranijalnog primitivnog neuroektodermalnog tumora u bolesnika s intraokularnim retinoblastomom. Uz rijetke iznimke, nalazi se u epifizi ili supraselarnoj, tj. paraselarnoj regiji, a prisutnost drugog središnjeg tumora u supraselarnoj ili paraselarnoj regiji naziva se kvadrilateralni retinoblastom. Tumori epifize nađeni su u otprilike 75%, a selarni tumori u 25% slučajeva. Pridruženi središnji intrakranijski tumor nije metastaza i predstavlja multifokalnu bolest. Međutim, podrijetlo intrakranijalnih tumora u bolesnika s retinoblastomom još je neizvjesno. Pretpostavlja se da intrakranijski tumori nastaju iz ektopičnih žarišta retinalnih stanica ili iz pinealnih fotoreceptora koji su funkcionalno i morfološki slični retinalnim fotoreceptorima. Srednja dob manifestacije trilateralnog retinoblastoma je 26 mjeseci a u 95% slučajeva se otkrije prije dobi od 5 godina života. Pinealni i supraselarni tumori mogu se pojaviti istovremeno ili nakon dijagnoze intraokularnog tumora. Otprilike 89% pacijenata s trilateralnim retinoblastomom pri otkrivanju tumora ima bilateralni intraokularni retinoblastom, dok 11% ima jednostrani tumor. Većina ih se otkrije kod djece kojima je dijagnoza retinoblastoma postavljena u dobi manjoj od 12 mj. Za ranu dijagnozu i sveobuhvatnu procjenu treba koristiti redovite MRI pretrage i oftalmoskopiju za svakog bolesnika s retinoblastomom. Međutim, većina trilateralnih retinoblastoma se razvije i otkrije asinkrono s intraokularnim retinoblastomom, tako da je stalno praćenje i redovita kontrola pacijenata s retinoblastomom od velike važnosti. Ranije je trilateralni retinoblastom gotovo uvijek bio fatalan. Po sadašnjoj literaturi stopa 5-godišnjeg preživljenja je otprilike 15,5%(24-27). Poput mnogih drugih bolesti, ekonomske razlike diktiraju pojavu i stope preživljavanja u slučajevima retinoblastoma diljem svijeta. Dobna skupina pacijenata sa retinoblastomom viša je u zemljama sa srednjim i niskim dohotkom u usporedbi s bogatim zemljama, što ukazuje na nedostatak dijagnostičkih resursa. Stope preživljavanja također prikazuju sličnu sliku, u razvijenim zemljama su otprilike 90%, dok se u zemljama s nižim prihodima kreću oko 50-70%. Pacijenti u razvijenim zemljama, u Sjevernoj Americi, Europi i Oceaniji zajedno predstavljaju otprilike 10% slučajeva u svijetu, dok više od 80% pacijenata s retinoblastomom živi u siromašnijim zemljama u Africi, Aziji i Latinskoj Americi.

Retinoblastom se većinom otkrije prije 3. godine života. U 70-75% slučajeva radi se o nenasljednom tumoru, dok 20-25% spada u nasljedne. Oko 30% tumora ima bilateralnu prezentaciju. Za bolesnike s bilateralnim tumorom srednja dob pri otkrivanju je 12 mjeseci, a

kod onih s jednostranim tumorom je 24 mjeseca. Dijagnoza retinoblastoma u dobi starijoj od 4 godine smatra se neuobičajenom. Patofiziologija kasnog razvoja retinoblastoma nije do kraja razjašnjena. Neki pretpostavljaju da predstavlja malignu transformaciju benignog retinoma/retinocitoma. Jedan od najčešćih simptoma je leukokorija (koja se ponekad naziva i 'refleks mačjeg oka'), a može se otkriti prisutnošću bijelog odsjaja na fotografijama. Osim toga može se manifestirati i kao strabizam, bolno crveno oko, pogoršanje vida,... Pregled oftalmologa neophodan je kod djece s pozitivnom obiteljskom poviješću retinoblastoma. Potomstvo i braća i sestre oboljelih pacijenata zahtijevaju redovite probirne preglede u djetinjstvu osim ako se ne izvrši genetsko testiranje kako bi se isključila mutacija gena, u kojem slučaju je rizik sličan onom u općoj populaciji. Starija djeca se često prezentiraju s atipičnim simptomima, kao što su hipopion, hifema, uveitis, endoftalmitis i krvarenje, te se često diferencijalnodijagnostički ne pomisli na retinoblastom. U oftalmološkom pregledu nalazimo bijelo-sivu homogenu leziju intraretinalno, često sa žarištima kalcifikacije. Dijagnostička sumnja se postavlja pregledom fundusa. Ultrasonografija i slikovne metode (CT, MRI) doprinose i dijagnostici i procjeni proširenosti bolesti.

U uporabi je više klasifikacija retinoblastoma. Reese-Ellsworth klasifikacija smatra se prvom klasifikacijom za intraokularni rak i razvijena je da predvidi šanse za spas oka nakon radioterapije vanjskim snopom. Međutim, 1990-ih, kada je uvedena intravenska kemoterapija u liječenje, Reese-Ellsworth sustav klasifikacije više nije bio prikladan. Stoga je razvijena nova klasifikacijska shema pod nazivom "Međunarodna klasifikacija intraokularnog retinoblastoma" (IIRC), koja grupira tumore u klase od A do E ovisno o njihovoj veličini, položaju i drugim značajkama poput prisutnosti malih kolonija kancerogenih stanica u staklastom tijelu i prisutnosti odvajanja retine. Ona je pogodna za odluku koje tumore liječiti bez enukleacije ili vanjskog zračenja. Postoje još neke modificirane klasifikacije retinoblastoma, poput Intraokularne klasifikacije retinoblastoma (ICRB) ili Internacionalni sistem stupnjevanja retinoblastoma (IRSS), koji se temelji na progresiji bolesti i potencijalu za metastaziranje. Postoji i TNM klasifikacija za retinoblastom, koju je razvio Američki zajednički odbor za rak i prije nekoliko godina je objavljeno ažurirano osmo izdanje. Ta klasifikacija uključuje genetsku predispoziciju (mutacija gena RB1 zametne linije) kao rizičnu kategoriju, dodajući skupinu stadija H.

Ovisno o smjeru napredovanja bolesti retinoblastom možemo podijeliti na: egzofitni - ako tumor nastaje u retini i širi se u smjeru prema straga i endofitni - ako se tkivo širi u anatomskom smjeru prema naprijed, prema vitreusu.

Sustavi klasifikacije za intraokularni retinoblastom trebali bi što točnije predvidjeti koji se uznapredovali tumori mogu sigurno spasiti u odnosu na one koji su pod značajnim rizikom od neuspjeha liječenja, sekundarne enukleacije i/ili ekstraokularnog recidiva(28-30).

Disperzija tumorskih čestica u susjedne odjeljke, poglavito u staklasto tijelo je glavni parametar za određivanje stupnja retinoblastoma prema Međunarodnoj klasifikaciji retinoblastoma. Disperzija ostaje jedan od najčešćih uzroka neuspjeha liječenja jer su te klice rezultat klonske proliferacije tumorskih stanica koje mogu preživjeti u avaskularnom okruženju i imaju tendenciju biti otporne na kemoterapiju. Na temelju morfologije, klijanje u staklastom tijelu možemo podijeliti u 3 skupine: prašina, kuglice i oblaci. Najčešće prisutna vrsta staklastog sjemena bila je prašina. Histopatološki, prašinasto sjeme se sastoji se od raštrkanih makrofaga i nekrotičnih stanica oko jedne održive tumorske stanice, kuglice se sastoje od sferičnih nakupina živih stanica, a oblaci se uglavnom sastoje od nekrotičnog materijala. Ova tri tipa razlikuju se ne samo po svojoj morfologiji, već i po odgovoru na liječenje. Koncentracije kemoterapeutika u prostoru staklastog tijela tijekom sistemske kemoterapije nisu dovoljne za liječenje klica tumora u staklastom tijelu. Do značajne promjene došlo je s pojavom kemoterapije „in situ“, s ciljanom primjenom kemoterapijskih lijekova, odnosno intraarterijskim i intravitrealnim injekcijama, o čemu će više biti rečeno kasnije. Prema literaturi tip prašine pokazao je bržu regresiju pri manjem broju injekcija i manjoj dozi kemoterapeutika(31, 32).

Cilj liječenja je prvo spasiti život djeteta i prevenirati metastatsku bolest, zatim očuvati očnu jabučicu i kao krajnji cilj maksimalno očuvati vid. Liječenje ovisi o lokalizaciji, veličini, položaju i proširenosti tumora. Glavna prognoza ovisi o ranom otkrivanju tumora i liječenju djeteta multidisciplinarnim timskim pristupom(33). Tijekom posljednja tri desetljeća postignut je veliki napredak u liječenju retinoblastoma. Uz suvremene protokole liječenja i rano otkrivanje bolesti stope uspješnosti mogu doseći i do 100% uz očuvanje očne jabučice bez bolesti oka. Međutim, prognoze u zemljama s niskim i srednjim prihodima često su slabije, a već je spomenuto da se više od 80% slučajeva u svijetu javlja upravo u siromašnijim zemljama. Trenutačno korištene terapije pokazuju izvrsne stope preživljavanja kada se bolest dijagnosticira u lokaliziranom intraokularnom stadiju. Liječenje uznapredovalih slučajeva je složeno, zahtijeva agresivnije pristupe. Protokoli liječenja iznimno su raznoliki i stoga ovise o lokalnim resursima a stope uspjeha su promjenjive(34).

Početak 20. stoljeća otkrivena je radiosenzitivnost retinoblastoma te je otada dugi niz godina radioterapija vanjskim snopom, tzv. EBRT bila najčešća korištena metoda liječenja. Međutim s godinama korištenja uočene su brojne nuspojave povezane s EBRT-om, a najozbiljnije su naknadni razvoj drugog primarnog tumora u polju zračenja, osobito u bolesnika s nasljednim retinoblastomom koji imaju predispoziciju za razvoj drugih tumora. Zabilježeno je da je ovaj rizik veći od 50% u pacijenata u dobi od 50 godina, zbog čega je vjerojatnije da će pojedini pacijenti prije umrijeti od drugog karcinoma nego od samog retinoblastoma. Zbog ovih nuspojava, danas se liječenja EBRT-om izbjegava uvijek ako su dostupne druge učinkovite metode liječenja. Devedesetih godina 20. stoljeća, kao metoda liječenja je uvedena intravenska kemoterapija. Sistemska kemoterapija u kombinaciji s dodatnim lokalnim liječenjem kao što je laserska fotokoagulacija, transpupilarna termoterapija, krioterapija i brahiterapija danas se naširoko koristi u liječenju retinoblastoma. Izolirano lokalno liječenje je rezervirano isključivo za fokalne, manje, periferne tumore. Najčešći režim sistemske kemoterapije je kombinacija vinkristina, karboplatina i etopozida (tzv. VEC protokol). Kombinacija kemoterapije i fokalnog liječenja je pokazala veoma dobre rezultate u liječenju tumora stupnja A, B i C prema IIRC-u. Smatra se da sistemska kemoterapija uz bilo koji lokalni način liječenja ima protektivnu ulogu u sprječavanju metastaza, pineoblastoma i sekundarnih tumora. Kao i kod većine sistemskih kemoterapija, može doći do prolazne alopecije, citopenije i vrućice. Sekundarna akutna mijelogeno leukemija je rijetka, ali je opisana i povezana je s višim dozama kemoterapije, istodobnom radioterapijom vanjskim snopom i drugim predisponirajućim stanjima. Toksičnost kemoterapije na ostale organske sustave još uvijek je ograničavajući čimbenik, što ukazuje na potrebu za novim ciljanim lijekovima. Molekularno ciljani lijekovi mogu biti učinkovitiji i manje toksični, a učinci lijekova bili bi potencirani lokalnom dostavom(35). Ciljano liječenje u obliku intravitrealne kemoterapije i intraarterijske kemoterapije potpuno je promijenilo tijek liječenja uznapredovalih slučajeva retinoblastoma stadija D i E s difuznom vitrealnom i subretinalnom disperzijom tumora i također dramatično poboljšalo stope spašavanja oka u uznapredovalim slučajevima. Intraarterijska kemoterapija je selektivna tehnika kemoterapije namijenjena isporuci kemoterapeutskih sredstava izravno u oči na mjestu tumora kroz oftalmičku arteriju. U usporedbi s intravenskom kemoterapijom, intraarterijska kemoterapija rezultira 10 puta većom dozom kemoterapeutika koja se isporučuje izravno u oko. Komplikacije su moguće, a najozbiljnija je razvoj moždanog udara. Od lokalnih komplikacija u najviše slučajeva je opisana ablacija retine i vitrealna hemoragija, a mogući su i vaskularni incidenti te optička atrofija. Intravitrealna kemoterapija podrazumijeva isporuku kemoterapeutika direktno u vitreus. Najčešće korišteni lijekovi u intraarterijskoj i

intravitrealnoj kemoterapiji su melfalan i topotekan, sami ili u kombinaciji. Prije nekoliko godina opisane su još selektivnije tehnike kao što su precizna intravitrealna kemoterapija, za liječenje lokalizirane disperzije u staklastom tijelu, te intrakameralna kemoterapija, osmišljena kako bi se osigurala dovoljna dostupnost lijeka u prednjoj sobici, kod tumora s disperzijom stanica u prednju sobicu. Selektivne tehnike kemoterapije pokazale su dobre rezultate u liječenju uznapredovalog intraokularnog retinoblastoma sa sjemenom u vitreusu ili prednjoj očnoj sobici, u smislu poboljšane stope čuvanja očne jabučice, međutim zbog troškova i potrebne specijalizirane obuke trenutno su dostupne za liječenje samo u većim centrima u razvijenim zemljama. Za uznapredovale slučajeve enukleacija je i dalje jedan od bitnijih modaliteta liječenja(36-38). E nukleacija je općenito rezervirana za oči s uznapredovalim tumorom, kod kojih nema nade za funkcionalan vid. E nukleacija će imati fiziološke i psihosocijalne posljedice i na dijete i na roditelje. Uvjeravanje obitelji da prihvate enukleaciju jedan je od važnih aspekata liječenja uznapredovalih slučajeva retinoblastoma. Iako se ulažu svi napor da se spase oba oka kod svih pacijenata, spašavanje života uvijek treba ostati naš primarni cilj. U onih pacijenata kojima je potrebna bilateralna enukleacija istovremeno ili uzastopno, potrebno je opsežno savjetovanje kako bi se izbjeglo odustajanje od liječenja. Bilateralna enukleacija se danas, na sreću, rijetko izvodi (<1%) i to samo u slučajevima s obostrano uznapredovalim retinoblastomom(39, 40). Patološke značajke tumora visokog rizika povezane su s povećanim rizikom od metastatske bolesti nakon enukleacije, a čini se da adjuvantna kemoterapija smanjuje taj rizik na niske razine(41). Histološka obilježja tumora visokog rizika uključuju retrolaminarnu invaziju optičkog živca, masivnu invaziju koroideje, kombinaciju prelaminarne ili laminarne invazije optičkog živca sa žarišnom koroidalnom invazijom, invaziju tumora u prednju očnu sobicu, bjeloočnicu i ekstraskleralno meko tkivo. Zahvaćenost vidnog živca na kirurškom rezu smanjuje preživljenje na skromnih 20%(42). Povišeni intraokularni tlak koji je posljedica neovaskularizacija šarenice sa ili bez buftalmusa i hifeme, pojava masivnog krvarenja u staklastom tijelu, tumor veći od dvije trećine volumena očne jabučice i difuzni infiltrirajući retinoblastom važni su klinički prediktori visokorizičnih patoloških obilježja(43). Adekvatno tumačenje histopatologije enukleiranih očiju s retinoblastomom potrebno je za predviđanje lokalnog recidiva, metastatskog rizika i ukupnog preživljenja. Koroidalna invazija manja od 3 mm i bilo koja prelaminarna/laminarna invazija vidnog živca ne pokazuju recidiv i ne zahtijevaju adjuvantnu kemoterapiju. Nasuprot tome, istodobna peripapilarna koroidalna invazija veća od 3 mm i invazija postlaminarnog dijela vidnog živca od 1,5 mm ili više imaju najlošije ishode, te je potreban što intenzivniji režim adjuvantne kemoterapije za ovu podskupinu. Strogi kriteriji za adjuvantnu terapiju mogu

poboljšati ishode djece koja se podvrgnu enukleaciji pri postavljanju dijagnoze i mogu izbjeći nepotrebnu adjuvantnu kemoterapiju za one kod kojih nema rizika od recidiva(44, 45). Za bolesnike s regionalnim ekstraokularnim retinoblastomom i nekim tipovima metastatskog tumora koristi se intenzivna multimodalna terapija, koja podrazumijeva kombinaciju intravenske kemoredukcijske terapije i nekih oblika radioterapije u više ciklusa(46).

Unatoč dostupnosti raznih modaliteta liječenja u gotovo svim zemljama i dalje postoji duboka nejednakost u smrtnosti od retinoblastoma. U zemljama s visokim dohotkom, gotovo više od 90% djece s retinoblastomom preživi, dok u siromašnim zemljama nešto više od 50% ostaje živo 3 godine nakon dijagnoze. Bolja svijest o ranim znakovima retinoblastoma, pravovremena dijagnoza, provedba postojećih smjernica i preporuka za liječenje u zemljama s niskim i srednjim dohotkom ključni su za poboljšanje ishoda liječenja retinoblastoma u cijelom svijetu(47). Ipak, s povećanim stopama spašavanja očne jabučice, vizualni ishodi postali su sastavni dio planiranja liječenja djece s retinoblastomom. Stoga predviđanje vidnog potencijala za oba oka treba biti prilagođeno svakom pacijentu i biti dio savjetovanja između liječnika i roditelja(48).

1.3. Razvoj melanoma

Melanom oka obuhvaća širok pojam, a može nastati u srednjoj očnoj ovojnici - uveji (85%), vjeđi/orbiti (10%) i spojnici - konjunktivi (5%). Melanom uvee najčešći je primarni intraokularni zloćudni tumor u odraslih, a većina melanoma uvee nastaje u žilnici (90%), zatim u cilijarnom tijelu (7%) i šarenici (2%). Prosječna dob u trenutku dijagnoze je 60 godina, a prevalencija se procjenjuje na 4,9 na milijun muškaraca i 3,7 na milijun žena. Iako se pristup liječenju pomiče prema konzervativnijim metodama koje nastoje očuvati oko tijekom posljednjih 20 godina, stopa petogodišnjeg preživljavanja ostala je slična (oko 81,6%) (49).

Tvore ga stanice melanocita, a potječu iz stanica melanoblasta, koje svoje podrijetlo vuku iz neuralnog grebena. Češći je u bijeloj rasi, kod ljudi svijetlih očiju i kože, slično kao i kožni melanoma. Pacijenti s okulodermalnom melanocitozom i displastičnim nevusima žilnice imaju veću predispoziciju za razvoj uvealnog melanoma. Simptomi su različiti, ovisno o leziji, većinom nisu izraženi u početku, a kasnije uzrokuju smanjenje vida, ukoliko su veći ili su lokalizirani u području stražnjeg pola. Osim toga može biti prisutna metamorfopsija ili različiti tipovi ispada vidnog polja. Tumor bez simptoma se često otkrije na rutinskim pregledima vida. Tijekom bolesti, metastaze se razvijaju u gotovo 50% bolesnika, najčešće u jetri (50). Nerijetko će veći tumori biti povezani sa seroznom ablacijom mrežnice. Dijagnostički male melanome potrebno je razlikovati od benignih nevusa. Klinički izgled i oftalmoskopske značajke pomažu u ovoj diferencijaciji. Prisutnost subretinalne tekućine, narančasti pigment i dokumentirani rast na fotografiji fundusa nalazi su koji podupiru dijagnozu melanoma. Druze i promjene pigmentnog epitela više upućuju na benignu leziju. Pri pregledu fundusa često se vidi melanotična, rijeđe amelanotična (25%), ravna ili uzdignuta tvorba subretinalno, a u 60% slučajeva nalazi se unutar 3mm od optičkog diska ili fovee. Kao rijedak ali moguć fenomen kod uvealnog melanoma je opisana pojava zasijavanja staklastog tijela (51).

Fluoresceinska angiografija može pokazati sekundarnu vaskulaturu žilnice ili ekstenzivno propuštanje, ali metoda izbora je ultrasonografija, kao najučinkovitiji dijagnostički alat dostupan kliničaru. Melanomi se prikazuju s niskom do srednjom unutarnjom refleksijom kao i atenuacijom zvuka na ultrazvuku. Većina je kupolastog oblika, ali konfiguracija "gljive" sugerira dijagnozu melanoma. Ovakav oblik nastaje nakon puknuća Bruchove membrane. Mogu biti vidljive pulsacije što upućuje na vaskularizaciju unutar tumora. Što su veće apikalne i bazalne dimenzije, veća je vjerojatnost da je lezija neoplastična. Neka izvješća ukazuju na korelaciju između povećane debljine tumora i rizika od udaljenih metastaza. Većina stručnjaka

slaže se da je lezija veća od 3 mm u apeksnoj visini vjerojatno melanom(52). Ostale radiološke metode, poput CT i MRI, nam također mogu pomoći u potvrdi dijagnoze, a pogotovo proširenosti tumora na ostale organske sustave.

Uvealni melanom spada u kategoriju „nesolarnih“ melanoma(53). Melanomi koji su lokalizirani preekvatorijalno imaju veću učestalost razvoja metastaza. Prema COMS-u na temelju dimenzija možemo ga podijeliti na: mali, srednji i veliki uvealni melanom. Mali su definirani kao tumori visine manje od 2.4 mm i bazalnim promjerom manjim od 15 mm, srednji obuhvaćaju tumore visine od 2.5 do 10 mm ili bazalnim promjerom manjim od 15 mm, a veliki su melanomi visine veće od 10 mm ili bazalnim promjerom većim od 15 mm(54). Američki zajednički odbor za rak (AJCC) ažurira AJCC Priručnik za određivanje stadija raka svakih 6 do 8 godina kako bi služio kao univerzalni standard za klasifikaciju proširenosti raka korištenjem kliničkih, patoloških i genetskih mjera. Temelji se na procjeni anatomskih dimenzija, zahvaćenosti anatomske strukture i histopatoloških čimbenika koristeći dostupne dokaze. Od objavljivanja prvog izdanja priručnika iz 1977. godine, ovaj je sustav određivanja stadija razvijen i ažuriran za mnoga anatomska mjesta. U siječnju 2017. AJCC je objavio ažurirano 8. izdanje AJCC-ovog priručnika za određivanje stadija raka, pružajući revidirane smjernice za klasifikaciju tumora i određivanje stadija i kod okularnih neoplazmi. AJCC Priručnik za određivanje stadija raka, temelji se na TNM klasifikaciji tumora, a 8. izdanje uključuje novu potkategoriju u kategoriji N koja razlikuje pacijente s ekstraskleralnim proširenjem, koje je obično priraslo uz oko, od onih s regionalnim širenjem u orbitu koja nije u blizini oka. Kada je dostupno, nakon enukleacije treba procijeniti i histološki tip tumora(55). Obzirom na tip stanica dijelimo ih klasifikacijom po Callenderu na melanom epiteloidnih stanica (više od 90% stanica su epiteloidne), melanom vretenastih stanica (više od 90% stanica su vretenaste) ili melanom miješanih stanica (ima više od 10% vretenastih a manje od 90% epiteloidnih stanica) (56). Epiteloidni tip melanoma je povezan s lošijom prognozom (57). Prije AJCC klasifikacije, prognoza melanoma uvee ocjenjivana je na temelju nekoliko čimbenika uključujući bazalni promjer tumora, dimenziju debljine, specifičnu lokaciju unutar uvee, ekstraskleralno proširenje i histopatološke čimbenike tipa stanice, kao što su mitotička aktivnost, promjer nukleola, prisutnost nekroze, infiltrirajućih limfocita, vaskularne petlje, itd. Unazad više godina je utvrđeno da su genetski čimbenici vrlo prediktivni za prognozu melanoma uvee. Melanomi s monosomijom 3 ili abnormalnostima kromosoma 8 su povezani s lošijom prognozom i kraćim preživljavanjem i zahtijevaju intenzivnije sustavno praćenje. Citogenetička analiza kromosoma 3 i 8 poboljšava predviđanje smrtnosti specifične za bolest

nakon liječenja melanoma uvee, ali se mora tumačiti zajedno s promjerom tumora i tipom stanica. Osim toga identificirani su neki geni koji su povezani s metastazama, kao što su GNAQ, GNA11 i BAP1. Kombinacija genetskog statusa i AJCC stadija pruža najtočnije predviđanje preživljenja u bolesnika s abnormalnim kromosomskim statusom. AJCC stadij III i abnormalna kopija kromosoma 3 identificirani su kao značajni prediktori loše prognoze prema nekim istraživanjima(58-61).

Dok se melanomi šarenice razlikuju po svojoj relativno povoljnoj prognozi i genomskim značajkama povezanim s oštećenjem ultraljubičastim zračenjem, melanomi koroide i cilijarnog tijela imaju veću sklonost metastatskom širenju i vjerojatno su inicirani isprekidanim evolucijskim onkogenim događajima koji nisu čvrsto povezani s izlaganjem sunčevoj svjetlosti. Zahvaćenost cilijarnog tijela povezana je s povećanim rizikom od metastaza, pri čemu otprilike jedna trećina pacijenata razvije metastatsku bolest unutar 10 godina od dijagnoze. Konkretni razlog za lošiju prognozu ostaje nejasan, ali se prethodno pripisivao intrinzičnoj "agresivnosti" tumora. Klasifikacija uvealnog melanoma prema AJCC svrstava tumore sa zahvaćenošću cilijarnog tijela u potkategoriju s kraćim preživljenjem bez metastaza. Uz zahvaćenost cilijarnog tijela, muški spol, dob bolesnika u trenutku dijagnoze, promjer tumora i monosomija kromosoma 3 nezavisni su prognostički prediktori za metastaze(62). Prema istraživanjima u Azijskoj populaciji značajni čimbenici rizika za metastaze su i povećanje debljine tumora te ekstraokularna proširenost tumora(63).

Kao što je gore spomenuto, zadnjih godina se sve više stavlja naglasak na genetsko profiliranje tumora(GEP) jer se pokazalo kao validan alat u određivanju prognoze tumora. Na temelju GEP-a melanom se kategorizira u dvije klase: GEP 1A (s malim metastatskim rizikom), GEP 1B (s umjerenim metastatskim rizikom) i GEP 2 (s velikim metastatskim rizikom). Temelji se na ekspresiji 15 najizraženijih gena u melanomu. Mutacija BAP1 gena i monosomija 3 spadaju u skupinu 2 s visokim rizikom od razvoja metastaza. Pedeset posto pacijenata klase 2 razviti će metastatsku bolest u iduće tri godine od postavljanja dijagnoze primarnog melanoma uveje. Genetsko profiliranje se pokazalo kao pouzdaniji čimbenik u procjeni prognoze tumora od monosomije 3. GEP klasa 2 pokazala je značajnu povezanost s drugim poznatim prognostičkim čimbenicima, uključujući povećanu dob bolesnika, veći promjer i debljinu tumora, zahvaćenost cilijarnog tijela i miješani/epitelioidni tip stanica(64). U posljednjem desetljeću osim genetskog profiliranja i kromosomskih abnormalnosti opisane su i nenormalne ekspresije nekoliko signalnih putova i onkogeni u melanomima uvee. Kao jedan od važnijih čimbenika u deregulaciji signalnih putova smatraju se nekodirajuće RNA. Dosta istraživanja pokazuje da

nekodirajuće RNA imaju važnu ulogu u mnogim biološkim procesima, kao što su tumorogeneza, proliferacija i metastaze. Neke su identificirane kao biomarkeri u kliničkoj dijagnozi i prognozi uvealnog melanoma. Kao važni čimbenici u regulaciji gena, nekodirajuće RNA imaju ogroman potencijal za otvaranje terapijskih putova, predviđanje odgovora na liječenje i predviđanje ishoda pacijenata s uvealnim melanomom. Posebna pozornost pridaje se miRNA i njihovoj regulatornoj ulozi u fiziopatologiji te njihovom potencijalu kao biomarkera(65). Analizirane su skupine miRNA povezane s prognostičkim značajem koje bi se koristile kao biomarkeri u kliničkoj praksi. Sve analizirane miRNA bile su uključene u signalne putove koji se obično mijenjaju kod raka. Deregulacija određenih miRNA bila je povezana s lošijom prognozom bolesnika s uvealnim melanomom(66).

Jedno od obilježja raka je upala. Uloga upale u progresiji uvealnog melanoma ostaje nedovoljno shvaćena, iako mnoga istraživanja pokazuju važnu ulogu mikrookoliša za razvoj i širenje uvealnog melanoma. Prisutnost upalnog fenotipa kojeg karakterizira obilje imunoloških medijatora i proupalnih citokina koji okružuju područje melanoma, potencijalno je područje za postavljanje novih terapijskih ciljeva(67).

Primarni uvealni melanom metastazira hematogeno, ali može se širiti lokalno i infiltrirati okolne ekstraokularne strukture. Najčešće metastaze su u jetri, zatim u pluća, te rjeđe u kosti. Metastaze se mogu pronaći i nekoliko godina nakon uspješnog liječenja primarnog tumora. Prognoza kod pacijenata s udaljenim metastazama je jako loša pa je jednogodišnje i trogodišnje preživljavanje otprilike 21%, tj 4%. Ako je prošlo više od 20 godina od završenog liječenja bez pojave relapsa ili metastaza smrt zbog melanoma je rijetka. Svi pacijenti, osobito oni s visokim rizikom od sistemskih metastaza, kontroliraju se kod oftalmologa i onkologa, te uz redovne oftalmološke preglede i praćenje rasta tumora fotografijom fundusa, te redovitim UZV pregledima očne jabučice, provode laboratorijske testove funkcije jetre i markera S100b svakih 3-6 mjeseci, UZV(ili CT) abdomena svakih 3-6 mjeseci i RTG prsnog koša svakih 6 mjeseci(68). Marker S100b i LDH su se pokazali kao dobro markeri u praćenju i procjeni metastatske bolesti(69).

Liječenje melanoma stražnje uvee ovisi o lokaciji, proširenosti i veličini tumora, vidnoj oštini, ali i metastatskom statusu (70). Tradicionalno se lokalno liječenje melanoma uvee primarno provodilo enukleacijom. Nakon provedenih istraživanja od strane COMS-a utvrđeno je da nema značajne razlike u ishodu kod terapije provedene brahiterapijom u odnosu na enukleaciju kod malih i srednjih tumora(71). Najveća prednost brahiterapije je sačuvanje očne jabučice s

rizikom od metastaza i smrti usporedivim s enukleacijom i danas je to najčešće korištena metoda liječenja melanoma. Pod pojmom brahiterapije podrazumijevamo postavljanje diska s radioaktivnim izotopom na skleru na mjestu gdje je locirana baza tumora. Najčešće korišten u Europi je rutenij-106 koji emitira beta zračenje, a u Sjevernoj Americi je jod-125 koji emitira gama zračenje, a osim njih poznati su i kobalt – 60, paladij – 103 i iridij – 192. Terapija zračenjem je osmišljena da ošteti DNK tumorskih stanica da bi zaustavila njihovo dijeljenje i rast. Ionizirajuće zračenje potiče lizu stanica, apoptozu u tumorskim i vaskularnim endotelnim stanicama, što dovodi do tumorske ishemije, nekroze, skupljanja i fibroze. No, zračenje također uništava i DNK zdravih stanica, što može dovesti do neželjenih nuspojava. Cilj terapije zračenjem je oprezno naciljati stanice tumora s minimaliziranjem šteta okolnih zdravih stanica(72). Degeneracija tumora počinje otprilike nakon 2 mjeseca od terapije i efekt traje nekoliko godina. Kao opciju liječenja danas imamo i terapiju zračenjem protonskim snopom, koja je pogodna za manje tumore koji su bliže makuli ili optičkom disku. Osim toga postoji i stereotaktička radioterapija koja je pogodna za tumore jasno diferenciranih granica i veličine do 3 cm. Radioterapijske metode su vrijedne opcije liječenja melanoma uvee, ali mogu rezultirati različitim komplikacijama koje ugrožavaju vid. Najčešća nuspojava radioterapije je razvoj katarakte. Najčešći uzrok trajnog gubitka vida je retinopatija izazvana zračenjem, pogotovo ako je zahvaćena makula. Neke od komplikacija su i hemoragija, suhoća oka, a svakako je najozbiljnija neovaskularni glaukom obično izazvan zbog izloženosti visokoj dozi i može dovesti do sekundarne enukleacije zbog jake bolnosti i sljepoće zahvaćenog oka. Za smanjivanje postradijacijskih komplikacija neka su istraživanja pokazala zaštitni učinak zamjene vitreusa sa silikonskim uljem prije brahiterapije, dok su druga istraživanja pokazala da primjena bevacizumaba IVT nakon skidanja aplikatora, te ukupno šest puta u iduće dvije godine, svakih 4 mjeseca, dovode do smanjivanja radijacijske makulopatije, prvenstveno cistoidnog makularnog edema.

Osim radioterapije danas se koriste i različite laserske terapije kao što je fotodinamska terapija (PDT) i transpupilarna termoterapija (TTT). Te metode se većinom koriste u kombinaciji s radioterapijskim metodama. Od kirurških metoda razlikujemo lokalne, tj manje agresivne i radikalne. Lokalne resekcije tumora jesu endoresekcija i egzoresekcija. Neka su istraživanja pokazala da je vjerojatnost relapsa nakon egzoresekcije osam puta veća nego nakon liječenja brahiterapijom. Endoresekcija je prikladna za bolesnike s posteriorno smještenim koroidalnim melanomima koji se protežu najmanje 1 PD izvan optičkog diska i foveje. Te metode se također većinom koriste u kombinaciji s radioterapijskim ili laserskim metodama. Za velike tumore je

preporučena enukleacija. Kirurg se većinom odlučuje za enukleaciju kod velikih tumora promjera većeg od 17 mm, debljine veće od 12 mm koji ne mogu biti liječeni efikasno sa zračenjem i koji su praćeni bolnim sekundarnim glaukomom, potpunim gubitkom vida ili invazijom orbite. Egzenteracija je prikladna za velike tumore s ekstraokularnim širenjem ili rekurentnim tumorima orbite nakon primarne enukleacije. Posljednje metode liječenja uključuju implantaciju proteze 6-8 tjedana nakon operacije(73, 74).

Metastatski uvealni melanom je povezan s lošom prognozom i s malo terapijskih opcija. Neke od njih su kemoterapija, inhibitori imunskih kontrolnih točaka i ciljana terapija i dosad su dali loše rezultate. Tebentafusb je nedavno postao prvi lijek kojeg je odobrila FDA za liječenje metastatskog uvealnog melanoma. Tebentafusp je prvi ispitivani bispecifični fuzijski protein, takozvani imunomobilizirajući monoklonski T-stanični receptor protiv raka. Sastavljen je od T-staničnog receptora ograničenog na HLA-A*02:01 koji je specifičan za gp100 peptid, spojenog s anti-CD3, s većim afinitetom od prirodnih receptora T stanica. Ove molekule preusmjeravaju i aktiviraju poliklonalne T stanice prema ciljnim stanicama prezentirajući peptid-HLA komplekse na svojoj površini stanice. Nakon vezanja na HLA-A*02:01-pozitivne tumorske stanice, spojeni anti-CD3 jednolančani varijabilni fragment regrutira i aktivira snažan odgovor T stanica, dovodeći do pojačanog upalnog odgovora i posljedične lize tumorskih stanica. Primjena tebentafuspa ograničena je na HLA-A*02:01 pozitivne pacijente - potonji se otkriva u približno 50% bijelaca. U pretkliničkim studijama pokazalo se da ima visoku specifičnost za tumorski antigen i širok terapijski raspon. U fazi I i II istraživanja, liječenje tebentafuspom bilo je izvedivo s prihvatljivim profilom toksičnosti i pokazalo je djelovanje u bolesnika s metastatskim melanomom uvee. U randomiziranom ispitivanju faze III, prva linija tebentafuspa pokazala je bolji ukupno preživljenje u usporedbi s kemoterapijom s jednim lijekom ili inhibitorom imunoloških kontrolnih točaka. Godine 2022. tebentafusp je postao prvi lijek odobren od strane FDA i EMA za metastatski melanom uvee. U većini slučajeva, tebentafusp bi trebao biti odabrano sredstvo prve linije za liječenje metastatskog melanoma uvee. Međutim, ograničeno je na bolesnike pozitivne na HLA-A2*0201(75-77). Zadnja istraživanja iz prosinca 2023. godine su pokazala veću efikasnost, sigurnost u liječenju i dulje ukupno preživljenje kod pacijenata liječenih tebentafuspom u odnosu na kontrolnu grupu liječenu s inhibitorom kontrolnih točaka u pacijenata s ranije neliječenim uvealnim melanomom. Najčešće nuspojave su bile osip(83%), svrbež (70%), hipotenzija (38%). Nuspojave su se većinom javile u početku liječenja i veoma mali postotak pacijenata je zbog njih prekinuo liječenje. Nije bilo prijavljenih smrti povezanih s liječenjem(78). Rano smanjenje

cirkulirajuće tumorske DNK tijekom liječenja bilo je snažno povezano s ukupnim preživljenjem te može biti rani pokazatelj kliničke dobrobiti tebetafuspa. Današnja istraživanja pokazuju da tebetafusp ima obećavajuću kliničku aktivnost s prihvatljivim sigurnosnim profilom u bolesnika s metastatskim melanomom uveje(79). Međutim, s obzirom na to da HLA-A*0201 pozitivni tumori predstavljaju samo do 50% zapadne populacije, ostaje potreba za proširenjem terapijskih mogućnosti usmjerenih na druge molekularne značajke jedinstvene za uvealni melanom. Ciljana terapija darovasertibom, koji je selektivni inhibitor protein kinaze C, u istraživanjima je pokazala dobru podnošljivost sa značajkama rane učinkovitosti, sam ili u kombinaciji s drugim molekulama o čemu se može razmišljati u budućim istraživanjima(80). Osim toga, istražuje se i kombinacija dvaju inhibitora imunoloških kontrolnih točaka, nivolumaba i ipilimumaba, koji su pokazali dobru srednju stopu ukupnog preživljenja u bolesnika s metastatskim kožnim melanomom, a koji pokazuju stvaranje izraženog antitumorskog odgovora kod metastatskog melanoma uvee, iako su rezultati kod liječenja uvealnog melanoma dosta skromniji. Pretpostavlja se da manji mutacijski teret i manja ekspresija liganda 1 programirane stanične smrti u stanicama uvealnog melanoma čine uvealni melanom manje imunogenim i stoga manje osjetljivim na inhibitore imunoloških kontrolnih točaka u usporedbi s kožnim melanomom(81). Dosta nade se ulaže u istraživanje o lijeku Belzupacap Sarotalocan(AU-011) koji je konjugat čestice slične papilomavirusu i određenog fotosenzibilizatora koji ispoljava svoj citotoksični učinak aktivacijom fotodinamskim laserom. Lijek se primjenjuje suprakoroidalno zajedno s fotodinamskim laserom da bi se omogućilo dvojno djelovanje lijeka, izravna citotoksičnost i aktivacija imunskog sustava. Trenutno je u tijeku faza 2 istraživanja za liječenje lezija nesigurne prirode i malih melanoma. Također se istražuje mogućnost korištenja navedenog lijeka u kombinaciji s inhibitorom imunoloških kontrolnih točaka, osim za lokalizirane lezije i za one udaljene(82). Iako istraživanja sve više napreduju, liječenje metastaza i dalje ne pokazuje dobre uspjehe i one su i dalje vodeći uzrok smrti kod bolesnika s melanomom uvee (83), te je trenutno najučinkovitija mjera za smanjivanje loše prognoze rano otkrivanje melanoma u vrijeme kada je tumor malen i postoji najmanji rizik od metastatske bolesti. Osim ranog otkrivanja melanoma, ključ za dobrim upravljanjem liječenja leži u uspostavi detaljnog plana liječenja i stručnoj medicinskoj skrbi. Razvoj preventivnih mjera i napredak terapijskih mogućnosti poboljšali su ishode pacijenata (84).

1.4. Koneksini i paneksini

Izravne veze između stanica, takozvani tijesni spojevi, prisutni su u svim višestaničnim organizmima i ključni su za cjelovitost, metabolizam i fiziologiju organizma. Brza komunikacija među neuronima temeljna je za integraciju i širenje signala u mozgu, a dokazano je da je električni sinaptički prijenos kroz tijesne spojeve uobičajeni način komunikacije u središnjem živčanom sustavu. Primjer takve komunikacije je i širenje signala u mrežnici (85). Tijekom razvoja mrežnice i žilnice u čovjeka, mnoge se stanice diferenciraju prema jedinstvenom tipu stanica koristeći različite obrasce ekspresije gena i signalizacija staničnih membrana se događa paralelno (86). Ovi procesi mogu ponovno biti uključeni kod tumorogeneze oka kao mehanizam popravka neispravne signalizacije (87).

Posebni proteini nazvani koneksini organiziraju se u hemikanale na razini stanične membrane koji povezuju unutarstanične i izvanstanične prostore i tvore tijesne spojeve između susjednih stanica (88, 89). Otkriven je 21 gen u čovjeka odgovoran za kodiranje koneksina. Koneksini su obitelj transmembranskih proteina koji se sastoje od četiri transmembranske domene, dvije izvanstanične petlje, jedne citoplazmatske petlje, te N-terminalnog i C-terminalnog dijela koji se nalaze u području citoplazme stanice. Koneksini se imenuju prema njihovoj molekularnoj težini izraženoj u kilodaltonima (npr. koneksin 43 ima težinu od 43 kD). Šest koneksina oligomeriziraju i tvore konekson ili hemikanal. Životni ciklus koneksina uključuje translaciju, umetanje u endoplazmatski retikulum, oligomerizaciju u homomerne ili heteromerne jednomembranske kanale i transport do Golgijevog aparata, kako bi formirali hemikanale. Nakon dostave na površinu stanice, grupiraju se i zajedno s koneksinskim hemikanalima susjednih stanica formiraju funkcionalne tijesne spojeve. Nakon kratkog razdoblja na površini stanice, fragmenti tijesnih spojeva se internaliziraju kao dvomembranski koneksosomi i na kraju se razgrađuju u lizosomima. Koneksini imaju relativno kratak poluživot od 1 do 5 sati, čime se naglašava potreba za brzim prilagodbama u međustaničnoj komunikaciji koja ovisi o tijesnom spoju. Stoga većina stanica obnovi svoje tijesne spojeve u roku od 24 sata. Svojim različitim strukturama na membrani stanice hemikanali omogućuju dvosmjernu razmjenu različitih iona i malih molekula između unutarstaničnih i izvanstaničnih prostora. Ograničenje propusnosti za molekule predstavlja veličina molekule od oko 1,0–1,2 kDa. Molekule odgovarajuće veličine, kao što su ATP, glutamat, glukoza, mikroRNA, peptidi i sekundarni glasnici mogu proći kroz koneksinske hemikanale. Iz tih razloga, tijesni spojevi sudjeluju u regulaciji višestrukih fizioloških staničnih funkcija, na primjer u procesima staničnog rasta i

adhezije, diferencijacije, migracije i apoptoze stanice(90-92). Složenost u formiranju hemikanala počinje na razini ekspresije jer većina ljudskih stanica ekspresira dvije ili više izoformi koneksina, što rezultira potencijalom za miješani niz koneksiona koji mogu biti ili homomerni ili heteromerni. Koneksini su selektivni s kojim izoformama koneksina mogu kooligomerizirati. Na površini stanice, koneksioni su također selektivni u svojoj sposobnosti spajanja s koneksonima iz susjedne stanice, uspostavljajući daljnji sloj homotipskih i heterotipskih međustaničnih komunikacijskih mogućnosti. Koneksini mogu formirati četiri tipa tijesnih spojeva: homomerni spojevi su hemikanali dviju povezanih stanica koji se sastoje od iste vrste koneksina; heterotipski/homomerni, svaki hemikanal je sastavljen od izomernih koneksina, koji se razlikuju od hemikanala druge stanice; heterotipski/heteromerni, jedan hemikanal formira isti tip koneksina, a povezani hemikanal iz susjedne stanice sastavljen je od mješavine različitih koneksina; heteromerni, gdje su hemikanali dviju povezanih stanica sastavljeni od miješanih tipova koneksina. Stvaranje mješovitih hemikanala i tijesnih spojeva nije slučajni mehanizam, već ovisi o specifičnom slijedu aminokiselina u unutarstaničnim i izvanstaničnim petljama. C-terminalni dijelovi koneksina imaju najveću varijabilnost aminokiselina i također predstavljaju ciljana mjesta za posttranslacijske izmjene. Osim što je komunikacija kroz tijesni spoj regulirana sastavom kanala, njima dalje upravljaju promjene u pH, naponu, koncentracijama iona, interakcijama proteina, stanjima fosforilacije i drugim mehanizmima(93, 94). Kako su retinalne i koroidalne stanice većinom spojene preko tijesnih spojeva, ovo može biti važna mreža koja omogućuje njihovu metaboličku homeostazu (95).

Tijesni spojevi su široko izraženi između gotovo svih tipova stanica mrežnice, kako u neuralnim (ganglijske, amakrine, bipolarne, horizontalne stanice, fotoreceptori) tako i u glijalnim stanicama (astrociti, mikroglia, Mullerove stanice). Na taj način je omogućena električna i metabolička komunikacija, kako u zdravom stanju, tako i u različitim bolestima. Dosad opisani koneksini u neuralnim stanicama mrežnice jesu koneksin 30, koneksin 36, koneksin 40, koneksin 43, koneksin 45, koneksin 50 i koneksin 57. Koneksin 36 je široko ekspresiran u pojavljuje se u oba pleksiformna sloja retine(96, 97). Osim u mrežnici, koneksin 36 je, uz koneksin 50, bitan za homeostazu leće, gdje prenose glutation i štite stanice vlakana leće od oksidativnog stresa(98). U životinjskim modelima sisavaca, štakora i goveda pronađena je ekspresija koneksina 40 u oba nuklearna sloja retine, te u sloju ganglijskih stanica(99). Koneksin 45 je izražen u bipolarnim stanicama i retinalnim ganglijskim stanicama i potencijalni je supstrat za koordinaciju mrežnih aktivnosti. Kako bilo, njegova ekspresija ne igra ulogu u prostornom i vremenskom širenja retinalnih valova, ali snažno modulira aktivaciju

pojedinačnih retinalnih ganglijskih stanica, osiguravajući snažno usklađivanje aktivacije između obližnjih retinalnih ganglijskih stanica i normalnog održavanja retinogenikulatnih projekcija(100). Koneksin 43 je najčešća izoforma koneksina u sisavaca, široko eksprimiran u svim organskim sustavima i stanicama, a pogotovo u kardiovaskularnom i živčanom tkivu. U mrežnici koneksin 43 snažno eksprimiraju astrociti, Müllerove stanice i periciti, ali se može naći i u ostalim tipovima stanica, te je vjerojatno najvažniji koneksinski protein u glijalnim i neurovaskularnim interakcijama. Istraživanja na eksperimentalnim životinjskim modelima su otkrila ulogu koneksina 43 u retinalnim bolestima, kao što je makularna degeneracija, glaukom te dijabetička retinopatija(101). Točan mehanizam djelovanja nije do kraja istražen, ali postoje dokazi da ima ulogu u upalnim procesima(102). U mnogim istraživanjima otkrivena je fosforilacija koneksina 43 kao temeljni regulacijski proces koji je uključen u funkcioniranje tijesnih spojeva. Fosforilacija koneksina 43 se smatra dijelom patofiziološkog mehanizma odgovornog za nastanak mnogih bolesti, kao što je depresija, epilepsija, cerebralna ishemija, aritmija, neurodegenerativne bolesti, tumori(103). Uloga koneksina 43 lokaliziranog na membrani za obavljanje funkcija kanala dobro je opisana u ranijim studijama, ali nedavne studije su otkrile da on također može biti lokaliziran u jezgri, mitohondrijima ili prisutan u izvanstaničnim vezikulama. Koneksin 43 u jezgri vjerojatno je uključen u regulaciju transkripcije gena, formiranje citoskeleta, migraciju stanica i adheziju. U mitohondrijima je uključen u funkcije povezane s ciklusima regulacije oksidativnog stresa, dok je u izvanstaničnim vezikulama uključen u razmjenu informacija na daljinu(104). Koneksin 37 je izražen u endotelnim stanicama i tvori međustanične kanale koji pridonose koordinaciji motoričkog tonusa krvnih žila (105). Također je pokazano da koneksin 37 negativno regulira funkciju trombocita na način da povećava reaktivnost trombocita i time povećava sklonost trombozi i razvoju infarkta miokarda u mišjim modelima, te da se može koristiti kao marker za trombozu(106). Koneksin 40 tvori međustanične kanale koji su važni za električno provođenje srca i vazomotorni tonus velikih krvnih žila. Genetska delecija koneksina 40 uključuje smanjenje rasta krvnih žila i gustoće kapilara u mrežnici novorođenih miševa (107). Izoforma koneksin 40 ima dobro utvrđenu ulogu u regulaciji krvnog tlaka i lučenju bubrežnog renina i važna je za održavanje vaskularne homeostaze(108). Za koneksin 40 je također objavljeno da je uključen u nastanak i progresiju atrijske fibrilacije u miševa(109). Utvrđeno je da srčane endotelne stanice eksprimiraju koneksin 40 ne samo u plazma membrani već i u mitohondrijima, gdje funkcionira kao regulator mitohondrijskog unosa Ca^{2+} i sudjeluje u regulaciji mitohondrijskog oksidativnog stresa(110).

Nasuprot koneksinima, paneksin je membranski kanal velikih pora s jedinstvenim svojstvima provođenja, od neselektivne ionske propusnosti do vanstaničnog otpuštanja signalnih molekula (111). Paneksini su glikoproteini koji tvore membranske kanale s velikim porama i visokom vodljivošću. Postoje tri izoforme paneksina, paneksin 1, 2 i 3. Paneksin 1 je najprisutniji, pojavljuje se duž cijele anatomske osi, od optičkog živca do mrežnice i rožnice, u glia, epitelnim i endotelnim stanicama, kao i u neuronima. U oku, paneksin 1 se nalazi u glavnim dijelovima, uključujući mrežnicu, leću i rožnicu(112). Paneksinski kanali igraju središnju ulogu u parakrinoj i autokrinoj signalizaciji i bitni su za kontrolu nekoliko fizioloških procesa, uključujući upalu, krvni tlak, bol, tumorigenezu i funkciju središnjeg živčanog sustava. Paneksinski kanali su vrlo propusni i olakšavaju difuziju širokog spektra supstrata. Paneksin 1 je najuže povezan s lučenjem ATP-a i općenito se smatra anion selektivnim, no pokazalo se da paneksinski kanali posreduju u transportu i drugih biološki aktivnih molekula i iona, uključujući glutamin, spermidin i vjerojatno kalcij, što sugerira da omogućuju opću propusnost za supstrate manje od 1 kDa. U tom smislu, paneksinski kanali su funkcionalno ekvivalentni hemikanalima koje tvore koneksini, međutim, paneksini i koneksini su strukturno različiti. Paneksin 2 je pretežno izražen u središnjem živčanom sustavu, a paneksin 3 je pronađen u kostima i hrskavici, no o njihovoj ulozi se malo zna(113). Kao što smo ranije napisali, dosad je opisivana uloga paneksina 1 u upalnim procesima, staničnoj diferencijaciji i regeneraciji tkiva, kao i u apoptozi, ali se malo zna o uključenosti u različite signalne putove i točnom mehanizmu djelovanja navedenog proteina(114). Također se sve više piše i o ulozi paneksina 1 u tumorogenezi, pa su neka istraživanja pokazala veće ekspresije paneksina 1 u kožnom melanomu i adenokarcinomu gušterače(115, 116).

Danas se zna da su koneksini usko vezani za razvoj različitih tipova tumora. Kvantitativne i kvalitativne promjene u tijesnim spojevima mogu utjecati na pojavu, diferencijaciju, invaziju i metastaze tumora. Još uvijek nije sasvim jasno koja je njihova točna uloga i mehanizam u tom ciklusu, a vjerojatno ih ima više. Njihove temeljne funkcije uglavnom su istraživane s koneksinom 43 zbog njegove pojavnosti u gotovo svim stanicama u tijelu. Prema nekim kliničkim studijama koneksin 43 ima tumor supresorska svojstva u nekim tumorima. Tako je gubitak koneksina 43 kod kolorektalnog tumora povezan s kraćim vremenom preživljavanja (117). Slično tome, primijećen je manji izražaj koneksina 43 u pacijenata s melanomom kože, koji su također imali kraće vrijeme sveukupnog preživljavanja(118). Povišene vrijednosti koneksina 43 su povezane s boljom prognozom u tumora dojke(119). Suprotno tome, druge studije su izvijestile o nepovoljnim ishodima zbog visoke ekspresije koneksina 43. Visoke

ekspresije koneksina 43 povezane su sa smanjenom stopom preživljavanja kod oralnog karcinoma pločastih stanica(120). Agresivne tumorske stanice, sklone kemorezistenciji izražavaju više razine koneksina 43 kod multiplog mijeloma(121). Prekomjerna ekspresija koneksina 43 povećala je kemorezistenciju kod glioblastoma(122). Neka su istraživanja pokazala tumorsupresorsku ulogu koneksina 45 u melanomu, gdje je viša ekspresija koneksina 45 povezana s nižim razinama E-kadherina i integrina $\beta 1$, a posljedično tome i s manje metastaza(123).

Kao što je već spomenuto, tumori i koneksini su neraskidivo povezani. Koneksini ne samo da utječu na progresiju tumora, već njihova ekspresija također može biti povezana s prognozom bolesnika s tumorom. Razvoj tumora obično je popraćen promjenama u posttranslacijskim modifikacijama koneksina, kao što su fosforilacija, ubikvitinacija, acetilacija. Posttranslacijske modifikacije imaju značajne učinke na propusnost tijesnih spojeva, njihovu stabilnost i subcelularnu lokalizaciju koneksina. Sve je više dokaza da posttranslacijske promjene dovode do slabljenja tjelesne kontrole nad stanicama raka, da utječu na isporuku antitumorskih lijekova među stanicama tumora i da mogu povećati otpornost stanica tumora na lijekove. Fosforilacija je usko povezana s razvojem tumora. Većina mjesta fosforilacije koneksina nalazi se na njihovim karboksilnim krajevima(124).

Normalne epitelne stanice pokazuju stanični polaritet, što je važno za održavanje stabilnosti epitelnih stanica i doprinosi koordinaciji unutarstaničnih funkcija. Kritični obrazac polariteta stanica unutar epitelnih stanica je apikalno-bazalni polaritet. Studije su pokazale da se poremećaj polariteta epitelnih stanica može smatrati pokazateljem razvoja raka. Tijesni spojevi su uključeni u stvaranje polariteta u epitelnim stanicama u organizmu. Poremećaj funkcije tijesnih spojeva može dovesti do gubitka homeostaze u epitelnim stanicama i na kraju do tumorogeneze. Proces transdiferencijacije u kojem epitelne stanice poprimaju karakteristike tipične za mezenhimalne stanice zove se epitelno-mezenhimalna tranzicija(EMT) i već dugi niz godina istraživa se njena uloga u nastanku različitih tumora. U ovom dinamičnom i reverzibilnom prijelazu, epitelne stanice gube tipične značajke i poprimaju značajke mezenhimalnih stanica. Ovaj proces se fiziološki događa tijekom embriogeneze, gdje je važan za diferenciranje primarnih mezenhimskih stanica iz primitivne pruge tijekom gastrulacije, za formiranje neuralne cijevi, te za migraciju stanica neuralnog grebena (tip 1). Važan je i u procesu cijeljenja rane. Tijekom zacjeljivanja rane, epitelne stanice na rubu rane podvrgavaju se djelomičnoj EMT kako bi dobile pokretljivost i kretale se kao koordinirana skupina stanica da bi pomogle u rekonstrukciji sloja epitelnih stanica. Na kraju se prolazno-mezenhimalne

stanice stvorene aktivacijom EMT vraćaju u svoj epitelni fenotip kroz proces koji se zove mezenhimalno – epitelna tranzicija (MET) kako bi se ponovno uspostavio integritet epitelnog sloja (tip 2). Također je prisutan i u patološkim stanjima, kao što je tumorogeneza gdje pridonosi staničnoj matičnosti, otpornosti na lijekove, te bijegu od imunološkog sustava i metastazama (tip 3)(125). Epitelne stanice karakterizira apikalno-bazalni polaritet i prisutnost tijesnih, adherentnih spojeva i dezmosoma koji omogućuju stvaranje slojeva koji su smješteni na bazalnoj membrani kroz hemidesmosome i čine epitel, tj. propusnu barijeru koja prekriva tkiva i organa. Aktivacija EMT-a kod raka, kao i u drugim patofiziološkim situacijama, uključuje gubitak polariteta stanice, prekid međustaničnih spojeva i degradaciju bazalne membrane što rezultira stanicama koje poprimaju mezenhimalne karakteristike s reorganiziranim citoskeletom, povećanom pokretljivošću stanica i sposobnosti degradacije izvanstaničnog matriksa, omogućavajući stanicama invaziju. EMT je općenito povezan sa smanjenjem razine E-kadherina i povećanjem ekspresije proteina koji potiču mezenhimalnu adheziju kao što su N-kadherin, vimentin, fibronektin, integrin $\beta 1$ i nekih proteaza. Ove morfološke promjene rezultat su epigenetskih promjena. Promjene ekspresije gena koje se javljaju tijekom EMT-a orkestrirane su od strane glavnih regulatora, tj. transkripcijskih faktora koji, osim što reguliraju jedni druge, koordiniraju kaskadu događaja koji dovode do potiskivanja epitelnih gena i indukcije mezenhimalnih gena. Neki od njih su SNAIL 1 i SNAIL2/SLUG, TWIST1 i TWIST2, ZEB. Oni potiskuju ekspresiju E-kadherina i induciraju N-kadherin, promiču migraciju i invaziju. Rast primarnog tumora modificira izvanstanični matriks i stvara tumorsko mikrookruženje, u kojem se, uz tumorske stanice nalaze i endotelne, stromalne stanice, kao što su fibroblasti, te upalne stanice (T-limfociti, makrofagi) koje luče široku lepezu kemokina, citokina i faktora rasta koji snažno utječu na stanice raka. Specifični signali aktiviraju EMT – transkripcijske faktore koji induciraju EMT. Središnju ulogu u tim procesima imaju TGF β , Wnt, Notch i receptori faktora rasta. Vezanje na receptore TGF β dovodi do njihove fosforilacije i aktivacije SMAD kompleksa koji se translociraju u jezgru i vežu za transkripcijske faktore odgovorne za ekspresiju različitih gena, a među njima i onih za EMT-TF. Wnt put se aktivira nakon vezanja Wnt liganada na membranske receptore, što dovodi do otpuštanja i stabilizacije β -katenina, koji se zatim pomiče u jezgru i postaje dio transkripcijskog kompleksa za promicanje ekspresije gena, što uključuje aktivaciju EMT-TF. Notch put počinje aktivacijom Notch receptora koji ima izravan put od membrane do jezgre, gdje funkcionira kao transkripcijski koaktivator gena za EMT-TF. Nekoliko faktora rasta, kao što su epidermalni faktor rasta (EGF), faktor rasta fibroblasta (FGF), faktor rasta inzulina (IGF), faktor rasta hepatocita (HGF), faktor rasta trombocita

(PDGF) i vaskularni endotelni faktor rasta (VEGF)) djeluju preko svojih srodnih tirozin kinaza receptora, koji aktiviraju različite puteve za EMT nakon fosforilacije. Dokazi sugeriraju prisutnost funkcionalnaog križanja između ovih različitih putova. Stanice raka koje ulaze u proces EMT obično samo djelomično napreduju prema mezenhimalnom stanju. To znači da ne prelaze sve stanice tumora u mezenhimalno stanje, te da nisu sve stanice tumora u isto vrijeme u istom stanju ovog prijelaznog procesa. Tijekom metastatskog procesa, stanice koje su stekle mezenhimalne osobine napuštaju mjesto primarnog tumora, ulaze u krvotok i dolaze do metastatskog mjesta gdje se ponovno epiteliziraju postupkom koji smo ranije spomenuli(MET). Te stanice razvijaju karakteristike matičnih stanica tumora. Čini se da je upravo ta koegzistencija fenotipski različitih stanica tumora potrebna za uspješno stvaranje metastaza, rezistenciju na lijekove i recidiv tumora nakon terapije. Sve više dokaza pokazuje međudjelovanje između EMT-a i različitih metaboličkih ciklusa, kao što su glikoliza, lipogeneza, metabolizam glutamina, asparagina. Smatra se da je međudjelovanje između EMT-a i metabolizma usko povezano s metastatskim procesom(126). Potencijal i važost EMT-a u upravljanju metastatskom kaskadom tijekom maligne progresije tumora stvorio je ogroman interes za istraživanje modulacije EMT-a kao terapije tumora. Izazov je identificirati vremenski prozor koristan za suzbijanje EMT-a tijekom progresije tumora. Neka istraživanja stavljaju naglasak na sprječavanje plastičnosti stanice preveniranjem početka EMT ciljanjem signalnih procesa koji induciraju proces, kao što su TGF β inhibitori. Druga pak, pokušavaju preokrenuti proces EMT u određenim fazama razvoja tumora terapijom koja potiče diferencijaciju, dok neka stavljaju naglasak na specifično ciljanje stanica raka koje su prošle EMT i pokazuju značajke mezenhima, odnosno tumorskih matičnih stanica(127, 128). Današnja istraživanja su usmjerena i na regulaciju ekspresije miRNA u tumorima, koja sudjeluje u kontroli EMT transkripcijskih faktora i signalnih putova za regulaciju metastatske diseminacije u različitim vrstama raka, kako u retinoblastomu(129, 130), tako i u uvealnom melanomu(131). O važnosti koneksina u procesu EMT danas je sve više istraživanja i dokaza. Pokazalo se da imaju svoju ulogu u zarastanju rane i fibrozi, tj u tipu 1 EMT(132). Istraživanja o povezanosti koneksina 43 i EMT u tumoru dojke su pokazala da se postranslacijskim modifikacijama, kao što su fosforilacija ili ubikvitinacija, može povećati ekspresija koneksina 43, čime se smanjuju razine mezenhimalnih markera i usporava EMT, te se postiže veća osjetljivost na neke kemoterapeutike, ali i povećava duljina preživljena(133, 134). Slični rezultati o važnosti posttranslacijskih modifikacija u tumorogenezi i kemosenzitivnosti kod koneksina 43, ali i koneksina 26 su pronađeni i u tumoru pluća malih stanica, oralnom pločastom karcinomu, te hepatocelularnom karcinomu(135-137). Ekspresija koneksina 37, 40 i paneksina 1 je bila

obrnuta ekspresiji vimentina u laringealnom karcinomu pločastih stanica, te je u dobro diferenciranim tumorima ekspresija navedenih koneksina bila veća te se smanjivala prema slabije diferenciranom stupnju tumora, dok je ekspresija vimentina pokazala obrnut stupanj ekspresije. To pokazuje da navedeni koneksini mogu poslužiti kao potencijalni prognostički biomarkeri za laringealni tumor pločastih stanica(138). Trenutne kliničke terapijske strategije usmjerene na EMT proces su još uvijek u fazi istraživanja, no ovaj način razmišljanja predstavlja atraktivan put za budući razvoj učinkovitih terapija osmišljenih za kontrolu malignih tumora visokog stupnja.

2. Ciljevi istraživanja

2.1. Cilj istraživanja:

1. Utvrditi izražaj koneksina i paneksina u razvojnim tjednima ljudskog oka
2. Utvrditi izražaj koneksina i paneksina u zdravom ljudskom oku
3. Utvrditi izražaj koneksina i paneksina u tumorima oka, retinoblastomu i melanomu
4. Utvrditi njihovu ulogu u razvoju oka ili razvoju nekih bolesti oka, kao što su najčešći tumori oka, retinoblastom ili melanom
5. Razmotriti buduće terapijske strategije u liječenju navedenih patoloških stanja.

2.2. Hipoteza:

1. Koneksini 37, 40, 43, 45 i paneksin 1 imaju važnu ulogu u razvoju ljudske mrežnice i žilnice.
2. Koneksini 37, 40, 43, 45 i paneksin 1 imaju važnu ulogu u razvoju najčešćih tumora oka, retinoblastoma i melanoma.

3. Materijali i metode

3.1. Obrada i nabava tkiva

Tkiva embrija su dobivena iz arhive Odjela za anatomiju, histologiju i embriologiju Medicinskog fakulteta Sveučilišta u Splitu. Koristili smo 15 uzoraka u 8., 10. i 12. tjednu razvoja (pet iz svakog tjedna) prateći Carnegie sistem stupnjevanja koji se temelji na morfologiji, vanjskim mjerenjima (dužina tjeme-zadak) i menstrualnim podacima kako je opisano u nekim radovima (139, 140) u skladu s Helsinškom deklaracijom i njenim nadopunama. Prije aplikacije imunofluoresceina pravilno očuvanje tkiva je potvrđeno bojanjem s hematoksilinom i eozinom svakog desetog odjeljka.

Uzorci zdravog ljudskog oka (pet uzoraka), retinoblastoma (pet uzoraka) i melanoma (petnaest uzoraka) su dobivena s Odjela za patologiju KBC Split. Studija je provedena uz odobrenje Etičkog povjerenstva Opće bolnice Zadar (ur.br.02-1237/22-15/22) u skladu s Helsinškom deklaracijom i njenim nadopunama.

Svi prikupljeni uzorci su pregledani od strane dva patologa koji su postavili dijagnoze. Samo dobro očuvani uzorci su korišteni nakon pregleda, bilo kakvi oštećeni ili slabo održavani uzorci su odbačeni. Standardno bojanje hematoksilinom i eozinom je provedeno sa svakim blokom tkiva kako bi se potvrdilo odgovarajuće očuvanje materijala.

3.2. Pripremanje tkiva i indirektna imunofluorescencija

Uzorci tkiva su fiksirani u 4% formaldehidu otopljenom u fiziološkoj otopini puferiranoj fosfatom (PBS), dehidrirani u gradiranom etanolu i uklopljeni u parafin. Serijski presjeci debljine 5 μ m su izrezani u poprečnoj ravnini i postavljeni na stakalce. Deparafinizacija tkiva u ksilolu i rehidracija u gradiranom etanolu i destiliranoj vodi su potrebni prije grijanja u citratnom puferu oko 20 minuta na 95°C u vodenoj pari i postepenog hlađenja na sobnoj temperaturi. Nakon toga, pufer za blokiranje proteina (ab64226, Abcam, Cambridge, UK) je apliciran na 20 minuta da se spriječi nespecifično bojanje. Svi uzorci su onda inkubirani s odgovarajućim primarnim antitijelima (tablica 1) preko noći u vlažnoj komori. Idući dan su inkubirani sa sekundarnim protutijelima označenim fluorescentnom bojom (tablica1) na dva sata. Kao posljednje, jezgre su bojane s 4,6-diamidino-2-fenilindolom (DAPI) i nakon toga pokriveni pokrovnim stakalcem (Immuno-Mount, thermos Shandon, Pittsburg, PA, USA). Nije primijećena imunoreaktivnost kada su primarna antitijela izostavljena iz protokola.

Fotografije zdravog oka, oka s retinoblastomom i različitim tipovima uvealnog melanoma koje su korištene za analizu su uzete s 40x povećanjem s flouoresceinskim mikroskopom (Olympus BX51, Tokyo, Japan) opremljenim s Nikon DS-Ri1 kamerom (Nikon Corporacija, Tokyo, Japan).

Tablica 1. Antitijela korištena za imunofluorescenciju

Antitijela		Domaćin	Razrjeđenje	Kataloški broj i proizvođač
Primarna	Anti – Cx37/GJA4 ab181701	Kunić	1:500	Abcam (Cambridge, UK)
	Anti – Cx40/GJA5 ab213688	Kunić	1:100	Abcam (Cambridge, UK)
	Anti – Cx43/GJA1 ab87645	Koza	1:200	Abcam (Cambridge, UK)
	Anti – Cx45/GJA7 ab135474	Kunić	1:100	Abcam (Cambridge, UK)
	Anti – pannexin1/PANX1	Kunić	1.300	Merck KGaA (Darmstadt, Njemačka)
Sekundarna	Anti – Goat IgG, Alexa Fluor 488, ab150129	Magarac	1:400	Abcam (Cambridge, UK)
	Anti – Rabbit IgG, Alexa Fluor 488, 711-545-152	Magarac	1:400	Jackson Immune research Laboratories, Inc. (Baltimore, PA, USA)

3.3. Kvantitativna i semikvantitativna analiza podataka

Za kvantitativnu analizu imunoekspresije koneksina i paneksina, deset nepreklapajućih reprezentativnih područja u isto vrijeme su uhvaćeni. Zrnato i/ili difuzno citoplazmatsko bojenje je protumačeno kao Cx37, Cx40, Cx43, Cx45 i Panx1 pozitivna imunoekspresija. ImageJ software (Nacionalni institut zdravlja, Bethesda, MD, USA) je korišten za kvantitativnu evaluaciju imunoreaktivnosti. Prije analize, priprema slike je provedena korištenjem oduzimanja srednjeg filtera i praga boje za mjerenje površine pokrivena pozitivnim signalom.

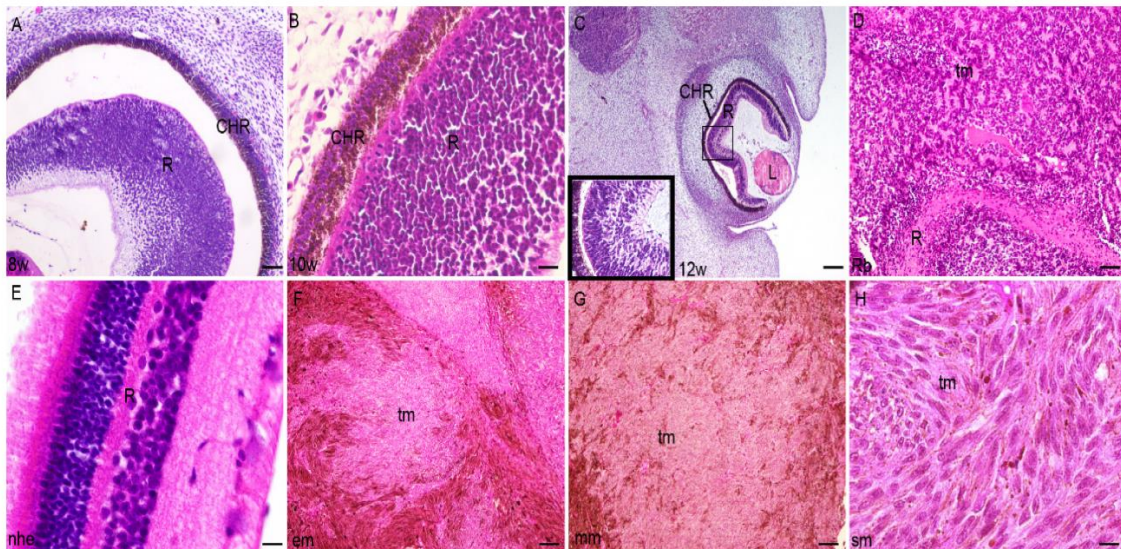
Zeleno bojenje je protumačeno kao pozitivno za imunoekspresiju Cx37, Cx40, Cx43, Cx45 i Panx1.

3.4. Statistička analiza

GraphPad Software (GraphPadSoftware, La Jolla, CA, USA) je korišten za statističku analizu, s razinom vjerojatnosti $p < 0.05$ kao statistički značajnom. Jednosmjerni ANOVA test praćen post hoc Tukey testom, je korišten za usporedbu imunoekspresije, kako bi se utvrdile značajne razlike među grupama. Podatci su sažeti kao srednja \pm SD. Tri istraživača su analizirali slike neovisno jedan o drugom, dok su tri od četiri uzorka tkiva korištena iz svake grupe u svakom ponovljenom eksperimentu ($n \geq 3$).

4. Rezultati

Obrazac izražavanja i kvantitativna analiza markera koneksina 37, 40, 43, 45 i paneksina 1 su izvođeni na dijelovima tkiva ljudskog oka u razvojnim tjednima starim 8, 10 i 12 tjedana, te u uzorcima retinoblastoma, zdravog odraslog oka i uvealnog melanoma, koristeći bojanje hematoksilinom i eosinom (slika 1) i imunofluorescensko označavanje (slika 2-6).



SLIKA 1. Presjek oka u ljudskog embriju u 8. tjednu(8w)(A), 10. tjednu(10w)(B), 12. tjednu(12w)(C), u retinoblastomu(D), zdravom ljudskom oku(nhe)(E), epiteloidnom melanomu(em)(F), miksoidnom melanomu(mm)(G), melanomu vretenastih stanica(sm)(H);

R-mrežnica; CHR-žilnica; tm-tumorsko tkivo; L-leća; bojanje hematoksilinom i eosinom, ljestvica za (A,D)=50 μ m, (B)=25 μ m, (E)=10 μ m, (C,F-H)=100 μ m.

4.1. Ljudsko oko u razvoju:

Stijenke unutarnjeg sloja (neuralni sloj) i vanjskog sloja mrežnice (pigmentni sloj) postupno nestaju tijekom 8. tjedna razvoja. U 8. tjednu razvoja, mrežnica je potpuno okružena s visoko vaskulariziranom i pigmentiranom žilnicom (slika 1A). U 10. tjednu fetalnog razvoja oka, neuralni dio mrežnice je najrazvijeniji sa stražnje strane optičke čašice (slika 1B). U 12. tjednu razvoja, neuralni sloj mrežnice pokazuje prve znakove razvoja fotoreceptivnog sloja na vanjskoj granici mrežnice, dok sloj ganglijskih stanica ispod postaje vidljiviji (slika 1C).

4.2. Retinoblastom:

Retinoblastom embriološki potječe od unutarnjeg sloja optičke čašice s malim okruglim stanicama koje su manje ili više diferencirane ili nekrotične s Homer - Wright rozetama s primitivnom neuroblastičnom diferencijacijom (slika 1D).

4.3. Epiteloidni melanom:

Stanice epiteloidnog melanoma nalikuju epitelu zbog obilne eozinofilne citoplazme i povećane jezgre okruglog do ovalnog oblika. Stanicama epiteloidnog melanoma često nedostaje kohezivnost i pokazuju izražen pleomorfizam, uključujući stvaranje višejezgrenih tumorskih stanica. Jezgra ima uočljivu nuklearnu membranu, vrlo grubi kromatin i velike jezgrice (slika 1F).

4.4. Miksoidni melanom:

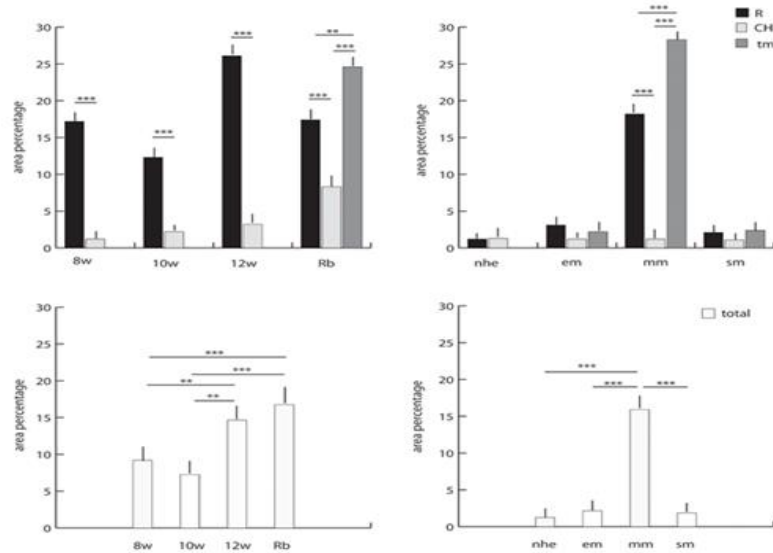
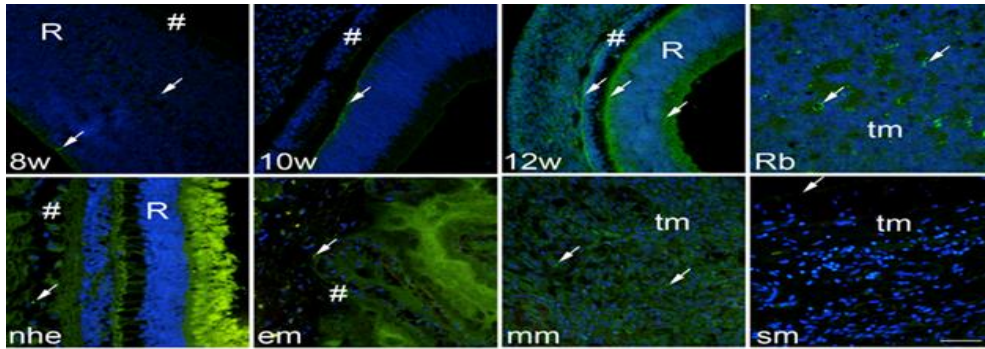
Miksoidni melanom pokazuje velike maligne stanice usred bazofilnog mucinoznog matriksa. U svim slučajevima, miksoidna stroma sadrži mezenhimalne kisele mukopolisaharide, za razliku od neutralnih epitelnih mucina. Tumori su u suštini amelanotični, iako prema Fontana Mason preparatima, neki pokazuju dokaze melaninogeneze. Budući da ne postoji citoplazmatska lokalizacija mucinoznog materijala unutar tumorskih stanica, vjerojatno je miksoidni matriks proizveden kao odgovor stromalnih stanica na tumor, a ne kao proizvod tumorskih stanica (slika 1G).

4.5. Melanom vretenastih stanica:

Melanom vretenastih stanica je rijetka histološka varijanta melanoma, kojeg karakterizira prisutnost vretenasto oblikovanih melanocita. Na mikroskopu, često se zamijeni za druge kožne tumore ili tumore mekih tkiva s morfologijom vretenastih stanica (slika 1H).

4.6. Koneksin 37:

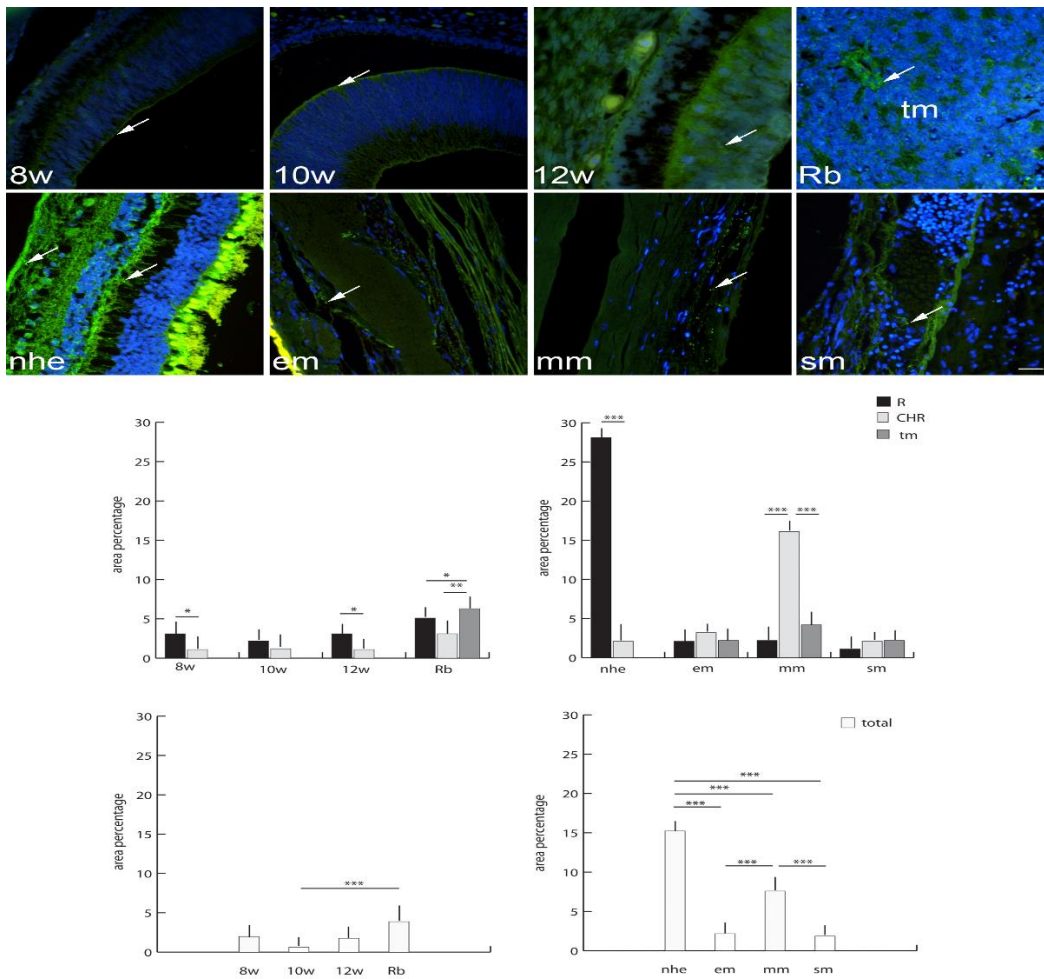
Stanice pozitivne na koneksin (Cx37) primijećene su u ljudskom oku u razvojnim tjednima sa znatno većim izražajem u mrežnici u usporedbi sa žilnicom (slika 2). Slično kao kod oka u razvoju, u retinoblastomu je izražaj Cx37 značajno veći u nepromijenjenoj mrežnici nego u žilnici. Izražaj Cx37 je bio najveći u tumorskom tkivu retinoblastoma (slika 2). Ako uspoređujemo mrežnicu i žilnicu zdravog ljudskog oka, izražaj Cx37 je sličan u razvojnim tjednima oka s izražajem u epiteloidnom i vretenastom tipu melanoma (nepromijenjena mrežnica, žilnica i tumorsko tkivo)(slika 2). Izražaj Cx37 je bio značajno veći u miksoidnog tipa melanoma (slika 2). Ako uspoređujemo ukupan izražaj Cx 37, bez obzira na dio oka, primjećujemo da je izražaj Cx 37 u retinoblastomu sličniji onom u 12. razvojnom tjednu ljudskog oka i da je značajno veći nego u ranijim razvojnim stadijima oka. S druge strane, ukupan izražaj Cx37 je bio značajnije povišen u miksoidnom tipu melanoma u usporedbi sa zdravim okom u razvoju, te epiteloidnim melanomom i melanomom vretenastih stanica (slika 2).



SLIKA 2. Koneksin 37(Cx37)-pozitivne stanice(označene strelicama) su vidljive u presjeku oka u 8.tjednu(8w)(A), 10.tjednu(10w)(B), i 12.tjednu(12w)(C), ljudskom embriju, retinoblastomu(Rb)(D), zdravom ljudskom oku(nhe) (E), epiteloidnom melanomu(em)(F), miksoidnom melanomu(mm)(G), i melanomu vretenastih stanica(sm)(H); R-mrežnica; CHR-žilnica; tm-tumorsko tkivo; Imunofluorescentno bojanje Cx37 (zelenom bojom) vezano na DAPI(plava jezgra), skala 25 μ m. Slika s grafikonima predstavlja postotak površine Cx37 u mrežnici(R), žilnici(CHR), tumoru(tm), u 8.tjednu(8w), 10.tjednu(10w), i 12.tjednu(12w) ljudskog embrija, retinoblastomu(Rb), zdravom ljudskom oku(nhe), epiteloidnom melanomu(em), miksoidnom melanomu(mm) i melanomu vretenastih stanica(sm)(I,J), i postotak ukupne površine Cx37(K,L). Podaci su prikazani kao srednja +-SD. Značajne razlike su označene s $p < 0.01$ I $p < 0.001$. Jednosmjerni ANOVA test praćen post hoc Tukey testom višestrukih usporedbi(usporedba između retinoblastoma i tipova uvealnog melanoma), t-test(usporedba između razvojnih stadija mrežnice i žilnice i zdravog ljudskog oka).

4.7. Koneksin 40:

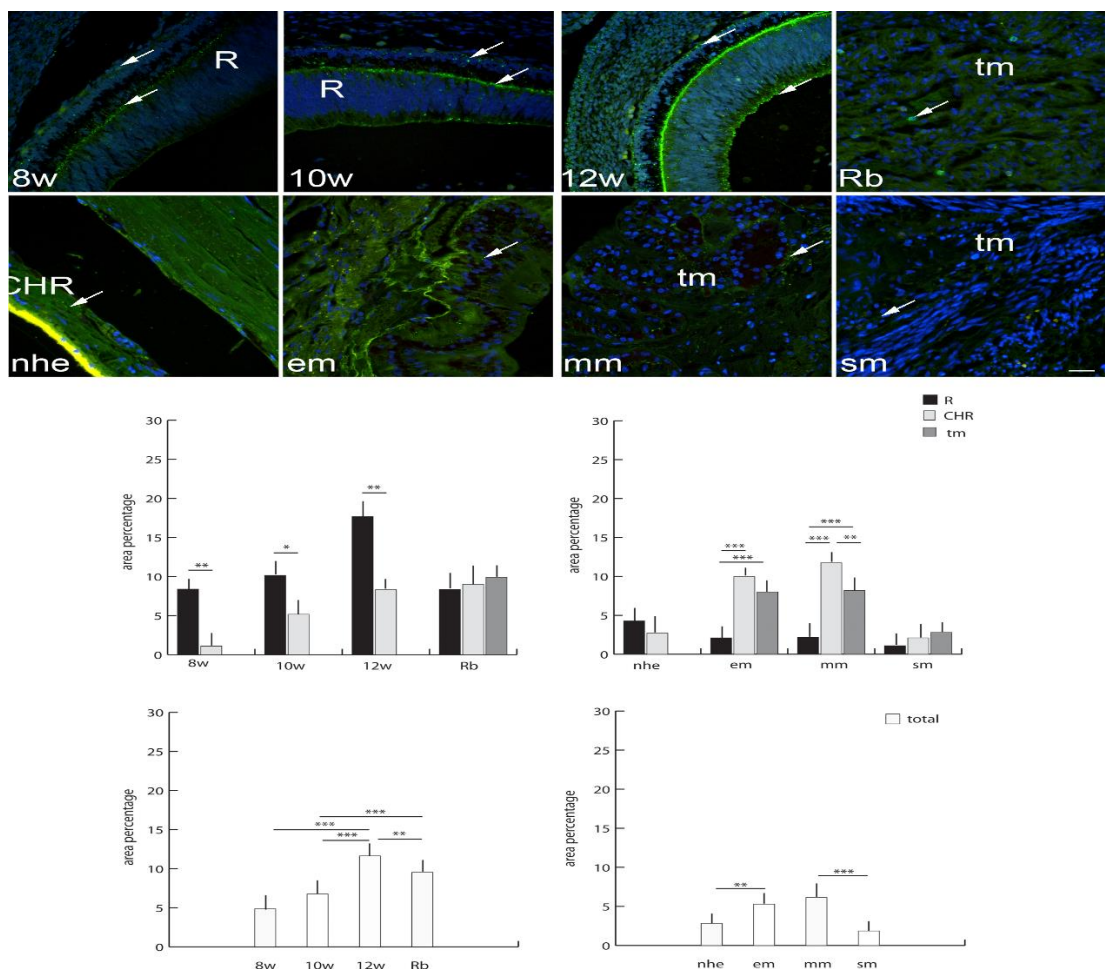
Koneksin (Cx40) pozitivne stanice su pronađene u razvojnim tjednima ljudskog oka sa značajno većim izražajem u mrežnici u 8. i 12. tjednu razvoja u usporedbi s izražajem u žilnici (slika 3). U retinoblastomu izražaj Cx40 je bio značajno viši u tumorskom tkivu u odnosu na zdravu mrežnicu i žilnicu. Sveukupno, izražaj Cx40, bez obzira na dio tkiva oka, je bio veći u retinoblastomu, dok je u oku u razvoju razina ekspresije slična. Jedino u usporedbi s 10. razvojnim tjednom oka izražaj Cx40 je bio značajno niži nego u retinoblastomu (slika 3). Ako uspoređujemo zdravu postnatalnu mrežnicu i žilnicu, izražaj Cx40 je bio značajno povišen u usporedbi s okom u razvojnim periodima te je sveukupno bio viši nego u bilo kojem tipu melanoma (slika 3). Svi dijelovi oka (nezahvaćena mrežnica, žilnica i tumorsko tkivo) u epiteloidnom i melanomu vretenastih stanica su imali slično niži izražaj Cx40 (slika 3). Jedino je izražaj Cx40 u žilnici miksoidnog tipa melanoma bio značajno povišen u usporedbi s nezahvaćenom mrežnicom i tumorskim tkivom. Dodatno, sveukupan izražaj Cx40 u miksoidnom melanoma, neovisno o dijelu oka, je bio značajno viši u usporedbi s drugim tipovima melanoma (slika 3).



SLIKA 3. Koneksin 40(Cx40) pozitivne stanice(strelice) su vidljive u presjeku oka u 8.tjednu(8w)(A), 10.tjednu(10w)(B), i 12.tjednu(12w)(C), ljudskom embriju, retinoblastomu(Rb)(D), zdravom ljudskom oku(nhe) (E), epiteloidnom melanomu(em)(F), miksoidnom melanomu(mm)(G), i melanomu vretenastih stanica(sm)(H); tm-tumorsko tkivo; Imunofluorescentno bojanje Cx40(zelenom bojom) vezano na DAPI(plava jezgra), skala 25 μ m. Slika s grafikonima predstavlja postotak površine Cx40 u mrežnici(R), žilnici(CHR), te u tumoru(tm) u 8.tjednu(8w), 10.tjednu(10w) i 12.tjednu(12w) ljudskog embrija, retinoblastomu(Rb), zdravom ljudskom oku(nhe), epiteloidnom melanoma(em), miksoidnom melanomu(mm) i melanomu vretenastih stanica(sm)(I,J), postotak ukupne površine Cx40(K,L). Podaci su prikazani kao srednja +-SD. Značajne razlike su označene s $p < 0.05$, $p < 0.01$ I $p < 0.001$. Jednosmjerni ANOVA test praćen post hoc Tukey testom višestrukih usporedbi(usporedba između retinoblastoma i tipova uvealnog melanoma), t-test(usporedba između razvojnih stadija mrežnice, žilnice i zdravog ljudskog oka).

4.8. Koneksin 43:

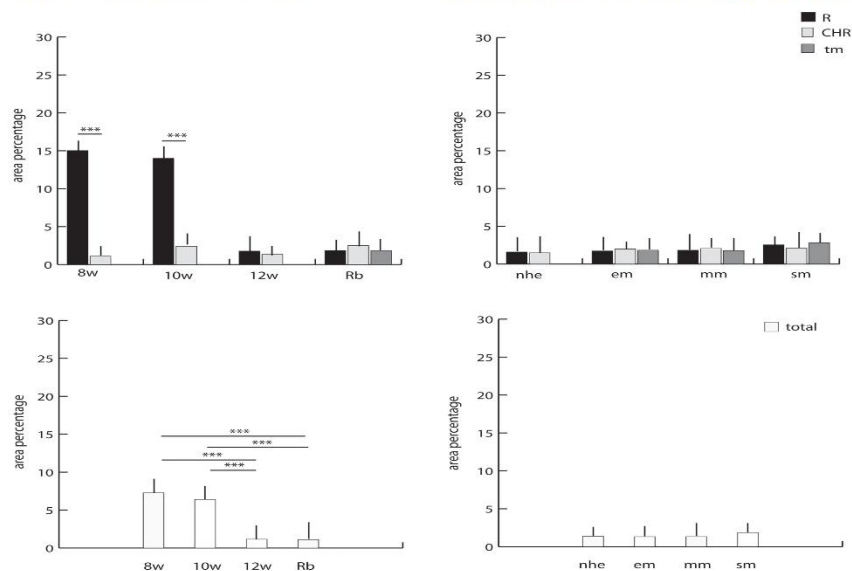
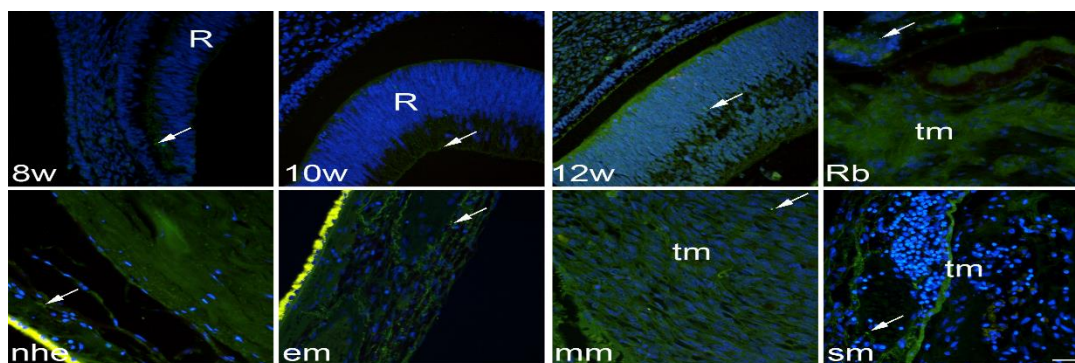
Koneksin 43 (Cx43) pozitivne stanice su istraživane u razvojnim tjednima ljudskog oka te je primijećen značajno veći izražaj u mrežnici u odnosu na žilnicu, pogotovo u 12. tjednu razvoja (slika 4). Kod retinoblastoma, izražaj Cx43 je bio sličan u svim dijelovima oka bez statistički značajne razlike. Sveukupan izražaj Cx43 je bio značajna povećan u retinoblastomu u odnosu na ljudsko oko u 8. i 10. razvojnom tjednu, ali značajno niži u usporedbi s izražajem u 12. tjednom razvoja oka (slika 4). Ako uspoređujemo mrežnicu i žilnicu zdravog postnatalnog ljudskog oka, izražaj Cx43 je smanjen u usporedbi s okom u razvoju i sličan je kao u žilnici melanoma vretenastih stanica (slika 4). Izražaj Cx43 je bio značajno povišen u žilnici epiteloidnog i miksoidnog tipa melanoma u usporedbi s nezahvaćenom mrežnicom i ostalim tumorskim tkivom (slika 4). Također, sveukupan izražaj Cx43, neovisno o dijelu oka, je bio značajno viši u epiteloidnom i miksoidnom tipu melanoma u usporedbi sa zdravim postnatalnim ljudskim okom i melanomom vretenastih stanica (slika 4).



SLIKA 4. Koneksin 43(Cx43) pozitivne stanice (označene strelicom) su vidljive u presjeku oka u 8. tjednu(8w)(A), 10. tjednu(10w)(B) i 12. tjednu(12w)(C), ljudskom embriju, retinoblastomu(Rb)(D), zdravom ljudskom oku(nhe) (E), epitelioidnom melanomu(em)(F), miksoidnom melanomu(mm)(G), i melanomu vretenastih stanica(sm)(H); R-mrežnica; CHR-žilnica; tm-tumorsko tkivo; Imunofluorescentno bojanje Cx43 (zelenom bojom) vezano na DAPI(plava jezgra), skala 25 μ m. Slika s grafikonima predstavlja postotak površine Cx43 u mrežnici(R), žilnici(CHR), te u tumoru(tm) u 8. tjednu(8w), 10. tjednu(10w) i 12. tjednu(12w) ljudskog embrija, retinoblastomu(Rb), zdravom ljudskom oku(nhe), epitelioidnom melanomu(em), miksoidnom melanomu (mm) i melanomu vretenastih stanica(sm)(I,J), te postotak ukupne površine Cx43(K,L). Podaci su prikazani kao srednja +-SD. Značajne razlike su označene s $p < 0.05$, $p < 0.01$ I $p < 0.001$. Jednosmjerni ANOVA test praćen post hoc Tukey testom višestrukih usporedbi (usporedba između retinoblastoma i tipova uvealnog melanoma), t-test (usporedba između razvojnih stadija mrežnice, žilnice i zdravog ljudskog oka).

4.9. Koneksin 45:

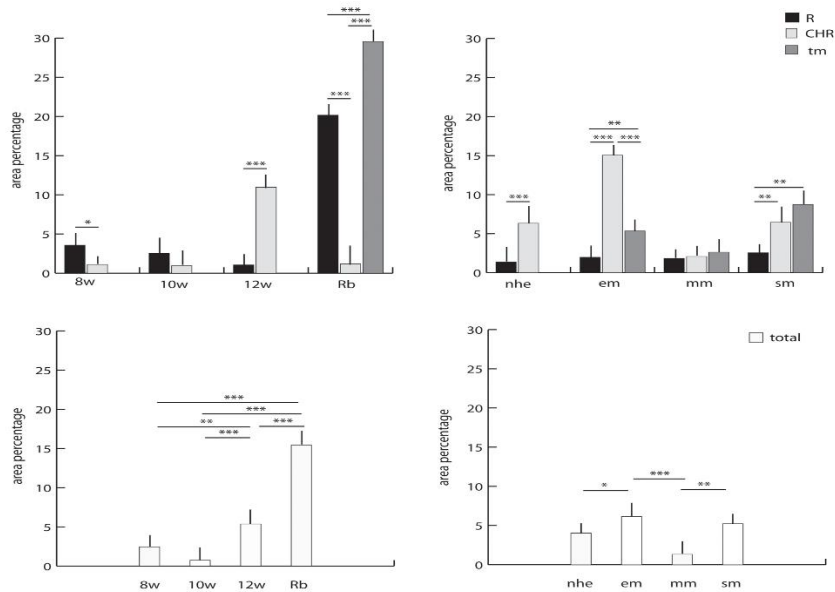
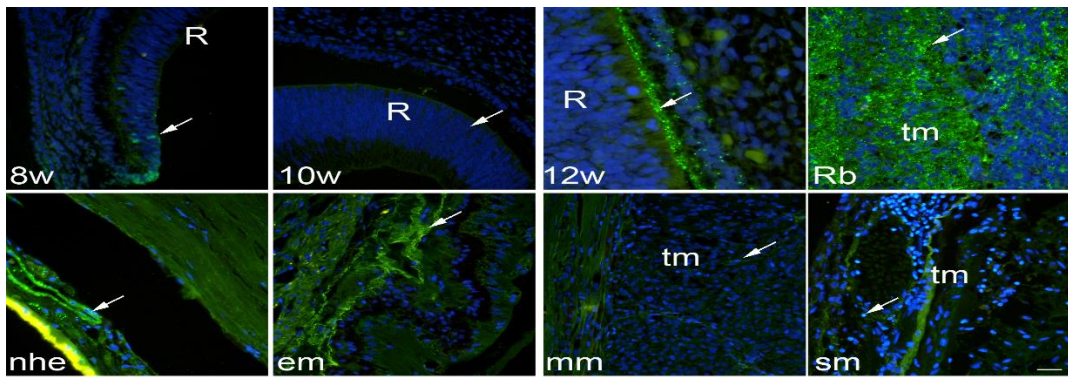
Izražaj koneksin 45 (Cx45) pozitivnih stanica u razvojnim fazama ljudskog oka je bio značajno viši u mrežnici u 8. i 10. tjednu razvoja u usporedbi sa žilnicom (slika 5). U retinoblastomu, izražaj Cx45 je bio nizak i sličan u svim dijelovima oka, isto kao i u 12. tjednu razvoja (slika 5). Sveukupan izražaj Cx45, neovisno o odjeljku oka, je bio veći u 8. i 10. tjednu razvoja u usporedbi s 12. tjednom i retinoblastomom (slika 5). Ako uspoređujemo mrežnicu i žilnicu normalno razvijenog ljudskog oka s okom u razvoju, izražaj Cx45 je snižen. Izražaj Cx45 u normalnom razvijenom ljudskom oku sveukupno je bio veoma nizak i sličan u svim tipovima melanoma, slično ako uspoređujemo pojedine odjeljke oka i oko kao cjelinu (slika 5).



SLIKA 5. Koneksin 45 (Cx45) pozitivne stanice (označene strelicom) su vidljive u presjeku oka u 8. tjednu(8w)(A), 10. tjednu(10w)(B) i 12.tjednu(12w)(C), ljudskom embriju, retinoblastomu(Rb)(D), zdravom ljudskom oku(nhe) (E), epiteloidnom melanomu(em)(F), miksoidnom melanomu(mm)(G), i melanomu vretenastih stanica(sm)(H); R-mrežnica; CHR-žilnica; tm-tumorsko tkivo; Imunofluorescentno bojanje Cx45 (zelenom bojom) vezano na DAPI(plava jezgra), skala 25 μ m. Slika s grafikonima predstavlja postotak površine Cx45 u mrežnici(R), žilnici(CHR), te u tumoru(tm) u 8. tjednu(8w), 10. tjednu(10w) i 12. tjednu(12w) ljudskog embrija, retinoblastomu(Rb), zdravom ljudskom oku(nhe), epiteloidnom melanomu(em), miksoidnom melanomu(mm) i melanomu vretenastih stanica(sm)(I,J), te postotak ukupne površine Cx45(K,L). Podaci su prikazani kao srednja +-SD. Značajne razlike su označene s *** p <0.001. Jednosmjerni ANOVA test praćen post hoc Tukey testom višestrukih usporedbi(usporedba između retinoblastoma i tipova uvealnog melanoma), t-test(usporedba između razvojnih stadija mrežnice, žilnice i zdravog ljudskog oka).

4.10. Paneksin 1:

Paneksin 1 (Px1) pozitivne stanice su istraživane u razvojnim tjednima ljudskog oka sa značajno većim izražajem u mrežnici u 8. tjednu razvoja i u žilnici u 12. tjednu razvoja (slika 6). U retinoblastomu je izražaj Px1 bio značajno povišen u tumorskom tkivu u odnosu na nezahvaćene dijelove mrežnice i žilnice. Sveukupan izražaj Px1, neovisno o odjeljku oka, je bio veći u retinoblastomu u usporedbi sa svim razvojnim tjednima oka (slika 6). Jedino u 12. tjednu razvoja, izražaj Px1 je bio značajno viši u usporedbi s ostalim razvojnim fazama. Ako uspoređujemo normalno razvijenu ljudsku mrežnicu i žilnicu, izražaj Px1 je bio značajno povišen u žilnici i bio je sličan izražaju Px1 u melanomu vretenastih stanica. Sveukupan izražaj Px1 u normalno razvijenom ljudskom oku je bio značajno niži nego u epiteloidnom i u melanomu vretenastih stanica (slika 6). Epiteloidni tip melanoma ima značajno viši izražaj Px1, pogotovo u žilnici, dok melanom vretenastih stanica ima značajno viši izražaj u tumorskom tkivu (slika 6). Također, izražaj Px1 sveukupno je bio veći u epiteloidnom i melanomu vretenastih stanica u usporedbi s normalno razvijenim ljudskim okom i u miksoidnom tipu melanoma (slika 6).



SLIKA 6. Paneksin 1(Pnx1) pozitivne stanice (označene strelicom) su vidljive u presjeku oka u 8. tjednu(8w)(A), 10. tjednu(10w)(B), 12. tjednu(12w)(C), ljudskom embriju, retinoblastomu (Rb)(D), zdravom ljudskom oku(nhe) (E), epiteloidnom melanomu(em)(F), miksoidnom melanomu(mm)(G) i melanomu vretenastih stanica(sm)(H); R-mrežnica; CHR-žilnica; tm-tumorsko tkivo; Imunofluorescentno bojanje Pnx1(zelenom bojom) vezano na DAPI (plava jezgra), skala 25 μ m. Slika s grafikonima predstavlja postotak površine Pnx1 u mrežnici (R), žilnici(CHR), te u tumoru(tm) u 8. tjednu(8w), 10. tjednu(10w), 12. tjednu(12w) ljudskog embrija, retinoblastomu(Rb), zdravom ljudskom oku(nhe), epiteloidnom melanomu(em), miksoidnom melanomu(mm) i melanomu vretenastih stanica(sm)(I,J), te postotak ukupne površine Pnx1(K,L). Podaci su prikazani kao srednja +-SD. Značajne razlike su označene s * $p < 0.05$, ** $p < 0.01$ I *** $p < 0.001$. Jednosmjerni ANOVA test praćen post hoc Tukey testom višestrukih usporedbi(usporedba između retinoblastoma i tipova uvealnog melanoma), t-test(usporedba između razvojnih stadija mrežnice, žilnice i zdravog ljudskog oka).

5. Rasprava

Stanična komunikacija kroz tijesne spojeve koje tvore koneksini i kroz kanale koje čine paneksini omogućuje metaboličku suradnju i kontrolu stanične aktivnosti i signalizacije. Ovi proteini opisivani su kao supresori tumora koji reguliraju procese kao što su stanična smrt, proliferacija i diferencijacija. Međutim, oni pokazuju različite funkcije i uloge ovisne o vrsti i stadiju tumora i u nekim tumorskim procesima mogu i olakšati progresiju tumora kroz različite kanalne i signalne putove (141). U ovoj disertaciji smo promatrali izražaj koneksina i paneksina u različitim razvojnim stadijima oka i u najčešćim tumorima oka, te na taj način pokušali doći do novih saznanja koji bi nam razjasnili uloge tih proteina u okulogenezi i tumorigenezi.

Koneksini 37, 40, 43 su glavni vaskularni koneksini u mrežnici. To je u skladu s našim istraživanjima izražaja koneksina 37, 40, 43 u mrežnici i u ostalim vaskularnim strukturama u oku. U našoj studiji, koneksin 37 je bio povećano izražen u uzorcima retinoblastoma, pogotovo u žilnici i u tumorskom tkivu u usporedbi s ostalim analiziranim dijelovima oka u razvoju. Povišen izražaj koneksina 37 u razvojnim fazama mrežnice u najstarijem prenatalnom uzorku je u skladu s pripremom mrežnice za proces vaskularizacije koji se događa u ranom postnatalnom periodu, koji je također u skladu s našim rezultatima, a koji pretpostavljaju veliko smanjenje u izražaju koneksina 37 u odraslom oku (142). Ovo bi moglo objasniti patološku ekspresiju u poremećaju rane angiogeneze kod ljudi, koja je ranije prikazana u studijama na miševima koji nemaju izraženu ekspresiju koneksina 37. Također, povišen izražaj koneksina 37 u retinoblastomu može biti objašnjen s potrebom tumora za razvojem svoje vlastite kapilarne mreže iz žilnice koja se naslanja na tumorsko tkivo. Koneksin 37 je bio također jako povišen u miksoidnom melanomu u usporedbi s epiteloidnim melanomom, melanomom vretenastih stanica i normalno razvijenim postnatalnim ljudskim okom. Ova saznanja mogu biti povezana s pojačanom epitelno-mezenhimalnom tranzicijom (EMT) koja se događa u ovom tipu melanoma. Naime, u EMT epitelne tumorske stanice dobivaju svojstva mezenhimalnih stanica, što može doprinosti metastatskoj diseminaciji i otpornosti tumora na terapiju (143). Povišen koneksin 37 koji promatramo u našem istraživanju može biti povezan sa širenjem nove kapilarne mreže u tumorskom tkivu koja dodatno podupire tumorsku sposobnost za širenjem metastaza i smanjenju osjetljivosti na terapiju. Hamard i ostali su otkrili da se u venskoj mreži miševa koji nemaju izražen koneksin 37 povećava broj izdanaka u angiogenom području koji doprinosi oštećenom procesu angiogeneze(144). Pokazano je da su koneksin 37 i koneksin 40 presudni koneksini u koreguliranju angiogeneze(145). Naime, čini se da koneksin 40 regulira strukturu i funkciju krvnih žila. Kako bilo, u našem istraživanju rezultati su pokazali kako koneksin 37 i koneksin 40 imaju suprotne uloge u razvoju

angiogeneze u mrežnici. Izražaj koneksina 37 je bio mnogo viši od izražaja koneksina 40 između 8. i 12. tjedna razvoja. Naša saznanja su u korelaciji s Hamardom i ostalima, implicirajući da smanjen izražaj koneksina 40 u embrionalnom i fetalnom razvoju može voditi do smanjenog grananja endotelnih stanica i stvaranja neovaskularizacija. Dodatno, koneksin 40 je bio povišen u mrežnici normalno razvijenog postnatalnog ljudskog oka kao indikator homeostaze krvožilne mreže. Također je bio najobilnije izražen od svih analiziranih markera u uzorku zdrave osobe. Kako bilo, povišena ekspresija koneksina 40 u žilnici miksoidnog tipa melanoma može biti objašnjena podrijetlom stanica tog tipa melanoma koji se razvija od stanica žilnice i mogućnošću proizvodnje neovaskularne mreže zbog širenja tumora. Naime, miševi koji nemaju izražen koneksin 40 imaju manji broj metastaza kod kožnog melanoma i urogenitalnog karcinoma zbog modulacije promijenjenog rasta žila u tumorskom mikrookruženju (146).

Istraživanja o različitostima između izražaja u mrežnici i žilnici su pokazala, u skladu s ranijim istraživanjima iz literature, da je veći izražaj koneksina 43 u retinalnom tkivu tijekom razvoja, ali ne u odraslom oku. Zanimljivo, pokazan je rastući trend u ekspresiji u uzorcima oka u razvoju, što bi nas moglo navesti da vjerujemo da koneksin 43 ima sve važniju ulogu u međustaničnoj komunikaciji zbog porasta složenosti razvojnog procesa i putova kako vrijeme prolazi. Dodatno, istraživani koneksini su pronađeni i na unutarnjoj i na vanjskoj površini mrežnice i mogu biti uključeni u formiranje interneuralnih tijesnih spojeva. Naši rezultati su u skladu sa studijom koju je proveo Sohl i ostali, koji su otkrili pojavnost koneksina 45 u neuralnoj retini te pojavnost koneksina 43 u sloju ganglijskih stanica, dok je pojavnost koneksina 37 dominantna u retinalnim endotelnim stanicama (147).

Primijećeno je povećanje ekspresije koneksina 43 u retinoblastomu u usporedbi s uzorcima u 8. i 10. tjednu razvoja, ali smanjenje ekspresije u mrežnici. Ovo može biti posljedica toga što retinalne progenitorske stanice pomažu rastu tumorskih stanica. Budući da vaskulogeneza u mrežnici počinje u 12. tjednu razvoja, što bi moglo biti odgovorno za formiranje mnogo novih spojeva, značajno veća ekspresija ovog koneksina u ovom razdoblju, a ne drugih, mogla bi značiti njegovu važnu ulogu u ovom procesu.

Koneksin 43 je bio povišen u epiteloidnom i miksoidnom uvealnom melanomu. Naši rezultati se podudaraju s Mouom i ostalima koji su također pronašli povišenu ekspresiju koneksina 43 u koroidalnom melanomu (148). Više istraživanja je pokazalo da koneksini, među kojima i koneksin 43 mogu imati ulogu u zarastanju rana rožnice, što navodi na njegovu moguću ulogu

u mehanizmima popravljanja (149). Povećanje ekspresije koneksina 43 u epiteloidnom i miksoidnom melanomu, koje smo dobili u našem istraživanju, također može značiti ulogu u mehanizmu popravljanja. Naime, proteini povezani s adhezijom stanica uključeni u komunikaciju s tijesnim spojevima se čine bitni za proliferaciju tumorskih stanica, kontaktnu inhibiciju i diferencijaciju. Dodatno, koneksin 43 može imati glavnu ulogu u interakciji između tumorskih stanica i okolnih imunskih stanica (NK stanice, makrofazi, dendritičke stanice) (150). Neka su istraživanja pokazala da aktivacija signalnih puteva posredstvom koneksina 43 dovodi do promjena u tumorskom mikrookruženju i do smanjenja proliferacije, migracije i invazije tumorskih stanica u stanicama melanoma u miševa (151, 152). S druge strane, mehanizam interakcije koneksina 43 između tumorskih stanica i okolnih imunskih stanica je vjerojatno bez kontrole u tumorskom tkivu, dok je uloga u upalnim procesima više uključena u tumorsko mikrookruženje i pokretanje ekstravaskularnih metastaza kao alternativni put za širenje tumorskih stanica. Naime, temeljeno na ulozi koneksin 43-mimetičkih peptida, kao inhibitora koneksina 43, u smanjivanju upale blokiranjem proizvodnje proinflammatory medijatora i inhibiranjem pojačanog otpuštanja ATP-a (153), možemo razmišljati da povišena ekspresija koneksina 43 u našoj studiji doprinosi upalnom odgovoru. U prilog tome govori i istraživanje Tittarelija i ostalih koji su istraživali hipoksične kulture stanica melanoma i dobili rezultat koji govori da smanjena ekspresija koneksina 43 doprinosi smanjenoj aktivnosti citotoksičnih T limfocita (154). Uloga koneksina 43 u upalnim procesima opisivana je i u drugim organskim sustavima i drugim patološkim stanjima (155), pa tako i u mrežničnim bolestima u animalnim modelima, kao što su ARMD i dijabetička retinopatija, gdje se blokiranjem koneksinskih kanala postiže smanjivanje upale i dolazi do poboljšanja retinalne funkcije (156). Stoga, obzirom na naše rezultate i dosadašnja istraživanja možemo izvući zaključak da se povišena ekspresija koneksina 43 može smatrati kao prognostički biomarker i moguća terapijska meta u liječenju epiteloidnog melanoma. Također se podudara sa saznanjima da epiteloidni melanoma ima slabu prognozu.

Izražaj koneksina 45 je najveći u mrežnici u ranom razvoju oka i smanjuje se od 12. tjedna razvoja te tijekom postnatalnog razdoblja. Nismo pronašli povećani izražaj ni u retinoblastomu ni u uvealnom melanomu, što nas navodi na zaključak da koneksin 45 ne sudjeluje u tim patološkim procesima. Istraživanje Guo i ostalih je pokazalo visoku ekspresiju koneksina 45 u mrežnici odraslih Sprague Dawley štakora u kontrolnoj skupini životinja, te smanjenje ekspresije koneksina 45 nakon oštećenja mrežnice svjetlom (153). Kako bilo, nismo pronašli nijednu studiju koja istraživa izražaj koneksina 45 u retinoblastomu ili u uvealnom

melanomu. U našoj prethodnoj studiji, također smo zaključili da koneksin 45 nije relevantan u razvoju unutarnjeg uha kod yotari miševa, ni u 8. tjednu razvoja unutarnjeg ljudskog uha. Naši rezultati mogu ukazivati na to da koneksin 45 nije toliko važan u postanatalnom periodu kao što je tijekom ranog razvoja ljudskog oka (8. i 10. razvojni tjedan). Naše istraživanje se podudara s rezultatima istraživanja koje je proveo Hilgen o pojavnosti koneksina 45 u razvoju mrežnice u miševa (157).

Paneksin 1 regulira stanične procese u stanicama melanoma, uključujući proliferaciju, migraciju i invaziju/metastaziranje tijekom tumorigeneze melanoma (158). Paneksin 1 je visoko izražen u mrežničnom i tumorskom tkivu retinoblastoma u usporedbi s okom u razvoju. Od svih tipova melanoma, paneksin 1 je visoko izražen u žilnici epiteloidnog tipa melanoma. Ovi rezultati mogu značiti ulogu paneksina 1 u regulaciji metaboličkog profila stanica melanoma. Naime, paneksin 1 je u korelaciji s β -kateninom; blokiranjem paneksina 1 u melanomu smanjuje njegovu razinu i uzrokuje supresiju β -katenin transkripcijske aktivnosti. To može voditi do smanjene proliferacije, migracije i metastaziranja tijekom tumorigeneze melanoma. Dok su neka istraživanja pokazala kako blokiranje koneksina 43 pomaže širenju tumora, druga su pokazala da blokiranje paneksina 1 može biti korisno za bolje rezultate liječenja tumora (159). Nouri-Nejad i ostali su u svom istraživanju na kulturama stanica melanoma otkrili da se mutacijom gena za paneksin 1 može utjecati na procese fosforilacije, glikozilacije i prijenosa navedenog proteina i na taj način utjecati na strukturu i funkciju stanica melanoma (160). Ovo nas navodi na razmišljanja da označavanje paneksina 1 kao nove terapijske mete može poboljšati liječenje uvealnog melanoma.

Danas je mnogo istraživanja usmjereno na pronalazak različitih proteina, genskih produkata da bi se olakšala dijagnoza tumorskih procesa, ali i da bi se pomoglo u pronalasku smjera liječenja koji bi bio uspješan i individualiziran, tj prilagođen svakom pacijentu. Sve je više dokaza da neke od standardiziranih metoda liječenja tumora nisu djelotvorne kod svakog pacijenta na isti način i da uspješnost liječenja i prognoza oboljelog osim o fenotipu i prezentaciji bolesti, ovisi i o njegovom genotipu. S ekspanzijom tehnologija sekvenciranja i povećanim naglaskom na molekularnu dijagnozu i prognozu tumora posljednjih godina, korištenje genomskog profiliranja kao pomoć pri donošenju kliničkih odluka u budućnosti čini se sve zamislivijim. Na taj način mogu se izbjeći mnogi nepotrebni koraci i ubrzati odluka o liječenju(161-163). Također postoji mnogo istraživanja u ulozi koneksina i paneksina u reguliranju rasta i razvoja tumorskih stanica. No, točan mehanizam i način djelovanja do danas ostaje nepoznanica. Mnogo istraživanja pokazuje njihovu tumorsupresorsku ulogu, dok u

drugima sudjeluju u rastu i metastaziranju stanica tumora. Kako bilo, daljnja istraživanja su potrebna da se razluči u kojim signalnim putevima pojedini navedeni proteini imaju važne uloge.

Ograničenja ove disertacije jesu korištenje ljudskih embrijskih i fetalnih uzoraka za modele, kojih nema mnogo i teško su dostupni i posljedično tome je teško donijeti zaključak o postojećim mehanizmima samo s opisnom studijom. Životinjski modeli bi sigurno značajno poboljšali naša saznanja mehanizama i ulogu istraživanih tijesnih spojeva. Dodatno, istraživanje o ekspresiji specifičnog koneksina u različitim tipovima stanica mrežnice i žilnice ili stanica tumora bi bilo neophodno da se utvrdi njihova funkcionalna uloga.

6. Zaključak

Tijekom nekoliko zadnjih desetljeća svjedočimo velikom porastu temeljnog znanja o staničnim procesima u koje su uključeni koneksini i paneksini. Njihova uloga u komunikaciji među stanicama je dobro poznata, no njihova uloga u staničnom funkcioniranju je puno šira. Pojavio se veliki izazov otkriti gdje, kada i kako se koneksini uključuju u tako raznolik skup staničnih uloga u ljudskoj fiziologiji i patologiji. Od ključne je važnosti odrediti koja se od ovih staničnih uloga može specifično i učinkovito usmjeriti na poboljšanje zdravlja stanica i ublažavanje bolesti. Činjenica da se barem jedna izoforma koneksina nalazi u gotovo svakoj vrsti ljudske stanice ukazuje ne samo na njihovu temeljnu važnost, već također naglašava potrebu za razvojem terapije prilagođene koneksinu koja se može primijeniti na način specifičan za tkivo.

Rezultati ove disertacije navode nas na zaključak da su koneksin 37 i koneksin 40 uključeni u normalnu i patološku vaskularizaciju, te potvrđuju tezu o uključenosti koneksina 43 u upalni odgovor. Dok je koneksin 45 uključen u rane stadije razvoja oka, paneksin 1 bi mogao imati utjecaj na metabolizam stanice. Promatrali smo značajne razlike u ekspresiji analiziranih koneksina i paneksina između različitih tipova tumora, što može biti korisno kod njihovog detaljnijeg razlikovanja.

Potrebna su daljnja istraživanja da bi se uspjele razjasniti funkcionalne pojedinosti u uzorcima sačuvanog ljudskog tkiva, ali je ograničenje što su ti uzorci rijetki. Stoga je potrebno usporediti izražaj proteina pronađenih u uzorcima ljudskog tkiva, kao u ovoj disertaciji, s izražajem u miševa, budući da su oni najčešće korišteni modeli u istraživanju o razvoju i tumorogenezi oka. Konačni cilj je unaprijediti buduće dijagnostičke i terapijske metode u liječenju tumora oka, gdje bi koneksini i paneksini mogli poslužiti kao potencijalni biomarkeri tumorske prognoze ili mete za buduće terapijske pristupe.

7. Sažetak

Cilj: Utvrditi izražaj koneksina 37, 40, 43, 45 i paneksina 1 u razvoju ljudskog oka, te njihovu ulogu u razvoju tumora oka, retinoblastoma i melanoma.

Materijali i metode: Izražaj koneksina 37, 40, 43, 45 i paneksina 1 analiziran je imunohistokemijski te polukvantitativno i kvantitativno u histološkim presjecima uzoraka ljudskih očiju u razvoju od 8. do 12. tjedna (ukupno 15 uzoraka) i uzorcima postnatalnog zdravog oka (pet uzoraka), retinoblastoma (pet uzoraka) i različitih melanoma srednje očne ovojnice (pet uzoraka).

Rezultati: Izražaj koneksina 37 i koneksina 43 porastao je tijekom razvojnih tjedana, ali se smanjila u postnatalnom razdoblju, te je bila veća u mrežnici nego u žilnici. Koneksin 37 bio je visoko eksprimiran u žilnici retinoblastoma, a koneksin 43 u epiteloidnom melanomu, dok su oba bila visoko eksprimirana u miksoidnom melanomu. Blaga mrežnična ekspresija koneksina 40 tijekom razvoja povećala se u postnatalnom razdoblju, a značajno povišena je bila u žilnici miksoidnog melanoma. Koneksin 45 je pokazao znatno veću ekspresiju u mrežnici tijekom prvih razvojnih tjedana u usporedbi s drugim uzorcima, dok je postnatalno postao nizak i u uzorku postnatalnog zdravog oka kao i kod svih tumorskih uzoraka. Paneksin 1 je više izražen u žilnici u razvoju, a izražaj mu se smanjuje u uzorku postnatalnog oka. Bio je snažno izražen u epiteloidnom i vretenastom melanomu, a osobito u retinoblastomu.

Zaključak: Naši rezultati ukazuju na važnost ekspresije koneksina 37 i koneksina 40 u normalnoj i patološkoj vaskularizaciji, jer koreliraju s embrionalnim razvojem krvnih žila u ljudskom oku. Dosadašnja istraživanja pokazuju važnost upalnog odgovora u razvoju tumora te bi ekspresija koneksina 43 mogla ukazivati na važnost tog koneksina u upalnom odgovoru, također bi mogao biti potencijalni biomarker prognoze tumora. Koneksin 45 pokazuje važnost u ranim fazama razvoja oka, dok bi paneksin 1 mogao utjecati na metabolizam stanica. Potrebna su daljnja istraživanja da bi se razumjela potpuna uloga i međudjelovanje navedenih proteina, a kao rezultat bi se mogla stvoriti mogućnost korištenja proteina kao prognostičkih biomarkera ili mogućeg terapijskog cilja u liječenju tumorskih procesa u oku.

8. Summary

Summary of „The Expression of Connexin 37, 40, 43, 45 and Pannexin 1 in the Early Human Retina and Choroid Development and Tumorigenesis”

Aim: To determine the expression of connexin 37, 40, 43, 45 and pannexin 1 in the development of the human eye, and their role in the development of eye tumors, retinoblastoma and melanoma.

Materials and methods: The expression of connexins 37, 40, 43, 45 and pannexin 1 was analyzed immunohistochemically and semi-quantitatively and quantitatively in histological sections of human eye samples in development from the 8th to 12th week (15 samples) and in samples of postnatal healthy eyes (5 samples), retinoblastoma(5 samples) and various uveal melanomas(5 samples).

Results: The expression of connexin 37 and connexin 43 is increased during the developmental weeks, but decreased in the postnatal period, and was higher in the retina than in the choroid. Connexin 37 was highly expressed in the choroid of retinoblastoma, and connexin 43 in epithelioid melanoma, while both were highly expressed in myxoid melanoma. Mild retinal expression of connexin 40 during development increased in the postnatal period, and was significantly elevated in the choroid of myxoid melanoma. Connexin 45 showed significantly higher expression in the retina during the first developmental weeks compared to other samples, while it became low postnatally in the postnatal healthy eye sample as well as in all tumor samples. Pannexin 1 is more expressed in the developing choroid, and its expression decreases in the postnatal eye sample. It was strongly expressed in epithelioid and spindle-cell melanoma, and especially in retinoblastoma.

Conclusion: Our results indicate the importance of connexin 37 and connexin 40 expression in normal and pathological vascularization, as they correlate with the embryonic development of blood vessels in the human eye. Previous research shows the importance of the inflammatory response in the development of tumors, and the expression of connexin 43 could indicate the importance of this connexin in the inflammatory response, and it could also be a potential biomarker of tumor prognosis. Connexin 45 shows importance in the early stages of eye development, while pannexin 1 could affect cell metabolism. Further researches are needed to understand the full role and interaction of these proteins, and results could create the possibility of using these proteins as prognostic biomarkers or a possible therapeutic target in the treatment of tumor processes in the eye.

9. Literatura

1. Hoon M, Okawa H, Della Santina L, Wong RO. Functional architecture of the retina: development and disease. *Progress in retinal and eye research*. 2014;42:44-84. Epub 2014/07/02.
2. Behar-Cohen F, Gelize E, Jonet L, Lassiaz P. [Anatomy of the retina]. *Medecine sciences : M/S*. 2020;36(6-7):594-9. Epub 2020/07/03. Anatomie de la retine.
3. Baba T, Grebe R, Hasegawa T, Bhutto I, Merges C, McLeod DS, et al. Maturation of the fetal human choriocapillaris. *Investigative ophthalmology & visual science*. 2009;50(7):3503-11. Epub 2009/03/07.
4. Liu H, Prokosch V. Energy Metabolism in the Inner Retina in Health and Glaucoma. *International journal of molecular sciences*. 2021;22(7). Epub 2021/05/01.
5. Wu F, Zhao Y, Zhang H. Ocular Autonomic Nervous System: An Update from Anatomy to Physiological Functions. *Vision (Basel)*. 2022;6(1). Epub 2022/01/26.
6. Sun Y, Smith LEH. Retinal Vasculature in Development and Diseases. *Annual review of vision science*. 2018;4:101-22. Epub 2018/09/18.
7. Volland S, Esteve-Rudd J, Hoo J, Yee C, Williams DS. A comparison of some organizational characteristics of the mouse central retina and the human macula. *PLOS ONE*. 2015;10(4):e0125631. Epub 2015/04/30.
8. Kihara AH, Mantovani de Castro L, Belmonte MA, Yan CY, Moriscot AS, Hamassaki DE. Expression of connexins 36, 43, and 45 during postnatal development of the mouse retina. *Journal of neurobiology*. 2006;66(13):1397-410. Epub 2006/10/10.
9. Kihara AH, Paschon V, Akamine PS, Saito KC, Leonelli M, Jiang JX, et al. Differential expression of connexins during histogenesis of the chick retina. *Developmental neurobiology*. 2008;68(11):1287-302. Epub 2008/05/29.
10. Qiu Y, Zheng J, Chen S, Sun Y. Connexin Mutations and Hereditary Diseases. *International journal of molecular sciences*. 2022;23(8). Epub 2022/04/24.
11. Marin Lovric J, Filipovic N, Znaor L, Rancic A, Petricevic J, Kunac N, et al. Expression of Cell Cycle Markers and Proliferation Factors during Human Eye Embryogenesis and Tumorigenesis. *International journal of molecular sciences*. 2022;23(16). Epub 2022/08/27.
12. Barishak YR. Embryology of the eye and its adnexae. *Developments in ophthalmology*. 1992;24:1-142. Epub 1992/01/01.
13. Rancic A, Filipovic N, Marin Lovric J, Mardesic S, Saraga-Babic M, Vukojevic K. Neuronal differentiation in the early human retinogenesis. *Acta Histochem*. 2017;119(3):264-72. Epub 2017/02/22.

14. Fan WJ, Li X, Yao HL, Deng JX, Liu HL, Cui ZJ, et al. Neural differentiation and synaptogenesis in retinal development. *Neural regeneration research*. 2016;11(2):312-8. Epub 2016/04/14.
15. Luttly GA, McLeod DS. Development of the hyaloid, choroidal and retinal vasculatures in the fetal human eye. *Progress in retinal and eye research*. 2018;62:58-76. Epub 2017/10/31.
16. Hasegawa T, McLeod DS, Prow T, Merges C, Grebe R, Luttly GA. Vascular precursors in developing human retina. *Investigative ophthalmology & visual science*. 2008;49(5):2178-92. Epub 2008/04/26.
17. Hendrickson A, Possin D, Vajzovic L, Toth CA. Histologic development of the human fovea from midgestation to maturity. *American journal of ophthalmology*. 2012;154(5):767-78 e2. Epub 2012/09/01.
18. Fruttiger M. Development of the mouse retinal vasculature: angiogenesis versus vasculogenesis. *Investigative ophthalmology & visual science*. 2002;43(2):522-7. Epub 2002/01/31.
19. Xiao W, Ye H, Zeng H, Tang L, Chen R, Gao Y, et al. Associations among Socioeconomic Factors, Lag Time, and High-Risk Histopathologic Features in Eyes Primarily Enucleated for Retinoblastoma. *Curr Eye Res*. 2019;44(10):1144-9. Epub 2019/06/08.
20. Fabian ID, Sagoo MS. Understanding retinoblastoma: epidemiology and genetics. *Community eye health*. 2018;31(101):7. Epub 2018/06/20.
21. Das D, Bhattacharjee K, Barthakur SS, Tahiliani PS, Deka P, Bhattacharjee H, et al. A new rosette in retinoblastoma. *Indian journal of ophthalmology*. 2014;62(5):638-41. Epub 2014/06/03.
22. Eagle RC, Jr. The pathology of ocular cancer. *Eye (Lond)*. 2013;27(2):128-36. Epub 2012/11/17.
23. Eagle RC, Jr. High-risk features and tumor differentiation in retinoblastoma: a retrospective histopathologic study. *Archives of pathology & laboratory medicine*. 2009;133(8):1203-9. Epub 2009/08/06.
24. Gui T, Zheng H, Liu M, Xia Z, Ji X, Yin Q, et al. Clinical and magnetic resonance imaging features of 14 patients with trilateral retinoblastoma. *Quantitative imaging in medicine and surgery*. 2021;11(4):1458-69. Epub 2021/04/06.
25. de Jong MC, Shaikh F, Gallie B, Kors WA, Jansen RW, Dommering C, et al. Asynchronous pineoblastoma is more likely after early diagnosis of retinoblastoma: a meta-analysis. *Acta ophthalmologica*. 2022;100(1):e47-e52. Epub 2021/05/04.

26. Fabius AWM, van Hoefen Wijsard M, van Leeuwen FE, Moll AC. Subsequent Malignant Neoplasms in Retinoblastoma Survivors. *Cancers*. 2021;13(6). Epub 2021/04/04.
27. Yang L, Fang X, Jin M, Chen J, Zhang C, Mou J, et al. Analysis of Cause-Specific Mortality in Patients with Retinoblastoma. *Journal of ophthalmology*. 2022;2022:2470890. Epub 2022/03/15.
28. Byroju VV, Nadukkandy AS, Cordani M, Kumar LD. Retinoblastoma: present scenario and future challenges. *Cell communication and signaling : CCS*. 2023;21(1):226. Epub 2023/09/05.
29. Masoomian B, Dalvin LA, Yu MD, Stathopoulos C, Shields CL. Retinoblastoma in older patients: A retrospective comparative analysis of 100 consecutive patients based on age. *Saudi journal of ophthalmology : official journal of the Saudi Ophthalmological Society*. 2019;33(3):243-50. Epub 2019/11/07.
30. TNM8: The updated TNM classification for retinoblastoma. *Community eye health*. 2018;31(101):34. Epub 2018/06/20.
31. Rishi P, Attiku Y, Manchegowda PT, Agarwal A, Sharma M. Vitreous Seed Classification and Regression Patterns in Eyes With Retinoblastoma. *Journal of vitreoretinal diseases*. 2021;5(2):121-9. Epub 2020/09/21.
32. Kodetova M, Svojgr K, Sirc J, Vanecek J, Pochop P. Therapy for Vitreous Seeding Caused by Retinoblastoma. A Review. *Ceska a slovenska oftalmologie : casopis Ceske oftalmologicke spolecnosti a Slovenske oftalmologicke spolecnosti*. 2023;3(Ahead of Print):1001-14. Epub 2023/11/24. Lecba vitrealniho seedingu retinoblastomu. prehled.
33. Roy SR, Kaliki S. Retinoblastoma: A Major Review. *Mymensingh medical journal : MMJ*. 2021;30(3):881-95. Epub 2021/07/07.
34. Ancona-Lezama D, Dalvin LA, Shields CL. Modern treatment of retinoblastoma: A 2020 review. *Indian journal of ophthalmology*. 2020;68(11):2356-65. Epub 2020/10/31.
35. Chronopoulos A, Babst N, Schiemenz C, Schutz JS, Heindl LM, Ranjbar M, et al. A Narrative Review - Therapy Options and Therapy Failure in Retinoblastoma. *Neuro-Signals*. 2022;30(S1):39-58. Epub 2022/11/11.
36. Kumari N, Jain N, Saboo S, Parthasarathy R, Gupta V, Mahajan A, et al. Intra-arterial chemotherapy in refractory and advanced intraocular retinoblastoma. *Indian journal of ophthalmology*. 2023;71(2):436-43. Epub 2023/02/03.
37. Daniels AB, Patel SN, Milam RW, Kohanim S, Friedman DL, Koyama T. Effect of Intravenous Chemotherapy Regimen on Globe Salvage Success Rates for Retinoblastoma Based on Disease Class-A Meta-Analysis. *Cancers*. 2021;13(9). Epub 2021/06/03.

38. Munier FL, Beck-Popovic M, Chantada GL, Cobrinik D, Kivelä TT, Lohmann D, et al. Conservative management of retinoblastoma: Challenging orthodoxy without compromising the state of metastatic grace. "Alive, with good vision and no comorbidity". *Progress in retinal and eye research*. 2019;73:100764. Epub 2019/06/08.
39. Machakuri K, Kaliki S. Bilateral enucleation for retinoblastoma: A study of 14 patients. *Oman journal of ophthalmology*. 2022;15(2):188-92. Epub 2022/08/09.
40. Zhao J, Feng Z, Leung G, Gallie BL. Retinoblastoma Survival Following Primary Enucleation by AJCC Staging. *Cancers*. 2021;13(24). Epub 2021/12/25.
41. Kim JW, Shah SN, Green S, O'Fee J, Tamrazi B, Berry JL. Tumour size criteria for Group D and E eyes in the International Classification System for Retinoblastoma: effects on rates of globe salvage and high-risk histopathologic features. *Acta ophthalmologica*. 2020;98(1):e121-e5. Epub 2019/08/20.
42. Thakur S, Basnet R, Bajracharya K. Multidisciplinary Approach for Retinoblastoma Management. *Nepalese journal of ophthalmology : a biannual peer-reviewed academic journal of the Nepal Ophthalmic Society : NEPJOPH*. 2021;13(24):234-6. Epub 2022/08/24.
43. Tomar AS, Finger PT, Gallie B, Kivela TT, Mallipatna A, Zhang C, et al. High-risk Pathologic Features Based on Presenting Findings in Advanced Intraocular Retinoblastoma: A Multicenter, International Data-Sharing American Joint Committee on Cancer Study. *Ophthalmology*. 2022;129(8):923-32. Epub 2022/04/19.
44. Chévez-Barríos P, Eagle RC, Jr., Krailo M, Piao J, Albert DM, Gao Y, et al. Study of Unilateral Retinoblastoma With and Without Histopathologic High-Risk Features and the Role of Adjuvant Chemotherapy: A Children's Oncology Group Study. *Journal of clinical oncology : official journal of the American Society of Clinical Oncology*. 2019;37(31):2883-91. Epub 2019/09/21.
45. Sunwoo Y, Choi JY, Park HJ, Kim BK, Hong KT, Khwarg SI, et al. Twenty-Year Retrospective Study of Post-Enucleation Chemotherapy in High-Risk Patients with Unilateral Retinoblastoma. *Children (Basel)*. 2022;9(12). Epub 2022/12/24.
46. Dunkel IJ, Piao J, Chantada GL, Banerjee A, Abouelnaga S, Buchsbaum JC, et al. Intensive Multimodality Therapy for Extraocular Retinoblastoma: A Children's Oncology Group Trial (ARET0321). *Journal of clinical oncology : official journal of the American Society of Clinical Oncology*. 2022;40(33):3839-47. Epub 2022/07/13.
47. The Global Retinoblastoma Outcome Study: a prospective, cluster-based analysis of 4064 patients from 149 countries. *The Lancet Global health*. 2022;10(8):e1128-e40. Epub 2022/07/16.

48. Warda O, Naeem Z, Roelofs KA, Sagoo MS, Reddy MA. Retinoblastoma and vision. *Eye (Lond)*. 2023;37(5):797-808. Epub 2022/01/07.
49. Tarlan B, Kiratli H. Uveal Melanoma: Current Trends in Diagnosis and Management. *Turkish journal of ophthalmology*. 2016;46(3):123-37. Epub 2016/11/02.
50. Lamas NJ, Martel A, Nahon-Esteve S, Goffinet S, Macocco A, Bertolotto C, et al. Prognostic Biomarkers in Uveal Melanoma: The Status Quo, Recent Advances and Future Directions. *Cancers*. 2021;14(1). Epub 2022/01/12.
51. Das D, Rehman O, Bhattacharjee K, Bhattacharjee H, Barman MJ, Maity S, et al. Malignant choroidal melanoma with vitreous seeds: supported by histopathology and field emission scanning electron microscopy study. *Romanian journal of ophthalmology*. 2023;67(2):180-4. Epub 2023/07/31.
52. Chattopadhyay C, Kim DW, Gombos DS, Oba J, Qin Y, Williams MD, et al. Uveal melanoma: From diagnosis to treatment and the science in between. *Cancer*. 2016;122(15):2299-312. Epub 2016/03/19.
53. Elder DE, Bastian BC, Cree IA, Massi D, Scolyer RA. The 2018 World Health Organization Classification of Cutaneous, Mucosal, and Uveal Melanoma: Detailed Analysis of 9 Distinct Subtypes Defined by Their Evolutionary Pathway. *Archives of pathology & laboratory medicine*. 2020;144(4):500-22. Epub 2020/02/15.
54. Khan SA, Almalki WH, Arora S, Kesharwani P. Recent approaches for the treatment of uveal melanoma: Opportunities and challenges. *Critical reviews in oncology/hematology*. 2024;193:104218. Epub 2023/12/02.
55. baron evan d. dnm, shields carol l. Updated AJCC Classification for posterior uveal melanoma. *Retina Today*. 2018;5:30-4. Epub may
56. McLean IW, Foster WD, Zimmerman LE, Gamel JW. Modifications of Callender's Classification of Uveal Melanoma at the Armed Forces Institute of Pathology. *American journal of ophthalmology*. 2018;195:lvi-lx. Epub 2018/11/06.
57. Shields CL, Kaliki S, Furuta M, Mashayekhi A, Shields JA. Clinical spectrum and prognosis of uveal melanoma based on age at presentation in 8,033 cases. *Retina*. 2012;32(7):1363-72. Epub 2012/04/03.
58. Mellen PL, Morton SJ, Shields CL. American joint committee on cancer staging of uveal melanoma. *Oman journal of ophthalmology*. 2013;6(2):116-8. Epub 2013/10/02.
59. Damato B, Duke C, Coupland SE, Hiscott P, Smith PA, Campbell I, et al. Cytogenetics of uveal melanoma: a 7-year clinical experience. *Ophthalmology*. 2007;114(10):1925-31. Epub 2007/08/28.

60. Bagger M, Andersen MT, Andersen KK, Heegaard S, Andersen MK, Kiilgaard JF. The prognostic effect of American Joint Committee on Cancer staging and genetic status in patients with choroidal and ciliary body melanoma. *Investigative ophthalmology & visual science*. 2014;56(1):438-44. Epub 2014/12/30.
61. Jager MJ, Shields CL, Cebulla CM, Abdel-Rahman MH, Grossniklaus HE, Stern MH, et al. Uveal melanoma. *Nature reviews Disease primers*. 2020;6(1):24. Epub 2020/04/11.
62. Gill VT, Sabazade S, Herrspiegel C, Ewens KG, Opalko A, Dan N, et al. A prognostic classification system for uveal melanoma based on a combination of patient age and sex, the American Joint Committee on Cancer and the Cancer Genome Atlas models. *Acta ophthalmologica*. 2023;101(1):34-48. Epub 2022/07/09.
63. Kapoor AG, Kaliki S, Vempuluru VS, Jajapuram SD, Ali MH, Mohamed A. Posterior uveal melanoma in 321 Asian Indian patients: analysis based on the 8th edition of American Joint Committee Cancer classification. *International ophthalmology*. 2020;40(11):3087-96. Epub 2020/07/01.
64. Onken MD, Worley LA, Char DH, Augsburger JJ, Correa ZM, Nudleman E, et al. Collaborative Ocular Oncology Group report number 1: prospective validation of a multi-gene prognostic assay in uveal melanoma. *Ophthalmology*. 2012;119(8):1596-603. Epub 2012/04/24.
65. Bande M, Fernandez-Diaz D, Fernandez-Marta B, Rodriguez-Vidal C, Lago-Baameiro N, Silva-Rodriguez P, et al. The Role of Non-Coding RNAs in Uveal Melanoma. *Cancers*. 2020;12(10). Epub 2020/10/16.
66. Falzone L, Romano GL, Salemi R, Bucolo C, Tomasello B, Lupo G, et al. Prognostic significance of deregulated microRNAs in uveal melanomas. *Molecular medicine reports*. 2019;19(4):2599-610. Epub 2019/03/01.
67. Liao S, Wang JZ, Zagarella E, Paulus P, Dang N, Rawling T, et al. An update on inflammation in uveal melanoma. *Biochimie*. 2023;212:114-22. Epub 2023/04/28.
68. Radivoyevitch T, Zabor EC, Singh AD. Uveal melanoma: Long-term survival. *PLOS ONE*. 2021;16(5):e0250939.
69. Missotten GS, Korse CM, van Dehn C, Linders TC, Keunen JE, Jager MJ, et al. S-100B protein and melanoma inhibitory activity protein in uveal melanoma screening. A comparison with liver function tests. *Tumour biology : the journal of the International Society for Oncodevelopmental Biology and Medicine*. 2007;28(2):63-9. Epub 2007/02/01.
70. Kaliki S, Shields CL. Uveal melanoma: relatively rare but deadly cancer. *Eye (Lond)*. 2017;31(2):241-57. Epub 2016/12/03.

71. Wong AJ, Scheffler AC, Teh BS. Overview of late complications of radiation therapy in uveal melanoma. *Chinese clinical oncology*. 2023;12(3):29. Epub 2023/05/11.
72. Banou L, Tsani Z, Arvanitogiannis K, Pavlaki M, Dastiridou A, Androudi S. Radiotherapy in Uveal Melanoma: A Review of Ocular Complications. *Current Oncology*. 2023;30(7):6374-96.
73. Bai H, Bosch JJ, Heindl LM. Current management of uveal melanoma: A review. *Clinical & experimental ophthalmology*. 2023;51(5):484-94. Epub 2023/04/20.
74. Jarczak J, Karska-Basta I, Romanowska-Dixon B. Deterioration of Visual Acuity after Brachytherapy and Proton Therapy of Uveal Melanoma, and Methods of Counteracting This Complication Based on Recent Publications. *Medicina*. 2023;59(6).
75. Chen LN, Carvajal RD. Tebentafusp for the treatment of HLA-A*02:01-positive adult patients with unresectable or metastatic uveal melanoma. *Expert review of anticancer therapy*. 2022;22(10):1017-27. Epub 2022/09/15.
76. Carvajal RD, Nathan P, Sacco JJ, Orloff M, Hernandez-Aya LF, Yang J, et al. Phase I Study of Safety, Tolerability, and Efficacy of Tebentafusp Using a Step-Up Dosing Regimen and Expansion in Patients With Metastatic Uveal Melanoma. *Journal of clinical oncology : official journal of the American Society of Clinical Oncology*. 2022;40(17):1939-48. Epub 2022/03/08.
77. Tomsitz D, Ruf T, Heppt M, Staeger R, Ramelyte E, Dummer R, et al. Tebentafusp in Patients with Metastatic Uveal Melanoma: A Real-Life Retrospective Multicenter Study. *Cancers*. 2023;15(13). Epub 2023/07/14.
78. Hassel JC, Piperno-Neumann S, Rutkowski P, Baurain JF, Schlaak M, Butler MO, et al. Three-Year Overall Survival with Tebentafusp in Metastatic Uveal Melanoma. *The New England journal of medicine*. 2023;389(24):2256-66. Epub 2023/10/23.
79. Carvajal RD, Butler MO, Shoushtari AN, Hassel JC, Ikeguchi A, Hernandez-Aya L, et al. Clinical and molecular response to tebentafusp in previously treated patients with metastatic uveal melanoma: a phase 2 trial. *Nature medicine*. 2022;28(11):2364-73. Epub 2022/10/14.
80. Rodrigues A, Cosman R, Joshua AM. LXS196 for Metastatic Uveal Melanoma - finally some progress. *British Journal of Cancer*. 2023;128(10):1791-3.
81. Pelster MS, Gruschkus SK, Bassett R, Gombos DS, Shephard M, Posada L, et al. Nivolumab and Ipilimumab in Metastatic Uveal Melanoma: Results From a Single-Arm Phase II Study. *Journal of clinical oncology : official journal of the American Society of Clinical Oncology*. 2021;39(6):599-607. Epub 2020/10/31.

82. Ma S, Huis In't Veld RV, Houy A, Stern MH, Rich C, Ossendorp FA, et al. In Vitro Testing of the Virus-Like Drug Conjugate Belzupacap Sarotalocan (AU-011) on Uveal Melanoma Suggests BAP1-Related Immunostimulatory Capacity. *Investigative ophthalmology & visual science*. 2023;64(7):10. Epub 2023/06/05.
83. Rantala ES, Hernberg MM, Piperno-Neumann S, Grossniklaus HE, Kivela TT. Metastatic uveal melanoma: The final frontier. *Progress in retinal and eye research*. 2022;90:101041. Epub 2022/01/10.
84. Kaliki S, Shields CL, Shields JA. Uveal melanoma: estimating prognosis. *Indian journal of ophthalmology*. 2015;63(2):93-102. Epub 2015/04/02.
85. Bloomfield SA, Volgyi B. The diverse functional roles and regulation of neuronal gap junctions in the retina. *Nature reviews Neuroscience*. 2009;10(7):495-506. Epub 2009/06/06.
86. Matas A, Filipovic N, Znaor L, Mardesic S, Saraga-Babic M, Vukojevic K. Interplay of proliferation and differentiation factors is revealed in the early human eye development. *Graefe's archive for clinical and experimental ophthalmology = Albrecht von Graefes Archiv fur klinische und experimentelle Ophthalmologie*. 2015;253(12):2187-201. Epub 2015/08/11.
87. Zhang MH, Niu H, Li Z, Huo RT, Wang JM, Liu J. Activation of PI3K/AKT is involved in TINAG-mediated promotion of proliferation, invasion and migration of hepatocellular carcinoma. *Cancer Biomark*. 2018;23(1):33-43. Epub 2018/07/12.
88. Lesko J, Rastović P, Mišković J, Šoljić V, Paštar V, Zovko Z, et al. The Interplay of Cx26, Cx32, Cx37, Cx40, Cx43, Cx45, and Panx1 in Inner-Ear Development of Yotari (dab1^{-/-}) Mice and Humans. *Biomedicines*. 2022;10(3):589.
89. Hu Z, Riquelme MA, Gu S, Jiang JX. Regulation of Connexin Gap Junctions and Hemichannels by Calcium and Calcium Binding Protein Calmodulin. *International journal of molecular sciences*. 2020;21(21). Epub 2020/11/06.
90. Yamasaki R. Connexins Control Glial Inflammation in Various Neurological Diseases. *International journal of molecular sciences*. 2023;24(23). Epub 2023/12/09.
91. Pfenniger A, Wohlwend A, Kwak BR. Mutations in connexin genes and disease. *Eur J Clin Invest*. 2011;41(1):103-16. Epub 2010/09/16.
92. Willebrords J, Maes M, Crespo Yanguas S, Vinken M. Inhibitors of connexin and pannexin channels as potential therapeutics. *Pharmacology & therapeutics*. 2017;180:144-60. Epub 2017/07/20.
93. Orellana VP, Tittarelli A, Retamal MA. Connexins in melanoma: Potential role of Cx46 in its aggressiveness. *Pigment cell & melanoma research*. 2021;34(5):853-68. Epub 2020/11/04.

94. Lucaciu SA, Leighton SE, Hauser A, Yee R, Laird DW. Diversity in connexin biology. *The Journal of biological chemistry*. 2023;299(11):105263. Epub 2023/09/22.
95. Berthoud VM, Gao J, Minogue PJ, Jara O, Mathias RT, Beyer EC. Connexin Mutants Compromise the Lens Circulation and Cause Cataracts through Biomineralization. *International journal of molecular sciences*. 2020;21(16):5822.
96. Szarka G, Balogh M, Tengolics AJ, Ganczer A, Volgyi B, Kovacs-Oller T. The role of gap junctions in cell death and neuromodulation in the retina. *Neural regeneration research*. 2021;16(10):1911-20. Epub 2021/03/02.
97. Kovacs-Oller T, Szarka G, Hoffmann G, Pentek L, Valentin G, Ross L, et al. Extrinsic and Intrinsic Factors Determine Expression Levels of Gap Junction-Forming Connexins in the Mammalian Retina. *Biomolecules*. 2023;13(7). Epub 2023/07/29.
98. Du Y, Tong Y, Quan Y, Wang G, Cheng H, Gu S, et al. Protein kinase A activation alleviates cataract formation via increased gap junction intercellular communication. *iScience*. 2023;26(3):106114. Epub 2023/03/01.
99. Matesic D, Tillen T, Sitaramayya A. Connexin 40 expression in bovine and rat retinas. *Cell biology international*. 2003;27(2):89-99. Epub 2003/03/29.
100. Blankenship AG, Hamby AM, Firl A, Vyas S, Maxeiner S, Willecke K, et al. The role of neuronal connexins 36 and 45 in shaping spontaneous firing patterns in the developing retina. *The Journal of neuroscience : the official journal of the Society for Neuroscience*. 2011;31(27):9998-10008. Epub 2011/07/08.
101. Gonzalez-Casanova J, Schmachtenberg O, Martinez AD, Sanchez HA, Harcha PA, Rojas-Gomez D. An Update on Connexin Gap Junction and Hemichannels in Diabetic Retinopathy. *International journal of molecular sciences*. 2021;22(6). Epub 2021/04/04.
102. Kameritsch P, Pogoda K. The Role of Connexin 43 and Pannexin 1 During Acute Inflammation. *Frontiers in physiology*. 2020;11:594097. Epub 2020/11/17.
103. Zhang M, Wang ZZ, Chen NH. Connexin 43 Phosphorylation: Implications in Multiple Diseases. *Molecules*. 2023;28(13). Epub 2023/07/14.
104. Xiong X, Chen W, Chen C, Wu Q, He C. Analysis of the function and therapeutic strategy of connexin 43 from its subcellular localization. *Biochimie*. 2024;218:1-7. Epub 2023/08/24.
105. Meens MJ, Alonso F, Le Gal L, Kwak BR, Haefliger JA. Endothelial Connexin37 and Connexin40 participate in basal but not agonist-induced NO release. *Cell communication and signaling : CCS*. 2015;13:34. Epub 2015/07/23.

106. Li Z, Smyth SS. Connexin 37 counteracts clotting. *Circulation*. 2011;124(8):873-5. Epub 2011/08/24.
107. Haefliger JA, Allagnat F, Hamard L, Le Gal L, Meda P, Nardelli-Haefliger D, et al. Targeting Cx40 (Connexin40) Expression or Function Reduces Angiogenesis in the Developing Mouse Retina. *Arteriosclerosis, thrombosis, and vascular biology*. 2017;37(11):2136-46. Epub 2017/10/07.
108. Novielli-Kuntz NM, Jelen M, Barr K, DeLalio LJ, Feng Q, Isakson BE, et al. Ablation of both Cx40 and Panx1 results in similar cardiovascular phenotypes exhibited in Cx40 knockout mice. *Bioscience reports*. 2019;39(2). Epub 2019/02/13.
109. Yang F, Liu HH, Zhang L, Zhang XL, Zhang J, Li F, et al. Advanced Glycation End Products Downregulate Connexin 43 and Connexin 40 in Diabetic Atrial Myocytes via the AMPK Pathway. *Diabetes, metabolic syndrome and obesity : targets and therapy*. 2023;16:3045-56. Epub 2023/10/09.
110. Guo R, Si R, Scott BT, Makino A. Mitochondrial connexin40 regulates mitochondrial calcium uptake in coronary endothelial cells. *American journal of physiology Cell physiology*. 2017;312(4):C398-C406. Epub 2017/01/27.
111. Su L, Jiang X, Yang C, Zhang J, Chen B, Li Y, et al. Pannexin 1 mediates ferroptosis that contributes to renal ischemia/reperfusion injury. *The Journal of biological chemistry*. 2019;294(50):19395-404. Epub 2019/11/07.
112. Kurtenbach S, Zoidl G. Emerging functions of pannexin 1 in the eye. *Frontiers in cellular neuroscience*. 2014;8:263. Epub 2014/10/14.
113. Koval M, Schug WJ, Isakson BE. Pharmacology of pannexin channels. *Current opinion in pharmacology*. 2023;69:102359. Epub 2023/03/02.
114. Makarenkova HP, Shestopalov VI. The role of pannexin hemichannels in inflammation and regeneration. *Frontiers in physiology*. 2014;5:63. Epub 2014/03/13.
115. O'Donnell BL, Penuela S. Skin in the game: pannexin channels in healthy and cancerous skin. *The Biochemical journal*. 2023;480(23):1929-49. Epub 2023/12/01.
116. Li H, Jiang W, Zhang SR, Li PC, Li TJ, Jin W, et al. The platelet pannexin 1-IL-1 β axis orchestrates pancreatic ductal adenocarcinoma invasion and metastasis. *Oncogene*. 2023;42(18):1453-65. Epub 2023/03/17.
117. Han Y, Wang H, Chen H, Tan T, Wang Y, Yang H, et al. CX43 down-regulation promotes cell aggressiveness and 5-fluorouracil-resistance by attenuating cell stiffness in colorectal carcinoma. *Cancer biology & therapy*. 2023;24(1):2221879. Epub 2023/06/21.

118. Shen Y, Li M, Liao L, Gao S, Wang Y. Plasma exosome-derived connexin43 as a promising biomarker for melanoma patients. *BMC cancer*. 2023;23(1):242. Epub 2023/03/16.
119. Teleki I, Szasz AM, Maros ME, Gyorffy B, Kulka J, Meggyeshazi N, et al. Correlations of differentially expressed gap junction connexins Cx26, Cx30, Cx32, Cx43 and Cx46 with breast cancer progression and prognosis. *PLOS ONE*. 2014;9(11):e112541. Epub 2014/11/11.
120. Brockmeyer P, Jung K, Perske C, Schliephake H, Hemmerlein B. Membrane connexin 43 acts as an independent prognostic marker in oral squamous cell carcinoma. *International journal of oncology*. 2014;45(1):273-81. Epub 2014/05/03.
121. Wang Z, Fu JX, Zhang XH, Sun Y, Ge XP. Connexin 43 gap junction affects survival and drug resistance of multiple myeloma side population cells. *Journal of physiology and pharmacology : an official journal of the Polish Physiological Society*. 2023;74(3). Epub 2023/09/04.
122. Pridham KJ, Shah F, Hutchings KR, Sheng KL, Guo S, Liu M, et al. Connexin 43 confers chemoresistance through activating PI3K. *Oncogenesis*. 2022;11(1):2. Epub 2022/01/14.
123. Saito M, Tokunaga N, Saito T, Hatakenaka T, Sasaki T, Matsuki N, et al. Connexin 45 is a novel suppressor of melanoma metastasis. *Cytotechnology*. 2023;75(2):103-13.
124. Zhou M, Zheng M, Zhou X, Tian S, Yang X, Ning Y, et al. The roles of connexins and gap junctions in the progression of cancer. *Cell communication and signaling : CCS*. 2023;21(1):8. Epub 2023/01/14.
125. Manfioletti G, Fedele M. Epithelial-Mesenchymal Transition (EMT) 2021. *International journal of molecular sciences*. 2022;23(10). Epub 2022/05/29.
126. Fedele M, Sgarra R, Battista S, Cerchia L, Manfioletti G. The Epithelial-Mesenchymal Transition at the Crossroads between Metabolism and Tumor Progression. *International journal of molecular sciences*. 2022;23(2). Epub 2022/01/22.
127. Zhang Y, Weinberg RA. Epithelial-to-mesenchymal transition in cancer: complexity and opportunities. *Frontiers of medicine*. 2018;12(4):361-73. Epub 2018/07/26.
128. Mittal V. Epithelial Mesenchymal Transition in Tumor Metastasis. *Annual review of pathology*. 2018;13:395-412. Epub 2018/02/08.
129. Suresh Babu V, Bisht A, Mallipatna A, Sa D, Dudeja G, Kannan R, et al. Enhanced Epithelial-to-Mesenchymal Transition and Chemoresistance in Advanced Retinoblastoma Tumors Is Driven by miR-181a. *Cancers*. 2022;14(20). Epub 2022/10/28.

130. Wang H, Zhang Z, Zhang Y, Li L. Knockdown of the Long Noncoding RNA TUG1 Suppresses Retinoblastoma Progression by Disrupting the Epithelial-Mesenchymal Transition. *Cell transplantation*. 2022;31:9636897221078026. Epub 2022/02/19.
131. Qi Y, Cui Q, Zhang W, Yao R, Xu D, Zhang F. Long Non-Coding RNA GAS5 Targeting microRNA-21 to Suppress the Invasion and Epithelial-Mesenchymal Transition of Uveal Melanoma. *Cancer management and research*. 2020;12:12259-67. Epub 2020/12/05.
132. Li Y, Acosta FM, Jiang JX. Gap Junctions or Hemichannel-Dependent and Independent Roles of Connexins in Fibrosis, Epithelial-Mesenchymal Transitions, and Wound Healing. *Biomolecules*. 2023;13(12). Epub 2023/12/23.
133. Wu DP, Zhou Y, Hou LX, Zhu XX, Yi W, Yang SM, et al. Cx43 deficiency confers EMT-mediated tamoxifen resistance to breast cancer via c-Src/PI3K/Akt pathway. *International journal of biological sciences*. 2021;17(10):2380-98. Epub 2021/07/31.
134. El-Hajjar L, Saliba J, Karam M, Shaito A, El Hajj H, El-Sabban M. Ubiquitin-Related Modifier 1 (URM-1) Modulates Cx43 in Breast Cancer Cell Lines. *International journal of molecular sciences*. 2023;24(3). Epub 2023/02/12.
135. Zeng SG, Lin X, Liu JC, Zhou J. Hypoxia-induced internalization of connexin 26 and connexin 43 in pulmonary epithelial cells is involved in the occurrence of non-small cell lung cancer via the P53/MDM2 signaling pathway. *International journal of oncology*. 2019;55(4):845-59. Epub 2019/09/06.
136. Segura IG, Secchi DG, Galíndez MF, Carrica A, Bologna-Molina R, Brunotto M, et al. Connexin 43, Bcl-2, Bax, Ki67, and E-cadherin patterns in oral squamous cell carcinoma and its relationship with GJA1 rs12197797 C/G. *Medicina oral, patologia oral y cirugía bucal*. 2022;27(4):e366-e74. Epub 2022/06/20.
137. Yang Y, Yao JH, Du QY, Zhou YC, Yao TJ, Wu Q, et al. Connexin 32 downregulation is critical for chemoresistance in oxaliplatin-resistant HCC cells associated with EMT. *Cancer management and research*. 2019;11:5133-46. Epub 2019/06/20.
138. Mizdrak I, Mizdrak M, Racetin A, Boskovic B, Benzon B, Durdov MG, et al. Expression of Connexins 37, 40 and 45, Pannexin 1 and Vimentin in Laryngeal Squamous Cell Carcinomas. *Genes*. 2023;14(2). Epub 2023/02/26.
139. Vukojevic K, Petrovic D, Saraga-Babic M. Nestin expression in glial and neuronal progenitors of the developing human spinal ganglia. *Gene Expr Patterns*. 2010;10(2-3):144-51. Epub 2010/01/02.

140. Vukojevic K, Skobic H, Saraga-Babic M. Proliferation and differentiation of glial and neuronal progenitors in the development of human spinal ganglia. *Differentiation*. 2009;78(2-3):91-8. Epub 2009/06/19.
141. Varela-Vazquez A, Guitian-Caamano A, Carpintero-Fernandez P, Fonseca E, Sayedyahosseini S, Aasen T, et al. Emerging functions and clinical prospects of connexins and pannexins in melanoma. *Biochimica et biophysica acta Reviews on cancer*. 2020;1874(1):188380. Epub 2020/05/29.
142. Ivanova E, Kovacs-Oller T, Sagdullaev BT. Domain-specific distribution of gap junctions defines cellular coupling to establish a vascular relay in the retina. *The Journal of comparative neurology*. 2019;527(16):2675-93. Epub 2019/04/06.
143. Pedri D, Karras P, Landeloos E, Marine JC, Rambow F. Epithelial-to-mesenchymal-like transition events in melanoma. *The FEBS journal*. 2022;289(5):1352-68. Epub 2021/05/18.
144. Hamard L, Santoro T, Allagnat F, Meda P, Nardelli-Haeffliger D, Alonso F, et al. Targeting connexin37 alters angiogenesis and arteriovenous differentiation in the developing mouse retina. *FASEB journal : official publication of the Federation of American Societies for Experimental Biology*. 2020;34(6):8234-49. Epub 2020/04/24.
145. Sathiyandan K, Alonso F, Domingos-Pereira S, Santoro T, Hamard L, Cesson V, et al. Targeting Endothelial Connexin37 Reduces Angiogenesis and Decreases Tumor Growth. *International journal of molecular sciences*. 2022;23(6). Epub 2022/03/26.
146. Alonso F, Domingos-Pereira S, Le Gal L, Derre L, Meda P, Jichlinski P, et al. Targeting endothelial connexin40 inhibits tumor growth by reducing angiogenesis and improving vessel perfusion. *Oncotarget*. 2016;7(12):14015-28. Epub 2016/02/18.
147. Sohl G, Guldenagel M, Traub O, Willecke K. Connexin expression in the retina. *Brain research Brain research reviews*. 2000;32(1):138-45. Epub 2000/04/07.
148. Mou YY, Zhao GQ, Lin JY, Zhao J, Lin H, Hu LT, et al. Expression of connexin 43 and E-cadherin in choroidal melanoma. *International journal of ophthalmology*. 2011;4(2):156-61. Epub 2011/01/01.
149. Elbadawy HM, Mirabelli P, Xeroudaki M, Parekh M, Bertolin M, Breda C, et al. Effect of connexin 43 inhibition by the mimetic peptide Gap27 on corneal wound healing, inflammation and neovascularization. *British journal of pharmacology*. 2016;173(19):2880-93. Epub 2016/07/30.

150. Kou Y, Ji L, Wang H, Wang W, Zheng H, Zou J, et al. Connexin 43 upregulation by dioscin inhibits melanoma progression via suppressing malignancy and inducing M1 polarization. *International journal of cancer*. 2017;141(8):1690-703. Epub 2017/07/06.
151. Kou Y, Sun Q, Zhu R, Lin Z, Li Z, Xu H, et al. Dioscin induces M1 macrophage polarization through Connexin-43 Channels in Tumor-associated-macrophages-mediated melanoma metastasis. *Phytomedicine : international journal of phytotherapy and phytopharmacology*. 2023;109:154559. Epub 2023/01/08.
152. Wang JL, Li H, Zhang JB, Zhang CH, Hou XQ. Suppression of connexin 43 expression by miR-106a promotes melanoma cell proliferation. *European review for medical and pharmacological sciences*. 2019;23(3):965-71. Epub 2019/02/20.
153. Guo CX, Mat Nor MN, Danesh-Meyer HV, Vessey KA, Fletcher EL, O'Carroll SJ, et al. Connexin43 Mimetic Peptide Improves Retinal Function and Reduces Inflammation in a Light-Damaged Albino Rat Model. *Investigative ophthalmology & visual science*. 2016;57(10):3961-73. Epub 2016/08/05.
154. Tittarelli A, Navarrete M, Lizana M, Hofmann-Vega F, Salazar-Onfray F. Hypoxic Melanoma Cells Deliver microRNAs to Dendritic Cells and Cytotoxic T Lymphocytes through Connexin-43 Channels. *International journal of molecular sciences*. 2020;21(20). Epub 2020/10/18.
155. Jose PA, Chen S, Armando I. Connections in chronic kidney disease: connexin 43 and connexin 37 interaction. *American journal of physiology Renal physiology*. 2011;301(1):F21-3. Epub 2011/04/29.
156. Mat Nor MN, Rupenthal ID, Green CR, Acosta ML. Connexin Hemichannel Block Using Orally Delivered Tonabersat Improves Outcomes in Animal Models of Retinal Disease. *Neurotherapeutics : the journal of the American Society for Experimental NeuroTherapeutics*. 2020;17(1):371-87. Epub 2019/10/23.
157. Hilgen G. Connexin45 colocalization patterns in the plexiform layers of the developing mouse retina. *Journal of anatomy*. 2022. Epub 2022/03/23.
158. Freeman TJ, Sayedyahosseini S, Johnston D, Sanchez-Pupo RE, O'Donnell B, Huang K, et al. Inhibition of Pannexin 1 Reduces the Tumorigenic Properties of Human Melanoma Cells. *Cancers*. 2019;11(1). Epub 2019/01/19.
159. Sayedyahosseini S, Huang K, Li Z, Zhang C, Kozlov AM, Johnston D, et al. Pannexin 1 binds beta-catenin to modulate melanoma cell growth and metabolism. *The Journal of biological chemistry*. 2021;296:100478. Epub 2021/03/02.

160. Nouri-Nejad D, O'Donnell BL, Patil CS, Sanchez-Pupo RE, Johnston D, Sayedyahosseini S, et al. Pannexin 1 mutation found in melanoma tumor reduces phosphorylation, glycosylation, and trafficking of the channel-forming protein. *Molecular biology of the cell*. 2021;32(5):376-90. Epub 2021/01/07.
161. Polski A, Xu L, Prabakar RK, Gai X, Kim JW, Shah R, et al. Variability in retinoblastoma genome stability is driven by age and not heritability. *Genes, chromosomes & cancer*. 2020;59(10):584-90. Epub 2020/05/12.
162. Meng Z, Chen Y, Wu W, Yan B, Zhang L, Chen H, et al. PRRX1 Is a Novel Prognostic Biomarker and Facilitates Tumor Progression Through Epithelial-Mesenchymal Transition in Uveal Melanoma. *Frontiers in immunology*. 2022;13:754645. Epub 2022/03/15.
163. Liu Y, Zhong X, Wan S, Zhang W, Lin J, Zhang P, et al. p16(INK4a) expression in retinoblastoma: a marker of differentiation grade. *Diagnostic pathology*. 2014;9:180. Epub 2014/12/17.

10. Kratka biografija

Ime i prezime: Matea Žužul Pulja

Mjesto i datum rođenja: Imotski, 27.12. 1990.

Obrazovanje:

2016./2017. Poslijediplomski doktorski studij EBM (Medicina utemeljena na dokazima) na Medicinskom fakultetu u Splitu

2009. - 2015. Sveučilište u Splitu, Medicinski fakultet, Split

2005. - 2009. Gimnazija dr. Mate Ujevića, Imotski

1997. - 2005. Osnovna škola Stjepana Radića, Imotski

2000. - 2005. Osnovna glazbena škola "fra Ivan Glibotić", Imotski; smjer flauta

Radno iskustvo:

2015. - 2016. Dom zdravlja Splitsko – dalmatinske županije, pripravnički staž doktora medicine

2016. - 2020. Zavod za hitnu medicinu Zadarske županije, ispostava Kali

2018. - 2019. voditelj ispostave HMP Kali

2020. - danas - Opća bolnica Zadar, Odjel za oftalmologiju, specijalizant oftalmologije

Članstva u strukovnim organizacijama:

Hrvatska liječnička komora (HLK)

Hrvatsko oftalmološko i optometrijsko društvo (HOOD)

Znanstveni radovi – reference:

1. Žužul M, Lozić M, Filipović N, Čanović S, Didović Pavičić A, Petričević J, et al. The Expression of Connexin 37, 40, 43, 45 and Pannexin 1 in the Early Human Retina and Choroid Development and Tumorigenesis. International journal of molecular sciences. 2022;23(11). Epub 2022/06/11.

2. Timing of surgery following SARS-CoV-2 infection: an international prospective cohort study. Anaesthesia. 2021;76(6):748-58. Epub 2021/03/11.

3. Effects of pre-operative isolation on postoperative pulmonary complications after elective surgery: an international prospective cohort study. *Anaesthesia*. 2021;76(11):1454-64. Epub 2021/08/10.

4. SARS-CoV-2 infection and venous thromboembolism after surgery: an international prospective cohort study. *Anaesthesia*. 2022;77(1):28-39. Epub 2021/08/25.

5. SARS-CoV-2 vaccination modelling for safe surgery to save lives: data from an international prospective cohort study. *The British journal of surgery*. 2021;108(9):1056-63. Epub 2021/03/25.

Ostalo:

- u sklopu ERASMUS+ razmjene studenata 5 mjeseci studirala na Medicinskom fakultetu u Mariboru, Slovenija (odslušala i položila kolegije: Pedijatrija, Obiteljska medicina i Laboratorijska dijagnostika)

- položila tečaj Naprednog održavanja života (ALS) u prosincu 2016.

- položila tečaj Naprednog održavanja života djece (EPLS) u lipnju 2018.

- završila tečaj „Dijagnostička primjena ultrazvuka u oftalmologiji“ u travnju 2022. pri Klinici za očne bolesti KBC Split