

# Značaj izražaja proteina Sonic Hedgehog signalnog puta, kalikreina i acetil-A-tubulina u svjetlostaničnom karcinomu bubrega

---

**Dunatov Huljev, Ana**

**Doctoral thesis / Disertacija**

**2024**

*Degree Grantor / Ustanova koja je dodijelila akademski / stručni stupanj:* **University of Split, School of Medicine / Sveučilište u Splitu, Medicinski fakultet**

*Permanent link / Trajna poveznica:* <https://um.nsk.hr/um:nbn:hr:171:238589>

*Rights / Prava:* [In copyright](#)/[Zaštićeno autorskim pravom.](#)

*Download date / Datum preuzimanja:* **2025-03-31**



*Repository / Repozitorij:*

[MEFST Repository](#)



UNIVERSITY OF SPLIT



DIGITALNI AKADEMSKI ARHIVI I REPOZITORIJI

Sveučilište u Splitu

Medicinski fakultet

Ana Dunatov Huljev, dr. med.

**ZNAČAJ IZRAŽAJA PROTEINA SONIC HEDGEHOG  
SIGNALNOG PUTA, KALIKREINA I ACETIL-A-  
TUBULINA U SVIJETLOSTANIČNOM KARCINOMU  
BUBREGA**

Doktorska disertacija

Split, listopad 2024.

Rad je izrađen u Laboratoriju za istraživanje ranog razvoja čovjeka na Zavodu za anatomiju, histologiju i embriologiju Medicinskog fakulteta Sveučilišta u Splitu pod mentorstvom prof. dr. sc. Katarine Vukojević, dr. med.

*Veliku zahvalnost na stručnoj pomoći i bodrenju u izradi ove doktorske disertacije dugujem mentorici ovog rada prof. dr. sc. Katarini Vukojević, dr. med.*

*Hvala prof. dr. sc. Merici Glavini Durdov, Neli Kelam mag. educ. chem et biol. za pomoć suradnju pri izradi ovog rada.*

*Ovaj rad posvećujem svojoj obitelji, koja mi je uvijek bila snaga i bezuvjetna podrška.*

# SADRŽAJ

	<b>Stranica</b>
<b>1. UVOD</b>	6
1.1. Karcinom bubrega	8
1.1.1. Epidemiologija karcinoma bubrega	9
1.1.2. Etiologija karcinoma bubrega	10
1.1.3. Klinički simptomi karcinoma bubrega i postavljanje dijagnoze	13
1.1.4. Histološki tipovi karcinoma bubrega	14
1.1.5. Stupnjevi diferencijacije (gradus) tumora i klinički stadij bolesti	16
1.1.6. Prognostički čimbenici i liječenje karcinoma bubrega	18
1.2. Svjetlostanični karcinom bubrega	20
1.3. Sonic Hedgehog signalni put	24
1.3.1. Patched protein	28
1.3.2. Sonic protein	29
1.3.3. Smoothened protein	30
1.3.4. Uloga Sonic Hedgehog signalnog puta u karcinomima	31
1.4. Kalikrein proteini	35
1.5. Acetil-A-tubulin	37
<b>2. CILJEVI I HIPOTEZA ISTRAŽIVANJA</b>	39
2.1. Ciljevi istraživanja	40
2.2. Hipoteza istraživanja	41
<b>3. MATERIJALI I METODE</b>	42
3.1. Etička dozvola	43
3.2. Prikupljanje uzoraka	44
3.3. Histološka analiza i imunofluorescencija	45
3.3.1. Priprema tkiva za histološku analizu	45
3.3.2. Hematoksilin-eozin bojanje rezova	45

3.3.3.	Imunfluorescencijsko bojanje rezova	45
3.4.	Kvantitativna i semikvantitativna analiza podataka	47
3.5.	Statistički postupci	48
<b>4.</b>	<b>REZULTATI</b>	<b>49</b>
4.1.	Sonic Hedgehog (Shh) protein	52
4.2.	Patched (Ptch) protein	54
4.3.	Smoothened (Smo) protein	55
4.4.	Kalikrein 6 protein i Acetil-A-tubulin	56
<b>5.</b>	<b>RASPRAVA</b>	<b>58</b>
<b>6.</b>	<b>ZAKLJUČAK</b>	<b>62</b>
<b>7.</b>	<b>SAŽETAK</b>	<b>64</b>
<b>8.</b>	<b>SUMMARY</b>	<b>66</b>
<b>9.</b>	<b>POPIS LITERATURE</b>	<b>68</b>
<b>10.</b>	<b>ŽIVOTOPIS</b>	<b>79</b>

## Popis oznaka i kratica

ACKD-RCC	<i>engl.</i> acquired cystic kidney disease-associated renal cell carcinoma
Bcl2	<i>engl.</i> B cell lymphoma2
BMP4	<i>engl.</i> bone morphogenetic protein 4
cAMP	<i>engl.</i> cyclic adenosine monophosphate
ccRCC	<i>engl.</i> Svijetlostanični karcinom bubrega
ccpRCC	svijetlostanični papilarni karcinom bubrega
CDK	<i>engl.</i> cyclin dependent kinase
CK1	kazein kinaza 1
CTRL	kontrola
EMT	epitelijalno-mezenhimalna transformacija
FDA	<i>engl.</i> The United States Food nad Drug Administration
G	gradus
GLI	<i>engl.</i> glioma – associated oncogene
GRK2	<i>engl.</i> G protein coupled receptor kinase 2
GSK3	<i>engl.</i> glycogen synthase kinase 3
GTP	<i>engl.</i> guanosine triphosphate
HE	hematoksilin-eozin
HPE	holoprozencefalija
INSM1	<i>engl.</i> insulinoma-associated protein 1
KBC	Klinički bolnički centar
Kif7	<i>engl.</i> kinesin familij member 7
KLK	kalikrein
MMP	<i>engl.</i> matrix metalloproteinase
MTOR	<i>engl.</i> mamalian target of rapamycin-protein kinaza B)
NN	Narodne novine

NOS	nespecificiran drugačije ( <i>engl.</i> no otherwise specified)
OCT4	<i>engl.</i> octamer-binding transcription factor 4
PBS	otopina fosfatnog pufera
PFA	<i>engl.</i> paraformaldehyde
PKA	protein kinaza A
PTCH	<i>engl.</i> patched
PROM1	<i>engl.</i> prominin 1
PSA	<i>engl.</i> prostatic specific antigen
SAbR	<i>engl.</i> stereotactic ablative body radiotherapy
SHH	Sonic Hedgehog
SKB	svijetlostanični karcinom bubrega
SMO	<i>engl.</i> smoothed
SUFU	<i>engl.</i> suppressed fusion protein
TCGA	<i>engl.</i> The Cancer Genome Atlas
TNM	<i>engl.</i> tumor, node, metastasis
TUBA	<i>engl.</i> tubulin alpha
TUBB	<i>engl.</i> tubulin beta
VACTERL	<i>engl.</i> vertebral defects, anal atresia, cardiac defects, tracheo-esophageal fistula, renal anomalies, limb anomalies
VEGFR	<i>engl.</i> vascular endothelial growth factor receptor
vHL	von Hippel-Lindau-ov sindrom
VPVP	vidno polje velikog povećanja
WHO/ISUP	<i>engl.</i> World Health Organisation/ International Society of Urological Pathology
WMA	<i>engl.</i> World Medical Association
Wnt	<i>engl.</i> wingless/integrated

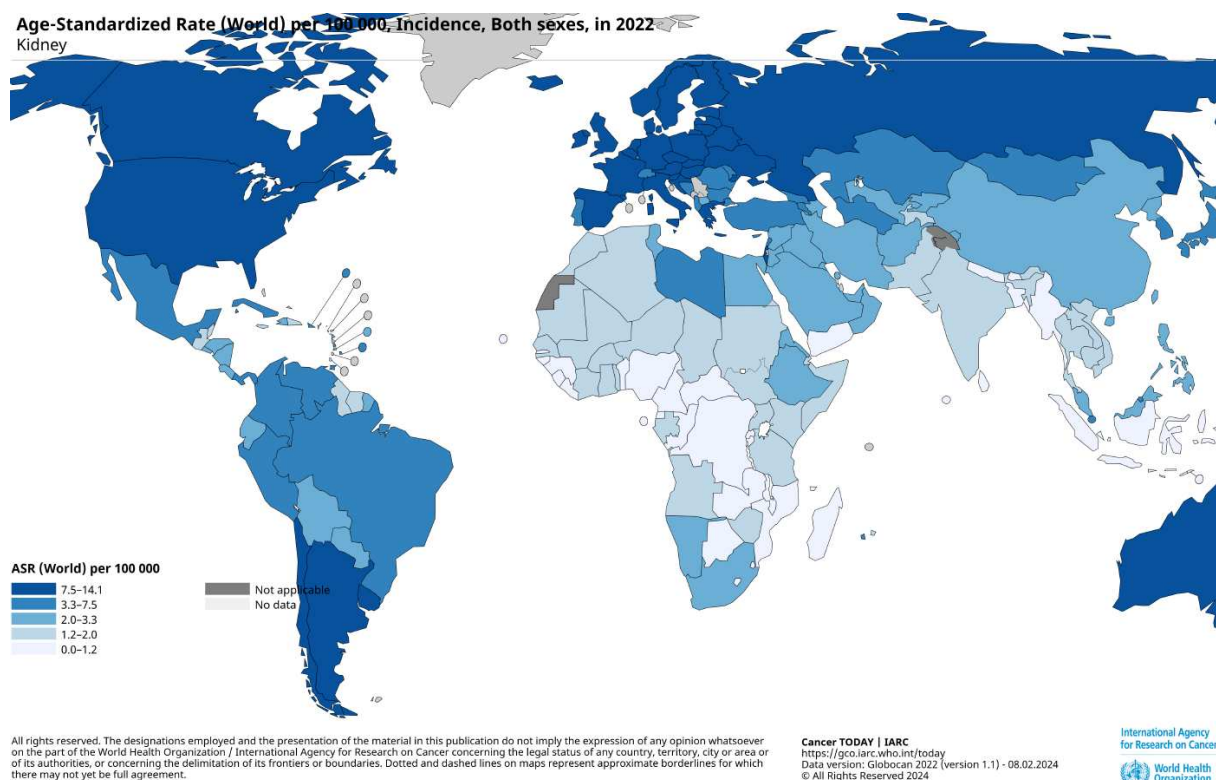
## **1. Uvod**



## 1.1 Karcinom bubrega

### 1.1.1 Epidemiologija karcinoma bubrega

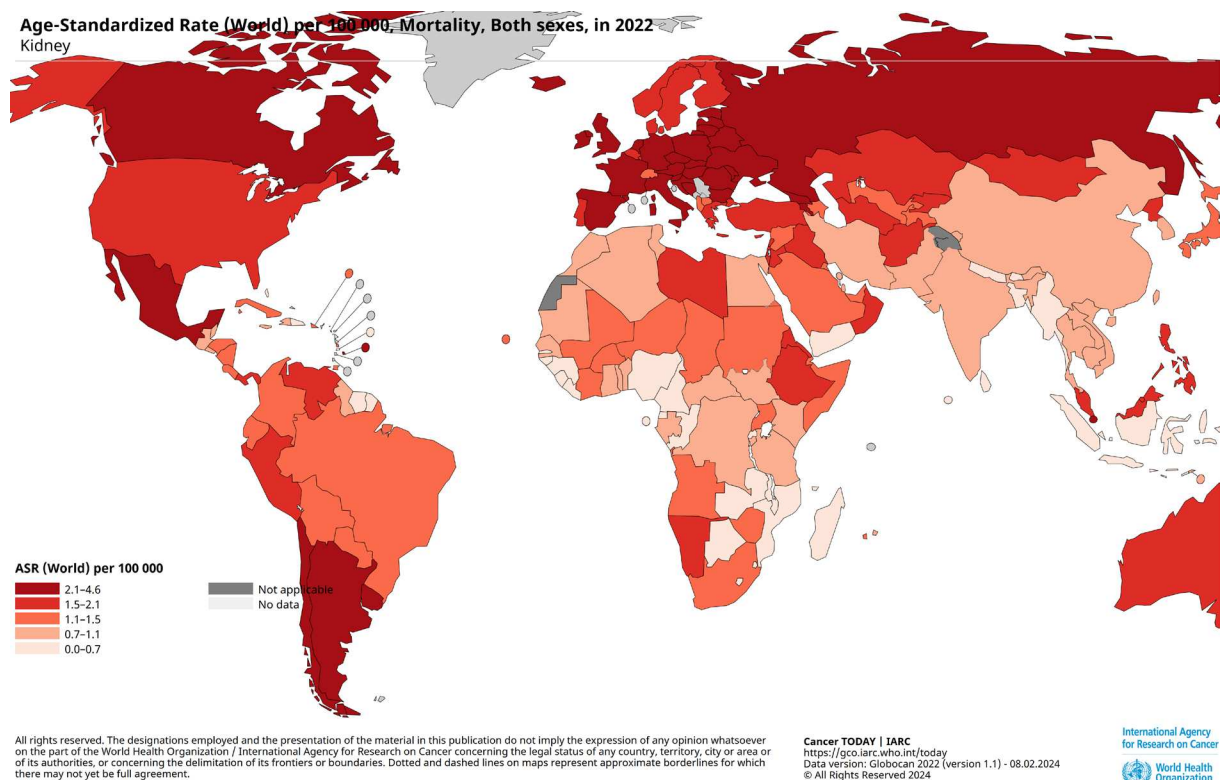
Karcinom bubrega je maligni tumor bubrega porijekla epitelnih stanica. Posljednjih godina njegova učestalost je u polaganom, ali stalnom porastu, dok je smrtnost u blagom padu (1). Globalna učestalost karcinoma bubrega je 2 %, a tolika je i njegova smrtnost. Karcinom bubrega se češće pojavljuje u muškaraca nego u žena. Odnos M:Ž 1990. godine je bio 1.24:1 dok podaci iz 2017. godine pokazuju omjer M:Ž=1.58:1 (2). U muškaraca je danas deseti, a u žena trinaesti karcinom po učestalosti (2). Zemljopisno i socioekonomski, incidencija karcinoma bubrega je viša u razvijenim zemljama (sjeverna i istočna Europa, Sjeverna Amerika i Australija), nego u zemljama u razvoju (Afrika, istočna Azija) (3) (Slika 1).



Slika 1. Shematski prikaz učestalosti karcinoma bubrega po zemljama na 100 000 stanovnika u 2022. godini. Preuzeto s <http://gco.iarc.who.int/today> 8.2.2024.

Karcinom bubrega je po mortalitetu 16. po učestalosti karcinom, a među tumorima mokraćnog sustava je na prvom mjestu po smrtnosti. Zanimljivo je da je među oboljelima od karcinoma bubrega smrtnost u muškaraca dvostruko veća nego u žena. Razlog tome može biti

što su u muškoj populaciji učestalije promjene nekih od gena kojima se pripisuje uloga u nastanku karcinoma bubrega, u muškaraca se nalaze drugačije metaboličke promjene i odgovori imunološkog sustava na tumor, što sve dovodi do veće smrtnosti (4). Muškarci su češće pušači, hipertoničari i izloženiji su profesionalnim bolestima (npr. rad s herbicidima) (5). Petogodišnje preživljenje bolesnika s lokaliziranom bolesti je oko 70%, a u bolesnika u uznapredovaloj fazi bolesti oko 10% (6). U razvijenim zemljama smrtnost je manja (7).



Slika 2. Shematski prikaz smrtnosti od karcinoma bubrega po zemljama na 100 000 stanovnika u 2022. godini. Preuzeto s <https://gco.iarc.who.int/today> 8.2.2024.

### 1.1.2. Etiologija karcinoma bubrega

Čimbenici rizika za nastanak karcinoma bubrega su: pretilost, pušenje, povišeni arterijski tlak, stečena cistična bolest bubrega, profesionalne bolesti (izloženost trikloretilenu i triklorfenoaksetičnoj kiselini) i genetska predispozicija (8).

Patogeneza karcinoma bubrega kod pretilih nije u potpunosti razjašnjena. Kronična upala u masnom tkivu, poremećaj regulacije imunskog odgovora, spolni hormoni i inzulinska rezistencija su čimbenici koji pridonose karcinogenezi (9). Preživljenje tumorskih stanica ovisi o tumorskom mikrookolišu. Tijekom progresije tumora se stvara metabolička veza između tumorskih stanica i okolnog masnog tkiva. Adipociti iz masnog tkiva, odnosno triacilgliceroli, su skladište viška energije u organizmu, a koriste ga i tumorske stanice. Mezenhim masnog tkiva sadržava perivaskularne stanice kao progenitorske stanice. Osim njih, u stromi se nalaze T i B limfociti, mastociti, makrofagi i neutrofilni granulociti koji uz adipocite, luče različite aktivne biomolekule. Na ovaj način masno tkivo djeluje kao regulator bioloških funkcija. Adipociti luče adipokine (adiponektin, leptin i dr.) i djeluju kao endokrini organ (10). Za vrijeme adipogeneze u pretilih, diferencijacija preadipocita je poremećena te oni pod utjecajem povišenih razina hipoksijom induciranih faktora (HIF) povećavaju proizvodnju leptina, koji potiče signalne putove važne u proliferaciji stanica, a smanjuju izražaj adiponektina koji potiče apoptozu. Adiponektin djeluje preko svojih receptora (AdipoR1 i AdipoR2) i štiti od razvoja karcinoma inhibirajući rast i invaziju stanica i potiče apoptozu aktivirajući AMPK (*engl.* AMP-activated protein kinase) signalni put i inhibirajući PI3K/AKT signalni put (11). U pretilih ljudi je razina adipokina poremećena: razina leptina je viša, a adiponektina niža od normalnih vrijednosti. Prema nekim studijama, poremećeni odnos leptina i adiponektina povezan je s povećanom agresivnošću tumora (12). Adipociti ekspimiraju PD-L1 i na taj način smanjuju antitumorsku funkciju CD8<sup>+</sup> limfocita i citotoksičnu aktivnost NK stanica (*engl.* natural killer), potiču pretvorbu makrofaga u protuupalni fenotip M2 i potiču diferencijaciju regulatornih T limfocita u CD4<sup>+</sup>FOXP3<sup>+</sup> limfocite koji djeluju imunosupresivno. Adipociti u blizini tumora luče brojne kemokine, interleukine i neke faktore rasta. Kemokin ligand 2 posreduje u kemotaksiji makrofaga i angiogenezi. Kemokin ligand 5 aktivira AKT/mTOR signalni put te potiče metastaziranje. Interleukin-1  $\beta$  povećava izražaj vaskularnog endotelijalnog faktora rasta (VEGF) doprinoseći angiogenezi. Interleukin-6 potiče invaziju i migraciju stanica i angiogenezu aktiviranjem JAK/STAT 3 signalnog puta. Tumorski faktor nekroze (TNF- $\alpha$ ) potiče lučenje matriksnih metaloproteinaza, pojačava epitelno-mezenhimalnu transformaciju (EMT), potiče lučenje VEGF-a i proliferaciju tumorskih stanica. Vaskularni endotelijalni faktor rasta (VEGF) aktivira MAPK i PI3K/AKT signalne putove koji sudjeluju u angiogenezi i metastaziranju (13). Zaključno, adipociti zajedno s biokemijskim regulatorima metabolizma masnih kiselina, hormonima i proupalnim citokinima mogu stimulirati nastanak i progresiju tumora (14).

Karcinom bubrega je 1.3 puta češći u pušača (15). Utjecaj pušenja na razvoj karcinoma bubrega nije u potpunosti jasan. Kancerogene tvari iz duhanskog dima kao što su policiklički aromatski ugljikovodici, aromatski amini, heterociklički aromatski amini i N-nitrozamini su povezani s nastankom karcinoma bubrega. Među N-nitrozaminima u duhanskom dimu, 4-(metilnitrozamino)-1-(3-piridil)-1-butanon (NNK) je najjači karcinogen i dokazano je povezan s povećanim rizikom za nastanak svijetlostaničnog karcinoma bubrega (16). U studiji bolesnika s karcinomom bubrega, 54.7% muških i 41.2% ženskih ispitanika su bili ili jesu pušači (17). Pri tome je karcinom sabirnih kanalića imao veću povezanost s pušenjem od npr. kromofobnog karcinoma (18). Pušenje dovodi do porasta slobodnih kisikovih radikala koji uzrokuju oštećenje DNA, a smatra se i da policiklički aromatski ugljikovodici dovode do *p53* mutacija (19, 20). U pušača je nađen sniženi broj T limfocita i NK stanica što olakšava rast tumora, a NNK potiče rast stanica i njihovu migraciju (21). Tumori u pušača imaju agresivniji tijek i lošije preživljenje zbog toksičnog učinka nikotina na endotelne stanice i hemodinamskih poremećaja. To dovodi do oštećenja DNA, neoplastične proliferacije, progresije karcinoma i rezistencije na kemoterapiju i radioterapiju (22).

Bolesnici s hipertenzijom imaju 67% veću vjerojatnost razvoja karcinoma bubrega od normotenzivne populacije (8). Mehanizam povezanosti hipertenzije i karcinoma bubrega nije jasan, ali se dovodi u vezu s produženom bubrežnom hipoksijom i lipidnom peroksidacijom (8). Produžena bubrežna hipoksija dovodi do porasta transkripcijskih faktora induciranih hipoksijom, a lipidna peroksidacija do porasta slobodnih kisikovih radikala što potiče proliferaciju tumorskih stanica i angiogenezu (23). U bolesnika s neliječenom ili slabo reguliranom hipertenzijom, vjerojatnost nastanka karcinoma bubrega je 2-3 puta veća nego u ljudi s urednim krvnim tlakom (24).

Bolesnici s kroničnim bubrežnim zatajenjem koji su na dijalizi, često razvijaju bubrežne ciste i imaju 3-7% veću vjerojatnost razvijanja karcinoma bubrega (25). Karcinomi bubrega u ovoj populaciji su češće multifokalni i multipli. Mogući su svi histološki tipovi karcinoma bubrega, ali je najčešći ACKD-RCC (*engl.* acquired cystic kidney disease-associated renal cell carcinoma) i svijetlostanični papilarni karcinom bubrega (ccpRCC). Među bolesnicima koji su dulje na dijalizi, muškarcima i ljudima mlađe životne dobi, ACKD-RCC je češći od ccpRCC-a (26).

Brojne metaanalize su dokazale da produljena izloženost i izloženost visokim dozama trikloretilenu (otapalu koje se koristi kao odmašćivač metala i kemijski dodatak) povećavaju

rizik 1,3 do 1,6 puta za razvoj karcinoma bubrega, pogotovo karcinoma svijetlih stanica (27,28). Zbog toga što je otkrivena uzročno-posljedična veza između trikoloretilena i karcinoma bubrega, Međunarodna agencija za istraživanje raka (IARC) klasificirala ga je u skupinu 1, odnosno tvar kancerogenu za ljude. Smatra se da trikloretilen uzrokuje oštećenje DNA i kromosoma te na taj način promiče promociju i proliferaciju tumorskih stanica (29).

Kada pričamo o genetskim razlozima pojavnosti tumora, tumore možemo podijeliti na one sporadične (tj. nisu povezani s genetskom predispozicijom) ili nasljedne (npr. genetski ili obiteljski). Nasljedni ili obiteljski tumori nastaju mutacijama zametne linije koje su prisutne u svim stanicama pojedinca. Dok je većina svijetlostaničnih ili papilarnih karcinoma bubrega sporadična, većina onih s nedostatkom fumarat dehidrogenaze je nasljedna (30). Neki od najčešćih nasljednih sindroma kod kojih se javljaju tumori bubrega su von Hippel-Linadau-ov sindrom, sindrom nasljednog papilarnog karcinoma bubrega, nasljedni sindrom lejomiomatoze i karcinom bubrega, Birt-Hogg-Dube-ov sindrom i tuberozna skleroza.

### **1.1.3. Klinički simptomi karcinoma bubrega i postavljanje dijagnoze**

Mnogi oboljeli od tumora bubrega ostaju asimptomatski do kasnih stadija bolesti. Klasična trijada simptoma bolova u lumbalnoj loži, makrohematurije i palpabilne trbušne mase se javlja u malog broja oboljelih. Ako se radi o simptomatskoj bolesti, ona je najčešće posljedica uznapredovale bolesti, kao što su bolovi u kostima ili uporni kašalj.

Zbog toga se tumori bubrega najčešće otkriju slučajno, neinvazivnim slikovnim dijagnostičkim metodama poput ultrazvuka, kompjuterizirane tomografije (CT) i magnetske rezonance (MR) kada se istražuju različiti nespecifični simptomi ili druge abdominalne bolesti. Ove metode su zadnjih godina značajno poboljšale ranije otkrivanje karcinoma bubrega, ali se većina njih i dalje otkriva u kasnijim stadijima (31).

Fizikalni pregled ima ograničenu ulogu u dijagnozi karcinoma bubrega. Palpabilna trbušna masa, palpabilna limfadenopatija ili otok nogu govore u prilog već uznapredovale bolesti. U karcinomu bubrega, laboratorijski nalazi poput serumskog kreatinina, glomerularne filtracije, kompletne krvne slike i biokemije nažalost ne daju specifične rezultate.

Stoga, nakon postavljenja kliničke sumnje na tumorski proces bubrega, najčešće radiološkim metodama, slijedi uzimanje uzoraka za patohistološku dijagnozu bilo iglenom biopsijom bilo kirurškim metodama (koje ujedno mogu biti i terapijske).

Patohistološka dijagnoza, između ostalog, podrazumijeva određivanje histološkog tipa i gradusa karcinoma bubrega te određivanje stadija bolesti.

#### 1.1.4. Histološki tipovi karcinoma bubrega

Uzimajući u obzir WHO klasifikaciju tumora, konačnu dijagnozu postavlja patolog koristeći svjetlosni mikroskop i standardne metode poput hemalaun-eozinskog bojenja, imunohistokemijskih analiza i u posljednje vrijeme molekularnih analiza.

Prema posljednjem, 5. izdanju WHO klasifikacije tumora, karcinomi bubrega mogu se klasificirati po citološkim ili arhitekturalnim značajkama (npr. svjetlostanični karcinom svijetlih stanica, papilarni karcinom, kromofobni karcinom, koji su ujedno i najčešći), lokalizaciji tumora (npr. medularni karcinom, karcinom sabirnih kanalića), postojanju prethodno dijagnosticiranih bubrežnih bolesti (npr. karcinom bubrega povezan sa stečenom cističnom bolesti bubrega (*engl.* acquired cystic disease-associated RCC) i molekularnim karakteristikama (*engl.* TFE3-rearranged RCCs, ALK-rearranged RCCs, TFEB-rearranged and TFEB-amplified RCC, ELOC mutated RCC, SMARCB1, INI1-deficient RCC) (32). Patohistološki tipovi karcinoma bubrežnih stanica su navedeni u tablici x.

Tablica 1. WHO klasifikacija epitelnih tumora bubrega (5.izdanje) \*

---

#### Svijetlostanični tumori bubrega

Svijetlostanični karcinom bubrega

Multilokularna cistična bubrežna neoplazma niskog malignog potencijala

---

#### Papilarni tumori bubrega

Bubrežni papilarni adenoma

Papilarni karcinom bubrega

---

#### Onkocitni i kromofobni tumori bubrega

Onkocitom bubrege

Kromofobni karcinom bubrege

Drugi onkocitni tumori bubrege

---

#### **Tumori sabirnih kanalića**

Karcinom sabirnih kanalića

---

#### **Drugi renalni tumori**

Svijetlostanični papilarni tumor bubrege

Mucinozni, tubularni i vretenasti karcinom

Tubulocistični karcinom bubrege

Cističnom bolesti povezani stečeni karcinom bubrege

Eozinofilni, solidni i cistični karcinom bubrege

Karcinom bubrežnih stanica (NOS)

---

#### **Molekularno definirani bubrežni karcinomi**

TFE3-rearranged renal cell carcinomas

TFEB-altered renal cell carcinomas

ELOC (formerly TCEB1)-mutated renal cell carcinoma

Fumarate hydratase-deficient renal cell carcinoma

Succinate dehydrogenase-deficient renal cell carcinoma

ALK-rearranged renal cell carcinomas

SMARCB1-deficient renal medullary carcinoma

---

\* Raspollini MR, Moch H, Tan PH, Amin MB, Turgilie S. Chapter 2: Tumours of the kidney. In: WHO Classification of Tumours Editorial Board. Urinary and male genital tumours. Lyon (France): International Agency for Research on Cancer; 2022. . (WHO classification of tumours series, 5th ed.; vol. 8).

#### **1.1.5. Stupanj diferencijacije (gradus) tumora i klinički stadij bolesti**

Histološki gradus tumora se smatra jednim od najvažnijih prognostičkih faktora. Vrednuje se po WHO/ISUP (*engl.* World Health Organisation/ International Society of Urological Pathology) četverostupanjskoj klasifikaciji (Tablica 2). Pritom se analizira veličina

i pleomorfizam jezgara, vidljivost jezgrice i prisutnost rabdoidne i/ili sarkomatoidne diferencijacije (33). Gradus tumora prema WHO/ISUP klasifikaciji je primjenjiv za svjetlostanični i papilarni karcinom bubrega, a za ostale zasada nije primjenjiv ili se njegova potencijalna vrijednost još ispituje (34).

Tablica 2. Histološki opis različitih gradusa karcinoma bubrega.

Gradus	Opis
Gradus 1	Jezgrice se ne vide ili su slabo vidljive i bazofilne na povećanju x400
Gradus 2	Na povećanju x400 jezgrice su eozinofilne, ali nisu istaknute na povećanju x100
Gradus 3	Jezgrice su istaknute i eozinofilne na povećanju x100
Gradus 4	Tumorske stanice pokazuju naglašen nuklearni polimorfizam, vide se orijaške tumorske stanice i/ili sarkomatoidna ili rabdoidna diferencijacija

U jednom tumoru je česta heterogenost gradusa, ali se konačni histološki gradus određuje prema najvišem gradusu nađenom u najmanje jednom vidnom polju velikog povećanja – (VPVP - min. 0.23mm<sup>2</sup>).

Nakon postavljanja patohistološke dijagnoze, na multidisciplinarnom timu sastavljenom od specijalista uključenih u dijagnozu i liječenje karcinoma bubrega, a prije odluke o potrebi za daljnjim liječenjem, procjenjuje se klinički stadij bolesti. On se određuje prema TNM klasifikaciji: veličini tumora, postojanju metastaza u limfnim čvorovima i udaljenih metastaza (Tablica 3) (35).

Tablica 3. TNM klasifikacija karcinoma bubrega

Kategorija	Definicija
<b>Tumor (T)</b>	
Tx	Primarni tumor se ne može procijeniti



T0	Primarni tumor se ne nalazi
T1	Primarni tumor $\leq 7$ cm i ne probija bubrežnu kapsulu
T1a	Primarni tumor $\leq 4$ cm i ne probija bubrežnu kapsulu
T1b	Primarni tumor $> 4$ cm, ali $< 7$ cm i ne probija bubrežnu kapsulu
T2	Primarni tumor $> 7$ cm i ne probija bubrežnu kapsulu
T2a	Primarni tumor $> 7$ cm, ali $\leq 10$ cm i ne probija bubrežnu kapsulu
T2b	Primarni tumor $> 10$ cm i ne probija bubrežnu kapsulu
T3	Primarni tumor se širi u velike vene ili perirenalno masno tkivo, ali ne i u ispilateralnu nadbubrežnu žlijezdu i ne probija perirenalnu (Gerota-ovu) fasciju
T3a	Primarni tumor se širi u renalnu venu, masno tkivo sinusa i renalnu kapsulu, ali ne i kroz perirenalnu (Gerota-ovu) fasciju
T3b	Primarni tumor infiltrira donju šuplju venu ispod dijafragme
T3c	Primarni tumor infiltrira donju šuplju venu iznad dijafragme
T4	Primarni tumor se širi kroz perirenalnu (Gerota-ovu) fasciju ili infiltrira ispilateralnu nadbubrežnu žlijezdu

---

### **Limfni čvorovi (N)**

Nx	Limfni čvorovi se ne mogu procijeniti
N0	Nema metastaza u regionalne (retroperitonealne) limfne čvorove
N1	Metastaze u regionalne (retroperitonealne) limfne čvorove

---

### **Udaljene metastaze (M)**

M0	Nema udaljenih metastaza
M1	Udaljene metastaze u limfne čvorove i druge organe, uključujući zahvaćanje nadbubrežne žlijezde (ne izravno)

---

### 1.1.6. Prognostički čimbenici i liječenje karcinoma bubrega

Prije odluke o liječenju, procjenjuju se i prognostički čimbenici. Oni u karcinomu bubrega mogu biti podijeljeni u nekoliko skupina: anatomske karakteristike tumora (veličina tumora, stupanj proširenosti bolesti), histološke karakteristike (histološki tip karcinoma, gradus, limfovaskularna invazija, tumorska nekroza, rabdoidna/sarkomatoidna diferencijacija), molekularne karakteristike tumora i kliničke karakteristike oboljelog (opće stanje bolesnika, komorbiditeti). Gradus tumora se smatra jednim od najvažnijih histoloških prognostičkih čimbenika. Osim njega, postoje i drugi negativni prognostički čimbenici poput nekroze i rabdoidne/sarkomatoidne diferencijacije.

Nekroza u karcinomu može biti posljedica tromboembolijskog infarkta (koagulacijska nekroza) ili tumorska nekroza (granularna nekroza), a predstavlja nezavisni čimbenik nepovoljne prognoze (36).

Zbog sarkomatoidne diferencijacije tumori izgledaju bifazično. Sarkomatoidna diferencijacija može imati pleomorfnu, nediferenciranu ili fibrosarkomu-nalik morfologiju. Heterologna diferencijacija po tipu hondrosarkoma, osteosarkoma ili rabdomiosarkoma je vrlo rijetka. Rabdoidna diferencijacija je karakterizirana solidnim nakupinama ili pojedinačnim okruglim i poligonalnim stanicama s eozinofilnim citoplazmatskim globulama, inkluzijama i ekscentrično postavljenom pleomorfnom jezgrom. Istovremena pojava rabdoidne i sarkomatoidne slike u istom tumoru nije rijetkost. Obje diferencijacije su povezane s nepovoljnom prognozom (kod rabdoidne diferencijacije medijan preživljenja je 8-31 mjesec) (37).

Ovisno o patohistološkoj dijagnozi, gradusu i proširenosti bolesti, karcinomi bubrega se mogu liječiti kirurškim metodama (parcijalna i radikalna nefrektomija), krioablacijom, radiofrekventnom ablacijom, embolizacijom tumora, ciljanom terapijom (npr. tirozin kinazni inhibitori, monoklona protutijela na VEGF, mTOR inhibitori, antiVEGF terapija), imunoterapijom, kemoterapijom i radioterapijom.

Unatoč sve većem značaju molekularne dijagnostike, morfologija i gradus karcinoma bubrega još uvijek su najvažniji u odluci o liječenju (npr. kod bolesnika koji imaju karcinom bubrega sa sarkomatoidnom diferencijacijom veća je korist liječenjem inhibitorima kontrolnih točaka). Heterogenost karcinoma bubrega na genetskoj i transkriptomskoj razini uvelike otežava procjenu potencijalnih biomarkera (38).

## 1.2 Svijetlostanični karcinom bubrega

Od svih dosada navedenih karcinoma bubrega, svijetlostanični karcinom bubrega (ccRCC, *engl.* clear cell renal carcinoma) je najčešći i čini oko 60–75% svih karcinoma (1). Najčešće se pojavljuje u starijih od 60 godina. Učestalost mu je 3.59/100000 stanovnika, češći je u bijelaca, osoba muškog spola (M:Ž=1.94:1) i u razvijenim zemljama (39). Svijetlostanični karcinom bubrega je obično solitaran, a u manje od 5% slučajeva je multifokalan i obostran. Najčešće je sporadičan i tada su faktori rizika poput već opisanih, ali se može javiti i u nasljednim sindromima poput von Hippel-Lindauovog i Birt-Hogg-Dube-ovog sindroma (40).

Von Hippel-Lindau-ov sindrom (vHL) je sindrom nasljednog karcinoma koji nastaje zbog mutacije u zametnoj liniji *VHL* tumor supresorskog gena. Karakteriziran je povećanom vjerojatnošću nastanka dobroćudnih i zloćudnih tumora kao što su: hemangioblastomi centralnog živčanog sustava, feokromocitomi, tumori endokrinog dijela gušterače, ciste bubrega i svijetlostanični karcinomi bubrega. Svijetlostanični karcinomi bubrega u von Hippel-Lindau-ovom sindromu su obično niskog gradusa, ali su multipli, bilateralni i pojavljuju se u ranijoj životnoj dobi nego sporadični karcinomi (41, 42).

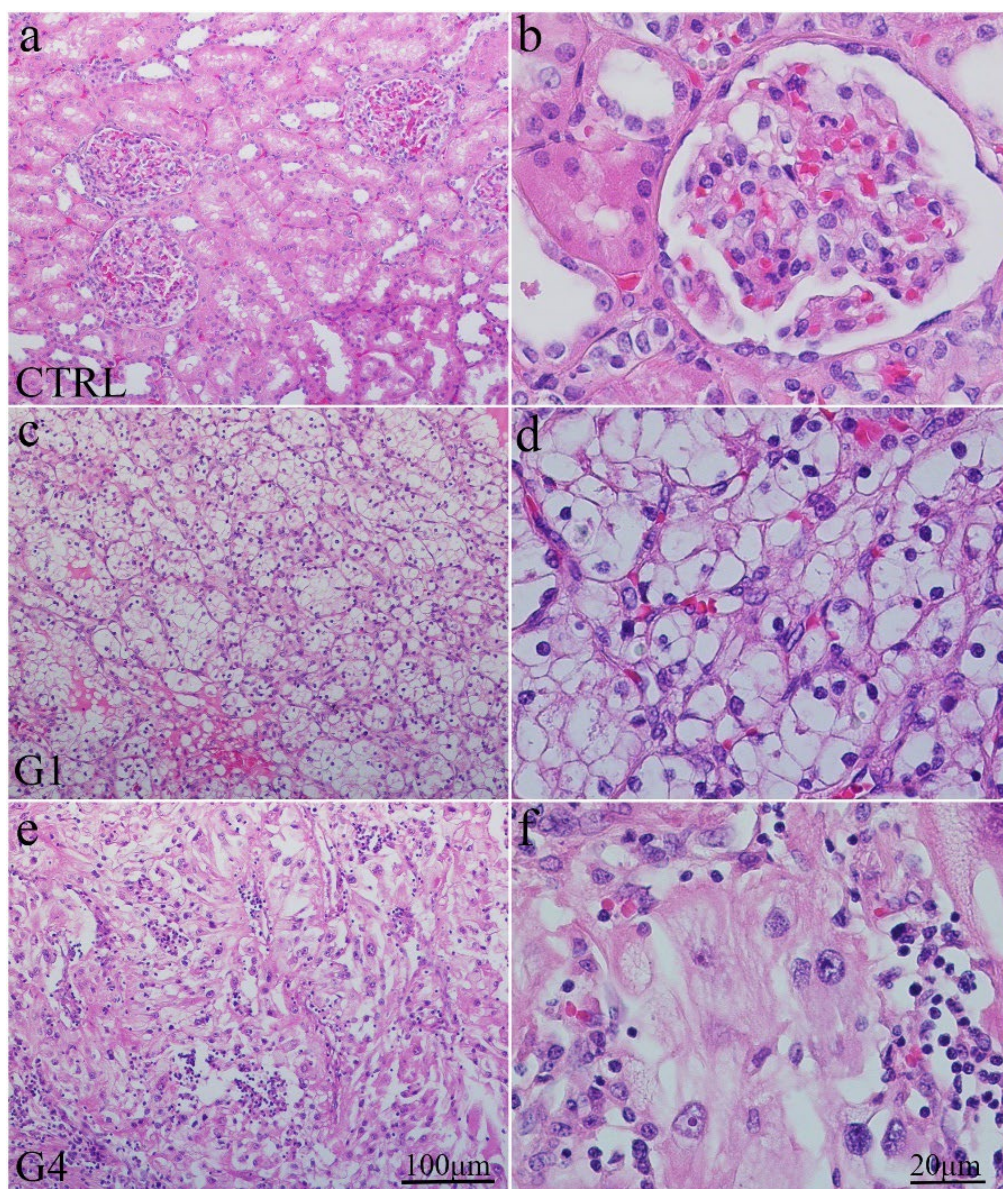
Birt-Hogg-Dube-ov sindrom je karakteriziran brojnim kožnim benignim tumorima - fibrofolikulomima, cistama pluća i tumorima bubrega. Radi se o autosomno dominantnom poremećaju uzrokovanom mutacijom u zametnoj liniji *FLCN* gena koji kodira protein folikulin. Ciste pluća su najčešće smještene bazalno, a njihovom rupturom dolazi do pneumotoraksa (43). Tumori bubrega u ovom sindromu nastaju između 46 i 56 godine života. Histološki, najčešće se radi o kromofobnom i hibridnom tumoru, ali se mogu naći i drugi histološki tipovi, pa i svijetlostanični. Hibridni tumori imaju eozinofilnu/onkocitarnu diferencijaciju, odnosno s preklapajućim karakteristikama onkocitoma i kromofobnih karcinoma. Često su multipli i bilateralni, rijetko metastaziraju i imaju dobru prognozu. Svijetlostanični karcinom bubrega se pojavljuje rijetko u ovom sindromu, no tada ima lošiju prognozu nego u sporadičnim slučajevima (43).

Makroskopski, veličina ccRCC je od 12 mm do 140 mm, a izgledaju kao okrugli ili ovalni, oštro ograničeni čvorovi s gurajućim rubovima i ponekad stvaraju pseudočahuru. Na prerezu su zlatno-žuti, često sa žarištima krvarenja. Kod ccRCC nižih gradusa su česte cistične promjene, a u ccRCC viših gradusa bjelkasta čvršća područja i žarišta nekroze. Tumori mogu infiltrirati renalnu venu i perirenalnu i/ili renalnu sinusnu mast. Infiltracija renalnog sinusa je glavni put ekstrarenalnog širenja ccRCC (44).

Svijetlostanični karcinom bubrega je maligni tumor podrijetla stanica proksimalnih kanalića. Histološki, građen je od atipičnih epitelnih stanica s paracentralno smještenom jezgrom i obilnom svijetlom citoplazmom koje oblikuju gnijezda i tračke uložene u dobro vaskulariziranu stromu. Često se nalaze i drugi načini rasta poput solidnog, alveolarnog, tubularnog, papilarnog, mikrocističnog ili makrocističnog, što ponekad može otežati dijagnozu, poput npr. pojave razgranatih papilarnih struktura karakterističnih za svijetlostanični papilarni karcinom. Iako je karakteristika svijetlostaničnog karcinoma svijetla citoplazma tumorskih stanica, često se javljaju i tumorske stanice obilne eozinofilne citoplazme što može ukazivati na dijagnozu kromofobnog karcinoma, no razgranata vaskularna mreža ipak ukazuje da se radi o svijetlostaničnom, a ne kromofobnom karcinomu. U svijetlostaničnom karcinomu, obilna eozinofilna citoplazma se najčešće javlja u blizini područja krvarenja i nekroze, odnosno u višim gradusima. S porastom gradusa osim eozinofilnih citoplazmi, češća je pojava hijalinih globula, multinuklearnih tumorskih stanica te rabdoidnih ili sarkomatoidnih karakteristika i nekroze (45).

Prognostički čimbenici za svijetlostanični karcinom bubrega su: klinički stadij bolesti u trenutku dijagnoze, prisutnost tumorske nekroze, sarkomatoidna i/ili rabdoidna diferencijacija tumora i histološki gradus.

Histološki gradus 1 karakteriziraju male jezgre s neprimjetnim jezgricama dok najveći gradus, gradus 4, karakterizira polimorfizam jezgara i rabdoidne i/ili sarkomatoidne značajke (Slika 3).



Slika 3. Hematoksilin eozin bojenje zdravog bubrega (CTRL) i različiti gradusi (stupnjevi diferencijacije) svjetlostaničnog karcinoma bubrega (ccRCC). Nepromijenjeni glomeruli i tubuli (a); veće povećanje glomerula i tubula bubrežne kore (b); gradus 1 svjetlostaničnog karcinoma bubrega – G1 (c); veće povećanje svjetlostaničnog karcinoma bubrega gradus 1 (d); gradus 4 svjetlostaničnog karcinoma bubrega - G4 (e) i veće povećanje svjetlostaničnog karcinoma bubrega gradusa 4 (f). Mjerna ljestvica je prikazana na panelu.

Svjetlostanični karcinom bubrega se širi hematogeno. Preko vene renalnog sinusa, renalne vene i donje šuplje vene tumor može metastazirati u pluća. Širenjem kroz lumbalne vene preko paravertebralnog venskog pleksusa može se širiti u središnji živčani sustav, glavu i vrat te kosti. Različiti metastatski putovi omogućuju svjetlostaničnom karcinomu bubrega metastaziranje na neočekivana mjesta poput gušterače i žučnjaka (46).

Liječenje svjetlostaničnog karcinoma bubrega ovisi o TNM klasifikaciji, odnosno stadiju bolesti i općem stanju pacijenta (Slika 3). Radiofrekvencijska ablacija i krioterapija koriste se u liječenju manjih i neresektabilnih tumora (47). Bolest lokalizirana na bubreg liječi se kirurški (parcijalna ili radikalna nefrektomija), ili zračenjem (*engl.* stereotactic ablative body radiation - SAbR) i obično ima dobru prognozu (48). Uznapredovala bolest, odnosno metastatska bolest ima lošiju prognozu i zahtjeva sistemnu terapiju poput imunoterapije (imunoterapija blokatorima kontrolnih točaka – *engl.* check point inhibitors – npr. nivolumab, atezolizumab), inhibitore tirozin kinaze (sunitinibom, sorafenibom) i inhibitore mTOR signalnog puta (temsirolimus) (49).

### 1.3 Sonic Hedgehog signalni put (SHH)

Hedgehog (Hh) signalni put je evolucijski očuvan put prijenosa signalnih informacija od stanične membrane do jezgre (50). U njemu sudjeluju ligandi (Shh, Ihh i Dhh), transmembranski receptori (Ptch1 i Ptch2), transkripcijski čimbenici (GLI 1, GLI2 i GLI3) i signalni regulatori (SMO, HIPPO, SUFU, PKA, CK1) koji, ili blokiraju (Ptch1, Ptch2, SUFU) ili aktiviraju (Shh, Dhh, SMO, GLI1-3) sastavnice signalnog puta (51). Ovaj signalni put je otkriven 1980-ih zahvaljujući genetskim analizama segmentalnog razvoja *Drosophila melanogaster* (52). Mutacija gena *Hedgehog* u ličinki *Drosophila melanogaster* je dovela do stvaranja bodljikavih izraslina na tijelu; odatle naziv jež (*engl.* Hedgehog). Proteini tog puta se nalaze u brojnim vrstama - od meduze do čovjeka. *Drosophila melanogaster* ima samo jedan *Hh* gen dok ih kralježnjaci imaju tri do pet (53).

*Hh* gen je bitan za pravilnu polarizaciju, odnosno prostornu organizaciju organizma i razvoj organa i tkiva što čini kontrolirajući interakciju između stanica (54). Taj signalni put je važan u normalnom i pravilnom embrionalnom razvoju beskralježnjaka i kralježnjaka (55). Svi Hh proteini u sisavaca imaju sličnu fiziološku ulogu koja se u razvoju jedinke manifestira različitim izražajem pojedinih proteina. Dhh protein je uglavnom izražen u Sertolijevim stanicama testisa i granulosa stanicama ovarija. Jedinke miševa s inaktiviranim *Dhh* genom su neplodne (56). Ihh se nalazi u primitivnom endodermu, crijevima i prehipotrofičnim hondrocitima ploče rasta kostiju. Jedinke miševa s inaktiviranim *Ihh* genom često umiru *in utero* zbog manjka vaskulature žumanjčane vreće. U sisavaca, homozigotna hipomorfna mutacija *Ihh* gena dovodi do akrokapitofemoralne displazije karakterizirane koštanim defektima i niskim rastom (57). Shh je najšire izražen protein. Tijekom rane embriogeneze kralježnjaka izražaj Shh nalazi se u notokordu i krovnoj ploči i kontrolira razvoj desno-lijeve i dorzalno-ventralne osi embrija (58). Važan je za razvoj distalnih dijelova udova (59). U kasnijem razvoju, za vrijeme organogeneze, izražen je u gotovo svim vrstama epitela (60). U istraživanjima na „*knock out*“ miševima, utvrđeno je da inaktivacija tog puta može dovesti do usporenog ili potpuno blokiranog grananja plućnih pupoljaka (61). Inaktivacija ili pretjerana aktivacija tog puta može poremetiti zatvaranje neuralne cijevi te dovesti do egzencefalije i spine bifide u miševa (62).

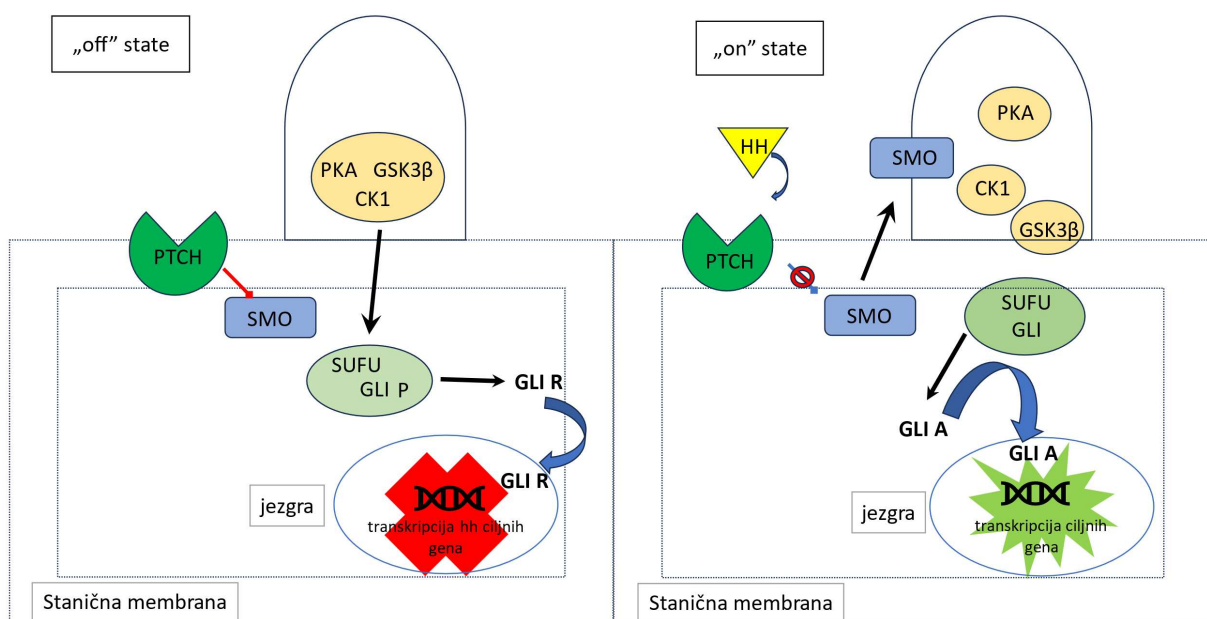
U ljudi je SHH signalni put važan u neurogenezi tijekom razvoja centralnog živčanog sustava (63). U odraslom organizmu, SHH signalni put je inaktivan, osim u zametnim, matičnim i progenitornim stanicama koje sudjeluju u homeostazi i popravku tkiva (64). Može

se ponovno aktivirati kod cijeljenja rana, regeneracije stanica, ali i u karcinogenezi (65). U cijeljenju i obnovi tkiva SHH signalni put pomaže u održavanju somatskih matičnih i multipotentnih stanica, a njegova je aktivacija je potrebna i za regeneraciju epitela pluća, epitela prostate i egzokrinih stanica gušterače (50, 66).

Prijenos informacije od stanične membrane do jezgre u SHH signalnom putu se može odvijati na dva načina: preko kanonskog i nekanonskog SHH signalnog puta.

U kanonskom putu sudjeluju HH ligandi (Sonic, Indian i Desert), Patched (Ptch), Smoothened (Smo), Gli (*engl.* Glioma-associated oncogene), Sufu, Kif7, PKA i cAMP (67). Taj je put j važan u embriogenezi. Naziva se i „Gli ovisan put“. No, unatrag 15-ak godina brojna istraživanja su dokazala da Hh proteini sudjeluju u prijenosu signala i putem „Gli neovisnog načina“, tzv. nekanonskog signalnoga puta. Taj način signalizacije je naročito aktivan u tumorima (68).

U aktivaciji kanonskog Hh signalnog puta sudjeluju proteini Hedghog ligand (Hh), Patched (Ptch) i Smoothened (Smo) (69). Tri su humana *Hh* gena *Sonic Hedgehog (SHh)*, *Indian Hedgehog (IHh)* i *Desert hedgehog (DHh)* (70). Proteini tih gena vežu se za Ptch transmembranski receptorski protein na staničnoj membrani, čime otpuštaju inhibiciju Smo i dopuštaju Hh signalu nizvodnu aktivaciju u kaskadi fosforilacije do Gli proteina (*engl.* Glioma-associated oncogene) i stvaranja GliA (Slika 4).



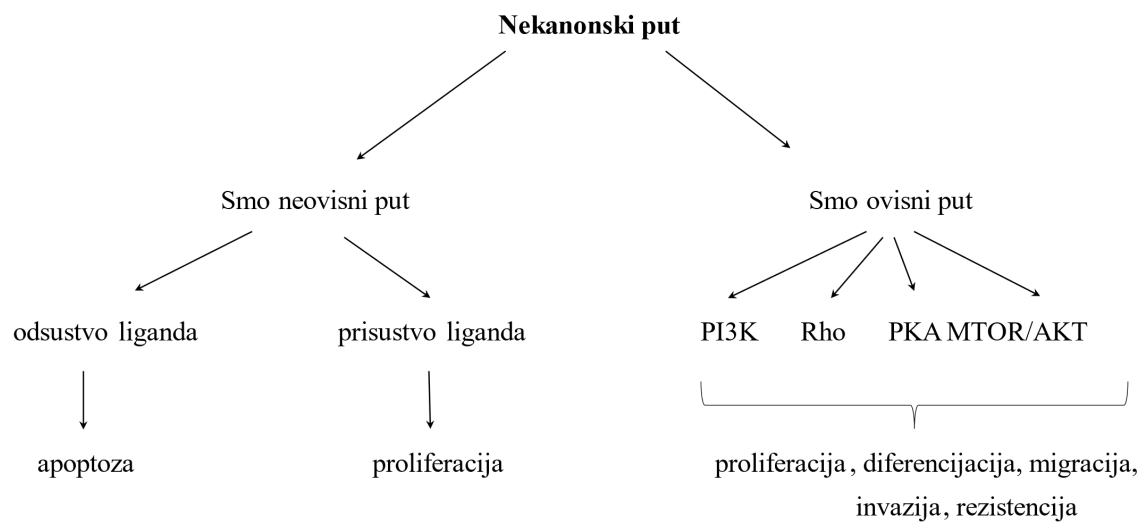


Slika 4. Shematski prikaz kanonskog SHH signalnog puta u primarnoj ciliji. Shematski prikaz izrađen u sklopu provedenog istraživanja,

GliA potom migrira u jezgru, veže se za ciljani promotor gena i aktivira transkripciju Hh ciljnih gena poput Gli1 i ciklin D1, odgovornih stanični rast (71). U nedostatku Hh liganda, Gli se fosforilira u GliR oblik, premješta u jezgru, veže za promotore Hh ciljnih gena te inhibira njihovu aktivaciju (72).

Nekanonski signalni put djeluje na dva načina. Prvi je „Smo neovisni način“ za kojeg Smo receptor nije potreban, ali je nužno prisustvo Hh liganda kao i Ptch receptora (66). U ovom putu se Ptch1 ne veže na Smo, već preko aktivacije kaspaza sudjeluje u staničnom ciklusu i apoptozi. U odsustvu Hh liganda, pokreće se apoptoza, a u prisustvu Hh liganda proliferacija stanice (73). Kada je ligand odsutan, Ptch se veže s ciklinom B1 te sa proapoptotskim kompleksom, sastavljenim od kaspaze-9, proteina Tucan-1 i adapterskog proteina Dral (74). Ovim načinom ciklinu B1 je onemogućen ulazak u jezgru čime se inhibira proliferacija. Neke stanice za regrutiranje tog proapoptotskog kompleksa zahtijevaju prethodno cijepanje Ptch na razini C-terminalne domene uz pomoć kaspaze-3. Ovo u konačnici dovodi do autofagije i aktivacije kaspaze-9. Uloga kaspaza-9 u tom slučaju je ubrzavanje stvaranja ovog kompleksa što potiče aktivaciju kaspaze-3, a time i završne faze apoptoze. Kada je prisutan Hh ligand, ne stvaraju se navedeni kompleksi, ciklin B1 ulazi u jezgru i pokreće staničnu proliferaciju (74).

U drugom, „Smo ovisnom načinu“ je potreban Smo, a put zaobilazi Gli obitelj transkripcijskih čimbenika. Vezanjem Hh liganda za Ptch dolazi do njegove inaktivacije, a SMO aktivacije koja onda preko PI3K, MTOR-AKT (*engl.* mamalian target of rapamycin-protein kinaza B), PKA (protein kinaza A) ili Rho puta, odnosno pomoću malih GTPaza završava signalni put (Slika 5) (75).



Slika 5. Shematski prikaz nekanonskog SHH signalnog puta. Shematski prikaz izrađen u sklopu provedenog istraživanja.

### 1.3.1 Patched (Ptch) protein

Patched (Ptch) je transmembranski protein građen od ukupno dvanaest transmembranskih domena, dvije izvanstanične i dvije unutarstanične petlje. Ptch je receptor za Hh proteine Shh, Ihh i Dhh ekstracelularnih proteina. Zajedno sa Smoothened-om (Smo), Ptch prenosi Sonic Hedgehog signal (74). U kralježnjaka se nalaze dva homologa: *PTCH1* i *PTCH2*. Gen *PTCH1* je u ljudi smješten na kromosomu 9q22.3. Ovaj gen ima 23 egzona koji kodiraju glikoprotein od ukupno 1447 aminokiselina. Najjače je izražen u mezenhimskim stanicama. Gen *PTCH2* je tumor supresorski gen se nalazi na kromosomu 1p34.1. Kodira protein koji ima 1203 aminokiseline. Ptch2 je najviše izražen u epitelnim stanicama kože i sjemenika. Citoplazmatski izražaj se nalazi u mnogim normalnim tkivima, kao i u tumorskim tkivima (76). Dosad nije uočen njegov prognostički značaj.

Protein Ptch1 (dalje Ptch) nalazi se na bazi primarne cilije i priječi ulazak Smo u primarnu ciliju. Ako nije vezan na ligand (*engl.* „off-state“), ima represivni učinak na Smo odnosno blokira aktivnost signalnog puta. U citoplazmi se nalazi proteinski kompleks Kif7, Sufu i GliFL, koji se premješta u primarnu ciliju i započinje pretvaranje GliFL u GliR (77). GliR je transkripcijski čimbenik koji se nakon fosforilacije i moduliranja pomoću PKA, CK1 i GSK3, premješta u jezgru, veže za Hh ciljne gene i inhibira njihov izražaj (78).

Kad se Hh ligand veže na izvanstaničnu domenu Ptch (*engl.* „on-state“), kompleks se internalizira i razgradi u lizosomu. Smo se aktivira i fosforilira pomoću CK1 i GRK2. U aktivnoj formi Smo putuje na vrh primarne cilije gdje se nalazi kompleks citoplazmatskih proteina Kif7, Sufu i GliFL (50). Aktivirani Smo potiče razdvajanje Sufu-Gli kompleksa i aktivira GliFL u GliA (aktivacijski oblik Gli transkripcijskog čimbenika). GliA odlazi u jezgru gdje potiče transkripciju ciljnih gena (*Ptch1*, *Gli1*, *Bbcl2*, *Cyclin D1*, *Iigfl1*, *Hoxd8* i *Wnt*). Opisani kanonski Hh signalni put koristi Gli obitelj transkripcijskih čimbenika (66).

### 1.3.2 Sonic Hedgehog (Shh) protein

*Sonic hedgehog* gen se nalazi na 7 kromosomu. Kodira ekstracelularni protein Sonic Hedgehog (Shh) (ime je dobio po liku iz videoigrice Sonic the Hedgehog). *Sonic hedgehog* i njegov protein Shh je neophodan u razvoju ranog embrija. Djeluje kao važni početni signal u razvoju živčanog sustava i udova. Nalazimo ga kod svih životinja i u ljudi (79).

Gen *Sonic hedgehog* utječe na razvoj živčanog sustava, kardiovaskularnog sustava, dišnog sustava i mišićno-koštanog sustava. Mutacije u genu *Sonic Hedgehog* mogu uzrokovati malformacije sustava i rezultirati velikim razvojnim defektima (npr. mikroftalmija i holoprosencefalija) (80). Mikroftalmija rezultira malim i nerazvijenim tkivom na jednom ili oba oka, u rasponu od koloboma i jednog malog oka do potpune odsutnosti očiju (59).

Mutacije *Sonic Hedgehog* gena mogu rezultirati razvojem holoprosencefalije (HPE), defektu nerazdvajanja moždanih hemisfera, što je dokazano u eksperimentu s *engl.* „knock out“ miševima kod kojih se središnja linija prednjeg mozga nije razvila, već je stvorena jedna spojena telencefalična vezikula (81). Defekti u Shh proteinu ili njegovom signalnom putu mogu uzrokovati i VACTERL sindrom (vertebralni defekti, analna atrezija, srčani defekti, traheo-ezofagealna fistula, anomalije bubrega i abnormalnosti udova) (81). Sonic (Shh) protein šalje signale kratkog i dugog dometa embrionalnim tkivima kako bi regulirao embrionalni razvoj, važan je i za diferencijaciju, proliferaciju i održavanje zrelih tkiva. Shh djeluje kao morfogon u oblikovanju prednje hipofize, leđne moždine, pluća, zubi i talamusa (60). U kralježnjaka, razvoj udova i prstiju ovisi o izražaju Shh u zoni polarizacijske aktivnosti koja se nalazi na stražnjoj strani pupoljka embrionalnog uda (82). Sonic Hedgehog je izražen u fetalnom crijevu, jetri, plućima i bubrezima, no njegov izražaj ne nalazimo u tim tkivima odraslog zrelog organizma. U zdravom tkivu odraslih, Shh pomaže u kontroli proliferacije matičnih stanica (65). Abnormalna aktivacija SHH signalnog puta te njegov izražaj u zrelih tkivima nalazi se u tumorskom tkivu dojke, kože, mozga, jetre, žučnoga mjehura i mnogih drugih tumora (83).

### 1.3.3 Smoothened (Smo) protein

Smoothened (Smo) je protein građen od sedam transmembranskih hidrofobnih domena, a djeluje kao koreceptor signalnog puta (84). U odsustvu inhibirajućeg Ptch-a je aktivan, odnosno potiče aktivaciju nizvodnih komponenti tog puta (84). U kanonskom putu djeluje kao transdukcijska podjedinica, obično inhibirana Ptch-om. Vezanjem Hh za Ptch, inhibicija Ptch-om se prekida, a signal prenosi nizvodno do Gli proteina koji aktiviraju ciljne gene. Aktivirani ciljni geni sudjeluju u aktivaciji matičnih stanica. Uključeni su u rast i stanični ciklus, ali i pokretljivost stanica, stoga mogu djelovati i kao protoonkogeni (50, 71).

U nekanonskom putu Smo je aktiviran drugim signalnim putovima (GTP-aze, PKA, Rho ili P13K/mTOR) i uključuje se u trenutku kada se kanonski put zbog nekog razloga ne može aktivirati (npr. zbog citotoksičnog ili upalnog stresa) (50, 71). Smo-ovisni nekanonski signalni put utječe na migraciju stanica i doprinosi progresiji tumora jer može biti aktiviran protein kinazama poput Rho, Rac, Src i drugima (85). Rho, obitelj GTP-aza, regulira citoskelet polimerizacijom filamenata aktina i tako utječe na staničnu pokretljivost (86).

### 1.3.4. Uloga Sonic Hedgehog signalnog puta u karcinomima

Transkripcijski ciljevi Hh signalnog puta su proteini koji utječu na staničnu diferencijaciju (INSM1, SOX2, OCT4), stanično preživljavanje, proliferaciju i apoptozu (Bcl2, kaspaza 3, c-myc, CDK i cyclin B1), epitelno-mezenhimalnu transformaciju (EMT), invaziju, migraciju i metastaziranje (matriks metaloproteinaze -MMP i SNAIL), angiogenezu (FoxF1 - *engl.* Forkhead box 1F1, VEGFR2 i morfogeni protein 4 - BMP4), te kemorezistenciju i stvaranje matičnih zloćudnih stanica (PROM1 i CD133) (87). Njihova aktivacija dovodi do rekonstrukcije citoskeleta, angiogeneze i proliferacijskog efekta, doprinoseći progresiji tumora (87).

Sonic Hedgehog signalni put je aktivan u brojnim karcinomima: sitnostaničnom karcinomu pluća, karcinomu bazalnih stanica kože, meduloblastomu, glioblastomu, karcinomu dojke, endometrija, jetre, debelog crijeva, gušterače i prostate (88).

U sitnostaničnom karcinomu pluća, pretjerani izražaj kanonskog Hh signalnog puta rezultira visoko proliferativnim tumorima s karakteristikama velikostaničnog karcinoma. U tim tumorima i istraživanim staničnim linijama je nađena izražena koekspresija Shh i Gli. U jednom istraživanju je nađeno da Smo inhibitori smanjuju tumorski rast staničnih linija sitnostaničnog karcinoma i adenokarcinoma pluća (71).

Karcinom bazalnih stanica kože je najčešći zloćudni tumor u ljudi. Nastaje kao posljedica neprekidne aktivacije SHH puta i mutacija u genima za Ptch1, Smo ili Sufu. Autosomno dominantni poremećaj, Gorlinov sindrom (*engl.* basal cell nevus syndrome), je posljedica mutacije u genu za Ptch1, gdje dolazi do aktivacije ovog puta bez sudjelovanja liganda. Bolesnici s ovim sindromom imaju veći rizik od razvoja karcinoma bazalnih stanica kože i drugih tumora poput meduloblastoma, meningioma i rabdomyosarkoma (89).

Meduloblastom je embrionalni neuroepitelijalni tumor malog mozga, karakteriziran malim, slabo diferenciranim stanicama s visokom mitotskom aktivnošću i naglašenom apoptozom. Danas se temeljem molekularnih osobitosti dijeli u četiri skupine: WNT aktivirani, SHH aktivirani, nonWNT/nonSHH grupa 3 i non WNT/nonSHH grupa 4 meduloblastomi. U 30% slučajeva se radi o SHH aktiviranom meduloblastomu koji nastaje kao posljedica mutacija gena *SMO*, *PTCH1* i *SUFU* ili amplifikacije gena *GLI1*, *GLI2* i *N-MYC*. Meduloblastom se u ovoj skupini najčešće pojavljuje bimodalno, odnosno u djece mlađe od 3 godine i starijih od 16 godina, a rijetko se mogu naći i u odraslih. Za razliku od drugih molekularnih tipova, ovaj

nastaje u hemisferama malog mozga. Najčešći histološki tip je dezoplastični/nodularni meduloblastom, iako se može javiti i kao klasični ili velikostanični/anoplastični meduloblastom (90). Prognoza bolesnika s ovim tumorima je osrednja, s preživljenjem od 60-80%, a ovisi o dobi, proširenosti bolesti i histološkoj slici (90). Na temelju transkripcijskih razlika, glioblastomi su podijeljeni u 4 podtipa: klasični, proneuralni, neuralni i mezenhimalni. U klasičnom podtipu glioblastoma izražena je aktivacija ovog puta (91).

Aktivacija SHH signalnog puta u karcinomu dojke je povezana s pojavom karcinoma u mlađih od 50 godina, većim tumorom i metastazama u lokalne limfne čvorove, hormon negativnim karcinomima, visokom proliferacijskom aktivnošću i lošijim preživljenjem (92). U normalnom tkivu dojke Smo nije izražen, ali se njegov pojačan izražaj nalazi u duktalnom karcinomu in situ (DCIS) i invazivnom karcinomu dojke (93). U tijeku je nekoliko studija koje za cilj imaju terapijsku inhibiciju Smo-a, a dosadašnji rezultati su obećavajući (88).

Iako je Shh put aktivan tijekom embriogeneze, u zdravim hepatocitima odrasle osobe, SHH signalni put nije aktivan. Smo je važan regulator popravka hepatocita te u ranoj karcinogenezi ima ključnu ulogu u epitelno-mezenhimalnoj pretvorbi (94). Pretjerani Smo izražaj potiče izražaj c-Myc koji ima značajnu ulogu u nastanku karcinoma jetre i povezan je s veličinom tumora (94). Stanične linije hepatocelularnog karcinoma pokazuju povećani izražaj Smo koji je povezan s veličinom tumora. Na primjenu Smo inhibitora, Cyc analoga, KAAD-Cyc, tumorske stanice pokazuju inhibiciju rasta (83).

U genomskim i transkriptomskim studijama te onima provedenima na mišjem modelu, pokazanom je da hipoksija u duktalnom adenokarcinomu gušterače potiče prepisivanje Shh, Smo i Gli-1 i aktivira SHH signalni put koji omogućava invaziju (95). U staničnim kulturama duktalnog adenokarcinoma gušterače hipoksija dovodi do povećane transkripcije Sonic Hedgehog (Shh), Smoothened (Smo), Gli1 i matriks metaloproteinaze 9 (MMP9) što povećava invazivnost tumorskih stanica (96). U adenokarcinomu gušterače, Smo regulira epitelno-mezenhimalnu transformaciju, invaziju i migraciju te na taj način ima značajnu ulogu u nastanku metastaza. Povećani izražaj Smo-a nalazi se u fibroblastima tumorske strome u odnosu na fibroblaste nepromijenjene gušterače (95).

Uloga Smo-a je istražena u mnogim tipovima karcinoma: dojke, jetre, gušterače i debelog crijeva (71). Veličina tumora, invazivnost, pojava metastaza i recidiva je povezana s njegovim prekomjernim izražajem (71).

Za razliku od zdrave sluznice debelog crijeva, u adenomu i karcinomu debelog crijeva povećan je izražaj Smo i Gli. U odnosu na nepromijenjeno tkivo debelog crijeva, u tumorski promijenjenom debelom crijevu je povećani izražaj Smo povezan s dubinom invazije tumora, pojavom metastaza (pogotovo u jetru) i nepovoljnim ishodom bolesti. Rezultati uloge Smo u adenokarcinomu debelog crijeva su oprečni jer je karcinom debelog crijeva heterogen tumor s brojnim subpopulacijama stanica (83, 97).

Sonic Hedgehog signalni put ima važnu ulogu u embriogenezi te održavanju homeostaze tkiva u odrasloj dobi. Brojna istraživanja su pokazala poremećeni izražaj Shh, Ptch i Smo proteina u mnogih malignih tumora. Inhibicijom Smo-a smanjuje se aktivacija Gli transkripcijskih čimbenika što dovodi do smanjenog izražaja HH ciljnih gena. Smo inhibitori smanjuju staničnu proliferaciju i potiču apoptozu (98). Smo inhibitor ciklopamin se zasad nije pokazao klinički korisnim, ali je vismodegib odobren od FDA-a za liječenje lokalno uznapredovalog, metastatskog i rekurentnog bazocelularnog karcinoma kože ako oboljeli nije kandidat za kirurško ili radijacijsko liječenje (99). Trenutno je u fazi ispitivanja primjena vismodegiba u oboljelih s karcinomom dojke, endometrija, cerviksa i jajnika. Sonidegib je pokazao značajnu antitumorsku aktivnost u liječenju meduloblastoma, dijelom i zbog sposobnosti prijelaza krvno-moždane barijere, ali nađene su Smo mutacije rezistencije koje sprečavaju njegovo djelovanje (99). Sonidegib se trenutno testira u studijama karcinoma dojke i jajnika. Saridegib je u prekliničkim studijama pokazao djelotvornost u liječenju meduloblastoma, hondrosarkoma i karcinoma jajnika (100).

Istraživanja izražaja proteina SHH signalnog puta u svjetlostaničnom karcinomu bubrega nisu brojna, a rezultati su oprečni. Većina tih istraživanja je provedena na malom broju uzoraka. Istraživanja su provođena na uzorcima tkiva tumora, ali često i na staničnim linijama. Izražaj Smo se ne nalazi u zdravom tkivu bubrega, ali se nalazi u tumorima bubrega (65). Povećani izražaj Smo potiče staničnu proliferaciju u svjetlostaničnom karcinomu bubrega (65). Istraživanja na staničnim linijama, ispitujući utjecaj lijekova, najčešće Smo inhibitora, posredno su zaključivala o aktivnosti ovog puta u svjetlostaničnim karcinomima bubrega. Dio dosadašnjih istraživanja je koristio imunohistokemijske metoda, a najveći dio njih molekularne metode poput kvantitativnog RT-PCR-a i Western imunoblota, mjereći količinu mRNA



pojedinih gena koji prepisuju proteine Sonic Hedgehog, Patched i Smoothened. Ono što je svima zajedničko je, da je izražaj proteina SHH puta povećan, odnosno da je Sonic Hedgehog signalni put aktivan u svijetlostaničnom karcinomu bubrega te da doprinosi staničnoj proliferaciji, što u konačnici može poslužiti u istraživanju novih terapijskih modaliteta, Smo inhibitora. S obzirom na mali broj dosadašnjih istraživanja, odlučili smo se za ovu metodu, nastojeći doprinijeti razumijevanju ovog puta u svijetlostaničnim karcinomima bubrega.

## 1.4 Kalikrein proteini

Kalikreini su skupina 15 serinskih proteaza, odnosno proteolitičkih enzima koji imaju ključnu ulogu u različitim fiziološkim funkcijama poput koagulacije krvi, upalnih reakcija te stanične signalizacije i remodeliranja tkiva (101). Uključeni su u kaskadne reakcije koje dovode do aktivacije drugih proteaza i bioloških molekula, čime posreduju u brojnim biološkim funkcijama (101).

Imaju ulogu i u patološkim procesima, karcinomima. Uključeni su u remodeliranje ekstracelularnog matriksa, staničnu proliferaciju, angiogenezu, diferencijaciju, apoptozu i regulaciju staničnog rasta koji rezultiraju progresijom i metastaziranjem (102). Najpoznatiji od njih, KLK3 ili PSA (*engl.* prostatic specific antigen) se danas uspješno koristi u probiru za karcinom prostate (103).

Kalikrein 6 razgrađuje fibrinogen, kolagen i laminin te na taj način sudjeluje u angiogenezi i metastaziranju (104). Pojačan izražaj KLK6 pronađen je u epitelnim i stromalnim stanicama pa parakrinim načinom djelovanja može doprinijeti agresivnosti stanica raka (105).

U odnosu na zdrava tkiva, jako povećanje razine transkripta i proteina KLK6 je nađen u tumorima jajnika, dojke, maternice, gušterače, debelog crijeva, želuca, kože, mokraćnog mjehura, pluća, žlijezda slinovnica i gliomima (106, 107).

Povećana razina izražaja i povišene razine mRNA KLK6 povezane su s lošijom prognozom. Nađene su u bolesnika s papilarnim karcinomom bubrega, urotelnim karcinomom mokraćnog mjehura, adenokarcinomom kolona, bolesnika s metastazama u jetri i na serozalnim površinama (106, 108).

Smanjen izražaj KLK6 *in vitro* potiče proliferaciju, migraciju i invaziju tumorskih stanica. Taj fenotip prati poticanje prelaska epitelnog u mezenhimski oblik stanica – epitelno-mezenhimalnu transformaciju (EMT), nuklearno nagomilavanje  $\beta$ -katenina i otpornost na zračenje (109). Klinički je važno da je niska razina proteina KLK6 u primarnim pločastim karcinomima glave i vrata povezana s nepovoljnim ishodom (kraće vrijeme do progresije bolesti i ukupno preživljenje) (110).

Istraživanja kalikreina 6 u svjetlostaničnom karcinomu bubrega nema puno. Ono što je dosad nađeno je da je za razliku od drugih tumora, razina proteina KLK6 u odnosu na zdravi bubreg manja u svjetlostaničnom i kromofobnom karcinomu bubrega (102).

U jednom istraživanju, imunohistokemijski izražaj KLK6 u svjetlostaničnom karcinomu bubrega bio je obrnuto proporcionalan gradusu tumora (111).

Dosadašnja istraživanja upućuju da, kalikrein 6, skupa s drugim kalikreinima ima potencijal da služi kao biomarker dijagnoze i prognoze.

Stoga KLK6 predstavlja važan cilj istraživanja u kontekstu svjetlostaničnog karcinoma bubrega, s potencijalom za doprinos razvoju novih metoda liječenja koje bi mogle poboljšati prognozu bolesnika s ovom bolesti (112).

## 1.5 Acetil-A-tubulin

U fiziološkim uvjetima Hh signalni put je aktivan samo u primarnoj ciliji koju ima većina epitelnih i stromalnih stanica (113). Primarna cilija je duga, nepokretna, tanka stanična organela koja protrudira s apikalne površine gotovo svih stanica (114). Otkrivena je razvojem elektronskog mikroskopa, 1960-ih, i tada je njena funkcija bila nepoznata (115). Danas se zna da su transmembranski receptori brojnih signalnih putova (Hedgehog, Wnt, Notch, Hippo, GPCR, PDGF, mTOR, and TGF-beta) smješteni upravo u primarnoj ciliji (116). Primarna cilija je organela građena od mikrotubula koja poput antene prima fizičko-kemijske signale na površini stanične membrane (116).

Primarna cilija je pričvršćena za bazalno tjelešće koje nastaje iz centriole centrosoma. Bazalno tjelešće se sastoji od prstena 9 tripleta gama tubulina i pričvršćeno je na apikalnom dijelu stanice. Centrosom ima važnu funkciju u stvaranju diobenog vretena, stoga se prije mitoze cilija resorbira da bi se oslobodila centriola, a ciliogeneza započne po završetku citokineze (117). Iz apikalne površine bazalnog tjelešća, odizanjem stanične membrane formira se tijelo cilije, aksonem. Aksonem je mikrotubularna struktura građena od devet dubleta alfa i beta tubulina. Središnji par mikrotubula razlikuje primarne nepokretne od pokretnih cilija. Primarna cilija je nepokretna („9+0“) jer joj nedostaje središnji par dininskih ručica, koji pokretnim cilijama („9+2“) omogućava kretanje (117).

Protein tubulin je alfa-beta dimer koji polimeriziranjem formira mikrotubule (117). Mikrotubuli su važna sastavnica citoskeleta, potrebna za unutarstanični transport, održavanje oblika stanice i diobu stanice. U ljudi, mikrotubule karakteristične za svako pojedino tkivo čine različiti heterodimeri sastavljeni od kombinacija osam izotipova  $\alpha$  tubulina (TUBA) i sedam izotipova  $\beta$  tubulina (TUBB) (118).

Tubulin se u svojoj acetiliranoj formi nalazi u centriolama, primarnoj ciliji i flagelama i utječe na razvoj i migraciju stanica. Cilj nekoliko citostatika (paklitaksel, vinkristin) je da vezanjem za  $\beta$  tubulin stabiliziraju mikrotubule i vode ih u mitotski zastoj, starenje i apoptozu (119). Mutirana forma tubulina dovodi do rezistencije na lijekove. Abnormalna acetilacija tubulina je primijećena u neurodegenerativnim bolestima, ciliopatijama i tumorima. Mutacije u genima *TUBA1A*, *TUBB2B* i *TUBB3* su nađene primjenom NGS metode u krvi oboljelih od epilepsije (120). *TUBA1C* smatra se protonkogenom jer je povećani izražaj izoforme  $\alpha$  tubulina,

tubulin  $\alpha 1c$  lanca nađen u mnogim karcinomima, a povezan je s nepovoljnom prognozom i višim gradusom (120).

U duktalnim adenokarcinomima gušterače izražaj tubulina  $\alpha 1c$  je povezan s nepovoljnim ishodom jer mijenja stanične cikluse koji potiču apoptozu (121). U adenokarcinomima pluća tubulin  $\alpha 1c$  djeluje na imune stanice u tumorskom mikrookolišu (122). Povećani mRNA izražaj tubulina  $\alpha 1c$  je nađen u limfomima i karcinomima mokraćnog mjehura, dojke, debelog crijeva, glave i vrata, jetre i bubrega. Povezan s nepovoljnom prognozom u adenokarcinomu pluća, hepatocelularnom karcinomu i adenokarcinomu gušterače (121, 122). Povećani izražaj proteina tubulina  $\alpha 1c$  je zabilježen u slabo diferenciranim karcinomima dojke dojke, glave i vrata, adenokarcinomima pluća, rektuma, kromofobnim (123).

U svjetlostaničnom karcinomima bubrega, imunohistokemijskim metodama je nađen značajno veći pozitivitet u tumorskim stanicama nego u normalnom bubregu. Molekularnim metodama su dokazan povećani izražaj tubulina  $\alpha 1c$  u svjetlostaničnim karcinomima bubrega. Dosadašnjim istraživanjima dokazano je da razine tubulina  $\alpha 1c$  rastu s kliničkim stadijem te su visoke razine povezane s lošijom prognozom (122).



## 2 Ciljevi i hipoteze istraživanja

### 2.1 Ciljevi istraživanja

Cilj istraživanja je metodom dvostruke imunoflorescencije ispitati intenzitet izražaja proteina Sonic Hedgehog signalog puta, kalikreina i acetil-A-tubulina u svjetlostaničnim karcinomima bubrega i stanicama tumorske strome ovisno o gradusu tumora i netumorskom bubrežnom parenhimu kao kontrolom, te dobivene rezultate međusobno usporediti.

Cilj je primjenom dvostruke imunofluorescencije:

1. analizirati intenzitet i proširenost izražaja Sonic, Patched i Smoothened proteina u stanicama svjetlostaničnog karcinoma bubrega ovisno o gradusu tumora i usporediti s kontrolom,
2. analizirati intenzitet i proširenost izražaja kalikreina u stanicama svjetlostaničnog karcinoma bubrega ovisno o gradusu tumora i usporediti s kontrolom,
3. analizirati intenziteti proširenost izražaja acetil-A-tubulina u stanicama svjetlostaničnog karcinoma bubrega ovisno o gradusu tumora i usporediti s kontrolom,
4. usporediti intenzitet i proširenost izražaja Sonic, Patched i Smoothened proteina, kalikreina i acetil-A-tubulina u stanicama tumorske strome i upalnog infiltrata svjetlostaničnog karcinoma bubrega.

## **2.2 Hipoteza istraživanja**

U svjetlostaničnom karcinomu bubrega očekujemo da će izražaj Sonic biti povećan, a Ptch, Smo, kalikreina i acetil-A-tubulina snižen. Stanice u okolnom netumorskom tkivu bubrega neće pokazivati izražaj ovih proteina.



### **3 Materijali i metode**

### **3.1 Etička dozvola**

Istraživanje je provedeno na uzorcima tumorskog tkiva fiksiranima u formalinu, uklopljenima u parafinski blok. Rad je odobrilo Etičko povjerenstvo Kliničkog bolničkog centra Split (broj: 500-03/23-01/04, urudžbeni broj: 2181-147/01/06/LJ.Z.-23-02). U istraživanju su poštivana etička načela i norme prema međunarodnim ugovorima (World Medical Association Declaration of Helsinki - 52<sup>nd</sup> WMA General Assembly, Edinburgh, Scotland, listopad, 2000), a sve u skladu s propisima i zakonima Republike Hrvatske (Hrvatski liječnički zbor-kodeks medicinske etike i deontologije, Zagreb, 2002).

Istraživanje je provedeno u skladu sa svim relevantnim smjernicama koje su usmjerene na osiguranje pravilnog provođenja i sigurnosti učesnika ovog znanstvenog istraživanja, što uključuje Helsinšku deklaraciju, Osnove dobre kliničke prakse, kao i primjenjive zakone o zdravstvenoj zaštiti (NN 121/03) i propise o pravima pacijenata (NN 169/04) Republike Hrvatske.

## 3.2 Prikupljanje uzoraka

U istraživanje je uključeno 20 ispitanika, operiranih u razdoblju od 01.01.2019. godine do 31.12.2020. godine u KBC-u Split, zbog svjetlostaničnog karcinoma bubrega, koji su zatim raspoređeni u četiri skupine ovisno o gradusu tumora, a svaka skupina je imala po pet ispitanika. Uzorci tumorskog tkiva uklopljenog u parafinske blokove, kao i podaci iz patohistoloških nalaza svjetlostaničnih karcinoma bubrega (dob i spol ispitanika te gradus tumora) prikupljeni su iz arhive Kliničkog zavoda za patologiju, sudsku medicinu i citologiju. Kriteriji uključanja su bili patohistološka dijagnoza svjetlostaničnog karcinoma bubrega, dovoljno tumorskog tkiva i netumorskog bubrežnog parenhima u parafinskom bloku. Uzorci su analizirani svjetlosnim i imunofluorescentnim mikroskopom. Kriterij isključenja je bio nedovoljno tumorskog i/ili netumorskog tkiva u parafinskom bloku. Istraživanje je provedeno na Zavodu za anatomiju, histologiju i embriologiju, Medicinskog fakulteta Sveučilišta u Splitu (Laboratorij za istraživanje ranog razvoja čovjeka) pod mentorskim vodstvom voditeljice laboratorija prof. dr. sc. Katarine Vukojević. dr. med.

Tablica 4. Karakteristike ispitanika prema ccRCC gradusu.

	Gradus	Broj ispitanika (n)	Godine ispitanika	Spol muško/žensko (n)
Svjetlostanični karcinom bubrega	1	5	64±11	3/2
	2	5	63±6	3/2
	3	5	65±7	4/1
	4	5	64±8	4/1

Vrijednosti označavaju ± standardnu devijaciju

### **3.3 Histološka analiza i imunofluorescencija**

#### **3.3.1 Priprema tkiva za histološku analizu**

Iz parafinskih blokova su izrađeni rezovi debljine 4  $\mu\text{m}$ , postavljeni na toplu kupelj i preuzeti na predmetna stakalca. Prije histoloških analiza, uzorci su fiksirani na toploj ploči, 60 °C 15-30 minuta, zatim deparafinirani u ksilenu te rehidrirani u seriji padajućih koncentracija otopina etanola (100%, 90%, 75%). Naposljetku su rezovi isprani u destiliranoj vodi.

#### **3.3.2 Hematoksilin-eozin bojanje**

Radi provjere dijagnoze i očuvanosti tkiva napravljeno je bojenje hematoksilin-eozinom (HE). Postupak je podrazumijevao deparafiniranje rezova te njihovo rehidriranje. Nakon toga uzorci su inkubirani u hematoksilinu u trajanju od 10 minuta te kratko isprani u destiliranoj vodi. Potom su 10 minuta inkubirani u otopini eozina, dehidrirani serijom rastućih koncentracija otopina etanola (75%, 90%, 100%) i ksilenom. Rezovi su uklopljeni u Tissue mount medij, pokriveni pokrovnicom te pregledani svjetlosnim mikroskopom (Olympus BX40, Tokyo, Japan).

#### **3.3.3 Imunofluorescencijsko bojanje rezova**

Nakon deparafiniranja u ksilolu i rehidracije u silaznim koncentracijama alkohola, rezovi su kuhani u 0,01 M citratnom puferu (pH 6,0) (parna kupelji) 30 minuta na temperaturi od 95°C te su ohlađeni na sobnu temperaturu. Nakon ispiranja s 0,1 M PBS-om, za blokiranje nespecifičnog bojenja upotrijebljena je *engl.* protein-blocking solution (ab4226, Abcam, Cambridge, UK). Rezovi su inkubirani s primarnim protutijelima: kozje protutijelo Patched (G-19) (1:200, sc-6149, Santa Cruz Bt., Texas, Tx, USA), zečje protutijelo Anti-Smoothed (1:100, ab72130, Abcam, Cambridge, UK), mišje protutijelo Anti-Sonic Hedgehog (1:200, ab135240, Abcam, Cambridge, UK), kozje protutijelo Anti-Kallikrein (1:100, ab191281, Abcam, Cambridge, UK), mišje protutijelo Acetyl- $\alpha$ -Tubulin (Lys40) (6-11B-1) (1:400, #12152S, Cell Signaling Technology (CST), MA, USA) preko noći u hladnjaku na 4°C. Zatim su rezovi isprani tri puta po pet minuta u PBS-u i inkubirani sa sekundarnim protutijelima: magareće protutijelo na kozji IgG Alexa Fluor® 594 (1:400, 705-295-003, Jackson Immuno Research Laboratories, Inc., Baltimore, PA, USA), magareće protutijelo na kozji IgG Alexa

Fluor® 488 (1:400, 711-545-152, Jackson Immuno Research Laboratories, Inc., Baltimore, PA, USA) i magareće protutijelo na mišji IgG Alexa Fluor® 488 (1:400, 715-545-150, Jackson Immuno Research Laboratories, Inc., Baltimore, PA, USA) 1 sat. Ponovo su isprani u PBS-u i kontrastirani s DAPI (4',6-diamidino-2-fenilindol) za vizualizaciju jezgara. Rezovi su osušeni na zraku i prekriveni medijem za uklapanje (Immuno-Mount, Thermo Shandon, Pittsburgh, PA, USA). Analizirani su na imunofluorescencijskom mikroskopu (BX51, Olympus, Tokyo, Japan) i fotografirani kamerom Nikon DS-Ri2 (Nikon Corporation, Tokyo, Japan) s NIS-Elements F softverom, verzija 3.0.

Tablica 5. Prikaz protutijela (primarna i sekundarna) korištenih za imunofluorescencijsko bojenje.

	Protutijela	Domaćin	razrijeđenje	kataloški broj/proizvođač
primarna	Patched (G-19)	Koza	1:200	sc-6149, Santa Cruz Bt (Texas, TX, USA)
	Anti-Smoothed	Kunić	1:100	ab72130, Abcam (Cambridge, UK)
	Anti-Sonic Hedgehog (5H4)	Miš	1:200	ab135240, Abcam (Cambridge, UK)
sekundarna	Anti-Rabbit IgG , Alexa Fluor®488	Magarac	1:400	711-545-152, Jackson Immuno Research Laboratories, Inc. (Baltimore, PA, USA)
	Anti-Goat IgG, Alexa Fluor® 594	Magarac	1:400	705-295-003, Jackson Immuno Research Laboratories, Inc. (Baltimore, PA, USA)
	Anti-Mouse IgG (Alexa Fluor® 488	Magarac	1:500	705-295-003, Jackson Immuno Research Laboratories, Inc. (Baltimore, PA, USA)

### 3.4 Kvantitativna i semikvantitativna analiza podataka

Baza podataka sa mikrofotografijama rezova sa fluorescencijskog mikroskopa je obrađena u ImageJ (National Institutes of Health, Bethesda, MD, USA) i Adobe Photoshop (Adobe Inc., San Jose, California, USA) programima prije analize. Radi lakšeg lociranja pozitivnog signala mikrofotografije s određenim biljezima su preklapane s odgovarajućim fotografijama DAPI bojanja jezgara uz pomoć programa Adobe Photoshop. Za procjenu izražaja Sonic HH, Patched, Smoothened, kalikrein 6 i acetil-A-tubulin fotografirano je i analizirano po deset reprezentativnih vidnih polja na povećanju  $\times 40$ . Zeleni, difuzni ili točkasti signal smatran je pozitivnim za Sonic Hh, Smoothened i kalikrein, a crveni signal za Patch i acetil-A-tubulin. Proučavani biljezi su analizirani na tumorskim stanicama ccRCC, okolišu tumora koji je uključivao stanice tumorske strome i pridruženog upalnog infiltrata i na netumorskom bubrežnom parenhimu koji je uključivao epitelne stanice tubula bubrega te stanice intersticija bubrega.

Izražaj svih pet biljega vrednovan je kao intenzitet bojanja te kao proširenost bojanja ovisno o postotku obojanih stanica. Intenzitet bojanja određen je semikvantitativno kao: (-) nema izražaja; (+) blagi izražaj; (++) umjereni izražaj; (+++) jaki izražaj. Proširenost bojanja je određena kao: (n) negativno bojenje (<10% stanica); (f) fokalno bojenje (10-50% stanica) i (d) difuzno bojenje (>50% stanica).

Za kvantitativnu procjenu imunoreaktivnosti stanica korišten je ImageJ softver, verzija 1.51 (NIH, Bethesda, MD, USA). Podatci za analizu postotka površine su pripremljene oduzimanjem medijana filtra i pragom intenziteta boje za mjerenje postotne površine presjeka pokrivena pozitivnim signalom. Tri istraživača (KV, NK i ADH) su neovisno pregledali sve slike korištene za analizu i postavili pozadinske pragove koristeći slike negativne kontrole.

### 3.5 Statistički postupci

Statističke analize provedene su pomoću GraphPad Prism softvera 9.0.0 (GraphPad Software, San Diego, California, SAD), s razinom vjerojatnosti od  $p < 0,05$ , koja se smatra statistički značajnom. Postotak pozitivnih stanica prikazan je kao srednja vrijednost  $\pm$  standardna devijacija (SD). Svi grafikoni su sastavljeni pomoću GraphPad Prism 9.0.0. Stvorene su ploče pomoću Adobe Photoshopa (Adobe, San Jose, CA, SAD). Uzimajući u obzir varijabilnost među promatračima, tri istraživača neovisno su ispitala prikupljene mikrofotografije. Slaganje između ocjenjivača demonstrirano je međuklasnom korelacijskom analizom koja je dala koeficijent veći od 0,80, što sugerira slaganje kao izvrsno (124).

## **4 Rezultati**



Provedena je kvantitativna i semikvantitativna analiza intenziteta i proširenosti izražaja proteina Sonic, Patched, Smo, kalikrein 6 i acetil-A-tubulin na uzorcima tumorskog, uključujući i tumorski okoliš i netumorskog bubrega, dobivena imunofluorescencijskim bojanjem (Slike 6–11). Rezultati su prikazani u Tablici 6.

Uočene su razlike u intenzitetu i proširenosti bojenja za Shh, Ptch, Smo, kalikrein 6 i acetil-A-tubulin u različitim gradusima ccRCC i kontrolnog bubrega. Svi istraženi biljezi ne prikazuju bojanje u kontrolnom bubregu, osim blagog izražaja Shh i Kalikreina 6 u epitelnim stanicama (Tablica 6). Jaki izražaj Shh i Kalikreina 6 uočen je kod tumorskih stanica gradusa 1 ccRCC s difuznim uzorkom bojenja (>50% tumorskih stanica), dok je izražaj Shh bio blag u tumorskim stanicama gradusa 4 s manje od 10% obojenih tumorskih stanica, a izražaj Kalikreina 6 u tumorskim stanicama gradusa 4 imao je difuzni uzorak bojenja (>50% tumorskih stanica). Stroma i/ili upalni infiltrat ne prikazuju bojenje Shh u gradusu 1 i gradusu 2, uz blago žarišno bojenje (10–50% neoplastičnih stanica) koje je uočeno u gradusima 3 i 4. Ptch i Smo ne pokazuju izražaj u kontrolnom bubregu, niti u gradusima 1-3, dok je u gradusu 4 vidljivo umjereno žarišno bojenje Ptch i Smo (Tablica 6). Kalikrein 6 i acetil-A-tubulin ne pokazuju bojanje u stromi i/ili upalnom infiltratu. Acetil-A-tubulin pokazuje blagi difuzni izražaj u tumorskim stanicama gradusa 1-3, dok je gradusu 4 izražaj jak i difuzan (Tablica 6).

Tablica 6. Intenzitet i proširenost bojenja za Sonic, Patched, Smoothened, Kalikrein 6 i acetil-A-tubulin u različitim gradusima svjetlostaničnog karcinoma bubrega (ccRCC) gradusa G1-G4 te normalnom bubregu (CTRL).

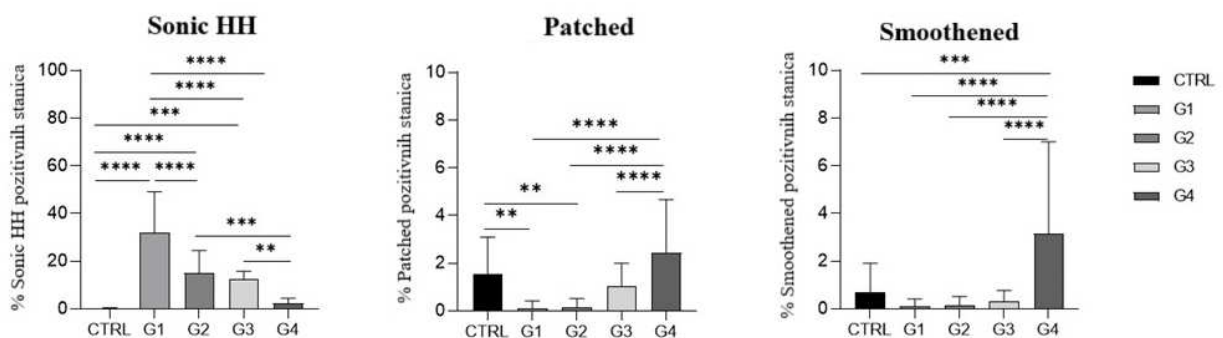
Kontrola/gradus	Struktura	Protutijelo				
		Sonic	Patched	Smoothened	Kalikrein 6	Acetil-A-tubulin
CTRL	epitelne stanice	+/n	-/n	-/n	+/n	-/n
	stroma/upalni infiltrat	-/n	-/n	-/n	-/n	-/n
G1	tumorske stanice	+++/d	-/n	-/n	+++/d	+/d
	tumorska stroma/upalni infiltrat	-/n	-/n	-/n	-/n	-/n
G2	tumorske stanice	++/f	-/n	-/n	+/d	+/d
	tumorska stroma/upalni infiltrat	-/n	-/n	-/n	-/n	-/n
G3	tumorske stanice	++/f	-/n	-/n	++/d	+/d
	tumorska stroma/upalni infiltrat	+/f	-/n	-/n	-/n	-/n
G4	tumorske stanice	+/n	-/n	-/n	+++/d	++/d
	tumorska stroma/upalni infiltrat	+/f	++/f	++/f	-/n	-/n

- nema izražaja; + blagi izražaj; ++ umjereni izražaj; +++ jaki izražaj; n nema bojanja (manje od 10% stanica); f fokalno bojenje (10-50% stanica); d difuzno bojenje (više od 50% stanica).

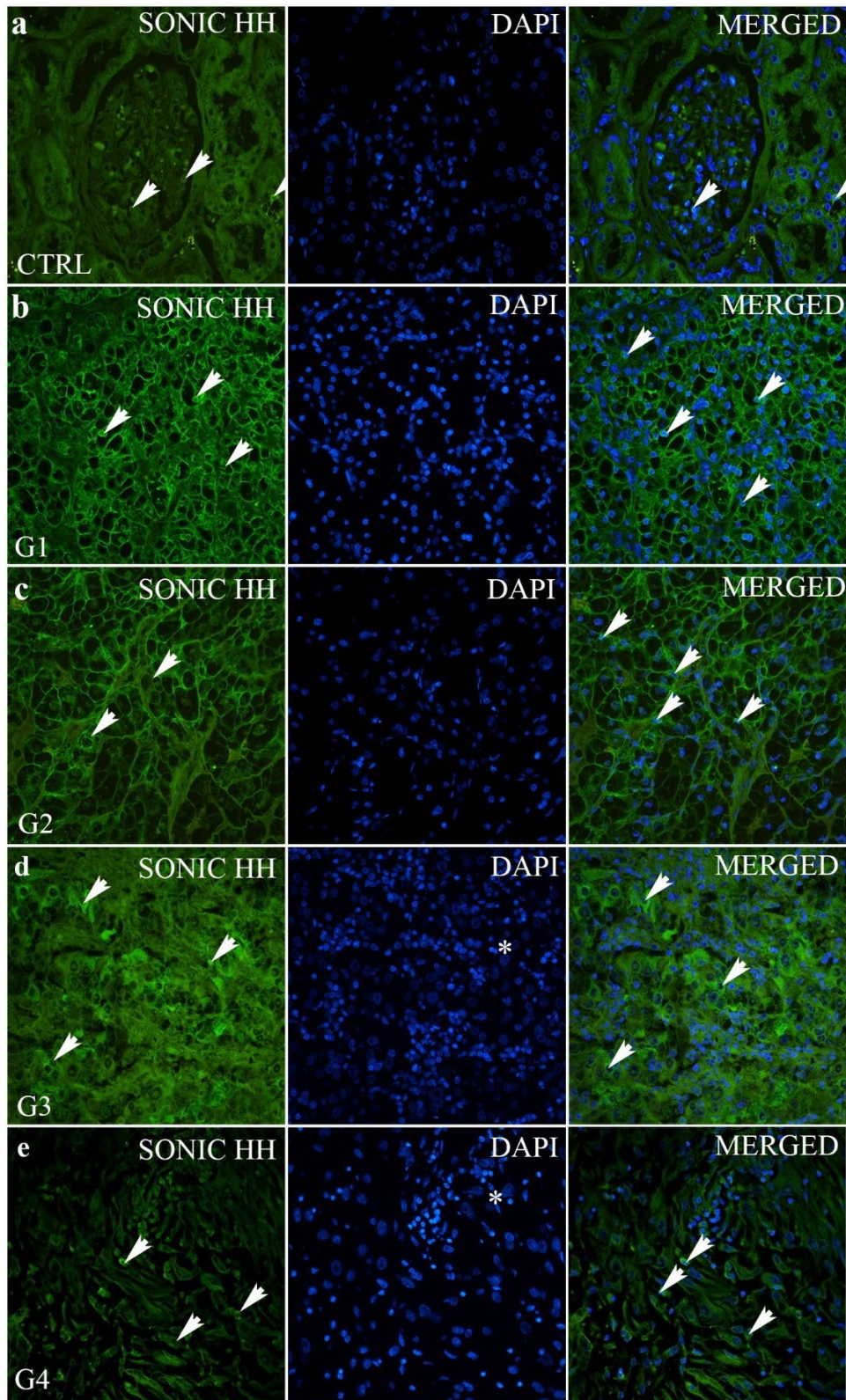
## 4.1 Sonic Hedgehog (Shh) protein

U bubrežnoj kori normalnih zdravih bubrega, Sonic Hedgehog protein se slabo izražava u malom postotku (<10%) epitelnih stanica kanalića (Slika 6).

Nasuprot tome, Shh protein je jako izražen u tumorima gradusa 1 (Slika 6) s 31,9% pozitivnih stanica (Slika 7). Najznačajniji izražaj Shh je u gradusu 1, značajno više od svih ostalih gradusa i kontrole ( $p < 0,001$  do  $p < 0,0001$ ). Postoji trend linearnog snižavanja izražaja Shh s porastom gradusa tumora ( $p < 0,0001$ ).



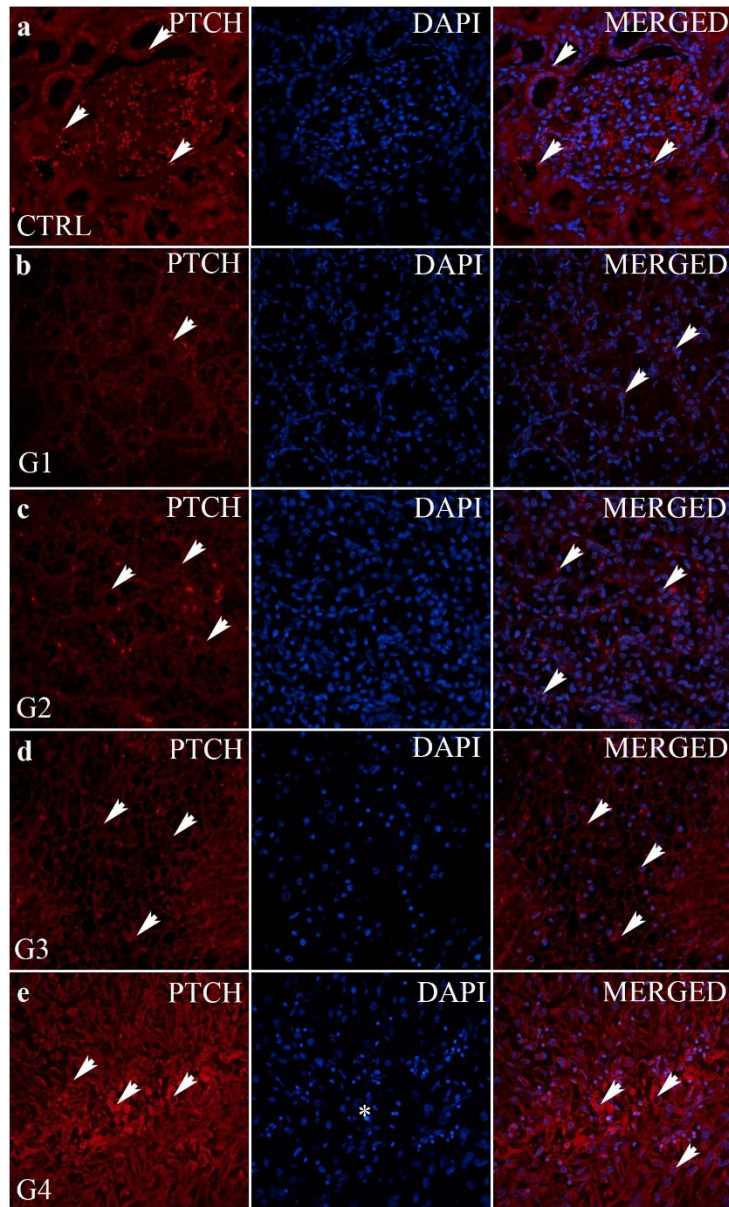
Slika 6. Grafički prikaz kvantitativnog izražaja Sonic HH (a), Patched (b) i Smoothed (c) u kontroli (CTRL) i različitim gradusima ccRCC (G1–G4). Podaci su prikazani kao srednja vrijednost  $\pm$  SD. \*\*  $p < 0,01$ , \*\*\*  $p < 0,001$ , \*\*\*\*  $p < 0,0001$ , jednosmjerna ANOVA nakon koje slijedi Tukeyjev višestruki test usporedbe.



Slika 7. Sonic Hedgehog (Shh) imunofluorescentno bojenje normalne bubrežne kore (CTRL) i svjetlostaničnog karcinoma bubrega (ccRCC) različitih gradusa (G1-G4). Nepromijenjeni glomeruli i tubuli (a); ccRCC gradus 1– G1 (b); ccRCC gradus 2– G2 (c); ccRCC gradu 3– G3 (d) i ccRCC gradus 4– G4 (e). Shh pozitivne stanice (strelice – pozitivne stanice bez obzira na intenzitet bojenja, zvjezdica - jezgra).

## 4.2 Patched (Ptch) protein

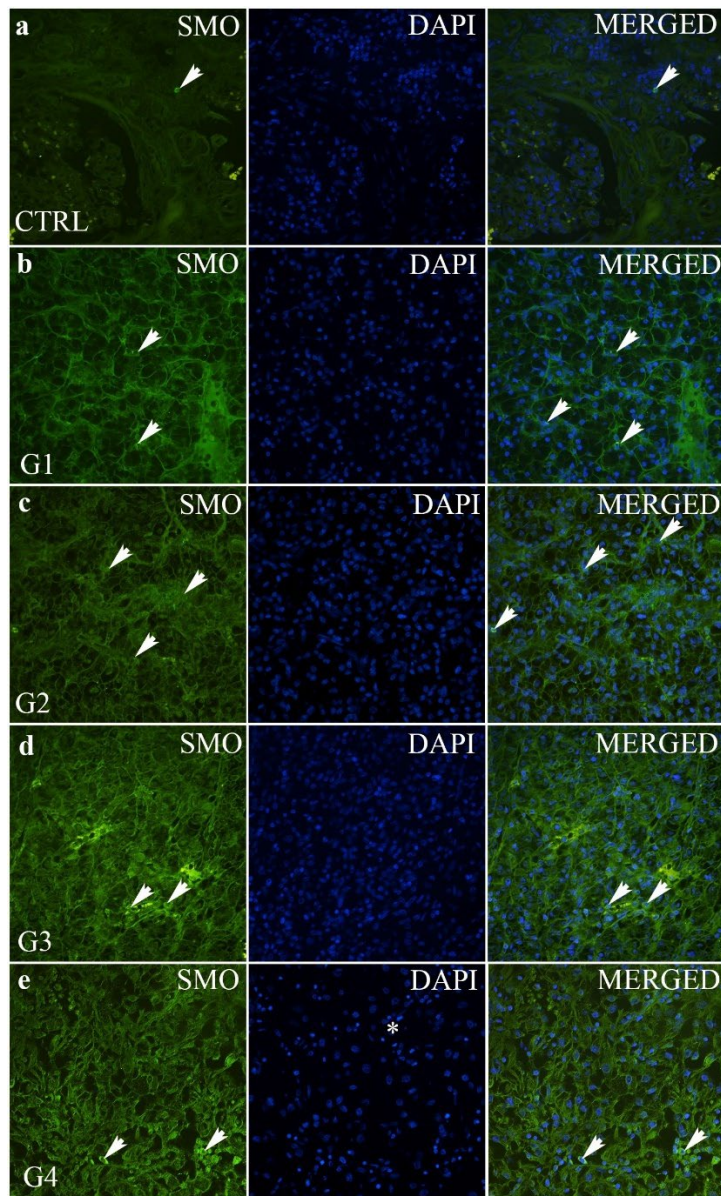
Ptch ima blagi izražaj u svim uzorcima, uključujući kontrolu (Slika 6). Značajno je niži Ptch izražaj u gradusu 1 i 2 u odnosu na kontrolu ( $p < 0,01$ ) i gradus 4 ( $p < 0,0001$ ). Izražaj Ptch u gradusima 3 i 4 nije se značajno razlikovao od izražaja u kontroli ( $p > 0,05$ ) (Slika 8).



Slika 8. Patched (Ptch) imunofluorescentno bojenje nepromijenjene bubrezne kore (CTRL) i svijetlostaničnog karcinoma bubrega (ccRCC) različitih gradusa (G1-G4). Nepromijenjeni glomeruli i tubuli (a); ccRCC gradus 1– G1 (b); ccRCC gradus 2– G2 (c); ccRCC gradus – G3 (d) i ccRCC gradus – G4 (e). Ptch pozitivne stanice (strelice - pozitivne stanice bez obzira na intenzitet bojenja, zvjezdica - jezgra).

### 4.3 Smoothened (Smo) protein

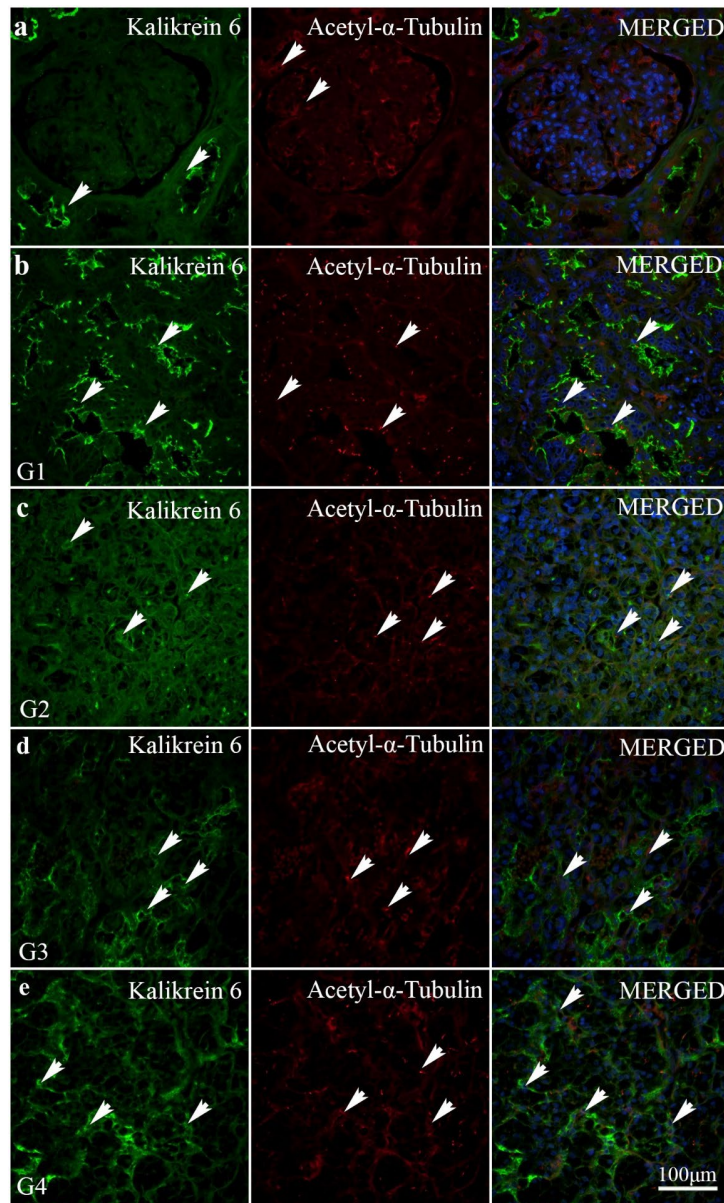
Izražaj Smo-a je vrlo nizak ( $< 10\%$  pozitivnih stanica) (Slika 6). Međutim, značajno povećanje izražaja Smo utvrđeno je u gradusu 4 u usporedbi sa svim ostalim gradusima ( $p < 0,0001$ ) i kontrolom ( $p < 0,001$ ) (Slika 9).



Slika 9. Smoothened (Smo) imunofluorescentno bojenje normalne bubrežne kore (CTRL) i svijelostaničnog karcinoma bubrega (ccRCC) različitih gradusa (G1-G4). Nepromijenjeni glomeruli i tubuli (a); ccRCC gradus 1– G1 (b); ccRCC gradus 2– G2 (c); ccRCC gradus – G3 (d) i ccRCC gradus – G4 (e). Smo pozitivne stanice (strelice—pozitivne stanice bez obzira na intenzitet bojenja, zvjezdica – jezgra).

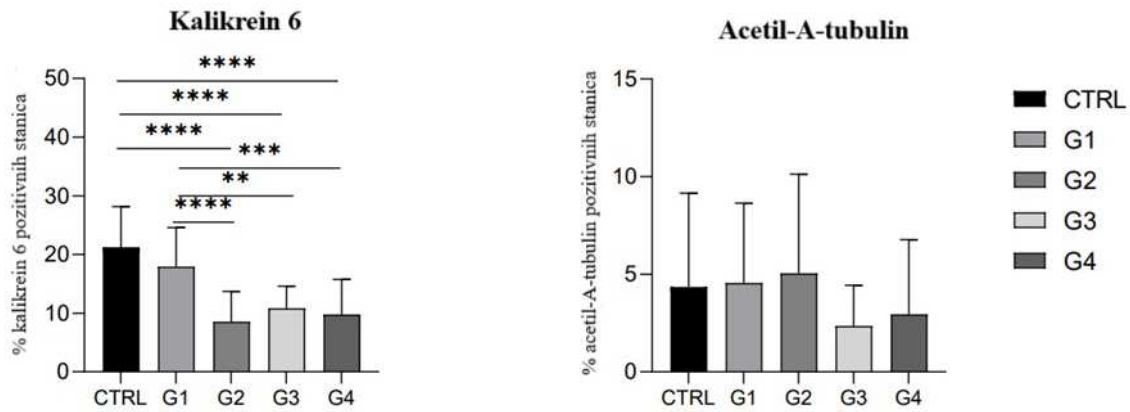
#### 4.4 Kalikrein 6 protein i Acetil-A-tubulin bjelančevina

Kalikrein 6 pokazuje najveći izražaj u kontrolnom tkivu (Slika 10), a najmanji u gradusu 4 u usporedbi sa svim ostalim gradusima ( $p < 0,0001$ ) i kontrolom ( $p < 0,001$ ) (Slika 11). Acetil-A-tubulin pokazuje najveći izražaj u gradusu G2 ccRCC (Slika 10). Ova razlika u izražaju nije bila statistički značajna u odnosu na kontrolu i druge graduse (Slika 11).



Slika 10. Kalikrein 6 (zeleni) i Acetil-A-tubulin (crveni) imunofluorescencijsko bojenje normalne bubrežne kore (CTRL) i svjelostaničnog karcinoma bubrega (ccRCC) različitih gradusa (G1-G4). Nepromijenjeni glomeruli i tubuli (a); ccRCC gradus 1– G1 (b); ccRCC gradus 2– G2 (c); ccRCC gradus – G3 (d) i ccRCC gradus – G4 (e). Kalikrein 6 i Acetil-A-

tubulin pozitivne stanice (strelice—pozitivne stanice bez obzira na intenzitet bojenja, zvjezdica—jezgra).



Slika 11. Grafički prikaz kvantitativnog izražaja Kalikreina 6 (lijevo) i acetil-A tubulina (desno) u kontroli (CTRL) i različitim gradusima ccRCC (G1–G4). Podaci su prikazani kao srednja vrijednost  $\pm$  SD. \*\*  $p < 0.01$ , \*\*\*  $p < 0.001$ , \*\*\*\*  $p < 0.0001$ , jednosmjerna ANOVA nakon koje slijedi Tukeyjev višestruki test usporedbe.



## **5. Rasprava**

Sonic Hedgehog signalni put je evolucijski očuvani put važan u normalnom i pravilnom embrionalnom razvoju beskralješnjaka i kralješnjaka. U odraslom ljudskom organizmu ovaj put je inaktivan, osim u zametnim, matičnim i progenitornim stanicama koje sudjeluju u homeostazi i popravku tkiva, no osim kod cijeljenja rana i regeneracije stanica, ovaj put se može reaktivirati i u karcinogenezi. Disregulacija signalnog puta Hh uzrokuje njegovu nepravilnu aktivaciju, što posljedično može dovesti do zloćudne transformacije stanica zbog promjena uvjetovanih transkripcijom odgovornih gena i podešavanja staničnog ciklusa. Navedene mehanizme pokreću proteini Sonic Hedgehog (Shh), Patched (Ptch) i Smoothened (Smo). Sonic Hedgehog je ligand, Patched membranski receptor, a Smoothened ko-receptor (119). Karakteristika Patched membranskog receptora je da se nakon vezivanja liganda potisne njegova aktivnost (125).

Cilj našeg istraživanja bio je metodom dvostruke imunoflorescencije ispitati intenzitet i proširenost izražaja proteina Sonic Hedgehog signalnog puta, kalikreina i acetil-A-tubulina u svjetlostaničnim karcinomima bubrega ovisno o gradusu tumora i usporediti ih s netumorskim bubrežnim parenhimom.

U našem istraživanju, u bubrežnoj kori nepromijenjenog bubrega, izražaj Shh je nađen fokalno i slabo u glomerulima i tubulima. To je u skladu s drugim studijama koje nisu pronašle izražaj Shh u nepromijenjenom bubrežnom tkivu odraslih. Nasuprot tome, Shh je jako izražen u trećini tumorskih stanica ccRCC histološkog gradusa 1, što govori u prilog aktivaciji Sonic Hedgehog signalnog puta. Aktivacija navedenog signalnog puta je u fiziološkim okolnostima prisutna fetalnom razvoju, a u patološkim okolnostima je potvrđena u brojnim humanim zloćudnim tumorima. Istraživanje Skoda i sur. je pokazalo kako jaki izražaj Shh u ccRCC gradusa 1 prati slabi izražaj Ptch, dok su rezultati u ccRCC gradusa 4 obrnuto proporcionalni, to jest slabi izražaj Shh prati jaki izražaj Ptch. To je pokazalo i naše istraživanje. Sonic Hedgehog signalni put se putem proteina svojih ciljnih gena (*PTCH1* i *GLII*) mehanizmom pozitivne povratne sprege pojačava, a stanice aktivirane onkogenima onda proizvode sve više liganda (50).

U našoj studiji, izražaj Shh proteina nije slijedio izražaj Smo, kao što je slučaj u Gorlinovom sindromu, u kojem dolazi do ranog nastanka brojnih bazocelularnih karcinoma kože, kao posljedice inadekvatne aktivacije navedenog signalnog puta (126). Za pretpostaviti je da put negativne povratne sprege koju Ptch ima na Sonic Hedgehog signalni put, u ovom slučaju izostaje, što u konačnici može doprinijeti poremećenoj funkciji Sonic Hedgehog

signalnog puta. U prilog tome, Kim i sur. navode da bi povećana aktivacija gena *PTCH1*, *Ptch2* i *Gli1* mogla biti pouzdan pokazatelj aktivacije Sonic Hedgehog signalnog puta jer osiguravaju negativnu (*Ptch1*) i pozitivnu (*Gli1*) povratnu spregu (126). *Ptch1* receptor inhibira Sonic Hedgehog signalni put kad ligand nije prisutan (70). U našoj studiji, *Ptch* ima blagi izražaj u svim uzorcima, uključujući kontrolu. Izražaj *Ptch* je značajno niži u gradusima 1 i 2 ccRCC nego u kontroli i gradusu 4. Izražaj *Ptch* u gradusima 3 i 4 ccRCC se nije značajno razlikovao od kontrole. Iako je *Ptch* izražaj bio nizak u G1 i G2, razlika u intenzitetu i proširenosti izražaja između *Shh* i *Ptch* u G4 ccRCC je bila velika. Ovaj rezultat je u skladu s tvrdnjom Kim i sur. da je jaki izražaj *Ptch*-a pouzdani pokazatelj aktivacije Sonic Hedgehog signalnog puta (126).

Jedan od dijagnostičkih kriterija za G4 ccRCC je prisutnost sarkomatoidne diferencijacije, što ukazuje na postojanje epitelno-mezenhimalne transformacije tumorskih stanica. U našoj studiji, kod G4 ccRCC, jaki izražaj *Ptch* i *Smo* zabilježen je u stanicama tumorske strome, ali ne i u epitelnim stanicama karcinoma. Naš rezultat se može objasniti epitelno-mezenhimalnom transformacijom te upućuje na mogućnost da stanice tumorske strome u svojoj biti zapravo tumorske stanice. Nadalje, ovakav rezultat podrazumijeva i neispravnost ili gubitak primarne funkcije Sonic Hedgehog signalnog puta. Slično je opisano kod raka debelog crijeva, prostate i gušterače, gdje je mehanizam nastanka aberantnog Sonic Hedgehog signalnog puta parakrina signalizacija (50).

U našem istraživanju, *Smo* izražaj je bio nizak (manje od 10% pozitivnih stanica) u gotovo svim tumorskim uzorcima. Značajno povećanje *Smo* izražaja pronađeno je samo u gradusu 4 u usporedbi sa svim ostalim gradusima, a statistički značajno u gradusu 4 u usporedbi s kontrolom. Ovaj nalaz je u skladu sa studijom koju je provela Kotulak-Chrzaszcz i sur. (127).

U našem radu izražaj kalikreina 6 u karcinomu bubrega pokazuje značajnu razliku u usporedbi s nepromijenjenim, kontrolnim tkivom bubrega u kojemu se nalazi značajno veći izražaj ovog proteina u odnosu na graduse 2, 3 i 4 ccRCC. Izražaj kalikreina 6 u gradusu 1 je sličan izražaju u nepromijenjenom kontrolnom tkivu. Istraživanja u drugim karcinomima sugeriraju da je razina kalikreina 6 povećana u tumorskim stanicama u usporedbi s njegovim izražajem u zdravim stanicama te da povećan izražaj kalikreina 6 u drugim tumorima može biti povezan s progresijom bolesti, invazivnošću tumora i njegovom sposobnošću za metastaziranje (102, 128). Povišeni izražaj kalikreina 6 mogao bi igrati ključnu ulogu u tumorskoj proliferaciji kroz degradaciju izvanstaničnog matriksa, omogućujući tumorskim stanicama lakši prodor u okolna tkiva (128, 129). Mogući razlog za oprečan rezultat dobiven u ovom radu može biti mali

broj uzoraka, odnosno metoda koju smo koristili u našem istraživanju. Druga istraživanja su koristila TCGA transkriptomске podatke te molekularne metode poput RT-PCR-a.

U našem istraživanju acetyl-A-tubulin pokazao je blagi izražaj u svim gradusima svijetlostaničnog karcinoma bubrega, uključujući i kontrolno, neprimijenjeno tkivo bubrega. Blagi izražaj acetyl-A-tubulin može biti povezan s poremećajima u funkciji mikrotubula, što utječe na važne stanične procese poput proliferacije, migracije i strukturalne stabilnosti. Obzirom da je acetyl-A-tubulin marker stabilnih mikrotubula, njegov smanjen izražaj može ukazivati na promjene u citoskeletu koje pridonose agresivnijem fenotipu tumorskih stanica i njihovoj sposobnosti metastaziraju. Ovaj rezultati također sugerira da bez obzira na stupanj diferencijacije tumora, acetyl-A-tubulin zadržava nizak izražaj, što ga čini potencijalnim markerom za identifikaciju potencijalnih terapijskih ciljeva povezanih s mikrotubulima u liječenju karcinoma bubrega.

Zhou i sur. te Kotulak-Chrzaszcz i sur. otkrili su značajno smanjenje razine Ptch1 mRNA u ccRCC, a transkriptomski podaci iz baze podataka UCSCI Xena sugeriraju da visoki izražaj Ptch-a doprinosi većoj stopi preživljenja ispitanika sa ccRCC (127, 130).

Smo inhibicija blokira aktivaciju transkripcijskih čimbenika Gli1 i Gli2 što sprečava aktivaciju nizvodnih tumorskih gena unutar Sonic Hedgehog signalnog puta (131). Dormoy i sur. su u provedenim *in vitro* tretmanom Smo inhibitorom, ciklopaminom, u kulturi tumorskih stanica, našli da ciklopamin zaustavlja 786-O stanice u G2/M fazi i smanjuje razinu Gli 1 (132). U našem istraživanju nađeno je značajno povećanje Smo izražaja u gradusu 4 u usporedbi sa svim ostalim gradusima i kontrolom. Lijek Vismodegib, koji između ostalog djeluje kao ciklopamin kompetitivni antagonist Smo receptora se koristi za liječenje karcinoma bazalnih stanica i glioblastoma te bi se potencijalno mogao uzeti u obzir kao terapija bolesnika s ccRCC gradusa 4 (125, 133). Ispitanici s ccRCC gradusa 4 imaju jači izražaj Smo, posebno u stromalnim stanicama te bi ova skupina ispitanika mogla imati najviše koristi od terapije Smo inhibitorima.

Rezultati našeg istraživanja doprinijeli su boljem razumijevanju Shh signalnog puta, kako u tumorskim stanicama ccRCC i tumorskom okolišu, tako i u netumorskom bubrežnom parenhimu. Potrebna su daljnja istraživanja kako bi se u cijelosti razjasnila uloga Shh signalnog puta u ccRCC, na temelju čijih saznanja bi se otvorila vrata novoj terapiji u liječenju bolesnika s ccRCC, posebno onih s tumorima gradusa 4 koji inicijalno imaju lošiju prognozu.

## **6. Závěry**

1. Izražaj Sonic, Patched i Smoothened proteina je povećan u stanicama svijetlostaničnog karcinoma bubrega u odnosu na kontrolu.
2. Izražaj Sonic proteina je najizraženiji u gradusu 1, a najmanje izražen u gradusu 4 svijetlostaničnog karcinoma bubrega.
3. Izražaj Patched i Smoothened je snižen u tumorima gradusa 1, 2 i 3 svijetlostaničnog karcinoma bubrega u odnosu na kontrolu.
4. Izražaj Patched i Smoothened je viši u tumorima gradusa 4 u odnosu na kontrolu.
5. Izražaj kalikreina 6 je snižen u tumorima gradusa 1, 2 i 3 svijetlostaničnog karcinoma bubrega u odnosu na kontrolu.
6. Izražaj kalikreina 6 je viši u tumorima gradusa 4 u odnosu na kontrolu.
7. Izražaj acetyl-A-tubulina je snižen u tumorima gradusa 1, 2 i 3 svijetlostaničnog karcinoma bubrega u odnosu na kontrolu.
8. Izražaj acetyl-A-tubulina je viši u tumorima gradusa 4 u odnosu na kontrolu.
9. U tumorskoj stromi i upalnom infiltratu gradusa 1 i 2 svijetlostaničnog karcinoma bubrega se ne nalazi izražaja Sonic, Patched, Smoothened, kalikrein 6 i acetyl-A-tubulina. U tumorskoj stromi i upalnom infiltratu gradusa 3 i 4 svijetlostaničnog karcinoma bubrega nalazi blagi do umjereni izražaj Sonic, Patched i Smoothened.

Uočene razlike u izražaju analiziranih proteina koreliraju sa gradusom tumora bubrega. Različita razina ekspresije analiziranih proteina bi mogla igrati ulogu u tumorigenezi bubrega. Razumijevanje specifičnih obrazaca njihove pojavnosti moglo bi pomoći u traženju novih ciljeva za potencijalno liječenje kao i bolje razumijevanje mehanizama koji dovode do razvoja SKB-a. Za to je svakako potrebno istraživanje na većem uzorku uz upotrebu dodatnih molekularnih metoda.

## **7. Sažetak**

Uvod: Svijetlostanični karcinom bubrega (SKB) najsmrtonosniji je tumor mokraćnog sustava još uvijek nerazjašnjenih mehanizama nastanka s ograničenim opcijama liječenja.

Materijali i metode: Parafinski blokovi uzoraka tumora 20 ispitanika sa SKB-om, operiranih na Klinici za urologiju KBC-a Split, u razdoblju od 2019.-2020. godine, su prikupljeni iz arhive Kliničkog zavoda za patologiju, sudsku medicinu i citologiju KBC-a Split, obojeni su protutijelima Patched (Ptch), anti-Smoothened (Smo), anti-Sonic Hedgehog (Shh), kalikrein 6 i acetyl-A-tubulin .

Rezultati: Jaki izražaj Shh uočen je u stanicama karcinoma gradusa 1 s difuznim uzorkom bojenja (>50% neoplastičnih stanica), što je više od svih ostalih gradusa i kontrole ( $p < 0,001$ – $p < 0,0001$ ). Trend linearnog smanjenja intenziteta i proširenosti izražaja Shh uočen je s porastom gradusa tumora ( $p < 0,0001$ ). Izražaja Ptch bio je značajno niži u tumorima gradusa 1 i 2 u usporedbi s kontrolom ( $p < 0,01$ ) i tumorima gradusa 4 ( $p < 0,0001$ ). Difuzna proširenost Smo izražaja utvrđena je u tumorima gradusa 4 u usporedbi sa svim ostalim gradusima ( $p < 0,0001$ ) i kontrolom ( $p < 0,001$ ). Kalikrein 6 je najjače izražen u kontrolnom tkivu, a najblaže u gradusu 4 u usporedbi sa svim ostalim gradusima ( $p < 0,0001$ ) i kontrolom ( $p < 0,001$ ) (Slika 11). Acetyl-A-tubulin pokazuje najveći izražaj u gradusu G2 međutim bez statistički značajne razlike u odnosu na kontrolu i druge graduse. Tumorska stroma i/ili upalni infiltrat ne pokazuju bojenje proteina Shh, Ptch, Smo, kalikreina 6 i acetyl-A-tubulina u tumorima gradusa 1 i 2, dok je blago žarišno bojenje proteina Shh, Ptch i Smo (10–50% neoplastičnih stanica) uočeno u tumorima gradusa 3 i 4.

Zaključak: Uočene razlike u izražaju analiziranih proteina koreliraju sa gradusom tumora bubrega. Različita razina ekspresije analiziranih proteina bi mogla igrati ulogu u tumorigenezi bubrega. Razumijevanje specifičnih obrazaca njihove pojavnosti moglo bi pomoći u traženju novih ciljeva za potencijalno liječenje kao i bolje razumijevanje mehanizama koji dovode do razvoja ccRCC.



## **8. Summary**

**Introduction:** Clear cell renal cell carcinoma (ccRCC) is the most lethal tumor of the urinary tract, with still unclear mechanisms of origin and limited treatment options.

**Materials and Methods:** Paraffin blocks of tumor samples of 20 subjects with SKD, operated on at the Department of Urology, University Hospital Center Split, in the period from 2019 to 2020, were collected from the archives of the Clinical Institute of Pathology, Forensic Medicine and Cytology of the University Hospital Center Split, stained with antibodies Patched (Ptch), anti-Smoothed (Smo), anti-Sonic Hedgehog (Shh), kallikrein 6 and acetyl-a-tubulin.

**Results:** Strong Shh expression was observed in grade 1 carcinoma cells with a diffuse staining pattern (>50% of neoplastic cells), which was higher than all other grades and controls ( $p < 0.001$ – $p < 0.0001$ ). A trend of linear decrease in the intensity and extent of Shh expression was observed with increasing tumor grade ( $p < 0.0001$ ). Ptch expression was significantly lower in grade 1 and 2 tumors compared to controls ( $p < 0.01$ ) and grade 4 tumors ( $p < 0.0001$ ). Diffuse extent of Smo expression was found in grade 4 tumors compared to all other grades ( $p < 0.0001$ ) and controls ( $p < 0.001$ ). Kallikrein 6 is most strongly expressed in control tissue, and mildest in grade 4 compared to all other grades ( $p < 0.0001$ ) and the control ( $p < 0.001$ ) (Figure 11). Acetyl-A-tubulin shows the highest expression in grade G2, however, with no statistically significant difference compared to the control and other grades. Tumor stroma and/or inflammatory infiltrate do not show staining of Shh, Ptch, Smo, kallikrein 6 and acetyl-A-tubulin proteins in grade 1 and 2 tumors, while slight focal staining of Shh, Ptch and Smo proteins (10–50% of neoplastic cells) is observed in grade 3 and 4 tumors.

**Conclusions:** The observed differences in the expression of the analyzed proteins correlate with the grade of the kidney tumor. Different levels of expression of the analyzed proteins could play a role in renal tumorigenesis. Understanding the specific patterns of their occurrence could help search for new targets for potential treatments, as well as a better understanding of the mechanisms that lead to the development of ccRCC.

## **9. Popis literature**

1. Padala SA, Barsouk A, Thandra KC, Saginala K, Mohammed A, Vakiti A, et al. Epidemiology of Renal Cell Carcinoma. *World journal of oncology*. 2020;11(3):79-87. Epub 2020/06/05.
2. Bai X, Yi M, Dong B, Zheng X, Wu K. The global, regional, and national burden of kidney cancer and attributable risk factor analysis from 1990 to 2017. *Experimental hematology & oncology*. 2020;9:27. Epub 2020/10/03.
3. Cirillo L, Innocenti S, Becherucci F. Global epidemiology of kidney cancer. *Nephrology, dialysis, transplantation : official publication of the European Dialysis and Transplant Association - European Renal Association*. 2024;39(6):920-8. Epub 2024/02/11.
4. Peired AJ, Campi R, Angelotti ML, Antonelli G, Conte C, Lazzeri E, et al. Sex and Gender Differences in Kidney Cancer: Clinical and Experimental Evidence. *Cancers*. 2021;13(18). Epub 2021/09/29.
5. Biswas A, Harbin S, Irvin E, Johnston H, Begum M, Tiong M, et al. Sex and Gender Differences in Occupational Hazard Exposures: a Scoping Review of the Recent Literature. *Current environmental health reports*. 2021;8(4):267-80. Epub 2021/11/29.
6. Mattila KE, Vainio P, Jaakkola PM. Prognostic Factors for Localized Clear Cell Renal Cell Carcinoma and Their Application in Adjuvant Therapy. *Cancers*. 2022;14(1). Epub 2022/01/12.
7. Jani C, Abdallah N, Mouchati C, Jani R, Sharma R, Bhatt P, et al. Trends of kidney cancer burden from 1990 to 2019 in European Union 15 + countries and World Health Organization regions. *Scientific reports*. 2022;12(1):22368. Epub 2022/12/27.
8. Kim CS, Han KD, Choi HS, Bae EH, Ma SK, Kim SW. Association of Hypertension and Blood Pressure With Kidney Cancer Risk: A Nationwide Population-Based Cohort Study. *Hypertension*. 2020;75(6):1439-46. Epub 2020/04/28.
9. Zatterale F, Longo M, Naderi J, Raciti GA, Desiderio A, Miele C, et al. Chronic Adipose Tissue Inflammation Linking Obesity to Insulin Resistance and Type 2 Diabetes. *Frontiers in physiology*. 2019;10:1607. Epub 2020/02/18.
10. Nieman KM, Romero IL, Van Houten B, Lengyel E. Adipose tissue and adipocytes support tumorigenesis and metastasis. *Biochimica et biophysica acta*. 2013;1831(10):1533-41. Epub 2013/03/19.
11. Trayhurn P, Wang B, Wood IS. Hypoxia in adipose tissue: a basis for the dysregulation of tissue function in obesity? *The British journal of nutrition*. 2008;100(2):227-35. Epub 2008/04/10.
12. Kirichenko TV, Markina YV, Bogatyreva AI, Tolstik TV, Varaeva YR, Starodubova AV. The Role of Adipokines in Inflammatory Mechanisms of Obesity. *International journal of molecular sciences*. 2022;23(23). Epub 2022/12/12.
13. Kumar S, Chatterjee M, Ghosh P, Ganguly KK, Basu M, Ghosh MK. Targeting PD-1/PD-L1 in cancer immunotherapy: An effective strategy for treatment of triple-negative breast cancer (TNBC) patients. *Genes & diseases*. 2023;10(4):1318-50. Epub 2023/07/03.

14. Coppack SW. Pro-inflammatory cytokines and adipose tissue. *The Proceedings of the Nutrition Society*. 2001;60(3):349-56. Epub 2001/10/30.
15. Theis RP, Dolwick Grieb SM, Burr D, Siddiqui T, Asal NR. Smoking, environmental tobacco smoke, and risk of renal cell cancer: a population-based case-control study. *BMC cancer*. 2008;8:387. Epub 2008/12/26.
16. Fujii T, Shimada K, Nakai T, Ohbayashi C. MicroRNAs in Smoking-Related Carcinogenesis: Biomarkers, Functions, and Therapy. *Journal of clinical medicine*. 2018;7(5). Epub 2018/05/05.
17. Baral A, Cranford HM, Sharma J, Pinheiro PS. The prognostic role of cigarette smoking in Kidney Cancer Survival. *Cancer medicine*. 2023;12(13):14756-66. Epub 2023/05/18.
18. Gansler T, Fedewa SA, Flanders WD, Pollack LA, Siegel DA, Jemal A. Prevalence of Cigarette Smoking among Patients with Different Histologic Types of Kidney Cancer. *Cancer epidemiology, biomarkers & prevention : a publication of the American Association for Cancer Research, cosponsored by the American Society of Preventive Oncology*. 2020;29(7):1406-12. Epub 2020/05/03.
19. Mordukhovich I, Rossner P, Jr., Terry MB, Santella R, Zhang YJ, Hibshoosh H, et al. Associations between polycyclic aromatic hydrocarbon-related exposures and p53 mutations in breast tumors. *Environmental health perspectives*. 2010;118(4):511-8. Epub 2010/01/13.
20. Valavanidis A, Vlachogianni T, Fiotakis K. Tobacco smoke: involvement of reactive oxygen species and stable free radicals in mechanisms of oxidative damage, carcinogenesis and synergistic effects with other respirable particles. *International journal of environmental research and public health*. 2009;6(2):445-62. Epub 2009/05/15.
21. Yang YL, Yang F, Huang ZQ, Li YY, Shi HY, Sun Q, et al. T cells, NK cells, and tumor-associated macrophages in cancer immunotherapy and the current state of the art of drug delivery systems. *Frontiers in immunology*. 2023;14:1199173. Epub 2023/07/17.
22. Chellappan S. Smoking Cessation after Cancer Diagnosis and Enhanced Therapy Response: Mechanisms and Significance. *Curr Oncol*. 2022;29(12):9956-69. Epub 2022/12/23
23. Gago-Dominguez M, Castelao JE. Lipid peroxidation and renal cell carcinoma: further supportive evidence and new mechanistic insights. *Free Radic Biol Med*. 2006 Feb 15;40(4):721-33. doi: 10.1016/j.freeradbiomed.2005.09.026. Epub 2005 Oct 17. PMID: 16458203.
24. Seretis A, Cividini S, Markozannes G, Tseretopoulou X, Lopez DS, Ntzani EE, et al. Association between blood pressure and risk of cancer development: a systematic review and meta-analysis of observational studies. *Scientific reports*. 2019;9(1):8565. Epub 2019/06/14.
25. Lees JS, Elyan BMP, Herrmann SM, Lang NN, Jones RJ, Mark PB. The 'other' big complication: how chronic kidney disease impacts on cancer risks and outcomes. *Nephrology, dialysis, transplantation : official publication of the European Dialysis and Transplant Association - European Renal Association*. 2023;38(5):1071-9. Epub 2022/01/29.
26. El-Zaatari ZM, Truong LD. Renal Cell Carcinoma in End-Stage Renal Disease: A Review and Update. *Biomedicines*. 2022;10(3). Epub 2022/03/26.

27. Scott CS, Jinot J. Trichloroethylene and cancer: systematic and quantitative review of epidemiologic evidence for identifying hazards. *Int J Environ Res Public Health*. 2011 Nov;8(11):4238-72.
28. Moore LE, Boffetta P, Karami S, Brennan P, Stewart PS, Hung R, Zaridze D, Matveev V, Janout V, Kollarova H, Bencko V, Navratilova M, Szeszenia-Dabrowska N, Mates D, Gromiec J, Holcatova I, Merino M, Chanock S, Chow WH, Rothman N. Occupational trichloroethylene exposure and renal carcinoma risk: evidence of genetic susceptibility by reductive metabolism gene variants. *Cancer Res*. 2010 Aug 15;70(16):6527-36.
29. Chiu WA, Jinot J, Scott CS, Makris SL, Cooper GS, Dzubow RC, et al. 2013. Human health effects of trichloroethylene: Key findings and scientific issues. *Environ Health Perspect* 121(3): 303-311.
30. Smith SC, Fine SW, Finn SP. Genetic tumour syndromes of the urinary and male genital tracts: Introduction. In: WHO Classification of Tumours Editorial Board. Urinary and male genital tumours. Lyon (France): International Agency for Research on Cancer; 2022. (WHO classification of tumours series, 5th ed.; vol. 8).
31. Diaz de Leon A, Pedrosa I. Imaging and Screening of Kidney Cancer. *Radiologic clinics of North America*. 2017;55(6):1235-50. Epub 2017/10/11
32. Hu X, Tan C, Zhu G. Clinical Characteristics of Molecularly Defined Renal Cell Carcinomas. *Current issues in molecular biology*. 2023;45(6):4763-77. Epub 2023/06/27.
33. Moch H. [The WHO/ISUP grading system for renal carcinoma]. *Der Pathologe*. 2016;37(4):355-60. Epub 2016/06/09. WHO-ISUP-Graduierungssystem für Nierenkarzinome.
34. Raspollini MR, Moch H, Tan PH, Amin MB, Turgilie S. Chapter 2: Tumours of the kidney. In: WHO Classification of Tumours Editorial Board. Urinary and male genital tumours. Lyon (France): International Agency for Research on Cancer; 2022. . (WHO classification of tumours series, 5th ed.; vol. 8).
35. WHO Classification of Tumours Editorial Board. Urinary and male genital tumours. Lyon (France): International Agency for research on Cancer; 2022. (WHO classification of tumours series, 5<sup>th</sup> ed.;vol. 8)
36. Dagher J, Delahunt B, Rioux-Leclercq N, Egevad L, Coughlin G, Dunlison N, et al. Assessment of tumour-associated necrosis provides prognostic information additional to World Health Organization/International Society of Urological Pathology grading for clear cell renal cell carcinoma. *Histopathology*. 2019;74(2):284-90. Epub 2018/08/22.
37. Yang B, Xia H, Xu C, Lu M, Zhang S, Wang G, et al. Impact of sarcomatoid differentiation and rhabdoid differentiation on prognosis for renal cell carcinoma with vena caval tumour thrombus treated surgically. *BMC urology*. 2020;20(1):14. Epub 2020/02/20.
38. Kapur P, Christie A, Rajaram S, Brugarolas J. What morphology can teach us about renal cell carcinoma clonal evolution. *Kidney cancer journal : official journal of the Kidney Cancer Association*. 2020;18(3):68-76. Epub 2021/06/29.

39. Chakraborty S, Tarantolo SR, Batra SK, Hauke RJ. Incidence and prognostic significance of second primary cancers in renal cell carcinoma. *American journal of clinical oncology*. 2013;36(2):132-42. Epub 2012/03/24.
40. Cifuentes CL, Martinez CH, Garcia-Perdomo HA. Synchronous and multiple renal cell carcinoma, clear cell and papillary: An approach to clinically significant genetic abnormalities. *International braz j urol : official journal of the Brazilian Society of Urology*. 2020;46(2):287-93. Epub 2020/02/06.
41. Cinque A, Minnei R, Floris M, Trevisani F. The Clinical and Molecular Features in the VHL Renal Cancers; Close or Distant Relatives with Sporadic Clear Cell Renal Cell Carcinoma? *Cancers*. 2022;14(21). Epub 2022/11/12.
42. Ashouri K, Mohseni S, Tourtelot J, Sharma P, Spiess PE. Implications of Von Hippel-Lindau Syndrome and Renal Cell Carcinoma. *Journal of kidney cancer and VHL*. 2015;2(4):163-73. Epub 2015/01/01.
43. Wu J, Lu J, Wu CL, Lu M. Birt-Hogg-Dube syndrome in an overall view: Focus on the clinicopathological prospects in renal tumors. *Seminars in diagnostic pathology*. 2024;41(3):119-24. Epub 2024/01/20.
44. Delahunt B, Eble JN, Samaratunga H, Thunders M, Yaxley JW, Egevad L. Staging of renal cell carcinoma: current progress and potential advances. *Pathology*. 2021;53(1):120-8. Epub 2020/10/31.
45. Nilsson H, Lindgren D, Axelson H, Brueffer C, Saal LH, Lundgren J, et al. Features of increased malignancy in eosinophilic clear cell renal cell carcinoma. *The Journal of pathology*. 2020;252(4):384-97. Epub 2020/08/21.
46. Nduji AJ, Rentiya ZS, Butt R, Aiyadurai S, Annan A, Khan T, et al. A Rare Case of Renal Cell Carcinoma With Inferior Vena Cava Invasion: A Life-Threatening Complication. *Cureus*. 2022;14(12):e32978. Epub 2023/01/31.
47. Bisbee CA, 2nd, Zhang J, Owens J, Hussain S. Cryoablation for the Treatment of Kidney Cancer: Comparison With Other Treatment Modalities and Review of Current Treatment. *Cureus*. 2022;14(11):e31195. Epub 2022/12/13.
48. Villafuerte CJQ, Swaminath A. Stereotactic Body Radiotherapy for Renal Cell Carcinoma-A Review of Use in the Primary, Cytoreductive and Oligometastatic Settings. *Cancers*. 2024;16(19). Epub 2024/10/16.
49. Mitsogiannis IC, Mitsogianni M, Papatheassiou M, Anagnostou M, Tamposis I, Mitrakas L, et al. Current Options for Second-Line Systemic Therapy in Metastatic Renal Cell Carcinoma. *Journal of kidney cancer and VHL*. 2022;9(3):29-40. Epub 2022/11/01.
50. Skoda AM, Simovic D, Karin V, Kardum V, Vranic S, Serman L. The role of the Hedgehog signaling pathway in cancer: A comprehensive review. *Bosnian journal of basic medical sciences*. 2018;18(1):8-20. Epub 2017/12/24.
51. Su Y, Xing H, Kang J, Bai L, Zhang L. Role of the hedgehog signaling pathway in rheumatic diseases: An overview. *Frontiers in immunology*. 2022;13:940455. Epub 2022/09/16.

52. Smelkinson MG. The Hedgehog Signaling Pathway Emerges as a Pathogenic Target. *Journal of developmental biology*. 2017;5(4). Epub 2017/12/08.
53. Little JC, Garcia-Garcia E, Sul A, Kalderon D. Drosophila hedgehog can act as a morphogen in the absence of regulated Ci processing. *eLife*. 2020;9. Epub 2020/10/22.
54. Jing J, Wu Z, Wang J, Luo G, Lin H, Fan Y, et al. Hedgehog signaling in tissue homeostasis, cancers, and targeted therapies. *Signal transduction and targeted therapy*. 2023;8(1):315. Epub 2023/08/19.
55. Wilson CW, Chuang PT. Mechanism and evolution of cytosolic Hedgehog signal transduction. *Development*. 2010;137(13):2079-94. Epub 2010/06/10.
56. Asiabi P, David C, Camboni A, Marbaix E, Dolmans MM, Amorim CA. New insights into the GDF9-Hedgehog-GLI signaling pathway in human ovaries: from fetus to postmenopause. *Journal of assisted reproduction and genetics*. 2021;38(6):1387-403. Epub 2021/03/28.
57. Jiang Z, Derrick-Roberts ALK, Byers S. Altered IHH signaling contributes to reduced chondrocyte proliferation in the growth plate of MPS VII mice. *Molecular genetics and metabolism reports*. 2020;25:100668. Epub 2020/10/30.
58. Murdoch JN, Copp AJ. The relationship between sonic Hedgehog signaling, cilia, and neural tube defects. *Birth defects research Part A, Clinical and molecular teratology*. 2010;88(8):633-52. Epub 2010/06/15.
59. Loo CKC, Pearen MA, Ramm GA. The Role of Sonic Hedgehog in Human Holoprosencephaly and Short-Rib Polydactyly Syndromes. *International journal of molecular sciences*. 2021;22(18). Epub 2021/09/29.
60. Zheng L, Rui C, Zhang H, Chen J, Jia X, Xiao Y. Sonic hedgehog signaling in epithelial tissue development. *Regenerative medicine research*. 2019;7:3. Epub 2020/01/04.
61. Belgacemi R, Danopoulos S, Deutsch G, Glass I, Dormoy V, Bellusci S, et al. Hedgehog Signaling Pathway Orchestrates Human Lung Branching Morphogenesis. *International journal of molecular sciences*. 2022;23(9). Epub 2022/05/15.
62. Brooks ER, Islam MT, Anderson KV, Zallen JA. Sonic hedgehog signaling directs patterned cell remodeling during cranial neural tube closure. *eLife*. 2020;9. Epub 2020/10/27.
63. Patel SS, Tomar S, Sharma D, Mahindroo N, Udayabanu M. Targeting sonic hedgehog signaling in neurological disorders. *Neuroscience and biobehavioral reviews*. 2017;74(Pt A):76-97. Epub 2017/01/16.
64. Petrova R, Joyner AL. Roles for Hedgehog signaling in adult organ homeostasis and repair. *Development*. 2014;141(18):3445-57. Epub 2014/09/04.
65. Dunatov Huljev A, Kelam N, Benzon B, Soljic V, Filipovic N, Pesutic Pisac V, et al. Expression Pattern of Sonic Hedgehog, Patched and Smoothed in Clear Cell Renal Carcinoma. *International journal of molecular sciences*. 2023;24(10). Epub 2023/05/27.



66. Sigafos AN, Paradise BD, Fernandez-Zapico ME. Hedgehog/GLI Signaling Pathway: Transduction, Regulation, and Implications for Disease. *Cancers*. 2021;13(14). Epub 2021/07/25.
67. Martelli AM, Paganelli F, Truocchio S, Palumbo C, Chiarini F, McCubrey JA. Understanding the Roles of the Hedgehog Signaling Pathway during T-Cell Lymphopoiesis and in T-Cell Acute Lymphoblastic Leukemia (T-ALL). *International journal of molecular sciences*. 2023;24(3). Epub 2023/02/12.
68. Zhang L, Zhang Y, Li K, Xue S. Hedgehog signaling and the glioma-associated oncogene in cancer radioresistance. *Frontiers in cell and developmental biology*. 2023;11:1257173. Epub 2023/11/29.
69. Qi X, Li X. Mechanistic Insights into the Generation and Transduction of Hedgehog Signaling. *Trends in biochemical sciences*. 2020;45(5):397-410. Epub 2020/04/21.
70. Qi X, Schmiege P, Coutavas E, Wang J, Li X. Structures of human Patched and its complex with native palmitoylated sonic hedgehog. *Nature*. 2018;560(7716):128-32. Epub 2018/07/12.
71. Sari IN, Phi LTH, Jun N, Wijaya YT, Lee S, Kwon HY. Hedgehog Signaling in Cancer: A Prospective Therapeutic Target for Eradicating Cancer Stem Cells. *Cells*. 2018;7(11). Epub 2018/11/15.
72. Wang H, Lai Q, Wang D, Pei J, Tian B, Gao Y, et al. Hedgehog signaling regulates the development and treatment of glioblastoma. *Oncology letters*. 2022;24(3):294. Epub 2022/08/12.
73. Hanna A, Shevde LA. Hedgehog signaling: modulation of cancer properties and tumor microenvironment. *Molecular cancer*. 2016;15:24. Epub 2016/03/19.
74. Chen XL, Chinchilla P, Fombonne J, Ho L, Guix C, Keen JH, et al. Patched-1 proapoptotic activity is downregulated by modification of K1413 by the E3 ubiquitin-protein ligase Itchy homolog. *Molecular and cellular biology*. 2014;34(20):3855-66. Epub 2014/08/06.
75. Pietrobono S, Gagliardi S, Stecca B. Non-canonical Hedgehog Signaling Pathway in Cancer: Activation of GLI Transcription Factors Beyond Smoothed. *Frontiers in genetics*. 2019;10:556. Epub 2019/06/28.
76. Pal M, Vetro E, Nagy N, Nagy D, Horvath E, Bokor BA, et al. Whole-Exome Sequencing Identified Two Novel Pathogenic Mutations in the PTCH1 Gene in BCNS. *Current issues in molecular biology*. 2023;45(7):5293-304. Epub 2023/07/28.
77. Singh J, Wen X, Scales SJ. The Orphan G Protein-coupled Receptor Gpr175 (Tpra40) Enhances Hedgehog Signaling by Modulating cAMP Levels. *The Journal of biological chemistry*. 2015;290(49):29663-75. Epub 2015/10/10.
78. Pak E, Segal RA. Hedgehog Signal Transduction: Key Players, Oncogenic Drivers, and Cancer Therapy. *Developmental cell*. 2016;38(4):333-44. Epub 2016/08/25.
79. Feng R, Xiao C, Zavros Y. The role of Sonic Hedgehog as a regulator of gastric function and differentiation. *Vitamins and hormones*. 2012;88:473-89. Epub 2012/03/07.

80. Niida Y, Togi S, Ura H. Molecular Bases of Human Malformation Syndromes Involving the SHH Pathway: GLIA/R Balance and Cardinal Phenotypes. *International journal of molecular sciences*. 2021;22(23). Epub 2021/12/11.
81. Geng X, Speirs C, Lagutin O, Inbal A, Liu W, Solnica-Krezel L, et al. Haploinsufficiency of Six3 fails to activate Sonic hedgehog expression in the ventral forebrain and causes holoprosencephaly. *Developmental cell*. 2008;15(2):236-47. Epub 2008/08/13.
82. Tickle C, Towers M. Sonic Hedgehog Signaling in Limb Development. *Frontiers in cell and developmental biology*. 2017;5:14. Epub 2017/03/16.
83. Jeng KS, Sheen IS, Leu CM, Tseng PH, Chang CF. The Role of Smoothed in Cancer. *International journal of molecular sciences*. 2020;21(18). Epub 2020/09/24.
84. Zhang J, Liu Z, Jia J. Mechanisms of Smoothed Regulation in Hedgehog Signaling. *Cells*. 2021;10(8). Epub 2021/08/28.
85. Brennan D, Chen X, Cheng L, Mahoney M, Riobo NA. Noncanonical Hedgehog signaling. *Vitamins and hormones*. 2012;88:55-72. Epub 2012/03/07.
86. Haga RB, Ridley AJ. Rho GTPases: Regulation and roles in cancer cell biology. *Small GTPases*. 2016;7(4):207-21. Epub 2016/09/16.
87. Talukdar PD, Chatterji U. Transcriptional co-activators: emerging roles in signaling pathways and potential therapeutic targets for diseases. *Signal transduction and targeted therapy*. 2023;8(1):427. Epub 2023/11/13.
88. Iriana S, Asha K, Repak M, Sharma-Walia N. Hedgehog Signaling: Implications in Cancers and Viral Infections. *International journal of molecular sciences*. 2021;22(3). Epub 2021/01/27.
89. Gambini D, Passoni E, Nazzaro G, Beltramini G, Tomasello G, Ghidini M, et al. Basal Diaz de Leon A, Pedrosa I. Imaging and Screening of Kidney Cancer. *Radiologic clinics of North America*. 2017;55(6):1235-50. Epub 2017/10/11. Cell Carcinoma and Hedgehog Pathway Inhibitors: Focus on Immune Response. *Frontiers in medicine*. 2022;9:893063. Epub 2022/07/02.
90. Tamayo-Orrego L, Charron F. Recent advances in SHH medulloblastoma progression: tumor suppressor mechanisms and the tumor microenvironment. *F1000Research*. 2019;8. Epub 2019/11/09.
91. Behnan J, Finocchiaro G, Hanna G. The landscape of the mesenchymal signature in brain tumours. *Brain : a journal of neurology*. 2019;142(4):847-66. Epub 2019/04/05.
92. Riobo-Del Galdo NA, Lara Montero A, Wertheimer EV. Role of Hedgehog Signaling in Breast Cancer: Pathogenesis and Therapeutics. *Cells*. 2019;8(4). Epub 2019/04/28.
93. Hu M, Yao J, Carroll DK, Weremowicz S, Chen H, Carrasco D, et al. Regulation of in situ to invasive breast carcinoma transition. *Cancer cell*. 2008;13(5):394-406. Epub 2008/05/06.

94. Michelotti GA, Xie G, Swiderska M, Choi SS, Karaca G, Kruger L, et al. Smoothed is a master regulator of adult liver repair. *The Journal of clinical investigation*. 2013;123(6):2380-94. Epub 2013/04/09.
95. Palamaris K, Felekouras E, Sakellariou S. Epithelial to Mesenchymal Transition: Key Regulator of Pancreatic Ductal Adenocarcinoma Progression and Chemoresistance. *Cancers*. 2021;13(21). Epub 2021/11/14.
96. Onishi H, Kai M, Odate S, Iwasaki H, Morifuji Y, Ogino T, et al. Hypoxia activates the hedgehog signaling pathway in a ligand-independent manner by upregulation of Smo transcription in pancreatic cancer. *Cancer science*. 2011;102(6):1144-50. Epub 2011/02/23.
97. Li T, Liao X, Lochhead P, Morikawa T, Yamauchi M, Nishihara R, et al. SMO expression in colorectal cancer: associations with clinical, pathological, and molecular features. *Annals of surgical oncology*. 2014;21(13):4164-73. Epub 2014/07/16.
98. Lospinoso Severini L, Quaglio D, Basili I, Ghirga F, Bufalieri F, Caimano M, et al. A Smo/Gli Multitarget Hedgehog Pathway Inhibitor Impairs Tumor Growth. *Cancers*. 2019;11(10). Epub 2019/10/12.
99. Farberg AS, Portela D, Sharma D, Kheterpal M. Evaluation of the Tolerability of Hedgehog Pathway Inhibitors in the Treatment of Advanced Basal Cell Carcinoma: A Narrative Review of Treatment Strategies. *American journal of clinical dermatology*. 2024;25(5):779-94. Epub 2024/06/19.
100. Li Y, Song Q, Day BW. Phase I and phase II sonidegib and vismodegib clinical trials for the treatment of paediatric and adult MB patients: a systemic review and meta-analysis. *Acta neuropathologica communications*. 2019;7(1):123. Epub 2019/08/01.
101. Kalinska M, Meyer-Hoffert U, Kantyka T, Potempa J. Kallikreins - The melting pot of activity and function. *Biochimie*. 2016;122:270-82. Epub 2015/09/27.
102. Tailor PD, Kodeboyina SK, Bai S, Patel N, Sharma S, Ratnani A, et al. Diagnostic and prognostic biomarker potential of kallikrein family genes in different cancer types. *Oncotarget*. 2018;9(25):17876-88. Epub 2018/05/01.
103. Hong SK. Kallikreins as biomarkers for prostate cancer. *BioMed research international*. 2014;2014:526341. Epub 2014/05/09.
104. Henkhaus RS, Gerner EW, Ignatenko NA. Kallikrein 6 is a mediator of K-RAS-dependent migration of colon carcinoma cells. *Biological chemistry*. 2008;389(6):757-64. Epub 2008/07/17.
105. Lou J, Si H, Chen Y, Sun X, Zhang H, Niu A, et al. Correlation between KLK6 expression and the clinicopathological features of glioma. *Contemp Oncol (Pozn)*. 2014;18(4):246-51. Epub 2014/09/27.
106. Bouzid H, Soualmia F, Oikonomopoulou K, Soosaipillai A, Walker F, Louati K, et al. Kallikrein-Related Peptidase 6 (KLK6) as a Contributor toward an Aggressive Cancer Cell Phenotype: A Potential Role in Colon Cancer Peritoneal Metastasis. *Biomolecules*. 2022;12(7). Epub 2022/07/28.

107. White NM, Mathews M, Yousef GM, Prizada A, Popadiuk C, Dore JJ. KLK6 and KLK13 predict tumor recurrence in epithelial ovarian carcinoma. *British journal of cancer*. 2009;101(7):1107-13. Epub 2009/08/27.
108. Zhao K, Gao M, Lin M. KLK6 Functions as an Oncogene and Unfavorable Prognostic Factor in Bladder Urothelial Carcinoma. *Disease markers*. 2022;2022:3373851. Epub 2022/10/05.
109. Schrader CH, Kolb M, Zaoui K, Flechtenmacher C, Grabe N, Weber KJ, et al. Kallikrein-related peptidase 6 regulates epithelial-to-mesenchymal transition and serves as prognostic biomarker for head and neck squamous cell carcinoma patients. *Molecular cancer*. 2015;14:107. Epub 2015/05/21.
110. Wang CW, Biswas PK, Islam A, Chen MK, Chueh PJ. The Use of Immune Regulation in Treating Head and Neck Squamous Cell Carcinoma (HNSCC). *Cells*. 2024;13(5). Epub 2024/03/13.
111. Wang B, Yang L, Qin H, Li F, Zhang P. An integrated bioinformatic investigation of kallikrein gene family members in kidney renal cell carcinoma. *PloS one*. 2024;19(8):e0305070. Epub 2024/08/08.
112. Yang J, Wang K, Yang Z. Treatment strategies for clear cell renal cell carcinoma: Past, present and future. *Frontiers in oncology*. 2023;13:1133832. Epub 2023/04/08.
113. Hassounah NB, Bunch TA, McDermott KM. Molecular pathways: the role of primary cilia in cancer progression and therapeutics with a focus on Hedgehog signaling. *Clinical cancer research : an official journal of the American Association for Cancer Research*. 2012;18(9):2429-35. Epub 2012/03/15.
114. Saraga-Babic M, Vukojevic K, Bocina I, Drnasin K, Saraga M. Ciliogenesis in normal human kidney development and post-natal life. *Pediatr Nephrol*. 2012;27(1):55-63. Epub 2011/06/21.
115. Fry AM, Leaper MJ, Bayliss R. The primary cilium: guardian of organ development and homeostasis. *Organogenesis*. 2014;10(1):62-8. Epub 2014/04/20.
116. Paolocci E, Zaccolo M. Compartmentalised cAMP signalling in the primary cilium. *Frontiers in physiology*. 2023;14:1187134. Epub 2023/05/31.
117. Wheway G, Nazlamova L, Hancock JT. Signaling through the Primary Cilium. *Frontiers in cell and developmental biology*. 2018;6:8. Epub 2018/02/24.
118. Huang L, Peng Y, Tao X, Ding X, Li R, Jiang Y, et al. Microtubule Organization Is Essential for Maintaining Cellular Morphology and Function. *Oxidative medicine and cellular longevity*. 2022;2022:1623181. Epub 2022/03/18.
119. Wordeman L, Vicente JJ. Microtubule Targeting Agents in Disease: Classic Drugs, Novel Roles. *Cancers*. 2021;13(22). Epub 2021/11/28.
120. Romaniello R, Zucca C, Arrigoni F, Bonanni P, Panzeri E, Bassi MT, et al. Epilepsy in Tubulinopathy: Personal Series and Literature Review. *Cells*. 2019;8(7). Epub 2019/07/05.

121. Albahde MAH, Abdrakhimov B, Li GQ, Zhou X, Zhou D, Xu H, et al. The Role of Microtubules in Pancreatic Cancer: Therapeutic Progress. *Frontiers in oncology*. 2021;11:640863. Epub 2021/06/08.
122. Hu X, Zhu H, Chen B, He X, Shen Y, Zhang X, et al. The oncogenic role of tubulin alpha-1c chain in human tumours. *BMC cancer*. 2022;22(1):498. Epub 2022/05/06.
123. Lin C, Zhao GC, Xu YD, Wang DS, Jin DY, Ji Y, et al. Increased expression of alphaTubulin is associated with poor prognosis in patients with pancreatic cancer after surgical resection. *Oncotarget*. 2016;7(37):60657-64. Epub 2016/07/23.
124. Cicchetti D. Guidelines, Criteria, and Rules of Thumb for Evaluating Normed and Standardized Assessment Instrument in Psychology. *Psychological Assessment*. 1994;6:284-90.
125. Ding J, Li HY, Zhang L, Zhou Y, Wu J. Hedgehog Signaling, a Critical Pathway Governing the Development and Progression of Hepatocellular Carcinoma. *Cells*. 2021;10(1). Epub 2021/01/15.
126. Kim HS, Kim YS, Lee C, Shin MS, Kim JW, Jang BG. Expression profile of sonic hedgehog signaling-related molecules in basal cell carcinoma. *PloS one*. 2019;14(11):e0225511. Epub 2019/11/23.
127. Kotulak-Chrzaszcz A, Klacz J, Matuszewski M, Kmiec Z, Wierzbicki PM. Expression of the Sonic Hedgehog pathway components in clear cell renal cell carcinoma. *Oncology letters*. 2019;18(6):5801-10. Epub 2019/12/04.
128. Hwang YS, Cho HJ, Park ES, Lim J, Yoon HR, Kim JT, et al. KLK6/PAR1 Axis Promotes Tumor Growth and Metastasis by Regulating Cross-Talk between Tumor Cells and Macrophages. *Cells*. 2022;11(24). Epub 2022/12/24
129. Pandey R, Zhou M, Chen Y, Darmoul D, Kisiel CC, Nfonsam VN, et al. Molecular Pathways Associated with Kallikrein 6 Overexpression in Colorectal Cancer. *Genes*. 2021;12(5). Epub 2021/06/03.
130. Zhou J, Zhu G, Huang J, Li L, Du Y, Gao Y, et al. Non-canonical GLI1/2 activation by PI3K/AKT signaling in renal cell carcinoma: A novel potential therapeutic target. *Cancer letters*. 2016;370(2):313-23. Epub 2015/11/19.
131. Sabol M, Trnski D, Musani V, Ozretic P, Levanat S. Role of GLI Transcription Factors in Pathogenesis and Their Potential as New Therapeutic Targets. *International journal of molecular sciences*. 2018;19(9). Epub 2018/08/31.
132. Dormoy V, Danilin S, Lindner V, Thomas L, Rothhut S, Coquard C, Helwig JJ, Jacquemin D, Lang H, Massfelder T. The sonic hedgehog signaling pathway is reactivated in human renal cell carcinoma and plays orchestral role in tumor growth. *Mol Cancer*. 2009 Dec 16;8:123.
133. Wang J, Mook RA, Jr., Lu J, Gooden DM, Ribeiro A, Guo A, et al. Identification of a novel Smoothened antagonist that potently suppresses Hedgehog signaling. *Bioorganic & medicinal chemistry*. 2012;20(22):6751-7. Epub 2012/10/16.

## **10. Životopis**

Ime i prezime: Ana Dunatov Huljev

Mjesto i datum rođenja: Split, 10.11.1981.

### **Obrazovanje**

1996.-2000.- I. jezična gimnazija, Split

2000.-2007.- Medicinski fakultet u Splitu

2010.-2015.- specijalizacija iz patološke anatomije KBC Split

2013.-2024.- Medicinski fakultet Sveučilišta u Splitu, poslijediplomski studij Biologija novotvorina

### **Radno iskustvo**

2007.-2008.- pripravnički staž, KBC Split

2009. - 2010. - liječnik u ordinaciji obiteljske medicine, Dom zdravlja Split

2010. - 2011. - liječnik na Hitnoj medicinskoj pomoći, Dom zdravlja Korčula

2013. - asistent na Katedri za patologiju Medicinskog fakulteta Sveučilišta u Splitu

2022. - voditeljica Odjela za patologiju Kliničkog zavoda za patologiju, sudsku medicinu i citologiju, KBC Split

2015. - specijalist patološke anatomije

### **Članstva u strukovnim organizacijama**

Hrvatska liječnička komora (HLK)

Hrvatsko društvo za patologiju i sudsku medicine (HDPSM)

Hrvatsko društvo za nefrologiju, dijalizu i transplantaciju

European Society of Pathology (ESP)

European renal association (ERA)

Renal pathology society (RPS)

### **Znanstveni radovi**

1. Kelam N, Racetin A, Polović M, Benzon B, Ogorevc M, Vukojević K, Glavina Durdov M, Dunatov Huljev A, Kuzmić Prusac I, Čarić D, Raguž F, Kostić S. Aberrations in FGFR1, FGFR2, and RIP5 Expression in Human Congenital Anomalies of the Kidney and Urinary Tract (CAKUT). *Int J Mol Sci.* 2022 Dec 8;23(24):15537.

2. Kolar J, Llauro AF, Ulamec M, Skenderi F, Perez-Montiel D, Alvarado-Cabrero I, Bulimbasic S, Sperga M, Tretiakova M, Osunkoya AO, Rogala J, Comperat E, Gal V, Dunatov A, Pivovarcikova K, Michalova K, Vesela AB, Slisarenko M, Strakova AP, Pitra T, Hora M, Michal M, Alaghebandan R, Hes O. Histologic diversity in chromophobe renal cell carcinoma does not impact survival outcome: A comparative international multi-institutional study. *Ann Diagn Pathol.* 2022 Oct;60:151978.

3. Foix MP, Dunatov A, Martinek P, Mundó EC, Suster S, Sperga M, Lopez JI, Ulamec M, Bulimbasic S, Montiel DP, Alaghebandan R, Peckova K, Pivovarcikova K, Ondrej D, Rotterova P, Skenderi F, Prochazkova K, Dusek M, Hora M, Michal M, Hes O. Morphological, immunohistochemical, and chromosomal analysis of multicystic chromophobe renal cell carcinoma, an architecturally unusual challenging variant. *Virchows Arch.* 2016 Dec;469(6):669-678.

4. Pivovarcikova K, Peckova K, Martinek P, Montiel DP, Kalusova K, Pitra T, Hora M, Skenderi F, Ulamec M, Daum O, Rotterova P, Ondic O, Dubova M, Curik R, Dunatov A, Svoboda T, Michal M, Hes O. "Mucin"-secreting papillary renal cell carcinoma: clinicopathological, immunohistochemical, and molecular genetic analysis of seven cases. *Virchows Arch.* 2016 Jul;469(1):71-80.

5. Dunatov Huljev A, Kelam N, Benzon B, Šoljić V, Filipović N, Pešutić Pisac V, Glavina Durdov M, Vukojević K. Expression Pattern of Sonic Hedgehog, Patched and Smoothed in Clear Cell Renal Carcinoma. *Int J Mol Sci.* 2023 May 18;24(10):8935.



6. Minarik, L., Bošković, B., Dunatov, A., Viculin, J., Benzon, B. i Glavina Durdov, M. (2023). Clinical and pathological presentations of patients with HPV positive oropharyngeal carcinoma – a South Croatian study. *Acta Medica Croatica*, 77 (1), 17-26.