

# Mapiranje motoričkog korteksa transkranijalnom magnetskom stimulacijom

---

**Borovina, Tonka**

**Master's thesis / Diplomski rad**

**2016**

*Degree Grantor / Ustanova koja je dodijelila akademski / stručni stupanj:* **University of Split, School of Medicine / Sveučilište u Splitu, Medicinski fakultet**

*Permanent link / Trajna poveznica:* <https://um.nsk.hr/um:nbn:hr:171:964133>

*Rights / Prava:* [In copyright](#)/[Zaštićeno autorskim pravom.](#)

*Download date / Datum preuzimanja:* **2024-08-01**



*Repository / Repozitorij:*

[MEFST Repository](#)



**SVEUČILIŠTE U SPLITU**  
**MEDICINSKI FAKULTET**

**Tonka Borovina**

**MAPIRANJE MOTORIČKOG KORTEKSA TRANSKRANIJALNOM  
MAGNETSKOM STIMULACIJOM**

**Diplomski rad**

**Akadska godina: 2015./2016.**

**Mentor:**

**dr.sc. Maja Rogić Vidaković**

**Split, srpanj 2016.**

**SVEUČILIŠTE U SPLITU**  
**MEDICINSKI FAKULTET**

**Tonka Borovina**

**MAPIRANJE MOTORIČKOG KORTEKSA TRANSKRANIJALNOM  
MAGNETSKOM STIMULACIJOM**

**Diplomski rad**

**Akadska godina: 2015./2016.**

**Mentor:**

**dr.sc. Maja Rogić Vidaković**

**Split, srpanj 2016.**

1 UVOD .....	1
1.1 Neuroanatomija i neurofiziologija kortikospinalnog puta .....	2
1.2 Motorički evocirani potencijali .....	5
1.2.1 Uvod u neurofiziologiju .....	5
1.2.2 Izazivanje motoričkih evociranih potencijala .....	8
1.2.2.1 Direktna kortikalna stimulacija .....	8
1.2.2.2 Transkranijalna električna stimulacija.....	9
1.2.2.3 Transkranijalna magnetska stimulacija .....	11
1.2.3 Registracija motoričkih evociranih potencijala .....	16
1.2.3.1 Registracija D vala .....	16
1.2.3.2 Registracija mišićnih motoričkih evociranih potencijala .....	17
1.3 Intraoperacijsko mapiranje/praćenje integriteta kortikospinalnog puta .....	17
1.3.1 Operacije mozga .....	20
1.3.2 Operacije moždanog debla.....	22
1.3.3 Operacije kralježnične moždine.....	23
1.4 Preoperacijsko mapiranje/praćenje integriteta kortikospinalnog puta.....	24
1.4.1 Transkranijalna magnetska stimulacija u preoperacijskom mapiranju integriteta kortikospinalnog puta.....	25
2 CILJ ISTRAŽIVANJA .....	28
3 MATERIJAL I METODE.....	30
3.1 Definicija istraživanja .....	31
3.2 Ispitanici .....	31
3.3 Mjesto istraživanja.....	32
3.4 Metode prikupljanja i obrade podataka .....	32
3.4.1 Procedura .....	32
3.4.2 Snimanje magnetske rezonancije glave .....	32
3.4.3 Navigacijska transkranijalna magnetska stimulacija mozga.....	32
3.4.4 Postavljanje elektroda .....	33
3.4.5 Stimulacija i registracija .....	34
3.4.5.1 Određivanje lokalizacije motoričkih područja kore mozga .....	34
3.4.5.1.1 Primarna motorička kora za reprezentaciju m. abductoris pollicis brevis..	34
3.4.5.1.2 Posteriorni dio gornjeg frontalnog girusa i posteriorni dio srednjeg frontalnog girusa (premotoričko područje).....	34
3.4.5.2 Parametri stimulacije.....	35

3.4.5.3 Procedura stimulacije tijekom motoričkog akta pisanja prema diktatu .....	36
3.5 Etičko odobrenje.....	39
3.6 Statistička analiza .....	39
4 REZULTATI.....	41
5 RASPRAVA.....	51
6 ZAKLJUČCI.....	56
7 POPIS CITIRANE LITERATURE.....	58
8 SAŽETAK.....	69
9 SUMMARY .....	71
10 ŽIVOTOPIS .....	73

*Zahvaljujem se mentorici, dr. sc. Maji Rogić Vidaković koja mi je strpljivo posvetila svoje vrijeme pri izradi ovog diplomskog rada. Njen stručni i topli kolegijalni pristup bio mi je od neprocjenjive pomoći.*

*Zahvaljujem se svojim roditeljima i sestrama koji su mi bili bezuvjetna podrška svih ovih godina.*

*I hvala Josipu koji je uvijek bio Tu.*

## **1 UVOD**

## 1.1 Neuroanatomija i neurofiziologija kortikospinalnog puta

Motoričke funkcije čovjeka ovise o pravilnoj usklađenosti više motoričkih sustava. To su: gornji motorički neuron, ekstrapiramidni sustav, motorički sustav malog mozga, donji motorički neuron, neuromišićna spojnica (1).

Gornji motorički neuroni su smješteni u moždanoj kori ili moždanom deblu i nadziru aktivnost donjeg motoričkog neurona (motorički neuroni u prednjem rogu kraljeznične moždine i motorički neuroni moždanog debla). Projekcije koje polaze od gornjeg motoričkog neurona kore mozga i završavaju na neuronima kraljeznične moždine predstavljaju *tractus corticospinalis* (kortikospinalni, piramidni, direktni put), a one koje završavaju na donjem motoričkom neuronu moždanog debla predstavljaju *tractus corticobulbaris* (kortikobulbarni, kortikonuklearni put).

Kortikospinalni put je jedini izravni put iz moždane kore prema donjim motoričkim neuronima moždanog debla i kraljeznične moždine. Neophodan je za izvođenje preciznih, voljnih pokreta ruku (fina pokreti prstiju), dok proksimalniji pokreti mogu biti izvedeni bez piramidnog puta, iako s manjom brzinom i preciznošću. Za potonje pokrete su posebno važni indirektni putevi koji se odvajaju u moždanom deblu: kortikoretikulospinalni putevi (važni za održavanje stava tijela (*lat. postura*), orijentaciju pokreta prema vanjskim čimbenicima, stereotipne voljne pokrete ekstremiteta) te retikulospinalni i vestibulospinalni putevi (važni za automatske kretnje, uspravni položaj, lokomociju). Ritmički motorički obrasci, poput lokomocije i respiracije, ovise o aktivnosti ritmičkih generatora (*engl. central pattern generators*) u moždanom deblu i kraljezničnoj moždini. Što se pak lokomocije tiče, vrlo vjerojatno postoji spinalni ritmički generator za svaki ekstremitet, a supraspinalna kontrola lokomocije ovisi o mezencefaličnoj regiji za lokomociju. Kortikobulbarni put inervira mišiće glave te je važan u kontroli mišića facijalne ekspresije, govora, žvakanja i gutanja (2).

Iako se relativni udio projekcija kortikospinalnog puta iz različitih regija mozga može razlikovati među autorima, smatra se da oko 30% kortikospinalnog puta potječe iz primarne motoričke kore, oko 30% iz premotoričkog i suplementarnog motoričkog područja te oko 40% iz somatosenzoričkih područja moždane kore (3). Primarna motorička kora, premotoričko područje i suplementarno motoričko područje čine motoričku koru koja se nalazi ispred središnje brazde, približno na stražnjoj trećini frontalnog režnja, a somatosenzoričko područje zauzima područje kore iza središnje brazde.



Primarna motorička kora odgovara Brodmannovom području 4. Naziv „primarna motorička kora“ zaslužuje jer se upravo iz ovog područja najlakše i s najslabijom strujom mogu izazvati mišićne kontrakcije (2). Nalazi se u prvoj vijuzi čeonih režnjeva, ispred središnje brazde. Zauzima područje lateralno u Silvijevoj fisuri te se širi medijalno, a zatim se spušta u longitudinalnu fisuru. Primarna motorička kora je somatotopički organizirana s kontralateralnom reprezentacijom tijela. U blizini Silvijeve fisure, u najlateralnijem dijelu primarne motoričke kore nalazi se reprezentacija za mišiće usta, lica, larinksa i farinksa. Zatim u području omega znaka (*engl. hand lobe*) reprezentirani su mišići ruke i šake (4), dok je trup je zastupljen u medijalnom dijelu, a noga i stopalo u dijelu primarne motoričke kore koji se spušta u longitudinalnu fisuru (3, 5). Tako nastaje čovječuljak, *homunculus*, postavljen na glavu. Veličina područja za pojedine dijelove tijela proporcionalna je složenosti pokreta koje obavljaju mišići reprezentirani u primarnom motoričkom području (6).

Premotoričko područje odgovara Brodmannovom području 6. Leži 1 – 3 cm ispred primarne motoričke kore te se proteže prema dolje u Slivijevu brazdu i prema gore u uzdužnu brazdu gdje graniči sa suplementarnim motoričkim područjem s kojim dijeli sličnu funkciju. Topografska organizacija je uglavnom ista kao i ona primarne motoričke kore. Živčani signali koji izviru u premotoričkom području su zaslužni za mnogo složenije obrasce pokreta od onih koji potječu iz primarne motoričke kore (npr. takvim se obrascem namještaju ramena i ruke kako bi šake došle u položaj koji im omogućuje izvođenje specifičnih radnji). Postoji nekoliko specijaliziranih premotoričkih područja kao što su Brocino područje koje sudjeluje u motoričkoj kontroli i planiranju govora, područje za hotimične pokrete očiju (*engl. frontal eye field*) te područja za okretanje glave i planiranje specifičnih pokreta šake.

Suplementarno motoričko područje se nalazi medijalnije od premotoričkog područja u uzdužnoj brazdi, ali se proteže nekoliko centimetara iznad gornje frontalne kore. Djelujući u suglasju s premotoričkim područjem osigurava pokrete za stav tijela, za namještanje različitih dijelova tijela, za namještanje glave i očiju što sve čini temelj za mnogo finije pokrete (ruku i šaka) što ih nadziru premotoričko područje i primarna motorička kora (3).

Kao što je već navedeno, dio kortikospinalnih aksona polazi iz somatosenzoričkih kortikalnih područja parijetalnog režnja: primarnog somatosenzoričkog područja (Brodmannova polja 3, 1, 2), sekundarnog somatosenzoričkog područja (Brodmannovo polje 43) i gornjeg tjemenog režnja (Brodmannova polja 5 i 7). Kako ovi silazni putevi uglavnom inhibiraju osjetne neurone dorzalnog roga kralježnične moždine, vjeruje se da služe silaznom nadzoru prijenosa mehanoreceptivnih informacija prema kralježničnoj moždini. Naime,

tijekom izvođenja pojedinih pokreta funkcionalno je povoljno potisnuti prijenos određenih osjetnih impulsa (7).

Tijela svih neurona piramidnog puta se nalaze u sloju V moždane kore (unutarnji piramidni sloj) i prema obliku tijela stanice se nazivaju piramidne stanice (2). Među vlaknima piramidnog puta najviše se ističu debela mijelinizirana vlakna iz gigantskih piramidnih stanica koje se zovu i Betzove stanice, a nalaze se samo u primarnoj motoričkoj kori (3). Aksoni ovih stanica su najdeblji i najdulji te sežu sve do križnog dijela kralježnične moždine (6). Prije se mislilo kako sva vlakna piramidnog puta potječu od Betzovih stanica, no broj Betzovih stanica je premali naspram ukupnog broja aksona u piramidnom putu (oko 1 milijun u čovjeka) (2).

Nakon što napusti koru, kortikospinalni put prolazi stražnjim krakom *capsulae internae* (između *nuclei caudati* i *putaminis*). Zatim silazi niz moždano deblo gdje tvori piramide produljene moždine (odatle i naziv „piramidni put“). Glavnina piramidnih vlakana prelazi u donjem dijelu produljene moždine na suprotnu stranu (*decussatio pyramidum*) te potom tvore *tractus corticospinalis lateralis* (lateralni kortikospinalni put) koji prolazi kroz lateralni funikul. Najveći dio ovih vlakana završava na interneuronima u intermedijalnim područjima sive tvari kralježnične moždine, dok neka završavaju na senzoričkim relejnim neuronima u stražnjim rogovima, a vrlo mali broj njih izravno na motoneuronima prednjeg roga kralježnične moždine koji izazivaju mišićnu kontrakciju (3). Potonje se odnosi na neka kortikospinalna vlakna iz primarne motoričke kore koja završavaju monosinaptički na motoneuronima, primarno onima koji kontroliraju distalne mišiće ekstremiteta, specifičnije intrinzičnim mišićima šake. To je vrlo važno za pokrete koji zahtjevaju najviši stupanj voljne kontrole kao što je pomicanje prstiju neovisno jedno od drugom (2). Neka vlakna bez prelaska na suprotnu stranu u donjem dijelu produljene moždine nastavljaju istom stranom kralježnične moždine u *tractus corticospinalis ventralis* (ventralni kortikospinalni put) prolazeći kroz prednji funikul te najvećim dijelom ukrižuje stranu tek na razini gdje završavaju (3). Kako bi se razlučio funkcionalni značaj lateralnog i ventralnog kortikospinalnog puta, treba se osvrnuti na organizaciju ventralnog roga kralježnične moždine. Neuronima koji su smješteni najmedijalnije u ventralnom rogu inerviraju aksijalnu muskulaturu (mišići vrata, leđa, abdomena i zdjelice), dok neuronima koji se nalaze lateralnije inerviraju distalnu muskulaturu. Stoga vlakna ventralnog kortikospinalnog puta koja inerviraju medijalni dio ventralnog roga služe za regulaciju posturalnih mehanizama, dok aksoni lateralnog kortikospinalnog puta koji

inerviraju lateralnije grupe stanica ventralnog roga cervikalne i lumbalne kralježnične moždine, služe za kontrolu finih pokreta ekstremiteta (8).

Kortikobulbarni put je pak sačinjen od vlakana koja su napustila piramidni put tijekom njegova prolaska kroz moždano deblo i završila na motoričkim jezgrama kranijalnih živaca, *nucleus ruber*, jezgrama mosta, retikularnoj formaciji, kolikulima, jezgrama dorzalnih kolumni i drugim (2). Za razliku od kortikospinalnog puta, kortikobulbarni aksoni završavaju i kontralateralno i ipsilateralno tako da većina jezgara moždanih živaca prima kortikonuklearne impulse iz obiju hemisfera. Iznimka su donja jezgra VII. i jezgra XII. kranijalnog živca koje primaju inervaciju samo od kontralateralne moždane kore (unilateralna supranuklearna inervacija) (1).

## **1.2 Motorički evocirani potencijali**

### **1.2.1 Uvod u neurofiziologiju**

Evocirani potencijali su električni potencijali nastali stimulacijom specifičnih živčanih puteva (za razliku od spontanijih potencijala kao što je npr. elektroencefalografija). Mogu biti osjetni (somatosenzorički evocirani potencijali, slušni evocirani potencijali, vidni evocirani potencijali) i motorički evocirani potencijali.

Motorički evocirani potencijali su električni signali zabilježeni iz živčanog tkiva ili mišića nakon stimulacije središnjih motoričkih puteva. Nadopunjuju druge neurofiziološke dijagnostičke metode, kao što su somatosenzorički evocirani potencijali, u ocjenjivanju živčanog sustava, posebno tijekom intraoperacijskog neurofiziološkog praćenja (9).

Kao što se može vidjeti na Slici 1 koja je pojednostavljeni pregled neuronskih krugova uključenih u motoričke evocirane potencijale, gornji motorički neuron je sinaptički povezan s ekscitacijskim i inhibicijskim interneuronima. Električna ili magnetska stimulacija depolarizira aksone kore mozga. Ako je depolarizacija dovoljna da otvori naponske natrijeve kanale gornjeg motoričkog neurona, stvorit će se akcijski potencijal u inicijalnom segmentu njegova aksona, ili u rekurentnim kolateralama aksona, ili u Ranvierovim suženjima, stvarajući D val. Mjesto aktivacije ovisi o intezitetu i polaritetu (+ ili -) fokalnog stimulusa (10).

D val (*engl. direct wave*) dakle odražava direktnu aktivaciju aksona piramidnih stanica koji napuštaju koru i sačinjavaju kortikospinalni put. Stimulacija jačeg intenziteta može

aktivirati druge kortikalne strukture (interneurone) ili aferentne veze prema kori iz drugih kortikalnih ili subkortikalnih regija. To može dovesti do indirektno aktivacije piramidnih neurona i stvaranja I valova (*engl. indirect waves*). Oba vala se mogu registrirati epiduralno/subduralno s kralježnične moždine (Slika 1).

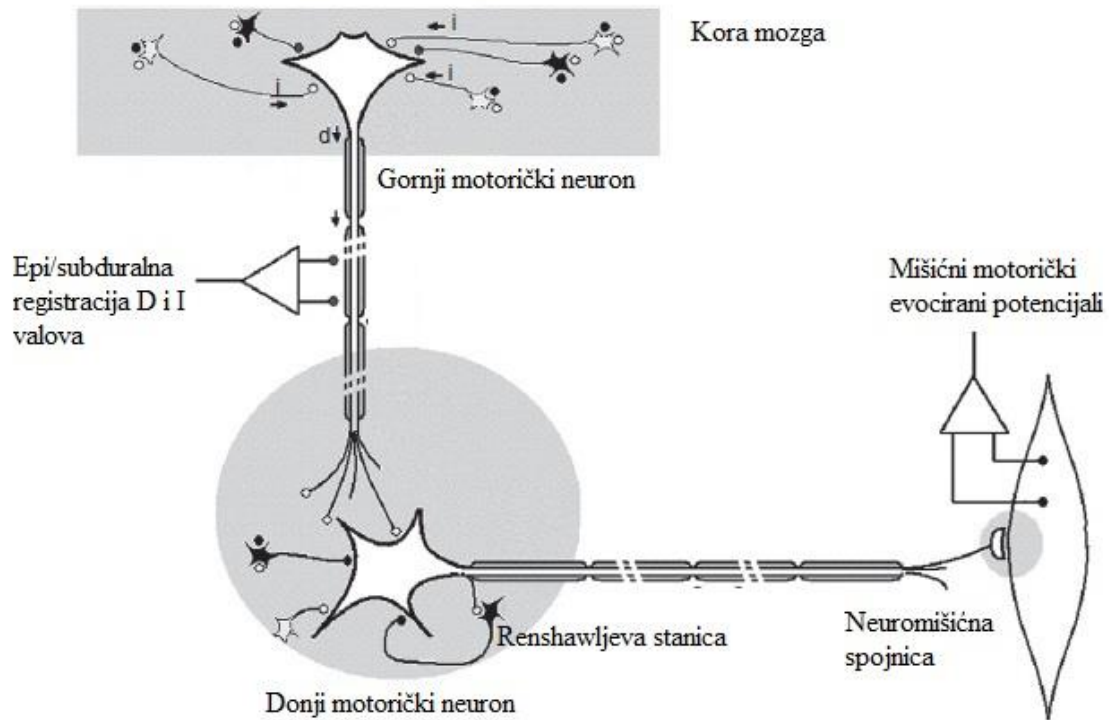
Patton i Amassian koji su zaslužni za otkriće D i I valova navode nekoliko razloga na temelju kojih su D val pripisali direktnoj, a I valove indirektnoj aktivaciji piramidnih neurona: učestalost izazivanja D valova je bila približna refraktornom razdoblju A vlakana; latencija D vala se slagala s vremenom vođenja velikih kortikospinalnih vlakana, mikrostimulacija bijele tvari je izazvala D val, dok su se I valovi pojavili kad bi stimulacijske elektrode bile u sivoj tvari; pokazala se veća osjetljivost I valova nego D vala na asfiksiju i kortikalnu leziju (11).

Mogu postojati multipli I valovi, na približno jednakim intervalima (1.3-2.0 ms), odražavajući broj sinapsi između interneurona koji su prvotno aktivirani stimulusom i piramidnih neurona koji sačinjavaju kortikospinalni put. Pritom je prvi I val rezultat kortiko-kortikalnih aferentnih *inputa* iz parijetalnih regija, a slijedeći I valovi su rezultat ekscitacije okomito orijentiranih interneuronskih nizova u motoričkoj kori. Pošto su I valovi posredovani kortikalnom sinaptičkom aktivnošću, bivaju izrazito potisnuti kirurškim razinama anestezije, dok to nije slučaj s D valom koji može biti registriran duž kortikospinalnog puta (10).

Donji motorički neuron prima ekscitacijske impulse od gornjeg motoričkog neurona i inhibicijske od interneurona. Sumacija D i I valova u prednjem rogu kralježnične moždine dovodi do transinaptičke aktivacije donjeg motoričkog neurona i rezultira složenim mišićnim akcijskim potencijalom tj. M valom ili mišićnim motoričkim evociranim potencijalom kojeg registramo iz mišića ekstremiteta (Slika 1) (10, 12, 13).

Bitno je napomenuti kako se kod transkranijalne stimulacije, motorički potencijali provode jednosmjerno do alfa motoneurona. Samim time, motorički evocirani potencijali pobuđeni transkranijalnom električnom stimulacijom mogu selektivno odražavati integritet anteriornog i lateralnog dijela kralježnične moždine tijekom praćenja. Ovakvu selektivnost pak ne možemo očekivati kod stimulacije kralježnične moždine. Naime, tijekom stimulacije kralježnične moždine dolazi i do aktivacije osjetnih puteva što uzrokuje antidromno širenje akcijskog potencijala prema donjem motoričkom neuronu što rezultira pojavom mišićnog motoričkog evociranog potencijala (ulazak osjetnim vlaknima u dorzalni rog kralježnične moždine i aktivacija monosinaptičkog refleksnog luka što stvara tzv. H-refleks). Upravo zbog

toga prijeteće oštećenje prednjeg dijela kralježnične moždine tada može proći nezapaženo (14).



**Slika 1.** Shematski prikaz neurofiziološke pozadine motoričkih evociranih potencijala. (Preuzeto iz: Journee HL. Motor EP physiology, risks and specific anesthetic effects. Handbook of Clinical Neurophysiology. Volume 8: Elsevier; 2008. p. 218-34.)

## **1.2.2 Izazivanje motoričkih evociranih potencijala**

Motorički evocirani potencijali se mogu izazvati električnom strujom i magnetskim poljem. Metode kojima se to postiže jesu: direktna kortikalna stimulacija, transkranijalna električna stimulacija i transkranijalna magnetska stimulacija. U narednim potpoglavljima slijedi opis metoda i stimulacijskih parametara kojima se izazivaju motorički evocirani potencijali.

### **1.2.2.1 Direktna kortikalna stimulacija**

Direktna kortikalna stimulacija je neurofiziološka tehnika mapiranja (tj. identifikacije smještaja elokventnih područja) mozga kojom se direktno stimulira kora mozga električnom strujom i tako uzrokuje privremenu lokalnu promjenu kortikalne aktivnosti. Intraoperacijska primjena direktne električne stimulacije na ljudskom korteksu seže u prvu polovicu prošlog stoljeća (5, 15).

Direktna kortikalna stimulacija predstavlja zlatni standard u mapiranju mozga jer se pokazala kao precizna i pouzdana metoda koja omogućuje identifikaciju i očuvanje osnovnih puteva za motoriku, osjet i govor na pojedinim razinama središnjeg živčanog sustava (kortiko-subkortikalno) (16, 17).

Osnova mapiranja mozga s direktnom kortikalnom električnom stimulacijom je električna stimulacija malog područja površine kore mozga koja može stvoriti neurološki simptom kao što je pokret ili parestezije, ili pak inhibirati neurološku funkciju kao što je usporenje pokreta ili prekid govora. Drugim riječima, ako stimulirano žarišno područje proizvede neurološki odgovor, tada se to područje smatra važnim za određenu funkciju. Pouzdanost predviđanja postoperacijskog ishoda ovisi o tome je li korištena stimulacija dovoljna za promjenu kortikalne aktivnosti, o postignutom žarišnom učinku stimulacije i o prikladnosti izabranog zadatka za testiranje funkcije stimulirane kortikalne regije. Provjeru lokaliziranosti/fokalnosti učinka stimulacije (tj. je li neurofiziološki učinak stimulacije ustvari rezultat širenja živčane aktivnosti na šire kortikalno područje, a ne lokalizirano na kortikalnu regiju ispod stimulacijskih elektroda) kao i detekciju mogućih artefakata tijekom stimulacije omogućuje istovremeno provođenje elektrokortikografije (intrakranijalna elektroencefalografija) (16).

Direktna kortikalna stimulacija se već „tradicionalno“ provodi korištenjem Penfieldove metode stimulacije bipolarnom stimulacijskom probom (ručna stimulirajuća elektroda). Stimulacijski parametri Penfieldove tehnike su tijekom vremena prošli minorne modifikacije: kontinuirana serija stimulusa gdje je trajanje pojedinačnog stimulusa 0.5-1 ms, frekvencije 50 ili 60 Hz tijekom perioda od 1 do 5 s, maksimalni intenzitet 16-20 mA (5, 18). Najveći nedostatak ove tehnike je što bolesnici koje se stimulira imaju relativno učestalu pojavu intraoperacijskih epileptičkih napada. S obzirom na navedeni rizik od epileptičkih napadaja, Penfieldova tehnika se najčešće provodi pod nadzorom elektrokortikografije kako bi se izbjeglo epileptičke napadaje i pogrešne rezultate mapiranja posljedično pojavi naknadnog odašiljanja akcijskih potencijala (*engl. afterdischarge*) (19). Nadalje, Penfieldova tehnika se može koristiti samo kod mapiranja, za razliku od druge tehnike stimulacije kratkom serijom stimulusa (*engl. short-train stimulation*) koja omogućuje direktnoj kortikalnoj stimulaciji mapiranje i praćenje (20).

Tehnika stimulacije kratkom serijom stimulusa je nešto novija metodologija koja se najčešće izvodi monopolarnom stimulacijskom probom za razliku od Penfieldove tehnike kod koje se tradicionalno primjenjuju bipolarne probe (više o tehnici stimulacije kratkom serijom stimulusa u narednom potpoglavlju). Bitno je naglasiti kako, neovisno o stimulacijskim parametrima izabrane tehnike, bipolarne i monopolarne probe stvaraju različita električna polja isporukom struje. Pri tome je distribucija električnog polja inducirano u moždanoj kori s bipolarnom stimulacijom fokalnija i samim time joj se daje prednost nad monopolarnom stimulacijom (21).

### **1.2.2.2 Transkranijska električna stimulacija**

Transkranijska električna stimulacija je revolucionarno otkriće Mertona i Mortona 1980. godine koji su po prvi put uspješno izveli stimulaciju motoričkog korteksa preko intaktne lubanje. To su postigli visokonaponskim električnim stimulusom pri čemu su uspjeli izazvati motoričke evocirane potencijale. Metoda se prvo provodila na ispitanicima u budnom stanju, ali je bila izuzetno neugodna zato jer je samo manji dio primjenjene struje nadvladao otpor lubanje, a ostatak protičući između elektroda na površini lubanje uzrokovao lokalnu bol i kontrakciju mišića skalpa (22, 23).

Kada su ispitanici bili anestezirani inhalacijskim anestetikom, jednim stimulusom nije bilo moguće postići dovoljnu ekscitaciju donjeg motoričkog neurona zbog otežane sinaptičke

transmisije i samim time izazvati mišićne motoričke evocirane potencijale. Primjena pod općom anestezijom je postala moguća nakon više od 10 godina uvođenjem tehnike stimulacije kratkom serijom stimulusa. Osnova ove tehnike je kratka serija (5-7) električnih stimulusa u pravilnim intervalima između stimulusa koji dopuštaju ponavljaju aktivaciju i okidanje kortikospinalnog puta radi čega dolazi do prostorne i vremenske sumacije tj. zbrajanja ekscitacijskih postsinaptičkih potencijala na membrani donjeg motoričkog neurona. Time se dosegne kritični prag depolarizacije i posljedično akcijski potencijal u donjem motoričkom neuronu nakon čega uslijedi mišićni motorički evocirani potencijal (24-26).

Razlika između tehnike stimulacije kratkom serijom stimulusa primjenjivane kod direktne kortikalne stimulacije i transkranijalne električne stimulacije je intenzitet jakosti struje koji kod direktne može biti maksimalnih 20 mA, dok kod transkranijalne električne stimulacije može i do 200 mA (27). Kao što je već spomenuto, glavna prednost tehnike stimulacije serijom stimulusa je što, za razliku od Penfieldove, omogućuje uz mapiranje i praćenje motoričkim evociranim potencijalima, a pritom uz puno rjeđu incidenciju intraoperacijskih epileptičkih napadaja (5-10%) (28).

Uz tehniku stimulacije kratkom serijom stimulusa, učinkovitost transkranijalne električne stimulacije je ostvarena i primjenom totalne intravenske anestezije umjesto inhalacijskih anestetika (zbog već navedenog učinka inhalacijskih anestetika na sinaptičku transmisiju) (29, 30).

Danas je transkranijalna električna stimulacija s tehnikom stimulacije kratkom serijom stimulusa široko primjenjivan način intraoperacijskog monitoriranja mišićnih motoričkih evociranih potencijala indiciran u svim operacijama gdje postoji rizik od oštećenja funkcionalnog statusa motoričkog sustava, osim u onima koje su u blizini centralnog sulka kada je omogućen direktan pristup motoričkom korteksu (31).

Postoji više vrsta elektroda koje se mogu koristiti kod transkranijalne električne stimulacije: EEG iglene elektrode, EEG disk elektrode, spiralne iglene elektrode. Za transkranijalnu električnu stimulaciju se preferira korištenje potonjih elektroda radi njihove praktičnosti i niskog otpora, ali ne i kod male djece gdje postoji mogućnost probijanja fontanele tijekom njihova postavljanja. Za djecu su stoga prihvatljivije EEG disk elektrode. Položaj stimulacijskih elektroda na koži kranija se bazira na Međunarodnom 10/20 EEG sustavu u centralnim C točkama (C1, C2, C3, C4, Cz) s tim da je Cz elektroda smještena 1 cm posteriorno s obzirom na tipičnu Cz poziciju jer se bolje podudara s primarnom motoričkom

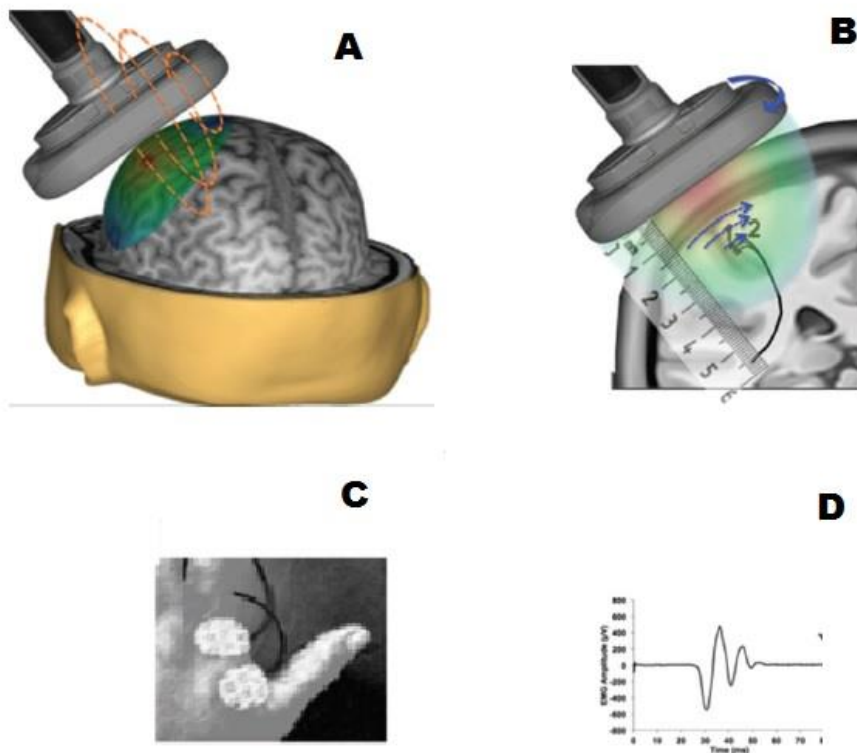


korom za donje ekstremitete (32). U stimulaciji uvijek sudjeluju dvije elektrode kao odabrani par (stimulirajuća anoda i katoda) koje „zatvaraju“ stimulacijski strujni krug. Ovisno o izboru položaja elektroda i intenzitetu stimulacije, varira „zahvaćenost“ kortikospinalnog puta stimulacijom (stimulacija jedne hemisfere ili obje, selektivnost stimulacije dijela motoričkog korteksa ili subkorteksa) i razina aktivacije kortikospinalnog puta (kortikalno/površnije subkortikalno, *capsula interna*, moždano deblo u području *foraminis magni*). Navedene mogućnosti se prilagođuju potrebama svake individualne operacije (33, 34).

### 1.2.2.3 Transkranijalna magnetska stimulacija

Transkranijalna magnetska stimulacija (TMS) je neinvazivna metoda za stimulaciju živčanog tkiva (kora mozga, spinalni korijenovi, kranijalni i periferni živci) koja se primjenjuje u istraživačke, dijagnostičke i terapijske svrhe (35). Barker i suradnici su 1985. godine razvili prvi transkranijalni magnetski stimulator koji se oslanja na fenomen elektromagnetske indukcije prema principima koje je definirao Faraday još u 19. stoljeću (36).

TMS stimulator generira pulseve struje koji su primarno električno polje u zavojnici postavljenoj iznad glave pacijenta. Primarno električno polje u zavojnici rezultira promjenjivim magnetskim poljem okomita smjera na zavojnicu (Slika 2A: iscrtane narančaste linije) koje prolazi kroz kranij bez atenuacije. U interakciji sa živčanim tkivom, magnetsko polje inducira sekundarno električno polje obrnutog smjera od onog u zavojnici. Sekundarno električno polje je proporcionalno jačini i brzini promjene magnetskog polja, a opada s kvadratom udaljenosti te na otprilike 5 cm postaje zanemarivo (Slika 2B: strelice pokazuju smjer sekundarnog električnog polja) (37). Sekundarno električno polje zatim depolarizira kortikalne kolumne i aksone koji su usklađeni s njegovim smjerom što u konačnici rezultira akcijskim potencijalom. Akcijski potencijal se nadalje širi ortodromno i antidromno. Propagacija impulsa descendentnim kortikospinalnim putevima se može registrirati na ciljnom mišiću preko postavljenih površinskih elektroda, a rezultat stimulacije odčitati iz zapisa mišićnih motoričkih evociranih potencijala (Slika 2: C, D) (38).



**Slika 2.** Osnove transkranijalne magnetske stimulacije. A: Inducirano promjenjivo magnetsko polje. B: Sekundarno električno polje. C: Površinske elektrode za registraciju mišićnih motoričkih evociranih potencijala. D: Zapis mišićnog motoričkog evociranog potencijala. (Preuzeto iz: Narayana S, Papanicolaou AC, McGregor A, Boop FA, Wheless JW. *Clinical Applications of Transcranial Magnetic Stimulation in Pediatric Neurology. J Child Neurol.* 2015;30(9):1111-24.)

Kako magnetsko polje prolazi kroz kranij bez atenuacije, nije potrebna velika jačina struje kako bi se postiglo odgovarajuće pobuđivanje mozga. Time se ne stvara nepotrební protok struje u ekstracerebralnom tkivu što čini TMS bezbolnom metodom (39).

Inducirano električno polje u tkivu ovisi o: obliku, lokaciji i orijentaciji zavojnice te električnoj provodljivosti tkiva glave. Oblik zavojnice određuje veličinu stimuliranog područja i smjer inducirano g toka struje. Zavojnica u obliku osmice proizvodi fokusiranije i jače polje od kružne zavojnice koja danas ima ograničenu primjenu (stimulacija perifernih živaca) (40). Naime, zavojnica u obliku osmice se sastoji od dvije spojene zavojnice sa suprotnim tokom struje. Stoga je smjer struje jednak na spojnom mjestu što rezultira induciranom strujom koja je dva puta veća ispod mjesta spoja nego na perifernom dijelu zavojnice. Navedeno u konačnici povećava vjerojatnost ekscitacije živčanog tkiva ispod spojno g mjesta (39). Brzina opadanja jačine električnog polja s udaljenošću je jednaka u oba oblika. Postoje i drugi oblici zavojnica koji su napravljeni tako da prate zakrivljenost glave

ispitanika, no unatoč većoj učinkovitosti naspram spomenutih planarnih, ovakve zavojnice imaju manju fokalnost stimulacije (40).

Nadalje, dubina i površina stimulacije su proporcionalne primarnoj struji koja protječe zavojnicom. Tipična zavojnica u obliku osmice je u prosjeku 70 mm promjera, a ispod centralnog spoja može stimulirati oko 1-2 cm<sup>2</sup> korteksa (41). S obzirom na opadajuće električno polje s udaljenošću, 40 mm ispod skalpa ne može biti učinkovito stimulirano. Stimulacija dubljih struktura klasičnim zavojnicama za sobom povlači viši intenzitet stimulacije površnijih struktura i gubitak prostorne specifičnosti stimulacije. Ovaj nedostatak se pokušao riješiti specifičnim dizajnom zavojnice za stimuliranje dubljih struktura, kao što je H zavojnica, ali za sada nedovoljno uspješno (42).

Na samom početku primjene TMS-e zavojnica se pozicionirala na kožu kranija na temelju 10/20 EEG sustava. Točnost pozicioniranja zavojnice na ovakav način se mjeri u centimetrima. Riješenje ovog problema (ne)preciznosti je pružio stereotaksijski neuronavigacijski sustav (*engl. frameless stereotaxic neuronavigation system*). Ovaj sustav kombinira individualne podatke snimke magnetske rezonancije (MRI) s TMS-om, stvara trodimenzionalni prikaz ispitanikove glave i mozga te omogućuje precizno pozicioniranje zavojnice u odnosu na individualnu anatomiju mozga ispod zavojnice, a time i pobuđivanje kore mozga s preciznošću koja se vodi u milimetrima (35, 43). Također, većina navigacijskih TMS sustava pruža povratne informacije u stvarnom vremenu o veličini i smjeru električnog polja na mjestu stimulacije kao i o dubini stimulacije.

Neurofiziološki učinci TMS-e kore mozga mogu biti ekscitacijski ili inhibicijski što ovisi o: parametrima stimulacije, stimuliranom području i vrsti stimuliranih neurona. S jedne strane to može biti izazivanje nevoljne mišićne kontrakcije stimulacijom primarne motoričke kore, s druge pak poremećajem tipične spontane aktivnosti stimulirane regije, „stvaranjem“ tzv. virtualne lezije. Ovi ekscitacijski tj. inhibicijski učinci TMS-e čine osnovnu paradigmu u mapiranju motoričke funkcije i kognitivnih funkcija kao što je funkcija govora (37). Kako TMS aktivira gornje motoričke neurone uglavnom transinaptički, nije učinkovita u intraoperacijskoj primjeni tj. kad je bolesnik u općoj anesteziji radi suprimirajućeg učinka anestetika na sinaptičku transmisiju (44).

Činjenica da TMS kao neinvazivna metoda omogućuje testiranje provodljivosti descendentnih kortikospinalnih i kortikobulbarnih puteva je omogućila široku primjenu TMS-e u kliničkoj neurofiziologiji. Parametri mišićnih motoričkih evociranih potencijala (npr.

motorički prag, amplituda, latencija, trajanje perioda tišine) se mogu koristiti kao dokaz promjena uzrokovanih bolešću motoričkog sustava. Primjerice u multiploj sklerozi je povišen motorički prag, snižena amplituda mišićnih motoričkih evociranih potencijala, produžen period tišine, dok je u cervikalnoj mijelopatiji skraćen period tišine (35). Osim toga, TMS nalazi svoje mjesto i u preoperacijskoj neurokirurškoj primjeni mapiranja motoričke kore mozga, kao i u mapiranju regija mozga za govor i jezik (45-48).

Nakon što se primjetilo kako repetitivna TMS (primjena serije stimulusa frekvencije 1-100 Hz u određenom periodu vremena) utječe na kortikalnu ekscitabilnost i izvan trajanja njezine primjene, počelo je istraživanje primjene TMS-e u terapijske svrhe. Naime, produžena primjena (nekoliko minuta) repetitivne TMS-e može uzrokovati inhibiciju ili povećanje kortikalne reaktivnosti tj. modulaciju hipofunkcionalne ili hiperfunkcionalne neuronske mreže mozga (35). U pozadini ovakvog zbivanja se pretpostavlja kako su fenomeni nalik dugoročnoj potencijaciji tj. depresiji (37). TMS je stoga preporučena kao metoda u oporavku kognitivnih funkcija u pacijenata s afazijom nakon moždanog udara, onih s Alzheimerom, sindromom zanemarivanja i u psihijatrijskih pacijenata. Osnovni princip na koji bi TMS mogla pomoći ovakvim bolesnicima je u induciranju promjena kortikalne ekscitabilnosti koje vode k oporavku ili reorganizaciji funkcionalne neuronske mreže. Ipak, za ovakvu primjenu TMS-e su potrebna daljna istraživanja i ispitivanja na većoj skupini pacijenata kako bi se utvrdila njezina učinkovitosti i trajnost učinka (35).

Lefaucheur i suradnici su objavili preglednu studiju o terapijskoj učinkovitosti repetitivne TMS-e u kojoj su različita patološka stanja razvrstali u 3 kategorije po učinkovitosti: utvrđena, vjerojatna i moguća učinkovitost. U kategoriji utvrđene učinkovitosti je bio antidepresivni i analgezijski učinak visokofrekventne repetitivne TMS-e. U kategoriji vjerojatne učinkovitosti: antidepresivni učinak niskofrekventne repetitivne TMS, visokofrekventna repetitivna TMS u terapiji negativnih simptoma shizofrenije, niskofrekventna repetitivna TMS u osoba koje su preboljele moždani udaru. U kategoriji moguće učinkovitosti su se našla različita stanja, uključujući: tinitus i slušne halucinacije (49).

Što se tiče velikog depresivnog poremećaja, dokazan je statistički i klinički značajan učinak prefrontalne primjene repetitivne TMS-e u toku 3-5 tjedana u onih pacijenata u kojih su se prethodno pokazala neučinkovita dva antidepresiva. Štoviše, u Sjedinjenim Američkim Državama su trenutno odobrena dva različita TMS uređaja od strane FDA (*Food and Drug Administration*) u terapiji depresije. Ipak postoje još uvijek neodgovorena pitanja u načinu primjene repetitivne TMS-e u terapiji depresije: položaj zavojnice, stimulacijski intenzitet i

trajanje svake primjene, korištenje TMS-e kao dugoročnog tretmana depresije radi održivosti i režima primjene u tom slučaju.

Nadalje, postoje zadovoljavajući dokazi o analgezijskom učinku TMS-e za neuropatsku kroničnu bol, no za kroničnu bol koja nije neuropatske geneze nedostaju placebo kontrolirane studije na većem broju pacijenata. Jasno je dokazano olakšanje od boli u pacijenata nakon moždanog udara, trigeminalne neuralgije, fantomske boli nakon amputacije. Signifikantno, ali kratkotrajno olakšanje od boli je dokazano u pacijenata s regionalnim bolnim sindromom tip 1. U fibromijalgiji je utvrđeno smanjenje boli i poboljšanje kvalitete života u trajanju od nekoliko mjeseci. U migreni je primjena repetitivne TMS-e pokazala značajno smanjenje intenziteta i frekvencije napadaja migrene. Dokazano je i smanjenje visceralne boli u pacijenata s kroničnim pankreatitisom. Bitno je još jednom napomenuti kako terapijska učinkovitost TMS-e u boli koja nije neuropatske geneze zahtjeva daljnja istraživanja.

TMS ima izvanrednu prednost pred drugim neinvazivnim funkcionalnim metodama u istraživanju ljudskog mozga *in vivo*. Jedinstveno svojstva TMS-e u području kognitivne neuroznanosti je mogućnost prolazne, trenutačne interakcije s područjem mozga od interesa, mijenjanje njegove aktivnosti i time ispitivanje njegove funkcije. Drugim riječima, TMS-om se može istražiti koja je informacija procesuirana u određenom području mozga, tj. ustanoviti/istražiti vezu između mozga i ponašanja (35).

Zaključno, riječ je o metodi koja je prvotno razvijena kao alternativna opcija invazivnoj direktnoj kortikalnoj stimulaciji u funkcionalnom mapiranju mozga; a kako vidimo iz ovog kratkog prikaza, metodi koja je radi svojih neuromodulatornih svojstava našla mjesto i u terapijskoj primjeni. Štoviše, zahvaljujući jednostavnosti, neinvazivnosti i sigurnosti primjenjuje se i u pedijatrijskoj populaciji (37).

### 1.2.3 Registracija motoričkih evociranih potencijala

#### 1.2.3.1 Registracija D vala

D val se smatra „zlatnim standardom“ u mjerenju funkcionalnog integriteta kortikospinalnog puta u intraoperacijskoj primjeni jer je odraz intrakranijalne asinaptičke (direktne) aktivacije kortikospinalnog puta. I valovi pak nisu podobni za intraoperacijsku primjenu radi prirode svoga nastanka (indirektna aktivacija kortikospinalnog puta) što ih čini osjetljivim na anesteziju. Bitno je napomenuti da je registracija D vala iznad sinapse koju uspostavlja gornji motorički neuron s donjiim te ni u tom pogledu kod ovog vala nema sinaptičke aktivnosti. D val se koristi za praćenje integriteta kortikospinalnog puta tijekom intrakranijalne kirurgije, operacija kralježnične moždine i kralježnice.

D val se može registrirati uz uporabu elektrode u obliku katetera s 3 registracijske površine/cilindra (kateter elektroda) koju se postavlja epiduralno ili subduralno na dorzalni dio kralježnične moždine. Tijekom monitoriranja D vala u operacijama kralježnične moždine, postavljaju se dvije kateter elektrode. Kateter elektroda postavljena rostralnije od operacijskog polja služi kao kontrolna elektroda za detekciju promjena D vala koje nisu uzrokovane kirurškim djelovanjem. Druga kateter elektroda koja se postavlja kaudalnije od operacijskog polja registrira potencijalne promjene D vala uzrokovane kirurškom manipulacijom. S obzirom na operacijsko polje, tj. mjesto registriranja D vala, varira i njegova amplituda. Ako ćemo se osvrnuti na to da se D val prenosi duž kralježnične moždine brzim kortikospinalnim aksonima kojih kaudalno ima sve manje, onda je očekivano da je u vratnom dijelu kralježnične moždine veća amplituda D vala od one u torakalnom. Pa tako amplituda D vala registrirana iznad cervikalnih segmenata kralježnične moždine iznosi oko 60  $\mu\text{V}$  ili više, dok ona iznad torakalne kralježnične moždine iznosi samo oko 10  $\mu\text{V}$ . Amplituda D vala također ovisi i o položaju postavljenih elektroda za stimulaciju. Primjerice jak električni stimulus primjenjen iznad C1/C2 pozicije aktivira oba kortikospinalna puta i tada je D val rezultat njihove zajedničke aktivnosti. Stimulus primjenjen iznad C3 ili C4 *versus* Cz-1 predstavlja aktivnost od pretežno jednog kortikospinalnog puta (32).

### 1.2.3.2 Registracija mišićnih motoričkih evociranih potencijala

Registracija mišićnih motoričkih evociranih potencijala se može izvesti iglenom ili površinskom elektrodom. Mišići gornjih ekstremiteta iz kojih se može registrirati mišićni motorički evocirani potencijal jesu: *m. abductor digiti minimi manus*, *m. interosseus dorsalis primus*, *m. abductor pollicis brevis* te fleksori i ekstenzori podlaktice. Mišići donjih ekstremiteta podobni za registraciju mišićnih motoričkih evociranih potencijala su: *m. tibialis anterior* i *m. abductor hallucis* (32).

Mišićni motorički evocirani potencijali omogućuje registraciju jednostrane lezije kortikospinalnog puta (što nije moguće praćenjem D vala i jasno je iz prethodno objašnjene neurofiziološke pozadine motoričkih evociranih potencijala). Druga prednost mišićnih motoričkih potencijala nad D valom u praćenju integriteta kortikospinalnog puta je to što mišićni motorički evocirani potencijali omogućuje registraciju ozljeda najkaudalnijih segmenata kralježnične moždine. Kako je već navedeno, amplituda D vala je fiziološki sve manja što se praćenje vrši nad nižim segmentima kralježnične moždine. Štoviše, praćenje D vala ispod srednjeg torakalnog dijela kralježnične moždine je izrazito otežano, dok mišićni motorički evocirani potencijali mogu pratiti funkcionalni integritet motoričkog sustava najnižih sakralnih segmenata kralježnične moždine. No s druge strane, mišićni motorički evocirani potencijali su osjetljiviji na halogene anestetike od D vala (ovisnost o transinaptičkoj aktivaciji) te njihovo praćenje zahtjeva izbjegavanje ili poseban režim neuromuskularnih blokatora. Potonje rezultira pomicanjem bolesnika (radi subparalitičkih nivoa neuromuskularnih blokatora) što može ometati operaciju. Posljedično je moguće tek intermitentno praćenje mišićnih motoričkih evociranih potencijala, za razliku od D vala čije praćenje može biti kontinuirano tijekom operacije (30).

### 1.3 Intraoperacijsko mapiranje/praćenje integriteta kortikospinalnog puta

Intraoperacijski neurofiziološki monitoring (*engl. intraoperative neurophysiological monitoring*) je dijagnostičko sredstvo nadziranja funkcionalnog integriteta elokventnih područja živčanog sustava elektrofiziološkim metodama tijekom operacije te je danas sastavni dio mnogih kirurških postupaka, posebice u neurokirurgiji. Termin „elokventno“ područje se odnosi na ona područja koja ako budu resecirana tijekom operacije, mogu rezultirati značajnim postoperacijskim neurološkim funkcionalnim deficitom. Svrha intraoperacijskog neurofiziološkog monitoringa je povećati sigurnost operacije i umanjiti morbiditet tj.

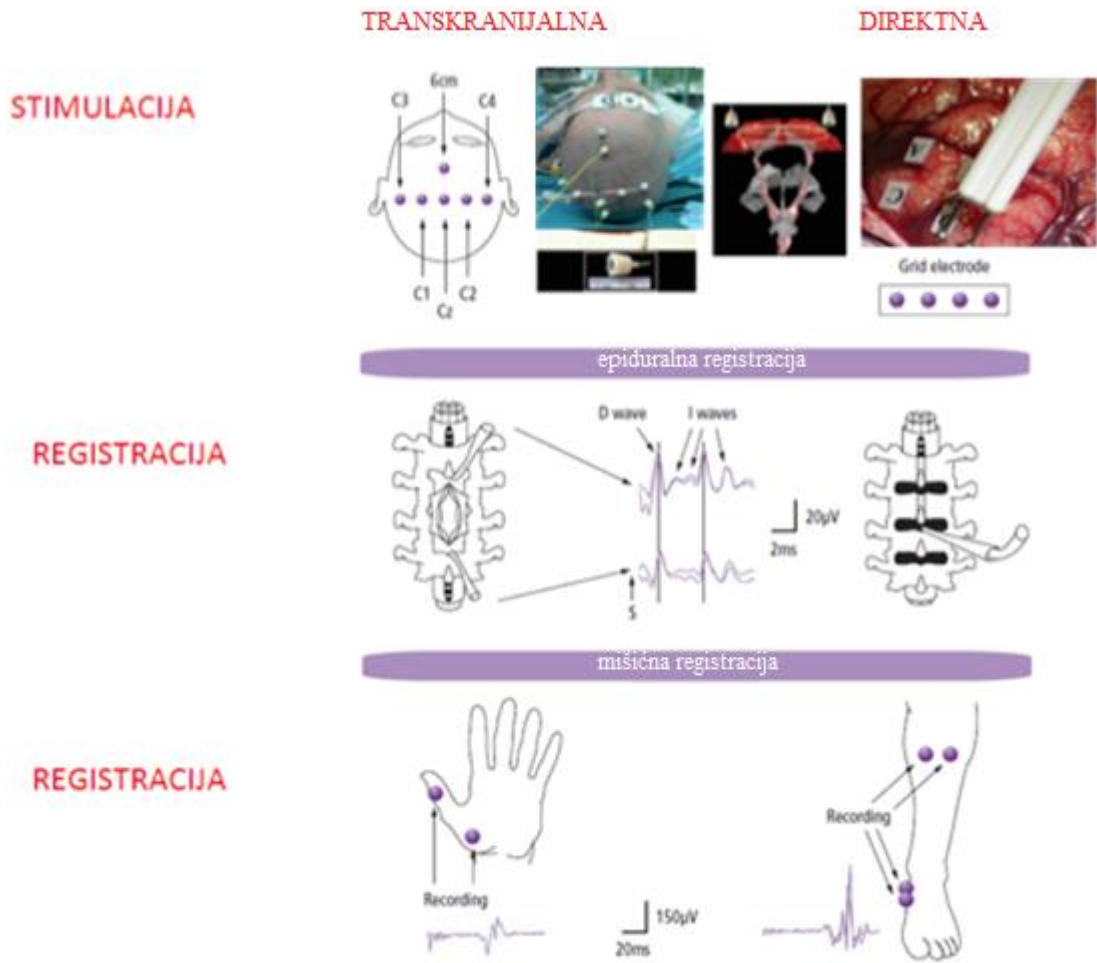
identificirati živčane strukture u operacijskom polju i tako izbjegnuti i/ili ograničiti značajni postoperacijski deficit (16, 50). To je moguće zato jer su promjene funkcija neuronskih struktura obično mjerljive prije nego što mogu dovesti do trajnih oštećenja (51).

Mapiranje i praćenje (*engl. monitoring*) su dva različita aspekta intraoperacijskog neurofiziološkog monitoringa. Mapiranje je identifikacija smještaja elokventnih područja živčanog sustava. Praćenje je kontinuirani ili povremeni nadzor nad integritetom motoričkih ili osjetnih puteva u toku operacija koje predstavljaju rizik postoperacijskog neurološkog deficita (52).

U intraoperacijskoj praksi se električnom stimulacijom (direktno ili transkranijalno) pobuđuje motorički odgovor tj. motorički evocirani potencijali koji služe za praćenje integriteta kortikospinalnog puta. Kao što je već navedeno, TMS nije optimalna tehnika izazivanja motoričkih evociranih potencijala tijekom intraoperacijskog neurofiziološkog monitoringa radi suprimirajućeg učinka anestezije na TMS-om izazvane motoričke evocirane potencijale (44).

Na Slici 3 je shematski prikaz metodologije intraoperacijskog neurofiziološkog monitoriranja od stimulacije kore mozga, izazivanja motoričkih evociranih potencijala do njihove registracije. Motorički evocirani potencijali se mogu izazvati tehnikom stimulacije s jednim ili serijom stimulusa primjenjenih direktno na motoričku koru (direktna kortikalna stimulacija) ili transkranijalno (transkranijalna električna stimulacija), a registriraju se iz subduralnog ili epiduralnog prostora kralježnične moždine, ili mišića ekstremiteta. Pritom se tehnika stimulacije s jednim stimulusom koristi za izazivanje D i I valova, dok tehnika stimulacije kratkom serijom stimulusa za izazivanje mišićnih motoričkih evociranih potencijala (32).





**Slika 3.** Metodologija intraoperacijskog izazivanja motoričkih evociranih potencijala. (Preuzeto iz: Sindou M, SpringerLink (Online service). *Intraoperative Neurophysiology in Neurosurgery*. U: Deletis V, ur. *Practical Handbook of Neurosurgery From Leading Neurosurgeons Vienna: Springer-Verlag Vienna; 2009. str. 961-82.*)

S obzirom na operacijsko polje, možemo podijeliti intraoperacijski neurofiziološki monitoring kortikospinalnog puta na: operacije mozga, moždanog debla i kralježnične moždine (32, 53).

### 1.3.1 Operacije mozga

Cilj operacija mozga je resecirati što je moguće više patološkog tkiva uz očuvanje moždanih funkcija, tj. elokventnih regija mozga (motorički korteks, senzorički korteks, govorne regije i dr). Stoga operacije mozga unutar ili u neposrednoj blizini elokventnih područja kore zahtjevaju razumijevanje anatomske lokalizacije elokventnih funkcija mozga u ovim regijama tj. mapiranje. Mada su okvirno određene regije mozga odgovorne za specifične funkcije koje su zajedničke svim zdravim pojedincima, u pojedinog bolesnika funkcija je lokalizirana u specifičnijem i ograničenijem području unutar te šire anatomske regije (16). Na to primjerice ukazuje Ojemannova studija o individualnoj varijabilnosti lokalizacije kortikalnih područja za govor iz 1979. godine. Studija se osvrće na manjkavost „klasičnog“ modela prema kojem su odgovarajuće regije za govor određene temeljem podataka iz šire populacije. Posljedično tome, ako je varijabilnost govorne kortikalne reprezentacije u određenoj populaciji velika, takav način će predvijeti govorne smetnje u područjima gdje rizik za određenog bolesnika ne postoji (54). S obzirom na navedenu individualnost lokacije regija za pojedine funkcije, može se dogoditi da granice kirurške resekcije budu nepotrebno veće pošto su bazirane na anatomske biljezima šire populacije ili da strukturne lezije (npr. tumori) deformiraju anatomske biljege koji više ne mogu biti „vodilje“. Tu nastupa mapiranje mozga koje individualnim pristupom bolesniku omogućuje maksimalnu resekciju patološkog tkiva uz očuvanje funkcije (16).

Kod mapiranja mozga prvo se određuje pozicija centralnog sulkusa, a zatim/time i motoričke kore. Dva su komplementarna načina kojima se to može napraviti: tehnika preokreta polariteta somatosenzoričkih evociranih potencijala i direktna električna stimulacija eksponirane kore mozga za izazivanje motoričkih evociranih potencijala.

Tehnika preokreta polariteta somatosenzoričkih evociranih potencijala se provodi postavljanjem višestruke elektrode (*engl. strip electrode*) iznad područja za ruku, okomito s obzirom na pretpostavljeni *sulcum centrale* tako da istovremeno zahvaća aktivnost primarnog motoričkog i senzoričkog korteksa. Osnova tehnike je registracija somatosenzoričkog evociranog potencijala s površine kore mozga koji se izaziva perifernom stimulacijom medijalnog (ili ulnarnog) živca. Pri maksimumu najranijeg odgovora (N20 val) somatosenzoričkog evociranog potencijala, električni dipoli stvoreni strujama iz piramidnih stanica su negativni posteriorno i pozitivni anteriorno što će *strip* elektrode registrirati kao negativan potencijal posteriorno, a pozitivan anteriorno. *Sulcus centralis* se nalazi između dva najbliža kontakta/elektrode obrnutog polariteta N20 vala.

Drugi način određivanja centralnog sulkusa i motoričke kore, direktno stimuliranje električnom strujom, podrazumijeva dvije tehnike koje su već opisane u potpoglavlju 1.2.2. Električnom stimulacijom somatosenzoričkog korteksa mogu se izazvati parestezije u ekstremitetima i mišićima glave i usta koje možemo opservirati ili tražiti od pacijenta da nam „kaže“ gdje „nešto“ osjeća (53).

Subkortikalnim mapiranjem se utvrđuje daljnji integritet kortikospinalnog puta i njegova udaljenost od stimulacijske probe. Navedene tehnike kortikalnog mapiranja se mogu koristiti i u subkortikalnom mapiranju kortikospinalnog puta s time da su monopolarne stimulacijske elektrode suprotnih polariteta tj. kod kortikalne stimulacije anoda je stimulirajuća elektroda, a kod subkortikalne je to katoda. Studija od Szelényi i suradnika je ispitala efikasnost ovih metodologija u subkortikalnoj stimulaciji. Dokazano je kako u izazivanju motoričkih evociranih potencijala veći utjecaj ima izbor probe od tehnike stimulacije te da se električnim poljem stvorenim monopolarnom stimulacijom postiže optimalan (tj. perpendikularan) ulazak električne struje u akson. Zaključak studije je kako je najefikasnija primjena tehnike stimulacije kratkom serijom stimulusa s monopolarnom probom u mapiranju subkortikalnog kortikospinalnog puta (55).

Monopolarnom tehnikom stimulacije kratkom serijom stimulusa se određuje udaljenost između mjesta stimulacije i kortikospinalnog puta. Osnova takvog pristupa leži u analizi podataka kojima je utvrđen približno linearan odnos između jakosti struje i milimetarske udaljenosti kortikospinalnog puta od stimulacijske elektrode. Drugim riječima, svaki 1 mA jakosti koji je potreban za izazivanje motoričkog odgovora odgovara 1 mm udaljenosti stimulacijske elektrode od kortikospinalnog puta (56).

I dok se zlatnim standardom mapiranja motoričkog korteksa drži direktna kortikalna stimulacija, tehnika stimulacije kratkom serijom stimulusa je, otvorivši put razvoja transkranijalne električne stimulacije, omogućila da transkranijalna električna stimulacija danas postane uhodana metoda praćenja integriteta kortikospinalnog puta. Praćenje integriteta kortikospinalnog puta transkranijalnom električnom stimulacijom može ograničiti nemogućnost postavljanja elektroda u operacijama blizu centralnog sulkusa radi izvršene kraniotomije. Tada elektrode mogu biti suboptimalno postavljene, ali takav način zahtjeva primjenu višeg intenziteta stimulacije kako bi se izazvali motorički evocirani potencijali. Tada postoji opasnost od aktivacije kortikospinalnog puta na razini ispod područja od rizika koji se tada „zaobiđe“, a registrirani motorički evocirani potencijali daju lažno uredan rezultat. Alternativna opcija je u tom slučaju direktna kortikalna stimulacija kojom se nakon mapiranja

nastavlja praćenje integriteta kortikospinalnog puta tehnikom stimulacije kratkom serijom stimulusa. Ono se može izvršiti ručnom ili *strip* elektrodom; *strip* elektroda se dakle nakon mapiranja može ostaviti na istom mjestu i koristiti tijekom praćenja integriteta kortikospinalnog puta (53).

### 1.3.2 Operacije moždanog debla

Dugo su se godina lezije moždanog debla smatrale inoperabilnima zbog gustog smještaja kritičnih struktura u ovom području. Razvoj modernih mikrokirurških tehnika i neurofiziološkog mapiranja je omogućio kirurški pristup velikom broju slučajeva lezija moždanog debla.

Mapiranje direktnom električnom stimulacijom u području moždanog debla se koristi kako bi se identificirali i time sačuvali kranijalni živci, njihove motoričke jezgre i kortikospinalni ili kortikobulbarni putevi, no ne može detektirati supranuklearne lezije iz motoričkog korteksa, stoga je nužno monitoriranje (53).

Intraoperacijsko neurofiziološko praćenje tijekom operacija moždanog debla je prije uključivalo somatosenzoričke evocirane potencijale i slušne evocirane potencijale moždanog debla koji nisu omogućavali specifične informacije o silaznim motoričkim putevima. Stoga su im danas u multimodalnom praćenju pridruženi i motorički evocirani potencijali. Principi transkranijalno izazvanih motoričkih evociranih potencijala su slični onima u operacijama mozga i kralježnične moždine.

Intraoperacijsko monitoriranje motoričkih kranijalnih živaca je moguće registracijom spontane elektromiografske (EMG) aktivnosti iz mišića koje inerviraju. No kako je u tom slučaju korelacija s postoperacijskim ishodom nezadovoljavajuća, u operacijama moždanog debla se uz praćenje mišićnih motoričkih evociranih potencijala kortikospinalnog puta vrši i praćenje mišićnih motoričkih evociranih potencijala iz mišića inerviranih motoričkim moždanim živcima tj. praćenje kortikobulbarnih puteva, tzv. kortikobulbarni mišićni motorički evocirani potencijali.

Sami pristup patološkom supstratu unutar moždanog debla često uključuje manipulacije u blizini kranijalnih živaca i/ili njihovih jezgara te sa sobom nosi visoki morbiditet. Najčešće se neurokirurški pristupa s dorzalne strane moždanog debla. Pri tome postoje anatomske biljezi (*npr. colliculus facialis, striae medullares*), ali oni često mogu biti

neprepoznatljivi zbog infiltracije tumorskog tkiva. Zbog toga je u identifikaciji „zone sigurnog ulaza“ u moždano deblo također od velike važnosti mapiranje kortikospinalnog puta na razini moždanih krakova i mapiranje motoričkih jezgara kranijalnih živaca VII., IX., X., XII. na razini dna 4. komore (57).

### **1.3.3 Operacije kralježnične moždine**

Somatosenzorički potencijali omogućuju indirektan nadzor nad motoričkim putevima pa je njihova upotreba poboljšala neurološki ishod tijekom operacija kralježnične moždine. Ipak, isti ne moraju registrirati oštećenje motoričkih puteva u kralježničnoj moždini kada su dorzalne kolumne pošteđene. To je i razumljivo s obzirom na različitu anatomiju i vaskularnu opskrbu osjetnih i motoričkih puteva, što je u suprotnosti prema prošlim vjerovanjima o blizini ovih puteva. Ovo je dovelo do razvoja tehnika za direktno monitoriranje centralnih motoričkih puteva, najčešće korištenjem transkranijalne električne stimulacije mozga i registriranjem pobuđene živčane ili mišićne aktivnosti kaudalnije od regije od rizika tijekom operacije (58).

Tako vidimo prema preporukama American Academy of Neurology i American Clinical Neurophysiology Society iz 2012. godine, somatosenzorički evocirani potencijali i transkranijalno izazvani motorički evocirani potencijali su učinkovit način predviđanja povećanog rizika za nepovoljan ishod u operacijama kralježnične moždine (parapareza, paraplegija, kvadriplegija) (59).

Zaključno, kombinirano korištenje metodologija u intraoperacijskom praćenju funkcionalnog integriteta motoričkog sustava je presudno. Prvenstveno radi prevencije intraoperacijski uzrokovanih lezija kortikospinalnog puta. Nadalje omogućuje predviđanje i razlikovanje tranzitorne od trajne paraplegije, bolje razumijevanje mehanizma ozljede te dokumentiranje točnog trenutka ozljede. Iako mišićni motorički evocirani potencijali mogu biti dovoljni za praćenje integriteta kortikospinalnog puta tijekom operacije kralježnice, zajedničko praćenje D vala i mišićnih motoričkih evociranih potencijala je preporučljivo kad god je to moguće, a kod operacija intramedularnih spinalnih tumora je obavezno. Naime, nestanak/gubitak mišićnih motoričkih evociranih potencijala je znak za opreznost kirurgu, ali operacija (resekcija) se može i dalje nastaviti prateći amplitudu D vala. Dok god je amplituda D vala iznad 50% svoje osnovne vrijednosti, očekuje se očuvanje motoričke funkcije. Trajni motorički deficit pak nastupa kad uz nestanak mišićnih motoričkih evociranih potencijala,

amplituda D vala padne za više od 50%. Moguće objašnjenje za očuvanje motoričke funkcije unatoč nestanku mišićnih motoričkih evociranih potencijala, ali uz amplitudu D vala iznad 50% svoje osnovne vrijednosti je da su mišićni motorički evocirani potencijali, naspram D vala, rezultat aktivacije više sustava. Vjeruje se kako su mišićni motorički evocirani potencijali, osim kortikospinalnog puta, također odraz aktivnosti propriospinalnih i drugi descendentnih puteva u kralježničnoj moždini čija ozljeda može dovesti do postoperacijskog tranzitnog motoričkog deficita koji će u dugoročnom pogledu biti kompenziran kortikospinalnim putem dok god je očuvano više od 50% njegovih brzo vodljivih vlakana (60). Što se tiče supratentorijskih operacija, granica između privremenog i trajnog motoričkog deficita je pad amplitude D vala za 30%. Naime, smanjenje amplitude D vala za manje od 30% uz očuvanje ili smanjenje amplitude mišićnih motoričkih evociranih potencijala vodi k privremenom, dok smanjenje amplitude D vala za više od 30% uz gubitak mišićnog motoričkog evociranog potencijala k trajnom motoričkom deficitu (61).

#### **1.4 Preoperacijsko mapiranje/praćenje integriteta kortikospinalnog puta**

Preoperacijska procjena rizika neurokirurških operacija se ne može u potpunosti oslanjati na standardne slikovne metode zbog interindividualne varijabilnosti funkcionalne anatomije i zbog toga što patološki procesi (npr. tumori, edem, vaskularne malformacije, krvarenje) mogu narušiti anatomiju mozga. Preoperacijsko mapiranje je stoga nužno kad god se neurokirurški zahvat treba izvesti u (potencijalno) elokventnom području kako bi se sukladno tim spoznajama planirala operacija i pristup regiji koja će biti operirana. Glavna svrha je u konačnici ostvariti balans između maksimalne resekcije tumora i minimalnog rizika od novog neurološkog deficita.

Kod kortikospinalnog sustava je klasična indikacija za preoperacijsko mapiranje nejasan prostorni odnos između tumora i motoričkih područja nakon slikovne dijagnostike (zbog infiltracije tumora ili spaciokompresivnog učinka), no i diskrepancija između slikovne dijagnostike i kliničke slike (primjerice tumor u primarnoj motoričkoj kori koji ne uzrokuje motorički deficit) radi mogućeg utjecaja tumorom inducirane plastičnosti na funkcionalnu anatomiju. Prioritetni cilj preoperacijskog motoričkog mapiranja je identifikacija elokventnih područja motorike koja se ne smiju resecirati niti oštetiti neurokirurškim zahvatom radi nepovoljnog postoperacijskog motoričkog ishoda. U tu svrhu se koristi pet glavnih tehnika: funkcionalna magnetska rezonancija, magnetoencefalografija, pozitronska emisijska tomografija, difuzna traktografija i TMS. Svaka od navedenih ima svoje prednosti i

ograničenja tako da bi izbor metode (ili kombinacije metoda) trebao biti individualno prilagođen svakom pojedinom bolesniku s tumorom unutar ili u blizini motoričkog korteksa u preoperacijskoj analizi motoričke topografije (62).

#### **1.4.1 Transkranijalna magnetska stimulacija u preoperacijskom mapiranju integriteta kortikospinalnog puta**

Od prvog predstavljanja TMS-e kao metode za kliničku primjenu 1985. godine prošlo je više od deset godina do prvog članka o TMS-i kao metodi za preoperacijsko funkcionalno mapiranje motoričkog korteksa (36, 63). Još dugo vremena nakon, TMS nije imala širu primjenu u neurokirurškim krugovima. No s vremenom je došlo do poboljšanja metode u hardverskom i softverskom pogledu kao što je: ostvarivanje fokusiranije, preciznije stimulacije, razvoj navigacijskog sustava i intuitivnijeg korisničkog sučelja te bolji izračun točne lokacije i intenziteta stimulacije. Sve to je postepeno dovelo do pouzdanijeg i praktičnijeg korištenja TMS-e kao „moćne“ metode preoperacijske analize motoričke topografije (62).

TMS je jedina neinvazivna, bezbolna, preoperacijska metoda stimulacije mozga koja omogućuje uzročnu povezanost između stimulacije i motoričkog odgovora analogno direktnoj kortikalnoj stimulaciji intraoperacijski. Postoji vrlo dobra korelacija između anatomskih i funkcionalnih podataka dobivenih preoperacijski navigacijskom TMS-om i onih dobivenih intraoperacijski direktnom kortikalnom stimulacijom (64, 65). Kao preoperacijska metoda daje više vremena za temeljito ispitivanje motoričke topografije što je pogotovo bitno ako se radi o složenijoj operaciji.

U modernoj neurokirurgiji preoperacijska funkcionalna dijagnostika se često oslanjala na funkcionalnu magnetsku rezonanciju, no više je studija pokazalo njezinu insuficijenciju u prepoznavanju funkcionalnih područja mozga (66-68). U posljednje pak vrijeme navigacijska TMS zauzima značajno mjesto u ovom polju. Za razliku od funkcionalne magnetske rezonancije, navigacijska TMS ima bolju temporalnu rezoluciju, omogućuje neposredni rezultat, utvrđuje jasniju uzročnu povezanost stimuliranog područja i mišićnih motoričkih evociranih potencijala, ima manja ograničenja u kliničkoj primjeni, zahtjeva manju razinu suradljivosti te je ponekad jedina opcija za bolesnike koji su u nemogućnosti izvršiti motorički zadatak za funkcionalnu magnetsku rezonanciju (npr. pedijatrijska populacija, pacijenti s demencijom, sindromom frontalnog režnja, paralizom). Dok je jača strana

funkcionalne magnetske rezonancije to što se njome mogu prikazati kompleksne neuronske mreže i promijenjeni obrasci moždane aktivacije radi tumorom inducirane plastičnosti, TMS je dobra za razjašnjenje peritumorske funkcionalne anatomije. Danas se smatra da su funkcionalna magnetska rezonanciju i TMS komplementarne metode u preoperacijskom mapiranju bolesnika (62, 69).

Primjena navigacijske TMS-e u preoperacijskom mapiranju je priznata za mapiranje motoričkog korteksa i područja kore odgovorne za generiranje govora i jezične funkcije. Preoperacijsko mapiranje motoričkog područja i područja za govor TMS-om se uglavnom primjenjuje u pacijenata s tumorima mozga koji nose rizik od postoperacijskog deficita navedenih funkcija, no i kod drugih lezija u blizini centralnog i lateralnog sulkusa (npr. epileptička žarišta, intrakranijalne arteriovenske malformacije) (69).

U mapiranju govornih funkcija sve se više koristi TMS, a u nekim ustanovama je i zamijenila funkcionalnu magnetsku rezonanciju. Preoperacijsko mapiranje govornih funkcija pomoću TMS-e može pomoći u: postavljanju indikacija za izvođenje operacije u budnom stanju tzv. *awake surgery*, vođenju intraoperacijskog stimulacijskog mapiranja u pacijenata koji imaju tumor u kritičnim područjima, pripremi bolesnika i testiranju njihove sposobnosti izvođenja govornih zadataka. Trenutno postoje različite TMS metodologije mapiranja kortikalnih motoričkih područja za govor, uključujući i različite vrste govornih zadataka (35). Pokazano je kako se TMS-om tijekom imenovanja vizualno prezentiranog objekta mogu izazvati specifični neurofiziološki biljezi u mišiću grkljana (*m. cricothyroideus*) nalik električnoj stimulaciji intraoperacijski (44, 45, 70). Pritom se misli na: odgovor kratke latencije i odgovor duge latencije koji nastaju nakon stimulacije primarne motoričke kore za mišiće grkljana i stimulacije premotoričkog područja za mišiće grkljana (operkularni dio Brocina područja). Razlika u latencijama je odraz funkcionalne kortikalne anatomije govornih područja tj. većeg broja sinapsi pri izazivanju odgovora duge latencije. Uz specifične neurofiziološke biljege, stimulaciju/mapiranje motoričkih kortikalnih područja za govor prate i klinički fenomeni tj. virtualne lezije (npr. dizartrija pri stimulaciji primarnog motoričkog područja *m. cricothyroidei*, prekid govora pri stimulaciji operkularnog dijela Brocinog područja) (45, 46). TMS-om je određena kortikalna lokalizacija za primarno motoričko područje krikotiroidnog mišića u odnosu na primarno motoričko područje *m. abductoris pollicis brevis*. S obzirom na blizinu *m. cricothyroidei* i operkularnog dijela Brocina područja, također je važan neurofiziološki biljeg u mapiranju kortikalnih motoričkih područja za govor (47). TMS-om se po prvi put sistematično istražila ekscitabilnost ipsilateralnih i



kontralateralnih kortikobulbarnih projekcija za mišiće grkljana te je, uz potvrđenu bilateralnost, utvrđena dominantna inervacija mišića grkljana (*m. cricothyroideus*) iz kontralateralnog kortikobulbarnog puta. To ima svoje implikacije u preoperacijskom i postoperacijskom mapiranju kortikalne lokalizacije *m. cricothyroidei* tj. registraciji kortikobulbarnih mišićnih motoričkih evociranih potencijala s obzirom na mjesto lezije (stimulacije) (71).

TMS je manje relevantna metoda u davanju funkcionalnih informacija o dubljim strukturama što je ujedno i glavno ograničenje ove metode u mapiranju motoričkih i govornih funkcija. Primjerice, poznato je kako bogate kortiko-subkortikalne neuronske mreže sudjeluju u funkciji govora uključujući, između ostalih, ključni *fasciculum arcuatum* koji povezuje Brocin i Wernickeov centar za govor (69). Obećavajuće tehničko poboljšanje po pogledu detekcije subkortikalnih struktura je u integraciji TMS-e i difuzne traktografije (72).

Dokazano je kako su bolesnici sa supratentorijskom lezijom u području motoričke elokventne kore kojima se prije operacije izvršilo mapiranje TMS-om imali bolji kirurški i onkološki ishod nego oni koji nisu preoperacijski mapirani TMS-om. Zajedno s bolesnikovim kliničkim statusom i MRI, TMS motoričkog područja omogućava bolje planiranje kirurške strategije, a uz intraoperacijsko stimulacijsko mapiranje, veći opseg resekcije koji ne ugrožava sigurnost bolesnika i njegovu motoričku funkciju. Sve to u konačnici dovodi do boljeg postoperacijskog ishoda tj. veće kvalitete života bolesnika (62, 69, 73, 74). No različitost intrakranijalne patologije, individualne kortikalne organizacije i profesionalnog profila bolesnika nalaže mapiranje i drugih elokventnih regija mozga kako bi se izbjegao postoperacijski deficit njihovih funkcija. U literaturi postoje različite studije intraoperacijskog mapiranja jezičnih područja/modaliteta osim govora (čitanje, pisanje) te manji broj onih u kojima su intraoperacijski mapirana područja koja nisu direktno uključena u jezik (računanje, pamćenje, razumijevanje) (75-80). Jasno je kako su potrebna daljnja istraživanja na području kognitivne neuroznanosti kako bi se utvrdile anatomsko-funkcionalne uzročnosti i time otvorile put razvoja preoperacijskih metodologija mapiranja funkcionalnih područja kore mozga.

## **2 CILJ ISTRAŽIVANJA**

TMS je danas često korištena metoda u preoperacijskom mapiranju elokventnih područja mozga (motorički korteks i područja kore odgovorna za govor) u pacijenata s tumorima mozga koji nose rizik od postoperacijskog deficita motorike i govorno-jezičnih funkcija (69). Preoperacijsko mapiranje bolesnika s TMS-om dovodi do boljeg postoperacijskog ishoda (62, 69, 73, 74). Međutim, postoje individualne varijabilnosti intrakranijalne patologije i organizacije područja kore mozga kod bolesnika što upućuje na nužnost mapiranja i drugih funkcionalnih područja kore mozga (somatosenzorička funkcija, motorička funkcija pisanja, receptivne jezične funkcije, radno pamćenje, vizuospacijalne sposobnosti, računanje i dr).

Na temelju funkcionalne magnetske rezonancije i intraoperacijskog mapiranja se utvrdilo kako je premotoričko područje kore mozga (Brodmannovo područje 6) u blizini gornjeg frontalnog sulkusa selektivno uključeno u motoričke pokrete rukom (pisanje) (76). Trenutno ne postoje TMS studije koje su mapirale premotoričko područje kore mozga tijekom motoričkog zadatka pisanja.

Cilj ovog istraživanja je primijeniti TMS-u u mapiranju primarne motoričke kore za reprezentaciju mišića ruke i premotoričkog područja kore mozga dominantne hemisfere mozga tijekom motoričkog akta pisanja kod zdravih dobrovoljaca.

Rezultati istraživanja bi mogli pomoći u razvoju optimalne metodologije za mapiranje funkcija premotoričke kore mozga kod bolesnika koji odlaze na operaciju mozga.

### **3 MATERIЈAL I METODE**

### 3.1 Definicija istraživanja

S obzirom na pristup, provedeno istraživanje se ubraja u eksperimentalna istraživanja, a s obzirom na vremensku orijentaciju, u prospektivna.

### 3.2 Ispitanici

Istraživanje je provedeno na 10 zdravih ispitanika: 7 muškog i 3 ženskog spola. Prosječna dob ispitanika je iznosila 40.2 godina (40 godina) sa standardnom devijacijom  $\pm 11.17$  godina. Raspon dobi je bio od 24 godine do 63 godine.

Kriteriji uključenja:

- stariji od 18 godina,
- hrvatski kao materinji jezik,
- desnorukost,
- uredan ili korigiran vid,
- potpisan informirani pristanak.

Kriteriji isključenja:

- dvojezičnost,
- ljevorukost,
- ambidekstrija,
- razvojni govorno-jezični poremećaji,
- ugrađen srčani elektrostimulator,
- ugrađena umjetna pužnica,
- ugrađena duboka stimulacija mozga,
- patološke promjene na MRI snimci glave,
- neurološka oboljenja u povijesti bolesti.

Za definiranje statusa desnorukosti/ljevorukosti je korišten upitnik za određivanje dominantnosti ruke The Edinburgh Handedness Inventory (81).

### **3.3 Mjesto istraživanja**

Istraživanje je provedeno u Laboratoriju za Humanu i Eksperimentalnu Neurofiziologiju (LAHEN), Zavoda za neuroznanost, Medicinskog fakulteta Sveučilišta u Splitu.

### **3.4 Metode prikupljanja i obrade podataka**

#### **3.4.1 Procedura**

Istraživanje je imalo dvije etape. Prva etapa je uključivala snimanje MRI glave svakog ispitanika. U drugoj etapi se provodilo mapiranje/stimuliranje lijeve primarne motoričke kore za *m. abductorem pollicis brevis* i premotoričkog područja kore mozga tijekom motoričkog akta pisanja prema diktatu. Mapiranje/stimuliranje se vršilo TMS stimulatorom s trodimenzionalnim navigacijskim sustavom koji koristi prethodno snimljenu MRI snimku ispitanika. Detaljnije objašnjenje procedure slijedi u nastavku.

#### **3.4.2 Snimanje magnetske rezonancije glave**

Snimanje MRI glave ispitanika je provedeno uređajem Philips Magnetic Resonance Achieva 1.5 T A-series, Head Coil 8 channel i Siemens, Magnetom Avanto, Tim (76 x 18) jačine 1,5 T. Protokol uključuje T1 mjerene snimke, veličine vokseli 1x1x1 mm, debljine sloja od 1 mm, 0 mm razmak između slojeva, 3D T1 sekvence s angulacijom manjom od +/- 10 stupnjeva.

#### **3.4.3 Navigacijska transkranijalna magnetska stimulacija mozga**

Stimulacija/mapiranje se provodilo transkranijalnim magnetskim stimulatorom s trodimenzionalnim navigacijskim sustavom prikaza mozga, Navigated Brain Stimulation (NBS System 4) tvrtke Nexstim (Helsinki, Finska), primjenom bifazičnog oblika pulsa sa zavojnicom u obliku osmice. Duljina pulsa je 280  $\mu$ s. Unutarnji promjer zavojnice je 50 mm.

NBS sustav kombinira navigaciju, stimulaciju i EMG. MRI snimke ispitanika su se integrirale u sustav. Automatskom obradom MRI snimke ispitanika, NBS sustav stvara

trodimenzionalni prikaz ispitanikove glave i mozga s označenom preciznom mapom regija mozga.

Koregistracija glave ispitanika i trodimenzionalnog prikaza mozga i glave ispitanika u zajednički referentni sustav se izvodila uz pomoć anatomskih biljega na trodimenzionalnom prikazu (tragus oba uha i korijen nosa) i na glavi ispitanika (tragus oba uha i korijen nosa te drugih devet točaka na glavi) koristeći *tracker pointer*. Nakon što se napravila koregistracija, omogućeno je upravljanje trodimenzionalnom slikom mozga i glave ispitanika prikazane na ekranu NBS sustava.

Ispitanik na glavi ima traku na kojoj se nalaze optički senzori kao i na samoj zavojnici. Optička jedinica za praćenje (Polaris Vicra, Northern Digital Inc., Kanada) koristi infracrvenu kameru kako bi se izmjerila trodimenzionalna lokacija optičkih senzora te se njime ostvaruje istovremeno praćenje trodimenzionalne orijentacije, pomicanja zavojnice i glave ispitanika.

NBS sustav u kombinaciji sa stereotaktičkim prikazom magnetske rezonancije mozga omogućuje neinvazivno pobuđivanje kore mozga s preciznošću koja se vodi u milimetrima. Rezultati su prikazani kao detaljna MRI mapa mozga u trodimenzionalnom prikazu i EMG zapis odgovora mišića na stimulaciju. Nexstim EMG sustav je 6-kanalni s jednim zajedničkim pojačalom (vanjski modul) uz TMS odbacivanje artefakata; *sampling rate*: 3 kHz po kanalu, rezolucije 0.3  $\mu$ V, skale od -7.5 mV do 7.5 mV, CMRR > 90 dB, šuma < 5  $\mu$ V *peak-to-peak* i frekvencijskog pojasa od 10 do 500 Hz.

Svi stimulus-odgovor podatci su automatski sinkronizirani i spremljeni u bazu podataka za *offline* analizu.

#### **3.4.4 Postavljanje elektroda**

U istraživanju su se za registraciju mišićnih motoričkih evociranih potencijala koristile površinske elektrode AmbuR Blue Sensor BR, BR-50-K/12. Aktivne elektrode su se postavljale na desni *m. abductorem pollicis brevis* primjenom „belly-tendon“ montaže pri čemu se jedna elektroda postavlja na tijelo mišića, a druga na tetivu istog. Elektroda za uzemljenje se postavljala na metakarpalni dio dorzalne strane desne šake.

### **3.4.5 Stimulacija i registracija**

#### **3.4.5.1 Određivanje lokalizacije motoričkih područja kore mozga**

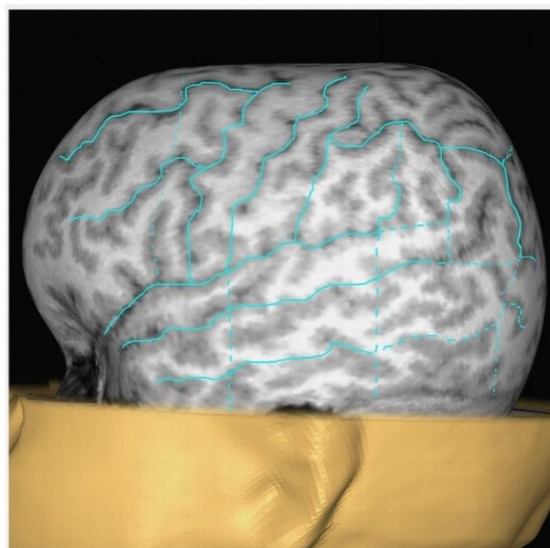
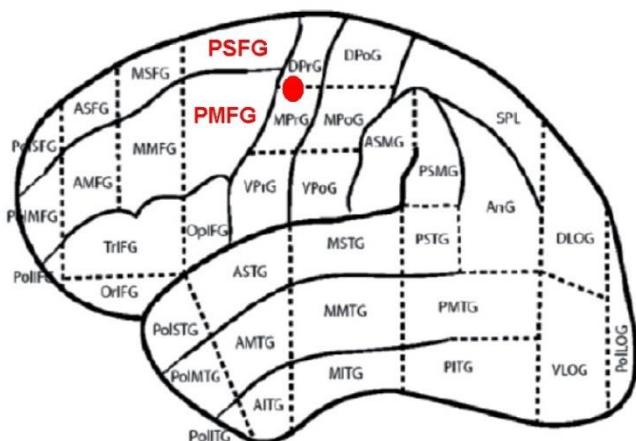
##### **3.4.5.1.1 Primarna motorička kora za reprezentaciju *m. abductoris pollicis brevis***

Lokalizacija primarne motoričke kore za *m. abductorem pollicis brevis* lijeve hemisfere se određuje prema anatomskim smjernicama „omega znaka“ na aksijalnim MRI snimkama mozga i girusom koji na sagitalnim MRI snimkama izgleda poput „kuke“ (4). Točna lokalizacija se zatim određuje stimulacijom te točke i područja u blizini uz registraciju mišićnih motoričkih evociranih potencijala iz *m. abductoris pollicis brevis*. Lokalizacija primarnog motoričkog područja mišića šake se koristi kao referentna točka u svim studijama koje koriste navigacijsku TMS-u u mapiranju primarnog motoričkog područja i njegove blizine kako bi se odredio individualni motorički prag (45).

##### **3.4.5.1.2 Posteriorni dio gornjeg frontalnog girusa i posteriorni dio srednjeg frontalnog girusa (premotoričko područje)**

Lokalizacija posteriornog dijela gornjeg frontalnog girusa i posteriornog dijela srednjeg frontalnog girusa se odredila prema njihovom anatomskom smještaju u skladu s kortikalnim parcelacijskim sustavom koji podrazumijeva podjelu svake hemisfere na 37 anatomskih područja (82) (Slika 4). Kortikalni parcelacijski sustav je korišten u prethodnim studijama u kojima se repetitivnom TMS-om mapiralo motoričko kortikalno područje i područje za govor-jezik (83, 84).





**Slika 4.** Stimulirana kortikalna područja. Lijevo: stimulirana područja prema njihovom anatomskom smještaju u skladu s kortikalnim parcelacijskim sustavom. PSFG: posteriorni dio gornjeg frontalnog girusa, PMFG: posteriorni dio srednjeg frontalnog girusa (crveni font). Primarno motoričko područje za reprezentaciju mišića šake u precentralnom girusu je označeno crvenom točkom. Desno: MRI glave ispitanika prema kortikalnom parcelacijskom sustavu prije mapiranja TMS-om.

### 3.4.5.2 Parametri stimulacije

U ovom istraživanju su se koristile dvije neurofiziološke metodologije stimulacije motoričkih područja kore mozga i registracije mišićnih motoričkih evociranih potencijala iz *m. abductoris pollicis brevis*:

- 1) Stimulacija jednim stimulusom
- 2) Modificirana serija repetitivnih paketa stimulusa (repetitivna TMS): 4 paketa stimulusa, 4 stimulusa unutar jednog paketa, 6 ms interstimulus interval, ponavljanje paketa stimulusa frekvencijom od 4 Hz (45, 46, 85).

Stimulacijom jednim stimulusom se odredila lokalizacija primarnog motoričkog područja *m. abductoris pollicis brevis* lijeve hemisfere. Pritom je početni intenzitet stimulacije bio 30% maksimalnog izlaza stimulatora koji se zatim podešavao (povisivao/spuštao) kako bi se našao ispitanikov motorički prag u mirovanju kao mjera individualne motoričke kortikalne ekscitabilnosti (45, 86). Motorički prag u mirovanju je definiran kao najmanji intenzitet

stimulacije izražen u postotku maksimalnog izlaza stimulatora koji izaziva mišićni motorički evocirani potencijal amplitude  $> 50 \mu\text{V}$  u  $\geq 5$  pokušaja od 10 pokušaja (87).

Repetitivna TMS se koristila za stimuliranje/mapiranje primarnog motoričkog područja *m. abductoris pollicis brevis* i premotoričkog područja lijeve hemisfere tijekom motoričkog akta pisanja prema diktatu uz EMG registraciju iz *m. abductoris pollicis brevis*, dok se u jednog ispitanika provodila registracija osim iz *m. abductoris pollicis brevis* i iz *m. interossei dorsalis primi*. Primarno motoričko područje *m. abductoris pollicis brevis* se stimuliralo repetitivnom TMS intenzitetom motoričkog praga u mirovanju već određenim stimulacijom jednim stimulusom, a u 3 ispitanika se provelo stimuliranje i s intenzitetom sniženim za 3 % maksimalnog izlaza stimulatora. Već određeni intenzitet se također koristio i kod stimulacije premotoričkog područja repetitivnom TMS-om, no isti se podizao u koracima po 1% maksimalnog izlaza stimulatora ako se prethodno nisu uspjele izazvati smetnje pisanja.

Zavojnica se postavljala tangencijalno na glavu tako da inducirano električno polje bude anteriorno-posteriorne orijentacije (39, 88).

Na istoj skupini ispitanika su provedena 2 kontrolna mjerenja repetitivnom TMS-om, intenzitetom stimulacije od 7 % maksimalnog izlaza stimulacije uz EMG registraciju iz *m. abductoris pollicis brevis*. Jedno kontrolno mjerenje je bilo tijekom pisanja sa zavojnicom iznad verteksa, drugo kontrolno mjerenje je bilo u mirovanju sa zavojnicom također iznad verteksa.

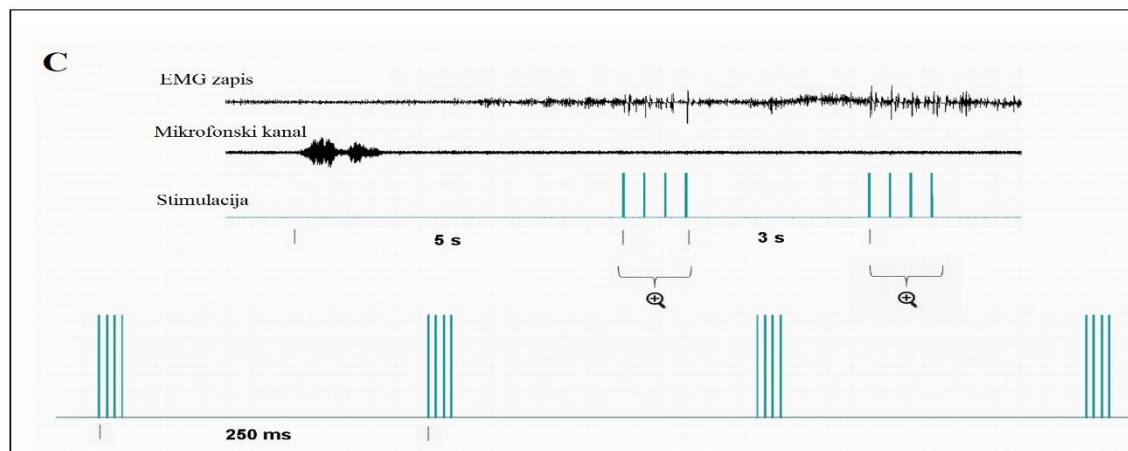
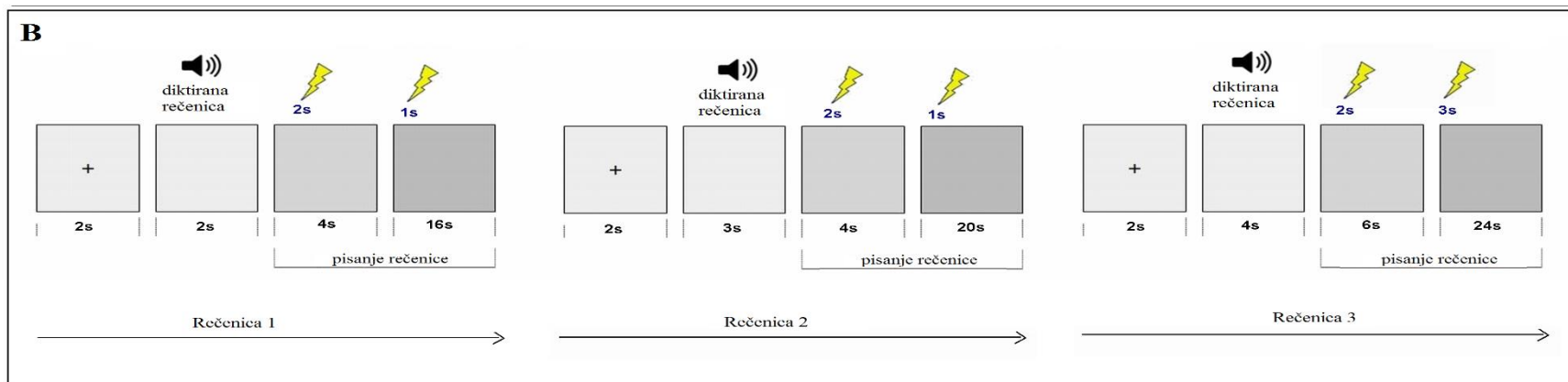
### **3.4.5.3 Procedura stimulacije tijekom motoričkog akta pisanja prema diktatu**

Za potrebe istraživanja snimljeno je 67 jednostavnih rečenica koje se integriralo kao zvučne zapise u eksperimentalnu paradigmu napravljenu koristeći Presentation® software (Version 17.2, Neurobehavioural Systems, Inc., [www.neurobs.com](http://www.neurobs.com)). Zvučni zapisi (rečenice) su bili u trajanju 2, 3, 4 sekunde. Koristilo se računalo DELL Inc. (Dell Inc., 2007FPB, 1600x1200). Zvučni zapisi su bili randomizirani te reproducirani na zvučniku koristeći Presentation® software koji bi pritom pokrenuo početak repetitivne TMS-e.

Zadatak ispitanika je bio slušanje zvučnog zapisa i početak pisanja rečenice na znak (nakon što se pokaže prva siva pozadina na zaslonu računala). Ispitanik je na raspolaganju imao olovku i bijeli papir na prilagođenoj drvenoj klupi s optimalnim uvjetima za pisanje (Slika 5A).

Slika 5B prikazuje eksperimentalnu paradigmu reproduciranih zvučnih zapisa (rečenica u trajanju 2, 3, 4 sekunde) i stimulacije u vremenu. Prvo se prikaže križ na sredini zaslona računala kojeg slijedi prazan zaslon i prezentacija zvučnog zapisa. Nakon prezentacije zvučnog zapisa slijede 2 uzastopne sive pozadine na zaslonu koje *triggeriraju* 2 serije modificiranih repetitivnih paketa stimulusa (ukupno 32 stimulusa po rečenici).

Slika 5C prikazuje 2 serije modificiranih repetitivnih paketa stimulusa u pojedinačnom slučaju (rečenici) zajedno s EMG zapisom iz *m. abductoris pollicis brevis* i mikrofonskim kanalom (zvučni zapis rečenice). Pritom je prva serija modificiranih repetitivnih paketa stimulusa primjenjena 2 sekunde nakon prikaza prve sive pozadine na zaslonu računala kod svih rečenica. Druga serija modificiranih repetitivnih paketa stimulusa je primjenjena 2 sekunde nakon prve serije za rečenice koje su trajale 2 i 3 sekunde te 7 sekundi nakon prve serije za rečenice koje su trajale 4 sekunde.

**A****C****B**

**Slika 5.** Procedura stimulacije tijekom motoričkog akta pisanja prema diktatu. *A:* Ispitanik tijekom pisanja prema diktatu (aktivna elektroda iznad *m. abductoris pollicis brevis* dominantne ruke). *B:* Eksperimentalna paradigma reproduciranih zvučnih zapisa (rečenice u trajanju 2, 3, 4 sekunde) i stimulacija u vremenu. *C:* EMG zapis iz *m. abductoris pollicis brevis*, mikrofonski kanal koji snima reproducirane zvučne zapise, 2 serije modificiranih repetitivnih paketa stimulusa koje idu tijekom pisanja jedne rečenice.

Tijekom repetitivne TMS-e primjenjeno je ukupno oko 2144 stimulusa (67 rečenica x 32 stimulusa po rečenici) na primarno motoričko područje *m. abductoris pollicis brevis* i premotoričko područje. Pritom je u prosjeku reproducirano 11 rečenica (22 serije modificiranih repetitivnih paketa stimulusa) tijekom mapiranja primarnog motoričkog područja i 28 rečenica (56 serija modificiranih repetitivnih paketa stimulusa) tijekom mapiranja premotoričkog područja.

Neposredno nakon stimulacije se pitalo svakog ispitanika o subjektivnom iskustvu smetnji pisanja. Također je cijela procedura zabilježena videokamerom Panasonic HDC-SDT750.

### 3.5 Etičko odobrenje

Svi postupci u istraživanju su bili u skladu s etičkim standardima *Institutional research ethics committee* i Helšinske deklaracije kao i njezinim kasnijim izmjenama. Svi ispitanici uključeni u istraživanje su prethodno potpisali informirani pristanak.

### 3.6 Statistička analiza

Neurofiziološki i bihevioralni podatci su analizirani u *offline* analizi.

Izvedene mjere mapiranja primarne motoričke kore *m. abductoris pollicis brevis* stimulacijom jednim stimulusom su bile: motorički prag u mirovanju (izražen u postotku maksimalnog izlaza stimulatora), vrijednost amplitude mišićnih motoričkih evociranih potencijala (izražena u mikrovoltima,  $\mu\text{V}$ ), latencija mišićnih motoričkih evociranih potencijala (izražena u milisekundama, ms).

Odgovor duge latencije izazvan stimulacijom repetitivnom TMS-om i registriran iz *m. abductoris pollicis brevis* tijekom pisanja je bio analiziran tako što je bila izvučena njegova latencija (ms). Latencija ovog odgovora podrazumjeva vrijeme od početka pojedinačnog paketa stimulusa modificirane serije repetitivnih paketa stimulusa do prve defleksije izoelektrične linije u odgovoru duge latencije. Najmanje 10 odgovora duge latencije svakog ispitanika je uzeto za izračunavanje prosječnog trajanja latencije odgovora duge latencije.

Mjere mišićnih motoričkih evociranih potencijala (tj. latencija i amplituda) izazvane repetitivnom TMS-om tijekom pisanja se nisu mogle kvantitativno analizirati u velikom broju slučajeva radi EMG aktivnosti uzrokovane pisanjem.

Točke stimulacije i jačina električnog polja (V/m) u točkama su se analizirale zajedno s video materijalom smetnji tijekom pisanja i mapiranja repetitivnom TMS-om. Smetnje pisanja su se klasificirale prema tipovima prolaznih smetnji u pisanju izazvanih direktnom kortikalnom stimulacijom frontalnih motoričkih područja tijekom operacija mozga u budnom stanju u bolesnika koji su pisali diktat (76, 89). Stimulirana točka tijekom diktata se smatrala kao pogreška-pozitivna za pisanje kada bi obe serije modificiranih repetitivnih paketa stimulusa uzrokovale pogrešku pisanja. Analizirano je najmanje 10 smetnji pisanja s odgovorima duge latencije iz EMG zapisa kod svakog pojedinog ispitanika.

Deskriptivna statistička analiza je bila izvedena na relevantnim varijablama. Kada je bilo moguće, deskriptivni parametri su prikazani kao srednja vrijednost  $\pm$  standardna devijacija (SD). Kako bi se usporedile latencije odgovora duge latencije između ispitanika, rezultati su transformirani u Z vrijednosti. Za određivanje razlika u intenzitetu stimulacije i snage električnog polja između repetitivne TMS-e primarnog motoričkog područja *m. abductoris pollicis brevis* i repetitivne TMS-e premotoričkog područja koristio se t-test. Vrijednost  $p < 0.05$  je smatrana statistički značajnom. Sve statističke analize su bile izvedene koristeći program STATISTICA 12 (StatSoft, Inc., Tulsa, SAD). Program ACDSsee v4.0 se koristio za izradu i pripremanje grafičkih prikaza. Rezultati su opisani u tekstu i prikazani u tablicama.

## **4 REZULTATI**

Kod mapiranja primarnog motoričkog područja *m. abductoris pollicis brevis* stimulacijom jednim stimulusom srednja vrijednost motoričkog praga u mirovanju je bila 33.5 % maksimalnog izlaza stimulatora sa standardnom devijacijom  $\pm 5.44$  % maksimalnog izlaza stimulatora. Pritom je prosječna vrijednost amplitude izazvanih mišićnih motoričkih evociranih potencijala iznosila 150.93  $\mu\text{V}$  sa standardnom devijacijom  $\pm 63.39$   $\mu\text{V}$ , a prosječno trajanje latencije mišićnih motoričkih evociranih potencijala je bilo 23.94 ms sa standardnom devijacijom  $\pm 2.40$  ms. Prosječna jačina električnog polja u ovoj metodologiji je bila 56.22 V/m sa standardnom devijacijom  $\pm 8.75$  V/m.

Tijekom stimuliranja primarnog motoričkog područja *m. abductoris pollicis brevis* repetitivnom TMS-om i pisanja prosječni intenzitet stimulacije je bio 32.38 % maksimalnog izlaza stimulatora sa standardnom devijacijom  $\pm 5.32$  % maksimalnog izlaza stimulatora, a prosječna jačina električnog polja 52.24 V/m sa standardnom devijacijom  $\pm 8.33$  V/m (Tablica 1).

Kod stimuliranja premotoričkog područja repetitivnom TMS-om prosječni intenzitet stimulacije je bio 34 % maksimalnog TMS izlaza sa standardnom devijacijom  $\pm 5.18$  % maksimalnog izlaza stimulatora, a prosječna jačina električnog polja 54.74 V/m sa standardnom devijacijom  $\pm 11.02$  V/m (Tablica 2).



**Tablica 1.** Mapiranje primarnog motoričkog područja m. abductoris pollicis brevis stimulacijom jednim stimulusom i repetitivnom TMS-om.

			Lijevo primarno motoričko područje za mišić šake								
			Stimulacija 1 stimulusom				Repetitivna TMS tijekom pisanja				
Br.	Dob	Spol (Ž/M)	Motorički prag (%)	Amplituda MMEP (μV)	Latencija MMEP (ms)	Jačina električnog polja (V/m)	Intenzitet (%)	MMEP	Period tišine (da/ne); (ms)	ODL (da/ne); (ms)	Jačina električnog polja (V/m)
1	24	Ž	40	106.1	19.96	64	40	da	ne	ne	61
2	63	M	34	75.67	28.38	63.62	34	da	ne	ne	61
3	33	Ž	36	104.83	21.67	65.61	36	da	ne	da;78.78	57.66
4	43	Ž	31	205,5	23.4	66	31	da	ne	ne	62.87
5	34	M	24	128.25	23.25	44.5	24	da	ne	ne	43.25
6	36	M	31	125.25	23.58	54.22	31	da	da*	ne	52.33
							28	ne	ne	ne	42.28
7	48	M	35	149.83	25.45	60.55	35	da	da*	da;97.28	48.71
							32	ne	da*	da;74.99	45.62
8	47	M	29	189,5	25.25	49.5	29	da	da*	ne	48.71
							26	ne	ne	ne	41.25
9	44	M	43	130.88	26	50.25	43	da	ne	ne	62.16
10	30	M	32	293.5	22.5	44	32	E**	E**	E**	E**
<b>M±SD</b>	<b>40.2±11.17</b>		<b>33.5±5.44</b>	<b>150.93±63.39</b>	<b>23.94±2.40</b>	<b>56.22±8.75</b>	<b>32.38±5.32</b>				<b>52.24±8.33</b>
	<b>(24-63)</b>		<b>(24-43)</b>	<b>(75.67-293.5)</b>	<b>(19.96-28.38)</b>	<b>(44-66)</b>	<b>(24-43)</b>				<b>(41.25-62.87)</b>

MMEP: mišićni motorički evocirani potencijal

ODL: odgovor duge latencije

\* period tišine

E\*\* tehnička pogreška


**Tablica 2.** Mapiranje lijevog premotoričkog područja repetitivnom TMS-om.

Lijevo premotoričko područje									
Br.	Dob	Spol (Ž/M)	Motorički prag (%)	Intenzitet (%)	ODL (ms)	Z vrijednost za ODL (ms)	Smetnje pisanja (da/ne)	Smetnje pisanja (tip)	Jačina električnog polja (V/m)
1	24	Ž	40	41	74.7	0,48	da	zastoj pisanja, trešnja, slaba izvedba grafema, sporo pisanje	67.66
2	63	M	34	36	87.65	1,98	da	zastoj pisanja, slaba izvedba grafema, sporo pisanje, podizanje ruke	71,33
3	33	Ž	36	36	65.05	-0,63	da	zastoj pisanja, trešnja, slaba izvedba grafema, sporo pisanje, podizanje ruke	58
4	43	Ž	31	31	62.19	-0,96	da	zastoj pisanja, slaba izvedba grafema, sporo pisanje, podizanje ruke	64.96
5	34	M	24	25	58.82	-1,34	da	zastoj pisanja, trešnja, slaba izvedba grafema, sporo pisanje	48
6	36	M	31	31	67.36	-0,36	da	zastoj pisanja, slaba izvedba grafema, sporo pisanje, podizanje ruke	51.71
7	48	M	35	35	74.18	0,42	da	zastoj pisanja, trešnja, slaba izvedba grafema, sporo pisanje, podizanje ruke	61.07
8	47	M	29	29	77.37	0,79	da	zastoj pisanja, trešnja, slaba izvedba grafema, sporo pisanje, podizanje ruke	49.25
9	44	M	43	43	73.77	0,38	da	zastoj pisanja, trešnja, slaba izvedba grafema, sporo pisanje	53.16
10	30	M	32	32	63.75	-0,23	ne	ne	39
				35	73.08		da	zastoj pisanja, trešnja, slaba izvedba grafema, sporo pisanje	37.97
<b>M±SD</b>	<b>40.2±11.17</b> <b>(24-63)</b>		<b>33.5±5.44</b> <b>(24-43)</b>	<b>34±5.18</b> <b>(29-43)</b>	<b>70.72±8.25</b> <b>(58.82-87.65)</b>				<b>54.74±11.02</b> <b>(39-71.33)</b>

ODL: odgovor duge latencije

Razlika između primjenjenih intenziteta stimulacije repetitivne TMS-e na primarno motoričko područje *m. abductoris pollicis brevis* i premotoričko područje tijekom pisanja je statistički značajna [ $t(9)=-4.24$ ,  $p=.0021$ ]. Nema statistički značajne razlike u jačini električnog polja kada se stimuliralo primarno motoričko područje *m. abductoris pollicis brevis* i premotoričko područje [ $t(9)=-1.94$ ,  $p=.084$ ] (Tablica 1, Tablica 2).

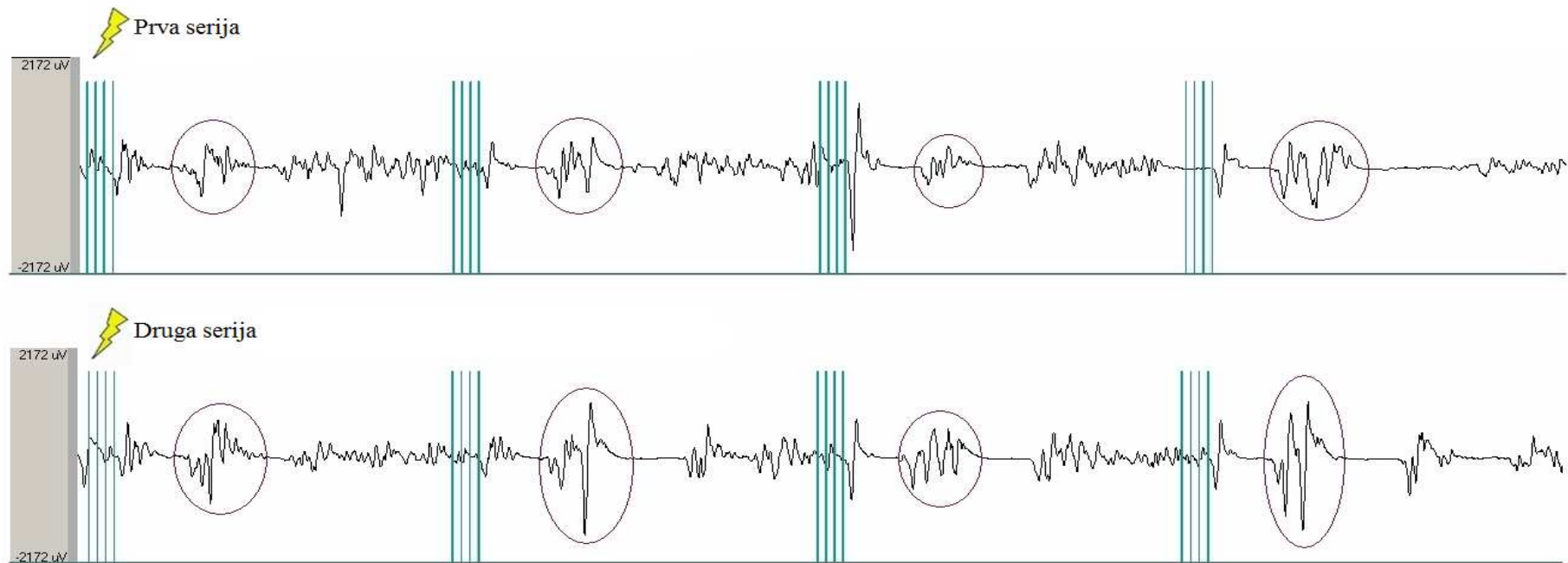
Stimuliranje primarnog motoričkog područja *m. abductoris pollicis brevis* repetitivnom TMS-om tijekom pisanja je u svih ispitanika izazvalo mišićne motoričke evocirane potencijale. Također su bile vidljive nevoljne kontrakcije iz mišića šake i prstiju u svih osim jednog ispitanika. Posljedično je pisanje bilo otežano svima na individualnom motoričkom pragu, osim kod jednog ispitanika (Br. 5). U 30% ispitanika kojima se repetitivnom TMS-om stimuliralo primarno motoričko područje *m. abductoris pollicis brevis* izazvan je period tišine, dok je odgovor duge latencije izazvan u 20 % njih (Tablica 1). Slika 6 prikazuje rečenice koje je napisao ispitanik (Br. 6) tijekom stimuliranja primarnog motoričkog područja *m. abductoris pollicis brevis* repetitivnom TMS-om (intenzitet motoričkog praga u mirovanju).



**Slika 6.** Rečenice napisane tijekom repetitivne TMS-e primarnog motoričkog područja *m. abductoris pollicis brevis*.

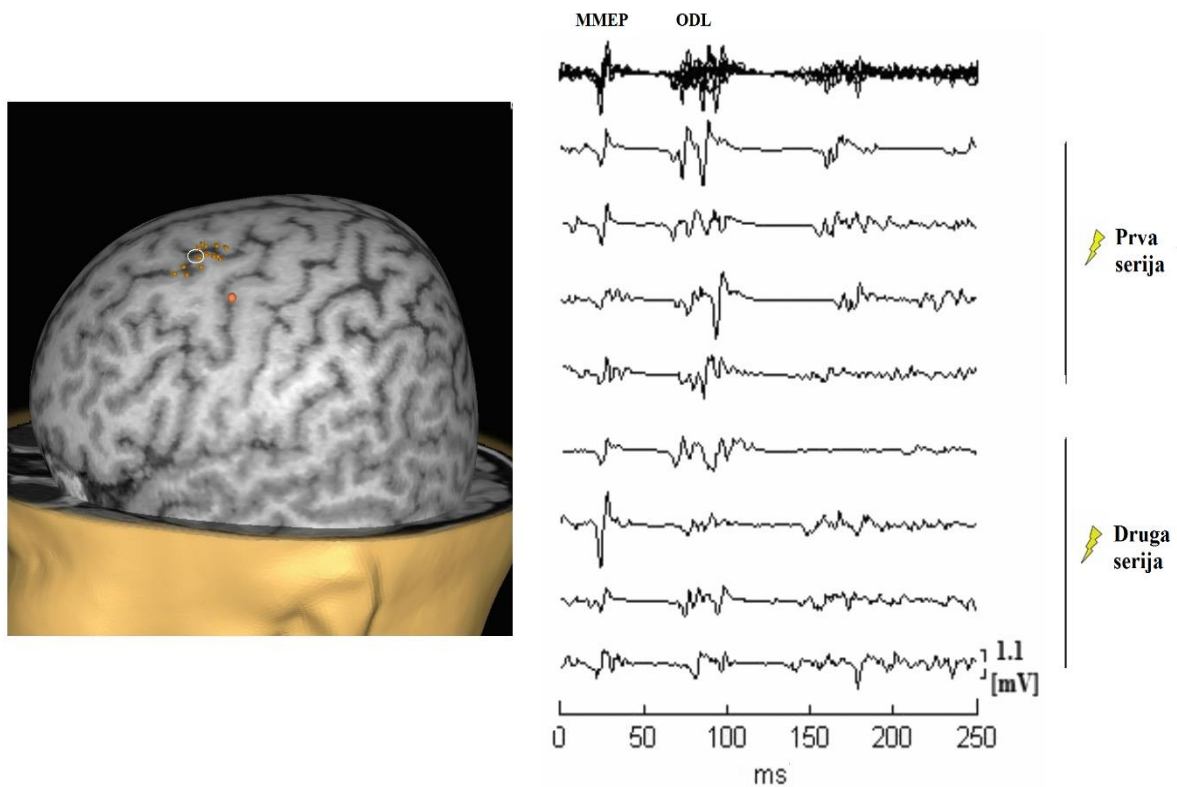
Stimuliranje premotoričkog područja blizu gornjeg frontalnog sulcusa repetitivnom TMS-om tijekom pisanja je izazvalo različite vrste smetnji pisanja (zastoj pisanja, sporo pisanje, trešnja, podizanje ruke, slaba izvedba grafema). Pritom je odgovor duge latencije izazvan u svih s ili bez prethodnih mišićnih motoričkih evociranih potencijala. Prosječno trajanje latencije izazvanog odgovora duge latencije je bilo 70.72 ms sa standardnom devijacijom  $\pm 8.25$  ms (raspon 58.82-87.65 ms). Pritom Z vrijednost pokazuje kako većina

rezultata ulazi u raspon  $\pm 1$  standardna devijacija od prosječne vrijednosti (Tablica 2). Slika 7 prikazuje odgovore duge latencije snimljene iz *m. abductoris pollicis brevis* u jednom pokušaju (pisanje jedne rečenice).



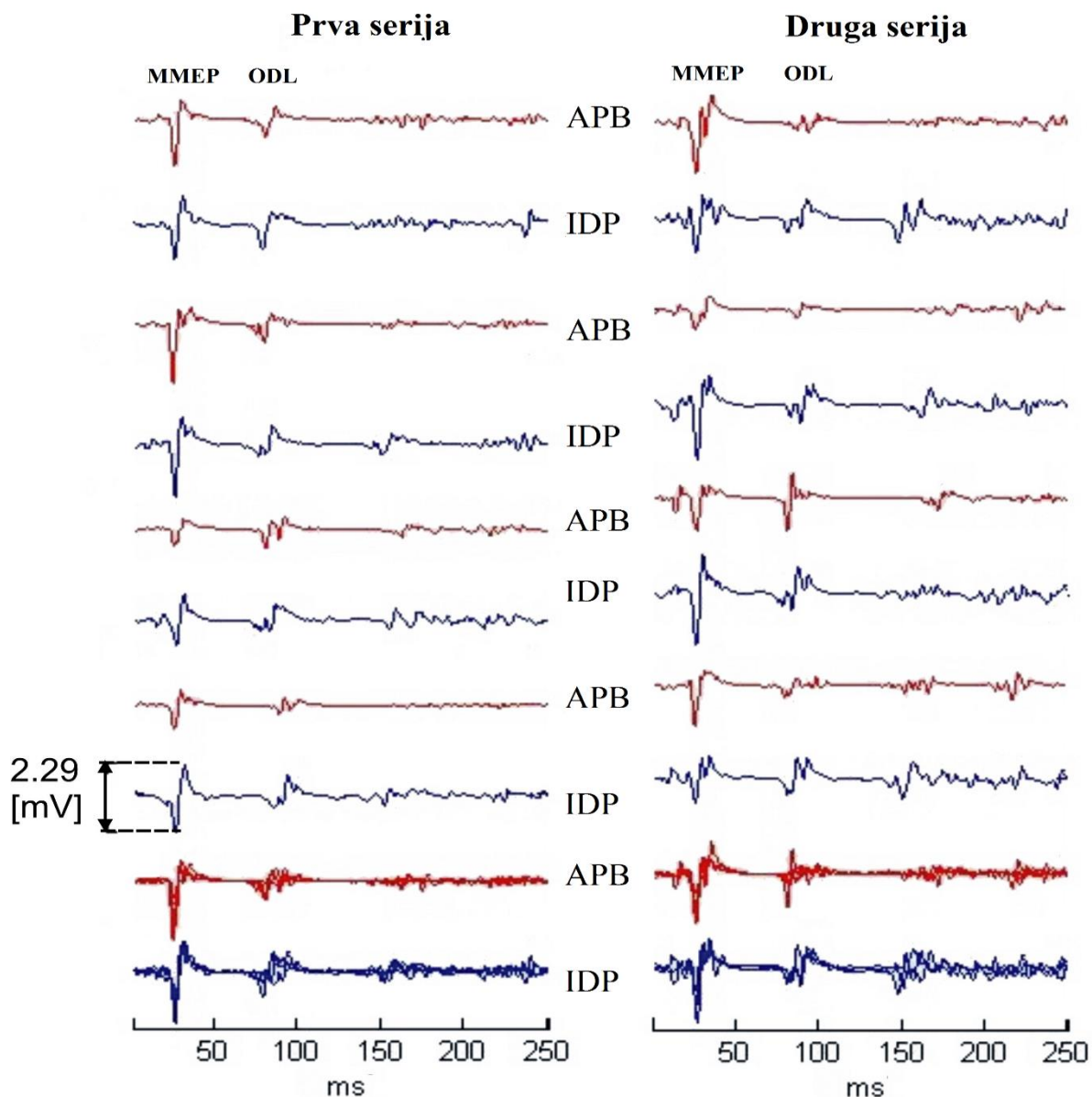
**Slika 7.** *Odgovori duge latencije registrirani iz m. abductoris pollicis brevis tijekom pisanja jedne rečenice. Gore: Zaokruženi odgovori duge latencije registrirani iz mišića šake tijekom pisanja i stimulacije premotoričkog područja prvom serijom modificiranih repetitivnih paketa stimulusa. Dolje: Zaokruženi odgovori duge latencije registrirani iz mišića šake tijekom pisanja i stimulacije premotoričkog područja drugom serijom modificiranih repetitivnih paketa stimulusa.*

Slika 8 prikazuje stimulirane točke premotoričkog područja kod jednog ispitanika (Br. 4) i izazvane mišićne motoričke evocirane potencijale i odgovore duge latencije iz mišića šake.




**Slika 8.** Stimulirane točke lijevog premotoričkog područja (blizu gornjeg frontalnog sulkusa) koje su izazvale smetnje pisanja i ponovljivost odgovora duge latencije registriranog iz *m. abductoris pollicis brevis* tijekom pisanja. Lijevo: ograničeno područje blizu gornjeg frontalnog sulkusa čija je stimulacija izazvala smetnje pisanja. Točka stimulacije koja je izazvala ponavljane odgovore duge latencije iz *m. abductoris pollicis brevis* je bijelo zaokružena. Desno: mišićni motorički evocirani potencijali (MMEP) i odgovori duge latencije (ODL) sa superponiranim odgovorima duge latencije gore desno.

Slika 9 prikazuje ponovljivost odgovora duge latencije registriranih iz *m. abductoris pollicis brevis* i *m. interossei dorsalis primi* tijekom stimuliranja premotoričkog područja blizu gornjeg frontalnog sulkusa i pisanja u jednog ispitanika (Br. 10).



**Slika 9.** Ponovljivost odgovora duge latencije (ODL) registriranih iz *m. abductoris pollicis brevis* (APB) i *m. interossei dorsalis primi* (IDP) tijekom stimulacije lijevog premotoričkog područja (blizu gornjeg frontalnog sulkusa). Lijevo: ponovljivost odgovora duge latencije registriranih iz desnog *m. abductoris pollicis brevis* (APB) i *m. interossei dorsalis primi* (IDP) tijekom stimuliranja prvom serijom modificiranih repetitivnih paketa stimulusa u jednog ispitanika (Br. 10). Desno: ponovljivost odgovora duge latencije registriranih iz desnog *m. abductoris pollicis brevis* (APB) i *m. interossei dorsalis primi* (IDP) tijekom stimuliranja drugom serijom modificiranih repetitivnih paketa stimulusa u jednog ispitanika (Br. 10). Crveno: aktivnost *m. abductoris pollicis brevis*; plavo: aktivnost *m. interossei dorsalis primi*. Superponirani odgovori duge latencije su prikazani za oba mišića na dnu (podebljano crveno/plavo).

Slika 10 prikazuje napisane rečenice jednog ispitanika (Br. 5) tijekom stimuliranja premotoričkog područja blizu superiornog frontalnog sulkusa uz oznake kada je ispitanik prijavio smetnje pisanja.



**Slika 10.** Rečenice napisane tijekom repetitivne TMS-e premotoričkog područja blizu gornjeg frontalnog sulkusa (crvene točke označavaju smetnje pisanja izjavljene od strane ispitanika).

U kontroli sa zavojnicom iznad verteksa tijekom pisanja kao ni u kontroli sa zavojnicom iznad verteksa u mirovanju nisu izazvani mišićni motorički evocirani potencijali niti odgovori duge latencije.



## **5 RASPRAVA**

U ovom istraživanju se mapiralo primarno motoričko područje i premotoričko područje (posteriorni dio gornjeg frontalnog girusa, posteriorni dio srednjeg frontalnog girusa) tijekom motoričkog akta pisanja kod zdravih dobrovoljaca. Pritom je korištena metodologija repetitivne TMS-e (modificirana serija repetitivnih paketa stimulusa) (46).

Stimulacija lijevog primarnog motoričkog područja *m. abductoris pollicis brevis* repetitivnom TMS-om je u svih ispitanika izazvala mišićne motoričke evocirane potencijale, a u 2 ispitanika odgovore duge latencije. Mišićni motorički evocirani potencijali izazvani stimulacijom primarnog motoričkog područja odražavaju kortikospinalnu ekscitabilnost u trenutku stimulacije, kvantificiranu amplitudom potencijala (12, 90). Latencija mišićnih motoričkih evociranih potencijala odražava vrijeme vođenja živčanog impulsa iz kore mozga u mišić, a određena je brzinom vodljivosti najbržih kortikospinalnih vlakana, sumacijom impulsa na donjim motoričkim neuronima i njihovim vremenom vođenja (91). U 3 ispitanika se izazvao period tišine repetitivnom TMS-om primarnog motoričkog područja *m. abductoris pollicis brevis* intenzitetom motoričkog praga, a u jednog od njih i intenzitetom koji je bio ispod motoričkog praga. Period tišine se inače ispituje stimulacijom jednim stimulusom primarnog motoričkog područja mišića koji je prethodno voljno kontrahiran. Pritom se primjenjuje intenzitet stimulacije iznad motoričkog praga. Pretpostavlja se kako je u pozadini nastanka perioda tišine više supraspinalnih i spinalnih mehanizama (35), a pokazano je kako prevladavajući utjecaj na trajanje perioda tišine ima intenzitet TMS-e, dok jačina voljne kontrakcije nema značajan utjecaj (92, 93). Ipak, trenutno se malo zna o periodu tišine izazvanom repetitivnom TMS-om (94).

Stimulacijom repetitivnom TMS-om premotoričkog područja često se uspjevalo izazvati mišićne motoričke evocirane potencijale. Postoje studije koje su pokazale kako se TMS-om premotoričkog područja (gornji frontalni girus tj. Brodmannovo područje 6) mogu izazvati mišićni motorički evocirani potencijali iste ili kraće latencije od onih izazvanih stimulacijom primarnog motoričkog područja. Tako su autori ovih studija izveli zaključak o monosinaptičkoj (izravnoj) kortikospinalnoj projekciji iz premotoričkog područja na donji motorički neuron (95, 96). S obzirom na nemogućnost kvantifikacije mjera mišićnih motoričkih evociranih potencijala izazvanih repetitivnom TMS-om zbog EMG aktivnosti tijekom pisanja tj. odgovora duge latencije koji su pratili mišićne motoričke evocirane potencijale, iz naših rezultata je teško zaključivati o izravnosti odnosno neizravnosti kortikospinalnih projekcija iz premotoričkog područja.

Pri stimulaciji repetitivnom TMS-om premotoričkog područja tijekom pisanja izazvani su odgovori duge latencije kod svih ispitanika. Odgovori kratke latencije i odgovori duge latencije mogu biti izazvani istezanjem mišića i stimulacijom perifernih živaca (97, 98). Naime, pri proučavanju EMG odgovora voljno aktiviranog mišića na kontrolirano eksterno istezanje (od strane uređaja), uočeno je kako se odgovor najčešće sastoji od dva uzastopna nastupa mioelektrične aktivnosti (98, 99). Za prvi odgovor (odgovor/refleks kratke latencije) se smatra kako je monosinaptički spinalni refleks. Vrijeme javljanja drugog odgovora (odgovor/refleks duge latencije) je približno dvostruko duže (50 ms od kontroliranog istezanja mišića) od latencije monosinaptičkog spinalnog refleksa (98, 100) pa je pretpostavljeno kako je riječ o transkortikalno posredovanom odgovoru (101). U nekim slučajevima, pogotovo u malim mišićima šake, javljao se samo odgovor duge latencije kada se koristilo istezanje sporije brzine (99). Nakon ovih odgovora bi nastupila voljna kontrakcija 90 ms od istezanja mišića (100). Utvrđeno je kako amplituda i jednog i drugog odgovora ovisi o karakteristikama primjenjenog istezanja (npr. sila, brzina) (102), dok amplituda odgovora duge latencije ovisi i o kognitivnim čimbenicima (npr. namjeri ispitanika da se opire primjenjenom istezanju mišića ili se prepusti) (98). Više studija s TMS-om je dokazalo uključenost primarnog motoričkog područja u modulaciju amplitude odgovora duge latencije (102-104). Primjerice Kimura i suradnici su dokazali kako primjena TMS-e nad primarnim motoričkim područjem, tako da se period tišine vremenski podudara s odgovorom duge latencije, dovodi do „poništenja“ modulacije odgovora duge latencije i time sugerirali kako bi ista mogla biti posredovana aktivnošću interneurona u primarnom motoričkom području (104). Ovo je prvo istraživanje u kojem su izazvani odgovori duge latencije iz mišića šake i smetnje pisanja tijekom stimulacije premotoričkog područja repetitivnom TMS-om u ispitanika koji su bili uključeni u motorički akt pisanja. U našem istraživanju ispitanici su držali olovku u desnoj dominantnoj ruci i pisali rečenice tijekom diktata. Olovka se najčešće drži između palca, kažiprsta i srednjaka koji manipuliraju olovkom u aktu pisanja, a prstenjak i mali prst ostvaruju stabilizaciju šake. Tijekom pisanja, uz adukciju u karpometakarpalnim i metakarpofalangealnim zglobovima, dolazi do pomicanja palca, kažiprsta i srednjaka kao grupe u vertikalnoj i horizontalnoj ravnini. Pozicija šake tijekom motoričkog akta pisanja prema diktatu je stoga uključivala istezanje mišića (adukcija u karpometakarpalnom i metakarpofalangealnom zglobu) i osjetnu stimulaciju (olovka). Ipak, zadatak u ovom istraživanju se razlikuje od prethodnih studija u kojima je eksterno istezan mišić (98, 99, 102) u činjenici da zadatak koji je korišten u našem istraživanju ima voljnu komponentu. Moguće objašnjenje izazvanih odgovora duge latencije je prijenos signala iz premotoričkog područja u primarno motoričko područje mišića šake

odakle se kortikospinalnim vlaknima prenose dalje do mišića šake tijekom pisanja. Dakle, moglo se izazvati mišićne motoričke evocirane potencijale tijekom stimuliranja premotoričkog područja radi aktivacije primarnog motoričkog područja voljnim aktom pisanja. S obzirom na to da je stimulacija premotoričkog područja repetitivnom TMS-om tijekom pisanja izazvala odgovore duge latencije i smetnje pisanja u svih ispitanika, postoji vjerojatnost kako je ovaj odgovor anatomski povezan s ovim područjem (posteriorni dio gornjeg frontalnog girusa i posteriorni dio srednjeg frontalnog girusa). Anatomsko objašnjenje daje studija od Catani i suradnika u kojoj su autori mapirali arhitekturu kratkih vlakana frontalnog režnja kombinirajući difuznu traktografiju i *post mortem* disekciju. Proučavajući lokalnu povezanost primarnog motoričkog područja za šaku, identificirali su U vlakna (*engl. U-shaped fibres*) koja povezuju primarno motoričko područje šake s premotoričkim područjem (gornji frontalni girus, srednji frontalni girus). Također je utvrđena ljevostrana lateralizacija U vlakana (desnoruki ispitanici) (105). Funkcionalno objašnjenje povezanosti premotoričkog i primarnog motoričkog područja proizlazi iz studija s TMS-om. Naime, primjena stimulusa različitog intenziteta i frekvencije na premotoričko i primarno motoričko područje, uz registraciju promjene amplitude mišićnih motoričkih evociranih potencijala, omogućuje indirektan uvid u intrakortikalne interakcije ovih (ili drugih) područja (106-108).

Odgovori duge latencije su izazvani u 2 ispitanika tijekom stimulacije primarnog motoričkog područja i pisanja. U pozadini je moguće širenje magnetskog polja u premotoričko područje tijekom stimuliranja primarnog motoričkog područja zbog njihove anatomske blizine te prijenos signala odgovora duge latencije iz premotoričkog područja. Razlika između latencije mišićnih motoričkih evociranih potencijala i odgovora duge latencije se može objasniti udaljenošću između primarnog motoričkog područja i premotoričkog područja. Kako bi se isključilo izazivanje refleksa istežanja (100), provedeno je kontrolno mjerenje pri čemu nisu izazvani mišićni motorički evocirani potencijali niti odgovori duge latencije.

Ovim istraživanjem je pokazano kako se repetitivnom TMS-om premotoričkog područja dominantne hemisfere tijekom motoričkog akta pisanja mogu izazvati različite smetnje pisanja (npr. zastoj pisanja, sporo pisanje, trešnja) i odgovori duge latencije. Međutim, trenutno je teško znati neurofiziološku pozadinu izazvanja odgovora duge latencije tijekom stimulacije premotoričkog područja uz primjenu repetitivne TMS-e. Potrebna su daljna TMS istraživanja na većoj skupini ispitanika i testiranje različitih motoričkih zadataka koji uključuju ili ne uključuju voljnu komponentu. Na taj način ćemo moći bolje objasniti

anatomsko-funkcionalne karakteristike premotoričkog područja u voljnim pokretima u čovjeka.

## **6 ZAKLJUČCI**

- 1) U našem istraživanju smo pokazali mogućnost primjene repetitivne TMS-e u mapiranju primarne motoričke i premotoričke kore mozga tijekom motoričke funkcije pisanja.
- 2) Stimuliranje lijevog premotoričkog područja (posteriorni dio gornjeg frontalnog girusa, posteriorni dio srednjeg frontalnog girusa) repetitivnom TMS-om tijekom motoričkog akta pisanja je izazvalo odgovore duge latencije u svih ispitanika uz različite smetnje pisanja.
- 3) Rezultati ovog istraživanja bi mogli doprinijeti daljnjem neurofiziološkom istraživanju funkcije pisanja te razvoju optimalne metodologije u preoperacijskom mapiranju motoričkih područja kore mozga za funkciju pisanja u bolesnika koji odlaze na operaciju mozga.
- 4) Budući da trenutno nemamo objašnjenja o mehanizmima izazivanja odgovora duge latencije u mišićima šake tijekom stimuliranja premotoričkog područja tijekom motoričkog akta pisanja, potrebna su daljnja istraživanja. Primjerice, potrebno je uključiti različite motoričke zadatke koji uključuju ili ne uključuju voljnu komponentu tijekom pokreta šake, veći broj ispitanika te ispitanike kojima je dominantne lijeva ruka. I u konačnici potrebno je provesti intraoperacijska testiranja premotoričkog područja kod bolesnika kako bismo korelirali dobivene podatke s TMS-om i uz primjenu direktne električne stimulacije.

## **7 POPIS CITIRANE LITERATURE**



1. Brinar V. Neurologija za medicinare. Zagreb: Medicinska naklada; 2009. str. 18-25.
2. Brodal P. The central nervous system structure and function 4th ed. New York: Oxford University Press; 2010. str. 301-23.
3. Guyton AC, Hall JE. Medicinska fiziologija. Zagreb: Medicinska naklada; 2012. str. 667-79.
4. Yousry TA, Schmid UD, Alkadhi H, Schmidt D, Peraud A, Buettner A, i sur. Localization of the motor hand area to a knob on the precentral gyrus. A new landmark. *Brain*. 1997;120 ( Pt 1):141-57.
5. Penfield W, Boldrey E. Somatic motor and sensory representation in the cerebral cortex of man as studied by electrical stimulation. *Brain*. 1937;60(4):389-443.
6. Kahle W, Frotscher M. Priručni anatomski atlas, treći svezak. Zagreb: Medicinska naklada; 2011. 423 str.
7. Judaš M, Kostović I. Temelji neuroznanosti (e-udžbenik); 1997. 351 str.
8. Siegel A, Sapru HN. The upper motor neurons. *Essential neuroscience Philadelphia: Wolters Kluwer Health/Lippincott Williams & Wilkins*; 2011. str. 325-41.
9. Bithal P, Ali Z. Intra-operative neurophysiological monitoring. *Journal of Neuroanaesthesiology and Critical Care*. 2015;2(3):179.
10. Amassian VE. Chapter 1 - Animal and Human Motor System Neurophysiology Related to Intraoperative Monitoring A2 - Deletis, Vedran. U: Shils JL, ur. *Neurophysiology in Neurosurgery*. San Diego: Academic Press; 2002. str. 3-23.
11. Patton HD, Amassian VE. Single and multiple-unit analysis of cortical stage of pyramidal tract activation. *Journal of Neurophysiology*. 1954;17(4):345-63.
12. Day BL, Rothwell JC, Thompson PD, Dick JP, Cowan JM, Berardelli A, i sur. Motor cortex stimulation in intact man. 2. Multiple descending volleys. *Brain*. 1987;110(Pt 5):1191-209.
13. Journee HL. Motor EP physiology, risks and specific anesthetic effects. *Handbook of Clinical Neurophysiology. Volume 8: Elsevier*; 2008. str. 218-34.
14. Stecker MM. A review of intraoperative monitoring for spinal surgery. *Surgical Neurology International*. 2012;3(Suppl 3):S174-S87.
15. Foerster O, Penfield W. The structural basis of traumatic epilepsy and results of radical operations. *Brain*. 1930;53(2):99-119.
16. Schrader LM. Direct cortical stimulation to localize sensory, motor and language function. *Handbook of Clinical Neurophysiology. Volume 8: Elsevier*; 2008. str. 150-62.

17. Duffau H, Capelle L, Sichez J, Faillot T, Abdennour L, Law Koune JD, i sur. Intraoperative direct electrical stimulations of the central nervous system: the Salpêtrière experience with 60 patients. *Acta Neurochirurgica (Wien)*. 1999;141(11):1157-67.
18. Sala F, Manganotti P, Grossauer S, Tramontano V, Mazza C, Gerosa M. Intraoperative neurophysiology of the motor system in children: a tailored approach. *Child's nervous system*;26(4):473-90.
19. Blume WT, Jones DC, Pathak P. Properties of after-discharges from cortical electrical stimulation in focal epilepsies. *Clinical neurophysiology*. 2004;115(4):982-9.
20. Kombos T, Suess O, Kern BC, Funk T, Hoell T, Kopetsch O, i sur. Comparison between monopolar and bipolar electrical stimulation of the motor cortex. *Acta Neurochirurgica (Wien)*. 1999;141(12):1295-301.
21. Nathan SS, Sinha SR, Gordon B, Lesser RP, Thakor NV. Determination of current density distributions generated by electrical stimulation of the human cerebral cortex. *Electroencephalography and clinical neurophysiology*. 1993;86(3):183-92.
22. Merton PA, Morton HB. Stimulation of the cerebral cortex in the intact human subject. *Nature*. 1980;285(5762):227.
23. Di Lazzaro V, Oliviero A, Pilato F, Saturno E, Dileone M, Mazzone P, i sur. The physiological basis of transcranial motor cortex stimulation in conscious humans. *Clinical neurophysiology*. 2004;115(2):255-66.
24. Taniguchi M, Cedzich C, Schramm J. Modification of cortical stimulation for motor evoked potentials under general anesthesia: technical description. *Neurosurgery*. 1993;32(2):219-26.
25. Pechstein U, Cedzich C, Nadstawek J, Schramm J. Transcranial high-frequency repetitive electrical stimulation for recording myogenic motor evoked potentials with the patient under general anesthesia. *Neurosurgery*. 1996;39(2):335-43; discussion 43-4.
26. Deletis V, Isgum V, Amassian VE. Neurophysiological mechanisms underlying motor evoked potentials in anesthetized humans. Part 1. Recovery time of corticospinal tract direct waves elicited by pairs of transcranial electrical stimuli. *Clinical neurophysiology*. 2001;112(3):438-44.
27. Sindou M, SpringerLink (Online service). Intraoperative Neurophysiology in Neurosurgery. U: Deletis V, ur. *Practical Handbook of Neurosurgery From Leading Neurosurgeons Vienna*: Springer-Verlag Vienna; 2009. str. 961-82.

28. Szelenyi A, Bello L, Duffau H, Fava E, Feigl GC, Galanda M, i sur. Intraoperative electrical stimulation in awake craniotomy: methodological aspects of current practice. *Neurosurgical Focus*. 2010;28(2):E7.
29. Pechstein U, Nadstawek J, Zentner J, Schramm J. Isoflurane plus nitrous oxide versus propofol for recording of motor evoked potentials after high frequency repetitive electrical stimulation. *Electroencephalography and clinical neurophysiology*. 1998;108(2):175-81.
30. Mendiratta A, Emerson RG. Transcranial electrical MEP with muscle recording. *Handbook of Clinical Neurophysiology*. Volume 8: Elsevier; 2008. str. 260-72.
31. Macdonald DB. Intraoperative motor evoked potential monitoring: overview and update. *Journal of clinical monitoring and computing*. 2006;20(5):347-77.
32. Deletis V, Sala F. Corticospinal tract monitoring with D- and I-waves from the spinal cord and muscle MEPs from limb muscles. *Handbook of Clinical Neurophysiology*. Volume 8: Elsevier; 2008. str. 235-51.
33. Szelenyi A, Kothbauer KF, Deletis V. Transcranial electric stimulation for intraoperative motor evoked potential monitoring: Stimulation parameters and electrode montages. *Clinical neurophysiology*. 2007;118(7):1586-95.
34. Deletis V. Chapter 2 - Intraoperative Neurophysiology and Methodologies Used to Monitor the Functional Integrity of the Motor System. *Neurophysiology in Neurosurgery*. San Diego: Academic Press; 2002. str. 25-51.
35. Rossini PM, Burke D, Chen R, Cohen LG, Daskalakis Z, Di Iorio R, i sur. Non-invasive electrical and magnetic stimulation of the brain, spinal cord, roots and peripheral nerves: Basic principles and procedures for routine clinical and research application. An updated report from an I.F.C.N. Committee. *Clinical neurophysiology*. 2015;126(6):1071-107.
36. Barker AT, Jalinous R, Freeston IL. Non-invasive magnetic stimulation of human motor cortex. *Lancet*. 1985;1(8437):1106-7.
37. Narayana S, Papanicolaou AC, McGregor A, Boop FA, Wheless JW. Clinical Applications of Transcranial Magnetic Stimulation in Pediatric Neurology. *Journal of Child Neurology*. 2015;30(9):1111-24.
38. Ruohonen J, Karhu J. Navigated transcranial magnetic stimulation. *Clinical neurophysiology*. 2010;40(1):7-17.

39. Cracco RQ, Cracco JB, Maccabee PJ, Amassian VE. Cerebral function revealed by transcranial magnetic stimulation. *Journal of neuroscience methods*. 1999;86(2):209-19.
40. Ruohonen J. Background physics for magnetic stimulation. *Supplements to Clinical neurophysiology*. 2003;56:3-12.
41. Sandrini M, Umiltà C, Rusconi E. The use of transcranial magnetic stimulation in cognitive neuroscience: a new synthesis of methodological issues. *Neuroscience and biobehavioral reviews*. 2011;35(3):516-36.
42. Zangen A, Roth Y, Voller B, Hallett M. Transcranial magnetic stimulation of deep brain regions: evidence for efficacy of the H-coil. *Clinical neurophysiology*. 2005;116(4):775-9.
43. Sparing R, Buelte D, Meister IG, Pauš T, Fink GR. Transcranial magnetic stimulation and the challenge of coil placement: A comparison of conventional and stereotaxic neuronavigational strategies. *Human Brain Mapping*. 2008;29(1):82-96.
44. Deletis V, Fernandez-Conejero I, Ulkatan S, Costantino P. Methodology for intraoperatively eliciting motor evoked potentials in the vocal muscles by electrical stimulation of the corticobulbar tract. *Clinical neurophysiology*. 2009;120(2):336-41.
45. Deletis V, Rogić M, Fernandez-Conejero I, Gabarros A, Jeroncic A. Neurophysiologic markers in laryngeal muscles indicate functional anatomy of laryngeal primary motor cortex and premotor cortex in the caudal opercular part of inferior frontal gyrus. *Clinical neurophysiology*. 2014;125(9):1912-22.
46. Rogić M, Deletis V, Fernandez-Conejero I. Inducing transient language disruptions by mapping of Broca's area with modified patterned repetitive transcranial magnetic stimulation protocol. *Journal of Neurosurgery*. 2014;120(5):1033-41.
47. Espadaler J, Rogić M, Deletis V, Leon A, Quijada C, Conesa G. Representation of cricothyroid muscles at the primary motor cortex (M1) in healthy subjects, mapped by navigated transcranial magnetic stimulation (nTMS). *Clinical neurophysiology*. 2012;123(11):2205-11.
48. Picht T, Krieg SM, Sollmann N, Rosler J, Niraula B, Neuvonen T, i sur. A comparison of language mapping by preoperative navigated transcranial magnetic stimulation and direct cortical stimulation during awake surgery. *Neurosurgery*. 2013;72(5):808-19.
49. Lefaucheur J-P, André-Obadia N, Antal A, Ayache SS, Baeken C, Benninger DH, i sur. Evidence-based guidelines on the therapeutic use of repetitive transcranial magnetic stimulation (rTMS). *Clinical Neurophysiology*. 125(11):2150-206.

50. Cabraja M, Stockhammer F, Mularski S, Suess O, Kombos T, Vajkoczy P. Neurophysiological intraoperative monitoring in neurosurgery: aid or handicap? An international survey. *Neurosurgical Focus*. 2009;27(4):E2.
51. Rogić M. Prilog metodologiji prepoznavanja neurofizioloških biljega u mišićima grkljana izazvanih transkranijalnom magnetskom stimulacijom (TMS) motoričkih područja kore mozga za govor. Split: Sveučilište u Splitu, Medicinski fakultet; 2012. str.1-3.
52. Sala F, Manganotti P, Tramontano V, Bricolo A, Gerosa M. Monitoring of motor pathways during brain stem surgery: what we have achieved and what we still miss? *Clinical neurophysiology*. 2007;37(6):399-406.
53. Yingling CD. Mapping the corticospinal tract. *Handbook of Clinical Neurophysiology*. Volume 8: Elsevier; 2008. str. 319-31.
54. Ojemann GA. Individual variability in cortical localization of language. *Journal of Neurosurgery*. 1979;50(2):164-9.
55. Szelenyi A, Senft C, Jordan M, Forster MT, Franz K, Seifert V, i sur. Intra-operative subcortical electrical stimulation: a comparison of two methods. *Clinical neurophysiology*.2011;122(7):1470-5.
56. Kamada K, Todo T, Ota T, Ino K, Masutani Y, Aoki S, i sur. The motor-evoked potential threshold evaluated by tractography and electrical stimulation. *Journal of Neurosurgery*. 2009;111(4):785-95.
57. Sindou M, SpringerLink (Online service). Brainstem Tumors. U: Bricolo A, ur. *Practical Handbook of Neurosurgery From Leading Neurosurgeons Vienna: Springer-Verlag Vienna*; 2009. str. 849-71.
58. Legatt AD, Emerson RG. Motor evoked potential monitoring-it's about time. *Journal of clinical neurophysiology*.2002;19(5):383-6.
59. Nuwer MR, Emerson RG, Galloway G, Legatt AD, Lopez J, Minahan R, i sur. Evidence-based guideline update: intraoperative spinal monitoring with somatosensory and transcranial electrical motor evoked potentials: report of the Therapeutics and Technology Assessment Subcommittee of the American Academy of Neurology and the American Clinical Neurophysiology Society. *Neurology*. 2012;78(8):585-9.
60. Deletis V, Sala F. Intraoperative neurophysiological monitoring of the spinal cord during spinal cord and spine surgery: a review focus on the corticospinal tracts. *Clinical neurophysiology*. 2008;119(2):248-64.

61. Yamamoto T, Katayama Y, Nagaoka T, Kobayashi K, Fukaya C. Intraoperative monitoring of the corticospinal motor evoked potential (D-wave): clinical index for postoperative motor function and functional recovery. *Neurologia Medico Chirurgica (Tokyo)*. 2004;44(4):170-80; discussion 81-2.
62. Picht T, Atalay A. Preoperative Motor Mapping. U: Hayat MA, ur. *Tumors of the Central Nervous System, Volume 4: Brain Tumors (Part 2)*. Dordrecht: Springer Netherlands; 2012. str. 289-300.
63. Krings T, Buchbinder BR, Butler WE, Chiappa KH, Jiang HJ, Rosen BR, i sur. Stereotactic transcranial magnetic stimulation: correlation with direct electrical cortical stimulation. *Neurosurgery*. 1997;41(6):1319-25; discussion 25-6.
64. Picht T, Mularski S, Kuehn B, Vajkoczy P, Kombos T, Suess O. Navigated transcranial magnetic stimulation for preoperative functional diagnostics in brain tumor surgery. *Neurosurgery*. 2009;65(6 Suppl):93-8; discussion 8-9.
65. Paiva WS, Fonoff ET, Marcolin MA, Cabrera HN, Teixeira MJ. Cortical mapping with navigated transcranial magnetic stimulation in low-grade glioma surgery. *Neuropsychiatric disease and treatment*. 2012;8:197-201.
66. Krings T, Reinges M, Erberich S, Kemeny S, Rohde V, Spetzger U, i sur. Functional MRI for presurgical planning: problems, artefacts, and solution strategies. *Journal of neurology, neurosurgery, and psychiatry*. 2001;70(6):749-60.
67. Rutten GJ, Ramsey NF. The role of functional magnetic resonance imaging in brain surgery. *Neurosurgical Focus*. 2010;28(2):E4.
68. Krieg SM, Shibani E, Buchmann N, Gempt J, Foerschler A, Meyer B, i sur. Utility of presurgical navigated transcranial magnetic brain stimulation for the resection of tumors in eloquent motor areas. *Journal of Neurosurgery*. 2012;116(5):994-1001.
69. Lefaucheur JP, Picht T. The value of preoperative functional cortical mapping using navigated TMS. *Clinical neurophysiology*. 2016;46(2):125-33.
70. Deletis V, Fernandez-Conejero I, Ulkatan S, Rogić M, Carbo EL, Hiltzik D. Methodology for intra-operative recording of the corticobulbar motor evoked potentials from cricothyroid muscles. *Clinical neurophysiology*. 2011;122(9):1883-9.
71. Rogić Vidaković M, Schonwald MZ, Rotim K, Jurić T, Vulević Z, Tafra R, i sur. Excitability of contralateral and ipsilateral projections of corticobulbar pathways recorded as corticobulbar motor evoked potentials of the cricothyroid muscles. *Clinical neurophysiology*. 2015;126(8):1570-7.

72. Sollmann N, Ille S, Tussis L, Maurer S, Hauck T, Negwer C, i sur. Correlating subcortical interhemispheric connectivity and cortical hemispheric dominance in brain tumor patients: A repetitive navigated transcranial magnetic stimulation study. *Clinical neurology and neurosurgery*. 2016;141:56-64.
73. Frey D, Schilt S, Strack V, Zdunczyk A, Rösler J, Niraula B, i sur. Navigated transcranial magnetic stimulation improves the treatment outcome in patients with brain tumors in motor eloquent locations. *Neuro-Oncology*. 2014;16(10):1365-72.
74. Krieg SM, Sabih J, Bulubasova L, Obermueller T, Negwer C, Janssen I, i sur. Preoperative motor mapping by navigated transcranial magnetic brain stimulation improves outcome for motor eloquent lesions. *Neuro-Oncology*. 2014;16(9):1274-82.
75. Duffau H. Awake surgery for nonlanguage mapping. *Neurosurgery*. 2010;66(3):523-8; discussion 8-9.
76. Roux FE, Dufor O, Giussani C, Wamain Y, Draper L, Longcamp M, i sur. The graphemic/motor frontal area Exner's area revisited. *Ann Neurol*. 2009;66(4):537-45.
77. Magrassi L, Bongetta D, Bianchini S, Berardesca M, Arianta C. Central and peripheral components of writing critically depend on a defined area of the dominant superior parietal gyrus. *Brain Research*. 2010;1346:145-54.
78. Planton S, Jucla M, Roux FE, Demonet JF. The "handwriting brain": a meta-analysis of neuroimaging studies of motor versus orthographic processes. *Cortex*. 2013;49(10):2772-87.
79. Scarone P, Gatignol P, Guillaume S, Denvil D, Capelle L, Duffau H. Agraphia after awake surgery for brain tumor: new insights into the anatomo-functional network of writing. *Surgical neurology*. 2009;72(3):223-41; discussion 41.
80. Roux FE, Durand JB, Rehault E, Planton S, Draper L, Demonet JF. The neural basis for writing from dictation in the temporoparietal cortex. *Cortex*. 2014;50:64-75.
81. Oldfield RC. The assessment and analysis of handedness: the Edinburgh inventory. *Neuropsychologia*. 1971;9(1):97-113.
82. Corina DP, Gibson EK, Martin R, Poliakov A, Brinkley J, Ojemann GA. Dissociation of action and object naming: evidence from cortical stimulation mapping. *Human Brain Mapping*. 2005;24(1):1-10.
83. Krieg SM, Tarapore PE, Picht T, Tanigawa N, Houde J, Sollmann N, i sur. Optimal timing of pulse onset for language mapping with navigated repetitive transcranial magnetic stimulation. *NeuroImage*. 2014;100:219-36.

84. Sollmann N, Tanigawa N, Ringel F, Zimmer C, Meyer B, Krieg SM. Language and its right-hemispheric distribution in healthy brains: an investigation by repetitive transcranial magnetic stimulation. *NeuroImage*. 2014;102 Pt 2:776-88.
85. Rogić Vidaković M, Gabelica D, Vujović I, Šoda J, Batarelo N, Džimbeg A, i sur. A novel approach for monitoring writing interferences during navigated transcranial magnetic stimulation mappings of writing related cortical areas. *Journal of neuroscience methods*. 2015;255:139-50.
86. Julkunen P, Ruohonen J, Saaskilahti S, Saisanen L, Karhu J. Threshold curves for transcranial magnetic stimulation to improve reliability of motor pathway status assessment. *Clinical neurophysiology* 2011;122(5):975-83.
87. Rossini PM, Barker AT, Berardelli A, Caramia MD, Caruso G, Cracco RQ, i sur. Non-invasive electrical and magnetic stimulation of the brain, spinal cord and roots: basic principles and procedures for routine clinical application. Report of an IFCN committee. *Electroencephalography and clinical neurophysiology*. 1994;91(2):79-92.
88. Epstein CM, Lah JJ, Meador K, Weissman JD, Gaitan LE, Dihenia B. Optimum stimulus parameters for lateralized suppression of speech with magnetic brain stimulation. *Neurology*. 1996;47(6):1590-3.
89. Scarone P, Gatignol P, Guillaume S, Denvil D, Capelle L, Duffau H. Agraphia after awake surgery for brain tumor: new insights into the anatomo-functional network of writing. *World Neurosurgery*. 2009;72(3):223-41.
90. Rossini PM, Rossi S. Transcranial magnetic stimulation: diagnostic, therapeutic, and research potential. *Neurology*. 2007;68(7):484-8.
91. Bestmann S, Krakauer JW. The uses and interpretations of the motor-evoked potential for understanding behaviour. *Experimental brain research*. 2015;233(3):679-89.
92. Haug BA, Schönle PW, Knobloch C, Köhne M. Silent period measurement revives as a valuable diagnostic tool with transcranial magnetic stimulation. *Electroencephalography and Clinical Neurophysiology/Evoked Potentials Section*. 1992;85(2):158-60.
93. Kojima S, Onishi H, Sugawara K, Kirimoto H, Suzuki M, Tamaki H. Modulation of the cortical silent period elicited by single- and paired-pulse transcranial magnetic stimulation. *BMC Neuroscience*. 2013;14:43-.
94. Wassermann E, Epstein C, Ziemann U, Walsh V, Paus T, Lisanby S. The cortical silent period. U: Wolters A, Ziemann U, Benecke B, ur. *Oxford handbook of transcranial stimulation*. New York: Oxford University Press; 2008. str. 91-102.



95. Teitti S, Maatta S, Saisanen L, Kononen M, Vanninen R, Hannula H, i sur. Non-primary motor areas in the human frontal lobe are connected directly to hand muscles. *NeuroImage*. 2008;40(3):1243-50.
96. Vaalto S, Saisanen L, Kononen M, Julkunen P, Hukkanen T, Maatta S, i sur. Corticospinal output and cortical excitation-inhibition balance in distal hand muscle representations in nonprimary motor area. *Human Brain Mapping*. 2011;32(10):1692-703.
97. Tarkka IM. Short and long latency reflexes in human muscles following electrical and mechanical stimulation. *Acta physiologica Scandinavica Supplementum*. 1986;557:1-32.
98. Hammond PH. The influence of prior instruction to the subject on an apparently involuntary neuro-muscular response. *The Journal of physiology*. 1956;132(1):17-8p.
99. Marsden CD, Merton PA, Morton HB. Stretch reflex and servo action in a variety of human muscles. *The Journal of physiology*. 1976;259(2):531-60.
100. MacKinnon CD, Verrier MC, Tatton WG. Motor cortical potentials precede long-latency EMG activity evoked by imposed displacements of the human wrist. *Experimental brain research*. 2000;131(4):477-90.
101. Palmer E, Ashby P. Evidence that a long latency stretch reflex in humans is transcortical. *The Journal of physiology*. 1992;449:429-40.
102. Spieser L, Meziane HB, Bonnard M. Cortical mechanisms underlying stretch reflex adaptation to intention: a combined EEG-TMS study. *NeuroImage*. 2010;52(1):316-25.
103. Bonnard M, de Graaf J, Pailhous J. Interactions between cognitive and sensorimotor functions in the motor cortex: evidence from the preparatory motor sets anticipating a perturbation. *Reviews in the neurosciences*. 2004;15(5):371-82.
104. Kimura T, Haggard P, Gomi H. Transcranial magnetic stimulation over sensorimotor cortex disrupts anticipatory reflex gain modulation for skilled action. *The Journal of neuroscience*. 2006;26(36):9272-81.
105. Catani M, Dell'acqua F, Vergani F, Malik F, Hodge H, Roy P, i sur. Short frontal lobe connections of the human brain. *Cortex*. 2012;48(2):273-91.
106. Civardi C, Cantello R, Asselman P, Rothwell JC. Transcranial magnetic stimulation can be used to test connections to primary motor areas from frontal and medial cortex in humans. *NeuroImage*. 2001;14(6):1444-53.

107. Rizzo V, Siebner HR, Modugno N, Pesenti A, Munchau A, Gerschlager W, et al. Shaping the excitability of human motor cortex with premotor rTMS. *The Journal of physiology*. 2004;554(Pt 2):483-95.
108. Koch G, Franca M, Mochizuki H, Marconi B, Caltagirone C, Rothwell JC. Interactions between pairs of transcranial magnetic stimuli over the human left dorsal premotor cortex differ from those seen in primary motor cortex. *The Journal of physiology*. 2007;578(Pt 2):551-62.

## **8 SAŽETAK**

**NASLOV:** Mapiranje motoričkog korteksa transkranijalnom magnetskom stimulacijom (TMS)

**CILJ ISTRAŽIVANJA:** Cilj ovog istraživanja je primijeniti TMS-u u mapiranju primarne motoričke kore za reprezentaciju mišića ruke i premotoričkog područja kore mozga dominantne hemisfere mozga tijekom motoričkog akta pisanja kod zdravih dobrovoljaca.

**MATERIJAL I METODE:** Istraživanje je provedeno na 10 zdravih ispitanika. Primarno motoričko područje *m. abductoris pollicis brevis* i premotoričko područje (posteriorni dio gornjeg frontalnog girusa, posteriorni dio srednjeg frontalnog girusa) se mapiralo modificiranom serijom repetitivnih paketa stimulusa (repetitivna TMS) tijekom motoričkog akta pisanja. Elektromiografski odgovori su registrirani iz mišića šake dominantne ruke.

**REZULTATI:** Stimuliranje primarnog motoričkog područja *m. abductoris pollicis brevis* repetitivnom TMS-om tijekom pisanja je u svih ispitanika izazvalo mišićne motoričke evocirane potencijale, dok su odgovori duge latencije izazvani u 20% njih te period tišine u 30% ispitanika. Stimuliranje premotoričkog područja repetitivnom TMS-om je kod svih ispitanika izazvalo odgovore duge latencije, s ili bez prethodnih mišićnih motoričkih evociranih potencijala, uz različite smetnje pisanja. Prosječno trajanje latencije izazvanog odgovora duge latencije je bilo 70.72 ms.

**ZAKLJUČCI:** Repetitivnom TMS-om se može mapirati motorički segment funkcije pisanja interferirajući s neuronskom kontrolom gornjih ekstremiteta tijekom pisanja. Stimuliranje lijevog premotoričkog područja (posteriorni dio gornjeg frontalnog girusa, posteriorni dio srednjeg frontalnog girusa) repetitivnom TMS-om tijekom motoričkog akta pisanja je izazvalo odgovore duge latencije u mišićima dominantne šake kod svih ispitanika uz različite smetnje pisanja. Rezultati ovog istraživanja bi mogli doprinijeti daljnjem neurofiziološkom istraživanju funkcije pisanja te razvoju TMS metodologije u preoperacijskom mapiranju motoričkih područja kore mozga za funkciju pisanja u bolesnika s tumorom mozga. Potrebna su daljna istraživanja kako bi se rasvijetili neurofiziološki mehanizmi izazivanja odgovora duge latencije u mišićima šake tijekom repetitivne TMS-e premotoričke kore mozga.

## **9 SUMMARY**

**DIPLOMA THESIS TITLE:** Transcranial magnetic stimulation (TMS) mapping of the motor cortex

**OBJECTIVES:** The aim of this study is to map the primary motor cortex for hand muscle representation and premotor cortical areas of the brain's dominant hemisphere with TMS in healthy volunteers during motor act of writing.

**MATERIAL AND METHODS:** The study was conducted on 10 healthy subjects. The mapping of the primary motor cortex for hand muscle (m. abductor pollicis brevis) and premotor cortical areas (posterior part of superior frontal gyrus, posterior part of middle frontal gyrus) was performed by applying a patterned bursts of repetitive TMS (repetitive TMS) during motor act of writing. The evoked responses were recorded by electromyographic recording.

**RESULTS:** The repetitive TMS of the primary motor cortex for hand muscle (m. abductor pollicis brevis) during the writing elicited in all subjects muscle motor evoked potentials, with the long latency responses elicited in 20% of subjects and the silent period in 30% of subjects. The repetitive TMS of the premotor cortex elicited long latency responses in hand muscles in all subjects, with or without muscle motor evoked potentials preceding the long latency responses, with different writing interferences. The mean latency of elicited long latency response was 70.72 ms.

**CONCLUSIONS:** Repetitive TMS can be used to map the motor writing function while interfering with the neural control of the upper extremity during the writing performance. Repetitive TMS of the left premotor cortex (posterior part of superior frontal gyrus, posterior part of middle frontal gyrus) during motor act of writing elicited long latency responses in dominant hand muscles in all subjects with different writing interferences. The results of this study might contribute to a further neurophysiological research of writing function and to the development of TMS methodology in preoperative mapping of the motor areas involved in writing function in patients with brain tumour. Further research is needed to uncover the neurophysiologic mechanisms of long latency responses in hand muscles elicited during repetitive TMS of the premotor cortical area.

## **10 ŽIVOTOPIS**

## **OSOBNI PODACI**

IME I PREZIME: Tonka Borovina

DATUM I MJESTO ROĐENJA: 30. lipnja 1990. godine, Dubrovnik, Hrvatska

DRŽAVLJANSTVO: hrvatsko

TELEFON: +385977712358

E-ADRESA: tborovina@gmail.com

## **OBRAZOVANJE**

1997. – 2005. Osnovna škola Blato, Blato

2005. – 2009. Opća gimnazija, Blato

2009. – 2010. Stomatološki fakultet Sveučilišta u Zagrebu

2010. → Medicinski fakultet Sveučilišta u Splitu, smjer doktor medicine

## **ZNANJA I VJEŠTINE**

Poznavanje stranih jezika:

engleski jezik (B2 razina)

talijanski jezik (A2 razina)

Vozač B kategorije

## **OSTALE AKTIVNOSTI**

Sudjelovanje na Festivalu znanosti 2015. godine kao voditelj radionice „Kako je rak upoznao egzistencijski nemir?“

Rad u istraživačkoj grupi BioemMefst Medicinskog fakulteta u Splitu od 2015. godine

Koautorstvo na članku: Marendic M, Bulicic AR, Borovina T, Mise NI, Romac R, Suljic E, i sur. Categorization of Ischemic Stroke Patients Compared with National Institutes of Health Stroke Scale. Medical archives (Sarajevo, Bosnia and Herzegovina). 2016;70(2):119-22.