

# Transtorakalna biopsija pluća koaksijalnom tehnikom

---

**Grubišić, Antea**

**Master's thesis / Diplomski rad**

**2016**

*Degree Grantor / Ustanova koja je dodijelila akademski / stručni stupanj:* **University of Split, School of Medicine / Sveučilište u Splitu, Medicinski fakultet**

*Permanent link / Trajna poveznica:* <https://um.nsk.hr/um:nbn:hr:171:510197>

*Rights / Prava:* [In copyright](#)/[Zaštićeno autorskim pravom.](#)

*Download date / Datum preuzimanja:* **2025-01-15**



*Repository / Repozitorij:*

[MEFST Repository](#)



**SVEUČILIŠTE U SPLITU  
MEDICINSKI FAKULTET**

**Antea Grubišić**

**TRANSTORAKALNA BIOPSIJA PLUĆA KOAKSIJALNOM TEHNIKOM**

**Diplomski rad**

**Akadska godina:**

**2015./2016.**

**Mentor:**

**prof. dr. sc. Liana Cambj-Sapunar**

**Split, srpanj 2016.**

**SVEUČILIŠTE U SPLITU  
MEDICINSKI FAKULTET**

**Antea Grubišić**

**TRANSTORAKALNA BIOPSIJA PLUĆA KOAKSIJALNOM TEHNIKOM**

**Diplomski rad**

**Akadska godina:**

**2015./2016.**

**Mentor:**

**prof. dr. sc. Liana Cambj-Sapunar**

**Split, srpanj 2016.**

1. UVOD.....	1
1.1 Rak pluća .....	2
1.1.1 Epidemiologija i etiologija raka pluća .....	2
1.1.2 Patohistološka klasifikacija raka pluća .....	3
1.1.3 Rak pluća nemalih stanica (NSCLC).....	3
1.1.3.1 Imunohistokemijski panel za subklasifikaciju NSCLC.....	5
1.1.4 Lokalizacija raka pluća i pušenje.....	7
1.1.5 Klinička slika raka pluća.....	8
1.1.6 Dijagnostika raka pluća .....	9
1.1.7 TNM-klasifikacija i prognoza raka pluća .....	13
1.1.8 Liječenje raka pluća .....	15
1.1.8.1 Liječenje raka pluća malih stanica.....	15
1.1.8.2 Liječenje raka pluća nemalih stanica .....	15
1.1.8.3 Molekularna genetika te ciljana terapija karcinoma pluća .....	17
1.2 Transtorakalna biopsija pluća .....	22
1.2.1 Definicija i vrste transtorakalne biopsije .....	22
1.2.1.1 Podjela TTB-a prema uzorku koji se uzima .....	22
1.2.1.2 Podjela TTB-a prema korištenoj tehnici oslikavanja.....	23
1.2.2 Indikacije za TTB pluća.....	24
1.2.3 Kontraindikacije za TTB pluća.....	24
1.2.4 Priprema bolesnika prije procedure .....	25
1.2.5 Procedura TTB pluća koaksijalnom tehnikom pod kontrolom CT-a .....	25
1.2.5.1 Namještaj bolesnika.....	26
1.2.5.2 Određivanje CT presjeka za biopsiju.....	26
1.2.5.3 Planiranje puta prolaska igle.....	26
1.2.5.4 Označavanje mjesta punkcije.....	28
1.2.5.5 Priprema kože i potkožnog tkiva .....	28



1.2.5.6	Izbor igle za tkivnu biopsiju .....	28
1.2.5.7	Izvođenje punkcije pod kontrolom CT-a.....	29
1.2.5.8	Priprema preparata za tkivnu biopsiju .....	30
1.2.5.9	Evidentiranje mogućih komplikacija biopsije .....	30
1.2.6	Poslijeproceduralna skrb.....	32
2.	CILJEVI ISTRAŽIVANJA .....	34
3.	ISPITANICI I METODE .....	36
4.	REZULTATI.....	38
5.	RASPRAVA .....	44
6.	ZAKLJUČAK .....	49
7.	POPIS CITIRANE LITERATURE .....	51
8.	SAŽETAK .....	59
9.	SUMMARY .....	62
10.	ŽIVOTOPIS .....	65

*Na početku, veliku zahvalnost upućujem svojoj dragoj mentorici, prof.dr.sc. Liani Cambj – Sapunar, na prijateljskom pristupu, velikoj potpori, brojnim stručnim savjetima te na vođenju kroz čitav proces izrade ovog diplomskog rada.*

*Veliko hvala i našim M. & D. koji su, na šarmantan način, svojim mudrim savjetima pridonijeli tome da ovaj rad bude statistički značajniji.*

*Zahvaljujem se cijenjenim profesorima i asistentima Medicinskog fakulteta u Splitu koji su imali ulogu u stjecanju medicinskih znanja i vještina potrebnih za moj budući rad.*

*Zahvaljujem se svim prijateljima i kolegama koji su ludim i nezaboravnim detaljima čitavo vrijeme studiranja učinili lakšim i zabavnijim.*

*Najveće hvala upućujem svojim roditeljima i sestri na velikoj ljubavi, brizi, brojnim životnim savjetima i podršci tijekom cijelog mog školovanja te bakama i djedovima koji su mislili na mene prije svakog ispita.*

*Na samom kraju, još jedno hvala Marinu koji je, često kilometrima daleko, zapravo uvijek bio Tu.*

## **1. UVOD**

## 1.1 Rak pluća

### 1.1.1 Epidemiologija i etiologija raka pluća

Rak pluća, prema podacima za 2012. godinu, čini 13% svih novo dijagnosticiranih zloćudnih tumora te zauzima vodeće mjesto po smrtnosti od zloćudnih bolesti (1). Godine 2012. u svijetu od raka pluća umrlo je 1,59 milijuna ljudi, odnosno 19,4% svih umrlih od zloćudnih bolesti (2). Prema Registru za rak za 2013. godinu, i u Hrvatskoj je rak pluća najčešća zloćudna bolest. U muškaraca je prvi po incidenciji (98,3/100 000) i mortalitetu, a u žena treći po incidenciji (32,6/100 000; nakon raka dojke i kolona) i drugi po mortalitetu (nakon raka dojke) (3). Između 65 i 70% osoba s dijagnosticiranim rakom pluća starije su od 65 godina, a manje od 2% dijagnosticiranih je mlađe od 45 godina. Prosječna dob postavljanja dijagnoze je 70 godina (4).

Najvažniji i najčešći (u više od 90% slučajeva) čimbenik rizika za razvoj raka pluća jest pušenje, koje se smatra i uzrokom 70% slučajeva svjetske smrtnosti od raka pluća (2,5). U duhanskom dimu nalazi se više od 3000 štetnih spojeva, od kojih je više od 50 kancerogeno, a glavnu ulogu među njima imaju polciklički aromatski ugljikohidrati te duhan specifični nitrozamini (6). Duhanski iritansi i kancerogeni oštećuju stanice pluća te različitim, poznatim i nepoznatim, patogenetskim mehanizmima u konačnici dovode do razvoja raka. Prema podacima Svjetske zdravstvene organizacije, u Hrvatskoj je 2003. godine bilo 27,4% pušača u ukupnoj populaciji (7). Učestalost razvoja raka pluća proporcionalna je broju popušanih cigareta. Oni koji puše više od 30 cigareta na dan imaju 22 puta veći rizik za nastanak raka pluća od onih koji nisu nikada pušili. Rizik za nastanak raka pluća 10 godina nakon prestanka pušenja smanjuje se za 50%, a nakon 15 godina smanjuje se za čak 90% (6). Pasivno pušenje, također povećava rizik (za 24%) za razvoj raka pluća (4). Prema Galantzu i suradnicima, na svakih 8 pušača koji umiru zbog bolesti povezanih s pušenjem, 1 pasivni pušač umire zbog sekundarne izloženosti duhanskom dimu (8).

U ostale rizične čimbenike ubrajaju se: izloženost azbestu (uzrokom je 3-4% svih karcinoma pluća) te drugim inhalacijskim karcinogenima (arsen, nikal, vinil-klorid), izloženost radioaktivnom materijalu (radonu), onečišćenje zraka u urbanim sredinama, prethodne radioterapije prsnog koša zbog drugih tumora te pozitivna obiteljska anamneza (ako je jedan roditelj bolovao 5 puta veći rizik) (4).

Rak pluća nastaje kao rezultat različitih genskih mutacija. Po svojoj važnosti ističu se: EGFR (*epidermal growth factor receptor*), ALK (*anaplastic lymphoma kinase*) te KRAS (*kirsten rat sarcoma viral oncogene homolog*) mutacija, koje se mogu naći prisutne u adenokarcinomima pluća. One su ili naslijeđene ili stečene tijekom života, a započinju u histološki normalnom epitelu pluća te im se broj povećava kako napreduje proces patohistoloških promjena normalnog epitela. Molekularno analiziranje prisutnosti mutacija na uzorcima adenokarcinoma pluća važno je zbog mogućnosti nove ciljane terapije malim molekulama ili monoklonskim protutijelima (6).

### 1.1.2 Patohistološka klasifikacija raka pluća

Na temelju terapijskog pristupa te prognoze bolesti, najčešće patohistološke vrste raka pluća podijeljene su u dvije osnovne skupine:

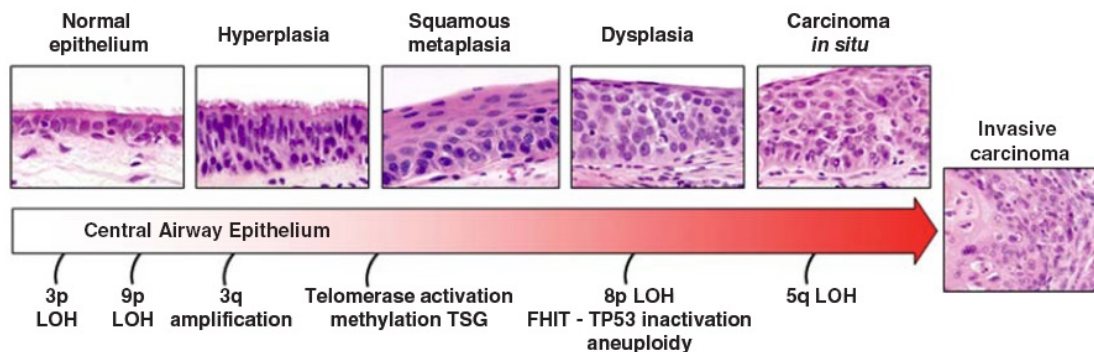
- I. Rak pluća malih stanica (*small cell lung cancer – SCLC*) ili mikrocelularni karcinom čini 10-15% svih karcinoma pluća.
- II. Rak pluća nemalih stanica (*non-small cell lung cancer – NSCLC*) čini 80-85% svih karcinoma pluća, a odnosi se na 3 glavna tipa:
  1. rak žljezdanih stanica ili adenokarcinom
  2. rak pločastih stanica ili planocelularni ili skvamozni karcinom
  3. rak velikih stanica ili makrocelularni karcinom (4,6,9).

Među rijetkim tipovima raka pluća valja spomenuti i druge epitelne tumore pluća: karcinoid (koji čini 1-2% svih tumora pluća) i adenoskvamozni rak, te neepitelne tumore - limfome i sarkome pluća. Svakako treba spomenuti i metastaze u plućima koje nastaju zbog širenja drugih malignih tumora. Metastaze u plućima najčešće potječu od raka dojke, gušterače, bubrega ili kože, a njihovo liječenje bazira se na temelju liječenja primarnog sijela (4,6).

### 1.1.3 Rak pluća nemalih stanica (NSCLC)

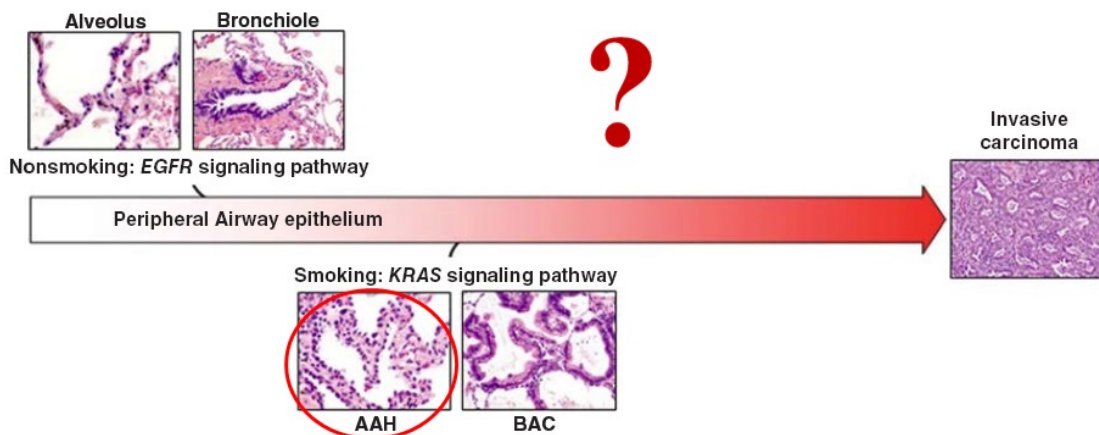
Sredinom 20.stoljeća najčešći rak pluća, koji se prvenstveno javljao u bronhalnom stablu (bronhalni epitel) tzv. „bronhogeni karcinom“, bio je planocelularni tip. Međutim, kroz proteklih nekoliko desetljeća zabilježena je rastuća incidencija adenokarcinoma koja je došla do te mjere da u današnje vrijeme imamo preokret u incidenciji raka pluća (10–13).

Adenokarcinom (koji nastaje ili iz alveolarnog epitela – pneumociti tipa II, Clara stanice ili bronhalnog epitela) preuzima titulu najčešćeg histološkog tipa karcinoma pluća te čini 40-45% svih karcinoma pluća, dok planocelularni tip (koji nastaje isključivo iz bronhalnog epitela) čini 30-35% svih karcinoma pluća (4,6,12,14). Molekularna patogenezna i patohistološke promjene koje prethode nastanku invazivnih karcinoma prikazane su na Slici 1 i Slici 2.



Slika 1. Molekularna patogenezna kod planocelularnog karcinoma pluća s poznatim slijedom patohistoloških promjena (normalni epitel → hiperplazija → metaplazija → displazija → karcinom in situ (CIS) → invazivni karcinom) (9).

Preuzeto s: <http://onlinelibrary.wiley.com/doi/10.1002/9781118468791.insert/pdf>



Slika 2. Molekularna patogenezna i patohistološke promjene adenokarcinoma pluća. Za razliku od planocelularnog karcinoma, gdje je poznat čitav niz predneoplastičnih lezija, kod adenokarcinoma je poznata samo atipična adenomatozna hiperplazija (AAH) koja se javlja u adenokarcinomima s KRAS mutacijom (9).

Preuzeto s: <http://onlinelibrary.wiley.com/doi/10.1002/9781118468791.insert/pdf>

Zahvaljujući dobu personalizirane medicine tj. razvoju nove ciljane terapije, sve više pažnje i važnosti posvećuje se preciznijoj histološkoj subklasifikaciji NSCLC temeljenoj na molekularnoj patologiji, jer rezultati liječenja uvelike ovise o histologiji. Npr. ako je patohistološki potvrđen planocelularni karcinom, tumorsko tkivo pacijenta neće biti testirano na EGFR mutaciju te takav pacijent nije kvalificiran za primanje trenutno postojeće ciljane terapije. No, ipak postoji nada da će otkrivanje novih mutacija predstavljati potencijalnu metu za razvoj efektivne ciljane terapije za planocelularni karcinom pluća (15).

Karcinomi pluća nemalih stanica koji su dobro diferencirani jasno se međusobno prepoznaju morfološki (mikroskopski izgled tumorskih stanica), ali za one slabije diferencirane karcinome, koje je na osnovi morfologije nemoguće klasificirati, koriste se imunohistokemijski biljezi. Morfološku dijagnozu, također ometa to što je većina uzoraka za analizu ograničena na uzorke dobivene malim biopsijama tkiva (transbronhalna i transtorakalna biopsija pluća) te tanko-iglenom biopsijom (citološka biopsija) (16).

I najpažljivije proučavanje mikroskopskih obilježja na uzorcima male biopsije ili citološkim uzorcima ostavlja značajan postotak (10-30%) neklasificiranih tj. *ne drugačije specificiranih (Not Otherwise Specified – NOS)* karcinoma, čak i u rukama ekspertnog patologa. Stoga, 1/3 uzoraka zahtijeva pomoćne tehnike tj. imunohistokemiju bilo zbog oskudnog materijala, artefakata ili slabije diferencijacije (17).

U KBC-u Split se, u sklopu dijagnostike patohistološkog tipa karcinoma, koriste specifični imunohistokemijski biljezi za planocelularni fenotip (pozitivni CK5/6 i/ili p63) te za adenokarcinomski fenotip (pozitivni TTF-1 i/ili Napsin A). Karcinomi koji ne izražavaju navedene biljege ostaju klasificirani kao NOS karcinomi (16).

### **1.1.3.1 Imunohistokemijski panel za subklasifikaciju NSCLC**

Subklasifikacija NSCLC ključna je točka u određivanju ciljane terapije te usmjeravanju molekularnih istraživanja (17).

TTF-1 (Thyroid Transcription Factor-1) je protein koji tijekom embriogeneze regulira ekspresiju gena u štitnjači, plućima i međumozgu. Folikularne stanice štitnjače, pneumociti tipa II te necilijarne epitelne stanice bronha normalno izražavaju TTF-1 biljeg. Stanice adenokarcinoma pluća pokazuju ekspresiju TTF-1 u visokom postotku, te je on povijesno najznačajniji biljeg za razlikovanje adenokarcinoma plućnog i neplućnog porijekla (18).

Napsin A je funkcionalna aspartanska proteinaza koja je uključena u sazrijevanje prosurfaktantnog proteina B. Normalno je izražena na pneumocitima tipa II, alveolarnim makrofagima, bubrežnim tubulima, egzokrinim žlijezdama te pankreatičnom vodu (18). To je

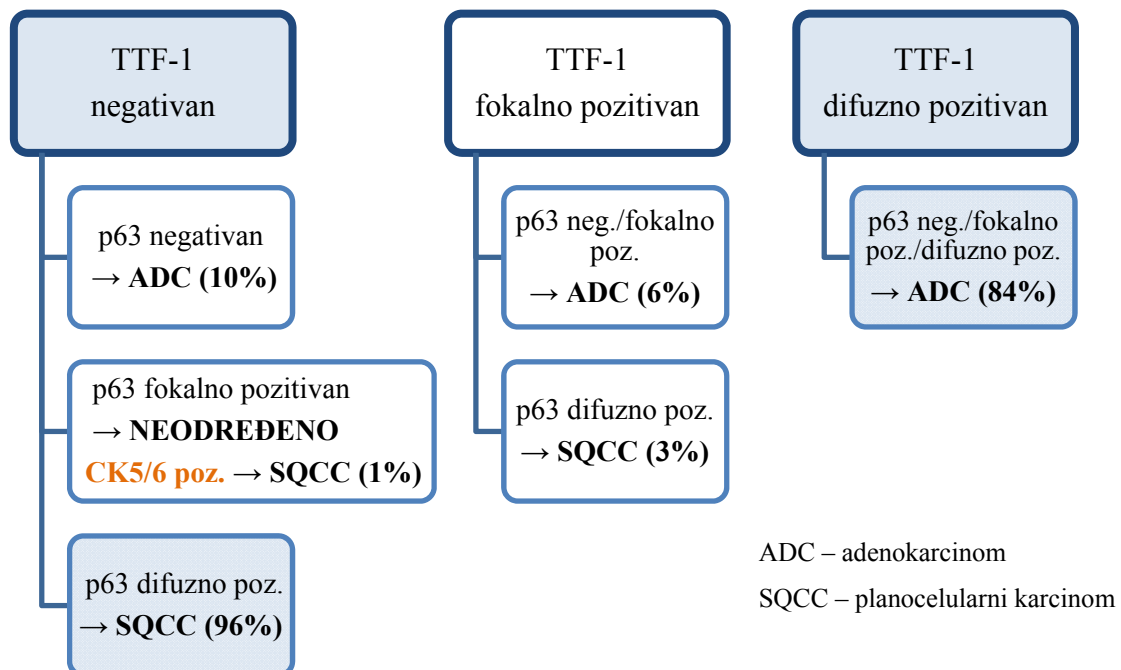
relativno novi biljeg za adenokarcinom pluća, za koji sve više novih studija pokazuju da je senzitivniji i specifičniji biljeg od TTF-1 (18–20).

p63 je član p53 obitelji tumor supresorskih gena koji je uključen u pravilan rast i razvoj epitelnog tkiva. Tipično je izražen na stanicama planocelularnog karcinoma pluća, ali i na stanicama nekih drugih tumora (planocelularni karcinomi glave i vrata, jednjaka, kože, rodnice, zatim rak dojke, rak prostate, rak mokraćnog mjehura) (18,21).

p40 je izoformni oblik biljega p63 koji je za razliku od samog p63, visoko specifičan za planocelularni karcinom pluća (17,22).

Citokeratini su strukturni proteini epitelnih stanica. Citokeratini 5 i 6 (CK5/6) su povezani proteini te ih nalazimo u normalnim mioepitelnim stanicama dojke, bazalnim stanicama prostate, kože te žlijezda slinovnica. Izraženi su na stanicama planocelularnog karcinoma pluća, ali i kod mezotelioma te karcinoma dojke (18).

Prema studiji N.Rekhtman i suradnika iz 2011.godine, na „*whole tissue*“ uzorcima, planocelularni karcinom nikada ne izražava TTF-1 biljeg, stoga se on smatra specifičnim biljegom za adenokarcinom. S druge strane, adenokarcinom pokazuje značajnu imunoheterogenost za sve „planocelularne biljege“ (p63 (32%), CK5/6 (18%) i druge), ali i za TTF-1 (89%). Njihov imunohistokemijski algoritam za razlikovanje adenokarcinoma od planocelularnog karcinoma prikazan je na Slici 3 (23).



Slika 3. Imunohistokemijski algoritam u prvoj liniji koristi TTF-1 i p63 biljege koji su dovoljni za razlikovanje većine slučajeva ADC od SQCC. Samo u 1% SQCC je bilo potrebno dodatno koristiti biljeg CK5/6 (23).



Nadalje, prema rezultatima Withausa i suradnika iz 2012.godine, na uzorcima male biopsije, za razlikovanje adenokarcinoma od planocelularnog karcinoma, najisplativiji je imunohistokemijski panel koji čine biljezi Napsin A i p63, a panel ima specifičnost (94%) i senzitivnost (96%) (18).

U konačnici, A.R.Nobre i suradnici, na osnovi svog preglednog članka iz 2013.godine, preporučuju korištenje p40 izoforme biljega p63 u kombinaciji s TTF1 i/ili Napsinom A kao najbolji pristup u razlikovanju adenokarcinoma od planocelularnog karcinoma pluća (22).

#### **1.1.4 Lokalizacija raka pluća i pušenje**

Rak pluća može nastati ili u glavnim bronhima tj. s centrom mase tumora u hilarnim strukturama pluća pa govorimo o centralnim tumorima ili pak u malim bronhima, bronhiolima ili alveolama tj. kada se centar mase tumora nalazi unutar parenhima pluća i nema uopće ili ima minimalan kontakt s hilarnim strukturama te tada govorimo o perifernim tumorima. Međutim, važno je naglasiti da ne postoji standardna definicija za centralnu ili perifernu lokalizaciju raka pluća (10).

U literaturi je čest podatak da mikrocelularni te planocelularni karcinom obično nastaju centralno, dok adenokarcinom i rak velikih stanica obično nastaju periferno (4,9). No, sve više novih studija opisuje da nestaje takva veza između patohistološkog tipa i lokalizacije raka. D.R.Brooks i suradnici u svojoj studiji imali su 69% periferno i 31% centralno smještenih karcinom pluća. Adenokarcinoma s perifernom lokalizacijom bilo je 80%, ali je samo 45% planocelularnih karcinoma bilo s centralnom lokalizacijom. Njihovi rezultati u skladu su s teorijom da promjene u vrsti tj. sastavu cigareta kroz prošlih nekoliko desetljeća (prvenstveno manje količine katrana, < 21mg) dovode i do promjene u lokalizaciji raka pluća povezanog s pušenjem. Objašnjenje te teorije je u tome da drugačiji obrazac udisanja dima (češće, više, duže, dublje) primijećen u pušača cigareta s manje katrana i nikotina rezultira povećanjem dopreme drugih kancerogenih tvari (u prvom redu nitrozamina) u perifernije dijelove pluća. Također, povećane količine nitrozamina u cigaretama s manje katrana mogle bi biti, barem dijelom, odgovorne za promjene u histologiji karcinoma pluća povezanog s pušenjem, te tako odgovorne za povećanu incidenciju adenokarcinoma. Svakako, prema rezultatima njihove studije, pušači cigareta s manje katrana češće imaju perifernu lokalizaciju raka, neovisno o patohistološkom tipu tumora (10).

### 1.1.5 Klinička slika raka pluća

Većina karcinoma pluća ne uzrokuje nikakve simptome sve dok se bolest ne proširi, no ipak neki ljudi i u ranim stadijima bolesti imaju simptome. To je vrlo važno, jer ako se simptomi ne ignoriraju, rak pluća može se dijagnosticirati već u ranom stadiju bolesti kada je i učinak liječenja djelotvorniji. Klinička slika u velikoj mjeri ovisi o lokalizaciji raka pluća, tj. o tome je li se rak nalazi u velikim ili malim dišnim putevima, zatim ovisi i o postojanju regionalnih i udaljenih metastaza, ali ne ovisi o histologiji (12).

Nespecifični inicijalni simptomi: umor, slabost, zaduha, gubitak tjelesne mase i anoreksija pojavljuju se u 10-15% bolesnika (6).

Centralni karcinomi s invazijom i opstrukcijom glavnih bronha najčešće se prezentiraju: kroničnim kašljem (glavni simptom u 75% bolesnika), hemoptizom (u 57%, od toga je u 4% bolesnika to prvi simptom) te rekurentnim ili perzistentnim infekcijama dišnih puteva. Ono što otežava dijagnozu jest da pušači već od prije imaju slične simptome („pušački kašalj“, zaduha zbog razvoja emfizema, epizode akutizacije kroničnog bronhitisa). Stoga svaka promjena intenziteta ili karaktera kašlja zahtijeva pozornost te obradu (4,6,12).

Periferni karcinomi najčešće su slučajni nalaz prilikom radioloških metoda oslikavanja. Vrlo kasno se klinički prezentiraju i to često prilikom invazije torakalne stijenke ili mediastinalnih struktura. Pancoast-ov tumor (superior sulcus tumor) je primjer periferno smještenog karcinoma koji nastaje u plućnom vršku i koji invadira okolno meko tkivo te u oko 25% slučajeva uzrokuje Pancoast-ov (bol u ramenu sa širenjem niz ruku duž distribucije ulnarnog živca) i Hornerov sindrom (ptoza, mioza, enoftalmus, jednostrana anhidroza). Pancoast je najčešće NSCLC - adenokarcinom (12).

U uznapredovalim stadijima bolesti naglašeni su simptomi koji su posljedica metastaziranja u druge organe ili invazije okolnih struktura, kao što su: sindrom gornje šuplje vene (nabrekle vratne vene s oteklinom lica, vrata, ruku, gušenje, osobito u ležećem položaju), disfagija i aspiracijska pneumonija (zbog zahvaćanja limfnih čvorova ispod karine i u donjem sredoprsju), promuklost (zbog zahvaćanja rekurentnog laringealnog živca) (6).

Rak pluća najčešće metastazira u mozak, kosti, nadbubrežne žlijezde i jetru. U ostale organe najčešće metastazira tek u kasnim stadijima bolesti (4,6). Različiti tipovi raka pluća preferiraju različita mjesta metastaziranja. Jetrene metastaze najčešće su kod mikrocelularnog karcinoma, metastaze u mozak kod mikrocelularnog i adenokarcinoma (prema novijim studijama, osobito onih s EGFR mutacijom ili fuziranim EML4/ALK1 genom). Planoelularni karcinom, pak, po novim studijama, ima tendenciju lokalne invazije torakalne stijenke (24–26).

### 1.1.6 Dijagnostika raka pluća

Dijagnoza raka pluća često je kompleksna i zahtijeva multidisciplinarni pristup s integracijom kliničkih i radioloških podataka te patohistoloških obilježja (morfologija i imunohistokemija) (17). Rak pluća se najčešće dijagnosticira kasno sumacijskom snimkom torakalnih organa, a potvrđuje se na osnovi patohistološke (preferencijalno) ili citološke dijagnoze (6).

Dijagnostički postupci za postavljanje dijagnoze dijele se na neinvazivne i invazivne. U neinvazivne se ubrajaju: anamneza i fizikalni pregled, laboratorijske analize uzoraka krvi (KKS, koagulacija, biokemija), tumorski biljezi (CYFRA 21-1), citološka analiza iskašljaja, sumacijska snimka torakalnih organa (posteroanteriorne i profilne snimke), CT snimke prsnog koša. Invazivni postupci su: bronhoskopija (s aspiracijom, brisom četkicom ili biopsijom) te transtorakalna punkcija promjena u plućima (27).

Na sumacijskoj snimci torakalnih organa može se vidjeti centralno ili periferno smještena sjena, pleuralni izljev, atelektaza te limfadenopatija u medijastinumu (6). Sumacijska snimka torakalnih organa nije specifična dijagnostička metoda, ali ima vrlo visoku osjetljivost u otkrivanju raka pluća (Slika 4). Dijagnostička pouzdanost joj je veća kada je sjena veličine najmanje 8-10 mm, zbog toga je karcinom ovom metodom teško detektirati u ranim stadijima (12).

Dijagnostička metoda koja se, u pravilu, upotrebljava nakon sumacijske snimke torakalnih organa jest CT. Indikacije za CT koje su povezane s rakom pluća su sljedeće: utvrđivanje proširenosti karcinoma pluća, evaluacija pojedinačnih plućnih nodoznih lezija, dijagnostika tvorbi ili zasjenjenja nejasne etiologije, analiza proširenosti sjene medijastinuma i medijastinalnih tvorbi (28). Centralno smješteni karcinomi na CT-u vide se kao intraluminalna opstrukcija bronha s kolapsom pluća, a periferno smješteni karcinomi vide se kao zaobljeni noduli (čvorići) ili kao nepravilna područja povećane atenuacije (Slika 4). Ovisno o količini atenuacije, nodule možemo podijeliti na: „*ground-glass*“ tj. nodule izgleda mliječnog stakla (GGN), subsolidne (dijelom s komponentom mliječnog stakla, dijelom sa solidnom komponentom) te solidne nodule (12). Radiološke značajke detektiranih nodula, uz kliničku sliku, mogu pružiti informacije o vjerojatnosti da je riječ o zloćudnoj bolesti (29). To je osobito važno prilikom razlikovanja podtipova adenokarcinoma pluća (Tablica 1.).

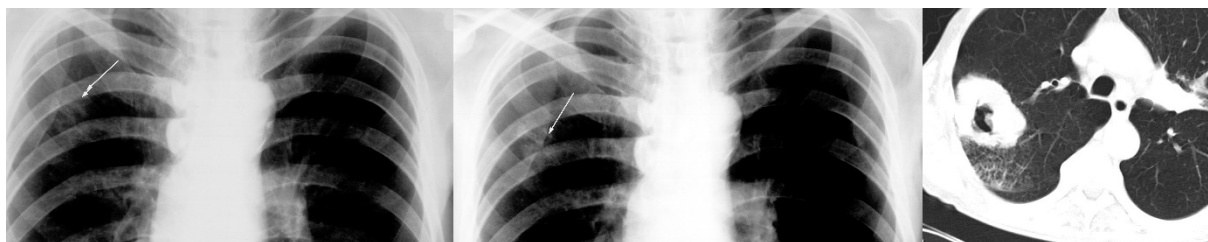Tablica 1. Histološki podtipovi adenokarcinoma pluća i CT nalaz (14,30).

<b>Histološki podtip</b>	<b>CT nalaz</b>
<b>Predinvazivne lezije</b>	
<ul style="list-style-type: none"> <li>• Atipična adenomatozna hiperplazija (AAH)</li> </ul>	GGN* ≤ 5 mm
<ul style="list-style-type: none"> <li>• Adenokarcinom <i>in situ</i> (AIS) (≤ 3 cm lepidički, bez invazije) nemucinozni, mucinozni, miješani</li> </ul>	GGN* ili subsolidni nodul
<b>Minimalno invazivni adenokarcinom</b> (≤ 3 cm lepidički s invazijom ≤ 5 mm) Nemucinozni, mucinozni, miješani	Neodređeno!!
<b>Invazivni adenokarcinom</b>	
<ul style="list-style-type: none"> <li>• Lepidički (stari naziv – nemucinozni bronhoalveolarni karcinom - BAC s &gt; 5 mm invazije)</li> </ul>	Subsolidni nodul ili solidni nodul
<ul style="list-style-type: none"> <li>• Acinarni</li> </ul>	Solidni nodul
<ul style="list-style-type: none"> <li>• Papilani</li> </ul>	Solidni nodul
<ul style="list-style-type: none"> <li>• Mikropapilarni</li> </ul>	Neodređeno
<ul style="list-style-type: none"> <li>• Solidni sa sluzi</li> </ul>	Solidni nodul
<b>Varijante invazivnog adenokarcinoma</b>	
<ul style="list-style-type: none"> <li>• Invazivni mucinozni adenokarcinom (stari naziv – mucinozni BAC)</li> </ul>	Subsolidni ili solidni nodul ili Konsolidacija plućnog parenhima
<ul style="list-style-type: none"> <li>• Koloidni</li> </ul>	
<ul style="list-style-type: none"> <li>• Fetalni</li> </ul>	
<ul style="list-style-type: none"> <li>• Enterički</li> </ul>	

\*GGN = „*ground-glass*“ nodul - izgleda mliječnog stakla

Nalaz nodula izgleda mliječnog stakla histološki odgovara preinvazivnim i minimalno invazivnim podtipovima te invazivnom lepidičkom podtipu, koji imaju znatno bolju prognozu u odnosu na solidne nodule, koji najčešće odgovaraju ostalim invazivnim lezijama adenokarcinoma ili planocelularnom karcinomu (30). GGN su dobri kandidati za transtorakalnu biopsiju koaksijalnom tehnikom (dijagnostička točnost 93%) jer se, pod kontrolom CT-a, iglom može ciljati solidna komponenta GGN-a (31). GGN  $\geq$  5mm zahtijevaju barem jednu kontrolu CT-om nakon 3 do 6 mjeseci za potvrdu njegove perzistencije, ali je preporučeno i kontinuirano praćenje i duže od dvije godine. Oni GGN s očitim rastom ili novo nastalom solidnom komponentom te perzistentni subsolidni noduli kandidati su za kiruršku resekciju (32). Nadalje, nove radiološke studije trebale bi uložiti dosljedan napor pri pronalaženju radioloških značajki na CT-u za minimalno invazivan adenokarcinom (koji ima odličnu prognozu), ali i za ostale podtipove te na taj način olakšati razlikovanje različitih podtipova adenokarcinoma koji se manifestiraju *ground - glass* nalazom (30). Valja napomenuti da solidni nodul nije nužno indikator maligne bolesti pluća, već može predstavljati solidnu metastazu iz nekog drugog organa ili benigne lezije poput granuloma, pneumoniju, apsces, hematom, arterijsko-vensku malformaciju i sl. te je zbog tog radiološki nalaz svakako važno promatrati u sklopu anamneze i kliničkog nalaza (29).

Brojne nove studije ističu važnost uvođenja *low dose CT-screeninga* karcinoma pluća (sekundarna prevencija) (33–38). Ciljana populacija su osobe s visokim rizikom za nastanak raka pluća tj. populacija u dobi od 55 do 74 tj. 77 godine života koji imaju anamnezu pušenja od najmanje 30 kutija cigareta godišnje te su i trenutno pušači ili su prestali pušiti unutar zadnjih 15 godina (33,34). Rezultati studija, unatoč malim postotcima otkrivenih karcinoma, pokazuju značajno smanjenje mortaliteta, za 20% u studiji D.R. Aberle i suradnika, kako zbog općenito bolje detekcije karcinoma pluća (osobito adenokarcinoma) tako i zbog postavljanja dijagnoze u ranijim stadijima bolesti te ranijeg početka liječenja (33). Bez obzira na pozitivne rezultate, većinom randomiziranih, kliničkih studija, *low dose CT-screening* još uvijek nije u širokoj upotrebi. D.Manos i suradnici, kao i F.J. Fientelmann i suradnici, u svojim studijama navode elemente potrebne za potporu uspješnom provođenju tog *screening* programa (34,39). Svakako, u konačnici, kao najvažnija i osnovna, primarna mjera prevencije nastanka karcinoma pluća jest prevencija početka pušenja ili prestanak pušenja (5).



Slika 4. Sumacijske snimke torakalnih organa i CT presjek u istog bolesnika koji pokazuju razvoj primarnog karcinoma tijekom nekoliko mjeseci. Strelice označavaju mjesto infiltrata pluća.

Patohistološka dijagnoza najčešće se postavlja analizom uzorka tkiva dobivenog bronhoskopijom. Ukoliko to nije moguće (npr. periferno smješten tumor), alternativna opcija je transtorakalna biopsija pluća pod kontrolom CT-a ili UZV-a. Zbog napretka u liječenju raka pluća, od iznimne je važnosti dobivanje kvalitetnog materijala za patohistološku, imunohistokemijsku i molekularnu analizu dobivenog tkiva.

Dijagnostički postupci za procjenu funkcije dišnog sustava i mogućnosti resekcije pluća su: spirometrija, analiza plinova u arterijskoj krvi i acidobazni status, određivanje difuzijskog kapaciteta pluća za CO, EKG, UZV srca, scintigrafija pluća, test opterećenja te određivanje tlakova u plućnoj arteriji (27).

Dijagnostički postupci za procjenu proširenosti bolesti su: punkcija ili biopsija uvećanih limfnih čvorova, CT gornjeg abdomena (jetra, nadbubrežne žlijezde), MR ili CT mozga, scintigrafija kostiju ukoliko su prisutni simptomi (bol u kostima, patološki prijelomi; ali kod SCLC scintigrafija je u rutinskoj primjeni za traženje asimptomatskih presadnica), biopsija koštane srži kod patoloških nalaza uzorka krvi, PET kod potencijalno operabilnih, endoezofagealni ultrazvuk (EUS), endobronhalni ultrazvuk (EBUS), videomedijastinoskopija (VAM), videotorakoskopija (VAT) i rijetko eksplorativna torakotomija (27).

### 1.1.7 TNM-klasifikacija i prognoza raka pluća

Za određivanje stadija tj. stupnja proširenosti bolesti za NSCLC primjenjuje se TNM-klasifikacija (Tumor, Limfni čvorovi, Metastaze) prikazana u Tablici 2. Stadij bolesti je vrlo važan prognostički čimbenik (Tablica 3.). U trenutku postavljanja dijagnoze u I. stadiju je 10% bolesnika, u II. stadiju, također samo 10% bolesnika, u III. stadiju 20-30% te u IV. stadiju 50-60% bolesnika (6).

Za SCLC koristi se jednostavnija podjela na dvije skupine: ograničena bolest (unutar ipsilateralnog hemitoraksa) ili proširena bolest. Velika većina bolesnika (70%) u trenutku postavljanja dijagnoze ima već proširenu bolest s lošom prognozom te nije u vezi s preciznim definiranjem stadija bolesti (prosječno preživljenje 9-11 mjeseci) (6).

Tablica 2. TNM-klasifikacija karcinoma pluća (6,40).

Primarni tumor (T)	
<b>Tx</b>	primarni tumor se ne može procijeniti
<b>T0</b>	nema dokaza o postojanju tumora
<b>Tis</b>	karcinom <i>in situ</i>
<b>T1</b>	tumor $\leq 3$ cm u najvećem promjeru, okružen plućima ili visceralnom pleurom, bez invazije proksimalnije od lobarnog bronha
<b>T1a</b>	tumor $\leq 2$ cm u najvećem promjeru
<b>T1b</b>	tumor $>2$ cm, ali $\leq 3$ cm u najvećem promjeru
<b>T2</b>	tumor $> 3$ cm, ali $\leq 7$ cm ili tumor s nekim od sljedećih obilježja: zahvaća glavni bronh, a udaljen je od karine $\geq 2$ cm, <i>ili</i> invadira visceralnu pleuru, <i>ili</i> je udružen s atelektazom ili opstruktivnim pneumonitisom koji ne zahvaćaju cijelo pluće
<b>T2a</b>	tumor $> 3$ cm, ali je $\leq 5$ cm u najvećem promjeru
<b>T2b</b>	tumor $> 5$ cm, ali je $\leq 7$ cm u najvećem promjeru
<b>T3</b>	tumor $> 7$ cm ili je tumor bilo koje veličine koji zahvaća nešto od sljedećeg: torakalnu stijenku, dijafragmu, frenični živac, medijastinalnu pleuru, parijentalni perikard, <i>ili</i> tumor u glavnom bronhu udaljen $< 2$ cm od karine koji ne zahvaća karinu, <i>ili</i> tumor koji je udružen s atelektazom ili opstruktivnim pneumonitisom koji zahvaća cijelo pluće, <i>ili</i> odvojeni tumorski čvorovi u istom režnju
<b>T4</b>	tumor bilo koje veličine zahvaća nešto od sredoprsja: velike krvne žile, dušnik, rekurentni laringealni živac, jednjak, trupove kralježaka ili postojanje tumora u drugim ipsilateralnim režnjevima

<b>Regionalni limfni čvorovi (N)</b>	
<b>Nx</b>	Nepoznato
<b>N0</b>	bez presadnica u regionalne limfne čvorove
<b>N1</b>	presadnice u ipsilateralne peribronhalne i/ili ipsilateralne hilarne limfne čvorove i intrapulmonalne čvorove
<b>N2</b>	presadnice u ipsilateralne medijastinalne i/ili subkarinalne limfne čvorove
<b>N3</b>	presadnice u kontralateralne medijastinalne, kontralateralne hilarne, ipsilateralne ili kontralateralne skalenske ili supraklavikularne limfne čvorove
<b>Udaljene presadnice (M)</b>	
<b>Mx</b>	Nepoznato
<b>M0</b>	bez udaljenih presadnica
<b>M1</b>	prisutne udaljene presadnice
<b>M1a</b>	postojanje tumora u kontralateralnom režnju ili tumor s čvorovima na pleuri ili zloćudni pleuralni ili perikardijalni izljev
<b>M1b</b>	postojanje drugih udaljenih presadnica

Tablica 3. Klinički stadij karcinoma pluća prema TNM-klasifikaciji i postotak petogodišnjeg preživljenja prema stadiju karcinoma (6,40).

<b>Stadij I A</b>	T1a,b	N0	M0	<b>70-75%</b>
<b>Stadij I B</b>	T2a	N0	M0	<b>60%</b>
<b>Stadij II A</b>	T1a,b	N1	M0	<b>45%</b>
	T2a	N1	M0	
	T2b	N0	M0	
<b>Stadij II B</b>	T2b	N1	M0	<b>35%</b>
	T3	N0	M0	
<b>Stadij III A</b>	T1, T2	N2	M0	<b>20-25%</b>
	T3	N1,N2	M0	
	T4	N0,N1	M0	
<b>Stadij III B</b>	T4	N2	M0	<b>5-10%</b>
	bilo koji T	N3	M0	
<b>Stadij IV</b>	bilo koji T	bilo koji N	M1a,b	<b>&lt;5%</b>



### **1.1.8 Liječenje raka pluća**

Multidisciplinarni tim koji se sastoji od: torakalnog kirurga, radiologa, patologa, pulmologa i onkologa mora donijeti inicijalni plan liječenja bolesnika oboljelog od karcinoma pluća (27). Određivanje stadija bolesti prema TNM-klasifikaciji i predoperativni patohistološki nalaz bioptata koji uključuje histološki tip i gradus tumora te EGFR status za neplanocelularne karcinome, nužno je za odabir odgovarajućeg načina liječenja (6,27).

#### **1.1.8.1 Liječenje raka pluća malih stanica**

Kao što je već spomenuto, velika većina bolesnika sa SCLC u trenutku dijagnoze ima već proširenu bolest. Svega je 2-5% bolesnika koji nemaju ni presadnice u limfne čvorove, ni udaljene presadnice, te su takvi, vrlo rijetki, kandidati za kirurško liječenje, nakon čega im se ordinira adjuvantna kemoterapija te profilaktična radioterapija mozga.

SCLC je izrazito kemosenzitivan, stoga uzimajući u obzir to i činjenicu da većina tih bolesnika ima okultne presadnice, osnovu liječenja čini konkomitantna polikemoterapija (kombinacija cisplatine i etopozida) te radioterapija (u tumorskoj dozi (TD) 60-70 Gy/2Gy po frakciji). Stupanj odgovora na takvo liječenje kreće se od 70 do 90%. S obzirom na to da više od 50% bolesnika sa SCLC ima moždane presadnice, kod onih bolesnika u dobrom općem stanju koji odgovore na osnovno liječenje, indicirano je provođenje profilaktičke radioterapije mozga (6).

#### **1.1.8.2 Liječenje raka pluća nemalih stanica**

U svih bolesnika u I. i II. stadiju te u manjem broja bolesnika u IIIA stadiju (onih bez zahvaćenosti ili s minimalnom zahvaćenošću medijastinuma; ali uz preporuku prethodnog provođenja neoadjuvantne kemoterapije) terapija izbora je kirurški zahvat (27). Lobektomija sa sistemskom ipsilateralnom medijastinalnom limfadenektomijom je zlatni standard. Pulmektomija se izbjegava, kad god je moguće, jer je povezana sa značajno većim morbiditetom te mortalitetom. Kod bolesnika koji ne mogu podnijeti lobektomiju (npr. bolesnici visoke životne dobi), izvodi se segmentektomija, iako je prilikom takvog zahvata preživljenje malo lošije. Pancoast-ov tumor je poseban, jer za njega ne vrijede pravila za indicaciju kirurškog zahvata kao i za druge NSCLC. Kako je to tumor smješten u vrhu gornjih režnjeva koji zahvaća okolne strukture, često s metastazama u supraklavikularne limfne čvorove (N3), to nije kontraindikacija za kirurški zahvat. Nakon neoadjuvantne kemoterapije, Pancoast se odstranjuje *en bloc*, dakle gornji režanj zajedno sa supraklavikularnim limfnim

čvorovima, prvim i drugim rebrom, trupom zahvaćenih kralježaka, granama brahijalnog spleta, zahvaćenim dijelom simpatičkog lanca, a po potrebi i subklavikularnim krvnim žilama. Važno je naglasiti, da iako zahvaćenost supraklavikularnih limfnih čvorova (N3) nije kontraindikacija za kirurški zahvat, zahvaćenost ipsilateralnih ili kontralateralnih medijastinalnih limfnih čvorova jest kontraindikacija (41).

U bolnicama s razvijenom minimalno invazivnom torakalnom kirurgijom sve češće se izvode VATS (*Video Assisted Thoracic Surgery*) lobektomije. One se mogu izvoditi kod bolesnika s tumorom manjim od 6 cm (kako bi se mogao odstraniti bez širenja interkostalnog prostora) koji nije centralno smješten te koji je bez hilarne limfadenopatije. Prednosti minimalno invazivne kirurgije su: manji intraoperacijski gubitci krvi, brži poslijeoperacijski oporavak, manja bol, dulje preživljenje te lakše podnošenje kemoterapije, dok su nedostaci složeniji kirurški rad te duga krivulja učenja, ali i sama cijena takvog zahvata (41).

Nakon kirurškog liječenja stadija IIA, IIB i IIIA potrebno je provesti adjuvantnu kemoterapiju platinom jer ona statistički značajno produljuje preživljenje. S druge strane, učinak adjuvantne radioterapije na preživljenje je dvojben pa se ona ordinira samo nekim bolesnicima npr. onima s pozitivnim resekcijskim rubom ili zahvaćenim medijastinalnim limfnim čvorovima ili multiplim pozitivnim N1 limfnim čvorovima (6).

Ako se karcinom u stadiju I i II proglasi inoperabilnim, jer bolesnik ne može podnijeti kirurški zahvat i resekciju pluća, u obzir dolazi primarna iradijacija tumora (TD 74Gy/2Gy po frakciji), odnosno kemoradioterapija. Za inoperabilne tumore stadija IIIA preporučuje se primarna konkomitantna kemoradioterapija (TD 60-70 Gy/2Gy po frakciji, kemoterapija s cisplatinom i etopozidom) (6,27).

U bolesnika s diseminiranom bolesti osnova liječenja je kemoterapija. Onima koji su dobrog općeg stanja za prvu liniju liječenja preporuča se kombinacija cisplatine s drugim citostaticima, poglavito gemcitabinom, paklitakselom, docetakselom, pemetreksedom, vinorelbinom ili etopozidom. Stopa odgovora na navedenu terapiju iznosi 20-35%, a preživljenje se produljuje za nekoliko mjeseci, u usporedbi sa simptomatskom potpornom terapijom. Bolesnicima koji ne mogu primiti kombinaciju temeljenu na platini preporuča se kombinacija dva lijeka bez platine, a onima lošijeg općeg stanja ili starije životne dobi preporučuje se kemoterapija jednim lijekom. Novija klinička istraživanja pokazala su da odgovor na pojedine citostatike ovisi i o histološkom tipu tumora. Planocelularni karcinomi imaju bolji odgovor na gemcitabin, dok neplanocelularni karcinomi bolje odgovaraju na pemetreksed. Nakon započinjanja prve linije liječenja potrebno je procijeniti učinak liječenja nakon svaka dva ciklusa. U prvoj liniji ne preporuča se više od 6 ciklusa kemoterapije (6,27).

U bolesnika s adenokarcinomom te s aktivirajućom EGFR mutacijom u prvoj liniji liječenja diseminirane bolesti preporučuje se primjena ciljane terapije – tirozin-kinaznih inhibitora (gefitinib ili erlotinib). Ukoliko je status mutacije nepoznat ili nema mutacije preporučuje se prvolinijsko liječenje kemoterapijom. Nije preporučena primjena terapije tirozin-kinaznih inhibitora zajedno s kemoterapijom. U bolesnika s adenokarcinomom, koji nemaju aktivirajuću EGFR mutaciju, prvoj liniji liječenja kemoterapijom preporučuje se dodati bevacizumab (monoklonsko protutijelo na vaskularni endotelni čimbenik rasta VEGF). Važno je naglasiti da je bevacizumab kontraindiciran u bolesnika s hemoptizama, planocelularnim histološkim tipom karcinoma, značajnom kardiovaskularnom bolesti, nekontroliranom hipertenzijom ili koagulopatijom (6,27).

U drugoj liniji liječenja obično se ordinira monoterapija citostatikom, najčešće docataksel za planocelularne i pemetreksed za neplanocelularne karcinome ili ciljana terapija tirozin - kinaznim inhibitorima. Lijekovi koji se ordiniraju u drugoj liniji liječenja mogu se primjenjivati do progresije bolesti. U trećoj liniji koristi se erlotinib, kod onih koji nisu prethodno njime liječeni, sve do progresije bolesti ili neprihvatljive toksičnosti (27).

### **1.1.8.3 Molekularna genetika te ciljana terapija karcinoma pluća**

Revolucionarno otkriće u liječenju raka je tzv. ciljana terapija koja svoj učinak ostvaruje inhibicijom pojedinih staničnih signalnih puteva koji omogućuju nekontroliranu staničnu proliferaciju.

Stanični geni koji sudjeluju u regulaciji normalnog staničnog rasta i diferencijacije nazivaju se proto-onkogeni. Njihovi proteinski produkti uključeni su u vrlo složene puteve prijenosa signala u stanici. Mutacija u samom genu ili genska amplifikacija (povećanje broja kopija gena) ili kromosomska translokacija dovode do aktivacije proto-onkogena u onkogene. Posljedica aktivacije onkogena te njihovih proteinskih produkata - onkoproteina jest nekontrolirani rast i dioba stanice te neoangiogeneza, što su uzroci nastanka raka (6).

Stanica prima signale iz okoliša putem malih molekula (ligandi; najčešće čimbenici rasta) koje se vežu na receptore na staničnoj membrani. Najčešći tip membranskih receptora je s enzimskom, tirozin-kinaznom aktivnošću (mogućnost autofosforilacije tirozinskog ogranaka receptora). Takvi membranski receptori imaju izvanstaničnu, transmembransku te unutarstaničnu domenu. Vezanjem liganda na izvanstaničnu domenu dolazi do strukturne promjene receptora te njegove aktivacije autofosforilacijom na unutarstaničnoj kinaznoj domeni. Time se pokreću sekundarni glasnički putevi unutar stanice koji, putem brojnih drugih molekula, u konačnici dovode do prijenosa signala sve do transkripcijskih čimbenika u

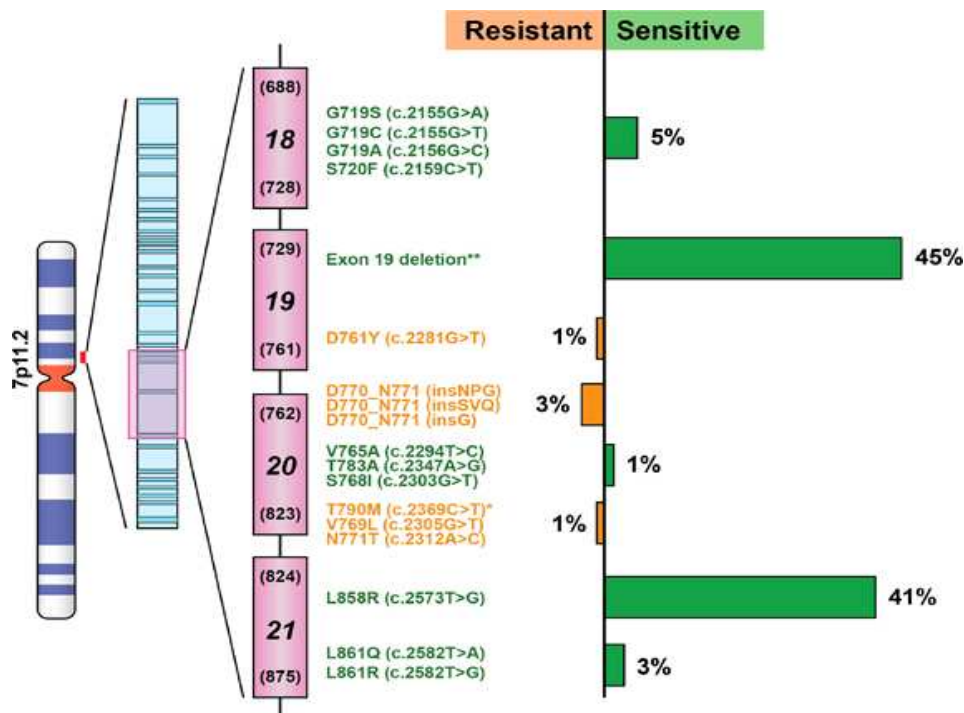
jezgri koji potiču ekspresiju ciljnih gena (Slika 6). Otkriveni su mnogi onkogeni koji sudjeluju u različitim fazama prijenosa signala te tako uzrokuju nastanak tumora. Već spomenute, EGFR, ALK i KRAS onkogene posebno valja izdvojiti kao mutacije koje nastaju u sklopu NSCLC, adenokarcinomskog tipa (6).

EGFR (epidermal growth factor receptor) je proteinski produkt istoimenog gena koji se nalazi na 7. kromosomu. Poznat kao i HER-1 protein, član je ErbB obitelji tirozin-kinaznih membranskih receptora. Kod adenokarcinoma pluća uočena je povećana ekspresija EGFR receptora koja pridonosi bržem rastu i širenju tumora. Signalni putevi EGFR receptora prikazani su na Slici 6. Najvažniji signalni put nizvodno od EGFR receptora je RAS-RAF-MEK koji je odgovoran za proliferaciju stanice (42,43).

Ciljanu terapiju usmjerenu na EGFR receptor čine:

- 1) Monoklonsko protutijelo cetuksimab (intravenska primjena) koje se veže na izvanstaničnu domenu receptora umjesto njegovog liganda, epidermalnog čimbenika rasta, te tako onemogućuje aktivaciju receptora.
- 2) Tirozin – kinazni inhibitori (TKI): erlotinib i gefitinib (oralna primjena) su male molekule koje ulaze u tumorsku stanicu i blokiraju kinaznu aktivnost na unutarstaničnoj domeni s istim učinkom (6,44).

Mutacije EGFR gena javljaju se u oko 15% adenokarcinoma pluća te isključuju mogućnost istovremenog postojanja KRAS mutacije. Također, EGFR mutacija je i znatno češća kod adenokarcinoma (osobito lepidičkog podtipa), u odnosu na ostale histološke tipove i podtipove raka pluća, te kod nepušača, žena i Azijata (43). 90% EGFR mutacija rezultat je supstitucije (zamjene) aminokiselina leucin i arginin na poziciji 858 (L858R) na egzonu 21 ili delecije na egzonu 19. Te su mutacije dokazano osjetljive na djelovanje tirozin-kinaznih inhibitora, za razliku npr. od mutacije T790M na egzonu 20 koja je rezistentna na liječenje tirozin-kinaznim inhibitorima i na koju otpada 1% EGFR mutacija (Slika 5). Preostalih 9% mutacija ili nema podataka ili ima ograničene podatke o osjetljivosti na tirozin-kinazne inhibitore (42). Određivanje tipa receptora (mutirani ili divlji - koji je rezistentan na TKI) iz uzorka tkiva raka dobivenog biopsijom omogućuje da se odaberu oni pacijenti kod kojih će primjena TKI imati najbolji učinak. Svakako, mutacije EGFR gena u kinaznoj domeni pozitivan su prediktivni i prognostički čimbenik tj. povezane su s boljim odgovorom na TKI terapiju te duljim ukupnim preživljenjem bez progresije bolesti, u odnosu na liječenje kemoterapijom (27,42).



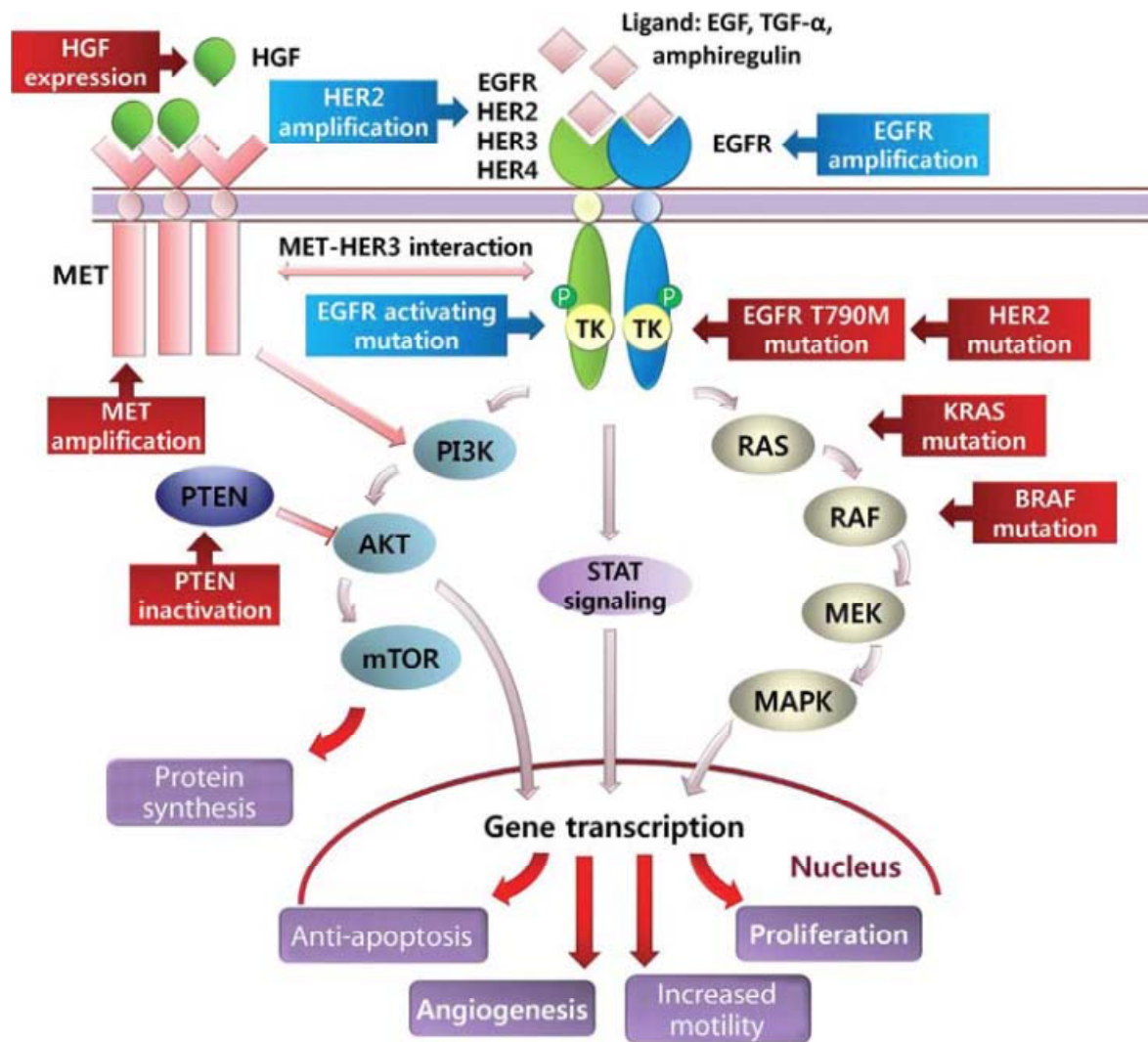
Slika 5. Učestalost različitih EGFR mutacija i njihova osjetljivost na tirozin-kinazne inhibitore (45).

Preuzeto s : [http://www.nature.com/modpathol/journal/v25/n3/fig\\_tab/modpathol2011215f2.html#figure-title](http://www.nature.com/modpathol/journal/v25/n3/fig_tab/modpathol2011215f2.html#figure-title)

ALK (*anaplastic lymphoma kinase*) protein član je inzulinske obitelji tirozin-kinaznih receptora (42). Istoimeni gen nalazi se na 2.kromosomu te djeluje kao onkogen na dva različita načina: ili mutacijom unutar vlastitog slijeda, ili kao intrakromosomska translokacija ALK gena na gen EML4 kojom nastaje fuzijski gen EML4-ALK koji se smatra prvim korakom u karcinogenezi 2-5% adenokarcinoma pluća. Ti su adenokarcinomi povezani s mlađom životnom dobi, nepušenjem i acinarnim podtipom, ali i drugim podtipovima koji se na CT-u prikazuju kao solidni noduli. Za sada se liječenje inhibitorima ALK tirozin-kinaze (cirzotinib) pokazalo učinkovitim u 90% bolesnika (6,43).

KRAS-protein u normalnom tkivu sudjeluje u prijenosu signala (kao mala GTPaza) nizvodno od EGFR receptora čimbenika rasta (Slika 6). Mutacija istoimenog gena nalazi se u značajnom dijelu raka debelog crijeva, ali i kod raka pluća nemalih stanica, i to, dominantno u oko 20-30% adenokarcinoma pluća povezanih s pušenjem. Prisutnost KRAS mutacije isključuje istovremeno postojanje EGFR te ALK mutacije i obrnuto. Karcinomi pluća s KRAS mutacijom ne odgovaraju na liječenje s TKI (negativni prediktivni čimbenik odgovora na terapiju) te su prognostički povezani s kraćim preživljenjem (6,42). No ipak, neki dokazi upućuje na to da je rak pluća s mutacijom KRAS gena vrlo heterogen tj. da nisu svi podtipovi

KRAS mutacije podjednaki u smislu njihovih bioloških karakteristika te da pojedine genotipove treba razmotriti odvojeno (46). U svakodnevnom radu trebalo bi uvesti rutinsko testiranje za KRAS i druge već poznate mutacije, ali i za nove koje će biti povezane s ciljanom terapijom.



Slika 6. EGFR signalni putevi i njima pridružene molekule. Vezivanjem liganda na EGFR receptor dolazi do aktivacije tirozin kinaza (TK), u sklopu unutarstanične domene receptora, koje autofosforilacijom zatim nizvodno pokreću kaskadu signalnih puteva RAS, STAT te PI3K koji dovode do transkripcije gena zaslužnih za angiogenezu te nekontrolirani stanični rast i proliferaciju. Genetičke abnormalnosti navedene u plavim pravokutnicima povezane su s osjetljivošću na terapiju EGFR tirozin kinaznim inhibitorima, dok su one u crvenim pravokutnicima rezistentne (14).

Preuzeto s: <http://onlinelibrary.wiley.com/doi/10.1002/9781118468791.insert/pdf>

U Kliničkom zavodu za patologiju, sudsku medicinu i citologiju KBC-a Split već se nekoliko godina, na osnovu smjernica za dijagnozu NSCLC, na bioptičkim uzorcima adenokarcinoma pluća (uklopljenima u parafin), refleksno analiziraju genske mutacije EGFR (u Laboratoriju za kliničku genetiku) i ALK (u Laboratoriju za imunohistokemiju). Kod ostalih tipova NSCLC, analiza genskih mutacija radi se samo na zahtjev kliničara. Na temelju rezultata M. Glavine Durdov i suradnika, u dvogodišnjem razdoblju (2013.-2014. godine), rak pluća je dijagnosticiran u 412 malih biopsija te 48 operacija pluća, od toga je bilo 42,3% adenokarcinoma, 33,9% planocelularnih karcinoma, 16,1% mikrocelularnih karcinoma te 7,7% ostali. Genetskom molekularnom analizom u 13,5% adenokarcinoma utvrđena je EGFR mutacija (najčešća delecija na egzonu 19) te u 6,6% adenokarcinoma imunohistokemijskom metodom utvrđen je izražaj ALK onkoproteina. Ni u jednom slučaju nije bilo preklapanja mutacija EGFR i ALK. Nalaz molekularne genetike dobiven je prosječno mjesec dana nakon urađene biopsije (16).

## 1.2 Transtorakalna biopsija pluća

Transtorakalna biopsija (TTB; *preko prsnog koša*), poznata i kao perkutana (*lat. per cutem*, kroz kožu) iglena biopsija je važan alat u dijagnostici patoloških promjena u plućima, pleuri i medijastinumu. Prvi povijesni opisi procedure datiraju još iz sredine 19. stoljeća, a prva publikacija o korištenju TTB je bila u SAD-u 30-ih godina prošlog stoljeća (47). Brojne su studije potvrdile sigurnost i visoku dijagnostičku točnost TTB u otkrivanju malignih lezija (48–55). Važnost ove dijagnostičke metode u dobu personalizirane medicine jest uspješno dobivanje uzoraka stanica i tkiva za citološku i patohistološku analizu te molekularne analize genskih mutacija koje su ključne za planiranje načina liječenja. S obzirom i na nove tendencije korištenja CT-a u ranom otkrivanju primarnog karcinoma pluća, za očekivati je da će sve češće trebati raditi biopsije malih i/ili perifernih nodula koji će se pronaći na tim pregledima, a koji nisu dostupni bronhoskopu (33,36–38,56).

### 1.2.1 Definicija i vrste transtorakalne biopsije

TTB pluća je minimalno invazivna metoda u dijagnostici patoloških promjena na plućima. TTB-om se uvodi igla kroz kožu do patološke promjene i uzima uzorak stanica ili tkiva, a uvođenje igle se prati nekom tehnikom oslikavanja unutrašnjosti ljudskog tijela.

Postoje dvije podjele TTB-a: prema uzorku koji se uzima te prema tehnici oslikavanja koja se koristi pri biopsiji (56).

#### 1.2.1.1 Podjela TTB-a prema uzorku koji se uzima

- 1) **Tanko-iglena biopsija** (engl. *fine needle aspiration biopsy*) u kojoj se koriste tanke igle (vanjskog promjera od 20 do 25 G) te najčešće igle Chiba oblika (asimetrična dužina vrha: dužim dijelom vrha se siječe put do promjene, a ovalan oblik mu povećava površinu aspiracije). Prilikom ovakve tehnike se aspirira tekućina ili stanice solidnog tkiva bez očuvanja histološke strukture. Takav uzorak se koristi za citološku analizu, pa se ova tehnika naziva i citološka biopsija. Senzitivnost ovakve tehnike za maligne lezije je 95%, dok je za benigne lezije niska, ispod 50% (56).



- 2) **Tkivna biopsija** (engl. *core needle biopsy* ili *core biopsy* ili *cutting needle biopsy*) u kojoj se otkida komadić tkiva za patohistološku analizu, imunohistokemijsko testiranje biljega maligniteta te za molekularne biljege. Tkivo se uzima specijalno konstruiranom iglom s nožićem. Senzitivnost ovakve tehnike je visoka i za maligne i za benigne promjene (88-95 % za maligne i 71-97% za benigne promjene) (56).

### 1.2.1.2 Podjela TTB-a prema korištenoj tehnici oslikavanja

Dijaskopija ili prosvjetljavanje rendgenskim zrakama prva je tehnika koja se počela koristiti za TTB iza Prvog svjetskog rata. Metoda se koristila za punkciju velikih tumora u bolje vidljivim dijelovima, ponajprije u plućnim bazama. Danas se može raditi na digitalnim rendgenskim uređajima s pokretnim C lukom kojima se rendgenska cijev okreće oko bolesnika. Limiti ove tehnike su loša kontrastna rezolucija i velika doza zračenja i za bolesnika i za liječnika koji radi biopsiju, stoga su je zamijenile bolje i sigurnije metode vizualizacije unutrašnjosti ljudskog tijela.

Ultrazvuk se pojavio kasnih 60-ih godina prošlog stoljeća kao metoda oslikavanja pri perkutanim biopsijama. Prednost ultrazvuka je što se punkcija radi u stvarnom vremenu oslikavanja, tj. igla se cijelo vrijeme uvođenja do patološke promjene može pratiti na ekranu. Nedostatak ultrazvuka jest da ne može vizualizirati područja koja sadrže zrak ili kost te stoga ima ograničenu vrijednost u području toraksa.

Kompjuterizirana tomografija (CT) kao metoda oslikavanja pri TTB uvedena je sredinom 70-ih godina prošlog stoljeća, a danas je najčešće izvođena metoda oslikavanja pri TTB. Prednosti su mu: visoka kontrastna i prostorna rezolucija. CT – om se mogu vidjeti i promjene manje od jednog centimetra i može se trodimenzionalno odrediti položaj čvora u odnosu na ostale anatomske strukture. Nedostatak CT-a jest da se igla uvodi bez vizualizacije puta u stvarnom vremenu i zračenje (iako je ono znatno reducirano jer se rade samo presjeci u području od nekoliko centimetara). Na suvremenim CT uređajima postoji mogućnost CT dijaskopije, kojom se brzim presjecima kroz zadano područje s kratkim vremenskim odmakom, usmjerava igla u željenom smjeru. Pri CT dijaskopiji zrači se i liječnik, al znatno manje nego pri klasičnoj dijaskopiji.

Magnetna rezonancija (MR) se pojavila sredinom 80-ih godina prošlog stoljeća kao metoda oslikavanja pri TTB. Ima prednost jer nema zračenja, ali nedostaci su joj brojni: skup i često nedostupan uređaj, skupi feromagnetični potrošni materijal, teži pristup bolesniku i dugo vrijeme oslikavanja pa uspjeh TTB jako ovisi o pravilnom disanju i suradnji bolesnika.

Pozitronska emisijska tomografija (PET-CT) se posljednjih godina uspješno koristi za TTB. Neke tumorske promjene dobro apsorbiraju radiofarmk pa ih je lako razlikovati od drugih lezija. PET-CT se koristi za ciljano izdvajanje patološke promjene od okolnih struktura (npr. recidivne infiltracije u ožiljnim promjenama nakon operacije i terapijskog zračenja) (56).

### 1.2.2 Indikacije za TTB pluća

- 1) Solitarni čvor koji je novootkriven ili koji raste, a kojem se etiologija nije uspjela riješiti bronhoskopskom biopsijom ili je po dijagnostičkom CT-u izgledalo da lezija neće biti dostupna bronhoskopiji
- 2) Multipli čvorovi u bolesnika u kojeg nije bila poznata maligna bolest, u bolesnika koji imaju remisiju maligne bolesti ili bolesnik ima više primarnih tumora
- 3) Metastatski čvorovi u bolesnika za koje se očekuje da su mutiranih molekularnih karakteristika u odnosu na primarni tumor, a zbog čega se može promijeniti odluka o vrsti terapije
- 4) Perzistentne fokalne infiltracije, solitarne ili multiple, kojima se dijagnoza nije uspjela postaviti iz iskašljaja, krvi, serologijom ili bronhoskopijom (56,57).

### 1.2.3 Kontraindikacije za TTB pluća

Apsolutne kontraindikacije:

- 1) Bolesnik ne želi potpisati pristanak za proceduru
- 2) Poremećen je jedan ili više laboratorijskih pokazatelja koji upućuju na hemoragičnu dijatezu:  $INR \geq 1,5$ ,  $APTV \geq 40$ ,  $trombociti \leq 100\ 000$
- 3) Čvor manji od 5 mm

Relativne kontraindikacije:

- 1) Ozbiljno kompromitirana plućna funkcija (teška kronična opstruktivna bolest pluća, mehanička ventilacija, kontralateralna pulmektomija)
- 2) Bule ili emfizematozni parenhim na putu igle
- 3) Bolesnikova nemogućnost suradnje za vrijeme TTB
- 4) Jaki, nekontrolirani kašalj
- 5) Bolesnik koji je na antikoagulacijskoj terapiji niskomolekularnim heparinom
- 6) Pulmonalna hipertenzija
- 7) Ehinokokne ciste (56,57).

#### **1.2.4 Priprema bolesnika prije procedure**

- Liječnik obiteljske medicine, specijalist koji je ordinirao TTB i specijalist koji će raditi TTB trebaju bolesnika informirati o razlozima potrebe invazivne dijagnostičke metode, tehnici postupka i mogućim komplikacijama.
- Bolesnik treba potpisati suglasnost za izvođenje TTB-a.
- Obavezan je koagulacijski profil bolesnika: INR, PV, APTV i broj trombocita.
- U svih bolesnika preporučuje se napraviti plućni funkcijski test – spirometriju.  $FEV_1 \leq 35\%$  upućuje na rizik težeg poremećaja disanja ukoliko nastupi pneumotoraks.
- U bolesnika koji se liječe peroralnim antikoagulansima potrebno je prekinuti liječenje najmanje četiri do pet dana prije procedure i na sam dan procedure provjeriti vrijednosti INR i PV.
- Za bolesnike na antiagregacijskoj terapiji (acetilsalicilna kiselina) sugerira se prekinuti uzimanje terapije najmanje pet dana prije procedure.
- Bolesnik s jakim kašljem mora dobiti lijekove za suprimiranje kašlja.
- Bolesnik mora biti zaprimljen na bolnički odjel (hospitalizacija ili opservacija u dnevnoj bolnici).
- Bolesnik mora biti natašte 4 - 6 sati prije početka TTB.
- Ukoliko je bolesnik uplašen i neće moći surađivati, može prije TTB primiti sedaciju i.v. benzodiazepama ili midazolama.
- Opća anestezija je vrlo rijetko potrebna, isključivo u bolesnika koji zbog jakih bolova nisu u stanju ležati u odgovarajućem položaju za punkciju ili ne mogu adekvatno surađivati za vrijeme biopsije (56).

#### **1.2.5 Procedura TTB pluća koaksijalnom tehnikom pod kontrolom CT-a**

Postoje različiti protokoli izvođenja biopsije u različitim ustanovama, a ovdje je naveden protokol rada intervencijskih radiologa u KBC Split.

### 1.2.5.1 Namještaj bolesnika

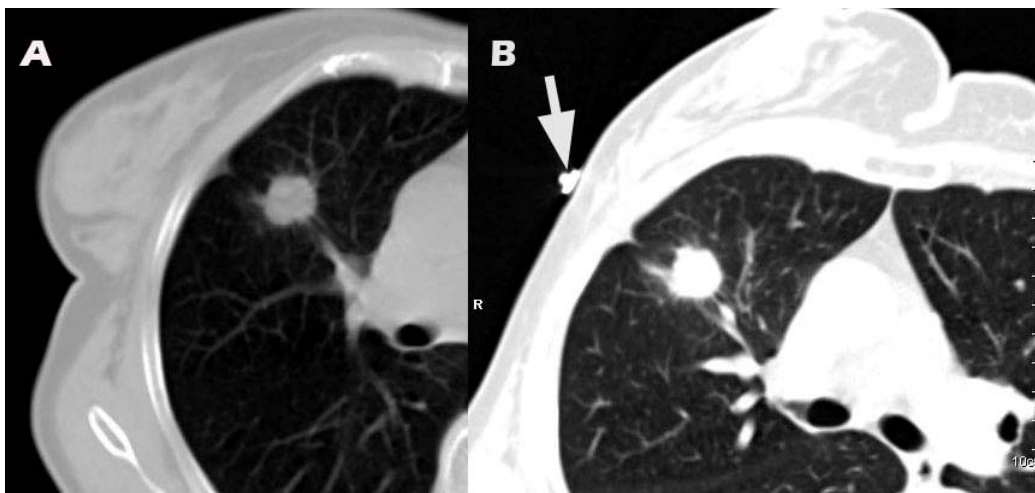
Prema prethodnom dijagnostičkom CT-u određuje se položaj lezije te se shodno tome bolesnika polegne na CT stol u položaj supinacije, pronacije ili na boku. Položaj na boku se nastoji izbjeći, ukoliko to anatomske položaj lezije dozvoljava, jer je bolesnik stabilniji u položajima supinacije i pronacije te su tako pomaci tijela za vrijeme biopsije svedeni na minimum. Ruke bolesnika su položene iznad glave. Bolesniku se savjetuje da diše plitko i pravilno tijekom čitave procedure (56).

### 1.2.5.2 Određivanje CT presjeka za biopsiju

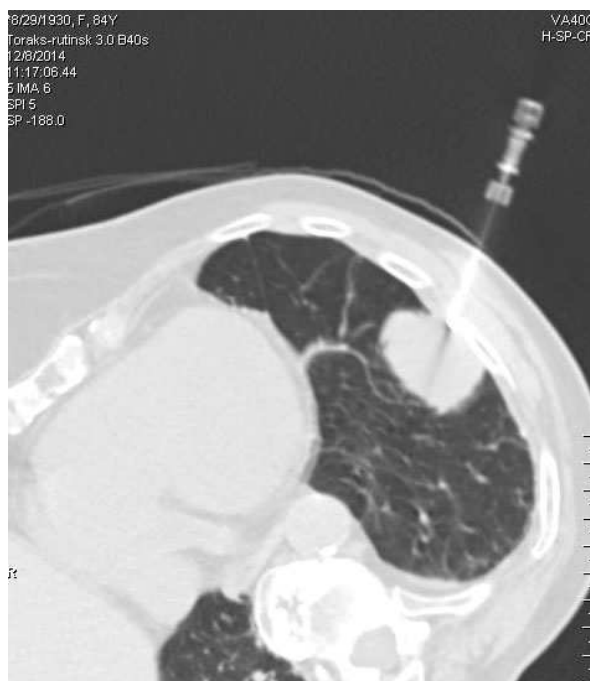Napravi se CT topogram (jednodimenzionalna sumacijska CT snimka) područja toraksa i na njemu se odredi područje interesa, dužine oko 10 cm. Zatim se, na tom području interesa, naprave transverzalni CT presjeci debljine 0,75 – 3 mm (56).

### 1.2.5.3 Planiranje puta prolaska igle

Planiranje puta kojim će igla proći od površine kože do patološke promjene je najvažniji dio TTB u prevenciji mogućnosti nastanka komplikacija. Na učinjenim CT presjecima odredi se mjesto za prolazak igle, zatim se povuče linija kojom će prolaziti igla te se u različitim rasponima kontrastnosti tzv. prozorima provjeri ima li na putu od kože do promjene neka anatomska prepreka (dojke, kosti, velike krvne žile, pleura, veliki bronhi, mediastinalni organi) (Slika 7, Slika 8) koja može napraviti problem (56).



Slika 7. CT presjeci s prikazom tumora u gornjem režnju desnog pluća. A. Na planiranom putu biopsijske igle nalazi se tkivo dojke. B. Nakon fiksacije dojke uz prednji dio toraksa oslobodio se put za prolazak igle. Strelica označava metalni marker na koži koji označava mjesto punkcije.



Slika 8. CT presjek s prikazom tumora u kontaktu s torakalnom stijenkom koji je većim dijelom iza rebra. Koaksijalna igla se uvela pod kutom da se izbjegne rebro ali i uđe u tumor bez potrebe punkcije plućnog parenhima.

Vrlo je važno punktirati pleuru samo na jednom mjestu na putu do patološke promjene pluća, što je moguće pomoću koaksijalne tehnike. Na CT presjecima isplanira se put igle tako da se nastoji izbjeći prolazak kroz interlobarne pleuralne prostore (fisure). Bolje je proći duljim putem kroz plućni parenhim nego kraćim putem pri kojem se punkтира i interlobarna pleura. Za punkciju struktura uz pleuru bolje je lezije punktirati tangencijalno jer je manja mogućnost ispadanja igle iz lezije, a time i manja mogućnost pneumotoraksa. Neke okolne patološke promjene (npr. velike emfizematozne bule ili ciste pluća) mogu također biti prepreka uvođenju igle te ih je potrebno izbjeći na putu zbog rizika od razvoja pneumotoraksa. Ako se biopsija izvodi na lezijama koje su na CT-u vidljive kao miješane količine atenuacije (djelomično solidni čvorovi), meta igle je solidna komponenta čvora. Također, ako je prisutna centralna nekroza promjene, onda meta igle mora biti rub lezije (49,56).

#### **1.2.5.4 Označavanje mjesta punkcije**

Nakon određivanja CT presjeka na kojem će se raditi punkcija, CT stol se postavi na položaj pri kojem svjetlosna linija na bolesniku označi traženi CT presjek. U visini svjetlosne linije postavi se metalni biljeg na kožu bolesnika. Područje snimanja suzi se na dužinu od oko 3 - 5 cm i kroz to područje se naprave CT presjeci debljine 0,75 – 3 mm kojim se provjeri je li označeno mjesto na koži odgovarajuće za punkciju. Nakon provjere, na koži se tupim predmetom ili vodootpornim flomasterom označi mjesto za punkciju (56).

#### **1.2.5.5 Priprema kože i potkožnog tkiva**

Mjesto punkcije i okolno područje sterilno se opere. Područje koje je oprano ostavi se otvoreno, a okolni dio toraksa prekrije se sterilnim kompresama. Za postizanje lokalne anestezije, pod kožu se do muskularnog sloja aplicira 5 mL 1% lidokaina. Vrškom skalpela ubode se koža i potkožno tkivo za lakši prolazak igle u dublje slojeve (56).

#### **1.2.5.6 Izbor igle za tkivnu biopsiju**

Postoje dvije vrste biopsijskih igala: *tru – cut* i *end – cut* igle, a razlikuju se prema načinu uzimanja uzorka tkiva. *Tru – cut* igle imaju vanjski omotač koji stoji na mjestu, a za biopsiju se izvlači nožić iz unutrašnjosti koji uzima tkivo, a potom vanjski omotač prelazi preko nožića i time ga uvlači skupa s tkivom u unutrašnjost. Tako se uzima samo plošni dio tkiva širine nožića. *End – cut* igle imaju vanjski omotač koji se izbacuje u tkivo te se odsječeno tkivo zatvara mehanizmom na vrhu. *End – cut* iglom dobiva se veći volumen odsječenog tkiva, no one još nisu dosegle dobar dizajn *tru – cut* igala, pa su nepouzdanije u dobivanju adekvatnog materijala te se rjeđe koriste (56).

Prema mehanizmu uzimanja uzorka postoje igle s potpuno automatskim i s poluautomatskim okidanjem unutrašnjeg nožića i vanjskog omotača. Igle s potpunim automatskim okidanjem imaju veću težinu mehanizma na vrhu te su zbog toga nepovoljnije za biopsiju pod CT-om, jer se prilikom provjere položaja igle, njen smjer može znatno promijeniti pod utjecajem težine mehanizma. Zbog toga se za TTB najčešće koriste laganije, poluautomatske biopsijske igle, najčešće širine od 20 G za područje toraksa (56).

Biopsijska igla može se koristiti samostalno, ali sve češće se koristi tehnika koaksijalne biopsije. U koaksijalnoj tehnici prvo se do patološke promjene uvodi sigurnosna ili punkcijska igla, a potom se kroz nju uvede biopsijska igla za uzimanje komadića tkiva. Dvije su velike prednosti ove tehnike:

- 1) samo jednom punkcijom anatomskih struktura može se uzeti više uzoraka tkiva, što je vrlo važno jer se tako sprečava ponavljano punktiranje pleure
- 2) bolja je mogućnost rješavanja komplikacija: ukoliko se u lumenu punkcijske igle pojavi veća količina krvi nakon vađenja biopsijske igle, put punkcije se embolizira ubacivanjem komadića medicinske spužvice i time se može zaustaviti opsežno krvarenje ili ukoliko se na kontrolnom CT-u pokaže veći pneumotoraks, pri izvlačenju sigurnosne igle dio zraka iz pleuralne šupljine može se odmah evakuirati.

Nedostatak koaksijalne tehnike je u tome što je sigurnosna igla šira od biopsijske. No, sada se mogu nabaviti sigurnosne igle od 19 G koje pristaju uz biopsijsku iglu od 20 G, pa je razlika u širini gotovo beznačajna (56).

#### **1.2.5.7 Izvođenje punkcije pod kontrolom CT-a**

Praćenje disanja bolesnika prilikom TTB pluća je vrlo važno da bi se igla mogla uvesti u toraks pri bolesnikovom izdahu. U izdahu je uvijek otprilike podjednak pomak toraksa, za razliku od udaha u kojem pomaci toraksa mogu značajno varirati i igla može otići u krivom smjeru. Neki čak preferiraju punkciju pri zaustavljenom disanju.

- Sigurnosna igla se uvodi kroz kožu i potkožno tkivo.
- Napravi se nekoliko CT presjeka (0,75 – 3 mm) kroz područje interesa da bi se provjeravao smjer igle na putu prema patološkoj promjeni na plućima.
- U tkivnoj biopsiji se sigurnosna igla ostavi na rubu tvorbe, izvuče se njezina metalna unutarnja potpora (mandren) te se uvede biopsijska igla. Važno je naglasiti da se otvor punkcijske igle, nakon izvlačenja mandrena, treba držati zatvoren jagodicom prsta da ne ulazi zrak iz okoline koji bi mogao izazvati zračnu emboliju.
- Prije uvođenja, poluautomatsku biopsijsku iglu ručno nategnemo, uvučemo nožić u vanjski omotač te uvedemo biopsijsku iglu kroz sigurnosnu iglu do njezinog vrha.
- Ručno uvučemo biopsijski nožić u tkivo. Da bi se dobio veći komad tkiva lagano se promijeni smjer igle i time se tkivo bolje smjesti na nožić.

- Pritiskom automatizma na vrhu igle dolazi do brzog otkidanja komadića tkiva te prebacivanja vanjskog omotača biopsijske igle oko nožića.
- Biopsijska igla se izvuče iz sigurnosne, te se u sigurnosnu vrati mandren (da ne ulazi zrak). Nakon skidanja prvog komadića tkiva s nožića, postupak uvođenja biopsijske igle se može ponavljati (56).

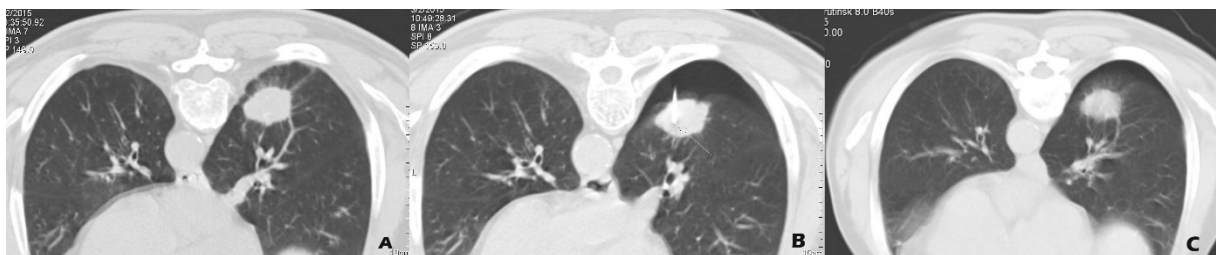### 1.2.5.8 Priprema preparata za tkivnu biopsiju

Nakon izvlačenja biopsijske igle, unutarnji nožić se ponovno napne i izvuče iz vanjskog omotača. S nožića se pažljivo skine tkivo, najbolje tankom iglicom od 26 G, te se tkivo položi na spužvicu u plastičnoj mrežici. Postupak se ponavlja sa svakim novim komadićem tkiva. Na kraju se plastična mrežica preklopi, tako da je tkivo između dvije spužvice, te se zatim uroni u plastičnu čašicu s formaldehidom koja se potom zatvori. Na čašici treba pisati ime i prezime bolesnika da ne bi došlo do zamjene tkiva. Čašica se preda medicinskoj pratnji koja je dovela bolesnika na TTB

Tkivo se prije polaganja u mrežicu za patohistološku analizu može položiti na stakalce i razmazati da se dio stanica upotrijebi i za citološku analizu (56).

### 1.2.5.9 Evidentiranje mogućih komplikacija biopsije

Neposredno nakon uzimanja uzoraka naprave se kontrolni CT presjeci na širem području toraksa te se u različitim prozorima provjerava nastanak najčešćih mogućih komplikacija: pneumotoraksa (Slika 9) i krvarenja (56).



Slika 9. CT presjeci kroz tumor u plućima a koji ne dodiruje torakalnu stijenku. A. prije biopsije; B. za vrijeme biopsije dok je bila koaksijalna igla u tumoru evidentirao se veliki pneumotoraks; C. nakon vađenja koaksijalne igle kojom se evakuirao dio zraka iz pleuralnog prostora. Vidi se minimalni pneumotoraks koji ne zahtijeva drenažu.



Pneumotoraks (zrak u pleuralnom prostoru) se u većini velikih studija opisuje u 9 - 54% biopsija, s prosjekom oko 20% (56,58,59). Drenaža je potrebna u 1 – 15% slučajeva, kod onih pneumotoraksa koji su na CT – u veći od 2 cm (56). Kako je to širok raspon incidencije, različite studije međusobno su kontradiktorne oko razloga zašto je tome tako. Kao potencijalni rizični čimbenici povećanja incidencije pneumotoraksa navode se: korištena tehnika biopsije, veličina lezije  $\leq 2$  cm, dubina lezije tj. udaljenost lezije od pleure  $> 2$  ili  $>4$  cm (ovisno o studiji), kut između igle i pleure  $\geq 51^\circ$ , prisutnost kronične opstruktivne bolesti pluća kod pacijenta te iskustvo radiologa koji izvodi biopsiju (49,55).

Krvarenje može biti: unutar plućnog tkiva, unutar pleuralnog prostora – hematotoraks ili hematom torakalne stijenke. Krvarenje u plućnom parenhimu javlja se u oko 11% biopsija i najčešće je riječ o diskretnom alveolarnom krvarenju, duž puta igle (na CT-u vidljivo kao *ground-glass*), a može (~ 7%) i ne mora bit praćeno hemoptizom. Hemoptiza je najčešće samolimitirajuća i bolesnika treba umiriti i savjetovati mu da ne forsira kašljanje. Izrazito rijetko hemoptiza postaje masivna i zahtijeva kirurško liječenje. Hematotoraks može nastati ako se pri punkciji prođe kroz veću arteriju, najčešće interkostalnu ili unutarnju torakalnu arteriju (56,58).

Zračna embolija je izrazito rijetka (~ 0,06%), ali teška i potencijalno smrtonosna komplikacija. Može se dogoditi da zrak iz okoline uđe u plućnu venu i kompromitira cirkulaciju u srcu ili mozgu. Najveći rizik za zračnu emboliju može biti: punkcija konsolidiranog pluća, kašljanje i govor za vrijeme punkcije, punkcija lezija u kojima postoji široki bronh, punkcija koaksijalnom iglom. Zato uvijek treba paziti da se, nakon izvlačenja mandrena koaksijalne igle, prstom zatvori lumen igle da bi se spriječio ulazak zraka (49,56).

Neke studije spominju „*tumor seeding*“ tj. mogućnost prenošenja malignih stanica biopsijskom iglom na zdravi parenhim pluća, pleuru ili strukture torakalnog zida. Navode da se to javlja ekstremno rijetko i samo kod malignih pleuralnih tumora (0,01% - 0,06%) (49,58).

### 1.2.6 Poslijeproceduralna skrb

Nakon TTB bolesnik se posjedne na stol CT uređaja i kada se osjeti siguran za ustajanje sjedne u sjedeća kolica gdje se obuće i u medicinskoj pratnji odlazi na odjel. U nekim ustanovama se preferira ležeći položaj bolesnika, a u nekim ležeći položaj u obrnutoj poziciji od one u kojoj se radila punkcija. Po nekim preporukama incidencija velikih pneumotoraksa koji zahtijevaju drenažu smanjuje se ako se bolesnik nalazi 4 sata u obrnutom položaju od onoga za vrijeme biopsije. To se objašnjava smanjenom areacijom plućnog segmenta koji se punktirao s posljedičnim smanjenjem razlike u tlaku između alveola i pleure te akumulacijom krvi u putu igle što utječe na brže cijeljenje puta igle.

Bolesnik nakon TTB treba biti opserviran tijekom 4 - 6 sati. Najčešće je preporuka napraviti kontrolnu sumacijsku snimku torakalnih organa 1 - 4 sata nakon biopsije i ukoliko nema pneumotoraksa bolesnika se može pustiti kući. Tijekom opservacije terapija je simptomatska: antidolorozna ako bolesnik ima bolove, drenaža pneumotoraksa ako je prisutan velik i simptomatski pneumotoraks, bronhoskopija s lavažom u slučaju većeg krvarenja u bronhe. U slučajevima komplikacija koje zahtijevaju liječenje bolesnik se mora hospitalizirati (56).

Nakon biopsije uzorak tkiva se odnosi na Zavod za patologiju na obradu i analizu. Analiza je preciznija ukoliko se uz uzorak prilože i detaljnije informacije o bolesniku, ranijim bolestima relevantnim za postavljanje dijagnoze i mjesto odakle se uzeo uzorak (Slika 10). Ukoliko uzorak nije bio dovoljan za postavljanje dijagnoze biopsija se može ponoviti. U bolje opremljenim bolnicama odmah se za vrijeme biopsije uzorak razmaže na stakalca, oboji i pod mikroskopom analizira je li uzorak dovoljan za naknadnu patohistološku analizu. Time se izbjegava dugačak vremenski razmak do ponavljanja biopsije i omogućuje brža odluka o načinu liječenja.

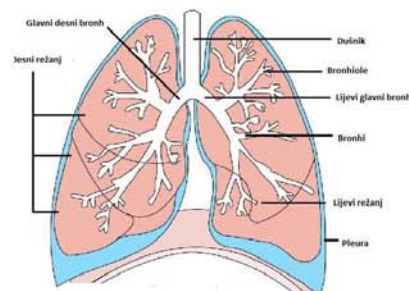
## **POP RATNA UPUTNICA ZA IGLENU BIOPSIJU POD KONTROLOM CT-a**

1. Ime i prezime: .....
2. Datum rođenja: .....
3. Mjesto biopsije (precizna lokalizacija): .....
4. Slikovni nalaz:
  - a. solitaran tumor
  - b. multipla žarišta
  - c. diseminirani tumor
5. Veličina bioptirane promjene u centimetrima: .....
6. Broj primljenih uzoraka: .....
7. Vrsta uzorka:
  - a. primarni tumor
  - b. biopsija metastaza
  - c. nepoznato
8. Ukoliko je bolesnik već liječen od druge maligne bolesti, navesti o kojoj je bolesti riječ: .....
9. Pušač:

DA	Koliko dugo	Koliko cigareta dnevno
NE		

.....
10. Napomene/druge klinički važne informacije:

.....
11. Makroskopski izgled uzorka



Slika 10. Primjer popratne uputnice koju intervencijski radiolog, uz uzorke bioptiranog tkiva, šalje patologu.

## **2. CILJEVI ISTRAŽIVANJA**

Obzirom da se u KBC Split tek odnedavno počela izvoditi transtorakalna biopsija pluća koaksijalnom tehnikom glavni ciljevi ovog istraživanja su:

1. Ispitati uspješnost TTB koaksijalne tehnike, rezultate i komplikacije u KBC Split te usporediti naše podatke s podacima iz literature.
2. Istražiti patološko-morfološku korelaciju u populaciji bolesnika s perifernim NSCLC tumorima kojima se dijagnoza postavila iz TTB tkiva.

Specifični ciljevi ovog istraživanja su:

1. Ukupan broj urađenih TTB pluća.
2. Ukupan broj bolesnika kojima je urađena TTB pluća.
3. Broj ponovljenih TTB pluća.
4. Broj bolesnika kojima su na TTB uzorcima tkiva patohistološki dokazani:
  - NSCLC: adenokarcinom, planocelularni karcinom, makrocelularni karcinom i *ne drugačije specificirani* (NOS) karcinom
  - SCLC
  - ostali tipovi tumora pluća.
5. Broj bolesnika kojima patohistološki nije dokazan tumor pluća nego druga dijagnoza.
6. Broj bolesnika čiji su uzorci tkiva dobiveni TTB-om bili nedovoljni za analizu.
7. Medijan s rasponom životne dobi po spolovima za patohistološki dokazane adenokarcinome i planocelularne karcinome pluća.
8. Raspodjela prema spolu za patohistološki dokazane adenokarcinome i planocelularne karcinoma pluća.
9. Istražiti postoji li razlika u prosjeku najvećih promjera adenokarcinoma i planocelularnih karcinoma.
10. Broj bolesnika s adenokarcinomima i planocelularnim karcinomima pluća kojima tumor zahvaća torakalnu stijenku tj. perifernih, T3 tumora po TNM klasifikaciji.
11. Prikazati raspodjelu NSCLC – adenokarcinoma i planocelularnih karcinoma pluća prema njihovoj lokalizaciji: periferni – centralni.
12. Istražiti postoji li mogućnost predikcije patohistološkog tipa NSCLC po karakteristici uočenoj na CT-u – lokalno razaranje kosti primarnim tumorom.
13. Istražiti učestalost nastanka komplikacija TTB pluća kod bolesnika s dokazanim patohistološkim tipom NSCLC i ustanoviti postoje li razlike u učestalosti komplikacija prema lokalizaciji tumora: onih koji dodiruju torakalnu stijenku naspram onih koji ne dodiruju torakalnu stijenku.

### **3. ISPITANICI I METODE**

U ovom retrospektivnom istraživanju su uključeni svi bolesnici kojima je u razdoblju od srpnja 2014. do ožujka 2016. godine učinjena tkivna biopsija pluća koaksijalnom tehnikom pod kontrolom CT-a na Kliničkom zavodu za dijagnostičku i intervencijsku radiologiju KBC Split. Biopsije su se radile na dva 16-slojna CT uređaja (Sensation, Siemens, Erlangen, Njemačka i Aquilion, Toshiba, Japan) i na jednoslojnom CT uređaju (Emotion, Siemens, Erlangen, Njemačka). Ovisno o lokaciji lezije koristile su se punkcijske igle od 18G, dužina 5 i 10 cm te biopsijske igle od 20G, dužina 10 i 15cm (Somatex, Njemačka).

Za ovo istraživanje prikupili su se pisani nalazi CT pregleda učinjenih prije biopsija, CT snimke napravljene za vrijeme biopsija i patohistološki nalazi svih bolesnika. Obzirom da se u nekih bolesnika ponavljala punkcija po dva, a nekima i tri puta, odredio se ukupan broj učinjenih biopsija i ukupan broj bolesnika kojima je učinjena biopsija

Uz svaki CT nalaz i CT snimku, bolesniku se pridodala biopsijom određena patohistološka dijagnoza. U *Microsoft Office Excel* tablicu su upisani svi bolesnici kojima je postavljena dijagnoza adenokarcinoma, metastatskog adenokarcinoma, planocelularnog karcinoma i makrocelularnog karcinoma .

Na CT nalazima ili snimkama tih bolesnika se odredio maksimalni promjer tumora. Pacijentima je upisana dob i spol. Bolesnicima se na CT snimkama analizirao položaj tumora. Tumori koji su bili uz glavni bronh i glavne bronhe za reznjeve svrstani su u grupu centralnih tumora, a oni koji su bili dalje od toga su svrstani u grupu perifernih tumora. U bolesnika s perifernom lokalizacijom analizirao se kontakt s parijetalnom pleurom i ukoliko je kontakt bio širi od 1cm, tumori su klasificirani kao T3 tumori. U T3 grupi tumora analiziralo se postoji li lokalni razor kosti. Zabilježile su se i komplikacije nastale pri biopsiji. Komplikacije su grupirane u blage, koje nisu zahtijevale nikakvo liječenje i teške koje su zahtijevale liječenje.

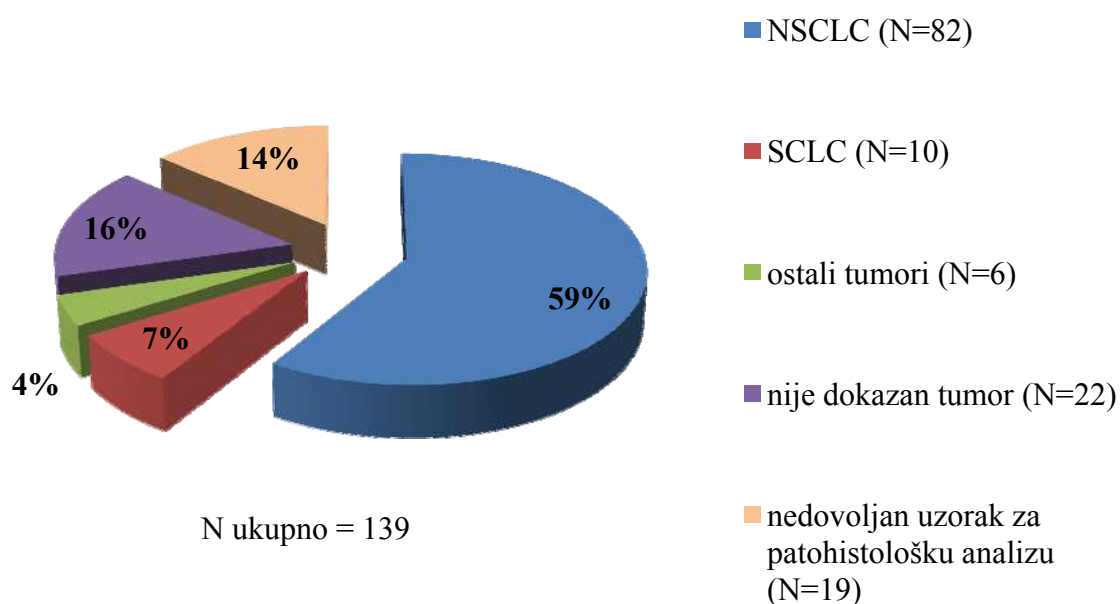
Statističkom obradom utvrđeno je postoji li predilekcija za vrstu tumora na periferiji pluća. Utvrđeno je postoji li razlika između muškaraca i žena u incidenciji nastanka određene vrste tumora i postoje li razlike u dobnim grupama ovisno o spolu. Utvrdilo se postoji li razlika u veličini otkrivenog perifernog tumora ovisno o vrsti te je li obje vrste tumora imaju podjednaku učestalost lokalnog razaranja kosti. Utvrdili smo učestalost komplikacija nastalih zbog biopsija i postoje li razlike u učestalosti komplikacija kod tumora koji dodiruju parijetalnu pleuru i onih koji ne dodiruju pleuru.

Uz deskriptivne statističke metode, u analizi pojedinih podataka korišteni su statistički testovi:  $\chi^2$  test i Studentov t-test za nezavisne uzorke. Vrijednost  $P < 0,05$  je bila granica statističke značajnosti. Statistička analiza je napravljena računalnim programom *GraphPad Prism 5*.

## **4. REZULTATI**

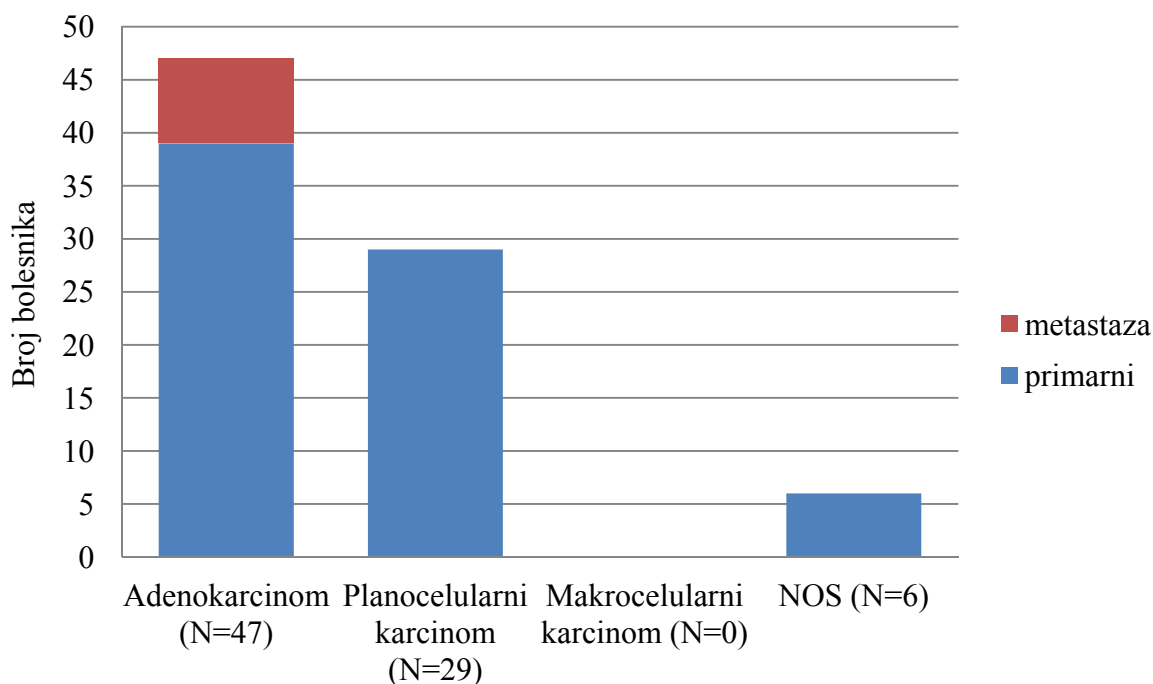


Na Zavodu za dijagnostičku i intervencijsku radiologiju KBC-a Split u izabranom studijskom razdoblju od 19 mjeseci urađeno je ukupno 156 transtorakalnih biopsija pluća koaksijalnom tehnikom pod kontrolom CT-a. Ukupni broj bolesnika kojima je urađena TTB pluća bio je 139, što znači da je u izabranom razdoblju urađeno 17 ponovljenih biopsija pluća. Najčešći uzroci ponavljanja biopsija su zbog dobivenog uzorka tkiva koji je bio ili nekrotičan ili nedovoljan za patohistološku analizu. Rezultati analize patohistoloških uzoraka kod 139 bolesnika prikazani su na Slici 11.



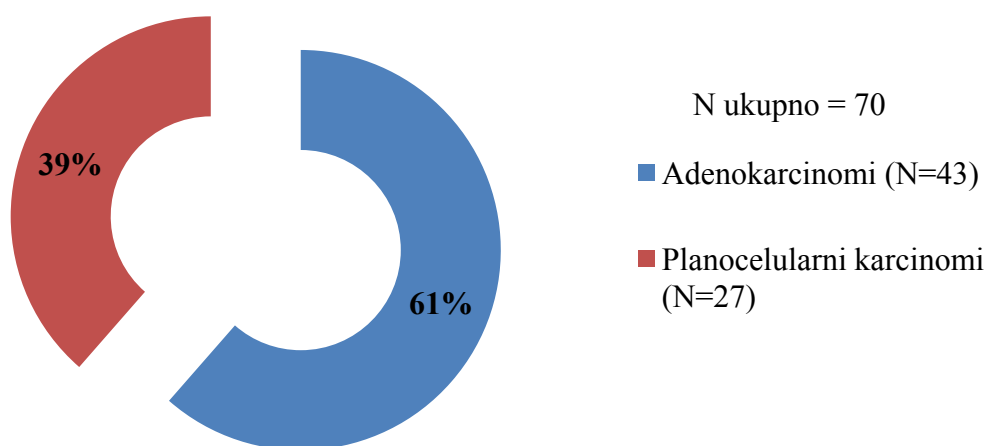
Slika 11. Rezultati patohistološke analize uzoraka dobivenih transtorakalnom biopsijom pluća. N – broj bolesnika; NSCLC – karcinom nemalih stanica; SCLC – karcinom malih stanica

U središtu pozornosti našeg istraživanja bili su karcinomi pluća nemalih stanica – NSCLC (Slika 12). U detaljniju analizu podataka ubrojili smo ukupno 76 bolesnika, one s patohistološki dokazanim adenokarcinomima (N=47) i one s planocelularnim karcinomima pluća (N=29), dok makrocelularnih karcinoma nije bilo u našem uzorku bolesnika. Pri tome smo u obzir uzeli i primarne (N=39) i metastatske (N=8) adenokarcinome pluća te smo ih promatrali kao cjelinu. Metastatskih planocelularnih karcinoma u plućima nije bilo. Kod 6 bolesnika nije bilo moguće patohistološki dokazati točan tip NSCLC, te su oni svrstani u *ne drugačije specificirane* NOS karcinome, koje u ovom istraživanju nismo detaljnije analizirali.

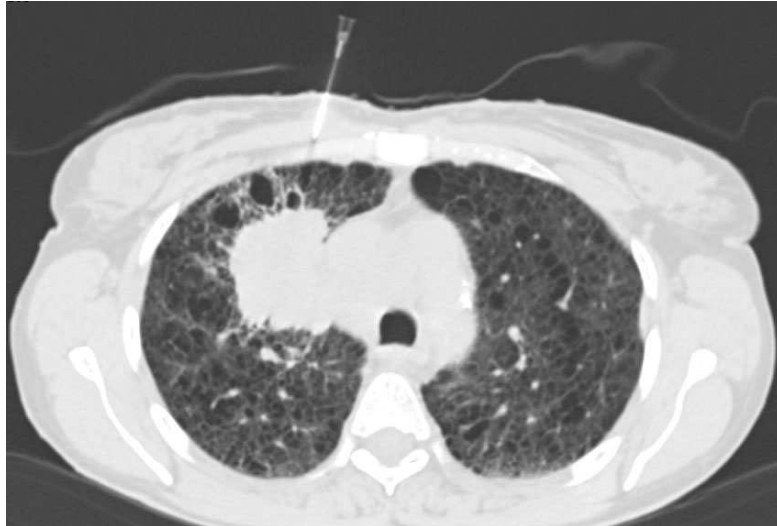

Slika 12. Raspodjela bolesnika prema patohistološkom tipu karcinoma pluća nemalih stanica. N=broj bolesnika; NOS (*ne drugačije specificirani* karcinomi nemalih stanica)

Od 47 adenokarcinoma pluća koje smo bioptirali njih 43 je bilo periferno smještenih, a 4 su bila centralno smještena. Od 29 bioptiranih planocelularnih karcinoma njih 27 je bilo periferno smješteno, a 2 su bila centralno smještena. Gledajući ukupan broj periferno smještenih karcinoma (N=70) imali smo 61% adenokarcinoma, a 39% planocelularnih karcinoma (Slika 13).



Slika 13. Raspodjela vrste karcinoma nemalih stanica s perifernom lokalizacijom. N=broj bolesnika



Slika 14. CT presjek s prikazom centralno smještenog tumora u bolesnice s neurofibromatozom. Obzirom da se višekratnim transbronhalnim biopsijama nije dokazala vrsta tumora odlučeno je da se napravi transtorakalna biopsija unatoč velikom riziku komplikacija zbog izrazite fibroze pluća s bulama na putu biopsijske igle.

Medijan dobi kod muških bolesnika s dokazanim adenokarcinomom bio je 73 godine (raspon 51-88 godina), a medijan dobi kod ženskih bolesnica s dokazanim adenokarcinomom bio je 67 godina (raspon 56-84 godine). Kod muških bolesnika s dokazanim planocelularnim karcinomom medijan dobi bio je 74 godine (raspon 53-84 godine), a kod ženskih bolesnica s dokazanim planocelularnim karcinomom bio je 66 godina (raspon 53-78 godina). Nije bilo statistički značajne razlike u dobi.

Od ukupnog broja bolesnika s dokazanim adenokarcinomom, muškaraca je bilo 57% (N=27), a žena 43% (N=20), što je bila statistički neznačajna razlika. Od 29 bolesnika s biopsijom dokazanim planocelularnim karcinomom, muškaraca je bilo 79% (N=23), a žena 21% (N=6). Iako se u ovom uzorku planocelularnih karcinoma vidi veća razlika u učestalosti javljanja perifernih planocelularnih karcinoma pluća između muškaraca i žena, uzorak nije dovoljno velik da bi ta razlika bila statistički značajna ( $\chi^2$  test,  $P=0,08$ ).

Svi važni podatci koje smo proučavali za adenokarcinome i planocelularne karcinome, s naznačenim statistički značajnim rezultatima, prikazani su u Tablici 4.

Tablica 4. Prikaz rezultata istraživanih parametara u bolesnika s dokazanim NSCLC.

	Ukupan broj	M	Ž	Prosjek najvećeg promjera / cm	Infiltriranje torakalne stijenske	Razor kosti	Razor kosti M	Razor kosti Ž
Adenokarcinom	47	27	20	3,81	25	0	0	0
Planocelularni karcinom	29	23	6	<b>5,17*</b>	21	<b>12†</b>	11	1
Ukupno	76	50	26	4,32	46	12	11	1

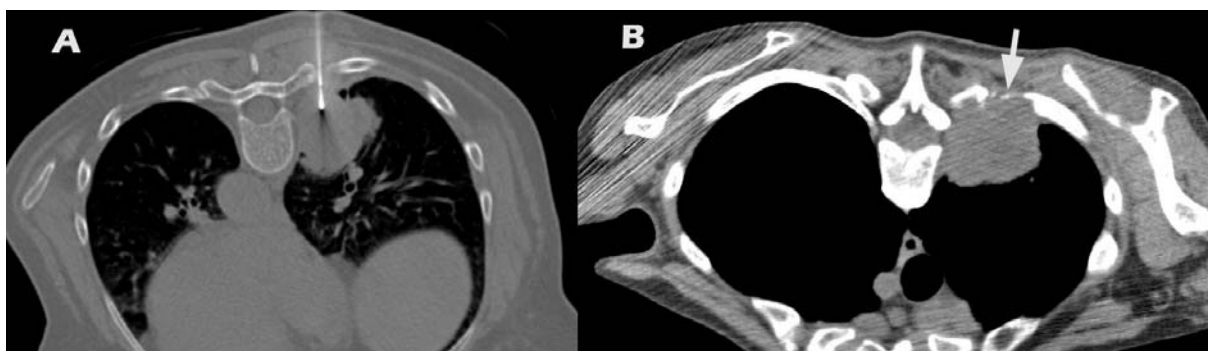
\* t-test za nezavisne uzorke – postoji statistički značajna razlika u prosjeku najvećeg promjera između adenokarcinoma i planocelularnih karcinoma

†  $\chi^2$  test – postoji statistički značajna razlika u lokalnom razoru kosti između adenokarcinoma i planocelularnih karcinoma

Prosječna veličina najvećeg promjera u skupini adenokarcinoma je  $3.81 \pm 0.26$  cm (SD=1,72 cm), a prosječna veličina najvećeg promjera u skupini planocelularnih karcinoma je  $5.17 \pm 0.31$  cm (SD=1,59 cm). Statistički značajna razlika (P=0,0016) u prosjecima najvećeg promjera adenokarcinoma i planocelularnih karcinoma utvrđena je t-testom za nezavisne uzorke.

U skupini adenokarcinoma, niti jedan nije lokalno razorio kost, dok je u skupini planocelularnih karcinoma njih 12 (41%) razorio kost (Slika 15).  $\chi^2$  testom je potvrđeno da postoji statistički značajna razlika (P<0,0001) u lokalnom razoru kosti između adenokarcinoma i planocelularnih karcinoma.

Muških bolesnika s planocelularnim karcinomom koji su lokalno razorili kost bilo je 11 te samo 1 ženska bolesnica. Međutim, zbog nedovoljno velikog uzorka ženskih bolesnica s planocelularnim karcinomom ta razlika nije bila statistički značajna ( $\chi^2$  test, P=0,35).



Slika 15. CT presjeci pri transtorakalnim biopsijama perifernih tumora približno istih veličina koji su došli do torakalne stijenke. A. adenokarcinom bez invazije kostiju. Vidi se biopsijska igla u tumoru. B. planocelularni karcinom s razorom priležećeg rebra (strelica).

Od ukupno 76 bolesnika, s patohistološki dokazanim NSCLC - adenokarcinomima i planocelularnim karcinomima pluća, kojima je u izabranom studijskom razdoblju urađena TTB pluća opisano je u 28 bolesnika (37%) poslijeintervencijska komplikacija. U 2 bolesnika (2,6%) radilo se o teškoj komplikacijikoja je zahtijevala liječenje; u oba nastali veliki pneumotoraksi koji su se trebali liječiti drenažom. Nije zabilježen nijedan slučaj ozbiljnog krvarenja, zračne embolije ili infekcije. Ono što smo primijetili jest da je statistički značajno ( $\chi^2$  test,  $P < 0,0001$ ) manje komplikacija bilo kod onih karcinoma koji su infiltrirali torakalnu stijenku, u odnosu na one koji je nisu uopće dodirivali (Tablica 5.).

Tablica 5. Komplikacije TTB pluća koaksijalnom tehnikom u bolesnika s dokazanim NSCLC.

Komplikacije	Infiltriraju torakalnu stijenku	Ne dodiruju torakalnu stijenku
Teške	0	2 (7%)
Blage	8 (17%)	18 (60%)
<b>Ukupno</b>	<b>8* (17%)</b>	<b>20 (67%)</b>

\*  $\chi^2$  test – postoji statistički značajna razlika u komplikacijama između biopsija karcinoma koji dodiruju i onih koji ne dodiruju torakalnu stijenku

## **5. RASPRAVA**

Transtorakalna biopsija pluća je vrlo vrijedna i dobro prihvaćena minimalno invazivna metoda uzimanja tkiva za patohistološku, imunohistokemijsku i molekularnu analizu (56). Indicirana je kod plućnih lezija kojima se etiologija nije uspjela riješiti bronhoskopskom biopsijom ili je po dijagnostičkom CT-u izgledalo da lezija, najčešće zbog svog perifernog smještaja, neće biti dostupna bronhoskopu (56,57). U našem uzorku od 76 bolesnika, s patohistološki dokazanim NSCLC - adenokarcinomima i planocelularnim karcinomima bilo je njih 70 (92%) periferno smještenih, što odgovara spomenutim indikacijama iz literature.

Našim bolesnicima smo lokalizaciju karcinoma na CT snimkama određivali prema kriteriju iz studije D.R.Brooksa i suradnika: periferni karcinomi su svi oni kojima se centar mase tumora nalazi unutar parenhima pluća i nemaju uopće ili imaju minimalan kontakt s hilarnim strukturama pluća. U njihovoj seriji od ukupnog broja adenokarcinoma, njih 80% bilo je periferno smješteno, a među planocelularnim karcinomima bilo ih je 55% periferno smješteno (10). Rezultati i drugih relevantnih studija prikazuju da je sve veći broj planocelularnih karcinoma koji nastaju periferno (60,61). Neke studije, pak, spominju da adenokarcinomima raste broj centralne lokalizacije (62,63). S obzirom da mi nismo proučavali pacijente s centralnim karcinomima, koji su bili na bronhoskopskoj biopsiji u istom vremenskom razdoblju, ne možemo donositi zaključke o mogućoj povećanoj incidenciji adenokarcinoma na centralnoj lokalizaciji. U našoj grupi od 70 periferno smještenih NSCLC, njih 43 (61%) je bilo patohistološki potvrđenih adenokarcinoma, a čak 27 (39%) planocelularnih karcinoma. I naši rezultati idu u prilog navedenim znanstvenim tendencijama o raskidanju veze između patohistološkog tipa tumora i lokalizacije te mijenjanju starog trenda gdje su adenokarcinomi najčešće periferno smješteni, a planocelularni karcinomi centralno smješteni (4,9). Kao moguće objašnjenje tome se navodi drugačiji obrazac udisanja duhanskog dima modernih mentol i „*light*“ cigareta s manje katrana (4,64). Zbog dubljeg udisanja dima, kancerogene tvari, u prvom redu nitrozamini, dopiru u perifernije dijelove pluća te na taj način na periferiji oblikuju polje za razvoj karcinoma.

Prema podacima za 2013. godinu u Ujedinjenom kraljevstvu, omjer novonastalih karcinoma pluća između muškaraca i žena bio je 6:5, a slična je situacija i drugdje (65). U našoj grupi bolesnika s dokazanim NSCLC omjer muškaraca naspram ženama bio je nešto manji, otprilike 2:1, ali ipak, unatoč malom uzorku ispitanika, nije razlika od prosjeka u drugim zemljama. To je pokazatelj da moderni trendovi sa sve više žena pušača imaju utjecaj na raspodjelu karcinoma pluća među spolovima (66).

Radiološke metode oslikavanja unutrašnjosti ljudskog tijela dio su multidisciplinarnog pristupa dijagnosticiranja raka pluća te bi pronalaženje novih radioloških značajki na CT-u moglo olakšati razlikovanje različitih tipova i podtipova NSCLC. U našoj studiji, na dijagnostičkim CT-ovima (napravljenim zbog određivanja položaja lezije, neposredno prije procedure TTB), analizirali smo morfološke oblike adenokarcinoma i planocelularnih karcinoma. Nisu se mogle uočiti značajne morfološke razlike, jer je u obe grupe bio podjednak broj onih koji su se pravilno koncentrično širili i onih koji su na različite načine široko i nepravilno infiltrirali prema torakalnom zidu. Ipak, usmjerili smo posebnu pozornost prema onim perifernim karcinomima koji su dodirivali kostalnu (parijentalnu) pleuru za više od 1 cm, te smo ih preko tog CT-kriterija definirali u skupinu T3 tumora. U našoj seriji bolesnika s dokazanim NSCLC takvih je karcinoma bilo ukupno 46 (61%).

Prema TNM- klasifikaciji među T3 tumore spadaju svi oni tumori koji su veći od 7 cm *ili* tumori bilo koje veličine koji zahvaćaju torakalnu stijenu, dijafragmu, frenični živac, medijastinalnu (parijentalnu) pleuru ili parijentalni perikard *ili* tumor koji je u glavnom bronhu udaljen < 2 cm od karine te je ne zahvaća *ili* tumor koji je udružen s atelektazom ili opstruktivnim pneumonitisom koji zahvaća cijelo pluće *ili* odvojeni tumorski čvorovi u istom režnju. T3 tumori svrstani su u IIB i IIIA stadije bolesti, ovisno o zahvaćenosti limfnih čvorova (6,40). Podatci koje smo pronašli u znanstvenim člancima navode da invazija torakalnog zida nije česta te da se javlja u 2 – 8 % pacijenata s NSCLC koji se podvrgavaju kirurškoj *en bloc* resekciji (67–71).

U našoj seriji perifernih karcinoma, prema navedenom CT-kriteriju zahvaćenosti isključivo kostalne pleure (za > 1cm), bilo je 53% T3 adenokarcinoma te 72% T3 planocelularnih karcinoma. S obzirom na to da su T3 karcinomi teško i rijetko operabilni te zahtijevaju *en bloc* resekciju, osobito oni s pozitivnim limfnim čvorovima N1 ili N2 (stadij IIIA), ovo predstavlja veliki problem (68). Liječenje raka pluća znatno je uspješnije kada se rak otkrije u ranijoj fazi te bi bilo dobro kada bi se bolesnici javljali tada. No, kako je u ranijim stadijima bolesti kod perifernih karcinoma najčešće riječ o asimptomatskim bolesnicima, to je teško za očekivati. Stoga bi prevencija, i na primarnoj (prestanak pušenja) i na sekundarnoj razini (*CT screening*), trebala imati ključnu ulogu u smanjenju broja ovakvih T3 karcinoma.

Kod naših 46 karcinoma u T3 stadiju, niti jedan adenokarcinom, iako je zahvatio kostalnu pleuru, nije invadirao u kost, za razliku od planocelularnih karcinoma kojih je bilo 57% onih koji su lokalno razorili kost – rebro ili kralježak (Slika 15). Također smo, analizirajući CT snimke, primijetili da veličina planocelularnih karcinoma (mali ili veliki) nije



bila ključni faktor za razor kosti. Naše istraživanje je pokazalo da veliki postotak perifernih planocelularnih karcinoma ima tendenciju lokalnog razora kosti i statistički ima značajno veće promjere od perifernih adenokarcinoma. Iz ovih rezultata možemo zaključiti da u trenutku postavljanja dijagnoze transtorakalnom biopsijom, planocelularni karcinomi imaju agresivniji morfološki izgled u odnosu na adenokarcinome. Pretraživanjem literature, jedini članak koji opisuje lokalni razor rebra kod NSCLC je začuđujuće imao suprotne rezultate od naših; u članku S. Wageiha i suradnika najčešći patohistološki tip koji je lokalno razarao rebro bio je adenokarcinom u 76,7% slučajeva, a nijedan planocelularni karcinom (72).

Ostala literatura koja opisuje razlike među planocelularnim i adenokarcinomima rijetko pri analizi podataka odvaja periferne od centralnih karcinoma, zatim se obično opisuje invazija torakalne stijenke u cijelosti (tj. uključujući i meka tkiva - fascije, mišiće, perikard), te se spominje samo postotak onih T3 koji se podvrgavaju kirurškoj resekciji, a ne i ukupan broj s ostalim, češće neoperabilnim T3 karcinomima (67–71).

Dvije najčešće komplikacije TTB su pneumotoraks i krvarenje, a javljaju se u rasponu od 9 do 54% biopsija (49,55,56,58,59). U našem istraživanju u grupi s patohistološki dokazanim NSCLC bilo je 28 slučajeva (37%) komplikacija, od toga je u dva slučaja tj. 2,6% nastao veliki pneumotoraks zbog čega je bila potrebna drenaža. U ostalim slučajevima je bilo riječ o malenim pneumotoraksima ili parenhimalnim krvarenjima na putu prolaska igle, To su blage komplikacije koje se moraju navesti u nalazu biopsije, ali ne zahtijevaju nikakvo liječenje.

Mnoge studije navode različite rizične čimbenike za koje smatraju da pridonose povećanju incidencije komplikacija TTB (49,55,73–75). Mi smo primijetili da je broj komplikacija TTB u onih karcinoma koji nisu u kontaktu s parijentalnom pleurom značajno veći naspram onih koji jesu u dodiru su s torakalnom stijenkom. Kada smo obradili naše podatke o komplikacijama tako da smo razdvojili komplikacije TTB pri punkciji tumora okruženih plućnim parenhimom dobili smo da je u njih broj komplikacija bio u preko 60% slučajeva, od toga teških u 7% slučajeva. Za razliku od toga, TTB tumora vezanih uz stijenku izazvao je samo 17% blagih komplikacija. To je i logično jer je kod T3 karcinoma kraći put prolaska igle kroz pluća te je manja šansa ozljede pleure i plućnog tkiva i nastanka komplikacija poput pneumotoraksa i parenhimalnog ili alveolarnog krvarenja. Važno je naglasiti da su među T3 karcinoma komplikacije najčešće bile kod onih, koje smo zbog jednostavnijeg pristupa leziji, iglom boli na mjestu gdje lezija ne dodiruju torakalnu stijenku te je onda takvom karcinomu šansa za nastanak komplikacije bila veća. Slične zaključke

opisuju brojne studije koje su proučavale učestalost komplikacija TTB s obzirom na udaljenost lezije od pleure (49,55,73,74). U suprotnosti od toga, Yeow i suradnici u svojoj studiji navode da su one lezije bliže pleuri (unutar 2cm) u korelaciji s većim rizikom nastanka pneumotoraksa, naspram udaljenijih lezija, kao razlog tome navode da se igla lakše pomakne ako je usidrena blizu površine toraksa te time omogući ulazak zraka u pleuralnu šupljinu (75).

Naš visoki postotak komplikacija u tumora okruženim parenhimom može se dijelom objasniti i činjenicom da za punkciju nemamo mogućnost korištenja CT dijaskopije. CT dijaskopijom prolazak igle kroz pleuru i pluća se može brzo kontrolirati, brzo se uzima komadić tkiva, i može se odmah snimanjem vidjeti je li nastao pneumotoraks pa ga se može odmah dijelom i evakuirati pri vađenju koaksijalne igle (Slika 9). U KBC Split još uvijek ne postoji CT uređaj s mogućnošću CT dijaskopije tako da se koji put igla dugo zadržava u plućima i disanjem bolesnika igla ima veću mogućnost razdiranja okolnog tkiva. Ipak, obzirom da se radi o blagim komplikacijama, prevladava prednost koja se dobiva postavljanjem patohistološke dijagnoze pomoću TTB bez CT dijaskopije.

## **6. ZAKLJUČAK**

Transtorakalna biopsija koaksijalnom tehnikom je važna pomoć u dijagnostici karcinoma pluća. Našim istraživanjem smo pokazali slijedeće:

1. I u našoj populaciji bolesnika s perifernim NSCLC karcinomima je izgubljena ranija predilekcija planocelularnih karcinoma da se nalaze samo uz glavne bronhe.
2. U trenutku dijagnostike periferni planocelularni karcinomi imaju agresivnije ponašanje od perifernih adenokarcinoma; često dovode do lokalnog razora kosti i imaju veće maksimalne promjere od adenokarcinoma.
3. Za razliku od TTB tumora vezanih u torakalnu stijenu koji imaju malu incidenciju komplikacija, biopsije tumora okruženih parenhimom i zdravom pleurom imaju veliku incidenciju komplikacija te je važno procijeniti rizike i dobitke TTB za svakog pojedinog bolesnika- individualizirani pristup TTB.

## **7. POPIS CITIRANE LITERATURE**

1. Cancer facts & figures – Worldwide data [Internet]. World Cancer Research Fund International; 2014 [citirano 2016 May 31]. Dostupno na: <http://www.wcrf.org/int/cancer-facts-figures/worldwide-dana>.
2. Cancer [Internet]. WHO; 2015 [citirano 2016 May 31]. Dostupno na: <http://www.who.int/mediacentre/factsheets/fs297/en/>.
3. Incidencija raka u Hrvatskoj 2013. [Internet]. Hrvatski zavod za javno zdravstvo, Registar za rak RH, Bilten br.38; 2015 [citirano 2016 Apr 24]. Dostupno na: [http://www.hzjz.hr/wp-content/uploads/2013/11/Bilten-2013\\_final.pdf](http://www.hzjz.hr/wp-content/uploads/2013/11/Bilten-2013_final.pdf).
4. Lung Cancer (Non-Small Cell) [Internet]. American Cancer Society; 2016 [citirano 2016 May 25]. Dostupno na: <http://www.cancer.org/acs/groups/cid/documents/webcontent/003115-pdf.pdf>.
5. Prokhorov A V., Suchanek Hudmon K. Smoking Prevention and Cessation. U: Roth JA, Ki Hong W, Komaki RU, ur. Lung Cancer. 4th ed. New Jersey: WILEY-Blackwell; 2014. str. 1–24.
6. Vrdoljak E, Šamija M, Kusić Z, Petković M, Gugić D, Krajina Z. Klinička onkologija. 1st ed. Zagreb: Medicinska Naklada; 2013. 117-123 str.
7. European health for all database (HFA-DB) [Internet]. WHO; 2014 [citirano 2016 Apr 23]. Dostupno na: <http://data.euro.who.int/hfad/>.
8. Glantz SA, Parmley WW. Passive smoking and heart disease. Epidemiology, physiology, and biochemistry. *Circulation*. 1991;83(1):1–12.
9. Kadara H, Wistuba II. Molecular Biology of Lung Preneoplasia. U: Roth JA, Ki Hong W, Komaki RU, ur. Lung Cancer. 4th ed. New Jersey: WILEY-Blackwell; 2014. str. 110–28.
10. Brooks DR, Austin JHM, Heelan RT, Ginsberg MS, Shin V, Olson SH, i sur. Influence of type of cigarette on peripheral versus central lung cancer. *Cancer Epidemiol Biomarkers Prev*. 2005;14(3):576–81.
11. Devesa SS, Shaw GL, Blot WJ. Changing patterns of lung cancer incidence by histological type. *Cancer Epidemiol Biomarkers Prev*. 1991;1(1):29–34.
12. Lung cancer [Internet]. Radiopaedia; 2015 [citirano 2016 Apr 13]. Dostupno na: <http://radiopaedia.org/articles/lung-cancer-3>.
13. Janssen-Heijnen MLG, Coebergh JWW. Trends in incidence and prognosis of the histological subtypes of lung cancer in North America, Australia, New Zealand and Europe. *Lung Cancer*. 2001;31(2-3):123–37.

14. Travis WD. Pathology of Adenocarcinoma. U: Roth JA, Ki Hong W, Komaki RU, ur. Lung Cancer. 4th ed. New Jersey: WILEY-Blackwell; 2014. str. 144–57.
15. Imielinski M, Hammerman PS, Thomas R, Meyerson M. Somatic Genome Alterations in Human Lung Cancers. U: Roth JA, Ki Hong W, Komaki RU, ur. Lung Cancer. 4th ed. New Jersey: WILEY-Blackwell; 2014. str. 67–89.
16. Glavina Durdov M, Kuret S, Mladinov S, Piljić Burazer M, Škopljanac I. Učestalost EGFR i ALK mutacija u adenokarcinomima pluća dijagnosticiranim u KBC SPLIT 2013.-2014. godine. U: Pavlov N, Čulić S, Miše K, ur. Dijagnostičke metode u pulmologiji. 1st ed. Split: Jedinica za znanstveni rad KBC SPLIT; 2015. str. 313–20.
17. Rossi G, Pelosi G, Barbareschi M, Graziano P, Cavazza A, Papotti M. Subtyping non-small cell lung cancer: relevant issues and operative recommendations for the best pathology practice. *Int J Surg Pathol.* 2013;21(4):326–36.
18. Whithaus K, Fukuoka J, Prihoda TJ, Jagirdar J. Evaluation of napsin A, cytokeratin 5/6, p63, and thyroid transcription factor 1 in adenocarcinoma versus squamous cell carcinoma of the lung. *Arch Pathol Lab Med.* 2012;136(2):155–62.
19. Turner BM, Cagle PT, Sainz IM, Fukuoka J, Shen SS, Jagirdar J. Napsin A, a New Marker for Lung Adenocarcinoma, Is Complementary and More Sensitive and Specific Than Thyroid Transcription Factor 1 in the Differential Diagnosis of Primary Pulmonary Carcinoma: Evaluation of 1674 Cases by Tissue Microarray. *Arch Pathol Lab Med.* 2012;136(2):163–71.
20. Ye J, Findeis-Hosey J, Yang Q, McMahon LA, Yao JL, Li F, i sur. Combination of Napsin A and TTF-1 Immunohistochemistry Helps in Differentiating Primary Lung Adenocarcinoma From Metastatic Carcinoma in the Lung. *Appl Immunohistochem Mol Morphol.* 2011;19(4):313–7.
21. Reis-Filho JS, Schmitt FC. Taking advantage of basic research: p63 is a reliable myoepithelial and stem cell marker. *Adv Anat Pathol.* 2002;9(5):280–9.
22. Nobre AR, Albergaria A, Schmitt F. P40: A p63 isoform useful for lung cancer diagnosis-A review of the physiological and pathological role of p63. *Acta Cytologica.* 2013;57(1):1-8.
23. Rekhman N, Ang DC, Sima CS, Travis WD, Moreira AL. Immunohistochemical algorithm for differentiation of lung adenocarcinoma and squamous cell carcinoma based on large series of whole-tissue sections with validation in small specimens. *Mod Pathol.* 2011;24(10):1348–59.

24. Popper HH. Progression and metastasis of lung cancer. *Cancer Metastasis Rev.* 2016;35(1):75–91.
25. Hendriks LEL, Smit EF, Vosse BAH, Mellema WW, Heideman DAM, Bootsma GP, i sur. EGFR mutated non-small cell lung cancer patients: More prone to development of bone and brain metastases? *Lung Cancer.* 2014;84(1):86–91.
26. Tamura T, Kurishima K, Nakazawa K, Kagohashi K, Ishikawa H, Satoh H, i sur. Specific organ metastases and survival in metastatic non-small-cell lung cancer. *Mol Clin Oncol.* 2015;3(1):217–21.
27. Samaržija M, Gugić D, Radić J, Vrdoljak E, Jakopović M, Boban M, i sur. Kliničke upute za dijagnozu, liječenje i praćenje bolesnika oboljelih od karcinoma pluća nemalih stanica [Internet]. Hrvatsko onkološko društvo; 2010 [citirano 2016 Jan 1]. Dostupno na: <http://hrvatsko-onkološko-drustvo.com/hr/Smjernice.php>.
28. Tadić T. Radiološke dijagnostičke metode bolesti pluća. U: Pavlov N, Čulić S, Miše K, ur. *Dijagnostičke metode u pulmologiji.* 1st ed. Split: Jedinica za znanstveni rad KBC SPLIT; 2015. str. 26–34.
29. Kim MP. Management of the Solitary Pulmonary Nodule. U: Roth JA, Ki Hong W, Komaki RU, ur. *Lung Cancer.* 4th ed. New Jersey: WILEY-Blackwell; 2014. str. 214–23.
30. Lee SM, Goo JM, Park CM, Lee HJ, Im JG. A new classification of adenocarcinoma: What the radiologists need to know. Vol. 18, *Diagnostic and Interventional Radiology.* 2012. str. 519–26.
31. Lu C-H, Hsiao C-H, Chang Y-C, Lee J-M, Shih J-Y, Wu L-A, i sur. Percutaneous Computed Tomography-Guided Coaxial Core Biopsy for Small Pulmonary Lesions with Ground-Glass Attenuation. *J Thorac Oncol.* 2012;7(1):143–50.
32. Godoy MCB, Naidich DP. Subsolid Pulmonary Nodules and the Spectrum of Peripheral Adenocarcinomas of the Lung: Recommended Interim Guidelines for Assessment and Management 1. *Radiology.* 2009;253(3):606–22.
33. Aberle DR, Adams AM, Berg CD, Black WC, Clapp JD, Fagerstrom RM, i sur. Reduced lung-cancer mortality with low-dose computed tomographic screening. *N Engl J Med.* 2011;365(5):395–409.
34. Fintelmann FJ, Bernheim A, Digumarthy SR, Lennes IT, Kalra MK, Gilman MD, i sur. The 10 Pillars of Lung Cancer Screening: Rationale and Logistics of a Lung Cancer Screening Program. *Radiographics.* 2015;35(7):1893–908.



35. Gohagan J, Marcus P, Fagerstrom R, Pinsky P, Kramer B, Prorok P. Baseline findings of a randomized feasibility trial of lung cancer screening with spiral CT scan vs chest radiograph: The Lung Screening Study of the National Cancer Institute. *Chest*. 2004;126(1):114–21.
36. Henschke CI, Yankelevitz DF, Naidich DP, McCauley DI, McGuinness G, Libby DM, i sur. CT screening for lung cancer: suspiciousness of nodules according to size on baseline scans. *Radiology*. 2004;231(1):164–8.
37. Sone S, Li F, Yang ZG, Honda T, Maruyama Y, Takashima S, i sur. Results of three-year mass screening programme for lung cancer using mobile low-dose spiral computed tomography scanner. *Br J Cancer*. 2001;84(1):25–32.
38. Swensen SJ, Jett JR, Hartman TE, Midthun DE, Sloan JA, Sykes A-M, i sur. Lung cancer screening with CT: Mayo Clinic experience. *Radiology*. 2003;226(3):756–61.
39. Manos D, Seely JM, Taylor J, Borgaonkar J, Roberts HC, Mayo JR. The lung reporting and data system (LU-RADS): A proposal for computed tomography screening. *Can Assoc Radiol J*. 2014;65(2):121–34.
40. Edge S, Byrd DJ, Compton CC, Fritz AG, Greene FL, Trotti A. *AJCC Cancer Staging Manual*. 7th ed. Springer; 2010. 253-270 str.
41. Ilić N, Juričić J, Banović J, Krnić D. Suvremena načela kirurškog liječenja karcinoma pluća [Internet]. *Klinika za kirurgiju, KBC Split*; 2012 [citirano 2016 Jan 1]. Dostupno na: [http://neuron.mefst.hr/docs/katedre/kirurgija/ILIC\\_Suvremena%20načela%20kirurškog%20liječenja%20karcinoma%20pluća.pdf](http://neuron.mefst.hr/docs/katedre/kirurgija/ILIC_Suvremena%20načela%20kirurškog%20liječenja%20karcinoma%20pluća.pdf).
42. Wu K, House L, Liu W, Cho WCS. Personalized targeted therapy for lung cancer. Vol. 13, *International Journal of Molecular Sciences*. 2012. str. 11471–96.
43. Khoo C, Rogers T-M, Fellowes A, Bell A, Fox S. Molecular methods for somatic mutation testing in lung adenocarcinoma: EGFR and beyond. *Transl lung cancer Res*. 2015;4(2):126–41.
44. Mileham KF, Kim ES, William WN. EGFR Tyrosine Kinase Inhibitors and Monoclonal Antibodies: Clinical Trial Review. U: Roth JA, Ki Hong W, Komaki RU, ur. *Lung Cancer*. 4th ed. New Yersey: WILEY-Blackwell; 2014. str. 406–20.
45. Cheng L, Li Y, Zhang SB, Teng XD. Molecular pathology of lung cancer: Key to personalized medicine. Vol. 41, *Chinese Journal of Pathology*. 2012. str. 715–20.
46. Biernacka A, Tsongalis PD, Peterson JD, de Abreu FB, Black CC, Gutmann EJ, i sur. The potential utility of re-mining results of somatic mutation testing: KRAS status in lung adenocarcinoma. *Cancer Genetics*. 2015;209(5):195-198

47. Long BW. Image-guided percutaneous needle biopsy: an overview. *RadiolTechnol.* 2000;71(4):335–59.
48. Beslic S, Zukic F, Milisic S. Percutaneous transthoracic CT guided biopsies of lung lesions; fine needle aspiration biopsy versus core biopsy. *Radiol Oncol.* 2012;46(1):19–22.
49. Winokur RS, Pua BB, Sullivan B, Madoff DC. Percutaneous lung biopsy: Technique, efficacy, and complications. *Semin Intervent Radiol.* 2013;30(2):121–7.
50. Connor S, Dyer J, Guest P. Image-guided automated needle biopsy of 106 thoracic lesions: a retrospective review of diagnostic accuracy and complication rates. *Eur Radiol.* 2000;10(3):490–4.
51. Khouri NF, Stitik FP, Erozan YS, Gupta PK, Kim WS, Scott WW, i sur. Transthoracic needle aspiration biopsy of benign and malignant lung lesions. *AJR Am J Roentgenol.* 1985;144(2):281–8.
52. Li H, Boiselle PM, Shepard JO, Trotman-Dickenson B, McLoud TC. Diagnostic accuracy and safety of CT-guided percutaneous needle aspiration biopsy of the lung: comparison of small and large pulmonary nodules. *AJR Am J Roentgenol.* 1996;167(1):105–9.
53. Tsukada H, Satou T, Iwashima A, Souma T. Diagnostic accuracy of CT-guided automated needle biopsy of lung nodules. *Am J Roentgenol.* 2000;175(1):239–43.
54. Westcott JL. Percutaneous transthoracic needle biopsy. *Radiology.* 1988;169(3):593–601.
55. Li Y, Du Y, Yang HF, Yu JH, Xu XX. CT-guided percutaneous core needle biopsy for small ( $\leq 20$  mm) pulmonary lesions. *Clin Radiol.* 2013;68(1):43–8
56. Cambj-Sapunar L. Transtorakalna biopsija u dijagnostici patoloških promjena u plućima, medijastinumu i pleuri. U: Pavlov N, Čulić S, Miše K, ur. *Dijagnostičke metode u pulmologiji.* 1st ed. Split: Jedinica za znanstveni rad KBC SPLIT; 2015. str. 295–312.
57. Manhire A, Charig M, Clelland C, Gleeson F, Miller R, Moss H, i sur. Guidelines for radiologically guided lung biopsy. *Thorax.* 2003;58(11):920–36.
58. Birchard KR. Transthoracic needle biopsy. *Semin Intervent Radiol.* 2011;28(1):87–97.
59. Lal H, Neyaz Z, Nath A, Borah S. CT-guided percutaneous biopsy of intrathoracic lesions. *Korean Journal of Radiology.* 2012;13(2):210–226.

60. Shimizu H, Nagata C, Tsuchiya E, Nakagawa K, Weng SY. Risk of lung cancer among cigarette smokers in relation to tumor location. *Japanese journal of cancer research: Gann.* 1994;82(12):1196-9.
61. Quinn D, Gianlupi A, Broste S. The changing radiographic presentation of bronchogenic carcinoma with reference to cell types. *Chest.* 1996;110(6):1474-9.
62. Saccomanno G, Auerbach O, Kuschner M, Harley NH, Michels RY, Anderson MW, i sur. A comparison between the localization of lung tumors in uranium miners and in nonminers from 1947 to 1991. *Cancer.* 1996;77(7):1278-83.
63. Kaisermann MC. Evolving features of lung adenocarcinoma in Rio de Janeiro, Brazil. *Oncol Rep.* 2001;8(1):189-92.
64. Hoffmann D, Hoffmann I. The changing cigarette, 1950-1995. *J Toxicol Environ Health.* 1997;50(4):307-64.
65. Lung cancer incidence by sex and UK region [Internet]. Cancer Research UK; 2013 [citirano 2016 Jan 1]. Dostupno na: <http://www.cancerresearchuk.org/health-professional/cancer-statistics/statistics-by-cancer-type/lung-cancer/incidence#heading-Zero>.
66. 10 facts on gender and tobacco [Internet]. World Health Organization; 2010 [citirano 2016 Jan 1]. Dostupno na: [http://www.who.int/gender/documents/10facts\\_gender\\_tobacco\\_en.pdf](http://www.who.int/gender/documents/10facts_gender_tobacco_en.pdf).
67. Facciolo F, Cardillo G, Lopercolo M, Pallone G, Sera F, Martelli M, i sur. Chest wall invasion in non-small cell lung carcinoma: A rationale for en bloc resection. *J Thorac Cardiovasc Surg.* 2001;121(4):649-56.
68. Steliga MA, Rice DC. Extended Resections for Lung Cancer. U: Roth JA, Ki Hong W, Komaki RU, ur. *Lung Cancer.* 4th ed. New Jersey: WILEY-Blackwell; 2014. str. 236-52.
69. Hanagiri T, Shinohara S, Takenaka M, Shimokawa H, Nagata Y, Nakagawa M, i sur. Clinical Characteristics of Resected T3 Non-small Cell Lung Cancer Characterized by Parietal Pleural Invasion or Chest Wall Invasion. *Indian J Surg.* 2014;76(5):354-8.
70. Akay H, Cangir A, Kutlay H, Kavukcu S, Okten I, Yavuzer S. Surgical treatment of peripheral lung cancer adherent to the parietal pleura. *Eur J Cardiothorac Surg.* 2002;22(4):615-20.
71. Stoelben E, Ludwig C. Chest wall resection for lung cancer: indications and techniques. *Eur J Cardiothorac Surg.* 2009;35:450-6.

72. Wagieh S, Zaher A, Omar W, Abd El-Fattah T, Hashim T. Local Rib Invasion in Non-Small Cell Lung Cancer: A Bad Prognostic Factor that Owes a Characteristic Scintigraphic Appearance in Dual Phase Osseous Scintigraphy. *J Egypt NatCancer Inst.* 2001;13(4):303–12.
73. Khan MF, Straub R, Moghaddam SR, Maataoui A, Gurung J, Wagner TOF, i sur. Variables affecting the risk of pneumothorax and intrapulmonal hemorrhage in CT-guided transthoracic biopsy. *Eur Radiol.* 2008;18(7):1356–63.
74. Kinoshita F, Kato T, Sugiura K, Nishimura M, Kinoshita T, Hashimoto M, i sur. CT-guided transthoracic needle biopsy using a puncture site-down positioning technique. *Am J Roentgenol.* 2006;187(4):926–32.
75. Yeow KM, See LC, Lui KW, Lin MC, Tsao TC, Ng KF, i sur. Risk factors for pneumothorax and bleeding after CT-guided percutaneous coaxial cutting needle biopsy of lung lesions. *J Vasc Interv Radiol.* 2001;12(11):1305–12.

## **8. SAŽETAK**

**CILJEVI ISTRAŽIVANJA:** Transtorakalna biopsija pluća (TTB) koaksijalnom tehnikom je metoda koja se u KBC Split počela nedavno provoditi za dijagnosticiranje patoloških promjena u plućima. Shodno tomu, glavni ciljevi ovog istraživanja bili su ispitati njenu uspješnost, prikazati rezultate i komplikacije u uvjetima KBC Split te usporediti naše podatke s podacima iz literature. Istražili smo i patološko-morfološku korelaciju u grupi bolesnika s perifernim karcinomima pluća nemalih stanica (NSCLC).

**ISPITANICI I METODE:** U ovo retrospektivno istraživanje bili su uključeni svi bolesnici kojima je u razdoblju od srpnja 2014. do ožujka 2016. godine učinjena TTB pluća koaksijalnom tehnikom pod kontrolom CT-a na Kliničkom zavodu za dijagnostičku i intervencijsku radiologiju KBC Split. Uz svaki nalaz CT-a učinjenog prije biopsije i CT snimku napravljenu za vrijeme biopsije, bolesniku se pridodala biopsijom određena patohistološka dijagnoza. U središtu pozornosti je bilo ukupno 76 bolesnika s patohistološki dokazanim tipom NSCLC (adenokarcinomom i planocelularnim karcinomom). Statističkom obradom utvrđeno je postoji li predilekcija za patohistološki tip tumora na periferiji pluća, postoje li razlike u veličini te razlike u učestalosti lokalnog razaranja kosti. Utvrđeno je postoji li razlika među spolovima u dobi i incidenciji patohistološkog tipa tumora. Utvrdili smo učestalost komplikacija nastalih zbog TTB te postoje li razlike u učestalosti komplikacija kod tumora koji dodiruju parijetalnu pleuru i onih koji ne dodiruju.

**REZULTATI:** U odabranom razdoblju urađeno je ukupno 156 biopsija pluća na 139 bolesnika. Od 76 bolesnika s patohistološki dokazanim tipom NSCLC, njih 70 je bilo periferno smještenih: 43 (61%) adenokarcinoma te 27 (39%) planocelularnih karcinoma. Prosječna veličina najvećeg promjera adenokarcinoma bila je 3,81 cm, a planocelularnog karcinoma 5,17 cm, što se pokazalo statistički značajnom razlikom ( $P=0,0016$ ). U grupi adenokarcinoma niti jedan nije lokalno razorio kost, dok je u grupi planocelularnih karcinoma bilo njih 12 (41%), što je statistički značajna razlika ( $P<0,0001$ ). Kod 28 bolesnika (37%) opisana je poslijeintervencijska komplikacija, no samo se kod 2 bolesnika (2,6%) radilo o teškoj komplikaciji, u oba slučaja nastali su veliki pneumotoraksi koji su zahtijevali drenažu. Utvrđeno je statistički značajno ( $P<0,0001$ ) manje komplikacija kod onih karcinoma koji su dodirivali parijetalnu pleuru (17%), naspram onih koji nisu dodirivali parijetalnu pleuru (67%).

**ZAKLJUČAK:** TTB koaksijalnom tehnikom je važna pomoć u dijagnostici karcinoma pluća. I u našoj grupi bolesnika s perifernim NSCLC smo primijetili da nema predilekcije mjesta nastanka planocelularnih karcinoma tj. da ih sve više ima i u perifernim dijelovima pluća. Primijećeno je da, u trenutku dijagnostike, periferni planocelularni karcinomi imaju agresivnije ponašanje od adenokarcinoma jer često dovode do lokalnog razora kosti i imaju veće maksimalne promjere. Za razliku od TTB tumora vezanih uz parijentalnu pleuru, biopsije tumora okruženih parenhimom imaju veliku incidenciju komplikacija. Iako je riječ uglavnom o blagim komplikacijama koje ne zahtijevaju liječenje, važno je individualno procijeniti moguće rizike i dobitke TTB za svakog pojedinog bolesnika.

## **9. SUMMARY**



**DIPLOMA THESIS TITLE:** Transthoracic coaxial needle biopsy of the lung

**OBJECTIVES:** Transthoracic coaxial needle biopsy of the lung (TTB) was recently adopted for diagnosing pathological changes in lungs at KBC Split. The main goals of our research were to test its effectiveness, show the results and complications of the method in our hospital and to compare our data with the data from the literature. We also searched for a pathomorphological correlation in the group of patients with peripheral non-small cell lung cancer.

**PATIENTS AND METHODS:** In our study we included all patients for which TTB was performed in the period between July 2014 and March 2016 at the Clinical Department of Diagnostic and Interventional Radiology at KBC Split. Pre-biopsy CT scans, CT scans made during biopsy and pathohistological diagnosis was added to the patient data. We further analyzed data of 76 patients with pathohistologically confirmed peripheral NSCLC (adenocarcinoma or planocellular carcinoma). Statistical tests were used to see if there is a predilection for a certain type of tumor at the lung periphery, if there are differences in the size of the tumor, or local bone lysis. Tests were also performed to check for gender differences in patient age and incidence of pathohistological tumor types. Complications due to TTB were compared based on whether or not the tumor has reached the parietal pleura.

**RESULTS:** A total of 156 lung biopsies were performed in 139 patients. Of 76 patients with pathohistologically confirmed NSCLC, 70 were peripherally located: 43 (61%) adenocarcinoma and 27 (39%) planocellular carcinoma. The average size of the largest diameter was 3.81 cm for adenocarcinoma and 5.17 cm for planocellular carcinoma, which was shown to be a statistically significant difference ( $P=0.0016$ ). In the adenocarcinoma group no tumors damaged the bone while 12 (41%) planocellular carcinoma did, a statistically significant difference ( $P<0.0001$ ). For 28 patients (37%) a postintervention complication was diagnosed, but only 2 of the patients suffered major complications, in both cases a severe pneumothorax which required drainage. Significantly ( $P<0.0001$ ) fewer complications were found for carcinoma which reached the parietal pleura (17%) compared to those that did not (67%).

**CONCLUSION:** TTB is an important method in diagnosing lung carcinoma. In our group of patients with peripheral NSCLC, we have confirmed that the predilection for central planocellular carcinoma is reducing and that a larger number is appearing in peripheral parts of the lungs. It was noticed that, at the time of diagnosis, peripheral planocellular carcinoma have a more aggressive behavior than adenocarcinoma because they often lead to local bone damage and are usually larger. Biopsies of the tumors that are surrounded with lung parenchima without contact with a pleura have a higher incidence of complications. Although these complications are mostly minor requiring any treatment, it is important to individually assess the possible risks and goals of TTB for each individual patient.

## **10. ŽIVOTOPIS**

**OSOBNI PODACI:**

**Ime i prezime:** Antea Grubišić

**Broj mobitela:** +385 91 7543712

**E-mail:** anteaa.grubisic@gmail.com

**Datum rođenja:** 18. svibnja 1991.

**Mjesto rođenja:** Split, Republika Hrvatska

**Državljanstvo:** hrvatsko

**OBRAZOVANJE:**

- 1998. – 2006. Osnovna škola „Plokite“ Split
- 2006. – 2010. III.gimnazija (prirodoslovno – matematička) Split
- 2010. – 2016. Sveučilište u Splitu, Medicinski fakultet, studij medicine

**VJEŠTINE:**

- Poznavanje stranih jezika:  
engleski jezik (razina B2), talijanski jezik (razina A2)

**AKTIVNOSTI:**

- Demonstrator na Katedri za medicinsku kemiju i biokemiju u 2011./2012., 2012./2013., 2013./2014. te 2014./2015. akademskoj godini
- Sudjelovanje na Festivalu znanosti 2013. godine kao demonstrator na radionici „Anatomija mozga“
- Sudjelovanje na Festivalu znanosti 2015. godine kao jedan od voditelja radionice „Kako je rak upoznao egzistencijski nemir?“
- Volontiranje u Udruzi za palijativnu skrb – Split