

Usporedba Defluxa® u odnosu na Vurdex® u endoskopskom liječenju vezikoureteralnog refluksa u djece

Gudelj, Karla

Master's thesis / Diplomski rad

2015

Degree Grantor / Ustanova koja je dodijelila akademski / stručni stupanj: **University of Split, School of Medicine / Sveučilište u Splitu, Medicinski fakultet**

Permanent link / Trajna poveznica: <https://um.nsk.hr/um:nbn:hr:171:406704>

Rights / Prava: [In copyright](#) / [Zaštićeno autorskim pravom.](#)

Download date / Datum preuzimanja: **2024-07-09**



Repository / Repozitorij:

[MEFST Repository](#)



SVEUČILIŠTE U SPLITU
MEDICINSKI FAKULTET

Karla Gudelj

**USPOREDBA DEFLUXA® U ODNOSU NA VURDEX® U ENDOSKOPSKOM
LIJEČENJU VEZIKOURETERALNOG REFLUKSA U DJECE**

Diplomski rad

Akadska godina:

2014/2015

Mentor:

Doc.dr.sc. Zenon Pogorelić, dr.med.

Split, lipanj 2015.

SVEUČILIŠTE U SPLITU
MEDICINSKI FAKULTET

Karla Gudelj

**USPOREDBA DEFLUXA® U ODNOSU NA VURDEX® U ENDOSKOPSKOM
LIJEČENJU VEZIKOURETERALNOG REFLUKSA U DJECE**

Diplomski rad

Akadska godina:

2014/2015

Mentor:

Doc.dr.sc. Zenon Pogorelić, dr.med.

Split, lipanj 2015.

Zahvala

Od srca se zahvaljujem svom mentoru, doc.dr.sc. Zenonu Pogoreliću, na maksimalnoj susretljivosti, strpljenju, te pomoći i stručnom vodstvu prilikom pisanja diplomskog rada. Također želim zahvaliti gđi. Nadi Jukić na pomoći prilikom prikupljanja potrebne medicinske dokumentacije za izradu rada.

Najveće hvala mojim roditeljima, bratu i Josipu na bezuvjetnoj ljubavi, podršci i vjeri u moj uspjeh.

SADRŽAJ

1. UVOD	2
1.1. Mokraćni sustav	2
1.1.1. Anatomija mokraćnog sustava	2
1.1.2. Histologija mokraćnog sustava	7
1.1.3. Embriologija mokraćnog sustava	8
1.2. Vezikoureteralni refluks (VUR).....	10
1.2.1. Povijesni pregled	10
1.2.2. Epidemiologija	10
1.2.3. Etiologija i patofiziologija.....	10
1.2.4. Podjela vezikoureteralnog refluksa	12
1.2.5. Klinička slika.....	13
1.2.6. Dijagnostička obrada.....	14
1.2.7. Liječenje	18
2. CILJ ISTRAŽIVANJA	24
3. ISPITANICI I METODE	26
3.1. Ispitanici i materijali.....	27
3.2. Organizacija studije.....	28
3.3. Mjesto studije	28
3.4. Metode prikupljanja i obrade podataka	28
3.5. Opis istraživanja.....	29
3.6. Praćenje bolesnika.....	29
4. REZULTATI	30
5. RASPRAVA	38
6. ZAKLJUČCI	42
7. POPIS CITIRANE LITERATURE	44

8. SAŽETAK.....	50
9. SUMMARY	52
10. ŽIVOTOPIS.....	54

1. UVOD

1.1. Mokraćni sustav

1.1.1. Anatomija mokraćnog sustava

Mokraćni sustav čine: bubrezi, mokraćovodi, mokraćni mjehur i mokraćna cijev. Bubrezi su parni organi zaslužni za održavanje ravnoteže elektrolita i vode. Bubrezi također proizvode renin, bitan u kontroli krvnog tlaka, i eritropoetin, koji potiče eritropoezu. Bubrezi pretvaraju vitamin D u njegovu aktivnu formu 1,25 - hidroksivitamin D, a bitan je i u metabolizmu kalcija. Oblika je zrna graha, duljine oko 10 cm, širine oko 5 cm i debljine oko 3 cm (1, 2). U odrasle osobe teži oko 125 - 170 grama. Smješten je retroperitonealno, između 12. prsnog i 3. slabinskog kralješka. Desni bubrezi uvijek leži nešto niže od lijevog zbog jetrene mase u hipohondriju. Na sredini bubrega otvara se okomita pukotina - hilus bubrega, koja se otvara u renalni sinus, gdje nalazimo krvne žile i bubrežnu zdjelicu - pelvis renalis. U pelvis renalis otvaraju se dva ili tri velika bubrežna vrča - calices renales majores, u koje se stapaju manji bubrežni vrčevi - calices renales minores. U njima se otvara sedam do osam bubrežnih papila, koje dovode mokraćnu iz sabirnih kanala nefrona. U bubrežnom hilusu najpovršnije se nalazi v. renalis, ispod nje je smještena a. renalis, a najdublje pelvis renalis (1, 2). Bubrežni parenhim je ovijen vezivnom ovojnicom - capsula fibrosa (2). Oko vezivne ovojnice nalazi se masna kapsula koja bubrezi održava u normalnom položaju (2). Preko masne kapsule nalazi se bubrežna fascija, koja se sastoji od subperitonealnog vezivnog tkiva (2). Ona ovija bubrezi i nadbubrežnu žlijezdu koja je smještena uz gornji pol bubrega. Iznad fascije na prednjoj strani oba bubrezi nalazi se peritoneum, a sa stražnje strane pararenalna mast (1). Vrh desnog bubrega pokriva desna nadbubrežna žlijezda, a područje ispod pokriva jetra. Medijalni rub bubrega pokriva dvanaesnik, a donji dio desnog bubrega pokriva desni zavoj debelog crijeva. Gornji dio lijevog bubrega pokriva lijeva nadbubrežna žlijezda zajedno sa slezenom i želudcem, a ispod toga prolazi gušteračni rep. Donji dio lateralnog ruba pokriva lijevi prijevoj debelog crijeva, a medijalno je od toga polje koje dodiruju zavoji tankog crijeva (1, 2). Bubrezi leži na mišiću m. quadratus lumborum, a medijalno dodiruje i m. psoas major. Između m. quadratus lumborum i stražnje strane bubrega prolaze tri živca: n. subcostalis, n. iliohypogastricus i n. ilioinguinalis (1, 2).

Arterijska krv u bubrezi dolazi iz desne, odnosno lijeve bubrežne arterije, koje su grane trbušne aorte. Aortalno ishodište bubrežnih arterija nalazi se na oko 1 cm ispod gornje mezenterične arterije i to u razini gornjeg ruba drugog lumbalnog kralješka (2). Desna bubrežna arterija uglavnom polazi malo niže od lijeve i duža je od nje (1). Obje arterije

usmjerene su gotovo vodoravno prema lateralno i malo prema dolje, križaju medijalne krakove ošita i sežu do hilusa bubrega gdje se granaju u završne grane (1). Desna bubrežna arterija križa sa stražnje strane donju šuplju venu, glavu gušterače i silazni dio dvanaesnika, a lijeva bubrežna arterija je smještena iza tijela gušterače. U dijelu populacije postoje i akcesorne bubrežne arterije koje mogu biti na obje strane, a polaze izravno od aorte i ulaze u medijalni rub bubrega, najčešće na donjem polu (1). Vensku krv na površini bubrega skupljaju venule stellatae, u medularnoj tvari venule rectae koje se nastavljaju u vene arcuate, zatim u vene interlobares i na kraju završavaju u bubrežnoj veni. Limfne žile dreniraju se u lumbalne limfne čvorove i čvoriće u hilusu. U inervaciji bubrega sudjeluju živci simpatičkog sustava (Th10 - L1) i nervus vagusa koji u bubreg dolaze putem plexusa bubrežne arterije (1).

Bubreg čini srž - medulla renalis i kora - cortex renalis. Medulu čine bubrežne piramide čija je baza okrenuta prema kori, a vrh prema sinusu. Izdanci kortikalne tvari spuštaju se do sinusa i odvajaju piramide. Bubrežna piramida s dijelom kortikalne tvari koji je iznad nje čini lobus renalis. Bubreg se sastoji od kanalića - tubuli uriniferi, povezanih vezivnim tkivom kroz koje prolaze krvne žile. Svaki kanalić se sastoji od nefrona, koji izlučuje mokraću i sabirnog kanalića, koji je skuplja (1). Nefron je osnovna građevna jedinica bubrega. Sastoji se od glomerula (Malphigijeva tjelešca), gdje se krv filtrira i bubrežnog kanalića, u kojem se selektivno resorbiraju neke tvari i koncentrira mokrać (1). Bubrežni kanalić sastoji se od: glomerularne (Bowmanove) ovojnice, proksimalnog zavijenog kanalića, nefronske (Henleove) petlje, koja ima svoj silazni i uzlazni krak, distalnog zavijenog kanalića i sabirnih kanalića. Mokraća nastala u nefronima izliva se izvodnim cijevima na vrhovima bubrežnih piramida u arei cribrosi. Urin se slijeva u calices renales minores, koji se pak slijevaju u calices renales majores, a oni u bubrežnu zdjelicu (1, 2). Bubrežna zdjelica se nastavlja u mokraćovod - ureter.

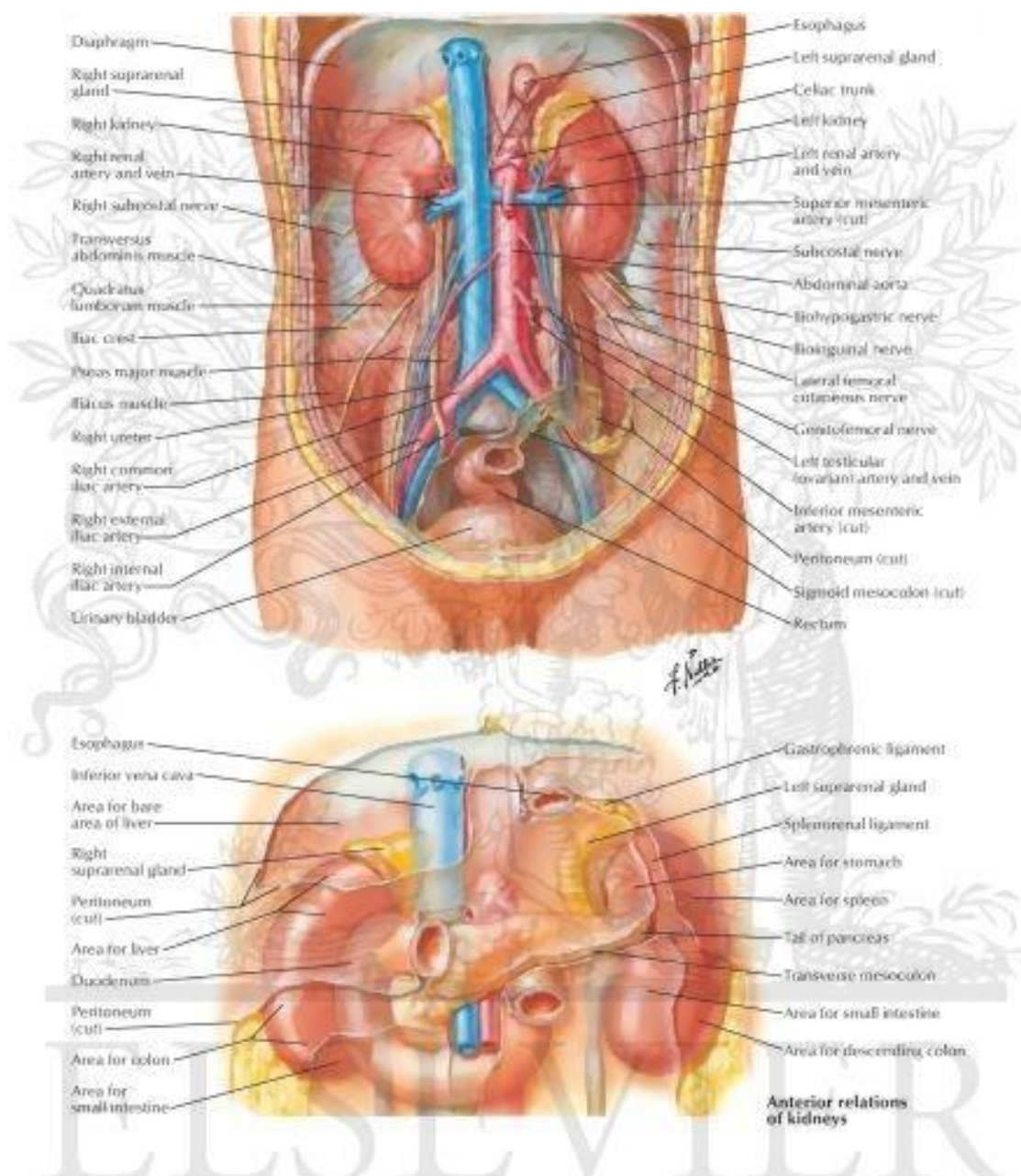
Ureteri su mišićne cijevi uskog lumena, dužine 25 - 30 cm, čija peristaltika tjera mokraću prema mokraćnom mjehuru. Ureteri počinju od bubrežnog hilusa, spuštaju se niz stražnju trbušnu stijenku uz poprječne nastavke slabinskih kralježaka, prelazeći preko zajedničkih ili vanjskih ilijačnih krvnih žila (2). U maloj zdjelici se ulijevaju u mokraćni mjehur. Građeni su od izvanjskog vezivnog sloja - tunica adventitia, središnjeg mišićnog sloja - tunica muscularis i sluznice - tunica mucosa, koja se sastoji od prijelaznog epitela i rahlog vezivnog tkiva (1). Imaju tri suženja: prvo suženje je na samom početku uretera u

pelviureteričnom području, drugo je na mjestu gdje prelaze preko zajedničkih ili vanjskih ilijačnih krvnih žila, a treće je na mjestu ulaska u mokraćni mjehur (1). Tri suženja odjeljuju i tri dijela mokraćovoda: pars abdominalis koji je smješten retroperitonealno, pars pelvica u maloj zdjelici i pars intramuralis u stijenci mokraćnog mjehura. Trbušni dio mokraćovoda nalazi se retroperitonealno na mišiću m. psoas major (1, 2). Prelazi preko genitofemoralnog živca, a ispred njega se nalaze testikularne, odnosno ovarične krvne žile (1). Preko početnog dijela desnog uretera prirasta silazni dio duodenuma, ureter potom ide lateralno od donje šuplje vene, sprijeda ga križaju desne količne i ileokolične krvne žile, a blizu zdjeličnog otvora prekriva ga donji kraj mezenterija i kraj ileuma (1). Lijevi se ureter nalazi iza lijevih količnih krvnih žila, iza sigmoidnog crijeva i njegova mezenterija (1). Zdjelični dio uretera nalazi se u zdjeličnom izvanperitonealnom vezivnom tkivu. Spušta se posterolateralno po lateralnoj stijenci male zdjelice niz prednji rub ishijadičnog šiljka, potom zavija anteromedijalno kroz vezivno i masno tkivo iznad levatora ani i dolazi do baze mokraćnog mjehura (1). Na zdjeličnoj stijenci leži na unutarnjoj ilijačnoj arteriji, iza koje je ilijačna vena, živac n. lumbosacralis i sakroilijačni zglobovi. Lateralno leži na ovojnici unutarnjeg opturatornog mišića. Na putu medijalno prema mokraćnom mjehuru prelazi preko obliterirane umbilikalne arterije, opturatornog živca i krvnih žila te donjih vezikalnih i srednjih rektalnih arterija (1). Dio uretera koji prolazi kroz mokraćni mjehur dug je oko 2 cm (2). Križa koso mišićni sloj mjehura, dolazi u podsluznicu i prije nego se otvori teče neko vrijeme ispod sluznice. Otvor kojim se ureter otvara u mokraćni mjehur, ostium ureteris, ima oblik uske, procjepaste pukotine (1). Ureter dobiva krv od arterija koje susreće na putu do mjehura: a. renalis, aorta abdominalis, a. testicularis s. ovarica, a. iliaca communis, a. iliaca interna, a. vesicalis (u muškarca) i a. uterina (u žene) (1, 2).

Mokraćni mjehur i mokraćna cijev pripadaju donjem mokraćovodnom putu. Mokraćni mjehur je neparni šuplji organ mišićne stijenke, čija je funkcija skladištenje mokraće. Kad je prazan, mokraćni mjehur se nalazi samo u maloj zdjelici, ali se punjenjem širi prema gore i pojavljuje se iznad prepona. Kapacitet normalnog mokraćnog mjehura je 400 - 500 ml mokraće (1). S prednje strane mokraćnog mjehura nalazi se simfiza stidne kosti, uz koju je dijelom fiksiran pubovezikalnim ligamentom u žena, odnosno puboprostatičnim ligamentom u muškaraca. S gornje i stražnje strane je prekriven parijetalnim listom potrbušnice koji u žena straga prelazi na prednju stranu trupa maternice, a u muškaraca na rektum. Mokraćni mjehur se dijeli na bazu - fundus vesicae, vrat - cervix vesicae, tijelo - corpus vesicae i vrh - apex vesicae. Apeks je mjesto s kojeg prema pupku polazi obliterirana embrionalna struktura

urachus. U području fundusa nalazi se složena anatomska struktura oblika trokuta zvana trigonum. Na vrhovima trigonuma lateralno ulaze mokraćovodi, a dalje se nastavlja mokraćna cijev (3). Muskulatura mokraćnog mjehura (detruzora) sastoji se od tri međusobno povezana sloja od kojih je površni sloj uzdužni i osobito naglašen na prednjoj i stražnjoj strani mokraćnog mjehura. Srednji je sloj cirkularno orijentiranih mišićnih niti, a unutrašnji longitudinalni sloj se nastavlja distalno u muskulaturu uretre pomažući u tvorbi unutrašnjeg sfinktera (4). Na mjestima gdje mokraćovodi ulaze u mokraćni mjehur mišićni sloj je kombinacija glatkog mišićnog longitudinalnog sloja intramuralnog segmenta mokraćovoda i muskulature samog mokraćnog mjehura (detruzora). Intramuralni dio mokraćovoda okružen je fibromuskularnom Waldeyerovom ovojnicom koja ga fiksira uz mokraćni mjehur. Punjenjem mokraćnog mjehura njegova se stijenka rasteže, a muskulatura te funkcionalne cjeline ureterovezikalnog ušća pritiskom zatvara intramuralni dio uretera i tako sprječava nastanak vezikoureteralnog refluksa (4). Arterijska opskrba mokraćnog mjehura dolazi od ogranaka unutarnje ilijačne arterije. Venska krv drenira se u vezikalni pleksus te dalje u ilijačne vene (1). Mokraćni mjehur inerviran je simpatičkim (Th11 - L2), parasimpatičkim (S2 - S4) i senzornim vlaknima (1).

Uretra odvodi mokraćnu iz mokraćnog mjehura. Različito je građena u muškarca i žene. Ženska uretra u prosjeku je duga 4 cm i proteže se od vrata mokraćnog mjehura do vestibula vagine, dok je u muškarca dužine oko 20 cm (4). Arterijska opskrba ženske uretre dolazi od unutarnje pudendalne (a. urethralis) i vaginalnih arterija, a inervacija od n. pudendus (1, 2, 4). Prostatični dio muške uretre opskrbljuju prostatične arterije (dolaze od ogranaka unutarnje ilijalne arterije), a spongiozni dio ogranci unutarnje pudendalne arterije (1). Mušku uretru inerviraju nn. splanhnici pelvici, koji dolaze od parasimpatičkog sustava te ogranci prostatičnog spleta koji nastaje iz donjeg hipogastričnog spleta (1, 4).



© Elsevier, Inc. - Netterimages.com
 © ELSEVIER, INC. - NETTERIMAGES.COM

Slika 1. Anatomija mokraćnog sustava. Preuzeto s http://www.netterimages.com/chapters.htm?book_id=160&id=23817&page=329

1.1.2. Histologija mokraćnog sustava

Svaki se bubreg sastoji od 1 do 4 milijuna nefrona, a nefron čine: bubrežno tjelešće, proksimalni zavijeni kanalić, tanki i debeli krak Henleove petlje, distalni zavijeni kanalić (5). Bubrežno tjelešće ili glomerul sastoji se od klupka kapilara okruženih epitelnom čahurom, zvanom Bowmanova čahura (5). Svako bubrežno tjelešće ima žilni pol, gdje ulazi dovodna arteriola, a izlazi odvodna arteriola i mokraćni pol, od kojeg polazi proksimalni zavijeni kanalić. Središnji dio kapilarnog klupka čini mezangij koji se sastoji od ekstracelularnog matriksa i stanica. Kapilare unutar glomerula obložene su tankim endotelnim stanicama ispod kojih je glomerularna bazalna membrana, na koju se s vanjske strane naslanjaju podociti - epitelne stanice koje čine unutrašnji ili visceralni list Bowmanove čahure. Između parijetalnog i visceralnog epitelnog sloja Bowmanove čahure nalazi se mokraćni (interkapsularni) prostor. Mezangij čine mezangijalne stanice i okolni ekstracelularni matriks koji je sastavom sličan glomerularnoj bazalnoj membrani, a sadrži razne tipove kolagena, fibronektin i proteoglikane. Mezangij je zaslužan za održavanje strukture kapilarnog klupka, a također ima i fagocitnu funkciju. Glomerularna bazalna membrana nalazi se između endotelnih stanica kapilara glomerula i podocita, koji pokrivaju njihove vanjske površine. Ona odjeljuje mokraćni prostor od krvi u kapilarama. Sastoji se od središnjeg, elektronski gustog sloja - lamina densa i sa svake strane, elektronski svjetlijeg sloja - lamina rara (5). Podociti (visceralne epitelne stanice) su najveće stanice u glomerulu, nalaze se s vanjske strane glomerularnog klupka i strše u urinarni prostor. Imaju prominentne jezgre i obilnu, svijetlu, eozinofilnu citoplazmu. Podociti imaju nekoliko primarnih izdanaka citoplazme i brojne sekundarne izdanke (nožice) koje okružuju kapilare u glomerulu (5, 6). Jukstaglomerularni aparat se nalazi na vaskularnom polu glomerula, a čine ga aferentna i eferentna arteriola, ekstraglomerularni dio mezangija i makula densa (5). Jukstaglomerularni aparat je glavna strukturna jedinica renin - angiotenzin sustava. Jukstaglomerularne granularne stanice se nalaze u nakupinama, a najviše ih ima u zidu aferentne arteriole, iako se nalaze i u eferentnoj arterioli i ekstraglomerularnom mezangiju. Granule u tim stanicama su različite veličine i oblika, a sadrže renin. Stanice proksimalnih kanalića su kubične do niske cilindrične s eozinofilnim, često granuliranim citoplazmama i okruglim jezgrama. Proksimalni kanalići apsorbiraju iz glomerularnog filtrata svu glukozu i aminokiseline te oko 85% natrijevog klorida i vode, uz fosfat i kalcij (5). Nastavljaju se na Henleovu petlju, koja ima važnu ulogu u koncentriranju urina. Henleova petlja sastoji se od debelog dijela silaznog kraka, tankog dijela silaznog kraka, tankog dijela uzlaznog kraka i debelog dijela uzlaznog kraka (5). Debeli su krakovi po građi slični

distalnom zavijenom kanaliću, dok se tanki dio silaznog kraka sastoji od pločastih epitelnih stanica (5). Distalni zavijeni kanalić obložen je jednoslojnim kubičnim epitelom i razlikuje se od proksimalnog kanalića jer nema četkastu prevlaku ni apikalne kanaliće (5). Funkcija distalnog kanalića je aktivna resorpcija NaCl i ona je pod utjecajem aldosterona. Sabirne cjevčice počinju u korteksu (nastavljaju se na distalni zavijeni kanalić), udružuju se u veće ravne sabirne cijevi i spuštaju se do vršaka papila gdje završavaju kao Bellinijevi papilarni kanali (5). Sabirne cjevčice obložene su kubičnim stanicama i građene su od glavnih i interkaliranih stanica (5, 6). Epitel sabirnih cijevi djeluje pod utjecajem antidiuretskog hormona, koji regulira apsorpciju vode. Bubrežni vrčevi, nakapnica, mokraćovod i mokraćni mjehur imaju jednaku osnovnu histološku građu. Stijenka mokraćovoda postaje sve deblja što se mokraćovod više približava mokraćnom mjehuru (5). Sluznica nabrojanih struktura sastoji se od prijelaznog epitela i lamine proprije od vezivnog tkiva, oko koje se nalazi gusti splet glatkih mišićnih stanica (5). Mišićni slojevi u bubrežnim vrčevima, nakapnici i mokraćovodu raspoređeni su spiralno. Kada mokraćovod dosegne mokraćni mjehur, mišićne stanice poredaju se uzdužno, dok mišićni snopovi u stijenci mjehura teku u svim smjerovima dok se ne približe vratu mjehura, gdje se mogu razlikovati tri sloja (5). Mokraćovodi prolaze kroz stijenkiju mokraćnog mjehura koso i tvore zalistak koji sprječava vraćanje mokraće. Dio mokraćovoda unutar stijenke mjehura ima samo uzdužni sloj mišićnih stanica. Mokraćni putovi pokriveni su izvana adventicijom, osim gornjeg dijela mokraćnog mjehura koji je pokriven potrbušnicom (5). U histološkom smislu također razlikujemo mušku i žensku mokraćnu cijev. Muška mokraćna cijev ima svoja tri dijela - prostatični, membranski i spongiozni dio. Prostatični dio oblaže prijelazni epitel, membranski dio mnogoslojni cilindrični epitel, dok se u spongioznom dijelu izmjenjuju mnogoslojni cilindrični i pločasti epitel (5, 6). Mokraćna cijev žene obložena je mnogoslojnim pločastim epitelom i područjima mnogoslojnog cilindričnog epitela (5).

1.1.3. Embriologija mokraćnog sustava

Razvoj bubrega prolazi kroz 3 stadija: pronefros, mezonefros i metanefros, a svi navedeni stadiji razvijaju se iz intermedijarnog mezoderma, koji se proteže od cervikalnim prema kaudalnim dijelovima embrija. Početkom četvrtog tjedna pronefros se sastoji od 7 do 10 nakupina stanica (nefrotoma) u vratnom području, koje čine glomuse, tubule i kanaliće (7, 8). U ljudi je pronefros rudimentaran i ne funkcioniše kao ekskrecijski organ. Kako se

pronefritički vod spušta prema kaudalno, glomusi i tubuli regrediraju, a kaudalni dio pronefritičkog voda ostaje i potiče intermedijarni mezoderm na formiranje mezonefritičkog voda u području od gornjih prsnih do gornjih slabinskih segmenata (8). Tijekom iščezavanja pronefrosa pojavljuju se u mezonefrosu prvi sekretorni kanalići, na čijem medijalnom kraju urasta klupko krvnih kapilara (glomerul) (7). Prošireni kraj kanalića, koji obuhvaća glomerul, čini Bowmanovu čahuru, koja zajedno s glomerulom čini bubrežno tjelešce. Lateralni krajevi kanalića ulijevaju se u uzdužno postavljen odvodni kanal, koji se naziva Wolffov kanal i koji se ulijeva u kloaku (7). U drugom mjesecu gestacije mezonefros je izdužen parni organ s obje strane središnje crte. Obzirom da se s njegove medijalne strane razvija osnova spolne žlijezde, oba se organa zajedno izbočuju u celom kao urogenitalni nabor (7, 8). Gornji kanalići mezonefrosa zajedno s glomerulima krajem drugog mjeseca iščezavaju, dok u muškog spola nekoliko donjih kanalića i Wolffov kanal ostaju i sudjeluju u nastajanju spolnih organa, dok u ženskom spolu nestaju. Metanefros ili definitivni bubreg pojavljuje se u petom tjednu gestacije (7, 8). Metanefros se razvija interakcijom mokraćovodnog pupoljka i mezenhima kaudalnog intermedijarnog mezoderma koji se zove metanefrogeni mezoderm. Od mokraćovodnog pupoljka nastaje sustav odvodnih kanala, a od metanefrogenog mezoderma nefroni (7). Proizvodnja mokraće počinje rano tijekom trudnoće, i to ubrzo nakon diferencijacije kapilara glomerula, koje nastaju oko desetog tjedna. Bubreg je najprije smješten u zdjelici, a kasnije se uspinje prema gornjem dijelu trbuha. To uspinjanje bubrega je izazvano smanjenjem zakrivljenosti embrija i rastom tijela u slabinskom i križnom području (7). U periodu od četvrtog do sedmog tjedna razvoja dolazi do podijele kloake na urogenitalni sinus sprijeda i analni kanal straga (8). Urogenitalni sinus je osnova iz koje se razvija mokraćni mjehur, proksimalni dio mokraćne cijevi i urahus, privremena fetalna struktura koja povezuje mokraćni mjehur s pupkom. Distalni kraj urogenitalnog sinusa dolazi u kontakt s invaginacijom urogenitalne membrane, formirajući uretru (7). Urahus postupno involuira i zaostaje kao medijani umbilikalni ligament. Histološki gledano, epitel mokraćnog mjehura nastaje iz endoderma, a lamina proprija, muskularis proprija i adventicija razvijaju se iz visceralnog mezenhima (7, 8). Epitel muške i ženske mokraćne cijevi endodermalnog je podrijetla, dok okolno vezivno i mišićno tkivo potječe od visceralnog mezoderma (7).

1.2. Vezikoureteralni refluks (VUR)

Vezikoureteralni refluks označava povrat mokraće iz mokraćnog mjehura u gornje dijelove mokraćnog sustava i najčešća je nakaznost mokraćnog sustava u dječjoj dobi.

1.2.1. Povijesni pregled

Galen i Leonardo da Vinci prvi su opisali ovo stanje. Pozzi je 1883. godine uočio refluks u čovjeka primijetivši nakon učinjene nefrektomije pojavu mokraće na distalnom bataljku mokraćovoda (9). Sredinom prošloga stoljeća već su bili poznati gotovo svi antirefluksni čimbenici, tako da se za većinu antirefluksnih operacija znalo oko šezdesetih godina prošlog stoljeća, a prvu antirefluksnu operaciju izveo je Hutch 1952. godine (9).

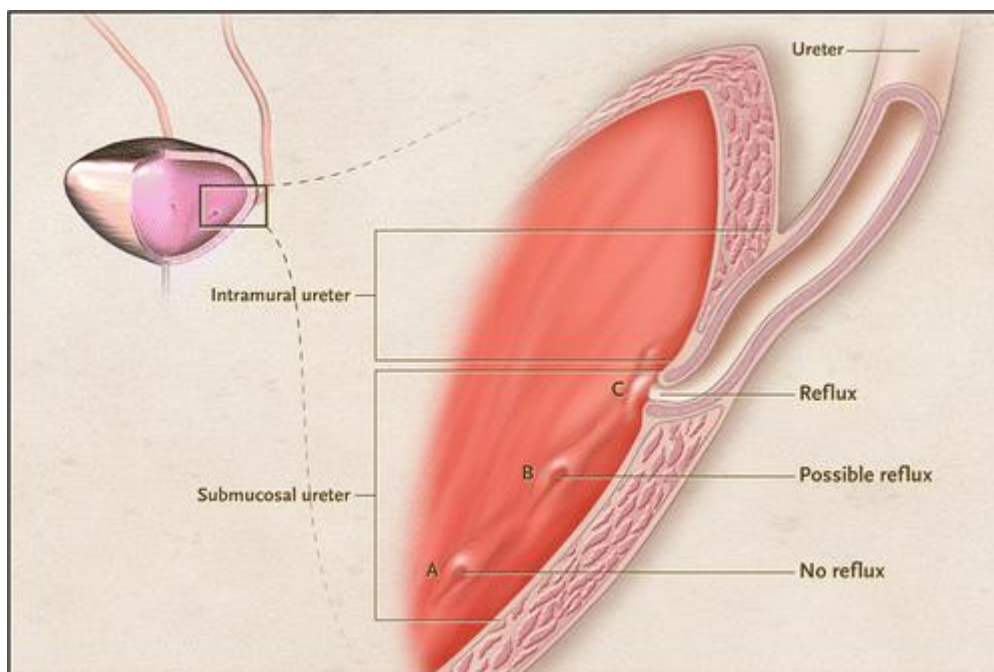
1.2.2. Epidemiologija

Vezikoureteralni refluks je najčešća nakaznost mokraćnog sustava i zahvaća oko 0,4 - 1,8% sve djece (10, 11). Manja djeca su podložnija refluksu zbog relativno kraćeg submukoznog odsječka uretera. Učestalost VUR-a u zdrave djece iznosi 17%, dok je u djece koja imaju učestale infekcije mokraćnog sustava značajno veća i iznosi 29 - 33%, što znači da svako treće dijete s infekcijom mokraćnog sustava ima neki stupanj vezikoureteralnog refluksa (11, 12). U braće i sestara djece s VUR-om pojavljuje se u 25 - 33 % i obično su visokog stupnja s ožiljcima u bubregu. Kod roditelja koji imaju VUR vjerojatnost da će i dijete imati VUR je 66%, osobito ako VUR ima majka (13, 14).

1.2.3. Etiologija i patofiziologija

Svaki je vezikoureteralni refluks posljedica inkompetencije vezikoureteralnog mehanizma, koji u normalnim uvjetima sprječava povrat urina iz mokraćnog mjehura u ureter. Posljedično, refluks bude uzrokom infekcije odnosno pijelonefritisa sa stvaranjem ožiljaka bubrežnog parenhima, tj. refluksne nefropatije. Patofiziološki gledano, ureter, pristupajući mokraćnom mjehuru, probija mišić (hijatus), potom prolazi ispod sluznice prema distalno (submukozni odsječak) i otvara se u mjehuru. Dužina submukoznog odsječka uretera je od presudne važnosti u mehanizmu ventilne funkcije vezikoureteralnog spoja. Ukoliko je dužina

submukoznog odsječka nedostatna, posljedično dolazi do inkompetencije vezikoureteralnog mehanizma i refluksa. Intramuralni i submukozni segment intravezikalnog uretera obično su dugi oko 1,3 cm u odraslih, odnosno u novorođenčeta oko 0,5 cm (9). Važnu ulogu ima i Bellov mišić (produžetak longitudinalne muskulature uretera prema vratu mjehura kao dio superficijalnog trigonuma) te stanje mišićne stijenke mjehura u području hijatusa i iza submukoznog tijeka uretera (mišićna podloga). Slabost u građi stijenke mjehura u području ušća mokraćovoda može biti i stečena kod trabekuliranog mokraćnog mjehura (9). Skraćeni intravezikalni dio mokraćovoda nalazi se i kod ektopije kada se ureter ulijeva izravno u mjehur bez stvaranja submukoznog dijela (9). Slično se nalazi i kod duplikatura mokraćovoda, jer proksimalnije ušće, koje je u mokraćnom mjehuru, odgovara donjem mokraćovodu odnosno donjem dijelu bubrega i to ušće ima kraći intravezikalni dio pa je zato i refluksno (9). Proučavanjem ventilnog mehanizma, Paquin je već 1959. g. došao do zaključka da duljina submukoznog odsječka uretera u odnosu na širinu, treba biti najmanje 5 : 1, kako bi ventilni mehanizam bio kompetentan (15). Ovaj podatak je temelj brojnih kirurških i endoskopskih tehnika, čija je svrha liječenje VUR-a.



Slika 2. Intramuralni i submukozni segment intravezikalnog dijela uretera. Preuzeto s <http://www.nejm.org/doi/full/10.1056/NEJMct1108922>

1.2.4. Podjela vezikoureteralnog refluksa

Vezikoureteralni refluks se prvenstveno dijeli na primarni i sekundarni. Primarni ili kongenitalni refluks je posljedica kratkog submukoznog odsječka, ali može biti i posljedica slabosti trigonuma, pozicije ušća uz divertikul ili samih anomalija ušća. Sekundarni ili postnatalni refluks nastaje kao posljedica neke stečene bolesti (upale mjehura, infravezikalne opstrukcije, neurogenog mjehura, kontraktura vrata mjehura, traumatske striktura), što dovodi do dekompenzacije vezikoureteralnog spoja (16). Ukoliko se refluks pojavljuje već pri punjenju mjehura, onda ga nazivamo pasivni, a ukoliko se pojavljuje pri mokrenju djeteta, nazivamo ga aktivnim (16).

Prema Međunarodnoj klasifikaciji (IRSC - International Reflux Study Committee) iz 1981. g. postoji pet stupnjeva vezikoureteralnog refluksa prema nalazu mikcijske cistouretografije (17). Nultim stupnjem nazivamo povremenu odnosno intermitentnu pojavu VUR-a (16).

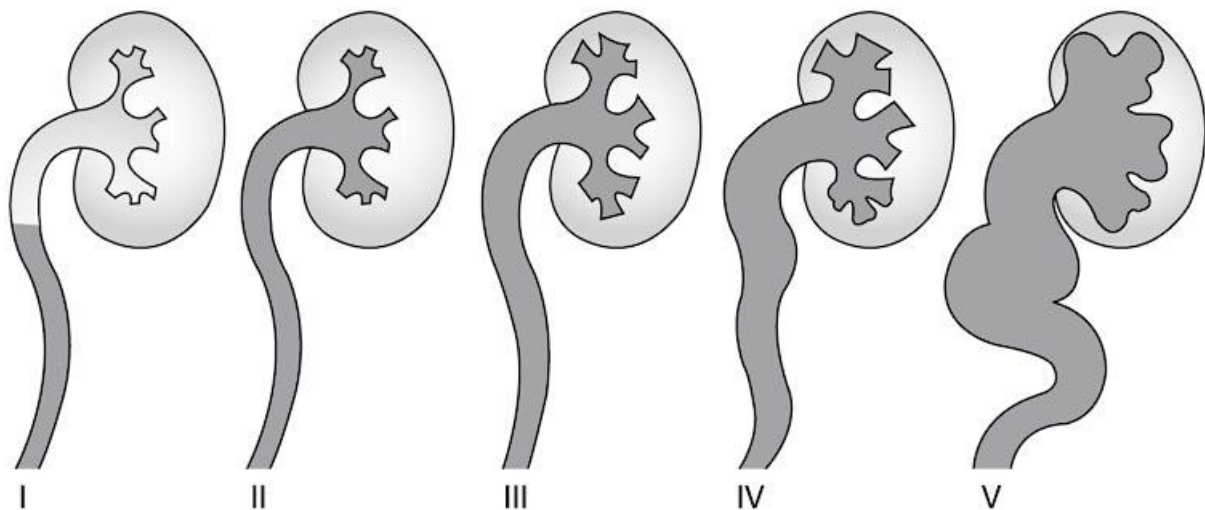
I stupanj - djelomično ispunjen nedilatiran ureter,

II stupanj - ispunjen ureter i pijeloni s čašicama, bez dilatacije,

III stupanj - dilatirane čašice, ali oštih rubova,

IV stupanj - jača dilatacija zatupljenih čašica,

V stupanj - izrazita hidronefroza s tortuoznim ureterom (17).



Slika 3. Međunarodna klasifikacija vezikoureteralnog refluksa temeljem MCUG. Preuzeto s http://www.nature.com/nrneph/journal/v3/n10/fig_tab/ncpneph0610_F1.html

1.2.5. Klinička slika

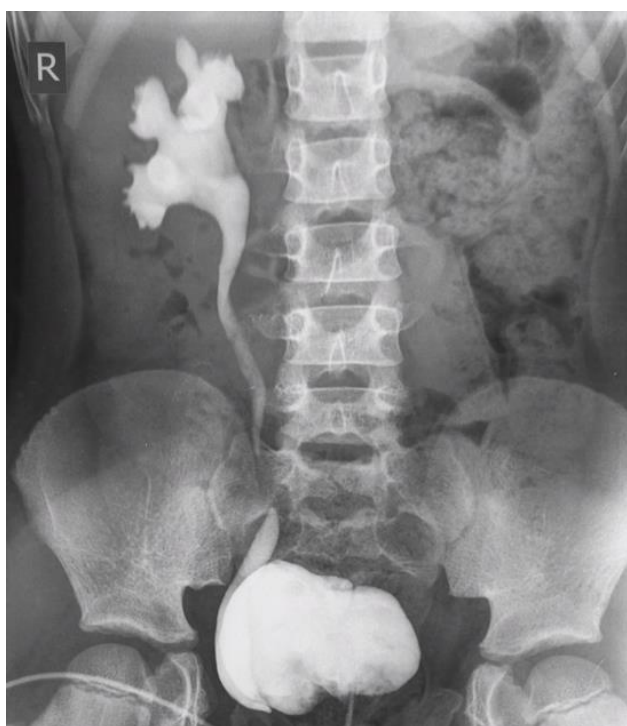Klinička slika najčešće se prezentira infekcijom mokraćnog sustava i može varirati od gotovo asimptomatske pa sve do teških pijelonefritisa. U dojenačkoj dobi, uz kliničku sliku gnojnog pijelonefritisa, postoje često i nespecifični simptomi kao što su povraćanje, proljev, meteorizam, grčevi, vrućica, nenapredovanje na težini i neraspoloženost djeteta (9). Veliki rizik od nastanka pijelonefritisa, ožiljaka bubrežnog parenhima, bubrežne displazije i u konačnici bubrežnog zatajenja nalazimo u djece s bakteriurijom (18). Vjerojatnost nastanka oštećenja bubrežnog parenhima nakon infekcije mokraćnog sustava ovisi o faktorima bakterijske virulencije, postojanju refluksa, karakteristikama uroepitela za prijanjanje bakterije, anatomskim karakteristikama zahvaćenog bubrega i upalnom odgovoru domaćina. Tijekom infekcije, određene bakterije, posebno one sa P - fimbrijama, mogu se popeti u ureter i dalje u bubrežnu zdjelicu i kalikse. Uspon bakterije je dakako potaknut i prisutnošću refluksa. Intrarenalni refluks (refluks inficirane mokraće od calices minores prema tubulima) rezultira renalnom parenhimatoznom infekcijom, odnosno pijelonefritisom. U prethodno zdravim bubrezima ova početna infekcija uglavnom se javlja na gornjim ili donjim polovima bubrega, gdje su anatomske odnose takvi da dopuštaju povrat mokraće prema tubulima (13). Ožiljci mogu nastati od samo jedne epizode pijelonefritisa, što Ransley i Risdon zovu "big bang" efekt (19). Sumnju na nefropatiju mora pobuditi hipertenzija s eventualnom dekompenzacijom srca (što je jako rijetko) ili uremija zbog insuficijencije bubrežne funkcije.

Rijetka su djeca sa sterilnim refluksom, koja se žale na nejasne bolove u slabinama i koja imaju mokrenje u dva navrata zbog odložene drenaže mokraće iz gornjih dijelova odvodnog sustava (16). U slučajevima kada se u više navrata u urinu dokazala prisutnost bakterija, a bez postojanja dokazane infekcije, moguće je da u podlozi postoji VUR (11 - 12, 16, 18). Nakon izlječenja prve ili druge infekcije mokraćnog sustava, pogotovo u dojenčadi, potrebno je učiniti pretrage kojima je cilj dokazati ili isključiti postojanje VUR-a, odrediti stupanj i postaviti strategiju daljnjeg liječenja i postupaka. VUR ima tendenciju spontanog nestanka tijekom vremena, pogotovo u djece s nižim stupnjem refluksa i zdravim bubrezima, međutim u velikog broja može trajati čak i do odrasle dobi (20). Ishod VUR-a ovisi o brojnim čimbenicima, a najvažniji su stupanj refluksa i pridružene nakaznosti mokraćnog sustava. Refluks I - III stupnja spontano će godišnje nestati u 13% djece, a refluks IV stupnja u znatno manjem postotku, u svega 5% djece (21). Spontano nestajanje refluksa zabilježeno je češće u djece sa jednostranim u odnosu na djecu sa obostranim refluksom, a isto tako zabilježeno je i brže nestajanje refluksa u djevojčica u odnosu na dječake (22).

1.2.6. Dijagnostička obrada

U većini slučajeva refluks se otkrije tijekom obrade infekcije mokraćnog sustava. U dijagnostici pomažu laboratorijski nalazi krvi i urina (KKS, CRP, urea, kreatinin, UK, itd.), koji ukazuju na upalu i bubrežnu funkciju. Ovo su prve objektivne pretrage koje treba učiniti kad se sumnja na VUR i posljedičnu uroinfekciju.

Osim na temelju laboratorijskih pretraga mokraće, dijagnoza vezikoureteralnog refluksa se postavlja mikcijskom cistografijom (MCUG) (9). To je ujedno zlatni standard i najvažnija pretraga kojom se postavlja dijagnoza VUR-a i određuje njegov stupanj. MCUG se radi onda kad se dijete oporavi od infekcije. Kod akutnog cistitisa bakterijski endotoksini mogu paralizirati i oslabiti ureteralnu muskulaturu pa se lažno prikazuje VUR većeg stupnja (16). MCUG nam daje jasnu anatomsku sliku stanja uretera, mjehura i uretre. Rijetko je potrebno učiniti intravensku urografiju (IVU), kompjuteriziranu tomografiju (CT) i sl., i to samo kada postoji sumnja na postojanje pridruženih nakaznosti mokraćnog sustava. Značajan nedostatak MCUG je izlaganje djeteta zračenju.



*Slika 4. Prikaz vezikoureteralnog refluksa IV stupnja na mikcijskoj cistouretrografiji.
Preuzeto s <http://radiopaedia.org/cases/unilateral-vesicoureteric-reflux>*

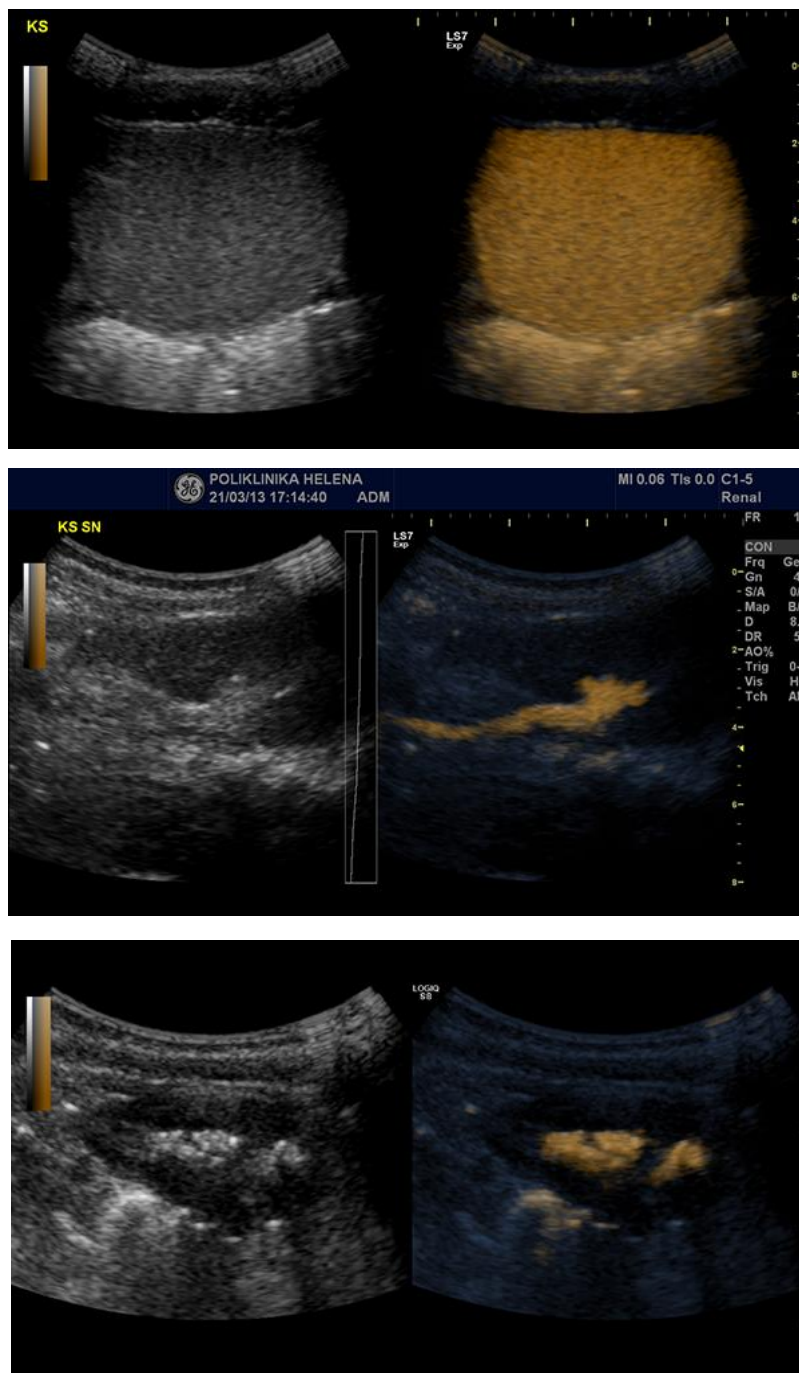
Postoji i mogućnost dijagnostike VUR-a uz pomoć direktne radionuklidne cistografije (DRNC) koja je osjetljivija i manje štetna, u smislu manjeg zračenja. Radi se tako da se u mokraćni mjehur instilira topla fiziološka otopina koja sadrži Tc-99m pertehnetat i prati njegova preraspodjela gama kamerom. Velika prednost DRNC u odnosu na MCUG je veća osjetljivost što govori podatak da VUR I stupnja po IRSC klasifikaciji se pomoću DRNC-e uvijek prikazuje do u kanalni sustav bubrega (10, 16). Iako na temelju DRNC-e možemo podijeliti refluks na 3 stupnja: mali, srednji i veliki stupanj, bitnija činjenica je da uz pomoć DRNC-e se može učiniti fina kvantifikacija volumena refluksa, što nije moguće postići niti jednom metodom kojom se prikazuje VUR (10, 16). DRNC je prikladna za praćenje VUR-a, kako nakon konzervativnog, tako i nakon operacijskog liječenja. Međutim, nedostatak ove dijagnostičke pretrage je slabiji prikaz anatomskih detalja uretera, mokraćnog mjehura i uretre, što je vrlo važno kirurgu.

Statička scintigrafija (DMSA – Tc-99m dimerkaptosukcinična kiselina) je metoda koja prikazuje stanje bubrežnog parenhima. Naime, područja upale ili ožiljaka bubrežnog parenhima ne prepoznaju ovaj radiofarmak i lako ih prepoznamo kao tzv. „hladna područja“ (10, 16). Značajnost ove pretrage je u mogućnosti praćenja stanja bubrežnog parenhima te vizualizaciji težine refluksne nefropatije što će rezultirati odgovarajućim pravovremenim kirurškim liječenjem.

Za postavljanje dijagnoze, ali i određivanje stupnja vezikoureteralnog refluksa, veliku vrijednost ima i cistoskopija kojom se vide oblik i položaj ušća, ali i druge patološke promjene (upala, divertikul, duplikatura, kamenac, valvula mokraćne cijevi, itd.) (9).

U posljednje vrijeme u upotrebi je ultrazvučna kontrastna cistografija koja je po točnosti vrlo bliska MCUG, a ne postoji opasnost štetnog zračenja. Ultrazvučna kontrastna sredstva baziraju se na galaktozi s mikro mjehurićima stabiliziranim slojem palmitinske kiseline. Ovakav kemijski sastav kontrastnog sredstva omogućuje dugo trajanje kontrasta nakon aplikacije (preko 30 minuta) te homogenim kontrastnim prikazom znatno olakšava detekciju refluksa (10). Korištenje kontrast-osjetljivog softvera vrlo značajno reducira količinu potrebnog kontrasta kao i duljinu trajanja pretrage, a kodiranje bojom danog kontrastnog sredstva izrazito povećava njegovu uočljivost na podlozi crno-bijelog ultrazvučnog prikaza. Osjetljivost ove metode viša je oko 10% u usporedbi s mikcijskom cistouretrografijom (10, 23). U mokraćni mjehur se pomoću katetera uvodi kontrast i s ultrazvučnom sondom se kontinuirano prati tijekom bojom kodiranog kontrasta u mokraćnom mjehuru, mokraćovodima i kanalnom sustavu bubrega (23). Određivanje stupnja vezikoureteralnog refluksa tijekom ultrazvučne cistografije (VUS) i kontrastno osjetljive ultrazvučne cistografije (ceVUS) podudarno je sa stupnjevanjem tijekom mikcijske cistouretrografije i dijeli se u pet stupnjeva, a temelji se na pojavi bojom kodiranog ultrazvučnog kontrastnog sredstva u ureterima i kanalnom sustavu bubrega te stupnju njihova proširenja (10). Nažalost, ultrazvučna tehnologija u dijagnostici VUR-a se zbog svoje visoke cijene još uvijek ne koristi rutinski u većini naših ustanova. Glavne indikacije za ovu metodu su: infekcija mokraćnog sustava u djevojčica, kao i u dječaka koji nemaju zadebljanu stijenku mokraćnog mjehura; prenatalno dijagnosticirana hidronefroza; kontrolna cistografija u djece sa refluksom; postoperativno praćenje refluksa; probir kod djece sa obiteljskim rizikom za refluks (10). Zbog svoje neinvazivnosti, odnosno nekorištenja štetnog ionizirajućeg zračenja, ultrazvučna kontrastna cistografija s kontrastima druge generacije uz kontrast - osjetljivi

ultrazvuk (ceVUS) u većine djece će nadomjestiti invazivnije metode koje koriste štetno ionizirajuće zračenje, a uz vrlo visoku dijagnostičku pouzdanost (23, 24).



Slika 5. UZV cistografija. Preuzeto s <http://www.poliklinika-helena.hr teme/32-ultrazvuna-kontrastna-cistografija-vus-cevus>

Urodinamičke studije mogu otkriti funkcionalni poremećaj donjeg dijela mokraćnog sustava, kako zbog prirođenih nakaznosti (spina bifida, meningomijelokela i sl.) tako i disfunkcije samog mokraćnog mjehura (10).

1.2.7. Liječenje

Primarni ciljevi liječenja VUR-a u djece su prevencija pijelonefritisa i njegovih posljedica te prevencija refluksne nefropatije s mogućom hipertenzijom i zatajenjem bubrega. Liječenje VUR-a može biti konzervativno, kirurško, endoskopsko i laparoskopsko.

Neki autori uglavnom preferiraju konzervativno liječenje, budući da VUR često i spontano nestane (21). To je najstariji način liječenja, kojim se suzbija uroinfekcija i čeka sazrijevanje ureterovezikalnog spoja. Provodi se za niže stupnjeve VUR-a (I, II i djelomično III stupanj). U djece koja nemaju uroinfekciju, a otkriven je VUR, treba pažljivo pratiti stanje VUR-a. U slučaju uroinfekcije potrebno je ordinirati odgovarajuće antibiotike ili uroantiseptike. Ordiniranje antibiotika na vrijeme (unutar 72 h) prevenira stvaranje ožiljaka u bubregu kod pijelonefritisa (16). Uroantiseptici i antibiotici se daju sve do nestajanja VUR-a. Zbog toga je potreban kontinuirani klinički i laboratorijski nadzor, ultrazvuk te svakih 12 - 18 mjeseci je potrebno učiniti MCUG, DRNC, DMSA i sl. (16). Ovakav nadzor i liječenje može trajati godinama. U konzervativnu terapiju spadaju i terapija antikolinergicima te trening mokraćnog mjehura (podrazumijeva kontinuirano kontrolirano pražnjenje mokraćnog mjehura u određenim vremenskim intervalima).

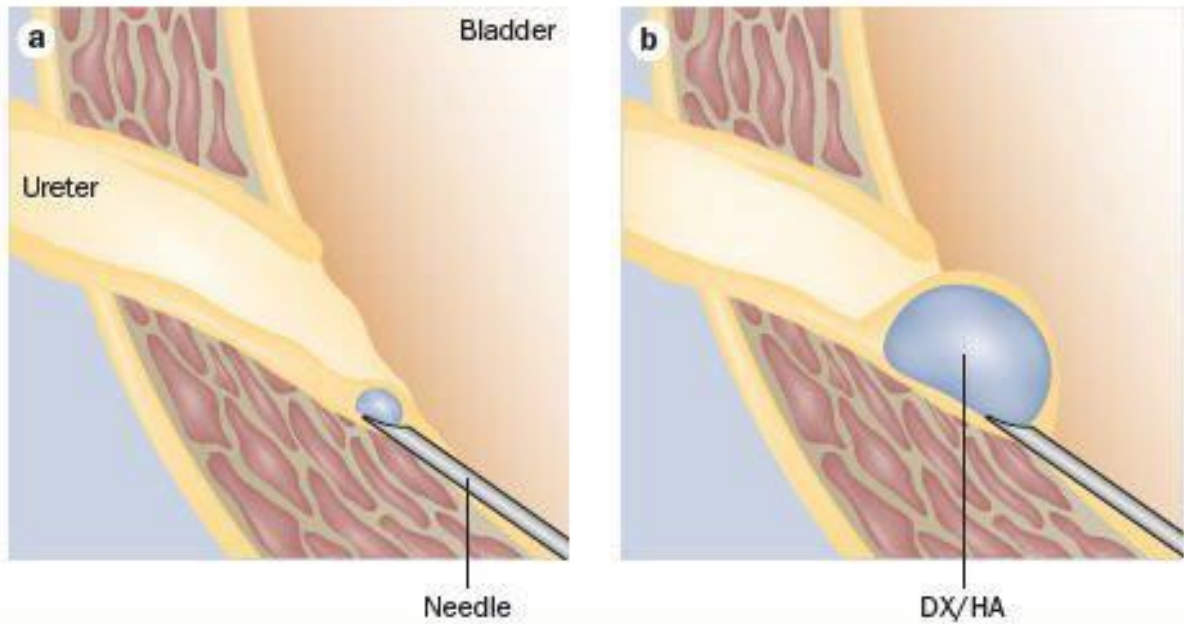
Kirurškim liječenjem VUR-a nastoji se produžiti submukozni tijek uretera i tako uspostaviti kompetentnost ventilnog mehanizma ureterovezikalnog spoja. Indikacije za operacijski zahvat su: neuspjeh konzervativnog načina liječenja bez obzira na stupanj VUR-a, refluks visokog stupnja, neuspjeh endoskopskog načina liječenja, zaostali somatski rast i/ili rast bubrega, smanjenje funkcije bubrega i pojava novih ožiljaka, te pridružene nakaznosti (ureterocela, divertikul i sl.) (16). U kirurškom liječenju koristi se više od 30 antirefluksnih zahvata kojima se nastoji produžiti submukozni dio mokraćovoda odnosno stvoriti kirurška antirefluksna valvula, intravezikalnim ili ekstravezikalnim pristupom (9). U intravezikalne operacijske postupke spadaju operacije po Leadbetter - Politanu i Cohenu. Intravezikalnim pristupom se ispreparira refluksno ušće i ureter u dužini koja će odgovarati novom submukoznom tijeku, kreira novi (duži) submukozni tijek i novo ušće (16). U ekstravezikalne

operacijske postupke spadaju operacije po Lich - Gregoiru i uretero - cistoneostomija na verteksu mokraćnog mjehura (Bradić - Pasini). Obje vrste operacija su ekstraperitonealne i ekstravezikalne. Operacijom po Lich - Gregoiru se ne otvara mokraćni mjehur i ne dira ušće, samo se produžava submukozni tijek uretera incizijom mišića mjehura, uz čuvanje sluznice (16). Antirefluksna plastika na prednjoj stijenci mokraćnog mjehura (po Bradiću i Pasiniju) je zahtjevnija operacijska metoda i rezervirana je za teže refluksne s tortuotičnim i širokim ureterima. Kod ove metode, ureter se ekstravezikalnim pristupom odvaja od mjehura i nakon miotomije na verteksu, uz čuvanje sluznice, kreira novo ušće (16). Ovom operacijom moguće je postići submukozni tijek uretera i do 10 : 1. Od komplikacija kirurškog zahvata treba spomenuti poslijeoperacijsku opstrukciju na mjestu operacijskog područja te recidiv VUR-a. Poslijeoperacijske opstrukcije su najčešće umjerene i prolazne te nastaju zbog edema tkiva, a ukoliko postoji teža opstrukcija, mora se riješiti ponovnim operacijskim zahvatom.

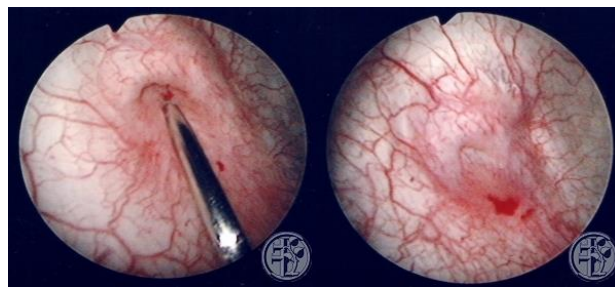
Unatrag tridesetak godina, endoskopski način liječenja je postao prva linija terapije u djece s VUR-om zbog jako visokog uspjeha liječenja i niske incidencije komplikacija (25, 26). Ideja endoskopskog liječenja VUR-a potekla je iz tehnike korekcije stres inkontinencije u odraslih (27). Prvi endoskopski postupak liječenja VUR-a učinio je i opisao Matouschek 1981. (28). Prve kliničke rezultate liječenja endoskopskim načinom objavili su 1984. godine O'Donel i Puri (29). Endoskopski način liječenja danas se provodi rutinski u mnogobrojnim centrima diljem svijeta i smatra se zlatnim standardom u terapiji VUR-a (30). Endoskopska metoda liječenja VUR-a se temelji na injektiranju odgovarajuće tvari submukozno ispod refluksnog ušća uretera u mokraćni mjehur, na takav način da se produži submukozni tijek uretera, pojača stražnji oslonac intramuralnom dijelu uretera i „usidri“ ušće (27). Osim ove tehnike, Kirsh uvodi modifikaciju te instilira sredstvo submukozno u intramuralni segment uretera, čineći tako valvulu u samom ureteru. U toj modifikaciji se cistoskopom uđe kroz ušće uretera, učini hidrodistenzija uretera i primjeni subureteralna injekcija u području prijelaza srednje u distalnu trećinu intravezikalnog dijela uretera (16). Ukoliko se ušće ovim postupkom u cijelosti ne zatvori, provodi se standardni subureteralni postupak. Endoskopski način liječenja VUR-a pokazao se iznimno uspješan (oko 70 - 80% nakon prve i 80 - 90% nakon druge injekcije) te je znatno pošteniji i brži od operacijskih zahvata (operacijska trauma, odvojenost od doma, duga hospitalizacija, kirurške komplikacije) i dugotrajnog uzimanja lijekova kod konzervativnog načina liječenja (16, 27, 29, 30). Endoskopski postupak provodi se tvarima koje uvećavaju tkivo i zadovoljava sve kriterije minimalno invazivne kirurgije. Idealna tvar za subureteralnu injekciju trebala bi biti biostabilna (nema deformacija nakon

injekcije), biorazgradiva, biokompatibilna, bez migracija i erozija nakon injekcije i da je jednostavna za upotrebu. Do sada su se koristila različita sredstva za endoskopsko liječenje, koja su imala brojne komplikacije: polytetrafluoroethylen (Teflon[®]), polydimethylsiloxan ili silikonska pasta (Macropastique[®]), goveđi kolagen (Zyderm[®], Zyplast[®]), autologni hondrociti, itd. Međutim, najbolji uspjeh endoskopskog liječenja se pokazao korištenjem tvari, koja je spoj dekstrana i hijaluronske kiseline (16, 30). Sa predstavljanjem Defluxa[®], kopolimera dekstrana i hijaluronske kiseline, on postaje vodeća tvar u endoskopskom liječenju VUR-a. Spoj dekstrana i hijaluronske kiseline, odnosno kuglice (80 - 250 µm), neživotinjskog podrijetla, su biorazgradiv spoj i bez klinički značajnih nuspojava i komplikacija (16). Oba spoja su polisaharidi, biokompatibilni, biorazgradivi i ne izazivaju alergiju niti autoimunu reakciju. Nakon submukozne injekcije kroz oko 2 tjedna razgrađuje se hijaluronska kiselina prilikom čega dolazi do urastanja fibroblasta i kolagena između kuglica (27). Uspjeh nakon injektiranja Defluxa[®] potvrđen je u brojnim studijama i iznosi 80 - 96% (26, 27, 30). Isto tako bitno je naglasiti da je Deflux[®], za razliku od prije korištenih tvari, preporučen od strane Food and drug agency (FDA) za liječenje VUR-a u djece (27). Posljednje tri godine na tržištu se pojavio novi preparat, diethylaminoethyl - dekstran, imenom Vurdex[®], istog kemijskog sastava kao i Deflux[®], ali značajno jeftiniji od Defluxa[®]. Jedina razlika u sastavu Defluxa[®] i Vurdexa[®] je što Vurdex[®] sadržava pozitivno nabijene čestice dekstrana, veličine 80 - 120 µm, koje stimuliraju urastanje kolagena na mjestu implantacije i stimuliraju regeneraciju tkiva na mjestu uboda (27). Njegova prava učinkovitost u kliničkoj primjeni vidjet će se tek kroz nekoliko godina praćenja rezultata. Posljednjih godina na tržištu se pojavio novi preparat - polyacrylat polyalcohol kopolimer u 40% glicerolskoj otopini (Vantris[®]), koji pokazuje izvrsne rezultate liječenja svih stupnjeva VUR-a u djece (31). Prednosti endoskopske metode su kraće operacijsko vrijeme, tehnički lakše izvođenje postupka, kraći boravak u bolnici, manja trauma za dijete i estetski je prihvatljivije. Također primjenom ove minimalno invazivne kirurške metode skraćuje se vrijeme kontinuirane antibiotske profilakse koja se provodi kod konzervativnog liječenja. Kontraindikacije za endoskopski postupak, osim općih kontraindikacija, su akutni cistitis i anomalije mokraćnog sustava (16, 27, 30). Glavni problem koji se postavlja jest indikacija za endoskopsko liječenje VUR-a. Puri preporuča da svako dijete koje ima VUR, treba liječiti endoskopski. Smatra da je to minimalni rizik, koji štedi dijete dugotrajnog praćenja, mnogobrojnih dijagnostičkih pretraga i dugotrajnog medikamentoznog liječenja (29, 32). Drugi autori smatraju da se uspješno endoskopski mogu liječiti samo djeca s VUR-om II - IV stupnja (33, 34, 35). Obzirom na slabije rezultate endoskopskog liječenja kod IV i V stupnja,

neki autori dvoume o opravdanosti endoskopskog načina liječenja kod viših stupnjeva VUR-a. Menezes i Puri objavili su studiju u kojoj su tretirali 166 uretera s refluksom V stupnja endoskopskim putem, i navode vrlo visok uspjeh od čak 96% (36). Biočić i suradnici tretirali su 7 uretera nakon operacijskog recidiva i navode 100%-tni uspjeh (30). Uspjesi kod dvojbjenih indikacija (dvostruki ureter, neurogeni mjehur) su također iznenađujuće dobri i kreću se od 63 - 100% za dvostruki ureter (30). U djece s neurogenim mjehurom rezultati su slabiji, iako su opisani slučajevi gdje je već nakon prve injekcije došlo do potpunog nestanka VUR-a (16, 30). Uspjehom liječenja smatra se kada VUR višeg stupnja, nakon endoskopskog liječenja nestane ili postane I stupanj (27). Recidivom VUR-a smatramo pojavu VUR-a nakon što je endoskopskim liječenjem postignut uspjeh nakon 3 mjeseca, a provjerom se nakon 12 mjeseci ponovo nađe VUR (16, 30). Dan nakon endoskopskog liječenja preporuča se učiniti ultrazvučni pregled mokraćnog sustava čime se vizualizira pozicija i volumen bolusa, te uočava eventualno postojanje opstrukcije uretera (27). Ultrazvučni pregled može se ponoviti nakon mjesec ili dva ovisno o prvom nalazu. Kontrolna DRNC ili UZV cistografija u pravilu se radi nakon 6 tjedana do 3 mjeseca od injiciranja (27). Ukoliko se više ne vizualizira refluks, ukida se antibiotska profilaksa te se nakon 12 mjeseci ponovi DRNC ili UZV cistografija (27). Ako ni tada više nema refluksa smatramo da je postignut uspjeh endoskopskog liječenja i dijete pratimo jednom godišnje. Ukoliko se na kontrolnoj DRNC ili UZV cistografiji nakon tri mjeseca ponovno nađe refluks, postupak injektiranja se ponavlja (27). Ukoliko postoji neuspjeh prve ili druge injekcije, ponovi se i treći put, te ukoliko i nakon toga postoji VUR potrebno je učiniti kirurški zahvat (16, 29, 30, 32).



c)



Slika 6. Endoskopsko liječenje VUR-a kopolimerom Dx/HA:

a), b) princip liječenja instilacijom kopolimera Dx/HA submukozno ispod ušća refleksnog uretera. Preuzeto s http://www.medscape.org/viewarticle/707032_5;

c) intraoperacijski prikaz. Preuzeto s http://www.klinikum-bad-hersfeld.de/urologie_und_kinderurologie/medizinische_schwerpunkte/kinderurologie/kinderurologie.html

Valja još napomenuti kako se vezikoureteralni refluks može liječiti i laparoskopski, iako se takvi zahvati rijetko izvode (9). Od ekstravezikalnih operacija, laparoskopski se izvodi operacija po Lich – Gregoiru, a od intravezikalnih najčešće operacija po Cohenu. Pri operaciji po Cohenu koristi se pneumovesica uz tlak ugljičnog dioksida od 10 mmHg (37). U novije vrijeme, Yeung uvodi robotiku u male djece i koristi da Vinci uređaj za laparoskopsko izvođenje operacije po Cohenu (37). Laparoskopske i robotski asistirane intravezikalne i ekstravezikalne operacije pokazale su dobre rezultate; estetski su prihvatljivije (u odnosu na klasične operativne zahvate), brži je oporavak, manje je recidivirajućih refluksa i nema

opstrukcija uretera. Laparoskopski je potrebno jako pažljivo izvoditi operacije da se izbjegne oštećenje krvnih žila koje bi vodilo u nekrozu i strikture uretera (37).

2. CILJ ISTRAŽIVANJA

Endoskopska subureteralna instilacija inertne tvari u današnje vrijeme postala je prva linija u terapiji vezikoureteralnog refluksa. Endoskopsko liječenje nije zamjena za ostale načine liječenja VUR-a, ali je uvođenjem u svakodnevnu kliničku praksu uvelike promijenilo pristup liječenju istoga. To je relativno jednostavan postupak, koji u prosjeku traje 15-ak minuta, zadovoljava sve kriterije minimalno invazivne kirurgije i što je ne manje bitno, može se provesti kao jednodnevno liječenje, što umanjuje stres za djecu i troškove liječenja. Različita sredstva su kroz godine bila upotrebljavana za endoskopsku metodu liječenja VUR-a, međutim s varijabilnim uspjesima. Od svih tvari koje su na tržištu, najbolji rezultati se danas postižu sa kopolimerom dekstrana i hijaluronske kiseline uz minimalne komplikacije. Većina autori se slaže da u slučaju neuspjeha treba ponoviti tri injiciranja prije odluke o kirurškom načinu liječenja (16, 29, 30, 32).

Cilj istraživanja:

Cilj ovog rada je usporediti rezultate endoskopskog liječenja VUR-a u djece, koristeći Deflux[®] i Vurdex[®], dva sastavom slična sredstva, u razdoblju od 2010. do 2015. godine u Zavodu za dječju kirurgiju Kliničkog bolničkog centra Split.

Hipoteze:

1. Korištenje Vurdexa[®] kao sredstva za endoskopsko liječenje VUR-a u djece jednako je sigurno i učinkovito kao i korištenje Defluxa[®].
2. Recidivi VUR-a nakon korištenja Vurdexa[®] su jednaki kao i nakon korištenja Defluxa[®].
3. Vurdex[®] kao terapijsko sredstvo je nešto učinkovitiji od Defluxa[®] u liječenju VUR-a nižeg stupnja.

3. ISPITANICI I METODE

3.1. Ispitanici i materijali

Ispitanici su svi bolesnici u kojih je provedeno endoskopsko liječenje primarnog VUR-a, bilo da je korišten Deflux[®] ili Vurdex[®], i to u razdoblju od siječnja 2010. do siječnja 2015. u Zavodu za dječju kirurgiju KBC Split.

Kriteriji uključenja:

1. Bolesnici oba spola u dobi 0 - 18 godina, u kojih je primarni VUR potvrđen MCUG, DRNC ili ultrazvučnom cistografijom i u kojih je provedeno endoskopsko liječenje VUR-a Defluxom[®] ili Vurdexom[®].
2. Bolesnici koji su pokazivali slabu suradljivost u uzimanju antibiotske profilakse.
3. Bolesnici s perzistentnim vezikoureteralnim refluksom.
4. Bolesnici s rekurentnim uroinfekcijama i progresivnim bubrežnim ožiljcima.
5. Bolesnici čiji su roditelji preferirali endoskopsku metodu kao prvu liniju u terapiji VUR-a.

Kriteriji isključenja:

1. Bolesnici sa sekundarnim VUR-om.
2. Bolesnici koji su primarno operirani.
3. Bolesnici koji su operirani odmah nakon prve ili druge subureteralne injekcije.
4. Bolesnici čiji podatci nedostaju (otišli u drugu ustanovu ili se nisu javili na kontrolni pregled).
5. Bolesnici čiji su roditelji odbili endoskopsko liječenje VUR-a.

U svih ispitanika u studiji provedeno je endoskopsko liječenje VUR-a. Korišten je kopolimer dekstrana i hijaluronske kiseline. U skupini I korišten je Deflux® (Q-Med AB), a u Skupini II Vurdex® (BioPolymer GmbH & Co. KG). Do 2012. većina bolesnika liječena je Defluxom®. Od tada je u primarnoj upotrebi u endoskopskom liječenju vezikoureteralnog refluksa u Zavodu za dječju kirurgiju KBC-a Split najčešće korišten Vurdex®.

Postupak se izvodi u općoj anesteziji, u ležećem položaju, uz pomoć cistoscopa širine 9,5 Ch s ravnim radnim kanalom (Richard Wolf GmbH), kroz koji se nakon vizualizacije ušća uvede 3,7 - Fr rigidna (metalna) igla. Na oko 2 - 3 mm distalno od ušća, na "6 sati" subureteralno, u submukozu i djelomično detruzor, injicira se tvar koja uvećava tkivo (kopolimer dekstrana i hijaluronske kiseline). Srednja količina ubrizgane tvari je 1 ml (raspon 0,8 - 1,2 ml), na način da se kreira kugla ili elipsoid, obično promjera 1 - 1,5 cm, na vrhu koje se nalazi ušće. Količina ubrizgane tvari određena je u skladu sa stupnjem refluksa i oblikom ureteralnog ušća. Prosječno trajanje endoskopskog postupka s općom anestezijom je oko 10 - 15 minuta. Postupak se izvodi kao jednodnevna kirurgija.

Cijena jedne injekcije (1 ml) Vurdexa® iznosi € 481.77, dok cijena jedne injekcije Defluxa® iznosi € 708.08.

3.2. Organizacija studije

Ova studija je presječna retrospektivna.

3.3. Mjesto studije

Istraživanje je provedeno u Zavodu za dječju kirurgiju KBC Split.

3.4. Metode prikupljanja i obrade podataka

Podatci su prikupljeni pretraživanjem operacijskog protokola Zavoda za dječju kirurgiju KBC Split te archive povijesti bolesti. Prikupljeni podatci uneseni su u programske pakete Microsoft Office za obradbu teksta te Microsoft Excel za izradbu tabličnog prikaza.

Za statističku analizu korišten je statistički paket za socijalne znanosti (SPSS, verzija 13.0, Chicago, IL, USA). Usporedba rezultata između skupina provedena je z – testom. Kao statistički značajna korištena je razina značajnosti $P < 0,05$.

3.5. Opis istraživanja

Predložena studija je presječno retrospektivno istraživanje. Izvor podataka bili su pisani operacijski protokol Zavoda za dječju kirurgiju i pismohrana povijesti bolesti KBC Split. Bolesnici koji zadovoljavaju kriterije i čiji podaci postoje u pisanom protokolu, ali ne i u arhivi, isključeni su tijekom istraživanja. Bolesnici su podijeljeni u dvije skupine. Prva skupina tretirana je Defluxom[®], dok je u drugoj skupini korišten Vurdex[®]. Endoskopsko liječenje VUR-a Defluxom[®] (Skupina I) provedeno je u 65 djece, odnosno 106 uretera. Odnos muške prema ženskoj djeci u toj skupini bio je 15 : 50. Od 65 djece, 24 ih je bilo s unilateralnim, a 41 s bilateralnim reflusom. Endoskopsko liječenje u Skupini II provedeno je koristeći Vurdex[®] u 39 djece, odnosno 58 uretera. Odnos muške prema ženskoj djeci u Skupini II bio je 9 : 30. Od 39 djece, 20 ih je bilo s unilateralnim, a 19 s bilateralnim reflusom.

3.6. Praćenje bolesnika

Dan nakon samog postupka, svim bolesnicima učinjena je urinokultura i ultrazvuk mokraćnog sustava radi provjere pozicije bolusa i detekcije moguće opstrukcije. Svi bolesnici podvrgnuti su DRNC-i ili ultrazvučnoj cistografiji 3 mjeseca i 12 mjeseci nakon endoskopskog postupka. Jednom mjesečno kontroliran je urin i UK. Nakon tog perioda, osnovni laboratorijski nalazi i ultrazvuk bubrega radili su se jednom godišnje. Srednje ukupno praćenje bilo je 2 godine (raspon 1 - 4 godine). Operacijski zahvat učinjen je jedino u slučaju neuspjeha korekcije refluksa nakon 3 injekcije Defluxa[®] ili Vurdexa[®].

4. REZULTATI

U izabranom studijskom razdoblju, od siječnja 2010. do siječnja 2015., istraživanje je obuhvatilo 104 bolesnika u kojih je provedeno endoskopsko liječenje VUR-a, u Zavodu za dječju kirurgiju KBC-a Split. U svih bolesnika primijenjena je subureteralna injekcija kopolimera dekstrana i hijaluronske kiseline. Od ukupno 104 bolesnika, bilo je 80 djevojčica (77%) i 24 dječaka (23%). Srednja dob bila je 4,8 godina (raspon 0 - 13 godina). Srednji boravak u bolnici bio je 2 dana (raspon 1 - 3 dana). Od ukupno 164 uretera, u njih 26 nađen je VUR I stupnja, u 47 II stupnja, u 60 III stupnja, u 26 IV stupnja i u 5 V stupnja. Ljevostrani VUR nađen je u 26 bolesnika, desnostrani u 18, dok je obostrani nađen u 60 bolesnika.

Od ukupnog broja bolesnika, njih 65 endoskopski je liječeno injekcijom Defluxa[®] (Skupina I), odnosno 15 dječaka (23%) i 50 djevojčica (77%). Srednja dob u ovoj skupini bila je 4,7 godina (raspon 1 - 13 godina). Srednji boravak u bolnici bio je 2 dana. Praćenje bolesnika iz ove skupine bilo je prosječno 2 - 4 godine. Od ukupno 106 uretera u ovoj skupini bolesnika, u njih 14 nađen je VUR I stupnja, u 30 II stupnja, u 40 III stupnja, u 19 IV stupnja i u 3 V stupnja. Ljevostrani VUR nađen je u 16 bolesnika, desnostrani u 8, dok je obostrani nađen u 41 bolesnika.

U Skupini II endoskopsko liječenje provedeno je koristeći Vurdex[®]. Skupina II sačinjavala je 39 bolesnika, odnosno 9 dječaka (23%) i 30 djevojčica (77%). Srednja dob u ovoj skupini bila je 5,1 godinu (raspon 0 - 13 godina), a srednji boravak u bolnici 2 dana (raspon 1 - 3 dana). Praćenje bolesnika u ovoj skupini iznosilo je 6 mjeseci - 2,5 godine. Od ukupno 58 uretera, u njih 12 nađen je VUR I stupnja, u 17 II stupnja, u 20 III stupnja, u 7 IV stupnja i u 2 V stupnja. Ljevostrani VUR nađen je u 10 bolesnika, desnostrani isto tako u 10, a obostrani u 19 bolesnika.

Demografski podaci, kao i podaci o detaljima refluksnih uretera za obje skupine prikazani su u Tablici 1.

Tablica 1. Demografski podaci i podatci o detaljima refluksnih uretera.

VUR stupanj	Skupina I (Deflux [®])	Skupina II (Vurdex [®])	Ukupno	
I	14	12	26	
II	30	17	47	
III	40	20	60	
IV	19	7	26	
V	3	2	5	
Broj uretera	106	58	164	
Broj djece	65	39	104	
Spol	Muško	15 (23%)	9 (23%)	24 (23%)
	Žensko	50 (77%)	30 (77%)	80 (77%)
Dob (godine)	4,7 (1 – 13)	5,1 (0 – 13)	4,8 (0 – 13)	
Strana	Lijevo	16	10	26
	Desno	8	10	18
	Obostrano	41	19	60
Duljina hospitalizacije (dani)	2 (1 – 3)	2 (1 – 3)	2 (1 – 3)	
Praćenje	2 – 4 godine	6 mjeseci – 2,5 godine	6 mjeseci – 4 godine	

U skupini bolesnika koji su endoskopski liječeni injekcijom Defluxa[®] (Skupina I), s prvom injekcijom Defluxa[®] za VUR I stupnja uspjeh je postignut u 12 od 14 uretera (86%), za VUR II stupnja u 26 od 30 uretera (87%), za VUR III stupnja u 28 od 40 uretera (70%), za VUR IV stupnja u 7 od 19 uretera (37%) i za VUR V stupnja u 1 od 3 uretera (33%). Neuspjesi nakon prve injekcije Defluxa[®] tretirani su drugom injekcijom iste tvari. Nakon druge injekcije Defluxa[®], uspjeh je postignut u 1 od 2 preostala refluksna uretera I stupnja (50%), u 2 od 4 refluksna uretera II stupnja (50%), u 7 od 12 refluksnih uretera III stupnja (58%), u 6 od 12 refluksnih uretera IV stupnja (50%) i u 1 od 2 refluksna uretera V stupnja (50%). Neuspjesi nakon druge injekcije Defluxa[®] tretirani su i trećom injekcijom. Nakon treće injekcije Defluxa[®], uspjeh je postignut u 1 od 1 preostali refluksni ureter I stupnja (100%), u 1 od 2 refluksna uretera II stupnja (50%), u 3 od 5 refluksnih uretera III stupnja (60%), u 3 od 6 refluksnih uretera IV stupnja (50%) i u 0 od 1 refluksni ureter V stupnja (0%). U Skupini I ukupno je bilo 7 neuspjeha, od čega 1 neuspjeh u II stupnju VUR-a, 2 u III stupnju, 3 u IV stupnju, 1 u V stupnju. U svih bolesnika s neuspjehom endoskopskog liječenja proveden je operacijski zahvat.

U skupini bolesnika koji su endoskopski liječeni injekcijom Vurdexa[®] (Skupina II), s prvom injekcijom Vurdexa[®] za VUR I stupnja uspjeh je postignut u 9 od 12 uretera (75%), za VUR II stupnja u 13 od 17 uretera (76%), za VUR III stupnja u 16 od 20 uretera (80%), za VUR IV stupnja u 4 od 7 uretera (57%) i za VUR V stupnja u 1 od 2 uretera (50%). Neuspjesi nakon prve injekcije Vurdexa[®] tretirani su drugom injekcijom. Nakon druge injekcije Vurdexa[®], uspjeh je postignut u 3 od 3 preostala refluksna uretera I stupnja (100%), u 4 od 4 refluksna uretera II stupnja (100%), u 2 od 4 refluksna uretera III stupnja (50%), u 0 od 3 refluksna uretera IV stupnja (0%) i u 0 od 1 refluksni ureter V stupnja (0%). Neuspjesi nakon druge injekcije Vurdexa[®] tretirani su i trećom injekcijom. Nakon treće injekcije Vurdexa[®], uspjeh je postignut u 2 od 2 preostala refluksna uretera III stupnja (100%), u 1 od 3 refluksna uretera IV stupnja (43%) i u 0 od 1 refluksni ureter V stupnja (0%). U Skupini II bilo je ukupno 3 neuspjeha, od čega 2 u IV stupnju i 1 u V stupnju VUR-a. Svi bolesnici, u kojih nije postignut uspjeh liječenja Vurdexom[®], podvrgnuti su kirurškom zahvatu. Rezultati uspjeha za svaki pojedinačni stupanj VUR-a za skupinu I i II prikazani su u Tablici 2.

Tablica 2. Rezultati uspjeha po stupnjevima VUR-a za obje skupine bolesnika.

VUR	Refluksni ureteri	1. injekcija				2. injekcija				3. injekcija				Operacija	
		n	Uspjeh	%	Neuspjeh	n	Uspjeh	%	Neuspjeh	n	Uspjeh	%	Neuspjeh		
DEFLUX®															
I	14	14	12	86	2	2	1	50	1	1	1	100	-	-	
II	30	30	26	87	4	4	2	50	2	2	1	50	1	1	
III	40	40	28	70	12	12	7	58	5	5	3	60	2	2	
IV	19	19	7	37	12	12	6	50	6	6	3	50	3	3	
V	3	3	1	33	2	2	1	50	1	1	0	0	1	1	
Ukupno	106	106	74	69.8	32	32	20	62.5	15	15	8	53.3	7	7	
VURDEX®															
I	12	12	9	75	3	3	3	100	0	-	-	-	-	-	
II	17	17	13	76	4	4	4	100	0	-	-	-	-	-	
III	20	20	16	80	4	4	2	50	2	2	2	100	0	-	
IV	7	7	4	57	3	3	0	0	3	3	1	43	2	2	
V	2	2	1	50	1	1	0	0	1	1	0	0	1	1	
Ukupno	58	58	43	74.1	15	15	9	60	6	6	3	50	3	3	

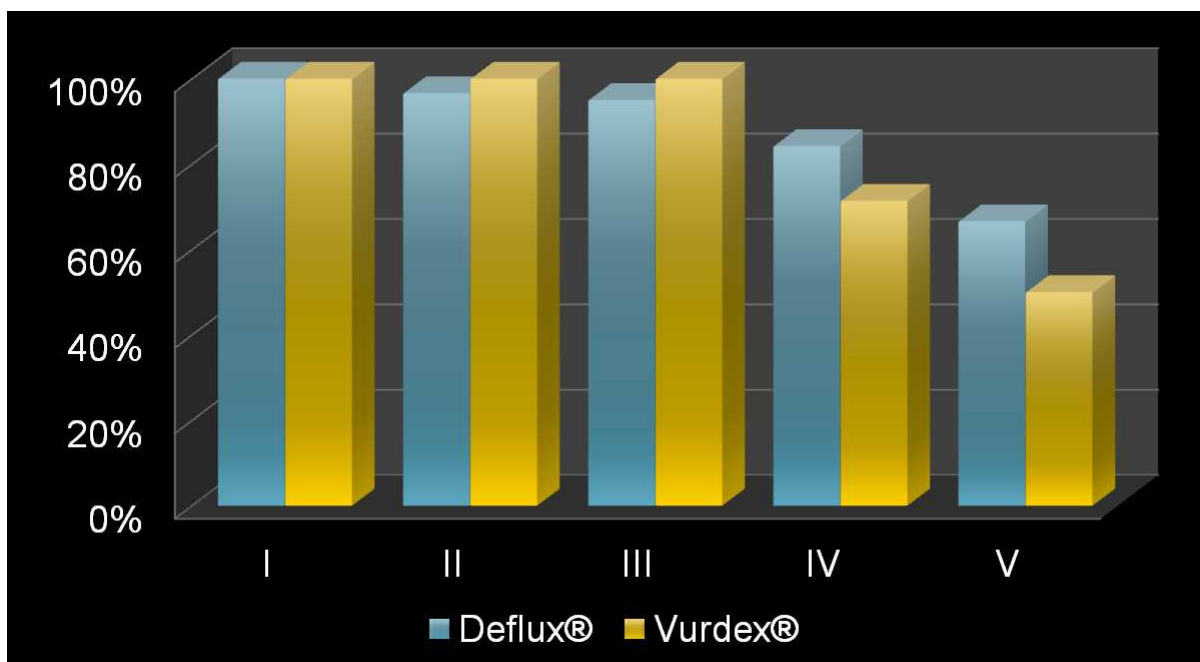
Ako usporedimo konačne rezultate u obje skupine bolesnika uzevši u obzir stupnjeve VUR-a, uviđamo jednak uspjeh za I stupanj VUR-a, i nakon primjene Defluxa[®] i nakon primjene Vurdexa[®] (100%). Ukupna stopa uspjeha nakon injekcije Defluxa[®] (Skupina I) je 93,3% (99 od 106). VUR je nestao 100,0% (14 od 14) za stupanj I, 96,6% (29 od 30) za stupanj II, 95,0% (38 od 40) za stupanj III, 84,2% (16 od 19) za stupanj IV i 66,6 % (2 od 3) za stupanj V. Ukupna stopa uspjeha nakon injekcije Vurdexa[®] (Skupina II) je 94,8% (55/58). VUR je nestao 100,0% (12/12) za stupanj I VUR-a, 100,0% (17/17) za stupanj II, 100,0% (20/20) za stupanj III, 71,4% (5/7) za stupanj IV i 50,0% (1/2) za stupanj V (Tablica 3, Slika 7). U skupini bolesnika u kojih je provedeno endoskopsko liječenje Vurdexom[®] (Skupina II) nešto je bolji uspjeh terapije za VUR prva tri stupnja, u odnosu na skupinu tretiranu Defluxom[®] (Skupina I). Primjenom Vurdexa[®] postignut je 100%-tni uspjeh za prva tri stupnja VUR-a, dok je Deflux[®] imao nešto veću učinkovitost u liječenju viših stupnjeva VUR-a (IV i V), ali bez statističke značajnosti.

Nije nađena statistički značajna razlika u izlječenju VUR-a između dviju skupina, ako promatramo ukupni broj refluksnih uretera svih stupnjeva (p=0,714).

Tablica 3. Zbirni rezultati uspjeha u obje skupine bolesnika, uzevši u obzir stupnjeve VUR-a.

VUR stupanj	Deflux [®]				Vurdex [®]				p*
	n	Uspjeh	%	Neuspjeh	n	Uspjeh	%	Neuspjeh	
I	14	14	100	0	12	12	100	0	1.000
II	30	29	96.6	1	17	17	100	0	0.446
III	40	38	95	2	20	20	100	0	0.309
IV	19	16	84.2	3	7	5	71.4	2	0.463
V	3	2	66.6	1	2	1	50	1	0.700
Ukupno	106	99	93.3	7	58	55	94.8	3	0.714

*z - test



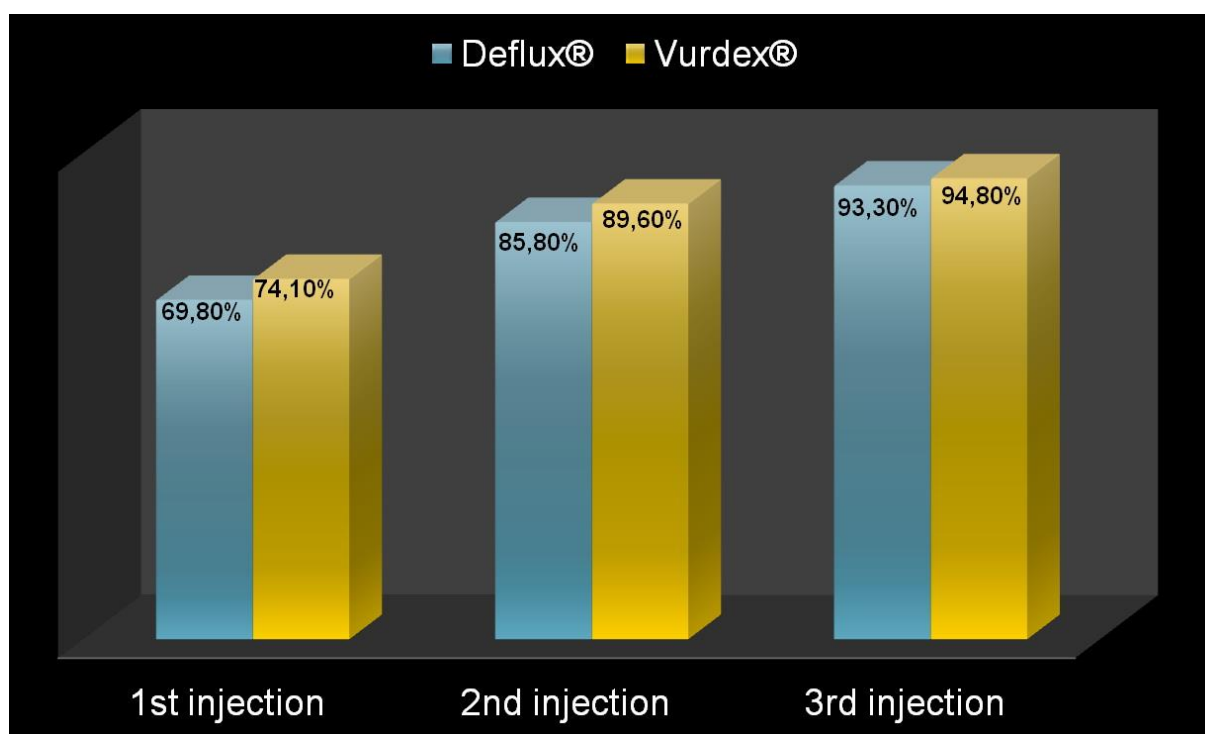
Slika 7. Usporedba uspjeha endoskopskog liječenja između dviju skupina, uzevši u obzir stupnjeve VUR-a.

Sveukupno gledano, ako usporedimo rezultate u obje skupine bolesnika, uzevši u obzir broj primijenjenih injekcija, nakon prve injekcije Defluxa® (Skupina I) uspjeh je postignut u 74 uretera (69,8%), nakon druge injekcije u 91 ureter (85,8%), a nakon treće injekcije u 99 uretera (93,3%). Nakon prve injekcije Vurdexa® (Skupina II), uspjeh je postignut u 43 uretera (74,1%), nakon druge injekcije u 52 uretera (89,6%) i nakon treće injekcije u 55 uretera (94,8%) (Tablica 4, Slika 8).

Tablica 4. Zbirni rezultati uspjeha u obje skupine bolesnika, uzevši u obzir broj primijenjenih injekcija.

	Broj uretera	Uspjeh nakon 1. injekcije	%	Uspjeh nakon 2. injekcije	%	Uspjeh nakon 3. injekcije	%	Neuspjeh	%
Deflux®	106	74/106	69.8	91/106	85.8	99/106	93.3	7/106	6.7
Vurdex®	58	43/58	74.1	52/58	89.6	55/58	94.8	3/58	5.2
p*		0.557		0.485		0.714		0.714	

* z - test



Slika 8. Usporedba ukupnog uspjeha endoskopskog liječenja između dviju skupina.

5. RASPRAVA

Endoskopska instilacija inertnih tvari danas je postalo zlatni standard liječenja VUR-a i alternativa dugoročnoj antibiotskoj profilaksi i kirurškom zahvatu. Endoskopska subureteralna injekcija u uporabi je već tri desetljeća i postala je terapija prve linije u djece s VUR-om, zbog svoje visoke stope uspjeha i vrlo niske učestalosti komplikacija. To je minimalno invazivan zahvat povezan s manje morbiditeta u usporedbi s klasičnom kirurškom metodom liječenja VUR-a. Idealna tvar za subureteralnu injekciju treba biti biokompatibilna, biorazgradiva, biostabilna, jednostavna za korištenje, neživotinjskog podrijetla, bez alergijskih reakcija na istu, migracija nakon implantacije ili izazivanja malignih bolesti. Kroz godine su razvijana različita sredstva namijenjena subureteralnom injiciranju u cilju pružanja idealnog liječenja VUR-a.

U početku razvoja endoskopske metode liječenja VUR-a korišten je PTFE (Teflon[®], Polytef[®]), ali je napušten zbog izvješća o migraciji čestica u regionalne limfonode, reakciji organizma na strano tijelo i stvaranju granuloma (38, 39). Opisan je slučaj ishemijskog moždanog udara u 6-godišnje djevojčice koji je nastao kao posljedica migracije Teflona[®] u mozak (40). Kasnije je opisano još nekoliko slučajeva stvaranja granuloma i migracije Teflona[®] nakon endoskopske subureteralne injekcije. Također su opisani i slučajevi urosepse, hemoragijskog cistitisa, epididimitisa, edema mokraćnog mjehura, opstruktivne uropatije i zatajenja bubrega (41). Izlječenje VUR-a prvom injekcijom se kreće prosječno 44 - 90%, a nakon druge 66 - 94% (16). Nije preporučeno od FDA.

Polydimethylsiloxan - silikonska pasta (Silicon[®], Macroplastique[®]) je nerazgradiva tvar koja se nalazi u obliku u kuglica u suspenziji hidrogela - nosača, koji se resorbira. Urastaju kolagen i fibroblasti, a kuglica se inkapsulira (16, 27). Postoji isti problem s migracijama kao i kod Teflona[®], a usto stvara i značajan lokalni upalni odgovor i granulome (42, 43). Postoji stvarna briga moguće maligne promjene zbog utjecaja silikona na tkivo. Prema metaanalizama, ukupni uspjeh nakon injekcije silikona iznosi 76,6 % (33).

Goveđi kolagen (Zyderm[®], Zypast[®], GAX-35[®], GAX-65[®]) se također koristio u endoskopskom liječenju VUR-a. Istraživanja su pokazala da kolagen nije idealan sastojak zbog sklonosti da s vremenom nestane, što rezultira recidivom VUR-a. Postoji također rizik alergijskih reakcija na goveđi protein i prijenosa prionske bolesti (44). Nakon prve injekcije očekuje se uspjeh 63 - 82%, a nakon druge 79 - 93% (16, 27, 44).

U terapiji VUR-a koristili su se i autologni hondrociti. Jako brzo je napušteno njihovo korištenje zbog čestih bolova, pojave kalcifikacije i hematurija (45, 46). Nakon prve injekcije očekuje se uspjeh od 55%, a nakon druge 86% (46).

S uvođenjem Defluxa[®], endoskopska korekcija VUR-a postaje vrlo popularna. Danas je sredstvo prvog izbora u endoskopskom liječenju VUR-a u većini svjetskih centara. Deflux[®] je viskozni gel koji se sastoji od dekstranomera i hijaluronske kiseline neživotinjskog podrijetla. Oba spoja su polisaharidi, biorazgradivi i ne izazivaju alergiju niti autoimunu reakciju. Mikrokuglice križno vezanog dekstrana mjere 80 - 250 µm u promjeru (26, 27, 30, 47). Deflux[®] ispunjava sve kriterije idealnog sredstva za subureteralnu injekciju. Isto tako je neimunogen, nekarcinogen i biorazgradiv. Ima veću veličinu čestica i stoga je migracija manje vjerojatna, u usporedbi s drugim sredstvima (26, 27, 30, 47). Nije primjećeno ni stvaranje maligniteta, anafilaksije kao ni prijenos zaraznih bolesti (16, 26, 27, 30). Od komplikacija se najčešće navodi opstrukcija uretera, koja rijetko zahtijeva kiruršku intervenciju. Deflux[®] je jedina tvar odobrena od strane FDA. Metoda injiciranja Defluxa[®] u području ureteralnog ušća u našoj ustanovi naziva se SDIN, što odgovara punom nazivu - subureteral Deflux[®] injection. Nakon submukozne injekcije, kroz oko dva tjedna razgrađuje se hijaluronska kiselina prilikom čega dolazi do urastanja fibroblasta i kolagena između kuglica (16). Učinjena se kugla na taj način ispuni endogenim tkivom i stabilizira u volumenu pa su dugotrajni rezultati jako dobri (16). Nakon godinu dana obujam kugle se smanji za 25%. Ukupni uspjeh nakon injiciranja Defluxa[®] kreće se oko 80 - 96% (26, 27, 30, 35, 47). U posljednje vrijeme, objavljeni su radovi koji govore o lokalnom pomaku i nastanku opstrukcija nekoliko mjeseci nakon injiciranja Defluxa[®] (48, 49). Također je 2012. prikazano dva slučaja teške infekcije mokraćnog sustava, koja je bila rezistentna na antibiotsku terapiju te je po prvi puta opisana lokalna upalna reakcija, formiranje granuloma i pseudociste na mjestu implantacije Defluxa[®] (50).

Budući da su neki autori ukazali na biorazgradivost Defluxa[®], razvijen je polyacrylat polyalcohol kopolimer u 40% glicerolskoj otopini (Vantris[®]). Radi se o novoj tvari koja nije biorazgradiva, a čestice poliakrilata imaju promjer 300 µm, što smanjuje mogućnost migracije. Objavljene studije pokazale su izvrsne rezultate u liječenju svih stupnjeva VUR-a u djece, i to s ukupnim uspjehom od čak 95 - 97% (31).

Nedavno se na tržištu pojavio novi preparat za endoskopsko liječenje VUR-a, imenom Vurdex[®]. Vurdex[®] je kopolimer dekstrana i hijaluronske kiseline i ima biokemijski sastav

sličan Defluxu[®], ali jedina je razlika što Vurdex[®] sadrži pozitivno nabijene čestice dekstrana koje potiču urastanje kolagena na mjesto implantacije i regeneraciju tkiva. Najvažnija prednost Vurdexa[®] je znatno niža cijena u odnosu na Deflux[®]. U Hrvatskoj, cijena jedne injekcije (1 ml) Defluxa[®] je € 708.08, a cijena jedne injekcije Vurdexa[®] € 481.77. Postoje brojne studije koje su dokazale uspjeh nakon endoskopskog liječenja VUR-a injekcijama Defluxa[®], koji iznosi otprilike 80 - 96% (26, 27, 30, 35, 47). Međutim, do sada ne postoje kliničke studije koje potvrđuju uspjeh Vurdexa[®]. Obzirom na njegovo kratko korištenje, stvarna učinkovitost Vurdexa[®] u kliničkoj primjeni će biti dokazana tek nakon nekoliko godina praćenja. U dostupnoj literaturi pronašli smo samo jednu studiju provedenu na malom uzorku bolesnika, koja uspoređuje korištenje Defluxa[®] u odnosu na Vurdex[®]. Bahtijarević i suradnici u toj studiji pokazali su sličnu ukupnu stopu uspjeha za obje tvari. U navedenoj studiji, u bolesnika liječenih Defluxom[®] ukupni uspjeh bio je 93,4%, a u bolesnika liječenih Vurdexom[®] ukupni uspjeh bio je 90,5% (51). Nije bilo statistički značajne razlike između dviju skupina. Također su izvijestili nešto bolje rezultate u liječenju nižih stupnjeva VUR-a s Vurdexom[®] u odnosu na Deflux[®]. Nedostatak ovog istraživanja bio je kratko razdoblje praćenja bolesnika (51).

Naša studija pokazala je slične rezultate. Uspjeh nakon prve injekcije Defluxa[®] bio je 69,8%, nakon druge injekcije 85,8%, a nakon treće injekcije 93,3%. Ukupni uspjeh u skupini bolesnika liječenih Defluxom[®] bio je 93,3%. Nakon prve injekcije Vurdexa[®] uspjeh je bio 74,1%, nakon druge injekcije 89,6%, a nakon treće injekcije 94,8%. Ukupni uspjeh u skupini bolesnika liječenih Vurdexom[®] bio je 94,8%. Nije bilo značajne razlike u izlječenju između dviju skupina. Nešto bolji rezultati u bolesnika liječenih Vurdexom[®], pogotovo u onih s nižim stupnjem VUR-a, mogu se obrazložiti nešto kraćim praćenjem i manjim uzorkom bolesnika.

Iz navedenog možemo zaključiti da su Deflux[®] i Vurdex[®] jednako učinkovite tvari za liječenje VUR-a u djece. Obzirom na veliku razliku u cijeni (€ 226.31 po jednoj injekciji), u našoj instituciji smo se odlučili za korištenje Vurdexa[®] jer isti učinak postizemo za značajno manju cijenu. Dugoročno praćenje i veća serija bolesnika potrebni su da bi se dokazala eventualna superiornost jedne od navedenih tvari.

6. ZAKLJUČCI

1. Korištenje Vurdexa[®] kao sredstva za endoskopsko liječenje VUR-a u djece jednako je sigurno i učinkovito kao i korištenje Defluxa[®].
2. Ukupna stopa uspjeha za bolesnike liječene Defluxom[®] bila je 93,3% (99/106), a za bolesnike liječene Vurdexom[®] 94,8% (55/58).
3. Nije utvrđena značajna statistička razlika u uspjehu endoskopskog liječenja VUR-a između dviju promatranih skupina ($p=0,714$).
4. U ovom radu pokazalo se da korištenje Vurdexa[®] u liječenju nižih stupnjeva VUR-a daje nešto bolje rezultate nego korištenje Defluxa[®], dok je Deflux[®] pokazao nešto bolje rezultate u liječenju IV i V stupnja VUR-a.
5. Prednost Vurdexa[®] u endoskopskom liječenju VUR-a u djece u odnosu na Deflux[®] leži isključivo u njegovoj ekonomskoj isplativosti obzirom na značajno nižu cijenu u usporedbi s Defluxom[®].
6. Cijena jedne injekcije Vurdexa[®] u Republici Hrvatskoj iznosi € 481.77, dok je cijena jedne injekcije Defluxa[®] € 708.08. Razlika u cijeni između ta dva proizvoda s jednakom učinkovitošću iznosi € 226.31, što značajno smanjuje troškove liječenja VUR-a ako se koristi Vurdex[®].
7. Upotreba Defluxa[®] značajno poskupljuje endoskopski zahvat.
8. Konačna odluka o odabiru sredstva za endoskopski zahvat ipak ostaje na dječjem kirurgu i ustanovi u kojoj se obavlja endoskopski zahvat.

7. POPIS CITIRANE LITERATURE

1. Krmpotić NJ, Marušić A. Anatomija čovjeka. Zagreb: Medicinska naklada; 2007. str. 353-63.
2. Moore K. Clinically Oriented Anatomy, Lippincott Williams & Wilkins, 2005. str. 292-94.
3. Rubin R, Strayer DS. Rubin's Pathology: Clinicopathologic Foundations of Medicine. 5. izdanje. Baltimore: Lippincott Williams & Wilkins, 2008. str. 694-700.
4. Wein JA. Campbell-Walsh Urology. 9. izdanje. Philadelphia: Saunders, 2007. str.19-64.
5. Junqueira LC, Carneiro J. Osnove histologije, prema 10. američkom izdanju, Zagreb, Školska knjiga, 2005. str. 383-400.
6. Clapp WL, Croker BP. Histology for pathologists, 3rd edition, Mills SE (ur), Lippincott Williams and Wilkins, Philadelphia, 2007, str. 839-95.
7. Sadler TW. Langmanova medicinska embriologija, 10. izdanje, Zagreb, Školska knjiga, 2008. str. 231-41.
8. Carlson BM. Human embryology and developmental biology, Elsevier Health Sciences, 2013. str. 376-83.
9. Šoša T, Sutlić Ž, Stanec Z, Tonković I, i sur. Kirurgija. Zagreb: Naklada Ljevak; 2007. str. 1052-1054.
10. Todorčić J, Budimir D, Saraga M, Košuljandić Đ, Arapović A, Šušnjar T, i sur. Vesicoureteral reflux: etiology, clasification and diagnostic investigation. Paediatr Croat. 2014;58(Supl 1):115-118.
11. Sargent MA. What is the normal prevalence of vesicoureteral reflux? Pediatr Radiol. 2000;30:587-93.
12. Van Batavia JP, Ahn JJ, Fast AM, Combs AJ, Glassberg KI. Prevalence of urinary tract infection and vesicoureteral reflux in children with lower urinary tract dysfunction. J Urol. 2013;190:1495-9.
13. Valle JP, Valle MP, Greenfield SP, Wan J, Springate J. Contemporary incidence of morbidity related to vesicoureteral reflux. Urology. 1999;53:812-5.

14. Wan J, Greenfield SP, Talley M, Ng M, Zerlin M, Ritchey ML, i sur. Sibling reflux: a dual center retrospective study. *J Urol*. 1996;156:677-9.
15. Paquin AJ Jr. Ureterovesical anastomosis. The description et evaluation of a technique. *J Urol*. 1959;82:573-5.
16. Biočić M, Budimir D, Saraga M, Todorčić J, Šušnjar T, Vukić-Košuljandić Đ, i sur. Current therapy of vesicoureteral reflux in children. *Paediatr Croat*. 2006;50:283-94.
17. International Reflux Study Comitee. Medical versus surgical treatment of primary vesicoureteral reflux. *J Urol*. 1981;125:277-9.
18. Sung J, Skoog S. Surgical management of vesicoureteral reflux in children. *Pediatr Nephrol*. 2012;27:551-61.
19. Ransley PG, Risdon RA. Reflux nephropathy: effects of antimicrobial therapy on the evolution of the early pyelonephritic scar. *Kidney Int*. 1981;20:733-42.
20. Smellie JM, Jodal U, Lax H, Mobius TT, Hirche H, Olbing H. Outcome at 10 years of severe vesicoureteric reflux managed medically: Report of the international reflux study in children. *J Pediatr*. 2001;139:656-63.
21. Schwab Jr CW, Wu HY, Selman H, Smith GH, Snyder III HM, Canning DA. Spontaneous resolution of vesicoureteral reflux: a 15-year perspective. *J Urol*. 2002;168:2594-9.
22. Läckgren G, Stenberg A. Endoscopic treatment of vesicoureteral reflux: current practice and the need for multifactorial assessment. *Ther Adv Urol*. 2009;1:131-41.
23. Berrocal T, Gaya F, Arjonilla A, Lorengan G. Vesicoureteral reflux: diagnosis and grading with echo-enhanced cystosonography versus voiding cystourethorography. *Radiology*. 2001;221:359-65.
24. Valentini AL, De Gaetano AM, Destito C, Marino V, Minordi LM, Marano P. The accuracy of voiding urosonography in detecting vesicoureteral reflux: a summary of existing data. *Eur J Pediatr*. 2002;161:380-4.

25. Sorensen MD, Koyle MA, Cowan CA, Zamilpa I, Shnorhavorian M, Lendvay TS. Injection volumes of dextranomer/hyaluronic acid are increasing in the endoscopic management of vesicoureteral reflux. *Pediatr Surg Int.* 2010;26:509-13.
26. Puri P, Chertin B, Velayudham M, Dass L, Colhoun E. Treatment of vesicoureteral reflux by endoscopic injection of dextranomer/hyaluronic acid copolymer: preliminary results. *J Urol.* 2003;170:1541-4.
27. Pogorelić Z, Budimir D, Todorčić J, Košuljandić Đ, Saraga M. Endoscopic treatment of vesicoureteral reflux in children. *Paediatr Croat.* 2014;58(Supl 1):126-131.
28. Matouschek E. Die Behandlung des vesikorenen Refluxes durch transurethrale Einspritzung von Teflon Paste. *Urologe A.* 1981;20:263-4.
29. O'Donnell B, Puri P. Treatment of vesicoureteric reflux by endoscopic injection of Teflon. *Br Med J.* 1984;289:7-9.
30. Biočić M, Todorčić J, Budimir D, Cvitković Roić A, Pogorelić Z, Jurić I, i sur. Endoscopic treatment of vesicoureteral reflux in children with subureteral dextranomer/hyaluronic acid injection: a single-centre, 7-year experience. *Can J Surg.* 2012;55:301-6.
31. Chertin B, Arafeh WA, Kocherov S. Endoscopic correction of complex cases of vesicoureteral reflux utilizing Vantris as a new non-biodegradable tissue-augmenting substance. *Pediatr Surg Int.* 2014;30:445-8.
32. Puri P. Ten year experience with subureteric Teflon (polytetrafluoroethylene) injection (STING) in treatment of vesico-ureteric reflux. *Br J Urol.* 1995;75:126-31.
33. Elder JS, Diaz M, Caldamone AA, Cendron M, Greenfield S, Hurwitz R, i sur. Endoscopic therapy for vesicoureteral reflux: a metaanalysis. Reflux resolution and urinary tract infection. *J Urol.* 2006;175:716-22.
34. Rubenwolf PC, Ebert AK, Ruemmele P, Rösch WH. Delayed-onset ureteral obstruction after endoscopic dextranomer/hyaluronic acid copolymer (Deflux) injection for treatment of vesicoureteral reflux in children: a case series. *Urology.* 2013;81:659-62.
35. Guerra LA, Khanna P, Levasseur M, Pike JG, Leonard MP. Endoscopic treatment of vesicoureteric reflux with Deflux: a Canadian experience. *Can Urol Assoc J.* 2007;1:41-5.

36. Menezes MN, Puri P. The role of endoscopic treatment in the management of grade V primary vesicoureteral reflux. *Eur Urol.* 2007;52:1505-9.
37. Thakre AA, Sreedhar B, Yeung CK. Laparoscopy in the management of pediatric vesicoureteral reflux. *Indian J Urol.* 2007;23:414-19.
38. Aaronson IA, Rames RA, Greene WB, Walsh LG, Hasal UA, Garen PD. Endoscopic treatment of reflux migration of Teflon to the lungs and brain. *Eur Urol.* 1993;23:394-9.
39. Malizia AA, Reiman HM, Myers RP, Sande JR, Barham SS, Benson RC, i sur. Migration and granulomatous reaction after periurethral injection of polytef. *JAMA.* 1984;251:3277-81.
40. Borgatti R, Tettamanti A, Piccinelli P. Brain injury in a healthy child one year after periureteral injection of Teflon. *Pediatrics.* 1996;98:2290-1.
41. Aragona F, D'Urso L, Scremin E, Salmaso R, Glazel GP. Polytetrafluoroethylene giant granuloma and adenopathy: long-term complications following subureteral polytetrafluoroethylene injection for the treatment of vesicoureteral reflux in children. *J Urol.* 1997;158:1539-42.
42. Kempf C, Winkelmann B, Roigas J, Querfeld U, Müller D. Severe complications after endoscopic injection of polydimethylsiloxane for the treatment of vesicoureteral reflux in early childhood. *Scand J Urol Nephrol.* 2010;44:347-53.
43. Henley DR, Barrett DM, Weiland TL, O'Connor MK, Malizia AA, Wein AJ. Particulate silicone for use in periurethral injections: local tissue effects and search for migration. *J Urol.* 1995;153:2039-43.
44. Haferkamp A, Möhring K, Staehler G, Gerner HJ, Dörsam J. Longterm efficacy of subureteral collagen injection for endoscopic treatment of vesicoureteral reflux in neurogenic bladder cases. *J Urol.* 2000;163:274-7.
45. Gargollo PC, Paltiel HJ, Rosoklija I, Diamond DA. Mound calcification after endoscopic treatment of vesicoureteral reflux with autologous chondrocytes-a normal variant of mound appearance? *J Urol.* 2009;181:2702-7.
46. Caldamone AA, Diamond DA. Long-term results of the endoscopic correction of vesicoureteral reflux in children using autologous chondrocytes. *J Urol.* 2001;165:2224-7.

47. Chung PH, Lan LC, Wong KK, Tam PK. Deflux injection for the treatment of vesicoureteric reflux in children-a single centre's experience. *Asian J Surg.* 2009;32:163–6.
48. Abbo O, Bouali O, Beauval JB, Moscovici J, Galinier P. Distal and late ureteral obstruction: a rare complication following dextranomer/hyaluronic acid injection for vesicoureteral reflux in children. *Prog Urol.* 2012;22:192-4.
49. Arlen AM, Pakalniskis BL, Cooper CS. Asymptomatic chronic partial obstruction of a normal ureter following dextranomer/hyaluronic acid copolymer (Deflux[®]) injection for grade I vesicoureteral reflux. *J Pediatr Urol.* 2012;8:e27-30.
50. Zyczkowski M, Prokopowicz G, Zajęcki W, Paradysz A. Complications following endoscopic treatment of vesicoureteric reflux with Deflux[®] - two case studies. *Cent European J Urol.* 2012;65:230-1.
51. Bahtijarević Z, Bastić M, Štampalija F, Lesjak N, Pajić A, Župančić B. Comparison of two dextranomere – based bulking agents in the treatment of vesicoureteral reflux in children. 15 th European congress of Pediatric Surgery. Dublin, Ireland. 2014; June 18th – 21th. Abstract book, p.389.

8. SAŽETAK

Cilj istraživanja: Endoskopska instilacija inertne tvari danas je prva linija terapije vezikoureteralnog refluksa. Deflux[®] je sterilan, visoko viskoznan gel dekstrana na nosaču hijaluronske kiseline neživotinjskog podrijetla. Druga često korištena tvar, Vurdex[®], sastoji se od hijaluronske kiseline i pozitivno nabijenih čestica dekstrana, koje stimuliraju regeneraciju tkiva i urastanje kolagena na mjestu implantacije. Cilj ovog istraživanja bio je usporediti kliničku djelotvornost dvaju sličnih sredstva, Defluxa[®] i Vurdexa[®], koji se koriste u endoskopskoj terapiji VUR-a u našoj instituciji.

Ispitanici i metode: Retrospektivno su pregledane povijesti bolesti 104 djece, koja su endoskopski liječena zbog primarnog VUR-a u razdoblju od siječnja 2010. do siječnja 2015. Do 2012. korišten je Deflux[®], nakon čega je u uporabu uveden Vurdex[®]. Od tada je Vurdex[®] u primarnoj uporabi u endoskopskom liječenju VUR-a. Kriteriji isključenja bili su: bolesnici sa sekundarnim vezikoureteralnim refluksom, primarno operirani bolesnici i bolesnici koji su operirani odmah nakon prve ili druge injekcije. Srednja dob djece bila je 4,8 godina (raspon 0 - 13 godina). Srednje ukupno praćenje bolesnika bilo je 2 godine (raspon 6 mjeseci - 4 godine). Srednja duljina boravka u bolnici bila je 2 dana (raspon 1-3 dana).

Rezultati: Endoskopsko liječenje VUR-a koristeći Deflux[®] (Skupina I) primijenjeno je u 65 djece (ukupno 106 uretera; od toga VUR stupnja I: 14 uretera; stupnja II: 30; stupnja III: 40; stupnja IV: 19; stupnja V: 3). Odnos muške prema ženskoj djeci bio je 15 : 50. Od 65 djece, 24 je bilo sa unilateralnim i 41 sa bilateralnim VUR-om. Nakon prve injekcije Defluxa[®] uspjeh je ostvaren u 74 uretera (69,8%), nakon druge injekcije u 91 ureter (85,8%), a nakon treće injekcije u 99 uretera (93,3%). Isti postupak, ali koristeći Vurdex[®] (Skupina II), proveden je u 39 djece (ukupno 58 uretera; od toga VUR stupnja I: 12; stupnja II: 17; stupnja III: 20; stupnja IV: 7; stupnja V: 2). Odnos muške prema ženskoj djeci u ovoj skupini je bio 9 : 30. Od 39 djece, 20 je bilo sa unilateralnim i 19 sa bilateralnim VUR-om. Nakon prve injekcije Vurdexa[®] uspjeh je ostvaren u 43 uretera (74,1%), nakon druge injekcije u 52 uretera (89,6%), a nakon treće injekcije u 55 uretera (94,8%). Cijena jedne injekcije (1 ml) je značajno manja kad se koristi Vurdex[®] (€ 481.77) u odnosu na Deflux[®] (€ 708.08).

Zaključci: Ukupna stopa uspjeha za bolesnike liječene Defluxom[®] bila je 93,3% (99/106), a za bolesnike liječene Vurdexom[®] 94,8% (55/58). Nije utvrđena značajna statistička razlika u uspjehu endoskopske terapije VUR-a između dviju promatranih skupina (p=0,714). Međutim, u odabiru sredstva koje će se koristiti u endoskopskoj terapiji VUR-a, Vurdex[®] ima prednost pred Defluxom[®] zbog značajno niže cijene, a s istim terapijskim uspjehom.

9. SUMMARY

Diploma thesis title: Comparison of Deflux[®] and Vurdex[®] in endoscopic treatment of vesicoureteral reflux in children.

Aims of the study: Endoscopic instillation of inert substance today is the first line treatment for vesicoureteral reflux. Deflux[®] is a sterile, highly viscous gel of dextranomer microspheres in a carrier gel of non-animal hyaluronic acid. On the other side, Vurdex[®] consists of positively charged dextranomer-based micro-particles, that stimulates patient's own tissue to regenerate collagen at implantation site, and cross-linked hyaluronic acid. The objective of this study was to compare the clinical efficacy of two similar tissue bulking agents, Deflux[®] and Vurdex[®], used for a treatment of vesicoureteral reflux in our institution.

Methods: The case records of 104 children, treated endoscopically for primary vesicoureteral reflux from January 2010 to January 2015, were retrospectively reviewed. Most of the patients were treated with Deflux[®] until 2012, when using of Vurdex[®] was introduced. Exclusion criteria were patients with secondary reflux due to neurogenic bladder, duplicated refluxing ureters, primary operated patients and patients operated after first or second injection. The children's mean age was 4,8 years (range, 0 - 13 years). Mean overall follow-up was 2 years (6 months – 4 years). Mean hospital stay was 2 days (range, 1 – 3 days).

Results: Endoscopic treatment of vesicoureteral reflux using Deflux[®] (Group I) was performed in 65 children (106 ureters; grade I: 14; grade II: 30; grade III: 40; grade IV: 19; grade V: 3). Male to female ratio was 15 : 50. There were 24 patients with unilateral and 41 patients with bilateral VUR. After first injection of Deflux[®] success was achieved in 74 ureters (69,8%), after second injection in 91 ureters (85,8%) and after third injection in 99 ureters (93,3%). The same procedure using Vurdex[®] (Group II) was performed in 39 children (58 ureters; grade I: 12; grade II: 17; grade III: 20; grade IV: 7; grade V: 2). Male to female ratio was 9 : 30. There were 20 patients with unilateral and 19 patients with bilateral reflux. After first injection of Vurdex[®] success was achieved in 43 ureters (74,1%), after second injection in 52 ureters (89,6%) and after third injection in 55 ureters (94,8%). The costs of the single injection (1 ml) were significantly lower when the Vurdex[®] was used (€ 481.77) compared to the Deflux[®] (€ 708.08).

Conclusion: Overall success rate for patients treated with Deflux[®] was 93,3% (99/106) and for patients treated with Vurdex[®] 94,8% (55/58). No significant difference in success rates between two groups was observed (p=0.714). However, Vurdex[®] has an advantage because of the significantly lower price, but with same treatment results as Deflux[®].

10. ŽIVOTOPIS

OSOBNI PODATCI

IME I PREZIME: Karla Gudelj

DATUM I MJESTO ROĐENJA: 25. srpnja 1990.g., Split, Hrvatska

DRŽAVLJANSTVO: Hrvatsko

ADRESA STANOVANJA: Borisa Papandopula 25, 21 000, Split

TELEFON: +385913444911

E-ADRESA: gudelj.karla@yahoo.com

OBRAZOVANJE

1997.- 2005. Osnovna škola „Trstenik“, Split

2005.- 2009. IV Gimnazija „Marko Marulić“, Split

2009.- 2015. Medicinski fakultet Sveučilišta u Splitu, smjer doktor medicine

DODATNA EDUKACIJA

Travanj 2014.g. - posjet Specijalnoj bolnici za ortopediju i traumatologiju Akromion, Krapinske toplice

OBJAVLJENI ZNANSTVENI RADOVI

Pogorelić Z, Katić J, Gudelj K, Mrklič I, Vilović K, Perko Z: Unusual cause of acute abdomen in a child - torsion of greater omentum: report of two cases. Scott Med J. 2015 Apr 2. pii: 0036933015581129.

KONGRESI

Lipanj 2013.g. - sudjelovanje na ISABS Conference on Forensic, Anthropologic and Medical Genetics and Mayo Clinic Lectures in Translational Medicine sa 3 rada- case reporta: EGFR/HER2 negative actinic cell carcinoma arising in nasal cavity, P53 and P16 INK in an unusual histopathological picture of lower lip lesion i Non-traumatic mucosal neuroma od gallbladder non associated with MEN 2B.

AKTIVNOSTI

2010.- 2014. g. radila sam za agenciju Puls kao honorarni suradnik (Agencija za istraživanje tržišta, marketing i medije)

2014.- 2015. g. demonstrator na Katedri za medicinsku mikrobiologiju i parazitologiju

ZNANJA I VJEŠTINE

Vozač B kategorije

Aktivno služenje engleskim i njemačkim jezikom

Poznajem latinski jezik

Posjedujem organizacijske, administrativne i socijalne vještine