

Usporedba patohistoloških promjena sluznice debelog crijeva i razine kalprotektina u pacijenata sa sindromom iritabilnog kolona

Majer, Ante

Master's thesis / Diplomski rad

2016

Degree Grantor / Ustanova koja je dodijelila akademski / stručni stupanj: **University of Split, School of Medicine / Sveučilište u Splitu, Medicinski fakultet**

Permanent link / Trajna poveznica: <https://um.nsk.hr/um:nbn:hr:171:896130>

Rights / Prava: [In copyright](#)/[Zaštićeno autorskim pravom.](#)

Download date / Datum preuzimanja: **2025-02-06**



Repository / Repozitorij:

[MEFST Repository](#)



**SVEUČILIŠTE U SPLITU
MEDICINSKI FAKULTET**

Ante Majer

**USPOREDBA PATOHISTOLOŠKIH PROMJENA SLUZNICE DEBELOG CRIJEVA
I RAZINE KALPROTEKTINA U PACIJENATA SA SINDROMOM IRITABILNOG
KOLONA**

Diplomski rad

**Akadska godina:
2015./2016.**

**Mentor:
Izv. prof. dr. sc. Katarina Vilović, dr. med.**

Split, srpanj 2016.

**SVEUČILIŠTE U SPLITU
MEDICINSKI FAKULTET**

Ante Majer

**USPOREDBA PATOHISTOLOŠKIH PROMJENA SLUZNICE DEBELOG CRIJEVA
I RAZINE KALPROTEKTINA U PACIJENATA SA SINDROMOM IRITABILNOG
KOLONA**

Diplomski rad

Akadska godina:

2015. / 2016.

Mentor:

Izv. prof. dr. sc. Katarina Vilović, dr. med.

Split, srpanj 2016.

SADRŽAJ

1. UVOD.....	1
1.1. Anatomija debelog crijeva.....	2
1.2. Histologija debelog crijeva.....	3
1.3. Idiopatske upalne bolesti crijeva	4
1.3.1. Crohnova bolest.....	5
1.3.2. Ulcerozni kolitis	6
1.3.3. Nedeterminirani kolitis.....	7
1.3.4. Mikroskopski kolitis.....	8
1.4. Gastrointestinalne infekcije	9
1.5. Sindrom iritabilnog kolona.....	10
1.5.1. Epidemiologija	10
1.5.2. Etiopatogeneza	10
1.5.3. Klinička slika.....	10
1.5.4. Dijagnostika	11
1.5.5. Liječenje	12
1.6. Patohistološka evaluacija kolitisa.....	12
1.6.1. Normalno – abnormalno.....	12
1.6.2. Akutno - kronično	12
1.7. Kalprotektin	13
2. CILJ ISTRAŽIVANJA	14
3. ISPITANICI I METODE	16
3.1. Ispitanici	17
3.2. Organizacija studije	17
3.3. Mjesto studije	17
3.4. Metode prikupljanja i obrade podataka	17
3.5. Opis istraživanja	17
4. REZULTATI.....	19
5. RASPRAVA.....	25
6. ZAKLJUČCI.....	28
7. POPIS CITIRANE LITERATURE	30
8. SAŽETAK	34

9. SUMMARY	36
10. ŽIVOTOPIS	39

1. UVOD

1.1. Anatomija debelog crijeva

Debelo crijevo (*lat. intestinum crassum*) se nastavlja na tanko crijevo. Započinje od ilealnog ušća, a završava na analnom otvoru (1).

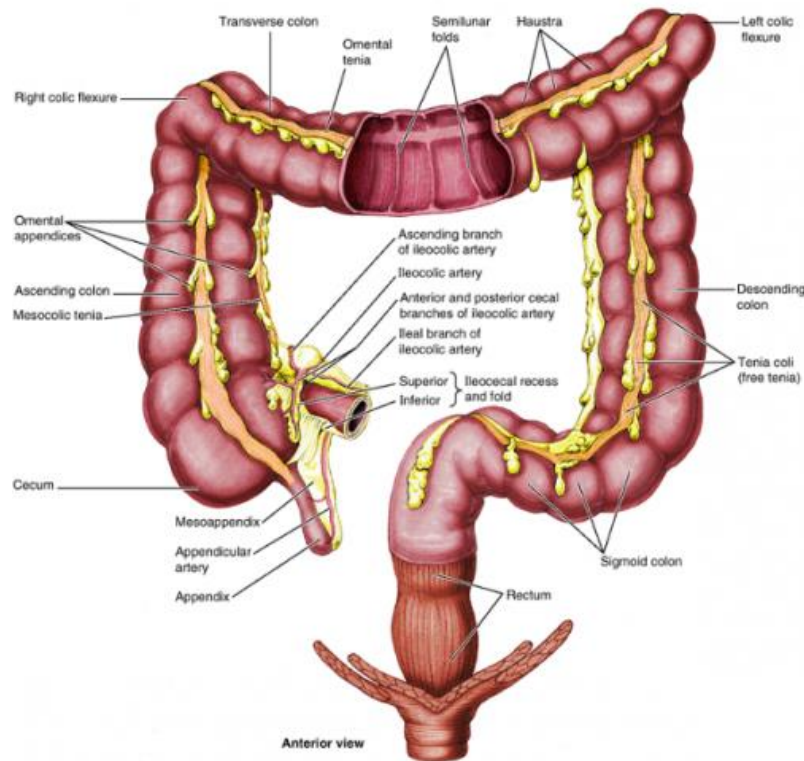
Sastoji se od četiri dijela: slijepog crijeva (*lat. caecum*), obodnog crijeva (*lat. colon*), ravnog crijeva (*lat. rectum*) i analnog kanala (*lat. canalis analis*). Obodno crijevo se dijeli na četiri dijela: uzlazni (*lat. colon ascendens*), poprječni (*lat. colon transversum*), silazni (*lat. colon descendens*) i sigmoidni dio (*lat. colon sigmoideum*) (Slika 1.) (1). Položaj poprječnog i sigmoidnog dijela obodnog crijeva vrlo je varijabilan (2). Sve dijelove krvlju opskrbljuju ogranci abdominalne aorte, gornja i donja mezenterična arterija (3).

Slijepo crijevo je smješteno u desnoj bočnoj udubini. Na slijepo crijevo se nastavlja uzlazni dio obodnog crijeva, koji ide okomito prema gore, te se u zavoju, *flexura coli dextra*, nastavlja u poprječni dio obodnog crijeva. Poprječni dio obodnog crijeva pruža se horizontalno, a u zavoju, *flexura coli sinistra*, prelazi u silazni dio obodnog crijeva. Silazni dio obodnog crijeva se pruža okomito dolje, te prelazi u sigmoidni dio obodnog crijeva. Sigmoidni dio obodnog crijeva se nastavlja u ravno crijevo, u visini trećeg križnog kralješka (1).

Debelo crijevo je dugo oko 1,6 m. Osobitosti građe debelog crijeva su: tri zadebljale vrpce uzdužnoga mišićnog sloja (*lat. taeniae coli*), vrećasta poprječna izbočenja između tih zadebljanih vrpca (*lat. haustrae coli*) i mali potrbušni zatoni ispunjeni masnim tkivom (*lat. appendices omentales*). Postoje makroskopske razlike između pojedinih dijelova debelog crijeva. Na slijepom crijevu, uzlaznom, poprječnom i silaznom dijelu obodnog crijeva nalaze se tri zadebljale vrpce uzdužnog mišićnog sloja: mezokolična (*lat. taenia mesocolica*), omentalna (*lat. taenia omentalis*) i slobodna (*lat. taenia libera*). U gornjem dijelu ravnog crijeva postoje samo dvije zadebljale vrpce uzdužnog mišićnog sloja (prednja i stražnja), dok su u donjem dijelu ravnog crijeva mišići jednoliko raspoređeni (1).

Debelo crijevo je dulje od zadebljanih vrpca uzdužnog mišićnog sloja. Posljedica toga je da se stijenka crijeva nabire u vrećice (*lat. haustrae coli*) između kojih se vide brazde. Na luminalnoj površini debelog crijeva brazde oblikuju polumjesečaste nabore (*lat. plicae semilunares coli*), koji imaju promjenjivi položaj (1).

Simpatička inervacija debelog crijeva dolazi iz gornjeg i donjeg mezenteričnog te gornjeg hipogastričnog živčanog spleta. Parasimpatička inervacija dolazi od parasimpatičkih vlakana n. vagusa i pelvičnih splahnčnih živaca (4).



Slika 1. Debelo crijevo.

Preuzeto s http://perpetuum-lab.com.hr/wiki/plab_wiki/anatomija-covjeka-enciklopedija/debelo-crijevo-r21/.

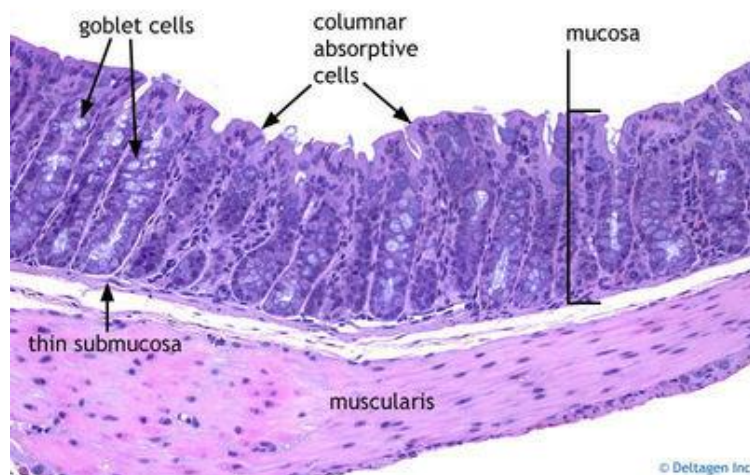
1.2. Histologija debelog crijeva

Glavne uloge debelog crijeva su apsorpcija vode, oblikovanje fekalne mase i proizvodnja sluzi. Građom je dobro prilagođeno tim ulogama (5).

Debelo crijevo je, kao i cijela probavna cijev, šuplji organ. Sastoji se od lumena koji je okružen stijenkom. Stijenka je građena od četiri histološka sloja: sluznice (*lat. tunica mucosa*), podsluznice (*lat. tunica submucosa*), mišićnog sloja (*lat. tunica muscularis*) i seroze (6).

Sluznica se sastoji od tri dijela: pokrovnog epitela, lamine proprije i mišićnog sloja sluznice (5). Pokrovni epitel sluznice je specijalizirani žljezdani epitel, koji ima specifičnu građu jedinstvenu za debelo crijevo i prilagođenu funkciji organa (6). U lamini propriji

debelog crijeva se nalazi mnogo limfocita i limfnih nakupina. Oni se nerijetko šire i u podsluznicu. Takvo, dobro razvijeno limfno tkivo, u interakciji je s velikom količinom bakterija u debelom crijevu. Za razliku od tankog crijeva, u debelom crijevu nema resica. Specijalizirani žljezdani epitel završava oko 2cm iznad analnog otvora, gdje ga zamjenjuje mnogoslojni pločasti epitel. U području mnogoslojnog pločastog epitela nalazi se lamina propria bogata spletom velikih vena (5).



Slika 2. Histološki prikaz debelog crijeva.

Preuzeto s <http://histology-world.com/photoalbum/displayimage.php?album=5&pid=1126>.

Duboke crijevne žlijezde obložene su epitelom, koji ima cilindrične apsorpcijske stanice, s kratkim i nepravilnim mikroresicama, mnogo vrčastih i malo enteroendokrinih stanica (5). Vrčaste stanice izlučuju sluz (mucinske glikoproteine) (Slika 2.) (7).

Epitelne stanice, ne samo debelog crijeva, već cijele probavne cijevi, stalno propadaju. Mitozom matičnih stanica nastaju nove epitelne stanice (5).

1.3. Idiopatske upalne bolesti crijeva

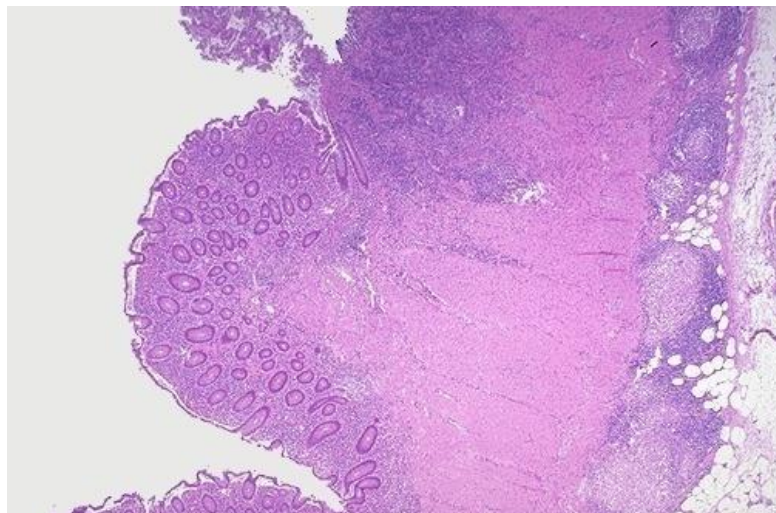
Idiopatske upalne bolesti crijeva su kronične upalne bolesti probavnog sustava. Postoje četiri tipa ovih bolesti: Crohnova bolest, ulcerozni kolitis, nedeterminirani kolitis i mikroskopski kolitis. Njihov tijek je nepredvidljiv. Osim što zahvaćaju probavnu cijev, upalne bolesti crijeva mogu imati i ekstraintestinalne manifestacije (8).

1.3.1. Crohnova bolest

Crohnova bolest je upalna bolest probavnog sustava. Kroničnog je tijeka i nepoznate etiologije (8). Glavna karakteristika bolesti je da zahvaća sve slojeve crijevne stijenke. Može zahvatiti bilo koji dio probavne cijevi, od usta do anusa. Ipak, najčešće zahvaća terminalni ileum (80%) (9). U 30% slučajeva zahvaća samo tanko crijevo, u 50% tanko i debelo crijevo, a samo debelo crijevo je zahvaćeno u 20% bolesnika (9).

Bolest je češća u žena i bijelaca i najčešće se pojavljuje između 15. i 30. godine života. Također, genetski čimbenici su važni, jer je obiteljska anamneza pozitivna u 6-20% slučajeva (8).

Crohnova bolest ima makroskopske i mikroskopske značajke. Makroskopske značajke su: aftozni ulkusi, preskačuće lezije (diskontinuirano zahvaćanje crijevne sluznice), zadebljanje crijevne stijenke (edem, upala), upala seroze, zadebljanje mezenterija, suženje lumena, strikture, sinusi, fistule i inflamatorni polipi. Mikroskopske značajke su: upalni infiltrat koji zahvaća sve slojeve crijevne stijenke (transmuralnost upale), limfoidni agregati i nekazeozni granulomi čija odsutnost ne isključuje postojanje Crohnove bolesti (9). U sluznici se nalazi heterogeni upalni infiltrat koji se sastoji od limfocita, plazma stanica, neutrofila, eozinofila i mastocita (Slika 3.). Lamina proprija ima karakterističnu bazalnu limfoplazmocitozu (10).



Slika 3. Histološki prikaz stijenke debelog crijeva zahvaćenog Crohnovom bolešću.

Preuzeto s <http://library.med.utah.edu/WebPath/GIHTML/GI061.html>.

Klinička slika Crohnove bolesti je kompleksna. Ona ovisi o intenzitetu i proširenosti bolesti (9). Crohnova bolest može imati intestinalne i ekstraintestinalne manifestacije.

Najčešći simptomi su bol u trbuhu, proljev i gubitak na tjelesnoj težini. Zbog zahvaćanja svih slojeva crijevne stijenke, pojavljuju se fistule (enteroenteralne, enterokutane, rektovaginalne, enterovezikalne), intraabdominalni apscesi, fibrostenotičke ili upalne strikture. Kod djece često dolazi do zastoja u rastu, zakašnjelog puberteta. Ekstraintestinalne manifestacije koje se pojavljuju su: periferni artritis, nodozni eritem, *pioderma gangrenosum* i episkleritis (8). Kod teškog oblika bolesti može doći do malapsorpcije i malnutricije (9).

Za dijagnozu Crohnove bolesti važna je klinička slika, a koriste se još laboratorijske pretrage, mikrobiološki pregled stolice, endoskopske pretrage i radiološke metode (8). Razina kalprotektina i laktoferina u korelaciji s histološkim nalazom je još upitna (11).

Liječenje je medikamentno i kirurško. Lijekovi koji se koriste su antibiotici, aminosalicilati, kortikosteroidi, imunomodulatori i biološka terapija (8).

1.3.2. Ulcerozni kolitis

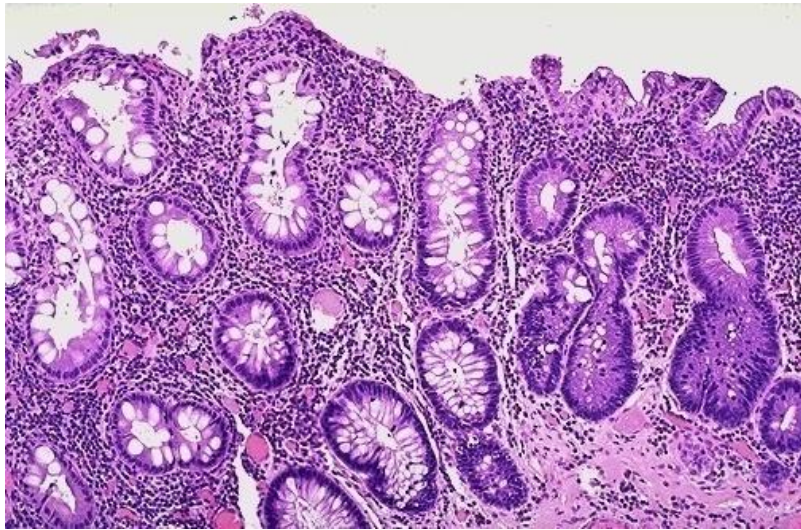
Ulcerozni kolitis je kronična upalna bolest probavnog sustava. Nepoznate je etiologije, zahvaća samo debelo crijevo. Kao i Crohnova bolest karakterizirana je brojnim egzacerbacijama i remisijama (8). Zahvaća uglavnom sluznicu i podsluznicu debelog crijeva (9). Upala kontinuirano zahvaća rektum i širi se prema proksimalnim dijelovima, a katkad zahvaća i cijeli kolon (8).

Ulcerozni kolitis je malo češći u osoba muškog spola. Najčešće se pojavljuje između 20. i 40. godine, te nešto manje između 60. i 80. godine života (8). Broj oboljelih se naglo povećao u zadnja 2 desetljeća, i u Europi i u SAD-u (10).

Kao i Crohnova bolest, ima svoje makroskopske i mikroskopske značajke. Makroskopske značajke su: promjene sluznice (ulceracije i erozije koje zahvaćaju sluznicu i podsluznicu debelog crijeva), inflamatorni polipi, stanjenje stijenke i toksični megakolon. Može doći i do gangrene crijeva. Mikroskopski se vide promjene sluznice i podsluznice uzrokovane upalom te regeneratorne i displastične promjene epitela zbog čega ovi bolesnici imaju 20 do 30 puta veći rizik za adenokarcinom nego zdravi ljudi (Slika 4.) (9). U lamini propriji se nalazi limfoplazmatski upalni infiltrat i znakovi aktivne upale (10).

Klinička slika ulceroznog kolitisa ovisi o proširenosti bolesti u debelom crijevu. Zbog zahvaćanja rektuma glavni simptom su učestale stolice. Stolice su najčešće pomiješane s krvi, sluzi i gnojem. Često je prisutna bol u trbuhu. Ekstraintestinalne manifestacije su, kao i kod Crohnove bolesti, periferni artritis, nodozni eritem, *pioderma gangrenosum* i episkleritis. Također, neke bolesti su češće udružene s ulceroznim kolitisom (primarni sklerozirajući kolangitis, uveitis, ankilozantni spondilitis i sakroileitis) (8). U 5% pacijenata s ulceroznim

kolitisom javlja se i primarni sklerozirajući kolangitis, a u 70% pacijenata s primarnim sklerozirajućim kolitisom se nalazi i ulcerozni kolitis (10).



Slika 4. Histološki prikaz sluznice debelog crijeva zahvaćenog ulceroznim kolitisom.

Preuzeto s <http://www.pathologyoutlines.com/topic/colondalm.html>.

Ulcerozni kolitis se dijagnosticira na temelju kliničke slike, laboratorijskih pretraga, endoskopskih pretraga (kolonoskopija) i radioloških metoda (8).

Liječenje ulceroznog kolitisa je, kao i kod Crohnove bolesti, medikamentno i kirurški. Od lijekova se daju antibiotici, aminosalicilati, kortikosteroidi, imunomodulatori i biološka terapija (8).

1.3.3. Nedeterminirani kolitis

Nedeterminirani kolitis je pojam koji uključuje bolesnike kod kojih nije jasno boluju li od Crohnove bolesti ili ulceroznog kolitisa. Takvih bolesnika ima između 10 i 15% (8).

Nedeterminirani kolitis ima tri različita tipa, ovisno o makroskopskim promjenama. To su teški pankolitis, segmentalna bolest s normalnim rektumom i podtip s razlikama u intenzitetu upale u različitim dijelovima debelog crijeva (8).

Nedeterminirani kolitis pojavljuje se podjednako u oba spola. Međutim, ustanovljeno je da je učestalost obiteljske anamneze viša nego u Crohnovoj bolesti i ulceroznom kolitisu (8).

Klinička slika nedeterminiranog kolitisa najčešće sličí kliničkoj slici ulceroznog kolitisa. Ipak, nedeterminirani kolitis javlja se ranije, i ima težu kliničku sliku od ulceroznog kolitisa (8).

Nedeterminirani kolitis se dijagnosticira prema kliničkoj slici u slučaju da se temeljem endoskopskog nalaza ne može razlučiti je li riječ o Crohnovoj bolesti ili ulceroznom kolitisu. Biopsije moraju biti uzete iz dva odvojena pregleda, te iz različitih dijelova debelog crijeva. Histološke promjene nemaju karakteristike ni Crohnove bolesti ni ulceroznog kolitisa. Također, dijagnoza Crohnove bolesti i ulceroznog kolitisa mora se isključiti svim dostupnim dijagnostičkim metodama (8).

Nedeterminirani kolitis najčešće je samo privremena dijagnoza, jer se nakon duljeg praćenja bolesnika može razlučiti je li riječ o Crohnovoj bolesti ili o ulceroznom kolitisu (ulcerozni kolitis 33-72%, Crohnova bolest 17-27% bolesnika). Ipak, neki bolesnici ostaju trajno nedefinirani (8).

Nedeterminirani kolitis se liječi isto kao i ulcerozni kolitis: kirurški i medikamentno – antibiotici, aminosalicilati, kortikosteroidi, imunomodulatori i biološka terapija (8).

1.3.4. Mikroskopski kolitis

Mikroskopski kolitis je bolest kod koje nema endoskopskih i radioloških promjena debelog crijeva, ali postoje kronični vodenasti proljevi i histološki znakovi kronične upale debelog crijeva. Na temelju histološkog nalaza, postoje dvije podskupine: limfocitni i kolageni kolitis (8).

Mikroskopski kolitis javlja se češće u osoba ženskog spola, i to starijih od 50 godina. Često je udružen s autoimunim bolestima, celijakijom i artritismom. Nepoznate je etiologije (8).

Kolonoskopski nalaz je gotovo uvijek normalan. I kod limfocitnog i kolagenog tipa mikroskopskog kolitisa nalazi se povećanje limfocita T, plazma-stanica i makrofaga u lamini propriji i između epitelnih kriпти. Također je smanjen broj vrčastih stanica, uz povećan broj intraepitelnih limfocita (8). Veličina, oblik i arhitektura kriпти je također normalnog izgleda (10). Kod kolagenog tipa zadebljan je sloj subepitelnog kolagena, kontinuirano ili segmentalno (8).

Biopsijski uzorci pacijenata s kolagenim kolitisom često pokazuju subepitelne pruge s netaknutim kriptomama i povećanim brojem mononukleara u površinskim dijelovima lamine proprije. Kod proširenije bolesti nalazi se povećan broj plazma stanica i eozinofila u lamini propriji, a površinski epitel sadržava infiltrat intraepitelnih limocita, s područjima oštećenja površine. Oštećenja površinskog epitela s povećanim brojem intraepitelnih limfocita trebali bi uvijek biti prisutni kod bolesnika s kolagenim kolitisom. Ako postoji velik broj kriptalnih apscesa, to je najvjerojatnije znak superponirane infekcije ili druge dijagnoze (npr. ulcerozni kolitis) (12).

Limfocitni kolitis izgleda isto kao i kolageni, samo bez subepitelnog zadebljanja kolagena. Također, može biti manje eozinofila u lamini propriji kod limfocitnog kolitisa, nego kod kolagenog kolitisa. Normalno, više se intraepitelni limfociti nalazi u uzlaznom nego u silaznom kolonu (12).

U kliničkoj slici dominiraju vodenasti proljevi, prosječno osam stolica dnevno. Također, može se pojaviti bol u trbuhu te inkontinencija stolice. Mikroskopski kolitis se često zamjenjuje sa sindromom iritabilnog kolona. Međutim, kod mikroskopskog kolitisa je povećan volumen stolica, te imaju različit histološki nalaz (8).

Mikroskopski kolitis liječi se empirijski. Liječenje može biti medikamentno i kiruško. Od lijekova se koriste antidijaroići (loperamid), sredstva koja povećavaju volumen stolice (metilceluloza) i sistemski kortikosteroidi (8).

1.4. Gastrointestinalne infekcije

Gastrointestinalne infekcije jako su česte. Najčešći simptom je učestala kašasta ili vodenasta stolica, pa se zato nazivaju i infektivni proljevi (13).

Infektivni proljevi su jako česte zarazne bolesti, a samo su respiratorne infekcije češće. Češći su u toplim krajevima, te u zemljama koje imaju niski ekonomski i higijenski standard. Češće se pojavljuju kod djece. Prenose se s osobe na osobu, vodom ili hranom (13).

Najčešći uzročnici su: *Shigella*, *Salmonella*, *Esherichia coli* (neki tipovi – EPEC, ETEC, EIEC, EHEC), *Vibrio cholerae*, *Campylobacter jejuni/coli*, *Yersinia enterocolitica*, *Staphylococcus aureus* (enterotoksigeni), *Clostridium perfringens*, *Clostridium difficile*, *Bacillus cereus*, rotavirusi, adenovirusi, astrovirusi, Norwalk-virusi, calicivirusi (13).

Infektivni proljevi se dijele na akutne i kronične. Tipični simptomi su učestala kašasta ili vodenasta stolica, povraćanje, bol u trbuhu, febrilitet i dehidracija (13).

Dijagnosticiraju se na temelju kliničke slike, laboratorijskih nalaza (neutrofilija, limfopenija), bakterioloških i parazitoloških pretraga stolice i dokazivanjem antitijela (histolitička ameba) (13).

U bioptičkim uzorcima sluznice debelog crijeva najbolji znak infektivnog kolitisa su neutrofilni, koji migriraju između epitelnih stanica kripti (kriptitis) i lamine proprije. Također, kod nekih infekcija mogu biti prisutni i granulomi (*Campylobacter*, *Chlamidia*, *Yersinia*, tuberkuloza) što se ne smije zamijeniti s Crohnovom bolešću. U bolesnika s infektivnim kolitisom ozdravljenje nastupa u roku 2-3 tjedna, iznimno najkasnije do 3 mjeseca (14).

Liječenje infektivnih proljeva uključuje tri dijela: rehidraciju, dijetu i medikamentnu terapiju. U medikamentnu terapiju spadaju antimikrobni i antiparazitarni lijekovi (13).

1.5. Sindrom iritabilnog kolona

Sindrom iritabilnog kolona česta je bolest probavnog sustava (15). Zbog funkcionalnog poremećaja probavnog trakta pojavljuju se bolovi u abdomenu, koji su povezani s defekacijom, koja je također poremećena. Postoji i distenzija trbuha (16).

1.5.1. Epidemiologija

Sindrom iritabilnog kolona ima visoku zastupljenost u općoj populaciji. Gotovo 20-50% bolesnika u gastroenterološkim ambulancama je povezano sa sindromom iritabilnog kolona. Prevalencija sindroma iritabilnog kolona u zapadnim zemljama iznosi 8-19%. Ipak, većina bolesnika sa sindromom iritabilnog kolona i ne posjećuje liječnika (16). Češće se pojavljuje kod žena nego kod muškaraca (17).

Prema istraživanju iz travnja 2016. godine, prevalencija simptoma sindroma iritabilnog kolona kod djece s upalnom bolešću crijeva u kliničkoj remisiji iznosi 6,4%, a kod djece u biokemijskoj remisiji 16,1% (18).

1.5.2. Etiopatogeneza

U patofiziologiji sindroma iritabilnog kolona zaključilo se da se radi i o motoričkom i o senzornom poremećaju. Međutim, i dalje se ne zna koliko je to točno motorički, a koliko senzorni poremećaj (16).

Sindrom iritabilnog kolona primarno ima psihički uzrok (15). Kod bolesnika sa sindromom iritabilnog kolona, učestaliji su poremećaji raspoloženja i osobnosti, depresija, panični poremećaji i agorafobija (16).

1.5.3. Klinička slika

Glavni simptomi sindroma iritabilnog kolona su bolovi u trbuhu, proljev ili opstipacija, hipersekrecija, flatulencija, nauzea i anoreksija. Najčešće se uz te simptome primjećuje i neki psihički poremećaj (15). Najvažnije je interpretirati stolicu i bolove u abdomenu, čiji intenzitet i lokacija variraju. Abdominalna bol je najčešće grčevita, a može biti oštrog ili tupog karaktera. Za vrijeme spavanja se gotovo i ne pojavljuje (16).

U stresnim situacijama kod mnogih bolesnika dolazi do pogoršanja simptoma. Defekacijom se simptomi ublažavaju, a jelom pogoršavaju (16).

Kod sindroma iritabilnog kolona česti su i drugi simptomi: žgaravica, glavobolja, bol u leđima, simptomi mokraćnog sustava, seksualna disfunkcija (16).

Također, utvrđena je povećana učestalost pojavljivanja ishemijske bolesti debelog crijeva kod bolesnika sa sindromom iritabilnog kolona. Međutim, pitanje je jeli to posljedica iritabilnog kolona, neke druge bolesti crijeva, ili terapije koje uzimaju bolesnici sa sindromom iritabilnog kolona (19).

1.5.4. Dijagnostika

Dijagnoza sindroma iritabilnog kolona se postavlja na temelju anamneze, fizikalnog nalaza koji je jedan od bitnijih dijagnostičkih čimbenika te kolonoskopije (16). U anamnestičkim podacima bitni su simptomi koji spadaju u tzv. Rimske kriterije koji se dijele na velike i male (15). Prema Rimskim kriterijima, za dijagnozu sindroma iritabilnog kolona, pacijent mora najmanje 3 mjeseca kontinuirano ili rekurentno imati barem jedan veliki simptom, i najmanje dva mala simptoma (16). Najbolji način za dijagnosticiranje sindroma iritabilnog kolona je kombinacija simptomatologije, isključivanje drugih gastrointestinalnih bolesti i pozitivni biomarkeri (20).

Simptomi bolesnika sa sindromom iritabilnog kolona često se pojavljuju i u drugim bolestima. Zbog toga je bitno isključiti ostale bolesti s istim simptomima, kao što su malignomi, upalne bolesti, infekcije ili ishemijske bolesti probavnog sustava. Kod bolesnika koji kao glavni simptom navode učestale kašaste ili vodenaste stolice treba isključiti deficit laktaze, malapsorpcijske sindrome i hipertireozu (16). Za razlikovanje sindroma iritabilnog kolona od drugih upalnih bolesti crijeva, od velike je pomoći laktoferin. Pomoću njega mogu se otkriti i bolesnici koji imaju aktivnu upalu (21).

Također, kod bolesnika sa sindromom iritabilnog kolona treba napraviti i laboratorijske pretrage, potpunu krvnu sliku i sedimentaciju (16). Posebno oprezno treba pristupiti simptomima koje potiču na uzburanost kao što je neželjeni gubitak težine, anemija, krv u stolici, povraćanje krvi, otežano gutanje (15).

Kolonoskopija je jako bitna pretraga kod bolesnika sa sindromom iritabilnog kolona, jer se zahvaljujući njoj mogu isključiti druge bolesti. U nekih bolesnika potrebno je napraviti i totalnu kolonoskopiju, kako bi se isključili malignomi debelog crijeva. Za isključivanje infektivnih bolesti, potrebno je napraviti mikrobiološku analizu stolice (16).

Za dijagnozu sporadičnog sindroma iritabilnog kolona, još treba odrediti razinu duodenalnog kromogranina A, rektalnog peptida YY i somatostatina. Genski markeri nisu pouzdani i o njima nema dovoljno istraživanja (20).

1.5.5. Liječenje

Najvažnija terapijska mjera liječenja iritabilnog kolona je razgovor s bolesnikom i pojašnjenje naravi njegove bolesti (15). Tim bolesnicima je potrebno i objasniti kako ne boluju od karcinoma ili nekih drugih težih bolesti. Bolesnicima koji imaju i neke psihosocijalne probleme, nedavne stresne događaje, tjeskobu ili depresiju potrebno je pružiti psihičku potporu, na koju će većina njih i pozitivno reagirati. Međutim, manji dio bolesnika trebat će pomoć psihijatra ili psihologa, ili medikamentoznu terapiju (16).

U medikamentoznoj terapiji za suzbijanje simptoma iritabilnog kolona koriste se spazmolitici, sedativi, antidijaroici (15). Međutim, nijedan od tih lijekova dokazano ne pomaže svim bolesnicima sa sindromom iritabilnog kolona (16). Postoje naznake da bi tegaserod mogao biti od pomoći kod bolesnika koji imaju sindrom iritabilnog kolona kojem je dominantni simptom konstipacija (22).

Ipak, najuspješnija terapijska mjera je psihoterapija (15). Bolesnici trebaju i emocionalnu potporu, koju će im najbolje pružiti njihov obiteljski liječnik (16). Ipak, problem je što veliki broj bolesnika ne želi prihvatiti psihoterapiju (15).

1.6. Patohistološka evaluacija kolitisa

1.6.1. Normalno – abnormalno

Limfociti i plazma stanice su uvijek prisutni u lamini proprijii kolorektalne sluznice, bez obzira na anatomsku poziciju. Međutim, količina upalnih stanica se razlikuje ovisno o anatomskoj poziciji. Limfociti su normalno prisutni u količini do 5 limfocita na 100 epitelnih stanica, a ima ih više u cekumu i uzlaznom kolonu. I količina eozinofila varira, ali ih također ima više u uzlaznom kolonu (23).

1.6.2. Akutno - kronično

Nakon što je biopsija okarakterizirana kao abnormalna, klinički je bitno odrediti jesu li promjene akutne ili kronične. Najpouzdaniji znakovi kronične upale su poremećena arhitektura kriпти, bazalno lokalizirani limfoidni agregati, bazalna plazmocitoza, difuzna

miješana upala, metaplazija (ili hiperplazija) epitela i fibroza lamine proprije. Aktivnu upalu karakteriziraju neutrofilni ili eozinofili koji uzrokuju ozljedu kripta, kriptalni apscesi, erozije i ulceracije sluznice, i degenerativne promjene epitela (23).

1.7. Kalprotektin

Kalprotektin je protein koji se veže za kalcij a čini oko 60% od ukupnog broja citosolnih proteina iz neutrofila i mononuklearnih stanica. To je heterokompleksni protein koji sadrži dva teška (L1H) lanca i jedan laki (L1L) lanac (24).

Također se pokazalo da fekalni kalprotektin korelira s promjenama C-reaktivnog proteina i promjenama brzine sedimentacije eritrocita u aktivnoj upali. Stabilnost fekalnog kalprotektina na sobnoj temperaturi daje mu vrijednost da je praktičan i prikladan marker u crijevnoj upali i za diferencijalnu dijagnozu upalnih bolesti crijeva i sindroma iritabilnog kolona (24).

Studije su otkrile značajno veće fekalne koncentracije kalprotektina u nekim gastrointestinalnim bolestima kao što su karcinom jednjaka i želuca, Crohnova bolest, ulcerozni kolitis i kolorektalni karcinom, nego u drugima kao što je Barrettov jednjak, vrijed želuca, gastritis, duodenitis, kolorektalni polipi i adenomi (24).

Povećane razine kalprotektina nalaze se u stolici nakon oštećenja sluznice zbog upale, što uzrokuje dotok neutrofila u lumen crijeva. Korištenje tog testa može pridonijeti smanjenju broja nepotrebnih kolonoskopija, što je osobito važno kod djece (25).

Fekalni kalprotektin je jednostavan test i objektivni parametar aktivnosti upalne bolesti, koji je koristan za procjenu tijeka bolesti i praćenje odgovora na liječenje u bolesnika s upalnom bolesti crijeva (25).

2. CILJ ISTRAŽIVANJA

Cilj ovog istraživanja je usporediti razinu kalprotektina i patohistološke promjene u sluznici debelog crijeva bolesnika koji boluju od sindroma iritabilnog kolona, čiji su biopsijski uzorci analizirani u Kliničkom zavodu za patologiju, sudsku medicinu i citologiju Kliničkog bolničkog centra Split.

Podciljevi su:

1. Analizirati dijagnostičke kriterije sindroma iritabilnog kolona:
 - raspodjelu velikih i malih simptoma bolesti prema Rimskim kriterijima i
 - razinu fekalnog kalprotektina.
2. Analizirati raspodjelu oboljelih od sindroma iritabilnog kolona prema spolu i dobi.
3. Analizirati patohistološke promjene u sluznici debelog crijeva:
 - upalni infiltrat u lamini propriji, intraepitelno te u lumenima kripti.
4. Usporediti razinu fekalnog kalprotektina s patohistološkim promjenama u sluznici debelog crijeva.

3. ISPITANICI I METODE

3.1. Ispitanici

Istraživanje je provedeno analizom patohistoloških nalaza bolesnika koji boluju od sindroma iritabilnog kolona čiji su bioptički uzorci sluznice debelog crijeva analizirani u Kliničkom zavodu za patologiju, sudsku medicinu i citologiju Kliničkog bolničkog centra Split.

Analizirano je 16 patohistoloških nalaza bolesnika s dijagnozom iritabilnog kolona.

3.2. Organizacija studije

Povijesna presječna studija. Istraživanje je prema ustroju kvalitativno istraživanje, dok je po intervenciji i obradi podataka deskriptivnog tipa.

3.3. Mjesto studije

Istraživanje je provedeno u Kliničkom zavodu za patologiju, sudsku medicinu i citologiju Kliničkog bolničkog centra Split.

3.4. Metode prikupljanja i obrade podataka

Podatci su prikupljeni iz medicinske dokumentacije Gastroenterološke ambulante Klinike za unutarnje bolesti te Arhive patohistoloških nalaza Odjela za patologiju u Kliničkom zavodu za patologiju, sudsku medicinu i citologiju Kliničkog Bolničkog Centra Split. Prikupljeni podatci uneseni su u programske pakete *Microsoft Office* za obradu teksta te *Microsoft Excel* za izradu tabličnog prikaza.

3.5. Opis istraživanja

Predložena studija je retrospektivno istraživanje. Izvor podataka su pisani nalazi patohistoloških promjena u sluznici debelog crijeva. U istraživanju su korišteni samo podaci bolesnika oboljelih od iritabilnog kolona.

Svakom ispitaniku analizirani su sljedeći parametri: simptomi prema Rimskim kriterijima, dob, spol, patohistološke promjene u bioptičkim uzorcima sluznice debelog crijeva te razina fekalnog kalprotektina (referentne vrijednosti su $<30 \mu\text{g/g}$).

Od patohistoloških promjena analizirani su: kronična upala (definirana kao oskudan, srednje obilan i obilan upalni infiltrat lamine proprije građen od mononukleara i eozinofilnih granulocita) te kronična aktivna upala (definirana kao upalni infiltrat u lamini propriji, intraepitelni granulocitni upalni infiltrat, kriptalni sadržaj i reparatorne promjene epitela).

Svakom bolesniku su analizirane stolice na aerobe i anaerobe, parazite, imunokromatografski test na *H. pylori*, AGA i DPG tTg IgA.

4. REZULTATI

Istraživanje je obuhvatilo 16 ispitanika s potvrđenom dijagnozom sindroma iritabilnog kolona. Bolesnici su izabrani u studiju temeljem Rimskih kriterija, koji su važan dijagnostički parametar za dijagnozu sindroma iritabilnog kolona.

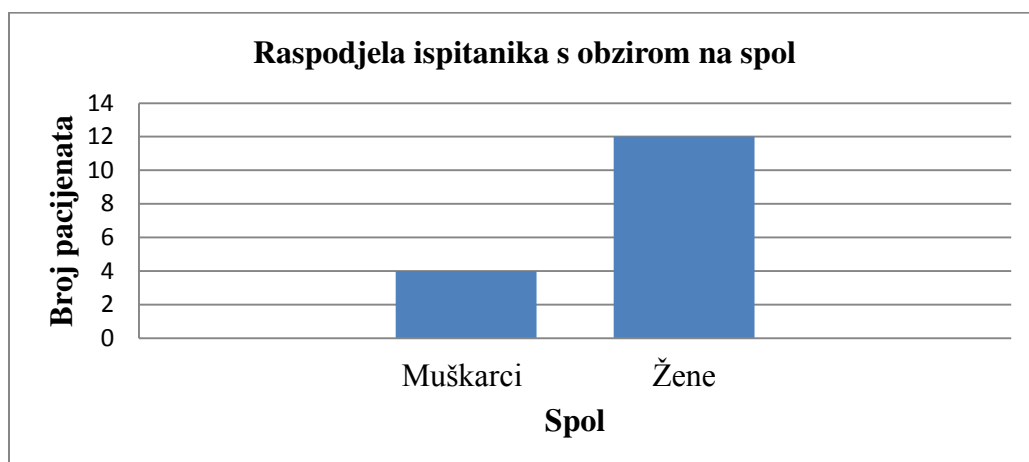
U Tablici 1. je prikazan udio bolesnika s određenim simptomom.

Tablica 1. Prikaz udjela ispitanika s određenim simptomom prema Rimskim kriterijima

KRITERIJI	SIMPTOMI	UDIO ISPITANIKA (n=16)
Veliki kriteriji	Abdominalna bol popušta s defekacijom	5 (31,25%)
	Abdominalna bol povezana s promjenama učestalosti stolice	12 (75%)
	Abdominalna bol povezana s promjenama konzistencije stolice	10 (62,5%)
Mali kriteriji	Promijenjena frekvencija stolice	13 (81,25%)
	Promijenjena konzistencija stolice	15 (93,75%)
	Promijenjena pasaža stolice	11 (68,75%)
	Sluz u stolici	3 (18,75%)
	Napuhavanje ili osjećaj abdominalne distenzije	14 (87,5%)

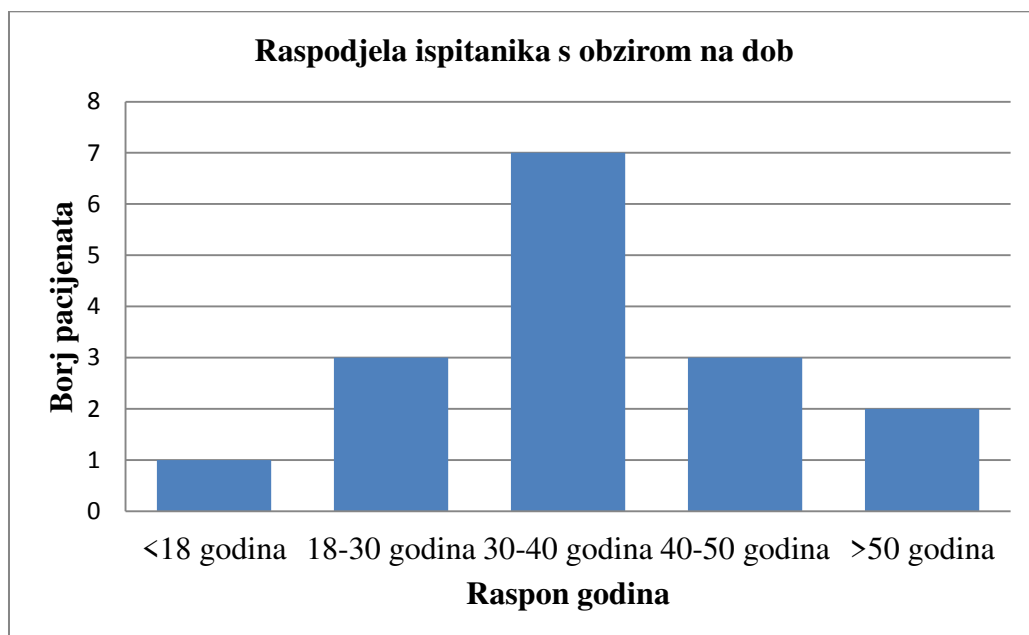
Od velikih kriterija najučestaliji simptom je abdominalna bol povezana s promjenama učestalosti stolice koja je prisutna u 75% ispitanika. Od malih kriterija najučestalija je promijenjena konzistencija stolice koju navodi 15 od 16 ispitanika 93,75%.

Od ukupnog broja bolesnika sa sindromom iritabilnog kolona, 4 su muškarca (25%), a 12 žena (75%) (Slika 5).



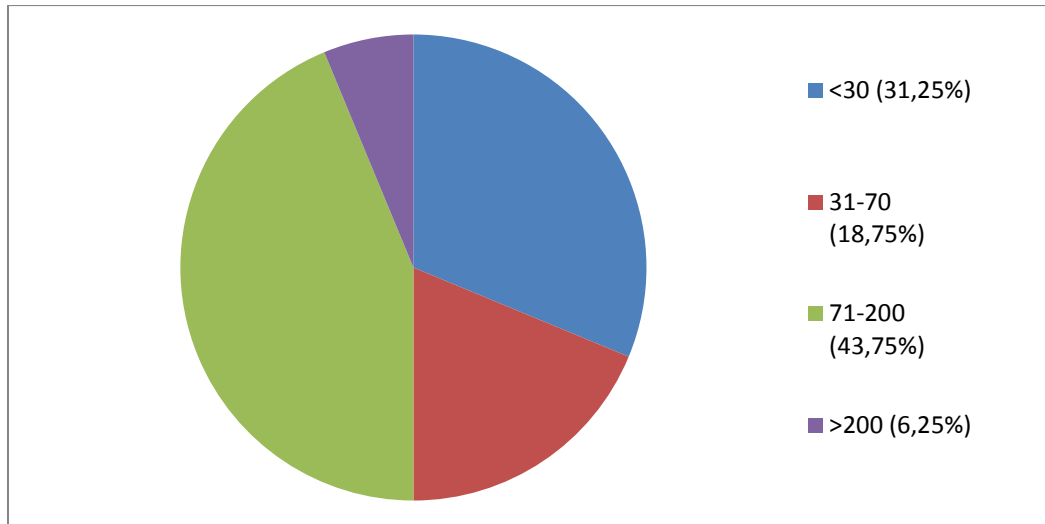
Slika 5. Raspodjela ispitanika s obzirom na spol

Prosječna dob bolesnika sa sindromom iritabilnog kolona je 36 godina (raspon 16-54). Jedan bolesnik je mlađi od 18 godina (6,25 %), 3 bolesnika imaju između 18 i 30 godina (18,75 %), 7 bolesnika ima između 30 i 40 godina (43,75 %), 3 bolesnika ima između 40 i 50 godina (18,75 %), a 2 bolesnika su starija od 50 godina (12,5 %) (Slika 6).



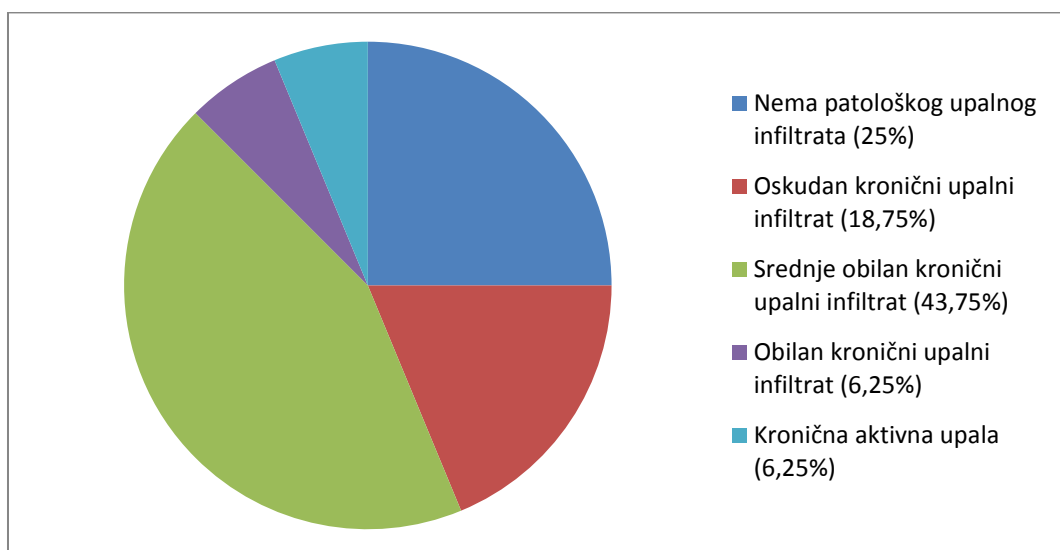
Slika 6. Raspodjela ispitanika s obzirom na dob

Od ukupnog broja ispitanika 5 bolesnika nema povišenu razinu fekalnog kalprotektina (31,25 %). Od ispitanika s povišenim vrijednostima 3 bolesnika imaju vrijednosti između 31 i 70 $\mu\text{g/g}$ (18,75 %), 7 ih ima između 70 i 200 $\mu\text{g/g}$ (43,75 %), a samo 1 bolesnik ima razinu višu od 200 $\mu\text{g/g}$ (6,25 %) (Grafikon 3).



Slika 7. Razina fekalnog kalprotektina ispitanika u $\mu\text{g/g}$

Od ukupnog broja bolesnika 4 bolesnika nema patološki upalni infiltrat u bioptičkom uzorku sluznice debelog crijeva (25%), 3 bolesnika imaju oskudan (18,75%), 7 bolesnika ima srednje obilan (43,75%), dok je kod jednog pronađen obilni kronični upalni infiltrat (6,25%). Kod jednog bolesnika je pronađena kronična aktivna upala (6,25%) (Slika 8.).

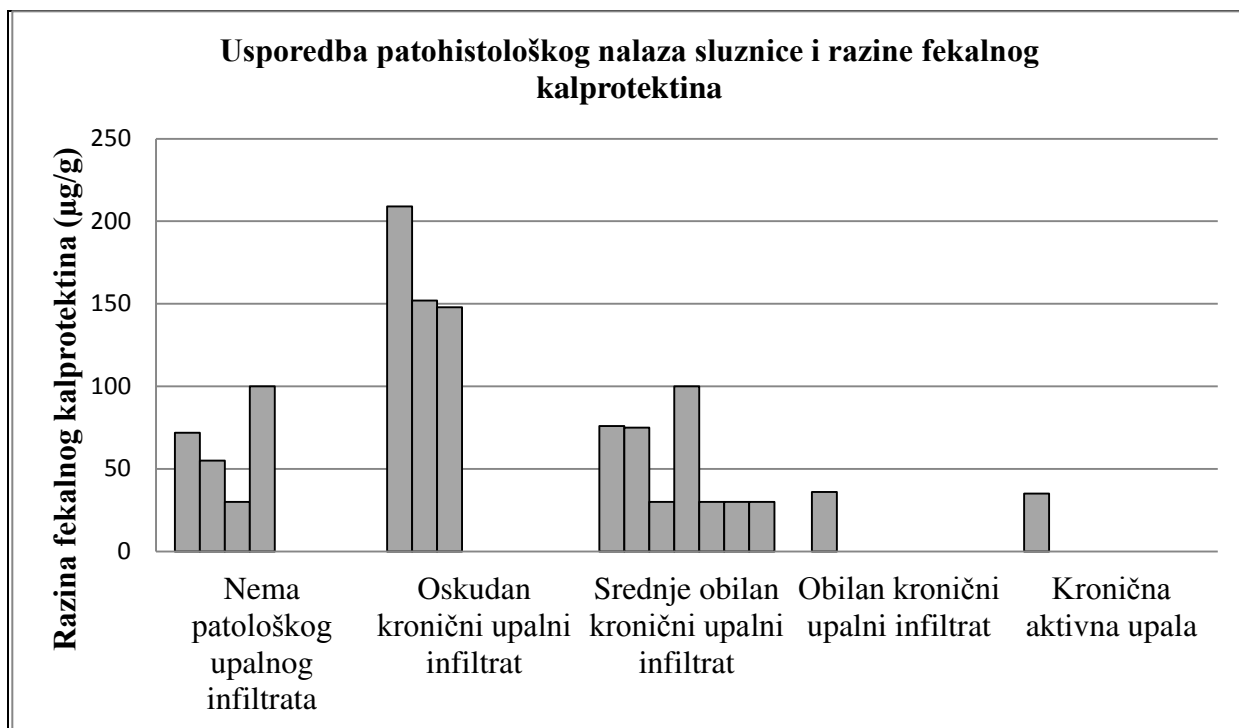


Slika 8. Patohistološke promjene u sluznici debelog crijeva ispitanika

Razinu fekalnog kalprotektina i patohistološke promjene u bioptičkim uzorcima sluznice debelog crijeva kod svakog bolesnika prikazuju Tablica 2. i Slika 9.

Tablica 2. Razina fekalnog kalprotektina i patohistološke promjene u bioptičkim uzorcima sluznice debelog crijeva

ISPITANIK BR.	UPALNI INFILTRAT	KALPROTEKTIN ($\mu\text{g/g}$)
1	oskudan	209
2	srednje obilan	76
3	srednje obilan	75
4	srednje obilan	<30
5	srednje obilan	100
6	obilan	36
7	srednje obilan	<30
8	Nema	72
9	Nema	55
10	Nema	<30
11	srednje obilan	<30
12	Nema	100
13	aktivna upala	35
14	srednje obilan	<30
15	oskudan	152
16	oskudan	148



Slika 9. Pojedinačni prikaz patohistološkog nalaza i razine fekalnog kalprotektina u µg/g

Od ispitanika koji nemaju povišene vrijednosti kalprotektina (<30 µg/g) njih 4 (80%) ima srednje obilan kronični upalni infiltrat, a 1 ispitanik (20%) nema patološke promjene u sluznici debelog crijeva.

Od ispitanika koji imaju povišenu razinu fekalnog kalprotektina njih 3 (27,27%) nema upalne promjene, a 3 (27,27%) ima oskudan, 3 (27,27%) ima srednje obilan, 1 (9,09%) ima obilan kronični upalni infiltrat i 1 ispitanik (9,09%) ima kroničnu aktivnu upalu u sluznici debelog crijeva.

5. RASPRAVA

Sindrom iritabilnog kolona zahvaća 7-21% cijele populacije. To je kronično stanje koje s vremenom smanjuje kvalitetu života i radnu produktivnost (26).

Prema jednom istraživanju, zastupljenost sindroma iritabilnog kolona kod djece u Aziji je 12,41%, što pokazuje da je to bitan problem kod azijske djece i adolescenata (27).

Naše istraživanje uključuje 16 bolesnika sa sindromom iritabilnog kolona. Sudeći po zastupljenosti od 7-21% cijele populacije, moglo bi se naslutiti da je to mali broj bolesnika. Međutim, moramo uzeti u obzir i činjenicu da veliki dio ljudi koji boluje od sindroma iritabilnog kolona uopće ne traži pomoć liječnika (16). Stoga možda ni ne čudi mali broj naših ispitanika.

Rezultati naše studije su pokazali da se sindrom iritabilnog kolona češće pojavljuje kod žena nego kod muškaraca. Od 16 ispitanika, 75% su žene, a 25% muškarci. Prema zadnjim istraživanjima, u zapadnim zemljama je sindrom iritabilnog kolona dva puta češći kod žena (28).

Sindrom iritabilnog kolona najčešće se pojavljuje između 20. i 50. godine života (29). U ovom istraživanju najviše bolesnika je između 30 i 40 godina (43,75%), a čak 81,25% ispitanika sa sindromom iritabilnog kolona je starije od 18, a mlađe od 50 godina. Također, prema nekim starijim istraživanjima, ovaj problem je relativno neprepoznat u starijoj životnoj dobi, iako čak 10-20% ljudi starijih od 65 godina boluje od sindroma iritabilnog kolona (30). U tu činjenicu se uklapaju i naši rezultati, prema kojima samo 12,5% bolesnika sa sindromom iritabilnog kolona ima preko 50 godina. Razlog za to bi mogao biti neprepoznatost ovog problema u starijoj životnoj dobi.

Kao što smo već spominjali, razina fekalnog kalprotektina bitna je za diferencijalnu dijagnozu sindroma iritabilnog kolona. Razina fekalnog kalprotektina bitna je za razlikovanje sindroma iritabilnog kolona od idiopatskih upalnih bolesti (31).

Visoka razina fekalnog kalprotektina upućuje na veći rizik idiopatskih upalnih bolesti. Međutim, moguća je i visoka razina fekalnog kalprotektina u drugim gastrointestinalnim bolestima (24). Naša studija je pokazala da najveći broj bolesnika sa sindromom iritabilnog kolona ima razinu fekalnog kalprotektina između 70 i 200 (43,75%), te oni spadaju u skupinu bolesnika s blagom bolešću.

Kod nekih pacijenata s velikim promjenama sluznice, razina fekalnog kalprotektina je niska, dok je kod nekih pacijenata s minimalnim promjenama sluznice razina fekalnog kalprotektina visoka. Zasad je jedina, ali bitna značajka razine fekalnog kalprotektina diferencijalna dijagnoza sindroma iritabilnog kolona i idiopatskih upalnih bolesti, no ona mora biti visoko povišena, jer nam blago povišene vrijednosti kalprotektina nisu značajne u

diferencijalnoj dijagnozi ovih entiteta (32). Pacijenti s idiopatskim upalnim bolestima imaju razinu kalprotektina između 96,85 i 674,00 $\mu\text{g/g}$, a srednja vrijednost je 270,85 $\mu\text{g/g}$ (33).

6. ZAKLJUČCI

1. Svi simptomi definirani kao Rimski kriteriji za dijagnostiku sindroma iritabilnog kolona prisutni su u određenom udjelu ispitanika analiziranih u ovom diplomskom radu. Od velikih kriterija najučestaliji simptom je abdominalna bol povezana s promjenama učestalosti stolice koja je prisutna u 75% ispitanika. Od malih kriterija najučestalija je promijenjena konzistencija stolice koju navodi 93,75% ispitanika.
2. Među ispitanicima u ovom diplomskom radu žene su češće oboljevale od muškaraca, i to u omjeru 3:1. Najviše oboljelih od sindroma iritabilnog kolona je između 30 i 40 godina (43,75 %).
3. Većina ispitanika ima srednje gusti upalni infiltrat (43,75%). Kod 18,75 % ispitanika nalazi se oskudan upalni infiltrat, 6,25% ima gusti upalni infiltrat i 6,25% ima aktivnu upalu. Kod 25% ispitanika patološki upalni infiltrat se ne nalazi.
4. Od ispitanika s povišenom vrijednosti fekalnog kalprotektina (u rasponu 31 - 209 $\mu\text{g/g}$), njih 73,73 % ima kronične upalne promjene, a 27,27% nema upalne promjene u sluznici debelog crijeva. Od ispitanika koji nemaju povišene vrijednosti kalprotektina ($<30 \mu\text{g/g}$), njih 4 (80%) ima srednje obilan kronični upalni infiltrat, a 1 ispitanik (20%) nema patološke promjene u sluznici debelog crijeva

7. POPIS CITIRANE LITERATURE

1. Krmpotić-Nemanić J, Marušić A. Systema digestorium. U: Krmpotić-Nemanić J, Marušić A, urednici. Anatomija čovjeka. 2.izdanje. Zagreb: Medicinska naklada; 2007. str. 342-43.
2. Marušić A. Organi trbušne šupljine. U: Marušić A, urednik. Atlas anatomije čovjeka. 2.izdanje. Zagreb: Naklada Slap; 2007. str. 138-41.
3. Krmpotić-Nemanić J, Marušić A. Systema cardiovasculare. U: Krmpotić-Nemanić J, Marušić A, urednici. Anatomija čovjeka. 2.izdanje. Zagreb: Medicinska naklada; 2007. str. 231-32.
4. Krmpotić-Nemanić J, Marušić A. Systema nervosum periphericum. U: Krmpotić-Nemanić J, Marušić A, urednici. Anatomija čovjeka. 2.izdanje. Zagreb: Medicinska naklada; 2007. str. 514-22.
5. Junqueira L, Carneiro J. Probavni sustav. U: Junqueira L, Carneiro J, urednici. Osnove histologije. Zagreb: Školska knjiga; 2005. str. 320-22.
6. Tomić S, Pešutić-Pisac V, Alujević A, Manojlović S. Bolesti probavnoga sustava. U: Damjanov I, Jukić S, Nola M, urednici. Patologija. 3.izdanje. Zagreb: Medicinska naklada; 2011. str. 505-06.
7. Junqueira L, Carneiro J. Epitelno tkivo. U: Junqueira L, Carneiro J, urednici. Osnove histologije. Zagreb: Školska knjiga; 2005. str. 85-86.
8. Vucelić B, Ćuković-Čavka S. Upalne bolesti crijeva. U: Vrhovac B i sur, urednici. Interna medicina. 4.izdanje. Zagreb: Naklada ljevak; 2008. str. 794-04.
9. Tomić S, Pešutić-Pisac V, Alujević A, Manojlović S. Bolesti probavnoga sustava. U: Damjanov I, Jukić S, Nola M, urednici. Patologija. 3.izdanje. Zagreb: Medicinska naklada; 2011. str. 546-50.
10. Greenson J, Lamps L, Montgomery E, Owens S, Polydorides A, Lauwers G, Purdy J, Bihlmeyer S, urednici. Diagnostic Pathology: Gastrointestinal. 1.izdanje. Salt Lake City: Amirsys; 2010. str. 24-46.
11. Sipponen T, Kärkkäinen P, Savilahti E, Kolho KL, Nuutinen H, Turunen U, i sur. Correlation of faecal calprotectin and lactoferrin with an endoscopic score for Crohn's disease and histological findings. Aliment Pharmacol Ther. 2008; 15;28(10):1221-9.
12. Iacobuzio-Donahue C, Montgomery E, urednici. Gastrointestinal and Liver Pathology. 2. izdanje. China: Elsevier; 2012. str. 367-71.
13. Breitenfeld V, Beus A, Desnica B. Gastrointestinalne infekcije i otrovanja hranom. U: Begovac J, Božinović D, Lisić M, Baršić B, Schonwald S, urednici. Infektologija. 1.izdanje. Zagreb: Naklada Profil; 2006. str. 277-91.

14. Shepherd N, Warren B, Williams G, Greenson J, Lauwers G, Novelli M, urednici. Morson and Dawson's Gastrointestinal Pathology. 5.izdanje. UK: Blackwell Publishing; 2013. str. 601-03.
15. Glavaški M, Mrduljaš-Đujić N. Vodeće probavne bolesti u praksi. U: Rumboldt M, Petric D, urednici. Obiteljska medicina. 2. izdanje. Split: Naklada Redak; 2015. str. 387-88.
16. Bilić A, Jurčić D. Sindrom iritabilnoga crijeva. U: Vrhovac B i sur, urednici. Interna medicina. 4. izdanje. Zagreb: Naklada Ljevak; 2008. str. 759-61.
17. Harris L, Umar S, Baffy N, Heitkemper M. Irritable Bowel Syndrome and Female Patients. *Gastroenterol Clin North Am.* 2016;45(2):179–204.
18. Diederer K, Hoekman DR, Hummel TZ, de Meij TG, Koot BG, Tabbers MM, i sur. The prevalence of irritable bowel syndrome-type symptoms in paediatric inflammatory bowel disease, and the relationship with biochemical markers of disease activity. *Aliment Pharmacol Ther.* 2016;44(2):181-8.
19. Cole JA, Cook SF, Sands BE, Ajene AN, Miller DP, Walker AM. Occurrence of colon ischemia in relation to irritable bowel syndrome. *Am J Gastroenterol.* 2004;99(3):486-91.
20. El-Salhy M. Recent advances in the diagnosis of irritable bowel syndrome. *Expert Rev Gastroenterol Hepatol.* 2015;9(9):1161-74.
21. Sidhu R, Wilson P, Wright A, Yau CWH, D'Cruz FA, Foye L, i sur. Faecal lactoferrin – a novel test to differentiate between the irritable and inflamed bowel. *Alimentary Pharmacol Ther.* 2010;31(12):1365-70.
22. Rivkin A. Tegaserod maleate in the treatment of irritable bowel syndrome: A clinical review. *Clin Thera.* 2003;25(7):1952-74.
23. Odze R, Goldblum J, urednici. Surgical pathology of the GI tract, Liver, Biliary tract, and Pancreas. 3.izdanje. China: Elsevier; 2015. str. 437-39.
24. Wang S, Wang Z, Shi H, Heng L, Juan W, Yuan B, i sur. Faecal calprotectin concentrations in gastrointestinal diseases. *J Int Med Res.* 2013;41(4): 1357-61.
25. Jahnsen J, Røseth AG, Aadland E. Measurement of calprotectin in faeces. *Tidsskr Nor Laegeforen.* 2009;129(8):743-5.
26. Chey WD, Kurlander J, Eswaran S. Irritable bowel syndrome: a clinical review. *JAMA.* 2015;313(9):949-58.

27. Devanarayana NM, Rajindrajith S, Pathmeswaran A, Abegunasekara C, Gunawardena NK, Benninga MA. Epidemiology of irritable bowel syndrome in children and adolescents in Asia. *J Pediatr Gastroenterol Nutr.* 2015;60(6):792-8.
28. Meleine M, Matricon J. Gender-related differences in irritable bowel syndrome: potential mechanisms of sex hormones. *World J Gastroenterol.* 2014;20(22):6725-43.
29. Clark C, DeLegge M. Irritable bowel syndrome: a practical approach. *Nutr Clin Pract.* 2008;23(3):263-7.
30. O'Keefe E, Talley NJ. Irritable bowel syndrome in the elderly. *Clin Geriatr Med.* 1991;7(2):265-86.
31. Plavšić I, Hauser G, Tkalčić M, Pletikosić S, Salkić N. Diagnosis of Irritable Bowel Syndrome: Role of Potential Biomarkers. *Gastroenterol Res Pract.* 2015;2015:490183.
32. Osipenko MF, Livzan MA, Skalinskaia MI, Lialiukova EA. Fecal calprotectin concentration in the differential diagnosis of bowel diseases. *Ter Arkh.* 2015;87(2):30-3.
33. Lozoya Angulo ME, de Las Heras Gómez I, Martinez Villanueva M, Noguera Velasco JA, Avilés Plaza F. Faecal calprotectin, an useful marker in discriminating between inflammatory bowel disease and functional gastrointestinal disorders. *Gastroenterol Hepatol.* 2016;S0210-5705(16):30048-6.

8. SAŽETAK

Cilj istraživanja: Sindrom iritabilnog kolona česta je bolest probavnog sustava. Prevalencija sindroma iritabilnog kolona u zapadnim zemljama iznosi 8-19%. Najbolji način za dijagnosticiranje ovog sindroma je kombinacija simptomatologije, isključivanje drugih gastrointestinalnih bolesti i pozitivni biomarkeri kao što je fekalni kalprotektin. Cilj ovog istraživanja je usporediti razinu fekalnog kalprotektina s patohistološkim promjenama u sluznici debelog crijeva ispitanika dijagnosticiranih u Kliničkom zavodu za patologiju, sudsku medicinu i citologiju KBC-a Split.

Ispitanici i metode: Analizirano je 16 patohistoloških nalaza bolesnika s dijagnozom iritabilnog kolona. Podatci su prikupljeni iz medicinske dokumentacije Gastroenterološke ambulante Klinike za unutarnje bolesti te Arhive patohistoloških nalaza Odjela za patologiju u Kliničkom zavodu za patologiju, sudsku medicinu i citologiju Kliničkog Bolničkog Centra Split. Svakom ispitaniku analizirani su simptomi prema Rimskim kriterijima, dob, spol, razina fekalnog kalprotektina (referentne vrijednosti su $<30 \mu\text{g/g}$), te patohistološke promjene u sluznici debelog crijeva (kronična upala i kronična aktivna upala).

Rezultati: Od ukupnog broja bolesnika sa sindromom iritabilnog kolona ($n=16$), na muškarce otpada 4 (25%), a na žene 12 (75%), što ukazuje na 3 puta učestalije obolijevanje kod žena nego kod muškaraca. Prosječna dob bolesnika sa sindromom iritabilnog kolona je 36 godina (raspon 16-54). Analiza je pokazala da najviše bolesnika ima između 30 i 40 godina (43,75 %). Od ukupnog broja bolesnika u studiji, 43,75% ima razinu kalprotektina između 70 i 200. 25% bolesnika nema nikakav upalni infiltrat u sluznici debelog crijeva, a najveći broj bolesnika ima srednje gusti upalni infiltrat (43,75%). Kod 6,25% je pronađen gusti upalni infiltrat, a aktivnu upalu ima također 6,25% bolesnika. Od ispitanika koji nemaju povišene vrijednosti kalprotektina ($<30 \mu\text{g/g}$) njih 4 (80%) ima srednje obilan kronični upalni infiltrat, a 1 ispitanik (20%) nema patološke promjene u sluznici debelog crijeva. Od ispitanika koji imaju povišenu razinu fekalnog kalprotektina njih 3 (27,27%) nema upalne promjene, a 3 (27,27%) ima oskudan, 3 (27,27%) ima srednje obilan, 1 (9,09%) ima obilan kronični upalni infiltrat i 1 ispitanik (9,09%) ima kroničnu aktivnu upalu u sluznici debelog crijeva.

Zaključci: Brojna istraživanja su pokazala da je razina kalprotektina bitna za diferencijalnu dijagnozu idiopatskih upalnih bolesti crijeva i sindroma iritabilnog kolona. U ovom radu, veliki dio ispitanika s povišenom vrijednosti fekalnog kalprotektina (u rasponu 31 - 209 $\mu\text{g/g}$) ima kronične upalne promjene, a manji dio nema upalne promjene u sluznici debelog crijeva. Od ispitanika koji nemaju povišene vrijednosti kalprotektina ($<30 \mu\text{g/g}$), većina ima srednje obilan kronični upalni infiltrat, a mali dio ispitanika nema patološke promjene u sluznici debelog crijeva.

9. SUMMARY

Objectives and Background: Irritable bowel syndrome is a common disease of the digestive system. The prevalence of irritable bowel syndrome in Western countries is 8-19%. The best way to diagnose this syndrome is a combination of symptoms, the exclusion of other gastrointestinal diseases and positive biomarkers such as fecal calprotectin. The aim of this study was to compare the level of fecal calprotectin with histopathological changes in the mucosa of the large intestine patients that are diagnosed in the Department of Pathology, Forensic Medicine and Cytology KBC Split.

Patients and Methods: A total of 16 histopathological analysis of patients diagnosed with irritable colon were analysed. Data was collected from medical records of Gastroenterological clinics University Department of Medicine and from Archives of histopathological analysis of the Department of Pathology in the Department of Pathology, Forensic Medicine and Cytology, University Hospital Split. Each patient was analyzed according to the Rome criteria, symptoms, age, sex, level of fecal calprotectin (reference values are $<30 \mu\text{g/g}$), and histopathological changes in the mucosa of the large intestine (chronic inflammation and chronic active inflammation).

Results: Of the total number of patients with irritable bowel syndrome ($n = 16$), only 4 are men (25%), and 12 women (75%), which indicates 3 times greater frequency in women than in men. The average age of patients with irritable bowel syndrome was 36 years (range 16-54). The analysis showed that most patients are between 30 and 40 years (43,75%). Of the total number of patients in the study, 43,75% have levels of calprotectin between 70 and 200. 25% of patients have no inflammatory infiltrate in the mucosa of the colon, and the largest number of patients have medium dense inflammatory infiltrate (43,75%). In 6,25% was found dense inflammatory infiltrate, and also 6,25% of patients have active inflammation. Of those who don't have elevated calprotectin values ($<30 \mu\text{g/g}$), 4 (80%) have a medium dense inflammatory infiltrate, and one (20%) has no pathological changes in the mucosa of the colon. Of those who have elevated levels of fecal calprotectin, 3 (27,27%) have no inflammatory changes, 3 (27,27%) have a low dense inflammatory infiltrate, 3 (27,27%) have medium dense inflammatory infiltrate, 1 (9,09%) has high dense inflammatory infiltrate, and 1 patient (9,09%) has chronic active inflammation in the mucosa of the large intestine.

Conclusions: Numerous studies have shown that levels of calprotectin are essential for the differential diagnosis of idiopathic inflammatory bowel disease and irritable bowel syndrome. In this study, most of the patients with elevated fecal calprotectin values (ranging from 31 to $209 \mu\text{g/g}$), have chronic inflammatory changes, and few of them have no inflammation in the mucosa of the large intestine. Of those who have elevated calprotectin

values ($<30\mu\text{g/g}$), most have a medium dense chronic inflammatory infiltrate, and few of them have no pathological changes in the mucosa of the large intestine.

10. ŽIVOTOPIS

OSOBNI PODACI

Ime i prezime: Ante Majer

Datum rođenja: 22. ožujka 1992.

Mjesto rođenja: Split, Republika Hrvatska

Državljanstvo: Hrvatsko

Narodnost: Hrvat

Kućna adresa: Don Vjekoslava Bilote 35, 21218 Seget Donji

e-mail: ante.majer@mefst.hr

OBRAZOVANJE

- 1998. - 2006. Osnovna škola kralja Zvonimira, Seget Donji
- 2006. - 2010. Opća gimnazija 'Ivan Lucić', Trogir
- 2010. - 2016. Medicinski fakultet Sveučilišta u Splitu, smjer doktor medicine

VJEŠTINE I AKTIVNOSTI

- Demonstrator na Katedri za anatomiju u akademskoj godini 2011./2012.
- Poznavanje stranih jezika: aktivno služenje engleskim jezikom, pasivno poznavanje talijanskog jezika.

OSTALE AKTIVNOSTI

- 1999. – 2005. godine član juniora nogometnog kluba Trogir
- Vozačka dozvola A2 i B kategorije