

# Citomorfološke abnormalnosti pločastog epitela i HPV visokog rizika u obriscima grlića maternice obrađenim metodom tekućinske citologije (LBC)

---

**Jaramaz, Marija**

**Master's thesis / Diplomski rad**

**2015**

*Degree Grantor / Ustanova koja je dodijelila akademski / stručni stupanj:* **University of Split, School of Medicine / Sveučilište u Splitu, Medicinski fakultet**

*Permanent link / Trajna poveznica:* <https://um.nsk.hr/um:nbn:hr:171:890755>

*Rights / Prava:* [In copyright](#)/[Zaštićeno autorskim pravom.](#)

*Download date / Datum preuzimanja:* **2025-02-27**



*Repository / Repozitorij:*

[MEFST Repository](#)



**SVEUČILIŠTE U SPLITU  
MEDICINSKI FAKULTET**

**Marija Jaramaz**

**CITOMORFOLOŠKE ABNORMALNOSTI PLOČASTOG EPITELA I HPV  
VISOKOG RIZIKA U OBRISCIMA GRLIĆA MATERNICE OBRADENIM  
METODOM TEKUĆINSKE CITOLOGIJE (LBC)**

**Diplomski rad**

**Akadska godina**

**2014./2015.**

**Mentor:**

**Dr.sc. Dinka Šundov, dr.med**

**Split, srpanj 2015.**

**SVEUČILIŠTE U SPLITU  
MEDICINSKI FAKULTET**

**Marija Jaramaz**

**CITOMORFOLOŠKE ABNORMALNOSTI PLOČASTOG EPITELA I HPV  
VISOKOG RIZIKA U OBRISCIMA GRLIĆA MATERNICE OBRADENIM  
METODOM TEKUĆINSKE CITOLOGIJE (LBC)**

**Diplomski rad**

**Akademska godina**

**2014./2015.**

**Mentor:**

**Dr.sc. Dinka Šundov, dr.med**

**Split, srpanj 2015.**

## SADRŽAJ

<b>1. UVOD .....</b>	<b>1</b>
1.1. Maternica kao dio ženskog spolnog sustava .....	2
1.1.1. Anatomija i histologija .....	2
1.1.2. Skvamokolumnarna granica .....	2
1.1.3. Citološke osobitosti epitelnih stanica grlića maternice .....	3
1.2. Preinvazivne lezije i rak grlića maternice .....	5
1.2.1. Epidemiologija .....	5
1.2.2. Etiologija i čimbenici rizika .....	7
1.2.2.1. Humani papiloma virus .....	7
1.2.3. Prevencija .....	9
1.2.3.1. Primarna prevencija .....	9
1.2.3.2. Sekundarna prevencija .....	10
1.3. Dijagnostika intraepitelnih lezija i HPV infekcije .....	11
1.3.1. Citološka analiza .....	11
1.3.2. Klasifikacija citoloških nalaza - Bethesda 2001. ....	12
1.3.3. Molekularna analiza .....	17
<b>2. CILJEVI ISTRAŽIVANJA .....</b>	<b>18</b>
<b>3. ISPITANICE I METODE .....</b>	<b>20</b>
3.1. Ispitanice .....	21
3.2. Organizacija studije .....	21
3.3. Mjesto studije .....	21
3.4. Metode prikupljanja i obrade podataka .....	21

<b>4. REZULTATI .....</b>	<b>23</b>
<b>5. RASPRAVA .....</b>	<b>30</b>
<b>6. ZAKLJUČCI .....</b>	<b>34</b>
<b>7. POPIS CITIRANE LITERATURE .....</b>	<b>36</b>
<b>8. SAŽETAK .....</b>	<b>40</b>
<b>9. SUMMARY .....</b>	<b>42</b>
<b>10. ŽIVOTOPIS .....</b>	<b>45</b>

## *Zahvala*

*Veliku zahvalnost upućujem svojoj dragoj mentorici dr.sc. Dinki Šundov na nesebičnoj pomoći, savjetima i stručnom vodstvu prilikom pisanja diplomskog rada.*

*Također zahvaljujem mojoj obitelji na maksimalnoj podršci, ljubavi i razumijevanju tijekom mog životnog i intelektualnog usavršavanja.*

## **1. UVOD**

## **1.1. Maternica kao dio ženskog spolnog sustava**

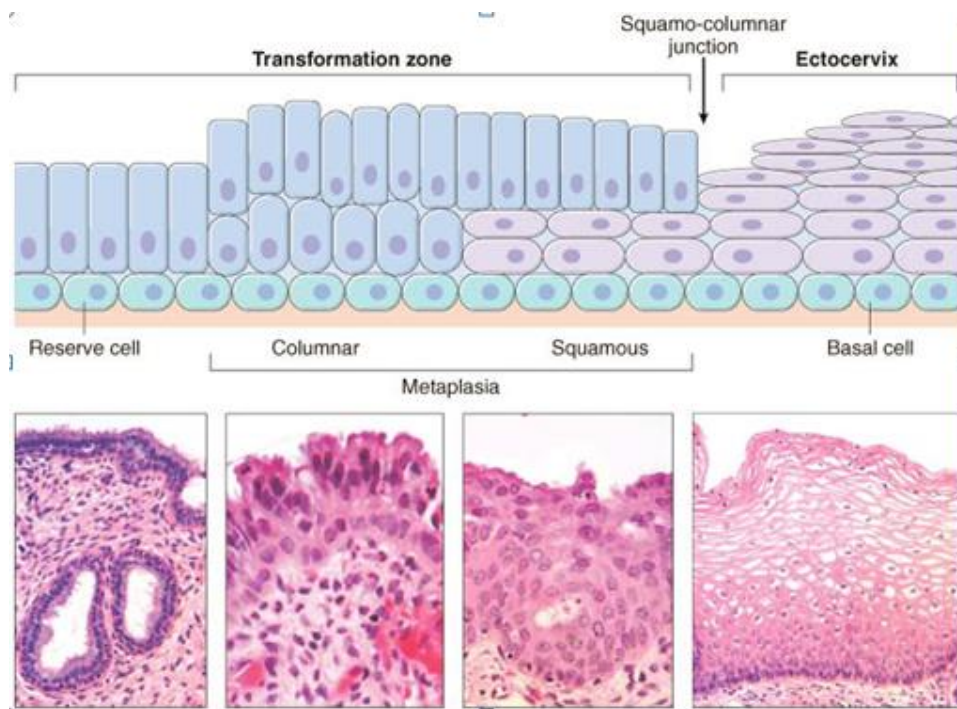
### ***1.1.1. Anatomija i histologija***

Ženski spolni sustav čine stidnica, rodnica, maternica, jajovodi i jajnici. Maternica (lat. uterus) je građena iz dva dijela: trup maternice (lat. *corpus uteri*) i grlič maternice (lat. *cervix uteri*) koji međusobno zatvaraju kut od 120°. Trup maternice je kruškolikog oblika s vrhom okrenutim prema dolje, unutar kojeg se nalazi trokutasta šupljina (lat. *cavum uteri*). Građen je od tri sloja: perimetrija, miometrija i endometrija. Gornji, prošireni dio trupa maternice sepreko suženog dijela (lat. *isthmus*) nastavlja u grlič maternice. Grlič maternice je tubularnog oblika, dužine 4 i širine oko 3 cm. Gotovo polovinom svoje dužine nalazi se unutar rodnice (1). Anatomski se dijeli u egzocervikalni dio (lat. *portio vaginalis, exocervix*) i endocervikalni dio. Egzocervikalni dio je, poput stidnice i rodnice, obložen višeslojnim pločastim epitelom. Endocervikalni dio je pokriven mucinoznim cilindričnim epitelom koji se spušta duboko u endocervikalnu stromu i stvara endocervikalne žlijezde (2).

### ***1.1.2. Skvamokolumnarna granica***

Skvamokolumnarna granica područje je grlića maternice gdje višeslojni pločasti epitel prelazi u mucinozni cilindrični epitel. Ovo područje od izrazitog je značaja u nastanku preinvazivnih promjena i raka grlića maternice. Njezina anatomska lokacija mjenja se tijekom života žene te se može naći manje ili više unutar endocervikalnog kanala. U adolescentica i mladih žena granica je u razini vanjske osi endocervikalnog kanala, vidljiva golim okom kao oštro ograničeno područje (lat. *ectropion*). Osjetljivi cilindrični epitel u području skvamokolumnarne granice izložen je kiselom pH rodnice i podliježe metaplaziji u manje osjetljiv pločasti epitel. Područje novostvorenog pločastog epitela naziva se i „zonom transformacije“ (Slika 1). Tijekom generativne dobi žene granica se pomiče unutar endocervikalnog kanala, a u postmenopauzi obično više nije vidljiva golim okom (1, 3).





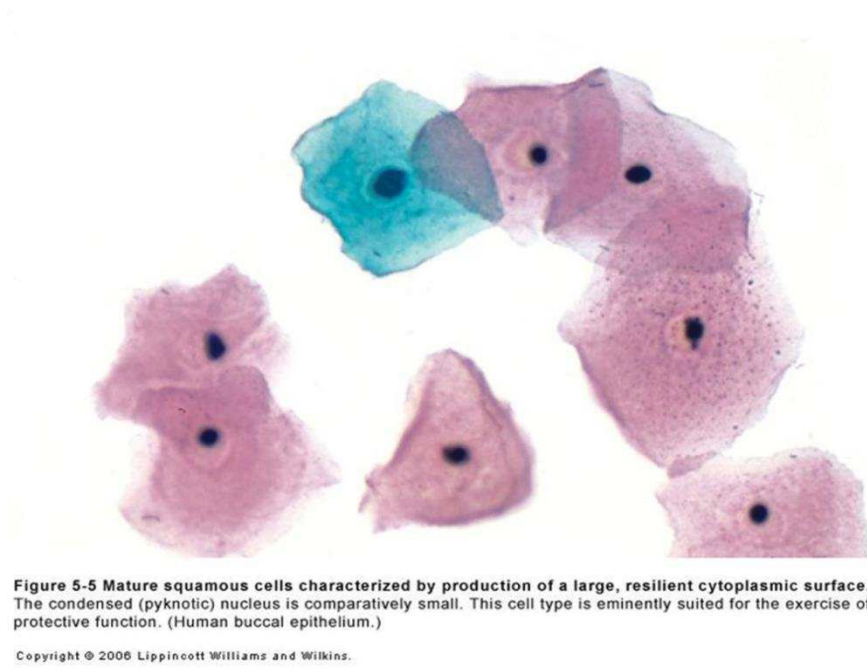
*Slika 1. Zona transformacije. Preuzeto s <http://geoffrey-reedlife.blogspot.com/2010/12/cervical-transformation-zone.html>.*

### **1.1.3. Citološke osobitosti epitelnih stanica grlića maternice**

Među stanicama višeslojnog pločastog epitela možemo razlikovati bazalne, parabazalne, intermedijarne i superficijalne stanice. Različite vrste stanica predstavljaju različite stupnjeve diferencijacije višeslojnog pločastog epitela, a razlikuju se prema veličini te obliku stanice i jezgre (1, 4).

- *Bazalne stanice* su male, okrugle do ovalne stanice s mjehurastom, centralno položenom jezgrom i oskudnom bazofilnom citoplazmom. Rijetko se nalaze u citološkom razmazu, a njihovo prisustvo može upućivati na patološki proces ili agresivno uzorkovanje epitela.
- *Parabazalne stanice* su nešto veće, okruglog do ovalnog oblika, fino vakuolizirane citoplazme s relativno krupnom, centralno položenom jezgrom. Ovaj tip stanica dominantan je kod žena u postmenopauzi te prije menarhe.

- *Intermedijarne stanice* su ovalnog (male intermedijalne stanice) do poligonalnogoblika (velike intermedijalne stanice), bazofilne citoplazme s vezikularnom jezgrom. Sadrže manje ili veće nakupine glikogena, a rubovi stanica su najčešće lagano zarolani.
- *Superficialne stanice* su poligonalne stanice koje potječu iz najpovršnijih slojeva epitela. Imaju malu piknotičnu jezgru i obilnu eozinofilnu citoplazmu. Po veličini se ne razlikuju od velikih intermedijarnih stanica (Slika 2).



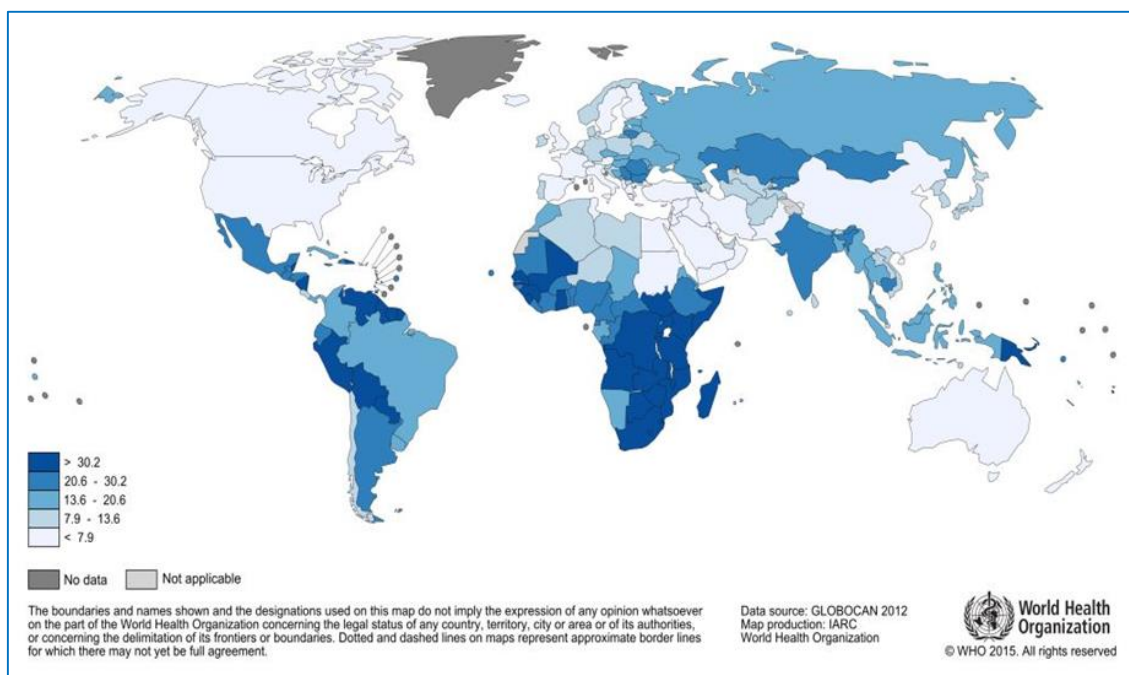
**Slika 2.** Superficialne i intermedijalne epitelne stanice. Preuzeto iz Koss LG,2005.

Endocervikalne stanice su cilindrične stanice koje se javljaju u dva oblika, kao sekretorne stanice i stanice s trepetljikama. Nalaze se u plošnim nakupinama i palisadama. Jezgre su im ovalne, vezikularne s prominentnim sitnim nukleolom, položene periferno. Svijetlo - bazofilna citoplazma im je fino vakuolizirana ili homogena, ispunjena sluzi (1, 4).

## 1.2. Preinvazivne lezije i rak grlića maternice

### 1.2.1. Epidemiologija

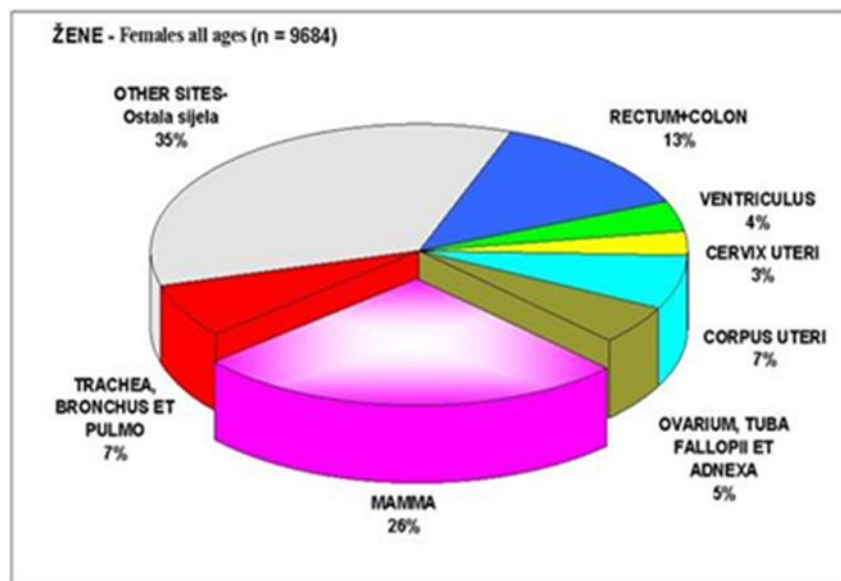
Rak grlića maternice na trećem je mjestu po učestalosti malignih novotvorina u žena. Prema podacima Svjetske zdravstvene organizacije (SZO) u svijetu se dijagnosticira oko 530000 novooboljelih žena godišnje, od čega prosječno umire 275000 žena. Godišnja stopa učestalosti značajno varira u različitim djelovima svijeta (Slika 3). Kreće se od 10/100000 žena godišnje u razvijenim zemljama do 40/100000 žena u zemljama u razvoju (5). U Južnoj Americi, Africi i Aziji najčešća je maligna novotvorina u žena (6). U zemljama Europe, unatoč značajnom padu učestalosti i stope smrtnosti tijekom posljednjih desetljeća, od ove bolesti godišnje obolijeva oko 58400, a umire gotovo 24400 žena (7).



**Slika 3.** Incidencija raka vrata maternice u svijetu, 2012.g. Preuzeto s

[http://globocan.iarc.fr/Pages/fact\\_sheets\\_cancer.aspx](http://globocan.iarc.fr/Pages/fact_sheets_cancer.aspx)

U Republici Hrvatskoj rak grlića maternice nalazi se među sedam vodećih malignih bolesti u žena (Slika 4) i drugi je najčešće dijagnosticirani maligni tumor u dobnoj skupini 25-29 godina, odmah nakon raka dojke. U razdoblju od 2001. do 2011.godine, ukupno je oboljelo 3759 žena, od toga 307 žena u Splitsko-dalmatinskoj županiji (7). Najveća učestalost raka grlića maternice zabilježena je u Šibensko-kninskoj (84,2/100 000), a najmanja u Požeško-slavonskoj županiji (2,3/100 000).



*Slika 4. Incidencija raka u žena u Hrvatskoj za 2011.godinu. Preuzeto s*

*[http://www.hzjz.hr/wp-content/uploads/2013/11/rak\\_2011.pdf](http://www.hzjz.hr/wp-content/uploads/2013/11/rak_2011.pdf)*

### **1.2.2. Etiologija i čimbenici rizika**

Infekcija Humanim papiloma virusom (HPV) i rizično spolno ponašanje najvažniji su čimbenici rizika za nastanak raka grlića maternice. Rizik HPV-infekcije u spolno aktivnih žena i muškaraca tijekom njihova života iznosi oko 50%. Osim učestalog mjenjanja spolnih partnera važan je i broj spolnih partnera, a najveći rizik infekcije imaju žene mlađe od 25 godina (8, 9, 10).

Ostali čimbenici rizika koji se povezuju s HPV-infekcijom i rakom grlića maternice su:

- stupanje u spolni odnos u ranoj životnoj dobi ( $\leq 18$  godina)
- nezaštićeni spolni odnos
- rana dob prve dovršene trudnoće ( $< 18$  godina)
- multiparitet (4 i više vaginalnih porođaja)
- uporaba kombinirane hormonske oralne kontracepcije duže od 5 godina
- anamneza o drugim spolno prenosivim bolestima [klamidija, humani virus imunodeficijencije (HIV), herpes simplex virus 2]
- kronične upale donjeg dijela spolnog sustava
- imunosupresivna stanja
- pušenje (rizik raste s količinom cigareta po danu i broju pušačkih godina (5, 9)).

#### **1.2.2.1. Humani papiloma virus**

Humani papiloma virus je mali DNA virus promjera oko 50 nm koji pripada porodici Papillomaviridae. Sastoji se od dvolančane, kružne DNA (episoma), dužine oko 8 000 parova baza i u potpunosti je ovisan o mehanizmima replikacije stanice domaćina. Na temelju slijeda nukleotida HPV se dijeli u genotipove i varijante. Do danas je izolirano oko 200 različitih HPV genotipova. Prema tipu lezija koje uzrokuju dijele se u tipove visokog rizika (eng. *High Risk*; HR) s onkogenim potencijalom i tipove niskog rizika (eng. *Low Risk*; LR), koji uzrokuju dobroćudne genitalne bradavice ili kondilomeu području malih usana, rodnice, anusa, tena glavi penisa i prepuciju. Infekcija tipovima niskog rizika može biti asimptomatska ili popraćena umjerenim svrbežom, krvarenjem i boli (11, 12, 13). U više od 95% karcinoma grlića maternice dokazano je petnaest genotipova HPV-a (HPV 16, 18, 31, 33, 35, 39, 45, 51, 52, 56, 58, 59, 68, 73 i 82) što odgovara njihovom snažnom onkogeniom potencijalu i svrstava ih u visokorizične genotipove (5).

Genom virusa sastoji se od tri skupine gena: geni kontrolne regije (LCR), strukturni kasni geni L1 i L2 (eng. *Late*; L) koji kodiraju proteinsku ovojnicu, i rani geni (eng. *Early*; E) koji kodiraju proteine uključene u kontrolu dijeljenja virusa, izražaja gena i interakcije sa staničnim proteinima domaćina. Dva rana proteina, E6 i E7, su virusni onkogeni uključeni u niz staničnih procesa među kojima su najznačajniji održavanje stanične proliferacije i stanične besmrtnosti, što su ključni koraci u karcinogenezi raka grlića maternice. Najznačajniji mehanizmi indukcije karcinogeneze su interakcija virusnih onkogenih proteina E6 i E7 s tumor supresorskim proteinima p53 i pRB (11, 14).

HPV se prilagodio životnom ciklusu epitelnih stanica, dinamici diferencijacije i obnavljanja epitela, inficirajući bazalne epitelne stanice. Infekcija najčešće nastaje putem mikrotraume epitela. HPV genom u inficiranim bazalnim stanicama prisutan je u formi episoma, a umnaža se koristeći replikacijske mehanizme stanice domaćina. Svrha je ovog procesa povećanje broja inficiranih stanica. Kada je infekcija sigurno uspostavljena, HPV se širi na površinu epitela gdje se formiraju virioni, otpuštaju se u okolinu i šire neposrednim kontaktom zaraženog epitela i sluznice novog domaćina (11).

Više tipova HPV-a može koegzistirati u preinvazivnim i invazivnim oblicima raka grlića maternice (5, 15). Najveći onkogeni potencijal za razvoj raka pločastih stanica ima HPV 16. HPV 18 u najvećem broju slučajeva uzrokuje adenokarcinom koji unatoč manjoj učestalosti spada u vrlo agresivne tumore (16). Dok su visokorizični genotipovi 16 i 18 odgovorni za nastanak gotovo 90% raka vrata maternice, sve veća prisutnost genotipova 31 i 45 zamjećuje se u zemljama u razvoju (5). Infekcija HPV virusom prisutna je u značajnom postotku i u tumorima drugih sjela kao što su anus (88%), vulva (43%), penis (50%), rodnica (70%) i orofarinks (12% - 56%) (17).

### **1.2.3. Prevencija**

#### ***1.2.3.1. Primarna prevencija***

Postupci primarne prevencije obuhvaćaju mjere zaštite od svih čimbenika rizika koji dovode do nastanka raka grlića maternice. Jedna od ključnih preporuka je edukacija o spolnom zdravlju i odgovornom spolnom ponašanju (8). HPV infekcija najčešća je spolno prenosiva bolest, a genitalnu infekciju ovim virusom tijekom života stekne 75-80% spolno aktivnih žena i muškaraca. Prijenos virusa se ostvaruje izravnim kontaktom kože spolnih partnera, neizravno putem kontaminiranih predmeta (ručnici, spužve, površine) te autoinokulacijom iz okolnih područja kože. Perianalno i skrotalno područje su česta sjela kontaminacije virusom što omogućava prijenos infekcije i bez vaginalne i/ili analne penetracije. Uporaba kondoma ne pruža potpunu zaštitu od infekcije jer ne pokriva u potpunosti područja kože koja su potencijalno kontaminirana virusom. Preko 90% infekcija regredira spontano unutar 1-2.godine (8, 9).

Prestanak pušenja, prehrana bogata antioksidansima kao što su vitamin C, E, A, karoten, lutein, likopen, kalcij i polinezasićene masne kiseline mogu pomoći u smanjenju rizika nastanka prekanceroza i raka grlića maternice (18).

Otkriće uzročno-posljedične veze između visokorizičnih onkogenih tipova HPV-a i raka grlića maternice dovelo je do razvoja cjepiva protiv HPV-a. Od 2006. godine na tržištu se nalazi rekombinantno četverovalentno cjepivo, Gardasil (Merck, Pennsylvania) protiv visokoonkogenih tipova HPV 16 i 18 te tipova HPV 6 i 11 koji dovode do nastanka genitalnih bradavica. Od 2009.godine na tržištu je i dvovalentno cjepivo Cervarix (Glaxo Smith Klein, Belgium) koje štiti od infekcije HPV-om 16 i 18. Oba cjepiva su profilaktička i pokazuju visoku imunogenost (100%) i efikasnost (>90%) protiv trajne infekcije onih HPV tipova koje sadrži cjepivo. Cjepiva su dobrovoljna, a uvedena su u više od 100 zemalja svijeta (5, 18).

HPV cjepiva su najučinkovitija ako se primjenjuju kod djevojčica ili mladih žena prije izlaganja HPV infekciji, odnosno prije stupanja u nezaštićene spolne odnose (11). Ciljna skupina su djevojke od 10 do 15 godina starosti. Cjepivo se daje intramuskularno u tri doze po shemi 0, 2, 6 mjeseci. Postojeće studije potvrdile su petogodišnje trajanje zaštite (5, 8).

### ***1.2.3.2. Sekundarna prevencija***

Cilj sekundarne prevencije je otkrivanje asimptomatskih preinvazivnih lezija odnosno ranog raka grlića maternice. Postoje brojne metode probira preinvazivnih oblika i invazivne bolesti:

- a) Citološka analiza (konvencionalni razmaz ili tekućinska citologija)
- b) Direktna vizualna inspekcija (DVI)
- c) Vizualna inspekcija pomoću 3%-5% octene kiseline (VIA)
- d) Vizualna inspekcija pomoću 3%-5% octene kiseline s povećanjem (VIAM)
- e) Vizualna inspekcija pomoću Lugolove otopine (VILI)
- f) HPV DNA testiranje
- g) Spekuloskopija
- h) Polarne probe

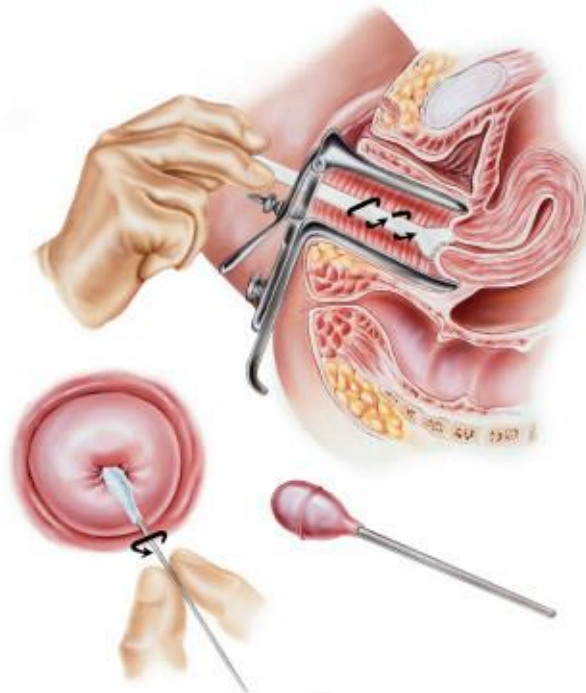
Ostale tehnike poput kolposkopije, cervikografije i mikrokolpohisteroskopije se koriste za dalnju procjenu abnormalnih nalaza (18).



### 1.3. Dijagnostika intraepitelnih lezija i HPV infekcije

#### 1.3.1. Citološka analiza

Metoda koja se najčešće primjenjuje u probiru ranog otkrivanja raka grlića maternice je konvencionalni citološki obrisak po Papanicolaou (Papa test). Ova jednostavna i jeftina metoda uvedena je u kliničku praksu 50.-ih godina 20. st. Uzorkovanje za citološku analizu vrši ginekolog, bilo drvenom špatulom i štapićem s vatom za konvencionalni Papa razmaz, bilo posebno dizajniranom četkicom za metodu tekućinske citologije (LBC) (Slika 5) (1).



*Slika 5. Uzimanje Papa razmaza. Preuzeto s*

[http://www.cybermed.hr/centri\\_a\\_z/rak\\_vrata\\_maternice\\_i\\_hpv/sto\\_je\\_papa\\_test](http://www.cybermed.hr/centri_a_z/rak_vrata_maternice_i_hpv/sto_je_papa_test)

Tekućinska citologija (LBC) je metoda pri kojoj se posebno dizajniranom četkicom (cytobrush) uzima uzorak s grlića maternice i prenosi u tekući medij koji djeluje kao fiksativ (4).

Prednosti tekućinske citologije u odnosu na konvencionalni Papa razmaz su:

- gotovo 100% uzorkovanih stanica je fiksirano, obrađeno i morfološki analizirano
- tekućinska fiksacija sprječava nastanak artefakta
- homogenizirani uzorak u jednoslojnom sedimentu
- manja površina za analizu (ThinPrep, 20-mm)
- čista pozadina bez krvi, sluzi i/ili upalnih stanica koje bi ometale analizu
- značajno manje neadekvatnih uzoraka
- povećana detekcija skvamoznih intraepitelnih promjena visokog stupnja
- mogućnost većeg broja analiza iz istog uzorka (testiranje na HPV, klamidiju, gonoreju)
- rezidualni materijal omogućuje dodatnu imunocitokemiju unutar 6-12 tjedana bez naknadnog pozivanja pacijentice (4)

### ***1.3.2. Klasifikacija citoloških nalaza - Bethesda 2001.***

Abnormalni nalazi Papa-testa klasificiraju se prema tzv. *Bethesda sistemu* iz 2001. godine (19).

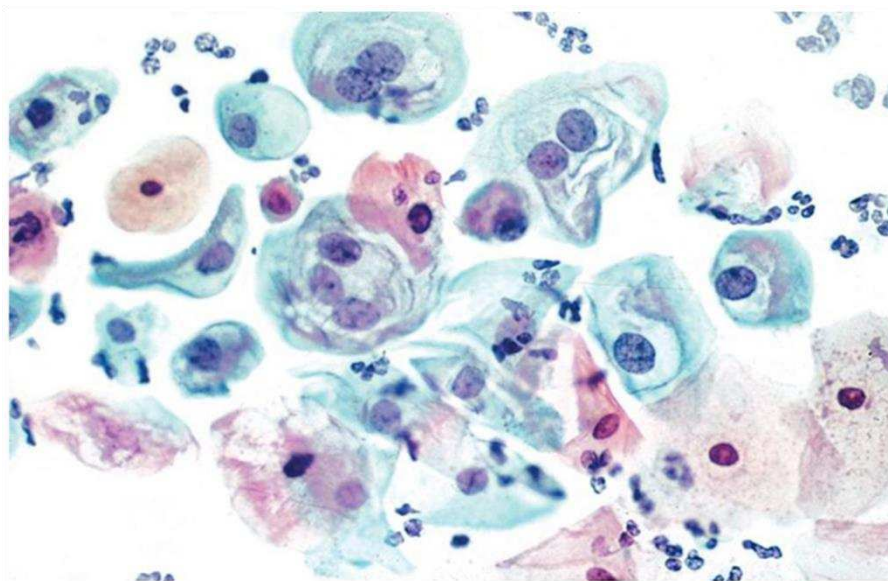
Termin „pločaste intraepitelne lezije“ (eng. *Squamous Intraepithelial Lesion, SIL*) obuhvaća spektar neinvazivnih abnormalnosti pločastog epitela vezanih uz HPV infekciju, u rasponu od promjena koje su vezane za prolaznu HPV infekciju pa do abnormalnosti epitela koje imaju visoki rizik progresije u invazivnu leziju. Prema Bethesda sistemu, ovaj spektar promjena dijeli se u dvije kategorije: pločaste intraepitelne lezije niskog stupnja (eng. *Low-grade Squamous Intraepithelial Lesion, LSIL*) i pločaste intraepitelne lezije visokog stupnja (eng. *High-grade Squamous Intraepithelial Lesion – HSIL*) (19).

### ***Pločasta intraepitelna lezija niskog stupnja - LSIL***

LSIL uključuje promjene na stanicama definirane kao „HPV citopatski efekt (kolilocitoza), blaga displazija i cervikalna intraepitelna neoplazija 1 (CIN 1) (19).

Citomorfološki kriteriji koji su potrebni za LSIL dijagnozu uključuju:

- povećani omjerom jezgra/citoplazma.
- različit stupanj hiperkromazije uz varijacije u veličini, obliku i broju jezgara.
- moguću binukleaciju i multinukleaciju
- grubo zrnati kromatin
- jezgrica je odsutna, ili neprimjetna ukoliko je ima.
- nepravilan oblik jezgrine membrane
- perinuklearno prosvjetljenje - halo (koilocitoza) ili keratinizirajuća citoplazma (Slika 6) (19).



**Figure 11-45A Low-grade squamous intraepithelial lesions with koilocytes.** Numerous koilocytes in one field of a cervical smear corresponding to the tissue biopsy shown in *B*.

Copyright © 2006 Lippincott Williams and Wilkins.

***Slika 6. Pločasta intraepitelna lezija niskog stupnja Preuzeto iz Solomon D, Nayar R 2004.***

Stanice s koilocitozom moraju pokazivati abnormalnosti jezgre kako bi se dijagnosticirale kao LSIL, a perinuklearni halo u odsutnosti abnormalnosti jezgre ne može se interpretirati kao LSIL (19).

### ***Pločasta intraepitelna lezija visokog stupnja – HSIL***

HSIL uključuje lezije definirane kao umjerena (CIN 2) i teška displazija (CIN 3) te karcinom in situ (CIS) (19).

Citomorfološki kriteriji koji su potrebni za HSIL dijagnozu uključuju:

- stanice koje su manje i nezrelije od stanica LSIL-a, pojedinačne ili u sincicijskim nakupinama
- povećan omjera jezgra/citoplazma
- hiperkromazija
- nepravilan oblik jezgrine membrane, urezi
- povremeno izraženi nukleoli (u stanicama HSIL-a koje se šire na endocerviks)
- citoplazma oskudnija/oskudna, nezrela, „čipkasta“, nježna, povremeno gusto keratinizirana (Slika 7) (19).

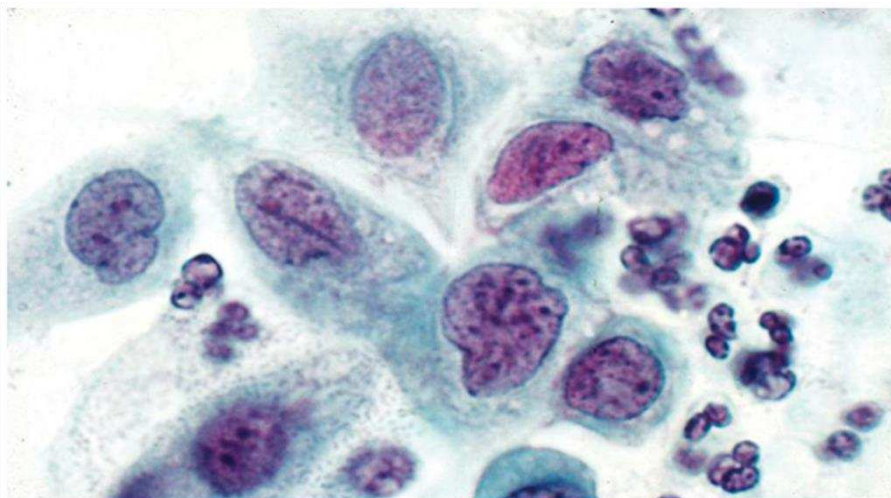


Figure 11-32D Dysplastic (dyskaryotic) parabasal squamous cells. Oil immersion view of nuclei of parabasal dysplastic cells to document coarse granulation of chromatin, irregular nuclear shapes, and a nuclear "crease."

Copyright © 2006 Lippincott Williams and Wilkins.

**Slika 7.** Pločasta intraepitelna lezija visokog stupnja Preuzeto iz Solomon D, Nayar R 2004.

### ***Atipične pločaste stanice (Atypical Squamous Cells – ASC )***

Termin „atipične pločaste stanice“ uključuje promjene na stanicama koje nisu vezane uz HPV infekciju te promjene koje upućuju na moguću podležeću intraepitelnu leziju. Brojna reaktivna stanja kao što su upala, artefakti zbog sušenja preparata na zraku te atrofija s degeneracijom mogu morfološki oponašati intraepitelne lezije. U ASC kategoriji promjene na stanicama ne zadovoljavaju u potpunosti (kvalitativno niti kvantitativno) kriterije za jasnu dijagnozu intraepitelne lezije. Dijeli se na dvije podkategorije, a ASC-US i ASC-H (19).

#### 1. Atipične pločaste stanice neodređenog značenja (eng. *Atypical Squamous Cells of Undetermined Significance, ASC-US*)

Citomorfološki kriteriji koji su potrebni za ASC-US uključuju:

- dva i pol do tri puta veće jezgre od jezgara normalnih intermedijarnih pločastih stanica
- povećan omjer jezgra-citoplazma
- minimalna hiperkromazija jezgre i blaže nepravilnosti u rasporedu kromatina ili oblika jezgre.
- gustom orangeofiličnom citoplazmom („atipična parakeratoza“) (19).

#### 2. Atipične pločaste stanice – ne može se isključiti HSIL (ASC-H)

Ova kategorija uključuje manje od 10% ASC nalaza. Male stanice s visokim udjelom jezgra/citoplazma omjerom: „atipična nezrela metaplazija“ (19).

Citomorfološki kriteriji koji su potrebni za ASC-H:

- pojedinačne stanice ili manje nakupine
- pojedinačne stanice su veličine metaplastičnih stanica, s jezgrama koje su jedan i pol do dva i pol puta veće od normalnih
- omjer jezgra/citoplazma sličan je kao kod HSIL (19).

#### 3. HSIL – ne može se isključiti invazija

Ova citološka dijagnoza rezervirana je za uzorke s tumorskom dijatezom (nekroza, krv i detritus u pozadini) bez nalaza malignih stanica odnosno za nalaz izrazito pleomorfnih HSIL stanica bez tumorske dijateze u podlozi (19).

## Invazivni karcinom pločastih stanica

Citomorfološka dijagnoza invazivnog karcinoma temelji se na nalazu polimorfnih epitelnih stanica koje pokazuju diferencijaciju prema pločastom epitelu, u tumorskoj nekrozi (19).

Citomorfološki kriteriji koji su potrebni za dijagnozu invazivnog karcinoma:

- pojedinačne stanice ili manje nakupine
- izrazita varijacija u obliku i veličini stanica, vretenasti oblici s gustom acidofilnom citoplazmom
- grubo granulirani kromatin, hiperkromazija ili prosvjetljenje kromatina
- makronukleoli u nekeratiniziranom tipu
- keratotične promjene („hiperkeratoza“ ili „pleomorfna parakeratoza“)
- tumorska dijateza (Slika8) (19).

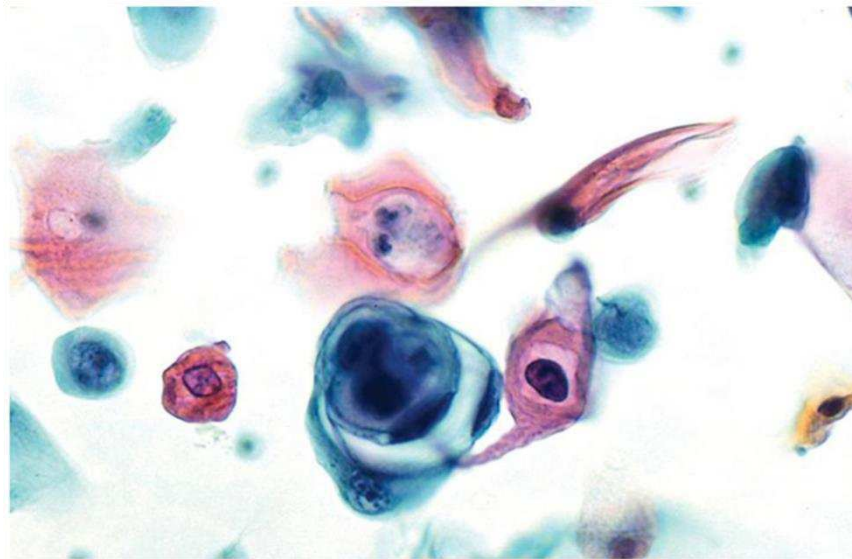


Figure 11-71B Invasive squamous carcinoma. Extraordinary variety of squamous cancer cells in a SurePath.

Copyright © 2006 Lippincott Williams and Wilkins.

*Slika 8. Invazivni pločasti karcinom. Preuzeto iz Solomon D, Nayar R 2004.*

### ***1.3.3. Molekularna analiza***

Većina komercijalnih testova za dokazivanje HPV DNA temelji se na dvijema osnovnim molekularno biološkim metodama: polimeraza lančanoj reakciji (PCR, *Polymerase Chain Reaction*) i hibridizaciji. PCR metoda temelji se na umnožavanju dijela DNA molekule pomoću enzima DNA polimeraze, a ciljni dio molekule koji će se umnožavati određuje se izborom početnica (eng. *primer*) koje omeđuju umnoženi fragment. Izborom početnica osigurava se specifičnost testa, a osjetljivost se postiže cikličkim umnožavanjem istog fragmenta u prosjeku od 35 ciklusa. Najčešće se koriste početnice koje umnožavaju L1, E6 i E7 regiju virusne DNA. Određivanje prisutnosti specifične HPV DNA ili određivanje genotipa HPV virusa može se vršiti nekom od metoda hibridizacije. Neki od dostupnih testova za dokazivanje HPV DNA su Hybrid Capture 2 (Digene Corp, Gaithersburg, SAD), Amplicor HPV test (Roche Molecular Systems, Basel, Švicarska), Linear Array HPV genotyping test (Roche) i PapilloCheck (Grainer Bio-One GmbH, Frickenhausen, Njemačka) (11).

## **2. CILJEVI ISTRAŽIVANJA**



**Ciljevi ovog istraživanja su:**

- odrediti udio pojedinih citoloških dijagnoza nakon morfološke analize uzoraka grlića maternice uzetih metodom tekućinske citologije (LBC)
- odrediti udio uzoraka koji su molekularnom analizom pozitivni na HPV visokog rizika
- utvrditi valjanost citološke analize i citomorfoloških promjena vezanih uz HPV infekciju u odnosu na HPV tipizaciju

### **3. ISPITANICE I METODE ISTRAŽIVANJA**

### ***3.1. Ispitanice***

Istraživanjem je obuhvaćeno 330 ispitanica čiji su uzorci brisa grlića maternice uzeti metodom tekućinske citologije (LBC) od siječnja 2010. do prosinca 2013.g. Uzorci su obrađeni u Kliničkom zavodu za patologiju, sudsku medicinu i citologiju. Nakon citomorfološke analize uzorci su molekularnom metodom tipizirani na HPV visokog rizika. Medijan životne dobi ispitanica uključenih u istraživanje iznosio je 41 godinu (min-max, 21-82 god.).

### ***3.2. Organizacija studije***

Ova studija je presječna retrospektivna.

### ***3.3. Mjesto studije***

Istraživanje je provedeno na Kliničkom zavodu za patologiju, sudsku medicinu i citologiju KBC Split.

### ***3.4. Metode prikupljanja i obrade podataka***

Podatci su prikupljeni pretraživanjem citoloških i patoloških protokola Kliničkog zavoda za patologiju, sudsku medicinu i citologiju KBC Split. Uvidom u medicinsku dokumentaciju dobiveni su podatci o dobi ispitanica, citološkom nalazu i HPV tipizaciji.

Zaprimljeni LBC uzorci obrađeni su na ThinPrep 2000 procesoru. Obrada uključuje nekoliko koraka: disperziju i homogenizaciju stanične suspenzije, vakum usisavanje stanica na površinu filtra pri čemu uređaj prati gustoću stanica i omogućava prijenos stanica na predmetno stakalce u jednom sloju uz blago pozitivan tlak. Stakalce se fiksira u 95% etanolu i boja klasičnom metodom po Papanicolaou. Citološki nalaz klasificiran je prema Bethesda 2001. (19). Nakon morfološke analize uzorak je poslan na molekularnu analizu.

U Laboratoriju za kliničku i sudsku genetiku Kliničkog zavoda za patologiju, sudsku medicinu i citologiju KBC-a Split provedena je molekularna analiza. Korišten je AMPLICOR® Human Papilloma Virus (HPV) Test koji koristi amplifikaciju ciljane DNA pomoću PCR (Polymerase Chain Reaction) i hibridizaciju nukleinske kiseline za detekciju visokorizičnih HPV DNA genotipova 16, 18, 31, 33, 35, 39, 45, 51, 52, 56, 58, 59 i 68 u stanicama grlića maternice uzetih metodom tekućinske citologije.

Ispitanice koje su imale prethodno poznat nalaz te se nije tražila tipizacija iz zaprimljenog LBC uzorka, isključene su iz ovog istraživanja.

Prikupljeni podatci uneseni su u programske pakete Microsoft Office za obradbu teksta te Microsoft Excel za izradbu tabličnog prikaza.

Pri statističkoj obradi podataka korišten je program SPSS verzija 10.0 for Windows.

U analizi podataka korišteni su  $\chi^2$  i Mc Nemara test. Rezultate smo komentirali na razini značajnosti  $p \leq 0.05$ .

#### **4. RESULTATI**

U izabranom studijskom razdoblju od siječnja 2010. do prosinca 2013. godine, istraživanjem je obuhvaćeno 330 ispitanica.

U Tablici 1. prikazan je broj (%) ispitanica prema citološkom LBC nalazu u odnosu na HPV tipizaciju. Uredan citomorfološki nalaz (LBC) imala je 161 (48.8%) ispitanica od kojih u 106 (66%) molekularnom analizom nije dokazan HPV visokog rizika. Atipične stanice (ASC-US, ASC-H, AGC) nađene su u ukupno 33 (10% ) ispitanica od kojih je 17 (51.5%) bilo negativno na HPV visokog rizika, dok je kod 16 (48.5%) ispitanica molekularnom analizom dokazan HPV visokog rizika. Prema definiranim citološkim kriterijima ukupno 130 (39.4%) uzoraka zadovoljavalo je morfološke kriterije za pločastu intraepitelnu leziju i to 89 (27%) za intraepitelnu leziju niskog rizika (CIN I) i 41 (12.4%) za intraepitelnu leziju visokog rizika (7.9% CIN II; 4.5% CIN III). HPV tipizacija je u 54.2% uzoraka dokazala HPV visokog rizika. U šest ispitanica uzorak je bio neadekvatan za citomorfološku analizu. U dva od šest uzorka izoliran je HPV visokog rizika.

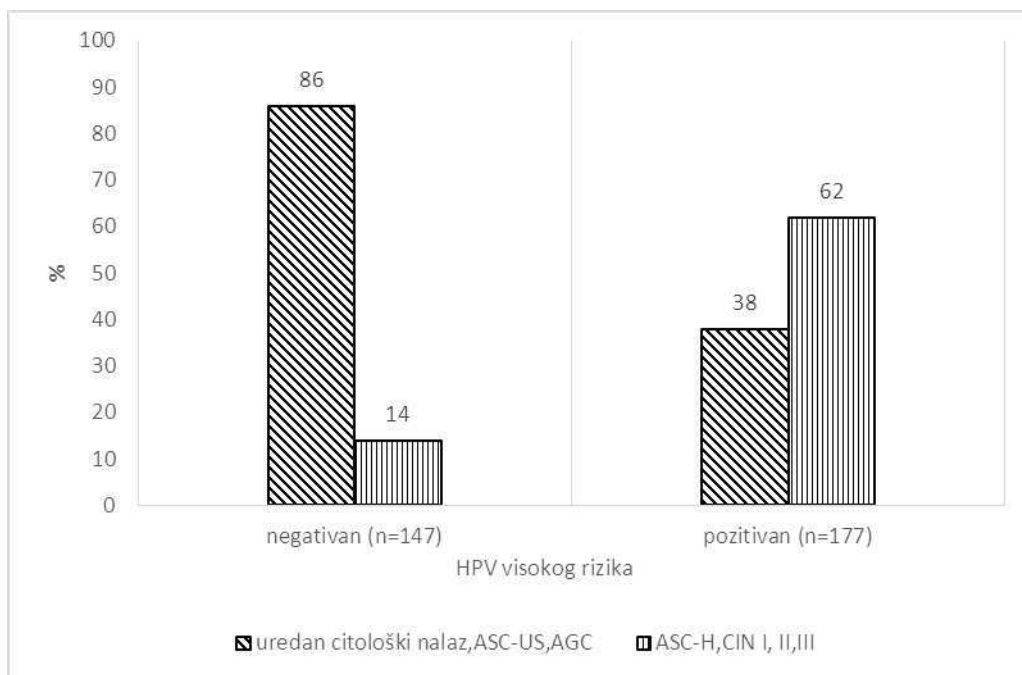
**Tablica 1.** Prikaz broja (%) ispitanica prema citološkom LBC nalazu u odnosu na HPV tipizaciju.

Citološki nalaz (LBC)	Ukupno N=330	HPV visokog	HPV visokog	
		rizika negativan N=151	rizika pozitivan N=179	
<b>Neadekvatan uzorak</b>	6 (1.8)	4 (2.6)	2 (1.1)	
<b>Uredan citološki nalaz</b>	161 (48.8)	106 (70.2)	55 (30.7)	
ASC-US	18 (5.5)	13 (8.6)	5 (2.8)	
ASC-H	4 (1.2)	0	4 (2.2)	<b>p*</b>
AGC	11 (3.3)	4 (2.6)	7 (3.9)	< 0.001
LSIL (CIN I)	89 (27)	21 (13.9)	68 (38)	
HSIL (CIN II)	26 (7.9)	3 (2)	23 (12.8)	
HSIL (CIN III)	15 (4.5)	0	15 (8.4)	

\* $\chi^2$  test;

Nađena je statistički značajna razlika u razdiobi citoloških nalaza (LBC) u odnosu na HPV tipizaciju ( $\chi^2=78$ ;  $p<0.001$ ). U skupini HPV negativnih ispitanica je za 2.3 puta više morfološki urednih citoloških nalaza i 3 puta više citoloških dijagnoza ASCUS u odnosu na skupinu HPV pozitivnih ispitanica. U skupini ispitanica pozitivnih na HPV visokog rizika, 2.7 puta je više citoloških dijagnoza CIN I, i 6.4 puta više citoloških dijagnoza CIN II u odnosu na skupinu ispitanica negativnih na HPV visokog rizika. Sve ispitanice s citološkom dijagnozom ASC-H i CIN III su pozitivne na HPV visokog rizika.

Za potrebe daljnje statističke analize, grupirali smo citološke LBC nalaze u dvije skupine (Slika 9.). Prva skupina uključuje ispitanice s morfološki urednim citološkim nalazom, atipičnim pločastim stanicama neodređenog značenja (ASC-US) te atipičnim žljezdanim stanicama (AGC). Druga skupina uključuje ispitanice s citološkom dijagnozom ASC-H, CIN I, CIN II i CIN III.



**Slika 9.** U skupini ispitanica negativnih na HPV visokog rizika je 2.2 puta više zastupljeno citoloških urednih nalaza, ASC-US i AGC (stupić s kosim linijama) u odnosu na skupinu HPV pozitivnih ispitanica. U skupini ispitanica pozitivnih na HPV visokog rizika je za 3.9 puta više zastupljeno citoloških dijagnoza ASC-H, CIN I, II i III (stupić s okomitim linijama) u odnosu na skupinu HPV negativnih ispitanica ( $\chi^2=69.5$ ;  $p<0.001$ ).

U Tablici 2. uspoređeni su rezultati HPV tipizacije i citomorfoloških promjena na stanicama vezanih uz HPV infekciju. Isključeno je šest ispitanica u kojih je uzorak bio neadekvatan za citološku analizu.

**Tablica 2.** Prikaz broja (%) ispitanica prema rezultatima HPV tipizacije i citomorfološkim promjenama vezanim uz HPV infekciju.

Varijable	HPV tipizacija		p*
	HPV visokog rizika	HPV visokog rizika	
	negativan N=147	pozitivan N=177	
<b>Bez citomorfoloških znakova HPV infekcije</b>	132 (89.8)	71 (40.1)	<0.001
<b>Suspektna HPV infekcija</b>	4 (2.7)	20 (11.2)	
<b>Citomorfološke promjene vezane uz HPV</b>	11 (7.5)	86 (48.6)	

\* $\chi^2$  test;

U skupini ispitanica negativnih na HPV visokog rizika je za 2.2 puta više ispitanica bez citomorfoloških znakova HPV infekcije u odnosu na skupinu ispitanica pozitivnih na HPV visokog rizika. U skupini ispitanica pozitivnih na HPV visokog rizika je za 4.2 puta više citološki suspektnih HPV nalaza i za 6.5 puta više ispitanica s nalazom jasnih citomorfoloških promjena vezanih uz HPV infekciju ( $\chi^2=85$ ;  $p<0.001$ ).



U daljnjoj analizi željeli smo utvrditi valjanost citomorfološkog nalaza HPV infekcije u odnosu na nalaz HPV tipizacije kao referentne metode. Mc Nemara testom utvrđena je statistički značajna razlika između rezultata HPV tipizacije i procjene HPV infekcije putem citomorfoloških promjena ( $\chi^2=35$ ;  $p<0.001$ ) (Tablica 3.).

**Tablica 3.** Prikaz broja (%) ispitanica prema rezultatima HPV tipizacije i citomorfološkim promjenama vezanim uz HPV.

Varijable	HPV tipizacija		Ukupno
	HPV visokog rizika pozitivan	HPV visokog rizika negativan	
Citomorfološke promjene vezane uz HPV (LBC)	106 (59.9)	15 (10.2)	121 (37.3)
Bez citomorfoloških znakova HPV infekcije (LBC)	71 (40.1)	132 (89.8)	203(62.7)
<b>Ukupno</b>	177 (100)	147 (100)	324 (100)

Osjetljivost citomorfološke analize (LBC) u procjeni HPV infekcije =  $106/177$  (60.4%)

Specifičnost =  $132/147$  (89.8%)

Pozitivna prediktivna vrijednost =  $106/121$  (88%)

Negativna prediktivna vrijednost =  $132/203$  (65%)

Točnost citomorfološke analize (LBC) u procjeni HPV infekcije =  $106+132/324$  (73.4%)

Da bismo iznašli što nepodudarnost u McNemara testu znači u kliničkom smislu napravili smo slijedeću tablicu (Tablica 4).

**Tablica 4.** Broj bolesnica (N) prema citološkom nalazu u odnosu na citomorfološke promjene vezane uz HPV i HPV tipizaciju.

Varijable	Citološki nalaz (LBC)				
	Uredan nalaz	Atipične stanice	LSIL (CIN I)	HSIL (CIN II)	HSIL (CIN III)
<b>HPV tipizacija</b> -	106	14	12	0	0
<b>HPV citološki</b> -					
<b>HPV tipizacija</b> +	55	8	7	1	0
<b>HPV citološki</b> -					
<b>HPV tipizacija</b> -	0	0	9	0	0
<b>HPV citološki</b> +					
<b>HPV tipizacija</b> +	0	8	61	22	15
<b>HPV citološki</b> +					

Od ukupnog broja ispitanica koje su HPV negativne po tipizaciji i nemaju morfološke promjene na stanicama vezane uz HPV (N=132), uredan citološki nalaz prisutan je u 106 (80%) ispitanica. U ovoj skupini, u 14 (11%) ispitanica citološkom analizom nađenesu atipične stanice, dok je u njih 12 (9%) postavljena citološka dijagnoza CIN I.

Od 71 ispitanice koje nemaju morfološke promjene na stanicama vezane uz HPV, ali im je molekularnom analizom identificiran HPV visokog rizika, u 8 (11%) ispitanica je citološkom analizom postavljena dijagnoza atipičnih stanica, u 7 (10%) CIN I, u jedne (1%) CIN II, dok je u njih 55 (78%) citološki nalaz je bio uredan.

U svih ispitanica (N=9) koje su po tipizaciji HPV negativne, ali imaju izražene morfološke promjene na stanicama vezane uz HPV, postavljena je citološka dijagnoza CIN I.

Sve ispitanice koje su po tipizaciji HPV pozitivne i imaju izražene morfološke promjene na stanicama vezane uz HPV (N=106) imaju pozitivan citološki nalaz; 8 (8%) atipične stanice, 61 (58%) CIN I, 22 (21%) CIN II i 15 (14%) CIN III.

## **5. RASPRAVA**

Perzistentna infekcija Humanim papiloma virusom visokog rizika najznačajniji je čimbenik rizika u karcinogenezi raka grlića maternice (14). Dokaz HPV infekcije zasniva se na kliničkom pregledu vidljivih lezija, citološkoj analizi te detekciji HPV DNA iz staničnog materijala. Standardni postupak probira za rak grlića maternice uključuje citološki razmaz te u slučaju abnormalnog nalaza dokazivanje HPV DNA što omogućava odabir tipa i intenziteta terapije. Otkako je Papa test razvijen i primjenjen u sklopu probira u posljednjih 50 godina, postao je jedan od najučinkovitijih testova probira u povijesti medicine. Glavni nedostatak Papa testa je niska osjetljivost koja se kreće od 50 – 70%, čime se dijelom objašnjava uočena stagnacija smanjenja incidencije i mortaliteta od raka grlića maternice posljednjih godina. Citološka analiza otkriva stanične promjene koje su najčešće povezane s perzistentnom infekcijom, a ne samog uzročnika bolesti (HPV). HPV DNA testiranje ima veću osjetljivost (84% – 100%) nego konvencionakni Papa test i to uz visoku negativnu prediktivnu vrijednost omogućava te dulje vremenske intervale do slijedećeg ciklusa probira, a da se istovremeno ne ugrožava zdravlje i sigurnost žena (11, 20). Iz tog razloga, neki autori sugeriraju HPV testiranje kao moguću primarnu metodu probira (5).

Prema istraživanju Strander B i sur. Papa test temeljen na tekućinskoj citologiji (LBC) osjetljivija je metoda od konvencionalnog Papa testa (21). Prema istraživanju Ronca i sur. (22) standardizacija pripreme uzorka povećava razinu osjetljivost detekcije promjena na stanicama uzrokovanih HPV-om na 85% – 95%. Rezultati naše studije ne mogu potvrditi ova istraživanja. Povezanost između citomorfoloških promjena vezanih uz HPV infekciju i HPV tipizacije nije dovoljno statistički značajna da bi samo citomorfološka analiza mogla pouzdano otkriti HPV infekciju. Dobiveni rezultati naše analize pokazuju da citomorfološki znakovi HPV infekcije imaju samo ograničenu vrijednost u predviđanju rezultata HPV tipizacije, uz osjetljivost LBC metode od 60.4%, ali specifičnost od 89.8%. Uz prisutne citomorfološke promjene vezane uz HPV postoji 88% vjerojatnost da je nalaz uistinu pozitivan u odnosu na HPV tipizaciju koja se uzima kao referentna metoda. Prema istraživanju Castle PE i sur. (23) uzorci obrađeni LBC metodom nemaju veću osjetljivost u detekciji preinvazivnih lezija u odnosu na konvencionalni Papa test. Prema autorima, jedina prednost ove metode je u manjem broju neadekvatnih nalaza i bržoj interpretaciji uzoraka. U skladu s ovom studijom su i rezultati našeg istraživanja.

U ovom istraživanju, od ukupnog broja ispitanica koje su HPV negativne po tipizaciji i nemaju morfološke promjene na stanicama vezane uz HPV (N=132), u 14 ispitanica nađene su atipične stanice, dok je u njih 12 (9%) postavljena dijagnoza CIN1. Ove ispitanice zahtijevaju daljnju obradu i učestalije praćenje da bi se razlučilo radi li se o lažno pozitivnom citološkom nalazu, mogućoj HPV infekciji tipom virusa koji nije obuhvaćen tipizacijom ili drugim uzročnicima koji mogu dovesti do morfoloških promjena na stanicama.

Prisutnost HPV infekcije visokog rizika ne znači da je virus ujedno izazvao morfološke promjene na stanicama u smislu intraepitelne lezije. Prevalencija subkliničke HPV infekcije može biti čak do 40% u dobnoj skupini od 18 do 30 godina, dok nakon 30. godine života prevalencija pada na 5% – 10%. Pad u prevalenciji HPV infekcije genitalne regije s porastom životne dobi vjerojatno je posljedica razvoja specifičnog imuniteta (11). U Hrvatskoj, prema podacima studije Grahovac i sur. (24), prevalencija visoko rizične HPV infekcije u skupini žena od 21 do 37 godina s normalnim citološkim nalazom iznosi 35.5% (24). U skladu s ovom studijom su i rezultati našeg istraživanja. U skupini ispitanica s urednim citološkim nalazom izdvaja se 55 (34%) ispitanica koje su uz uredan citološki nalaz bez vidljivih citomorfoloških promjena vezanih uz HPV, tipizacijom imale dokazanu infekciju HPV–om visokog rizika. Ove ispitanice spadaju u izrazito rizičnu skupinu jer su neprepoznate samom morfološkom analizom te stoga ne ulaze u algoritam češćeg praćenja i daljnje obrade.

Istraživanje Ronca i sur. (22) podržava uporabu HPV testiranja za žene starije od 35godina kao primarnu metodu probira, dok citološku analizu savjetuju kao trijažu kod HPV pozitivnih žena. Citološka obrada nakon HPV testiranja smanjuje broj preporuka za kolposkopiju (1.1% citološka analiza nakon HPV testiranja vs. 2.9% samo citološka analiza vs. 6.1% samo HPV testiranje) (20).

Prema istraživanju Pajtler i sur. (25) HPV testiranje ima višu osjetljivost u odnosu na kontrolnu citološku analizu (69.2% vs. 61.2%), ali značajno nižu specifičnost (63.2% vs. 93.0%) u predviđanju histološki potvrđenog CIN3. HPV testiranje nije metoda koja pouzdano može predvidjeti ponašanje lezije (regresija ili perzistencija) odnosno prisutnost intraepitelne lezije visokog gradusa (CIN 3). Zaključak tog istraživanja je da HPV testiranje ima ograničeni značaj u svakodnevnoj rutini i ne bi se trebao široko koristiti dok se konačno ne dokaže kao superiorniji u odnosu na konvencionalne metode u poboljšanju osjetljivosti, specifičnosti i pozitivne prediktivne vrijednosti za CIN3 i invazivni rak grlića maternice (25).

U Hrvatskoj je Nacionalni program ranog otkrivanja raka vrata maternice započeo u studenom 2012. godine pozivanjem prvih 100 000 žena koje po evidenciji HZZO-a nisu u posljednje tri godine napravile kontrolni pregled PAPA-testom. Ciljna skupina su žene između 25. i 64. godine starosti. Interval probira je svake tri godine, čime je godišnje obuhvaćeno 400 000 žena. Unatoč sve ujednačenijem stavu u svijetu da se uz citološku dijagnostiku dokazivanje HPV DNA treba uključiti u preventivu i dijagnostiku raka grlića maternice, odabrani test probira je konvencionalni Papa-test koji se provodi prema zadanim smjernicama ginekoloških i citoloških društava, u skladu s EU smjernicama. Nositelj programa je Ministarstvo zdravlja Republike Hrvatske (8).

## **6. ZAKLJUČCI**



1. Uredan citomorfološki nalaz imalo je 48.8% ispitanica od kojih u 66% molekularnom analizom nije dokazan HPV visokog rizika.
2. Citomorfološkom analizom nađena je pločasta intraepitelna lezija u 39.4% uzoraka: u 27% intraepitelna lezija niskog rizika (CIN I), a u 12.4% intraepitelna lezija visokog rizika (7.9% CIN II; 4.5% CIN III).
3. HPV tipizacija je u 54.2% obrađenih uzoraka dokazala HPV visokog rizika.
4. U skupini ispitanica negativnih na HPV visokog rizika je za 2.2 puta više zastupljeno citoloških urednih nalaza, ASC-US i AGC u odnosu na skupinu HPV pozitivnih ispitanica. U skupini ispitanica pozitivnih na HPV visokog rizika je za 3.9 puta više zastupljeno citoloških dijagnoza ASC-H, CIN I, II i III u odnosu na skupinu HPV negativnih ispitanica ( $p < 0.001$ ).
5. Povezanost između citomorfoloških promjena vezanih uz HPV infekciju i HPV tipizacije nije dovoljno statistički značajna da bi samo citomorfološka analiza mogla pouzdano otkriti HPV infekciju.
6. Citomorfološki znakovi HPV infekcije imaju ograničenu vrijednost u predviđanju rezultata HPV tipizacije, uz osjetljivost metode od 60.4%, ali specifičnost od 89.8%.
7. Uz prisutne citomorfološke promjene vezane uz HPV postoji 88% vjerojatnost da je nalaz uistinu pozitivan u odnosu na HPV tipizaciju koja se uzima kao referentna metoda.
8. Negativna prediktivna vrijednost citomorfološke analize je 64%.
9. Točnost citomorfološke analize u procjeni HPV infekcije iznosi 73.4%.
10. Subklinička HPV infekcija prisutna je u 34% ispitanica. Ove ispitanice spadaju u izrazito rizičnu skupinu jer su neprepoznate samom morfološkom analizom te stoga ne ulaze u algoritam češćeg praćenja i daljnje obrade.

## **7. POPIS CITIRANE LITERATURE**

1. Koss LG. Koss's diagnostic cytology and its histopathologic bases. New York: Lippincott Williams and Wilkins; 2005.Str. 183-227.
2. Damjanov I, Seiwerth S, Jukić S, Nola M. Patologija. Zagreb: Medicinska Naklada; 2014. Str. 597-632.
3. Herfs M, Yamamoto Y, Laury A, i sur. A discrete population of squamocolumnar junction cells implicated in pathogenesis of cervical cancer. PNAS. 2012;106:10516-21.
4. Hoda RS, Hoda SA. Fundamentals of Pap Test Cytology. Totowa: Humana Press Inc; 2007. str. 31-4.
5. McGraw SL, Ferrante JM. Update on prevention and screening of cervical cancer. World J Clin Oncol. 2014;5:744-52.
6. International Collaboration of Epidemiological Studies of Cervical Cancer, Appleby P, Beral V, Berrington de González A, Colin D, Franceschi S, i sur. Cervical cancer and hormonal contraceptives: collaborative reanalysis of individual data for 16,573 women with cervical cancer and 35,509 women without cervical cancer from 24 epidemiological studies. Lancet. 2007;370:1609-21.
7. Znaor A, Strnad M. Incidencija i mortalitet od raka vrata maternice u Hrvatskoj i mogućnosti prevencije. U: Grce M, Grubišić G, Strnad M, urednici. Prevencija, dijagnostika i liječenje raka vrata maternice. Medix 72/73. 2007;68-70.
8. Medvidović B. Rak vrata maternice. U: Ćurin K, Tripković I., Ključević Ž, i suradnici, urednici. Javno zdravstvo. Split: NZJZ. 2014;10-21.
9. Karelović D. Infekcije u ginekologiji i perinatologiji. Zagreb: Medicinska naklada; 2012. str. 479-85.
10. Ciesielska U, Nowinska K, Podhorska-Okolow M, i sur. The role of Human Papillomavirus in the Malignant Transformation of cervix epithelial cells and the importance of vaccination against this virus. Adv Clin Exp Med. 2012;21:235-44.

11. Hadžisejdić I, Grce M, Grahovac B. Humani papiloma virus i karcinom cerviksa: mehanizmi karcinogeneze, epidemiologija, dijagnostika i profilaksa. *Medicina Fluminensis*. 2010;112-23.
12. Garland SM. Can cervical cancer be eradicated by prophylactic HPV vaccination? Challenges to vaccine implementation. *Indian J Med Res*. 2009;130:311-21.
13. Woodman CB, Collins SI, Young LS. The natural history of cervical HPV infection: unresolved issues. *Nat Rev Cancer*. 2007;7:11-22.
14. Adams AK, Wise-Draper T, Wells SI. Human papillomavirus induced transformation in cervical and head and neck cancers. *Cancers*. 2014;6:1793-1820.
15. Choi YH, Chapman R, Gay N, Jit M. Potential overestimation of HPV vaccine impact due to unmasking of non-vaccine types: quantification using a multi-type mathematical model. *Vaccine*. 2012;30:3383-88.
16. Bosch FX, Burchell AN, Schiffman M, Giuliano AR, de Sanjose S, Bruni L, i sur. Epidemiology and natural history of human papillomavirus infections and type-specific implications in cervical neoplasia. *Vaccine*. 2008;26:1-16.
17. Thaxton L, Waxman AG. Cervical cancer prevention. *Immunization and Screening* 2015. *Med Clin N Am*. 2015;99:469-77.
18. Aggarwal P. Cervical cancer: Can it be prevented? *World J Clin Oncol*. 2014;5:775-80.
19. Solomon D, Nayar R. *The Bethesda System for Reporting Cervical Cytology*. New York: Springer; 2004. str. 67-114.
20. Mayrand MD, Duarte-Franco E, Rodrigues I, Walter SD, Hanley J, Ferenczy A, i sur. Human Papillomavirus DNA versus Papanicolaou Screening Tests for Cervical Cancer. *N Eng J Med*. 2007;357:1579-88.

21. Strander B, Andersson-Ellstrom A, Milsom I, Radberg T, Ryd W. Liquid-based Cytology Versus Conventional Papanicolaou Smear in An Organized Screening Program. *Cancer*. 2007;111:285-91.
22. Ronco G, Cuzick J, Pierotti P, i sur. Accuracy of liquid based versus conventional cytology: overall results of new technologist for cervical cancer screening: randomised controlled trial. *BMJ*. 2007;335:28.
23. Castle PE, Bulten J, Confortini M, Klinkhamer P, Pellegrini A, Siebers AG, i sur. Age-specific patterns of unsatisfactory results for conventional Pap smears and liquid-based cytology: data from to randomised clinical trials. *BJOG*. 2010;117:1067-73.
24. Grahovac M, Racić I, Hadžisejdić I, i sur. Prevalence of human papillomavirus among Croatian women attending regular gynecological visit. *Coll Antropol*. 2007;31:73-7.
25. Pajtler M, Milicić-Juhas V, Milojković M, Topolovec Z, Curzik D, Mihaljević I. Assessment of HPV DNA test value in management women with cytological findings of ASC-US, CIN1 and CIN2. *Coll Antropol*. 2010;34:81-6.

## **8. SAŽETAK**

**Cilj istraživanja:** Odrediti udio pojedinih citoloških dijagnoza nakon morfološke analize uzoraka grlića maternice uzetih metodom tekućinske citologije (LBC), odrediti udio uzoraka koji su molekularnom analizom pozitivni na HPV visokog rizika te utvrditi valjanost citološke analize i citomorfoloških promjena vezanih uz HPV infekciju u odnosu na HPV tipizaciju.

**Ispitanici i metode:** Retrospektivno istraživanje obuhvatilo je 330 ispitanica čiji su uzorci nakon citomorfološke analize poslani na molekularnu analizu (HPV tipizaciju) u Laboratorij za kliničku i sudsku genetiku Kliničkog zavoda za patologiju, sudsku medicinu i citologiju. U istraživanje su uključeni uzorci briseva grlića maternice obrađenih metodom tekućinske citologije (LBC), zaprimljeni s Klinike za ženske bolesti i porode KBC Split te iz ginekoloških ordinacija na području Splitsko-dalmatinske županije, u razdoblju od 2010. do 2013. godine. Medijan životne dobi ispitanica uključenih u istraživanje iznosio je 41 godinu (min-max, 21-82 god.).

**Rezultati:** Od ukupnog broja ispitanica koje su HPV negativne po tipizaciji i nemaju morfološke promjene na stanicama vezane uz HPV (N=132), uredan citološki nalaz prisutan je u 106 (80%) ispitanica. U ovoj skupini, u 14 (11%) ispitanica citološkom analizom nađene su atipične stanice, dok je u njih 12 (9%) postavljena citološka dijagnoza CIN I. Od 71 ispitanice koje nemaju morfološke promjene na stanicama vezane uz HPV, ali im je molekularnom analizom identificiran HPV visokog rizika, u 8 (11%) ispitanica je citološkom analizom postavljena dijagnoza atipičnih stanica, u 7 (10%) CIN I, u jedne (1%) CIN II, dok je u njih 55 (78%) citološki nalaz je bio uredan. U svih ispitanica (N=9) koje su po tipizaciji HPV negativne, ali imaju izražene morfološke promjene na stanicama vezane uz HPV, postavljena je citološka dijagnoza CIN I. Sve ispitanice koje su po tipizaciji HPV pozitivne i imaju izražene morfološke promjene na stanicama vezane uz HPV (N=106) imaju pozitivan citološki nalaz; 8 (8%) atipične stanice, 61 (58%) CIN I, 22 (21%) CIN II i 15 (14%) CIN III.

**Zaključci:** Povezanost između citomorfoloških promjena vezanih uz HPV infekciju i HPV tipizacije nije dovoljno statistički značajna da bi samo citomorfološka analiza mogla pouzdano otkriti HPV infekciju. Dobiveni rezultati analize pokazuju da citomorfološki znakovi HPV infekcije imaju ograničenu vrijednost u predviđanju rezultata HPV tipizacije, uz osjetljivost metode od 60.4%, ali specifičnost od 89.8%. U skupini ispitanica s urednim citološkim nalazom kod 34% ispitanica tipizacijom je dokazana infekcija HPV-om visokog rizika. Ove ispitanice spadaju u izrazito rizičnu skupinu jer su neprepoznate samom morfološkom analizom te stoga ne ulaze u algoritam češćeg praćenja i daljnje obrade.

## **9. SUMMARY**



**Diploma thesis title:** Cytomorphologic abnormalities of the squamous epithelium and high-risk HPV in cervical smears processed by liquid based cytology (LBC).

**Aims of the study:** To determine the specific cytologic diagnosis after morphological analysis of samples taken from the cervix by liquid based cytology (LBC); to determine the proportion of samples that are positive for high-risk HPV by molecular analysis; to determine the validity of the cytological analysis and cytomorphological changes associated with HPV infection compared to the HPV typing.

**Methods:** This study included 330 women whose samples after cytological analysis were sent for molecular analysis (HPV typing) to the Laboratory for Clinical and Forensic Genetics, Clinical Institute of Pathology, Forensic Medicine and Cytology. The study involved samples of cervical smears processed by liquid based cytology (LBC), received from the Department of Gynecology and Obstetrics, Clinical Hospital Center Split, and from the gynecological clinics in Split-Dalmatia County, in the period from 2010. to 2013. The median age of women included in the study was 41 years (min-max, 21-82 yr.).

**Results:** Of the total number of women who were negative by HPV typing and without cytomorphological changes associated with HPV (N=132), regular/negative cytology findings were present in 106 (80%) women. In this group, in 14 (11%) cases atypical cells were found by cytological analysis, whereas in 12 cases (9%) CIN I was diagnosed. Of 71 women who had no morphological changes in cells associated with HPV, but their molecular analysis identified high-risk HPV, in 8 women (11%) cytological diagnosis was of atypical cells, in 7 cases (10%) CIN I, in one case (1%) CIN II, while in 55 cases (78%) cytology was normal. In all women (N=9) who were HPV negative on molecular analysis, but with marked cytomorphological changes associated with HPV, on cytological analysis CIN I was diagnosed. All women (N=106) who were HPV positive on molecular analysis and had marked cytomorphological changes associated with the HPV, had positive cytological results: 8 (8%) had findings of atypical cells, 61 (58%) of CIN I, 22 (21%) of CIN II and 15 (14%) of CIN III.

**Conclusion:** The association between cytomorphological changes associated with HPV infection and HPV typing is not significant enough to just cytomorphological analysis could reliable detect HPV infection. The results of the analysis show that cytomorphological signs of HPV infection have only limited value in predicting the results of HPV typing, with the sensitivity of the method of 60.4% but a specificity of 89.8%. In the group of women with

normal cytological results (161 subjects), in 55 women (34%) molecular analysis revealed high risk HPV. These women are high-risk group because they are unrecognized on the morphological analysis and therefore not included in the algorithm for more frequent monitoring and further treatment.

## **10. ŽIVOTOPIS**

**Ime i prezime:** Marija Jaramaz

**Datum i mjesto rođenja:** 25. rujna 1989., Knin, Republika Hrvatska

**Državljanstvo:** Hrvatsko

**Adresa stanovanja:** Jurja Šižgorića, 9, 21 000, Split

**Telefon:** +385 95 845 2818

**E-adresa:** [lady\\_mara@live.com](mailto:lady_mara@live.com)

**Obrazovanje:**

2009.-2015. Medicinski fakultet Sveučilišta u Splitu, smjer doktor medicine

2004.-2008. Medicinska i kemijska škola, smjer farmaceutski tehničar, Šibenik

1996.-2004. Osnovna škola „OŠ dr. Franje Tuđmana“, Knin

**Dodatna edukacija:**

Svibanj 2015. Posjet Dječjoj bolnici Srebrnjak, Zagreb

Posjet Specijalnoj bolnici Sveta Katarina, Zabok

**Znanja i vještine:**

Vozač „B“ kategorije

Aktivno služenje engleskim jezikom

Poznajem latinski jezik

Travanj 2015.- Koordinator projekta „Međunarodna razmjena studenata Sveučilišta u Splitu, Zagrebu i Sveučilišta u Gaborone-u, Botswana“