

Učinkovitosti plazme obogaćene faktorima rasta i Bio-Oss® preparata na cijeljenje post-ekstrakcijskih rana

Kunosić, Zvonimir

Master's thesis / Diplomski rad

2016

Degree Grantor / Ustanova koja je dodijelila akademski / stručni stupanj: **University of Split, School of Medicine / Sveučilište u Splitu, Medicinski fakultet**

Permanent link / Trajna poveznica: <https://um.nsk.hr/um:nbn:hr:171:360100>

Rights / Prava: [In copyright](#)/[Zaštićeno autorskim pravom.](#)

Download date / Datum preuzimanja: **2024-08-02**



Repository / Repozitorij:

[MEFST Repository](#)



UNIVERSITY OF SPLIT



**SVEUČILIŠTE U SPLITU
MEDICINSKI FAKULTET
STUDIJ DENTALNE MEDICINE**

Zvonimir Kunosić

**Učinkovitosti plazme obogaćene faktorima rasta i Bio-Oss® preparata na
cijeljenje post-ekstrakcijskih rana**

Diplomski rad

Akadska godina: 2015./16.

Mentorica:

Dr.sc. Ivana Medvedec Mikić, dr.med. dent

Split, srpanj 2016.

**SVEUČILIŠTE U SPLITU
MEDICINSKI FAKULTET
STUDIJ DENTALNE MEDICINE**

Zvonimir Kunosić

**Učinkovitosti plazme obogaćene faktorima rasta i Bio-Oss® preparata na
cijeljenje post-ekstrakcijskih rana**

Diplomski rad

Akadska godina: 2015./16.

Mentorica:

Dr.sc. Ivana Medvedec Mikić, dr.med. dent

Split, srpanj 2016.

SADRŽAJ

| | |
|--|-----------|
| 1. UVOD | 1 |
| 1.1. Uvod u terapijske mogućnosti | 2 |
| 1.2. Stanična kaskada cijeljenja..... | 3 |
| 1.3. Dinamika cijeljenja i koštani supstituenti..... | 5 |
| 1.4. Intra-alveolarni i ekstra-alveolarni procesi nakon ekstrakcije zuba | 6 |
| 1.5. PRGF® Endoret® tehnologija i učinak na cijeljenje mekih i koštanih tkiva..... | 9 |
| 1.6. Geistlich Bio-Oss® ksenotransplantat kao koštani supstituent | 11 |
| 1.7. Cutanplast®..... | 13 |
| 2. CILJ ISTRAŽIVANJA | 14 |
| 3. MATERIJAL I METODE | 16 |
| 3.1. Ekstrakcija zubi | 17 |
| 3.2. Priprema PRGF® Endoret® preparata..... | 18 |
| 3.3. Priprema PRGF® Endoret® i Bio-Oss® preparata..... | 22 |
| 3.4. Određivanje kliničkih parametara | 22 |
| 4. REZULTATI | 23 |
| 5. RASPRAVA | 30 |
| 6. ZAKLJUČAK | 34 |
| 7. LITERATURA | 36 |
| 8. SAŽETAK | 43 |
| 9. SUMMARY | 45 |
| 10. ŽIVOTOPIS | 47 |

POPIS KRATICA

PRGF- plasma rich in growth factors (plazma obogaćena faktorima rasta)

FDDBA- freeze dried bone allograft (mineralizirani suho smrznuti alotransplantat)

DFDBA- demineralized freeze dried bone allograft (demineralizirani suho smrznuti alotransplantat)

BMP- bone morphogenic protein (koštani morfologeni protein)

PRP- platelet rich plasma (trombocitima bogata plazma)

PDGF- platelet derived growth factor (trombocitni faktor rasta)

TGF- β - transforming growth factor (transformirajući faktor rasta)

IGF-1- insulin like growth factor (inzulinu sličan faktor rasta)

EGF- epidermal growth factor (epidermalni faktor rasta)

VEGF-vascular endothelial growth factor (vaskularno-endotelni faktor rasta)

HGF-hepatocyte growth factor (faktor rasta hepatocita)

Zahvaljujem svojoj mentorici dr.sc. Ivani Medvedec Mikić dr.med.dent. na pomoći, strpljenju i korisnim savjetima tijekom izrade ovog diplomskog rada. Hvala i univ.mag. med. dent. Mariji Roguljić.

Hvala svim profesorima, doktorima, sestrama, tehničarima za sve svoje znanje i pomoć koje su nesebično podijelili.

Posebno zahvaljujem majci, ocu i bratu na bezuvjetnoj podršci, ljubavi i potpori.

Iskreno zahvaljujem svima ostalima koji su mi pružali podršku i naravno vjerovali u mene tijekom svih godina studija.

1. UVOD

1.1. Uvod u terapijske mogućnosti

Posljednje desetljeće, područje dentalne medicine značajno je evoluiralo u terapijskim mogućnostima zbrinjavanja post-ekstrakcijskih rana. Važnost takvog postupka u smislu usporavanja neizbježne resorpcije alveolarnog grebena i ne adekvatnog cijeljenja mekih tkiva još je i ranije bila poznata, no tek se u posljednje vrijeme intenzivno klinički primjenjuju terapijski postupci zbrinjavanja post-ekstrakcijskih rana poznati kao „očuvanje alveole“ tj. „Alveolar socket preservation“. Posljedice ekstrakcije zuba, očituju se trodimenzionalnom resorpcijom kosti posebno s gubitkom vertikalne i horizontalne dimenzije rezidualnog alveolarnog grebena, te gubitkom kvalitete i kvantitete pričvrstne gingive (1,2). Kako bi se neželjene post-ekstrakcijske promjene minimizirale i značajno usporile, razvijeno je nekoliko kliničkih postupaka odnosno protokola. Neki od takvih protokola, odnosno preparata koji se koriste u tu svrhu su PRGF® Endoret® (Plasma Rich in Growth Factors) humana autologna plazma bogata faktorima rasta i Bio-Oss® ksenotransplantat goveđeg podrijetla (3,4). Kod ozljede odnosno ekstrakcije zuba, ljudski organizam oslobađa molekule koje služe kao stanični signali koji stimuliraju proces tkivne obnove. S PRGF® Endoret® tehnologijom, moguće je izolirati iz krvi pacijenta plazmu s proteinima (faktorima rasta) koji ubrzavaju tkivnu regeneraciju, reduciraju upalu te smanjuju rizik od infekcije i ostalih post-kirurških komplikacija (5).

Tehnologiju pripreme PRGF® Endoret® preparata razvio je Dr. Eduardo Anitua prije više od 15 godina kada je ujedno i prvi put primjenjena. U kliničkoj praksi PRGF® preparat ima mnogo prednosti, a posebno u području oralne kirurgije u kojem se kroz godine kliničke primjene dokazao u terapiji post-ekstrakcijskih defekata, regeneraciji tkiva oko implantata, intraosealnih defekata, podizanju dna sinusa, ekspanziji grebena i terapiji parodontalnih defekata. Pokazao je predvidljivost, učinkovitost i prije svega biokompatibilnost (6).

PRGF® Endoret® preparat se koristi u četiri različita oblika. U obliku tekućine, filtrirane tekućine (collyrium), fibrinske mrežice i PRGF® ugruška (7).

Tekućina je oblik koji se koristi za vlaženje površine implantata i infiltraciju tkiva u traumatologiji. Filtrirana tekućina je oblik koji se koristi za kultivaciju stanica u laboratoriju, uključujući matične stanice ili u područjima kao što je oftalmologija. Ugrušak je idealan okvir

za progenitorske stanice. Može se koristiti za zatvaranje defekata i kao osnova za autologni transplantat. Fibrinska membrana je kondenzirana baza bogata faktorima rasta (8).

PRGF® Endoret® materijal karakterizira:

1. Jednostavnost- 8 min. centrifugiranja i 25 min. pripreme pripravka
2. Jedan ciklus centrifugiranja
3. Mali volumen potrebne krvi- do 9mL ovisno o formulaciji
4. Raznovrsnost- do 4 različita oblika
5. Nema pro-upalnog efekta- formulacija ne sadrži leukocite

PRGF® Endoret® preparat u obliku ugruška iznimno je biološki aktivan budući da su unutar fibrinske mrežice zadržani svi faktori rasta i proteini čineći izvrstan medij za popunjavanje koštanih defekata promovirajući epitelizaciju mekih tkiva. Biokompatibilni je medij iz kojeg se progresivno otpušta čitav niz proteina i faktora rasta koji imaju veliki utjecaj na brzo cijeljenje i koštanu regeneraciju zahvaljujući svojim oseoinduktivnim svojstvima faktora rasta, ali i oseokonduktivnim svojstvima stabilnog fibrinskog matriksa tj. fibrinske mrežice (9). Raznolikost ovih bioloških formulacija uvijek može biti proširena u kombinaciji s drugim autolognim tkivima kao što je autologna kost, životinjskim ksenotransplantatima, ali i sintetskim alotransplantatima. Svi oni predstavljaju medij koji dodatno poboljšava stabilnost PRGF® Endoret® pripravka na mjestu primjene, ali i svojstvo oseokondukcije kod koštanog cijeljenja (10,11).

1.2. Stanična kaskada cijeljenja

Cijeljenje i obnova tkiva je složeni proces koji uključuje kaskadu bioloških događaja kontroliranih brojnim citokinima i faktorima rasta koji čine lokalne signale na mjestu ozljede. Odmah nakon što ozljeda nastane, veliki broj intercelularnih i intracelularnih puteva bivaju aktivirani i koordinirani sa svrhom obnove integriteta i homeostaze. Stanične i humoralne komponente, upalni medijatori i zgrušavanje krvi samo su od nekih kaskadnih reakcija koje se odvijaju neposredno nakon ozljede. Veliki broj različitih stanica i ekspresije tkivnih molekula dovode do stanične proliferacije, diferencijacije i migracije. Razvoj mikrovaskulature i mikrocirkulacije ključan je moment u obnovi tkiva jer nedostatak vaskularizacije rezultira deficitom nekim od glavnih elemenata cijeljenja: kisikom, nutritivnim, faktorima rasta i biološki aktivnim proteinima (12).

Uloga faktora rasta uključenih u regeneraciju tkiva je unatoč dugogodišnjim spoznajama i dalje djelomično definirana. U posljednjih deset godina napretkom tehnologije i znanosti, provode se testiranja mnogih citokina i faktora rasta i istražuje njihov potencijalni terapijski učinak na tkivnu regeneraciju u raznim poljima medicine. Kao i velika većina novih stvari u medicini, bez obzira na brz razvoj i istraživanje, uspjeh primjene faktora rasta kao lijeka ima i određene zahtjeve i izazove koji se moraju premostiti daljnjim istraživanjem. Kaskadna reakcija cijeljenja tkiva izrazito je složen proces kontroliran velikim brojem specifičnih i različitih faktora rasta, citokina i proteina i teško je odrediti koji je to specifični faktor rasta koji bi bio dovoljan potaknuti tako složenu reakciju (13).

Nedavna su istraživanja pokazala da trombociti imaju ulogu u promociji tkivne reparacije i regeneracije, vaskularne remodelacije kao upalni medijator i odgovor imunološkog sustava.

Trombociti omogućavaju stvaranje krvnog ugruška na mjestu vaskularne ozljede međusobnim adheriranjem i agregacijom stvarajući prokoagulacijsku površinu koja stimulira stvaranje tromba i formiranje fibrinske mrežice. Tvari kao što su faktori rasta i razne vrste citokina i kemokina, pohranjene su gustim granulama unutar citoplazme trombocita. Glikoproteinska ovojnica trombocita u svom sastavu ima 7 transmembranskih glavnih receptora kao podgrupa primarnih receptora za ADP, trombin, TxA2 i druge (14,15).

Trombociti otpuštaju cijeli niz biološki aktivnih proteina i drugih tvari koji su važni u procesima promocije stanične proliferacije i morfogeneze što za posljedicu ima otpuštanje faktora rasta i biološki aktivnih proteina.

Veliki je izazov bio transformirati biološki potencijal trombocita u terapijsku formulaciju plazme bogate faktorima rasta odnosno PRGF® tehnologiju (Plasma Rich in Growth Factor) koja omogućuje transformaciju trombocita i endogenog fibrinskog potencijala u 4 različite formulacije za terapijsku primjenu s 3 osnovne karakteristike: jednostavno, lako i predvidljivo (16).

1.3. Dinamika cijeljenja i koštani supstituenti

Kod regeneracije tkiva važno je poznavati dinamiku cijeljenja. Pod tim se misli, da postoje određene razlike u kronologiji stanične obnove i njihove migracije na mjesto ozljede, odnosno u ovom slučaju u post-ekstrakcijsku ranu odnosno alveolu. Najbržu obnovu od svih stanica posjeduju epitelne stanice, zatim slijede fibroblasti (obnova stanica vezivnog tkiva), osteoblasti s formacijom kosti te se posljednje obnavljaju stanice parodontalnog ligamenta (17). Iz tih je saznanja razvijena metoda vođene regeneracije tkiva i kosti (GTR-guided tissue regeneration, GBR-guided bone regeneration) (18). U slučaju regeneracije izgubljenih tkiva u svrhu očuvanja koštanog i mekotkivnog integriteta, koriste se razne vrste koštanih transplantata.

Nužno je poznavati njihov ostekonduktivni, osteoinduktivni i osteogeni potencijal. Osteokonduktivnost znači da materijal čini stabilni porozni 3D matriks koji omogućava stanicama da migriraju unutar tvoreći središte angiogeneze i koštane formacije (19). Osteoinduktivnost je stanični impuls koji stimulira proliferaciju i diferencijaciju osteoprogenitorskih stanica. Osteogenetski potencijal podrazumijeva proces stvaranja nove kosti iz diferenciranih stanica iz samog koštanog transplantata (20). Koštane transplantate dijelimo na autologne, alogene, ksenologne i aloplastične.

Autologni transplantat je transplantat uzet s pacijenta npr. s područja ramusa mandibule ili brade. Takav transplantat ima pravi osteogeni potencijal s živim stanicama pacijenta, faktorima rasta, bez mogućeg imunološkog odgovora pacijenta. Kao mogući nedostaci primjene takvih preparata su bol, infekcija, komplicirani zahvat za operatera koji zahtjeva oralno-kirurški trening, ograničena krvna opskrba i relativno maleni volumen kosti (21).

Alogeni transplantati su transplantati uzeti s ljudskog kadavera npr. DFDBA i FDBA (demineralizirana i mineralizirana suho smrznuta kost). Ima ostekonduktivni i osteoinduktivni potencijal. Niske je biodostupnosti i aktivnosti BMP proteina. Iako smrzavanje znatno smanjuje antigenost takvih preparata, postoji određeni rizik za prijenos bolesti i nepredvidljivi su za rutinsku primjenu (22,23,24).

Ksenologni transplantati su životinjskog porijekla. Prirodno je dobiveni koštani matriks goveđe kosti. Osteokonduktivan je materijal slične strukture, poroznosti i volumne

stabilnosti kao i ljudski koštani transplantat. Njegova isključivo osteokonduktivna priroda, ujedno je i glavni nedostatak (25).

Aloplastični transplantati su umjetno sintetizirani materijali bez rizika od prijenosa bolesti. Riječ je hidroksiapatitu, tri-kalcij fosfatu i bio-staklima. Isključivo su osteokonduktivne prirode čija aktivnost ovisi o veličini čestica i njihovoj poroznosti djelujući kao "umjetni nosač" i dobar su medij za staničnu adheziju i proliferaciju. Hidroksiapatit se sporo resorbira, zadržavajući volumen novostvorene kosti i dobar je „nosač“ faktora rasta (26). Tri-kalcij fosfat se brzo zamjenjuje novom kosti. Bio-stakla imaju akcelerirajući učinak na koštanu formaciju, brzo se resorbiraju i zamjenjuju novom kosti (27).

1.4. Intra-alveolarni i ekstra-alveolarni procesi nakon ekstrakcije zuba

Promjene alveolarnog grebena koje se događaju nakon ekstrakcije zuba iz didaktičkih se razloga dijele na dvije međusobno povezane serije događaja: intra-alveolarni i ekstra-alveolarni procesi.

Cijeljenje post-ekstrakcijskih alveola prvi su istraživali Amler (28) i Evian i sur. (29) na uzorku pacijenata dobrovoljaca. Amler je u svojoj publikaciji prvi grafički prikazao promjene koje se događaju unutar alveole, u određenom vremenskom periodu. Prvih 24 sata nakon ekstrakcije zuba i krvarenja, vrijeme je formacije krvnog ugruška unutar alveole. Oštećenje krvnih žila se zatvara djelovanjem trombocita i fibrinske mrežice. Već unutar 48 sati, neutrofil, granulociti, monociti i fibroblasti počinju migrirati unutar fibrinske mrežice. Kroz 2-3 dana krvni ugrušak postupno biva zamijenjen granulacijskim tkivom. Nakon 4-5 dana, počinje postupna epitelizacija rubova gingive, nakon čega novostvoreni epitel polako proliferira prekrivajući granulacijsko tkivo unutar alveole. Jedan tjedan nakon ekstrakcije, alveola sadrži: granulacijsko tkivo, mlado vezivno tkivo i osteoid u apikalnom dijelu s povećanom količinom osteoblasta. Nakon 3 tjedna, počinje postupna mineralizacija osteioda, dok je epitel već prekrrio alveolu. Nakon 6 tjedana cijeljenja, formacija kosti je dosegla razinu trabekularne kosti. Meka tkiva rane su se zatvorila i u potpunosti epitelizirala nakon 6 tjedana.

Budući da je Amlerova studija bila kratkog trajanja, nije uključivala vrlo važne kasnije faze modelacije i remodelacije novostvorenog koštanog tkiva u različitim dijelovima alveole.

Rezultati nešto novije, dugoročne studije na psima (Cardaropoli 2003) (30) koriste se kako bi se u detalje opisalo različite faze modelacije i remodelacije kosti.

Odmah nakon ekstrakcije, krv iz malih krvnih žila ispunjava alveolu. Proteini iz krvnih žila i oštećene stanice iniciraju seriju događaja koji vode formiranju fibrinske mrežice. Trombociti agregiraju i interferiraju s fibrinskom mrežicom kako bi se formirao krvni ugrušak (koagulum) koji komprimira oštećene krvne žile i zaustavlja krvarenje. Krvni se ugrušak ponaša kao fizikalni matriks koji usmjerava i započinje stanični odgovor na oštećenje. Postupno se odvija čitav niz događaja zahvaljujući mezenhimalnim stanicama (faktori rasta) i stanicama upalnog odgovora jer njihovom se aktivnošću aktiviraju stanični mehanizmi koji omogućuju migraciju raznih stanica unutar alveole, njihovu proliferaciju, diferencijaciju i posljedično aktivnost unutar koaguluma (31). Kronološki gledano faze cijeljenja su:

1. Formacija ugruška

Iako je formacija krvnog ugruška ključni dio cijeljenja rane, njegova je postupna degradacija- fibrinoliza nužna kako bi započela formacija novoga tkiva

2. Čišćenje rane

Neutrofili i makrofazi migiraju unutar rane, preplavljuju bakterije i oštećeno tkivo čisteći to područje prije nego što će formacija novog tkiva započeti. Neutrofili migiraju nešto ranije dok se makrofazi pojavljuju nešto kasnije. Makrofazi nisu samo „čistači“ već otpuštaju mnoge faktore rasta i citokine promovirajući daljnju migraciju, proliferaciju i diferencijaciju mezenhimalnih stanica. Jednom kad je kompletan debris uklonjen i rana postane „sterilna“, neutrofili bivaju uništeni programiranom staničnom smrću, apoptozom.

3. Formacija tkiva

Nakupine vaskularnih struktura (iz oštećenog parodontalnog ligamenta), mezenhimalne, fibroblastima slične stanice ulaze u post-ekstrakcijsku alveolu. Mezenhimalne stanice proliferiraju i odlažu komponente matriksa na ekstracelularnoj lokaciji, gdje se postupno formira novo granulacijskog tkivo zamjenjujući krvni ugrušak. Granulacijsko tkivo sadrži makrofage, veliki broj fibroblastima slične stanice i veliki broj novostvorenih krvnih žila. Važnost fibroblastima sličnih stanica je što one kontinuirano otpuštaju faktore rasta, proliferiraju i odlažu ekstracelularni matriks koji predstavlja osnovu za urastanje novih

dodatnih stanica i omogućuje daljnju diferencijaciju tkiva. Krvne žile osiguravaju dotok kisika i hranjivih stvari važnih za stanice u novoformiranom tkivu. Formacija vezivnog tkiva se odvija kroz procese fibroplazije i angiogeneze. Tranzicija od privremenog vezivnog tkiva prema koštanom tkivu događa se djelovanjem vaskularnih struktura (32). Osteoprogenitorne stanice (periciti) migriraju i koncentriraju se u području krvnih žila. One se diferenciraju u osteoblaste koji postupno stvaraju nemineralizirani koštani matriks osteoid. Kako takve, stanice konstatno luče osteoid, bivaju zarobljene u takvom matriksu i postupno se dalje diferenciraju u prave koštane stanice osteocite. Prvi tip kosti koji nastaje mineralizacijom osteoida je trabekularna spongioza (33). Takva kost je karakterizirana:

- Brzim depozitom novih koštanih trabekula
- Slabije organiziranim kolagenim matriksom
- Velikim brojem osteoblasta unutar mineraliziranog matriksa
- Slabijom otpornosti na opterećenje

4. Tkivna modelacija i remodelacija

Stvaranje inicijalne kosti je brz proces. Kroz nekoliko tjedana, kompletna ekstrakcijska alveola biva ispunjena novostvorenom trabekularnom kosti tj. primarnom koštanom spongiozom. Takva kost predstavlja:

- Čvrst i stabilan matriks
- Bogata je osteoprogenitorskim stanicama
- Žarište je angiogeneze i matriksne mineralizacije

Takva se trabekularna spongioza sa svojim primarnim osteonima, postepeno zamjenjuje lamelarnom kosti i koštanom srži. Prvo dolazi do njene resorpcije do određene razine, nakon čega se stvara tzv. “ reverzna linija“ koja predstavlja kraj, odnosno početak od kojeg počinje stvaranje nove kosti. Iako ovakva remodelacija može započeti već u ranim fazama cijeljenja, ipak treba proći i do nekoliko mjeseci da bi se sva trabekularna spongioza u potpunosti zamjenjena lamelarnom kosti i koštanom srži (34).

Važan dio cijeljenja uključuje formaciju „ kape tvrdih tkiva“ koja zatvara rubni ulaz u ekstrakcijsku alveolu. Takva je formacija inicijalno obuhvaćena trabekularnom kosti, ali se posljedično remodelira i zamjenjuje lamelarnom kosti koji biva kontinuirano kortikalizirana na periferiji. Ovaj proces je poznat kako kortikalizacija.

Nakon cijelog procesa, tkivo je zacijelilo, ali mora se prilagoditi funkcionalnim zahtjevima. Budući da više nema sila koje se preko okluzalnih površina prenose na podložeću kost tijekom mastikacije, više nema ni potrebnih funkcionalnih impulsa za apoziciju nove kosti. Rezultat je kontinuirana resorpcija rezidualnog alveolarnog grebena (35).

Koštana regeneracija zahtjeva proliferaciju i maturaciju osteoblasta koji su se diferencirali iz osteoprogenitorskih mezenhimalnih matičnih stanica. Iako su mezenhimalne matične stanice primarno i većinski lokalizirane u koštanoj srži, postoji i njihova subpopulacija prisutna u perifernoj krvi. *In vivo*, diferencijacija osteoblasta uključuje stanica-stanica i stanica-matriks interakcije kao i višestruke hormonalne (paratiroidni hormon, estrogen), lokalne autokrine/parakrine faktore odnosno razne vrste BMP proteina (36).

Jedna od prvih studija Whitman i sur. (37) koja je pokazala važnost trombocita kod post-ekstrakcijskog cijeljenja, pratila je učinak autolognog trombocitnog gela koji je korišten u području rekonstruktivne oralne i maksilofacijalne kirurgije kao dodatna procedura vezana uz postavu titanijskih implantata. Marx i sur. (38) su evaluirali učinak autolognog PRP (platelet rich plasma) preparata kod rekonstrukcije kontinuiranih koštanih defekata mandibule s koštanim transplantatom. Prema studiji, PDGF (trombocitni faktor rasta) i TGF- β (transformirajući faktor rasta), iz trombocita su adherirali na koštani transplantat što je dovelo do zaključka da se dodatkom PRP preparata akcelerirala količina i stupanj formacije nove kosti. Zahvaljujući ovim „pionirskim“ studijama, trombociti su apostrofirani kao potencijalno važan faktor u koštanoj regeneraciji koji u određenoj koncentraciji osigurava direktan dotok faktora rasta, stimulaciju, migraciju i maturaciju mezenhimalnih i epitelnih stanica. Faktori rasta kao PDGF i TGF- β imaju snažan sinergističko-kemotaktični efekt na osteoblaste, te uz dodatak BMP-2 proteina predstavlja centar koštane regeneracije (39,40).

1.5. PRGF® Endoret® tehnologija i učinak na cijeljenje mekih i koštanih tkiva

Jedna od glavnih razlika PRGF® Endoret® preparata u odnosu na druge slične materijale je mogućnost dobivanja potpuno biokompatibilne, 100% autologne i personalizirane formulacije (41). To je moguće zbog kalcija kao aktivatora koagulacije i posljedično kaskadne reakcije otpuštanja faktora rasta i formacije fibrinskog ugruška. Time je izbjegnut potencijalno toksični učinak npr. goveđeg trombina korištenog u sličnim

formulacijama. Kao dodatak, kalcij producira znatno jači i progresivniji efekt otpuštanja faktora rasta (42). Leukociti nisu dio sastava PRGF® Endoret® formulacije jer je dokazan njihov pro-upalni učinak preko metaloproteinaza i kiselih hidrolaza iz njihova sastava koji mogu provocirati tkivnu degeneraciju i otežano cijeljenje (43).

3D fibrinska struktura zadržava regenerativni prostor i služi kao idealni matriks za progenitorske stanice. To može olakšati kombinaciju progenitorskih stanica sa somatskim, mezenhimalnim ili stromalnim matičnim stanicama za potrebe tkivne regeneracije. U idealnim uvjetima, tkivni inženjering za regeneraciju koštanih defekata zahtijeva nekoliko uvjeta koji moraju biti ispunjeni. To su: a) kultivacija stanica visokog oseogenog potencijala, b) postojanje faktora rasta, c) stvaranje 3D ugruška koji predstavlja osnovnu bazu mehaničkih svojstava koji omogućava objedinjenje, stabilnost svih elemenata, a time i vaskularizaciju s posljedičnom regeneracijom (44,45). Idealna konstrukcija treba biti u potpunosti autologna, lako producirana, jednostavne primjene, niske imunogenosti i bio-resorptivan homologni materijal.

Nakon aktivacije PRGF-a kalcij kloridom (dozvoljava koagulaciju različitih frakcija plazme), dolazi do otpuštanja čitavog niza faktora rasta iz trombocita koji imaju fundamentalnu ulogu u revaskularizaciji i koštanoj regeneraciji inducirajući mitotički i proliferativni učinak na endotelne i osteoprogenitorne stanice (46,47). Neki od faktora koji se otpuštaju, a imaju sinergistički učinak su: PDGF (trombocitni faktor rasta), TGF- β (transformirajući faktor rasta), IGF-1 (inzulinu sličan faktor rasta), EGF (epidermalni faktor rasta), VEGF (vaskularno-endotelni faktor rasta) i HGF (faktor rasta hepatocita) (48). PRGF® Endoret® preparat posebno je bogat PDGF, TGF- β , IGF-1 faktorom i njihov učinak na cijeljenje i koštanu regeneraciju je opširno istražen. Npr. PDGF povećava proliferaciju osteoblasta (*in vitro*), dok TGF- β u određenoj „boost“ dozi utječe na sintezu kolagenih vlakana tip 1 i tip 4. IGF-1 inducira staničnu proliferaciju fibroblasta, njihovu diferencijaciju i biosintezu kolagena tip 1. Njegov utjecaj na mitozu više-jezgrenih osteoklastičnih stanica je također zabilježen (49).

Fibroblasti su važni u ekspresiji brojnih površinskih receptora i mogu istovremeno vezati multiple molekule koje se ponašaju kao okidač u raznim bihevioralnim odgovorima. Budući da je funkcija fibroblasta kritična tijekom tkivnog popravka, oblikovanje njihove aktivnosti s pravilnom količinom faktora rasta mogu pozitivnom utjecati na obnovu oštećenog tkiva (50). Da bi iskoristili njihov puni potencijal, od velike je važnosti razumjeti kako

gustoća trombocita, te time i koncentracija faktora rasta ima utjecaj na staničnu aktivnosti. PRGF® Endoret® pripravak ima umjerenu koncentraciju trombocita dovoljnu za optimalan biološki učinak (51).

Angiogenetski učinak izlučenih VEGF faktora od esencijalne je važnosti za osiguravanje dostatnog kisika i nutritivenata tkivima koja su u procesu regeneracije. Formacija novih krvnih žila djelovanjem PRGF pripravka osim što je pod utjecajem VEGF faktora, nije njime jednostrano ovisna. Angiogeneza kao mehanizam kontroliran je i iniciran međusobnom interakcijom VEGF, TGF- β 1, HGF, angiopoetin-1 i CD40L angiogenetskim faktorima, ali i anti-angiogenetskim faktorima trombospondin-1, β -tromboglobulin, trombocitni faktor-4 i endostatinima (52).

Rezultati studije Anitua i sur. (53) pokazuju kako je stanična komunikacija između endotela i podložećih stromalnih fibroblasta pod utjecajem trombocitnih proteina, može imati značajan efekt za angiogenetski status kod tkivnog cijeljenja. Lokalni fibroblasti mogu intenzivirati angiogenetski kapacitet trombocitnih proteina, sintetizirajući dodatne količine VEGF faktora koji se veže na receptore endotelne stanice, a stimulira ih na stvaranje novih krvnih žila. VEGF također može imati i pro-upalni učinak, ali i stimulirati adheziju leukocita na endotelne stanice. Takva je funkcija suprimirana preko HGF faktora kroz nuklearni kappaB transkripcijski faktor.

U post-ekstrakcijskim protokolima za kratko, srednje i dugoročno opterećenje implantata, od esencijalne je važnosti razviti oblik tretmana koji ubrzava regeneraciju mekih tkiva, tako i rezidualne kosti. Osnovna namjera je stvoriti terapijske uvjete sa što kraćim vremenom čekanja uz optimalan period da se dosegne zadovoljavajuća razina kvalitete regeneriranih mekih i tvrdih tkiva. Punjenje post-ekstrakcijskih rana PRGF-om stvaraju se uvjeti koji rezultiraju zadovoljavajućom razinom kvantitete (gustoća veća od 500 Hounsfieldovih jedinica) i kvalitete rezidualne alveolarne kosti (54).

1.6. Geistlich Bio-Oss® ksenotransplantat kao koštani supstituent

Geistlich Bio-Oss® je ksenotransplantat goveđeg podrijetla. Riječ je o kristaliničnom koštanom matriksu goveđe kosti, strukturalno vrlo sličnom ljudskoj kosti (55). Zbog takve sličnosti vrlo brzo biva uključen u prirodne procese remodelacije i remodelacije kosti. Ljudski

organizam prepoznaje ga kao vlastitu kost bez aktivacije imunološkog odgovora na strani antigen (56). Topografska struktura pruža jedinstven i visoko učinkovit sustav pora koji podržava optimalano urastanje za stvaranje novog koštanog tkiva. Njegova hidrofilna svojstva osiguravaju kompletnu hidraciju biomaterijala preko fizikalnog fenomena kapilarnosti i efektivne stabilizacije krvnog ugruška (57). Površina podržava adsorpciju proteina omogućavajući efikasnu adheziju osteoblasta. Histološke analize su pokazale kako čestice Bio-Oss® granula bivaju s vremenom uključene unutar vlastite novoformirane kosti koja zadržava oblik i volumen (58). Na granici između Bio-Oss® i susjednih tkiva postoji molekularna interakcija između čestica ksenotransplantata i organskih i anorganskih tvari okolne kosti čineći stabilni kompleks kost/biomaterijal tijekom procesa remodelacije, reparacije i oseointegracije (59). Najperifernija osteocitična lakuna nalazi se unutar Bio-Oss® materijala i ispunjena je osteocitima (60). Bio-Oss® ksenomaterijal s vremenom biva potpuno funkcionalno inkorporiran unutar novoformirane kosti.

Biofunkcionalnost preparata podržava jednostavnost primjene i čini Geistlich Bio-Oss® pouzdanim materijalom izbora u čitavom nizu indikacija. Neovisne dugoročne studije nastavljaju podržavati sigurnost i efikasnost primjene Geistlich Bio-Oss® materijala gdje god želimo ostvariti predvidljivu koštanu regeneraciju (61).

Da bi osigurali funkcionalne i estetske zahtjeve kod postave implantata, augmentacijski su postupci postali izuzetno važni u sve većem broju slučajeva.

Glavne indikacije primjene ksenotransplantata su: augmentacije i rekonstrukcije alveolarnog grebena, punjenje parodontnih defekata, punjenje defekata nakon amputacije korijena, apikotomija, cistektomija, punjenje post-ekstrakcijskih alveola sa svrhom očuvanja visine i širine alveolarnog grebena, podizanje dna sinusa, punjenje parodontalnih defekata u kombinaciji s proizvodima za vođenu regeneraciju tkiva, vođenu regeneraciju kosti, punjenje perimplatantnih defekata (62).

Nakon ekstrakcije zuba, alveolarni greben prolazi kroz proces promjene vertikalne i horizontalne dimenzije. Do 50% alveolarne visine i širine resorbira se kroz 12 mjeseci nakon ekstrakcije zuba, a gotovo 2/3 opsega resorpcije se dogodi u prva 3 mjeseca, posebno na bukalnom dijelu alveole. Nedavne studije potvrđuju kako augmentacija post-ekstrakcijskih alveola koštanim supstituentima značajno reducira stupanj resorpcije. U studijama na psima, Araújo i sur. (63) su dokazali kako preparat anorganske goveđe kosti s 10% kolagena (Bio-

Oss Collagen, Geistlich) značajno reducira koštanu resorpciju. U kliničkim kontroliranim randomiziranim studijama, Nevins i sur. (64) došli su do zaključka kako pouzdana predvidljivost uspjeha terapije nakon ekstrakcije zuba nije moguća bez augmentacije post-ekstrakcijske alveole.

1.7. Cutanplast®

Cutanplast® je sterilna resorptivna želatinozna spužvica sa snažnim hemostatičnim djelovanjem. Poroznom strukturom inducira brzu rupturu trombocita s posljedičnom aktivacijom enzimatske kaskade zgrušavanja krvi.

2. CILJ ISTRAŽIVANJA

Cilj ovog istraživanja bio je utvrditi koji od tri različita protokola ima bolji učinak na cijeljenje mekih i koštanih tkiva nakon ekstrakcije zuba. Na temelju određivanja kliničkih parametara (udaljenost rub gingive-mukogingivalno spojište, te debljine alveolarnog grebena u buko-oralnom smjeru) određivala se kvaliteta cijeljenja mekog tkiva kvantitativnom metodom - mjerenjem parodontološkom sondom i izražavanjem mjera u mm. Određivala se i visina alveolarne kosti na temelju očitavanja rtg snimaka u mm.

Tri su protokola uključena u studiju:

1. PRGF® fibrinska membrana
2. PRGF® fibrinska membrana+Bio-Oss® ksenotransplantat
3. Cutanplast® hemostatična želatinozna spužvica

Nulta hipoteza pretpostavlja kako neće biti razlike u cijeljenju mekih i koštanih tkiva nakon primjene tri različita materijala i protokola u zbrinjavanju post-ekstrakcijske rane.

3. MATERIJAL I METODE

Ova je studija odobrena od strane Etičkog povjerenstva Medicinskog fakulteta u Splitu (Klasa:003-08/15-03/0001, UR.BR.2181-198-03-04-16-0024). Tema je odobrena od Povjerenstva za diplomski rad Studija dentalne medicine Medicinskog fakulteta u Splitu. Studija se provodila na Zavodu za parodontologiju Stomatološke poliklinike u Splitu i u njoj je sudjelovalo ukupno šest pacijenata (3 muškarca i 3 žene) s ukupno 6 ekstrahiranih zubi u području premolara lijeve ili desne strane. Zubi su ekstrahirani zbog opsežnog karioznog procesa i/ili nepovoljnog endodontskog liječenja.

Pacijenti su informirani o provedenoj proceduri, korištenim materijalima i mogućim rizicima neposredno prije provedenog terapijskog postupka. Potpisali su suglasnost da su upoznati sa svim aspektima studije i terapijskog postupka. Studija je odobrena od strane Etičkog povjerenstva Medicinskog fakulteta u Splitu.

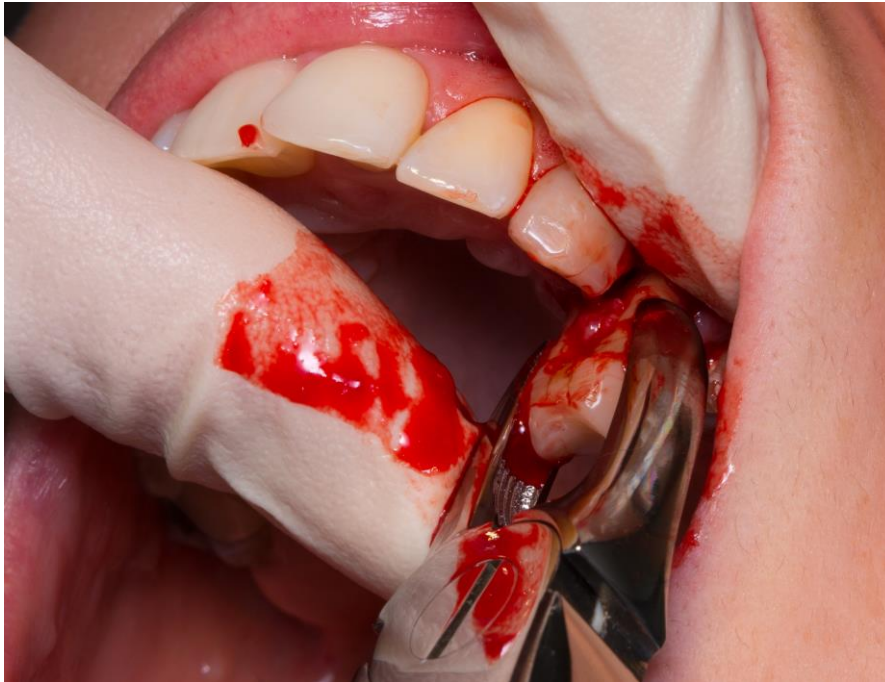Studija je organizirana u 3 terapijske skupine:

- Skupina 1: post-ekstrakcijska rana je ispunjena isključivo PRGF® Endoret® fibrinskom membranom do ruba gingive i zašivena 6/0 monofilamentnim polipropilenskim koncem.
- Skupina 2: post-ekstrakcijska rana je ispunjena mješavinom PRGF® Endoret® tekućine s Geistlich Bio-Oss® granulama ispunjena do krestalne razine, preostali dio je prekriven PRGF® Endoret® fibrinskom membranom i zašiven 6/0 monofilamentnim polipropilenskim koncem.
- Skupina 3: kontrolna je skupina kod koje je post-ekstrakcijska rana ispunjena samo hemostatičnom gelatinoznom spužvicom Cutanplast® i zašivena 6/0 monofilamentnim polipropilenskim koncem.

3.1. Ekstrakcija zubi

Nakon uzete medicinske i stomatološke anamneze svim pacijentima je injicirana infiltracijska anestezija iznad zuba namijenjenog za ekstrakciju i u područje palatinalne sluznice. Zatim se pomoću rotirajuće četkice i profilaktičke paste Proxyt (Ivoclar Vivadent, Schann, Liechtenstein) očistio zub za ekstrakciju. Napravljena je minimalno invazivna ekstrakcija uz upotrebu periotoma kako bi atraumatski prekinuli vezu između korijena zuba i

koštanih stijenki alveole. Premolarnim kliještima je zub dislociran vertikalno iz svog ležišta, u svrhu poštede koštanih stijenki i peri-alveolarnih keratiniziranih mekih tkiva.



Slika 1. Ekstrakcija zuba.

3.2. Priprema PRGF® Endoret® preparata

Priprema PRGF® Endoret® preparata zahtjeva osnovni KMU15 jednokratni oralno kirurški kit koji sadrži: 1 sistem za vađenje krvi, 4 epruvete za vađenje krvi (9mL), 2 epruvete za frakcioniranje, 1 uređaj za transfer plazme, 1 šprica i 1 ampula aktivatora. Od dodatnih potrebnih stvari za pripremu preparata potreban je uređaj za centrifugiranje, Plasmaterm H uređaj za temperiranje plazme na 37°C, digitalna štoperica BTI Electronic timer clock (BTI Biotechnology Institute, Vitoria-Gasteiz, Álava).

U ovoj su studiji korištene 2 epruvete za vađenje krvi od moguće 4 epruvete i 2 epruvete za svaku od frakcija.

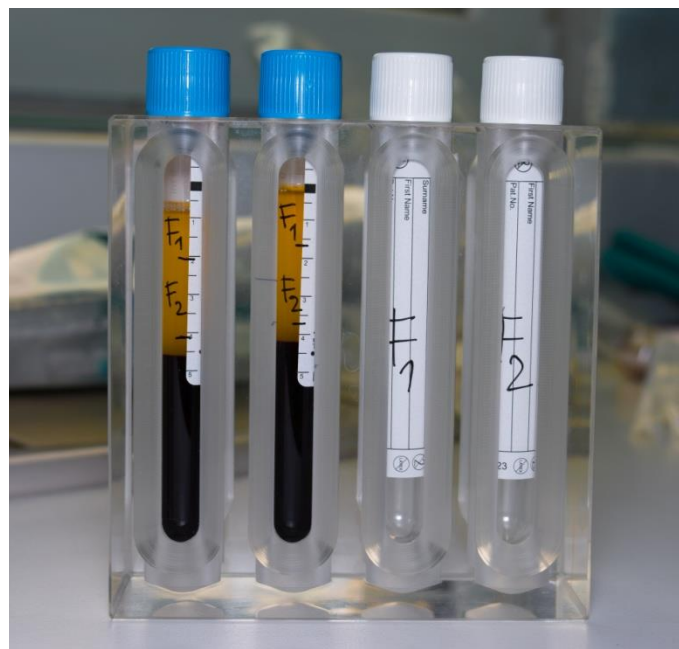Vađenje periferne venske krvi je napravljeno neposredno prije postupka ekstrakcije zuba na način da se 6-8 cm iznad antekubitalne jame elastičnom trakom podvezala nadlaktica. Krv je uzeta iz medijalne kubitalne vene. Kako bi atraumatski izvršili vađenje krvi i smanjili mogućnost od nastanka hemolize potrebno je: mirno držati ruku i nježno uvesti iglu u prateći venu. Prethodno je potrebno označiti svaku od 2 epruvete za uzimanje krvi. Nakon punjenja epruveta krvlju, važno ih je nježno promućkati i postaviti u centrifugu na točno određeno

mjesto za epruvete, tako da stoje simetrično zbog balansa pri centrifugiranju. Vrijeme centrifugiranja preparata je 8 minuta.



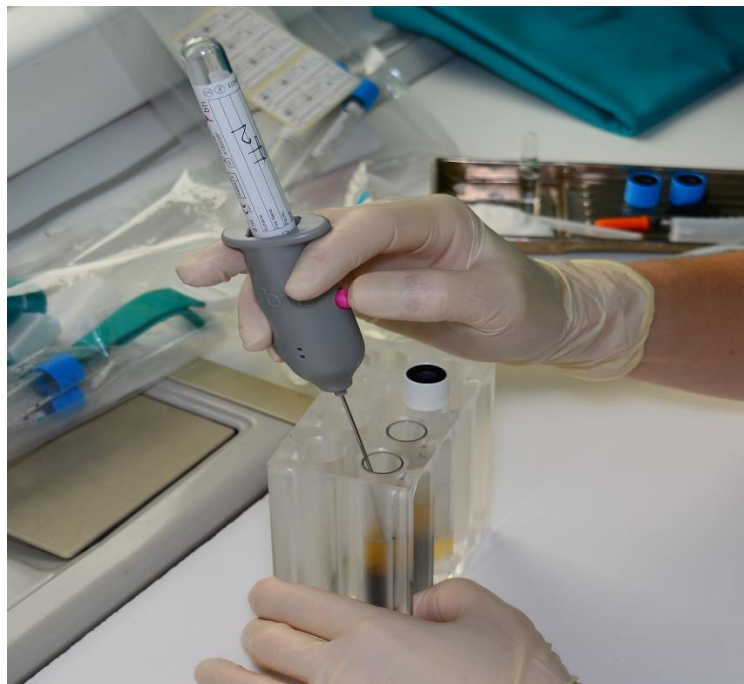Slika 2. Centrifugiranje.

Nakon završenog centrifugiranja, epruvete su postavljene u držač kako bi lakše označili pojedinu frakciju plazme.



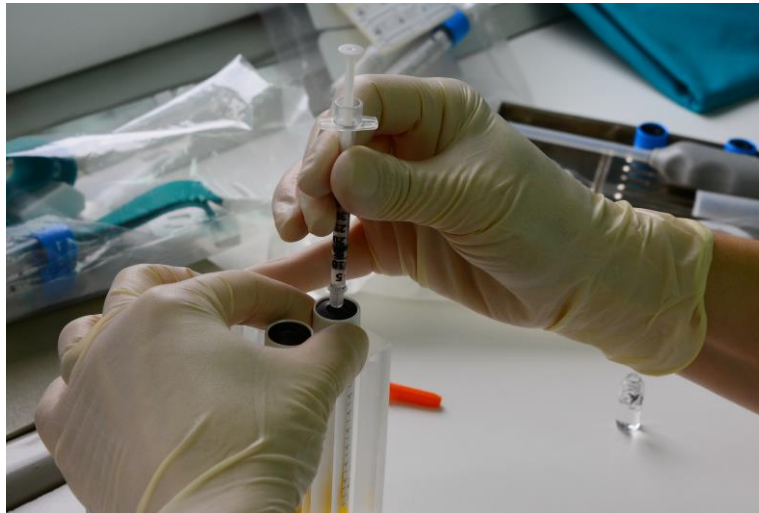Slika 3. Označavanje frakcija plazme.

Ukupni volumen plazme može varirati sukladno hematokritu, spolu, dobi i pacijentovim navikama. Na svakoj su epruveti u dijelu centrifugirane plazme označene frakcija 1 i frakcija 2, svaka po 2 mL. Frakcija 1 je 2 mL plazme bliža površini, a frakcija 2 je 2 mL plazme bliža hematokritu. Uređajem za pipetiranje frakcije plazme iz svake od epruveta je po redu odvojena frakcija 1 i frakcija 2, svaka u svoju označenu epruvetu. Pipetira se na način da je vrh pipete uronjen 1-2 mm od površine plazme kako nebi došao u kontakt sa zrakom i gubitkom vakuma u epruvetama za frakcioniranje.



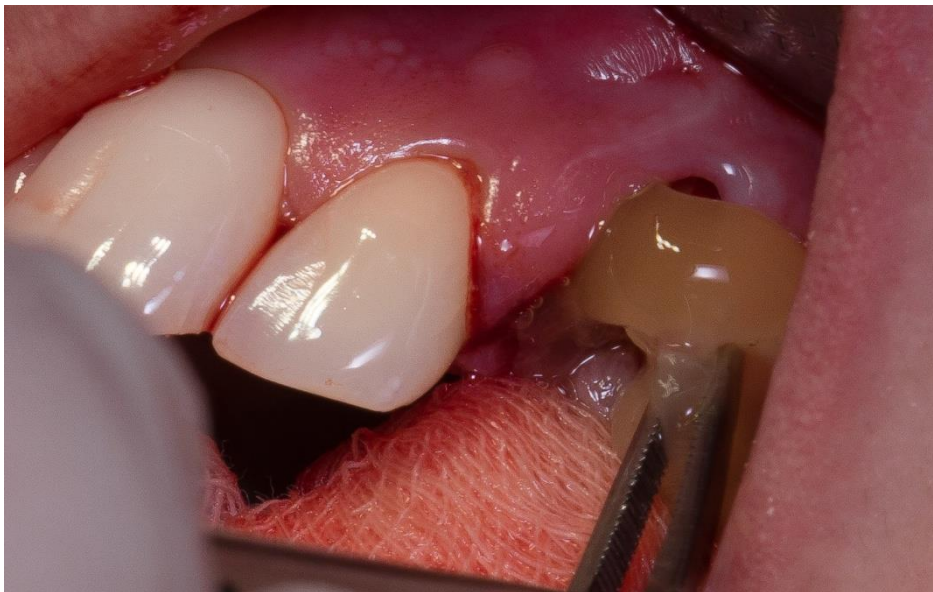Slika 4. Pipetiranje frakcija.

PRGF® je potom potrebno aktivirati ampulom CaCl_2 aktivatora. Pravilo je da na 1 cc plazme ide 5 jedinica CaCl_2 aktivatora.



Slika 5. Aktivacija frakcija CaCl_2 aktivatorom.

Nakon aktivacije, frakcije se izliju u sterilne staklene posudice i stave u Plasmaterm H uređaj na 37°C , 25 minuta. Nakon 25 minuta u uređaju za temperiranje, iz tekućih aktiviranih frakcija dobijemo ugrušak, odnosno fibrinsku membranu.



Slika 6. Unošenje PRGF® fibrinske membrane u post-ekstrakcijsku ranu.

3.3. Priprema PRGF® Endoret® i Bio-Oss® preparata

Kombinacija PRGF® preparata i ksenotransplantata za grupu 2, pripremljena je tako da su granule Bio-Oss® zamiješane u aktiviranu frakciju 2 u omjeru 0.5g Bio-Oss® biomaterijala na 1cc aktiviranog PRGF® preparata.

3.4. Određivanje kliničkih parametara

Klinički parametri kojima je praćeno post-ekstrakcijsko cijeljenje, evaluirani su neposredno nakon vađenja zuba i 3 mjeseca nakon provedenog terapijskog postupka. Parodontološkom sondom s varijacijom od +/- 0.5mm izmjerene su: visina pričvrzne gingive (rub gingive-mukogingivalno spojište) i debljina bezubog alveolarnog grebena (vestibulo-oralna debljina). Visina kosti rezidualnog alveolarnog grebena je radiološki procjenjena na temelju 2D snimki, kompjuterskom analizom u software-u CliniView 10. 0. 1. Način kojim se utvrdio rub rezidualnog alveolarnog grebena s točnošću od +/- 0.5mm neposredno nakon vađenja zuba i nakon 3 mjeseca je uz pomoć nepromjenjive i stabilne referentne točke caklinsko-cementnog spojišta susjednog zuba po principu da veća udaljenost nakon 3 mjeseca znači i pad visine ruba alveolarne kosti i obrnuto. Razlike u podacima neposredno nakon terapijskog postupka i podatci nakon 3 mjeseca uzete su za analizu učinka pojedinog protokola.

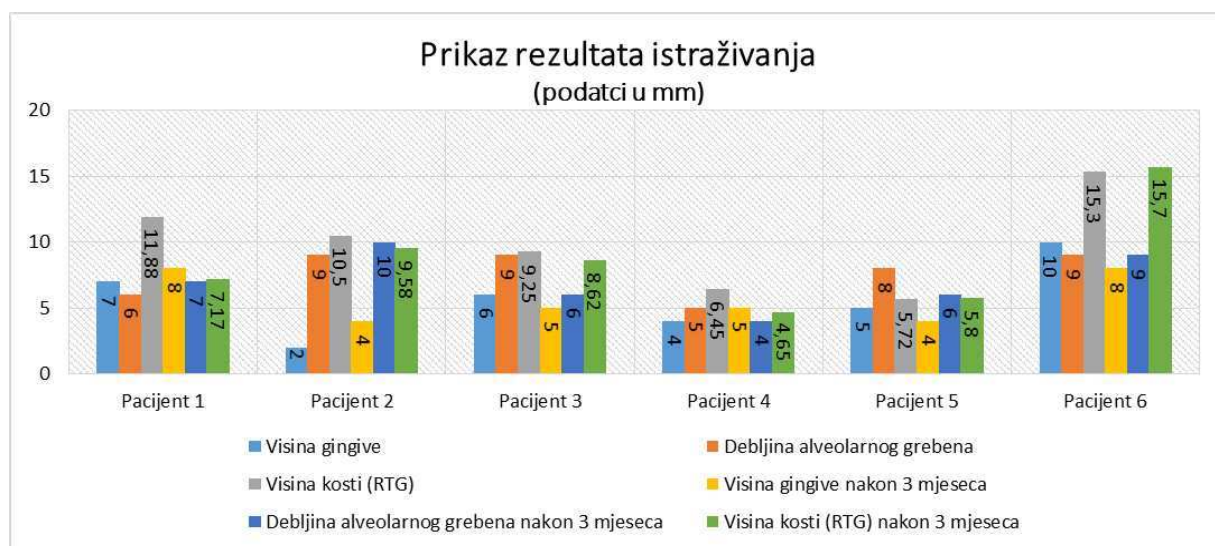
4. REZULTATI

Sve post-ekstrakcijske rane su zacijelile bez komplikacija. Klinički, kod skupine 1 (PRGF®) i skupine 2 (PRGF®+Bio-Oss®) gingiva je nakon 3 mjeseca bila u potpunosti keratinizirana, dok gingiva nije bila u potpunosti keratinizirana nakon 3 mjeseca kod kontrolne skupine 3 (Cutanplast®). Radiološki su sve post-ekstrakcijske rane nakon 3 mjeseca pokazale znakove cijeljenja i formiranje nove kosti unutar post-ekstrakcijske alveole. Skupina 2 kod koje su korištene granule Bio-Oss® ksenotransplantata, u potpunosti su bile integrirane unutar novostvorene kosti.

Rezultati za Pacijenta 1 i 2 pripadali su skupini 1 (PRGF®), rezultati za Pacijenta 3 i 4 skupini 2 (PRGF®+Bio-Oss®), Pacijenta 5 i 6 kontrolnoj skupini 3 (Cutanplast®).

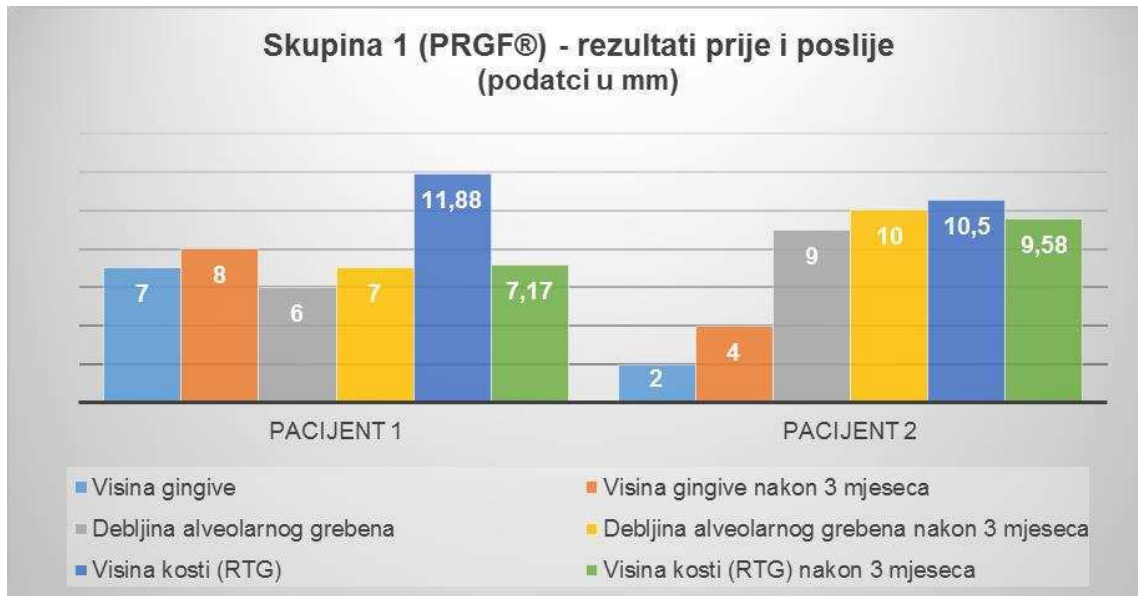
Tablica 1. Rezultati istraživanja (podatci u mm)

| Visina gingive | Debljina gingive | Visina kosti (RTG) | Visina gingive nakon 3 mj | Debljina grebena nakon 3 mj | Visina kosti (RTG) nakon 3 mj | Šifra materijala |
|----------------|------------------|--------------------|---------------------------|-----------------------------|-------------------------------|------------------|
| 7 | 6 | 11,88 | 8 | 7 | 7,17 | Skupina 1 |
| 2 | 9 | 10,5 | 4 | 10 | 9,58 | Skupina 1 |
| 6 | 9 | 9,25 | 5 | 6 | 8,62 | Skupina 2 |
| 4 | 5 | 6,45 | 5 | 4 | 4,65 | Skupina 2 |
| 5 | 8 | 5,72 | 4 | 6 | 5,8 | Skupina 3 |
| 10 | 9 | 15,3 | 8 | 9 | 15,7 | Skupina 3 |



Slika 7. Ukupni prikaz rezultata istraživanja.

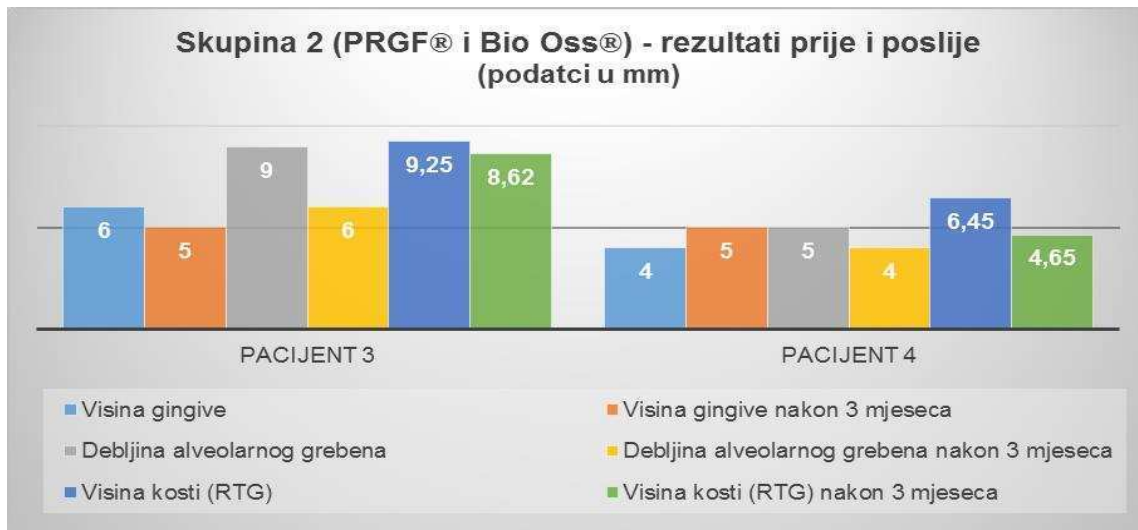
Klinički parametri evaluirani u studiji za analizu učinka pojedinog protokola za svaku skupinu prikazani su zajedno s podacima neposredno nakon ekstrakcije i poslije 3 mjeseca (slika 7.)



Slika 8. Prikaz rezultata protokola skupine 1.

Rezultati skupine 1, PRGF® protokola za Pacijenta 1 i 2 pokazuju kako je visina gingive neposredno nakon ekstrakcije bila 7mm i 2mm dok se nakon 3 mjeseca povisila na 8mm i 4mm.

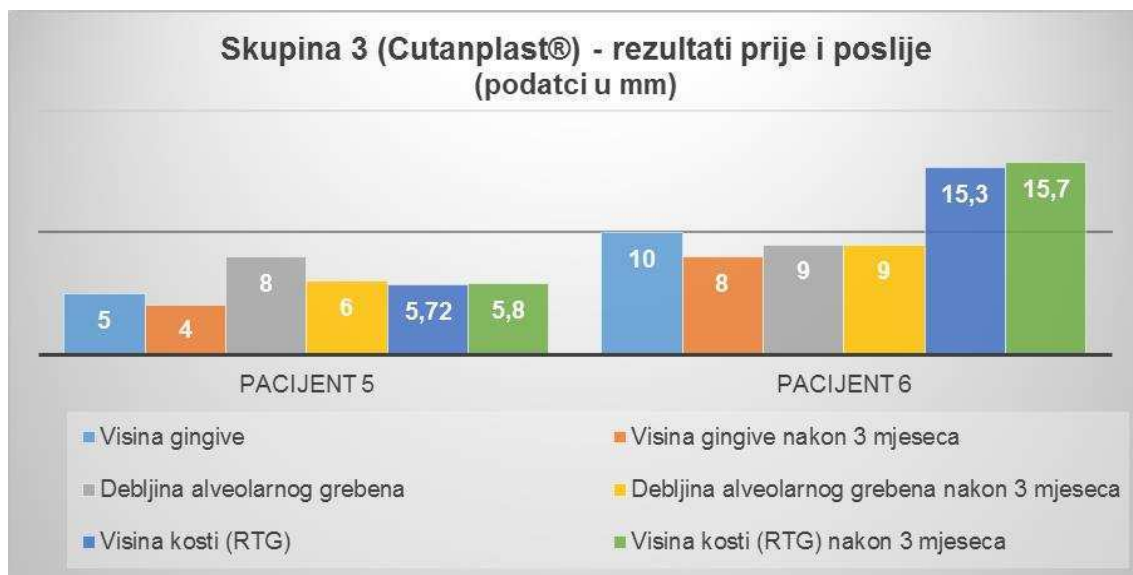
Debljina bezubog alveolarnog grebena se povisila sa 6mm i 9mm na 7mm i 10mm. Visina kosti (RTG) odnosno rub alveolarnog grebena povisio se sa 11,88mm i 10,5mm na 7,17mm i 9,58mm.



Slika 9. Prikaz rezultata protokola skupine 2.

Rezultati skupine 2, PRGF®+Bio-Oss® protokola za Pacijenta 3 i 4 pokazuju kako je visina gingive neposredno nakon ekstrakcije bila 6mm i 4mm dok se nakon 3 mjeseca snizila na 5mm kod pacijenta 3, a povisila na 5mm kod pacijenta 4.

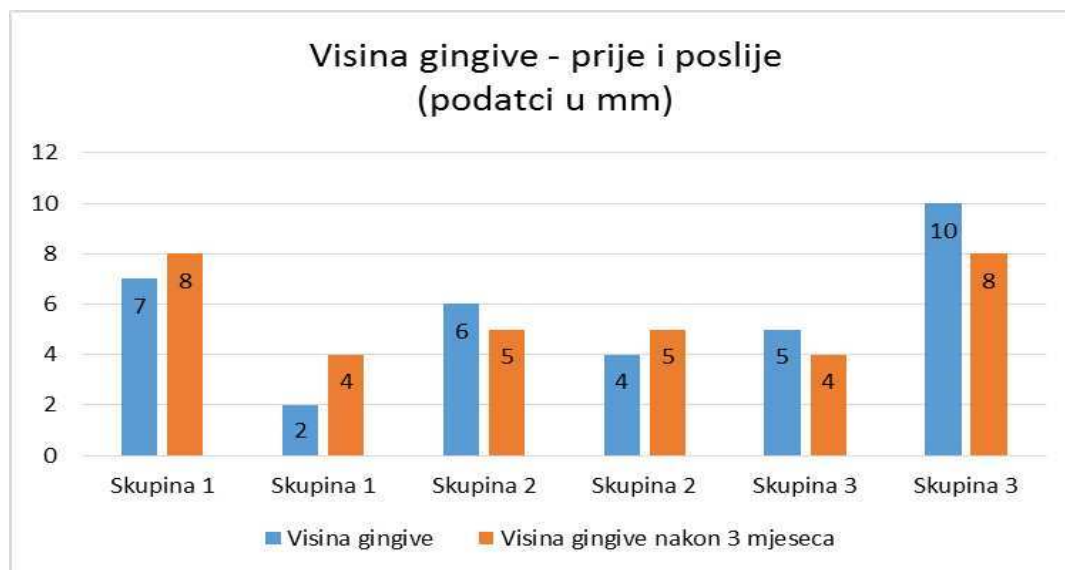
Debljina bezubog alveolarnog grebena se snizila sa 9mm i 5mm na 6mm i 4mm. Visina kosti (RTG), rub alveolarnog grebena povisio se s 9,25mm i 6,45mm na 8,62mm i 4,65mm.



Slika 10. Prikaz rezultata kontrolne skupine 3.

Rezultati kontrolne skupine 3, Cutanplast® protokola za Pacijent 5 i 6 pokazuju kako se visina gingive neposredno nakon ekstrakcije sa 5mm i 10mm nakon 3 mjeseca snizila na 4mm i 8mm.

Debljina bezubog alveolarnog grebena se snizila sa 8mm na 6mm, dok je kod drugog pacijenta ostala 9mm. Visina kosti (RTG), rub alveolarnog grebena se snizio sa 5,72mm i 15,3mm na 5,8mm i 15,7mm.

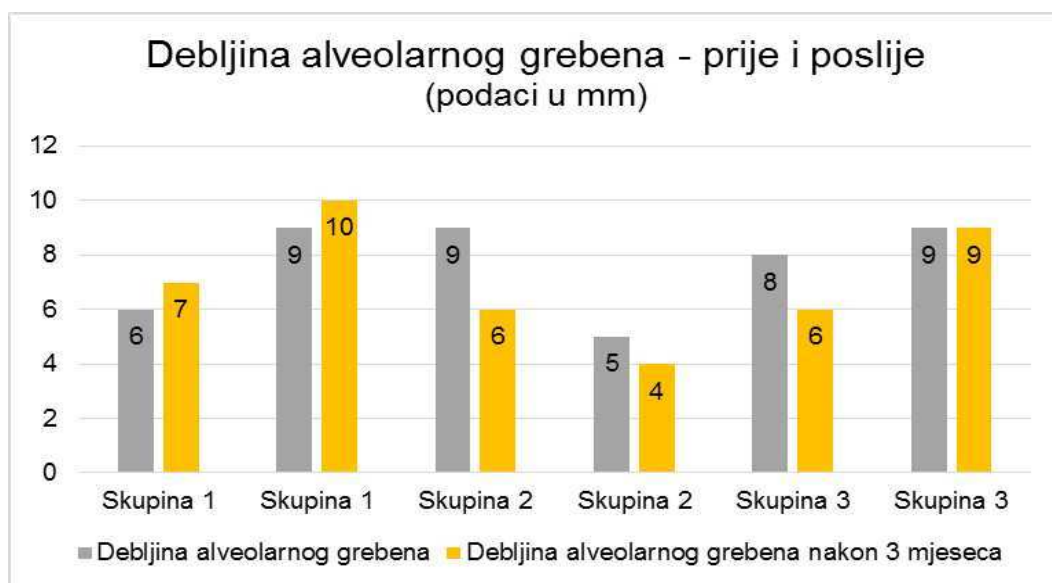


Slika 11. Visina gingive prije/poslije 3 mjeseca.

Analizom visine gingive iz dobivenog uzorka vidljiva su poboljšanja u skupinama 1 i 2 kod primjenjenih protokola PRGF® i PRGF®+Bio-Oss®, uz iznimku pacijenta 2 u skupini 2 gdje je vidljivo blagi pad od 1mm (+/- 0,5mm) u visini gingive nakon 3 mjeseca. Kontrolna skupina 3 je pokazala pad u vrijednostima visine u oba slučaja i u usporedbi sa skupinama 1 i 2, pokazala je kako protokol Cutanplast® nije rezultirao u uzorku sa povećanjem ili održavanjem iste visine gingive izmjerene neposredno nakon ekstrakcije.

Tablica 2. Razlika u visini gingive prije i nakon obrade

| | PRGF® | PRGF® i Bio-Oss® | Cutanplast® |
|-----------------------|------------|------------------|-------------|
| Srednja vrijednost | 5,25 | 5 | 6,75 |
| Standardna devijacija | 2,75378527 | 0,816496581 | 2,753785274 |
| Maksimalna vrijednost | 8 | 6 | 10 |
| Minimalna vrijednost | 2 | 4 | 4 |

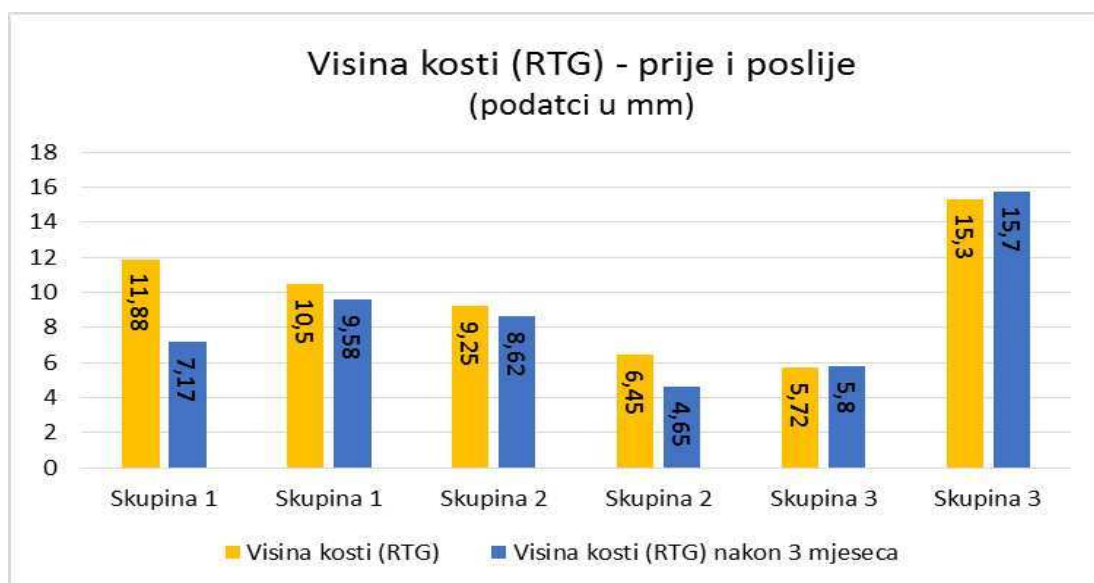


Slika 12. Debljina alveolarnog grebena prije/poslije 3 mjeseca.

Analizom debljine alveolarnog grebena vidljivo je povećanje debljine kod skupine 1 i primjene PRGF® protokola u oba pacijenta za 1mm (+/-0,5mm), dok je za skupinu 2 i skupinu 3 vidljiv pad u vrijednostima debljine alveolarnog grebena uz iznimku kod kontrolne skupine 3 gdje je debljina od 9mm prije i nakon 3 mjeseca ostala nepromijenjena.

Tablica 3. Razlika u debljini alveolarnog grebena prije i nakon obrade

| | PRGF® | PRGF® i Bio-Oss® | Cutanplast® |
|-----------------------|----------|------------------|-------------|
| Srednja vrijednost | 8 | 6 | 8 |
| Standardna devijacija | 1,825742 | 2,160246899 | 1,414213562 |
| Maksimalna vrijednost | 10 | 9 | 9 |
| Minimalna vrijednost | 6 | 4 | 6 |



Slika 13. Visina kosti (RTG) prije/poslije 3 mjeseca.

Analiza visine kosti među skupinama, pokazala je kako su se visine kosti nakon 3 mjeseca za skupine 1 i 2 kod primjene PRGF® i PRGF®+Bio-Oss® protokola povisile, odnosno da se udaljenost od caklinsko–cementnog spojišta susjednog zuba smanjila. Kod kontrolne skupine 3, udaljenost od caklinsko-cementnog spojišta se povećala u oba slučaja, odnosno došlo je do gubitka kosti.

Tablica 4. Razlika u visini kosti (RTG) prije i nakon obrade

| | PRGF® | PRGF® i Bio-Oss® | Cutanplast® |
|-----------------------|------------|------------------|-------------|
| Srednja vrijednost | 9,7825 | 7,2425 | 10,63 |
| Standardna devijacija | 1,98162181 | 2,103701104 | 5,625856972 |
| Maksimalna vrijednost | 11,88 | 9,25 | 15,7 |
| Minimalna vrijednost | 7,17 | 4,65 | 5,72 |

5. RASPRAVA

Od velike je važnosti nakon ekstrakcije zuba sačuvati količinu mekih i tvrdih tkiva, odnosno umanjiti dimenzionalne promjene bezubog alveolarnog grebena kako bi ostvarili predvidljive estetske, ali i funkcionalne zahtjeve u svrhu daljnjeg fiksno/mobilno protetskog zbrinjavanja pacijenta. Posljedice ekstrakcije zuba, očituju se trodimenzionalnom resorpcijom kosti posebno s gubitkom vertikalne i horizontalne dimenzije rezidulanog alveolarnog grebena, te gubitkom kvalitete i kvantitete pričvrstne gingive (1,2). Kako bi se neželjene post-ekstrakcijske promjene minimizirale i značajno usporile, razvijeno je nekoliko kliničkih protokola „očuvanja alveole“ odnosno „Alveolar socket preservation“ čija je učinkovitost dokazana u nekoliko kliničkih (1,4,15), ali i pretkliničkih studija (12,13).

U istraživanju smo utvrdili kako je kvantiteta mekih tkiva i dimenzije alveolarnog grebena poboljšana u odnosu na kontrolnu skupinu Cutanplast® kod primjene PRGF® i PRGF®+Bio-Oss® protokola. U studiji Anitua i sur. (64) prikazali su kliničke prednosti primjene plazme obogaćene faktorima rasta autolognog porijekla i njihov učinak na poboljšanje, akceleraciju i predvidljivost koštane i regeneracije mekih tkiva. Istraživanje je provedeno na uzorku od 10 pacijenata i u svih je 10 slučajeva epitelizacija post-ekstrakcijskih rana ocijenjena sa vrlo dobro do odličnom u usporedbi sa kontrolnih 10 pacijenata kod kojih nije primjenjen PRGF® preparat. Epitelizacija, ali i keratinizacija sa povećanjem volumena mekih tkiva prikazana u ovoj studiji, ide u prilog našeg istraživanja. Primjena PRGF autolognog transplantata pokazala je i veće bukolingvalne/palatinalne debljine grebena, što također potvrđuje naše rezultate povećanja debljine grebena u skupini 1. Iako se navodi kako postoje značajne razlike u trabekularnosti kosti među uzorcima od onih analiziranih nakon 10 i nakon 16 tjedana, oni značajno ovise i o veličini samog post-ekstrakcijskog defekta. U navedenom istraživanju post-ekstrakcijske rane tretirane s PRGF preparatom, pokazale su puno bolju maturaciju kosti s boljom trabekularnom organizacijom i većom koštanom regeneracijom. Takvi rezultati su djelomično slični s rezultatima našeg istraživanja, budući da je njihov zaključak proizašao iz biopsijskih uzoraka kosti, a u našem slučaju radiološkom analizom usporedbe visina kosti neposredno nakon ekstrakcije i poslije 3 mjeseca gdje je bilo vidljivo poboljšanje (u skupinama 1 i 2) u visini ruba kosti alveolarnog grebena u odnosu na kontrolnu skupinu.

U istraživanju Shakibaie (65) cilj je bio usporediti efikasnost dvaju koštanih supstituenata za terapiju post-ekstrakcijske rane uz razliku od našeg istraživanja gdje je u protokolu uz Bio-Oss® dodana PRGF® fibrinska membrana. Na uzorku od 10 pacijenata

kojima je ekstrahirano ukupno 32 zuba, a minimalno 3 po pacijentu, procjenjivali su prednosti primjene Bio-Oss® ksenotransplantata u odnosu na NanoBone® aloplastični transplantat (hidroksiapatit i silicijev dioksid). Ekstrakcijske alveole koje su bile kontrolna skupina, ispunili su Stypro želatinoznom hemostatičnom skužvicom. Parametre koje su evaluirali bili su visina gingive (rub gingive-mukogingivalno spojište), debljina alveolarnog grebena, visina ruba alveolarnog grebena i gustoća kosti neposredno nakon i poslije 12-14 tjedana na temelju analize trodimenzionalnih snimki. Istraživanje je pokazalo kako je došlo do redukcije svih praćenih parametara, ali s razlikom ovisno o korištenom protokolu. Najmanji mogući gubitak tvrdih i mekih tkiva bio je u slučajevima kod kojih je korišten Bio-Oss® ksenotransplantat koji je pokazao znatno manje promjene nakon 10-12 tjedana pogotovo kod visine pričvrzne gingive i debljine alveolarnog grebena čije su se vrijednosti blago snizile. Takav rezultat u skladu je sa dobivenim vrijednostima u našem istraživanju gdje je kod skupine 2 došlo do smanjenja visine gingive i debljine alveolarnog grebena, uz iznimku visine kosti koja se u oba slučaja primjenom PRGF®+Bio-Oss® protokola povisila. Iako je razlika protokola bila u dodanoj PRGF formulaciji u našem istraživanju, postoje sličnosti rezultata koje su obje studije potvrdile.

Nevins i sur. (66) su u svojim istraživanjima dokazali kako dimenzije alveolarnog grebena i keratinizirano tkivo pričvrzne gingive mogu biti sačuvani kod primjene Bio-Oss® materijala kao postupak predvidljive pripreme mjesta za implantaciju.

Araújo i sur. (63) su u svom istraživanju na psima istraživali ima li Bio-Oss® preparat u post-ekstrakcijskim ranama učinak na procese koštane modelacije i remodelacije. Eksperimentalna studija je uključivala 5 pasa mješanaca. Ekstrahirana su 2 premolara po jedan sa svake strane donje čeljusti. S jedne je strane postavljen Bio-Oss® ksenotransplantat, a druga kontrolna strana je ostavljena da zacijeli bez transplantata. Histološka analiza bioptata nakon 3 mjeseca cijeljenja pokazala je da Bio-Oss® nije u potpunosti zaustavio resorptivne procese modelacije i remodelacije. Međutim, ksenotransplantat je u odnosu na kontrolnu kontralateralnu stranu uspio aktivirati *de novo* promociju formacije tvrdog koštanog tkiva i bolje dimenzionalno očuvanje preostalog koštanog tkiva što je slično rezultatima skupine 3 našeg istraživanja. Gotovo su jednaku studiju na uzorku 6 beagle pasa i Bio-Oss® ksenotransplantata napravili Lindhe i Araújo (61) međutim, njihovi su rezultati pokazali kako nakon 6 mjeseci ne dolazi do formacije nove kosti, ali da područja ispunjena

kseotransplantatom znatno bolje pridonose očuvanju ruba alveolarnog grebena u odnosu na kontrolnu skupinu kod koje u ekstrakcijsku ranu nije ništa stavljeno.

Svrha ovog istraživanja bila je ispitati učinkovitost pojedinog protokola na zadane parametre s obzirom da klinička usporedba efikasnosti ovih protokola do sada nije istraživana. Ispitivala se učinkovitost triju različitih protokola: PRGF®, PRGF®+Bio-Oss® u odnosu na protokol kontrolne skupine Cutanplast®. Unatoč brojnim faktorima koji utječu na predvidljivost uspjeha terapije, ovo istraživanje je pokazalo kako samostalan protokol primjene PRGF materijala pokazuje očekivana poboljšanja svih praćenih parametara nakon vremenskog razdoblja od 3 mjeseca.

Ograničenja ove studije su mali broj ispitanika (ukupno 6 pacijenata, 2 za svaki protokol), stoga je potrebno proširiti uzorak kako bi rezultati bili klinički značajniji.

6. ZAKLJUČAK

Na temelju rezultata ove studije možemo zaključiti slijedeće:

1. PRGF® protokol skupine 1 u svim je kliničkim parametrima (visina gingive, debljina alveolarnog grebena i visina kosti) pokazao svoju učinkovitost.
2. PRGF®+Bio-Oss® protokol skupine 2 pokazao je učinkovitost u očuvanju visine ruba kosti alveolarnog grebena.
3. Kontrolna skupina 3 Cutanplast® u svim je kliničkim parametrima pokazala pad vrijednosti.
4. Uzorak je nužno proširiti kako bi ovi rezultati bili klinički značajniji.

7. LITERATURA

1. Cardaropoli G, Araujo M, Lindhe J. Dynamics of bone tissue formation in tooth extraction sites. An experimental study in dogs. *J Clin Periodontol.* 2003;30(9):809-18.
2. Araujo MG, Lindhe J. Dimensional ridge alterations following tooth extraction. An experimental study in the dog. *J Clin Periodontol.* 2005;32(2):212-8.
3. Anitua E. The use of plasma-rich growth factors (PRGF) in oral surgery. *Pract Proced Aesthet Dent.* 2001;13(6):487-93; quiz 487-93.
4. Lei C, Wu H, Lin Y, Di P, Chen B, Hu X. Application of xenograft for alveolar ridge preservation in posterior sites: a randomized controlled clinical trial. *Zhonghua Kou Qiang Yi Xue Za Zhi.* 2015;50(9):522-526.
5. Anitua E, Troya M, Zalduendo M, Orive G. Effects of anti-aggregant, anti-inflammatory and anti-coagulant drug consumption on the preparation and therapeutic potential of plasma rich in growth factors (PRGF). *Growth factors.* 2015;33(1):57-64.
6. Anitua E, Alkhraisat MH, Orive G. Perspectives and challenges in regenerative medicine using plasma rich in growth factors. *J Control Release.* 2012;157(1):29-38.
7. Anitua E, Sanchez M, Orive G, Andia I. Delivering growth factors for therapeutics. *Trends Pharmacol Sci.* 2008;29(1):37-41.
8. Anitua E, Prado R, Orive G. Endogenous morphogens and fibrin bioscaffolds for stem cell therapeutics. *Trends Biotechnol.* 2013;31(6):364-74.
9. Moraschini V, Barboza ES. Effect of autologous platelet concentrates for alveolar socket preservation: a systematic review. *Int J Oral Maxillofac Surg.* 2015;44(5):632-41.
10. Anitua E, Tejero R, Alkhraisat MH, Orive G. Platelet-rich plasma to improve the bio-functionality of biomaterials. *BioDrugs.* 2013;27(2):97-111.
11. Cardaropoli D, Tamagnone L, Roffredo A, Gaveglione L, Cardaropoli G. Socket preservation using bovine bone mineral and collagen membrane: a randomized controlled clinical trial with histologic analysis. *Int J Periodontics Restorative Dent.* 2012;32(4):421-30.
12. Canullo L, Pellegrini G, Canciani E, Heinemann F, Galliera E, Dellavia C. Alveolar socket preservation technique: Effect of biomaterial on bone regenerative pattern. *Ann Anat.* 2016;206(7):73-9.

13. Anitua E, Tejero R, Zalduendo MM, Orive G. Plasma rich in growth factors promotes bone tissue regeneration by stimulating proliferation, migration, and autocrine secretion in primary human osteoblasts. *J Clin Periodontol.* 2013;84(8):1180-90.
14. Han JK, Kim BK, Won JY, Shin Y, Choi SB, Hwang I, et al. Interaction between platelets and endothelial progenitor cells via LPA-Edg-2 axis is augmented by PPAR-delta activation. *J Mol Cell Cardiol.* 2016;97(6):266-277.
15. Reed GL. Platelet secretory mechanisms. *Semin Thromb Hemost.* 2004;30(4):441-50.
16. Anitua E, Prado R, Padilla S, Orive G. Platelet-rich plasma scaffolds for tissue engineering: more than just growth factors in three dimensions. *Platelets.* 2015;26(3):281-2.
17. Atwood DA. Some clinical factors related to rate of resorption of residual ridges. 1962. *J Prosthet Dent.* 2001;86(2):119-25.
18. Quarto R, Giannoni P. Bone Tissue Engineering: Past-Present-Future. *Methods Mol Biol.* 2016;1416:21-33.
19. Brandam L, Malmstrom H, Javed F, Calvo-Guirado JL, Romanos GE. Ridge Preservation Techniques in the Anterior Esthetic Zone. *Implant Dent.* 2015;24(6):699-712.
20. Cheng LL. Alveolar ridge preservation with bone graft may limit physiological ridge loss after tooth extraction. *J Am Dent Assoc.* 2016;147(3):204-6.
21. Willenbacher M, Al-Nawas B, Berres M, Kammerer PW, Schiegnitz E. The Effects of Alveolar Ridge Preservation: A Meta-Analysis. *Clin Implant Dent Relat Res.* 2015. Epub ahead of print.
22. Whetman J, Mealey BL. Effect of Healing Time on New Bone Formation Following Tooth Extraction and Ridge Preservation With Demineralized Freeze-Dried Bone Allograft. A Randomized Controlled Clinical Trial. *J Periodontol.* 2016;30:1-13.
23. Sadeghi R, Babaei M, Miremadi SA, Abbas FM. A randomized controlled evaluation of alveolar ridge preservation following tooth extraction using deproteinized bovine bone mineral and demineralized freeze-dried bone allograft. *Dent Res J.* 2016;13(2):151-9.

24. Agarwal A, Gupta ND, Jain A. Platelet rich fibrin combined with decalcified freeze-dried bone allograft for the treatment of human intrabony periodontal defects: a randomized split mouth clinical trial. *Acta Odontol Scand.* 2016;74(1):36-43.
25. Camelo M, Nevins ML, Lynch SE, Schenk RK, Simion M, Nevins M. Periodontal regeneration with an autogenous bone-Bio-Oss composite graft and a Bio-Gide membrane. *Int J Periodontics Restorative Dent.* 2001;21(2):109-19.
26. Mayer Y, Zigdon-Giladi H, Machtei EE. Ridge Preservation Using Composite Alloplastic Materials: A Randomized Control Clinical and Histological Study in Humans *Clin Implant Dent Relat Res.* 2016. Epub ahead of print.
27. Leventis MD, Fairbairn P, Kakar A, Leventis AD, Margaritis V, Luckerath W, et al. Minimally Invasive Alveolar Ridge Preservation Utilizing an In Situ Hardening beta-Tricalcium Phosphate Bone Substitute: A Multicenter Case Series. *Int J Dent.* 2016;2016:5406736. Epub ahead of print.
28. Amler MH. The time sequence of tissue regeneration in human extraction wounds. *Oral Surg Oral Med Oral Pathol.* 1969;27(3):309-18.
29. Evian CI, Rosenberg ES, Coslet JG, Corn H. The osteogenic activity of bone removed from healing extraction sockets in humans. *J Periodontol.* 1982;53(2):81-5.
30. Cardaropoli G, Araujo M, Lindhe J. Dynamics of bone tissue formation in tooth extraction sites. An experimental study in dogs. *J Clin Periodontol.* 2003;30(9):809-18.
31. Pietrokovski J, Massler M. Alveolar ridge resorption following tooth extraction. *J Prosthet Dent.* 1967;17(1):21-7.
32. Schropp L, Wenzel A, Kostopoulos L, Karring T. Bone healing and soft tissue contour changes following single-tooth extraction: a clinical and radiographic 12-month prospective study. *Int J Periodontics Restorative Dent.* 2003;23(4):313-23.
33. Carlsson GE, Bergman B, Hedegard B. Changes in contour of the maxillary alveolar process under immediate dentures. A longitudinal clinical and x-ray cephalometric study covering 5 years. *Acta Odontol Scand.* 1967;25(1):45-75.
34. Johnson K. A study of the dimensional changes occurring in the maxilla following tooth extraction. *Aust Dent J.* 1969;14(4):241-4.

35. Tavtigian R. The height of the facial radicular alveolar crest following apically positioned flap operations. *J Periodontol.* 1970;41(7):412-8.
36. Gomes-Ferreira PH, Okamoto R, Ferreira S, De Oliveira D, Momesso GA, Faverani LP. Scientific evidence on the use of recombinant human bone morphogenetic protein-2 (rhBMP-2) in oral and maxillofacial surgery. *Oral Maxillofac Surg.* 2016. Epub ahead of print.
37. Whitman DH, Berry RL, Green DM. Platelet gel: an autologous alternative to fibrin glue with applications in oral and maxillofacial surgery. *J Oral Maxillofac Surg* 1997;55(11):1294-
38. Marx RE. Platelet-rich plasma (PRP): what is PRP and what is not PRP? *Implant Dent.* 2001;10(4):225-8.
39. Wilderman MN, Pennel BM, King K, Barron JM. Histogenesis of repair following osseous surgery. *J Periodontol.* 1970;41(10):551-65.
40. Wood DL, Hoag PM, Donnenfeld OW, Rosenfeld LD. Alveolar crest reduction following full and partial thickness flaps. *J Periodontol.* 1972;43(3):141-4.
41. Anitua E, Sanchez M, Prado R, Orive G. Plasma rich in growth factors: the pioneering autologous technology for tissue regeneration. *J Biomed Mater Res A.* 2011;97(4):536.
42. Anitua E, Prado R, Troya M, Zalduendo M, de la Fuente M, Pino A, et al. Implementation of a more physiological plasma rich in growth factor (PRGF) protocol: Anticoagulant removal and reduction in activator concentration. *Platelets.* 2016:1-8.
43. Anitua E, Zalduendo MM, Prado R, Alkhraisat MH, Orive G. Morphogen and proinflammatory cytokine release kinetics from PRGF-Endoret fibrin scaffolds: evaluation of the effect of leukocyte inclusion. *J Biomed Mater Res A.* 2015;103(3):1011-20.
44. Anitua E, Prado R, Padilla S, Orive G. Platelet-rich plasma scaffolds for tissue engineering: more than just growth factors in three dimensions. *Platelets.* 2015;26(3):281-2.
45. Anitua E, Prado R, Padilla S, Orive G. Platelet-rich plasma therapy: another appealing technology for regenerative medicine? *Regen Med.* 2016;11(4):355-7.
46. Anitua E, Andia I, Ardanza B, Nurden P, Nurden AT. Autologous platelets as a source of proteins for healing and tissue regeneration. *Thromb Haemost.* 2004;91(1):4-15.

47. Nurden AT, Nurden P, Sanchez M, Andia I, Anitua E. Platelets and wound healing. *Front Biosci.* 2008;13:3532-48.
48. Hankenson KD, Gagne K, Shaughnessy M. Extracellular signaling molecules to promote fracture healing and bone regeneration. *Adv Drug Deliv Rev.* 2015;94:3-12.
49. Anitua E, Zalduendo MM, Alkhraisat MH, Orive G. Release kinetics of platelet-derived and plasma-derived growth factors from autologous plasma rich in growth factors. *Ann Anat.* 2013;195(5):461-6.
50. Anitua E, Troya M, Orive G. Plasma rich in growth factors promote gingival tissue regeneration by stimulating fibroblast proliferation and migration and by blocking transforming growth factor-beta1-induced myodifferentiation. *J Periodontol.* 2012;83(8):1028-37.
51. Anitua E, Troya M, Zalduendo M, Tejero R, Orive G. Progress in the Use of Autologous Regenerative Platelet-based Therapies in Implant Dentistry. *Curr Pharm Biotechnol.* 2016;17(5):402-13.
52. Anitua E, Andia I, Ardanza B, Nurden P, Nurden AT. Autologous platelets as a source of proteins for healing and tissue regeneration. *Thromb Haemost.* 2004;91(1):4-15.
53. Anitua E, Orive G. Endogenous regenerative technology using plasma- and platelet-derived growth factors. *J Control Release.* 2012;157(3):317-20.
54. Anitua E, Orive G, Pla R, Roman P, Serrano V, Andia I. The effects of PRGF on bone regeneration and on titanium implant osseointegration in goats: a histologic and histomorphometric study. *J Biomed Mater Res A.* 2009;91(1):158-6.
55. Araujo MG, Lindhe J. Dimensional ridge alterations following tooth extraction. An experimental study in the dog. *J Clin Periodontol.* 2005;32(2):212-8.
56. Cardaropoli G, Araujo M, Lindhe J. Dynamics of bone tissue formation in tooth extraction sites. An experimental study in dogs. *J Clin Periodontol.* 2003;30(9):809-18.
57. Degidi M, Artese L, Rubini C, Perrotti V, Iezzi G, Piattelli A. Microvessel density and vascular endothelial growth factor expression in sinus augmentation using Bio-Oss. *Oral Dis.* 2006;12(5):469-75.

58. Trubiani O, Fulle S, Traini T, Paludi M, la Rovere R, Orciani M, et al. Functional assay, expression of growth factors and proteins modulating bone-arrangement in human osteoblasts seeded on an anorganic bovine bone biomaterial. *Eur Cell Mater.* 2010;20:72-83.
59. Traini T, Valentini P, Iezzi G, Piattelli A. A histologic and histomorphometric evaluation of anorganic bovine bone retrieved 9 years after a sinus augmentation procedure. *J Periodontol.* 2007;78(5):955-61.
60. Orsini, G, Traini T et al. Maxillary sinus augmentation with Bio-Oss particles: a light, scanning, and transmission electron microscopy study in man. *J Biomed Mater Res B Appl Biomater.* 2005;74(1): 448-57.
61. Araújo MG, Lindhe J. Ridge preservation with the use of Bio-Oss collagen: A 6-month study in the dog. *Clin Oral Implants Res.* 2009;20:433–440.
62. Moraschini V, Barboza ED. Quality assessment of systematic reviews on alveolar socket preservation. *Int J Oral Maxillofac Surg.* 2016. Epub ahead of print.
63. Araújo M, Linder E, Wennström J, Lindhe J. The influence of Bio-Oss collagen on healing of an extraction socket: An experimental study in the dog. *Int J Periodontics Restorative Dent.* 2008;28:123–135.
64. Anitua E. Plasma rich in growth factors: preliminary results of use in the preparation of future sites for implants. *Int J Oral Maxillofac Implants.* 1999;14(4):529-35.
65. Shakibaie MB. Comparison of the effectiveness of two different bone substitute materials for socket preservation after tooth extraction: a controlled clinical study. *Int J Periodontics Restorative Dent.* 2013;33(2):223-8.
66. Nevins M, Camelo M, De Paoli S, et al. A study of the fate of the buccal wall of extraction sockets of teeth with prominent roots. *Int J Periodontics Restorative Dent* 2006;26:19–29.

8. SAŽETAK

Cilj: Cilj ovog istraživanja bilo je utvrditi koji od tri različita protokola ima bolji učinak na cijeljenje mekih i koštanih tkiva nakon ekstrakcije zuba. Na temelju određivanja kliničkih parametara.

Materijal i metode: U istraživanju je sudjelovalo ukupno šest pacijenata, koji su podijeljeni u 3 skupine (n=2). Kod prve skupine protokol post-ekstrakcijske rane bila je PRGF® fibrinska membrana, druge skupine PRGF®+ Bio-Oss® ksenotransplantat i kod treće kontrolne skupine Cutanplast® hemostatična spužvica. Neposredno prije ekstrakcije izvađena je pacijentu krv kako bi u dvije epruvete odvojili frakcije plazme 1 i 2. Nakon 25 minuta u uređaju za temperiranje, iz tekućih aktiviranih frakcija je dobiven ugrušak, odnosno fibrinska membrana bogata faktorima rasta. Klinički parametri kojima je praćeno post-ekstrakcijsko cijeljenje, evaluirani su neposredno nakon vađenja zuba i 3 mjeseca nakon provedenog terapijskog postupka. Parodontološkom sondom s varijacijom od +/- 0.5mm izmjerene su: visina pričvrstne gingive, debljina bezubog alveolarnog grebena i visina ruba alveolarne kosti.

Rezultati: PRGF® protokol skupine 1 u svim je kliničkim parametrima pokazao svoju učinkovitost. PRGF®+Bio-Oss® protokol skupine 2 pokazao je učinkovitost u očuvanju visine ruba kosti alveolarnog grebena, povećanje visine gingive kod jednog pacijenta i u oba pacijenta smanjenje debljine alveolarnog grebena. Kontrolna skupina 3 Cutanplast® u svim je kliničkim parametrima pokazala pad vrijednosti visine gingive, debljine alveolarnog grebena i visine kosti.

Zaključak: Skupina 1 u svim je kliničkim parametrima pokazala svoju učinkovitost. Skupina 2 u oba slučaja povećanje visine kosti alveolarnog grebena, a kontrolna skupina 3, u oba slučaja pad svih vrijednosti praćenih parametara.

9. SUMMARY

Diploma Thesis Title: Efficiency of plasma rich with growth factors and Bio-Oss® xenograft on alveolar socket preservation.

Objectives: The aim of this study was to determine which of three different protocols have a better effect on healing of soft tissue and bone after tooth extraction. Based on the determination of clinical parameters.

Materials and methods: The study included six patients, who were divided into 3 groups. Alveolar socket preservation protocol for the first group was PRGF® fibrin membrane, second group PRGF®+Bio-Oss® xenograft and for a third control group-Cutanplast®. Shortly before the extraction, we drew patient's blood in the two tubes for separating plasma fraction 1 and 2. After 25 minutes in the Plasmaterm H device, from the liquid fraction we obtained activated clot or fibrin membrane rich in growth factors. Clinical parameters which followed the post-extraction healing, were evaluated immediately after tooth extraction and 3 months after the therapeutic procedure.

Periodontal probe was used for measuring (with a variation of +/- 0.5 mm): keratinized attached gingiva height, edentulous alveolar ridge thickness and alveolar bone margin height.

Results: In all followed clinical parameters PRGF® protocol in group 1 showed the best results. PRGF®+Bio-Oss® protocol in group 2 showed effectiveness in preserving the alveolar bone margin height, increasing the keratinized gingiva height in one case and reducing alveolar ridge thickness in both cases. The control group 3, Cutanplast® showed decreasing values of keratinized gingiva height, alveolar ridge thickness and alveolar bone margin height.

Conclusion: In all clinical parameters group 1 showed the best results. Group 2 showed increased values of alveolar ridge height in both cases, and control group 3 decreasing values in all cases.

10. ŽIVOTOPIS

OSOBNI PODACI

Ime i prezime: Zvonimir Kunosić

Datum rođenja: 8.1.1992.

Mjesto rođenja: Split, Hrvatska

Državljanstvo: hrvatsko

Adresa: Dinka Šimunovića 13, 21000 Split, Hrvatska

E-adresa: zvonimir.kunosic@gmail.com

OBRAZOVANJE

1998.-2006. Osnovna škola “Visoka”, Split

2006.-2010. II. gimnazija Split

2010-2016. Medicinski fakultet Split, studij Dentalne medicine

STRANI JEZICI

Aktivno služenje engleskim te pasivno švedskim i talijanskim jezikom

