

Procjena učestalosti hipodoncije analizom panoramskih radiografskih snimaka čeljusti

Labetić, Andrea

Master's thesis / Diplomski rad

2016

Degree Grantor / Ustanova koja je dodijelila akademski / stručni stupanj: **University of Split, School of Medicine / Sveučilište u Splitu, Medicinski fakultet**

Permanent link / Trajna poveznica: <https://um.nsk.hr/um:nbn:hr:171:104854>

Rights / Prava: [In copyright](#)/[Zaštićeno autorskim pravom.](#)

Download date / Datum preuzimanja: **2024-08-04**



Repository / Repozitorij:

[MEFST Repository](#)



**SVEUČILIŠTE U SPLITU
MEDICINSKI FAKULTET**

Andrea Labetić

**PROCJENA UČESTALOSTI HIPODONCIJE ANALIZOM PANORAMSKIH
RADIOGRAFSKIH SNIMAKA ČELJUSTI**

Diplomski rad

Akadska godina:

2015./2016.

Mentor:

dr. sc. Tea Galić, dr. med. dent.

Split, srpanj 2016.

SADRŽAJ

1.UVOD	1
1.1 Razvoj zuba.....	2
1.1.1 Stadij pupoljka (inicijacije)	2
1.1.2 Stadij kape (proliferacije).....	3
1.1.3 Stadij zvona (histodiferencijacija i morfodiferencijacija)	4
1.2 Nepravilnosti broja zuba	6
1.2.2 Prekobrojni zubi ili hiperdoncija.....	8
1.2.3 Nedostatak zuba (anodoncija, oligodoncija, hipodoncija)	8
1.2.3.2 Epidemiologija kongenitalnog nedostatka zuba	13
1.2.3.3 Zbrinjavanje kongenitalnog nedostatka jednog ili više zuba.....	14
2.CILJ I HIPOTEZA ISTRAŽIVANJA	16
3.MATERIJAL I METODE ISTRAŽIVANJA.....	18
1.3 Statistički postupci	20
4.REZULTATI	21
5.RASPRAVA	27
6.ZAKLJUČCI	30
7.POPIS CITIRANE LITERATURE.....	32
8.SAŽETAK.....	36
9.SUMMARY.....	38
10.ŽIVOTOPIS.....	40

Ovaj diplomski rad posvećujem svojoj pokojnoj baki čiju ljubav i brigu nosim u srcu zauvijek.

Od srca zahvaljujem svojoj mentorici dr. sc. Tei Galić na pomoći pri izradi ovog diplomskog rada, na svim nesebičnim savjetima i uvođenju u znanstveni svijet. Hvala na potpori i susretljivosti.

Hvala gospodinu Dariju Matiću koji nam je otvorio vrata Centra za dentalnu radiologiju X-Dent u Splitu i omogućio provedbu istraživanja.

Hvala cijeloj mojoj obitelji, hvala mami, tati i bratu, na podršci, razumijevanju i strpljenju. Moj uspjeh je i vaš uspjeh.

Hvala mom Ivanu na bezuvjetnoj ljubavi, zajedno sve možemo.

Hvala Dei, Gizelli, Anđeli i Antonelli na prijateljstvu i motivaciji.

1.UVOD

Proces rasta i razvoja zuba, kako u mliječnoj tako i u trajnoj denticiji, podložan je djelovanju čitavog niza genetskih, sustavnih i lokalnih čimbenika, koji ga mogu ugroziti i dovesti do pojave određenih nepravilnosti. Mutacije gena MSX, PAX9 ili TGFA smatraju se odgovornim za kongenitalni nedostatak zuba. Nepravilnosti broja zuba mogu se pojaviti i u mliječnoj i u trajnoj denticiji (1, 2).

1.1 Razvoj zuba

Razvoj zuba ili odontogeneza uključuje mnoge složene biološke procese koji započinju interakcijom mezenhima i epitela, a počinju oko 4. tjedna intrauterinog razvoja (1). Riječ je o procesu bez jasnih prijelaznih stadija, ali radi lakšeg razumijevanja razvoj zuba može se podijeliti u 7 faza:

1. stadij dentalne lamine
2. stadij pupoljka (inicijacije)
3. stadij kape (proliferacije)
4. stadij zvona (histodiferencijacija i morfodiferencijacija)
5. stadij krune (apozicija, mineralizacija)
6. formiranje korijena
7. erupcija

U stadiju pupoljka i stadiju kape mogu se dogoditi promjene koje uzrokuju anomalije broja zuba (3).

1.1.1 Stadij pupoljka (inicijacije)

Umnožavanjem stanica dentalne lamine (ektodermalni epitel) i njihovim urastanjem u vezivno tkivo nastaju pupoljasta zadebljanja, pupoljci ili caklinski čvorovi. To su preteče zuba – zubni zameci. Početkom 8. tjedna intrauterinog razvoja na zubnoj lamini nastaje niz izbočenja, tako da tijekom 9. tjedna u svakoj čeljusti postoji 10 pupoljaka tj. zubnih zametaka, po jedan za svaki mliječni zub. Zubni pupoljak okružuju

zbijene ektomezenhimske stanice te zbog interaktivnog načina razvoja iz njega tijekom 1-2 tjedna nastane stadij kape (4, 5).

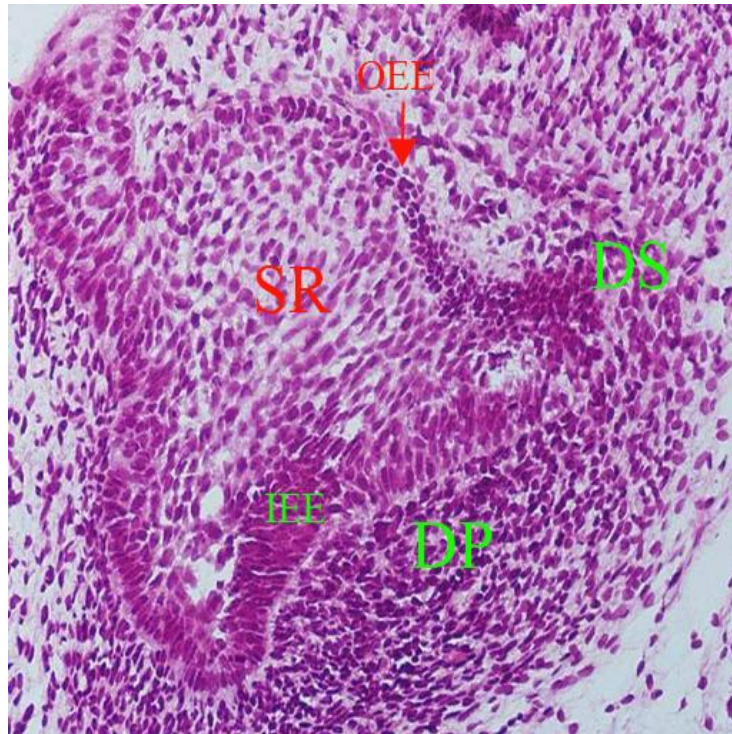
1.1.2 Stadij kape (proliferacije)

U stadiju kape epitelni dio osnove zuba naziva se caklinski organ koji je još uvijek uskim epitelnim tračkom zubnog grebena povezan s epitelom usne šupljine. Također, tijekom perioda od 10. do 12. tjedna intrauterinog razvoja nastaju na lingvalnoj strani zubnog grebena, pokraj svakog zubnog pupoljka, novi epitelni pupoljci koji čine osnovu za trajne zube. Potom slijedi resorpcija epitelnih stanica zubnog grebena, koji nestaje. Tijekom stadija kape u samom caklinskom organu počinju se događati brojne promjene, koje će imati presudnu ulogu u daljnjem razvoju zuba. Stanice u sredini caklinskog organa stvaraju kisele proteoglikane i viskoznu intercelularnu tekućinu, koji počinju razmicati stanice. One ostaju u međusobnom kontaktu pomoću dugih produžetaka, tako da poprimaju zvjezdasti izgled, a središnji sloj caklinskog organa po njima se naziva zvjezdolika mrežica ili reticulum stellatum (4). Vanjski sloj stanica oko zvjezdolike mrežice čine epitelne stanice zubnog organa ili vanjski caklinski epitel, dok unutarnji sloj čine epitelne stanice unutarnjeg caklinskog epitela, koje prijanjaju uz zgusnute stanice ektomezenhima smještene uz konkavitet zubnog organa. Te stanice čine zubnu papilu iz koje će se kasnije razviti dentin i pulpa zuba. Caklinski organ i zubna papila obavijeni su zgusnutim slojem ektomezenhimnih stanica koji se naziva zubni folikul ili zubna vreća. Iz zubne vreće razvija se potporno tkivo zuba (4, 6).

Dakle, tijekom prijelaza iz stadija kape u stadij zvona mogu se razlikovati 3 važne komponente u razvoju zuba:

1. zubni (caklinski) organ koji uz brojne funkcije sudjeluje u stvaranju cakline
2. zubna papila koja je građevni element pulpo-dentinskog kompleksa
3. zubna vreća kao građevni organ potpornih tkiva zuba, cementa, parodontalnog ligamenta i alveolarne kosti.

Navedene tri komponente zajedno čine zubni zametak (Slika 1).



Slika 1. Razvoj zuba – stadij kape.

DP (zubna papila), IEE (unutarnji caklinski epitel), OEE (vanjski caklinski epitel), DS (zubna vreća), SR (zvjezdolika mrežica).

Preuzeto: Sapunar D, Saraga-Babić M, ur. Histološki atlas. Split: Medicinski fakultet u Splitu; 2004 (7).

1.1.3 Stadij zvona (histodiferencijacija i morfodiferencijacija)

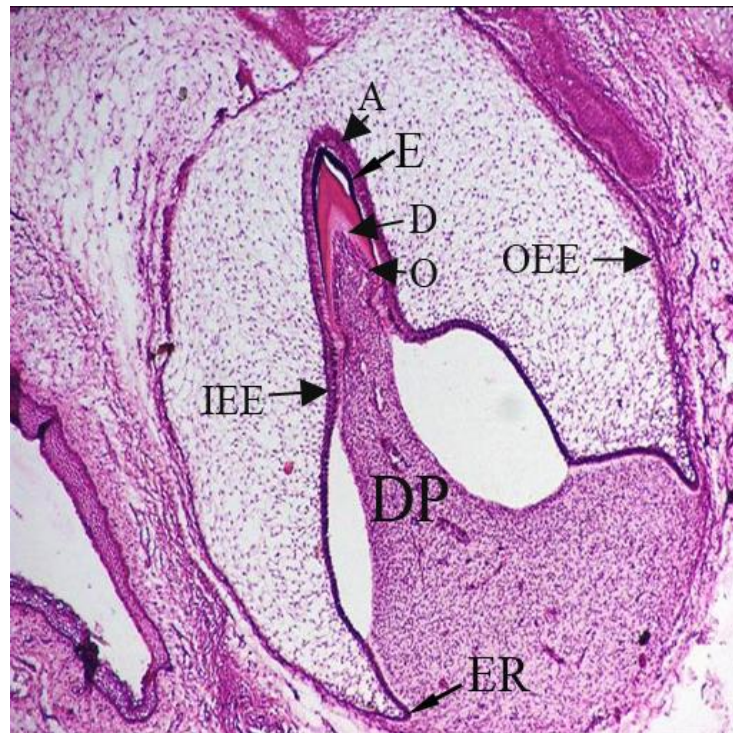
Pojačanom mitotskom aktivnošću stanica zubnog organa, osobito u području cervikalne petlje, u cijelosti se povećava zubni organ i dubina konkaviteta, te izgledom počinje podsjećati na zvono (4). Tijekom tog stadija počinju se odvijati važne promjene u sve tri komponente zubnog zametka.

1. Zubni (caklinski) organ u stadiju zvona sastoji se od četiri različita sloja stanica. Prvi sloj čini vanjski caklinski epitel, koji čine stanice kubičnog oblika. Ispod njega smještena je zvjezdolika mrežica. Njezine stanice intenzivno sintetiziraju kisele mukopolisaharide koji navlače vodu u zubni organ, čime se još više povećava volumen njegove ekstracelularne mase. Na donjem dijelu caklinskog organa nalazi se unutarnji caklinski epitel. Pred kraj stadija zvona, stanice poprimaju cilindričan izgled s polariziranim organelama i dobivaju naziv preameloblasti. Između unutarnjeg caklinskog epitela i

zvjezdolike mrežice nalazi se sloj spljoštenih epitelnih stanica ili stratum intermedium. Karakterizira ga izrazita aktivnost enzima alkalne fosfataze. Iako se morfološki razlikuje od unutarnjeg caklinskog epitela, oni tvore jednu cjelinu, koja je presudna za stvaranje cakline. Naime, u ameloblaste se diferenciraju samo one stanice unutarnjeg caklinskog epitela koje su povezane sa stratumom intermediumom (4).

2. Zubna papila odijeljena je od caklinskog organa bazalnom membranom od koje vode brojne fine fibrile kroz takozvanu zonu bez stanica. Nediferencirane mezenhimske stanice, koje čine staničnu strukturu zubne papile, produljuju se i poprimaju visok i cilindričan izgled i nazivaju se preodontoblasti (4).

3. Zubnu vreću tvori fibrozna membranska ovojnica cijelog zvonolikog caklinskog organa i zubne papile smještene u njegovoj udubini, a kasnije ju inkapsuliraju trabekule kosti (Slika 2) (4, 6).



Slika 2. Razvoj zuba – stadij zvona.

DP (zubna papila), IEE (unutarnji caklinski epitel), OEE (vanjski caklinski epitel), A (ameloblasti), D (dentin), O (odontoblasti), E (caklina), ER (vratna petlja).

Preuzeto: Sapunar D, Saraga-Babić M, ur. Histološki atlas. Split: Medicinski fakultet u Splitu; 2004 (7).

1.2 Nepravilnosti broja zuba

Nepravilnosti broja zuba nastaju kao posljedica poremećaja u fazi inicijacije i fazi proliferacije razvoja zametka zuba (3). Rezultat su promjene na dentalnoj lamini, bilo da se radi o povećanoj proliferaciji bazalnog dijela stanica pokrovnog epitela ili je došlo do izostanka urastanja epitela u ektomezenhim (8).

Nepravilnosti broja zuba mogu se pojaviti i u mliječnoj i u trajnoj denticiji (1). Prema Dhanrajanijevoj klasifikaciji dijele se u četiri kategorije i to: anodoncija, oligodoncija, hipodoncija i hiperdoncija (9).

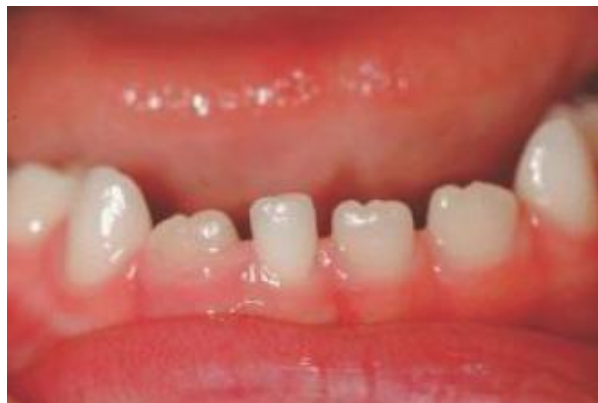Proučavajući zube koji najčešće pokazuju različite nepravilnosti, engleski paleontolog Butler postavio je teoriju „razvojnih polja zuba“. Kako se njegova teorija odnosila na zube sisavaca, za humanu denticiju modificirao ju je Dahlberg (10). Prema toj teoriji zubni nizovi

podijeljeni su u nekoliko razvojnih polja. Unutar svakog polja nalazi se zub koji je genetski stabilan i smješten prvi u skupini, dok su ostali zubi u polju u distalnom smjeru manje stabilni i nazivamo ih genetski nestabilnim zubima (Tablica 1) (10).

Tablica 1. Genetski stabilni i genetski nestabilni zubi

Genetski stabilni zubi	Genetski nestabilni zubi
Gornji središnji sjekutić	Gornji lateralni sjekutić
Gornji očnjak	Gornji drugi pretkutnjak
Gornji prvi pretkutnjak	Gornji treći kutnjak
Gornji prvi kutnjak	Donji središnji sjekutić
Donji lateralni sjekutić	Donji drugi pretkutnjak
Donji očnjak	Donji treći kutnjak
Donji prvi pretkutnjak	
Donji prvi kutnjak	

Iznimka su donji lateralni sjekutići koji su stabilniji od donjih središnjih sjekutića (Slika 3).



Slika 3. Kongenitalni nedostatak donjeg desnog središnjeg sjekutića i perzistentni mliječni sjekutić u 9-godišnjeg djeteta.

1.2.2 Prekobrojni zubi ili hiperdoncija

Hiperdoncija je anomalija u kojoj se u čeljustima nalazi veći broj zuba nego što je uobičajeno. Nasljeđuje se autosomno dominantno. Obično se pojavljuje u sklopu nekog sindroma, kao što je kleidokranijalna displazija koja nastaje zbog mutacije CBFA1 gena, a manifestira se niskim rastom, trajno otvorenim fontanelama, hipoplastičnim ključnim kostima, poremećajima nicanja i povećanim brojem zuba, koji se u nekim slučajevima mogu manifestirati trećom denticijom (11). Prekobrojni zubi često se pojavljuju udruženi s rascjepom nepca. Hiperdoncija u mliječnoj denticiji praćena je hiperdoncijom u trajnoj denticiji i dva puta češće se javlja u muškaraca nego u žena (8).

Prekobrojni zubi češće se javljaju u maksili nego u mandibuli i to u omjeru 5:1 (12). Najčešći prekobrojni zub je meziodens, koji se nalazi palatinalno, u središnjoj liniji maksile ili vrlo blizu središnje linije u području središnjeg sjekutića. Nastaje kao posljedica povećane intracelularne aktivnosti tijekom stadija pupoljka u tijeku morfogeneze zuba. Često meziodens uopće ne iznikne, narušavajući okluziju i položaj trajnog središnjeg sjekutića. Osim u području medijalne linije, prekobrojni zubi mogu biti smješteni bilateralno i simetrično, zbog čega prisutnost jednog zuba može upućivati i na druge prekobrojne zube u istoj ili suprotnoj čeljusti (12). Ukoliko prekobrojni zubi po svojoj morfologiji odgovaraju postojećim zubima, tada se zovu dodatni ili suplementarni zubi (lat. dentes supernumeraria), dok se oni koji su po svojoj morfologiji tipični, reducirane morfologije, koničnog ili bačvastog oblika, nazivaju rudimentarni zubi ili dentoidi (lat. dentes accesoria). Prekobrojni zubi smješteni distalno od kutnjaka nazivaju se distomolari, a oni smješteni bukalno ili lingvalno od kutnjaka, nazivaju se paramolari (1).

1.2.3 Nedostatak zuba (anodoncija, oligodoncija, hipodoncija)

Anodoncija, anomalija nedostatka svih zuba, jako je rijetka (3). Nasljeđuje se autosomno recesivno i obično se susreće u trajnoj denticiji u pacijenata koji su imali zube mliječne denticije. Smatra se kako je anodoncija trajnih zuba ekspresija homozigotnog stanja gena (13).

Oligodoncija, anomalija nedostatka više od šest zuba, nasljeđuje se autosomno dominantno i dokazano je uzrokovana nedostatkom transkripcijskih čimbenika MSX1 i PAX9, koji posreduju u epitelno-mezenhimske interakciji (11). Oligodoncija je često

povezana s ektodermalnom displazijom, rijetkom anomalijom na koju može prvi posumnjati doktor dentalne medicine te uputiti pacijenta na daljnja ispitivanja kako bi se postavila konačna dijagnoza. Za pravilnu dijagnozu neophodna je prisutnost karakterističnog trijasa simptoma: smanjena dlakavost (lat. hypotrichosis), smanjeno znojenje (lat. hypohidrosis) i kongenitalni nedostatak zuba (lat. hypodontia). Ukoliko ipak postoje zubi, to su najčešće trajni očnjaci i prvi kutnjaci, obično mali, koničnog oblika i bez specifične morfologije. U žena nositeljica mutiranog gena često je prisutna samo hipodoncija ili mikrodoncija lateralnih sjekutića i neznatno smanjeno znojenje (1).

Hipodoncija je anomalija nedostatka do šest zuba. Može se pojaviti i u mliječnoj i u trajnoj denticiji. Može se javiti kao zasebni entitet ili u sklopu nekog sindroma (3, 14, 15). Opće je pravilo, ako nedostaje samo jedan ili nekoliko zubi, zub koji nedostaje bit će najdistalniji zub u skupini. Ukoliko kongenitalno nedostaje kutnjak, to je gotovo uvijek umnjak, ako nedostaje sjekutić, najčešće je to lateralni sjekutić, a ako nedostaje pretkutnjak, najčešće je to drugi pretkutnjak. Očnjak je zub koji rijetko nedostaje (16). Uzrok nedostatka pojedinačnog zuba najčešće je nejasan i smatra se kako može nastati kao posljedica genskog poremećaja, ali i određenih utjecaja čimbenika okoline, poput promjena u stvaranju dentalne lamine, nesposobnosti zubnog zametka da se razvije u optimalno vrijeme, ograničenja prostora ili sustavnih čimbenika koji djeluju tijekom razvoja (17).

Nedostatak pojedinačnog zuba povezuje se s višestrukim porođajima, malom porođajnom tjelesnom masom te starosti majke. Na nedostatak pojedinačnog zuba mogu utjecati i određene bolesti majke tijekom trudnoće, kao što je npr. rubeola (12).

Sindromi koji uključuju pojavu hipodoncije prikazani su u Tablici 2.

Tablica 2. Sindromi koji uključuju pojavu hipodoncije i njihove karakteristike

Sindrom	Karakteristike
Inkontinencija Pigmenti	Alopecija, pigmentirana makula, mentalna retardacija
Ahondroplazija	Patuljasti rast kratkih udova, makrocefalija, prominentno čelo
Reigerov sindrom	Displazija irisa, hipoplazija srednje trećine lica, protruzija umbilikusa
Seckelov sindrom	Patuljasti rast, mikrocefalija, facijalna hipoplazija, nisko postavljene uši
Hondroektodermalna displazija	Povećanje broja prstiju na šakama i stopalima (polidaktilija, patuljasti rast, hidrotična ektodermalna displazija)
Hipohidrotični tip ektodermalne displazije	Djelomičan ili potpuni nedostatak dlaka zbog poremećaja u njihovom razvitku, nedostatak žlijezda znojnice i lojnice (aplazija)
Downov sindrom	Mentalna retardacija, anomalije srca, prijevremeno starenje, zubi nepravilnog oblika

Preuzeto i prilagođeno: Jurić H. Dječja dentalna medicina. Jastrebarsko: Naklada Slap; 2015 (1).

Rascjepi imaju multičimbenični etiologiju, što znači da mogu nastati ili zbog oštećenja gena, i/ili kao posljedica upotrebe lijekova ili drugih sredstava koja imaju teratogena svojstva, u kombinaciji s vanjskim štetnim utjecajima poput radijacije, nutritivne deficijencije i hipoksije ploda (18).

Klasifikacija rascjepa usnice i nepca po Kernahanu:

1) Rascjep usne (lat. cheiloshisis) je rascjep primarnog nepca: usna, alveolarni nastavak i dio tvrdog nepca do incizalnog otvora. Rascjep usne može biti jednostrani ili obostrani, djelomični ili potpuni. Potpuni rascjep usne zahvaća cijelu usnu, može se nastaviti na alveolarni nastavak i pružiti do incizalnog otvora. Djelomični rascjep usne varira od neznatne dijasteme mišića do širokog rascjepa što ga premošćuje samo uska traka mekog tkiva.

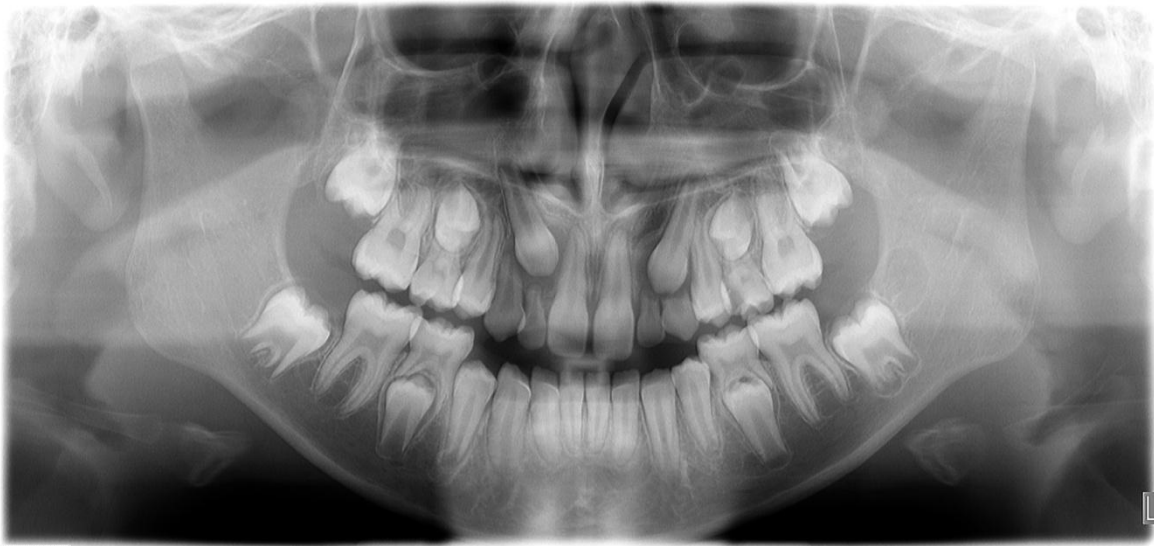2) Rascjep usne i nepca (lat. cheilognatopalatoshisis) označava rascjep primarnog i sekundarnog nepca. Rascijepljena je usnica, alveolarni greben i nepce. Rascjep može biti jednostran ili obostran.

3) Rascjep nepca (lat. palatoshisis) je rascjep sekundarnog nepca. Rascjep razdjeljuje nepce po sredini od natrag prema naprijed (meko i tvrdo nepce). Oblik ovisi o samom opsegu rascjepa nepca. Najlakši oblik je uvula bifida, a najčešći je rascjep mekog nepca (18).

S obzirom na rascjep pojedinih tkiva i struktura, zahvaćenost alveolarnog grebena rascjepom može uzrokovati i nedostatak jednog ili više zuba.

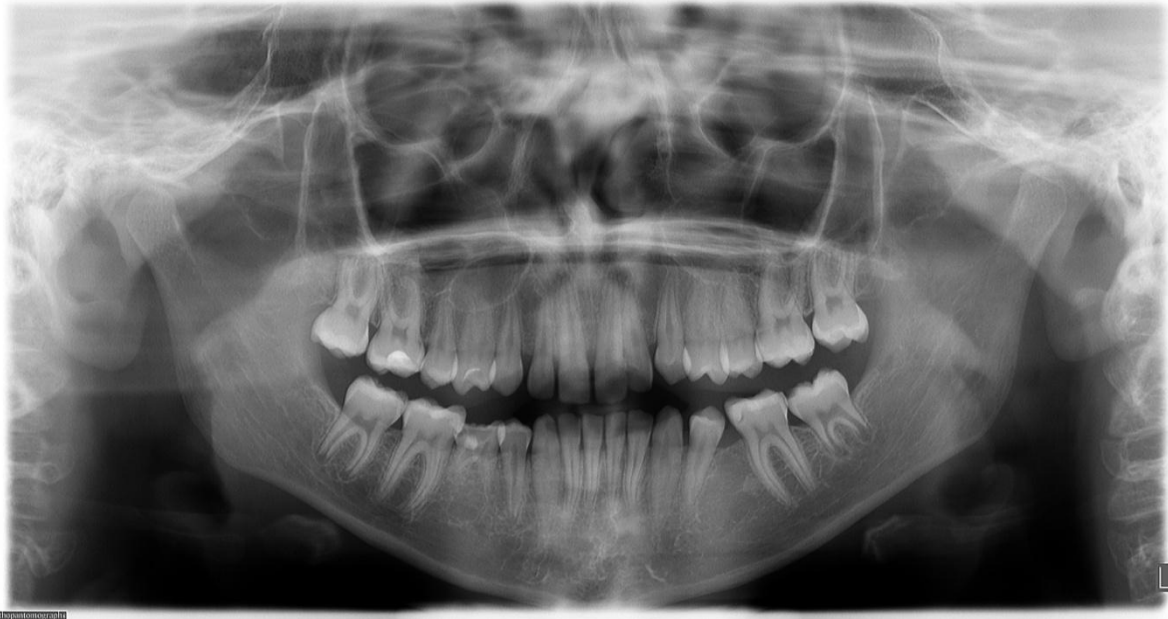Brojna istraživanja su pokazala kako su anomalije broja zubi genski uvjetovane (14, 19). Razlike u učestalosti hipodoncije među pripadnicima različitih rasa (češće se pojavljuju u žute, nego u bijele rase) govore u prilog njene genske determiniranosti. Drugi dokaz je činjenica da je učestalost hipodoncije znatno veća u obiteljima u kojih je prisutna ta anomalija, nego u općoj populaciji. Treći dokaz nasljednosti te anomalije proizlazi iz istraživanja na blizancima koja pokazuju znatno veću podudarnost za hipodonciju između jednojajčanih nego između dvojajčanih blizanaca (3, 14). Različita ekspresija gena u iste osobe može dovesti istovremeno do hipodoncije i mikrodoncije što potvrđuje istu genetsku podlogu za obje navedene anomalije (3, 14). U slučaju kada izostane očekivano nicanje određenog zuba i kada se radiografski ne može potvrditi njegova prisutnost, nedostatak zuba se dijagnosticira kao kongenitalna anomalija (14).

Klinički, za dijagnosticiranje kongenitalnog nedostataka mliječnih zuba najpogodnija je dob djeteta od tri do četiri godine, dok se za dijagnosticiranje kongenitalnog nedostatka trajnih zuba smatra pogodnom dob od dvanaest do četrnaest godina, a za procjenu stanja preporučuje se radiografska panoramska snimka čeljusti – ortopantomogram (Slika 4) (1).



Slika 4. Panoramska radiografska snimka čeljusti – ortopantomogram – kongenitalni bilateralni nedostatak gornjeg lateralnog sjekutića u djeteta starog 11 godina.
Izvor: Centar za dentalnu radiologiju X-Dent Split.

Po rođenju, kripte svih mlječnih zuba i prvog trajnog kutnjaka su vidljive na radiografskoj snimci. U mlječnoj denticiji češće nedostaju zubi u gornjoj čeljusti i to lateralni sjekutići. Jednako često javlja se u dječaka i djevojčica (1). U trajnoj denticiji najčešće nedostaju treći kutnjaci, te drugi donji pretkutnjak, a zatim gornji lateralni sjekutić i drugi gornji pretkutnjak (3). Mlječni zubni pupoljci omogućuju stvaranje pupoljaka trajnih zuba, pa u slučaju da nedostaje mlječni prethodnik, neće biti ni trajnog zuba. Moguće je da bude prisutan mlječni zub, a da neki ili svi trajni zubi nedostaju (Slika 5) (16).



Slika 5. Panoramska radiografska snimka čeljusti – ortopantomogram – kongenitalni bilateralni nedostatak donjih drugih pretkutnjaka i perzistentni desni donji drugi mliječni kutnjak u djeteta starog 13 godina.

Izvor: Centar za dentalnu radiologiju X-Dent Split.

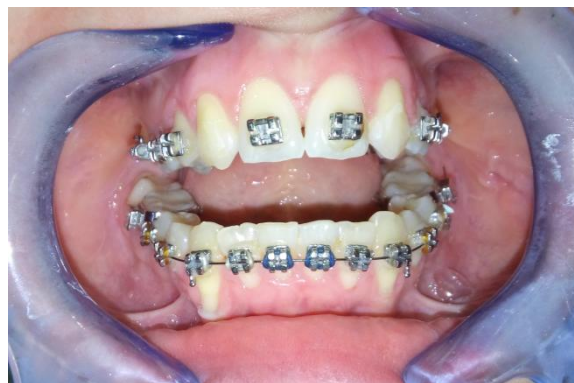1.2.3.2 Epidemiologija kongenitalnog nedostatka zuba

Hipodoncija u europskoj populaciji najčešće zahvaća donji drugi pretkutnjak, gornji lateralni sjekutić i gornji drugi pretkutnjak (20, 21). Iz literature možemo izdvojiti brojna istraživanja o učestalosti hipodoncije u trajnoj denticiji među različitim populacijama. Tako se u australskoj populaciji najčešće susreće hipodoncija drugog pretkutnjaka i gornjeg lateralnog sjekutića (22, 23). U azijskoj populaciji hipodoncija najčešće zahvaća donji lateralni sjekutić (24), a u japanskoj populaciji donji drugi pretkutnjak, gornji drugi pretkutnjak i gornji lateralni sjekutić (25). Nedavna meta-analiza pokazala je učestalost hipodoncije u Europi od oko 7% u razdoblju od 2002. do 2012 (26). Ranija istraživanja o učestalosti hipodoncije u Hrvatskoj objavljena su prije više od 20 godina i pokazala su učestalost hipodoncije od 2,3 do 8% (27, 28). Zub koji je najčešće nedostajao bio je donji drugi pretkutnjak, zatim gornji lateralni sjekutić i gornji drugi pretkutnjak, i to češće u žena nego u muškaraca (29).

1.2.3.3 Zbrinjavanje kongenitalnog nedostatka jednog ili više zuba

Hipodoncija kao kongenitalna anomalija, narušava funkciju i estetiku pacijentovog stomatognatnog sustava. U nekih pacijenata može se razviti osjećaj manje vrijednosti jer se razlikuju od drugih, problemi u ponašanju te smanjena komunikacija. Stoga je zube potrebno privremeno nadomjestiti što ranije, a konačni terapijski postupak provodi se tijekom adolescencije, po završetku rasta i razvoja orofacijalnih struktura. Liječenje je kompleksno i često zahtijeva multidisciplinarni pristup, koji će u ovisnosti o dijagnozi, uključivati specijaliste pedodontije, ortodontije, dentalne protetike, oralne kirurgije, a po potrebi i medicinske genetike (19, 30). Djelomična proteza može poslužiti kao privremeni nadomjestak, ako nedostaje više trajnih zuba, a do trenutka potpunog koštanog sazrijevanja, kada se može pristupiti implantološkom zbrinjavanju pacijenta i trajnom protetskom rješenju (1). Proteze se mijenjaju jednom godišnje, s ciljem omogućavanja pravilnog razvoja čeljusti. Preporuka je da se zamjena proteza provodi tijekom školskih praznika i da zubi u protezi svojim oblikom što više prate morfologiju zuba u nicanju kako bi se izbjegla stigmatizacija djece kojoj nedostaje neki zub. Potpuni nedostatak zuba u mliječnoj denticiji može se nadoknaditi potpunom protezom, ali tek nakon treće godine života i to s ograničenim uspjehom. Takve totalne proteze, nakon završenog skeletnog rasta, mogu biti poduprte implantatima, ako nedostatak alveolarne kosti nije ograničavajući čimbenik (1).

Način zbrinjavanja nedostatka jednog zuba najčešće ovisi o resorpciji alveolarnog grebena na mjestu nedostatka zuba. U području sjekutića, ortodontsko liječenje je prvi izbor. Hipodoncija lateralnog sjekutića često se rješava pomicanjem očajnika u prostor nedostajućih lateralnih sjekutića (Slika 6).



Slika 6. Pacijent s hipodoncijom lateralnog sjekutića u tijeku ortodontske terapije.

Zadovoljavajući estetski učinak postiže se laganim brušenjem očnjaka i rekonstrukcijom kompozitnim materijalima nakon završetka ortodontske terapije (11). Nedostatak donjeg trajnog središnjeg sjekutića može uzrokovati kolaps donjih prednjih zuba i duboki zagriz, zbog čega se predlaže rani protetski tretman "*onlay mostom*", do završetka skeletnog rasta i trajnijeg rješenja poput autotransplantacije zuba ili ugradnje implantata (11). Nedostatak jednog zuba obično prati mikrodontan zub sa suprotne strane čeljusti. U tom slučaju morfologija zuba može se preoblikovati nadogradnjom od kompozitne smole (1-3, 11, 30).

2.CILJ I HIPOTEZA ISTRAŽIVANJA

Cilj istraživanja bio je procijeniti učestalost hipodoncije u djece i adolescenata analizom panoramskih radiografskih snimaka čeljusti.

Specifični ciljevi ovog istraživanja su:

1. Usporediti učestalost hipodoncije po vrsti zuba koji nedostaje.
2. Usporediti učestalost hipodoncije između muškaraca i žena.

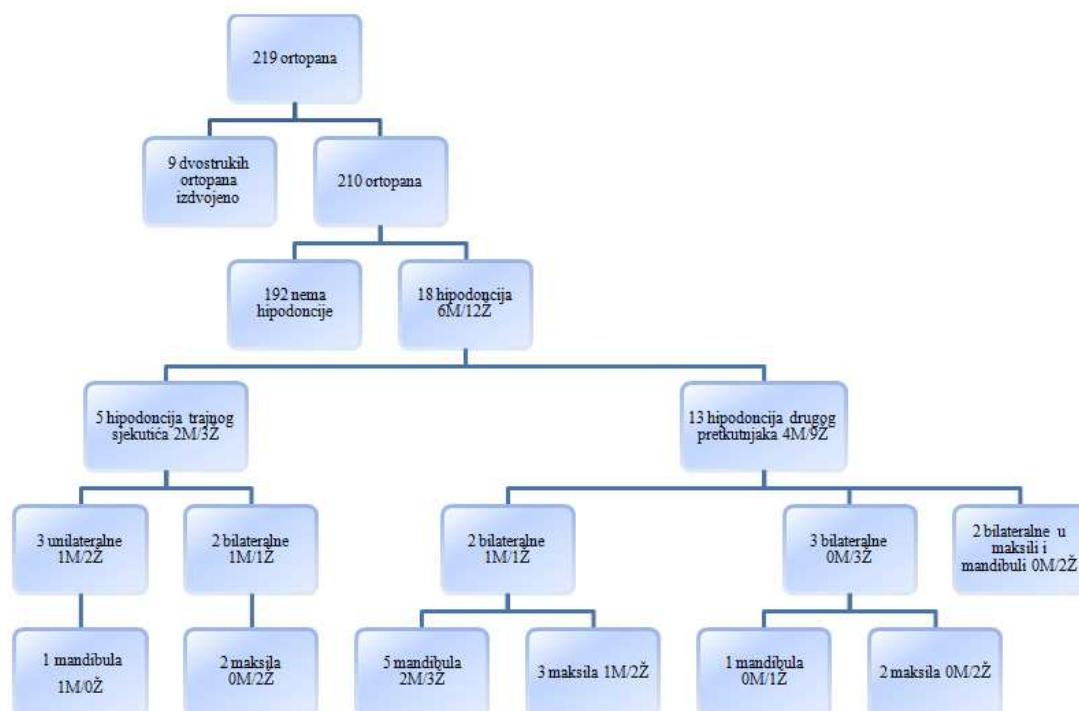
Hipoteze ovog istraživanja su sljedeće:

1. Zub koji najčešće nedostaje u trajnoj dentaciji je drugi donji pretkutnjak.
2. Hipodoncija je učestalija u ženskoj populaciji.

3.MATERIJAL I METODE ISTRAŽIVANJA

Kako bi procijenili učestalost hipodoncije u djece i adolescenata u ovo retrospektivno istraživanje uključili smo pacijente koji su posjetili Centar za dentalnu radiologiju X-Dent u Splitu u razdoblju od siječnja 2011. do veljače 2016. godine. Uključeni su svi ispitanici u dobi od 7 do 30 godina kojima je napravljena digitalna panoramska radiografska snimka čeljusti (ortopantomogram) po standardnom protokolu snimanja. Za snimanje je korišten uređaj Orthopantomograph OP 200D (Instrumentarium Dental, Tuusula, Finska). Tehnički uvjeti za snimanje bili su 66 kV, 5,0 mA i vrijeme ekspozicije 14,1 sekundi. Snimanje su provodila dva prvostupnika radiološke tehnologije. Snimke su pohranjene u JPEG slikovnom formatu te su analizirane na osobnom računalu (Toshiba Satellite L655, Toshiba America Information Systems, Inc., Irvine, SAD) koristeći računalni program CliniView 10.0.1.8 (Instrumentarium Dental, Tuusula, Finska).

U istraživanje je uključeno 210 pacijenata s panoramskim radiografskim snimkama čeljusti (111 žena i 99 muškaraca) koji su ispunjavali kriterij uključenja. Analiza snimaka započela je u veljači 2016., a završena je u svibnju 2016. godine. U analizu je uključeno 219 snimaka od kojih je 9 naknadno isključeno jer je uočeno da su neki ispitanici imali po dvije ili više snimaka (Slika 7).



Slika 7. Dijagram tijeka istraživanja.

Nedostatak zuba dijagnosticiran je ako na snimci nije bio vidljiv zametak zuba ili zub u cijelosti, a isključena je mogućnost da je zub bio izvađen. Nedostatak gornjih i donjih trećih kutnjaka nije uključen u analizu. U analizi snimaka zabilježena je vrsta i broj zuba koji nedostaju te njihov položaj u čeljusti. Hipodoncija je definirana kao nedostatak do 6 zuba, oligodoncija kao nedostatak 6 i više zuba, a anodoncija kao nedostatak svih zuba.

1.3 Statistički postupci

U statističkoj analizi korištene su deskriptivne i analitičke metode. Od deskriptivnih metoda korišten je prikaz apsolutnog i relativnog broja za kategorijske varijable, dok su kontinuirane numeričke varijable bile prikazane srednjom vrijednošću i standardnom devijacijom ili medijanom i interkvartilnim rasponom, ovisno o razdiobi podataka. Za usporedbu učestalosti hipodoncije između muškaraca i žena korišten je hi-kvadrat test.

Svi podaci obrađeni su u statističkom paketu MedCalc 11.5.1.0 (MedCalc Software, Mariakerke, Belgija) uz razinu statističke značajnosti postavljenu na 95% ($P < 0,05$).

4.REZULTATI

U istraživanje je uključeno 210 ispitanika kojima je napravljen ortopantomogram, od čega 111 žena (52,9%) i 99 muškaraca (47,1%) prosječne životne dobi $17,9 \pm 6,2$ godina. Najmlađi ispitanik imao je 7 godina, dok je najstariji imao 30 godina. Ispitanici su podijeljeni u tri dobne skupine (7-10; 11-20; 21-30 godina), a njihova raspodjela po skupinama prikazana je u Tablici 3.

Tablica 3. Raspodjela ukupnog broja ispitanika (N=210) po dobnim skupinama i po spolu

Dobna skupina (godine)	Muškarci		Žene		Ukupno	
	N	%	N	%	N	%
7 – 10	11	11,1	6	5,4	17	8,1
11 – 20	55	55,6	72	64,9	127	60,5
21 – 30	33	33,3	33	29,7	66	31,4
Ukupno	99	47,1	111	52,9	210	100

Vrijednosti su izražene kao cijeli broj i postotak.

U prvoj dobnoj skupini (7 – 10 godina) zabilježena su 3 ispitanika s hipodoncijom trajnih zuba (3M/0Ž), u drugoj dobnoj skupini 10 (2M/8Ž), dok je u trećoj dobnoj skupini zabilježeno 5 ispitanika s hipodoncijom trajnih zuba (1M/4Ž) (Tablica 4).

Hipodoncija je bila učestalija u žena nego u muškaraca (9,9% vs. 6,1%, $P=0,307$) iako rezultati nisu dosegli statističku značajnost (Tablica 4).

Tablica 4. Učestalost i raspodjela hipodoncije trajnih zuba po dobnim skupinama i po spolu u ispitivanoj skupini

Dobna skupina (godine)	Ukupno N=210	Muškarci N=99	Žene N=111
7 – 10 (N=17)	3 (1,4)	3 (3,0)	0 (0)
11 – 20 (N=127)	10 (4,8)	2 (2,0)	8 (7,2)
21 – 30 (N=66)	5 (2,4)	1 (1,0)	4 (3,6)

Vrijednosti su izražene kao cijeli broj i postotak.

U 18 ispitanika s hipodoncijom nedostajalo je ukupno 30 trajnih zuba, od čega 17 u maksili i 13 u mandibuli. Najčešće je nedostajao gornji lijevi drugi pretkutnjak (23,3%). Učestalost hipodoncije po vrsti zuba koji nedostaje prikazana je u Tablici 5.

Tablica 5. Učestalost hipodoncije trajnih zuba u ispitivanoj skupini prema vrsti zuba koji nedostaje

Vrsta zuba	Ukupno (N=30)	Muškarci (N=7)	Žene (N=23)
12	2 (6,7)	1 (3,3)	1 (3,3)
15	5 (16,7)	0 (0)	5 (16,7)
22	3 (10)	1 (3,3)	2 (6,7)
25	7 (23,3)	1 (3,3)	6 (20)
31	2 (6,7)	1 (3,3)	1 (3,3)
35	6 (20)	2 (6,7)	4 (13,3)
41	0 (0)	0 (0)	0 (0)
45	5 (16,7)	1 (3,3)	4 (13,3)

Vrijednosti su izražene kao cijeli broj i postotak.

Hipodoncija drugog trajnog pretkutnjaka bila je najučestalija u dobnoj skupini od 11 – 20 godina (46,2%), a učestalost i raspodjela hipodoncije drugog trajnog pretkutnjaka po dobnim skupinama i po spolu prikazana je u Tablici 6.

Tablica 6. Učestalost i raspodjela hipodoncije drugog trajnog pretkutnjaka po dobnim skupinama i po spolu u ispitivanoj skupini

Dobna skupina (godine)	Ukupno N=13	Muškarci N=4	Žene N=9	15 N=5	25 N=6	35 N=6	45 N=5
7 – 10	2 (15,4)	2 (50,0)	0 (0,0)	0 (0,0)	0 (0,0)	2 (33,3)	0 (0,0)
11 – 20	6 (46,2)	1 (25,0)	5 (55,6)	3 (60,0)	4 (66,7)	2 (33,3)	2 (40,0)
21 – 30	5 (38,5)	1 (25,0)	4 (44,4)	2 (40,0)	2 (33,3)	2 (33,3)	3 (60,0)

Vrijednosti su izražene kao cijeli broj i postotak.

Hipodoncija trajnog sjekutića također je bila najučestalija u dobnoj skupini od 11 – 20 godina (80%), a učestalost i raspodjela hipodoncije trajnog sjekutića po dobnim skupinama i po spolu prikazana je u Tablici 7.

Tablica 7. Učestalost i raspodjela hipodoncije trajnog sjekutića po dobnim skupinama i po spolu u ispitivanoj skupini

Dobna skupina (godine)	Ukupno N=5	Muškarci N=2	Žene N=3	12 N=2	22 N=3	31 N=2	41 N=0
7 – 10 (N=17)	1 (20)	1 (50)	0 (0)	0 (0)	0 (0)	1 (50)	0 (0)
11 – 20 (N=127)	4 (80)	1 (50)	3 (100)	2 (100)	3 (100)	1 (50)	0 (0)
21 – 30 (N=66)	0 (0)	0 (0)	0 (0)	0 (0)	0 (0)	0 (0)	0 (0)

Vrijednosti su izražene kao cijeli broj i postotak.

U većine ispitanika s hipodoncijom nedostajalo je jedan ili dva zuba (Tablica 8).

Tablica 8. Raspodjela ispitanika s hipodoncijom po spolu i broju trajnih zuba koji nedostaju

Dobna skupina (godine)	Nedostaje jedan zub	Nedostaju dva zuba	Nedostaju tri zuba	Nedostaju četiri zuba	Nedostaje ukupno
Muškarci	5 (27,8)	1 (5,6)	0 (0)	0 (0)	6 (33,3)
Žene	6 (33,3)	4 (22,2)	0 (0)	2 (11,1)	12 (66,7)
Ukupno	11 (61,1)	5 (27,8)	0 (0)	2 (11,1)	18 (100)

Vrijednosti su izražene kao cijeli broj i postotak.

Rezultati našeg istraživanja pokazali su da je u odabranoj populaciji ispitanika koji su snimili ortopantomogram u Centru za dentalnu radiologiju X-Dent u Splitu, u razdoblju od 2011. do 2016. godine, bilo 8,6% ispitanika s kongenitalnim nedostatkom jednog ili više zuba. U dosadašnjim istraživanjima učestalost hipodoncije u Republici Hrvatskoj bila je 2,3% do 8% (27, 29). Nešto veća učestalost hipodoncije u današnje vrijeme može se objasniti boljim dijagnostičkim pristupom i tehnologijom, s obzirom da su postojeće studije iz Republike Hrvatske stare preko 20 godina. Fekonja i suradnici pokazali su kako je učestalost hipodoncije u ortodontskih pacijenata u Sloveniji 11,3% (3). Poznato je kako na nastanak hipodoncije utječu nasljedni i okolišni čimbenici, pa možemo pretpostaviti da su pacijenti iz Slovenije slični onima u Republici Hrvatskoj. Često pacijenti smatraju kako nedostatak drugog prekutnjaka nije estetski problem koji je potrebno liječiti pa se češće javljaju ortodontu ukoliko nedostaje lateralni sjekutić. Stoga je učestalost nedostatka gornjeg lateralnog sjekutića češće evidentirana u ortodontskih pacijenata nego u općoj populaciji dentalnih pacijenata.

Miličić i Čanak pronašli su veću učestalost hipodoncije u žena nego u muškaraca, a najčešće zahvaćeni zubi bili su drugi trajni prekutnjaci i gornji lateralni sjekutići (29). Visković i suradnici pronašli su učestalost hipodoncije od 5,5% u ortodontskih pacijenata dobi od 8 do 20 godina (28). Učestalost hipodoncije u njihovoj studiji također je bila veća u žena nego u muškaraca, a suprotno prethodnim istraživanjima najčešće je nedostajao gornji lateralni sjekutić (28). U studiji Miličića i suradnika učestalost hipodoncije bila je 8%, a također su češće nedostajali gornji lateralni sjekutići (41,5%) nego donji (34,2%) i gornji (18,7%) drugi prekutnjaci (27). Istraživanje provedeno u dvije regije, Istri i Slavoniji, među ortodontskim pacijentima dobi 6 do 18 godina, pokazalo je veću učestalost hipodoncije u Istri (6,3%) nego u Slavoniji (2,3%) (31).

Naši rezultati o učestalosti hipodoncije u ispitivanoj populaciji u skladu su s nedavno objavljenim rezultatima sustavnog pregleda s meta-analizom Khalafa i suradnika koji su pokazali kako je učestalost hipodoncije u Europi od 6% do 8% (25). U našem istraživanju uočena je veća učestalost hipodoncije u maksili nego u mandibuli što je također u skladu s brojnim dosadašnjim istraživanjima (3, 26, 32, 33), no Gokkaya i suradnici pokazali su da je hipodoncija bila učestalija u mandibuli nego u maksili (17). Najčešće su nedostajali drugi gornji lijevi trajni prekutnjaci, a zatim drugi donji lijevi trajni prekutnjaci te gornji i donji desni trajni prekutnjaci, za razliku od rezultata Khalafa i suradnika u čijoj meta-analizi je navedeno da je najčešće nedostajao donji drugi trajni prekutnjak i gornji lateralni trajni

sjekutić (26). U dosadašnjim istraživanjima postoje razlike u učestalosti hipodoncije pojedinog zuba. Neki autori navode kako je najčešće nedostajao drugi donji prekutnjak (32, 34, 35), a drugi su prikazali gornji lateralni sjekutić kao zub koji najčešće nedostaje (3, 36, 37). Ponekad je teško usporediti rezultate različitih studija zbog različitih metoda uzorkovanja, neusklađenosti po spolu i dobi, te zbog različitog utjecaja nasljednih i okolišnih čimbenika na ispitanike (26).

U našem istraživanju nedostatak zuba dijagnosticiran je ako na snimci nije bio vidljiv zametak zuba ili zub u cijelosti, što predstavlja ograničenje istraživanja. Za sigurnu dijagnozu kongenitalnog nedostatka pojedinog ili više zuba trebalo bi uključiti anamnezu, heteroanamnezu i klinički pregled što nam ostavlja prostor za buduća istraživanja.

6.ZAKLJUČCI

Rezultati ovog diplomskog rada upućuju na sljedeće zaključke:

1. U populaciji dentalnih pacijenata koji su snimili ortopantomogram u Centru za dentalnu radiologiju X-Dent u Splitu, u razdoblju od 2011. do 2016. godine, bilo 8,6% ispitanika s kongenitalnim nedostatkom jednog ili više zuba.
2. U odabranoj populaciji hipodoncija je bila učestalija u žena nego u muškaraca.
3. U odabranoj populaciji ispitanika s hipodoncijom najčešće je nedostajao gornji lijevi drugi pretkutnjak, a zatim donji lijevi drugi pretkutnjak.

Ovaj diplomski rad upotpunio je dosadašnje znanstvene spoznaje o učestalosti hipodoncije u Republici Hrvatskoj. Dobiveni podatci ističu važnost detaljne analize panoramskih radiografskih snimaka čeljusti kako bi se što ranije uočio nedostatak jednog ili više zuba što pomaže u dugoročnom planiranju terapije prilagođene individualnoj potrebi pacijenta.

7.POPIS CITIRANE LITERATURE

1. Jurić H. Dječja dentalna medicina. Jastrebarsko: Naklada Slap; 2015.
2. Rakhshan V. Congenitally missing teeth (hypodontia): A review of the literature concerning the etiology, prevalence, risk factors, patterns and treatment. *Dent Res J (Isfahan)*. 2015;12:1–13.
3. Fekonja A. Hypodontia in orthodontically treated children. *Eur J Orthod* 2005;27:457-60.
4. Škrinjarić I. Traume zuba u djece. Zagreb: Globus; 1988.
5. Knežević G, ur. Oralna kirurgija 2. dio. Zagreb: Medicinska naklada; 2003.
6. Lindhe J. Klinička parodontologija i dentalna implantologija. Zgreb: Nakladni zavod Globus; 2004.
7. Sapunar D, Saraga-Babić M, ur. Histološki atlas. Split: Medicinski fakultet u Splitu; 2004.
8. Pinkham JR, Casamassimo PS, Fields HF, McTigue DJ, Nowak AJ. *Pediatric dentistry: infancy through adolescence*. St.Louis: Elsevier Saunders; 2005.
9. Dhanrajani PJ. Hypodontia: Etiology, clinical features and management. *Quintessence Int* 2002;294-302.
10. Dahlberg AA. Changing dentition of man. *J Am Dent Assoc* 1945; 32:676-90.
11. Koch G, Poulsen S. Pedodonticija, klinički pristup. Jastrebarsko: Naklada Slap; 2005.
12. Welbury RR, Duggal MS, Hosey MT. *Paediatric Dentistry*. Oxford: Oxford University Press; 2005.
13. McDonald RE, Avery DR, Dean JA. *Dentistry for the child and adolescent*. Maryland Heights: Mosby Elsevier; 2004.
14. AlShahrani I, A Togo R, Ali AlQarni M. A review of hypodontia: classification, prevalence, etiology, associated anomalies, clinical implications and treatment optios. *World Journal of Dentistry* 2013;4:117-25.
15. Fekonja A. Hypodontia prevalence over four decades in a Slovenian population. *J Esthet Restor Dent* 2015;27:37-43.
16. Proffit WR, Fields HW, Jr, Sarver DM. *Ortodocija*. Jastrebarsko: Naklada Slap; 2009.
17. Gokkaya B, Kargul B. Prevalencija i karakteristike nesidromske hipodontije u grupi turske djece. *Acta Stomatol Croat* 2016;50:58-64.
18. Marković M. i sur. *Ortodoncija*. Ljubljana: Mladinska knjiga; 1982.
19. Fekonja A, Cretnik A, Takac I. Hypodontia prevalence and pattern in women with epithelial ovarian cancer. *Angle Orthod* 2014;84:810-4.
20. Grahnen H. Hypodontia in permanent dentition. A clinical and genetic investigation. *Odontol Revy* 1956;7:1-100.

21. Bassett JL. Replacement of missing mandibular lateral incisors with a single pontic all-ceramic prosthesis: A case report. *Prac Periodont Aesthet Dent* 1997;9:455.
22. Hunstadbraten K. Hypodontia in permanent dentition. *ASDC J Dent Child* 1973;40:115-17.
23. Schalk-van der Weide Y; Steen WH, Bosman F. Distribution of missing teeth and tooth morphology in patients with oligodontia. *ASDC J Dent Child* 1992;21:381-84.
24. Davids PJ. Hypodontia and hyperdontia of permanent teeth in Hong Kong school children. *Community Dental Oral Epidemiol* 1987;15:218-20.
25. Yamada H, Kondo S, Hanamura H, Townsnd GC. Tooth size in individuals with congenitally missing teeth: A study of Japanese males. *Anthropol Sci* 2010;100:87-93.
26. Khalaf K, Miskelly J, Voge E, Macfarlane TV. Prevalence of hypodontia and associated factors: a systematic review and meta-analysis. *J Orthod* 2014;41:299-316.
27. Miličić A, Gaži-Čoklica V, Lapter M. Developmental anomalies of genetically instable teeth. *Acta stomatol Croat* 1994;28:271-279.
28. Viskovic R, Jursic A, Cmelnik N. Hypodontia-prevalence and variations in orthodontic patients. *Acta Stomatol Croat* 1988;22:23-30.
29. Miličić A, Čanak V. Hypodontia and accompanying phenomena. *Acta stomatol Croat* 1975;9:133-140.
30. Behr M, Proff P, Leitzmann M, Pretzel M, Handel G, Schmalz G, et al. Survey of congenitally missing teeth in orthodontic patients in Eastern Bavaria. *Eur J Orthod* 2011;33:32-6.
31. Legovic M, Ceranic I, Cehich A. Anomalies in the number of permanent teeth in orthodontic patients in 2 localities in Croatia. *Schweizer Monatsschrift fur Zahnmedizin* 1990;100:286-90.
32. Polder BJ, Van't Hof MA, Van der Linden FPGM, Kuijpers-Jagtman AM. A meta-analysis of the prevalence of dental agenesis of permanent teeth. *Community Dent Oral Epidemiol* 2004;32:217-26.
33. Wong ATY, McMillan AS, McGrath C. Oral health-related quality of life and severe hypodontia. *J Oral Rehabil* 2006;33:869-73.
34. Goya HA, Tanaka S, Maeda T, Akimoto Y. An orthopantomographic study of hypodontia in permanent Japanese pediatric patients. *J Oral Sci* 2008;50:143-150.
35. Mattheeuws N, Dermaut L, Martens G. Has hypodontia increased in Caucasians during the 20th century? A meta-analysis. *Eur Orthod* 2004;26:99-103.

36. Gomes RR, Da Fonseca JAC, Paula LM, Faber J, Acevedo AC. Prevalence of hypodontia in orthodontic patients in Brasilia, Brazil. *Eur J Orthod* 2010;32:302.

37. Meza RS. Radiographic assessment of congenitally missing teeth in orthodontic patients. *J Pediatr Dent* 2003;13:112-6.

Cilj: Rast i razvoja zuba podložan je djelovanju čitavog niza genskih, sustavnih i lokalnih čimbenika, koji ga mogu ugroziti i dovesti do pojave brojnih anomalija. Mutacije pojedinih gena smatraju se odgovornim za anomalije broja zuba. Nepravilnosti broja zuba nastaju kao posljedica poremećaja u fazi inicijacije i fazi proliferacije razvoja zametka zuba, a to mogu biti hiperdoncija, anodoncija, oligodoncija i hipodoncija. S obzirom da su ranija istraživanja o učestalosti hipodoncije u Republici Hrvatskoj objavljena prije više od 20 godina, cilj ovog istraživanja bio je procijeniti učestalost hipodoncije analizom panoramskih radiografskih snimaka čeljusti.

Materijali i metode: U ovo retrospektivno istraživanje uključeno je 210 pacijenata kojima je napravljena digitalna panoramska radiografska snimka čeljusti (ortopantomogram) po standardnom protokolu snimanja u Centru za dentalnu radiologiju X-Dent. Nedostatak zuba dijagnosticiran je ukoliko na snimci nije bio vidljiv zametak zuba ili zub u cijelosti, a isključena je mogućnost da je zub bio izvađen. Nedostatak gornjih i donjih trećih kutnjaka nisu uključeni u analizu.

Rezultati: U istraživanje je uključeno 210 ispitanika, od čega 111 žena (52,9%) i 99 muškaraca (47,1%) prosječne životne dobi $17,92 \pm 6,19$ godina. U 18 ispitanika s hipodoncijom nedostajalo je ukupno 30 trajnih zuba, od čega 17 u maksili i 13 u mandibuli. Najčešće je nedostajao gornji lijevi drugi pretkutnjak (23,3%). Hipodoncija je bila učestalija u žena nego u muškaraca (9,9% vs. 6,1%, $P=0,307$). U većine ispitanika s hipodoncijom nedostajalo je jedan ili dva zuba.

Zaključak: U našem istraživanju učestalost hipodoncije procijenjena analizom panoramskih radiografskih snimaka čeljusti u djece i adolescenata bila je 8,6%. Relativno velika učestalost hipodoncije u populaciji dentalnih pacijenata ukazuje na važnost pravodobnog prepoznavanja i liječenja takvih pacijenata.

9.SUMMARY

Objectives: Tooth formation and development are liable to all range of genetic, methodical and local factors, which can endanger it and lead to certain anomalies. Mutation of certain genes are considered to be responsible for the anomalies in the number of teeth. Irregularity in the number of teeth are the result of disorders in initiation and proliferaion stage of tooth bud development. Teeth number anomalies can be divided in subgroups: hyperdontia, anodontia, oligodontia and hypodontia. Previous studies about the prevalence of congenitally missing teeth in Croatia have been conducted over 20 years ago. Therefore, the aim of this study was to investigate the prevalence of congenitally missing teeth in Croatia by the analysis of the panoramic radiographs.

Materials and methods: There were 210 patients included in this study. Digital panoramic radiographs (orthopantomograph) were taken according to the standard protocol of radiography in the Cener of dental radiology X – Dent. Missing tooth was diagnosed if the tooth bud or the whole tooth was not visible on the radiograph. Additionally, the possibility of the tooth being extracted was also excluded. Missing third molars were not included in the analysis.

Results: The study included 210 patients, 111 women (52,9%) and 99 men (47,1%) average age of $17,92 \pm 6,19$ years. In 18 subjects with hypodontia a total of 30 permanent teeth were missing, 17 in the maxilla and 13 in the mandible. The most commonly missing tooth was the upper left premolar (23,3%). Hypodontia was more common in women than in men (9,9% vs. 6,1%, $P=0,307$). In most subjects with hypodontia one or two teeth were missing.

Conclusion: In our study, the prevalence of hypodontia in children and adolescents, according to the analysis of panoramic radiographs, was 8,6%. Relatively high prevalence of hypodontia in children and adolescents indicates the importance of timely diagnosis and treatment of those patients.

10.ŽIVOTOPIS

OSOBNI PODACI

Ime i prezime: Andrea Labetić

Državljanstvo: Hrvatsko

Datum i mjesto rođenja: 09. travnja 1991. godine, Split

Telefon: +385989748287

Elektronička pošta: a.labetic@yahoo.com

IZOBRAZBA

- 1998.-2006. Osnovna škola „Bo1“, Split
- 2001.-2007. Osnovna glazbena škola „Boris Papandopulo“, Split
- 2006.-2010. V. gimnazija „Vladimir Nazor“, Split
- 2010.-2016. Sveučilište u Splitu Medicinski fakultet, Studij Dentalne medicine

MATERINSKI JEZIK

- Hrvatski jezik

OSTALI JEZICI

- Engleski jezik- tečno
- Talijanski jezik- tečno
- Njemački jezik- tečno

AKTIVNOSTI

- član studentske organizacije „Zubolina“ pri Medicinskom fakultetu Sveučilišta u Splitu čiji članovi se bave edukacijom djece o oralnom zdravlju i higijeni
- aktivna članica prvog ansambla KUD-a Jedinstvo iz Splita