

Uloga upalnog infiltrata u nastanku epiretinalnih membrana

Jelovac, Judita

Master's thesis / Diplomski rad

2017

Degree Grantor / Ustanova koja je dodijelila akademski / stručni stupanj: **University of Split, School of Medicine / Sveučilište u Splitu, Medicinski fakultet**

Permanent link / Trajna poveznica: <https://um.nsk.hr/um:nbn:hr:171:841111>

Rights / Prava: [In copyright](#)/[Zaštićeno autorskim pravom.](#)

Download date / Datum preuzimanja: **2024-07-24**



Repository / Repozitorij:

[MEFST Repository](#)



SVEUČILIŠTE U SPLITU
MEDICINSKI FAKULTET

Judita Jelovac

ULOGA UPALNOG INFILTRATA U NASTANKU EPIRETINALNIH MEMBRANA

Diplomski rad

Akadska godina 2016./2017.

Mentor:

Doc. dr. sc. Ljubo Znaor

Split, srpanj 2017.

SADRŽAJ

1. UVOD	1
2. CILJ ISTRAŽIVANJA	6
3. MATERIJAL I METODE	8
4. REZULTATI.....	11
5. RASPRAVA	22
6. ZAKLJUČCI.....	26
7. POPIS CITIRANE LITERATURE	28
8. SAŽETAK	31
9. SUMMARY	33
10. ŽIVOTOPIS	35

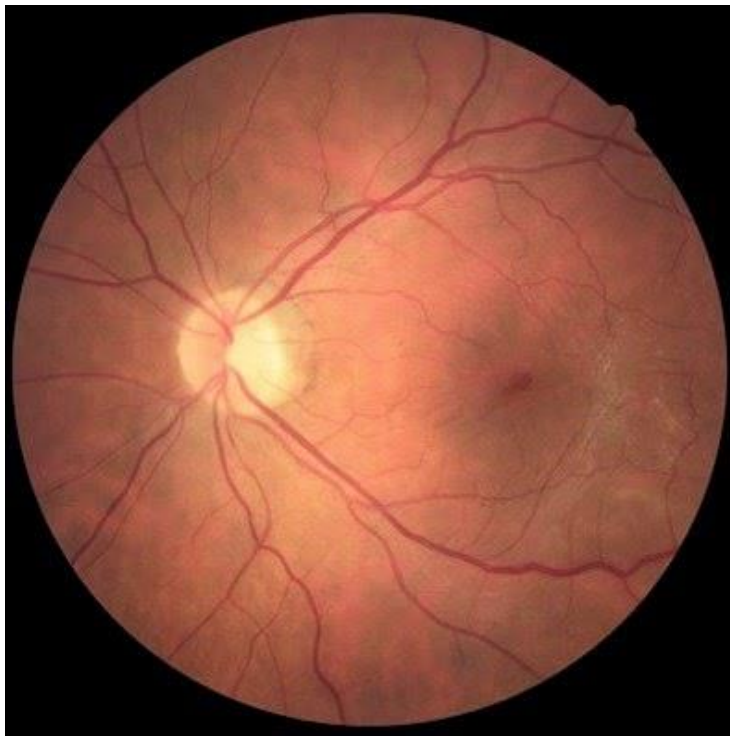
Zahvaljujem mentoru doc. dr. sc. Ljubi Znaoru na uloženom trudu i posvećenom vremenu tijekom pisanja ovog diplomskog rada.

Zahvaljujem Zavodu za patologiju, a posebno dr. med. Nenadu Kuncu kao i svima koji su na bilo koji način doprinijeli izradi ovog diplomskog rada.

Zahvaljujem svojoj obitelji, posebno majci koja mi je bila bezuvjetna podrška kroz sve ove godine.

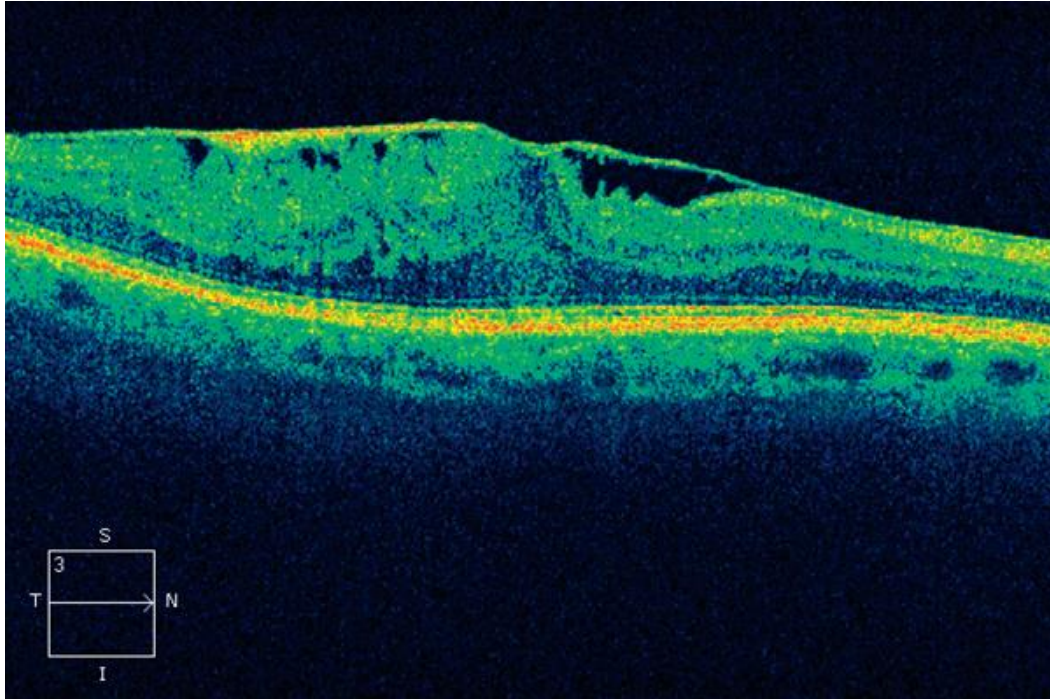
1. UVOD

Epiretinalne membrane (ERM) su tanke poluprozirne membrane građene od sloja stanica i izvanstaničnog matriksa koje nastaju na unutarnjoj strani mrežnice. Različiti tipovi i lokalizacije membrana uzrokuju različite simptome kao što je metamorfopsija, mikropsija, makropsija, monokularna diplopija, smanjena vidna oštrina i zamućenje vida. Međutim u većini slučajeva su ERM asimptomatske (1). Izgled epiretinalne membrane pri pregledu očne pozadine oftalmoskopom i pri korištenju optičke koherentne tomografije (OCT) prikazuju Slike 1 i 2.



Slika 1. Fundoskopski nalaz epiretinalne membrane.

Preuzeto s <http://www.eyedolatryblog.com/2015/02/diagnose-my-retinal-photo-epiretinal.html>



Slika 2. OCT nalaz epiretinalne membrane.

Preuzeto s <http://www.eyedolatryblog.com/2015/02/diagnose-my-retinal-photo-epiretinal.html>

Smatra se da su epiretinalne membrane građene od stanica mrežničnog pigmentnog epitela, fibrocita, stanica nalik na miofibroblaste, makrofaga i fibroznih astrocita. Etiologija ERM određuje udio pojedinih stanica u membranama (2).

ERM se dijele na idiopatske i sekundarne. O idiopatskim epiretinalnim membranama govorimo kada ne postoji značajnija patologija oka kojoj bi se mogla pripisati uloga u nastanku membrana niti retinopatija u sklopu sistemske bolesti kao što je npr. arterijska hipertenzija. Vid je općenito manje zahvaćen u odnosu na sekundarne ERM (3). Incidencija idiopatskih epiretinalnih membrana raste s dobi te iznosi gotovo 20% kod osoba od 70 godina (4). Smatra se da važnu ulogu u patogenezi idiopatskih epiretinalnih membrana ima odvajanje stražnje staklovine od mrežnice koje se nađe u 80-95% idiopatskih epiretinalnih membrana. Odvajanje stražnje staklovine sudjeluje u nastanku ERM preko dvaju mehanizma. Prvi mehanizam je prolazni vitreoretinalni vlak koji nastaje tijekom odvajanja stražnje staklovine i može dovesti do dehiscijencije unutrašnje granične membrane kroz čiji defekt najvjerojatnije migriraju glija stanice i proliferiraju na unutarnjoj površini mrežnice. Drugi mogući mehanizam nastanka

ERM, posljedica je proliferacije i transdiferencijacije hijalocita koji se nalaze u ostacima staklovine zaostalim na površini mrežnice nakon odvajanja stražnje staklovine (5).

Sekundarne epiretinalne membrane nastaju kao posljedica koegzistirajuće ili prethodne oftalmološke bolesti kao što su okluzija središnje mrežnične vene, dijabetična retinopatija, mrežnični vaskulitis, uveitis, krvarenje u staklovinu ili trauma oka (3).

Dijabetična retinopatija (DR) je važan javnozdravstveni problem i vodeći uzrok sljepoće radne populacije u razvijenim zemljama (6). Dvadeset godina od početka dijabetesa zahvaća 99% osoba s dijabetesom tip 1 i 60% osoba s dijabetesom tip 2, a glavni čimbenik rizika je loše regulirana glikemija (7). Početni stadij bolesti, poznat kao neproliferativna dijabetična retinopatija, karakterizira gubitak pericita, zadebljanje bazalne membrane te poremećaj krvno-mrežnične barijere. Kao posljedica toga nastaju mikroaneurizme, edemi i krvarenja mrežnice. Kada se patološki proces proširi i na staklovinu govorimo o proliferativnoj dijabetičnoj retinopatiji (8). Rizik nastanka proliferativne dijabetične retinopatije je veći kod bolesnika s dijabetesom tip 1 i iznosi 60% nakon 30 godina. Glavno obilježje ovog stadija bolesti je neovaskularizacija potaknuta hipoksijom i različitim čimbenicima rasta među kojima najvažniju ulogu ima vaskularni endotelni čimbenik rasta (VEGF) (7). Novonastale krvne žile imaju krhke stijenke jer nemaju pericita pa lako pucaju te nastaju krvarenja na mrežnici i u staklovinu (9). Sve ove neovaskularne promjene podložne su regresiji s fibrozom uz adherenciju na stražnju hijaloidnu membranu. Periferne fibrovaskularne promjene predstavljaju rizik za odignuće mrežnice, a one ograničene na papilu dovode do recidivirajućih krvarenja u staklovinu (8).

Prema autoru Hiscott proliferativna vitreoretinopatija (PVR) nastaje najčešće kao komplikacija regmatogenog odignuća mrežnice, a očituje se stvaranjem membrana na obje površine odignute mrežnice kao i na stražnjoj površini odignute staklovine. Epiretinalne membrane uzrokuju vlak na površini mrežnice što može dovesti do ponovnog nabiranja i odignuća mrežnice. Nastaje u 10% odignuća mrežnice. Rizični čimbenici su preoperativna proliferacijska retinopatija, veličina i broj rupa mrežnice, trajanje odignuća, prisutnost upale i krvi unutar oka. Osim toga PVR je najčešći uzrok neuspjeha kirurškog zahvata odignuća mrežnice. Glavnu ulogu u nastanku proliferativne vitreoretinopatije ima ruptura mrežnice (10). Kroz nastali defekt migriraju najvjerojatnije stanice retinalnog pigmentnog epitela, astrociti i Müllerove stanice do površine mrežnice gdje proliferiraju formirajući membrane (11). Patohistološki u takvim membranama nalazimo makrofage hematogenog podrijetla, limfocite, izvanstanične proteine poput kolagena, fibronektina ili laminina te stanice

retinalnog pigmentnog epitela koje se procesom metaplazije transformiraju u makrofage i fibroblaste (12).

Pars plana vitrektomija (PPV) je uobičajeni način liječenja poremećaja vida uzrokovanih epiretinalnim membranama. Zahvat se sastoji od PPVa i ljuštenja epiretinalne membrane a ponekad i uz ljuštenje unutarnje granične membrane (13). Radi boljeg prikazivanja, unutarnje granične membrane se bojaju minimalnim koncentracijama indocijanin zelene, infracijanin zelene, tripankim plavilom ili drugim bojama (1). Odluka o izvođenju kirurškog zahvata temelji se na preoperativnim simptomima i vidnoj oštini pacijenta. Najbolji kandidati za operativni zahvat su pacijenti s umjerenim smetnjama vida, kraćim trajanjem simptoma i napredovanjem simptoma (14). Najčešća komplikacija zahvata je nastanak katarakte koji se javlja u 12-68% slučajeva (15-17). Potpuno poboljšanje vidne oštine nakon zahvata je rijetko (1).

2. CILJ ISTRAŽIVANJA

Budući da je većina patoloških stanja povezanih s nastankom epiretinalnih membrana na neki način povezana s upalnim procesom, cilj ovog istraživanja bilo je utvrditi tip i količinu upalnih stanica koje tvore epiretinalne membrane pomoću imunohistokemijskog bojanja te ispitati postoji li razlika u broju i zastupljenosti upalnih stanica u epiretinalnim membranama različite etiologije. Uspoređene su tri vrste epiretinalnih membrana: idiopatske, proliferativna vitreoretinopatija, dijabetične epiretinalne membrane. Ispitivane upalne stanice bile su: stanice podrijetlom iz neuralnog grebena (retinalni pigmentni epitel), limfociti, makrofazi i fibroblasti.

3. MATERIЈAL I METODE

U ovu prospektivnu kohortnu studiju je bilo uključeno ukupno 30 bolesnika operiranih u Klinici za očne bolesti KBC Split zbog posljedica uzrokovanih prisutnošću jednog od oblika epiretinalnih membrana. Od uključenih bolesnika, 10 bolesnika je bilo s idiopatskom epiretinalnom membranom, 10 s proliferativnom vitreoretinopatijom (PVR) vezanom uz odignuće mrežnice te 10 s PVRom uz proliferativnu dijabetičku retinopatiju. U studiju su bili uključeni muškarci i žene u dobi od 11-79 godina. Iz studije su isključeni svi bolesnici s drugim očnim oboljenjima te koji su prethodno bili podvrgnuti pars plana vitrektomiji ili laseru mrežnice na istom oku. Ukoliko je netko od pacijenata bio isključen iz istraživanja uzimao se idući pacijent koji je hospitaliziran s odgovarajućom dijagnozom.

Sve operacije su se izvodile u općoj endotrahealnoj anesteziji. Sam operativni zahvat na oku se radio uz pomoć aparata Accurus (Alcon, Kalifornija, SAD) i koristili su se instrumenti promjera 23 gauge. Prije vitrektomije pristupilo se operaciji mrežnice ukoliko ona nije bila prethodno uklonjena. Nakon vitrektomije uklonjena je stražnja hijaloidna membrana te se pristupilo uklanjanju epiretinalne membrane pincetom za vršno hvatanje i ljuštenje membrana. Teško vidljive membrane su bile prethodno obojane tripanskim plavilom u prethodno zrakom ispunjenom oku. Izvađene membrane su se pohranjivale u plastičnim posudama s 4% otopinom paraformaldehida u kojima su se zadržale kroz 24 sata i bile poslane u Zavod za patologiju, sudsku medicinu i citologiju Kliničkog bolničkog centra Split radi daljnje obrade. Membrane su se nadalje ispirale u 0,1 M fosfatnom puferu. Nakon dehidracije u sve višim koncentracijama alkohola i ksilolu, materijal se uklopio u parafin na 56°C. Epiretinalna membrana uklopljena u parafin se zatim serijski izrezala na rezove debljine 4 - 6 µm i prilijepila na silanizirana predmetna stakalca. Histološki rezovi su se imunohistokemijski obojali za što su se koristila mišja primarna protutijela za a) S100 protein koji je biljeg stanica podrijetlom iz neuralnog grebena (retinalni pigmentni epitel), b) NCA biljeg za limfocite, c) CD68, biljeg za makrofage (Chemicon International, Inc. Temecula, CA, USA). U procesu bojanja dijela preparata izostavili smo korak inkubacije s primarnim protutijelom, ali su preparati bili inkubirani u vlažnoj komori tijekom noći na +4°C sa čistom puferiranom fiziološkom otopinom (PBS) kako bi se dobila negativna kontrola koja nam daje uvid u količinu eventualnog pozadinskog bojenja. Nakon ispiranja u PBS-u rezovi su inkubirani sa sekundarnim protutijelom, tj. sa sustavom za detekciju (Calbiochem, EMD Biosciences Inc, San Diego, CA, USA), u vlažnoj komori tijekom 60 min na sobnoj temperaturi. Tako tretirani rezovi su zatim ispirani u PBS-u te inkubirani 30 min s kompleksom avidin-biotin-peroksidaza te su bojani 0,05% diaminobenzidinom (DAB)

tijekom 10 min na sobnoj temperaturi. Nakon završnog ispiranja u destiliranoj vodi, preparati su bojani hematoksilinom te prekriveni pokrovnim stakalcem koristeći sredstvo za prekrivanje preparata pripravljeno na vodenoj osnovi. Tako obojeni presjeci su pregledani svjetlosnim mikroskopom Olympus BX40 (Olympus, Tokio, Japan) te su se stanice brojale koristeći računalni program Olympus image analyzer (Olympus, Tokio, Japan).

Podatci su se unosili i pohranjivali u računalni program Excel (Microsoft, SAD) te su obrađivani uz pomoć računalnog programa Statistica 10.0 (StatSoft, SAD). Sve varijable su metričke. Za opis razdiobe istraživanih varijabli koristile su se deskriptivne statističke metode. Za utvrđivanje razlika dviju ispitivanih skupina koristili su se Kruskal-Wallis test i Hi-kvadrat test. Za procjenu povezanosti varijabli koristila se univarijantna i multivarijantna linearna regresijska analiza. Kao statistički značajna razlika koristila se razina značajnosti $P < 0,05$.

Istraživanje je provedeno u skladu s načelima Helsinške Deklaracije uz odobrenje Etičkog povjerenstva KBC-a Split. Svi pacijenti koji su sudjelovali u studiji potpisali su informirani pristanak za sudjelovanje u studiji, kojim su osim pristanka na operativno liječenje dali i svoj pristanak da se biološki materijal dobiven tijekom operativnog zahvata koristi u svrhu istraživanja.

4. REZULTATI

Ukupna srednja dob bolesnika u svim trima skupinama je bila 60,67 (min 11-max 79) godina. Šesnaest (53,3%) bolesnika su bile žene i 14 (46,7%) muškarci. Srednja dob žena uključenih u studiju je iznosila 53,4 (min 11-max 74) godina te muškaraca 68,73 (min 46-max 79) godina. Devetnaest (63,3%) bolesnika je bilo hospitalizirano radi operacije desnog oka i 11 (36,7%) radi lijevog, a u 2 (6,7%) bolesnika je epiretinalna membrana bila prisutna i zahtijevala kiruršku intervenciju na oba oka. U tim slučajevima u obzir su bili uključeni podatci vezani za prvo operirano oko, a to je bilo ono s gorom vidnom oštrinom. U svih ispitanika, izuzev skupine s idiopatskom ERM, je bilo moguće ocijeniti vremenski period od pojave uzročnog faktora za nastanak ERM do pojave prvih simptoma, a on je u prosjeku iznosio 87,6 (min 1-max 222) mjeseci. Srednja preoperativna vidna oštrina (Snellen) je iznosila 0,08 (min 0,01-max 0,5), a srednja postoperativna vidna oštrina pri otpustu iz bolnice je iznosila 0,15 (min 0,01-max 0,6). Srednje trajanje hospitalizacije je iznosilo 5,3 (min 1-max 9) dana (Kruskal-Wallis test; $H=8,29$, $p=0,0159$). Srednje vrijeme praćenja je iznosilo 12,2 (min 3-max 17) mjeseci, a srednja vidna oštrina je iznosila 0,34 (min 0,02-max 0,8) (Snellen). U skupini s ERM vezanim uz odignuće mrežnice je uzrok odignuća mrežnice bila u 5 (50%) bolesnika spontana ruptura mrežnice, u 4 (40%) bolesnika trauma te u 1 (10%) bolesnika je odignuće nastalo kao posljedica prethodnog kirurškog zahvata. Svi prethodni podaci detaljnije raščlanjeni po ispitaničkim skupinama se nalaze u Tablici 1. Tri ispitaničke skupine se nisu statistički značajno razlikovale po raspodjeli spolova (Hi-kvadrat test; $\chi^2=1,88$; $p=0,39$), po strani zahvaćenog oka (Hi-kvadrat test; $\chi^2=2,01$; $p=0,37$), ni po bilateralnosti ERM (Hi-kvadrat test; $\chi^2=4,28$; $p=0,12$). U skupini s idiopatskom ERM je zabilježeno srednje trajanje hospitalizacije od $3,5\pm 0,5$ dana, $6,4\pm 2,3$ dana u skupini s ERM vezanim uz odignuće mrežnice te $4,8\pm 2,8$ dana u skupini s ERM vezanim uz DR. Usporedbom skupina po trajanju hospitalizacije se našla statistički značajna razlika (Kruskal-Wallis test; $H=8,29$; $p=0,016$).

Iz studije je isključeno sedam bolesnika zbog neadekvatnih patohistoloških preparta koji nisu bili pogodni za imunohistokemijsko bojenje i prebrojavanje obojenih stanica. Podaci o isključenim bolesnicima su prikazani u Tablici 2. Isključeni ispitanici su bili nadomješteni uključivanjem novih ispitanika sve dok svaka skupina nije u konačnici brojala po 10 ispitanika.

Tablica 1. Demografski i klinički podaci u različitim ispitaničkim skupinama.

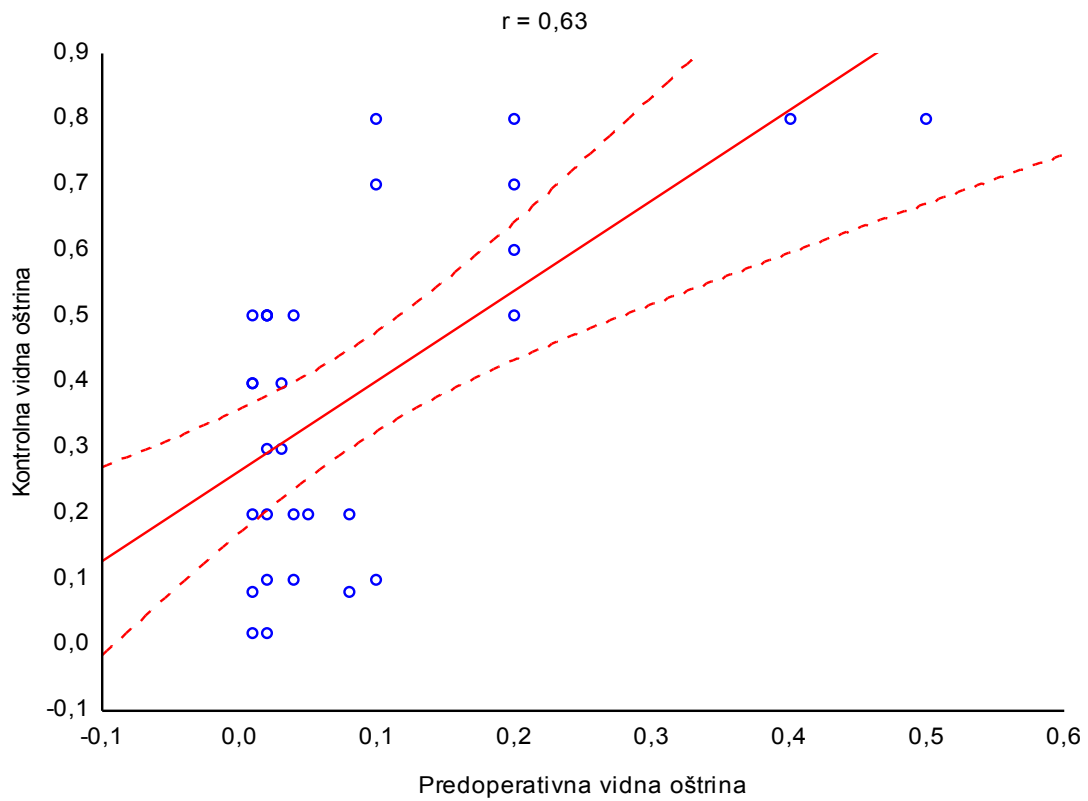
		Skupina 1 (iERM)	Skupina 2 (PVR)	Skupina 3 (PDR)	H*	P
Dob		67,5±5,8	46,3±23,8	69,4±3,7	6,58	0,037
Spol	Muškarci	5 (50%)	3 (30%)	6 (60%)		
	Žene	5 (50%)	7 (70%)	4 (40%)		
Oko	Desno	5 (50%)	8 (80%)	4 (40%)		
	Lijevo	5 (50%)	2 (20%)	6 (60%)		
Bilateralna ERM	Da	2 (20%)	0 (0%)	0 (0%)		
	Ne	8 (80%)	10 (100%)	10 (100%)		
Vrijeme nastanka ERM		-	2,2±0,9	205,2±15,2	20,35	<0,001
Preoperativna	vidna oštrina (Snellen)	0,02±0,01	0,13±0,2	0,08±0,03	2,64	0,27
Postoperativna	vidna oštrina (Snellen)	0,1±0,09	0,22±0,2	0,2±0,14	1,21	0,55
Vidna oštrina	nakon praćenja (Snellen)	0,35±0,13	0,29±0,15	0,58±0,27	2,29	0,32
Vrijeme praćenja		6,5±0,52	13,5±6,5	13,6±4,88	6,67	0,036

Tablica 2. Demografski i ostali klinički podaci isključenih bolesnika.

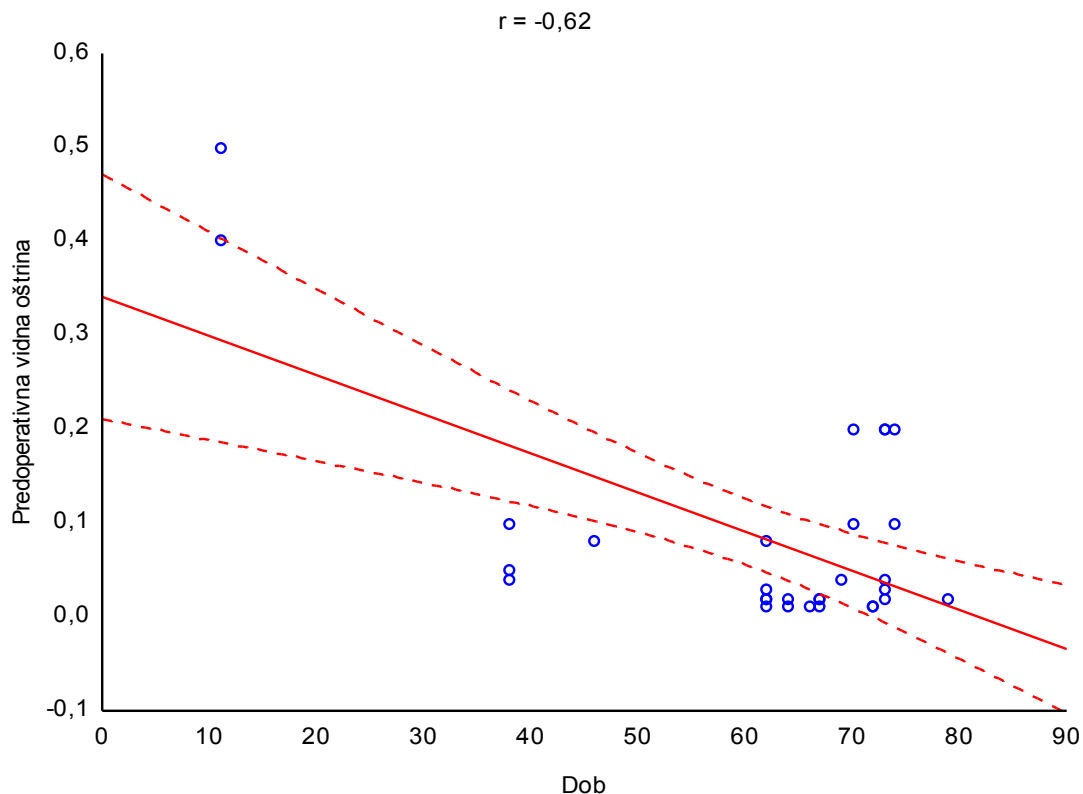
Redni br. Ispitanika	Dob	Spol	Grupa	Uzrok nastanka epiret. membrane	Preop. vidna oštrina	Postop. vidna oštrina	Kontrolna vidna oštrina	Praćenje (mjeseci)
1	68	Ž	1	Idiopatska	0,02	0,1	0,1	19
2	69	M	1	Idiopatska	0,01	0,3	0,2	15
3	73	Ž	2	DM	0,02	0,02	0,1	17
4	62	M	2	DM	0,02	0,02	0,7	19
5	70	M	1	Idiopatska	0,02	0,02	0,2	10
6	63	M	3	Odignuće mrežnice zbog prethodne PPV	0,02	0,02	0,02	6
7	79	Ž	3	Odignuće mrežnice zbog traume	0,01	0,01	0,7	5

Grupa 1-idiopatske epiretinalne membrane (ERM), 2-ERM vezane uz proliferativnu dijabetičku retinopatiju, 3-ERM vezana uz odignuće mrežnice.

Nađena je pozitivna korelacija između preoperativne i kontrolne vidne oštine (Slika 3) ($r=0,63$) a također su nađene više ili manje jake pozitivne korelacije za iste parametre po skupinama (Skupina s idiopatskim ERM $r=0,59$; skupina s ERM vezanom za odignuće mrežnice $r=0,86$; skupina s ERM vezanim za DR $r=0,72$). Također je nađena i ukupna negativna korelacija između preoperativne vidne oštine i dobi ispitanika (Slika 4) ($r=-0,62$).



Slika 3. Grafički prikaz korelacija predoperativnih i kontrolnih vidnih oštrina za sve tri ispitaničke skupine.



Slika 4. Prikaz korelacije preoperativne vidne oštine i dobi ispitanika.

Za sve tri ispitaničke skupine je ukupna srednja površina histopatoloških presjeka koji su se imunohistokemijski bojali iznosila $0,22$ (min $0,03$ -max $0,66$) mm^2 . U skupini s idiopatskom ERM je srednja površina histološkog presjeka iznosila $0,63 \pm 0,04$ mm^2 , $0,24 \pm 0,15$ mm^2 u skupini s ERM vezanim uz odignuće mrežnice te $0,09 \pm 0,05$ mm^2 u skupini s ERM vezanim uz DR. Nađena je statistički značajna razlika među trima skupinama u površini histološkog preparata (Kruskal-Wallis test; $H=23,63$; $p < 0,001$).

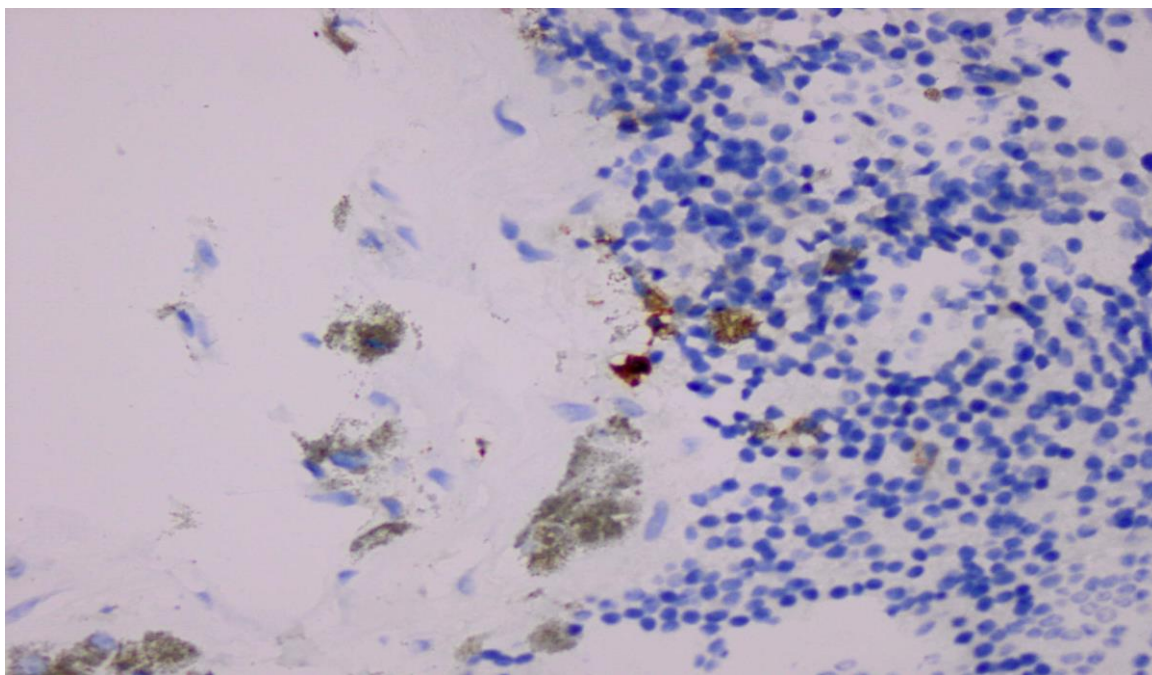
Zabilježene gustoće stanica po skupinama u kirurški odstranjenim membranama i imunohistokemijski obojenima specifičnim protutijelima za limfocite (NCA, slika 5.), makrofage (CD68, slika 6.) i stanice podrijetlom iz neuralnog grebena (S100, slika 7.) se nalaze u Tablici 3 te su prikazane grafički na Slici 8. Statistički značajna razlika među skupinama u gustoći traženih stanica u epiretinalnim membranama je nađena za makrofage i limfocite dok za stanice podrijetlom iz neuralnog grebena nije nađena statistički značajna razlika (Tablica 3).

Tablica 3. Gustoća stanica po ispitaničkim skupinama.

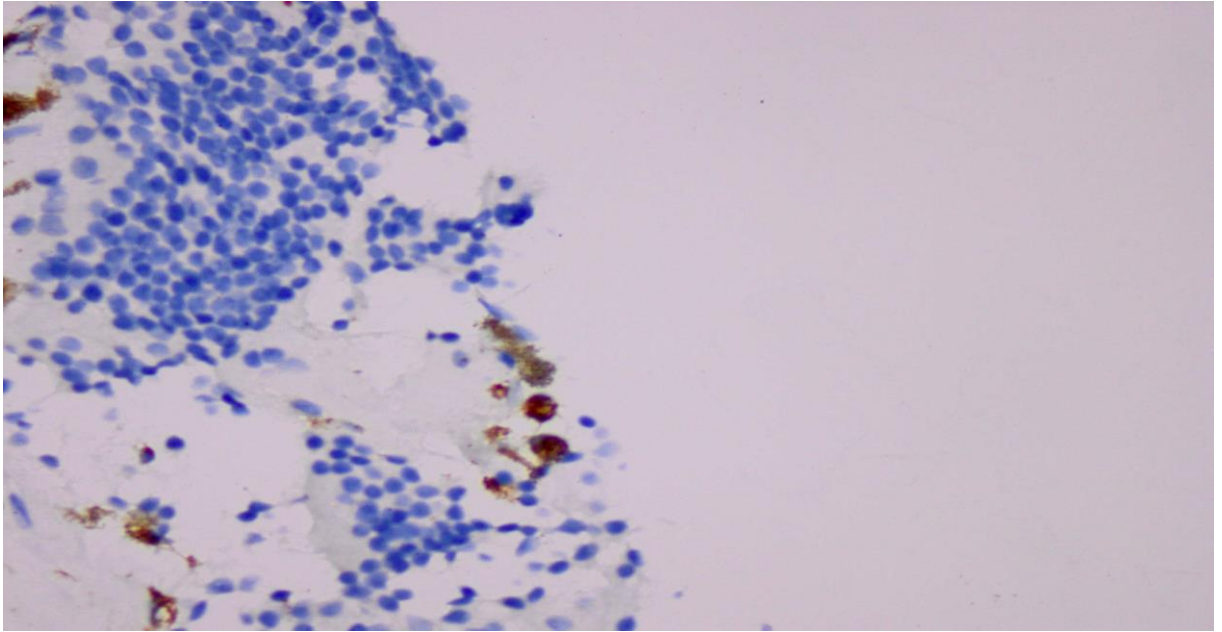
	Skupina 1 (iERM)	Skupina 2 (PVR)	Skupina 3 (PDR)	H*	P
CD68	3,01±1,4	9,12±4,23	10,21±7,11	8,23	0,02
S100	31,16±6,56	52,23±46,22	54,47±45,3	0,83	0,53
NCA	12,81±11,4	41,33±42,38	41,32±20,11	7,35	0,03

*Kruskal-Wallis test

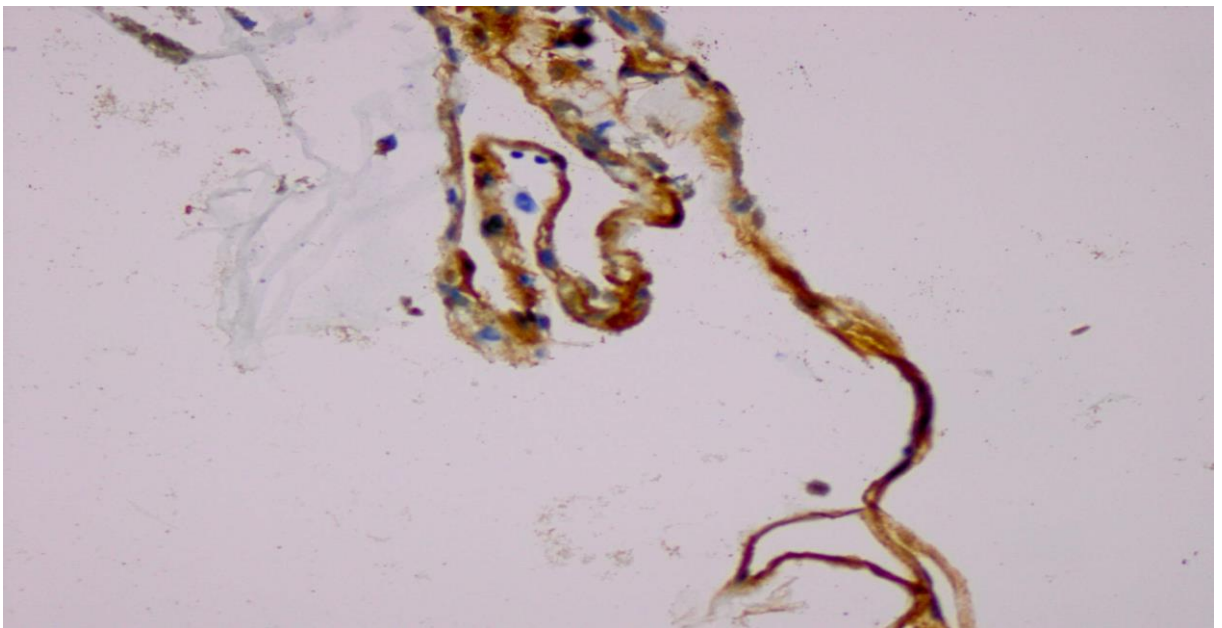
CD68 – biljeg za makrofage, S100 – biljeg za stanice neuralnog podrijetla, NCA – biljeg za limfocite



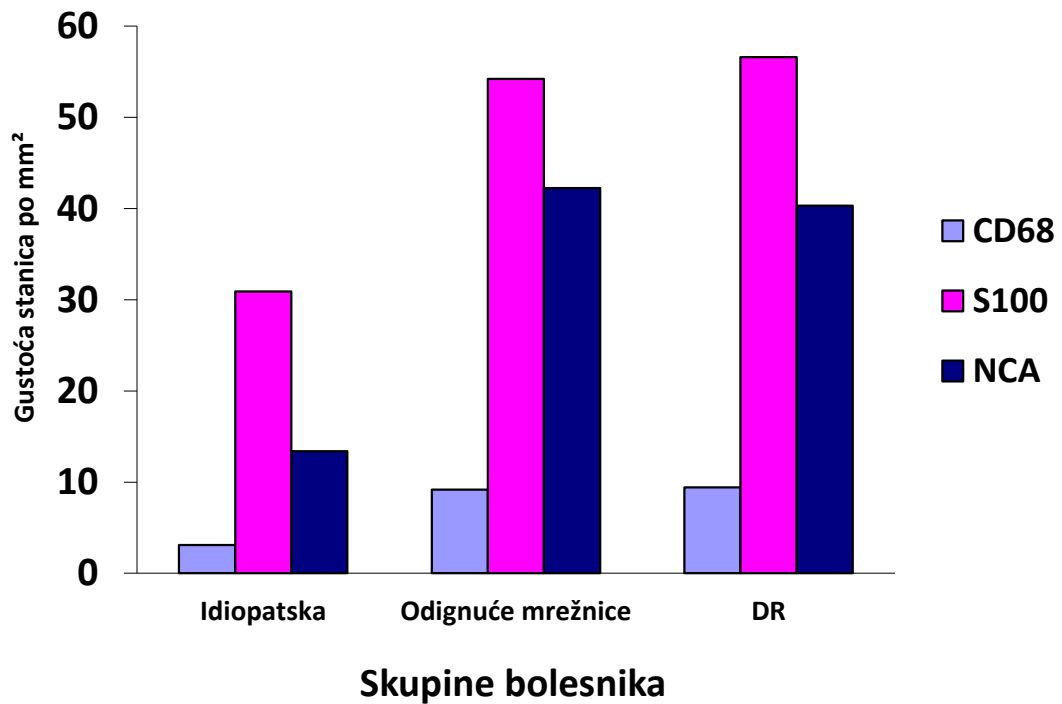
Slika 5. Imunohistokemijsko bojenje NCA protutijelom za limfocite.



Slika 6. Imunohistokemijsko bojenje CD68 protutijelom za makrofage.

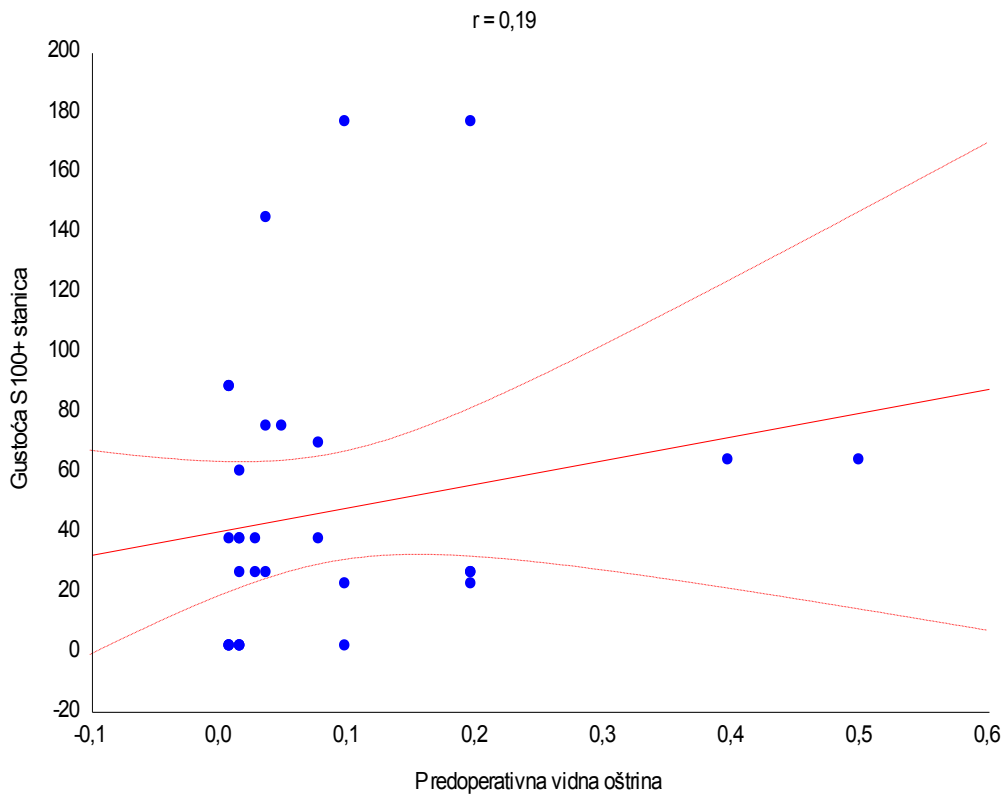
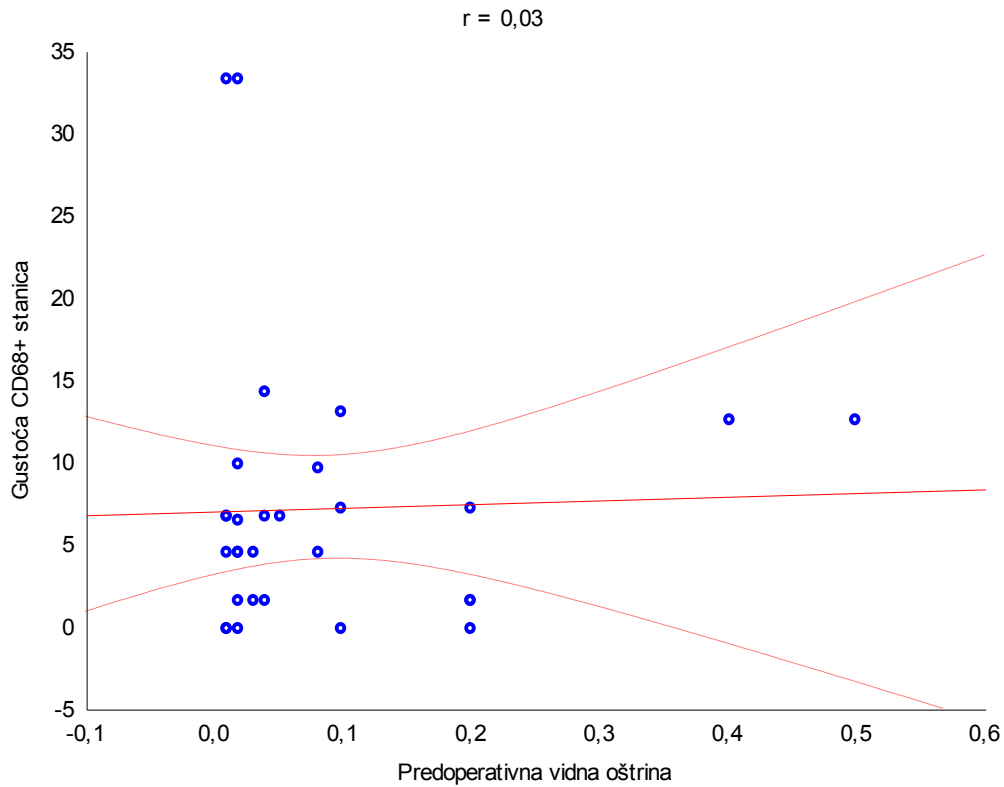


Slika 7. Imunohistokemijsko bojenje S100 protutijelom za stanice podrijetlom iz neuralnog grebena (Retinalni pigmentni epitel).

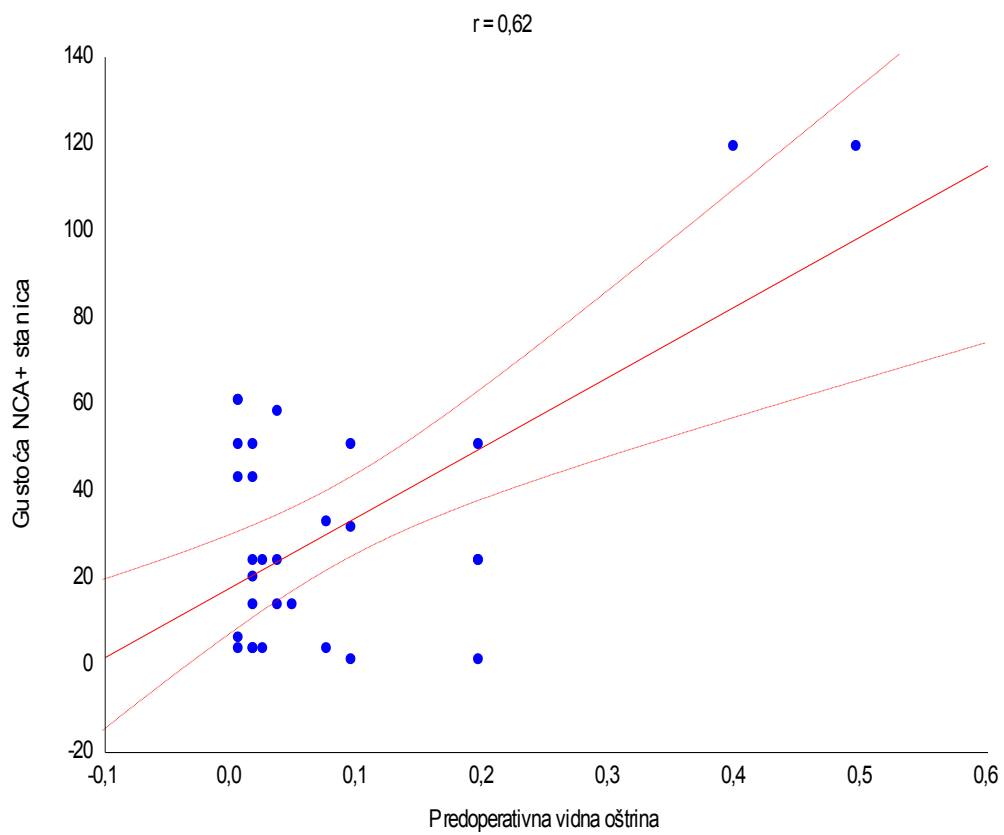


Slika 8. Grafički prikaz gustoće raznih tipova stanica u histološkim preparatima.

Značajna pozitivna korelacija postoji između gustoće NCA+ stanica i predoperativne vidne oštine dok korelacija između gustoće S100+ i CD68+ stanica i predoperativne vidne oštine nije nađena (Slika 9).



Slika 9. Grafički prikaz korelacije gustoće različitih tipova stanica u epiretinalnim membranama i preoperativne vidne oštine.



Slika 9. Grafički prikaz korelacije gustoće različitih tipova stanica u epiretinalnim membranama i preoperativne vidne oštine.

5. RASPRAVA

U ovom istraživanju je nađen značajno veći broj limfocita i makrofaga u ERM vezanim za dijabetičnu retinopatiju i odignuće mrežnice u odnosu na idiopatske ERM što svjedoči o značajno većoj upalnoj komponenti koja sudjeluje u nastanku ERM vezanih za dijabetičnu retinopatiju i odignuće mrežnice.

Prosječna dob ispitanika s ERM koje su nastale zbog dijabetične retinopatije kao i kod idiopatskih ERM je bila značajno veća u odnosu na membrane nastale zbog odignuća mrežnice što je bilo i za očekivati. Naime, odignuće mrežnice nastaje pretežno u srednjoj životnoj dobi, uglavnom kod kratkovidnih osoba dok je proces nastanka idiopatskih epiretinalnih membrana sporiji te nastaje u starijoj životnoj dobi. Broj žena i muškaraca je približno jednak što je u skladu sa rezultatima istraživanja koje se provodilo na Kineskoj i Latinoameričkoj populaciji (18-20). Stoga možemo zaključiti da nastanak epiretinalnih membrana nije povezan sa spolom.

U našem istraživanju je nađeno da bolesnici koji imaju dijabetičnu retinopatiju razvijaju epiretinalne membrane 17 godina nakon otkrivanja dijabetes melitusa. To odgovara kroničnom procesu koji je odgovoran za oštećenje mrežnice. Ispitanici iz skupine s odignućem mrežnice razvijaju epiretinalne membrane u prosjeku 2 mjeseca od nastanka odignuća.

Korelacija predoperativne i kontrolne vidne oštine pokazala je statistički značajno poboljšanje što je u skladu s nalazom studije Hiroshi i dr. (21). Najjača pozitivna korelacija predoperativne i postoperativne vidne oštine je zabilježena u skupini ERM vezanih uz odignuće mrežnice dok je najslabija korelacija nađena u skupini s idiopatskim ERM, što se može objasniti kroničnim procesom koji nastaje kod idiopatskih epiretinalnih membrana na bolesnoj mrežnici. To sugerira da uklanjanje idiopatskih ERM polučuje nešto manje poboljšanje vidne funkcije u odnosu na uklanjanje drugih dvaju tipova ERM, a što može biti povezano s dugotrajnim i kroničnim tijekom bolesti na prethodno oštećenoj mrežnici, dok se ERM vezane uz odignuće i DR razvijaju znatno brže zbog svog agresivnijeg rasta uzrokovanog značajno jačim upalnim infiltratom. Ipak nisu samo epiretinalne membrane uzročni faktor slabije vidne oštine. Mora se uzeti u obzir i dob i zamućenje optičkih medija, jer što je osoba starija to lošije vidi zbog slabije funkcije mrežnice. Kod idiopatskih epiretinalnih membrana prilikom postavljanja dijagnoze imamo bolju vidnu oštrinu nego kod ostalih ali zato je postoperativna vidna oštrina kod istih lošija.

U skupini ispitanika s epiretinalnim membranama vezanim za odignuće mrežnice nađeno je da je veliki broj tih odignuća bio uzrokovan traumom koja izaziva dodatnu upalnu reakciju tkiva oka. Odignuće mrežnice uzrokovano ozljedom oka je često praćeno razvojem epiretinalnih membrana što možemo povezati sa dodatnom upalom koja nastaje zbog udara jer su zahvaćena i druga tkiva. Također je bitan promjer instrumentarija koji se koristi prilikom operativnog zahvata, naime što je manji mikroincizijski rez to je oporavak brži kao što su pokazali Tatsuhiko et al. (22). U ovom istraživanju svi su bolesnici operirani sustavom promjera 23 Gauge.

Određeni broj uzoraka nije bio adekvatan za izradu histoloških preparata te su zbog toga bili isključeni iz istraživanja. Isključeni podatci nisu značajno utjecali na generiranje pogreške uzorkovanja jer broj isključenih ispitanika po dobi i spolu je u potpunosti sličan uzorku na kojem se temelji ovo istraživanje a što se vidi iz tablice 1.

Ovo istraživanje je imalo primarni cilj istražiti broj upalnih stanica (limfociti, makrofazi, stanice podrijetlom iz neuralnog grebena) te usporediti njihovu gustoću u epiretinalnim membranama različitog podrijetla. U epiretinalnim membranama je nađen veliki broj stanica podrijetlom iz neuralnog grebena, konglomerati fibroblasta, te upalne stanice što je u skladu sa dosadašnjim istraživanjima (11, 23). U idiopatskim epiretinalnim membranama smo detektirali manji broj makrofaga i limfocita što odgovara očekivano manjem upalnom odgovoru, za razliku od fibroblasta koji su uvijek prisutni u svim tipovima membrana.

Kada govorimo o veličini membrane koja se operativno odstrani nađeno je da su odstranjeni komadi ERM nastale zbog dijabetične retinopatije ili odignuća mrežnice znatno manji u odnosu na idiopatske epiretinalne membrane što su u svom istraživanju pokazali i Oberstein et al. (11). To možemo povezati sa manjim upalnim odgovorom koji se javlja kod idiopatskih epiretinalnih membrana, samim time i njihov nastanak puno duže traje pa su i kompaktnije, za razliku od druge dvije skupine gdje upalni odgovor dovodi do bržeg nastanka membrana te samim time izgledaju jače vezane za mrežnicu. Zbog toga kod odstranjivanja epiretinalnih membrana koje su nastale zbog dijabetične retinopatije i odignuća mrežnice dolazi do njihovog pucanja i vađenja u fragmentima dok se idiopatske epiretinalne membrane najčešće mogu odstraniti odjednom gotovo u cijelosti. Kod idiopatskih epiretinalnih membrana je nađeno najmanje upalnih stanica, što bi mogli povezati sa njihovom etiopatogenezom koja najvjerojatnije podrazumijeva migraciju retinalnih stanica kroz mikrodefekte površine mrežnice što posljedično izaziva manju upalnu reakciju, dok kod

odignuća mrežnice koja je nastala zbog makroskopske rupture puno veći broj stanica retinalnog pigmentnog epitela i retinalnih stanica ulazi u vitrealni prostor te je upalni odgovor stoga jači.

Po ispitivanim skupinama najzastupljenije su stanice S100+ koje su podrijetlom iz neuralnog grebena te se ispitivane skupine nisu razlikovale po gustoći, pa možemo reći da S100+ stanice predstavljaju osnovni tip stanica unutar epiretinalnih membrana bez obzira na njihov etiopatogenetski uzrok (2, 11). Količina makrofaga i limfocita je bila značajno veća kod odignuća mrežnice i dijabetične retinopatije što bi etiopatogenetski odgovaralo upali koja je kod navedene dvije skupine izraženija nego kod idiopatskih epiretinalnih membrana.

Ovo istraživanje pokazalo je da upala ima značajnu ulogu u nastanku epiretinalnih membrana. Međutim potrebna su dodatna istraživanja na većem broju ispitanika koja će ispitati pojedine podvrste upalnih stanica koje sudjeluju u nastanku epiretinalnih membrana.

6. ZAKLJUČCI

1. Ukupni broj upalnih stanica u sekundarnim epiretinalnim membranama je značajno veći u odnosu na idiopatske epiretinalne membrane.
2. Kod idiopatskih epiretinalnih membrana je nađen značajno manji broj limfocita i makrofaga nego kod sekundarnih epiretinalnih membrana što govori u prilog značajno jače upalne reakcije u potonjima koja je u podlozi njihove patogeneze, no nije nađena razlika u broju stanica podrijetlom iz neuralnog grebena (retinalni pigmentni epitel).
3. Odstranjeni ulomci idiopatskih epiretinalnih membrana su bili znatno veći po površini od ulomaka epiretinalnih membrana nastalih zbog dijabetične retinopatije i odignuća mrežnice što je vjerojatno posljedica jače upalne reakcije koja postoji u te dvije skupine epiretinalnih membrana a koja je praćena čvršćom kolagenskom strukturom.

7. POPIS CITIRANE LITERATURE

1. Ting FSM, Kwok AKH. Treatment of epiretinal membrane: an update. *Hong Kong Med J* 2005 Dec;11(6):496-502.
2. Messmer EM, Heidenkummer H-P, Kampik A. Ultrastructure of epiretinal membranes associated with macular holes. *Graefe's Arch Clin Exp Ophthalmol* 1998;236:248–54.
3. Mcleod D, Hiscott PS, Grierson I. Age-Related Cellular Proliferation at the Vitreoretinal Junction. *Eye* 1987;1:263-81.
4. Harada C, Mitamura Y, Harada T. The role of cytokines and trophic factors in epiretinal membranes: involvement of signal transduction in glial cells. *Prog Retin Eye Res*. 2006;25(2):149-64.
5. Johnson MW. Posterior vitreous detachment: evolution and complications of its early stages. *Am J Ophthalmol*. 2010;149(3):371-82 e1.
6. Poljičanin T, Metelko Ž. Epidemiologija šećerne bolesti u Hrvatskoj i svijetu. *Medix*. 2009 Feb(80/81):82-8.
7. Steinle NC, Ambati J. Retinal Vasculopathies: Diabetic Retinopathy. In: Besharse JC, Bok D, editors. *The Retina and its Disorders*. San Diego, USA: Elsevier Ltd.; 2011. p. 781-89.
8. Bradamante Ž, Bradetić T, Brzović Z, Car Z, Cerovski B, Cvetinić B, et al. Fluoresceinska angioretinografija. *Oftalmologija*. Zagreb: Nakladni zavod Globus; 1994. p. 195-211.
9. Ivanišević M, Bojić L, Karaman K, Bućan K, Galetović D, Karlica Utrobičić D, et al. Mrežnica. In: Ivanišević M, editor. *Oftalmologija*. Split: Medicinski fakultet Sveučilišta u Splitu; 2015. p. 153-74.
10. Hiscott P, Wong D. Proliferative Vitreoretinopathy. In: Besharse JC, Bok D, editors. *The Retina and its Disorders*. San Diego, USA: Elsevier Ltd.; 2011. p. 708-16.
11. Oberstein SYL, Byun J, Herrera D, Chapin EA, Fisher SK, Lewis GP. Cell proliferation in human epiretinal membranes: characterization of cell types and correlation with disease condition and duration. *Mol Vis*. 2011 Jul;17:1794-805.
12. Hiscott P, Hagan S, Heathcote L, Sheridan CM, Groenewald CP, Grierson I, et al. Pathobiology of epiretinal and subretinal membranes: possible roles for the extracellular matrix proteins thrombospondin 1 and osteonectin (SPARC). *Eye*. 2002;16:393-403.
13. Thompson JT. Vitrectomy for epiretinal membranes with good visual acuity. *Trans Am Ophthalmol Soc* 2004;102:97-105.
14. Berrod JP, Poirson A. Which epiretinal membranes should be operated? *J Fr Ophthalmol*. 2008 Feb;31(2):192-9.

15. Donati G, Kapetanios AD, Pournaras CJ. Surgery of idiopathic epiretinal membranes: functional results and complications. *J Fr Ophtalmol*. 1998 Nov;21(9):654-60.
16. Donati G, Kapetanios AD, Pournaras CJ. Secondary complications in surgery of epiretinal membranes. *Klin Monbl Augenheilkd*. 1999 May;214(5):277-9.
17. Margherio RR, Cox MS, Jr. , Trese MT, Murphy P, Johnson J, Minor LA. Removal of epimacular membranes. *Ophtalmology*. 1985 Aug;92(8):1075-83.
18. Fraser-Bell S, Ying-Lai M, Klein R, Varma R. Prevalence and associations of epiretinal membranes in latinos: the Los Angeles Latino Eye Study. *Invest Ophthalmol Vis Sci*. 2004 Jun;45(6):1732-6.
19. Duan XR, Liang YB, Friedman DS, Sun LP, Wei WB, Wang JJ, et al. Prevalence and Associations of Epiretinal Membranes in a Rural Chinese Adult Population: The Handan Eye Study. *Invest Ophthalmol Vis Sci*. 2009;50:2018–23.
20. Ng CH, Cheung N, Wang JJ, Islam AF, Kawasaki R, Meuer SM, et al. Prevalence and Risk Factors for Epiretinal Membranes in a Multi Ethnic United States Population. *Ophthalmology*. 2011 Apr;118(4):694–9.
21. Kunikata H, Abe T, Kinukawa J, Nishida K. Preoperative factors predictive of postoperative decimal visual acuity ≥ 1.0 following surgical treatment for idiopathic epiretinal membrane. *Clinical Ophthalmology*. 2011 Feb;5:147–54.
22. Sato T, Emi K, Bando H, Ikeda T. Faster recovery after 25-gauge microincision vitrectomy surgery than after 20-gauge vitrectomy in patients with proliferative diabetic retinopathy. *Clinical Ophthalmology*. 2012 Nov;6:1925–30.
23. Schumann RG, Schaumberger MM, Rohleder M, Haritoglou C, Kampik A, Gandorfer A. Ultrastructure of the vitreomacular interface in full-thickness idiopathic macular holes: a consecutive analysis of 100 cases. *Am J Ophthalmol*. 2006;141(6):1112-9.

8. SAŽETAK

Cilj istraživanja: Cilj ovog istraživanja bilo je pomoću imunohistokemijskog bojanja utvrditi tip i količinu upalnih stanica koje tvore epiretinalne membrane, te ispitati postoji li razlika u broju i zastupljenosti upalnih stanica u epiretinalnim membranama različite etiologije.

Materijal i metode: U ovu prospektivnu kohortnu studiju je bilo uključeno ukupno 30 bolesnika operiranih u Klinici za očne bolesti KBC Split zbog posljedica uzrokovanih prisutnošću jednog od oblika epiretinalnih membrana. U studiju su bili uključeni muškarci i žene u dobi od 11-79 godina. Svi pacijenti koji su sudjelovali u studiji potpisali su informirani pristanak za sudjelovanje u studiji, kojim su osim pristanka na operativno liječenje dali i svoj pristanak da se biološki materijal dobiven tijekom operativnog zahvata koristi u svrhu istraživanja. Histološki rezovi su se imunohistokemijski bojali S100 biljekom za detekciju stanica podrijetlom iz neuralnog grebena (retinalni pigmentni epitel), NCA biljekom za limfocite, CD68, biljekom za makrofage.

Rezultati: Nije bilo razlike između ispitivanih skupina po spolu, strani zahvaćenog oka kao ni po bilateralnosti epiretinalnih membrana. Pacijenti sa idiopatskim epiretinalnim membranama su imali najkraće vrijeme hospitalizacije. Kontrolna vidna oštrina je bila bolja od preoperativne. Vidna oštrina negativno korelira sa dobi ispitanika. Idiopatske epiretinalne membrane su imale značajno veću površinu histološkog preparata u odnosu na druge dvije. Gustoća S100+ stanica je bila značajno manje izražena u idiopatskim epiretinalnim membranama u odnosu na membrane kod dijabetične retinopatije i odignuća mrežnice, dok je količina upalnog infiltrata (CD68+ i NCA+ stanice) bila značajno izražena kod epiretinalnih membrana nastalih zbog dijabetične retinopatije i odignuća mrežnice.

Zaključci: Iz dobivenih podataka možemo zaključiti da je upalni infiltrat značajno snažnije izražen u epiretinalnim membranama nastalih zbog dijabetične retinopatije i odignuća mrežnice u odnosu na idiopatske epiretinalne membrane što nas upućuje na različitost njihovog mehanizma nastanka. Uzorci epiretinalnih membrana vezanih za odignuće mrežnice i dijabetičnu retinopatiju su po površini bili značajno manji što se može pripisati kraćem vremenu koje je potrebno za nastanak membrane kao i jačem upalnom odgovoru.

9. SUMMARY

Diploma thesis title: The role of inflammation in the etiopathogenesis of epiretinal membranes

Objectives: The aim of this study was to determine the type and amount of inflammatory cells present in epiretinal membranes by immunohistochemical staining and to analyze whether there is difference in type and amount of inflammatory cells in epiretinal membranes of different etiology.

Material and Methods: This prospective cohort study included 30 patients treated at the Department of Ophthalmology in KBC Split because of symptoms caused by one type of epiretinal membranes. The study included men and women between 11 and 79 years. All patients gave their informed consent for the surgery and the usage of biological material obtained during surgery for the purposes of this study. The sections were stained for S100 protein, a marker for cells derived from the neural crest (retinal pigment epithelium); NCA, a marker for lymphocytes and CD68, a marker for macrophages.

Results: There was no difference between examined groups neither by gender, side of affected eye nor by bilaterally appearance of epiretinal membranes. Patients with idiopathic epiretinal membranes had the shortest hospitalization time. Controlled visual acuity was better than preoperative visual acuity. Visual acuity negatively correlates with patients' age. The size of histological slides of idiopathic epiretinal membranes was significantly larger compared to other two groups. The density of S100+ cells was significantly smaller in idiopathic epiretinal membranes than in epiretinal membranes in eyes with diabetic retinopathy or retinal detachment while the amount of inflammatory infiltration (CD68+ and NCA+ cells) was significantly more numerous in epiretinal membranes after diabetic retinopathy and retinal detachment.

Conclusion: From the obtained data we can conclude that the inflammatory infiltrate is significantly more expressed in epiretinal membranes after diabetic retinopathy and retinal detachment than in idiopathic epiretinal membranes which suggests different etiopathogenesis. Histological slides of epiretinal membranes after diabetic retinopathy and retinal detachment were significantly smaller which can be assigned to the shorter period of time necessary for them to develop as well as to the stronger inflammatory reaction.

10. ŽIVOTOPIS

OSOBNI PODACI

Ime i prezime: Judita Jelovac

Datum i mjesto rođenja: 15. Srpnja 1992. godine, Split, Republika Hrvatska

Državljanstvo: Hrvatsko

Adresa stanovanja: Ivana Rendića 20, 21000 Split

E-mail: judita.jelovac@gmail.com

OBRAZOVANJE

1999. – 2007. Mittelschule „Josef Wenter“, Merano (Italija)

2007. – 2008. Bundesgymnasium Lienz (Austrija)

2008. – 2011. I. jezična gimnazija, Split

2011. – 2017. Medicinski fakultet Sveučilišta u Splitu, smjer doktor medicine

ZNANJA I VJEŠTINE

Aktivno služenje engleskim, njemačkim i talijanskim jezikom

2009. – 2011. pohađala tečaj ruskog jezika u Centru za strane jezike u Splitu

Sudjelovanje na Festivalu znanosti u Splitu kao demonstratorica anatomije (2013. i 2014. godine)

Sviranje glasovira i gitare

Vozač B kategorije