

Utjecaj MSX proteina na rani razvoj zuba u čovjeka

Šundov, Danijela

Master's thesis / Diplomski rad

2017

Degree Grantor / Ustanova koja je dodijelila akademski / stručni stupanj: **University of Split, School of Medicine / Sveučilište u Splitu, Medicinski fakultet**

Permanent link / Trajna poveznica: <https://um.nsk.hr/um:nbn:hr:171:536704>

Rights / Prava: [In copyright](#)/[Zaštićeno autorskim pravom.](#)

Download date / Datum preuzimanja: **2024-07-09**



Repository / Repozitorij:

[MEFST Repository](#)



SVEUČILIŠTE U SPLITU
MEDICINSKI FAKULTET SPLIT

Danijela Šundov

UTJECAJ MSX PROTEINA NA RANI RAZVOJ ZUBA U ČOVJEKA

Diplomski rad

2016./2017.

Mentor:

Doc. dr. sc. Darko Kero

Split, rujan 2017.

SVEUČILIŠTE U SPLITU
MEDICINSKI FAKULTET SPLIT

Danijela Šundov

UTJECAJ MSX PROTEINA NA RANI RAZVOJ ZUBA U ČOVJEKA

Diplomski rad

2016./2017.

Mentor:

Doc. dr. sc. Darko Kero

Split, rujan 2017.

SADRŽAJ

| | |
|------------------------------------------------------------------------------------------------------------------------------------------------------------------------------------------------------------------------------|-----------|
| 1. UVOD | 1 |
| 1.1. Razvoj zuba | 2 |
| 1.2. Transkripcijski čimbenici MSX1 i MSX2 | 4 |
| 1.2.1. Mehanizam djelovanja..... | 4 |
| 1.2.2. Izražajni obrasci i uloga u razvoju zuba | 5 |
| 2. CILJ ISTRAŽIVANJA | 7 |
| 3. MATERIJALI I METODE | 9 |
| 3.1. Prikupljanje i obrada fetalnog tkiva | 10 |
| 3.2. Protokol za imunofluorescenciju | 10 |
| 3.3. Obrada podataka i analiza fotografija | 11 |
| 4. REZULTATI | 12 |
| 4.1. Izražaj MSX1 i MSX2 u zametku ljudskog sjekutića u stadiju pupoljka | 13 |
| 4.2. Izražaj MSX1 i MSX2 u zametku ljudskog sjekutića na prijelazu iz stadija pupoljka u stadij kape | 15 |
| 4.3. Izražaj MSX1 i MSX2 u zametku ljudskog sjekutića u stadiju kape | 16 |
| 4.4. Izražaj MSX1 i MSX2 u zametku ljudskog sjekutića u stadiju zvona | 17 |
| 4.5. Kolokalizacijska analiza i analiza intenziteta korelacije izražaja MSX1 i MSX2 u zametku ljudskog sjekutića tijekom stadija pupoljka, prijelaza pupoljka u stadij kape, stadija kape i ranog stadija zvona | 19 |
| 5. RASPRAVA | 21 |
| 6. ZAKLJUČAK | 26 |
| 7. POPIS CITIRANE LITERATURE | 28 |
| 8. SAŽETAK | 31 |
| 9. SUMMARY | 33 |
| 10. ŽIVOTOPIS | 35 |

*Veliko hvala mom mentoru, doc. dr. sc. Darku Keri na pomoći, strpljenju i razumijevanju
tijekom pisanja ovog rada.*

*Također se zahvaljujem svim profesorima i doktorima koji su mi svoja znanja i vještine
nesebično prenosili tijekom studiranja.*

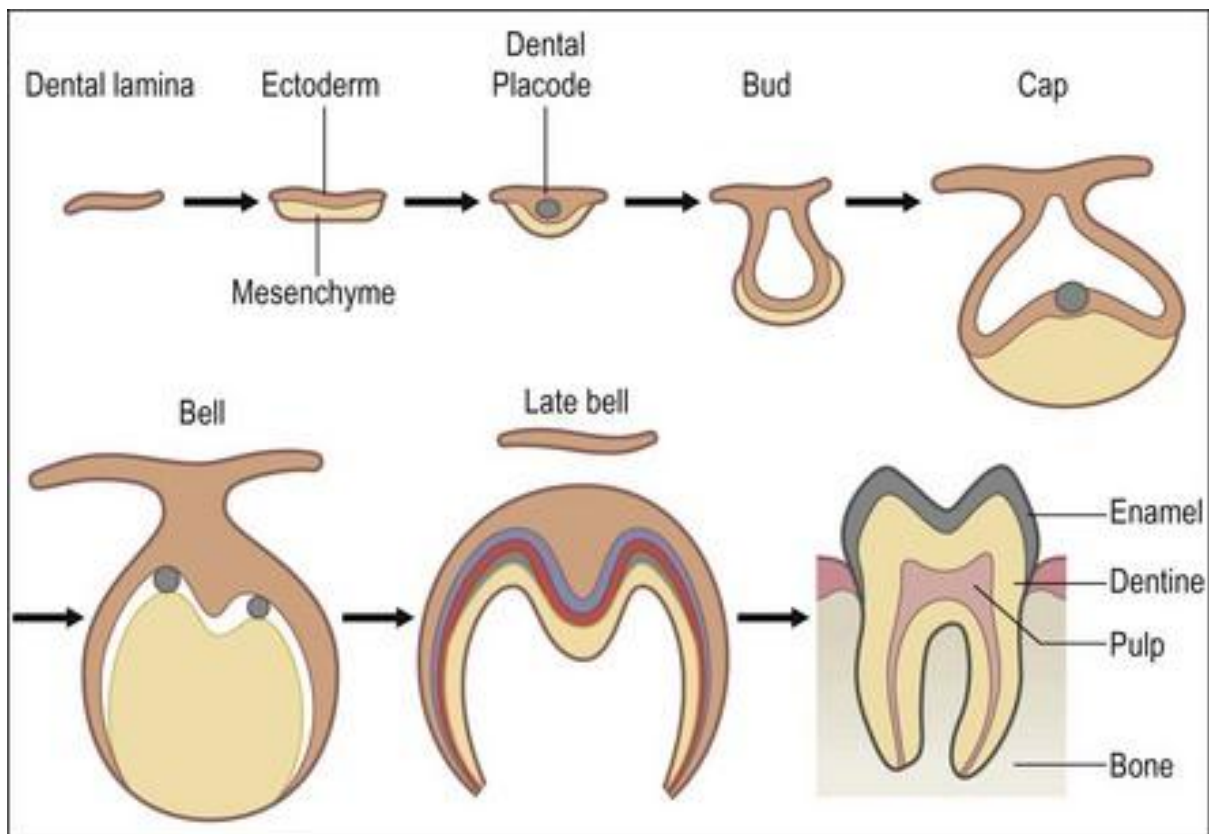
*Posebno se zahvaljujem svojoj obitelji i bližnjima na velikoj potpori i razumijevanju koje su
mi pružili tijekom svih ovih godina.*

1. UVOD

1.1. Razvoj zuba

Razvoj zuba (odontogeneza) je proces koji započinje stvaranjem zubnog zametka, a završava, u razdoblju nakon nicanja zuba formiranjem korijena i potpornog aparata zuba. Razvoj mliječne denticije započinje u 5. tjednu, a trajne denticije u 12. tjednu intrauterinog života s tim da se početak i ukupno trajanje odontogenetske sekvence razlikuje ovisno o tipu zubi (sjekutići, očnjaci, prekutnjaci, kutnjaci). Tijekom razvoja, zametak zuba prolazi kroz nekoliko morfološki i histološki različitih razvojnih stadija, a to su:

1. stadij inicijacije (dentalna lamina/dentalna plakoda)
2. stadij pupoljka
3. stadij kape (morfodiferencijacija)
4. stadij zvona (histodiferencijacija)
5. apozicija i kalcifikacija tvrdih zubnih tkiva krune i korijena (mineralizacija i maturacija) (Slika 1) (1).



Slika 1. Shematski prikaz odontogeneze. Preuzeto iz (<https://pocketdentistry.com/2-tooth-organogenesis-morphology-and-physiology/>)

Razvoj zuba započinje rano u embrionalnom razdoblju, kada stanice kranijalnog neuralnog grebena migriraju u prvi škržni luk. Na tom mjestu stanice kranijalnog neuralnog grebena stvaraju pojas čeljusnog ektomezenhima (dalje u tekstu mezenhim) kojega od primitivne usne šupljine (stomodeum) odvaja jednoslojni epitel (oralni epitel) (2). U 5. i 6. tjednu intrauterinog života stanice oralnog epitela proliferiraju pri čemu se stvara primarna epitelna traka koja se dijeli u *lamina vestibularis* (budući vestibulum usne šupljine) i *lamina dentalis* iz koje se, urastanjem u podležeci mezenhim, formiraju epitelni dijelovi budućih zametaka zuba, tj. zubni pupoljci (1, 3). U stadiju pupoljka zubni pupoljci urastaju okomito u podležeci mezenhim, da bi se promjenom obrasca proliferacije stanica na početku stadija kape, njihov vršak počeo savijati. Pri tome, epitelni dio zametka zuba poprima oblik kape i postupno obuhvaća podležeci mezenhim koji se počinje zgušnjavati formirajući dentalnu papilu (buduća zubna pulpa) i dentalni folikul (buduća tkiva potpornog aparata zuba). Stanice epitelnog dijela zubnog zametka (sada caklinski organ), koje se nalaze na sučelju s dentalnom papilom i dentalnim folikulom počinju se diferencirati u unutarnji, odnosno vanjski caklinski epitel, a na spoju ta dva epitela će se, do početka ranog stadija zvona, formirati proliferacijski aktivne cervikalne (vratne) petlje (4, 5). Daljnjom invaginacijom cervikalnih petlji u područje između dentalne papile i dentalnog folikula, te proliferacijom stanica u epitelnim i mezenhimnim dijelovima zubnog zametka, caklinski organ zadobiva izgled zvona čime započinje faza njegove histodiferencijacije. Između unutarnjeg i vanjskog caklinskog epitela unutar caklinskog organa razvija se *reticulum stellatum* (caklinska pulpa), tkivo koje se sastoji od zvjezdolikih stanica s vakuoliziranim međustaničnim prostorom. Dodatno, između unutarnjeg caklinskog epitela i caklinske pulpe, diferencira se tzv. *stratum intermedium* koji se sastoji od nekoliko slojeva stanica vretenastog oblika (5). Tijekom stadija zvona dolazi do diferencijacije stanica unutarnjeg caklinskog epitela u preameloblaste te stanica dentalne papile u preodontoblaste. Diferencijacija preameloblasta i preodontoblasta napreduje u gradijentu iz područja budućega incizalnog brida (ili budućega vrška kvržice) prema cervikalnim petljama, a po istom obrascu se odvija apozicija i mineralizacija krune zuba u naprednim stadijima odontogeneze. Odontoblasti nastali diferencijacijom stanica dentalne papile izlučuju prvi sloj organskog matriksa sastavljenog od kolagenih vlakana i osnovne supstance (preentin). Sukladno mineralizaciji dentina odvija se lučenje i mineralizacija organskog matriksa cakline, a maturacija tvrdih zubnih tkiva krune nastupa tek u razdoblju nakon nicanja zuba u usnu šupljinu, usporedno s rastom i razvojem korijena zuba (6).

1.2. Transkripcijski čimbenici MSX1 i MSX2

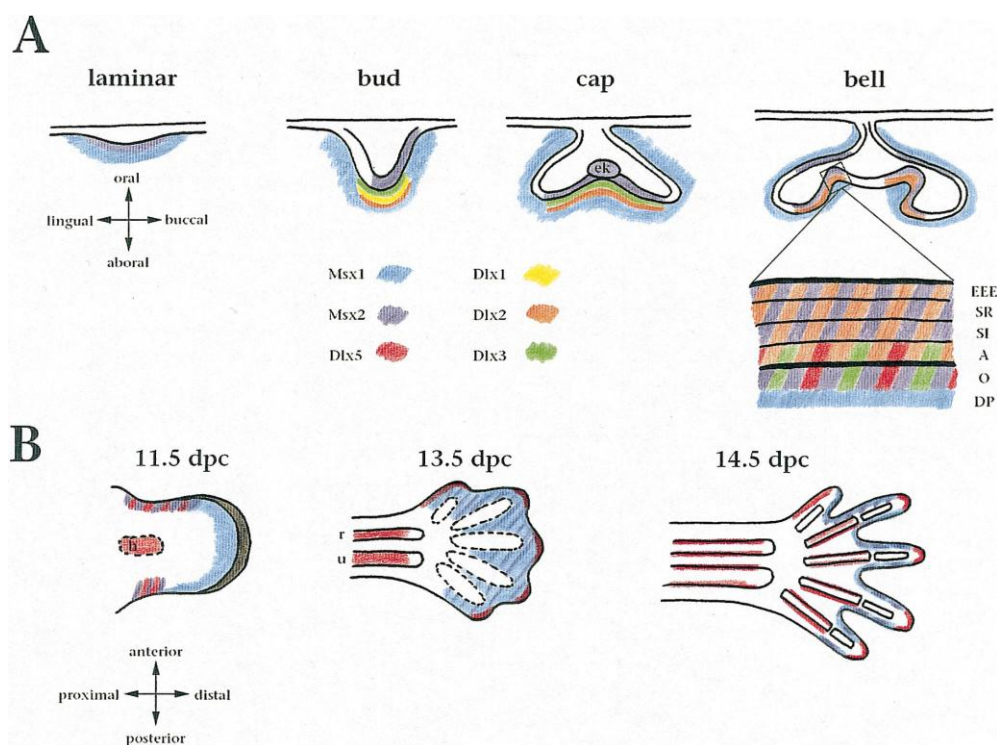
MSX1 i MSX2 pripadaju velikoj skupini proteina (homeoproteini) koji imaju istovjetnu aminokiselinsku sekvencu (homeodomena) putem koje se mogu vezivati na DNA i utjecati na aktivnost ciljnih gena (7). Homeoproteini općenito imaju ključne uloge tijekom ranog razvoja organizma što je dokazano brojnim istraživanjima *knockout* životinjskih modela za gene koji kodiraju pojedine homeoproteine (tzv. homeobox geni). Naime, uslijed *knockout*-a homeobox gena, i time manjka pripadajućih homeoproteina, dolazi do poremećaja glavnog tjelesnog plana što se očituje ispadima u lijevo-desnoj simetriji, antero-posteriornoj orijentaciji, te zamjenom položaja određenih organa unutar organizma (homeoza) (7, 8).

1.2.1. Mehanizam djelovanja

MSX homeoproteini su transkripcijski čimbenici što znači da im je osnovna funkcija vezana za regulaciju transkripcije različitih skupina gena, s tim da MSX homeoproteini primarno djeluju kao represori transkripcije (7). MSX homeoproteini mogu provoditi represiju transkripcije ciljnih gena na nekoliko načina: izravno na jezgrenoj razini vežući se na promotorske/aktivatorske sekvence u DNA ciljnih gena, odnosno vežući se na proteine tzv. preinicijacijskog kompleksa (ometanje formiranja preinicijacijskog kompleksa), a jednako tako i neizravno, stupajući u citoplazmatske interakcije s drugim transkripcijskim čimbenicima koji su primarno aktivatori transkripcije ciljnih gena, i koji vezivanjem s MSX homeoproteinima tvore neaktivne komplekse (7, 9). Prema dosadašnjim istraživanjima, Msx homeoproteini (mišji homolozi ljudskih MSX homeoproteina) najčešće ulaze u citoplazmatske interakcije s drugim homeoproteinima (poput Dlx i Pax homeoproteina) i tako djeluju na represiju transkripcije njihovih ciljnih gena (9). O izravnoj represiji transkripcije na jezgrenoj razini ima manje podataka, ali poznato je da primjerice Msx1 na taj način može regulirati aktivnost gena koji kodiraju čimbenike za regulaciju staničnog ciklusa. S obzirom na opisani mehanizam djelovanja i široki raspon čimbenika s kojima ulaze u interakcije, MSX homeoproteini se mogu dodatno okarakterizirati i kao koordinatori osnovnih staničnih procesa u tkivima poput proliferacije, diferencijacije i apoptoze (programirana stanična smrt) (10).

1.2.2. Izražajni obrasci i uloga u razvoju zuba

Nekoliko je važnih obilježja izražajnih obrazaca *Msx* gena u embrionalnim tkivima tijekom ranog razdoblja razvoja: oba homeobox gena su izražena u stanicama kranijalnog neuralnog grebena, a shodno tome i u populaciji stanica koje migriraju u prvi škržni luk te kasnije sudjeluju u stvaranju mezenhimne osnove orofacijalnih struktura, uključujući i zametke zubi; i *Msx1* i *Msx2* se najčešće izražavaju u tkivima koja sadrže proliferacijski aktivne progenitorske stanice, pri čemu njihov izražaj opada s početkom terminalne diferencijacije progenitorskih stanica (11). U odontogenezi, netom prije i tijekom stadija inicijacije, *Msx1* i *Msx2* su posebice izraženi u prednjem segmentu čeljusnog mezenhima gdje će se razviti sjekutići, s tim da u narednim stadijima razvoja *Msx2* prikazuje nešto dominantniji izražaj u epitelnim dijelovima zametka zuba u odnosu na *Msx1* (Slika 2) (8).



Slika 2. Izražaj *Msx1* i *Msx2* tijekom stadija inicijacije, pupoljka, kape i zvona. Preuzeto iz (7).

Može se pretpostaviti da slične obrasce izražaja prikazuju i ljudski *MSX1* i *MSX2* iako u dostupnoj literaturi postoje podaci samo o izražaju *MSX1* i to u razdoblju od prijelaza iz stadija pupoljka u stadij kape do stadija ranog zvona (12). S druge strane, podataka o izražaju pripadajućih proteina u zametku ljudskog zuba tijekom ranog razvoja nema. Opisani obrasci izražaja gena upućuju na nekoliko važnih uloga *Msx* homeoproteina u razvoju zuba, a to su

rano određivanje budućeg tipa zuba tijekom inicijacije odontogeneze, kao i sudjelovanje u regulaciji tzv. epitelno-mezenhimnih interakcija. Epitelno-mezenhimne interakcije se događaju tijekom razvoja svih organa koji nastaju iz mješovite zametne osnove, a u odontogenezi one označavaju prijelaz odontogenetskog potencijala između epitelnog i mezenhimnog dijela zametka zuba u ranim stadijima razvoja, odnosno međusobno poticajno djelovanje odontogenih tkiva koja tvore sučelje epitelnog i mezenhimnog dijela zametka zuba i iz kojih nastaju tvrda zubna tkiva krune i korijena (13, 14). Postojanje epitelno-mezenhimnih interakcija u zametku zuba dokazano je eksperimentima rekombinacije tkiva pri čemu mezenhimni dio zametka zuba preuzima odontogeni potencijal od epitelnog dijela zametka zuba u stadiju kape. Iako molekularna regulacija prijelaza odontogenog potencijala još nije u potpunosti razjašnjena, poznato je da uz određene morfogene i čimbenike rasta u njoj sudjeluju i brojni homeoproteini uključujući *Msx1* i *Msx2* (15, 16). Tako se kod *knockout* miševa za *Msx1* razvoj sjekutića potpuno zaustavlja pri prijelazu iz stadija pupoljka u stadij kape, a *knockout* miševi za *Msx2* prikazuju hipoplastične defekte svih tvrdih tkiva krune zubi (17, 18). Sukladno tome, zanimljiv je i nedavni nalaz da se određeni tip mutacije ljudskog *MSX1* gena (tzv. *frameshift* mutacija) nalazi u podlozi nesindromskih oblika hipodoncije pojedinih trajnih zubi, što nije opisano kod mutacija s gubitkom funkcije *MSX2* gena koje se mogu naći u podlozi rascjepa nepca i nekih sindroma poput kraniosinostoze (18, 19). Prema navedenom, može se zaključiti da je uloga *MSX* homeoproteina u razvoju zubi (i orofacijalnih struktura općenito) izrazito važna, ali unatoč brojnim istraživanjima, još nisu u potpunosti razjašnjeni molekularni mehanizmi u sklopu kojih ovi homeoproteini djeluju.

2. CILJ ISTRAŽIVANJA

Ciljevi ovog istraživanja bili su prikazati izražajne domene i obrasce izražaja po staničnim odjeljcima za homeoproteine MSX1 i MSX2 u zametku ljudskog zuba tijekom ranih stadija odontogeneze (pupoljak, kapa i zvono) i usporediti dobivene rezultate s podacima iz literature o izražaju pripadajućih gena tijekom ranog razvoja zuba u čovjeka i eksperimentalnih životinja (miš), te funkcijskoj povezanosti MSX1 i MSX2 sa regulatorima staničnog ciklusa, kako bismo dobili uvid o važnosti ovih čimbenika za normalan razvoj zuba u čovjeka.

Hipoteze ovog istraživanja bile su:

1. MSX1 i MSX2 se tijekom svih promatranih razvojnih stadija trebaju izražavati u dijelovima zametka ljudskog zuba koji sadržavaju proliferacijski aktivna tkiva.
2. Izražajne domene MSX1 i MSX2 protezat će se s obje strane epitelno-mezenhinskog sučelja u zametku ljudskog zuba tijekom svih promatranih razvojnih stadija, s tim da će se izražajna domena MSX1 rasprostirati dominantno u mezenhimnim dijelovima, a izražajna domena MSX2 u epitelnim dijelovima zametka ljudskog zuba.
3. Izražajne domene MSX1 i MSX2 će se djelomično preklapati tijekom svih promatranih razvojnih stadija budući da su ovo biokemijski i funkcijski srodni transkripcijski čimbenici.
4. S obzirom na dosad opisane mehanizme putem kojih transkripcijski čimbenici s homeodomenom reguliraju aktivnost ciljnih gena (izravno vezivanje na DNA sekvencu ciljnog gena, proteinske interakcije u citoplazmi s drugim regulatorima genske aktivnosti), očekuje se da MSX1 i MSX2 mogu prikazivati jezgrene i/ili citoplazmatske izražajne obrasce u tkivima zametka ljudskog zuba tijekom svih promatranih razvojnih stadija.

3. MATERIЈALI I METODE

3.1. Prikupljanje i obrada fetalnog tkiva

U svrhu ovog istraživanja korišteni su uzorci tkiva deset ljudskih fetusa starih 7, 8/9, 10 i 14 tjedana trudnoće, prikupljeni nakon spontanih pobačaja i ektopičnih trudnoća s Odjela patologije Kliničkog bolničkog centra Split (KBC Split). Uzorci su pohranjeni u obliku histoloških preparata u sklopu arhivske zbirke embrionalnog i fetalnog ljudskog tkiva Zavoda za anatomiju, histologiju i embriologiju Medicinskog fakulteta u Splitu. Odobrenje za obradu tkiva dalo je Etičko povjerenstvo KBC-a Split i Medicinskog fakulteta Split, u skladu sa Helsinškom deklaracijom (20). Procjena gestacijske dobe fetusa dobivena je vanjskim mjerenjem (21). Za imunohistokemijsku analizu u ovom istraživanju korištena su fetalna tkiva u području glave i/ili dijelovi čeljusti koji su sadržavali zametke zubi (mliječni sjekutići). Uzorci tkiva uklopljeni su u parafin i rezani u transverzalnoj i frontalnoj ravnini (serijski rezovi debljine 7 μm). Rezovi su postavljeni na mikroskopska stakalca, pri čemu je svaki deseti rez (orijentacijski rez) bojan hemalaun eozinom i pregledan pod svjetlosnim mikroskopom kako bi se potvrdila očuvanost tkiva i dobio uvid u strukture zahvaćene rezom.

3.2. Protokol za imunofluorescenciju

Histološki preparati tkiva su deparafinirani standardnim protokolom u ksilenu i etanolu te rehidrirani u destiliranoj vodi, a potom su ostavljeni 30 minuta u 0.1% otopini vodikovog peroksida da bi se poništila aktivnost endogene peroksidaze. Nakon toga preparati su kratko isprani u PBS (fosfatni pufer) otopini i stavljeni u citratni pufer u kojem su grijani 15 minuta u mikrovalnoj pećnici na 95°C, a zatim ohlađeni na sobnu temperaturu. Preparati su bojani primarnim protutijelima, i to monoklonskim protutijelom na MSX1 (goat anti-human MSX1; 1:300, ab93287, Abcam, UK) i monoklonskim protutijelom na MSX2 (rabbit anti-human MSX2; 1:300, ab190070, Abcam, UK) te inkubirani 24 sata u tamnoj komori. Rezovi su potom bojani sekundarnim protutijelima Alexa Fluor 488 (ZELENO, 1:300, Ab150073, Abcam, UK) za prikazivanje MSX1, odnosno Alexa Fluor 594 (CRVENO, 1:300, ab150108, Abcam, UK) za prikazivanje MSX2. Preparati sa sekundarnim protutijelom su inkubirani na jedan sat u tamnoj komori, a nakon toga isprani PBS-om i obojeni 4'6'-diamidino-2-fenilindolom (DAPI) 1-2 minute kako bi se prikazale stanične jezgre. Preparati su nakon bojenja DAPI-jem kratko isprani u destiliranoj vodi, osušeni te su preko rezova stavljene pokrovnice.

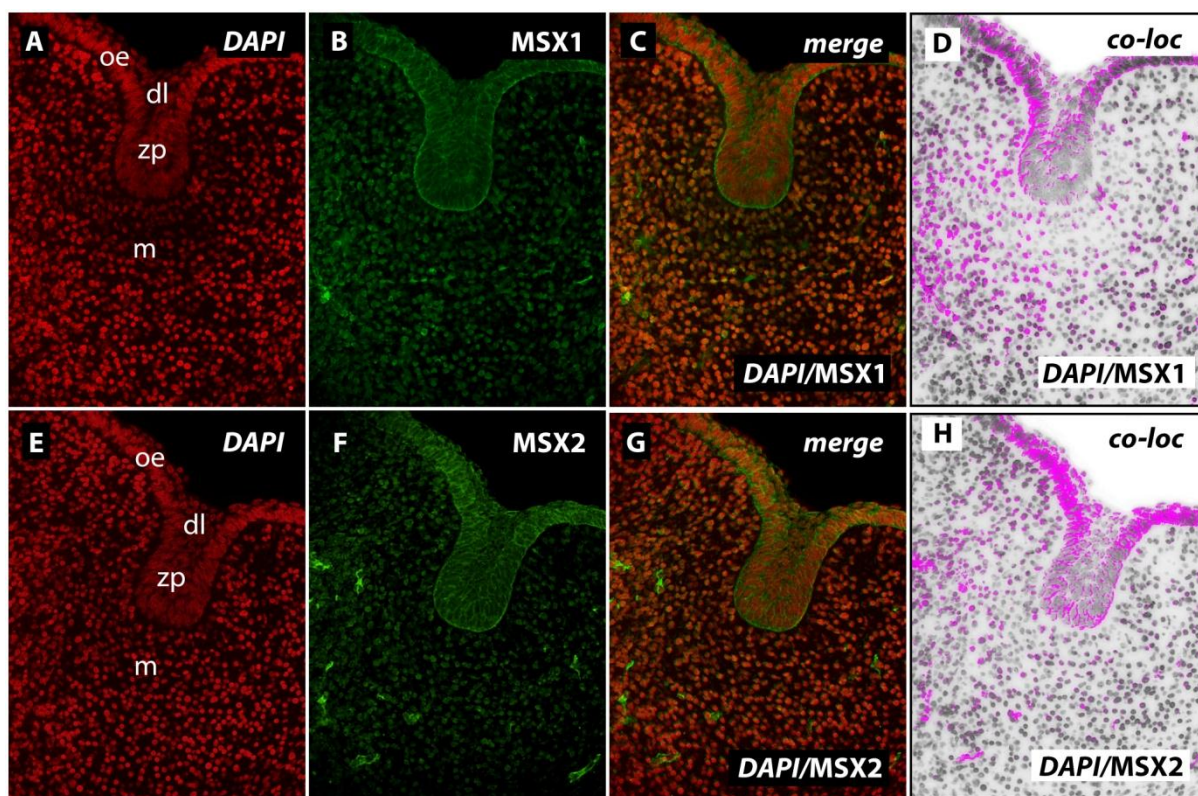
3.3. Obrada podataka i analiza fotografija

Slike preparata snimljene su SPOT Insight kamerom montiranom na Olympus BX61 fluorescencijski mikroskop. Izvorne slike pohranjene su pomoću Cella® softvera, a potom obrađene u AdobePhotoshop® CS6 za inverziju signala kako slijedi: plava imunoflorescencija (bojanje jezgara DAPI-jem) promijenjena je u crvenu, a crvena imunoflorescencija (MSX2) promijenjena je u zelenu. Inverzija boja nije rađena za zelenu imunoflorescenciju (MSX1). Preklapanje slika (merge) rađeno je u kombinacijama: DAPI (crveni)/MSX1 zeleni, zatim DAPI (crveni)/MSX2 zeleni. Obradivanjem preklapljenih slika u ImageJ softveru vizualno i grafički procijenjivala se izražajna domena ispitivanih čimbenika, te obrazac njihovog izražaja ovisno prema staničnom odjeljku (citoplazmatski/jezgreni izražaj) prema analizi intenziteta korelacije signala. Na preklapljenim slikama ručno je određeno područje interesa (engl. *region of interest*, ROI) kako bi se iz analize intenziteta korelacije isključila tkiva koja ne pripadaju zubnom zametku (čeljusni mezenhim i ostale strukture vidljive na slikama rezova). Također, zbog mogućnosti kolokalizacije različitih signala pri maloj razlučljivosti, analiza intenziteta korelacije izvedena je na preklapljenim slikama pri uvećanjima od x20 i x40 (22, 23).

4. REZULTATI

4.1. Izražaj MSX1 i MSX2 u zametku ljudskog sjekutića u stadiju pupoljka

U stadiju pupoljka MSX1 i MSX2 su umjereno izraženi u epitelnom dijelu zametka zuba (zubni pupoljak, dentalna lamina) kao i u okolnom dentalnom mezenhimu (Slika 3 B, F). Izražaj MSX1 je bio dominantniji u mezenhimu, dok se MSX2 više izražavao u epitelnom dijelu zubnog zametka, iako se može reći da se u stadiju pupoljka izražajne domene obaju čimbenika znatno preklapaju i u epitelnom i u mezenhimnom dijelu zametka zuba (Slika 3 C, D, G, H) (Tablica 1).



Slika 3. Izražaj MSX1 i MSX2 u stadiju pupoljka (uvećanje x40).

oe-oralni epitel; dl-dentalna lamina; zp-zubni pupoljak; m-mezenhim; *merge*-preklapanje; *co-loc*-kolokalizacija

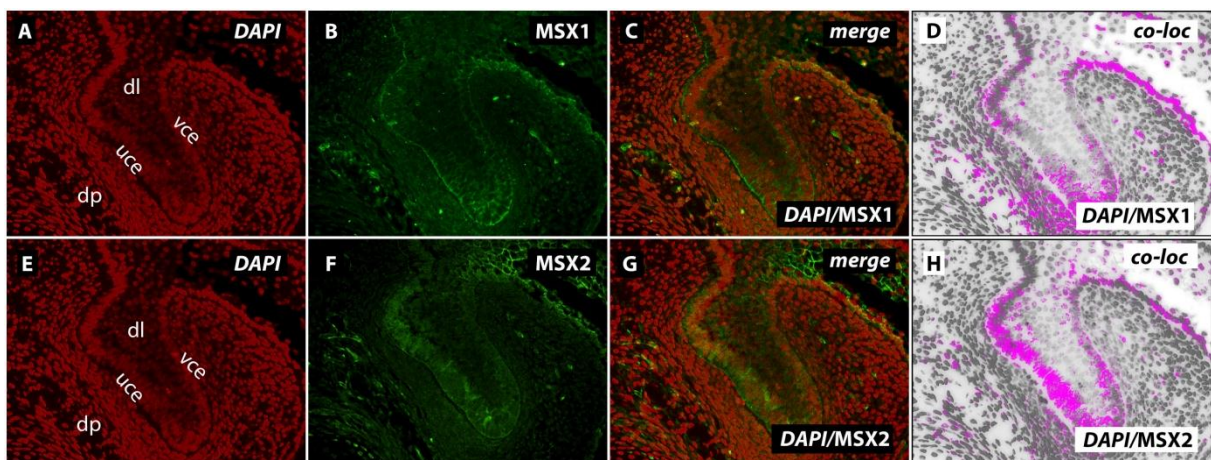
Tablica 1. Izražaj MSX1 i MSX2 u epitelnim i mezenhimnim dijelovima zametaka ljudskog sjekutića u razdoblju od 7. do 14. gestacijskog tjedna.

| Dijelovi zametka zuba | | Epitelni | | | | | | | | Mezenhimni | | |
|-----------------------|----------|----------|----|-----|-----|----|-----|-----|----|------------|----|----|
| Dob (tjedni) | Čimbenik | zp | dl | uce | vce | zr | cp | si | oe | dp | df | m |
| 7 | MSX1 | + | + | * | * | * | * | * | + | * | * | ++ |
| | MSX2 | ++ | ++ | * | * | * | * | * | ++ | * | * | + |
| 8/9 | MSX1 | + | - | + | + | * | * | * | ++ | ++ | + | + |
| | MSX2 | ++ | + | ++ | ++ | * | * | * | + | + | - | - |
| 10 | MSX1 | * | + | + | - | - | ++ | * | + | ++ | + | + |
| | MSX2 | * | + | ++ | ++ | - | + | * | - | + | - | - |
| 14 | MSX1 | * | + | +++ | + | - | + | ++ | ++ | - | + | ++ |
| | MSX2 | * | ++ | +++ | +++ | - | +++ | +++ | ++ | ++ | - | + |

Legenda: zp-zubni pupoljak; dl-dentalna lamina; uce-unutarjni caklinski epitel; vce-vanjski caklinski epitel; zr-zvezdasti retikulum; cp-cervikalna petlja; si-stratum intermedium; oe-oralni epitel; dp-dentalna papila; df-dentalni folikul; m-čeljusni mezenhim. Izražaj: - (odsutan); + (slab); ++ (umjeren); +++ (jak); * (nepostojanje strukture u razvojnom stadiju)

4.2. Izražaj MSX1 i MSX2 u zametku ljudskog sjekutića na prijelazu iz stadija pupoljka u stadij kape

Tijekom prelaska iz stadija pupoljka u stadij kape, MSX1 se izražava u tkivima s obje strane epitelno-mezenhimskog sučelja (dio unutarnjeg caklinskog epitela i dentalna papila), za razliku od MSX2 čiji je izražaj ograničena na epitelni dio zametka zuba, ali je znatno intenzivniji u unutarnjem caklinskom epitelu u odnosu na izražaj MSX1 (Slika 4 B, F). U unutrašnjosti epitelnog dijela zametka zuba nema izražaja ovih čimbenika dok je u dentalnoj lamini izražaj MSX1 i MSX2 slab (Slika 4 B-D, F-H) (Tablica 1).

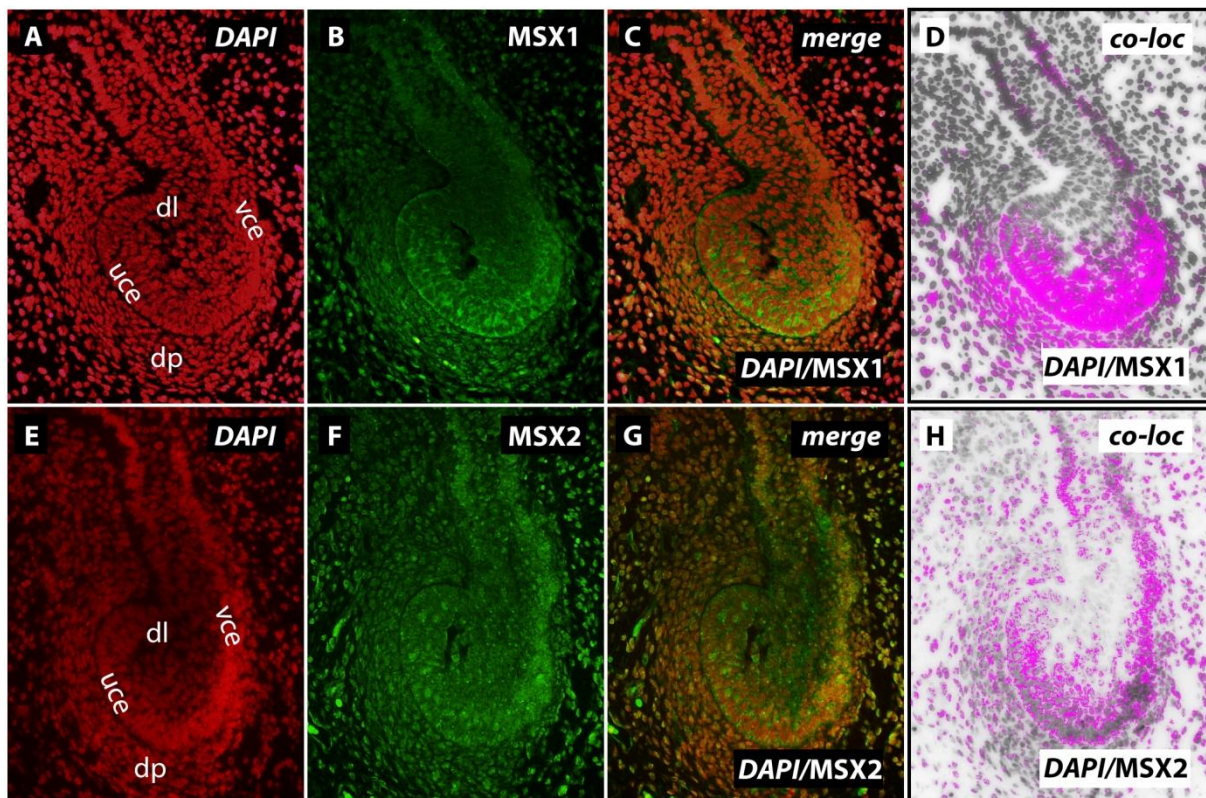


Slika 4. Izražaj MSX1 i MSX2 za vrijeme prijelaza pupoljka u stadij kape (uvećanje x20).

dl-dentalna lamina; vce-vanjski caklinski epitel; uce-unutarnji caklinski epitel; dp-dentalna papila; *merge*-preklapanje; *co-loc*-kolokalizacija

4.3. Izražaj MSX1 i MSX2 u zametku ljudskog sjekutića u stadiju kape

Tijekom stadija kape izražaj MSX1 i MSX2 u zametku ljudskog zuba ima slična obilježja koja su opisana i za prijelaz iz stadija pupoljka u stadij zvona. MSX1 i MSX2 izražavaju se u epitelnim i mezenhimnim dijelovima zametka, pri čemu je izražaj MSX1 dominantniji u dentalnoj papili, dok se izražaj MSX2 vidi i u vanjskom caklinskom epitelu i dentalnoj lamini (Slika 5 B, F). U unutrašnjosti epitelnog dijela zametka zuba (tkivo koje se do ranog stadija zvona diferencira u zvjezdasti retikulum) ni MSX1 ni MSX2 nisu izraženi (Slika 5 B, C, F,G). Vidljiva je i promjena izraženog obrasca MSX2 iz citoplazmatskog u jezgri u svim tkivima koja tijekom ovog stadija izražavaju MSX2 (Slika 5 D, H) (Tablica 1).

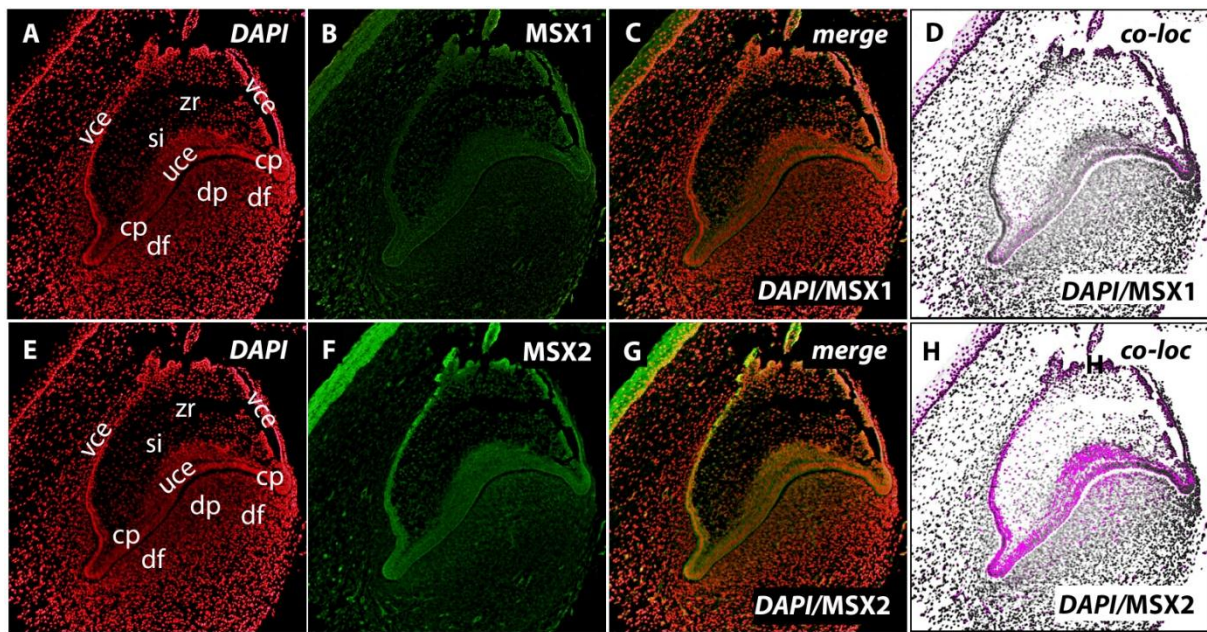


Slika 5. Izražaj MSX1 i MSX2 u stadiju kape (uvećanje x20).

dl-dentalna lamina;vce-vanjski caklinski epitel; uce-unutarnji caklinski epitel; dp-dentalna papila; *merge*-preklapanje; *co-loc*-kolokalizacija

4.4. Izražaj MSX1 i MSX2 u zametku ljudskog sjekutića u stadiju zvona

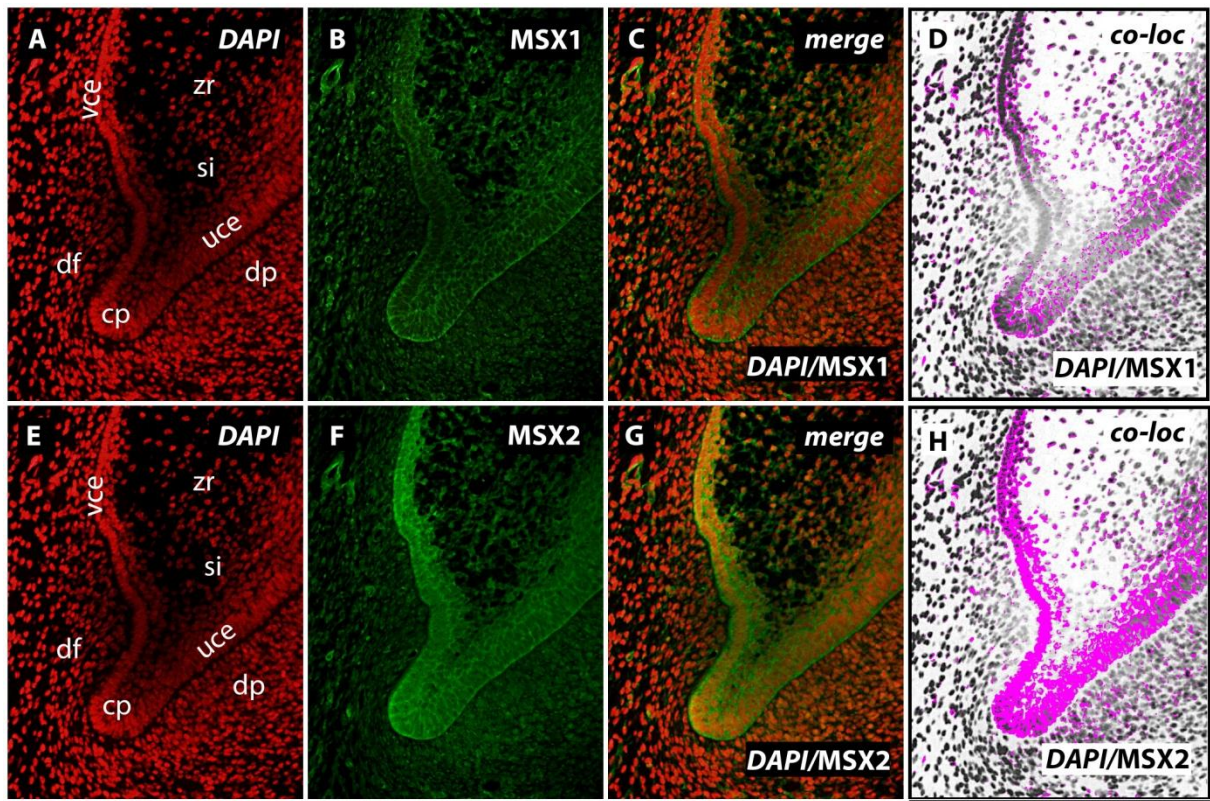
U ranom stadiju zvona MSX1 i MSX2 izražavaju se u unutarnjem i vanjskom caklinskom epitelu. MSX2 izražava se još i u stratum intermedium (sloj stanica koji je vidljiv tek od ranog stadija zvona, a nalazi se između unutarnjeg caklinskog epitela i zvjezdastog retikuluma), kao i u dijelu dentalne papile na mjestu budućeg incizalnog brida zuba (Slika 6 B-D, F-H) (Tablica 1).



Slika 6. Izražaj MSX1 i MSX2 u ranom stadiju zvona (uvećanje 10x).

vce-vanjski caklinski epitel; uce-unutarnji caklinski epitel; zr-zvjezdasti retikulum; si-stratum intermedium; cp-cervikalna petlja; df-dentalni folikul; dp-dentalna papila; *merge*-preklapanje; *co-loc*-kolokalizacija

Nadalje, izražajna domena MSX1 nije toliko proširena unutar caklinskog organa kao domena MSX2 (Slika 7 B, F). Također, izražajna domena MSX2 se prostire dublje u dentalnu papilu u odnosu na izražajnu domenu MSX1 duž cijelog sučelja dentalne papile sa unutarnjim caklinskim epitelom. Intenzitet izražaja MSX1 razlikuje se između nasuprotnih cervikalnih petlji, dok je intenzitet izražaja MSX2 u cervikalnim petljama podjednak (Slika 7 B-D, F-H) (Tablica 1).

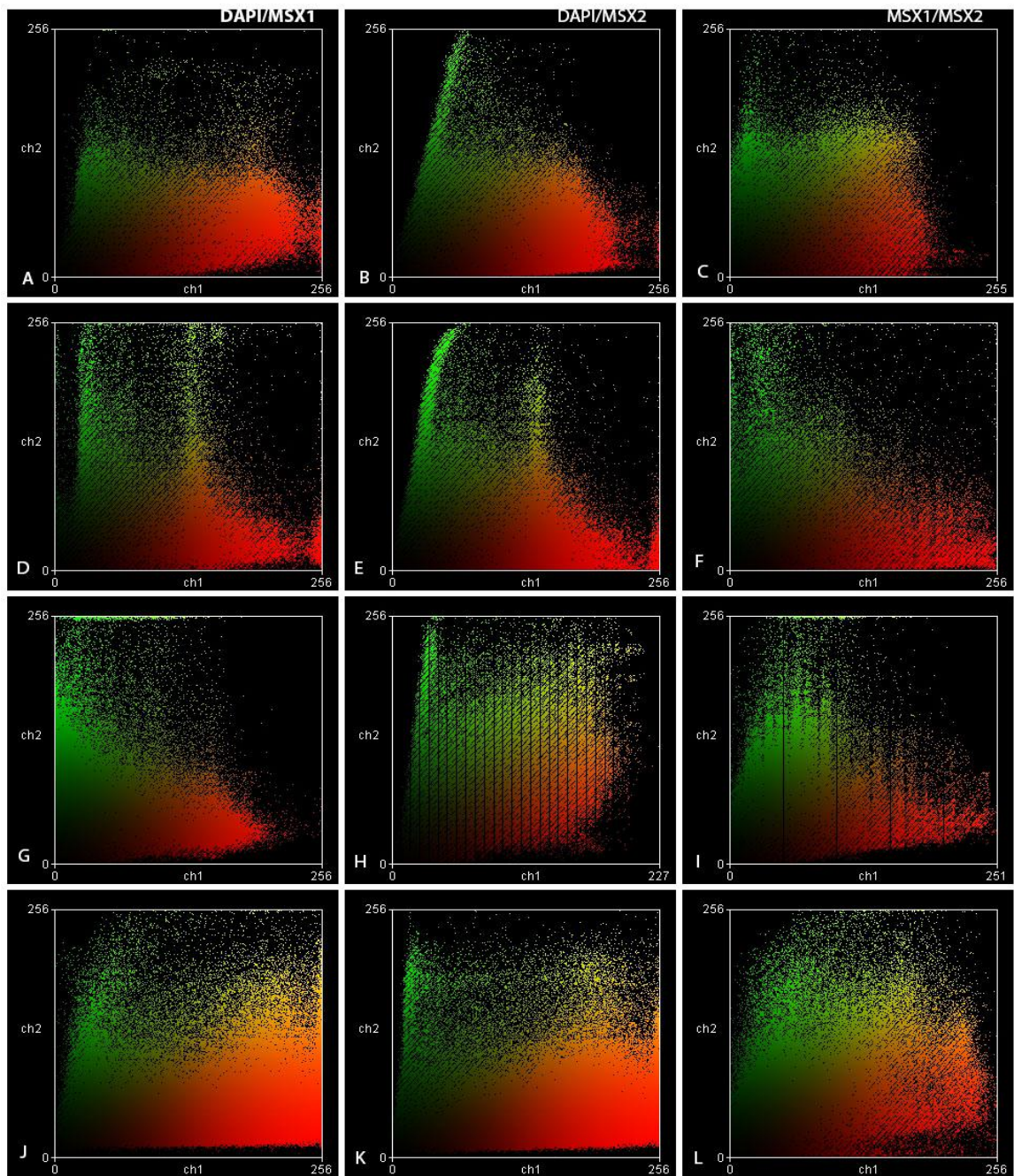


Slika 7. Izražaj MSX1 i MSX2 u ranom stadiju zvona na području cervikalnih petlji (uvećanje x20).

si-stratum intermedium; vce-vanjski caklinski epitel; uce-unutarnji caklinski epitel; cp-cervikalna petlja; dp-dentalna papila; *merge*-preklapanje; *co-loc*-kolokalizacija

4.5. Kolokalizacijska analiza i analiza intenziteta korelacije izražaja MSX1 i MSX2 u zametku ljudskog sjekutića tijekom stadija pupoljka, prijelaza pupoljka u stadij kape, stadija kape i ranog stadija zvona

Kolokalizacijska analiza izražaja MSX1 i MSX2 pokazala je da se izražajne domene oba čimbenika nalaze u dijelovima zametka ljudskog zuba u kojima se odvija intenzivna proliferacija stanica tijekom stadija pupoljka (zubni pupoljak), stadija kape (unutarnji i vanjski caklinski epitel, dijelovi dentalne papile), te u ranom stadiju zvona (cervikalne petlje). Kolokalizacijskom analizom izražaja je utvrđeno da se izražajne domene MSX1 i MSX2 djelomično preklapaju u tkivima koja tvore epitelno-mezenhimno sučelje zametka ljudskog zuba (unutarnji caklinski epitel i podležeći dio dentale papile) tijekom svih promatranih razvojnih stadija. Analizom intenziteta korelacije izražajnih obrazaca MSX1 i MSX2 ustanovljen je isključivo citoplazmatski izražaj MSX1 tijekom svih promatranih stadija razvoja, dok je izražajni obrazac MSX2 imao i citoplazmatsko i jezgreno obilježje, od čega je potonje posebno bilo vidljivo u epitelnom dijelu zametka ljudskog zuba (unutarnji caklinski epitel), ali samo tijekom stadija kape (Slika 8).



Slika 8. Izražajni obrasci MSX1 i MSX2 prikazani na dijagramu rasipanja. Na x-osi nalaze se crveni (C) kanali, a na y-osi zeleni (Z) kanali. Žuta boja označava kolokalizaciju dvaju čimbenika, odnosno istovremeni izražaj dvaju čimbenika u istom staničnom odjeljku (jezgra /citoplazma). Stadij pupoljka (A, B i C), prijelaz pupoljka u kapu (D, E i F), stadij kape (G, H i I), stadij zvona (J, K i L).

5. RASPRAVA

Na temelju rezultata ovog istraživanja možemo zaključiti da izražajne domene MSX1 i MSX2 prikazuju specifičnu distribuciju u tkivima zametka ljudskog zuba tijekom svih promatranih razvojnih stadija, što nam ujedno potvrđuje i ulogu obaju čimbenika u normalnom odvijanju rane odontogeneze. U stadiju pupoljka izražajna domena MSX1 očituje se u području dentalnog mezenhima, dok izražajna domena MSX2 dominira u epitelom dijelu zametka ljudskog zuba. Tijekom prijelaza iz stadija pupoljka u stadij kape (i kasnije tijekom zrelog stadija kape), izražajne domene MSX1 i MSX2 se djelomično preklapaju i to s obje strane epitelno-mezenhimnog sučelja zametka ljudskog zuba, odnosno u području vanjskog i unutarnjeg caklinskog epitela, te podležee dentalne papile. U ranom stadiju zvona, izražajna domena MSX2 bila je nešto obuhvatnija u odnosu na izražajnu domenu MSX1 i to s obje strane epitelno-mezenhimnog sučelja u području budućeg incizalnog brida, budući da se (osim unutarnjeg caklinskog epitela) protezala i na stratum intermedium te dublje ulazila u dentalnu papilu. Oba čimbenika su bila izražena i u proliferacijski aktivnim cervikalnim petljama, od čega MSX2 nešto jačim intenzitetom u odnosu na MSX1. Kolokalizacijske analize izražajnih obrazaca MSX1 i MSX2 tijekom promatranih razvojnih stadija pokazale su pretežno citoplazmatski izražaj obaju čimbenika, osim što se u zreлом stadiju kape MSX2 izražavao i u jezgri stanica epitelnog dijela zametka ljudskog zuba. Potrebno je napomenuti da u svrhu provjere specifičnosti bojenja nije napravljena negativna kontrola iz razloga što se izražajne domene MSX1 i MSX2 opisane u ovom istraživanju podudaraju s rezultatima prethodnih istraživanja o izražajnim domenama odgovarajućih gena u zametku ljudskog zuba (opisan izražaj *MSX1*) i zametku zuba u miša (opisan izražaj *Msx1* i *Msx2*) tijekom istih razvojnih stadija, čime se potvrđuje opažanje da se u ranoj odontogenezi ovi čimbenici (na genskoj i proteinskoj razini) pretežno izražavaju u tkivima koja aktivno proliferiraju ili trebaju održavati proliferacijski potencijal (7, 8, 12). S druge strane, nije bilo moguće napraviti odgovarajuću usporedbu izražajnih obrazaca MSX1 i MSX2 s izražajnim obrascima homolognih proteina u zametcima zubi na životinjskim modelima (*Msx1* i *Msx2*) budući da pregledom literature nisu pronađena takva istraživanja.

Aktivna uloga *Msx1* i *Msx2* u održavanju proliferacijskog potencijala tkiva tijekom ranog razvoja zuba potvrđena je u istraživanjima na *knockout* miševima pojedinačno za svaki od odgovarajućih gena (*Msx1 knockout*; *Msx2 knockout*). Kod *Msx1 knockout* miševa odontogeneza se odvija normalno do prijelaza iz stadija pupoljka u stadij kape kada, zbog smanjene proliferacije stanica u području koje normalno obuhvaća izražajna domena *Msx1*, dolazi do neadekvatne kondenzacije dentalne papile oko zubnog pupoljka i potpunog zastoja

razvoja zametka zuba (ageneza zuba) (17). Jednaki učinak na razvoj zametka zuba s posljedičnom agenezom zuba opisan je i kod *knockout* miševa za druge *homeobox* gene (*homeobox* geni iz skupina *Dlx*, *Pax*, *Pitx*, *Lhx*) čije su izražajne domene u miševima divljeg tipa (*wild type*) vidljive u mezenhimnom dijelu zametka zuba i preklapaju se s izražajnom domenom *Msx1* (9). S druge strane, razvoj zuba kod *Msx2 knockout* miševa napreduje normalno do prijelaza iz stadija kape u stadij zvona kada, zbog nedostatne proliferacije stanica u zvjezdastom retikulumu dolazi do smanjenja ukupnog volumena caklinskog organa (18, 24). Također, vidljiva je i znatna redukcija stratum intermediuma (pogotovo u budućim interkuspalnim područjima), ali i nekroza stanica unutarnjeg caklinskog epitela koja je dijelom posljedica prethodno opisanih anomalija stratum intermediuma i zvjezdastog retikuluma kao nadležćih tkiva u caklinskom organu koja reguliraju stanična zbivanja u unutarnjem caklinskom epitelu. Kod *Msx2 knockout* miševa, međutim, ne dolazi do potpunog zastoja odontogeneze, iako su opisani opsežni hipoplastični defekti cakline (dentin i cement su intaktni) i, stoga, slaba otpornost kutnjaka na okluzalne sile (ubrzano trošenje i frakture krune) te anomalije položaja sjekutića (18). Uzrok takvom fenotipu kod *Msx2 knockout* miševa može se objasniti činjenicama da izražajna domena *Msx2* dominantno obuhvaća epitelni dio zametka zuba u miša, te da se poremećaj regulacije osnovnih staničnih procesa uslijed gubitka funkcije *Msx2* (odnosno nedostatka proteina kojeg ovaj gen kodira) počinje očitovati tek nakon što odontogeni potencijal za vođenje odontogenetske sekvence trajno prijeđe u mezenhimni dio zametka zuba. Otvoreno je pitanje zbog čega se gubitak funkcije *Msx2* ne očituje ranije tijekom razvoja. Međutim, postoji mogućnost da je ovakvo „odgođeno djelovanje“ posljedica tzv. „funkcijske suvišnosti“ između *Msx1* i *Msx2*. Za signalne kaskade koje reguliraju stanične procese u organogenezi poznato je da imaju pričuvne sigurnosne mehanizme što znači da u slučaju gubitka/nedostatnosti funkcije jednog od čimbenika tu istu funkciju u potpunosti ili dijelom preuzima srodni čimbenik (11, 25, 26). S obzirom da se izražajne domene gena *Msx1* i *Msx2* tijekom normalnog razvoja zametka zuba u miša djelomično preklapaju (slično izražajnim domenama *MSX1* i *MSX2* prikazanim u ovom istraživanju), ne može se isključiti da funkcijska suvišnost između *Msx1* i *Msx2* ima određenog udjela u karakterističnim obilježjima denticije kod *Msx2 knockout* miševa – razvoj zuba jest defektan, ali barem ne dolazi do njegovog potpunog zastoja u ranim stadijima i posljedične ageneze zuba.

Iako međusobno različiti učinci *Msx1 knockout-a* i *Msx2 knockout-a* tijekom odontogeneze u miša proizlaze iz poremećaja u proliferaciji stanica, odnosno poremećaja u

održavanju proliferacijskog potencijala u određenim tkivima zametka zuba, do sada je proveden relativno mali broj istraživanja o funkcijskoj povezanosti ovih čimbenika s regulatorima staničnog ciklusa, i to uglavnom za *Msx1* (17, 18). Naime, u mezenhimnim dijelovima zametaka zubi *Msx1 knockout* miševa (kod kojih je prekinut prijelaz iz stadija pupoljka u stadij kape) pronađen je pojačani izražaj čimbenika p19^{INK4d} čija je uloga zaustavljanje staničnog ciklusa u ranoj fazi, zbog čega stanica ulazi ili u stanje mirovanja, ili započinje terminalnu diferencijaciju. S druge strane, u zametcima zubi miševa divljeg tipa na prijelazu iz stadija pupoljka u stadij kape p19^{INK4d} uopće se ne izražava, dapače, izražajna domena p19^{INK4d} vidljiva je isključivo u čeljusnom mezenhimu gdje jasno ocrta granicu sa dentalnim mezenhimom. Ovaj podatak je tim zanimljiviji i stoga što usporedbom izražajnih domena drugih inhibitora staničnog ciklusa (poput p21, p27 i p57) u zametcima zubi *Msx1 knockout* miševa i miševa divljeg tipa nisu pronađene nikakve razlike, dok su izražajne domene nekih promotora staničnog ciklusa (poput ciklina A2 i fosforiliranog Rb proteina koji se rutinski koriste u istraživanjima kao proliferacijski biljezi, jer njihov izražaj upućuje na neprekinutost staničnog ciklusa) bile potpuno odsutne i u epitelnim i u mezenhimnim dijelovima zametaka zuba *Msx1 knockout* miša. Iako se prema navedenom može zaključiti da je potiskivanje aktivnosti inhibitora staničnog ciklusa specifičan mehanizam putem kojih *Msx1* održava proliferacijski potencijal odontogenih tkiva, postavlja se pitanje provodi li se to izravno ili putem posrednih čimbenika koji nisu primarno uključeni u regulaciju staničnog ciklusa? Općenito, *Msx1* i *Msx2* su transkripcijski čimbenici koji djeluju kao represori transkripcije ciljnih gena na način da se preko homeodomene vežu na promotorske sekvence ciljnih gena (izravna represija transkripcije), ili stupanjem u proteinske interakcije u citoplazmi stanice sa drugim transkripcijskim čimbenicima koji su po svojoj funkciji aktivatori transkripcije ciljnih gena i s kojima stvaraju inaktivne komplekse (neizravna represija transkripcije) (17). Za *Msx1* je dokazano da može stupiti u proteinske interakcije sa velikim brojem transkripcijskih čimbenika, od kojih su neki srodni *homeodomain* proteini, dok drugi pripadaju glavnim signalnim kaskadama uključenima u regulaciju organogeneze (Wnt, Shh, BMP i FGF signalne kaskade), zbog čega se u literaturi *Msx1* opisuje još i kao modulator djelovanja molekularnih regulacijskih mreža (9). Iako dosadašnja istraživanja upućuju na to da je neizravna represija transkripcije ciljnih gena najčešći mehanizam djelovanja *Msx1*, nedavno je potvrđeno na različitim *in vivo* modelima (uključujući i presatke zametaka zuba miša) da ovaj čimbenik provodi i izravnu represiju transkripcije pri čemu je jedan od ciljnih gena upravo i onaj za inhibitor staničnog ciklusa p19^{INK4d} (27).

Za sada nisu poznati detalji o funkcijskoj povezanosti MSX1 i MSX2 s regulatorima staničnog ciklusa. Međutim, na temelju rezultata predstavljenih u ovom radu i proširenih nalazima o izražaju regulatora staničnog ciklusa tijekom ranog razvoja zuba u čovjeka, može se pretpostaviti da postoje razlike u mehanizmima putem kojih MSX1 i njegov mišji homolog *Msx1* održavaju proliferacijski potencijal odontogenih tkiva. Tijekom svih promatranih stadija, MSX1 je prikazivao isključivo citoplazmatski izražajni obrazac što upućuje na to da transkripcijsku represiju ciljnih gena provodi neizravno proteinskim interakcijama s čimbenicima u citoplazmi. Nadalje, MSX1 ne suprimira izražaj inihibitora staničnog ciklusa p19^{INK4d} zato što je izražaj p19^{INK4d} bio vidljiv i u epitelnim i u mezenhimnim dijelovima zametka zuba u čovjeka tijekom svih promatranih razvojnih stadija, a osim toga i njegova se izražajna domena u velikoj mjeri preklapala kako sa izražajnim domenama MSX1 i MSX2, tako i sa izražajnim domenama biljega neprekinutosti staničnog ciklusa (ciklin A2 i fosforilirani Rb protein) te proliferacijskog biljega Ki67, koje su istovjetne onima u zametcima zubi miševa divljeg tipa (28). Potrebno je naglasiti da su naši rezultati dobiveni istraživanjem zametaka mliječnih zubi, a s obzirom da na histološkim rezovima nisu bili vidljivi zametci trajnih zubi, ne može se reći u kojoj mjeri se izražajne domene i izražajni obrasci ispitivanih čimbenika međusobno podudaraju tijekom razvoja zubi mliječne i trajne denticije. Na naznake da bi mehanizmi putem kojih MSX1 održava proliferacijski potencijal odontogenih tkiva, kao i funkcijske veze MSX1 s regulatorima staničnog ciklusa, mogle biti različite u zametcima mliječnih i trajnih zubi, upućuju istraživanja o genetskoj pozadini nesindromskih oblika hipodoncije trajnih zubi (29, 30). Naime, do sada je identificirano 15 različitih tipova mutacija *MSX1* gena koje se u trajnoj denticiji očituju hipodoncijom bočnih sjekutića, pretkutnjaka i umnjaka. Većina tih mutacija (14 od 15) pogađa upravo *homeobox* sekvencu *MSX1* gena, što rezultira sintezom MSX1 s disfunkcionalnom homeodomenom zbog čega se ovakav transkripcijski čimbenik ne može vezati na regulacijske sekvence ciljnih gena u svrhu izravne represije transkripcije (29). Stoga, može se pretpostaviti da bi patogeneza hipodoncije trajnih zubi možda mogla imati sličnu regulacijsku pozadinu kakva je opisana i kod *Msx1 knockout* miševa, tim više što je poznato da, za razliku od trajne denticije, anomalije broja zubi jako rijetko zahvaćaju mliječnu denticiju.

6. ZAKLJUČAK

Na temelju navedenoga možemo izvesti sljedeće zaključke o izražaju i mogućim ulogama MSX1 i MSX2 tijekom ranog razvoja zuba u čovjeka:

1. MSX1 i MSX2 se tijekom svih promatranih razvojnih stadija izražavaju u dijelovima zametka ljudskog zuba koji sadržavaju proliferacijski aktivna tkiva.
2. Izražajne domene MSX1 i MSX2 protežu se s obje strane epitelno-mezenhinskog sučelja u zametku ljudskog zuba tijekom svih promatranih razvojnih stadija, pri čemu se izražajna domena MSX1 rasprostire dominantno u mezenhimnim dijelovima (dentalna papila), a izražajna domena MSX2 u epitelnim dijelovima (pupoljak, caklinski organ) osobito u razvojnim stadijima koji prethode histodiferencijaciji caklinskog organa (stadij pupoljka, prijelaz iz stadija pupoljka u stadij kape, stadij kape).
3. Izražajne domene MSX1 i MSX2 se djelomično preklapaju tijekom svih promatranih razvojnih stadija što je i očekivani rezultat budući da su ovo biokemijski i funkcijski srodni transkripcijski čimbenici.
4. Iako postoje dva glavna mehanizma putem kojih transkripcijski čimbenici s homeodomenom reguliraju aktivnost ciljnih gena (izravna i neizravna transkripcijska represija), MSX1 i MSX2 su prikazali dominantno citoplazmatski izražajni obrazac tijekom svih promatranih razvojnih stadija, uz iznimku jezgrenog izražajnog obrasca MSX2 tijekom stadija kape. Ovo upućuje na to da u ranoj odontogenezi čovjeka MSX1 i MSX2 provode neizravnu transkripcijsku represiju ciljnih gena.
5. Usporedba rezultata ovog istraživanja s podacima iz literature o izražaju pripadajućih gena tijekom ranog razvoja zuba u čovjeka (*MSX1/MSX2*) i miševa (*Msx1/Msx2*), funkcijskoj povezanosti ovih čimbenika s regulatorima staničnog ciklusa te genetskoj podlozi nesindromskih oblika hipodoncije u trajnoj denticiji, upućuju na moguće razlike u molekularnim mehanizmima regulacije proliferacijske aktivnosti odontogenih tkiva tijekom ranog razvoja zuba u čovjeka i miša, ali i tijekom ranog razvoja zubi mliječne i trajne denticije u čovjeka.

7. POPIS CITIRANE LITERATURE

1. Jurić H. Dječja dentalna medicina. Zagreb: Naklada Slap; 2015.
2. Lindhe J. Klinička parodontologija i dentalna implantologija. Zagreb: Nakladni zavod Globus; 2004.
3. Knežević G. Oralna kirurgija. Zagreb: Medicinska naklada; 2003.
4. Kero D, Kalibovic Govorko D, Medvedec Mikic I, Vukojevic K, Cigic L, Saraga-Babic M. Analysis of expression patterns of IGF-1, caspase-3 and HSP-70 in developing human tooth germs. *Arch Oral Biol.* 2015;60(10):1533-44.
5. Kero D, Kalibovic Govorko D, Vukojevic K, Cubela M, Soljic V, Saraga-Babic M. Expression of cytokeratin 8, vimentin, syndecan-1 and Ki-67 during human tooth development. *J Mol Histol.* 2014;45(6):627-40.
6. Caton J, Bringas P, Jr., Zeichner-David M. IGFs increase enamel formation by inducing expression of enamel mineralizing specific genes. *Arch Oral Biol.* 2005;50(2):123-9.
7. Bendall AJ, Abate-Shen C. Roles for Msx and Dlx homeoproteins in vertebrate development. *Gene.* 2000;247(1-2):17-31.
8. Alappat S, Zhang ZY, Chen YP. Msx homeobox gene family and craniofacial development. *Cell Res.* 2003;13(6):429-42.
9. Zhao M, Gupta V, Raj L, Roussel M, Bei M. A network of transcription factors operates during early tooth morphogenesis. *Mol Cell Biol.* 2013;33(16):3099-112.
10. Chen Y, Bei M, Woo I, Satokata I, Maas R. Msx1 controls inductive signaling in mammalian tooth morphogenesis. *Development.* 1996;122(10):3035-44.
11. Maas R, Bei M. The genetic control of early tooth development. *Crit Rev Oral Biol Rev.* 1997;8(1):4-39.
12. Lin D, Huang Y, He F, Gu S, Zhang G, Chen Y, et al. Expression survey of genes critical for tooth development in the human embryonic tooth germ. *Dev Dyn.* 2007;236(5):1307-12.
13. Thesleff I. Epithelial-mesenchymal signalling regulating tooth morphogenesis. *J Cell Sci.* 2003;116(Pt 9):1647-8.
14. Thesleff I, Vaahtokari A, Kettunen P, Aberg T. Epithelial-mesenchymal signaling during tooth development. *Connect Tissue Res.* 1995;32(1-4):9-15.
15. Bei M, Maas R. FGFs and BMP4 induce both Msx1-independent and Msx1-dependent signaling pathways in early tooth development. *Development.* 1998;125(21):4325-33.
16. Thesleff I, Vaahtokari A, Vainio S, Jowett A. Molecular mechanisms of cell and tissue interactions during early tooth development. *Anat Rec.* 1996;245(2):151-61.

17. Han J, Ito Y, Yeo JY, Sucov HM, Maas R, Chai Y. Cranial neural crest-derived mesenchymal proliferation is regulated by Msx1-mediated p19(INK4d) expression during odontogenesis. *Dev Biol.* 2003;261(1):183-96.
18. Satokata I, Ma L, Ohshima H, Bei M, Woo I, Nishizawa K, et al. Msx2 deficiency in mice causes pleiotropic defects in bone growth and ectodermal organ formation. *Nat Genet.* 2000;24(4):391-5.
19. Miletich I, Sharpe PT. Normal and abnormal dental development. *Hum Mol Genet.* 2003;12 Spec No 1:R69-73.
20. Williams JR. The Declaration of Helsinki and public health. *Bull World Health Organ.* 2008;86(8):650-2.
21. O'Rahilly R. Guide to the staging of human embryos. *Anat Anz.* 1972;130(5):556-9.
22. Adler J, Parmryd I. Colocalization analysis in fluorescence microscopy. *Methods Mol Biol.* 2013;931:97-109.
23. Zinchuk V, Zinchuk O. Quantitative colocalization analysis of confocal fluorescence microscopy images. *Curr Protoc Cell Biol.* 2008;Chapter 4:Unit 4 19.
24. Satokata I, Maas R. Msx1 deficient mice exhibit cleft palate and abnormalities of craniofacial and tooth development. *Nat Genet.* 1994;6(4):348-56.
25. Kero D, Saraga-Babic M. Odontogenesis - A Masterful Orchestration of Functional Redundancy or What Makes Tooth Bioengineering an Intrinsically Difficult Concept. *J Stem Cell Res Ther.* 2016;1(3):7.
26. Ohazama A, Haycraft CJ, Seppala M, Blackburn J, Ghafoor S, Cobourne M, et al. Primary cilia regulate Shh activity in the control of molar tooth number. *Development.* 2009;136(6):897-903.
27. Hu G, Lee H, Price SM, Shen MM, Abate-Shen C. Msx homeobox genes inhibit differentiation through upregulation of cyclin D1. *Development.* 2001;128(12):2373-84.
28. Stazić P. Obrasci proliferacijske aktivnosti u zametnoj osnovi ljudskog zuba tijekom fetalnog razdoblja razvoja. Diplomski rad. Split: Medicinski fakultet; 2017.
29. Abid MF, Simpson MA, Petridis C, Cobourne MT, Sharpe PT. Non-syndromic severe hypodontia caused by a novel frameshift insertion mutation in the homeobox of the MSX1 gene. *Arch Oral Biol.* 2017;75:8-13.
30. Cobourne MT, Sharpe PT. Making up the numbers: The molecular control of mammalian dental formula. *Semin Cell Dev Biol.* 2010;21(3):314-24.

8. SAŽETAK

Cilj istraživanja: Ciljevi ovog istraživanja bili su prikazati izražajne domene i obrasce izražaja po staničnim odjeljcima za homeoproteine MSX1 i MSX2 u zametku ljudskog zuba tijekom ranih stadija odontogeneze (pupoljak, kapa i zvono) i usporediti dobivene rezultate sa podacima iz literature o izražaju pripadajućih gena tijekom ranog razvoja zuba u čovjeka i eksperimentalnih životinja (miš), te funkcijskoj povezanosti MSX1 i MSX2 sa regulatorima staničnog ciklusa kako bismo dobili uvid o važnosti ovih čimbenika za normalan razvoj zuba u čovjeka.

Materijali i metode: U svrhu ovog istraživanja korišteni su uzorci tkiva deset ljudskih fetusa starih 7, 8/9, 10 i 14 tjedana trudnoće, prikupljeni nakon spontanih pobačaja i ektopičnih trudnoća s Odjela patologije KBC-a Split. Za imunohistokemijsku analizu korištena su fetalna tkiva u području glave i/ili dijelovi čeljusti koji su sadržavali zametke zubi (mliječni sjekutići). Rezovi su bojani primarnim monoklonskim protutijelima za MSX1 i MSX2. Preparati su fotografirani digitalnom kamerom postavljenom na fluorescencijski mikroskop, a dobivene slike su obrađene u AdobePhotoshop® CS6. Superponiranjem slika (*merge*) te obrađivanjem istih u ImageJ softveru analizirali su se izražajna domena i izražajni obrasci ispitivanih čimbenika.

Rezultati: MSX1 i MSX2 bili su izraženi u tkivima zametka ljudskog zuba s proliferativnom aktivnosti tijekom svih promatranih razvojnih stadija. Preklapanje izražajih domena obaju biljega zabilježeno je u području epitelno-mezenhimnog sučelja, s tim da je MSX1 bio jače izražen u području mezenhimnog dijela zametka ljudskog zuba (dentalna papila), a MSX2 u epitelnom dijelu (pupoljak, caklinski organ). Oba čimbenika su prikazala dominantno citoplazmatski izražajni obrazac tijekom svih promatranih stadija razvoja.

Zaključak: MSX1 i MSX2 imaju specifične uloge tijekom ranih stadija odontogeneze koje se mogu povezati s regulacijom proliferacijske aktivnosti u tkivima zametka zuba u čovjeka.

9. SUMMARY

Diploma thesis title: Involvement of MSX proteins in early human tooth development

Objectives: The objectives of this study were to investigate expression domains and patterns for homeodomain proteins MSX1 and MSX2 in the human tooth germ during the early stages of odontogenesis (bud, cap and bell) and compare the results with the data from previous studies on activity of the corresponding genes and cell cycle regulatory mechanisms during early tooth development in humans and experimental animals (mouse).

Material and Methods: For the purpose of this study, tissue samples of ten human fetuses were aged 7, 8/9, 10 and 14 gestational weeks, collected after spontaneous abortions and ectopic pregnancies at the Department of Pathology KBC Split. For the immunohistochemical analysis, fetal tissues in the head area and / or jaw parts containing tooth germs (primary incisors) were used. Tissue sections were stained with primary monoclonal antibodies against MSX1 and MSX2, photographed by digital camera mounted on a fluorescence microscope, and the microphotographs were processed in AdobePhotoshop® CS6. Merged image doublets were then assembled and processed by using ImageJ software, to evaluate the expression domains and expression patterns of MSX1 and MSX2.

Results: MSX1 and MSX2 were expressed in proliferative tissues of human tooth germs throughout the investigated stages of development. The expression domains of MSX1 and MSX2 overlapped in epithelial-mesenchymal interface area. MSX1 was predominantly expressed in mesenchymal parts of the human tooth germ (dental papilla), whereas MSX2 expression was mostly observed in the epithelial part (tooth bud, enamel organ). Both markers displayed cytoplasmic expression pattern in human tooth germ tissues throughout the investigated period.

Conclusion: MSX1 and MSX2 have specific roles during the early stages of odontogenesis which may be associated with the regulation of proliferative activity in the tissues of human tooth germs.

OSOBNİ PODACI

Ime i prezime: Danijela Šundov

Datum i mjesto rođenja: 23. 12. 1992. Split

Državljanstvo: hrvatsko

Adresa: Vrba 7, 21203 Donji Muć

Telefon: +385919387885

Email: danijela2312sundov@gmail.com

OBRAZOVANJE

- 1999. – 2007. Osnovna škola „Braća Radić Vrba“
- 2007. - 2011. IV. gimnazija „Marko Marulić“
- 2011. – 2017. Medicinski fakultet u Splitu, integrirani studij Dentalna medicina

JEZICI

- Engleski (B2)
- Njemački (B1)
- Talijanski (A2)

AKTIVNOSTI

- Demonstrator na katedri Dentalna morfologija i antropologija (akademska godina 2013. / 2014., 2014. / 2015., 2015. / 2016.)
- Demonstrator na katedri Restaurativna dentalna medicina i Endodoncija (akademska godina (2015. /2016.)
- Članica studentske organizacije „Zubolina“ pri Medicinskom fakultetu u Splitu

NAGRADE

- Dobitnica Stipendije općine Muć za sve akademske godine studiranja
- Dobitnica Dekanove nagrade za akademsku godinu 2015. / 2016.