

Dobročudni tumori parotide liječeni u Klinici za uho, nos i grlo s kirurgijom glave i vrata KBC-a Split u razdoblju od 2013. do 2017. godine

Polić, Marina

Master's thesis / Diplomski rad

2018

Degree Grantor / Ustanova koja je dodijelila akademski / stručni stupanj: **University of Split, School of Medicine / Sveučilište u Splitu, Medicinski fakultet**

Permanent link / Trajna poveznica: <https://um.nsk.hr/um:nbn:hr:171:651340>

Rights / Prava: [In copyright](#)/[Zaštićeno autorskim pravom.](#)

Download date / Datum preuzimanja: **2025-01-22**



Repository / Repozitorij:

[MEFST Repository](#)



**SVEUČILIŠTE U SPLITU
MEDICINSKI FAKULTET**

Marina Polić

**DOBROĆUDNI TUMORI PAROTIDE LIJEČENI U KLINICI ZA UHO, NOS I GRLO
S KIRURGIJOM GLAVE I VRATA KBC-A SPLIT U RAZDOBLJU OD 2013. DO
2017. GODINE**

Diplomski rad

Akadska godina 2017./2018.

Mentor:

doc. prim. dr. sc. Nikola Kolja Poljak

Split, srpanj 2018.

SVEUČILIŠTE U SPLITU
MEDICINSKI FAKULTET

Marina Polić

**DOBROĆUDNI TUMORI PAROTIDE LIJEČENI U KLINICI ZA UHO, NOS I GRLO
S KIRURGIJOM GLAVE I VRATA KBC-A SPLIT U RAZDOBLJU OD 2013. DO
2017. GODINE**

Diplomski rad

Akadska godina 2017./2018.

Mentor:

doc. prim. dr. sc. Nikola Kolja Poljak

Split, srpanj 2018.

Sadržaj

1. UVOD	1
1.1. Anatomija	2
1.2. Fiziologija sline	2
1.3. Tumori žlijezda slinovnica	3
1.3.1. Epidemiologija.....	3
1.3.2. Etiologija.....	3
1.3.3. Patohistologija.....	4
1.3.3.1. Pleomorfni adenom	5
1.3.3.2. Tumor Warthin.....	5
1.3.3.3. Onkocitom.....	5
1.3.3.4. Ostali adenomi.....	5
1.3.4. Klinička slika	5
1.3.5. Dijagnostički postupci	6
1.3.6. Terapijski postupci.....	7
1.3.7. Postoperacijske komplikacije.....	8
2. CILJ ISTRAŽIVANJA	10
3. MATERIJALI I METODE	12
3.1. Ispitanici	13
3.2. Organizacija istraživanja	14
3.3. Mjesto istraživanja.....	14
3.4. Metode prikupljanja i obrade podataka	14
4. REZULTATI.....	15
5. RASPRAVA	24
6. ZAKLJUČCI.....	27
7. LITERATURA	29
8. SAŽETAK	37

9. SUMMARY	39
10. ŽIVOTOPIS	41

Zahvaljujem se svom mentoru doc. prim. dr. sc. Nikoli Kolji Poljaku na trudu, vremenu i stručnoj pomoći tijekom pisanja ovog diplomskog rada.

Mojim dragim prijateljima i kolegama što ste uljepšali moje studentske dane.

A najveće hvala mojim najbližima na bezuvjetnoj ljubavi i potpori.

1. UVOD

1.1. Anatomija

Parotida ili doušna žlijezda (*paraotic*, lat. pokraj uha) je najveća egzokrina žlijezda slinovnica. Gornju granicu joj čini zigomatična kost; stražnju hrskavica zvukovoda, mastoidni nastavak i sternokleidomastoidni mišić; prema dolje se pruža do donjeg ruba mandibule. U odnosu na položaj ličnog živca dijeli se na površinski i duboki režanj. Duboki režanj graniči s parafaringealnim prostorom kroz koji prolaze sljedeće važne strukture: *a. carotis communis*, *v. jugularis interna*, IX., X., XI. i XII. kranijalni živac, gornji cervikalni simpatički ganglij te *processus styloideus* (1).

Inervirana je parasimpatičkim i simpatičkim nitima. Parasimpatičke niti dolaze preko aurikulotemporalnog živca, a simpatičke od *pleksusa a. carotis externae*. Irigirana je preko vanjske facijalne, okcipitalne i površinske temporalne arterije, a vensku drenažu čini stražnja facijalna vena. Parotida sadrži golemu mrežu intra- i ekstraplandularnih limfnih čvorova (1).

Zbog svojih kompleksnih funkcija i specifičnog anatomskog odnosa u parotidnoj žlijezdi, *nervus facialis* je vrlo važna struktura. Prolaskom kroz parotidu grana se u pet ogranaka: temporalni, zigomatični, bukalni, mandibularni i cervikalni, tvoreći *pes anserinus major* koji inervira mimičnu muskulaturu. VII. kranijalni živac parasimpatički inervira lakrimalnu, submandibularnu i sublingvalnu žlijezdu, prenosi osjet okusa s prednje 2/3 jezike te visceralni osjet iz nosne šupljine i mekog nepca odnosno somatski osjet vanjskog zvukovoda i područja iza uha (1).

1.2. Fiziologija sline

Slina je tjelesna tekućina koja se u acinusnim stanicama stvara difuzijom i osmozom iz krvne plazme. Lučenje se potiče preko kolinergičnih i adrenergičnih receptora (2). Izvodnim kanalima slina odlazi u usnu šupljinu. Sve tri velike žlijezde slinovnice imaju po jedan glavni kanal: parotida Stenonov, submandibularna Warthonov te sublingvalna žlijezda ima Bartollinijev duktus. Dnevno se proizvede 1-1,5 L sline, a od toga se 60% stvara u parotidi. Glavni sastojci su voda (99%), kalcijeve soli i enzimi. Funkcije su brojne uključujući probavu hrane, zaštitu sluznice usne šupljine i zuba, posredovanje pri osjetu okusa, održavanje acidobazne ravnoteže te sudjelovanje pri aktu govora i gutanja (1).

1.3. Tumori žlijezda slinovnica

1.3.1. Epidemiologija

Tumori žlijezda slinovnica su rijetke novotvorine s varijabilnom incidencijom koja na globalnoj razini iznosi od 0,5 do 2/100 000 stanovnika, što čini 3-6% ukupnih tumora glave i vrata (3, 4). Zadnja dva desetljeća bilježi se porast incidencije (5). Prema posljednjim statističkim analizama u Hrvatskoj, benigni tumori predstavljali su više od polovice (54%), od čega je 75% bilo locirano u parotidi. Od ukupnog broja tumora, samo 6,5% ih se razvija u submandibularnoj, a 0,9% u sublingvalnoj žlijezdi, no uz značajan porast udjela malignih tvorbi, na 40% odnosno 90% (6, 7). Stoga možemo zaključiti da postoji obrnuto proporcionalna povezanost veličine i malignosti: što je žlijezda manja, malignost je češća. Distribucija po spolu minimalno se razlikuje, odnos muškaraca i žena je 1,3:1 uz najveću pojavnost u šestom desetljeću života (8).

Što se tiče benignih tvorbi, pleomorfni adenom je najčešći histološki tip u svim žlijezdama slinovnicama. Među tumorima parotide čini 80%, javlja se kod žena srednje životne dobi i obično je jednostran. Slijedi ga Warthinov tumor koji je gotovo isključivo karakterističan za parotidu, češći je kod muškaraca (7:1) i nikad se ne javlja prije 30. godine života. Često je multicentričan i obostran u 5-12% slučajeva (1).

Maligni tumori su mnogo manje zastupljeni, a među njima najčešći su mukoepidermoidni karcinom, cilindrom, maligni pleomorfni adenom i acinocelularni karcinom (9). U parotidama većinom nastaje mukoepidermoidni karcinom, a u submandibularnoj i malim žlijezdama slinovnicama adenoid cistični karcinom (10).

1.3.2. Etiologija

U većini slučajeva etiopatogenezu tumora nije moguće točno odrediti (11). Pušenje se dosad povezivalo samo s limfomatoznim cistadenomom (12), ali novija istraživanja ga koreliraju s rizikom za karcinome općenito, s izuzetkom za mukoepidermoidni karcinom (13). Kao rizična uočena je i kombinacija intenzivnog pušenja i abususa alkohola, ali isključivo kod muškog spola (14). Bolesnici s Hodgkin limfomom imaju čak četverostruk rizik što sugerira vezu s infekcijom Epstein-Barr virusom, imunosupresijom i radijacijom (15). I infekcija HIV-om je povezivana s povišenom incidencijom (16). Prehrana bi također mogla imati utjecaja: velike količine vitamina C i niski udio kolesterola bi mogli biti efektivni u zaštiti od razvoja tumora žlijezda slinovnica (17). Swanson i Burns kao važne čimbenike navode profesionalnu

izloženost niklu, azbestu i silicijskoj prašini te rad u frizerskim i kozmetičkim salonima (18). Povećan rizik za tumore žlijezda slinovnica je dokazan u radu s gumenim i drvenim materijalima, azbestom i cijevima za dovod vode (19). Porast incidencije pokazala je i izloženost nitrozaminima (20). Otkrivene su i različite genske promjene, u prvom redu onkogeni i tumor supresorskih gena, koje ostavljaju prostor za istraživanje mogućih dijagnostičkih i terapijskih beneficija (21).

1.3.3. Patohistologija

Prema najnovijoj klasifikaciji Svjetske Zdravstvene Organizacije (Tablica 1.) iz 2017. godine, tumori žlijezda slinovnica dijele se na 11 benignih i 20 malignih tipova epitelnih tumora, 3 tumora mekih tkiva, hematolimfoidni i borderline tumor te ostale epitelne lezije.

Tablica 1. Histološka klasifikacija tumora žlijezda slinovnica, SZO 2017.

BENIGNI EPITELNI TUMORI	Cystadenocarcinoma
Pleomorphic adenoma	Adenocarcinoma
Myoepithelioma	Salivary duct carcinoma
Basal cell adenoma	Myoepithelial carcinoma
Warthin's tumour	Carcinoma ex pleomorphic adenoma
Oncocytoma	Carcinosarcoma
Lymphadenoma	Poorly differentiated Ca
Cystadenoma	Lymphoepithelial carcinoma
Sialoadenoma papilliferum	Squamous cell carcinoma
Ductal papillomas	Oncocytic carcinoma
Sebaceus adenoma	OSTALE EPITELNE LEZIJE
Canalicular adenoma	Sclerosing polycystic adenoma
MALIGNI EPITELNI TUMORI	Nodular oncocytic hyperplasia
Acinic cell carcinoma	Lymphoepithelial lesions
Secretory carcinoma	Intercalated duct hyperplasia
Mucoepidermoid carcinoma	TUMORI MEKIH TKIVA
Adenoid cystic carcinoma (Cylindroma)	Haemangioma
Polymorphous adenocarcinoma	Lipoma/Sialolipoma
Epithelial myoepithelial carcinoma	Nodular fasciitis
Clear cell carcinoma	HEMATOLIMFOIDNI TUMORI
Basal cell adenocarcinoma	Extranodal marginal zone lymphoma of MALT
Sebaceus adenocarcinoma	BORDERLINE TUMORI
Intraductal carcinoma	Sialoblastoma

Zbog izrazite heterogenosti tumora, u ovom radu bit će opisane histološke slike najčešćih kliničkih oblika.

1.3.3.1. Pleomorfni adenom

Makroskopski izgleda kao glatki, lobulirani čvor prekriven vezivnom čahuricom, a mikroskopski pokazuje bezbroj različitih slika, što mu i samo ime kaže. Građen je od nakupina epitelnih stanica koje mogu biti u obliku solidnog žarišta, duktusa ili u obliku tračaka, uložene u hondromiksoidnu stromu. Šarolikost diferencijacije mioepitelnih stanica strome je odgovorna za naziv tumor mixtus. Karakteriziraju ga recidivi u 25-50% slučajeva, zbog čestog probijanja čahure tijekom zahvata (22). Ima sposobnost maligne alteracije i do 10% (23).

1.3.3.2. Tumor Warthin

Čini 10% tumora žlijezda slinovnica, specifičan je po tome što je puno češći kod muškaraca u 6. i 7. desetljeću. Najčešće se pojavljuje kao meka, cistična masa u donjem polu parotide. Histološki se sastoji od šupljina obloženih epitelom i strome koja je prožeta normalnim limfatičnim tkivom (22).

1.3.3.3. Onkocitom

Prezentira se kao čvrsta i solitarna tvorba koje raste sporo i bezbolno. Mikroskopski, onkociti su lako prepoznatljive epitelne stanice zbog prekobrojnih mitohondrija koji daju karakterističnu svijetlu boju citoplazme (24).

1.3.3.4. Ostali adenomi

Brojni drugi tipovi su uglavnom monomorfno građeni i nazivaju se prema dominirajućem tipu stanica – bazeocelularni adenomi, mioepiteliomi, kanalikularni adenomi, sebacealni adenomi itd (22).

1.3.4. Klinička slika

Kliničkim je pregledom važno odrediti veličinu i pokretljivost odnosno fiksiranost za podlogu. Jako je bitno kvalitetno ispitati funkcije facijalisa da bi se otkrio i najmanji ispad. Pozornost treba obratiti i na okolnu kožu i sluznice te regionalne limfne čvorove.

Simptomi i znakovi ovise o naravi tvorbe. Dobročudni se tumori najčešće prezentiraju kao bezbolna masa usporenog rasta. U parotidi su locirani uglavnom kaudalno dok u submandibularnoj i sublingvalnoj žlijezdi uzrokuju difuzno povećanje samih žlijezda (25, 26). Razlike u brzini razvoja tumora mogu biti čak dvostruke – medijan za benigne je 12, a za maligne tumore 5 mjeseci (27). Osim što rastu brže, zloćudni često infiltriraju okolno tkivo što uzrokuje bol, a u daljnjem progresu i uvećanje limfnih čvorova vrata i zahvaćenost kože (28). Simptomi mogu uključivati neurološke simptomime poput parestezija, pareza ili paraliza (10). Pareza facijalnog živca je uglavnom indikativna za maligne procese, no ne isključivo (25). Perineuralna invazija prisutna je kod 46,2% malignih tumora (29).

1.3.5. Dijagnostički postupci

Kod evaluacije novotvorina, najkorisnije su slikovne metode i to ultrazvuk, scintigrafija, kompjuterizirana tomografija, magnetska rezonanca i pozitronska emisijska tomografija. Prije operacije je nužan detaljan opis tumora – smještaj, postojanje malignih karakteristika, zahvaćenost okolnog tkiva, lokalne i sistemske metastaze (23). Ultrazvuk je metoda izbora pri površnijem smještaju tvorbi i kao pomoć pri izvođenju citoloških punkcija (30). Uređajima visoke rezolucije moguće je razlikovati benigne od malignih tumora s osjetljivošću od 60% i specifičnošću od 95% (31). Magnetska rezonanca i kompjuterizirana tomografija bolje su za prikaz dubljih struktura kao što su duboki režanj parotide, sublingvalna i male žlijezde slinovnice. Ovisno o rezultatima magnetske spektroskopije mogu se razlučiti tumor Warthin i pleomorfni adenom (30). PET/CT pokazuje mjesta jače akumulacije radiofarmaka otkrivajući tako lokaciju tumorskog tkiva. Njegovu detaljniju ulogu i primjenu u dijagnostici neoplazmi žlijezda slinovnica treba još istražiti. U scintigrafskim snimanjima primjećena su jača nakupljanja tehnećij pertehnetata ako su u pitanju onkocitom ili Warthinov tumor (23).

Citološka punkcija je minimalno invazivna pretraga i od velike je pomoći u dijagnostici i odlučivanju o operativnom zahvatu. Omogućuje citološku analizu uzorka koja se u 81-98% slučajeva slaže s konačnom patohistološkom dijagnozom koja se radi na uzorku dobivenim intraoperativnom biopsijom (12). Najnoviji radovi pozitivnu korelaciju procjenjuju na 82,6% s najvećom pozitivnom prediktivnom vrijednošću za pleomorfni adenom, od 88 do 94%. Kod dokazanih malignih tumora, rezultati su bili lažno negativni u 26% slučajeva (32).

Ultrazvučno vođena biopsija je preciznija, ali i invazivnija metoda od citološke punkcije s određenim rizikom od širenja tumora. Osjetljivost pretrage je 98,7%, specifičnost 99%,

pozitivna prediktivna vrijednost 99,7% te negativna prediktivna vrijednost 96,1% što sugerira da je ova vrsta biopsije superiorna metoda u usporedbi s citološkom punkcijom (33, 34, 35).

Intraoperacijska biopsija daje najtočnije rezultate, ali nosi i najviše rizika pa je prikladna jedino u sekundarnoj dijagnostici. Inicijalnu dijagnozu treba postavljati na temelju ultrazvučno vođene biopsije (36).

1.3.6. Terapijski postupci

Liječenje tumora prvenstveno je kirurško. Operacije parotide su specifične i zahtjevne zbog odnosa s ličnim živcem i parafaringealnim prostorom. Ovisno o veličini, tipu i lokalizaciji novotvorine, odabire se vrsta operacije. Enukleacija tumora više se ne preporuča zbog velikog broja recidiva od preko 40% (37). Osim recidiva, kod enukleacija pleomornog adenoma primjećena su učestalija trajna oštećenja facijalisa (38). Standardna metoda je superficijalna parotidektomija. Postoji parcijalna i kompletna superficijalna parotidektomija. Uspoređujući ih, saznajemo da parcijalna rezultira manjim brojem komplikacija, višom kvalitetom života te nižim stopama morbiditeta uz podjednake rezultate (40, 41). Štoviše, kraći je oporavak i duljina hospitalizacije (42). Osim superficijalna, parotidektomija može biti i totalna, sa ili bez očuvanja ličnog živca. Indikacija za superficijalnu parotidektomiju su tumori površinskog režnja koji čine veliku većinu, čak 80%. Operacija uključuje uklanjanje žljezdanog tkiva iznad *nervusa facialis*. Za tumore smještene u dubokom režnju ili one koji se protežu kroz čitavu žlijezdu primjenjuje se totalna parotidektomija u kojoj se odstranjuje i parenhim ispod ličnog živca (39). Maligni tumori mogu zahtijevati disekciju vrata, resekciju mandibule, baze lubanje ili temporalne kosti, žrtvovanje i rekonstrukciju *n. facialis*, resekcije kože te postoperativnu radioterapiju (3, 39). U slučajevima potrebe za navedenim radikalnim zahvatima, petogodišnje preživljenje je 22% (43). Indikacijom za adjuvantnu radioterapiju se smatra visoki rizik za nastanak lokalnog recidiva, što obuhvaća pozitivne resekcijske rubove, nediferenciran tumor ili visoki gradus, invaziju okolnog tkiva, regionalne limfne metastaze i neresektabilnu tvorbu (10, 44). Na zračenje najbolje reagira adenoid cistični adenokarcinom tj. cilindrom, nešto slabije visokozloćudni mukoepidermoidni karcinom (45).

1.3.7. Postoperacijske komplikacije

Potencijalne komplikacije parotidektomije su lezije ličnog živca, Freyin sindrom, *sialocela*, salivarna fistula, ozljeda aurikularnog živca, infekcije, hematomi te recidiviranje tumora (46).

Ijatrogena ozljeda facijalisa je najteža i najčešća posljedica. Čimbenici rizika su: ženski spol, starija dob (>70 g.), trajanje operacije dulje od 260 minuta i volumen tvorbe veći od 70 cm³ (47, 48). Ovisno o vrsti operacije, incidencija se kreće od 16,5% za superficijalnu parotidektomiju do visokih 83% kad je u pitanju disekcija vrata (49). Kod 68% pacijenata oporavak nastupa kroz 6 mjeseci, a u polovini slučajeva zahvaćena je samo mandibularna grana (50). Neposredno nakon ozljede, neuromuskularnu funkciju je moguće rekonstruirati šavovima ili anastomozama s drugim živcima, npr. sa suralnim ili hipoglosalnim živcom. Presaditi se može i kontralateralni zdravi *nervus facialis*. Ako je s vremenom došlo do ireverzibilnih promjena u mišićima po tipu atrofije i fibroze, jedina opcija je transplantacija mišićnih reznjeva. Najčešće je to gracilni mišić (51). Metode fizikalne medicine, u prvom redu manualna stimulacija, doprinose oporavku mišićne funkcije i snage nakon operacija (52).

Hipoestezija *nervusa auricularisa magnusa* se očituje osjećajem utrnulosti oko uha (53). Ova komplikacija se može spriječiti očuvanjem stražnjih ogranaka živca, ukoliko to ne kompromitira radikalnost kirurškog zahvata (54). Kvaliteta života nije značajno narušena ni u slučaju uklanjanja živca (55).

Freyin sindrom je poremećaj koji nastaje zbog aberantne inervacije žlijezda znojnica u koži parasimpatičkim vlaknima aurikulotemporalnog živca. Posljedica je znojenje tog dijela lica tijekom konzumacije hrane (56). Incidencija kod parotidektomiranih varira od 5 do 50%, a jedini statistički značajan čimbenik rizika je veličina tumora iznad 4 centimetra (57, 58). Dijagnosticira se škrob-jod testom po Minoru (53). U terapijske opcije ubrajamo topičku primjenu antikolinergika i antiperspiranata, intrakutane injekcije botulin toksina, simpatektomiju te stvaranje mehaničke barijere mišićnim reznjevima ili acelularnim dermalnim matriksom. Graftovi mogu biti i profilaktička mjera, u sklopu parotidektomije. U tom slučaju acelularni matriks ima nešto bolje rezultate od sternokleidomuskularnog presatka, smanjenje rizika je 90% odnosno 81% (59). Kemijska denervacija botulin toksinom uspješno smanjuje intezitet simptoma (60, 61). Tretmani su potrebni prosječno svakih 12 mjeseci (62).

Salivarna fistula i *sialocela* nastaju istim mehanizmom samo što se slina u slučaju nastanka fistule drenira kroz ranu na kožu, a slijevanjem u podležuća tkiva nastaje

sialocela (63). Nakon parotidektomije nastaju u 9,1% slučajeva, češće nakon disekcije donjeg pola parotide. Uglavnom su samoregularajuće bolesti i regrediraju spontano (64). Prvi terapijski izbor su konzervativne mjere koje uključuju privremenu enteralnu ili parenteralnu prehranu, aspiraciju sadržaja, kompresivne zavoje i farmakoterapiju (65, 66). Kod rezistentnijih primjera potreban je agresivniji pristup poput totalne parotidektomije, timpaničke neurektomije i radioterapije (67, 68).

2. CILJ ISTRAŽIVANJA

Svrha ovog rada je prikazati incidenciju dobroćudnih tumora parotide u geografskom području koje gravitira KBC-u Split i Klinici za uho, nos i grlo s kirurgijom glave i vrata. Odredit ćemo epidemiološke osobitosti benignih tumora promatrajući pojavnost s obzirom na dob, histološki tip, distribuciju po spolu i korištene operativne tehnike.

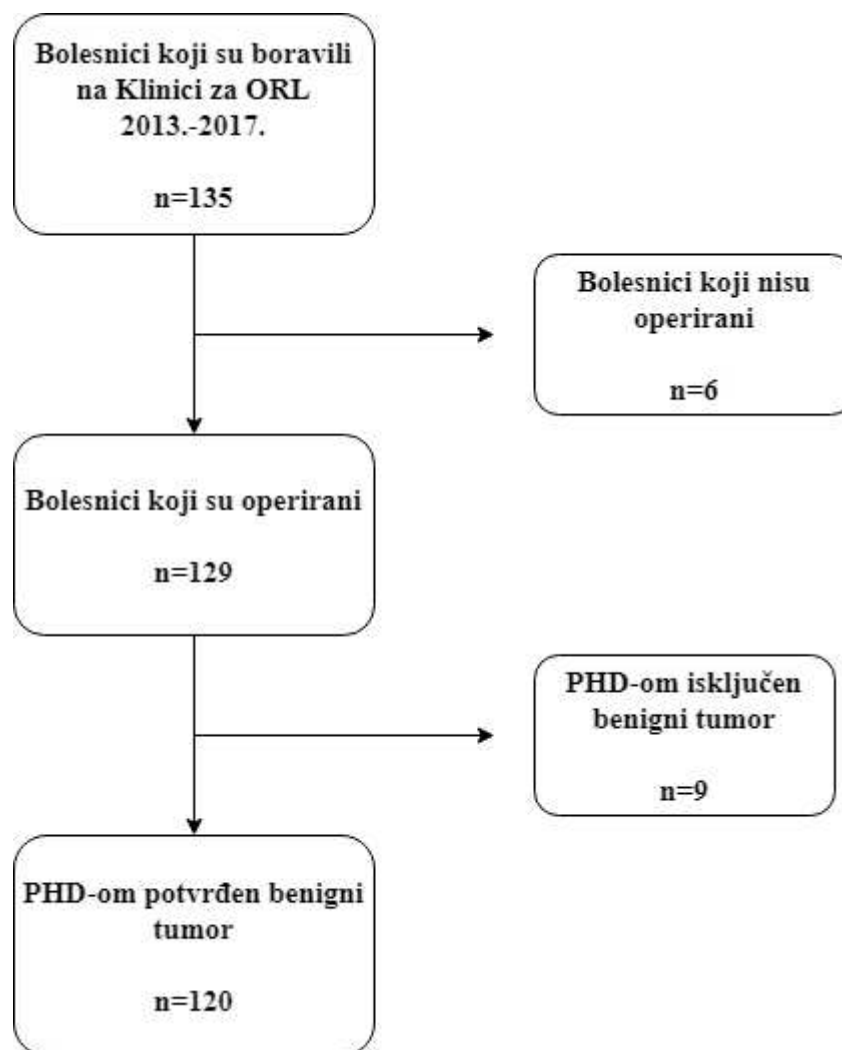
Specifični ciljevi:

1. Odrediti incidenciju benignih tumora parotide u Splitsko-dalmatinskoj županiji i razlikuje li se ona od incidencije u svijetu.
2. Utvrditi postoji li razlika između učestalosti benignih tumora parotide u promatranom i prijašnjim razdobljima.
3. Odrediti učestalost benignih tumora parotide s obzirom na dob.
4. Odrediti postoji li razlika u incidencijama Warthinovog tumora i pleomorfnog adenoma od 2013. do 2017. godine.
5. Utvrditi učestalost korištenja različitih operacija za liječenje benignih tumora parotide.

3. MATERIJALI I METODE

3.1. Ispitanici

Istraživanje je provedeno na bolesnicima koji su od 1.1.2013. do 31.12.2017. godine primljeni na Kliniku za uho, nos i grlo s kirurgijom glave i vrata pod dijagnozom tumora parotidne žlijezde (n=135). Kirurškom zahvatu bilo je podvrgnuto 129 pacijenata (95,56%). Kriterij uključivanja je bio patohistološki potvrđena benigna tvorba, a kriteriji isključivanja su bili: bilo koji ishod PHD nalaza osim dobroćudnog tumora, odgode ili odustajanja od operacije. Prateći navedeno, u ovo istraživanje je uključeno 120 ispitanika što je 88,89% od ukupnog broja pacijenata (slika 1).



Slika 1. Postupak istraživanja

3.2. Organizacija istraživanja

Ovaj rad je presječna retrospektivna studija.

3.3. Mjesto istraživanja

Klinika za uho, nos i grlo s kirurgijom glave i vrata, Klinički bolnički centar Split.

3.4. Metode prikupljanja i obrade podataka

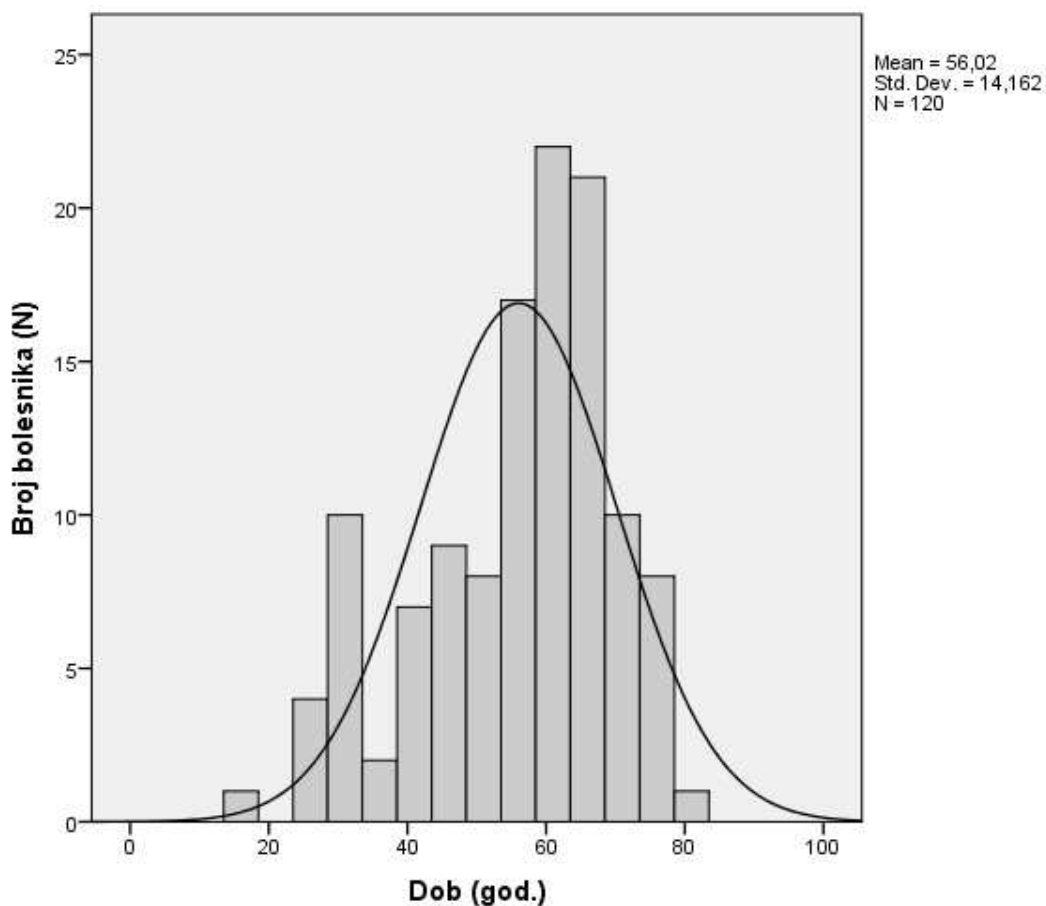
Podatci su preuzeti pretraživanjem protokola i arhive povijesti bolesti pacijenata hospitaliziranih na Klinici za uho, nos i grlo s kirurgijom glave i vrata KBC-a Split počevši od siječnja 2013. završno s prosincom 2017. godine. Svim pacijentima koji su operirani na Klinici, a kojima je potom patohistološki potvrđena dijagnoza benigne neoplazme, analizirali smo sljedeće parametre:

- dob
- spol
- strana na kojoj je tumor
- patohistološku dijagnozu
- vrstu operativne tehnike.

Prikupljeni podatci uneseni su i obrađeni u programskom alatu Microsoft Excel 2016 (Microsoft Corporation, Washington, SAD) i IBM SPSS Statistics 2001 (IBM Corporation, New York, SAD). Kontinuirane varijable testirane su Kolmogorov-Smirnovljevim testom. Podatci nisu slijedili normalnu raspodjelu te im je izračunat medijan i raspon mjerenja. Kategorizirajući dob u 4 skupine dobijamo sve nominalne varijable koje su testirane hi-kvadrat ili Fisherovim testom nakon kojeg su slijedili testovi višestrukih usporedbi s Bonferroni korekcijom. Statistički značajna p vrijednost određena je $p < 0,05$.

4. RESULTATI

Analiza je provedena na 120 pacijenata kirurški liječenih zbog benignog tumora parotide u razdoblju od 2013. do 2017. godine. Podaci o godinama života ne slijede normalnu (Gaussovu) raspodjelu već krivulja naginje udesno (slika 2.). Medijan i raspon dobi u vrijeme kirurškog zahvata bili su 60 godina (16-79).



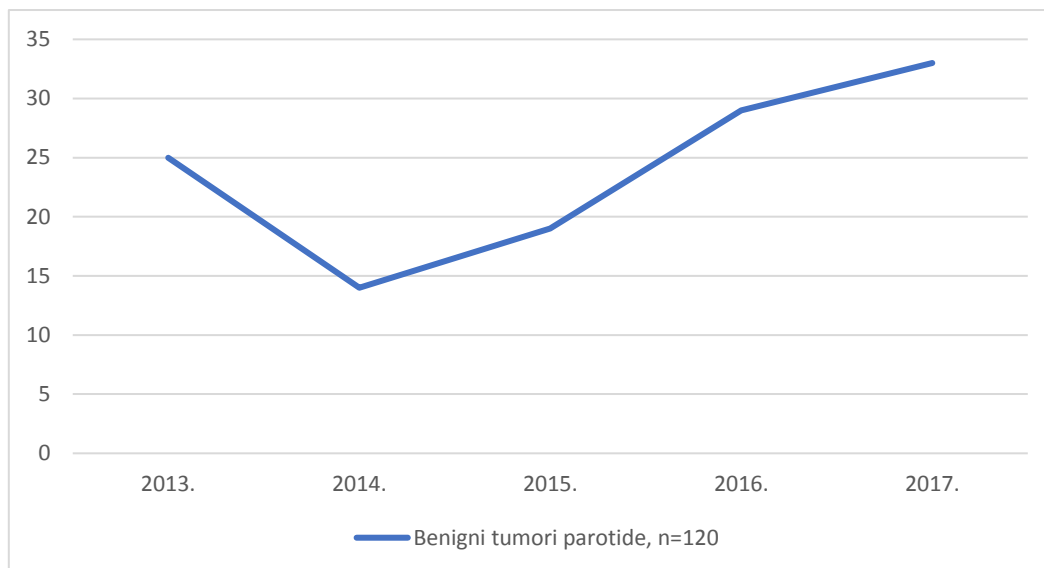
Slika 2. Raspodjela podataka s obzirom na dob bolesnika

Nijedna od dobnih skupina prikazanih u Tablici 2. nije značajnije oboljevala od benignih tumora podušne žlijezde ($p=0,749$).

Tablica 2. Starost pacijenata s benignim tumorima parotide

	<30 godina	30-50 godina	50-70 godina	>70 godina	Ukupno:
2013. godina	0	8	12	5	25
2014. godina	0	5	6	3	14
2015. godina	1	4	13	1	19
2016. godina	3	8	15	3	29
2017. godina	2	7	20	4	33
Ukupno:	6	32	66	16	120

*vrijednosti su izražene kao apsolutni brojevi; Fisherov egzaktni test, χ^2 test



Slika 3. Frekvencija tumora od 2013. do 2017. godine

Slika 3. prikazuje trend kretanja broja benignih tumora parotide u godinama istraživanja. Razlika među godinama je statistički značajna ($\chi^2=9,66$, $df=4$, $p=0,046$). Pad učestalosti bilježimo samo u 2014. godini, od tada je prisutan konstantan porast. Najveći porast je iz 2015. u 2016. godinu kada je broj dijagnosticiranih tumora porastao za 8% (Tablica 3.).

Tablica 3. Frekvencija tumora pojedinačno po godinama istraživanja

Godine	Frekvencija	Postotak
2013.	25	20,83%
2014.	14	11,67%
2015.	19	15,83%
2016.	29	24,17%
2017.	33	27,5%
Ukupno:	120	100,0%

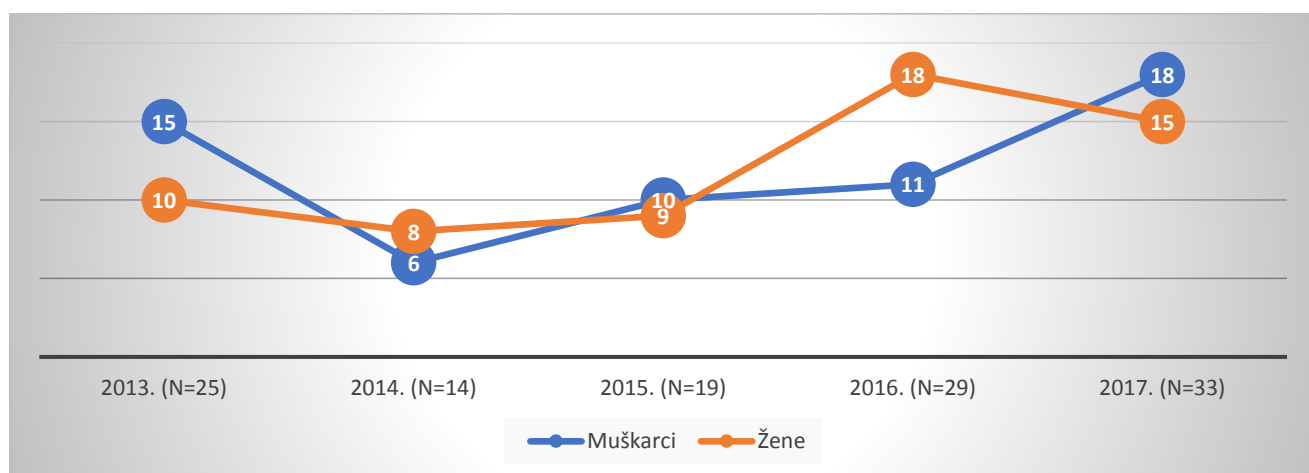
*vrijednosti su izražene kao apsolutni broj i postotak

Tablica 4. Incidencija benignih tumora parotide u SDŽ

Incidencija na 100 000 stanovnika u Splitsko-dalmatinskoj županiji						
	Godina	2013.	2014.	2015.	2016.	2017.
Ukupna incidencija	Oba spola	5,50	3,09	4,18	6,38	7,26
	M	6,78	2,71	4,52	4,97	8,13
	Ž	4,28	3,43	3,85	7,71	6,42

*vrijednosti su izražene kao apsolutni broj

Incidenciju benignih tumora parotide u Splitsko-dalmatinskoj županiji računali smo prema popisu stanovništva Splitsko-dalmatinske županije iz 2016. godine (Tablica 4.). Prosječna incidencija je 5,28/100 000. Najmanja ukupna bila je 2014. (3,09 na 100 000 stanovnika), a najveća 2017. godine (7,26). Prevaga među spolovima ne prati neki trend, mijenja se iz godine u godinu što sugerira ravnomjernu distribuciju po spolu.



Slika 4. Distribucija benignih tumora parotide po spolu

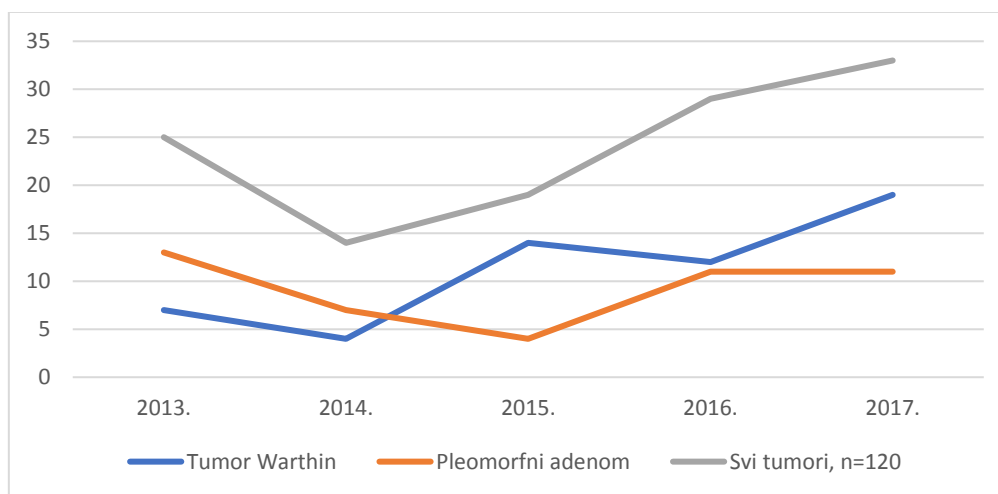
Kod muškaraca možemo zamijetiti nagli pad u 2014. godini, potom linearan rast do 2016. godine pa nagli porast u 2017. godini. Kod žena zamjećujemo relativnu stagnaciju sve do naglog skoka u 2016. godini (slika 4.). Od 120 pacijenata bilo je 60 osoba muškog i 60 osoba ženskog spola.

Tablica 5. Histološki tipovi po godinama istraživanja

PHD	2013.	2014.	2015.	2016.	2017.	Ukupno:
Tumor Warthin	7	4	14	12	19	56
Pleomorfni adenom	13	7	4	11	11	46
Cista	0	2	1	1	0	4
Onkocitom	1	0	0	1	0	2
Bazeocelularni adenom	3	0	0	2	0	5
Mioepiteliom	1	0	0	0	2	3
Limfoepitelna lezija	0	0	0	1	1	2
Lipom	0	0	0	1	0	1
Hemangiom	0	1	0	0	0	1
Ukupno:	25	14	19	29	33	120

*vrijednosti su prikazane kao apsolutni brojevi; Fisherov egzaktni test

U periodu od pet godina, u KBC-u Split operirano je devet različitih patohistoloških tipova tumora (Tablica 5.). Podatci su analizirani Fisherovim testom i razlika je statistički značajna ($p=0,021$). U pojedinačnim usporedbama najveća je razlika u dijagnosticiranim tumorima između 2013. i 2015. godine ($p=0,006$) te u dijagnosticiranju Warthinovog tumora naspram pleomorfnog i bazeocelularnog adenoma ($p=0,051$ odnosno $p=0,029$), ali nisu statistički značajne ($p \leq 0,005$).



Slika 5. Warthinov tumor i pleomorfni adenom kroz vrijeme

Najčešće dijagnosticirani u istraživanju bili su Warthinov tumor i pleomorfni adenom. Slika 5. sadrži grafički prikaz kretanja incidencija. Njihove učestalosti tijekom godina se

značajno razlikuju ($\chi^2=11,55$, $df=4$, $p=0,050$). Na početku je pleomorfni adenom bio češći no uslijedio je pad za 19,5% do 2015. godine što uz stalnu tendenciju rasta tumora Warthina dovodi potonjeg na vrh s učestalošću od 57,58% u 2017. godini. Statistički značajna razlika nađena je za 2015. godinu kad je u 77,7% slučajeva dijagnosticiran tumor Warthin, a u 28,57% pleomorfni adenom.

Tablica 6. Pet najčešćih PHD nalaza

Tip tumora	Broj oboljelih	Spol			
		M		Ž	
		Broj	Postotak (%)	Broj	Postotak (%)
Tumor Warthin	56	35	62,5%	21	37,5%
Pleomorfni adenom	46	17	36,96%	29	63,04%
Bazeocelularni adenom	5	2	40%	3	60%
Cista	4	2	50%	2	50%
Mioepiteliom	3	1	33,33%	2	66,66%

*vrijednosti su izražene kao aposlutni broj i postotak; Fisherov egzakti test, χ^2 test

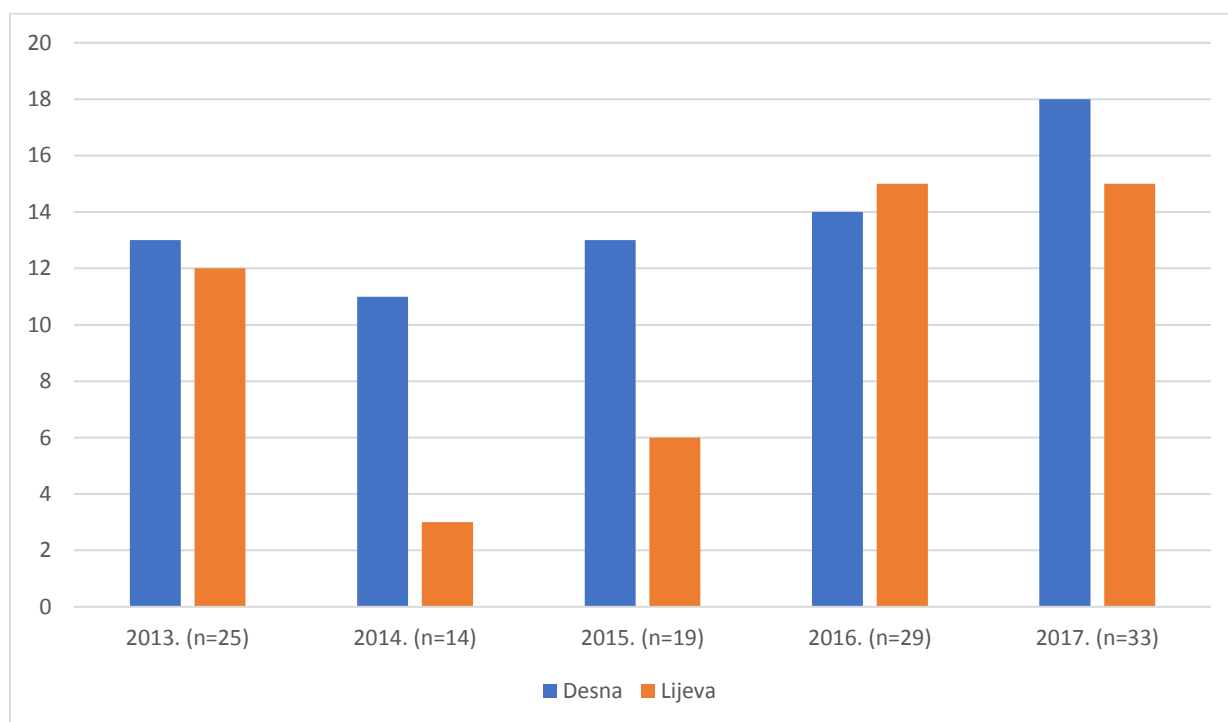
95% svih tumora čini 5 histoloških tipova nabrojanih u Tablici 6. Povezanost dijagnoza i spola je analizirana testom po Fisheru i nijedan rezultat nije statistički značajan ($p=0,086$). Međutim, analizirajući samo tumor Warthin i pleomorfni adenom s obzirom na spol, nailazimo na statistički značajnu razliku ($\chi^2=7,05$, $df=1$, $p=0,010$). Najveća je razlika distribucije pleomorfnog adenoma po spolu, gdje gotovo 2/3 pacijenata čine žene. Omjer muškaraca i žena je 1,7:1 za Warthinov tumor, a potpuno obrnuti za pleomorfni adenom, 1:1,7.

Tablica 7. Prosječna dob pacijenta

Dijagnoza	Prosječna dob (raspon)
Tumor Warthin	62 (30-78)
Pleomorfni adenom	55 (16-78)
Bazeocelularni adenom	65 (59-79)
Cista	67 (33-72)
Mioepiteliom	42 (36-49)

*Vrijednosti su izražene kao medijan i raspon mjerenja

Možemo primjetiti da je najmanja prosječna dob u trenutku dijagnosticiranja tumora u skupini s mioepiteliomom, a najveća kod bolesnika s cistama. Sve skupine imaju dosta varijabilne raspone (Tablica 7.).



Slika 6. Lateralizacija benignih tumora parotide

Budući je parotida parna žlijezda slinovnica, možemo promatrati postoji li razlika u zahvaćenosti lijeve i desne strane (slika 6.). Iako je ukupan broj tumora na desnoj strani veći od tumora na lijevoj (n=68 odnosno n=52), razlika nije statistički značajna ($\chi^2=5,461$, $df=4$ $p=0,243$).

Tablica 8. Popis korištenih operativnih tehnika od 2013. do 2017. godine

Operacija	2013.	2014.	2015.	2016.	2017.	Ukupno:
Superficialna parotidektomija	16	5	6	13	23	63 (52,5%)
Totalna parotidektomija	0	0	0	0	1	1 (0,83%)
Ekstirpacija	9	9	13	16	9	56 (46,67%)
Ukupno:	25	14	19	29	33	120 (100%)

*vrijednosti su prikazane kao apsolutni broj i postotak; Fisherov egzakti test

Analizom odabiranih vrsta operacija u izabranom periodu uočena je statistički značajna razlika među godinama, $p=0,025$. Testom višestrukih usporedbi doznajemo da se najviše razlikuju 2015. i 2017. godina, $p=0,008$ (Tablica 8.). Najviše kirurških zahvata se napravilo 2017. godine, a najmanje 2014. (27,5% odnosno 11,67%). Najprisutnije tehnike su u KBC-u Split su superficialna parotidektomija (52,5%) i ekstirpacija tumora (46,67%) dok znatno manji udio čini totalna parotidektomija.

Tablica 9. Prikaz korištenih operacija prema prema patohistološkim dijagnozama

	Superficialna parotidektomija	Totalna parotidektomija	Ekstirpacija	Ukupno
Tumor Warthin	27	0	29	56
Pleomorfni adenom	27	1	18	46
Bazeocelularni adenom	4	0	1	5
Cista	1	0	3	4
Mioepiteliom	3	0	0	3
Onkocitom	0	0	2	2
Limfoepitelna lezija	1	0	1	2
Lipom	1	0	0	1
Hemangiom	0	0	1	1
Ukupno:	64	1	55	120

*vrijednosti su prikazane kao apsolutni broj; Fisherov egzakti test, χ^2 test

Podatci iz tablice 9. su uspoređeni Fisherovim testom i nije pronađena statistički značajna razlika u odnosima određenih PHD dijagnoza i pripadajućih operativnih tehnika

($p=0,234$). Štoviše, statistički značajna razlika nije pronađena ni analizirajući odnos dvije najčešće operacije s dva najčešća PHD tipa ($\chi^2=1,41$, $df=1$, $p=0,236$).

5. RASPRAVA

U ovo istraživanje uključeno je 120 pacijenata operiranih na Klinici za ORL s kirurgijom glave i vrata KBC-a Split i naknadno PHD-om potvrđenih dijagnoza benignih tumora parotide. Medijan dobi iznosi 60 godina, a krivulja starosti pacijenata naginje udesno što nam kazuje da istraživanje obuhvaća uglavnom stariju populaciju. To potvrđuje i činjenica da je najbrojnija dobna skupina između 50. i 70. godina u kojoj se nalazi 66 pacijenata (55%). Navedeni podatci su u skladu dostupnom literaturom (69, 70). Druga najbrojnija skupina je ona od 30 do 50 godina i obuhvaća 32 bolesnika (26,67%).

Posljednji podatci o tumorima parotide u Hrvatskoj su objavljeni 2012. u studiji koja bilježi 500 benignih tumora u posljednjih 20 godina. Popis stanovništva iz 2011. godine broji 4 284 889 stanovnika Republike Hrvatske. Ako broj dijagnoza promatramo u odnosu na broj stanovnika i podijelimo kroz 20 godina, dobijamo incidenciju 0,58/100 000 stanovnika (39). Zaključujemo da je trenutna incidencija dosta viša od prethodne. Otegotnom okolnošću smatramo različit geografski prostor koji promatraju ove dvije studije.

Općenito govoreći, benigni tumori žlijeda slinovnica su u porastu. U zadnje dvije godine operirano je više od 50% ukupnog broja tumora. Incidencije dobivene u studiji smatramo primjenjivima za opisivanje populacije u Dalmatinskoj regiji, ne toliko za cijelu državu. Incidencija dobivena u ovom istraživanju se temelji na popisu stanovništva iz 2016. godine i iznosi 5,28 na 100 000 stanovnika. Porast incidencije se slaže s trendovima u svijetu, dok je njen iznos viši od prethodnih podataka (71).

Razlike distribucije tumora po spolu nismo pronašli. Pripadnici obaju spolova predstavljaju po 50% ispitanika. Zbog malog broja ostalih histoloških tipova, smatramo relevantnim omjere muškaraca i žena za Warthinov tumor (1,7:1) i za pleomorfni adenom (1:1,7). Dakle, 2/3 dijagnoza pleomorfnog adenoma otpada na ženski spol dok jednak udio za tumor Warthin čine muškarci. U dostupnoj literaturi vidljivo je da se tumor Warthin češće javlja kod muškaraca, a da žene imaju 7,4 puta veći rizik obolijevanja od pleomorfnog adenoma (72, 73). Ukupne incidencije benignih tumora podjednake su za oba spola (74).

U promatranom petogodišnjem periodu najviše je bolesnika (46,67%) imalo tumor Warthin kao konačnu PHD dijagnozu što ne odgovara podacima drugih autora koji ga navode kao drugog po učestalosti (75, 76). Slijedi ga pleomorfni adenom s učestalošću od 38,33%.

Za ciste i bazeocelularni adenom važno je istaknuti da imaju najvišu prosječnu dob, 67 i 65 godina, dok je najmanja prosječna dob od 42 godine u skupini s mioepiteliomom. Prosječna

dob za bazeocelularni adenom je nešto viša nego u literaturi, moguće zbog malog broja uzorka (77).

Nađeno je više tumora koji su bili predmet istraživanja na desnoj nego na lijevoj strani, ali ne zamjećujemo značajan trend lateralizacije (74).

Pregledom arhive vidljivo je da se u KBC Split preferira superficijalna parotidektomija naspram ostalih tehnika čineći 53,33% kirurških zahvata parotide. Ta vrsta operacije je često navođena kao najviše korištena, s učestalošću preko 60% (76, 78). Postotak zastupljenosti ekstirpacije je viši od 40% (55 od 120 ukupnih operacija). Još ne postoje usuglašene preporuke za kirurške zahvate iako se u zadnje vrijeme govori u prilog manje opsežnim operacijama kao jednako učinkovitima uz manji broj komplikacija (79, 80). Totalna parotidektomija je jako rijetko korišten zahvat, samo 1 slučaj u cijelom gledanom periodu. Smatramo da ne postoji vidljiva tendencija određenog PHD tipa određenoj vrsti operacije. Mogući razlog tome je što je prije operacije poznat samo nalaz citološke punkcije, patohistološka dijagnoza slijedi tek 3 tjedna postoperativno. Uzevši u obzir navedeno, pretpostavljamo da je glavni kriterij pri odlučivanju opsega zahvata izgled tumora u trenu operacije i osobno mišljenje kirurga temeljeno na osobnom iskustvu i vještinama.

6. ZAKLJUČCI

U skladu s prethodno navedenim ciljevima i analiziranim rezultatima, donijeli smo sljedeće zaključke:

1. Incidencija benignih tumora parotide na području koje koristi KBC Split kao tercijarni centar zdravstvene zaštite iznosi 5,28/100 000 stanovnika. U svijetu se incidencija procijenjuje na znatno manje vrijednosti, 0,5-2/100 000 stanovnika.
2. Podatci o učestalosti tumora se razlikuju u odnosu na prethodne rezultate u Hrvatskoj. Broj operiranih benignih tumora parotide od 2013. do 2017. veći je uspoređujući s prijašnjim studijama.
3. Broj pacijenata ženskog spola jednak je broju pacijenata muškog spola (n=60). Međutim, tumor Warthin je češći kod muškaraca dok su žene sklonije pleomorfnom adenomu.
4. Tumor Warthin češći je od pleomorfnog adenoma s 56 odnosno 46 slučajeva od 120 ukupnih pacijenata.
5. Što se tiče operativnih zahvata, najviše je korištena superficijalna parotidektomija (53,33%). Slijedi ju ekstirpacija tumora (45,83%) dok totalna parotidektomija predstavlja samo 0,83% slučajeva.

7. LITERATURA

1. Bumber Ž, Katić V, Nikšić-Ivančić M, Pegan B, Petrić, Šprem N i sur., ur. Katić V, Kekić B. Otorinolaringologija. Zagreb: Naklada Ljevak; 2004.
2. Proctor GB. The physiology of salivary secretion. *Periodontol*, 2000. 2016 ;70:11-25.
3. Parkin DM, Ferlay J, Curado MP. Fifty years of cancer incidence: CI5 I-IX. *International Journal of Cancer*. 2010;127:2918-27.
4. Speight PM, Barrett AM. Salivary Gland Tumours. Wiley Online Library. 2002.
5. Carvalho AL, Nishimoto IN, Califano JA, Kowalski LP. Trends in incidence and prognosis for head and neck cancer in the United States: a site-specific analysis of the SEER database. *Int J of Cancer*. 2005;114:806-16.
6. Lukšić I, Virag M, Manojlović S, Macan D. Salivary gland tumours: 25 years of experience from a single institution in Croatia. *J Craniomaxillofac Surg*. 2012;40:75-81.
7. Lee SC. Salivary Gland Neoplasms. Medscape [Internet] Loma Linda University, Department of Otolaryngology-Head and Neck Surgery 2017. [citirano 22.04.2018.] Dostupno na: <https://emedicine.medscape.com/article/852373-overview#a9>
8. Licitra L, Grandi C, Prott FJ, Schornagel JH, Bruzzi P, Molinari R. Major and minor salivary glands tumours. *Critical Reviews in Oncology/Hematology*. 2003; 45:215-25.
9. Klinička bolnica Dubrava. [Internet] Kako poboljšati kvalitetu života bolesnika s rakom glave i vrata? Aljinović Ratković N, Uglešić V, ur. Zagreb 2006. [citirano 15.03.2018.] Dostupno na : http://www.kbd.hr/fileadmin/Arhiva/Dokumenti/K-MFK/Kvaliteta_zivota_bolesnika_s_rakom_glave_i_vrata.pdf
10. Agulnik M, McGann C, Mittal B, Gordon S, Epstein J. Management of salivary gland malignancies: current and developing therapies. *Oncol Rev*. 2008;2:86-94.
11. Mendenhall WM, Werning JW, Pfister DG. Treatment of head and neck cancer. U *Cancer: Principles and Practice of Oncology*. 9. izd. Philadelphia: Lippincott Williams & Wilkins; 2011.
12. Eveson JW, Auclair P, Gnepp DR, El-Naggar AK. Tumours of the salivary glands. U: Barnes L, Eveson JW, Reichart P, Sidransky D. Ur. *World Health Organization Classification of Tumours*. IARC Press: Lyon; 2005. str. 211-14.
13. Sawabe M, Ito H, Takahara T, Oze I, Kawakita D, Yatabe Y i sur. Heterogeneous impact of smoking on major salivary gland cancer according to histopathological subtype: A case-control study. *Cancer*. 2018;124:118-24.
14. Horn-Ross PL, Ljung BM, Morrow M. Environmental factors and the risk of salivary gland cancer. *Epidemiology*. 1997;8:414-9.

15. Dong C, Hemminki K. Second primary neoplasms among 53 159 haematolymphoproliferative malignancy patients in Sweden, 1958–1996: a search for common mechanisms. *Br J Cancer*. 2001;85:997-1005.
16. Sun EC, Curtis R, Melbye M, Goedert JJ. Salivary gland cancer in the United States. *Cancer Epidemiol Biomarkers and Prevention*. 1999;8:1095-100
17. Horn-Ross PL, Morrow M, Ljung BM. Diet and the risk of salivary gland cancer. *Am J Epidemiol*. 1997;146:171-6.
18. Swanson GM, Burns PB. Cancers of the salivary gland: workplace risks among women and men. *Ann Epidemiol*. 1997:369-74
19. Ellis GL, Auclair PL. Tumors of the Salivary Glands. *Atlas of Tumor Pathology*, 3. izd. Washington, DC : Armed Forces Institute of Pathology; 1996.
20. Straif K, Weiland SK, Bungers M, Holthenrich D, Taeger D, Yi S i sur. Exposure to high concentrations of nitrosamines and cancer mortality among a cohort of rubber workers. *Occup Environ Med*. 2000;57:180-7.
21. Yin LX, Ha KP. Genetic Alterations in Salivary Gland Cancers. *Cancer*. 2016; 122:1822-31.
22. Damjanov I, Seiwerth S, Jukić S, Nola M. *Patologija*. 4. izd. Zagreb: Medicinska naklada; 2014.
23. Haldar S, Sinnott JD, Tekeli KM, Turner SS, Howlett DC. Biopsy of parotid masses: Review of current techniques. *World J Radiol*. 2016;8:501-5.
24. Sepúlveda I, Platín E, Spencer LM, Mucientes P, Frelinghuysen M, Ortega P i sur. Oncocytoma of the Parotid Gland: A Case Report and Review of the Literature. *Case Rep Oncol*. 2014.
25. Kallianpur A, Yadav R, Shukla NK, Deo SVS and Muduly DK. Locally advanced salivary duct carcinoma of the parotid gland. *Ann Maxillofac Surg*. 2012; 2: 178-81.
26. Marić I. *Tumori žlijezda slinovnica*. Zagreb: Sveučilište u Zagrebu, Medicinski fakultet; 2015.
27. Maahs GS, Oppermann Pde O, Maahs LG, Machado Filho G, Ronchi AD. Parotid gland tumors: a retrospective study of 154 patients. *Braz J Otorhinolaryngol*. 2015;81:301-6.
28. Loyola AM, De Araujo VC, De Sousa SOM, De Araujo NS. Minor salivary gland tumours. A retrospective study of 164 cases in a Brazilian population. *Eur J Cancer B Oral Oncol*. 1995;31:197-201.

29. Huyett P, Duvvuri U, Ferris RL, Johnson JT, Schaitkin BM, Kim S. Perineural Invasion in Parotid Gland Malignancies. *Otolaryngol Head Neck Surg.* 2018
30. Lee YY, Wong KT, King AD, Ahuja AT. Imaging of salivary gland tumours. *Eur J Radiol.* 2008 Jun;66:419-36.
31. Rzepakowska A, Osuch-Wójcikiewicz E, Sobol M, Cruz R, Sielska-Badurek E, Niemczyk K. The differential diagnosis of parotid gland tumors with high-resolution ultrasound in otolaryngological practice. *Eur Arch Otorhinolaryngol.* 2017;274:3231-40.
32. Shkedy Y, Alkan U, Mizrachi A, Shochat T, Dimitstein O, Morgenstern S. Fine-needle aspiration cytology for parotid lesions, can we avoid surgery? *Clin Otolaryngol.* 2018;43:632-37.
33. Del Cura JL, Coronado G, Zabala R, Korta I, López I. Accuracy and effectiveness of ultrasound-guided core-needle biopsy in the diagnosis of focal lesions in the salivary glands. *Eur radiol.* 2018.
34. Eom HJ, Lee JH, Ko MS, Choi YJ, Yoon RG, Cho KJ i sur. Comparison of fine-needle aspiration and core needle biopsy under ultrasonographic guidance for detecting malignancy and for the tissue-specific diagnosis of salivary gland tumors. *Am J Neuroradiol.* 2015;36:1188-93.
35. Howe To VS, Yu Wai Chan J, Tsang RKY, Wei WI. Review of Salivary Gland Neoplasms. *ISRN Otolaryngol.* 2012.
36. Howlett DC, Triantafyllou A. Evaluation: Fine Needle Aspiration Cytology, Ultrasound-Guided Core Biopsy and Open Biopsy Techniques. *Adv Otorhinolaryngol.* 2016;78:39-45.
37. Stryjewska-Makuch G, Kolebacz B, Janik MA, Wolnik A. Increase in the incidence of parotid gland tumors in the years 2005-2014. *Otolaryngol Pol.* 2017;71:29-34.
38. Witt RL, Rejto L. Pleomorphic adenoma: extracapsular dissection versus partial superficial parotidectomy with facial nerve dissection. *Del Med J.* 2009;81:119-25.
39. Cracchiolo JR, Shaha AR. Parotidectomy for parotid cancer. *Otolaryngol Clin North Am.* 2016; 49: 415-24.
40. Wong WK, Shetty S. The extent of surgery for benign parotid pathology and its influence on complications: A prospective cohort analysis. *Am J Otolaryngol.* 2018;39:162-66.

41. Gang H, Guangqi Y, Xinli W, Xin H. Superficial parotidectomy versus partial superficial parotidectomy in treating benign parotid tumors. *Oncol Lett.* 2015; 9: 887-90.
42. Kilavuz AE, Songu M, Pinar E, Ozkul Y, Ozturkcan S, Aladag I. Superficial Parotidectomy Versus Partial Superficial Parotidectomy: A Comparison of Complication Rates, Operative Time, and Hospital Stay. *J Oral Maxillofac Surg.* 2018.
43. Mehra S, Morris LG, Shah J, Bilsky M, Selesnick S, Kraus DH. Outcomes of temporal bone resection for locally advanced parotid cancer. *Skull Base.* 2011;21:389-96.
44. Armstrong JG, Harrison LB, Spiro RH, Fass DE, Strong EW, Fuks ZY. Malignant tumors of major salivary gland origin. A matched-pair analysis of the role of combined surgery and postoperative radiotherapy. *Arch Otolaryngol Head Neck Surg.* 1990;116:290-3.
45. Brackrock S, Krüll A, Röser K, Schwarz R, Riethdorf L, Alberti W. Neutron therapy, prognostic factors and dedifferentiation of adenoid cystic carcinomas (ACC) of salivary glands. *Anticancer Res.* 2005;25:1321-6
46. Medscape [Internet]. Parotidectomy. Langerman A. Netterville JL. 2016. Dostupno na: <https://emedicine.medscape.com/article/1891043-overview#a3>
47. Szwedowicz P, Osuch-Wójcikiewicz E, Bruzgielewicz A, Chęciński P, Nyckowska J. Complications of parotid surgery for pleomorphic adenomas. *Otolaryngol Pol.* 2011;65:46-52.
48. Guntinas-Lichius O, Gabriel B, Klusmann JP. Risk of facial palsy and severe Frey's syndrome after conservative parotidectomy for benign disease: analysis of 610 operations. *Acta Otolaryngol.* 2006;126:1104-9.
49. Bron LP, O'Brien CJ. Facial nerve function after parotidectomy. *Arch Otolaryngol Head Neck Surg.* 1997;123:1091-6.
50. Gaillard C, Périé S, Susini B, St Guily JL. Facial nerve dysfunction after parotidectomy: the role of local factors. *Laryngoscope.* 2005;115:287-91.
51. Frey M, Michaelidou M, Tzou CH, Hold A, Pona I, Placheta E. Proven and innovative operative techniques for reanimation of the paralyzed face. *Handchir Mikrochir Plast Chir.* 2010;42:81-9.
52. Skouras E, Ozsoy U, Sarikcioglu L, Angelov DN. Intrinsic and therapeutic factors determining the recovery of motor function after peripheral nerve transection. *Ann Anat.* 2011;193:286-303.

53. Marchese-Ragona R, De Filippis C, Marioni G, Staffieri A. Treatment of complications of parotid gland surgery. *Acta Otorhinolaryngol Ital.* 2005;25:174-8.
54. Hui Y, Wong DS, Wong LY, Ho WK, Wei WI. A prospective controlled double-blind trial of great auricular nerve preservation at parotidectomy. *Am J Surg.* 2003;185:574-9.
55. George M, Karkos PD, Dwivedi RC, Leong SC, Kim D, Repanos C. Preservation of greater auricular nerve during parotidectomy: sensation, quality of life, and morbidity issues. A systematic review. *Head Neck.* 2014;36:603-8.
56. de Bree R, van der Waal I, Leemans CR. Management of Frey syndrome. *Head Neck.* 2007;29:773-8.
57. Bonanno PC, Palaia D, Rosenberg M, Casson P. Prophylaxis against Frey's syndrome in parotid surgery. *Ann Plast Surg.* 2000;44:498-501.
58. Lee CC, Chan RC, Chan JY. Predictors for Frey Syndrome Development After Parotidectomy. *Ann Plast Surg.* 2017;79:39-41.
59. Li C, Yang X, Pan J, Shi Z, Li L. Graft for prevention of Frey syndrome after parotidectomy: a systematic review and meta-analysis of randomized controlled trials. *J Oral Maxillofac Surg.* 2013;71:419-27.
60. Laccourreye O, Akl E, Gutierrez-Fonseca R, Garcia D, Brasnu D, Bonan B. Recurrent gustatory sweating (Frey syndrome) after intracutaneous injection of botulinum toxin type A: incidence, management, and outcome. *Arch Otolaryngol Head Neck Surg.* 1999;125:283-6.
61. Tugnoli V, Marchese Ragona R, Eleopra R, De Grandis D, Montecucco C. Treatment of Frey syndrome with botulinum toxin type F. *Arch Otolaryngol Head Neck Surg.* 2001;127:339-40.
62. Jansen S, Jerowski M, Ludwig L, Fischer-Krall E, Beutner D, Grosheva M. Botulinum toxin therapy in Frey's syndrome: a retrospective study of 440 treatments in 100 patients. *Clin Otolaryngol.* 2017;42:295-300.
63. Cavanaugh K, Park A. Postparotidectomy fistula: a different treatment for an old problem. *Int J Pediatr Otorhinolaryngol.* 1999;47:265-8.
64. Britt CJ, Stein AP, Gessert T, Pflum Z, Saha S, Hartig GK. Factors influencing sialocele or salivary fistula formation postparotidectomy. *Head Neck.* 2017;39:387-91.
65. Chen JY, Zeng DS, Yu D, Jin K. The use of kidney-shaped pressure bandage to prevent postoperative salivary fistula. *Shanghai Kou Qiang Yi Xue.* 2010;19:144-6.

66. Laskawi R, Winterhoff J, Köhler S, Kottwitz L, Matthias C. Botulinum toxin treatment of salivary fistulas following parotidectomy: follow-up results. *Oral Maxillofac Surg.* 2013;17:281-5.
67. Sinha P. Successful treatment of parotid fistula with tympanic neurectomy. *Indian J Otolaryngol Head Neck Surg.* 2008;60:227-30.
68. Christiansen H, Wolff HA, Knauth J, Hille A, Vorwerk H, Engelke C i sur. Radiotherapy: an option for refractory salivary fistulas. *HNO.* 2009;57:1325-8.
69. Xu W, Lu H, Zhu Y, Ruan M, Zhang C, Yang W i sur. Warthin's tumour in oral and maxillofacial regions: an 18-year retrospective study of 1084 cases in an eastern-Chinese population. *Int J Oral Maxillofac Surg.* 2018;47:913-17.
70. Dell'Aversana Orabona G, Bonavolontà P, Iaconetta G, Forte R, Califano L. Surgical management of benign tumors of the parotid gland: extracapsular dissection versus superficial parotidectomy--our experience in 232 cases. *J Oral Maxillofac Surg.* 2013;71:410-3.
71. Pinkston JA, Cole P. Incidence rates of salivary gland tumors: results from a population-based study. *Otolaryngol Head Neck Surg.* 1999;120:834-40.
72. Ungureanu LB, Ciobanu D, Danciu M, Costan V, Ungureanu C, Nicolau A i sur. Epidemiology and pathology of parotid tumors five-year retrospective study. *Rev Med Chir Soc Med Nat Iasi.* 2014;118:1101-7.
73. Maiorano E, Lo Muzio L, Favia G, Piattelli A. Warthin's tumour: a study of 78 cases with emphasis on bilaterality, multifocality and association with other malignancies. *Oral Oncol.* 2002;38:35-40.
74. Zhao ZG, Gao D, Wang J, Zhang LP. Retrospective analysis of 896 cases of parotid gland tumor. *Shanghai Kou Qiang Yi Xue.* 2017;26:605-9.
75. Chulam TC, Noronha Francisco AL, Goncalves Filho J, Pinto Alves CA, Kowalski LP. Warthin's tumour of the parotid gland: our experience. *Acta Otorhinolaryngol Ital.* 2013;33:393-7.
76. Catania A, Falvo L, D'Andrea V, Biancafarina A, De Stefano M, De Antoni E. Parotid gland tumours. Our experience and a review of the literature. *Chir Ital.* 2003;55:857-64.
77. Lu J, Zhang W, Wang Z, Jia H, Ma Y, Wu H i sur. Basal cell adenoma of the parotid gland: clinical and pathological findings in 29 cases. *Int J Clin Exp Pathol.* 2015;8:2899-908.
78. Obaid MA, Yusuf A. Surgical management of epithelial parotid tumours. *J Coll Physicians Surg Pak.* 2004;14:394-9.

79. Barzan L, Pin M. Extra-capsular dissection in benign parotid tumors. *Oral Oncol.* 2012;48:977-9.
80. Sood S, McGurk M, Vaz F. Management of Salivary Gland Tumours: United Kingdom National Multidisciplinary Guidelines. *J Laryngol Otol.* 2016;130:142-9.

8. SAŽETAK

Cilj istraživanja: Svrha ove studije je analizirati epidemiološke i kliničke značajke benignih tumora parotide u petogodišnjem iskustvu Klinike za uho, nos i grlo s kirurgijom glave i vrata KBC-a Split.

Ispitanici i metode: Od ukupno 135 pacijenata hospitaliziranih na Klinici u razdoblju od 1. siječnja 2013. do 31. prosinca 2017., kriterijima uključivanja i isključivanja odabrano je 120 pacijenata. Uvidom u bolničku dokumentaciju izdvojeni su sljedeći parametri: dob, spol, strana na kojoj je tumor, histološki tip i odabrana operativna tehnika.

Rezultati: Medijan dobi pacijenata je 60 godina. Prema raspodjeli podataka o dobi, vidljivo je da starije populacije obolijevaju od benignih tumora parotide. Jednak je broj pacijenata oba spola s tim da 75% pacijenata s pleomorfim adenomom čine žene, a jednak udio muškaraca boluje od tumora Warthin. Porast broja tumora je prisutan kod oba spola. Nema razlike u lateralizaciji tumora. Sveukupno je operirano devet različitih patohistoloških tipova tumora. Najbrojniji je tumor Warthin (46,67%), potom slijede pleomorfni adenom (38,33%), bazeocelularni adenom (4,2%), ciste (3,3%) te mioepiteliom (2,5%). Najčešće korištena tehnika je superficijalna parotidektomija s očuvanjem ličnog živca iako ni ekstirpacija nije rijetka (64 odnosno 55 od 120 slučajeva). Totalna parotidektomija primjenjena je samo jedanput (0,83%).

Zaključak: Pacijenti s benignim tumorom parotide su uglavnom starije životne dobi te ne postoji razlika među muškarcima i ženama. Najčešći histopatološki tip je tumor Warthin. Najprimjenjivija operacija je superficijalna parotidektomija. U promatranom petogodišnjem razdoblju postoji porast incidencije u populaciji. Smatramo da su potrebna daljna istraživanja za bolje razumijevanje benignih tumora parotide na razini države.

9. SUMMARY

Diploma thesis title: Benign parotid gland tumours treated at the Department of Otorhinolaryngology and Head and Neck Surgery, University Hospital of Split from 2013. to 2017.

Objectives: To analyze epidemiologic and clinical characteristics of patients with benign parotid gland tumours in five year experience at the Department of Otorhinolaryngology and Head and Neck Surgery University Hospital of Split.

Material and Methods: Out of 135 hospitalized parotid gland tumour patients from January 1st 2013. to December 31st 2017., we chose 120 patients based on inclusion and exclusion criteria. With the insight of the hospital documentation, we analysed four parameters: age, sex, lateralization, pathohistological diagnosis and operation type.

Results: Mean age was 60 years. Distribution of age data is showing that most of the patients belong to older population. There is no difference between males and females. 75% patients with pleomorphic adenoma are women and 75% patients with Warthin's tumour are men. An increase in number of tumors is present in both sexes. There is no significant lateralization. In all, there were nine different histological types. The most common is Warthin's tumour (46.67%), followed by pleomorphic adenoma (38.33%), basocellular adenoma (4.2%), cystis (3.3%) and myoepithelioma (2.5%). The most commonly used technique is superficial parotidectomy with facial nerve preservation although extirpation is frequent as well (64 and 55 out of 120 cases, respectively). Total parotidectomy was performed only once (0,83%).

Conclusions: Patients with benign tumours are usually older people and there is no predominance between men and women. The most common histological type is Warthin's tumour. The most performed operation is superficial parotidectomy. There is an increase of incidence in the observed five-year period. We consider further studies are needed for a better understanding of benign parotid gland tumours in Croatia.

10. ŽIVOTOPIS

OSOBNİ PODACI:

Ime i prezime: Marina Polić

Datum rođenja: 07. travnja 1994. godine

Mjesto rođenja: Split, Splitsko-dalmatinska županija, Republika Hrvatska

Državljanstvo: Hrvatsko

Adresa: Orah 17, 21276 Vrgorac

Kontakt broj: +385 92 213 5262

E-mail: marinapolic@outlook.com

OBRAZOVANJE:

2000.-2008. Osnovna škola „Vrgorac“, Vrgorac

2008.-2012. Srednja škola „Tina Ujevića“, smjer Opća gimnazija, Vrgorac

2012.-2018. Medicinski fakultet Sveučilišta u Splitu, smjer Medicina

VJEŠTINE I AKTIVNOSTI

- Demonstrator na Katedri za Anatomiju ak. god. 2013./2014.
- Stručna praksa na Odjelu za Anesteziologiju i intenzivnu njegu u bolnici Bludenz, Austrija
- Demonstrator na Katedri za Kliničku propedeutiku ak. god. 2017./2018.

JEZICI

- Engleski i njemački jezik