

# Ultrazvuk u dijagnostici glaukoma

---

**Rađa, Filip**

**Master's thesis / Diplomski rad**

**2018**

*Degree Grantor / Ustanova koja je dodijelila akademski / stručni stupanj:* **University of Split, School of Medicine / Sveučilište u Splitu, Medicinski fakultet**

*Permanent link / Trajna poveznica:* <https://um.nsk.hr/um:nbn:hr:171:776074>

*Rights / Prava:* [In copyright](#)/[Zaštićeno autorskim pravom.](#)

*Download date / Datum preuzimanja:* **2024-11-19**



*Repository / Repozitorij:*

[MEFST Repository](#)



**SVEUČILIŠTE U SPLITU**  
**MEDICINSKI FAKULTET**

**Filip Rada**

**ULTRAZVUK U DIJAGNOSTICI GLAUKOMA**

**Diplomski rad**

**Akadska godina:**

**2017./2018.**

**Mentor: Doc. dr. sc. Veljko Rogošić**

**Split, srpanj 2018.**

**SVEUČILIŠTE U SPLITU**  
**MEDICINSKI FAKULTET**

**Filip Rada**

**ULTRAZVUK U DIJAGNOSTICI GLAUKOMA**

**Diplomski rad**

**Akadska godina:**

**2017./2018.**

**Mentor: Doc. dr. sc. Veljko Rogošić**

**Split, srpanj 2018.**

## Sadržaj

1. UVOD.....	1
1.1. Dijagnostičke metode kod sumnje na glaukom.....	3
1.1.1. Anamneza i čimbenici rizika .....	3
1.1.2. Optička koherentna tomografija (OCT) – strukturna dijagnostika.....	4
1.1.3. Ispitivanje vidnoga polja (VP) – funkcionalna dijagnostika.....	4
1.1.4. Ispitivanje vidne oštine.....	5
1.1.5. Pregled prednjeg dijela oka, sobičnog kuta i očne pozadine .....	6
1.1.6. Pahimetrija.....	7
1.2. Epidemiologija glaukoma.....	8
1.3. Etiopatogeneza glaukoma.....	8
1.4. Podjela glaukoma .....	10
1.4.1. Primarni glaukom otvorenog kuta .....	11
1.4.2. Primarni glaukom zatvorenog kuta.....	12
1.4.3. Sekundarni glaukom otvorenog kuta .....	13
1.4.4. Sekundarni glaukom zatvorenog kuta.....	14
1.4.5. Kongenitalni glaukom.....	15
1.5. Liječenje glaukoma.....	15
1.5.1. Medikamentozno liječenje .....	15
1.5.2. Lasersko liječenje glaukoma.....	17
1.5.3. Kirurško liječenje glaukoma .....	18
1.5.3.1. Filtracijske operacije .....	19
1.5.3.2. Ciklodestruktivne operacije.....	19
2. CILJ ISTRAŽIVANJA .....	21
3. MATERIJALI I METODE .....	23
3.1. Ispitanici i opis istraživanja .....	24
3.2. Kriteriji za uključivanje u ispitivanje .....	24
3.3. Kriteriji za isključivanje .....	25
3.4. Statistički postupci.....	25
4. REZULTATI.....	26
5. RASPRAVA.....	29
6. ZAKLJUČAK .....	34
7. POPIS CITIRANE LITERATURE.....	36
8. SAŽETAK.....	42

9. SUMMARY.....	44
10. ŽIVOTOPIS.....	46

*Zahvaljujem se svom mentoru doc.dr.sc Veljku Rogošiću na strpljenju, vodstvu, razumijevanju i podršci prilikom izrade ovog diplomskog rada. Također se zahvaljujem i dr.sc.Luciji Vanjaka Rogošić na pomoći u obradi podataka.*

*Posebnu zahvalnost izražavam svojim roditeljima, Dariji i Željku, bratu Dariju te svojim bakama i djedovima na bezuvjetnoj ljubavi i podršci tijekom cijelog života.*

*Zahvaljujem se svim svojim dragim prijateljima i prijateljicama te osobito djevojci Ani na pomoći i razumijevanju tijekom studija.*

## **1. UVOD**

Glaukom je kronična progresivna očna bolest koja dovodi do sljepoće ako se ispravno i na vrijeme ne prepozna i liječi. Karakterizirana je promjenama na papili vidnog živca te gubitkom retinalnih ganglijskih stanica i njihovih aksona s posljedičnim ispadima u vidnome polju. Intraokularni tlak je najčešće povišen, ali može biti i u normalnim vrijednostima. Glaukom kao drugi uzrok sljepoće u svijetu predstavlja bitan socioekonomski problem. Učestalost glaukoma u razvijenim zemljama u dobi iznad 40 godina iznosi oko 1%, a u populaciji iznad 70 godina već oko 4% (1).

Osnovna podjela glaukoma je na primarni (bez sistemnih ili drugih očnih bolesti) i sekundarni (kao posljedica neke traume, sistemske bolesti i sl.). Primarni se dijeli na glaukom otvorenog kuta (50-66% svih glaukoma) i glaukom zatvorenog kuta (2). Ako se pregledom sobičnog kuta (gonioskopijom) vide sve strukture kuta (korijen šarenice, cilijarno tijelo, skleralni greben, trabekularni sustav, Schwalbeova linija) onda je riječ o otvorenom kutu, a ako se ne vide sve strukture o zatvorenom kutu (1). Primarni glaukom otvorenog kuta se javlja naročito iza 40-ih godina života, te učestalost bolesti raste s godinama tako da na njega otpada 90% svih odraslih glaukoma. Primarni glaukom zatvorenog kuta predstavlja 25% glaukoma na svjetskoj razini, ali čini 50% sljepoća uzrokovanih glaukomom. Rizik od sljepoće je tri puta veći kod primarnog glaukoma zatvorenog kuta nego otvorenog (3). Sekundarni glaukomi mogu nastati kao posljedica traume, kortikosteroida, upale, tumora ili stanja poput pigmentne disperzije te pseudoeksfolijacije (4).

Klasičan tijek glaukoma napreduje podmuklo tijekom godina i desetljeća s dugom i slabo definiranom pretkliničkom fazom. Ako nije povezan s izrazito povišenim intraokularnim tlakom ne prezentira se boli. Vizualni simptomi se javljaju kad je bolest već napredovala. Javlja se oslabljena kontrastna osjetljivost (npr. poteškoće pri čitanju teksta u slabo osvijetljenom prostoru). Glaukom se uobičajeno ne prezentira s gubitkom centralnog vidnog polja u početku. Većina bolesnika nije svjesna promjena u vidnom polju (5). Tek daljnom progresijom dolazi do ispada u nazalnom vidnom polju te tako u krajnjem stadiju ostaje samo centralni ili temporalni otočić vida koji na kraju također postupno nestaju. Zbog binokularnog vida rani ispadi vidnoga polja se ne primjećuju te se zato glaukom naziva tihim ubojicom vida (1). Upravo zbog slabo prepoznatljive kliničke slike bitni su dobri klinički pregledi suspektne populacije.



## **1.1. Dijagnostičke metode kod sumnje na glaukom**

Od brojnih metoda ispitivanja kod glaukomske bolesti među najbitnijim su: anamneza, ispitivanje oštine vida, mjerenje intraokularnog tlaka, pregled prednjeg dijela oka, pregled sobičnog kuta, pregled očnog dna, mjerenje debljine rožnice (pahimetrija), ispitivanje vidnog polja te optička koherentna tomografija (OCT).

### **1.1.1. Anamneza i čimbenici rizika**

Kod pacijenata koji su se javili doktoru obiteljske medicine ustanovljeno je da je ispravna dijagnoza određena u 82.5 % slučajeva na temelju podataka dobivenih poviješću bolesti pacijenta(6). Unatoč tehnološkom napretku u dijagnostici glaukoma, ne smije se zanemariti anamneza i klinički pregled kao prvi korak k uspješnoj dijagnostici i kasnijem liječenju. Pozitivna obiteljska anamneza je također čimbenik rizika, ali veliki broj pacijenata ne zna za slučajeve glaukoma u obitelji. Istraživanje Wolfa i suradnika je pokazalo da prvi rod pacijenata oboljelih od glaukoma imaju 22% veći životni rizik oboljenja od glaukoma u odnosu na 2.3% rizik koji prvi rod ima u normalnoj kontroli (7). Od genetskih rizičnih čimbenika izdvaja se gen za glaukom (myocilin – MYOC) koji je nađen na prvom kromosomu kod 3-4% bolesnika s glaukomom otvorenog kuta, iako su danas poznati i drugi geni (OPTN, WDR36 ) (1).

Rasa također pokazuje određeni utjecaj. Kod afroameričke populacije je pronađeno šest puta više primarnog glaukoma otvorenog kuta u usporedbi s bijelom američkom populacijom (8). Unatoč tim nalazima, kod bijele populacije se pronašao najveći porast incidencije glaukoma otvorenog kuta u svezi s porastom godina populacije (9). Kod azijske populacije je pronađena veća incidencija primarnog glaukoma zatvorenog kuta (10).

Većina studija navode veliku miopiju kao rizični čimbenik u nastanku glaukoma. Za određeni intraokularni tlak u primarnog glaukoma otvorenog kuta kod osoba s visokom miopijom s velikim optičkim diskom pronađeno je izraženije oštećenje vidnog živca (11).

Jedan od važnijih rizičnih čimbenika jest povećanje intraokularnog tlaka. Normalne vrijednosti se kreću između 11-21 mmHg. Samo povišenje intraokularnog tlaka nije bolest,

već stanje koje predstavlja najveći rizični čimbenik u nastanku glaukoma. Zlatni standard za mjerenje intraokularnog tlaka jest aplanacijska tonometrija pomoću Goldmannove prizme, kojom se mjeri tlak potreban za aplaniranje površine rožnice od 3.06 mm<sup>2</sup>, nakon bojenja rožnice fluoresceinom. Vrijednosti intraokularnog tlaka su podložne dnevnim varijacijama te su uobičajeno najveće vrijednosti izmjerene tijekom noći i rano jutro. Oscilacije tijekom dana uobičajeno ne prelaze 4-6 mmHg (1). Intraokularni tlak, iako jako bitan rizični faktor, može biti i ispod gornje normalne granice od 21mmHg kod glaukoma. Jedni od uzroka glaukoma s normalnim intraokularnim tlakom su: kronična niska vaskularna perfuzija, Raynaudov fenomen, migrena, noćna sistemska hipotenzija i prekomjerna sistemska hipotenzija (12).

Opisani su različiti vaskularni fenomeni kao čimbenici rizika u nastanku glaukoma: okularni perfuzijski tlak, šećerna bolest, vaskularna disregulacija, opstruktivna apneja u spavanju, migrena, Raynaudov fenomen (13).

### **1.1.2. Optička koherentna tomografija (OCT) – strukturna dijagnostika**

Uobičajena slikovna metoda prikazivanja u procjeni oštećenja područja glave vidnog živca i sloja živčanih vlakana. OCT je uvedena prije više od dvadeset godina i neinvazivna je metoda. Koristi se kao dobar pokazatelj napredovanja bolesti, dok kao metoda probira nije dala zadovoljavajuće rezultate. Dosadašnja ispitivanja su dokazala da je oštećenje retinalnog živčanog sloja vlakana dominantan parametar za dijagnozu i progresiju glaukoma (14).

### **1.1.3. Ispitivanje vidnoga polja (VP) – funkcionalna dijagnostika**

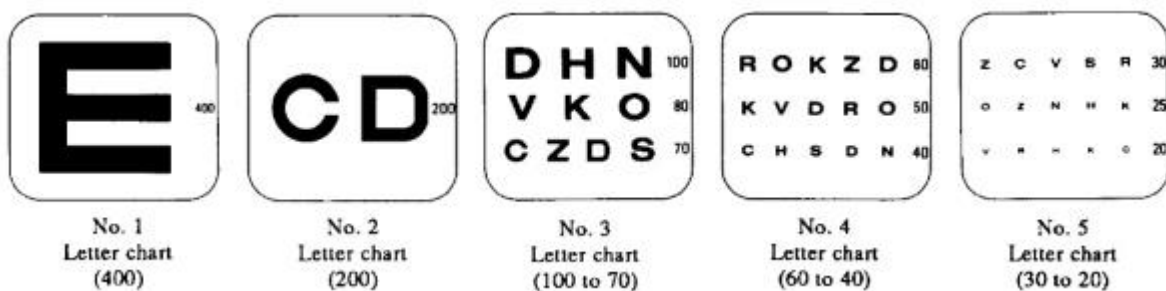
Ispitivanje vidnoga polja predstavlja osnovni dio potpunog oftalmološkog pregleda. Postoji mnogo mogućih metoda ispitivanja: metode konfrontacije, Goldmannove perimetrije, automatizirane perimetrije, Amslerov test za procjenu središnjeg vidnog polja. Važno je svako oko pregledati zasebno, pogotovo kod glaukoma gdje ispade vidnog polja u početku pacijenti ne primijete zbog binokularnog vida. Gubitak vidnog polja uzrokovanog glaukomom se detektira ispitivanjem tek kad je najmanje 30% stanica retinalnih ganglijskih aksona uništeno. Postoje dva osnovna tipa ispitivanja vidnoga polja: kinetička perimetrija i statička

perimetrija. Kinetička perimetrija uključuje otkrivanje pomične mete, dok statičko uključuje nepokretnu metu. Statičko testiranje je uspješnije u detektiranju skotoma te se pokazalo pouzdanijim pogotovo kod detekcije gubitka vidnoga polja uzrokovanog glaukomom (15).

Ambulantno se najviše koristi metoda konfrontacije. Ona služi u orijentacijske svrhe te liječnik koji ispituje mora imati normalno vidno polje. Pacijent i liječnik stoje na udaljenosti od jedan metar. Liječniku i ispitivanome pacijentu se zatvara jedno oko, a drugo oko gleda ravno u liječnika. Liječnik prstom ulazi u vidno polje na polovici udaljenosti između njih prvo s temporalne strane, nakon toga s donje pa nazalne i na kraju s gornje strane. Pacijent treba reći kada primjećuje prst te time označava granicu svog vidnoga polja. Mnogo preciznije metode ispitivanja su pomoću Goldmannova perimetra, koji je najkorišteniji uređaj za kinetičku perimetriju i pomoću kompjutoriziranog automatskog perimetra koji mjeri statičku perimetriju (1).

#### **1.1.4. Ispitivanje vidne oštrine**

Kada ljudsko oko gleda neki objekt, da bi ono moglo biti jasno viđeno, treba se njegova slika stvoriti na foveji na mrežnici. Taj vid jest centralni vid, a njegovim mjerenjem određuje se oštrina vidnoga polja. Ljudsko oko razlikuje dva detalja koji su odijeljeni jednom kutnom minutom. Tada se između dva podražena čunjića nalazi jedan nepodraženi čunjić. Optotipovima nazivamo tablice koje služe za mjerenje oštrine vida. Ispitivanje se provodi Snellenovim tablicama na 6 m (Slika 1) ili internacionalnim optotipima na 5m. Sve su tablice izgrađene na način da se vide iz daljine ispitivanja pod kutom od 5 stupnjeva. Internacionalni optotipi nam daju preciznije rezultate jer je razlika između redova uvijek 10%. Kod Snellovih optotipa oštrina vida se izražava razlomcima, a u međunarodnih decimalnim brojevima. Danas su općeprihvaćenima postali LogMAR optotipi (EDTRS) (Slika 2) koji isto posjeduju ravnomjernu promjenu veličine u susjednim redovima (1).



**Slika 1.** Projekcijski prikaz Snellovih tablica ( Slika preuzeta iz: Kaiser K P, Prospective Evaluation of Visual Acuity Assessment: A Comparison of Snellen Versus ETDRS Charts in Clinical Practice (An AOS Thesis) )



**Slika 2.** Projekcijski prikaz EDTRS tablice ( Preuzeto iz: Laidlaw D A H, Abbot A, Rosser D A, Development of a clinically feasible logMAR alternative to the Snellen chart: performance of the “compact reduced logMAR” visual acuity chart in amblyopic children )

### 1.1.5. Pregled prednjeg dijela oka, sobičnog kuta i očne pozadine

Za pregled prednjeg očnog segmenta nam služi biomikroskop s procjepnom svjetiljkom, ali uz dodatak Goldmannove trozrcalne leće postavljene na rožnicu moguće je promatrati i sobični kut (tj. izvršiti gonioskopiju) i očno dno. Glava vidnog živca ima svoju fiziološku ekskavaciju. Kod dugotrajno povišenog intraokularnog tlaka ta ekskavacija postaje dublja i šira. Usporedbom te ekskavacije sa promjerom papile dobivamo C/D omjer, gdje slovo C čini ekskavaciju, a slovo D promjer papile. Normalni C/D omjer je <0,3 (66% zdrave populacije) do > 0.5 (6% zdrave populacije). C/D omjer koji je veći od 0,5 i vertikalna

izduženost ekskavacije mogu upućivati na glaukomsko oštećenje. Osim povećanja C/D omjera i njegov razmjera između 2 oka je značajan. Razlika veća od 0,2 u C/D omjeru između dva oka skoro se smatra patognomoničnom za glaukom. S progresijom glaukoma propadanje vidnog živca je sve veće, gubitak neuroretinalnog ruba je veći, a sve to prati povećanje C/D omjera. Ove promjene postupno dovode do propadanja vidnog živca te ovakve strukturalne promjene papile su ireverzibilne (1).

#### **1.1.6. Pahimetrija**

Mjerenje debljine rožnice ili pahimetrija korisna je metoda kod procjene izmjerenih vrijednosti intraokularnog tlaka. Normalna vrijednosti iznosi 545  $\mu\text{m}$ . Vrijednosti intraokularnog tlaka izmjenog aplanacijskom tonometrijom potrebno je korigirati u skladu s dobivenim vrijednostima pahimetrije. Kod tanje rožnice dobit ćemo manje vrijednosti intraokularnog tlaka od stvarnih i obratno (1).

## **1.2. Epidemiologija glaukoma**

Broj ljudi sa primarnim glaukomom u 2000. godini je iznosio blizu 66,8 milijuna, te 6,7 milijuna pati od bilateralne sljepoće. U razvijenim zemljama manje od 50% oboljelih je svjesno bolesti, dok je taj postotak još manji u slabije razvijenim zemljama (16). Pretpostavlja se da će broj oboljelih od primarnog glaukoma 2020. iznositi 79,6 milijuna (17).

Populacije afričkog podrijetla imaju najveću prevalenciju primarnog glaukoma otvorenog kuta u svim dobnim skupinama, ali je porast prevalencije veći kod bijele populacije. Primarni glaukom zatvorenog kuta je najuobičajeniji među azijskom populacijom, s izuzetkom japanske populacije gdje je dosta učestao glaukom s niskim intraokularnim tlakom (18).

U Republici Hrvatskoj nema organiziranog prikupljanja podataka o učestalosti glaukoma. Ispitivana je incidencija akutnog glaukoma zatvorenog kuta za grad Split, u razdoblju od 1985. do 1999. godine. Prosječna godišnja incidencija bila je 4,1 na 100 000 stanovnika u ukupnoj populaciji (19).

Sekundarni kronični glaukom otvorenog kuta povezan s pseudoeksfolijativnim (PEX) sindromom čini 25% svih glaukoma i predstavlja najčešći prepoznatljivi uzrok glaukoma. Osnovni poremećaj, PEX sindrom, je generalizirani proces izvanstaničnog matriksa karakteriziran proizvodnjom i akumulacijom abnormalnog izvanstaničnog materijala u mnogim intraokularnim i ekstraokularnim tkivima. Aktivno uključenje trabekularne mrežice u ovome procesu može dovesti do razvoja glaukoma kod 40-60% bolesnika. PEX-povezan glaukom otvorenog kuta predstavlja relativno tešku i progresivnu vrstu glaukoma s općenito lošom prognozom uslijed visokog intraokularnog tlaka i fluktuacija dnevne krivulje tlaka (20).

## **1.3. Etiopatogeneza glaukoma**

Glaukom je kronična neurodegenerativna bolest vidnoga živca sa karakterističnim progresivnim gubitkom retinalnih ganglijskih staničnih vlakana i defektima u vidnome polju. Dugo vremena se povišeni intraokularni tlak smatrao najvećim rizičnim čimbenikom kod razvoja glaukoma te se liječenje svodilo samo na njegovo spuštanje. Ipak danas znamo da i

kod glaukoma s normalnim intraokularnim tlakom nalazimo progresivno oštećenje vidnog živca, promjene na optičkom disku i defekte vidnoga polja (21, 22).

Oko je ispunjeno intraokularnom tekućinom koja drži očnu jabučicu rastegnutom. Očna vodica čini tekućinu ispred leće, dok tekućina iza leće čini staklasto tijelo. Očna vodica slobodno protječe, a staklasto tijelo je gelatinozna masa. Očna vodica se stvara u cilijarnome tijelu i u minuti se u prosjeku stvara 2 do 3  $\mu$ l. Izlučuju je cilijarni nastavci koji se izbočuju iz cilijarnoga tijela. Ukupna površina cilijarnih nastavaka u svakome oku iznosi oko 6cm<sup>3</sup>. Površinu nastavaka pokrivaju epitelne stanice sa velikom sposobnošću sekrecije. Nastala očna vodica teče kroz otvor zjenice u prednju očnu sobicu te teče ispred leće prema kutu između rožnice i šarenice kroz mrežu trabekula i naposljetku u Schlemmov kanal koji vodi u izvanočne vene. Na taj način 85% sobne vodice otječe iz oka, dok uveoskleralnim sustavom kroz korijen šarenice i cilijarnog tijela u suprakoroidalni prostor i koroidalnu cirkulaciju prolazi 15% sobne vodice (1). Abnormalno visok intraokularni tlak koji može dovesti do glaukoma može nastati zbog povećanog otpora istjecanja očne vodice na njenom putu k izvanočnim venama. Tako kod npr. akutne upale oka leukociti i raspadnute stanice mogu ometati protok ili primjerice nakon krvarenja. Na površini trabekularnih pločica nalazi se veliki broj fagocita koji čine fagocitni sustav oka odgovoran za čišćenje trabekularnih prostora i održavanje očne vodice bistrom te tako neće svaka trauma ili infekcija dovesti do abnormalnih vrijednosti intraokularnog tlaka i potencijalno glaukoma (23).

Prehrambena opskrba mrežnice krvlju kreće od središnje arterije mrežnice koja središnjim dijelom vidnoga živca ulazi u očnu jabučicu i opskrbljuje cijelu unutarnju površinu mrežnice, dok opskrba vanjske površine mrežnice ovisi o difuziji iz žila žilnice. Pretpostavlja se da kompresija mrežnične arterije pridonosi živčanom oštećenju smanjenjem prehrane mrežnice (24).

Iako je povišeni intraokularni tlak bitan rizičan faktor kod nastajanja i progresije glaukoma postavlja se pitanje zašto do velikih glaukopskih oštećenja glave vidnoga živca dolazi kod normalnih vrijednosti intraokularnog tlaka te zašto neki glaukomi teže odgovaraju na terapiju od drugih. Prva teorija nastanka glaukoma iz 1858. je bila mehanička teorija po kojoj visoki intraokularni tlak zbog kompresije izravno oštećuje vlakna vidnoga živca te tako dovodi do ekskavacije na glavi vidnoga živca (25). Mnogo drugih teorija je predstavljeno kako bi se opisala etiopatogeneza glaukoma: vaskularna, genetička i biomehanička (26).

Mehanizmi koji ne uključuju intraokularni tlak su ponuđeni. Vaskularna teorija smatra da gubitak retinalnih ganglijskih stanica je posljedica nedovoljne krvne opskrbe (27,28). Već smo spomenuli različite vaskularne fenomene kao rizične čimbenike za nastajanje glaukoma.

Određene studije su pokazale poboljšanje u krvnom protoku i testovima vidnoga polja nakon terapije blokatorima kalcijevih kanala ili inhalacije ugljičnog dioksida što predstavlja dokaze o ulozi vaskularne disregulacije u glaukomu (29,30).

Prehrana vidnoga živca se odvija pretežno preko arterije oftalmike, koja je ogranak unutarnje karotidne arterije. Intraorbitalni, intrakanalikularni i intrakranijalni dijelovi vidnoga živca se opskrbljuju krvlju iz pijalnog pleksusa koji je hranjen ograncima oftalmičke arterije, dok su najudaljeniji dijelovi opskrbljuju gornjom hipofizalnom arterijom. Papila optičkog živca se hrani iz Zinn-Hallerova prstena, anastomozom sačinjenom uglavnom od stražnjih cilijarnih arterija (1).

Određene studije predlažu da glavne patološke promjene u glaukomu su locirane duboko u području glave vidnog živca, opskrbljeni cilijarnim arterijama (31).

Uz vaskularnu i mehaničku teoriju, biomehanička teorija se temelji na mogućnosti raznih biomehaničkih molekula koje imaju sposobnost pokretanja apoptoze. Navode se brojne hipoteze i teorije koje istražuju nastanak glaukoma kao npr. glutamatna ekcitoloksična hipoteza, hiperstimulacija NMDA-receptora glutamatom, ekcitoloksična neuralna degeneracija, kaspazama izazvana apoptoza, apoptoza retinalnih ganglijskih stanica izazvana preko JNK signalnog puta. Također se istražuje utjecaj slobodnih kisikovih radikala na smrt retinalnih ganglijskih stanica, neurotoksičnost retinalnih ganglijskih stanica uzrokovana prevelikom produkcijom NO-a preko NO sintetaze-2, doprinos TNF- $\alpha$  progresiji degeneracije vidnog živca direktnim utjecajem na aksone retinalnih ganglijskih stanica i induciranjem NOS-2 u astrocitima, utjecaj neurotrofina na preživljenje retinalnih stanica, utjecaj odnosa matriks metaloproteinaza i njihovih inhibitora na prekomjerno nakupljanje matriksa kod pacijenata s glaukomom (26).

#### **1.4. Podjela glaukoma**

Glaukom se prema načinu nastanka dijeli na primarni, koji nije uzrokovan drugim očnim ili sistemnim bolestima, i sekundarni, ako je nastao kao posljedica drugih očnih ili



sistemskih bolesti, određenih lijekova, traume ili kirurških zahvata na oku. Prema gonioskopskom se nalazu svrstavaju na one otvorenog i zatvorenog kuta. Osim primarnih otvorenog i zatvorenog kuta, te sekundarnih otvorenog i zatvorenog kuta navodi se i kongenitalni glaukom kao zasebni entitet u podjeli. Apsolutni glaukom označava krajnji stadij svih oblika glaukoma gdje se povišeni intraokularni tlak ne može kontrolirati ni medikamentozno ni kirurškom intervencijom, te je oko u pravilu slijepo (1).

#### **1.4.1. Primarni glaukom otvorenog kuta**

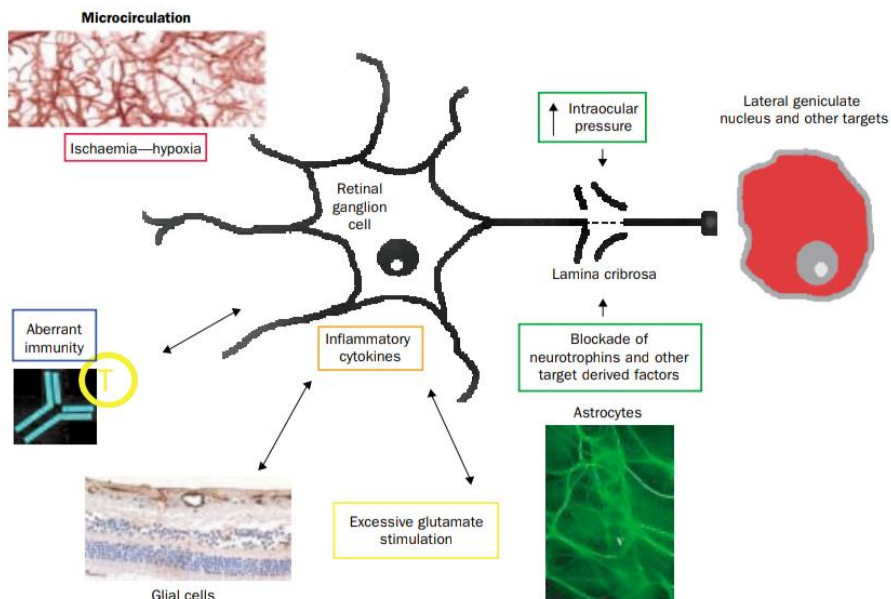
Primarni glaukom otvorenog kuta je kronična, multifaktorijalna bolest s progresivnom glaukomsom optikoneuropatijom, karakterizirana ekskavacijom, atrofijom glave vidnog živca i živčanih vlakana i defektima vidnoga polja s ili bez povećanoga intraokularnog tlaka (iznad 21 mmHg)(1).

Intraokularni tlak je reguliran ravnotežom sekrecije i drenaže očne vodice. Karakteristično kod skoro svih pacijenata s primarnim glaukomom otvorenog kuta nalazimo povećani otpor u protjecanju očne vodice kroz trabekularni sustav što se povezuje s povišenjem intraokularnog tlaka. Kada tlak naraste iznad fizioloških razina gradijent tlaka preko lamine cribrose se povećava, te kao rezultat toga lamina cribrosa i aksoni retinalnih ganglijskih stanica prolaze kroz deformaciju i mehanički stres (32).

Osim intraokularnog tlaka i neki drugi faktori su implicirani kao potencijalni uzroci glaukomske neurodegeneracije (Slika 3).

Očna hipertenzija naziv je za stanje povišenog intraokularnog tlaka iznad 21mmHg te se javlja i u zdrave populacije s normalnim vidnim poljem. Multicentrično višegodišnje ispitivanje bolesnika s očnom hipertenzijom pokazalo je da 9,5% neliječenih i 4,4% liječenih osoba s očnom hipertenzijom oboli od primarnog glaukoma nakon 5 godina (33).

Kod glaukoma s normalnim intraokularnim tlakom nalazimo glaukomske promjene diska, oštećenja vizualnog polja i otvoren kut komore s intraokularnim tlakom uvijek manjim od 21 mmHg. Kronična niska vaskularna perfuzija, Raynaudov fenomen, migrena, noćna sistemska hipotenzija i pretjerana sistemska hipertenzija glavni su uzroci ove vrste glaukoma. U japanskoj populaciji čini 92% svih primarnih glaukoma otvorenog kuta (34).



**Slika 3.** Čimbenici koji doprinose patofiziologiji glaukomske neurodegeneracije s ili neovisno o povišenom intraokularnom tlaku: lokalna ishemija i hipoksija, prekomjerna stimulacija glutamatergičnog sustava, promjene u glijalnim stanicama ili astrocitima i aberantni imunitet. (Preuzeto iz: RN Weinreb, PT Kha Primary open-angle glaucoma. Lancet. 2004 May 22;363(9422):1711-20.)

#### 1.4.2. Primarni glaukom zatvorenog kuta

Blokada otjecanja očne vodice zbog raznih predodređenih anatomskih varijacija jest uzrok primarnog glaukoma zatvorenog kuta. Ove varijacije uključuju plitku prednju komoru, veličinu leće, uski ulaz u kut prednje komore, prednji položaj membrane šarenica-leća. Plići prednji kut komore dovodi do velikog područja kontakta šarenice i leće koje u dodiru jedna s drugom usporavaju protok očne vodice iz stražnje u prednju komoru. Usporeni protok vodi do pupilarnog bloka koji uzrokuje daljnje sužavanje oćnog kuta savijanjem šarenice (35).

Akutno zatvaranje sobičnog kuta obilježeno je reverzibilnim iridokornealnim kontaktom, a kronično ireverzibilnim zbog priraslica između šarenice i kroničnog kuta. Akutni glaukomski napad se u pravilu javlja na jednom oku i praćen je naglim nastajanjem, jakim bolovima u oku i glavi, povraćanjem i mućninom, zamagljenim vidom i obojenim

haloima oko izvora svjetlosti. Zahvaćeno oko je crveno, cilijarno injicirano, jako tvrdo i s jako visokim intraokularnim tlakom od 50-80 mmHg. Rožnica ima edem epitela, zjenica je ovalna i proširena bez reakcije, a vidni živac je uobičajeno hiperemičniji. Zbog već spomenutog visokog intraokularnog tlaka nastaje ishemija prednjeg segmenta oka i vidnog živca. Akutni glaukom je hitno stanje i u slučaju dužeg trajanja može nastati i nepovratno oštećenje vida (1).

Kronični glaukom zatvorenog kuta nastaje zbog dugotrajnog i dinamičnog procesa zatvaranja sobičnog kuta šarenicom, te nastaju goniosinehije (ireverzibilne iridokornealne priraslice u sobičnom kutu) (1). Uobičajeno je bez boli i može biti praćen povišenim intraokularnim tlakom. Većinom se otkrije gonioskopijom i smatra se glaukomom tek kad uz zatvaranje kuta ima dokaza glaukomske optičke neuropatije (36).

### **1.4.3. Sekundarni glaukom otvorenog kuta**

Sekundarni kronični glaukom otvorenog kuta, pseudoeksfolijativni, povezan s pseudoeksfolijativnim (PEX) sindromom čini 25% svih glaukoma i predstavlja najčešći prepoznatljivi uzrok glaukoma (20). Pseudoeksfolijativni glaukom se širom svijeta opisuje kao rezultat akumulacije pseudoeksfolijativnoga materijala u trabekularnom sustavu što zauzvrat dovodi do povećanja intraokularnog tlaka te se dijagnoza i postavlja temeljem pronalaska tog materijala u gotovo svim strukturama prednjeg očnog segmenta pomoću biomikroskopa s procjepnom svjetiljkom, uključujući gonioskopiju i dilataciju zjenice (37). Ovaj glaukom ima sve osobine kao i primarni glaukom otvorenog kuta, osim što je refrakterniji na medikamentozno liječenje (1). Određena istraživanja su pokazala da su vaskularni faktori uključeni izraženije u ovom tipu glaukoma poput toga da se očni perfuzijski tlak smanjuje, a retrobulbarna hemodinamika pogoršava kod bolesnika s pseudoeksfolijativnim glaukomom za razliku od bolesnika s primarnim glaukomom otvorenog kuta (38). Druge vrste sekundarnog glaukoma otvorenog kuta su: pigmenti, upalni, kortikosteroidni, postraumatski i fakolitički glaukom (1).

Pigmentni glaukom je prvenstveno bolest mladih ljudi, miopa i muškaraca. Karakteriziran je prisutnošću Krukenbergovih vretena, defektima tkiva koji se prosvjetljivanjem vide na šarenici, nakupljanjem pigmenta u trabekularnom sustavu i

savijanjem šarenice, što uzrokuje kontakt između pigmentnog sloja šarenice i leće te oslobađanjem pigmenta i promjenama trabekularnog sustava što rezultira smanjenim otjecanjem očne vodice s rizikom od glaukoma (39).

Upalni glaukom može nastati zbog uveitisa uslijed nakupljanja upalnog sadržaja u trabekularnom sustavu komornog kuta. Nakupljeni sadržaj smanjuje otjecanje očne vodice i izaziva povišenje intraokularnog tlaka (1).

Očna hipertenzija inducirana steroidima zabilježena je 1950. godine, kada je pokazano da dugotrajna upotreba sistemskih steroida povisuje intraokularni tlak. Kronična primjena steroida u bilo kojem obliku s povećanim intraokularnim tlakom može uzrokovati optičku neuropatiju koja rezultira glaukomom (40).

Posttraumatski glaukom obuhvaća raznovrsnu skupinu glaukoma, koji mogu nastati kao posljedica ozljede unutarnjih struktura oka ili tupe traume oka s krvarenjem unutar njega (1).

Fakolitički glaukom nastaje kada denaturirani proteini leće koji prolaze kroz njenu kapsulu kod prezrelih starijih osoba opstruiraju trabekularni sustav te na taj način dovode do porasta intraokularnog tlaka (1).

#### **1.4.4. Sekundarni glaukom zatvorenog kuta**

Kod sekundarnog glaukoma zatvorenog kuta imamo prepoznatljiv čimbenik koji doprinosi zatvaranju kuta i opstrukciji prolaza očne vodice. Uzroci ove vrste glaukoma su razni: pogrešna usmjerenost prolaza očne vodice (s pupilarnim blokom), neovaskularni glaukom, iridokornealni endotelni sindrom, upalni glaukom, ciste cilijarnog tijela, tumori itd. Ova vrsta glaukoma zahtjeva detaljnu anamnezu i klinički pregled te po potrebi slikovne pretrage prednjeg segmenta oka poput ultrazvučne biomikroskopije da bi se prepoznao točan uzrok bolesti (41).

### **1.4.5. Kongenitalni glaukom**

Primarni kongenitalni glaukom je rijetka bolest koja je odgovorna za 0,01-0,04% ukupne sljepoće. Incidencija u zapadnim zemljama joj iznosi 1:10 000. S obzirom na dob nastupa bolesti dijelimo ga na infantilni, gdje nastupa od rođenja do 3. godine života, i juvenilni, koji nastupa nakon 3. godine do adolescencije. Primarni nastaje zbog anomalije u otjecanju očne vodice, dok sekundarni nastaje uslijed nerazvijenosti nekog drugog segmenta oka, poput npr. zatvaranja sobičnog kuta zbog pupilarnog bloka kod maloga oka (42).

Nasljeđuje se multifaktorijalno autosomalnim recesivnim načinom. Poznati su geni za kongenitalni glaukom: GLC3A i GLC3B, dok su mutacije CYP1b1 gena odgovorne za obiteljsko nasljeđivanje. Obično je bilateralan ( 70% slučajeva) te u dvije trećine slučajeva bolesnici su muškoga spola. Juvenilni glaukom se razlikuje u tome što se obično nasljeđuje autosomno dominantnim putem, čest je u miopata te je pronađena mutacija MYOC gena (1).

## **1.5. Liječenje glaukoma**

Liječenje glaukoma je vrlo zahtjevno i dugotrajno. Njime se sprečava progresija bolesti i zaustavlja daljnje propadanje vidnoga polja snižavanjem intraokularnog tlaka. Cilj liječenja jest dovesti do ciljne vrijednosti intraokularnog tlaka, gdje više nema daljnje progresije bolesti. Jedna od formula za ciljnu vrijednost jest: 1 - referentni intraokularni tlak + rezultati testa vidnog polja/100 x referentni intraokularni tlak (43). Liječenje se u početku provodi konzervativno, najčešće u obliku kapljica. Kod daljnje progresije bolesti možemo koristiti lasersko i kirurško liječenje (1).

### **1.5.1. Medikamentozno liječenje**

Postoji veliki broj lijekova koji različitim mehanizmima snižavaju intraokularni tlak. Terapija je u pravilu doživotna i većinom je započinjemo s okom koje ima veća oštećenja (43). Najčešće korišteni lijekovi su blokatori beta receptora, prostaglandini, inhibitori stvaranja očne sobice, adrenergički agonisti i miotici (1).

Beta blokatori smanjuju proizvodnju očne vodice, te su nam prvi izbor pogotovo ako nam je cilj smanjenje intraokularnog tlaka za 20%. Ako je pacijent već na sistemske terapiji

beta blokatorima zbog hipertenzije, učinkovitost topičkog beta blokatora je značajno smanjena te bi se trebali izbjegavati kao terapija prvog izbora kod tih pacijenata. Lokalne nuspojave mogu biti suho oko, kornealna anestezija i alergijski blefarokonjunktivitis. Kod topičke primjene mala je šansa sistemskih nuspojava beta blokatora poput bronhospazma, bradikardije i hipotenzije (1,43).

Prostaglandini povećavaju uveoskleralno otjecanje te su idealan prvi izbor kod većine glaukoma, ali se u obzir uzima i njihova viša cijena. Postižu smanjenje tlaka za 30-35%. Ima više vrsta analoga prostaglandina te ako pacijent ne odgovara na jedan tip ipak mogu odgovarati na drugi tip analoga (43). Lokalni neželjeni učinci su hiperpigmentacija šarenice i kože vjeđa te rast trepavica (1).

Inhibitori karboanhidraze smanjuju proizvodnju očne vodice i intraokularni tlak za 20%. Lokalne nuspojave su peckanje i gorak okus u ustima, dok sistemske, iako rijetke, su značajne: aplastična anemija, letargija, bubrežni kamenci (1).

Alfa-2 agonisti smanjuju stvaranje očne vodice i povećavaju uveoskleralno otjecanje. Danas najčešće korišteni je brimonidin koje je pokazao i neuroprotektivan učinak. Neki ga smatraju i lijekom prvog izbora kod pacijenata sa kontraindikacijom za beta-blokatore (44). Lokalno mogu izazvati alergijski konjunktivitis, a sistemski pospanost, glavobolju, suha usta, umor (43).

Miotici se danas vrlo rijetko koriste. Izazivaju miozu i povećavaju trabekularno otjecanje sobne vodice. Moguće lokalne nuspojave su mioza, nastajanje katarakte i akomodativni spazam. Pilocaprin ima povijesni značaj kao prvi korišteni lijek u liječenju glaukoma još 1876. godine (1).

Od sistemskih lijekova u liječenju glaukoma možemo koristiti inhibitore karboanhidraze i osmotske lijekove. Peroralni pripravci inhibitora karboanhidraze, u pravilu acetozolamid, smanjuju otjecanje sobne vodice i snižavaju intraokularni tlak do 65%. Od sistemskih nuspojava mogu se javiti letargija, hipokalemija, aplastična anemija i bubrežni kamenci. Od osmotskih lijekova primjenjujemo glicerol (peroralno) i manitol (intravenski). Ovi lijekovi smanjuju intraokularni tlak povećanjem hiperosmotskog gradijenta krvi te izvlačenjem tekućine iz staklovine i sobne vodice. Najčešće se primjenjuju kod akutnog glaukoma zatvorenog kuta, a nekad i kod sekundarnih glaukoma otvorenog kuta. Moguće nuspojave su glavobolja, hipertenzija, slabost srca, edem pluća, hiperglikemija i retencija urina (1).

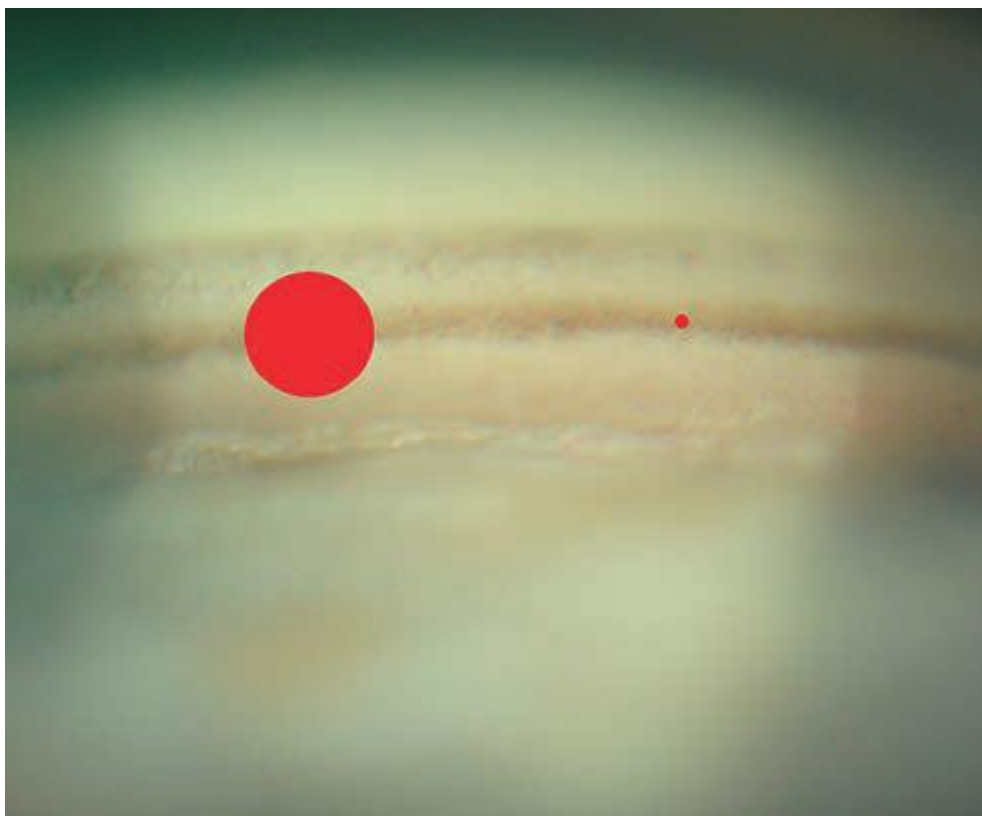
### 1.5.2. Lasersko liječenje glaukoma

Lasersko liječenje glaukoma se primjenjuje onda kada intraokularni tlak nije dostatno kontroliran lokalno terapijom kapima ili kod postojanja intolerancije na liječenje kapima. Najčešće se koriste argonski ili diodni laseri, a danas se sve više koristi laserska trabekuloplastika (Nd:YAG laser), koja ima manje štetni učinak na okolne strukture sobičnog kuta (1). Laserska trabekuloplastika se većinom koristi kod brojnih glaukoma otvorenog kuta uključujući primarni, pseudoeksfolijativni i pigmentni (45).

Selektivna laserska trabekuloplastika (Nd:YAG laser) postaje sve popularnija i korištenija. Cilj je energiju lasera usmjeriti na trabekularni sustav s ciljem poboljšanja otkjecanja sobne vodice. Nd: YAG laser se koristi za selektivno ciljanje melaninskog pigmenta u trabekularnom sustavu, ostavljajući ostale strukture neoštećene. Rezultati ovog zahvata variraju, ali se nalazi smanjenje intraokularnog tlaka za otprilike 10-40% nakon 6 mjeseci s time da 25% smanjenje jest najuobičajenije. Drugo oko, na kojem nije izvršen zahvat, također ima blago smanjenje intraokularnoga tlaka. Učinak uobičajeno slabi vremenom, ali s obzirom na nepostojanje termalnog učinka zahvat se može ponavljati. Prethodna upotreba topičkih lijekova za glaukom nemaju utjecaja na rezultat (45).

Argonska laserska trabekuloplastika ima slične rezultate sa selektivnom, ali radi termalno oštećenje na trabekularni sustav te to čini ponavljanje ovog zahvata manje učinkovitim (45).

Mikropulsna laserska trabekuloplastika je relativno nova metoda. Za razliku od prethodno spomenutih metoda nema vidljive tkivne reakcije. Funkcionira na način da koristi laserske pulseve ekstremno kratkog trajanja da donese termalnu energiju trabekularnom sustavu i stimulira stanice bez ozljede, te je ciljno područje djelovanja mnogo manje nego kod selektivne i argonske trabekuloplastike (Slika 4) (45).



**Slika 4.** Lijeva crvena meta prikazuje područje djelovanja lasera kod selektivne i argonske trabekuloplastike, dok desna mnogo manja meta jest područje učinka mikropulsne metode. ( Preuzeto iz: Bowling B., Kanski's Clinical Ophthalmology, A systematic approach, Eight edition)

### 1.5.3. Kirurško liječenje glaukoma

Bolesnika s glaukomom koji uz maksimalno konzervativno liječenje ima visok intraokularni tlak (viši od 18mmHg), bolesnici kod kojih se ne može iz bilo kojih razloga provoditi medikamentozno liječenje, bolesnici koji unatoč liječenju imaju progresiju oštećenja papile vidnog živca i vidnoga polja su kandidati za kirurško liječenje (46,47).

Kirurško liječenje treba izbjegavati kod bolesnika u stanju visokog intraokularnog tlaka, kao što je napad akutnog glaukoma. Kod takvih slučajeva prije operacije treba medikamentozno sniziti tlak (46).

Postoje dvije skupine operativnih zahvata: filtracijske i ciklodestruktivne (46).



### **1.5.3.1. Filtracijske operacije**

Filtracijske operacije su najčešće korištene operacije za liječenje glaukoma. Za cilj imaju stvoriti novi alternativni put otjecanja sobne vodice, zaobilazeći trabekularni sustav (1). Danas se najčešće koriste trabekulektomija, trepanotrabekulektomija po Cairnsu i nove nepenetrirajuće filtracijske operacije (47).

Trabekulektomija smanjuje intraokularni tlak stvarajući fistulu zaštićenu površinskim skleralnim režnjem dopuštajući otjecanje očne vodice iz prednje sobice u subkonjunktivalni prostor (45). Komplikacije operacije su hipotonija oka, krvarenje u prednju sobicu, ožiljavanje mjesta filtracije i upalna reakcija. Lokalna primjena antimetabolita, poput mitomicina C ili 5-fluorouracila, sprječava ožiljavanje mjesta filtracije te poboljšava ishod liječenja (1).

Kod trabekulektomije po Cairnsu preparira se sklera na polovinu debljine i napravi se skleralni režanj te se zatim ekscidira korneoskleralno tkivo koje mora obuhvatiti trabekulum sa Schlemmovim kanalom. Nakon toga se napravi periferna iridektomija i sašije skleralni režanj da se sačuva integritet korneoskleralnog pokrivača (47).

Kod nepenetrirajuće filtracijske operacije ne ulazi se u prednju sobicu i unutarnji trabekularni sustav jest očuvan. Time se smanjuje incidencija postoperativne prekomjerne filtracije s hipotonijom i njihove potencijalne posljedice. Glavna indikacija za nepenetrirajuću operaciju je primarni glaukom otvorenog kuta, iako se može upotrijebiti i za druge glaukome otvorenog kuta. Uobičajeno je smanjenje intraokularnog tlaka manje nego kod trabekulektomije tako da topička primjena lijekova je većinom preporučena. Postoje različite tehnike izvođenja nepenetrirajuće operacije: duboka sklerektomija, viskokanalostomija, kanaloplastika i trabektomija (45).

### **1.5.3.2. Ciklodestruktivne operacije**

Ciklodestruktivne kirurške operacije na zrakastom tijelu se rijetko koriste. Za cilj imaju smanjenje stvaranja očne vodice. Danas se većinom u tu svrhu koristi laserska transskleralna ciklofotokoagulacija, dok se ciklokrioterapija izvodi veoma rijetko. Ciklodestruktivne operacije uglavnom se koriste kod refrakternih glaukoma s lošom vidnom prognozom, kod kojih prethodno liječenje nije dalo rezultata (1).

Mehanička teorija etiopatogeneze dugo je vremena bila dominantna te se i današnje liječenje većine glaukoma temelji na njoj. Unatoč tome što visoka vrijednost intraokularnog tlaka jest glavni i najprepoznatljiviji čimbenik rizika, samim njegovim sniženjem ne dolazi do zaustavljanja progresije svake vrste glaukoma, tj. određeni glaukomi, a pogotovo pseudoeksfolijativni glaukom su mnogo otporniji na medikamentozno liječenje. S obzirom na tu razliku između najuobičajenijeg primarnog glaukoma (primarnog glaukoma otvorenog kuta) i najuobičajenijeg sekundarnog glaukoma (pseudoeksfolijativnog glaukoma) mehanička teorija nije dostatna sama to objasniti.

## **2. CILJ ISTRAŽIVANJA**

Cilj ovog istraživanja je istražiti utjecaj vaskularne komponente u pseudoeksfolijativnom glaukomu, kao nedovoljno istraženom objašnjenju razlike u prognozi i terapiji glaukoma, mjereći hemodinamske promjene u arteriji oftalmici koristeći se ultrazvučnim obojenim doplerom kao dijagnostičkim sredstvom.

**Hipoteza:**

- U pacijenata s pseudoeksfolijativnim glaukomom pretpostavljamo pronaći razliku kod indeksa otpora u arteriji oftalmici u usporedbi sa primarnim glaukomom otvorenog kuta.

### **3. MATERIJALI I METODE**

### **3.1. Ispitanici i opis istraživanja**

Istraživanje je provedeno na 80 ispitanika koji su podijeljeni u dvije skupine. Svaka skupina je imala po 40 ispitanika.

Ispitanici su bili uključeni u ispitivanje iz ambulante za glaukom, na Klinici za očne bolesti Kliničkog bolničkog centra Split.

Eksperimentalna skupina je imala 40 bolesnika s utvrđenom dijagnozom primarnog glaukoma otvorenog kuta, dobi od 50 do 80 godina, intraokularnim tlakom manjim od 21mmHg, kompenziranim s lokalnom antiglaukomatoznom terapijom s kapima, vertikalnom papilarnom ekskavacijom (C/D) većom od 0,3 i s glaukomatoznim lezijama vidnog polja.

Kontrolna skupina se sastojala od 40 bolesnika s dijagnozom pseudoeksfolijativnog glaukoma, dobi od 50 do 80 godina, intraokularnim tlakom manjim od 21mmHg, korigiranim s lokalnom antikoagulantnom terapijom s kapima, vertikalnom papilarnom ekskavacijom (C/D) većom od 0,3 i glaukomatoznim lezijama vidnog polja.

Svi bolesnici u skupini s primarnim glaukomom otvorenog kuta su imali bilateralan glaukom, dakle 80 očiju. U kontrolnoj skupini s pseudoeksfolijativnim glaukomom na oba oka je glaukom imalo 13 bolesnika (26 očiju), na lijevom oku 16 i na desnom oku 11, tj. sve ukupno 53 bolesna oka.

Ispitanicima se mjerila brzina protoka krvi u arteriji oftalmici. Brzina protoka se mjerila standardnim obojenim Dopplerskim-duplex ultrazvučnim uređajem Vivid 3 (General Electric SAD), linearnom sondom od 10 Mhz, u ležećem položaju tijela, nakon mirovanja od 5 minuta. Uobičajeno plavo označava protok krvi od sonde, dok crveno prema sondi. Uređaj prikazuje krivulju protoka krvi. Prvi dio krivulje jest prikaz brzine sistoličkog protoka, a drugi je prikaz dijastoličkog protoka. Automatski se izračunava srednja brzina struje i žilni otpor. Očituju se brzine protoka kao vršni protok u sistoli (peak-systolic velocity- vps) i protok na kraju dijastole (end-diastolic velocity- ved). Brzine protoka su izražene u cm/s. Izračunavamo indeks otpora (RI) dobiven Pourcelotovom jednadžbom  $RI=(vps-ved)/vps$ . Ispitivanja su se provela na ispitanicima u 4 navrata, u razmacima od 6 mjeseci, tijekom 1,5 godina.

### **3.2. Kriteriji za uključivanje u ispitivanje**

Bolesnici s pseudoeksfolijativnim glaukomom moraju imati sljedeće karakteristike:

- intraokularni tlak manji od 21mmHg
- glaukomske ispade u vidnom polju
- vertikalnu ekskavaciju glave vidnoga živca veću od 0,3
- pseudoeksfolijativni materijal na pupilarnom rubu i na prednjoj površini leće
- gonioskopski otvoreni sobični kut s pseudoeksfolijativnim materijalom i hiperpigmentacijom
- bez drugih očnih, sistemskih bolesti ili očnih operacija

Bolesnici s primarnim glaukomom otvorenog kuta moraju imati sljedeće karakteristike:

- intraokularni tlak manji od 21mmHg
- glaukomske ispade u vidnom polju
- vertikalnu ekskavaciju glave vidnog živca veću od 0,3
- gonioskopski otvoreni sobični kut bez prisutnog pseudoeksfolijativnog materijala

### **3.3. Kriteriji za isključivanje**

Isključeni su svi bolesnici s arterijskom hipertenzijom i arterijskom hipotenzijom, kardiovaskularni bolesnici, pušači, bolesnici s šećernom bolešću, s kolagenim i vaskularnim bolestima, oni koji su imali očne operacije, te oni koji su uzimali lijekova koji mijenjaju agregabilnost krvi. Oštećenja ne smiju biti uzrokovana bilo kojim drugim očnim ili ostalim bolestima.

### **3.4. Statistički postupci**

Rezultati su obrađeni pomoću programa Excel i Statistica 6.0.

U statističkoj obradi koristio se Mann-Whitney test za usporedbu varijabli među skupinama u različitim vremenskim točkama. Rezultati su prikazani tabelarno i grafički.

Rezultati su interpretirani na nivou značajnosti  $p < 0,05$ .

## **4. REZULTATI**

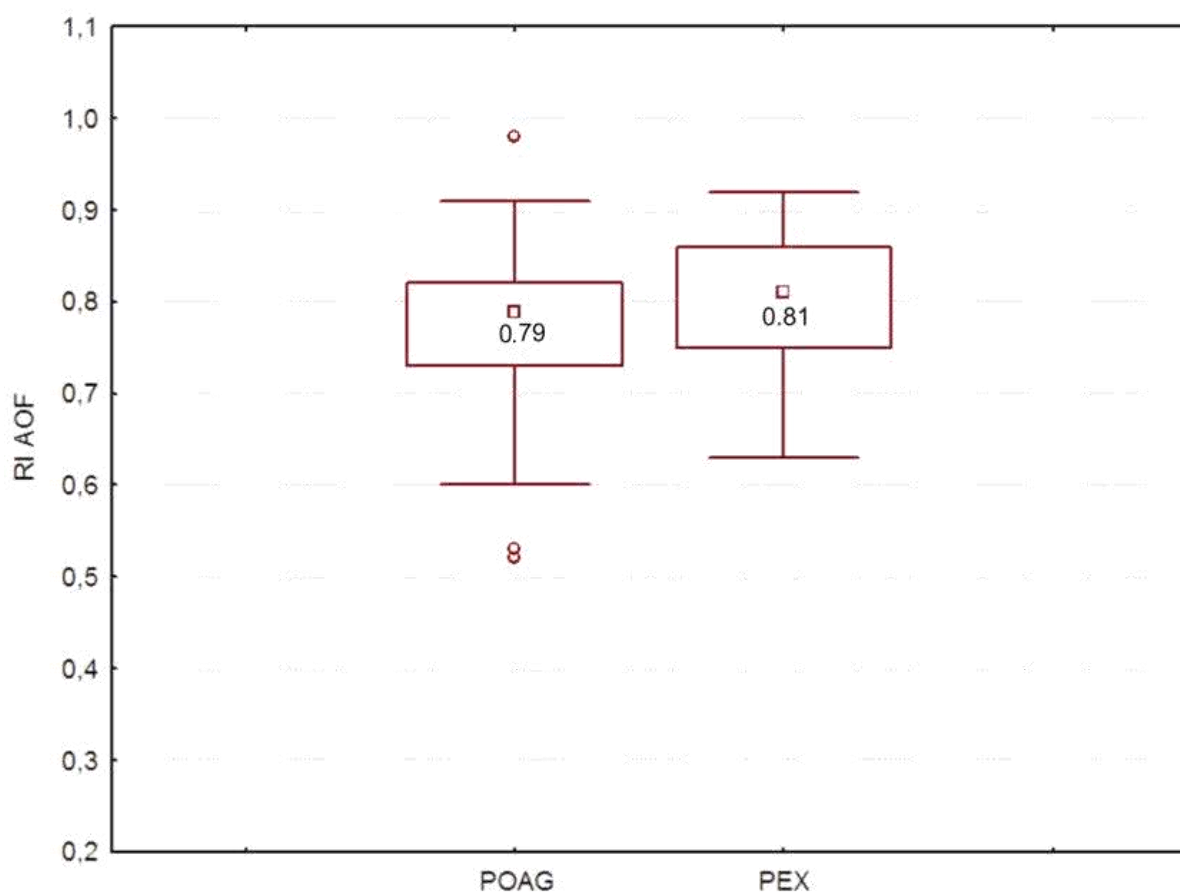


Rezultati istraživanja ukazuju na značajno povišene vrijednosti indeksa otpora kod arterije oftalmike u skupine s pseudoeksfolijativnim glaukomom u odnosu na skupinu ispitanika s primarnim glaukomom otvorenog kuta (Tablica 1, Slika 5). U ostalim parametrima, brzina protoka u sistoli u arteriji oftalmici i brzina protoka u dijastoli u arteriji oftalmici nisu pronađene značajne razlike između promatranih skupina (Tablica 1).

**Tablica 1.** Prikaz medijana (minimum-maksimum) ispitivanih ultrazvučnih parametara bolesnih očiju u skupini s primarnim glaukomom otvorenog kuta i pseudoeksfolijativnim glaukomom

	Primarni glaukom otvorenog kuta (n=80)	Pseudoeksfolijativni glaukom (n=53)	p*
Brzina protoka u sistoli u arteriji oftalmici (cm/s) (VS)	364,7 (124,7-570,2)	340,3 (179,5-617,8)	0,283
Brzina protoka u dijastoli u arteriji oftalmici (cm/s) (VD)	68,8 (23,2-188,4)	58,8 (23,2-171,9)	0,106
Indeks otpora u arteriji oftalmici (RI)	0,79 (0,28-0,98)	0,81 (0,63-0,92)	0,029

\*Mann-Whitney test



**Slika 5.** Otpor protoka u arteriji oftalmici u bolesnika s pseudoeksfolijativnim glaukomom (PEX) i primarnog glaukoma otvorenog kuta (POAG) ( $p=0,029$ , Tablica 1.)

## **5. RASPRAVA**

Pronađeni rezultati povišenog indeksa otpora u skupine s pseudoeksfolijativnim glaukomom potkrepljuje tvrdnju da mehanička teorija ne može samostalno objasniti sve različitosti u liječenju, progresiji i prognozi glaukoma.

Rezultati ovoga istraživanja usporedivi su sa istraživanjem Galassija i suradnika iz 2007. godine gdje su uspoređivali 3 skupine: jednu s pseudoeksfolijativnim glaukomom, drugu s primarnim glaukomom otvorenog kuta i treću zdravu kontrolnu skupinu. Izračunali su okularni perfuzijski tlak i dijastolički očni perfuzijski tlak. Mjerili su vršnu sistoličku brzinu protoka, završnu dijastoličku brzinu protoka i indeks otpora u arteriji oftalmici, kratkim stražnjim cilijarnim arterijama i središnjoj mrežničkoj arteriji pomoću obojenog Dopplerskog-duplex ultrazvučnog uređaja. Pronašli su značajno snižene vrijednosti okularnog perfuzijskog tlaka i dijastoličkog očnog perfuzijskog tlaka, a povišene vrijednosti svih ostalih parametara, uključujući i indeks otpora, kod svih promatranih arterija u skupine s pseudoeksfolijativnim glaukomom. Očna hipertenzija jest ipak smatrana glavnim rizičnim čimbenikom za početak i progresiju pseudoeksfolijativnog glaukoma, ali sve više dokaza upućuje na presudnu ulogu vaskularnih faktora u ovom tipu glaukoma (38).


Istraživanje Galassija i suradnika iz 2003. godine je pronašlo da bolesnici s primarnim glaukomom otvorenog kuta s progresivnijim gubitkom vidnoga polja imaju veći indeks otpora u arteriji oftalmici od stabilnijih bolesnika koji boluju od istoga glaukoma (48).

Starije istraživanje Galassija i suradnika iz 1992. godine je pokazalo normalne sistoličke brzine protoka u arteriji oftalmici, ali povišene otpore protoka kod ispitanika s glaukomom u usporedbi s skupinom bez glaukoma (49).

Rezultati navedenih istraživanja i ovoga govore u prilog vaskularnoj teoriji, tj. njenom doprinosu etiopatogenezi glaukoma. Ovakvi nalazi nude moguće objašnjenje zašto određeni vaskularni fenomeni, poput: okularnog perfuzijskog tlaka, šećerne bolesti, vaskularne disregulacije, opstruktivne apneje u spavanju, migrene, Raynaudova fenomena, su rizični čimbenici za nastanak glaukoma (13).

Pseudoeksfolijativni glaukom se javlja kao dio sistemskog pseudoeksfolijativnog sindroma kojeg se često ne primjeti u slučaju blagih simptoma. Rijetko se javlja prije 50.

godine, ali nakon toga doba mu se prevalencija brzo povećava. Češći je u žena nego u muškaraca. Sivkasto-bijeli fibrilarni materijal sličan amiloidu (Slika 5) može proizaći od abnormalnog metabolizma ekstracelularnog matriksa u oku i drugim tkivima. Taj materijal se odlaže i izvan oka, poput kože i visceralnih organa. Osim s glaukomom, pseudoeksfolijativni sindrom se povezuje i s vaskularnim poremećajima, gubitkom sluha i Alzheimerovom bolešću. Kod očiju s vidljivim pseudoeksfolijativnim materijalom, ali normalnim intraokularnim tlakom i kod očiju u ljudi s pseudoeksfolijativnim sindromom, ali bez vidljivog pseudoeksfolijativnog materijala u oku i normalnim intraokularnim tlakom pronalazimo visoku prevalenciju glaukomatozne optičke neuropatije. Liječenje ovog glaukoma jest istovjetno liječenju primarnog glaukoma otvorenog kuta, s razlikom da je pseudoeksfolijativni glaukom rezistentiji na terapiju i s lošijom prognozom. Pronalazimo veće vrijednosti intraokularnog tlaka s mogućnošću značajne fluktuacije. Šteta može biti velika već pri dijagnozi ili se jako brzo razviti. Treba biti oprezan kod pacijenata s pseudoeksfolijativnim sindromom, te se preporučuje pregled u intervalima od najviše 6 mjeseci (45).



**Slika 6.** Prikaz naslaga pseudoeksfolijativnog materijala na kapsuli leće. (Preuzeto iz Harry J., Misson G., Clinilac Ophthalmic Pathology, Butterworth-Heinemann 2001.)

Ultrazvuk, iako ne spada u primarne dijagnostičke metode u prepoznavanju glaukoma, ima bitnu ulogu kod dijagnosticiranja i prognoziranja glaukoma. Ultrazvučna biomikroskopija oka, koja koristi frekvencije veće od 35MHz, koristi se više od 15 godina. Pomoću nje dobivamo informacije vezane za strukture prednjeg ocnog segmenta, uključujući rožnicu i njene slojeve. Korištenje ultrazvuka za dijagnostičko snimanje oka potječe od rada Mundta i Huga (A-scan) te Bauma i Greenwoda (B-scan) u 1950-ima (50,51). Od tada su nastala ogromna poboljšanja u tehnologiji skeniranja, obrade i prikazivanja podataka, ali je središnja frekvencija oftalmoloških ultrazvučnih jedinica ostala blizu 10MHz, iako rezolucija koja se tada dobije jest slabija od one dobivene OCT-om, te zato ultrazvučna biomikroskopija koristi više frekvencije (52).

Inazumi i suradnici ultrazvučnom biomikroskopijom su ispitali dvije skupine ispitanika (53). U prvoj skupini su promatrana oba oka pacijenata s unilateralnim pseudoeksfolijativnim sindromom, dok u drugoj su promatrana oba oka ispitanika koji su bili bez znakova pseudoeksfolijativnog sindroma. Tražili su pseudoeksfolijativne promjene u zonulama ili cilijarnim procesima. Pronašli su povećanu incidenciju zonula granularnog tipa kod očiju s pseudoeksfolijacijom u usporedbi s zdravim okom pacijenata s pseudoeksfolijativnim sindromom te povećanu incidenciju kod zdravih očiju osoba s unilateralnom pseudoeksfolijacijom u usporedbi s očima pacijenata koji nemaju pseudoeksfolijativni sindrom. Ovakve granularne promjene smatraju tipičnim ranim promjenama kod prisutnosti pseudoeksfolijativnog materijala. Na temelju ovih pronađenih promjena predloženi su dijagnostički kriteriji za rano otkrivanje pseudoeksfolijativnog materijala koristeći ultrazvučnu biomikroskopiju (53).

Ultrazvuk koristimo u dijagnostici glaukoma i indirektno, mjereći brzine protoka krvnih žila, kao što je u ovome radu. Često se koristi doppler-sonografija u te svrhe. U istraživanju Nicoleta i suradnika koristili su kolor doppler slikovni sustav za uspoređivanje brzine protoka krvi retrobulbarnih krvnih žila (54). Mjerili su brzine protoka i indeks otpora središnje mrežnične arterije, arterije oftalmike i kratkih cilijarnih arterija kod dvije skupine ispitanika. U prvoj skupini su pacijenti s dugotrajnom očnom hipertenzijom, a u drugoj pacijenti s primarnim glaukomom otvorenog kuta. Pronašli su značajno smanjenu brzinu vršnog sistoličkog protoka i protoka na kraju dijastole u središnjoj mrežničnoj arteriji u skupine s primarnim glaukomom otvorenog kuta (54).

U istraživanju Nemetha i suradnika došli su do zaključka da su kolor-doppler ultrazvučna mjerenja u orbitalnim krvnim žilama opće pouzdana i reproducibilna (55).

Ovakve razlike između primarnog glaukoma otvorenog kuta i pseudoeksfolijativnog glaukoma treba dodatno objasniti, a upravo ultrazvuk može pomoći pri razumijevanju te razlike, posebno vezano za ulogu vaskularne teorije u patofiziologiji pseudoeksfolijacije.

## **6. ZAKLJUČAK**



1. Pronađen je statistički značajno povećan otpor protoka krvi u arteriji oftalmici u skupini ispitanika s pseudoeksfolijativnim glaukomom u odnosu na skupinu ispitanika s primarnim glaukomom otvorenog kuta.

2. Ultrazvuk kao dijagnostičko sredstvo pomoglo je dijelom objasniti cirkulacijske promjene u pseudoeksfolijativnom glaukomu i doprinijeti razumijevanju uloge vaskularnog utjecaja na nastanak i progresiju ovog agresivnijeg tipa glaukoma.

Na temelju navedenih studija i rezultata ovoga istraživanja, mišljenja sam da se obojeni dopler može upotrijebiti kao dijagnostičko sredstvo u procjeni vaskularnog statusa kod pseudoeksfolijativnog glaukoma te praćenjem vaskularnih parametara potencijalno predvidjeti njegov razvoj i terapijski intervenirati.

## **7. POPIS CITIRANE LITERATURE**

1. Bojić L. Glaukom. U: Ivanišević M, Bojić L, Karaman K, Bućan K, Galetović D, Rogošić V, Karlica Utrobičić D, i sur. Oftalmologija, udžbenik za studente medicine. Split: Sveučilište u Splitu Medicinski fakultet, 2015. str. 175-86
2. Flanagan JG. Glaucoma update: Epidemiology and new approaches to medical management. *Ophthalmic Physiol Opt.* 1998;18(2):126-32.
3. Razeghinejad MR, Myers JS. Contemporary approach to the diagnosis and management of primary angle-closure disease. *Surv Ophthalmol.* 2018 May 17.
4. Weinreb RN, Aung T, Medeiros FA. The pathophysiology and treatment of glaucoma: a review. *JAMA.* 2014 May 14;311(18):1901-11.
5. Cohen LP, Pasquale LR. Clinical characteristics and current treatment of glaucoma. *Cold Spring Harb Perspect Med.* 2014 Jun 2;4(6).
6. McMonnies CW. Glaucoma history and risk factors. *J Optom.* 2017 Apr - Jun;10(2):71-8.
7. Wolfs RC, Klaver CC, Ramrattan RS, van Duijn CM, Hofman A, de Jong PT. Genetic risk of primary open-angle glaucoma. Population-based familial aggregation study. *Arch Ophthalmol.* 1998 Dec;116(12):1640-5.
8. Racette L, Wilson MR, Zangwill LM, Weinreb RN, Sample PA. Primary open-angle glaucoma in blacks: a review. *Surv Ophthalmol.* 2003 May-Jun;48(3):295-313.
9. Rudnicka AR, Mt-Isa S, Owen CG, Cook DG, Ashby D. Variations in primary open-angle glaucoma prevalence by age, gender, and race: a Bayesian meta-analysis. *Invest Ophthalmol Vis Sci.* 2006 Oct;47(10):4254-61.
10. Cho HK, Kee C. Population-based glaucoma prevalence studies in Asians. *Surv Ophthalmol.* 2014 Jul-Aug;59(4):434-47.
11. Jonas JB, Martus P, Budde WM. Anisometropia and degree of optic nerve damage in chronic open-angle glaucoma. *Am J Ophthalmol.* 2002 Oct;134(4):547-51.
12. Mallick J, Devi L, Malik PK, Mallick J. Update on Normal Tension Glaucoma. *J Ophthalmic Vis Res.* 2016 Apr-Jun;11(2):204-8.

13. Kestelyn PH, Stevens AM, Hoste A. Glaucoma and vascular risk factors What is the evidence?[Internet]Ghent: Belgian Glaucoma society; 2016 [citirano 2018 May 29]. Dostupno na: [https://belhyp.be/wp-content/uploads/2016/12/Kestelyn-glaucoma\\_BP.pdf](https://belhyp.be/wp-content/uploads/2016/12/Kestelyn-glaucoma_BP.pdf)
14. Bussel II, Wollstein G, Schuman JS. OCT for glaucoma diagnosis, screening and detection of glaucoma progression.Br J Ophthalmol. 2014 Jul;98 Suppl 2:ii15-9.
15. Broadway DC. Visual field testing for glaucoma - a practical guide. Community Eye Health. 2012;25(79-80):66-70.
16. Quigley HA. Number of people with glaucoma worldwide. Br J Ophthalmol 1996;80:389-93.
17. Quigley HA, Broman AT. The number of people with glaucoma worldwide in 2010 and 2020.Br J Ophthalmol. 2006 Mar;90(3):262-7.
18. Cedrone C, Mancino R, Cerulli A, Cesareo M, Nucci C.Epidemiology of primary glaucoma: prevalence, incidence, and blinding effects.Prog Brain Res. 2008;173:3-14.
19. European Glaucoma Society. Terminology and guidelines for glaucoma. IInd edition 2003;5-13.
20. Schlötzer-Schrehardt U, Kuchle M, Jünemann A, Naumann GO. Relevance of the pseudoexfoliation syndrome for the glaucomas.Ophthalmologe. 2002 Sep;99(9):683-90.
21. McKinnon SJ, Goldberg LD, Peeples P, Walt JG, Bramley TJ. Current management of glaucoma and the need for complete therapy. Am J Manag Care. 2008 Feb;14(1 Suppl):S20-7.
22. Varma R, Peeples P, Walt JG, Bramley TJ. Disease progression and the need for neuroprotection in glaucoma management.Am J Manag Care. 2008 Feb; 14(1 Suppl):S15-9.
23. Guyton AC, Hall JE. Oko: I. Optika vida. U: Guyton AC, Hall JE, ur. Medicinska fiziologija udžbenik. Zagreb: Medicinska naklada; 2012. str. 597-608.
24. Guyton AC, Hall JE. Oko: II. Receptorska i živčana funkcija mrežnice. U: Guyton AC, Hall JE, ur. Medicinska fiziologija udžbenik. Zagreb: Medicinska naklada; 2012. str. 609-21.

25. Hayreh SS. Blood supply of the optic nerve head. *Ophtalmologica* 1996;210:285-95.
26. Shoeb Ahmad S, Abdul Ghani S, Hemalata Rajagopal T. Current Concepts in the Biochemical Mechanisms of Glaucomatous Neurodegeneration. *J Curr Glaucoma Pract.* 2013 May-Aug;7(2):49-53.
27. Flammer J, Mozaffarieh M. Autoregulation, a balancing act between supply and demand. *Can J Ophthalmol.* 2008 Jun;43(3):317-21.
28. Galassi F, Giambene B, Varriale R. Systemic vascular dysregulation and retrobulbar hemodynamics in normal-tension glaucoma. *Invest Ophthalmol Vis Sci.* 2011 Jun 23;52(7):4467-71.
29. Kitazawa Y, Shirai H, Go FJ. The effect of Ca<sup>2+</sup>(+)-antagonists on visual field in low-tension glaucoma. *Graefes Arch Clin Exp Ophthalmol* 1989;227:408-12.
30. Netland PA, Chaturvedi N, Dreyer EB. Calcium channel blockers in the management of low-tension and open-angle glaucoma. *Am J Ophthalmol* 1993;115:608-13.
31. Hayreh SS. Blood supply of the optic nerve head and its role in optic atrophy, glaucoma, and oedema of the optic disc. *Br J Ophthalmol.* 1969 Nov;53(11):721-48.
32. Bellezza AJ, Rintalan CJ, Thompson HW, Downs JC, Hart RT, Burgoyne CF. Deformation of the lamina cribrosa and anterior scleral canal wall in early experimental glaucoma. *Invest Ophthalmol Vis Sci.* 2003 Feb;44(2):623-37.
33. Kass MA, Heuer DK, Higginbotham EJ, Johnson CA, Keltner JL, Miller JP, et al. The Ocular Hypertension Treatment Study: a randomized trial determines that topical ocular hypotensive medication delays or prevents the onset of primary open-angle glaucoma. *Arch Ophthalmol.* 2002 Jun;120(6):701-13; discussion 829-30.
34. Mallick J, Devi L, Malik PK, Mallick J. Update on Normal Tension Glaucoma. *J Ophthalmic Vis Res.* 2016 Apr-Jun;11(2):204-8.
35. Khazaeni B, Khazaeni L. Glaucoma, Acute Closed Angle. [Internet]. Treasure Island (FL): StatPearls Publishing; 2018 Jan-. [obnovljeno 2017 Apr 9 ; citirano 2018 May 14]. Dostupno na: <https://www.ncbi.nlm.nih.gov/books/NBK430857/>.

36. Wormald RP, Jones E. Glaucoma: acute and chronic primary angle-closure. *BMJ Clin Evid.* 2015; 2015: 0703.
37. Plateroti P, Plateroti AM, Abdolrahimzadeh S, Scuderi G. Pseudoexfoliation Syndrome and Pseudoexfoliation Glaucoma: A Review of the Literature with Updates on Surgical Management. *J Ophthalmol.* 2015;2015:370371.
38. Galassi F, Giambene B, Menchini U. Ocular perfusion pressure and retrobulbar haemodynamics in pseudoexfoliative glaucoma. *Graefes Arch Clin Exp Ophthalmol.* 2008 Mar;246(3):411-6.
39. Niyadurupola N, Broadway DC. Pigment dispersion syndrome and pigmentary glaucoma-a major review. *Clin Exp Ophthalmol.* 2008 Dec;36(9):868-82.
40. Phulke S, Kaushik S, Kaur S, Pandav SS. Steroid-induced Glaucoma: An Avoidable Irreversible Blindness. *J Curr Glaucoma Pract.* 2017 May-Aug;11(2):67-72.
41. Parivadhini A, Lingam V. Management of Secondary Angle Closure Glaucoma. *J Curr Glaucoma Pract.* 2014 Jan-Apr;8(1):25-32.
42. Mandal AK, Chakrabarti D. Update on congenital glaucoma. *Indian J Ophthalmol.* 2011 Jan;59 Suppl:S148-57.
43. Parikh RS, Parikh SR, Navin S, Arun E, Thomas R. Practical approach to medical management of glaucoma. *Indian J Ophthalmol.* 2008 May-Jun;56(3):223-30.
44. Apățăchioae I, Chiseliță D. Alpha-2 adrenergic agonists in the treatment of glaucoma. *Oftalmologia.* 1999;47(2):35-40.
45. Bowling B. Glaucoma. U: Bowling B, ur. *Kanski's Clinical Ophthalmology: A systematic approach.* 8.izdanje. Elsevier; 2016. str. 305-95.
46. Shigeeda T. Long-term follow-up of initial trabeculectomy with mitimycin C for primary open-angle glaucoma in Japanese pariente. *J Glaucoma* 2006;15:195-9.
47. Cheng JW. Efficacy of non.penetrating trabecular surgery for open angle glaucoma: a metaanalysis. *Chin Med J* 2004;117:1006-10.

48. Galassi F, Sodi A, Ucci F, Renieri G, Pieri B, Baccini M. Ocular Hemodynamics and Glaucoma Prognosis. A Color Doppler Imaging Study. *Arch Ophthalmol.* 2003;121(12):1711-1715.
49. Gallasi F, Nuzzaci G, Sodi A, Casi P, Vielmo A. Color Doppler imaging in the evaluation of optic nerve blood supply in normal and glaucomatous subjects. *Int Ophthalmol* 1992;16(4-5):273-6.
50. Mundt GH Jr, Hughes WF Jr. Ultrasonics in ocular diagnosis. *Am J Ophthalmol.* 1956 Mar;41(3):488-98.
51. Baum G, Greenwood I. The application of ultrasonic locating techniques to ophthalmology. II. Ultrasonic slit lamp in the ultrasonic visualization of soft tissues. *AMA Arch Ophthalmol.* 1958 Aug;60(2):263-79.
52. Silverman RH. High-resolution ultrasound imaging of the eye - a review. *Clin Exp Ophthalmol.* 2009 Jan;37(1):54-67.
53. Inazumi K, Takahashi D, Taniguchi T, Yamamoto T. Ultrasound biomicroscopis classification of zonules in exfoliation syndrome. *Jpn J Ophthalmol* 2002;46:502-509.
54. Nicolela MT, Walman BE, Buckley AR, Drance SM. Ocular hypertension and primary open-angle glaucoma: a comparative study of their retrobulbar blood flow velocity. *J Glaucoma.* 1996 Oct;5(5):308-10.
55. Nemeth J, Kovacs R, Harkanyi Z, Knezy K, Seny K, Marsovszky I. Observer experience improves reproducibility of color Doppler sonography of orbital blood vessels. *J Clin Ultrasound.* 2002;30(6): 332-5.

## **8. SAŽETAK**



**CILJ ISTRAŽIVANJA:** Mjerenje brzine protoka i izračun indeksa otpora u arteriji oftalmici, koristeći se ultrazvukom kao dijagnostičkim sredstvom. Istražiti utjecaj vaskularne komponente u pseudoeksfolijativnom glaukomu te obratiti pozornost na ulogu ultrazvuka kod ispitivanja prognoze i progresije glaukoma u usporedbi sa primarnim glaukomom otvorenog kuta.

**ISPITANICI I METODE:** Istraživanjem je obuhvaćeno 80 ispitanika podijeljeno u dvije skupine po 40. Ispitanici su bili uključeni u ispitivanje iz ambulante za glaukom, na Klinici za očne bolesti Kliničkog bolničkog centra Split. Prva skupina je imala 40 bolesnika s bilateralnim primarnim glaukomom otvorenog kuta. Druga skupina je imala 40 bolesnika s pseudoeksfolijativnim glaukomom, od kojih je 13 bolesnika imalo bilateralni glaukom, 16 bolesnika na lijevom oku i 11 bolesnika na desnom oku (ukupno 53 bolesna oka). Ultrazvučno su izmjerene brzine protoka u sistoli i dijastoli u arteriji oftalmici. Na temelju tih ultrazvučnih parametara izračunat je indeks otpora arterije oftalmike kod bolesnih očiju.

U statističkoj je obradi korišten Mann-Whitney test. Rezultati su interpretirani na nivou značajnosi  $p < 0,05$ .

**REZULTATI:** Izmjeren je veći otpor u arteriji oftalmici u skupini ispitanika s pseudoeksfolijativnim glaukomom spram skupine ispitanika s primarnim glaukomom otvorenog kuta uz  $p=0,029$ .

**ZAKLJUČAK:** Povećani otpor u arteriji oftalmici upućuje na utjecaj cirkulacijskih promjena u nastanku i progresiji pseudoeksfolijativnog glaukoma. Ultrazvuk se pokazao kao pouzdano i optimalno sredstvo u procjeni vaskularnog statusa glaukoma.

## **9. SUMMARY**

**THESIS TITLE:** Ultrasound in glaucoma diagnosis

**OBJECTIVE:** Measurement of velocity flow and calculation of the resistance index in ophthalmic artery using ultrasound as a diagnostic tool. To investigate the impact of the vascular component in the pseudoexfoliation glaucoma, pay attention to the role of ultrasound in predicting prognosis and progression of glaucoma.

**PATIENTS AND METHODS:** The survey included 80 respondents divided into two groups per 40. The subjects were included in the study from the glaucoma clinic at the Department of Ophthalmology in the University Hospital of Split. The first group had 40 patients with bilateral primary open-angle glaucoma. The second group had 40 pseudoexfoliation glaucoma patients, 13 of whom had bilateral glaucoma, 16 left-eye patients, and 11 patients on the right eye (53 sick eyes in total). Ultrasound measurements were made of systolic and diastolic flow rates in the ophthalmic artery. Based on these ultrasound parameters, the index of resistance of the ophthalmic artery in the diseased eyes was calculated.

The Mann-Whitney test was used in statistical analysis. The results are interpreted at the level of significance  $p < 0.05$ . The data are shown in tabular and graphical form.

**RESULTS:** Statistically significant difference in the ophthalmic artery resistance was found in the group with pseudoexfoliation glaucoma versus the group with primary open-angle glaucoma with a  $p$  value of 0,029.

**CONCLUSION:** Increased resistance to ophthalmic artery suggests the influence of circulatory changes in the formation and progression of pseudoexfoliation glaucoma. Ultrasound proved to be a reliable and optimal means for evaluating glaucoma vascular status.

## **10.ŽIVOTOPIS**

## **OSOBNI PODACI**

Ime i prezime: Filip Rađa

Državljanstvo: hrvatsko

Datum i mjesto rođenja: 16. rujna 1993. godine, Split

Telefon: +385915866823

Elektronička pošta: filiprada@hotmail.com

Adresa stanovanja: Stepinčeva 16, 21 000 Split, Hrvatska

## **OBRAZOVANJE**

-2000.-2008. Osnovna škola „Gripe“, Split

- 2008.-2012. IV. gimnazija „Marko Marulić“, Split

- 2012.-2018. Sveučilište u Splitu, Medicinski fakultet, Studij medicine

## **OSTALE AKTIVNOSTI**

- aktivno služenje engleskim jezikom

-vozač B kategorije

-član studentske udruge „Sekcija za hitnu medicinu“

-član studenstke udruge „ Neuro Split“- podsekcija „ Dijagnostika“ i podsekcija „Psihijatrija“

-2017. i 2018. godina- Sudjelovanje na skupu predavanja i radionica „Praktična znanja za studente“, Split, Republika Hrvatska

- 9.-12.3. 2018.- studentska praksa u Neuropsihijatrijskoj bolnici „dr. Ivan Barbot“, Popovača

-12.3-16.3 2018- studentska praksa na Klinici za psihijatriju „Vrapče“, Zagreb