

# Uloga videoasistirane torakoskopije u liječenju empijema pleure u dječjoj dobi

---

**Bjelanović, Dora**

**Master's thesis / Diplomski rad**

**2019**

*Degree Grantor / Ustanova koja je dodijelila akademski / stručni stupanj:* **University of Split, School of Medicine / Sveučilište u Splitu, Medicinski fakultet**

*Permanent link / Trajna poveznica:* <https://um.nsk.hr/um:nbn:hr:171:140521>

*Rights / Prava:* [In copyright](#)/[Zaštićeno autorskim pravom.](#)

*Download date / Datum preuzimanja:* **2025-02-02**



*Repository / Repozitorij:*

[MEFST Repository](#)



**SVEUČILIŠTE U SPLITU**

**MEDICINSKI FAKULTET**

**DORA BJELANOVIĆ**

**ULOGA VIDEOASISTIRANE TORAKOSKOPIJE U LIJEČENJU EMPIJEMA  
PLEURE U DJEČJOJ DOBI - RETROSPEKTIVNA STUDIJA**

**Diplomski rad**

**Akadska godina:**

**2018./2019.**

**Mentor:**

**Doc. dr. sc. Zenon Pogorelić, dr. med.**

**Split, srpanj 2019.**

**SVEUČILIŠTE U SPLITU**  
**MEDICINSKI FAKULTET**

**DORA BJELANOVIĆ**

**ULOGA VIDEOASISTIRANE TORAKOSKOPIJE U LIJEČENJU EMPIJEMA**  
**PLEURE U DJEČJOJ DOBI - RETROSPEKTIVNA STUDIJA**

**Diplomski rad**

**Akadska godina:**

**2018./2019.**

**Mentor:**

**Doc. dr. sc. Zenon Pogorelić, dr. med.**

**Split, srpanj 2019.**

# Sadržaj

1. UVOD.....	1
1.1. Anatomija prsnog koša.....	2
1.1.1. Anatomija pluća i pleuralnog prostora.....	3
1.1.2. Pleura.....	5
1.1.3. Embriologija pluća i pleuralnog prostora.....	6
1.1.4. Histologija pluća i pleure.....	7
1.2. Empijem pleure.....	8
1.2.1. Epidemiologija.....	8
1.2.2. Stadiji razvoja empijema pleuralne šupljine.....	9
1.2.2.1. Eksudacijska ili preempijemska faza.....	9
1.2.2.2. Fibrinopurulentna faza.....	9
1.2.2.3. Faza organizacije.....	9
1.2.3. Patologija i patofiziologija.....	10
1.2.4. Klinička slika.....	10
1.2.5. Dijagnoza i dijagnostička obrada.....	10
1.2.6. Komplikacije empijema.....	11
1.2.7. Liječenje.....	12
1.3. Videoasistirana torakoskopska kirurgija.....	13
1.3.1. Kirurška tehnika.....	14
1.3.2. Prednosti VATS-a.....	15
1.3.3. Nedostaci VATS.....	15
2. CILJ ISTRAŽIVANJA.....	16
3. MATERIJALI I METODE.....	18
3.1. Ispitanici.....	19
3.2. Mjesto studije.....	19
3.3. Organizacija studije.....	19

3.4. Opis istraživanja .....	20
3.5. Metode prikupljanja i obrade podataka.....	20
3.5.1. Statistička obrada podataka .....	20
3.5.2. Primarne mjere ishoda.....	20
3.5.3. Sekundarne mjere ishoda.....	21
4. REZULTATI.....	22
5. RASPRAVA .....	30
6. ZAKLJUČCI.....	35
7. POPIS CITIRANE LITERATURE .....	37
8. SAŽETAK .....	40
9. SUMMARY .....	42
10. ŽIVOTOPIS .....	44

*Zahvaljujem se svom mentoru doc. dr. sc. Zenonu Pogoreliću na posvećenom vremenu, dobroj volji i stručnoj pomoći pri izradi ovog diplomskog rada.*

*Hvala gđi. Nadi Jukić iz Ureda Klinike za dječju kirurgiju KBC-a Split na pomoći pri dobavljanju potrebne dokumentacije.*

*Hvala svim prijateljicama koje su bile uz mene i učinile ovo akademsko putovanje zanimljivijim.*

*Od srca zahvaljujem svojoj obitelji na bezuvjetnoj ljubavi i vječnoj podršci.*

## **1. UVOD**

## 1.1. Anatomija prsnog koša

Prsni koš (*thorax*) je gornji dio trupa (*truncus*) koji je smješten između vrata (*collum*) i trbuha (*abdomen*). Oblikuje ga prsni dio kralješnice, rebra i prsna kost (*sternum*). Koštano je hrskavični kavez koji štiti središnje organe dišnog i krvožilnog sustava. Glavni dio koštanog toraksa čine rebra (*costae*). Oblikom ima formu krnjeg stošca s užim gornjim dijelom i kraćim sagitalnim promjerom. Zbog prodora kralježaka u prsnu šupljinu (*cavum thoracis*), popriješno pokazuje bubrežasti presjek (1).

Prednja strana (*facies anterior*) koju čine prsna kost i rebrene hrskavice je ravna ili blago konveksna, i nagnuta odozgo prema dolje i naprijed (Slika 1A).

Stražnju stranu (*facies posterior*) prsnoga koša oblikuje 12 prsnih kralježaka i stražnji krajevi rebara. Konveksna je odozgo prema dolje i zatvara po jedan duboki utor sa svake strane središnje crte (Slika 1B).

Bočne strane (*facies laterales*) oblikuju trupovi rebra koji su međusobno odvojeni međurebrenim prostorima.

Gornji otvor prsnog koša (*apertura thoracis superior*) uži je i bubrežastog oblika. Straga ga omeđuje prvi prsni kralježak, sprijeda gornji rub prsne kosti, sa svake strane po jedno prvo rebro.

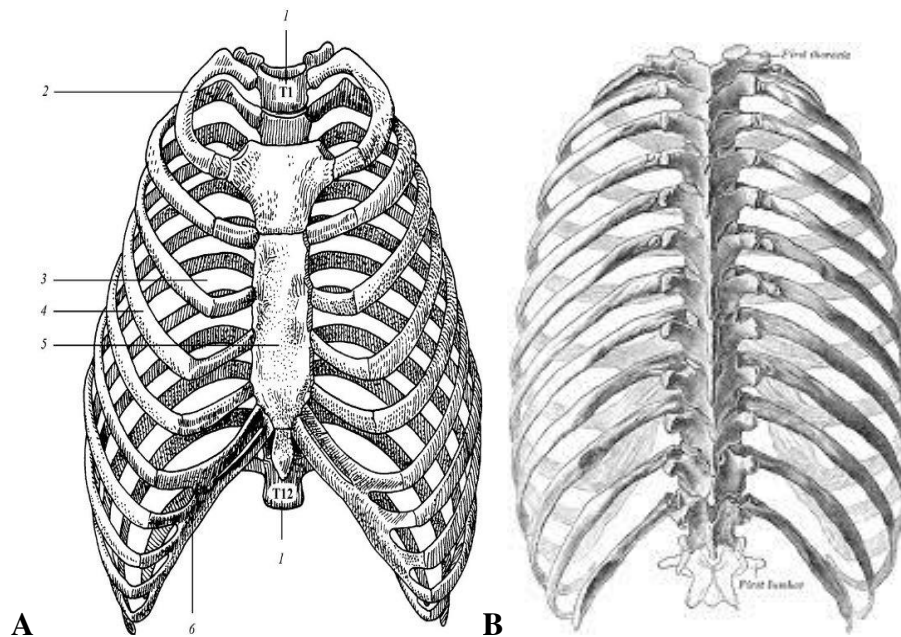
Donji otvor (*apertura thoracis inferior*) sa stražnje strane omeđuje 12. prsni kralježak, bočno 11. i 12. rebro, a sprijeda hrskavice 7., 8., 9., 10. rebra koje se spuštaju s objiju strana i s vrhom ksifoidnog nastavka oblikuju rebreni kut (*arcus costalis*). Donji je otvor popriješno širi nego u sredini i spušta se koso natrag. Zatvara ga ošit koji predstavlja dno prsnog koša. U toj mišićnoj ploči nalaze se otvori za komunikaciju između dvije šupljine.

Novorođenče: Prsni koš novorođenčeta ima velik sagitalni promjer (odnos sagitalnog prema transverzalnom je 1:2 dok je kod odraslih 1:3), a rebra prolaze horizontalno i prsna kralježnica je rastegnuta.

Dojenče: uglavnom diše abdominalno, ošit se visoko spušta te se trbuh zbog dublje trbušne šupljine ispupči.



Dijete: rebra se postepeno spuštaju (*descendens costarum*), a sagitalni promjer postaje manji. Fiziološka kifoza je prisutna i rebra se više mogu podignuti. Između 3. i 7. godine dolazi do prijelaza iz abdominalnog u kostalno disanje pri čemu ošit ide dublje za visinu kralješka (1).



**Slika 1.** Prsni koš: **A** - Prikaz prsnog koša sprijeda: 1. T1 do T12 prsni kralješci, 2. prvo rebro, 3. međurebreni prostor, 4. rebro, 5. prsna kost, 6. rebrene hrskavice; **B** - Prikaz prsnog koša straga. Preuzeto: <http://www.enciklopedija.hr/natuknica.aspx?ID=5083>

### 1.1.1. Anatomija pluća i pleuralnog prostora

Pluća (*pulmones*) su najvažniji dio dišnog sustava. To su parni parenhimski organi smješteni u prsnoj šupljini. Međusobno su odijeljeni medijastinumom. Izgledaju poput polustošca. Zdrava pluća su ružičasta, mekana i spužvasta, a kako starimo postaju sve tamnija, gotovo siva zbog nečistoća iz udahnutog zraka. Sastoje se od lijevog i desnog pluća. Oba pluća nisu jednaka, lijevo je uže i dulje te ima dva režnja, a desno je kraće i šire i ima tri režnja.

Režnjevi se dalje dijele na segmente, segmenti u lobuluse i lobulusi u acinuse (2). Zajedno teže manje od kilograma i sadrže oko 6 litara zraka u muškarca, odnosno 4,2 litre u

žene. Dugačka su oko 28 cm i široka oko 15 cm. Pluća omeđuju tri strukture: *facies diafragmatica, costalis et mediastinalis*. Izvana su obavijena opnom koja se naziva pleura (porebrica). Unutarnji dio koji prekriva pluća zove se visceralna pleura (poplućnica), a vanjski dio je parijetalna pleura i ona oblaže stjenku prsnog koša. U plućima se kisik iz zraka izmjenjuje s ugljičnim dioksidom iz tjelesnih tkiva. Zrak ulazi i izlazi iz pluća kroz nos, usta, dušnik, te ostale dišne putove zvane bronhi i bronhiole. Ti se dišni putovi granaju u plućima u mrežu malih cjevčica, koje završavaju u alveolama (2).

Plućni mjehurići, alveole funkcionalno su najvažniji dio pluća. Imaju oblik mjehurića promjera 0,3 mm. Ima ih oko 150 milijuna, pa je stoga respiratorna površina pluća veoma velika. Najvažniji sloj alveole je kapilarna mreža koja omogućuje izmjenu plinova.

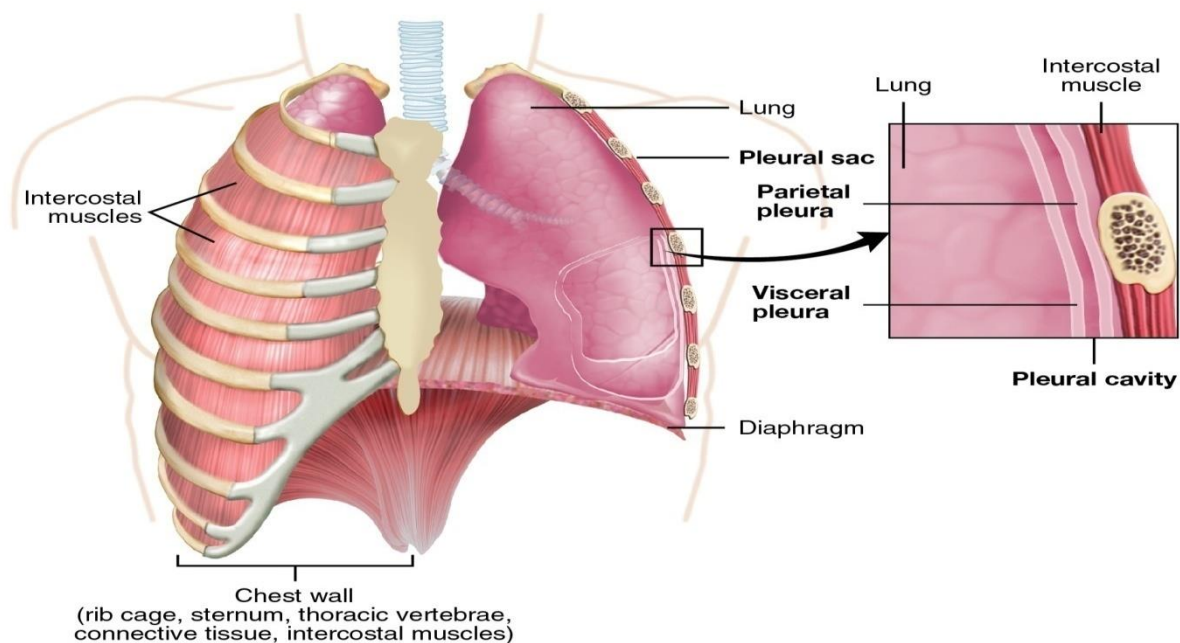
Lijevo pluće (*pulmo sinister*) manje je od desnog kako bi ostalo mjesta za srce. Ima dva režnja, *lobus superior et inferior*, međusobno ih odvaja *fissura obliqua*.

Gornji režanj se proteže sprijeda 3 – 4 cm iznad klavikule do granice šestog i sedmog rebra u medioklavikularnoj liniji. Straga se gornji režanj proteže od sedmog vratnog do trnastog nastavka trećeg prsnog kralješka. Donji režanj proteže se straga od trnastog nastavka trećeg do šiljastog nastavka devetog ili desetog prsnog kralješka. Lijevo pluće ima devet segmenata jer su dva segmenta srasla u jedan (2).

Desno pluće (*pulmo dexter*), ima tri režnja (*lobus inferior, superior et medius*), te deset segmenata.

*Fissura horizontalis pulmonis dextri* dijeli gornji i srednji režanj, a *fissura obliqua* odjeljuje *lobus medius pulmonis dextri* i *lobus inferior*.

Osim izmjene plinova, pluća sudjeluju u reguliranju acidobaznog statusa u tijelu, reguliranju tjelesne temperature, konvertiranju angiotenzina 1 u angiotenzin 2, izlučivanju štetnih tvari, filtriranju manjih krvnih ugrušaka iz vena i fizički štite srce od naglih pokreta (2).



**Slika 2.** Pluća i pleura

Preuzeto: <https://upload.wikimedia.org/wikipedia/commons/0/0d/2313>

### 1.1.2. Pleura

Pleura je tanka sjajna ovojnica koja ovija pluća i oblaže stjenke prsnoga koša tvoreći pleuralnu šupljinu. Razlikujemo dva lista pleure. Između obje šupljine pleure nalazi se mediastinum (Slika 2). Unutarnji dio koji prekriva pluća, zove se *pleura visceralis* (poplućnica). Ona je skliska membrana koja pomaže da se pluća pri svakom udahu glatko pokreću. Normalno su ta dva podmazana sloja poplućnice gotovo bez međusobnog prostora i skližu glatko jedan preko drugoga kako se pluća šire i stežu. Vanjski dio koji oblaže stjenku prsnog koša je *pleura parietalis* (porebrica). Ukupna površina visceralne i parijetalne pleure jednog pluća iznosi oko 1 m<sup>2</sup>. U svakoj pleuralnoj šupljini u odrasle osobe može se naći oko 5 ml tekućine. U njoj nema zraka te vlada negativan tlak koji priljubljuje čvrsto oba lista. *Cavitas pleuralis* je kapilarni prostor između pleuralnih listova, koji sadržava malo serozne tekućine i tako omogućava lakše klizanje pri pokretima disanja (3). Visceralna pleura gotovo u potpunosti prekriva pluća osim hilusa i *lig. pulmonale*. Parijetalna pleura se u različitim područjima i različito naziva: *pars costalis* – graniči sa koštanom stjenkom prsišta; *pars mediastinalis* – između prednje stjenke prsne šupljine i kralježnice tvori lateralnu stjenku sredoprsja i pokriva organe u njemu i *pars diaphragmatica* – pokriva lateralne dijelove ošita.

Pleuralni svod (*capula pleurae*) dio je parijetalne pleure koji se izdiže iznad prvog rebra i ispunjava plućni vrh. Sa stražnje strane dodiruje se s a. supclaviom, a vezivnim snopom vezan je za obližnje kralješke i prvo rebro. Parijetalnu pleuru opskrbljuju *aa. intercostales*, *a. thoracica interna* i *a. pericardiophrenicae*. Visceralnu pleuru opskrbljuju *aa. bronchiales*. Vene odgovaraju arterijama.

### 1.1.3. Embriologija pluća i pleuralnog prostora

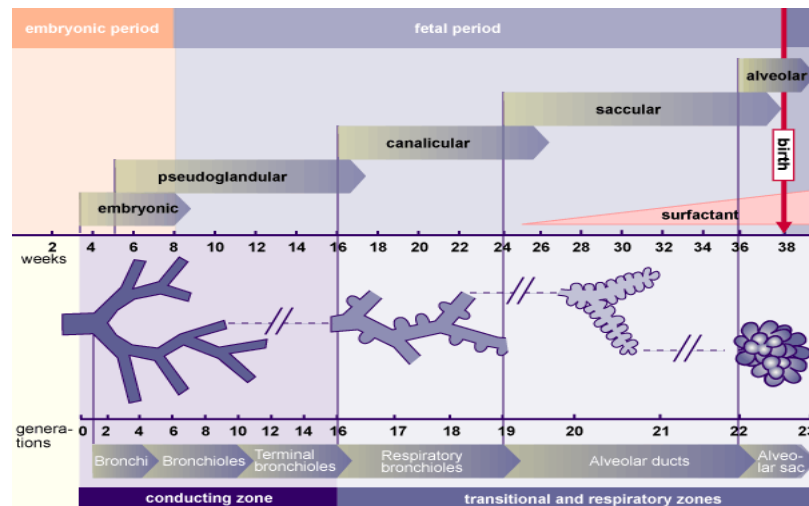
Embrionalni stadij razvoja pluća odvija se tijekom prvih pet tjedana nakon oplodnje. Pluća se pojavljuju kao plućni pupoljci koji su se odvojili od jednjaka. Morfogeneza pluća može se podijeliti u četiri stadija:

1. *Pseudoglandularni stadij* – uključuje razvojne procese između petog i šesnaestog tjedna gestacije. Nakon desetog tjedna u stjenkama bronha mogu se naći stanice hrskavice, egzokrinih žlijezda i glatkih mišića. Periferni dijelovi djelomično zadržavaju kubnični epitel koji je još uvijek malo diferenciran. Sa šesnaest tjedana nastaje veći dio važnih elemenata pluća osim onih za izmjenu plina. Disanje nije moguće stoga fetusi rođeni u tom periodu ne mogu preživjeti. Nastavlja se grananje do terminalnih bronha.

2. *Kanalikularni stadij* – uključuje razvojne promjene nastale između 16. i 24. tjedna gestacije. U ovoj se fazi kanalikuli izdvajaju iz terminalnog bronhiola. Terminalni bronhioli nastavljaju proliferirati i nastaju primitivni respiracijski bronhioli. Kanalikuli čine pravi respiratorni dio pluća, plućni parenhim. Svi zračni prostori koji potječu od terminalnog bronhiola tvore acinus. Svaki od njih obuhvaća respiratorne bronhiole, alveolarne kanale i kasnije alveolarne saccule (3).

3. *Sakularni stadij završnih vrećica* – počinje u 24. tjednu gestacije i nastavlja se do rođenja (između 24. i 36. tjedna gestacije). Respiracijski bronhioli nastavljaju dalje proliferirati i razvija se cijeli plućni acinus (respiratorni bronhioli, alveolarni hodnici, alveolarne vrećice i alveole). Razvijaju se alveolarne epitelne stanice tipa I i II te dolazi do proizvodnje surfaktanta. Surfaktant suzbija sile površinske napetosti i olakšava širenje terminalnih vrećica (Slika 3).

4. *Alveolarni stadij* razvija se postnatalno. Alveolarni sacculi postaju sve složeniji. Uzduž primarnih pregrada formira se veliki broj malih izbočina koje kad postanu veće podijele saccule na alveole koje su ograničene sekundarnim septama. Značajno je povećanje broja i veličine kapilara te alveola. U prvih šest mjeseci njihov se broj značajno povećava. Rast pluća nakon rođenja rezultat je povećanja broja respiratornih bronhiola i alveola, a ne povećanja veličine alveola (4).



**Slika 3.** Embrionalni razvoj pluća.

Preuzeto: <http://www.embryology.ch/anglais/rrespiratory/phasen02.html>

#### 1.1.4. Histologija pluća i pleure

Dušnik, bronhi i bronhioli obloženi su respiracijskim epitelom koji sadrži trepetljike i vrčastim stanicama koje izlučuju sekret. U većim bronhiolima cilindrični je epitel višeredan s trepetljikama, te se postupno smanjuje do jednoslojnog cilindričnog gdje u završnim bronhiolama postaje kubičan. Kubični epitel sadrži Clarine stanice koje nemaju trepetljike, a sadržavaju sekretna zrnca te izlučuju proteine, koje epitel bronhiola štite od raznih upala i onečišćenja. Bronhioli sadržavaju i neuroepitelna tjelešca koja imaju ulogu kemoreceptora, te obnavljaju epitel dišnih putova nakon oštećenja. Trepetljike epitela u dišnim putovima svojim kretanjem djeluju tako da pomiču sekret vrčastih stanica prema gore do grkljana gdje ga osoba proguta ili iskašlje. Stjenka u alveolarnom hodniku i alveolama građena je od jednoslojnog pločastog epitela (pneumociti tip 1) kroz koje se odvija izmjena plinova. Na nekim se mjestima unutar alveole mogu vidjeti kubične stanice. Između alveole nalaze se gusta mreža krvnih žila i kapilara s malo vezivnog tkiva bogatog elastičnim vlaknima i

makrofazima. Brojni su makrofazi ispunjeni česticama ugljena i prašine te su smješteni u vezivu oko velikih krvnih žila i u pleuri. Stjenka bronha sadrži i spiralno složena glatka mišićna vlakna. Mišićne stanice svojom kontrakcijom mijenjaju promjer bronha, te tako utječu na protok zraka prilikom faza disanja. U stijenci je moguće vidjeti limfocite, te limfne čvoriće.

Pleura se sastoji od parijetalnog i visceralnog lista koji prelaze jedan u drugi u području hilusa. Oba se sastoje od mezotelnih stanica koje leže na rahlom sloju veziva koje sadržava kolagen i elastična vlakna. Oba lista zatvaraju šupljinu koja je cijela obložena pločastim mezotelnim stanicama. U normalnim stanjima pleuralna šupljina sadrži male količine tekućine, koja olakšava klizanje listova prilikom respiracije, dok u nekim patološkim stanjima šupljina sadržava tekućinu, gnoj ili zrak (5).

## **1.2. Empijem pleure**

### **1.2.1. Epidemiologija**

Empijem (*Empyema thoracis*) čest je uzrok morbiditeta u pedijatrijskoj populaciji. Empijem ima prijavljenu učestalost 1 – 4 na 100.000 djece širom svijeta i javlja se kao komplikacija u 0,6 – 3,0% hospitaliziranih bolesnika s upalom pluća. Novije studije pokazuju da se incidencija povećava (25).

Empijem pleure najčešće nastaje kao posljedica komplikacija bakterijske pneumonije (10 – 30%) i tada govorimo o parapneumoničnom empijemu. Može nastati nakon resekcijskih zahvata na plućima, nakon traume, ili je jatrogenog porijekla (punkcije, biopsije, drenaže). Dolazi do nakupljanja gnojnog sadržaja u pleuralnoj šupljini. Najčešći uzročnik u djece je *Streptococcus pneumoniae*, pa *Staphylococcus aureus*, *Klebsiella pneumoniae*, *Pseudomonas aeruginosa* i drugi uzročnici. Ovisno o trajanju bolesti dijelimo ga na akutni, subakutni i kronični, a prema lokaciji na jednostrani ili obostrani, totalni ili subtotalni i razgraničeni.

## **1.2.2. Stadiji razvoja empijema pleuralne šupljine**

### **1.2.2.1. Eksudacijska ili preempijemska faza**

Očituje se pojavom sterilnog izljeva u pleuralnom prostoru. Nastaje zbog povišene kapilarne permeabilnosti i prati je proizvodnja citokina. Tekućina je sterilna, može biti blago замуćena zbog nakupine fibrina. Nivo glukoze pretežno je u granicama referentnih vrijednosti,  $\text{pH} < 7,2$ ;  $\text{LDH} < 1000 \text{IU/dL}$ , a neutrofilu su povišeni. Ova faza može trajati kratko, a može trajati i nekoliko tjedana. U eksudacijskoj fazi empijem se uspješno liječi antibioticima i torakalnom drenažom (6).

### **1.2.2.2. Fibrinopurulentna faza**

Nadovezuje se na eksudacijsku fazu, dolazi do bakterijske invazije pleuralnog prostora. Pleuralni izljev postaje zasićen fibrinskim naslagama uz prisutnost neutrofila, te postaje gust i purulentan. Pleuralni prostor se pregrađuje septama, a fibrinske naslage različite debljine i čvrstoće prekrivaju oba lista pleure. Ekspanzija pluća je ograničena. Na RTG-u se vidi zasjenjenost plućnog parenhima. Tekućina je karakterizirana:  $\text{pH} < 7,1$ ;  $\text{glukoza} < 3,33 \text{ mmol/L}$ ;  $\text{LDH} > 1000 \text{IU/dL}$ . Bakteriološke kulture su pozitivne. U fibrinopurulentnoj i fibrinoznoj fazi indicirano je operacijsko liječenje. Videoasistirana torakoskopija (VATS) je metoda izbora (6,7).

### **1.2.2.3. Faza organizacije**

Završni stadij razvoja pleuralnog empijema karakteriziran je pojavom fibroblasta. Dolazi do nagomilavanja pleuralnog sadržaja u septiranom pleuralnom prostoru. Zadebljana pleura djelomično urasta u upalno promijenjen parenhim pluća, te stoga pluća imaju smanjen kapacitet. Na mjestu primarne upale moguća je pojava nekroze plućnog parenhima. U ovoj fazi dolazi do spontanog izlječenja ili razvoja kroničnog empijema. Narednih mjeseci

može doći do razvoja fibrotoraksa, bronhopleuralne fistule, plućnog apscesa ili infekcije kroz prsnu stijenku (*empyema necessitis*) (6).

### **1.2.3. Patologija i patofiziologija**

Empijem se može razviti izravnim širenjem iz nekog infektivnog žarišta na plućima, hematogeno ili putem limfe. Iako se gnojni sadržaj resorbira u potpunosti, često dolazi do nastanka treće faze, tj. stvaranja priraslica ili zadebljanja pleure (8).

Prsni koš je premalen pa se prilikom poremećaja ventilacije zbog bolesti prsnog koša ne može postići normalan volumen zraka. Ispunjenje pleuralnog prostora tekućinom izaziva tipične restriktivne poremećaje ventilacije pluća zbog pritiska plućnog tkiva na zahvaćenoj strani. Pleuralni sadržaj ili kožura djeluje poput nerastezljivog oklopa. Često je i rastegljivost suprotne strane smanjena (9).

### **1.2.4. Klinička slika**

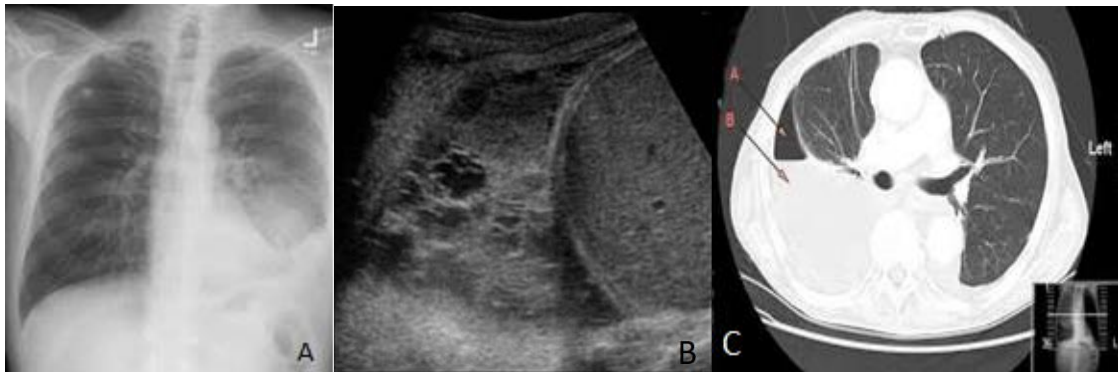
Djeca kod koje se sumnja na empijem pleure, često imaju povišenu tjelesnu temperaturu, podražajni kašalj, mučninu, noćno znojenje, žale se na bol u prsištu kao i otežano disanje. Često su bez apetita, povraćaju, razdražljiva su, iskašljavaju gnojni sadržaj i lošeg su općeg stanja. Na strani gdje je prisutan izljev auskultacijski se čuju krepitacije i oslabljeno disanje. Perkusijom se dobije muklina ili skraćeni plućni zvuk, a pektoralni fremitus je odsutan (10). RTG snimka prsišta pokazuje pleuralni izljev. U laboratorijskim nalazima prisutna je leukocitoza, neutrofilija i povišene vrijednosti C – reaktivnog proteina. Povišene vrijednosti LDH, pH<7 i niska koncentracija glukoze ukazuju na mogući pleuritis.

### **1.2.5. Dijagnoza i dijagnostička obrada**

Dijagnoza empijema pleure postavlja se na osnovi anamneze i kliničkog pregleda, laboratorijskih analiza, radiološke snimke srca i pluća, te se bolesnik po potrebi dijaskopira u



stojećem položaju u A-P projekciji, koja omogućava kvalitetno prosvjetljavanje samih plućnih vrhova (Slika 4A) (11). U novije vrijeme u dječjoj dobi nezaobilaznu ulogu u dijagnostici empijema pleure ima ultrazvuk koji nam daje uvid u točnu lokalizaciju i količinu izljeva (Slika 4B). Kompjuterizirana tomografija prsnog koša korisna je pri procjeni debljine pleuralnih fibrinskih naslaga, predstavlja izuzetno pouzdanu metodu za lokalizaciju i kvantifikaciju izljeva, kao i diferencijalnu dijagnozu između pleuralnog izljeva i drugih bolesti pleure (Slika 4C). U dijagnostičkoj obradi može nam pomoći i pleuralna punkcija (torakocenteza), te patohistološka, mikrobiološka, serološka, citološka i biokemijska ispitivanja pleuralne tekućine, seruma, elemenata krvi i ispljuvka.



**Slika 4.** Dijagnostička obrada empijema pleure: **A** – Rtg snimka prsnog koša; **B** – Ultrazvuk pluća pokazuje empijem sa septiranim plućnim parenhimom (donji režanj); **C** – CT prsnog koša pokazuje desnostrani empijem pleure.

Preuzeto: [https://hr.wikipedia.org/wiki/Empijem\\_pleuralne\\_šupljine](https://hr.wikipedia.org/wiki/Empijem_pleuralne_šupljine)

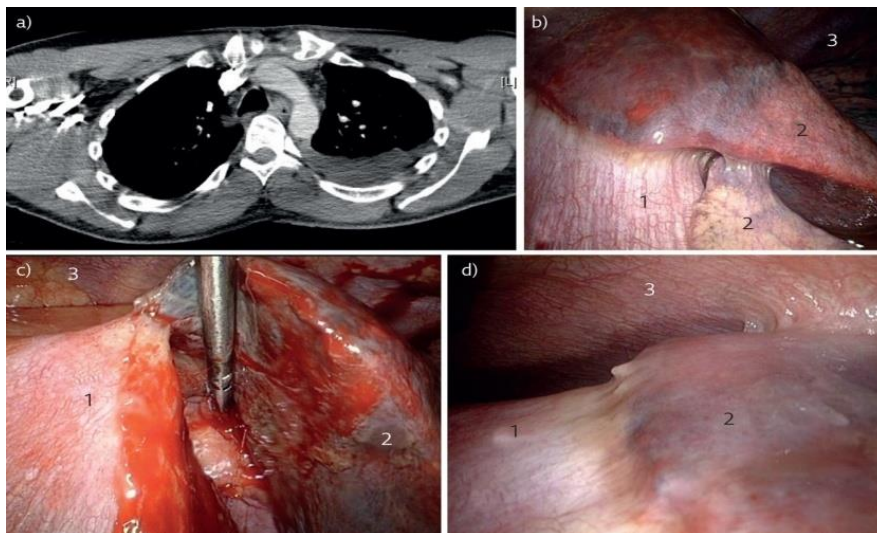
### 1.2.6. Komplikacije empijema

Komplikacije neliječenog empijema su fibrotoraks, bronhopleuralne fistule, plućni apsces, infekcije kroz prsnu stjenku, perikarditis i mediastinitis.

### 1.2.7. Liječenje

Liječenje empijema pleure može biti konzervativno i kirurško ovisno o stadiju bolesti. U eksudacijskoj fazi empijem se uspješno liječi antibioticima širokog spektra, a izbor antibiotika ovisi o uzročniku koji je dokazan u sputumu ili u pleuralnoj tekućini te torakocentezom. Primjena drenaže u liječenju bolesti pluća metoda je koja se koristi od davnina. Drenaža prsišta zbog empijema poznata je od doba Hipokrata, koji u svojim spisima navodi: „Ako upala pleure traje 20 dana, formira se empijem od kojeg, ako se spontano ne evakuira, bolesnik umre“. Hipokrat je izvodio drenažu prsišta tako da je na prsnom košu, gdje se palpivala najveća prominencija, incidirao meka tkiva i umetnuo dren (12).

Danas je sve češća drenaža prsišta uz negativni tlak, kidanje nježnih fibrinskih pregrada i evakuiranje pleuralnog sadržaja ili videoasistirana torakoskopija (Slika 5).

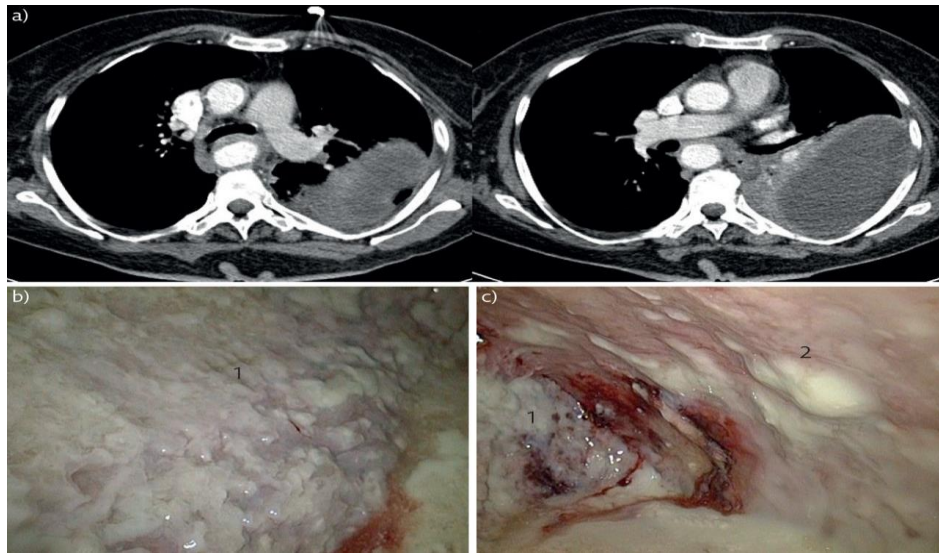


**Slika 5.** Videoasistirana torakoskopija u fazi I: **A**– prijeoperacijski CT toraksa; **B-D**– intraoperacijski pregled (1 dijafragma, 2 pluća, 3 prsna stijenka) (13)

U fibrinopurulentnoj i fibrinoznoj fazi inducirano je operacijsko liječenje. Minitorakotomija se koristi kod vrlo gustog pleuralnog sadržaja uz toaletu prsišta i postavljanje torakalnog drena. U liječenju empijema pleure koriste se i drenaža prsišta s upotrebom fibrinolitika (urokinaza, streptokinaza, alteplaza) i VATS toaleta ili dekortikacija pleuralnog prostora. Ako drenaža ni nakon 24 h ne daje učinak, u pleuralni prostor treba instalirati urokinazu (125000 i.j. razrijeđeno u 50 – 100ml 0.9% NaCl) i ostaviti dva i više sati te potom odstraniti. Ovakvim se liječenjem uklanja intrapleuralni fibrin i omogućava

slobodna drenaža infektivne tekućine (14). Dekortikacija omogućava potpunu reekspanziju plućnog prostora. VATS je metoda izbora u liječenju fibrinopurulentnog stadija empijema, skraćuje poslije operacijski tijek, bolesnici osjećaju manju bol u odnosu na torakotomiju, brže se oporavljaju i vraćaju svakodnevnim aktivnostima, a estetski rezultat je značajno bolji.

U fazi vezivne organizacije empijema metoda izbora je VATS dekortikacija (Slika 6).



**Slika 6.** VATS dekortikacija: **A** – prijeoperacijski CT prsnog koša; **B** i **C** – intraoperacijski prikaz pleuralnog empijema u fazi organizacije s debelim slojem fibrina preko parijetalne pleure (13)

Potpuno se uklanjaju pleuralne naslage, odstranjuje se nekrotično plućno tkivo, zatvaraju se veća oštećenja parenhima. Ako se djeca u ovoj fazi ne liječe dolazi do razvoja kroničnog empijema, apscesa pluća, skolioze prsne kralježnice ili razvitka bronhopleuralne fistule. U liječenju kroničnog empijema metoda izbora je otvorena dekortikacija.

### 1.3. Videoasistirana torakoskopska kirurgija

Videoasistirana torakoskopska kirurgija (VATS) minimalno je invazivni kirurški postupak koji se koristi za dijagnosticiranje i liječenje bolesti ili ozljeda pluća. Kod odgovarajućih indikacija počela se koristiti 1990-ih godina. Nova video tehnologija unaprijedila je klasičnu torakoskopiju, jer se sa monitorima visoke rezolucije uz moderne video-procesore mnogo jasnije i detaljnije sagledavaju patološke promjene u prsnom košu, a

snimanjem i reprodukcijom omogućava se naknadna analiza i edukacija(15–17). Najčešće indikacije za dijagnostičku primjenu VATS-a u počecima bili su pleuralni izljev, pneumotoraks i oboljenja plućnog intersticija, dok se danas gotovo svi zahvati u torakalnoj kirurgiji mogu izvoditi pomoću ove metode. VATS omogućava oslobađanje čitavih pluća od adhezija, ukoliko one postoje, omogućava sagledavanje veće površine parijetalne i visceralne pleure, kao i perikarda i dijafragme.

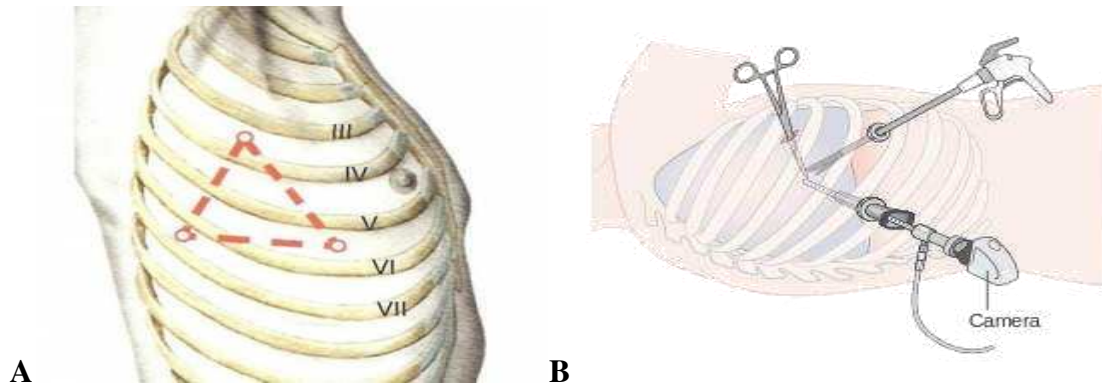
Omogućava i različite postupke pleurodeze, parcijalnu pleurektomiju, dekortikaciju pluća. VATS u odnosu na otvorenu biopsiju pluća omogućava uzimanje uzorka tkiva praktično sa svih dijelova pluća (15).

### **1.3.1. Kirurška tehnika**

VATS se izvodi u općoj anesteziji. Bolesnika treba smjestiti u lijevi ili desni bočni položaj, ovisno o mjestu bolesti. Bolesnik se intubira tubusom „Carlens“ koji ima dvostruki lumen. Nakon što se zatvori jedan lumen, dolazi do kolabiranja pluća (inducirani pneumotorax) na strani koja se operira, a drugi lumen omogućava jednostruku ventilaciju pluća.

Učine se tri manje incizije (po potrebi i više) na prsnom košu (raspodjela incizija ovisi o patološkom supstratu koji se operira), troakari se uvode kroz incizije u interkostalni prostor. Kroz troakare se uvodi teleskop i radni instrumenti pomoću kojih se izvodi operacijski zahvat. Moguća je detaljna eksploracija pleuralne šupljine. Ovisno o dobi djeteta koriste se troakari promjera 3 ili 5 mm. Ako je dijete veliko sve se može raditi kroz jedan veći otvor (tzv. Lapshild), bolji je pristup operacijskom polju, manji je broj ulaznih rana što smanjuje mogućnost infekcije, ali i bol nakon operacije.

Prvi troakar postavlja se u petom ili šestom interkostalnom prostoru na središnjoj aksilarnoj liniji, kroz koji se uvodi kamera. Ostali troakari uvode se pod kontrolom kamere. Drugi se troakar postavlja u treći interkostalni prostor u srednjoj aksilarnoj liniji. Treći troakar se postavlja u peti interkostalni prostor u medioklavikularnu liniju. Pozicioniranje troakara mora biti u obliku jednako straničnog trokuta (Slika 7).



**Slika 7.** VATS: **A** – Shematski prikaz za postavljanje troakara; **B** – Prikaz torakoskopa, kamere i pomoćnog instrumenta. Preuzeto: <https://bo.gurushealth.ru/miscelanea>

### 1.3.2. Prednosti VATS-a

- kraći boravak u bolnici
- manja mogućnost komplikacija i smanjena poslije operacijska bol
- brži povratak normalnom životu i aktivnostima
- estetski rezultat je značajno bolji (18)

### 1.3.3. Nedostaci VATS-a

- skupi instrumenti
- nedostatna ili nemoguća palpacija intratorakalnog supstrata instrumentom uvedenim kroz uski radni kanal
- nemogućnost trodimenzionalne vizualizacije
- otežana manipulacija kod krvarenja (18)

## **2. CILJ ISTRAŽIVANJA**

Empijem pleure u djece najčešće nastaje kao posljedica komplikacije bakterijske upale pluća. Liječenje se obično započinje empirijskom primjenom antibiotika koji se kombiniraju sa drenažnim postupcima pa sve do kiruškog liječenja koje ovisi o kliničkoj slici i vrsti empijema.

Cilj je ovog istraživanja usporediti epidemiološke, demografske i kliničke karakteristike te ishode liječenja u djece operirane zbog empijema pleure torakoskopskim pristupom. Podciljevi su odrediti prosječnu dob bolesnika, lateralizaciju, stadij empijema, indikaciju zbog koje se poduzima operacijski zahvat, analizirati uspješnost liječenja, komplikacije i učestalost recidiva, te ih usporediti s ostalim relevantnim studijama.

### **Hipoteza:**

Rana dekortikacija videotorakoskopskim pristupom je uspješna i učinkovita metoda u liječenju empijema pleure u dječjoj dobi, koja značajno ubrzava oporavak bolesnika i skraćuje vrijeme provedeno u bolnici.

### **3. MATERIJALI I METODE**



### **3.1. Ispitanici**

Ispitanici su svi bolesnici operirani zbog empijema pleure u Klinici za dječju kirurgiju Kliničkog bolničkog centra Split u razdoblju od 1. siječnja 2009. do 1. lipnja 2019.

*Kriteriji uključenja:*

1. Bolesnici oba spola, u dobi do 18 godina, koji su operirani zbog empijema pleure u Klinici za dječju kirurgiju KBC-a Split.
2. Bolesnici operirani videoasistiranim torakoskopskim pristupom.

*Kriteriji isključenja:*

1. Bolesnici stariji od 17 godina
2. Bolesnici operirani u drugim ustanovama, a praćeni u našoj ustanovi
3. Bolesnici s nedovoljnim brojem podataka za praćenje
4. Bolesnici u kojih je učinjena konverzija videoasistirane torakoskopije u torakotomiju
5. Bolesnici u kojih je praćenje nakon operacijskog zahvata bilo kreće od 3 mjeseca

### **3.2. Mjesto studije**

Istraživanje je provedeno u Klinici za dječju kirurgiju KBC-a Split.

### **3.3. Organizacija studije**

Povijesna presječna studija. Istraživanje je prema ustroju kvalitativno istraživanje, dok je po intervenciji i obradi podataka deskriptivnog, tj. opisnog tipa.

### **3.4. Opis istraživanja**

Izvori podataka su pisani Protokol Klinike za dječju kirurgiju i pismohrana povijesti bolesti. Bolesnici koji zadovoljavaju kriterije i čiji podaci postoje u pisanom protokolu, ali ne i u arhivi, isključeni su tijekom istraživanja. Svakom ispitaniku analizirani su sljedeći parametri: dob, spol, indeks tjelesne mase, simptomi, duljina trajanja simptoma prije operacijskog zahvata, veličina pleuralnog izljeva, lokalizacija i stadij empijema, trajanje drenaže i hospitalizacije, broj dana u Jedinici intenzivne njege, operacijsko vrijeme, broj dana febriliteta, trajanje parenteralne antibiotske terapije, konverzija u torakotomiju, reoperacija, ponovni prijem u bolnicu, upalni parametri prije operacije, komplikacije i komorbiditeti, prijeoperacijska dijagnostička obrada i mikrobiološki nalaz.

### **3.5. Metode prikupljanja i obrade podataka**

Podatke smo prikupili pretraživanjem pisanog protokola operacijskih zahvata Klinike za dječju kirurgiju KBC-a Split te arhive povijesti bolesti.

#### **3.5.1. Statistička obrada podataka**

Prikupljeni podaci uneseni su u programske pakete Microsoft Office za obradu teksta, te Microsoft Excel za izradu tabličnog prikaza. Kvantitativni su podaci opisani medijanom i rasponom, dok su kategorijske varijable izražene apsolutnim brojevima i postocima.

#### **3.5.2. Primarne mjere ishoda**

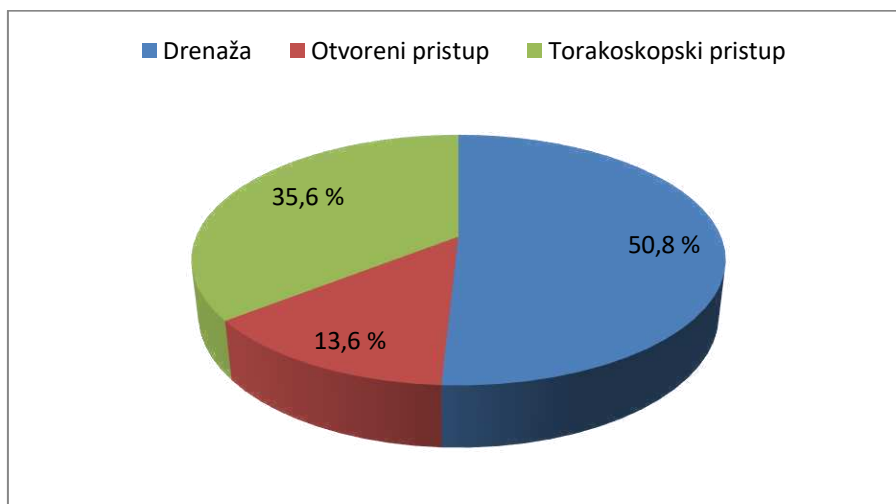
Primarne mjere ishoda bile su ishod liječenja, te učestalost nastanka komplikacija i/ili recidiva empijema nakon operacijskog zahvata.

### **3.5.3. Sekundarne mjere ishoda**

Sekundarne mjere ishoda uključivale su indikacije za operacijsko liječenje, vrijeme trajanja operacijskog zahvata, duljinu boravka u bolnici i postotak reoperacija.

## **4. REZULTATI**

U izabranom studijskom razdoblju (siječanj 2009. – lipanj 2019.) u Klinici za dječju kirurgiju KBC-a Split liječeno je 59 bolesnika zbog empijema pleure. Od ukupnog broja bolesnika 30 (50,8%) ih je liječeno torakalnom drenažom. U 29 bolesnika učinjen je operacijski zahvat, od čega je 8 (13,6%) bolesnika operirano otvorenim, a 21 (35,6%) bolesnik videotorakoskopskim pristupom (Slika 8).



**Slika 8.** Raspodjela bolesnika s obzirom na pristup liječenja

U studiju je uključen ukupno 21 bolesnik liječen videotorakoskopskim pristupom, od čega je bilo 10 (47,6%) dječaka i 11 (52,4%) djevojčica, s medijanom dobi od 5,0 godina (IQR 2,8; 6,0) i medijanom BMI od 15,6 kg/m<sup>2</sup> (IQR 14,8; 16,8) (Tablica 1).

U Tablici 1. prikazani su laboratorijski nalazi bolesnika u sklopu prijeoperacijske dijagnostičke obrade bolesnika. Medijan leukocita iznosio je 16,0 x 10<sup>9</sup>/L (IQR 10,8; 21,6), medijan vrijednosti neutrofila bio je 71,0% (IQR 66,9; 81,5), medijan CRP-a iznosio je 162,1 mg/L (IQR 85,1; 274,8), a medijan ukupne vrijednosti proteina iznosio je 55 g/L (IQR 50; 65,5).

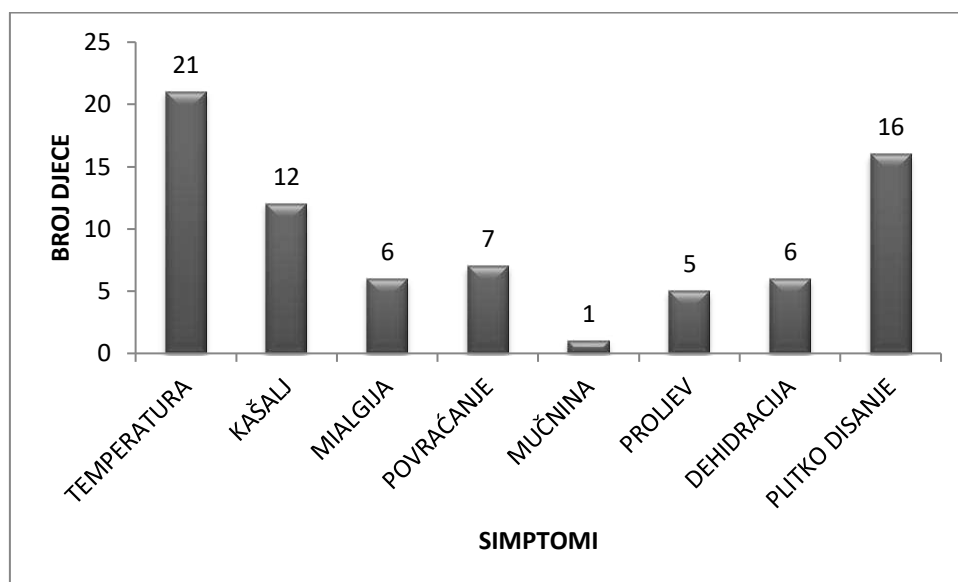
Od ukupnog broja operirane djece njih 4 (19%) je imalo zabilježen komorbiditet, od kojih su dva (9,5%) bolesnika imala ponavljajuće laringitise, jedan (4,8%) spontani pneumotoraks i jedan (4,8%) opstruktivski bronhitis.

**Tablica 1.** Demografski, laboratorijski i klinički podaci bolesnika.

<b>Demografski podaci</b>	
Dob (godine); medijan (IQR)	5 (2,8; 6)
Spol	<i>Muški</i> 10 (47,6)
n (%)	<i>Ženski</i> 11 (52,4)
BMI (kg/m <sup>2</sup> ); medijan (IQR)	15,6 (14,8; 16,8)
<b>Laboratorijski nalazi; medijan (IQR)</b>	
Leukociti (x10 <sup>9</sup> /L)	16 (10,8; 21,6)
Neutrofili (%)	71 (66,9; 81,5)
CRP (mg/L)	162,1 (85,1; 274,8)
Ukupni proteini (g/L)	55 (50; 65,5)
<b>Klinički podaci</b>	
Komorbiditet, n (%)	4 (19)
Trajanje simptoma (dani), medijan (IQR)	10 (7; 16,3)
Vrućica, n (%)	21 (100)
Kašalj, n (%)	12 (52,4)
Mialgija, n (%)	6 (28,6)
Povraćanje, n (%)	7 (33,3)
Mučnina, n (%)	1 (4,8)
Proljev, n (%)	5 (23,8)
Dehidracija, n (%)	6 (28,6)
Plitko disanje, n (%)	16 (76,2)

CRP – C reaktivni protein; IQR – interkvartilni raspon

Medijan duljine trajanja simptoma za sve bolesnike je iznosio 10 dana (IQR 7; 16,3). Najčešći simptomi bili su vrućica (n=21; 100%), plitko disanje (n=16; 76,2%) i kašalj (n=12; 52,4%). Učestalost ostalih simptoma i kliničkih znakova bolesti prikazana je u Tablici 1 i na Slici 9.



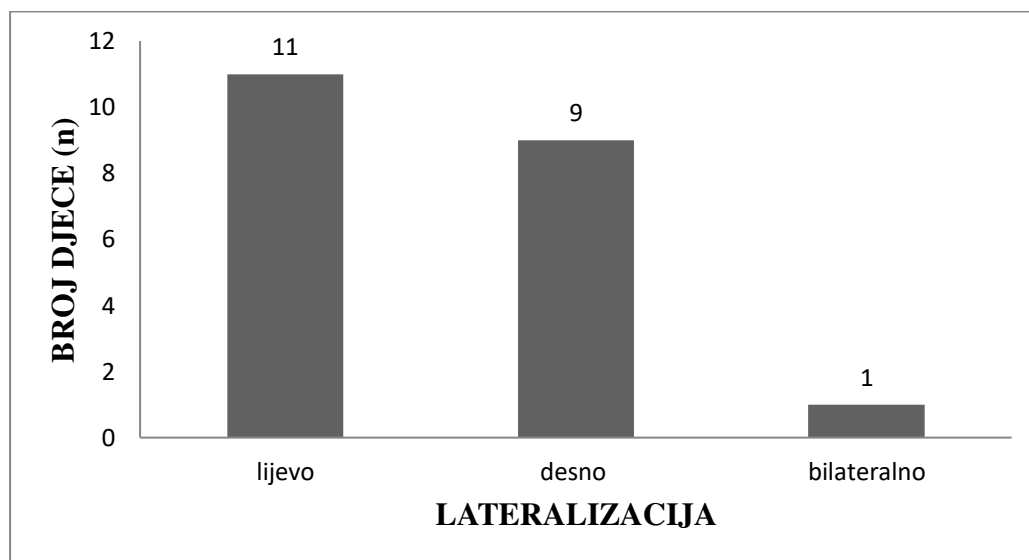
*Slika 9. Prikaz simptoma i kliničkih znakova empijema pleure*

*Tablica 2. Karakteristike empijema pleure*

Varijabla	
Veličina pleuralnog izljeva (cm); medijan (IQR)	4,5 (2,6; 5,2)
Lateralizacija; n (%)	
<i>lijevo</i>	11 (52,4)
<i>desno</i>	9 (42,9)
<i>bilateralno</i>	1 (4,8)
Stadij empijema; n (%)	
<i>Stadij I</i>	2 (9,5)
<i>Stadij II</i>	4 (19,0)
<i>Stadij III</i>	15 (71,5)

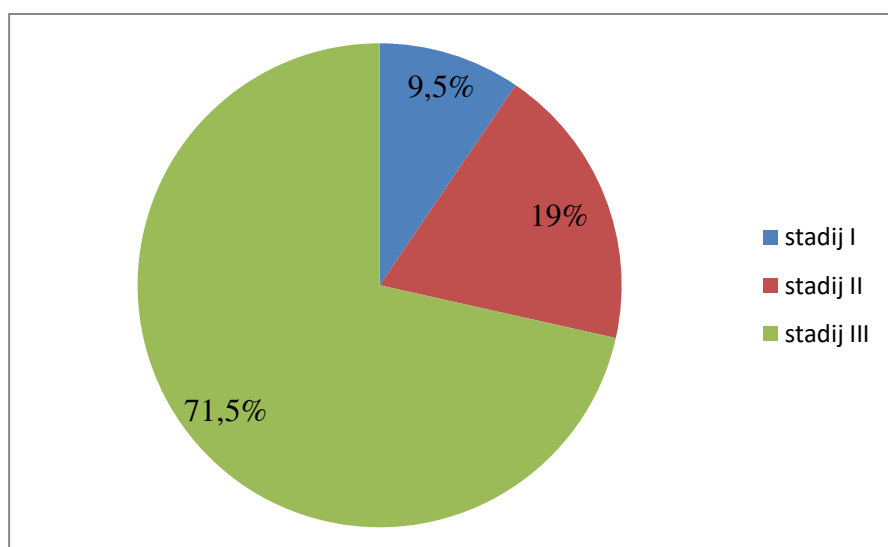
Medijan veličine pleuralnog izljeva iznosio je 4,5 cm (IQR 2,6; 5,2). Vrijednosti veličine pleuralnog izljeva dobili smo ultrazvučnom tehnikom ili MSCT-om (Tablica 2).

Od ukupnog broja operirane djece njih 11 (52,4%) imalo je empijem pleure s lijeve strane, njih 9 (42,9%) s desne strane, a obostrano lokaliziran empijem pleure imalo je samo jedno (4,8%) dijete (Slika 10).



*Slika 10. Raspodjela bolesnika prema lokalizaciji empijema pleure*

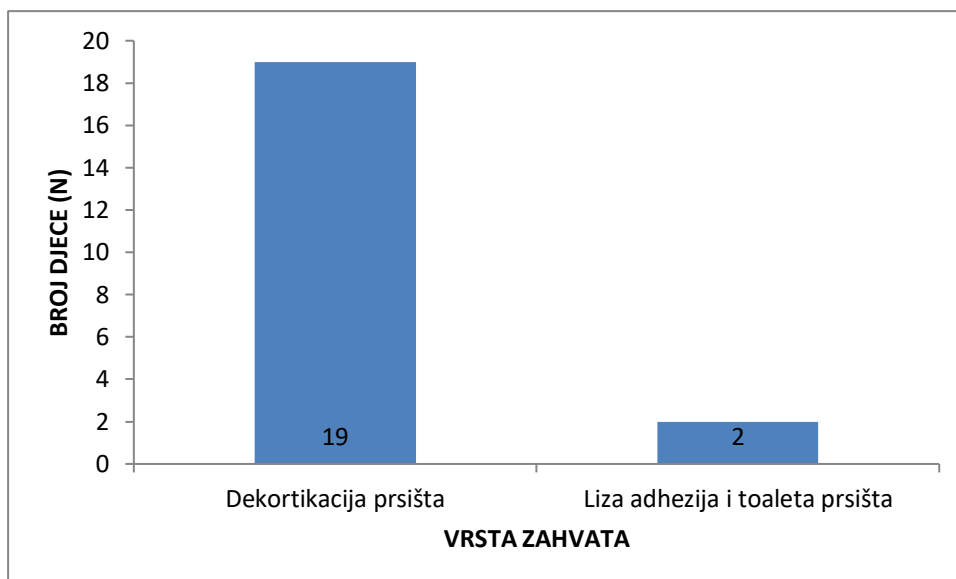
Od ukupnog broja operiranih bolesnika empijem je intraoperacijski u njih 2 (9,5%) klasificirano je kao Stadij I (eksudacijska faza); 4 (19%) kao Stadij II (fibrinopurulentna faza) i 15 (71,5%) kao Stadij III (faza organizacije) (Slika 11).



*Slika 11. Raspodjela bolesnika prema stadiju empijema pleure*



Od ukupnog broja bolesnika u njih 19 (90,5%) je bila učinjena dekortikacija prsišta, a u njih 2 (9,5%) liza adhezija i toaleta prsišta (Slika 12).

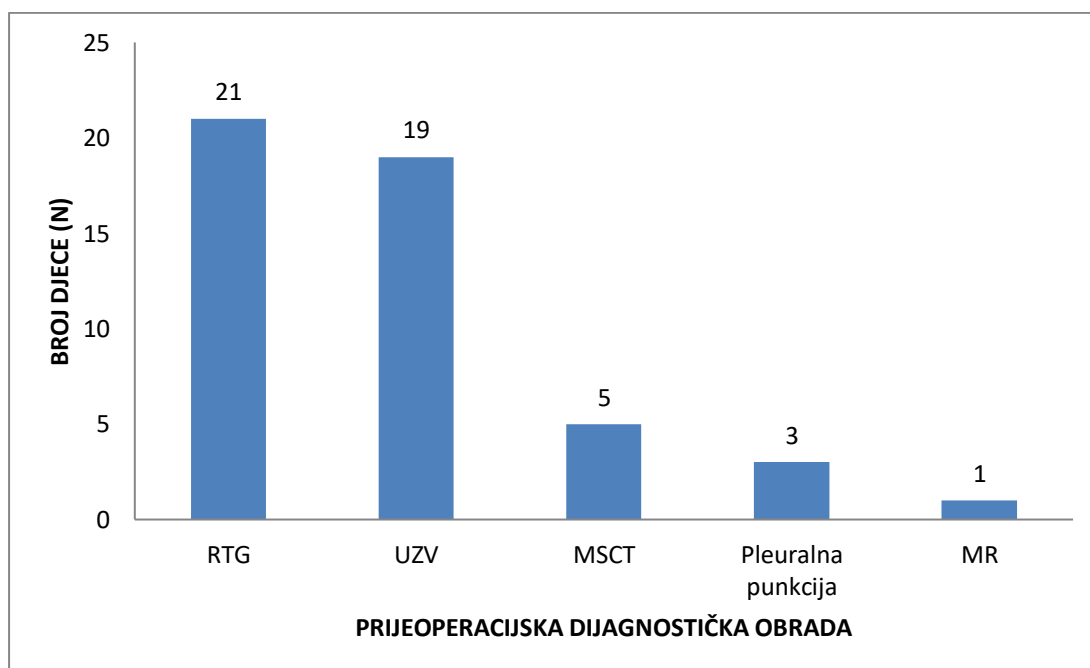


*Slika 12. Raspodjela bolesnika s obzirom na vrstu operacijskog zahvata*

*Tablica 3. Ishodi liječenja bolesnika s empijom pleure*

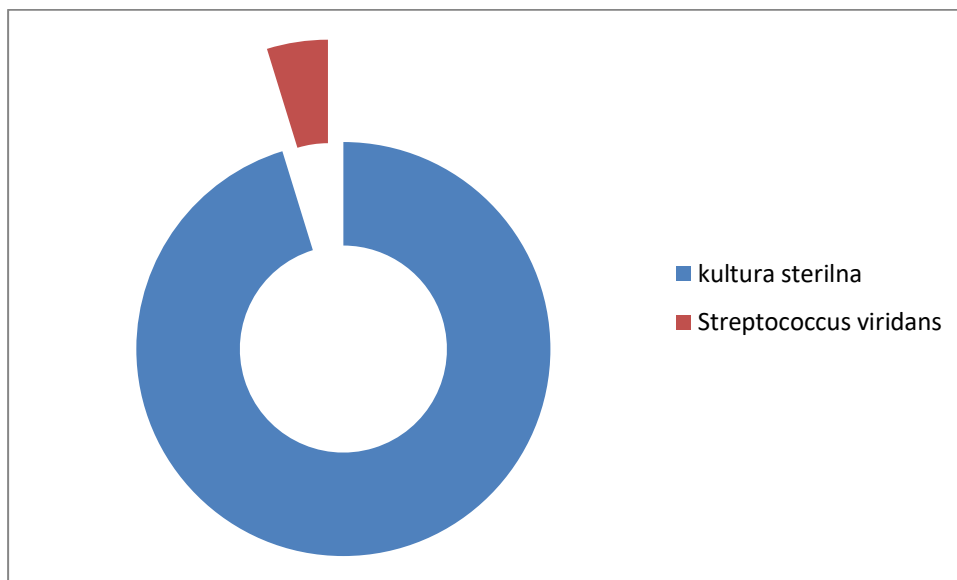
<b>Ishodi liječenja</b>	
Prijeoperacijska drenaža (dani); medijan (IQR)	0 (0; 0,5)
Poslijeoperacijska drenaža (dani); medijan (IQR)	5 (4; 7)
Prijeoperacijska hospitalizacija (dani); medijan (IQR)	7 (2,8; 12,3)
Poslijeoperacijska hospitalizacija (dani); medijan (IQR)	9 (7; 11,3)
Boravak u Jedinici intenzivne njege (dani); medijan (IQR)	7 (5,2; 8)
Operacijsko vrijeme (min); medijan (IQR)	60 (50; 90)
Poslijeoperacijska temperatura (dani); medijan (IQR)	4 (2; 6,5)
Parenteralna antibiotska terapija (dani); medijan (IQR)	12 (10; 15,4)
Recidiv; n (%)	1 (4,8%)
Komplikacije; n (%)	2 (9,5%)

Ishodi liječenja prikazani su u Tablici 3. Medijan duljine prijeoperacijske drenaže iznosio je 0 dana (IQR 0; 0,5), a medijan poslijeoperacijske drenaže 5 dana (IQR 4; 7) (Tablica 3). Medijan duljine prijeoperacijske hospitalizacije iznosio je 7 dana (IQR 2,8; 12,3), a medijan duljine poslijeoperacijske hospitalizacije iznosio je 9 dana (IQR 7; 11,3). Od ukupnog vremena poslijeoperacijske hospitalizacije medijan duljine vremena provedenog u Jedinici intenzivne njege iznosio je 7 dana (IQR 5,2; 8) (Tablica 3). Medijan duljine trajanja operacijskog zahvata u bolesnika operiranih VATS-om iznosio je 60 minuta (IQR 50; 90) (Tablica 3). Medijan vremena provedenog na parenteralnoj antibiotskoj terapiji iznosio je 12 dana (IQR 10; 15,4), a odnosilo se na ukupno vrijeme hospitalizacije. Dva najčešće korištena antibiotika bila su vankomicin i ceftriakson. Medijan trajanja poslijeoperacijske povišene temperature iznosio je 4 dana (IQR 2; 6,5) (Tablica 3). Ukupno su zabilježene poslijeoperacijske komplikacije u dva (9,5%) bolesnika, uključujući jednog (4,8%) bolesnika s pneumotoraksom i jednog (4,8%) bolesnika sa subkutanim emfizemom. Od ukupnog broja bolesnika zabilježen je samo jedan (4,8%) neuspjeh, te je u tog bolesnika učinjena torakotomija i otvorena dekortikacija (Tablica 3).



**Slika 13.** Raspodjela bolesnika s obzirom na učinjenu dijagnostičku obradu: RTG – Rentgensko snimanje srca i pluća; UZV – Ultrazvučni pregled prsišta; MSCT – Višeslojna kompjutorizirana tomografija prsišta; MR – Magnetska rezonancija prsišta

U najvećeg broja bolesnika u svrhu prijeoperacijske obrade učinjena je RTG snimka pluća (n=21; 100%) i ultrazvučni pregled prsišta (n=19; 90,5%). U svega 5 (23,8%) bolesnika postojala je potreba za višeslojnom kompjutoriziranom tomografijom, u njih 3 (14,3%) učinjena je pleuralna punkcija (torakocenteza), a samo u 1 (4,8%) bolesnika učinjena je magnetska rezonancija prsišta (Slika 13).



**Slika 14.** Prikaz mikrobiološke obrade pleuralnog izljeva

Od ukupno 21 uzorka uzetog za vrijeme operacije njih 20 (95,2%) je pokazalo da je kultura sterilna, a u samo jednom (4,8%) uzorku izoliran je *Streptococcus viridans* (Slika 14).

## **5. RASPRAVA**

Empijem pleure još je uvijek značajni uzrok morbiditeta i smrtnosti kako u djece tako i u odraslih, unatoč saznanjima koja sežu preko 4000 godina (12). Povećana incidencija empijema pleure u pedijatrijskoj populaciji zabilježena je i u svjetskim literaturama. Također, povećalo se zanimanje za uspostavljanje optimalnog algoritma liječenja empijema. Tradicionalni način liječenja temelji se na postupnom rješavanju bolesti, a ovisi o stadiju empijema pleure. U eksudacijskoj fazi empijema liječenje započinje s antibioticima, a u slučaju pleuralnog izljeva radi se torakocenteza, iako je danas sve češća drenaža prsišta uz negativni tlak. Pristup drugom stadiju empijema je kontroverzan; liječi se upalu pluća antibioticima, uklanjanja se fibrin videoasistirano torakoskopijom ili se mogu insuflirati intrapleuralni fibrinoliti. Faza organizacije liječi se kiruškim putem; VATS, minitorakotomija ili torakotomija (15–17). Koristeći se ovim algoritmom liječenja, dolazi se do prolongirane hospitalizacije, a posljedično i do prolongirane kiruške konzultacije i intervencije. Rezultati ove studije prikazali su da je rana dekortikacija videotorakoskopskim pristupom uspješna i učinkovita metoda u liječenju empijema pleure u dječjoj dobi, koja značajno ubrzava oporavak bolesnika i skraćuje vrijeme provedeno u bolnici.

Glavni nedostatak ove studije je retrospektivno prikupljanje podataka iz protokola i pismohrana povijesti bolesti, čime isti mogu biti manjkavi. Također, bolesnici su bili liječeni od strane različitih kirurga, a poznato je da torakoskopski pristup kao i ostale vrste minimalno invazivnih kirurgija, zahtjeva iskustvo kirurga. Nadalje, podaci su prikupljeni iz samo jednog jedinog centra (KBC Split). Relativno mali broj bolesnika uključenih u studiju može biti jedan od ograničavajućih čimbenika, tako da je potrebno provesti studiju na većem uzorku bolesnika, kako bi se potvrdili dobiveni rezultati.

U našoj studiji 2 (9,5%) bolesnika klasificirana su kao prvi stadij, 4 (19%) kao drugi stadij, a najveći broj ispitanika, njih 15 (71,5%) kao treći stadij empijema pleure. Neovisno o stadiju bolesnici su bili liječeni VATS kiruškom tehnikom. Algoritam liječenja koji smo mi predložili temeljio se na ranoj i agresivnijoj lizi adheziji i toaleti (Stadij I) ili dekortikaciji (Stadiji II i III) videoasistirano torakoskopijom. S kraćom hospitalizacijom, minimalnim komplikacijama i niskom stopom recidiva, bolesnici liječeni ovom metodom pokazali su klinički kraći i manje kompliciran tijek liječenja. Trajanje hospitalizacije nakon operacijskog zahvata jedna je od ključnih varijabli za procjenu efikasnosti videoasistirane torakoskopije. Ostali indikatori uključuju trajanje poslijeoperacijske torakalne drenaže prsišta, prijeoperacijske hospitalizacije, dane provedene u Jedinici intenzivne njege, trajanje poslijeoperacijske temperature i parenteralne antibiotske terapije, operacijsko vrijeme te

postojanje komplikacija i recidiva. Naše kliničke ishode usporedili smo sa ostalom objavlivanom literaturom. Rezultati naše studije, kao i rezultati drugih studija potvrdili su efikasnost VATS-a redukcijom vremena hospitalizacije. Medijan poslijeoperacijske hospitalizacije u Klinici za dječju kirurgiju KBC-a Splita iznosio je 9 dana, nešto više nego u studiji Velaiuthama i sur., gdje je iznosio 6,88 dana (27). Azzis i sur. proveli su retrospektivnu studiju u kojoj su usporedili liječenje drenažom prsišta uz negativni tlak i VATS. Potencijalni razlog boljih kliničkih ishoda VATS-a prepisali su kraćem vremenu poslijeoperacijske drenaže. Torakalni drenovi stavljeni primarno radiološkom intervencijom su manjeg kalibra i skloniji su začepljenju zbog čega gube na učinkovitosti nakon nekoliko dana. S druge strane, VATS dopušta preciznije postavljanje torakalnog drena, uklanjanje pleuralnog izljeva i dekortikaciju pluća. Time je omogućena totalna ekspanzija pluća i posljedično skraćena hospitalizacija, što je još značajnije (26). Velaiutham i sur. to su objasnili boljom vizualizacijom pleuralne šupljine kroz jedan port i postavljanje torakalnog drena kroz to isto mjesto, na taj način smanjujući broj invazivnih procedura u pedijatrijskoj populaciji (27). Medijan poslijeoperacijske drenaže izražen u danima u našoj studiji iznosio je 5 i bio je u skladu sa uspoređenim radovima. Operacijsko vrijeme u našem istraživanju iznosilo je 60 minuta, što je izrazito kraće u usporedbi sa ostalim objavljenim studijama: Bender i sur. 86 minuta (23), Lamas-Pinheiro i sur. 106 minuta (21), Velaiutham i sur. 113,7 minuta (27). Kraće trajanje videoasistirane torakoskopije u liječenju empijema pleure u našoj studiji možemo protumačiti većom uvještenosti kirurga koji izvode torakoskopske operacije, s obzirom da se radi o novijoj studiji. Na kraći boravak u bolnici utjecalo je i kraće vrijeme provedeno u Jedinici intenzivne njege kao i kraće trajanje poslijeoperacijske temperature. Slične rezultate objavili su Azzis i sur. (26). U naših ispitanika komplikacije su bile rijetke (9,5%). Zabilježen je jedan pneumotoraks (4,8%) i jedan supkutani emfizem (4,8%). U studiji Bendera i sur. stopa komplikacija iznosila je 11,6%, a zabilježili su pneumotoraks i postoperativne infekcije kao najčešće komplikacije (23), dok su Plackett i sur. od izvijestili o stopi komplikacija od 15%, a kao najčešću komplikaciju zabilježili bronhopleuralnu fistulu (24). Također, učinkovitost VATS-a u našoj studiji procijenili smo prema stopi recidiva koja je iznosila 4,8%, ali i prema konverziji na otvoreni pristup, koja nije bila slučaj kod nas. Sukladno našem istraživanju, Bender i sur. proveli su istraživanje nad 112 bolesnika od kojih je dvoje (1,7%) imalo recidiv, a konverzije nije bilo (23). Iako, potrebu za općom anestezijom možemo promatrati kao negativnu komponentu VATS tehnike, za primarnu torakalnu drenažu pod negativnim tlakom na našoj klinici također dajemo ili opću anesteziju ili duboku sedaciju

s obzirom da se radi o pedijatrijskoj populaciji. Uzimajući u obzir zajedno te faktore, možemo objasniti superiornije kliničke ishode VATS-a.

U našoj studiji najčešći simptomi bili vrućica, kašalj i plitko disanje, a medijan trajanja navedenih simptoma iznosio je 10 dana, promatrajući od prvog dana nastanka simptoma pa do dana operacijskog zahvata. Sličnu učestalost simptoma u svom radu iznijeli su Velaiutham i sur. (27). Ipak, oni su u svom istraživanju imali nešto nižu vrijednost trajanja simptoma (6,29 dana). Osim kliničke prezentacije bolesti u našoj studiji pregledali smo i vrijednosti laboratorijske dijagnostike. Promatrali smo najčešće korištene upalne parametre: CRP, leukocite i neutrofile. U svih ispitanika imali smo povišene vrijednosti C-reaktivnog proteina, čiji je medijan 162,1 mg/L. Također, 13 bolesnika od ukupno njih 21, imali su povišen broj leukocita, čiji je medijan iznosio  $16 \times 10^9/L$ . Od ukupnog broja ukupnih leukocita, medijan neutrofila iznosio je 71%, što je unatoč nešto višim vrijednostima, još uvijek u granicama referentnih vrijednosti. Schneider i sur. promatrali su broj leukocita u krvi netom prije operacijskog zahvata i njihov medijan iznosio je  $20,9 \times 10^9/L$ . Osim toga mjerene su vrijednosti CRP-a koje su iznosile 99 mg/L (25). Nešto niži broj leukocita i postotka neutrofila u našoj studiji možemo objasniti već započetom parenteralnom antibiotskom terapijom prije dolaska u našu Kliniku. Dijagnoza empijema pleure se osim anamnezom, kliničkom slikom i laboratorijskim nalazima postavlja i radiološkom snimkom srca i pluća. U novije vrijeme u dječjoj dobi nezaobilaznu ulogu u dijagnostici ima ultrazvuk koji nam daje uvid u točnu lokalizaciju i veličinu pleuralnog izljeva. S druge strane, kompjutorizirana tomografija prsnog koša predstavlja izuzetno pouzdanu metodu koja još preciznije prikazuje lokalizaciju i opseg pleuralnog izljeva i daje detaljnije informacije o stanju zahvaćenog pluća, ali se izbjegava u pedijatrijskoj populaciji zbog veće doze zračenja (24). Sukladno tome, u našoj studiji u svih bolesnika učinjen je rentgenski snimak srca i pluća, u 19 ispitanika učinjen je ultrazvuk prsišta, a u troje bolesnika učinjena je višeslojnu kompjutoriziranu tomografiju, u troje torakocenteza i u jednog magnetska rezonanciju. Slične rezultate nalazimo i u drugim publiciranim studijima (21,24,27). Mikrobiološkom analizom pleuralnog punktata pokazalo se da je u 95,2% nalaza kultura sterilna, a u samo jednom (4,8%) uzorku izoliran je *Streptococcus viridans*. Suprotno rezultatima naše studije, Bender i sur. u svom radu iznose da je zastupljenost *Streptococcus pneumoniae* 31,25%, a meticilin rezistentnog *Staphylococcus aureus* 13,4%, dok su Knebel i sur. izolirali *Streptococcus pneumoniae* u 17,7%, *Staphylococcus aureus* u 8,9% i Gram negativne bakterije u 1,3% (23,22). Ovakav nalaz može se objasniti ranijom primjenom parenteralne antibiotske terapije u naših

ispitanika, koja je mogla utjecati na mikrobiološku obradu. U skladu s objavljenom literaturom, i u Klinici za dječju kirurgiju KBC Splita dva najčešće korištena antibiotika bila su vankomicin i ceftriakson (23).

Zaključno, rezultati dobiveni ranom dekortikacijom videoasistiranom torakoskopijom kao „prvom linijom“ intervencije u pedijatrijskoj populaciji pokazali su da je VATS sigurna i učinkovita metoda u liječenju empijema pleure u djece s niskom stopom smrtnosti, niskom stopom torakalnih intervencija i komplikacija te poboljšanim kliničkim ishodima i kraćom hospitalizacijom.



## **6. ZAKLJUČCI**

1. U Klinici za dječju kirurgiju KBC-a Split tijekom desetogodišnjeg razdoblja obavljena je 21 videoasistirana torakoskopija u liječenju empijema pleure. S godinama broj izvedenih zahvata se povećavao.
2. U bolesnika koji su bili klasificirani kao Stadij I učinjena je liza adhezija i toaleta prsišta, dok je dekortikacija prsišta rađena u drugom i trećem stadiju empijema pleure.
3. Najčešće kliničke prezentacije bolesti bile su vrućica, plitko disanje i kašalj, a laboratorijska dijagnostička obrada pokazala je povišene vrijednosti akutnih reaktanata upale.
4. Komplikacije su zabilježene u dva (9,5%) bolesnika, od čega u jednog pneumotoraks, a u drugog subkutani emfizem. Sve komplikacije liječene su konzervativnim pristupom.
5. Recidiv empijema zabilježen je samo u jednog bolesnika (4,8%), a konverzije na otvoreni pristup nije bilo.
6. Rana dekortikacija videotorakoskopskim pristupom je uspješna, učinkovita i lako izvodljiva metoda u liječenju empijema pleure u dječjoj dobi, koja značajno ubrzava oporavak bolesnika i skraćuje vrijeme provedeno u bolnici, ali i poslijeoperacijsku drenažu.

## **7. POPIS CITIRANE LITERATURE**

1. Bobinac D, Dujmović M. Splanhnologija. U: Bobinac D, Dujmović M, urednici. Osnove anatomije. 2 izdanje. Rijeka: Glosa; 2007. str. 109-13.
2. Krmpotić Nemanić J, Marušić A. Respiratorni sustav. U: Krmpotić Nemanić J, Marušić A, urednici. Anatomija čovjeka. 2 izdanje. Zagreb: Medicinska naklada; 2007. str. 284-97.
3. Jalšovec D. Pleuralne šupljine, porebrica i poplućnica. U: Jalševac D. Anatomija. 2 izdanje. Zagreb: Zagraf; 2015. str. 320-32.
4. Duančić V. Razvitak respiracijskog sustava. U: Duančić V, urednik. Osnove embriologije čovjeka. 8 izdanje. Beograd-Zagreb: Medicinska naklada; 1983. str. 121-27.
5. Junqueira LC, Carneiro J. Dišni sustav. U: Junqueira LC, Carneiro J. Osnove histologije. Zagreb: Školska knjiga; 2005. str. 349-68.
6. Slobodnjak Z. Torakalna kirurgija. U: Šoša T, Sutlić Ž, Stanec Z, Tonković I, i sur., urednici. Kirurgija. Zagreb: Naklada Ljevak; 2007. str. 612-58.
7. Antabak A, Tješić D, Luetić T, Čavar S, Bogović M, Padovan R i sur. Treatment of empyema thoracis in children. Lijec Vjesn. 2013;135:15-20.
8. Križanac Š, Brčić L, Đačić S, Seiwerth S. Bolesti dišnog sustava. U: Damjanov I, Seiwerth S, Jukić S, Nola M, urednici. Patologija. 4 izdanje. Zagreb: Medicinska naklada; 2014. str. 416-20.
9. Bakran I, Žuškin E. Poremećaji disanja. U: Gamulin S, Marušić M, Kovač Z. i sur. Patofiziologija. 7 izdanje. Zagreb: Medicinska naklada; 2011. str. 957-80.
10. Miculinić N, Čučević B. Bolesti dišnog sustava. U: Vrhovec i sur., urednici. Interna medicina. 4 izdanje. Zagreb: Medicinska naklada; 2008. str. 694-96.
11. Ivanovi-Herceg Z. Torakalni organi. U: Hebrang A, Klarić Čustović R, urednici. Radiologija. 3 izdanje. Zagreb: Medicinska naklada; 2007. str. 80-93.
12. Bilić V. Povijesni pregled razvoja torakalne kirurgije. U: Bilić V, urednik. Povijest kirurgije. Zagreb: Medicinska naklada i Hrvatska donorska mreža; 2009. str. 105-7.
13. Subotic D, Lardinis D, Hojski A. Minimally invasive thoracic surgery for empyema. Breathe. 2018;14:302-10.
14. Ivić I. Pneumonije. U: Southwick F, Ivić I, urednici. Infektivne bolesti, kratki klinički tečaj. 1 izdanje. Split: Placebo; 2017. str. 102-3.

15. Stanetić M. Hirurgija u pulmologiji. U: Stanetić M, urednik. Pulmološki priručnik. 1 izdanje. Banja Luka: Grafomark; 2002. str. 327-31.
16. Prpić I. Torakalna kirurgija. U: Prpić I, i sur. Kirurgija za medicinare. Zagreb: Školska knjiga; 2005. str. 237-38.
17. Bradić I. Stijenka prsnog koša. U: Bradić I, Sutlić Ž, Šoša T, urednici. Kirurgija. Zagreb: Medicinska naklada; 1995. str. 263-307.
18. Kurt BA, Winterhalter KM, Connors RH, Bradford W, Betz BW, Winters JW. Therapy of parapneumonic effusions in children: Video-assisted thoracoscopic surgery versus conventional thoracostomy drainage. *Pediatrics*. 2006;118:547-53.
19. Cassina PC, Hauser M, Hillejan L, Greschuchna D, Stamatis G. Video-assisted thoracoscopy in the treatment of pleural empyema: stage-based management and outcome. *J Thorac Cardiovasc Surg*. 1999;117:234-8.
20. Matuszczak E, Debek W, Hermanowicz A. The results of treatment of complicated pleural empyema with VATS combined with the use of fibrinolytic agents. *Ped Pol*. 2012;87:363-7.
21. Lamas-Pinheiroa R, Henriques-Coelhoa T, Fernandes S, Correiaa F, Ferrazb C, Guedes-Vazb L i sur. Thoracoscopy in the management of pediatric empyemas. *Rev Port Pneumol*. 2016;22:157-62.
22. Knebel R, Fragab JC, Amantead SL, Santis Isolan PB. Videothoracoscopic surgery before and after chest tube drainage for children with complicated parapneumonic effusion. *J Pediatr*. 2018;94:140-45.
23. Bender MT, Ward AN, Iocono JA, Saha SP. Current surgical management of empyema thoracis in children: a single-center experience. *Am Surg*. 2015;81:849-53.
24. Plackett TP, Holt DB, Johnson SM, Robie DK. Thoracoscopic decortication for advanced pediatric empyema. *Surg Infect*. 2010;11:361-5.
25. Schneider CR, Gauderer ML, Blackhurst D, Chandler JC, Abrams RS. Video-assisted thoracoscopic surgery as a primary intervention in pediatric parapneumonic effusion and empyema. *Am Surg*. 2010;76:957-61.
26. Aziz A, Healey JM, Qureshi F, Kane TD, Kurland G, Green M i sur. Comparative analysis of chest tube thoracostomy and video-assisted thoracoscopic surgery in empyema and parapneumonic effusion associated with pneumonia in children. *Surg Infect*. 2018;9:317-23.

27. Velaiutham S, Pathmanathan S, Whitehead B, Kumar R. Video-assisted thoracoscopic surgery of childhood empyema: early referral improves outcome. *Pediatr Surg Int.* 2010;26:1031-5.

## **8. SAŽETAK**

**Cilj istraživanja:** Cilj ovog istraživanja bio je proučiti kliničke znakove i ishode rane dekortikacije videoasistiranim torakoskopskim pristupom u liječenju empijema pleure.

**Ispitanici i metode:** U razdoblju od 1.siječnja 2009. do 1. lipnja 2019.u 21 bolesnika mlađeg od 18 godina učinjena je videoasistirana torakoskopija zbog empijema pleure. Bolesnike smo promatrali s obzirom na demografske, laboratorijske i kliničke podatke, te ishode liječenja (duljina hospitalizacije, trajanje poslijeoperacijske drenaže, učestalost poslijeoperacijskih komplikacija i recidiva).

**Rezultati:** Od ukupno 59 bolesnika liječenih zbog empijema pleure, njih 21 operirano je videoasistiranim torakoskopskim pristupom. U studiju je uključeno 10 (47,6%) dječaka i 11 (52,4%) djevojčica, s medijanom dobi od 5,0 godina (IQR 2,8; 6,0). Najzastupljeniji simptomi bili su vrućica (100%), plitko disanje (76,2%) i kašalj (52,4%). U najvećeg broja bolesnika učinjena je RTG snimka pluća (100%) i ultrazvučni pregled prsišta (90,5%) u svrhu prijeoperacijske obrade. Od ukupnog broja operirane djece njih 11 (52,4%) imalo je empijem pleure s lijeve strane, njih 9 (42,9%) s desne, a obostrano lokaliziran empijem imalo je jedno dijete (4,8%). Empijem je intraoperacijski u 2 (9,5%) bolesnika klasificiran kao Stadij I; u 4 (19%) kao Stadij II i u 15 (71,5%) kao Stadij III. Medijan duljine trajanja simptoma iznosio je 10 dana (IQR 7; 16,3), dok je medijan duljine hospitalizacije iznosio 9 dana (IQR 7; 11,3). Medijan trajanja poslijeoperacijske drenaže iznosio je 5 dana (IQR 4; 7), a medijan trajanja operacijskog zahvata iznosio je 60 (IQR 50; 90) minuta. Ukupno su zabilježene dvije (9,5%) poslijeoperacijske komplikacije (pneumotoraks i supkutani emfizem), jedan neuspjeh (4,8%), a konverzije na otvoreni pristup nije bilo.

**Zaključak:** Rana dekortikacija videotorakoskopskim pristupom je uspješna, učinkovita i lako izvodljiva metoda u liječenju empijema pleure u dječjoj dobi, koja značajno ubrzava oporavak bolesnika i skraćuje vrijeme provedeno u bolnici.

## **9. SUMMARY**



**Diploma thesis title:** The role of video-assisted thoracoscopy in the treatment of pleural empyema in children: a retrospective study

**Aim:** The aim of this study was to observe the clinical signs and outcomes of early decortication during treatment of pleural empyema using video-assisted thoracoscopy.

**Subjects and methods:** The study observed 21 patients under 18 years of age on whom a video-assisted thoracoscopy was performed to treat pleural empyema in the time period between the January 1<sup>st</sup>2009 and June 1<sup>st</sup> 2019. The chosen patients were observed based on demographic, laboratory and clinical data, as well as treatment outcomes (length of hospital stay, duration of postoperative drainage, frequency of postoperative complications and recurrences).

**Results:** Out of a total of 59 patients treated for pleural empyema, 21 were operated using video-assisted thoracoscopy. The study included 10 (47.6%) boys and 11 (5.4%) girls with a median age of 5.0 (IQR 2.8; 6.0). The most frequent symptoms were fever (100%), shallow respiration (76.2%), and cough (52.4%). The largest number of patients had a chest X-ray (100%) and ultrasound examination of the chest (90.5%) performed as a part of pre-operative assessment. Out of the total number of children operated, 11 (52.4%) of them had a left-sided pleural empyema, 9 (42.4%) right-sided, and only one child (4.8%) had a bilateral empyema. The empyema was intraoperatively classified as Stage I in 2 patients (9.5%), Stage II in 4 patients (19%), and Stage III in 15 patients (71.5%). The median duration of symptoms was 10 days (IQR 7; 16.3) while median postoperative length of hospital stay was 9 days (IQR 7; 11.3). The median duration of postoperative drainage was 5 days (IQR 4; 7), and the median duration of surgery was 60 minutes (IQR 50; 90). There were in total 2 (9.5%) postoperative complications (pneumothorax and subcutaneous emphysema), 1 failed procedure (4.8%), while there was no procedure where a conversion to open surgery was necessary.

**Conclusion:** Early decortication using a videothoracoscopic approach is a successful, effective, and easily performed surgical method in the treatment of pediatric pleural empyema, as well as a method that significantly improves patient recovery time and shortens the hospital stay.

## **10. ŽIVOTOPIS**

## **OPĆI PODATCI:**

**Ime i prezime:** Dora Bjelanović

**Datum rođenja:** 4. prosinca 1994.

**Mjesto rođenja:** Split, Republika Hrvatska

**Državljanstvo:** hrvatsko

**Adresa stanovanja:** Zvonimirova 30, Podstrana

**E-mail:** dorabjelanovic20@gmail.com

## **OBRAZOVANJE:**

2001. – 2009. – Osnovna škola "Strožanac" u Podstrani

2009. – 2013. – II. jezična gimnazija u Splitu

2013. – 2019. – Medicinski fakultet Sveučilišta u Splitu

## **ZNANJA I VJEŠTINE:**

Vozačka dozvola B kategorije

Aktivno korištenje engleskog jezika

Poznavanje talijanskog jezika

## **OSTALO:**

2014. – 2019. Članica Udruge CroMSIC (Hrvatska udruga studenata medicine)

2015. Demonstratorica na Katedri za histologiju i embriologiju Medicinskog fakulteta u Splitu

2018. – 2019. Demonstratorica na Katedri za kliničke vještine Medicinskog fakulteta u Splitu

2018. – 2019. Lokalna dužnosnica za profesionalne razmjene (LEO)