

# Usporedba kliničkih ishoda u bolesnica operiranih konizacijom i elektrodijatermijskom ekscizijom velikom petljom u Klinici za ženske bolesti i porode Kliničkog bolničkog centra Split

---

**Radan, Slavko**

**Master's thesis / Diplomski rad**

**2019**

*Degree Grantor / Ustanova koja je dodijelila akademski / stručni stupanj:* **University of Split, School of Medicine / Sveučilište u Splitu, Medicinski fakultet**

*Permanent link / Trajna poveznica:* <https://urn.nsk.hr/urn:nbn:hr:171:076334>

*Rights / Prava:* [In copyright](#)/[Zaštićeno autorskim pravom.](#)

*Download date / Datum preuzimanja:* **2025-04-02**



*Repository / Repozitorij:*

[MEFST Repository](#)



**SVEUČILIŠTE U SPLITU  
MEDICINSKI FAKULTET**

**Slavko Radan**

**USPOREDBA KLINIČKIH ISHODA U BOLESNICA OPERIRANIH KONIZACIJOM  
I ELEKTRODIJATERMIJSKOM EKSCIZIJOM VELIKOM PETLJOM U KLINICI  
ZA ŽENSKE BOLESTI I PORODE KLINIČKOG BOLNIČKOG CENTRA SPLIT**

**Diplomski rad**

**Akadska godina:  
2018./2019.**

**Mentor:**

**Prof. prim. dr. sc. Deni Karelović, dr. med.**

**Split, srpanj 2019.**

**SVEUČILIŠTE U SPLITU  
MEDICINSKI FAKULTET**

**Slavko Radan**

**USPOREDBA KLINIČKIH ISHODA U BOLESNICA OPERIRANIH KONIZACIJOM  
I ELEKTRODIJATERMIJSKOM EKSCIZIJOM VELIKOM PETLJOM U KLINICI  
ZA ŽENSKÉ BOLESTI I PORODE KLINIČKOG BOLNIČKOG CENTRA SPLIT**

**Diplomski rad**

**Akadska godina:**

**2018./2019.**

**Mentor:**

**Prof. prim. dr. sc. Deni Karelović, dr. med.**

**Split, srpanj 2019.**

## SADRŽAJ

1. UVOD .....	1
1.1. ANATOMIJA I FIZIOLOGIJA MATERNICE.....	2
1.1.1. Anatomija i histologija vrata maternice .....	2
1.1.2. Osnove fiziologije vrata maternice .....	3
1.2. PATOLOŠKA ANATOMIJA RAKA VRATA MATERNICE .....	4
1.2.1. Karcinom pločastih stanica .....	4
1.2.2. Karcinom žljezdanih stanica .....	5
1.3. STADIJI RAKA VRATA MATERNICE.....	5
1.4. POVEZANOST HPV INFEKCIJE I RAKA VRATA MATERNICE .....	10
1.5. KONIZACIJA .....	12
1.6. LLETZ (ENG. <i>LARGE LOOP EXCISION OF THE TRANSFORMATION ZONE</i> )....	13
2. CILJ.....	15
3. MATERIJALI I METODE .....	17
3.1. ISPITANICI .....	18
3.2. ORGANIZACIJA ISTRAŽIVANJA .....	18
3.3. MJESTO PROVOĐENJA ISTRAŽIVANJA .....	18
3.4. METODA PRIKUPLJANJA I OBRADJE PODATAKA.....	18
3.5. KLASIFIKACIJA TUMORSKIH PROMJENA.....	19
4. REZULTATI.....	20
4.1. USPOREDBA ODABRANIH PARAMETARA OBOLJELIH .....	21
4.2. USPOREDBA CITOLOŠKIH I HISTOLOŠKIH NALAZA SA HISTOLOŠKIM NALAZOM OPERACIJSKOG UZORKA.....	22
4.3. USPOREDBA NALAZA CERVICALNE INTRAEPITELNE NEOPLAZIJE KOD PREOPERACIJSKE BIOPSIJE I OPERACIJSKOG UZORKA .....	24
4.4. USPOREDBA DIJAGNOZA RAZLIČITIH METODA UZORKOVANJA PREMA LAST KLASIFIKACIJI.....	25
4.5. USPOREDBA DIJAGNOZA RAZLIČITIH METODA UZORKOVANJA PREMA BETHESDA KLASIFIKACIJI .....	28
5. RASPRAVA.....	29
6. ZAKLJUČCI.....	35
7. LITERATURA.....	37
8. SAŽETAK.....	44
9. SUMMARY .....	46
10. ŽIVOTOPIS .....	49

*"A man must be big enough to admit his mistakes,  
smart enough to profit from them,  
and strong enough to correct them."*

*John C. Maxwell*

*Zahvaljujem mentoru prof. prim. dr. sc. Deniju Kareloviću, na stručnoj pomoći, susretljivosti  
prilikom izrade diplomskog rada, ali meni najvažnije, na prijateljskom pristupu.*

*Hvala mojoj dragoj obitelji, roditeljima Željku i Žani, te bratu Ivanu na neizmjerne podršci  
tijekom svih godina studiranja. Hvala što ste svoje želje podredili mojima.*

*Hvala svim dragim prijateljima i Silviji na potpori i ohrabrenju.*

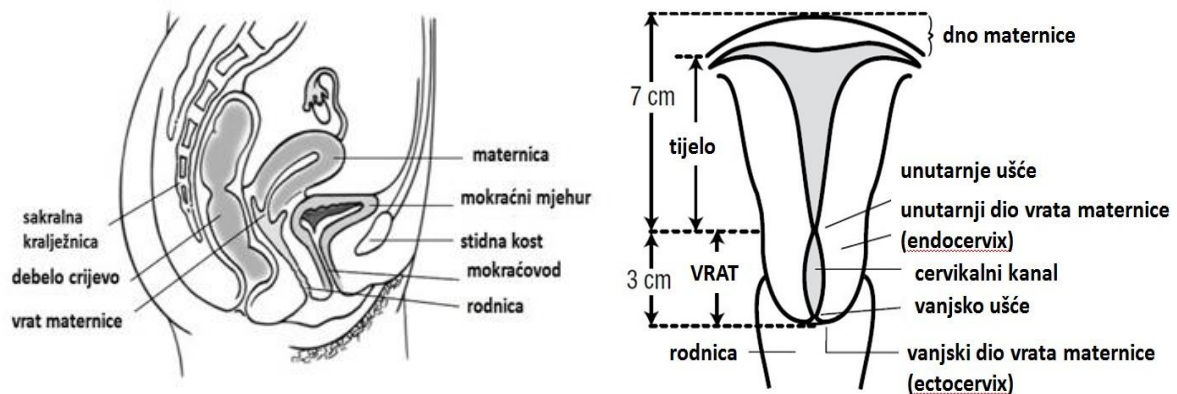
*Na kraju zahvaljujem prijatelju Andriji Matetiću na podršci te pomoći prilikom izrade  
statistike za ovaj rad.*

## **1. UVOD**

## 1.1. ANATOMIJA I FIZIOLOGIJA MATERNICE

### 1.1.1. Anatomija i histologija vrata maternice

Ženski spolni sustav čine vanjski i unutarnji spolni organi. Vanjski spolni organi se nalaze izvan male zdjelice, a unutarnji spolni organi su smješteni unutar male zdjelice. U vanjske spolne organe (lat. *vulva*) ubraja se predvorje rodnice sa žlijezdama, Venerin brežuljak, velike usne, male usne i erekтивni organi. Unutarnje spolne organe čine rodnica, maternica, jajovodi i jajnici (1). Maternica (lat. *uterus*) je šupalj, neparan kruškolik organ koji je spljošten sagitalno, s vrhom okrenutim prema dolje (1). To je organ ženskog reproduktivnog spolnog sustava ima debele mišićne stjenke, a nalazi se u maloj zdjelici iznad rodnice, a između mokraćnog mjehura i rektuma (2) (Slika 1).



**Slika 1.** Prikaz ženskih reproduktivnih organa i maternice (3)

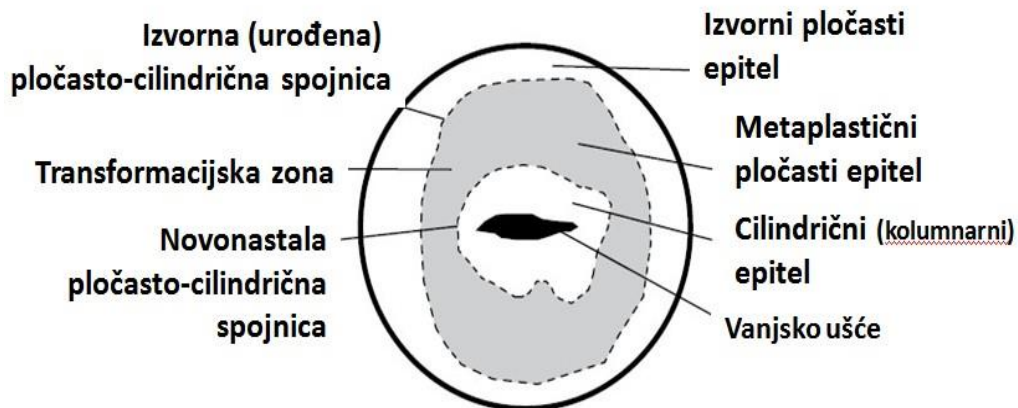
Gornji dio maternice naziva se trup (lat. *corpus uteri*), a prema dolje se nastavlja u spojni dio ušće maternice (lat. *isthmus uteri*) i vrat maternice (lat. *cervix uteri*). Vrat maternice je valjkastog oblika, a nalazi se na donjem kraju maternice te predstavlja vezu između maternice i rodnice u koju ulazi (4). Na vratu maternice mogu se razlikovati 2 dijela – duži dio od 2 cm koji leži iznad rodnice (lat. *pars supravaginalis cervicis*) i kraći dio duljine 1 cm koji strši u rodnicu (lat. *portio vaginalis cervicis*). Sluznica u vratu maternice (lat. *endocervix*) je deblja nego u trupu. Sastoji se od uzdužnih nabora nalik listovima palme. Nabori se dodatno granaju pri čemu se stvaraju sekundarni nabori s udubljenjima (1).

Epitel gornje dvije trećine sluznice vrata maternice histološki je građen od jednog sloja, visokih cilindričnih uglavnom sekrecijskih stanica. Na rubu vanjskog ušća cilindrični epitel karakterističan za maternicu prelazi u višeslojni pločasti epitel s papilama (transformacijska zona) karakterističan zarodnicu. Budući da je sluznica vrata maternice

znatno bolje senzibilno inervirana u odnosu na egzocerviks, operacijski su zahvati unutar vrata maternice bolniji nego na njemu (1).

### 1.1.2. Osnove fiziologije vrata maternice

Vrat maternice (lat. *cervix uteri*) uski je prolaz koji ima ulogu čuvara maternice (3). Osnovna funkcija vrata maternice u germinativnoj, fertilnoj dobi žena jest omogućavanje prolaska sjemenih stanica kod kopulacije do ulaska u materničnu šupljinu i jajovode kako bi se omogućila koncepcija s jajnom stanicom. Nakon začeća, maternica ima funkciju održavanja ploda u maternici i konačno kod poroda funkciju početnog dijela porodnog kanala. Pored toga kanal vrata maternice u menstrualnom ciklusu služi redovitom mjesečnom odljevu slojeva endometrija i krvi kod redovitih mjesečnica (5). Značajna uloga vrata maternice je u sprječavanju širenja infekcija iz rodnice u maternicu. Izgled sluznice maternice u zavisnosti je od hormonskog ciklusa. Shematski izgled porcije uterusa (lat. *portio vaginalis cervicis uteri*) žene u generativnoj dobi prikazan je na Slici 2. Izgled porcije ovisi o estrogenskoj aktivnosti (5).



**Slika 2.** Shematski izgled vanjskog ušća (porcije) vrata maternice žene u generativnoj dobi

(3)



## 1.2. PATOLOŠKA ANATOMIJA RAKA VRATA MATERNICE

Najveći značaj u patologiji vrata maternice imaju zloćudne novotvorine (ZN) tj. rak vrata maternice. Kako je rodnični dio vrata maternice prekriven pločastim epitelom najčešća ZN je:

- karcinom pločastog epitela (rak) vrata maternice (učestalost 80-85%), zatim
- adenokarcinom (učestalost oko 15%)
- adenoskvamozni karcinom,
- karcinom malih stanica,
- neuroendokrini tumori,
- melanom,
- limfom (5).

U zloćudne tumore maternice ubrajaju se karcinom vrata i tijela maternice te sarkom. Početni (intraepitelni) karcinom vrata maternice nema bitno svojstvo karcinoma, tj. invazivan rast. On je potencijalno invazivan, ali u kojem postotku i u kojem vremenu teško je točno odrediti. Takav se proces odstranjuje kirurškim zahvatom na samoim vratu maternice (1). Rak vrata maternice je drugi najčešći malignom u žena (6).

### 1.2.1. Karcinom pločastih stanica

Karcinom pločastih stanica (lat. *carcinom planocellulare cervicis uteri*) nastaje kao rezultat progresivne epitelne alteracije. Potvrđena je povećana učestalost infekcija humanim papilomavirusom (HPV). Čak 90% bolesnica s invazivnim karcinomom vrata maternice ima dokazanu infekciju HPV-om i to navlastito sojevima 16, 18, 31, 33, 35, 39, 45, 51, 52 i 58 (7). To su tzv. sojevi visokog rizika (engl. *High Risk Types*). Anogenitalna HPV infekcija je uobičajena spolno prenosiva bolest, za koju se procjenjuje da zahvaća 75% do 80% spolno aktivnih odraslih osoba mlađih od 50 godina (8). Većina HPV infekcija se ograničava unutar 1 do 2 godine (9). Ovi visokorizični tipovi HPV-a, osobito HPV 16 i 18, odgovorni su za veliku većinu raka vrata maternice (10,11). Do danas je poznato oko 200 različitih tipova tog virusa (12). Oko 40 tipova HPV-a je sposobno inficirati sluznicu anogenitalne regije. Posebno inficiraju površinski sloj pločastoga epitela kože i sluznice (13,14). Invazivni karcinom vrata maternice razvija se obično sporo, prolazeći kroz sve stupnjeve displazije (1).

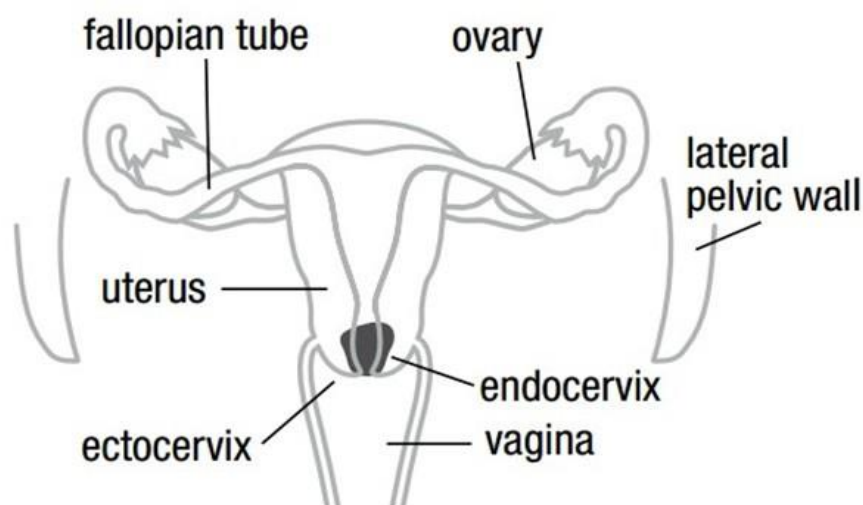
### 1.2.2. Karcinom žljezdanih stanica

Karcinom žljezdanih stanica (lat. *adenocarcinoma cervicis uteri*) nastaje iz žljezdastih stanica endocervikalnih žlijezda koje proizvode endocervikalnu sluz. Smatra se kako nastaje postupno iz žljezdane intraepitelne lezije – GIL (glandularna intraepitelna lezija). S obzirom da raste u endocervikalnome kanalu u početku nije klinički vidljiv (5). Svojom rastom širi vrat maternice koji postaje veći. Adenokarcinom vrata maternice često nastaje multicentrično. Putovi širenja toga karcinoma isti su kao i oni karcinoma pločastih stanica. Međutim, ovdje valja naglasiti kako je širenje u parametrij opsežnije i pri manjem prodiranju u endocervikalnu stromu. Najpovoljniju prognozu imaju bolesnice sa slabije diferenciranim (G 1 i G 2 i 3) tumorom u promjeru većim od 3 cm koji je invadirao limfokapilarne prostore unutar tumorskog rasta (1).

### 1.3. STADIJI RAKA VRATA MATERNICE

Utvrđiti točan stadij bolesti je vrlo važno zbog predviđanja ishoda bolesti i zbog praćenja bolesnica. Što je viši stadij u kojem je bolest otkrivena to je i prognoza lošija. Stadij je postao sinonim za prognozu (1). Rak vrata maternice se dijeli na stadije (3):

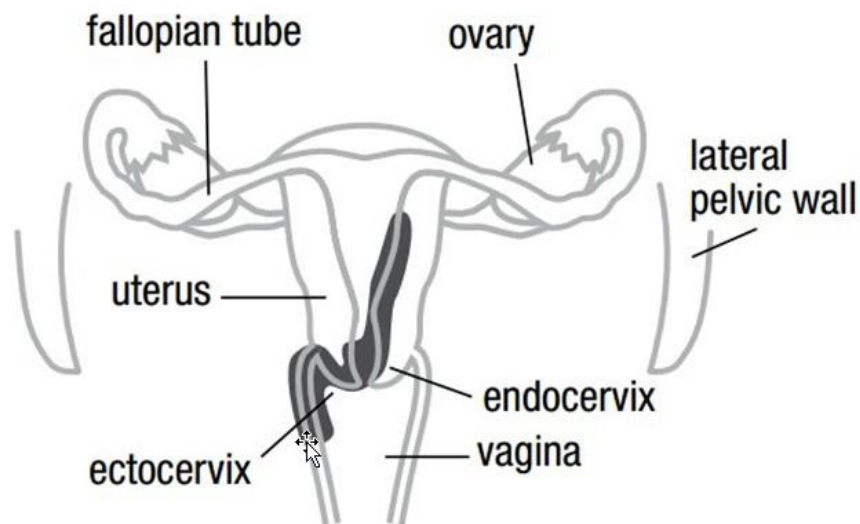
**Stadij I:** Karcinom ograničen na vrat maternice. Podstadij IA – mikroinvazivan, lezija vidljiva samo mikroskopski, veličina invazije < 5mm. Podstadij IAI - dubina invazije u stromu < 3 mm. Podstadij IA2 - invazija u stromu  $\geq 3$ , ali < 5 mm. Podstadij IB – karcinom klinički vidljiv. Veličina invazije < 5 mm (Slika 3).



**Slika 3.** Rak vrata maternice stadij IB (3)

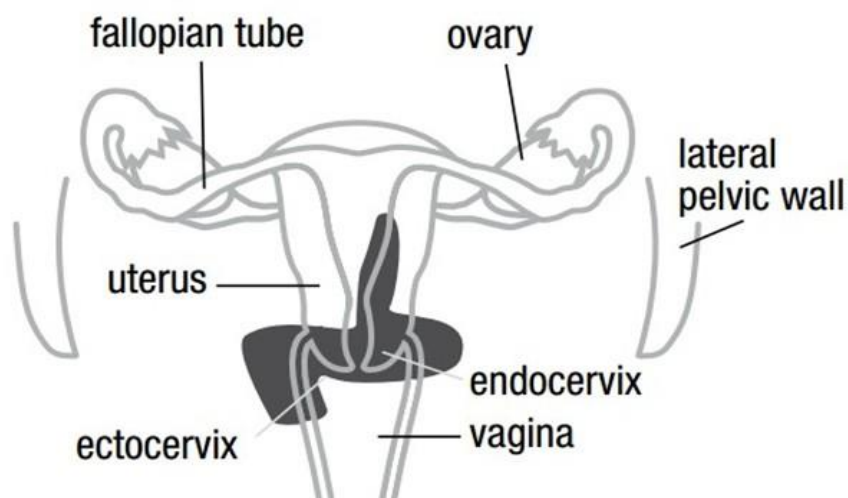
Podstadij IBI invazivni karcinom  $\geq 5$  mm, a  $< 2$  cm u promjeru. Podstadij IB2 - invazivni karcinom  $\geq 2$  cm, a  $< 4$  cm u promjeru. Podstadij IB3 - invazivni karcinom  $\geq 4$  cm u promjeru.

**Stadij II:** Karcinom se širi izvan maternice, ali se nije proširio na donju trećinu rodnice ili na zid zdjelice. Podstadij IIA - karcinom se proširio u rodnicu, ali nema infiltracije u parametriju (Slika 4).



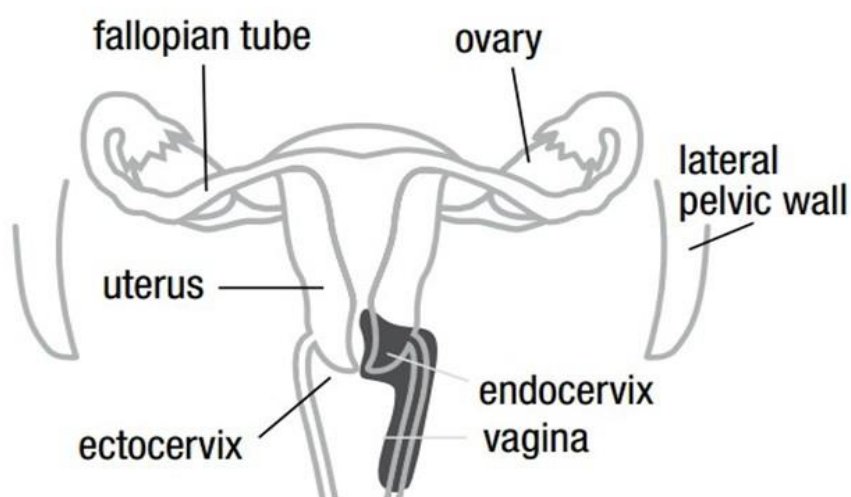
**Slika 4.** Rak vrata maternice stadij II A (3)

Podstadij IIA1 invazivni karcinom  $< 4$  cm u promjeru. Podstadij IIA2 - invazivni karcinom  $\geq 4$  cm u promjeru. Podstadij II B – parametriju infiltriran, ali bez širenja na zid zdjelice (Slika 5).



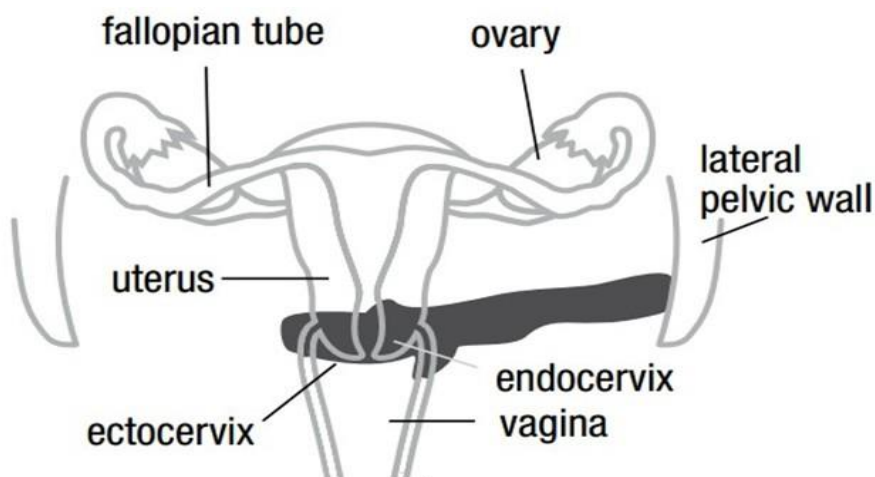
**Slika 5.** Rak vrata maternice stadij II B (3)

**Stadij III:** Karcinom zahvaća distalnu trećinu rodnice i/ili se proširio do zida zdjelice i/ili uzrokuje hidronefrozu ili nefunkcioniranje bubrega i/ili zahvaća zdjelične i/ili paraaortalne limfne čvorove. Podstadij IIIA - infiltracija donje trećine rodnice bez širenja na zid zdjelice (Slika 6).



**Slika 6.** Rak vrata maternice stadij III A (3)

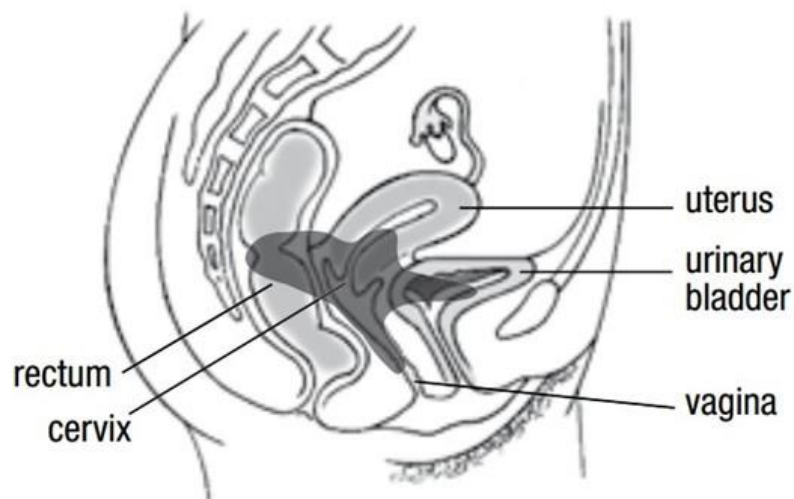
Podstadij III B - proširenje na zid zdjelice ili hidronefroza ili nefunkcioniranje bubrega (Slika 7).



**Slika 7.** Rak vrata maternice stadij III B (3)

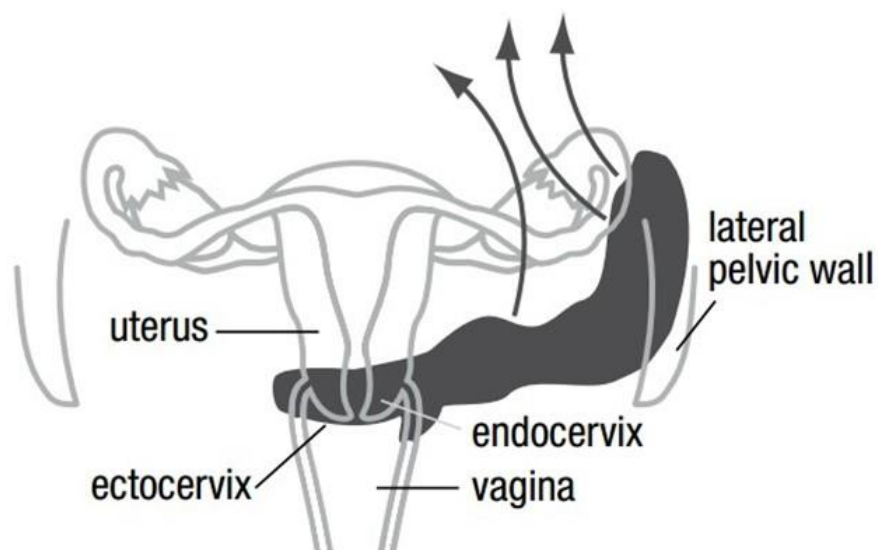
Podstadij III C - zahvaća zdjelične i/ili paraaortalne limfne čvorove bez obzira na veličinu i opseg tumora. Podstadij III C1 - metastaze ograničene na zdjelične limfne čvorove. Podstadij III C2 - metastaze prisutne i u paraaortalnim limfnim čvorovima.

**Stadij IV:** Karcinom zahvatio sluznicu mokraćnoga mjehura i/ili rektuma ili je metastazirao izvan zdjelice, podstadij IV A - na sluznicu mokraćnog mjehura ili rektuma (Slika 8).



**Slika 8.** Rak vrata maternice stadij IV A (3)

Podstadij IV B - proširenje na udaljene organe, izvanzdjelične limfne čvorove, bubrege, kosti, pluća, jetru i mozak (Slika 9).



**Slika 9.** Rak vrata maternice stadij IV B (3)

**Tablica 1.** Međunarodna klasifikacija karcinoma vrata maternice (15).

		Karcinom ograničen na vrat maternice
<b>Stadij I</b>	IA	Invazivni karcinom koji se može otkriti samo mikroskopskom veličina invazije < 5 mm
	IAI	Dubina invazije u stromu < 3 mm
	IA2	Invazija u stromu ≥ 3, ali <5 mm
	IB	Klinički vidljiv karcinom dubina invazije ≤ 5 mm
	IB1	Invazivni karcinom ≥ 5 mm, a promjer < 2 cm
	IB2	Invazivni karcinom ≥ 2 cm, a promjer < 4 cm
	IB3	Invazivni karcinom u promjeru ≥ 4 cm
<b>Stadij II</b>		Karcinom koji se širi izvan maternice, ali se nije proširio na donju trećinu rodnice ili zid zdjelice
	IIA	Karcinom se proširio u rodnicu, ali nema infiltracije parametrij
	IIA1	Invazivni karcinom < 4 cm u promjeru
	IIA2	Invazivni karcinom ≥ 4 cm u promjeru
	IIB	Parametrij infiltriran, ali bez širenja na zid zdjelice
<b>Stadij III</b>		Karcinom zahvaća distalnu trećinu rodnice i/ili se proširio do zida zdjelice i/ili uzrokuje hidronefrozu ili nefunkcioniranje bubrega i/ili zahvaća zdjelične i/ili paraaortalne limfne čvorove
	IIIA	Infiltracija donje trećine rodnice bez širenja na zid zdjelice

	IIIB	Proširenje na zid zdjelice ili hidronefroza ili nefunkcioniranje bubrega
	IIIC	Zahvaća zdjelčne i/ili paraaortalne limfne čvorove bez obzra na veličinu i opseg tumora
	IIIC1	Metastaze ograničene na zdjelčne limfne čvorove
	IIIC2	Metastaze prisutne i u paraaortalnim limfnim čvorovima
<b>Stadij IV</b>		Karcinom zahvatio sluznicu mokraćnoga mjehura i/ili rektuma ili je metastazirao izvan zdjelice.
	IVA	Zahvaća sluznicu mokraćnog mjehura ili rektuma
	IVB	Proširio se na udaljene organe

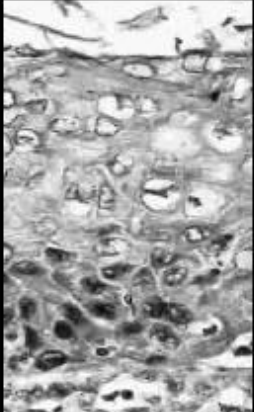
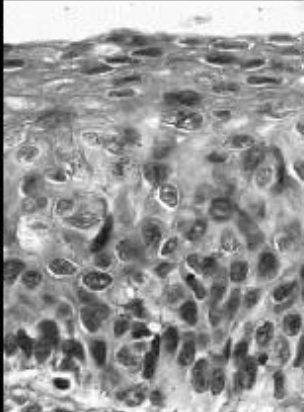
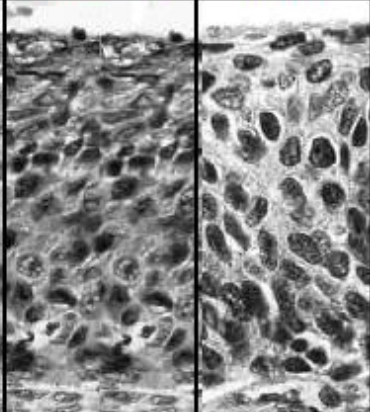
#### 1.4. POVEZANOST HPV INFEKCIJE I RAKA VRATA MATERNICE

Povezanost papiloma virusa s skvamoznim rakom prvi je put otkrivena tridesetih godina prošlog stoljeća istraživanjem dr. Richarda Shopea. Do 1950-ih i 1960-ih godina zabilježena je potencijalna veza između virusnih infekcija i raka vrata maternice. Godine 1984. Harald zur Hausen je otkrio, klonirao i pripisao rak vrata maternice HPV-u 16 i 18 (16). Trajna infekcija HPV tipovima visokoonkogenog rizika uzrokuje displastične promjene na epitelnim stanicama koje mogu biti blage (engl. *Lowgrade Squamous Intraepithelial Lesions* – LG-SIL) ili teške (engl. *High grade Squamous Intraepithelial Lesions* – HG-SIL). Preinvazivne lezije relativno se lako liječe kirurškim ablativnim metodama kao što je konizacija i LLETZ- elektrodijatermijska ekscizija velikom petljom (engl. *Large loop excision of the transformation zone*). Pretpostavka je da od trajne infekcije HPV-om do invazivnog karcinoma vrata maternice treba proći 7-10 godina (17).

*Squamous Intraepithelial Lesions* (SIL) je abnormalan rast pločastih stanica na površini cerviksa. Niski stupanj SIL-a (LG-SIL) podrazumijeva da promjene tek počinju. Promjene mogu biti u veličini, obliku ili broju stanica koje se nalaze na površini cerviksa. U lezijama niskog stupnja stanice imaju samo nekoliko abnormalnih karakteristika, ali su još

uvijek donekle slične normalnim stanicama. Drugi uobičajeni nazivi za SIL niskog stupnja su blaga displazija ili cervikalna intraepitelna neoplazija tipa 1 (CIN 1) (18). Morfološke značajke povezane s HPV infekcijom uključuju koilocitozu, diskeratozu i citonuklearne abnormalnosti kao što su multinukleacija, nuklearna hiperkromazija i nepravilne nuklearne konture. CIN 1 ili blaga displazija ne zahtijeva liječenje i treba je konzervativno pratiti. (19).

Kod visokog stupnja (HG-SIL) pod mikroskopom je vidljiva izrazita abnormalnost stanica. Međutim, te su stanice još uvijek samo na površini cerviksa i još ne napada najdublje dijelove vrata maternice. Ove lezije se nazivaju i umjerena ili teška displazija, CIN 2 ili 3 ili karcinom in situ (CIS). Cervikalna displazija prethodi raku vrata maternice i uzrokovana je trajnom infekcijom humanog papiloma virusa (HPV) u tkivu vrata maternice. Teška displazija zahtijeva postupak ekscizije za liječenje (16). CIN je premaligna lezija koja se histološki može potvrditi iz uzorka biopsije i podijeliti u tri stupnja (1, 2 i 3). Procjenjuje se da u 70% oboljelih žena CIN 2 i 3 može napredovati do raka vrata maternice nakon 10-20 godina (20).

LAST System <sup>[1]</sup>	Cytology	LSIL	HSIL	
	Histology	LSIL	p16 staining should be performed*	HSIL
Bethesda Classification System <sup>[2]</sup>	Cytology	LSIL	HSIL	
	Histology	CIN 1	CIN 2	CIN 3
Previous terminology		Mild dysplasia	Moderate dysplasia	Severe dysplasia Carcinoma in-situ
Histologic images				

Slika 10. Cervikalne intraepitelne neoplazije (20,21)

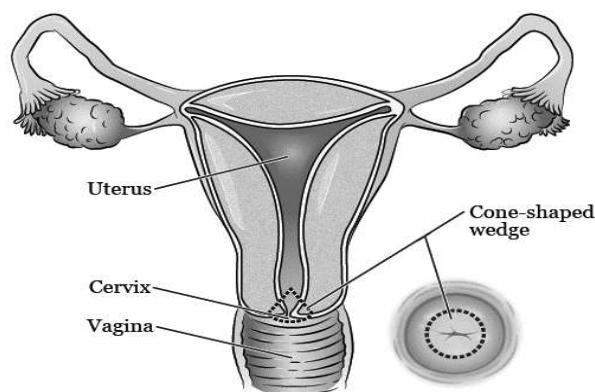
Morfološka razlika između LG-SIL i HG-SIL može biti otežana ako su citonuklearne abnormalnosti u punoj debljini, a mitotička aktivnost se približava trećini epitelne površine. Histološke promjene u LG-SIL-u općenito su koncentrirane u donjoj trećini epitela. Iz mikroskopskih promatranja procjenjuje se celularnost lezije, a mitotske brojke se



traže na visokoj snazi, osobito atipičnim oblicima. Ako su mitotske figure prisutne iznad bazalne trećine epitela, sumnja se na HG-SIL. LG-SIL bi mogao pokazivati izražene citonuklearne bolesti koje se protežu do površine epitela (19). Citološki pregled cerviksa i skrining visokorizičnog humanog papiloma virusa (hrHPV) uvelike doprinose ranom otkrivanju raka vrata maternice i prekanceroze, kao što je visoki stupanj skvamozne intraepitelne lezije ili cervikalna intraepitelna neoplazija 2 i 3 (CIN 2 i 3) (22). Kolposkopija ima ključnu ulogu u smanjenju incidencije i smrtnosti od raka vrata maternice u posljednjih 50 godina (23,24). Određene displazije cerviksa mogu biti samoograničavajuće. Od svih lezija CIN 1, regresija je uočena u 60% slučajeva, a razvoj do karcinoma cerviksa uočen je u manje od 1%. Za lezije CIN 2, regresija i maligni razvoj zabilježeni su u 40 i 5% slučajeva, za lezije CIN 3, regresija i maligni razvoj zabilježeni su u 22% slučajeva. Neodgovarajuće liječenje CIN lezija može povećati rizik od raka vrata maternice i / ili rezultirati pretjeranim liječenjem CIN lezija koje nisu napredovale, pa čak i samo-ograničavajuće. Zbog visoke stope perzistirajuće displazije i mogućnosti progresije do invazivnog karcinoma, potrebno je izvesti ekscizijski postupke. Zbog svoje heterogene patologije, CIN 1, CIN 2 i CIN 3 mogu se kombinirati odluke o liječenju. Lezije CIN 2 i CIN 3 dijele brojne biološke karakteristike koje su obično povezane s pravim prekursorima raka vrata maternice (25).

## 1.5. KONIZACIJA

Konizacija je primarno dijagnostički postupak koji je često i terapijski ako je konizacijom odstranjena u cijelosti zloćudna tvorevina koja nema histološki vidljivih invazivnih promjena. Konizacija je kirurški zahvat kojim se uzima konus (stožac) tkiva oko kanala vrata maternice do unutarnjeg ušća (Slika 11).



**Slika 11.** Konizacija vrata maternice (3)

Konizacija cerviksa se koristi za liječenje ili dijagnosticiranje cervikalne displazije. To je ekscizija stožastog dijela vrata maternice kako bi se uklonila cervikalna lezija i cijela transformacijska zona. Indicirana je iz više razloga. Treba se provesti dijagnostički postupak ako postoji lezija koja je sumnjiva za invazivni rak ili adenokarcinom in situ vrata maternice. Ako se histološki nalaz preoperacijske biopsije razlikuje od citološkog nalaza preoperacijskog Papa testa sa tim da je histološki nalaz preoperacijske biopsije nižeg stupnja displazije u odnosu na citološki nalaz, preporuča se konizacija. Kod nezadovoljavajuće kolposkopske s dokazanom displazijom u citološkom nalazu preoperacijskog Papa testa također se preporuča konizacija. Konizacija je metoda koja je indicirana u liječenju teške displazije (HG-SIL), intraepitelnih promjena sa glandularnom komponentom i sumnje na invazivni karcinom vrata maternice. Prema preporuci Stručna skupina predlaže konizaciju u odnosu na LLETZ za žene koje imaju histološki potvrđenu AIS bolest (26).

Konizacija nosi neke kirurške rizike. Najvažnija komplikacija konizacije je krvarenje. To može biti intraoperativno krvarenje ili odgođeno do dva tjedna. Postoperativno krvarenje je između 5% i 15% (16). U rijetkim slučajevima, konizacija uzrokuje sužavanje vrata maternice, stvarajući probleme plodnosti. Žene koje su prošle konizaciju također imaju povećanu šansu za spontani pobačaj ili prijevremeni porod. Konizacija može uzrokovati ožiljke koji mogu otežati buduće kontrolne preglede (kolposkopiju i citotološki nalaz Papa testa) u identificiranju abnormalnih tkiva i stanica (26,28).

Rizik ponovnog pojavljivanja CIN-a 2 i 3 nakon liječenja konizacijom ovisi o dobi, težini bolesti pri početnom liječenju, statusu rubova i modalitetu liječenja. Konizacija ima najnižu stopu recidiva na temelju modaliteta liječenja (28).

## **1.6. LLETZ (ENGL. *LARGE LOOP EXCISION OF THE TRANSFORMATION ZONE*)**

LLETZ je skraćeno od elektrodijatermijska ekscizija velikom petljom. Nazvana je po instrumentu koji liječnik koristi i njegovu obliku. Električna struja zagrijava žičanu petlju tako da liječnik može ukloniti neke stanice i tkivo na cerviksu (28). Petlja od tanke žice tvori dijatermičnu elektrodu koja omogućuje duboko izrezivanje zone transformacije uz minimalno oštećenje tkiva (7). LLETZ-om se izvodi elektrokirurška resekcija uz pomoć metalne omče i visokofrekventne struje. LLETZ je novija metoda liječenja koja ima prednosti u odnosu na konizaciju. Moguće je ambulantno izvođenje, a pojavnost postoperativnih tegoba je manja (29). Pri širokoj eksciziji transformacijske zone petljom može se ukloniti cilindrični dio tkiva,

a kako se radi o elektrokirurškome postupku dolazi do destrukcije tkiva iza resekcijskih rubova, što se smatra prednošću ove metode (30,31). Dakle, kod LLETZ-a se koristi mala žičana petlja s električnom strujom koja prolazi kroz nju kako bi odrezala zahvaćeno područje tkiva i zatvorila ranu u isto vrijeme. Nakon spomenutoga zahvata ostaje koagulacijska nekroza, kako na vrhu i obodu dijatermijskoga konusa, isto tako i na ostatnom cerviksu, budućem novom vanjskom ušću, kao i na postraničnim plohama s kojih je odstranjen LLETZ konus. Ukoliko zahvat nije dostatan (uvid u PHD nalaz takovog konusa), posebice ako se na konusu glandularna lezija gubi u kripti koagulacijske nekroze, ispravno je pretpostaviti da su i na ostatnom cervikalnom cilindru dijelovi kripti dijatermijski koagulirani i da je nemoguće znati u kojem će, a u kojem neće nastati moguća intracervikalna neoplastična promjena ili čak i invazija (32-34).

Resekcija tkiva kod LLETZ-a omogućuje da se resekcija izvrši sa očuvanjem zdravog tkiva kao preduvjetom za održavanje reproduktivne funkcije cerviksa. LLETZ se pokazao kao vrlo učinkovit tretman za cervikalne displazije. Neki rizici koje treba razmotriti uključuju rijetku mogućnost infekcije cerviksa, sužavanje cerviksa (s mogućim problemima plodnosti) i prijevremeno rođenje (28). Recidiv CIN 2–3 je manji s LLETZ-om. Kod usporedbe konizacije s LLETZ-om povrat CIN 2–3 vjerojatno je smanjen kod konizacije (35).

Konizacija osigurava uzorak koji je prikladan za histološku procjenu, s jasnim rubovima koji su dobiveni znatno češće nego kada se izvodi LLETZ. Međutim, LLETZ omogućuje točniju kolposkopiju tijekom praćenja. Vrat maternice ostaje nepokrivena lezija (tkivo ostaje za pogled i za Papa test) i moguće ga je poslije kontrolirati pomoću kolposkopije i Papa test-a. Konizacija uklanja više tkiva cerviksa nego LLETZ. Međutim, LLETZ daje uzorak koji je prikladan za histološku procjenu, osigurava istu stopu uspješnosti kao konizacija i omogućuje optimalan kolposkopski nadzor u znatno većem broju slučajeva od konizacije. Postupak LLETZ-a se provodi u ambulanti, dok se konizacija uobičajeno izvodi u operacijskoj sali. Prednost konizacije je u tome što patolog može jasnije odrediti margine i zato što ih ne skriva artefakt opeklina stvoren elektrificiranom žicom. Stopa recidiva CIN 2 do 3 je niža kod konizacije nego kod LLETZ-a. Komplikacija krvarenja kod LLETZ-a smanjena je u odnosu na konizaciju. Većina studija pokazuje da je konizacija povezana s povećanim rizikom od prijevremenog poroda i perinatalnom smrtnošću što kod LLETZ-a nije slučaj (36). Kod CIN 2 i CIN 3 koji je detektiran biopsijom LLETZ omogućuje daljnje i točnije histološko ispitivanje zone transformacije (37,38).

**2. CILJ**

Cilj rada je usporediti odabrane parametre između bolesnica sa lezijama vrata maternice liječenih LLETZ-om i konizacijom u Klinici za ženske bolesti i porode Kliničkog bolničkog centra Split u razdoblju od 1. siječnja 2014. do 1. siječnja 2019. godine.

Hipoteze ovog istraživanja su:

- bolesnice liječene konizacijom su starije dobi u odnosu na one liječene LLETZ-om
- ne postoji značajna razlika u paritetu između bolesnica liječenih LLETZ-om i konizacijom
- ne postoji značajna razlika dijagnoza citološkog nalaza preoperacijskog Papa testa i histološkog nalaza operacijskog uzorka
- ne postoji značajna razlika dijagnoza histološkog nalaza preoperacijske biopsije i histološkog nalaza operacijskog uzorka
- volumen uzorka bolesnica liječenih LLETZ-om manji je u odnosu na uzorak bolesnica liječenih konizacijom
- bolesnice liječene LLETZ-om i konizacijom imaju podjednak dio uzoraka s čistim rubovima
- bolesnice liječene LLETZ-om imaju kraći boravak u bolnici

### **3. MATERIЈALI I METODE**

### **3.1. ISPITANICI**

U istraživanje je uključeno 550 bolesnica sa lezijama vrata maternice operiranih konizacijom i LLETZ-om u Klinici za ženske bolesti i porode Kliničkog bolničkog centra Split u razdoblju od 1. siječnja 2014. do 1. siječnja 2019. godine. Istraživanje je odobreno od Etičkog povjerenstva Medicinskog fakulteta u Splitu i Kliničkog bolničkog centra Split te je provedeno u skladu sa svim etičkim principima sedme revizije Helsinške deklaracije iz 2013. godine.

### **3.2. ORGANIZACIJA ISTRAŽIVANJA**

Prema načinu prikupljanja podataka istraživanje je opservacijsko, a prema vremenskoj orijentaciji retrospektivno.

### **3.3. MJESTO PROVOĐENJA ISTRAŽIVANJA**

Istraživanje je provedeno na Klinici za ženske bolesti i porode Kliničkog bolničkog centra Split.

### **3.4. METODA PRIKUPLJANJA I OBRADE PODATAKA**

Podatci su prikupljeni pretraživanjem arhive nalaza Klinike za ženske bolesti i porode Kliničkog bolničkog centra Split te baze podataka Kliničkog zavoda za patologiju, sudsku medicinu i citologiju Kliničkog bolničkog centra Split. Kod svake bolesnice analizirani su: dob, paritet, Papa test, patohistološka dijagnoza (PHD) bioptata prije operacije, veličina konusa, rubovi konusa, metoda (konizacija, LLETZ), prethodna operacija, dani hospitalizacije i dijagnoza. Iz istraživanja je isključeno 15 bolesnica kojima iz arhivske medicinske dokumentacije nije bilo moguće precizno odrediti veličinu konusa, odrediti zahvaćenost rubova te nedostatnih citoloških i histoloških preoperativnih nalaza. U slučaju da su u nalazu navedeni dvojaki opisni pojmovi, navedeni nalaz je svrstan u skupinu sa većim stupnjem tumorske invazije.

Prikupljeni podatci uneseni su u programske pakete Microsoft Office za obradu teksta te Microsoft Excel za izradu tabličnog prikaza. U statističkoj obradi prikupljenih podataka korišten je računalni program MedCalc za računalno sučelje Windows 10. Kontinuirani podatci su izraženi kao srednja vrijednost  $\pm$  standardna devijacija, a kategorijske varijable su prikazane kao broj i postotak. Za usporedbu odabranih kontinuiranih parametara između bolesnice liječenih konizacijom i LLETZ-om korišten je t-test za neovisne uzorke. Nadalje,

Hi-kvadrat test je korišten za usporedba nalaza kategorijskih varijabli između skupina. Umjesto Hi-kvadrat testa, Fisher test je korišten za analizu u slučaju niskog broja očekivanih pojavnosti (manje od 5 po varijabli). Razina statističke značajnosti postavljena je na  $P < 0,05$ .

### **3.5. KLASIFIKACIJA TUMORSKIH PROMJENA**

Za usporedbu nalaza uzoraka prema citološkoj i histološkoj između bolesnica liječenih konizacijom i LLETZ-om korištena je LAST klasifikacija. Nadalje, Bethesda klasifikacija je korištena za usporedbu nalaza uzoraka prema histološkom gradusu (39).



#### **4. REZULTATI**

#### 4.1. USPOREDBA ODABRANIH PARAMENTARA OBOLJELIH

Ispitanici liječeni konizacijom bili su značajno stariji u odnosu na one liječene LLETZ-om ( $40,47 \pm 10,28$  vs.  $36,29 \pm 10,05$  godina,  $P < 0,001$ ), dok nije bilo razlike u paritetu. Nadalje ispitanici liječeni LLETZ-om imali su značajno kraće trajanje hospitalizacije ( $1,99 \pm 1,16$  vs.  $3,56 \pm 1,08$  dana,  $P < 0,001$ ), manji volumen uzoraka ( $6,57 \pm 4,68$  vs.  $10,78 \pm 9,86$  cm<sup>3</sup>,  $P < 0,001$ ), ali i manji udio uzoraka s čistim rubovima (158, 83,16% vs. 329, 91,38%,  $P = 0,006$ ). Nije bilo značajnih razlika u vrsti prethodne operacije (Tablica 3).

**Tablica 2.** Usporedba odabranih parametara između bolesnika liječenih konizacijom i LLETZ-om

Varijabla		Konizacija (n=360)	LLETZ (n=190)	P
Dob (godine)		40,47 ± 10,28	36,29 ± 10,05	<0,001*
Paritet		2,01 ± 0,86	1,90 ± 0,79	0,268*
Trajanje hospitalizacije (dani)		3,56 ± 1,08	1,99 ± 1,16	<0,001*
Veličina uzorka (cm <sup>3</sup> )		10,78 ± 9,86	6,57 ± 4,68	<0,001*
Čisti rubovi uzorka		329 (91,38%)	158 (83,16%)	0,006**
Prethodna operacija	Konizacija	13 (3,61%)	4 (2,10%)	0,683***
	LLETZ	8 (2,22%)	4 (2,10%)	

Kontinuirane varijable su prikazane kao srednja vrijednost ± standardna devijacija, a kategorijske varijable su prikazane kao broj (postotak).

Kratice: LLETZ – elektrokirurška resekcijaska metoda kolposkopski vidljive lezije.

\*Student t-test za neovisne uzorke.

\*\*Hi-kvadrat test.

\*\*\*Fisher test.

#### 4.2. USPOREDBA CITOLOŠKIH I HISTOLOŠKIH NALAZA SA HISTOLOŠKIM NALAZOM OPERACIJSKOG UZORKA

Postoje statistički značajne razlike u udjelu različitih dijagnoza citološkog nalaza preoperacijskog Papa testa i histološkog nalaza operacijskog uzorka između bolesnica liječenih konizacijom i LLETZ-om, dok nije bilo razlika u učestalosti različitih dijagnoza u histološkom nalazu preoperacijske biopsije (Tablica 4).

**Tablica 3.** Usporedba nalaza uzoraka prema citološkoj i histološkoj LAST klasifikaciji između bolesnica liječenih konizacijom i LLETZ-om

Varijabla	Konizacija (n=360)	LLETZ (n=190)	P*	
<b>Citološki nalaz preoperacijskog Papa testa</b>	LSIL	6 (1,80%)	22 (11,60%)	
	HSIL	322 (89,30%)	151 (79,50%)	<0,001
	Ostalo	32 (8,90%)	17 (8,90%)	
<b>Histološki nalaz preoperacijske biopsije</b>	LSIL	9 (2,60%)	6 (3,30%)	
	HSIL	335 (93,10%)	180 (94,50%)	0,616
	Ostalo	16 (4,40%)	4 (2,10%)	
<b>Histološki nalaz operacijskog uzorka</b>	LSIL	21 (5,80%)	16 (8,40%)	
	HSIL	311 (86,40%)	151 (79,50%)	0,017
	Ostalo	28 (7,80%)	23 (12,10%)	

Varijable su prikazane kao broj (postotak).

Kratice: LAST – *Lower Anogenital Squamous Terminology* klasifikacija; LLETZ – elektrokirurška reseksijska metoda kolposkopski vidljive lezije; LSIL – skvamozna intraepitelna lezija niskog stupnja; HSIL – skvamozna intraepitelna lezija visokog stupnja.

\*Hi-kvadrat test.

U ostale dijagnoze citološkog nalaza preoperacijskog Papa testa u bolesnica kojima je učinjena konizacija (N=32) bile su sljedeće dijagnoze: AIS (*lat. adenocarcinoma in situ*) (6, 18,75%); CPM IA1 (*lat. Carcinoma planocellulare microinvasivum cervicis uteri IA1*) (1, 3,12%); SIL (*engl. squamous intraepithelial lesion*) (4, 12,5%); uredan nalaz (4, 12,5%); ASCUS (*engl. atypical squamous cells of undetermined significance*) (9, 28,13%) i AGCUS

(engl. *atypical glandular cells of undertermined significiance* ) (8, 25%), a kod LLETZ-a je bilo 17 bolesnica sa sljedećim dijagnozama: SIL (5, 29,42%); uredan nalaz (3, 17,64%) i ASCUS (9, 52,94%).

Pod ostale dijagnoze histološkog nalaza preoperacijske biopsije kod učinjene konizacije (N=16) pronađene su sljedeće dijagnoze: AIS (6, 37,5%); CPM IA1 (2, 12,5%); C.Chr. (lat. *Cervicitis chronica*) (1, 6,25%); SIL (3, 18,75%); uredan nalaz (4, 25%), a kod LLETZ-a (N=4) je pronađeno: C.Chr. (1, 25%); SIL (2, 50%) i uredan nalaz (1, 25%).

Pod ostalo kod histološkog nalaza operacijskog uzorka konizacija (N=28), dijagnoze su sljedeće: AIS (7, 25%), CPM IA1 (8, 28,57%); CPM IB1 (lat. *Carcinoma planocellulare microinvasivum cervicis uteri IB1*) (2, 7,15%); ADC IB1 (lat. *Adenocarcinoma IB1*) (1, 3,57%); C.Chr. (8, 28,57%); ADC IA1 (lat. *Adenocarcinoma IA1*)(1, 3,57%); SIL (1, 3,57%). Kod LLETZ-a (N=23) je bilo sljedećih dijagnoza: CPM IA1 (4, 17,39%), C.Chr. (11, 47,82 %); SIL (3, 13,04%); uredan nalaz (4, 17,39%); VAIN 3 (engl. *Vaginal intraepithelial lesion 3*) (1, 4,36%).

#### 4.3. USPOREDBA NALAZA CERVIKALNE INTRAEPITELNE NEOPLAZIJE KOD PREOPERACIJSKE BIOPSIJE I OPERACIJSKOG UZORKA

Postoje statistički značajne razlike u udjelu različitih vrsta cervikalnih intraepitelnih neoplazija prema histološkom nalazu preoperacijske biopsije i histološkog nalaza operacijskog uzorka (Tablica 5).

**Tablica 4.** Usporedba nalaza uzoraka prema histološkoj *Bethesda* klasifikaciji između bolesnica liječenih konizacijom i LLETZ-om

Varijabla	Konizacija (n=360)	LLETZ (n=190)	P*	
<b>Histološki nalaz preoperacijske biopsije</b>	CIN 1	12 (3,40%)	8 (4,30%)	
	CIN 2	70 (19,30%)	58 (30,50%)	0,031
	CIN 3	278 (77,30%)	124(65,20%)	
<b>Histološki nalaz operacijskog uzorka</b>	CIN 1	30 (8,20%)	23 (11,90%)	
	CIN 2	31 (8,60%)	35 (18,50%)	0,005
	CIN 3	299 (83,10%)	132 (69,60%)	

Varijable su prikazane kao broj (postotak).

Kratice: LLETZ – elektrokirurška resekcijska metoda kolposkopski vidljive lezije; CIN – cervikalna intraepitelna neoplazija.

\*Hi-kvadrat test.

#### 4.4. USPOREDBA DIJAGNOZA RAZLIČITIH METODA UZORKOVANJA PREMA LAST KLASIFIKACIJI

Postoje statistički značajne razlike u dijagnozama između citološkog nalaza preoperacijskog Papa testa i histološkog nalaza preoperacijske biopsije (Tablica 6).

**Tablica 6.** Usporedba nalaza uzoraka prema LAST klasifikaciji između različitih metoda uzorkovanja (citološki nalaz preoperacijskog Papa testa i histološki nalaz preoperacijske biopsije)

Varijable	Citološki nalaz preoperacijskog Papa testa			P*	
	LSIL (n=28)	HSIL (n=473)	Ostalo (n=49)		
<b>Histološki nalaz preoperacijske biopsije</b>	LSIL (n=15)	4	8	3	<0,001
	HSIL (n=515)	22	453	40	
	Ostalo (n=20)	2	12	6	

Varijable su prikazane kao broj (postotak).

Kratice: Kratice: LAST – Lower Anogenital Squamous Terminology klasifikacija; LSIL – skvamozna intraepitelna lezija niskog stupnja; HSIL – skvamozna intraepitelna lezija visokog stupnja.

\*Hi-kvadrat test.

Postoje statistički značajne razlike u dijagnozama između citološkog nalaza preoperacijskog Papa testa i histološkog nalaza operacijskog uzorka (Tablica 7).

**Tablica 7.** Usporedba nalaza uzoraka prema LAST klasifikaciji između različitih metoda uzorkovanja (citološki nalaz preoperacijskog Papa testa i histološki nalaz operacijskog uzorka)

Varijable		Citološki nalaz preoperacijskog Papa testa			P*
		LSIL (n=28)	HSIL (n=473)	Ostalo (n=49)	
<b>Histološki nalaz operacijskog uzorka</b>	LSIL (n=37)	5	32	0	<0,001
	HSIL (n=462)	20	411	31	
	Ostalo (n=51)	3	30	18	

Varijable su prikazane kao broj (postotak).

Kratice: Kratice: LAST – Lower Anogenital Squamous Terminology klasifikacija; LSIL – skvamozna intraepitelna lezija niskog stupnja; HSIL – skvamozna intraepitelna lezija visokog stupnja.

\*Hi-kvadrat test.

Postoje statistički značajne razlike u dijagnozama između histološkog nalaza preoperacijske biopsije i histološkog nalaza operacijskog uzorka (Tablica 8).

**Tablica 8.** Usporedba nalaza uzoraka prema LAST klasifikaciji između različitih metoda uzorkovanja (histološki nalaz preoperacijske biopsije i histološki nalaz operacijskog uzorka)

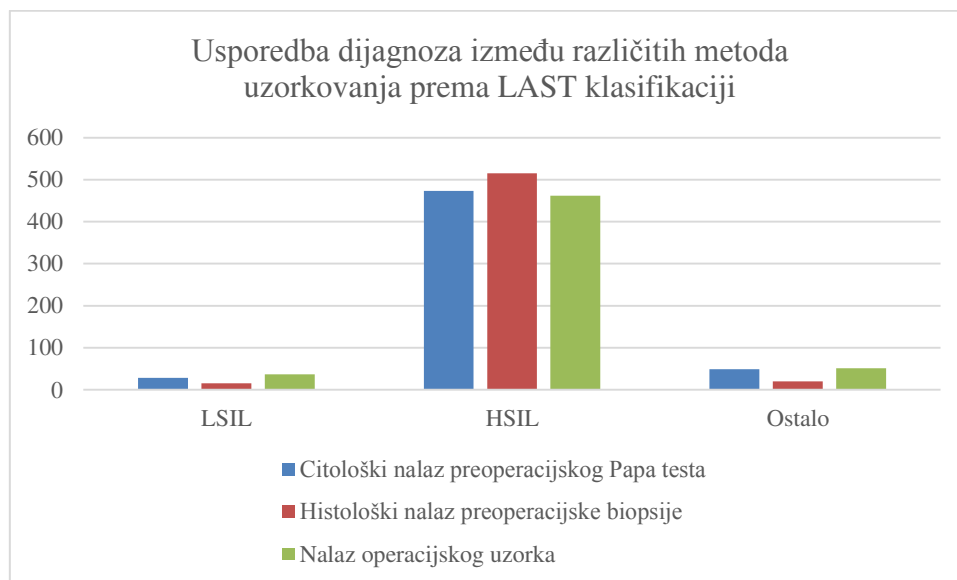
Varijable	Histološki nalaz preoperacijske biopsije			P*	
	LSIL (n=15)	HSIL (n=515)	Ostalo (n=20)		
<b>Histološki nalaz operacijskog uzorka</b>	LSIL (n=37)	4	33	0	<0,001
	HSIL (n=462)	8	445	9	
	Ostalo (n=51)	3	37	11	

Varijable su prikazane kao broj (postotak).

Kratice: Kratice: LAST – Lower Anogenital Squamous Terminology klasifikacija; LSIL – skvamozna intraepitelna lezija niskog stupnja; HSIL – skvamozna intraepitelna lezija visokog stupnja.

\*Hi-kvadrat test.

Obrazac razlikovanja u dijagnozama između različitih metoda uzorkovanja prikazan je na Slici 12.



**Slika 12.** Usporedba nalaza uzoraka prema LAST klasifikaciji između različitih metoda uzorkovanja



#### 4.5. USPOREDBA DIJAGNOZA RAZLIČITIH METODA UZORKOVANJA PREMA BETHESDA KLASIFIKACIJI

Postoje statistički značajne razlike u dijagnozama između histološkog nalaza preoperacijske biopsije i histološkog nalaza operacijskog uzorka (Tablica 9).

**Tablica 9.** Usporedba nalaza uzoraka prema histološkoj Bethesda klasifikaciji između različitih metoda uzorkovanja

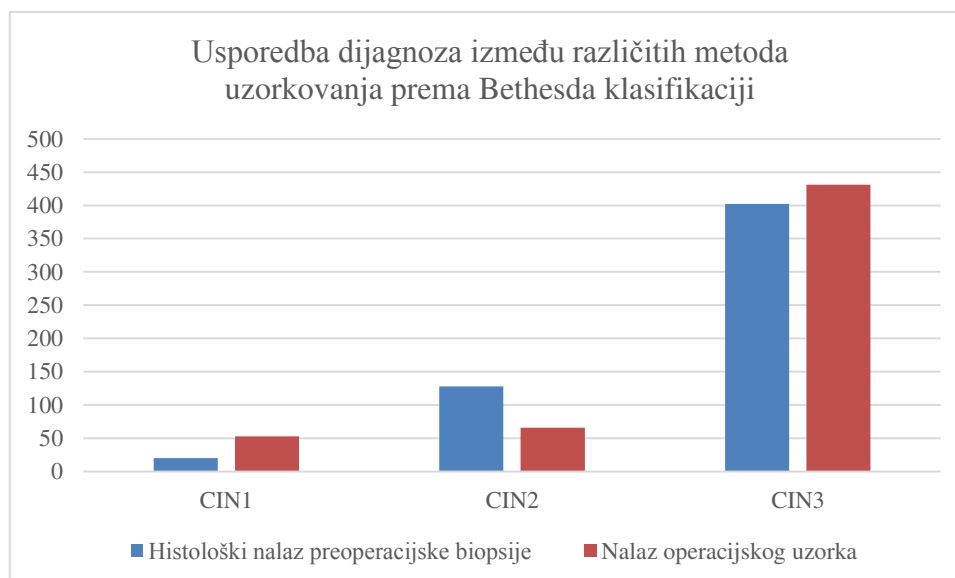
Varijable	Histološki nalaz preoperacijske biopsije			P*	
	CIN 1 (n=20)	CIN 2 (n=128)	CIN 3 (n=402)		
<b>Histološki nalaz operacijskog uzorka</b>	CIN 1 (n=53)	8	21	20	<0,001
	CIN 2 (n=66)	0	42	20	
	CIN 3 (n=431)	12	65	362	

Varijable su prikazane kao broj (postotak).

Kratice: CIN – cervikalna intraepitelna neoplazija.

\*Hi-kvadrat test.

Obrazac razlikovanja u dijagnozama između histološkog nalaza preoperacijske biopsije i histološkog nalaza operacijskog uzorka prikazan je na Slici 13.



**Slika 13.** Usporedba nalaza uzoraka prema histološkoj Bethesda klasifikaciji između različitih metoda uzorkovanja

## **5. RASPRAVA**

Svake godine preko 1 milijun žena dobiva dijagnozu CIN-a 1, a kod pola milijuna dijagnosticira se HGSIL (40). Cervikalna intraepitelna neoplazija visokog stupnja (CIN 2 i 3) povezana je s visokim rizikom od razvoja raka vrata maternice i obično se liječi konizacijom ili LLETZ-om (41).

Naše istraživanje je pokazalo da su bolesnice kojima je učinjena konizacija starije u odnosu na bolesnice kojima je učinjen LLETZ. U istraživanju koje su proveli Kolben i suradnici srednja dob bolesnica s rakom vrata maternice je 49 godina, dok su bolesnice s CIN-om obično bile mlađe i u reproduktivnoj dobi (42). Randomizirano kontrolirano ispitivanje pri čemu je analizirano 29 studija na 5441 žena kod kojih je prosječna starost bila 31,8 godina (43). Prema istraživanju u kojem su analizirani histopatološki nalazi kod 118 žena koje su prošle LLETZ prosječna dob bolesnica je bila 27,14 godina (44). Oncins i sur. u provednom istraživanju na 238 bolesnica pri čemu je prosječna dobi bila 37,9 godina (45). U retrospektivnom istraživanju je pregledano sedamdeset i osam bolesnica koji su podvrgnute LLETZ-u. Prosječna starost bolesnika iznosila je 40,3 godine (46). Prema istraživanju koje je provedeno u Danskoj uključivalo je ukupno 14 957 žena koji su bile podvrgnute konizaciji približno polovica žena bile su u dobi od 23 do 32 godine (47). Istraživanje koje je obuhvatilo ukupno 115 bolesnica 73 su bile u dobi od 25 godina, i 42 bile su mlađe od 25 godina (48). U istraživanju koje je su proveli Aluloski i sur. analizirano je ukupno 246 medicinskih zapisa, kod kojih je 29 (11,79%) bolesnica imalo LSIL, 194 (78,86%) je imalo HSIL, a 23 (9,34%) bolesnica imalo je mikroinvazivni/invazivni rak vrata maternice. Prosječna starost bolesnica bila je 41,13, a 35 (14,23%) bolesnica bilo je u menopauzi (49). Istraživanje na ukupno 1359 bolesnica koje su bile uključene u ovu retrospektivnu studiju serije slučajeva zabilježena je srednja dob 39 godina (50).

Prema ovom istraživanju bolesnice koje su operirane LLETZ-om kraće su hospitalizirane nego bolesnice koje su operirane konizacijom. Među 26 studija kod kojih se analizirala incidencija perzistentne i rekurentne bolesti nakon LLETZ-s bila je usporediva s učestalošću nakon konizacije (15,6% vs 7,38%). Postupak LLETZ-a bio je brži i rezultirao kraćim boravkom u bolnici (9,5 minuta); 1,5 dana (1,1-1,8 dana) (51).

Prema rezultatima dobivenim u ovom istraživanju veličina uzorka je statistički značajna jer je kod operacija konizacijom veća površina uzorka u odnosu na operacije LLETZ-om. Prema istraživanju Giacalone i suradnika srednja veličina konusnih uzoraka bila je veća kod konizacije (18,9 mm i 12,8 mm). LLETZ daje uzorak koji je prikladan za histološku procjenu u većini slučajeva, rezultira istom stopom uspješnosti kao i konizacija te omogućuje optimalno kolposkopsko praćenje u znatno više slučajeva od konizacije (52).

Potvrđeno je da dubina konizacije manja od 10 mm može biti čimbenik rizika koji predviđa endokervikalne resekcijske margine (53,54). Papoutsis je utvrdio da je visina stošca manja od 1 mm najbolji prediktor uključenosti margine i da je među ostalim čimbenicima koji uključuju volumen konusa i konusnu osnovnu površinu imao najvišu osjetljivost (100%). Srednja dubina konizacije i volumen konusa iznosili su 10,9 mm odnosno 2,2 ml. Nepotpuno uklanjanje lezija dogodilo se u 25% žena i koreliralo s težinom intraepitelne neoplazije cerviksa i dubinom konizacije. Što je stupanj lezije veći, to je veći postotak rezidualne bolesti. Dubina konizacije veća od 10 mm u ovoj kohorti dovela je do znatno manje rezidualne bolesti (54).

U provedenom istraživanju čisti rubovi uzorka su kod učinjene konizacije su bili veći u odnosu na veličinu rubova kod LLETZA-a. U istraživanju koje su proveli Bittencourt i suradnici rubovi su bili čisti od intraepitelne neoplazije u 85,6% i zahvaćene u endocervikalnoj margini u 6,8% (44). Prema istraživanju Oncinsa i suradnika 14,4% uzoraka nije imalo HSIL (negativni konus), a 83,2% imalo je čiste rubove. Utvrđena je statistički značajna povezanost između zahvaćenih rubova i dobi iznad 45 godina (45). Istraživanje koje je provedeno na 70 bolesnica koje su bili podvrgnuti kolposkopskoj procjeni s indikacijama CIN 2/3 ili perzistentnim CIN 1. Ispitivanje je obuhvatilo skupine bolesnica sa sličnim histopatološkim nalazima (n = 40) ili LLETZ (n = 30). Usporedbom karakteristika uzoraka između dviju skupina pokazala je značajno višu dubinu i manji volumen uzorka uklonjen LLETZ-om. (34). U istraživanju su se analizirali nalazi kod 181 žena ili (50,5%) koje su imale niskoplastične skvamozne intraepitelne lezije, dok je 166 (45,7%) imalo visokokvalitetnu pločastu intraepitelnu leziju i 14 (3,8%) sa stupnjem IA1 karcinomom vrata maternice. Srednja dubina konizacije i volumen konusa iznosili su 10,9 mm odnosno 2,2 ml. Nepotpuno uklanjanje lezija dogodilo se u 25% žena i koreliralo s težinom intraepitelne neoplazije cerviksa i dubinom konizacije (55). Istraživanje koje je proveo Messing i sur. pokazalo je da rubovi su bili čisti u 17 slučajeva, a negativni u 21 slučaju, a neprocjenjivo u 8 slučajeva (56). U istraživanju na 61 bolesnica koje su liječene konizacijom i 96 bolesnica koje su liječene LLETZ-om, uzorci koji su uzeti konizacijom veći dio uzoraka imao je čiste rubove nego kod LLETZ-a (95% vs 85%); međutim, nije bilo statističke značajnosti. Manje je vjerojatno da su rubovi bili zahvaćeni s neoplazijom u uzoraka kod konizacije (16% vs 38%). Za uzorke kod LLETZ-a manje je vjerojatno da će se dobiti jedinstveni intaktni uzorak (1,1 vs 1,9). Logistička regresija pokazala je značajan učinak broja uzorka na interpretabilnost (57). Prema provedenom istraživanju na 91 ženi uočila se statistička značajnost vezana za stupanj bolesti i dobi što je obrnuto povezano s dubinom konusa.

Kod žena mlađih od 50 godina granična vrijednost postignuta je na dubini od 1,8 cm, s visokom osjetljivošću i relativno niskom specifičnošću. Za podskupinu CIN 2 bolesnika u dobi od 50 godina, granična vrijednost bila je 1,2 cm. Kod žena mlađih od 40 godina granična vrijednost bila je 1,8 cm. U podskupini CIN 2, granična vrijednost bila je 0,9 cm. Dob, težina bolesti i dubina stožca su prediktivni čimbenici za uključivanje endocervikalne margine. Kod žena u reproduktivnoj dobi može se promijeniti odgovarajuća dubina konusa kako bi se izbjeglo zahvaćenje endocervikalne margine ovisno o dobi i težini bolesti. U istraživanju u kojem je ispitivana stopa zahvaćenih rubova u uzorcima konizacije pregledana je bolnička dokumantacija kod 411 bolesnica koji su podvrgnuti konizaciji cervikalne intraepitelne neoplazije ili adenokarcinoma in situ. Preoperativna kolposkopija provedena je kako bi se lokalizirala i karakterizirala zona transformacije i lezija u svim slučajevima. Ukupno je 334 operacija izvedeno konizacijom i 25 LLETZ-om. Stope zahvaćenih histoloških rubova u uzorcima konizacije iznosile su 16%, 22% (58).

Prema ovom istraživanju postoje statistički značajne razlike u udjelu različitih vrsta cervikalnih intraepitelnih neoplazija prema histološkom nalazu preoperacijske biopsije i histološkog nalaza operacijskog uzorka. U istraživanju koje su proveli Chappatte i suradnici histološka usporedba kolposkopske biopsije i uzoraka LLETZ-a pokazala je slabu podudarnost sa samo 43% slučajeva koji pokazuju identične stupnjeve displazije. Displazija je podcijenjena kolposkopskom biopsijom u 16% slučajeva i precijenjena u 41% slučajeva, u usporedbi s LLETZ uzorkom. Razlika između histoloških nalaza vrlo je zabrinjavajuća i ne bi bila otkrivena ako bi se bolesnice liječili ablativnom terapijom. Autori smatraju da bi LLETZ trebao zamijeniti ablativnu terapiju u liječenju lokalizirane cervikalne displazije i da bi mogla izbjeći potrebu za kolposkopskom biopsijom (59). U istraživanju koje je proveo Takač i suradnici 100% uzoraka konizacije i 98% uzoraka LLETZ-om bilo je pozitivno na displaziju. Stopa potpune resekcije bila je 91% konizacijom i 82% kod LLETZ-a, ali histološka potvrda rezidualnog CIN-a dobivena je samo u 2 (1,7%) žena nakon konizacije, a kod 5 (4,2%) nakon LLETZ-a (60). Retrospektivna kohortna studija koja je provedena u Queen's Hospital London u kojoj su se analizirali citološki nalazi kod 178 žena mlađih od 30 godina te su se uspoređivali s nalazima patohistološkim nalazima pozitivnim na CIN 2. Liječenje CIN 2 LLETZ-om je siguran i preporučljiv kod žena mlađih od 30 godina, a 57% pokazuje regresiju na negativnu citologiju. Postoji značajan vremenski razmak prije nego što citologija postane negativna, pa se ne preporučuje rano pribjegavanje liječenju koje se temelji samo na citologiji, ako je kolposkopija zadovoljavajuća (61).

Dijagnoza raka ne može biti isključena iz citoloških nalaza koji pokazuju HSIL-a. Zapravo, studija koju su proveli Kietpeerakool et al. pronašli su okultne invazivne lezije cerviksa u 17% žena s HSIL Papa testom (62). U provedenom istraživanju, 0,13% (1/760) bolesnica je imalo negativne citološke i hrHPV nalaze. Biopsija i endokervikalna kiretaža pokazali su cervicitis tek biopsijom LLETZ-om konusa bolesnici dijagnosticirana minimalna devijacija adenokarcinoma (63). Nadalje, u svim slučajevima raka vrata maternice u istraživanju koje su proveli Tao i sur. 3,9% (9/231) bolesnica imalo je dvostruko negativne rezultate. U usporedbi s karcinomom skvamoznih stanica, adenokarcinom ima značajno više stope prethodnih negativnih rezultata s hrHPV i Papa testom (64). Predloženo je da LLETZ treba biti standard za dijagnozu cervikalne displazije, umjesto koloskopske biopsije kao što je to tradicionalno, jer je i dijagnostička i terapijska. U retrospektivnom istraživanju je pregledano sedamdeset i osam bolesnica koje su podvrgnute LLETZ-u, 78,2% imale su CIN 1 ili CIN 2. Samo polovica bolesnica imala je podudarajući nalaz histologije na biopsiji i LLETZ-u. Značajna odstupanja mogu se naći između rezultata kolposkopski usmjerene biopsije i LLETZ-a koji je siguran i učinkovit te u budućnosti može biti postupak izbora za dijagnozu cervikalne displazije (46).

Prema rezultatima dobivenim u ovom istraživanju postoje značajne razlike u dijagnozama između različitih metodoloških uzorkovanja. Istraživanje koje je uključivalo rezultate citološke i patohistološke dijagnostike, nadalje nalaz HPV-a i bris cerviksa kao i tip HPV-a ukupan broj Papa testova bio je 6376 (43,33%). Ukupan broj L-SIL i H-SIL (PAPA) iznosio je 395 (6,20%), u odnosu na ostale rezultate 5894 (92,44%). Nakon analize najveće podskupine HPV pozitivnih bolesnica imalo je patohistološku dijagnozu CIN 1 njih 250 (43,10%, zatim CIN 2 sa 162 (27,93%) bolesnica, CIN 3 njih 149 (25,69) i CIS njih 3 (0,52%) bolesnica. Dok je 16 (2,76%) imalo jasan rezultat testa. Može se zaključiti da postoji statistički značajna granica učestalosti između pozitivnih HPV rezultata u odnosu na samu dijagnozu (65). Studija u kojoj se istraživala korelacija cervikalne citologije i histologije koju su proveli Saha i sur. u koju je bilo uključeno 43 bolesnice, 22 od njih s benignim lezijama, 8 je imalo LSIL, 9 sa HSIL, 1 ASCUS i 3 invazivna karcinoma došli su do zaključka da je Papa test statistički značajna korelacija s biopsijom prema dobivenim rezultatima (66). Istraživanje u kojem su se analizirali poslije konizacijski histološki rezultati koji su se usporedili s citološkim rezultatima i kolposkopskim nalazima kod 51 bolesnica. Rezultati su pokazali da postoji pozitivna korelacija između citoloških i kolposkopskih rezultata s jedne strane i histoloških rezultata nakon konizacije s druge strane (67).

Ovo istraživanje ima određena ograničenja. Bolesnicama koje su liječene konizacijom ili LLETZ-om nismo mogli doznati jesu li imale ikakve pridružene bolesti, nekakve kronične bolesti, jesu bile na nekakvim hormonskim terapijama ili su u prošlosti bile podvrgnute nekakvim ginekološkim operacijama.

## **6. ZAKLJUČCI**



1. Bolesnice koje su operirane konizacijom su starije od bolesnica operiranih LLETZ-om
2. Bolesnice koje su operirane LLETZ-om kraće su hospitalizirane u odnosu na bolesnice operirane konizacijom
3. Uzorak bolesnica operiranih konizacijom većeg je volumena u odnosu na uzorke uzete LLETZ operacijom
4. Uzorci bolesnica operiranih konizacijom imaju veći udio uzoraka s čistim rubovima u odnosu na uzorke uzete LLETZ operacijom
5. Postoje značajne razlike u udjelu različitih dijagnoza prema LAST klasifikaciji u citološkom nalazu preoperacijskog Papa testa i histološkom nalazu operacijskog uzorka između bolesnica liječenih konizacijom i LLETZ-om
6. Postoje značajne razlike u udjelu različitih dijagnoza prema Bethesda klasifikaciji u nalazu preoperacijske biopsije i histološkom nalazu operacijskog uzorka između bolesnica liječenih konizacijom i LLETZ-om
7. Postoje značajne razlike u dijagnozama između različitih metodoloških uzorkovanja (citološki nalaz preoperacijskog Papa testa, histološki nalaz preoperacijske biopsije i histološki nalaz operacijskog uzorka)
8. Postoje značajne razlike u dijagnozama između histološkog nalaza preoperacijske biopsije i operacijskog uzorka

## **7. LITERATURA**

1. Šimunić V, i sur. Ginekologija. 1. izdanje. Zagreb: Naklada Ljevak; 2001.
2. Maver PJ, Seme K, Korać T, Dimitrov G, Döbrössy L, Engele L, i sur. Cervical cancer screening practices in central and eastern Europe in 2012. *Acta Dermatovenerol APA*. 2013;22:7-19.
3. WHO Library Cataloguing-in-Publication Data [Internet]. *Comprehensive Cervical Cancer Control: A guide to essential practice*; 2006 [Citirano 15. siječnja 2019.]. Dostupno na: [https://apps.who.int/iris/bitstream/handle/10665/144785/9789241548953\\_eng.pdf;jsessionid=069C28E9B7B4F0D38B05E22DA2F80930?sequence=1](https://apps.who.int/iris/bitstream/handle/10665/144785/9789241548953_eng.pdf;jsessionid=069C28E9B7B4F0D38B05E22DA2F80930?sequence=1).
4. Marušić A. Anatomija čovjeka. 2. izdanje. Zagreb: Medicinska naklada; 2002.
5. Jukić S, i sur. Patologija ženskog spolnog sustava. 3. izdanje. Zagreb: Medicinska naklada; 1999.
6. Torre LA, Bray F, Siegel RL, Ferlay J, Lortet-Tieulent J, Jemal A. Global cancer statistics, 2012. *CA Cancer J Clin*. 2015;65:87-108.
7. Prendiville W, Cullimore J, Norman S. Large loop excision of the transformation zone (LLETZ). A new method of management for women with cervical intraepithelial neoplasia. *Br J Obstet Gynaecol*. 1989;96:1054-60.
8. Trottier H, Franco EL. The epidemiology of genital human papillomavirus infection. *Vaccine*. 2006;24:4-15.
9. Workowski KA, Berman SM. Sexually transmitted diseases treatment guidelines. *MMWR Recomm Rep*. 2006;55:1-94.
10. Schwarz TM, Kolben T, Gallwas J, Crispin A, Dannecker C. Comparison of two surgical methods for the treatment of CIN: classical LLETZ (large-loop excision of the transformation zone) versus isolated resection of the colposcopic apparent lesion - study protocol for a randomized controlled trial. *Trials*. 2015;216:225-9.
11. Dunne EF, Unger ER, Sternberg M, McQuillan G, Swan DC, Patel SS, i sur. Prevalence of HPV infection among females in the United States. *JAMA*. 2007;297:813-9.
12. Karelović D, i sur. Infekcije u ginekologiji i perinatologiji. 1. izdanje. Zagreb: Medicinska naklada; 2012.
13. Cuchieri K, Wentzensen N. HPV mRNA and p16 detection as biomarkers for the improved diagnosis of cervical neoplasia. *Cancer Epidemiol Biomarkers Prev*. 2008;17:2536-45.

14. Muñoz N, Bosch FX, de Sanjosé S, Herrero R, Castellsagué X, Shah KV. i sur. Epidemiologic classification of human papillomavirus types associated with cervical cancer. *N Engl J Med.* 2003;348:518-27.
15. Bhatla N, Berek JS, Fredes MC, Denny LA, Grenman S, Karunaratne K, i sur. Revised FIGO staging for carcinoma of the cervix uteri. *Int J Gynecol Obstet.* 2018;145:129-135.
16. Cooper DB, McCathran CE. Cervical Dysplasia. [Updated 2019 Feb 20]. In: StatPearls [Internet]. Treasure Island (FL): StatPearls Publishing; 2019. Dostupno na: <https://www.ncbi.nlm.nih.gov/books/NBK430859/>.
17. Muñoz N, Castellsagué X, de González AB, Gissmann L, Chapter I. HPV in the etiology of human cancer. *Vaccine.* 2006;24:1-10.
18. RogelCancerCenter.org [Internet]. Squamous Intraepithelial Lesion (SIL);2019[citirano 5. siječnja 2019.]. Dostupno na: <https://www.rogelcancercenter.org/gynecologic-cancers/prevention/pre-cancerous-conditions/squamous-intraepithelial-lesion>.
19. Kalof AN, Cooper K. Our approach to squamous intraepithelial lesions of the uterine cervix. *J Clin Pathol.* 2007;60:449-55.
20. Darragh TM, Colgan TJ, Cox JT, Heller DS, Henry MR, Luff RD, i sur. The Lower Anogenital Squamous Terminology Standardization Project for HPV-Associated Lesions: background and consensus Recommendations from the College of American Pathologists and the American Society for Colposcopy and Cervical Pathology. *Arch Pathol Lab Med.* 2012;136:1266-97.
21. Solomon D. The 2001 Bethesda System: terminology for reporting results of cervical cytology. *JAMA.* 2002;287:2114-9.
22. Senol T, Polat M, Ozkaya E, Karateke A. Comparison of Two Step LEEP and Cold Conisation For Cervical Intraepithelial Lesions to Decrease Positive Surgical Margins. *Asian Pac J Cancer Prev.* 2016;17:3317-20.
23. Papoutsis D, Rodolakis A, Antonakou A, Sindos M, Mesogitis S, Sotiropoulou M, i sur. Cervical cone measurements and residual disease in LLETZ conisation for cervical intraepithelial neoplasia. *In Vivo.* 2011;25:691-5.
24. Saslow D, Solomon D, Lawson HW. American Cancer Society, American Society for Colposcopy and Cervical Pathology and American Society for Clinical Pathology screening guidelines for the prevention and early detection of cervical cancer. *J Low Genit Tract Dis.* 2012;16:175-204.

25. Van Delft KW, Mertens HJ. *Oncol Lett.* Treatment strategies in intermediate cervical neoplasia: Implications of radical surgery. 2011;2:575-8.
26. WHO Guidelines for Treatment of Cervical Intraepithelial Neoplasia 2–3 and Adenocarcinoma in situ: Cryotherapy, Large Loop Excision of the Transformation Zone, and Cold Knife Conization. Geneva: World Health Organization; 2014. 3, Recommendations. Dostupno na: <https://www.ncbi.nlm.nih.gov/books/NBK206769/>.
27. Conization and LEEP Treatments. [Citirano: 14. Srpnja 2019]. University of Colorado Gynecologic Oncology. [Internet]. Dostupno na : <https://cancer.coloradowomenshealth.com/cancer-treatments/surgery/conization-leep/index.html>.
28. Kyrgiou M, Athanasiou A, Paraskevaidi M, Mitra A, Kalliala I, Martin-Hirsch P, i sur. Adverse obstetric outcomes after local treatment for cervical preinvasive and early invasive disease according to cone depth: systematic review and meta-analysis. *BMJ.* 2016;28:354-8.
29. Ćorušić A, Šamija M, Šobat M. *Ginekološka onkologija.* Zagreb: Medicinska naklada; 2005.
30. Cullimore J. The management of atypical intraepithelial glandular lesions. U: Prendiville W, i sur. *Colposcopy: Management Options.* Edinburgh: Saunders; 2003. Str. 165-70.
31. Houghton SJ, Shafi MI, Rollason TP, Luesley DM. Is loop excision adequate primary management of adenocarcinoma in situ of the uterine cervix. *J Obstet Gynaecol.* 1997;104:325-9.
32. Prendiville W. LLETZ: Theoretical rationale, practical aspects, clinical experience, optimizing the technique. U: Prendiville W, i sur. *Colposcopy: Management options.* Edinburgh: Saunders; 2003. Str. 171-9.
33. Wright CW, Kurman RJ, Ferenczy A. Precancerous lesions of the cervix. U: Kurman RJ. *Blaustein's Pathology of the Female Genital Tract,* 5. izdanje. New York: Springer; 2002.
34. Grujić Koračin J, Molnar Stantić B, Kolenc D, Jokanović L, Mirić Tešanić D, Belić I. Kolposkopija, biopsija i elektrokirurška ekscizija transformacijske zone petljom u detekciji glandularnih atipija vrata maternice. *Gynaecologia et perinatologia.* 2010;19:152-9.
35. Santesso N, Mustafa RA, Wierchic W, Kehar R, Gandhi S, Chen Y, i sur. Systematic reviews and meta-analyses of benefits and harms of cryotherapy, LEEP, and cold

- knife conization to treat cervical intraepithelial neoplasia. *Journal of Obstetrics and Gynaecology*. 2016;132:266-71.
36. Melnikow J, McGahan C, Sawaya GF, Ehlen T, Coldman A. Cervical intraepithelial neoplasia outcomes after treatment: long-term follow-up from the British Columbia Cohort Study. *J. Natl. Cancer Inst.* 2009;20:721-8.
  37. Khan MJ, Werner CL, Darragh TM. ASCCP colposcopy standards: role of colposcopy, benefits, potential harms, and terminology for colposcopic practice. *J Low Genit Tract Dis.* 2017;21:223-9.
  38. Bonardi R, Cecchini S, Grazzini G, Ciatto S. Loop electrosurgical excision procedure of the transformation zone and colposcopically directed punch biopsy in the diagnosis of cervical lesions. *Obstet Gynecol.* 1992;80:1020-2.
  39. Darragh TM, Colgan TJ, Thomas Cox J, Heller DS, Henry MR, Luff RD, i sur. The Lower Anogenital Squamous Terminology Standardization project for HPV-associated lesions: background and consensus recommendations from the College of American Pathologists and the American Society for Colposcopy and Cervical Pathology. *Int J Gynecol Pathol.* 2013;32:76-115.
  40. Jones BA, Davey DD. Quality management in gynecologic cytology using interlaboratory comparison. *Arch Pathol Lab Med.* 2000;124:672-81.
  41. Bilibio JP, Monego HI, Binda MLA, Dos Reis R. Menopausal status is associated with a high risk for residual disease after cervical conization with positive margins. *PLoS One.* 2019;4:14-26.
  42. Kolber TM, Lea T Etzel, Florian Bergauer, Ingke Hagemann, Peter Hillemanns, Monika Repper, i sur. A randomized trial comparing limited-excision conisation to Large Loop Excision of the Transformation Zone (LLETZ) in cervical dysplasia patients. *J Gynecol Oncol.* 2019;30:42.
  43. Martin-Hirsch PP, Paraskevaidis E, Bryant A, Dickinson HO, Keep SL. Surgery for cervical intraepithelial neoplasia. *Cochrane Database Syst Rev.* 2010;16:121-4.
  44. Bittencourt DD, Zanine RM, Sebastião AM, Taha NS, Speck NG, Ribalta JC. Number of fragments, margin status and thermal artifacts of conized specimens from LLETZ surgery to treat cervical intraepithelial neoplasia. *Sao Paulo Med J.* 2012;130:92-6.
  45. Oncins Torres R, Aragón Sanz MÁ, Clemente Roldán E, Comes García MD, Muñiz Unamunzaga G, Guardia Dodorico L, i sur. Study of conizations of the cervix after five years of cervical cancer screening with co-testing. *Rev Esp Salud Publica.* 2018;92:1-14.

46. Lee KE, Koh CF, Watt WF. Comparison of the grade of CIN in colposcopically directed biopsies with that in outpatient loop electrosurgical excision procedure (LEEP) specimens-a retrospective review. *Singapore Med J.* 1999;40:694-6.
47. Frederiksen ME, Vázquez-Prada Baillet M, Jensen PT, Rygaard C, Hallas J, Lynge E. Conization and healthcare use: a population-based register study. *Eur J Cancer Prev.* 2019;28:124-30.
48. Chevreau J, Mercuzot A, Foulon A, Attencourt C, Sergent F, Lanta S, i sur. Impact of Age at Conization on Obstetrical Outcome: A Case-Control Study. *J Low Genit Tract Dis.* 2017;21:97-101.
49. Aluloski I, Tanturovski M, Petrusevska G, Jovanovic R, Kostadinova-Kunovska S. Factors That Influence Surgical Margin State in Patients Undergoing Cold Knife Conization - A Single Center Experience. *Pril (Makedon Akad Nauk Umet Odd Med Nauki).* 2017;38:113-20.
50. Xiang L, Jiajia Li, Wentao Yang, Xiaoli Xu, Xiaohua Wu, Huaying Wang, i sur. Conization Using an Electrosurgical Knife for Cervical Intraepithelial Neoplasia and Microinvasive Carcinoma. *PLoS One.* 2015;10:131-9.
51. El-Nashar SA, Shazly SA, Hopkins MR, Bakkum-Gamez JN, Famuyide AO. Loop Electrosurgical Excision Procedure Instead of Cold-Knife Conization for Cervical Intraepithelial Neoplasia in Women With Unsatisfactory Colposcopic Examinations: A Systematic Review and Meta-Analysis. *J Low Genit Tract Dis.* 2017;21:129-36.
52. Giacalone PL, Laffargue F, Aligier N, Roger P, Combecal J, Daures JP. Randomized study comparing two techniques of conization: cold knife versus loop excision. *Gynecol Oncol.* 1999;75:356-60.
53. Papoutsis D, Rodolakis A, Antonakou A, Sindos M, Mesogitis S, Sotiropoulou M, i sur. Cervical cone measurements and residual disease in LLETZ conisation for cervical intraepithelial neoplasia. *In Vivo.* 2011;25:691-5.
54. Papoutsis D, Rodolakis A, Mesogitis S, Sotiropoulou M, Antsaklis A. Appropriate cone dimensions to achieve negative excision margins after large loop excision of transformation zone in the uterine cervix for cervical intraepithelial neoplasia. *Gynecol Obstet Invest.* 2013;75:163-8.
55. Miroshnichenko GG, Parva M, Holtz DO, Klemens JA, Dunton CJ. Interpretability of excisional biopsies of the cervix: cone biopsy and loop excision. *J Low Genit Tract Dis.* 2009;13:10-2.

56. Messing MJ, Otken L, King LA, Gallup DG. Large loop excision of the transformation zone (LLETZ): a pathologic evaluation. *Gynecol Oncol.* 1994;52:207-11.
57. Bae HS, Chung YW, Kim T, Lee KW, Song JY. The appropriate cone depth to avoid endocervical margin involvement is dependent on age and disease severity. *Acta Obstet Gynecol Scand.* 2013;92:185-92.
58. Ulrich D, Tamussino K, Petru E, Haas J, Reich O. Conization of the uterine cervix: does the level of gynecologist's training predict margin status?. *Int J Gynecol Pathol.* 2012;31:382-6.
59. Chappatte O, Byrne D, Raju KS, Nayagam M, Kenney A. Histological differences between colposcopic-directed biopsy and loop excision of the transformation zone (LETZ): a cause for concern. *Gynecologic Oncology.* 1991;43:46-50.
60. Takač I, Gorisek B. Cold knife conization and loop excision for cervical intraepithelial neoplasia. *Tumori.* 1999;85:243-6.
61. Godfrey MAL, Nikolopoulos M, Garner JE, Adib TR, Mukhopadhyay D, Rains JS, i sur. Conservative management of cervical intraepithelial neoplasia grade 2 (CIN2) in women under 30 years of age: A cohort study. *Eur J Obstet Gynecol Reprod Biol.* 2018;228:267-73.
62. Kietpeerakool C, Sukkawattananon W, Srisomboon J, Khunamornpong S, Siriaunkgul S, Nimmanhaeminda K. Factors predicting occult invasive carcinoma in women undergoing a 'see and treat' approach. *Asian Pac J Cancer Prev.* 2008;9:209-12.
63. Song Q, Song Y, Wang Q. A Large Retrospective Study of 12714 Cases of LEEP Conization Focusing on Cervical Cancer That Colposcopy-Directed Biopsy Failed to Detect. *Biomed Res Int.* 2018;2:174-9.
64. Tao X, Griffith CC, Zhou X, Wang Z, Yan Y, Li Z, i sur. History of high-risk HPV and Pap test results in a large cohort of patients with invasive cervical carcinoma: experience from the largest women's hospital in China. *Cancer Cytopathol.* 2015;123:421-7.
65. Asotic A, Taric S, Asotic J. Frequency of L-SIL and H-SIL Findings in HPV Positive Women. *Mater Sociomed.* 2014;26:90-2.
66. Saha R, Thapa M. Correlation of cervical cytology with cervical histology. *Kathmandu Univ Med J.* 2005;3:222-4.
67. Bukvić I, Kapić S, Lagumdžija Z. Reliability of screening methods in the diagnosis of dysplasia and cervical carcinoma in asymptomatic women. *Med Arh.* 2004;58:117-9.



## **8. SAŽETAK**

**Cilj istraživanja:** Svrha ovog istraživanja bio je usporediti odabrane parametre između bolesnica sa lezijama vrata maternice liječenih LLETZ-om i konizacijom u Klinici za ženske bolesti i porode Kliničkog bolničkog centra Split.

**Metode istraživanja:** Ovo istraživanje je retrospektivna studija provedena u Klinici za ženske bolesti i porode u Kliničkom bolničkom centru Split u razdoblju od 1. siječnja 2014. do 1. siječnja 2019. godine gdje se analizirala povijest bolesti operiranih konizacijom i LLETZ-om, a obuhvatila je 550 bolesnica. Promatrani parametri jesu: dob, paritet, PHD bioptata prije operacije, veličina konusa, metoda (konizacija, LLETZ-om), prethodna operacija, dani hospitalizacije, dijagnoza.

**Rezultati:** Ispitanici liječeni konizacijom bili su značajno stariji u odnosu na one liječene LLETZ-om ( $40,47 \pm 10,28$  vs.  $36,29 \pm 10,05$  godina,  $P < 0,001$ ), dok nije bilo razlike u paritetu. Nadalje ispitanici liječeni LLETZ-om imali su značajno kraće trajanje hospitalizacije ( $3,56 \pm 1,08$  vs.  $1,99 \pm 1,16$  dana,  $P < 0,001$ ), manji volumen uzoraka ( $10,78 \pm 9,86$  cm<sup>3</sup> vs.  $6,57 \pm 4,68$  cm<sup>3</sup>,  $P < 0,001$ ), ali i manji udio uzoraka s čistim rubovima (329 (91,38%) 158 (83,16%)  $P = 0,006$ ). Nije bilo značajnih razlika u vrsti prethodne operacije. Postoje statistički značajne razlike u udjelu određenih dijagnoza citološkog nalaza preoperacijskog Papa testa LSIL 6 (1,80%); 22 (11,60%) i HSIL 322 (89,30%); 151 (79,50%) i histološkog nalaza operacijskog uzorka LSIL 21 (5,80%); 16 (8,40%) i HSIL 311 (86,40%); 151 (79,50%) između bolesnica liječenih konizacijom i LLETZ-om dok nije bilo razlika u histološkom nalazu preoperacijske biopsije. Postoje statistički značajne razlike u udjelu različitih vrsta cervikalnih intraepitelnih neoplazija prema histološkom nalazu preoperacijske biopsije CIN 112 (3,40%); 8 (4,30%); CIN 2 70 (19,30%); 58 (30,50%), CIN 3 278 (77,30%); 124 (65,20%)  $P = 0,031$  i histološkog nalaza operacijskog uzorka CIN 130 (8,20%), 23 (11,90%); CIN 2 31 (8,60%) 35 (18,50%); CIN 3 299 (83,10%) 132 (69,60%),  $P = 0,005$ . Postoje statistički značajne razlike između metodoloških uzorkovanja citološkog nalaza preoperacijskog Papa testa, histološkog nalaza preoperacijske biopsije i histološkog nalaza operacijskog uzorka,  $P < 0,001$ . Nadalje, bilo je značajnih razlika u histološkom nalazu preoperacijskih biopsija i operacijskog uzorka,  $P < 0,001$ .

**Zaključci:** Osobe operirane konizacijom su starije od osoba operiranih LLETZ-om. Bolesnice koje su operirane LLETZ-om kraće su hospitalizirane nego operirane konizacijom. Kod operacija konizacijom veći je volumen uzorka u odnosu na operacije LLETZ-om. Čisti rubovi uzorka su kod učinjene konizacije su učestaliji u odnosu na rubove kod operacije LLETZ-om. Histološki nalaz preoperacijske biopsije i histološki nalaz operacijskog uzorka pokazuju značajno različite CIN dijagnoze. Postoje značajne razlike u dijagnozama između različitih

metodoloških uzorkovanja (citološki nalaz preoperacijskog Papa testa, histološki nalaz preoperacijske biopsije i histološki nalaz operacijskog uzorka). Postoje značajne razlike u dijagnozama između histološkog nalaza preoperacijske biopsije i operacijskog uzorka.

## **9. SUMMARY**

**Diploma thesis title:** Comparison of clinical outcomes in patients operated by conization and large loop excision of the transformation zone (LLETZ) in the Clinic for Female Diseases and Births of University Hospital of Split

**Aims and objectives:** The purpose of this study was to compare the selected parameters between the cervical cancer patients treated with conization and LLETZ in the Clinic for Female Diseases and Births of University Hospital of Split.

**Materials and Methods:** This study is a retrospective study conducted at the Clinic for Female Diseases and Births of University Hospital of Split from January 1, 2014 to January 1, 2019 where patients history of illness who were operated by conization and LLETZ was analyzed and included 550 patients. The observed parameters are: age, parity, PHD biopsy before surgery, cone-shaped sample size, method (conization, LLETZ), previous operation, hospitalization, diagnosis.

**Results:** Patients operated conization were considerably older in relation to those treated with LLETZ ( $40.47 \pm 10.28$  vs.  $36.29 \pm 10.05$  years,  $P < 0.001$ ), while there was no parity difference. Furthermore, LLETZ treated subjects had significantly shorter hospitalization time ( $3.56 \pm 1.08$  vs.  $1.99 \pm 1.16$  days,  $P < 0.001$ ), lower sample volume ( $10783.05 \pm 9866.57$  vs.  $6575, 33 \pm 4682.70$  mm<sup>3</sup>,  $P < 0.001$ ), but also a smaller proportion of clean edges (329 (91.38%) 158 (83.16%)  $P = 0.006$ ). There were no significant differences in the type of previous surgery. There were statistically significant differences in the share of certain diagnoses of cytological finding of preoperative Papa LSIL 6 test (1.80%); 22 (11.60%) and HSIL 322 (89.30%); 151 (79.50%) and the histological finding of the LSIL 21 (5.80%); 16 (8.40%) and HSIL 311 (86.40%); 151 (79.50%) between patients treated with conization and LLETZ until there was no difference in the histological finding of preoperative biopsies. There are statistically significant differences in the share of different types of cervical intraepithelial neoplasia by histological finding of preoperative biopsy CIN 112 (3.40%); 8 (4.30%); CIN 2 70 (19.30%); 58 (30.50%), CIN 3278 (77.30%); 124 (65.20%)  $P = 0.031$  and the histological finding of the CIN 130 (8.20%), 23 (11.90%); CIN 2 31 (8.60%) 35 (18.50%); CIN 3 299 (83.10%) 132 (69.60%),  $P = 0.005$ . There were statistically significant differences between the methodological samples of the cytological finding of the preoperative Papa test, the histological finding of the preoperative biopsy and the histological finding of the surgical samples,  $P < 0.001$ . Furthermore, there were statistically significant differences in the histological finding of the preoperative biopsy and the operation sample,  $P < 0.001$ .

**Conclusions:** Patients undergoing conization are older than patients undergoing by LLETZ. Patients treated with LLETZ have spent less time in the hospital than treated with conization.

If patients are operated conization, there is a greater volume of the sample compared to LLETZ operations. The clear edges of the cone-shaped sample are more frequent in conization than in the LLETZ operation. Histological findings of the preoperative biopsy and the histological finding of the surgical sample show significantly different CIN diagnosis. There are significant differences in diagnosis between different methodological samples (cytological findings of preoperative Pope test, histological findings of preoperative biopsy and histological findings of the surgical sample). There are significant differences in the diagnosis between histological findings of the preoperative biopsy and the operation sample.

## **10. ŽIVOTOPIS**

## **OSOBNI PODATCI**

**Ime i prezime:** Slavko Radan

**Datum i mjesto rođenja:** 27. rujan 1992. godine, Split, Hrvatska

**Državljanstvo:** Hrvat

**Adresa stanovanja:** Rašeljkina 10, 21000 Split, Hrvatska

**Telefon:** +385911593440

**E-adresa:** [slavko.radan1@gmail.com](mailto:slavko.radan1@gmail.com)

## **OBRAZOVANJE**

1999. – 2007. Osnovna škola Bol, Split

2007. – 2011. III. Gimnazija „MIOC“, Split

2011. – 2019. Medicinski fakultet Sveučilišta u Splitu, smjer doktor medicine

## **ZNANJA I VJEŠTINE**

Aktivno služenje engleskim (C1) i njemačkim jezikom (B2)

Smisao za organizaciju stečeno kroz organiziranje raznih društvenih događanja

Iskustvo u vođenju timova stečeno kroz aktivno bavljenje sportom

Vješto baratanje Microsoft Office™ alatima (MS Word, MS PowerPoint, MS Excel)

Vozačka dozvola B kategorije

## **OSTALE AKTIVNOSTI**

Malonogometni sudac

Demonstrator na Katedri za medicinsku kemiju i biokemiju

Član futsal ekipe Medicinskog fakulteta u Splitu