

UČESTALOST KERATOAKANTOMA U KBC-a SPLIT U RAZDOBLJU OD 2010. DO 2014. g.

Pavković, Iva

Master's thesis / Diplomski rad

2015

Degree Grantor / Ustanova koja je dodijelila akademski / stručni stupanj: **University of Split, School of Medicine / Sveučilište u Splitu, Medicinski fakultet**

Permanent link / Trajna poveznica: <https://um.nsk.hr/um:nbn:hr:171:712933>

Rights / Prava: [In copyright](#)

Download date / Datum preuzimanja: **2022-08-11**



Repository / Repozitorij:

[MEFST Repository](#)



SVEUČILIŠTE U SPLITU
MEDICINSKI FAKULTET

Iva Pavković

**UČESTALOST KERATOAKANTOMA U KBC SPLIT U RAZDOBLJU OD 2010. DO
2014. g.**

Diplomski rad

Akadska godina 2014./2015.

Mentor: prof.dr.sc. Irena Drmić Hofman

Split, 2. srpnja 2015. g.

SADRŽAJ

ZAHVALA	3
1. UVOD	4
1.1. Klinička obilježja keratoakantoma.....	5
1.2. Patohistološka obilježja keratoakantoma	8
1.3. Onkogeneza kožnih tumora.....	10
1.4. Klinička i patohistološka obilježja regresije keratoakantoma.....	14
1.5. Promjene koje nalikuju na keratoakantom	15
1.6. Liječenje keratoakantoma.....	18
2. CILJ ISTRAŽIVANJA	19
3. MATERIJALI I METODE	21
4. REZULTATI.....	23
5. RASPRAVA.....	30
6. ZAKLJUČAK	34
7. POPIS CITIRANE LITERATURE.....	36
8. SAŽETAK.....	41
9. SUMMARY	43
10. ŽIVOTOPIS	45

ZAHVALA

Hvala mome ocu Ivanu i sestri Mariji što su mi bili potpora u ovim godinama studiranja i što su me podržavali i vjerovali da mogu doći do kraja.

Hvala mome djedu Andriji koji me uvijek pratio svojim molitvama. Rado se sjetim i svoje pokojne bake Anice koja je prve tri godine moga fakulteta uvijek tako brižno pratila.

Posebna zahvala mojoj mentorici i dragoj profesorici Ireni Drmić Hofman koja mi je svojim prijedlozima i sugestijama pomogla u pisanju ovog rada kako bi on izgledao što je moguće bolje.

Ovaj diplomski rad posvećujem svojoj pokojnoj majci Ljiljani koja nas je nažalost tako brzo i neočekivano napustila. Bol zbog toga što više nije s nama i dalje je velika kao i prvog dana, no mama će zauvijek ostati u mome srcu što god budem radila i bit će mi poticaj da u tome budem najbolja što mogu.

1.1. Klinička obilježja keratoakantoma

Keratoakantom (KA) je kožni tumor koji se očituje promjenom koja brzo raste i koja se uglavnom pojavljuje u osoba iznad 50. godine života. Johnatan Hutchinson je prvi opisao ovu tvorbu 1889. g kao „krateriformnu ulceraciju na licu“. Ono što je tipično za ovaj tumor je brzi rast tijekom 1-2 mjeseca, tvorba veličine 1-2 cm i brza involucija tijekom 3-6 mjeseci. Promjena se uglavnom susreće u muškaraca iznad 40 godina, a vrh incidencije je u razdoblju između 45 i 60 godina. Ponekad i kožne metastaze mogu nalikovati na karcinom, međutim njihova pojava na koži lica je rijetka. Stoga, u bolesnika s već dijagnosticiranim malignitetom u području glave i vrata, pojava nove lezije koja nalikuje na KA nam mora pobuditi sumnju na mogućnost eventualne pojave i kožne metastaze koja nalikuje na ovu promjenu (1).

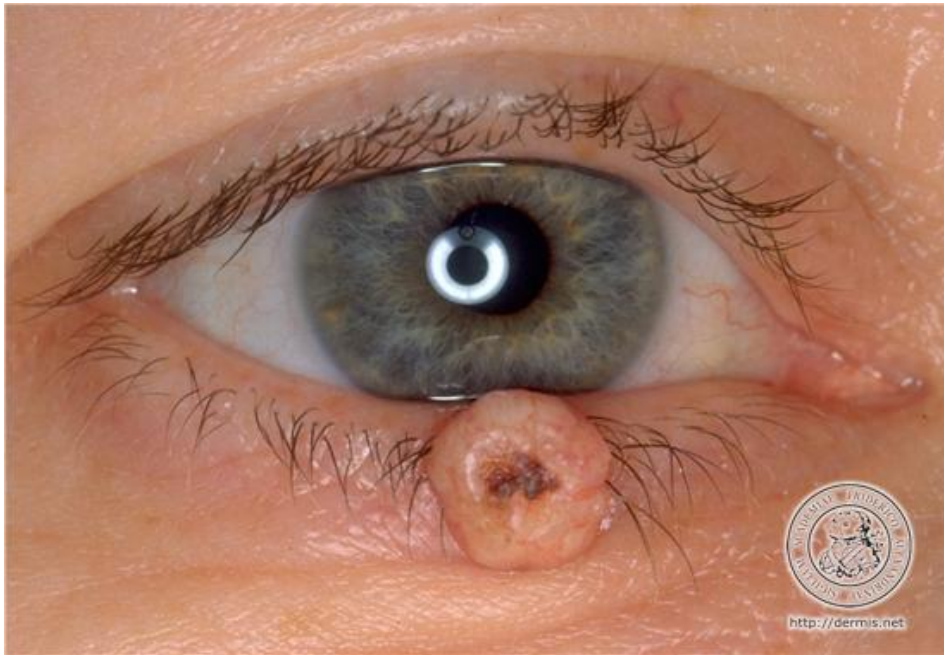
Studije Hodaka, Jonesa i Ackermana su prve potvrdile da je KA benigna epitelna tvorba, a ne maligna varijanta planocelularnog karcinoma (2).

Također su provedene brojne studije u svrhu određivanja incidencije ovog tumora u pojedinim populacijama, a brojke variraju ovisno o podneblju i stanovništvu određenog područja. Tako je studija provedena na američkoj populaciji europskog podrijetla nastanjenoj na Havajima pokazala visoku incidenciju ovog tumora od 106 na 100000 stanovnika (omjer keratoakantoma i planocelularnog karcinoma 1:3) dok je incidencija na domaćoj filipinskoj, havajskoj i japanskoj populaciji iznosila 7, 6 i 22 na 100000, što je otprilike od 5 do 16 puta manja stopa incidencije negoli u euroamerikanaca. Kako se učestalosti KA razlikuju od populacije do populacije, različiti su i odnosi keratoakantoma i planocelularnih karcinoma pa je njihov odnos od 1:0,6 do 1:5 u korist planocelularnih karcinoma u različitim populacijama. Odnos muškaraca i žena s keratoakantomom je 2:1 (3).

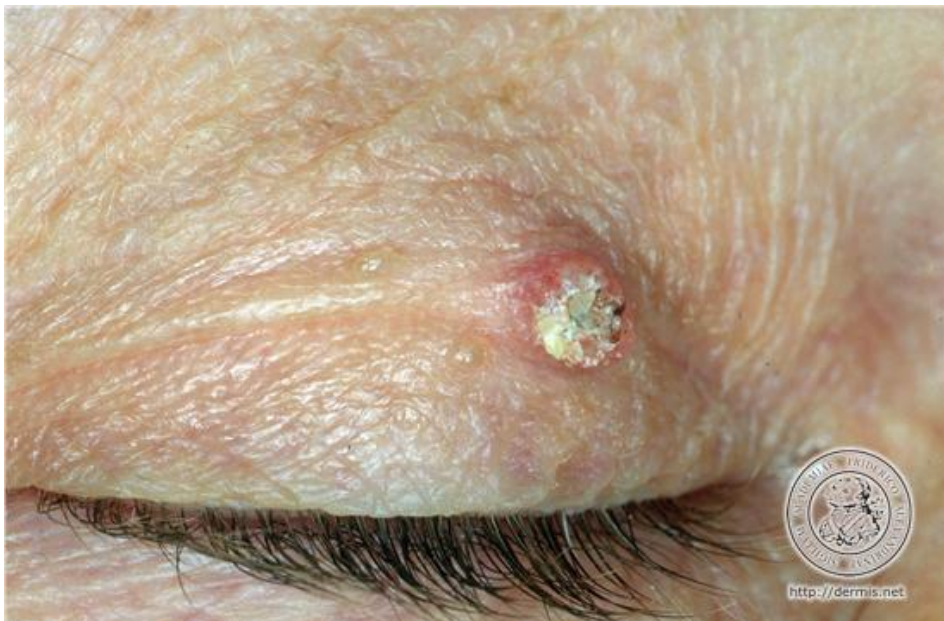Najvažnije obilježje ovog tumora je da dosada njegovo podrijetlo nije do kraja razjašnjeno, pa stoga nalazimo i probleme u njegovoj klasifikaciji kao tumorske tvorbe pa se negdje svrstava u podvrstu dobro diferenciranih planocelularnih karcinoma. Također se smatra da pojavu keratoakantoma mogu izazvati izlaganje ultraljubičastom svjetlu, radioterapija, krioterapija, određeni virusi (HPV npr.), ali u posljednje vrijeme sve je više radova na temu povezanosti keratoakantoma i traume kože kako uslijed tetoviranja ili ozljeda. (4) .

Keratoakantom se dakle definira kao benigna keratinizirajući tumor koji potječe iz folikula dlake. U patohistološkim nalazima se obično opisuje kao sitna čvorasta promjena s centralnim udubljenjem koje dopire do podležeg vezivnog tkiva. Epitelne stanice obično ne pokazuju proliferaciju u okolno mišićno tkivo ili pak žlijezde znojnice, a epitelne stanice obično ne pokazuju ni atipične promjene u svojoj građi. Površina lezije uglavnom biva prekrivena keratinizirajućim stanicama koje pokazuju određeni stupanj upalne infiltracije. Keratoakantom se u najvećem broju slučajeva prezentira kao egzofitično-endofitična promjena dok je planocelularni karcinom, s kojim se KA u dijagnostici vrlo često preklapa, uglavnom endofitična promjena. Keratoakantom se također smatra tumorom sklonim samooporavku za razliku od planocelularnog karcinoma. Međutim, neka istraživanja govore kako bi on mogao pokazivati i napredujući te agresivni rast s lokalno destruktivnim učinkom, ali i metastazama u okolno limfno tkivo i krvne žile (1). Perineuralnu invaziju pak susrećemo u planocelularnih karcinoma (0,5-36%) što uglavnom neće biti slučaj u keratoakantomima. Znanstvenici su također pronašli pozitivni marker CD 30 koji govori u prilog proliferaciji limfocita, ali niti on nije patognomoničan za ovaj tumor budući da ga nalazimo izraženog i u anaplastičnom velikostaničnom limfomu koji može, ukoliko je lokaliziran na licu, oponašati keratoakantom ili u CD 30 pozitivnom anaplastičnom velikostaničnom limfomu s pseudokarcinomatozom poput keratoakantoma. Naravno, bitan je pokazatelj i udio CD30 pozitivnih limfocita, čiji postotak biva i preko 70% u limfomima, u papilomatozama u 25-90%, dok je u keratoakantomima udio ovih stanica vrlo mali (2,89 % , s rasponom od 0,24 do 10,54%) (5).

U svrhu boljeg razumijevanja razlike između planocelularnih karcinoma i keratoakantoma, objavljeno je nekoliko prikaza slučajeva, primjerice pacijenta s presađenim bubregom u kojega su se pojavili i keratoakantom na donjoj čeljusti, ali i multipli čvorovi na plućima za koje je otkriveno da su slabodiferencirani planocelularni karcinomi s multiplim metastazama u limfne čvorove. U svrhu razlikovanja tih dvaju tumora, provedena su imunohistokemijska ispitivanja kojima je potvrđena ekspresija IL27 i p STAT1 u keratoakantoma, što govori u prilog tome da je mikrookoliš keratoakantoma u smjeru Th1 stanica imunološkog sustava. IL27 proizvode antigen prezentirajuće stanice, a on pak potiče diferencijaciju T limfocita u naivne CD 4+ T- limfocite. Oni uz pomoć stanica *natural killer* (NK) i makrofaga konstruiraju receptor, prijenosnik signala za IL 27 uz gp130 koji potiče aktivaciju STAT 1. To sve dovodi do promoviranja Th 1 staničnog odgovora, ali i suprimiranja Th 2 i Th 17 stanica (6).



Slika 1: Keratoakantom donje vjeđe. Dermatology Information System. [Internet; datum nepoznat]. Dostupno s: <http://www.dermis.net/bilder/CD018/550px/img0032.jpg>.)



Slika 2: Keratoakantom gornje vjeđe. Dermatology Information System [Internet; datum nepoznat] Dostupno s: <http://www.dermis.net/bilder/CD065/550px/img0102.jpg>)

1.2. Patohistološka obilježja keratoakantoma

Makroskopski promatran, tumor je simetričan, više ili manje okruglastog oblika, nalazi se u dermisu, širi se u dubinu, ali obično ne dublje od žlijezda lojnica. Izgleda kao crvenkastožučkasti čvor s kraterastom udubinom koja je ispunjena rožnatom masom. Epidermis oko tumora je normalan ili neznatno keratotičan, ali postaje stanjen budući da se izdiže iznad tumora i omeđuje središnji krater u obliku usana. Histološki izgled keratoakantoma ovisi o fazi razvoja (proliferacija, maturacija i regresija). U fazi brzog rasta tumora dominira proliferacija epitelnih stanica u perifernim dijelovima tumorskog čvora. Epitelne stanice su velike i svijetle, staklaste citoplazme s jasno izraženom jezgrom, jezgričicom i brojnim mitozama, ali nema atipije kao kod planocelularnog karcinoma. Također u vrijeme proliferacije obično nema upalne infiltracije u dermisu. U fazi regresije tumora dominira diferencijacija stanica i produkcija keratina što dovodi do formiranja tipičnog keratinizirajućeg kratera i tanke periferne epitelne zone. Prisutna je jaka upalna infiltracija, uglavnom limfocita i neutrofila u gornjem dijelu korijuma sa širenjem u epidermis tako da se bazalna membrana ponekad ne može vidjeti. Histološki pregled generaliziranog eruptivnog keratoakantoma pokazuje papule koje obuhvaćaju dilatirane folikularne kanale s okolnom akantozom u epidermisu i bez upalnih infiltrata (7).

Folikul dlake, od kojega keratoakantom i vuče podrijetlo, je glavno vezujuće tkivo žljezdanog podrijetla karakterizirano visokom diferenciranošću stanica s mogućnošću regeneracije. Ciklus rasta dlake odgovara i rastu keratoakantoma: brza faza rasta (anagena faza), sazrijevanje (katagena faza) i regresija (telogena faza). Kad dlaka otpadne ili se otkine, specijalne epitelne stanice u korijenu počinju formirati novu. Matične stanice smještene u stanicama korijena započinju novi ciklus rasta dlake. Dosadašnja imunohistokemijska istraživanja se zasnivaju na analizi prisutnosti citokeratinskih stanica u keratoakantomu. Citokeratini su zapravo vezujući proteini koji formiraju filamentnu mrežu. Ti se proteini uključuju u različite procese u stanicama: modulacija apoptoze, rast stanica, cijeljenje rane te remodeliranje i diferencijaciju pojedinih tkiva u organizmu. Ono što je specifično za keratoakantome jest da su pozitivni na određene imunohistokemijske biljege vanjske ovojnice dlačnog folikula: PAS bojenje (histokemijsko bojanje - odraz je metaboličkih procesa u stanicama) te K6, K10 i K14, ali su negativni na keratin korteksa dlake. To dokazuje epitelno podrijetlo ovog tumora. U istraživanju Petersona i sur. također se ispitala i pozitivnost na spomenute markere ali u interfolikularnom epitelu, dakle epitelu u neposrednoj blizini ovog tumora. Dobiveni su podaci da su svi slojevi epitela izražavali pozitivnost na K14. Nadalje,

skvamozni sloj stanica nije izražavao pozitivnost na K6, ali jest na K10. Bazalni sloj stanica epitela je ekspresirao K14 pozitivnost. Dakle, za KA se smatra da potječe iz stanica folikula dlake i njegova ekspresija K10 dovodi do zaključka da KA zapravo vuče podrijetlo u stanicama vanjske ovojnice folikula dlake (ORS, od engl. *outer root sheat*, vanjska ovojnica dlake) koje se u zdravoj koži diferenciraju u stanice infundibuluma dlačnog folikula. Isto vrijedi i za pozitivnost na K6, koji se također nalazi u stanicama dlačnog folikula. Prema tome, keratoakantomi po svojoj histogenezi predstavljaju tumorski promijenjene epitelne stanice dlačnog folikula (8).

Studije na molekularnoj razini su također analizirale pojedine receptore kao i ekspresiju onkogeni te pokazale postojanje određenih razlika između planocelularnog karcinoma i keratoakantoma, kojima se makroskopski izgled i svojstva često preklapaju. Receptor za epidermalni čimbenik rasta (EGFR) češće biva ekspresiran u planocelularnom karcinomu nego u keratoakantomu. U nekoliko je studija pokazana i različita ekspresija pojedinih molekula kao što su laminin 322, jezgrin faktor kappa B/p50, glut-1 i E-cadherin (9).

Varijante solitarnog keratoakantoma su:

- gigantski (divovski keratoakantom), koji može narasti 3 do 15 cm u promjeru (10)
- centrifugalni, relativno rijedak, veličine slične gigantskoj leziji (11)
- multinodularni (više čvorova), široki plak s više preklapajućih žarišta na periferiji (12)
- agresivni, s mogućom destrukcijom tkiva u svim fazama razvoja keratoakantoma (12) .

Četiri su sindroma udružena s multiplim keratoakantomomima: Ferguson-Smithov, Grzybowski, Witten- Zak podtip te keratoakantomi u sklopu Muir-Torreovog sindroma. Ferguson-Smithov sindrom se nasljeđuje autosomno dominantno, pokazuje promjenu na 9. kromosomu, a keratoakantomu je podložnija koža koja je bila izložena sunčevom zračenju. Grzybowski tip pokazuje manje lezije koje su brojnije i ponekad udružene s rakom jajnika, sistemnim lupusom eritematoideusom (SLE) te imunosupresivnom terapijom. Witten-Zakov tip se nasljeđuje također autosomno dominantno, ima osobine prethodnih dvaju tipova multiplih keratoakantoma, s manjim i većim lezijama.

1.3. Onkogeneza kožnih tumora

Izlaganje ultraljubičastom zračenju je povezano s oko 65% melanoma i čak s 90% nemelanomskih kožnih tumora. Također je važno napomenuti da stopa nemelanomskih kožnih tumora nezaustavljivo raste te da se pojavljuju u sve mlađoj dobi tako da primjerice u SAD- u godišnje bude i do 15000 smrti od kožnih karcinoma, 3.5 milijuna novih slučajeva te više od 3 milijarde dolara potrošenih sredstava na liječenje ovakvih tumora u zdravstvu. Kako naponi u smislu veće potrebe za zaštitom od štetnih ultraljubičastih zraka nisu urodili plodom u velikoj mjeri, ciljane strategije eventualne prevencije neželjenih tumora lijekovima se postavljaju kao novi izazov u znanosti. Štetno djelovanje ultraljubičastog zračenja se prvenstveno očituje na oštećenju molekule DNA. Izlaganje UV zračenju može aktivirati niz onkogenih te inaktivirati tumorsupresorske gene što dovodi do preživljenja i proliferacije oštećenih keratinocita koji tako narušavaju normalni ciklus života stanice. Istraživanja pokazuju da upalni odgovor tumorskih stanica također značajno pridonosi rastu tumora. Karcinogeneza prouzročena djelovanjem UV zračenja uključuje složena zbivanja na molekularnoj razini i niz faktora koji u konačnici doprinose rastu tumora. U tumorigenezu su uključeni procesi apoptoze stanice, proliferacije, autofagije, popravka DNA, metabolizma, upale i kontrolnih signalnih mehanizama. Dakle, na svakoj od ovih razina može doći do oštećenja, što za sobom povlači kaskadu događaja koji u konačnici dovode do pojave tumora kože (13).

Uključenost Ras onkogeneza u nastanku keratoakantoma istraživala se na modelima miševa kod kojih je različitim kemijskim spojevima bio induciran nastanak ovog tumora. Metodama Southern i Northern blot je pronađen transformirani gen koji kodira H Ras protein s mutacijom na kodonu 61. Pronalazak aktivacije ovog onkogeneza u tumorima sa samoograničavajućim rastom kao što je keratoakantom dovodi do zaključka da Ras onkogen ima određenu ulogu u nastanku tumora, premda ne i jedinu ulogu budući da nastanku keratoakantoma pridonose i drugi čimbenici (14).

Kloniranjem i sekvencioniranjem mišjeg H Ras gena PCR analizom je otkriveno da u 82% stanica tumorske molekule DNA nalazimo A:T-T:A transverziju u kodonu 61. Transkripcija H Ras gena je bila povećana u keratoakantomima u usporedbi sa stanicama normalne kože te je ovaj alel bio eksprimiran i u keratoakantomima koji su pokazivali sklonost regresiji. U planocelularnim je karcinomima pak pokazana mutacija i transverzija G:C-A:T na 12. kodonu te aktivacija N ras onkogeneza, dok je aktivacija H ras onkogeneza bila

mnogo manje zastupljena u odnosu na keratoakantome, što je i na molekularno genetičkoj razini razlika ova dva kožna tumora. Zaključno, znanstvenici su pokazali aktivaciju H Ras-a u keratoakantomima, kao i u onima koji pokazuju regresiju, no, postoji i niz drugih onkogenih uključenih u njegov nastanak (15).

Ono što je još značajno za keratoakantom jest da je on vrlo često sastavni dio tzv. Lynchovog sindroma, čiju pak glavnu varijantu, Muir-Torreov sindrom karakterizira udruženost s jednim ili više visceralnih maligniteta te barem jednim kožnim tumorom ili keratoakantomom. U studiji iz 2006. godine, promatrala se kohorta od 538 pacijenata kako bi se utvrdila povezanost MMR (*mismatch repair*) gena MLH 1, MSH 2 i MSH 6 u bolesnika s Lynchovim sindromom koji su imali i keratoakantom, no daljnja istraživanja su potrebna za pronalazak povezanosti između kožne tumorigeneze i promjene u MMR genima. U Muir-Torreovom sindromu geni MLH 1 i MSH 2 ne pokazuju povezanost između varijanti ovog sindroma i njihovih funkcionalnih domena premda je MSH 2 mutacija više povezana s razvojem izvancrijevnih tumora u ovom sindromu (16).

Keratoakantomi često pokazuju promjene na 8q, 1p i 9q gdje se pronalazi višak genskog materijala te delecije na 3p, 9p, 19p i 19q. Genske promjene su pronađene u ranom i kasnom stadiju keratoakantomna što, kao i gore navedena istraživanja, govori u prilog tome da genska nestabilnost ima ulogu u progresiji, ali i involuciji keratoakantoma. U istraživanju iz 2002. godine nije pronađena korelacija između atipije stanica i genskog disbalansa, iako keratoakantomi s većom atipijom pokazuju i veći stupanj kromosomskih aberacija. Promjene na prethodno navedenim kromosomima se uglavnom ne nalaze u planocelularnim karcinomima, iako ova dva tumora ponekad ipak pokažu slične kromosomske lomove (17).

Budući da je tumorsupresorski gen p53, koji je lociran na kratkom kraku 17. kromosoma, vrlo značajan u reguliranju diobe stanica te njihovog prelaska u S fazu mitoze, provedeno je i istraživanje njegove eventualne genetičke abnormalnosti i u keratoakantomima. U istraživanju iz 2006. godine, imunohistokemijskim metodama se istraživala ekspresija p53 u kožnim tumorima upotrebom monoklonskog protutijela PAb1801. Istraživanje je obuhvatilo 25 „pravih“ keratoakantoma, kao i 26 dobro, 19 srednje i 18 slabo diferenciranih planocelularnih karcinoma kože. Dok je ekspresija onkoproteina bila različita u keratoakantoma i slabo diferenciranih planocelularnih karcinoma (keratoakantomi su pokazivali p53 pozitivne lezije), nije pronađena statistički značajna razlika u njegovoj ekspresiji između keratoakantoma i dobro diferenciranih planocelularnih karcinoma, što je

zapravo dodatno potvrdilo i druga istraživanja u smislu teškoće razlikovanja keratoakantoma od dobro diferenciranog planocelularnog karcinoma (18).

Jedan od vrlo važnih tumorsupresorskih gena koji inducira apoptozu te reducira proliferaciju stanica na način da inhibira PI3K/AKT signalni put je gen PTEN, koji je često mutiran, ili zahvaćen delecijom, odnosno epigenetički "utišan" u mnogim tumorima. Ming i suradnici su pokazali da miševi kod kojih je eksperimentalno smanjena funkcija ovog tumorsupresorskog gena su predisponirani za nastanak tumora kože čak i pri niskoj razini UV zračenja te da je njegova uloga promijenjena ili smanjena i u drugim premalignim i malignim kožnim promjenama (19).

Čimbenik Nrf1 (Nuclear factor erythroid 2- related factor) pripada obitelji proteina transkripcijskih faktora. To je citoprotektivni gen i važan je u prevenciji oksidativnog stresa (20). Nrf 1 je esencijalni igrač u procesu popravka DNA i odgovoru stanice na izlaganje UVB zračenju. Njegova uloga u popravku DNA može igrati vrlo važnu ulogu u eventualnom nastanku planocelularnog karcinoma, budući da stanice epidermisa ovog tumora pokazuju manju ekspresiju Nrf 1 u odnosu na zdravi epidermis. Iako je Nrf 1 važan u izrezivanju ciklobutanskih pirimidinskih dimera koji se stvaraju u koži pod utjecajem UVB zračenja, ne sudjeluje i u popravku 6-4 fosfoprodukata, što sugerira da u procesu tumorigeneze sudjeluje još i niz drugih signalnih puteva.

Sirtuin (Sirt) 1 protein je član obitelji gena koji kodiraju NAD^+ ovisnu deacetilazu koja izvorno deacetilira histone i tako stabilizira molekulu DNA te tako povećava njezino preživljenje, zbog čega se naziva i dugoživući protein, „longevity protein“. Ekspresija Sirt 1 je značajno smanjena u kožnim tumorima povezanim s kroničnim izlaganjem sunčevim zrakama, uključujući aktiničnu keratozu, planocelularni karcinom i keratoakantom te planocelularni karcinom in situ i invazivni planocelularni karcinom (21). Njegova snižena regulacija u velikoj mjeri čini stanice osjetljivim na UV radijaciju.

Jezgrin čimbenik NF-kapa B ima važnu ulogu u odgovoru stanice na stres. To je transkripcijski faktor koji igra vrlo važnu ulogu u procesima upale, proliferacije stanica i indukciji tumora. Upravo zbog toga je ovaj signalni put u posljednje vrijeme jedan od glavnih ciljeva razvoja alternativnih protutumorskih lijekova. Nekoliko skupina znanstvenika je čak pokazalo da epigalokatehin-3-galat (EGCG), koji je glavni sastojak zelenog čaja sa snažnim protuupalnim i protutumorskim učinkom inhibira aktivaciju Nf-kb signalnog puta potaknutog ultraljubičastim zračenjem (22).

Također se smatra kako UV zračenje povećava ekspresiju COX 2 formu ciklooksigenaze, a od prije se zna da mnogo drugih signalnih putova dolazi u doticaj sa signalnim putem ciklooksigenaze, kao što su AKT, p38, AMPK i Sirt 6. To dalje dovodi do zaključka da inhibiranje p 38, AKT ili Sirt 6, odnosno aktivacija AMPK smanjuje rast tumora (23).

Jedan od važnih citokina uključenih u upalni odgovor stanice je i IL12 koji je sastoji od dviju podjedinica: p35 i p40. Maeda i suradnici kao i Meeran i suradnici su pokazali da miševi kojima nedostaje IL12 pokazuju veći rizik za razvoj kožnih tumora uzrokovanih ultraljubičastim zračenjem negoli miševi koji imaju normalnu funkciju ovog citokina (24).

Nadalje, Meeran i suradnici su još detaljnije istaknuli važnost IL12 u obrani od tumora. Deficijencija IL12 vodi povećanoj ekspresiji COX2 te proizvodnji prostaglandina, kao i proupalnih citokina kao što su IL1 beta, TNF alfa i IL6 (25). Rekombinantnom tehnologijom dobiven funkcionalni IL12 smanjuje infiltraciju leukocita, smanjuje Nf-kB aktivaciju i ekspresiju ciklina D, što također potvrđuje njegovu ulogu u obrani stanica protiv tumora (26).

Izlaganje ultraljubičastom zračenju pokreće još niz drugih upalnih endogenih signala koji se nazivaju „alarmini“ i u posljednje vrijeme se intenzivno proučavaju. Jedan od njih koji se dosta istražuje, označen kao HMGB1 oslobađa se u citoplazmu i ekstracelularno kako bi potaknuo upalni odgovor stanice preko receptora TLR (Toll-u nalik receptori, od engl. *Toll like receptors*) ili preko receptora završnih glikacijskih produkata (RAGE). Istraživanja Johnsona i Wulffa otkrivaju da ultraljubičasto zračenje stimulira oslobađanje HMGB1 iz keratinocita te da se on eksprimira u kožnim tumorima nakon kroničnog izlaganja UV zračenju (27).

Ove su tvrdnje također bile potvrđene od Balda i suradnika koji su pokazali da upala inducirana ultraljubičastim zračenjem potiče rast melanoma i da je to potaknuto oslobađanjem HMGB 1 iz oštećenih keratinocita (28).

U upalnom odgovoru stanice također značajnu ulogu ima i posebna skupina staničnih receptora označenih kao *Toll like* receptori (TLR), koji se smatraju glavnim receptorima koji započinju imunološki odgovor u stanicama, uključujući keratinocite i Langerhansove stanice kože. Ovi receptori su medijatori upale ne samo u sklopu odgovora na patogene, već i u sklopu endogene, tzv. „sterilne upale“. U upalu su osobito uključeni TLR 2, 3, 4, 7, 8 i 9.

Najnovija literatura pokazuje da je aktivacija TLR važna u procesu popravka gena i posredovanja između upale i oštećenja DNA (29).

UV zračenje aktivira i receptor epidermalnog čimbenika rasta (EGFR), uključujući i ErbB2- epitelni receptor za faktor rasta 2 (HER2 u ljudi a Neu u glodavaca). ErbB 2 se eksprimira u folikularnim stanicama i keratinocitima kože i igra vrlo važnu ulogu uključujući regulaciju upale, angiogenezu, diobu stanica, apoptozu, adheziju stanica i migraciju, sve pod utjecajem UV zračenja. Ukoliko dođe do inhibicije kočenja aktivacije ErbB2, dolazi do proliferacije stanica pogođenih UV zračenjem, njihova preživljenja i upale (30).

Također, ErbB 2 je potreban za ekspresiju NF kB proinflamatornih gena, uključujući IL1 beta i COX2. Ono što je također pokazano u istraživanjima jest i da miševi s nedostatkom kanabinoidnih receptora CB1 i CB2 su otporniji na upalu prouzročenu UV zračenjem. To pokazuje da postojanje ovih receptora može naglasiti učinak ultraljubičastog zračenja na kožu i razvoj karcinoma (31).

1.4.Klinička i patohistološka obilježja regresije keratoakantoma

Dosadašnja istraživanja keratoakantoma su pokazala da je keratoakantom jedan od tumora kože kojeg nije lako razlikovati od planocelularnog karcinoma. Nekoliko je razloga zbog čega je tome tako pa ga i danas mnogi dermatopatolozi smatraju podvrstom planocelularnog karcinoma kože budući da i nije moguće predvidjeti njegovo biološko ponašanje i eventualnu regresiju gledajući samo njegova mikroskopska obilježja. Također je zabilježeno i nekoliko kliničkih slučajeva “metastazirajućeg keratoakantoma“, što odskače od njegove pripadnosti dobroćudnim lezijama kože. No unatoč ovakvim dilemama u postavljanju dijagnoze ovog tumora, istraživanja pokazuju kako keratoakantomi, za razliku od planocelularnih karcinoma, imaju jednu bitnu osobinu, a to je da pokazuju spontanu regresiju koja se histološki očituje s krateriformnom tvorbom okruženom slojem epidermisa različite debljine te podležecom fibrozom. Intraepidermalno se mogu naći infiltrati neutrofila(i/ili) eozinofila. Također je bitno istaknuti da se u tzv „ inicijalnoj biopsiji“ vrlo teško može zaključiti je li riječ o keratoakantomu ili planocelularnom karcinomu, ta razlika će u kasnijem tijeku praćenja biti sve očitija. Keratoakantomi naime u većini slučajeva ne pokazuju atipične mitoze i imaju veću sklonost proliferaciji fibroznog tkiva te u podlozi infiltraciji upalnim stanicama. Studija Ko i suradnika je također pokazala da pacijenti na terapiji sorafenibom i

vemurafenibom imaju veću sklonost razvoju i keratoakantoma i planocelularnih karcinoma što nalaže potrebni veći oprez kod liječnika. (32)

1.5.Promjene koje nalikuju na keratoakantom

Keratoakantom se ubraja u obligatne prekanceroze (prekanceroze u užem smislu) gdje još spadaju: keratoze (*keratosis actinica* te kemijske keratoze), *cheilitis precancerosa*, *cornu cutaneum* te *leukoplakia*.

Aktinična keratoza je najčešća prekancerozna promjena, lokalizirana na fotoeksponiranim dijelovima kože, češće u osoba svijetle puti te u osoba određenih zanimanja koji su više izloženi Sunčevom zračenju: ratari, ribari, pomoraci i sl. pa se može svrstati i u profesionalne bolesti.

Cheilitis precancerosa je akutna ili kronična upala donje usne, a nastaje nakon jednokratnog ili duljeg kontinuiranog izlaganja sunčevoj svjetlosti. Dakle, i ova je prekanceroza izravno povezana s izlaganjem suncu, pogotovo njen kronični oblik.

Cornu cutaneum je klinička manifestacija, a rezultat je različitih zbivanja u epidermisu, na njegovoj bazi. Na bazi tog roga možemo tako opaziti i aktiničnu keratozu, spinocelularni karcinom, seboroičnu veruku, vulgarnu veruku, Bowenovu bolest pa i maligni melanom.

Leukoplakia je najčešća prekanceroza sluznica i podsluznica, nastaje kao posljedica djelovanja egzogenih fizikalnih i kemijskih podražaja. Fizikalni podražaji tako mogu biti mehanički podražaji od proteza ili od lule kod pušača, ili UVB zrake. Kemijski podražaji su najčešće tvari koje nastaju pušenjem cigareta, jaki začini, kiseline i slično. Predilekcijska mjesta su donja usna, bukalna sluznica, sluznica jezika te semimukoze genitalija (prepucij, glans, vulva, vagina). Može se pojaviti kao kao *leukoplakia simplex* ili *leukoplakia verrucosa* (bradavičaste površine). Moguća je spontana regresija ukloni li se djelovanje štetnog čimbenika.

Invazivni kožni karcinomi: Normalna se koža morfološki sastoji od triju slojeva: epidermis, dermis i subcutis (potkožno masno tkivo- tela subcutanea). Epidermis je orožnjeni mnogoslojni pločasti epitel debljine od 0.1 do 1.4 mm. Sastoji se od stratum basale, stratum spinosum (važan za nastanak planocelularnog karcinom), stratum granulosum, stratum lucidum (prisutan samo na dlanovima i tabanima) i stratum corneum koji se sastoji od orožnjelih stanica (keratin) koje nemaju jezgru. Rožnati se sloj u obliku sitnog ljuštenja neprestano troši. Svi slojevi sadržavaju keratinocite, stanice koje sudjeluju u stvaranju roževine ili keratina. Osim keratinocita, važno je reći da epidermis sadržava i nekeratinizirajuće dendritičke stanice: melanocite, Langerhansove (imunokompetentne) i Merkelove stanice. Dermis sastavljaju kolagena, elastična i retikulinska vlakna, međustanična tvar, krvne i limfne žile, živci, osjetna tjelešca, adneksi kože te stalne i upalne stanice. Međustaničnu tvar dermisa čine vlaknasti dio (kolagen i elastična vlakna) i amorfni dio (glikozaminoglikani i glikoproteini). Stalne stanice su fibroblasti, makrofagi te metakromatske stanice- mastociti. Upalne stanice su limfociti, plazma stanice, neutrofili i eozinofili. Histološki se dermis pak sastoji od površinskog sloja ili stratum papillare te dubinskog sloja ili stratum reticulare. Adneksi kože su važni sastojci normalne kože. Folikuli se prostiru od epidermisa različito duboko u dermis. Sastavljeni su od epitelnog sloja (unutarnja i vanjska ovojnica dlake) i papile. U folikul je usađena dlaka, ali folikuli mogu biti i bez dlake. Građa folikula je bitna zbog podrijetla keratoakantoma. Žlijezde lojnice (*glandulae sebaceae*) su raspoređene oko folikula, a svoj sadržaj ispražnjavaju u folikul, žlijezde znojnice (*glandulae sudoriferae*) su duboko u dermisu, dok mirisne žlijezde izlučuju sekret čiji je miris karakterističan za pazušnu, analnu te genitalnu regiju. Važni sastojci kože su i dlake i nokti. Dermis je također imunološki dio kože u kojem se zbivaju humoralne imunosne reakcije. Epidermodermalna granica histološki zapravo odgovara bazalnoj membrani na kojoj možemo razlikovati svijetli dio: lamina lucida (sadrži poludezmosome) te tamni dio (lamina densa s kolagenom tipa IV, nidogen i laminini).

Carcinoma basocellulare, basalioma ili bazocelularni karcinom je semi-maligni ili lokalno agresivni tumor čije stanice vode podrijetlo iz temeljnog sloja epidermisa, folikula dlake i lojnih žlijezda. Pojavljuje se učestalošću od 20-100/100,000 stanovnika godišnje, ovisno o izloženosti zemalja sunčevom svjetlu). Kako bazocelularni karcinom s rijetkim iznimkama ne metastazira, nedostaje mu važno obilježje pravoga malignog tumora. Etiopatogenetski čimbenici bazocelularnog karcinoma su slični kao i za druge kožne tumore, gdje je najvažniji utjecaj sunčevog zračenja. Klinički se može pojavljivati u nekoliko različitih

morfoloških oblika: *Basalioma solidum (nodulare)*, *Carcinoma basocellulare exulcerans (ulcus rodens)*, *basalioma terebrans* (zahvaća hrskavicu i kost), *Carcinoma basocellulare pigmentosum*, *Basalioma morpheiforme*, *Basalioma cysticum*, *Carcinoma basocellulare superficiale*, te sindrom bazocelularnog nevusa (*Gorlin Goltz*), u kojoj postoje brojne tvorbe kože koje nastaju tijekom djetinjstva, a oko 20. godine života kod pacijenata se javlja onkogeni faza u kojoj bazocelularni karcinomi postaju klinički i histološki tipični. Uz ovaj sindrom se veže i niz drugih anomalija. Histološki je bazocelularni karcinom građen od solidnih tumorskih tračaka građenih od atipičnih epitelnih bazofilnih, kuboidnih ili cilindričnih stanica koje su uglavnom poredane palisadno. Ovisno o zastupljenosti pojedinih elemenata u histološkoj slici, razlikujemo i više histoloških tipova ovog karcinoma. U liječenju se preporučuje kirurška terapija i radioterapija.

Carcinoma spinocellulare, Spinalioma, carcinoma planocellulare, epithelioma spinocellulare je maligni epitelni tumor koji obično počinje u epidermisu kao carcinoma in situ i nakon različito dugo vremena prelazi u invazivni karcinom. Morfološki, njegove stanice nalikuju stanicama spinoznog sloja epidermisa, a obilježuje ih diferencijacija u smjeru proizvodnje keratina. Klinički znakovi malignosti jesu lokalni destruirajući rast i mogućnost metastaziranja. Rjeđe se pojavljuje od bazocelularnog karcinoma (odnos 1:10). Ono što ga razlikuje od bazocelularnog karcinoma jest i to što se pojavljuje na sluznicama, osobito na prelasku kože u sluznicu. Od čimbenika koji pogoduju njegovu nastajanje spominju se genski čimbenici (pigmentacija), ultraljubičasto zračenje fototerapija, neka aktinička oštećenja kože (npr. kronični radiodermatitis), kemijski karcinogeni (arsen, kemijske tvari u proizvodnji nafte, sastojci duhana i katrani), imunosupresija, virusne infekcije. U kliničkoj slici se pojavljuje kao egzofitični i endofitični oblik. Planocelularni karcinom se može pojaviti i na genitalnim organima (vulva, penis). Histološki izgleda kao prekomjerno orožnjen, s atipijom epidermalnih stanica, u dermisu se također vide tračci atipičnih epidermalnih stanica koji infiltriraju u subepitelno tkivo. Tumorske stanice podsjećaju na stanice nazubljenog sloja epidermisa (stratum spinosum). U liječenju se primjenjuje kirurška ekscizija do zdravog tkiva te po potrebi rekonstruktivni zahvati radi očuvanja funkcije. U starijoj životnoj dobi primjenjuje se i radioterapija.

1.6. Liječenje keratoakantoma

Govoreći o liječenju keratoakantoma, bitno je napomenuti da je ovo uglavnom samoograničavajući tumor koji u većini slučajeva pokazuje i samoograničavajući rast pa je stoga potrebno biti oprezan kod ordiniranja operativnog zahvata, budući da isti može izazvati velike mutilirajuće promjene na licu pacijenta gdje je ovaj tumor najčešće i lokaliziran pa stoga treba razmišljati i o kozmetskom učinku takvog postupka. S druge strane, kirurško odstranjenje ove promjene nudi mogućnost točnog patohistološkog nalaza te diferencijalne dijagnoze u odnosu na druge kožne promjene. Također, operativnim se zahvatom može spriječiti daljnji destruktivni rast tumora i njegova eventualnu invaziju i metastaziranje u okolno limfno tkivo. Osim kirurškog načina odstranjenja, postoje i drugi načini liječenja kao što su krioterapija, elektroterapija, laser, kiretaža, radioterapija, fotodinamska terapija te lokalna kemoterapija (5).

Intralezijska injekcija metotreksata je učinkovita opcija za tretiranje keratoakantoma, pogotovo kad su locirani na ekstremitetima, kozmetički osjetljivim dijelovima tijela te u starijih osoba s komorbiditetom (34), dok je u pacijenata s *keratoacanthoma centrifugatum marginatum* (KACM) uspješna terapija 5- fluorouracilom primijenjenim intralezijski (35).

2.CILJ ISTRAŽIVANJA

Ciljevi istraživanja u ovom radu bili su:

1. Prikupiti podatke o ukupnom broju oboljelih od keratoakantoma u KBC Split u petogodišnjem razdoblju (2010.- 2014. godine)
2. Razvrstati bolesnike s keratoakantomom po spolu, dobi, razdoblju godine kad je dijagnosticiran keratoakantom, kao i prema dijagnozama po međunarodnoj klasifikaciji bolesti (MKB) po kojima su završno dijagnosticirani.
3. Utvrditi postoji li razlika u incidenciji unutar ispitivane skupine pacijenata u odnosu na dostupnu literaturu za ostale svjetske populacije.

3.MATERIJALI I METODE

Ova studija predstavlja presječno retrospektivno istraživanje u kojoj su pregledani patohistološki nalazi ukupno 6851 pacijenta s nekom od dijagnoza karcinoma kože po MKB klasifikaciji. Od ukupno pregledanog broja, potvrđeno je ukupno 6332 pacijenta s dijagnozom C44 (Ca baseocellulare), 212 pacijenata s dijagnozom aktiničke keratoze (L57) i 307 pacijenata s hiperkeratozom (L85). Unutar svakog pojedinog patohistološkog nalaza pacijenata tražili smo dijagnosticirane keratoakantome, opis nalaza, broj protokola i datum prispjeća nalaza na Odjel za patologiju.

4.REZULTATI

Tablica 1. Zbirna tablica rezultata analize bolesnika s keratoakantomom u KBC Split (2010.-2014. godina)

Redni broj	Godina rođenja	PHD broj	dob	spol	datum nalaza	šifra po MKB i napomena
1.	1954.	984/2010	56	Ž	26.1.2010.	C44
2.	1938.	1259/2010	72	Ž	29.1.2010.	C44
3.	1939.	9479/2010	71	M	28.1.2010.	C44
4.	1929.	13045/2010	81	M	1.10.2010.	C44
5.	1934.	14484/2011	75	Ž	12.10.2011.	C44
6.	1929.	14561/2011	82	Ž	18.10.2011.	C44
7.	1959.	15762/2011	52	M	10.11.2011.	C44
8.	1936.	16448/2010.	74	M	7.12.2010.	C44
9.	1933.	16703/2010.	77	M	3.12.2010.	C44
10.	1935.	16861/2011	76	M	29.11.2011.	C44
11.	1950.	18154/2011	61	Ž	13.12.2011.	C44
12.	1940.	18162/2011	71	M	20.12.2011.	C44
13.	1969.	18236/2011	42	M	11.1.2011.	C44
14.	1940.	18792/2012	72	M	11.1.2012.	C44
15.	1983.	1230/2014	31	Ž	3.2.2014.	C44
16.	1967.	2643/2013	46	Ž	20.2.2013.	C44
17.	1937.	3144/2013.	76	M	28.2.2013.	C44
18.	1928.	5225/2013	85	M	8.4.2013.	C44
19.	1948.	6859/2013	65	Ž	29.4.2013.	C44
20.	1973.	7388/2014	41	Ž	9.5.2014.	C44
21.	1934.	7539/2013	79	M	14.5.2013.	C44
22.	1927.	8283/2014	87	Ž	22.5.2014.	C44
23.	1942.	8350/2014	72	Ž	27.5.2014.	C44
24.	1942.	11327/2013	71	M	19.7.2013.	C44 KA + Ca baseocellulare (BC)
25.	1954.	12161/2014	70	M	29.7.2014.	C44
26.	1941.	13093/2014	73	M	26.8.2014.	C44

27.	1925.	13144/2013	88	M	06.9.2013.	C44
28.	1939.	13631/2014	75	M	12.9.2014.	C44
29.	1941.	13745/2013	72	M	19.9.2013.	C44 KA ili KA like PCC
30.	1951.	14407/2013	62	Ž	3.10.2013.	C44
31.	1928.	15138/2013	85	Ž	21.10.2013.	C44
32.	1936.	16849/2014	78	M	11.10.2013.	C44 KA, Ca planocell., Keratosi actinica
33.	1937.	19704/2014	77	M	27.11.2014.	C44 KA ili KA like PCC
34.	1983.	20750/2014	31	Ž	9.12.2014.	C44
35.	1954.	21804/2014	60	M	26.12.2014.	C44 KA ili KA like PCC
36.	1932.	87/2010	88	M	21.1.2010.	L85
37.	1929.	116/2011	82	M	25.1.2011.	L85
38.	1960.	304/2012	52	Ž	25.1.2012.	L85
39.	1921.	314/2011	90	Ž	1.2.2011.	L85
40.	1954.	984/2010	56	Ž	4.2.2010.	L85
41.	1948.	1139/2014	66	Ž	3.2.2014.	L85
42.	1933.	1514/2011	78	Ž	17.2.2011.	L85
43.	1951.	1764/2014	63	Ž	10.2.2014.	L85
44.	1929.	1908/2012	83	Ž	14.2.2012.	L85
45.	1926.	2076/2010	84	M	25.2.2010.	L85
46.	1953.	2231/2012	59	Ž	27.2.2012.	L85
47.	1935.	2590/2013	78	Ž	22.2.2013.	L85
48.	1928.	2780/2013	85	Ž	25.2.2013.	L85
49.	1941.	3610/2012	71	Ž	16.3.2012.	L85 KA+ Ca baseocell.
50.	1944.	4051/2010	76	M	08.4.2010.	L85
51.	1943.	4143/2014	71	M	19.3.2014.	L85
52.	1961.	4260/2014	53	Ž	24.3.2014.	L85
53.	1927.	4610/2014	87	M	25.3.2014.	L85
54.	1951.	4972/2011	60	M	26.4.2011.	L85
55.	1970.	4980/2014	44	M	01.4.2014.	L85
56.	1953.	5112/2011	61	M	19.4.2011.	L85
57.	1938.	5345/2011	73	M	26.4.2011.	L85
58.	1941.	5497/2013	72	M	11.4.2013.	L85

59.	1949.	5538/2011	62	M	28.4.2011.	L85
60.	1934.	5917/2012	78	M	24.4.2012.	L85
61.	1929.	14220/2013	84	M	26.9.2013.	C44 acanthoma clarocell.
62.	1938.	6183/2011	73	M	16.5.2011.	L85
63.	1933.	6200/2013	80	M	25.4.2013.	L85
64.	1948.	6563/2010	62	M	21.5.2010.	L85
65.	1973.	8374/2012	39	M	5.6.2012.	L85
66.	1946.	8885/2014	68	Ž	2.6.2014.	L85
67.	1948.	9115/2012	64	M	12.6.2012.	L85
68.	1933.	10186/2011	78	Ž	22.7.2011.	L85
69.	1960.	10210/2012	52	Ž	9.7.2012.	L85
70.	1946.	11110/2010	64	Ž	27.8.2010.	L85
71.	1938.	12057/2012	74	M	31.8.2012.	L85
72.	1937.	13448/2010	73	Ž	18.10.2010.	L85
73.	1927.	14006/2011	84	M	13.10.2011.	L85
74.	1944.	14646/2012	68	M	19.10.2012.	L85
75.	1945.	15474/2010	65	M	24.11.2010.	L85
76.	1928.	16197/2010	82	M	13.12.2010.	L85
77.	1965.	16691/2010	45	Ž	10.12.2010.	L85
78.	1982.	17517/2011	29	M	12.12.2011.	L85
79.	1948.	18265/2014	66	Ž	18.11.2014.	L85
80.	1947.	18278/2013	66	M	18.12.2013.	L85
81.	1960.	21284/2014	54	M	18.12.2014.	L85
82.	1939.	1032/2011	72	M	11.2.2011.	L57
83.	1941.	2144/2012	71	M	29.2.2012.	L57
84.	1938.	1611/2014	76	M	7.2.2014.	L57
85.	1942.	9268/2013	71	Ž	20.6.2013.	L57
86.	1940.	9944/2013	73	M	30.6.2013.	L57
87.	1951.	10721/2013	62	M	12.7.2013.	L57
88.	1940.	14082/2014	74	Ž	26.9.2014.	L57
89.	1952.	14372/2013	61	M	14.10.2013.	L57
90.	1931.	439/2011	80	Ž	14.1. 2011.	C44

91.	1938.	1259/2010	72	Ž	29.1. 2010.	C44
92.	1932.	2075/2012	80	M	13.2. 2012.	C44
93.	1955.	2699/2012	57	Ž	22.2. 2012.	C44
94.	1948.	5638/2010.	62	Ž	21.4. 2010.	C44
95.	1948.	3483/2011	63	Ž	8.3. 2011.	C44
96.	1928.	5598/2011	83	Ž	13.4. 2011.	C44
97.	1936.	5976/2010	74	Ž	27.4. 2010.	C44
98.	1939.	7433/2012	73	Ž	15.5. 2012.	C44
99.	1943.	8582/2010	67	M	11.6. 2010.	C44

Tablica 2. Broj utvrđenih dijagnoza keratoakantoma (KA) u analiziranih bolesnika razvrstanih pod različitim dijagnozama po MKB u KBC Split u razdoblju od 2010.-2014. godine

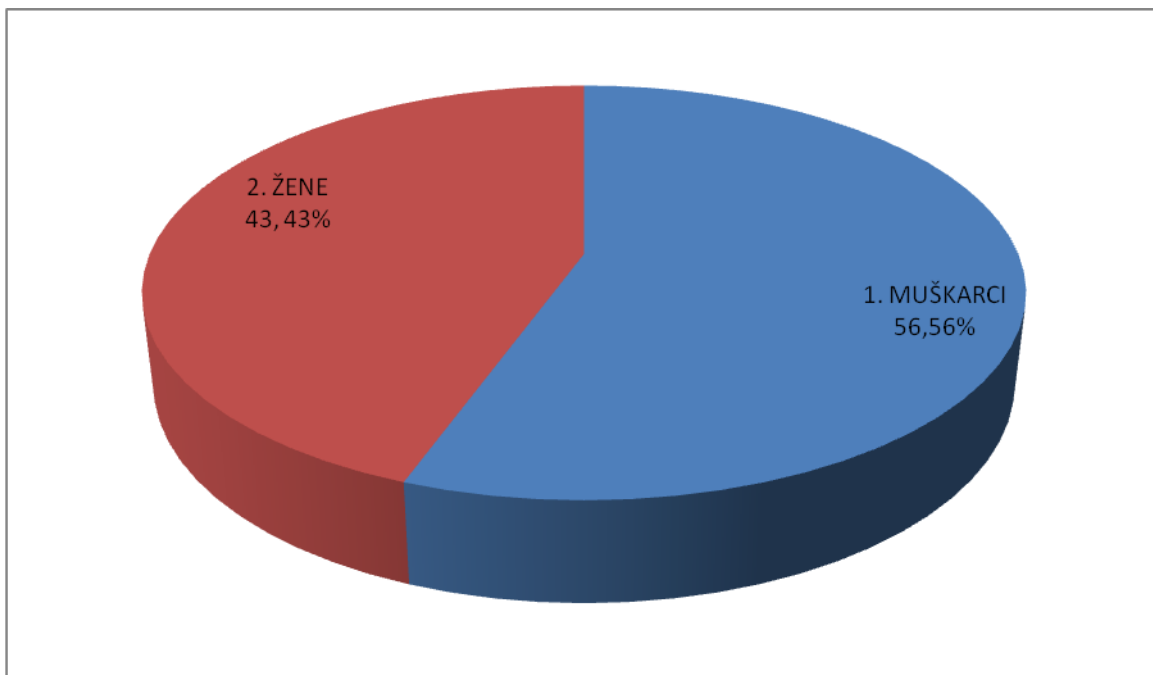
Godina	Keratoakantom (KA)	Ca planocellulare i ostali karcinomi kože (C44)	Aktinička keratoza (L57)	Hiperkeratoza (L85)
2010.	20	10	0	10
2011.	23	10	1	12
2012.	14	4	1	9
2013.	19	10	4	5
2014.	22	11	2	9
Ukupno	99	46/6332 (0,69%)	8/212 (3,77%)	45/307 (14,65%)

omjer (KA/ svi analizirani tumori kože): **0,0144**

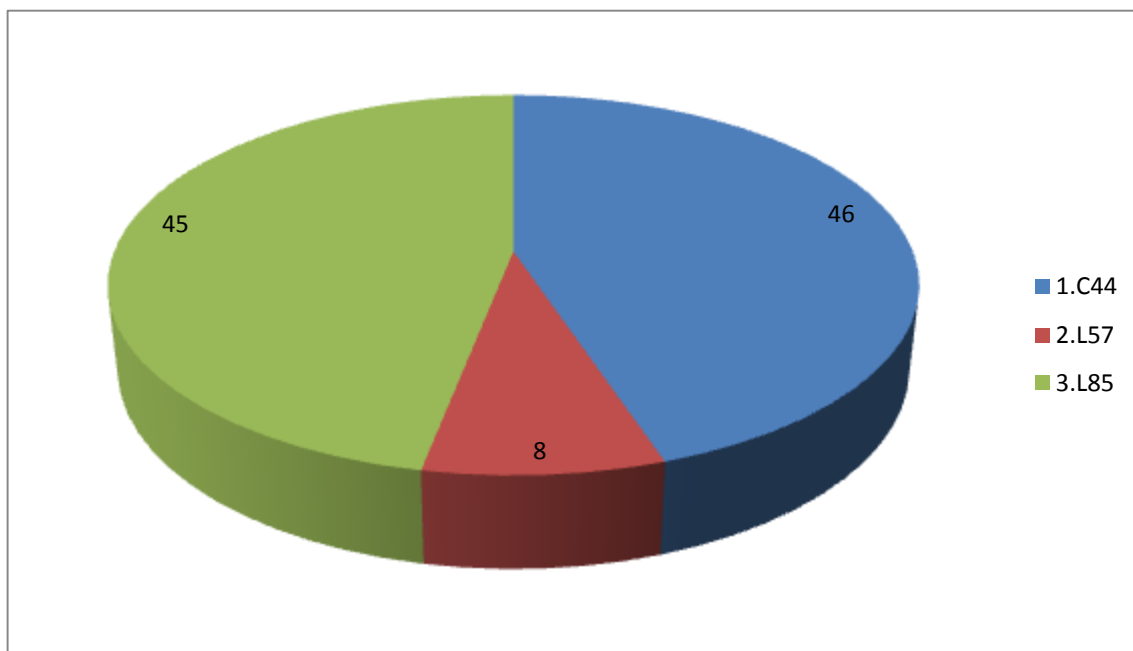
relativna incidencija: **144/100,000**

srednja životna dob pacijenata: **72 godine**

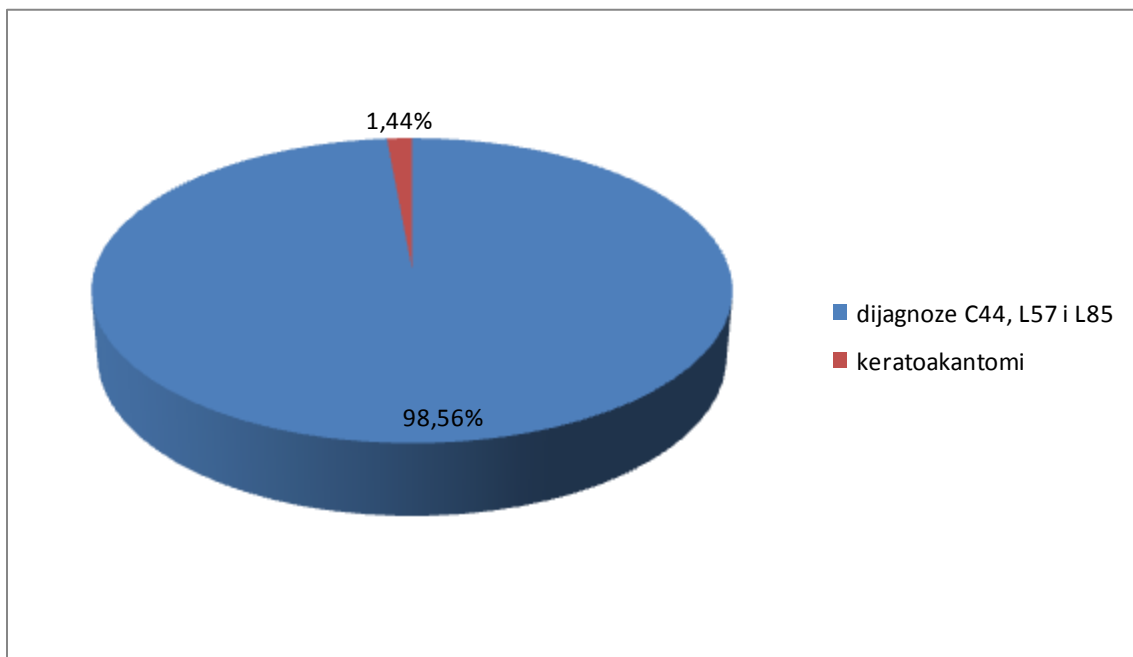
mjesec s najvećim brojem zaprimljenih PHD nalaza keratoakantoma: **veljača (15 slučajeva)**



Slika 1. Raspodjela bolesnika s keratoakantomom u KBC Split u razdoblju od 2010.-2014. po spolu (n=99)



Slika 2. Broj pronađenih keratoakantoma u KBC Split unutar pojedinih ispitivanih MKB dijagnoza (C44 carcinoma baseocellulare, L57 aktinička keratoza i L85 hiperkeratoza i orožnjavanja).



Slika 3. Postotni udio keratoakantoma u odnosu na ostale pretražene dijagnoze kožnih tumora (n=6851 pacijent)

5.RASPRAVA

U ovom istraživanju utvrđen je točan broj keratoakantoma u Kliničkom bolničkom centru Split u vremenskom razdoblju od 5 godina (2010-2014.). Također su prikupljeni i ostali relevantni podaci za svakog pojedinog pacijenta (dob, spol, dijagnoza po MKB, opis nalaza i datum prispjeća nalaza na Odjel za patologiju) kako bi se mogla napraviti usporedba dobivenih podataka s podacima dostupnim iz literature.

Ono što nam je predstavljalo problem u prikupljanju podataka je bilo to što su keratoakantomi bili „skriveni“ unutar klasifikacije bazeocelularnih karcinoma, aktiničkih keratoza i hiperkeratoza pa smo pretraživali baze podataka triju MKB dijagnoza.

Naime, kategorija C44 po MKB-u obuhvaća zloćudne tumore kože s pojedinih dijelova tijela, ne precizirajući je li to riječ o bazocelularnom, planocelularnom karcinomu, keratoakantomu ili pak ostalim novotvorinama kože. L57 dijagnoza po MKB-u naprotiv obuhvaća niz promjena na koži uključujući promjene na koži kao keratoze ili retikuloidne promjene izazvane djelovanjem ionizirajućeg i neionizirajućeg zračenja a L85 orožnjavanja kože pojedinih dijelova tijela, ihtiozu (L85.0) te suhu kožu (L 85.3)

U ovom je radu ukupno pronađeno 99 pacijenata s keratoakantomom, a njihovi su podaci prikazani u tablici 1. Pacijenti su raspodjeljeni po dobi, spolu, datumu PHD nalaza te šifri po MKB-u s napomenom ukoliko je uz keratoakantom u odstranjenom materijalu bilo elemenata još nekih kožnih tumora. Potvrđeni broj od 99 pacijenata odgovara relativnoj incidenciji od 144/100,000. Izračunata relativna incidencija keratoakantoma je uspoređena s incidencijom američke populacije i pronađeno je da je incidencija od 144/100000 približno u skladu s podacima iz literature koji su nam bili dostupni pri pisanju rada. Ta je studija bila provedena na američkoj populaciji europskog podrijetla nastanjenoj na Havajima te je pokazala visoku incidenciju ovog tumora od 106 na 100000 stanovnika (omjer keratoakantoma i planocelularnog karcinoma 1:3) dok je incidencija na domaćoj, filipinskoj, havajskoj i japanskoj populaciji iznosila 7, 6 i 22, na 100000, što je otprilike od 5 do 16 puta manja stopa incidencije negoli u populaciji Euroamerikanaca (3). Po ovim podacima, mogli bismo zaključiti da je populacija na kojoj smo provodili ispitivanje (pacijenti Kliničkog bolničkog centra Split) sklonija pojavi ovog kožnog tumora negoli primjerice neke druge populacije kao što su japanska, filipinska ili havajska. Međutim, na ovom području su potrebna i daljnja istraživanja u smislu pronalaska povezanosti ovog tumora s još nekim čimbenicima rizika osim povećane izloženosti UV zračenju (3,4).

U tablici 2. prikazan je sažeti prikaz broja utvrđenih keratoakantoma u svakoj pojedinoj godini ispitivanja (2010.-2014.), u odnosu na ukupni broj kožnih tumora razvrstan pod drugim dijagnozama.

Srednja životna dob pacijenata je bila 72 godine. Dobiveni podatci poklapaju se s podacima iz literature po kojima se keratoakantomi pojavljuju češće u starijoj životnoj dobi. Dob pojavljivanja keratoakantoma nije jednoznačna, tako da se mogu pojavljivati u svakoj životnoj dobi, najčešće između 45 i 60 godine, ali se spominje i raspon između 53 i 79 godina u radu gdje se promjene nalik keratoakantomu mogu naći kao metastatski kožni tumori na licu pacijenata s primarnim tumorima na području glave i vrata (1).

U grafikonima koji slijede prikazana je najprije raspodjela bolesnika s keratoakantomom po spolu, pa je tako u studiji potvrđeno 43,43% žena s KA i 56,57% muškaraca (slika 1). Nadalje prikazan je broj dijagnosticiranih keratoakantoma unutar svake od pretraženih MKB dijagnoza C44, L57 i L85 (slika 2) te postotni udio keratoakantoma u odnosu na ukupni broj od 6851 pretraženih tumora (slika 3). Iz dobivenih podataka može se zapaziti da je najviše keratoakantoma bilo obuhvaćeno dijagnozom C44 (Ca baseocellulare i sl.), njih 46,46%, približno jednako kao i dijagnozom L85 (Hiperkeratoze- 45,45%). Međutim, gledajući apsolutne brojeve pronađenih keratoakantoma unutar ispitivanih dijagnoza, najviše njih smo pronašli unutar dijagnoze L85 gdje je od 307 pacijenata pronađeno njih 45 s dijagnozom keratoakantoma. Tu činjenicu možemo objasniti time da se kod nas keratoakantomi većinom stavljaju unutar MKB dijagnoze L85(hiperkeratoze i ostala orožnjavanja kože s postotkom od 14,65% keratoakantoma u odnosu na ostala orožnjavanja kože u KBC Split). Međutim, ograničenje navedenog podatka je svakako u tome što keratoakantomi zapravo nemaju svoju jedinstvenu MKB dijagnozu pa ih patolozi u svijetu, a tako i u KBC Split različito svrstavaju budući da znanstvenici još nisu pronašli jedinstvenu definiciju i klasifikaciju ovog tumora.

Dvoje pacijenata je uz keratoakantom imalo dijagnosticiran i bazeocelularni karcinom, a kod tri pacijenta opis dijagnoze je bio keratoakantom ili *Keratoacanthoma like PCC*, što bi odgovaralo opisu keratoakantoma koji je nalik planocelularnom karcinomu.

Nije pronađena povezanost između ljetnih mjeseci i povećanog broja dijagnosticiranja keratoakantomima, štoviše mjesec u kojem je bilo zaprimljeno najviše patohistoloških materijala keratoakantoma je bila veljača. No, to je pretpostavljamo zbog toga što su keratoakantomi u većini slučajeva sporo napredujuće lezije koje se javljaju u starijih

pacijenata koji i godinama mogu imati ove promjene na koži prije nego se odluče na kirurško tretiranje istih.

Što se tiče diferencijalne dijagnoze keratoakantoma, nema dovoljno jasnih kriterija po kojima bi se razlikovali od planocelularnih karcinoma, stoga je potrebno provesti dodatna istraživanja, kojima bi bio obuhvaćen veći broj ispitanika.

6. ZAKLJUČAK

U ovom je radu analiziran ukupni broj od 6851 pacijenta s nekom od dijagnoza karcinoma kože po MKB klasifikaciji (od toga 6332 pacijenta s dijagnozom C44, 212 pacijenata pod dijagnozom L57 i 307 pacijenata pod dijagnozom L85) te je utvrđeno ukupno 99 pacijenata (56,56% muškaraca i 43,43% žena) s patohistološkom dijagnozom keratoakantoma liječenih u KBC Split od 2010.-2014. Doneseni su sljedeći zaključci:

1. Izračunata je relativna incidencija keratoakantoma od 144/100,000
2. Odnos muškaraca i žena u našoj skupini pacijenata je 1,3:1, u svjetskoj populaciji je pak taj omjer 2:1. Medijan životne dobi pacijenata je 72 godine što se također slaže s dosadašnjim spoznajama o keratoakantomu kao kožnom tumoru starije životne dobi. Nije pronađena povezanost između ljetnih mjeseci i povećanog broja dijagnosticiranih keratoakantoma, štoviše mjesec u kojem je bilo zaprimljeno najviše patohistoloških materijala keratoakantoma je bila veljača.
3. Pronađena relativna incidencija keratoakantoma u ispitivanoj populaciji je u skladu s podacima iz literature. Međutim incidencije su različite u pojedinim dijelovima svijeta. Dobivena incidencija u ovom radu je u skladu s incidencijom ovog tumora u populaciji Euroamerikanaca, dok je ona mnogo manja u pojedinim zatvorenim populacijama i domorodačkom stanovništvom, primjerice na Filipinima ili Havajima.

7. POPIS LITERATURE

1. Ellis Dana L., Riahi Ryan R., Murina Andrea. T., Murina A., Cohen Philip. R.. Metastatic laryngeal carcinoma mimicking eruptive keratoacanthomas: report of keratoacanthoma-like cutaneous metastases in a radiation port. *Dermatology online journal*. 2014 Sep; 20(9)
2. Savage Jacqueline A, Maize John C. Keratoacanthoma Clinical Behavior: A systematic Review. *American Journal of Dermatopathology*. 2014 May; 36(5):422-92
3. Tsu-Yi Chuang, William D James. Keratoacanthoma. *Epidemiology*. Medscape. [Internet]. [Place unknown]: Medscape Medical News; 2014 [updated 2014 Sep 16; cited 2015 June]. Available from: <http://emedicine.medscape.com/article/1100471-overview#a0199>
4. Brongo S., Moccia Luigi S., Nunziata V., D Andrea F. Keratoacanthoma arising after site injection infection of cosmetic collagen filler. *International Journal of Surgery Case Reports*. 2013; 4(4):429–31.
5. Zargara M., Baghaei F.. A clinical Histopathological and Immunohistochemical Approach of Keratoacanthoma. *Journal of Dentistry, Shiraz University of Medical Sciences* Sep. 2014; 15(3):91-7
6. Furudate et al.: Keratoacanthoma Accompanied by Multiple Lung Squamous Cell Carcinomas Developing in a Renal Transplant Recipient. *Case reports in Dermatology* May 2014; 6(2):169-75
7. Winkelman RK, Brown J. Generalized eruptive keratoacanthoma: report of cases. *Archives of Dermatology*. 1968; 97(6):615–23
8. Wagner V.P., Domingues Martins M., Dillenburg C.S., Meurer L., Castilho R.M., Squarize C.H. Histogenesis of keratoacanthoma: histochemical and immunohistochemical study. 2015 Mar; 119(3):311-17
9. Corbalán-Vélez R, Martínez-Barba E, López-Poveda MJ, Vidal-Abarca Gutiérrez I, Ruíz-Maciá JA, Oviedo-Ramirez I, Martínez-Menchón T. The value of laminin-322 staining in distinguishing between keratoacanthoma, keratoacanthoma with areas of squamous cell carcinoma, and crateriform squamous cell carcinoma. *Actas Dermosifiliograficas*. 2012 May; 103(4):308-16.
10. Webb AJ, Ghadially FN. Massive or giant keratoacanthoma. *The Journal of Pathology and Dermatology*. 1966 Apr; 9(2):505-9

11. Weedon D, Barnetti L. Keratoacanthoma centrifugum marginatum. Archives of Dermatology. 1975 Aug; 111(8):1024-6.
12. Sardana K, Sarkar R, Kumar V. Multinodular keratoacanthoma: a rare but Definite entity. International Journal of Dermatology. 2002 Dec; 41(12):905-7
13. Kim I, He Y-Y, Ultraviolet radiation-induced non-melanoma skin cancer: Regulation of DNA damage repair and inflammation, Genes and Diseases. 2014 Dec; 1(2):188–98
14. J Leon H Kamino, J J Steinberg, A Pellicer H-ras activation in benign and self-regressing skin tumors (keratoacanthomas) in both humans and an animal model system. Molecular and Cellular Biology. 1988 Feb; 8(2):786-93
15. Corominas M, Leon J, Kamino H, Cruz-Alvarez M, Novick SC, Pellicer A. Oncogene involvement in tumor regression: H-ras activation in the rabbit keratoacanthoma model. Oncogene 1991; 6(4):645-51
16. Ponti G, Losi L, Pedroni M, Lucci-Cordisco E, Di Gregorio C, Pellacani G et al.. Value of *MLH1* and *MSH2* Mutations in the Appearance of Muir–Torre Syndrome Phenotype in HNPCC Patients Presenting Sebaceous Gland Tumors or Keratoacanthomas. Journal of Investigative Dermatology. 2006 Oct; 126(10):2302-7
17. Clausen OP¹, Beigi M, Bolund L, Kølvråa S, Gjersvik PJ, Mørk G, de Angelis PM Keratoacanthomas Frequently Show Chromosomal Aberrations as Assessed by Comparative Genomic Hybridization. Journal of Investigative Dermatology. 2002 Dec; 119(6):1367-72.
18. Stephenson TJ, Royds J, Silcocks PB, Bleehen SS. Mutant p53 oncogene expression in keratoacanthoma and squamous cell carcinoma. British Journal of Dermatology. 1992 Dec; 127(6):566–70.
19. Ming M, Feng L, Shea CR, et al. PTEN positively regulates UVB-induced DNA damage repair. Cancer Research. 2011 Aug; 71(15):5287-95.
20. Chen L, Kwong M, Lu R, et al. Nrf1 is critical for redox balance and survival of liver cells during development. Molecular and Cellular Biology. 2003 July; 23(13):4673-86.

21. Ming M, Shea CR, Guo X, et al. Regulation of global genome nucleotide excision repair by SIRT1 through xeroderma pigmentosum. *Proceedings of the National Academy of Sciences of the USA*. 2010 Dec; 107(52):22623-28.
22. Afaq F, Adhami VM, Ahmad N, Mukhtar H. Inhibition of ultraviolet B-mediated activation of nuclear factor kappaB in normal human epidermal keratinocytes by green tea constituent epigallocatechin-gallate. *Oncogene*. 2003 Feb; 22(7):1035-44.
23. Wu CL, Qiang L, Han W, Ming M, Viollet B, He YY. Role of AMPK in UVB-induced DNA damage repair and growth control. *Oncogene*. 2013 May; 32(21):2682-9.
24. Maeda A, Schneider SW, Kojima M, Beissert S, Schwarz T, Schwarz A. Enhanced photocarcinogenesis in interleukin12 deficient mice. *Cancer Research*. 2006 March; 66(6):2962-9.
25. Meeran SM, Punathil T, Katiyar SK. IL-12 deficiency exacerbates inflammatory responses in UV-irradiated skin and skin tumors. *Journal of Investigative Dermatology*. 2008 Nov; 128(11): 2716-27.
26. Meeran SM, Katiyar N, Singh T, Katiyar SK. Loss of endogenous interleukin-12 activates survival signals in ultraviolet-exposed mouse skin and skin tumors. *Neoplasia*. 2009 Sep; 11(9): 846-55.
27. Johnson KE, Wulff BC, Oberyszyn TM, Wilgus TA. Ultraviolet light exposure stimulates HMGB1 release by keratinocytes. *Archives of Dermatological Research*. 2013 Nov; 305(9):805-15.
28. Bald T, Quast T, Landsberg J, et al. Ultraviolet-radiation induced inflammation promotes angiogenesis and metastasis in melanoma. *Nature*. 2014 Mar; 507(7490):109-13.
29. Harberts E, Gaspari AA. TLR signaling and DNA repair: are they associated? *Journal of Investigative Dermatology*. 2013 Feb; 133(2):296-302.
30. Madson JG, Hansen LA. Multiple mechanisms of ErbB2 action after ultraviolet irradiation of the skin. *Molecular Carcinogenesis* 2007 Aug; 46(8):624-28.

31. Zheng D, Bode AM, Zhao Q, et al. The cannabinoid receptors are required for ultraviolet-induced inflammation and skin cancer development. *Cancer Research*. 2008 May; 68(10):3992-8.
32. Ko J., McNiff J.M., Bosenberg M. Choate K.A. Keratoacanthoma: Clinical and histopathologic features of regression. *Journal of the American Academy of Dermatology*. 2012 Nov; 67(5):1008-12
33. Lipozenčić i suradnici. *Dermatovenerologija*. 3. izmijenjeno i dopunjeno izdanje. Zagreb: Medicinska naklada; 2008. god. 521-28; 542-48.
34. Patel NP, Cervino AL. Treatment of keratoacanthoma: is intralesional methotrexate an option? *The Canadian Journal of Plastic Surgery*. 2011; 19(2):15–18.
35. Allison K. Divers, MD; Dana Correale, MD; Jason B. Lee, MD Keratoacanthoma Centrifugum Marginatum: A Diagnostic and Therapeutic Challenge *Cutis*. 2004 Apr; 73:257-62

8.SAŽETAK

CILJ: Utvrditi ukupni broj oboljelih od keratoakantoma u KBC Split u periodu od 2010.-2014. te ispitati razlikuje li se dobivena incidencija od svjetske. Ispitati pod kojim se sve MKB dijagnozama krije keratoakantom.

MATERIJALI I METODE: Presječno retrospektivno istraživanje skupine od 6851 pacijenata s različitim tumorima po MKB klasifikacijama C44, L85 i L57. Prikupljao se ukupni broj keratoakantoma, udio u svakoj od ove tri MKB klasifikacije, godina i mjesec kad je zabilježeno najviše keratoakantoma te njegova raspodjela po spolu i dobi.

REZULTATI: Dobiven je broj od 99 pacijenata s keratoakantomom, što odgovara incidenciji od 144 pacijenta na 100000 što je rezultat u skladu s brojem keratoakantoma u američkoj bjelačkoj populaciji (104 na 100000). Udio muškaraca je 56%. Najviše keratoakantoma se zabilježilo u 2011. Gledajući mjesece u godini, najviše patohistoloških nalaza je bilo izdano u veljači, što znači da je odstranjenje ovog tumora zapravo elektivni zahvat budući da promjena nije sklona agresivnom rastu i pacijenti je uglavnom imaju godinama.

ZAKLJUČCI: Studija potvrđuje podjednaku incidenciju ovog kožnog tumora u KBC Split i u svjetskoj euroameričkoj populaciji. Daljnja istraživanja keratoakantoma su potrebna u smislu pronalaska eventualne povezanosti komorbiditeta naših pacijenata i pojave ovog tumora. Također bi bilo potrebno ispitati krije li se eventualno još pod nekom dijagnozom unutar Međunarodne klasifikacije bolesti budući da smo mi ispitali tri najčešće pod kojima se on javlja.

DIPLOMA THESIS TITLE: The incidence of keratoacanthoma in KBC SPLIT from 2010. to 2014.

OBJECTIVES: To determine the number of patients with keratoacanthoma in the Clinical Centre of Split in a period of 5 years, the difference between number of men and women with this tumor, in which year of these five we can find the most cases of our keratoacanthomas and under which classification of diseases we can find them.

RESULTS: We have found out the number of 99 patients with keratoacanthoma in a period of 5 years, which is an incidence of 144/100000, so we have showed that our results are very similar to the incidence of keratoacanthoma in American white population(106/100000). We have found out that keratoacanthoma appears more in men than in women, most of them appeared in the year of 2011. The most pathohistological results of our patients were made in the month of February, which probably means that patients with keratoacanthoma have this skin tumor for many years and they often decide to get rid of it during the winter, when it is usually the best time for the elective surgical intervention.

CONCLUSION: This retrospective study shows the similar incidence of this skin tumor in our population and in the world white population. The problem is that the diagnose of keratoacanthoma is usually very similar to the diagnose of the spinocellular carcinome because they have many similar macroscopic and microscopic characteristics. So, it is important to make more scientific studies about this skin tumor, especially to find out whether Keratoacanthoma is associated to some other chronic diseases of our patients. It would also be necessary to find out if keratoacanthoma is hidden under some more diagnosis of the diseases in the Clinical Centre of Split.

10.ŽIVOTOPIS

Ime i prezime: Iva Pavković

Datum i mjesto rođenja: 13.6.1990., Zenica, Bosna i Hercegovina

Državljanstvo: hrvatsko

Adresa stanovanja: Ulica bega Kopčića 59, Tomislavgrad, Bosna i Hercegovina

E- mail: ivapavkovic70904@gmail.com

Obrazovanje: završena osnovna škola i gimnazija u Tomislavgradu, 2009. godine upisan studij medicine u Splitu, položen First Certificate in English (razina B2)

Druge aktivnosti: demonstratura iz anatomije četiri akademske godine, volontiranje u Domu zdravlja Tomislavgrad tijekom ljetnih mjeseci za vrijeme studija, vođenje kulturnih događaja na području općine Tomislavgrad, pomaganje u radu Radio postaje Tomislavgrad