

Ultrazvučni nalaz arterije oftalmike u bolesnika s vitiligom i primarnim glaukomom otvorenog kuta

Bosančić, Sara

Master's thesis / Diplomski rad

2020

Degree Grantor / Ustanova koja je dodijelila akademski / stručni stupanj: **University of Split, School of Medicine / Sveučilište u Splitu, Medicinski fakultet**

Permanent link / Trajna poveznica: <https://um.nsk.hr/um:nbn:hr:171:919233>

Rights / Prava: [In copyright](#)/[Zaštićeno autorskim pravom.](#)

Download date / Datum preuzimanja: **2025-02-09**



Repository / Repozitorij:

[MEFST Repository](#)



SVEUČILIŠTE U SPLITU
MEDICINSKI FAKULTET

Sara Bosančić

**ULTRAZVUČNI NALAZ ARTERIJE OFTALMIKE U BOLESNIKA S VITILIGOM I
PRIMARNIM GLAUKOMOM OTVORENOG KUTA**

Diplomski rad

Akadska godina 2019./2020.

Mentor:

Izv.prof.dr.sc. Veljko Rogošić

Split, srpanj 2020.

SVEUČILIŠTE U SPLITU
MEDICINSKI FAKULTET

Sara Bosančić

**ULTRAZVUČNI NALAZ ARTERIJE OFTALMIKE U BOLESNIKA S VITILIGOM I
PRIMARNIM GLAUKOMOM OTVORENOG KUTA**

Diplomski rad

Akadska godina 2019./2020.

Mentor:

Izv.prof.dr.sc. Veljko Rogošić

Split, srpanj 2020.

Zahvaljujem se svojoj obitelji na beskonačnoj podršci i strpljenju koju su mi pružili tijekom cijelog školovanja. Također se zahvaljujem svom mentoru, izv. prof. dr. sc. Veljku Rogošiću i doc. dr. sc. Luciji Vanjaka Rogošić na strpljenju, iznimnoj pomoći i razumijevanju prilikom izrade ovog diplomskog rada.

SADRŽAJ

1. UVOD.....	1
1.1.1. Glaukom	2
1.1.2. Epidemiologija glaukoma.....	2
1.1.3. Klinička slika glaukoma	3
1.1.4. Čimbenici rizika za nastanak glaukoma	4
1.1.5. Podjela glaukoma.....	5
1.1.5.1. Primarni glaukom otvorenog kuta	5
1.1.5.2. Primarni glaukom zatvorenog kuta.....	6
1.1.5.3. Sekundarni glaukomi	7
1.1.5.4. Kongenitalni glaukomi.....	8
1.1.6. Patofiziologija glaukoma.....	9
1.1.7. Dijagnostika glaukoma.....	10
1.1.7.1. Anamneza.....	10
1.1.7.2. Ispitivanje oštine vida	10
1.1.7.3. Pregled prednjeg dijela oka i sobičnog kuta.....	11
1.1.7.4. Mjerenje intraokularnog tlaka	11
1.1.7.5. Pregled očnog dna.....	11
1.1.7.6. Mjerenje debljine rožnice.....	12
1.1.7.7. Ispitivanje vidnog polja.....	12
1.1.7.8. Optička koherentna tomografija	13
1.1.7.9. Ultrazvuk.....	13
1.1.8. Liječenje glaukoma	13
1.1.8.1. Medikamentozno liječenje	13
1.1.8.2. Lasersko liječenje glaukoma	14
1.1.8.3. Kirurško liječenje glaukoma	15
1.2.1. Vitiligo.....	16
1.2.2. Epidemiologija vitiliga	16
1.2.3. Etiopatogeneza vitiliga	17
1.2.3.1. Autoimuna teorija	17
1.2.3.2. Teorija adhezijskog defekta.....	17
1.2.3.3. Neuralna teorija	18
1.2.3.4. Biokemijska teorija.....	18
1.2.4. Podjela vitiliga	18

1.2.5. Klinička slika vitiliga	19
1.2.5.1. Kožne promjene.....	19
1.2.5.2. Očne promjene.....	20
1.2.5.3. Slušne promjene.....	20
1.2.6. Histopatologija vitiliga	20
1.2.7. Dijagnostika vitiliga	21
1.2.8. Liječenje vitiliga.....	22
1.2.8.1. Farmakološko liječenje	22
1.2.8.2. Fizikalno liječenje.....	23
1.2.8.3. Kirurško liječenje.....	23
2. CILJ ISTRAŽIVANJA I HIPOTEZA	25
2.1. Cilj istraživanja	26
2.2. Hipoteza.....	26
3. ISPITANICI I METODE ISTRAŽIVANJA.....	28
3.1. Ispitanici	29
3.2. Kriteriji uključenja	29
3.3. Kriteriji isključenja.....	29
3.4. Metode istraživanja	29
3.5. Statistička analiza.....	30
4. REZULTATI.....	31
5. RASPRAVA	37
6. ZAKLJUČCI	41
7. POPIS CITIRANE LITERATURE	43
8. SAŽETAK	48
9. SUMMARY	50
10. ŽIVOTOPIS	53

1. UVOD

1.1.1. Glaukom

Glaukom je kronična degenerativna optička neuropatija koja zahvaća papilu vidnog živca, dovodi do gubitka mrežničnih ganglijskih stanica i karakterističnih ispada u vidnom polju. Bolesnici najčešće imaju povišen intraokularni tlak (IOT) iznad 21 mmHg, iako su mogući i ispadi vidnog polja bez povećanja intraokularnog tlaka (1).

Glaukom opisuje skupinu bolesti čije je zajedničko obilježje postupni gubitak optičkog živčanog tkiva. Ova se bolest često naziva "tihi kradljivac vida" zbog asimptomatske pojave bolesti i postupnog napredovanja, a klinička slika se javlja u već uznapredovanom stadiju što glaukom čini drugim najčešćim uzrokom sljepoće u svijetu (2).

Epidemiološki podaci pokazuju da jedna od 40 osoba starija od 40 godina ima glaukom s gubitkom vidne funkcije, što iznosi oko 60 milijuna ljudi širom svijeta od čega je 8.4 milijuna ljudi obostrano slijepo. Čak i u razvijenim zemljama, polovica slučajeva glaukoma nije dijagnosticirana. Gubitak vida uzrokovan glaukomom je nepovratan i potrebne su poboljšane metode otkrivanja glaukoma u ranoj fazi (3).

Glaukomsko oštećenje označava gubitak ganglijskih stanica mrežnice i njihovih aksona koji predstavljaju tijek vidnog živca do vidnog korteksa u mozgu. Glaukomska atrofija papile označava morfološku promjenu na papili vidnog živca kod glaukoma, a nastaje zbog oštećenja mrežničnih ganglijskih stanica i gubitka njihovih aksona u optičkom živcu. Dolazi do povećanja fiziološkog udubljenja, tzv. ekskavacije papile vidnog živca koja je vidljiva prilikom pregleda očnog dna. Kada se razvije glaukomska atrofija papile, ne razvija se samo nepovratno oštećenje živčanih vlakana nego i oštećenje glijalnih, potpornih stanica te okolnih krvnih žila koje prate živčana vlakna u optičkom disku. To dovodi do gubitka vidnog polja čega pacijent nije svjestan u ranoj fazi oboljenja. Funkcionalne promjene očituju se kao ispadi vidnog polja koji se nazivaju skotomi. Pri tome bitno je naglasiti da vidna oštrina može biti normalna, čak i u slučajevima uznapredovanog gubitka vidnog polja (4).

1.1.2. Epidemiologija glaukoma

Glaukom je drugi najčešći uzrok obostrane sljepoće u svijetu nakon katarakte. Od ukupnog broja oboljelih od glaukoma u razvijenim državama samo je polovica prepoznata unutar sustava zdravstvene zaštite, dok je u zemljama u razvoju taj broj još i manji (5).

U 2013. godini procijenjeno je da od glaukoma boluje 64,3 milijuna ljudi u dobnoj skupini od 40 do 80 godina. Predviđa se da će se broj oboljelih povisiti na 76,0 milijuna u 2020. i na 111,8 milijuna u 2040. godini kada će nerazmjerno više zahvatiti populaciju Azije i Afrike. Prevalencija primarnog glaukoma otvorenog kuta najveća je u Africi, a prevalencija primarnog glaukoma zatvorenog kuta najviša je u Aziji. Muškarci imaju 36% veću vjerojatnost da imaju primarni glaukom otvorenog kuta od žena. Također je pronađena značajna razlika u broju oboljelih između stanovnika urbanih sredina i ruralnih područja. Otkriveno je da ljudi koji žive u urbanim sredinama imaju 58 % veću vjerojatnost za oboljenje od primarnog glaukoma otvorenog kuta uspoređeno s ljudima koji žive u ruralnim područjima (6).

Ukupna prevalencija glaukoma značajno je veća među starijim populacijama u odnosu na područja s mlađim stanovništvom (7). Zbog očekivanog porasta udjela starijeg stanovništva među ukupnom populacijom i posljedičnog porasta incidencije glaukoma potrebno je unaprijediti dijagnostičke metode za otkrivanje glaukoma i poboljšati terapijske mjere liječenja (5).

1.1.3. Klinička slika glaukoma

Klinički tijek glaukoma napreduje podmuklo desetljećima i nije povezan s boli, osim ako je povezan s izrazito povišenim intraokularnim tlakom. Nadalje, vidni simptomi se ne razvijaju sve dok bolest ne dođe do uznapredovale faze. U većini slučajeva bolest počinje s podmuklom i nespecifičnom fazom koja može trajati desetljećima prije razvitka tipičnih simptoma, stoga je slabo definirana pretklinička faza glaukoma jedan od čimbenika koji otežavaju ranu dijagnostiku (8).

Klinička slika je obilježena trijasom simptoma:

1. Povremeno ili trajno povišenje intraokularnog tlaka (IOT);
2. Promjene na papile vidnog živca (PNO) u obliku ekskavacije i atrofije, te peripapilarna atrofija koje predstavljaju strukturno oštećenje;
3. Oštećenje vidnog polja koje predstavlja funkcionalno oštećenje (9).

Klinička slika glaukoma otvorenog kuta razvija se dugo i zbog kronične prirode bolesti dolazi do sporog, progresivnog, bezbolnog i nepovratnog gubitka perifernog vida

Zbog neprimjetnog tijeka bolesti smatra se da više od 50% pacijenata nije svjesno svog stanja. U uznapredovanoj fazi javljaju se tipične promjene optičkog živca i odgovarajući gubitak vidnog polja. Intraokularni tlak može biti, ali ne mora biti povišen iznad referentnog raspona od 10–21 mm Hg.

Klinička slika glaukoma zatvorenog kuta u nekim slučajevima počinje akutno s tipičnim simptomima. Kod zahvaćenog oko vidljiva je hiperemična spojnica, epifora i prisutna je bolnost, također dolazi do naglog zamagljivanja vida. Često se pacijenti žale na haloe oko izvora svjetlosti do kojih dolazi zbog sekundarnog edema rožnice uzrokovanog akutnim porastom intraokularnog tlaka. Povišeni intraokularni tlak može uzrokovati mučninu, povraćanje i glavobolju. Prilikom pregleda uočava se plitka prednja očna komora i fiksna, srednje dilatirana zjenica. Zjenica također može biti asimetričnog oblika i slabo reaktivna s aferentnim defektom kao odrazom oštećenja optičkog živca (10). Iako se glaukom zatvorenog kuta često povezuje s akutnom, bolnom krizom u kojoj dolazi do zamagljenja vida, čak 75% pacijenata nema akutni napadaj. Umjesto toga bolest češće ima neprimjetan tijek s progresivnim gubitkom vidnog polja slično kao u glaukomu otvorenog kuta (3).

1.1.4. Čimbenici rizika za nastanak glaukoma

Glavni znani čimbenici rizika kako za razvoj tako i za napredovanje glaukoma su povišen intraokularni tlak, starija životna dob, etnička pripadnost, pozitivna obiteljska anamneza za glaukom i visoka kratkovidnost (7).

Povišen intraokularni tlak najvažniji je čimbenik rizika za razvoj glaukoma i ujedno jedini na kojeg se može medicinski utjecati. Što je intraokularni tlak veći raste rizik za razvoj glaukoma i napredovanje glaukorskog oštećenja. Dokazano je da su kronične varijacije razina intraokularnog tlaka značajnije za nastanak glaukorskog oštećenja od srednje povišenog stabilnog tlaka. Pacijenti koji imaju značajne promjene razina IOT-a i ponovljene krize visokog tlaka lakše razvijaju glaukorsko oštećenje (11).

Demografski čimbenici rizika za primarni glaukom otvorenog kuta su afričko podrijetlo i starija dob (> 70 godina). Potomci i bliski srodnici oboljelih od glaukoma imaju 9.2 puta veći rizik za razvoj glaukoma u odnosu na ostatak populacije (12).

Dokazana je povezanost između umjerene i visoke kratkovidnosti (>-4 dioptrijske) s refrakcijskom greškom i veće prevalencije glaukoma. Dijagnoza glaukomske optičke

neuropatije može biti otežana kod kratkovidnosti jer je intraokularni tlak obično u granicama normale te kratkovidnost mijenja izgleda papile vidnog živca (11). Incidencija glaukoma veća je u oboljelih od šećerne bolesti, arterijske hipertenzije i migrene (12). Još neki od rizičnih čimbenika za primarni glaukom otvorenog kuta su tanja debljina rožnice, niži očni perfuzijski tlak i genetski čimbenici. Postoje i oni čimbenici rizika koji su slabije povezani s nastankom glaukoma, odnosno nisu još znanstveno dokazani (1).

1.1.5. Podjela glaukoma

Glaukom možemo podijeliti na:

1. Primarni glaukom otvorenog kuta;
2. Primarni glaukom zatvorenog kuta;
3. Sekundarni glaukom;
4. Kongenitalni glaukom.

1.1.5.1. Primarni glaukom otvorenog kuta

Primarni glaukom otvorenog kuta (*Glaucoma chronicum simplex*) ili PGOK progresivna je kronična optička neuropatija u kojoj dolazi do atrofije papile vidnog živca, gubitka ganglijskih stanica retine i pripadajućih aksona. Prisutni su ispadi vidnog polja, a povišenje intraokularnog tlaka samo je jedan od mogućih rizičnih čimbenika (1).

Najčešći je oblik glaukoma i pojavljuje se nakon 40-ih godina života. U većini slučajeva zahvaća oba oka, iako može biti i jednostran. Dovodi do patognomoničnih promjena papile vidnog živca koje se uočavaju prilikom oftalmoskopskog pregleda gdje se mjeri i C/D (eng. cup/disc) omjer (13). Gonioskopski se uočava otvorenost sobičnog kuta, a metodom kompjuterizirane perimetrije ispituje se vidno polje. Ispade vidnog polja, tzv. skotome bolesnici često ne primjećuju jer ne zahvaćaju središte vidnog polja (1). Zbog povišenog otpora u trabekularnom sustavu koji otežava protjecanje sobne vodice u Schlemmov kanal dolazi do porasta intraokularnog tlaka (14). Povišenje intraokularnog tlak može mehanički utjecati ili neizravno na cirkulaciju u optičkom živcu i uzrokovati atrofiju živčanih vlakana.

Primarni glaukom otvorenog kuta može se podijeliti na:

1. PGOK s glaukotskim oštećenjem i povišenim intraokularnim tlakom;
2. PGOK s glaukotskim oštećenjem, ali bez povišenja intraokularnog tlaka, naziva se još i normotenzivni glaukom (NTG);
3. Očna hipertenzija (OH) gdje postoji povišenje intraokularnog tlaka, ali bez glaukotskog oštećenja (4).

1.1.5.2. Primarni glaukom zatvorenog kuta

Primarni glaukom zatvorenog kuta oblik je glaukoma u kojem dolazi do zatvaranja iridokornealnog kuta, onemogućen je protok sobne vodice iz stražnje u prednju očnu sobicu i posljedično raste intraokularni tlak (15). U slučaju akutnog razvoja glaukoma dolazi do povratnog kontakta između šarenice i rožnice, dok u kroničnom glaukomu nastaju priraslice čineći bolest nepovratnom (1). Najčešći uzrok nastanka ove vrste glaukoma je pupilarni blok koji je češći u osoba s dalekovidnom refrakcijskom pogreškom oka. U hipermetropa iridokornealni kut je uzak zbog manje aksijalne dužine oka i zbog toga imaju plitku prednju očnu sobicu (4). Plitke prednje očne sobice predodređene su za pupilarni blok zbog bliskog položaja zjenice i prednje kapsule leće. Kod pupilarnog bloka dolazi do nakupljanja sobne vodice u stražnjoj očnoj sobici koja potom gura šarenicu naprijed i dolazi do sekundarnog zatvaranja iridokornealnog kuta. Kada se kut potpuno zatvori dolazi do kliničke slike akutnog glaukoma (16). Ova vrsta glaukoma češće se javlja u starijih osoba jer se dubina prednje očne sobice i iridokornealnog kuta smanjuje sa godinama starosti i zbog rasta leće, koja se progresivno povećava tijekom života (4). Mehanizam iris platoa drugi je uzrok nastanka primarnog glaukoma zatvorenog kuta. Za razliku od pupilarnog bloka, kod iris platoa iridokornealni kut (sobični) je već sužen, jer je korijen šarenice pomaknut naprijed zbog pritiska šarenice između trabekularnog sustava i ostalih anatomskih struktura.

Klinički šarenica se doima zaravnjena ili samo lagano konveksna od zjenice prema periferiji, a dubina prednje očne sobice je relativno normalna (16).

Akutni glaukom se češće javlja jednostrano sa simptomima mučnine, povraćanja, glavobolje i jakom boli u oku. Intraokularni tlak je izrazito visok (50-80 mmHg) i može izazvati akutnu ishemiju prednjeg očnog segmenta i optičkog živca koji mogu dovesti do nepovratne sljepoće. Oko je hiperemično s cilijarnom injekcijom, epiforom i jako tvrdo na opip. Rožnica je edematozna, a zjenica proširena i nereaktivna (1).

1.1.5.3. Sekundarni glaukomi

Različite ozljede, bolesti, operativni zahvati na oku i određeni lijekovi mogu dovesti do povišenja intraokularnog tlaka. Sekundarni glaukomi mogu se podijeliti na sekundarne glaukome otvorenog kuta i sekundarne glaukome zatvorenog kuta (4).

Pod sekundarne glaukome otvorenog kuta spada:

1. Pseudoeksfolijativni sindrom (PEX) je sustavni poremećaj koji zahvaća izvanstanični matriks. Obilježen je stvaranjem i progresivnim nakupljanjem patološkog izvanstaničnog sadržaja u intraokularnom i ekstraokularnom tkivu (17). Sindrom PEX obilježen je odlaganjem sivkasto-bijelih naslaga odnosno ljuskica patoloških bjelančevina na razini svih površina oka koje su u dodiru s očnom vodicom. PEX sadržaj stvara specifične naslage na prednjoj površini leće koje su lako uočavaju prilikom pregleda (4). Osnovni uzrok za kronični porast intraokularnog tlaka je stvaranje PEX materijala od strane trabekularnog sustava i stanica Schlemmova kanal koje dovodi do degenerativnih promjena koje otežavaju otjecanje sobne vodice. Pseudoeksfolijativni glaukom čini 25% svih slučajeva glaukoma i ukupno je najučestaliji prepoznatljiv uzrok glaukoma (18). Pseudoeksfolijativni sindrom je sistemska bolest koja može zahvatiti i druge organe poput srca, bubrega, pluća, mozga i jetre. Smanjenje očnog perfuzijskog tlaka i pogoršanje retrobulbarne hemodinamike govore o utjecaju vaskularnih čimbenika kod ove vrste glaukoma (19);
2. Pigmentni glaukom nastaje nakupljanjem depozita melanina u svim dijelovima oka koji su u kontaktu s očnom vodicom. Bolest je obilježena pojavom Krukenbergovih vretena koji nastaju odlaganjem melanina. Specifičan oblik vretena nastaje zbog neprestanog kruženja i cirkulacije sobne vodice zbog razlike u temperaturi između prednjeg i stražnjeg dijela očne sobice (4). Dolazi do savijanja šarenice i kontakta s lećom što izaziva rasipanje pigmenta i njegovo nakupljanje u trabekularnom sustavu doprinosi pojavi glaukoma. Prilikom prosvjetljivanja šarenice na njoj su lako uočljive promjene nastale disperzijom pigmenta. Najčešće zahvaća mlade muškarce i većina oboljelih su kratkovidni (20);
3. Upalni glaukom najčešće nastaje kao posljedica uveitisa i spada među najozbiljnije komplikacije intraokularnih upala. Porast intraokularnog tlaka nastaje kao posljedica mehaničke opstrukcije trabekularnog sustava upalnim materijalom (21);

4. Kortikosteroidni glaukom nastaje uslijed dugotrajnog korištenja steroida lokalno ili sustavno. Kronična primjena steroida može dovesti do porasta intraokularnog tlaka i posljedične optičke neuropatije (22);
5. Posttraumatski glaukom može biti uzrokovan ozljedom unutarnjih struktura oka ili tupom traumom oka s intraokularnim krvarenjem.
6. Fakolitički glaukom se pojavljuje kod starijih osoba gdje dolazi do opstrukcije trabekularnog sustava denaturiranim lećnim proteinima (1).

Sekundarni glaukom zatvorenog kuta razlikuje se od primarnog prema prepoznatom uzroku koji izravno dovodi do zatvaranja iridokornealnog kuta i prekida protoka očne vodice. Bitno je otkriti točnu etiologiju bolesti jer liječenje sekundarnog glaukoma otvorenog kuta ovisi o uzroku nastanka. Uzročni čimbenik može djelovati izravno na šarenicu i iridokornealni kut ili pomaknuti leću naprijed i uzrokovati sekundarni pupilarni blok (23). Bitno je naglasiti da ova vrsta glaukoma nastaje bez anatomske predispozicije prednje sobice. Najučestaliji oblici su: neovaskularni glaukom, upalni glaukom kod kroničnog uveitisa, traumatski glaukom i fakomorfni glaukom (1).

1.1.5.4. Kongenitalni glaukomi

Kongenitalni glaukom je rijetka bolest s incidencijom od 1: 10 000. Predstavlja dijagnostički i terapijski izazov jer je rano otkrivanje bitno za prevenciju sljepoće kojoj je uzrok u 0,01-0,04% slučajeva. Može nastati zbog primarnih anomalija u razvoju trabekularnog odvodnog sustava očne vodice ili zbog užeg iridokornealnog kuta uzrokovanog pupilarnim blokom koje sekundarno onemogućava protok očne vodice. Prema dobi u kojoj se pojavljuje može se podijeliti na infantilni koji se javlja od rođenja do 3. godine života i juvenilni koji nastupa od 3. godine života do razdoblja puberteta i adolescencije (24). To je multifaktorijalna autosomalna recesivna bolest nasljedna bolest koja se javlja obostrano u 70% slučajeva i češće se javlja u muškog spola. Otkriveni su geni za kongenitalni glaukom i to su GLC3A i GLC3B, a mutacija CYP1B1 gena uzrokuje obiteljsko nasljeđivanje. Juvenilni glaukom se razlikuje od infantilnog po autosomalnom dominantnom nasljeđivanju, kod njega su češće mutacije MYOC gena i javlja se učestalije u miopa (1).

1.1.6. Patofiziologija glaukoma

Glaukom je multifaktorijalna, progresivna optička neuropatija koja dovodi do gubitka mrežničnih ganglijskih stanica i ispada u vidnom polju. Povišen intraokularni tlak važan je rizični čimbenik koji je dugo bio osnova dijagnosticiranja glaukoma jer ga je lako izmjeriti, postoji terapija za smanjenje intraokularnog tlaka i postoji povezanost između njegovog porasta i napredovanja bolesti. Međutim, dokazano je da 20% do 30% oboljelih od glaukoma imaju intraokularni tlak unutar normalnog raspona (od 10 do 21 mmHg), stoga se dijagnoza glaukoma više ne postavlja samim porastom intraokularnog tlaka (25).

Intraokularni tlak reguliran je ravnotežom između izlučivanja očne vodice iz cilijarnog tijela u stražnjoj očnoj sobici i otjecanja očne vodice iz prednje očne sobice kroz trabekularni sustav i Schlemmov kanal ili uveoskleralnim putem kroz korijen šarenice. Ako je poremećen protok očne vodice dolazi do porasta intraokularnog tlaka. U glaukomu otvorenog kuta očna vodica ima slobodan pristup trabekularnom sustavu i Schlemmovom kanalu. U sekundarnom glaukomu otvorenog kuta povišen je otpor u trabekularnom sustavu zbog uzroka koji se mogu otkriti pregledom prednjeg očnog segmenta (7). U glaukomu zatvorenog kuta periferija šarenice u kontaktu je s trabekularnim sustavom i perifernim dijelom rožnice. To dovodi do zatvaranja kuta prednje očne sobice, stoga je spriječeno otjecanje očne vodice. U primarnom glaukomu zatvorenog kuta iridokornealni kontakt nastaje zbog naginjanja šarenice prema naprijed do kojeg dolazi zbog porasta tlaka u stražnjoj očnoj sobici. Do porasta tlaka u stražnjem očnom segmentu dolazi zbog otežanog protjecanja očne vodice kroz zjenicu (26). U glaukomoj optičkoj neuropatiji dolazi do povećanja fiziološke ekskavacije papile vidnog živca i do smanjenja debljine pripadajućeg neuroretinalnog ruba (27). Povećanje intraokularnog tlaka može izravno mehanički oštetiti optički disk ili dovesti do pada očne perfuzije. Aksoni koji zajednički čine vidni živac zajedno podilaze apoptozi zbog prekida aksoplazmatskog toka porastom intraokularnog tlaka ili ishemije stanica zbog poremećaja u perfuziji (4). Prema vaskularnoj teoriji do glaukomske optičke neuropatije dolazi zbog nedovoljne krvne opskrbe kao posljedice povišenog intraokularnog tlaka ili drugih čimbenika koji dovode do pada krvnog protoka u oku (28) Vaskularna disregulacija podrazumijeva nemogućnost očnih krvnih žila u održavanju stabilnog perfuzijskog tlaka. Perfuzijski tlak predstavlja razliku između arterijskog i intraokularnog tlaka. Kada dođe do porasta intraokularnog tlaka, on nadvlada arterijski tlak i uzrokuje ishemiju (4).

1.1.7. Dijagnostika glaukoma

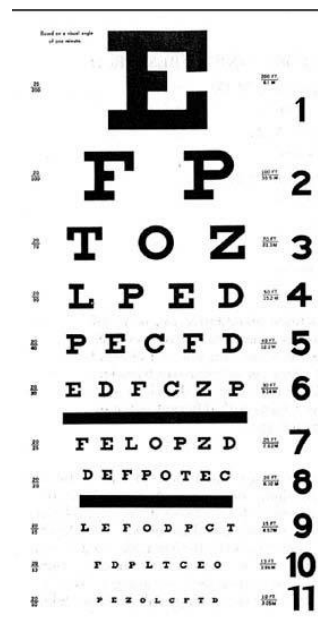
Glaukom nije prepoznat u 50% slučajeva i to govori o potrebi za ranom dijagnostikom koja može spriječiti razvoj nepovratne sljepoće. Metode dijagnosticiranja glaukoma su: anamneza, ispitivanje vidne oštine, pregled prednjeg dijela oka, mjerenje intraokularnog tlaka, gonioskopija, pregled očnog dna, mjerenje debljine rožnice, ispitivanje vidnog polja (VP) i optička koherentna tomografija (OCT).

1.1.7.1. Anamneza

Kod glaukoma važno je doznati postoji li obiteljska anamneza oboljenja od glaukoma jer je dokazano da pozitivna obiteljska anamneza povećava rizik za razvoj glaukoma. Drugi aspekti anamneze kojima možemo ispitati vjerojatnost pojave glaukoma su dob, etnička pripadnost, kratkovidna refrakcijska greška i prethodni zahvati na oku (29). Bitno je doznati podatke o uzimanju lijekova, prvenstveno kortikosteroida lokalne ili sustavne primjene (30).

1.1.7.2. Ispitivanje oštine vida

Mjerenjem oštine vida ispituje se centralni vid koji nastaje kada se slika stvori u foveji na mrežnici. Tablice koje se koriste za određivanje vidne oštine na daljinu zovu se optotipi. Snellovim optotipima, prikazanim na Slici 1., mjeri se vidna oština na udaljenosti od 6 metara, a međunarodnim optotipima na udaljenosti od 5 metara (1).



Slika 1. Snellova tablica. Preuzeto s <https://www.britannica.com/science/Snellen-chart>

1.1.7.3. Pregled prednjeg dijela oka i sobičnog kuta

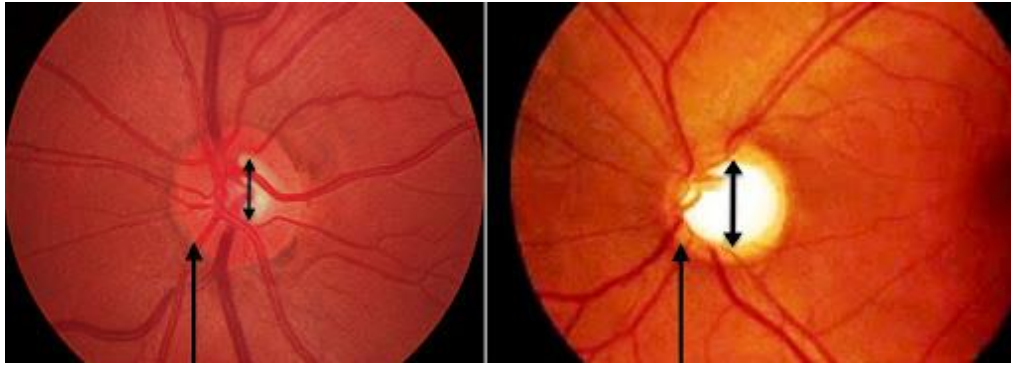Prilikom pregledom prednjeg dijela oka koristi se biomikroskop na kojem se promatra spojnica, rožnica, dubina prednje sobice, reaktivnost i oblik zjenice, šarenica i leća (1). Gonioskopijom se pregledava sobični kut kojeg tvori korijen šarenice i rožnica uz pomoć kontaktnih leća ili Goldmannove leće koja se priglomi na anestetizirano oko. Može se pregledati i cilijarno tijelo, skleralni greben, trabekularni sustav i Descemetovu membranu. Prilikom pregleda mogu se uočiti patološke promjene poput novonastale krvne žile ili priraslica (31).

1.1.7.4. Mjerenje intraokularnog tlaka

Tonometrija ili mjerenje intraokularnog tlaka danas se izvodi uz pomoć Goldmannovog aplanacijskog tonometra koji mjeri tlak potreban za izravnjanje (aplanaciju) površine rožnice od $3,06 \text{ mm}^2$. Prije samog mjerenja u anestetizirano oko primjenjuju se kapi s fluoresceinom koji dovodi do razlijevanja boje kad plastični cilindar izravna rožnicu (4). Koristi se i elektronski tonometar koji mjeri aplaniranje rožnice nakon upuhivanja zraka, ali nije potpuno pouzdan jer vrijednosti izmjenjenog intraokularnog tlaka često variraju. Postoje cirkadijalne promjene intraokularnog tlaka u kojima je vrijednost tlaka najveća u noći, međutim normalne promjene tlaka ne prelaze 4-8 mmHg (1).

1.1.7.5. Pregled očnog dna

Najvažniji korak u dijagnostici glaukoma je pregled očnog dna tijekom kojeg se promatra papila vidnog živca i sloj živčanih vlakana (Slika 2.). Papila vidnog živca ima fiziološku ekskavaciju koja se kod glaukoma povećava (eng. Cupping). Omjer ekskavacije i papile (C/D omjer) govori o stanju papile vidnog živca. Normalni C/D omjer je u rasponu od 0,3 do 0,5, također se mjeri i razlika C/D omjera između oba oka i ukoliko je veća od 0,2 govori u prilog glaukomskeg oštećenja. Kod glaukoma dolazi do gubitka neuroretinalnog ruba papile i popratnih oštećenja sloja živčanih vlakana mrežnice (1).



Slika 2. Usporedba normalne i glaukomatozno oštećene papile vidnog živa. Preuzeto s: <http://glaucomaassociates.com/glaucoma/what-is-glaucoma/>

1.1.7.6. Mjerenje debljine rožnice

Pahimetrija ili metoda mjerenja debljine rožnice bitna je za procjenu vrijednosti intraokularnog tlaka. Normalna debljina rožnice iznosi 545 μm , dok pri većem intraokularnom tlaku dolazi do smanjenja debljine rožnice i za tu vrijednost se korigira aplanacijskom tonometrijom izmjeren intraokularni tlak (1).

1.1.7.7. Ispitivanje vidnog polja

Ispitivanje vidnog polja važna je funkcionalna pretraga u dijagnostici glaukoma. Kronični pritisak na živčana vlakna i dugotrajna ishemija papile vidnog živca oštećuju živčana vlakna mrežnice i dovode do karakterističnih promjena u vidnom polju koje nazivamo skotomima (32). Vidno polje se može ispitati metodom konfrontacije kojom se uspoređuje vidno polje liječnika i bolesnika. Još se mogu koristiti kinetička (Goldmannova) perimetrija i kompjutorizirana statička perimetrija koja omogućava detaljan numerički i slikovni pregled vidnog polja. Skotomi se javljaju kod glaukoma između 10 i 20 stupnjeva od fiksacijske točke što se naziva Bjerrumovim područjem. Napredovanjem glaukoma dolazi do spajanja skotoma sa slijepom pjegom i formira se Bjerrumov, lučni skotom koji je tipičan za glaukomsko oštećenje. U uznapredovanoj fazi ostaje samo centralni ili temporalni otočić vida koji postupno nestaju i dolazi do sljepoće (1).

1.1.7.8. Optička koherentna tomografija

Optička koherentna tomografija (OCT) je metoda koja omogućava strukturni pregled prednjeg i stražnjeg očnog segmenta. Kod glaukoma je važna jer daje detaljan prikaz mrežničnih živčanih vlakana i glave vidnog živca. Zbog velike rezolucije i preciznog prikaza ova je metoda često korištena (33). U zadnje vrijeme uz pomoć Angio-OCT uređaja omogućena je i analiza krvnog protoka na razini glave optičkog živca (34).

1.1.7.9. Ultrazvuk

Ultrazvuk je dijagnostička metoda kojom se može utvrditi etiologija glaukoma i stupanj težine bolesti (35). Ultrazvučna biomikroskopija se koristi za pregled anatomije i patologije prednjeg očnog segmenta, uključujući rožnicu, iridokornealni kut, prednju očnu sobicu, šarenicu, cilijarno tijelo i leću. Kod ultrazvučne biomikroskopije koriste se frekvencije od 35 MHz ili veće koje predstavljaju značajan napredak u rezoluciji u odnosu na konvencionalne oftalmološke ultrazvučne pretrage (36). Ultrazvukom se može mjeriti i brzina protoka krvnih žila uz pomoć doppler-sonografije (28). U istraživanju u kojem je mjerena brzina protoka i indeks otpora središnje mrežnične arterije, arterije oftalmike i kratkih cilijarnih arterija otkriveno je značajno smanjenje brzine vršnog sistoličkog protoka i protoka na kraju dijastole u središnjoj mrežničnoj arteriji u osoba s primarnim glaukomom otvorenog kuta (37).

1.1.8. Liječenje glaukoma

Cilj liječenja glaukoma je smanjenje intraokularnog tlaka, jedinog čimbenika progresije bolesti na kojeg možemo utjecati. Postoje tri primarna načina snižavanja intraokularnog tlaka: medikamentozno liječenje, laserska terapija i kirurško liječenje. Cilj liječenja je sniziti intraokularni tlak na individualnu ciljnu razinu na kojoj je smanjen rizik za pogoršanje glaukomatozne optičke neuropatije. Ciljna razina intraokularnog tlaka procjenjuje se prema razinama intraokularnog tlaka prije početka liječenja, stupnju glaukomske oštećenja, prisutnosti rizičnih čimbenika za napredovanje bolesti, očekivanoj duljini života i potencijalnim nuspojavama liječenja (7).

1.1.8.1. Medikamentozno liječenje

Topikalno primijenjeni lijekovi u obliku očnih kapljica ili oralni lijekovi prvi su korak u liječenju glaukoma. Lijekovi koji se najčešće koriste za smanjenje intraokularnog tlaka su

blokatori beta receptora, prostaglandini, inhibitori karboanhidraze, adrenergički agonisti i kolinergički agonisti. Potrebno je naglasiti da iako se antiglaukomijski lijekovi najčešće primjenjuju topikalno mogu dovesti do ozbiljnih sustavnih nuspojava i umanjiti kvalitetu života (12).

Beta blokatori smanjuju sekreciju očne vodice u cilijarnim nastavcima i na taj način snižavaju intraokularni tlak za 25% od inicijalne vrijednosti. Koriste se neselektivni beta blokatori u koje spadaju timolol, levobunolol, metipranolol i karteolol i selektivni blokator betaksolol koji uzrokuje manje sustavnih nuspojava kao što su hipotenzija, bradikardija i bronhospazam (38).

Prostaglandini povećavaju uveoskleralno otjecanje očne vodice i smanjuju intraokularni tlak za 30%. Najčešće korišteni lijekovi su latanoprost i travaprost. Moguće nuspojave su hiperpigmentacija šarenice i kože vjeđa te rast trepavica.

Inhibitori karboanhidraze dovode do smanjenja sekrecije očne vodice i dovode do pada intraokularnog tlaka za 20% od početne vrijednosti. Mogu dovesti do neugodnog gorkog okusa u ustima i peckanja i sustavnih nuspojava kao što su alergijske reakcije, aplastična anemija, hipokalijemija i mokraćni kamenci.

Miotici dovode do sužavanja zjenice i povećavaju trabekularno otjecanje očne vodice. Mogu izazvati kataraktu i akomodacijski spazam. Najčešće se koristi pilokarpin (1).

Alfa-2 agonisti dovode do smanjenja lučenja očne vodice i olakšavaju uveoskleralno otjecanje. Brimonidin je najčešće korišten lijek iz ove skupine i posjeduje i neuroprotektivan učinak. Smatra se lijekom prvog izbora ako postoji kontraindikacija za beta-blokatore (39).

Od sustavnih lijekova koriste se osmotski lijekovi i inhibitori karboanhidraze. Od osmotskih lijekova primjenjuju se manitol i glicerol. Dovode do porasta hiperosmolarnog gradijenta krvi i navlače tekućinu iz staklovine i sobne vodice (1).

1.1.8.2. Lasersko liječenje glaukoma

Lasersko liječenje glaukoma otvorenog kuta ili trabekuloplastika se koristi kao druga linija liječenja kada se intraokularni tlak ne može kontrolirati medikamentozno ili postoje kontraindikacije. Laserska energija usmjerena je na trabekularni sustav i povećava otjecanje očne vodice i posljedično snižava intraokularni tlak (10). Najčešće se koriste argonski laseri, a

u zadnje vrijeme često se primjenjuje selektivna laserska trabekuloplastika kod koje dolazi do minimalnih strukturalnih promjena trabekularnog sustava bez termalnih učinaka i zbog toga se smatra poštenijom metodom. Selektivna trabekuloplastika dovodi do pada intraokularnog tlaka za više od 20% tijekom razdoblja od dvanaest mjeseci u 58-94% bolesnika. Hipotenzivni učinak privremen je i nakon 2 godine dolazi do porasta intraokularnog tlaka (40).

Laserska periferna iridotomija primjenjuje se kod glaukoma zatvorenog kuta. Stvara mikroskopski otvor u perifernom dijelu šarenice i olakšava protok očne vodice iz stražnje u prednju očnu sobicu i tako omogućava pristup trabekularnom sustavu (10).

1.1.8.3. Kirurško liječenje glaukoma

Kirurškom liječenju glaukome se pristupa ako se intraokularni ne uspijeva kontrolirati medikamentozno ili glaukomsko oštećenje napreduje neovisno o intraokularnom tlaku (7).

Glavne vrste zahvata koji se koriste su filtracijske i ciklodestruktivne operacije.

Najčešće su korištene filtracijske operacije kojima se stvara novi put otjecanja očne vodice kojim se zaobilazi trabekularni sustav. Trabekulektomija je najpoznatija filtracijska operacija u kojoj se ispod kirurški napravljenog skleralnog režnja napravi otvor u bjeloočnici uz limbus rožnice i periferna iridektomija (1). Dugotrajni uspjeh može biti umanjen pojavom fibroze oko izlaza u supkonjunktivalni prostor. Lokalnom primjermom antimetabolita (mitomicin ili 5-fluorouracil) za vrijeme i nakon operacije sprječava se nastanak fibroze. Mogu se koristiti i drenažni implantati koji odvede očnu vodicu u supkonjunktivalni prostor i imaju sličan učinak na intraokularni tlak poput trabekulektomije (7). Najčešće komplikacije trabekulektomije su hipotonija oka, krvarenje u prednju sobicu, fibrozna i upalna reakcija (1). U zadnje vrijeme počinju se koristiti manje invazivne operacije poput duboke sklerektomije i viskokanalostomije. Minimalno invazivne glaukomske operacije u usporedbi s klasičnom trabekulektomijom imaju manje nuspojave i brže dolazi do oporavka (41).

Ciklodestruktivne operacije se provode na zrakastom tijelu u pacijenata s glaukomom koji imaju lošu vidnu prognozu i loš odgovor na ostale metode liječenja. Može se koristiti laserska transkleralna ciklofotokoagulacija ili rjeđe, ciklokrioterapija. Snižavanje intraokularnog tlaka se postiže smanjenjem stvaranja očne vodice (1).

1.2.1. Vitiligo

Vitiligo je kronični stečeni poremećaj pigmentacije koji nastaje zbog selektivne destrukcije melanocita (42). Smatra se da vitiligo zahvaća otprilike 0,5 do 1% populacije širom svijeta i u većini slučajeva pojavljuje se u drugom desetljeću života. Prevalencija je jednaka između muškaraca i žena i ne postoji razlika u zastupljenosti u odnosu na rasnu pripadnost. Vitiligo najčešće zahvaća kožu i sluznice, a obilježen je pojavom oštro ograničenih depigmentiranih makula kao posljedica gubitka funkcionalnih melanocita u epidermisu (43).

U žena se najčešće javlja prije 30. godine života, dok se u muškaraca većinom pojavljuje tijekom petog desetljeća. Uočena je povezanost između vitiliga i kožnih trauma, sunčanih opekline te trudnoće. (44).

Vitiligo se početno pojavljuje na rukama, zglobovima i pregibima tijela. Iako se u nekim slučajevima zahvaćenost ograniči na inicijalne lezije, u većine oboljelih dolazi do pogoršanja bolesti i zahvaćanja cijelog tijela (42). Osim kože i sluznica, vitiligo može dovesti i do gubitka melanocita u srednjoj očnoj ovojnici i slušnom sustavu, posebice u pužnici. U 13 do 16% oboljelih od vitiliga uočene su očne bolesti poput uveitisa i neurosenzorni gubitak sluha. Ipak, jedna od najvećih posljedica vitiliga je psihološki učinak zbog snažnog utjecaja na samopouzdanje oboljelih i posljedičnog porasta učestalosti depresije kao i socijalne diskriminacije osoba koje boluju od vitiliga (45).

1.2.2. Epidemiologija vitiliga

Vitiligo je najčešći poremećaj pigmentacije od kojeg boluje oko 1% ukupne populacije. U Indiji je zabilježena najveća incidencija vitiliga i iznosi 8,8%. Vitiligo jednako zahvaća oba spola, ali žene se češće javljaju na liječenje. Može se razviti u bilo kojoj dobi, ali u 70 do 80% slučajeva pojavljuje se prije 30. godine. Nadalje, u 37% oboljelih bolest se javlja do 12. godine (46). U 64,4% slučajeva vitiligo je dijagnosticiran tijekom proljeća i ljeta zbog očitovanja na područjima koja su izložena sunčevoj svjetlosti. Zbog genetske predispozicije srednja dob pojave vitiliga ranija je u osoba s pozitivnom obiteljskom anamnezom (43). Postoji veća učestalost vitiliga u bolesnika s autoimunim poremećajima. Incidencija vitiliga u bolesnika s poremećajima štitnjače kao što su hipertireoza i Hashimotov tireoiditis iznosi od 1,28 do 30%. Čak 15% bolesnika s Addisonovom bolesti i do 7% oboljelih od šećerne bolesti boluje od vitiliga (47).

1.2.3. Etiopatogeneza vitiliga

Postoje razne teorije koje objašnjavaju gubitak melanocita kod vitiliga. Smatra se da je vitiligo multifaktorijalna bolest u kojoj genetički čimbenici međudjeluju s utjecajima okoliša i dovode do nastanka bolesti. Isti uzročni mehanizam ne mora biti uzrok bolesti u svim slučajevima i razlikuje se među slučajevima. Prema teoriji konvergencije različiti patogenetski mehanizmi mogu udruženim djelovanjem dovesti do istog kliničkog ishoda (48). Genetički čimbenici nedvojbeno imaju važnu ulogu u nastanku bolesti. Smatra se da je riječ o poligenetskom nasljeđivanju s varijabilnom ekspresijom uključenih gena (44).

1.2.3.1. Autoimuna teorija

Povećana učestalost autoimunih bolesti (sistemskog eritemskog lupusa, autoimune bolesti štitnjače, perniciozne anemije, Addisonove bolesti, upalne bolesti crijeva, alopecije areate) govore u prilog genetski uvjetovanoj autoimunoj sklonosti. Također, potvrđeno je da vitiligo može biti prisutan u autoimunom poliglandularnom sindromu (APS), posebice u APS-3 podtipu. Iako uloga protutijela na melanocite još nije dovoljno istražena pronađene su visoke razine cirkulirajućih protutijela u 10% pacijenata, posebice usmjerenih na tirozin-kinazu 1 i 2 (TRP-1 i TRP-2). Istraživanja su dokazala prisutnost CD4+ i CD8+ limfocita na epidermo-dermalnom spoju na rubovima lezija, što naglašava utjecaj stanične imunosti u nastanku vitiliga. Novija istraživanja su potvrdila prisutnost citotoksičnih T limfocita koji dovode do smrti melanocita i danas je poznato su melanocit-specifični CD8+ T limfociti povezani s aktivnošću bolesti. Istražen je i utjecaj citokina u patogenezi vitiliga i otkriveno je da postoji značajan porast u razinama tumor nekrotizirajućeg faktora- α (TNF- α), interferona- γ (IFN- γ), IL-10 i IL-17 (46).

1.2.3.2. Teorija adhezijskog defekta

Teorija adhezijskog defekta predlaže da je nestanak melanocita kod nesegmentalnog vitiliga uzrokovan kroničnim razdvajanjem melanocita nakon traume, odnosno mehaničkog podražaja na zdravoj koži (46). Klinički znak koji potvrđuje ovu teoriju je Köebnerov fenomen u kojem vitiligo nastaje nakon akutne ili kronične traume i prisutan je u 31% oboljelih pripadnika bijele rase (45). Ovaj koncept danas je poznat kao "melanocitoragijska teorija", odnosno migracija melanocita kroz bazalni sloj epidermisa. Provođene su imunohistokemijske obrade koje su pokazale da porast proteina tencina, izvanstanične

molekule matriksa i smanjenu razinu DDR1 proteina (eng. Discoidin Domain Receptor-1) (46).

1.2.3.3. Neuralna teorija

Imunohistokemijska istraživanja su pokazala porast neuropeptida Y unutar i u blizini lezije. U lezijama je također povećana razina norepinefrina i smanjena aktivnost acetilkolin esteraze. Povišene razine neurotransmitera mogu djelovati izravno citotoksično na melanocyte ili uzrokovati lokalnu vazokonstrikciju koja dovodi do hipoksije i porasta stvaranja vodikovog peroksida. Postoje dokazi da je neuralna disregulacija prisutna na sistemskoj razini i da je veća pojavnost vitiliga u stresnim razdobljima. U pacijenata s nedavnom pojavom ili pogoršanjem vitiliga u 24-satnom urinu često se nalaze povišene razine homovanilične i vanilmandelične kiseline (43).

1.2.3.4. Biokemijska teorija

Prema biokemijskoj teoriji do uništenja melanocita dolazi zbog oksidativnog stresa uslijed niske aktivnosti antioksidansa poput katalaze, glutation peroksidaze i vitamina E što dovodi do porasta slobodnih radikala i toksičnog učinka vodikovog peroksida (45).

1.2.4. Podjela vitiliga

Vitiligo se može podijeliti u dvije skupine ovisno o raspodjeli lezija, a to su nesegmentalni i segmentalni vitiligo.

Nesegmentalni vitiligo obuhvaća:

1. Akrofacijalni oblik koji zahvaća lice, glavu, ruke i stopala te ima tipičnu sliku lezija u perioralnoj regiji i na distalnim dijelovima ekstremiteta (Slika 3.);
2. Mukozni oblik zahvaća sluznice u oralnom i genitalnom području. Može biti prisutan i kod akrofacijalnog, generaliziranog i univerzalnog oblika;
3. Generalizirani ili obični oblik kod kojeg se lezije javljaju simetrično i može zahvatiti bilo koji dio tijela, no najčešće zahvaća ruke, prste, lice i područja s prethodnom traumom;
4. Univerzalni oblik koji zahvaća 80-90% površine tijela i najčešći je oblik vitiliga u odrasloj dobi. U većini slučajeva nastaje napredovanjem iz generaliziranog oblika;
5. Miješani oblik u kojem se javlja segmentalni i nesegmentalni vitiligo. Najčešće započinje kao segmentalni oblik koji se zatim širi.

Segmentalni vitiligo može zahvatiti jedan, dva ili više segmenata. Unisegmentalni oblik je najčešći i brzo se razvija. Sastoji se od jedne ili više bijelih makula na jednoj strani tijela i zahvaća melanocite u korijenu vlasi (leukotrihija). Rjeđe dolazi do zahvaćanja dva ili više segmenata s mogućom obostranom raspodjelom.

Postoji fokalni oblik vitiliga u kojem se pojavljuje izolirana bijela makula bez segmentalne distribucije. Može napredovati u segmentalni ili nesegmentalni oblik. Opisan je i mukozni oblik vitiliga kod kojeg je zahvaćena samo jedna sluznica (49).



Slika 3. Akrofacijalni oblik vitiliga. Preuzeto s:

http://www.ijpd.in/viewimage.asp?img=IndianJPaediatrDermatol_2015_16_1_23_149425_f7.jpg

1.2.5. Klinička slika vitiliga

1.2.5.1. Kožne promjene

Glavno kliničko obilježje vitiliga je depigmentacija kože i folikula dlake. Nastaju bijele, često simetrične makule koje obično s vremenom rastu i broj im se povećava (50). Lezije se javljaju na područjima koja su inače hiperpigmentirana: periorificijalni dio lica, bradavice, aksila, anogenitalna regija, sakrum, dorzalna površina šake, laktovi, koljena, fleksorne strane zglobova šake te prsti (44).

Tipična kožna lezija je asimptomatska, bijela makula ili područje s jasnim rubovima i oštro ograničena od okolnog područja koje može biti normalne boje ili hiperpigmentirano.

Rijetko nalazimo upaljene rubove s izraženim pruritusom. Nastanak lezija je neprimjetan, a tijek bolesti nepredvidiv. Može zahvatiti i korijen dlake koji tad poprima bijelu boju. U slučaju nesegmentalnog vitiliga lezije obično nastaju u područjima koja su izložena kroničnoj traumi, posebice na ruci i šaci. Lezije mogu nastati kao posljedica ponavljano mehaničkog podraživanja tijekom dnevnih aktivnosti ili nošenja uske odjeće (49).

U osoba svjetlije puti vitiligo se obično uočava na područjima koja su izložena sunčevoj svjetlosti. Pojava bolesti može biti izazvana rizičnim čimbenicima poput teških opekotina, trudnoće, trauma kože i značajnim psihološkim stresom (50).

1.2.5.2. Očne promjene

U žilnici i mrežničnom pigmentnom sloju prisutni su dobro diferencirani melanociti čija je uloga zaštita protiv ultraljubičastih zraka i doprinose proizvodnji retinoida. U 40% bolesnika s vitiligom nalaze se područja hipopigmentacije koja zahvaćaju žilnicu i mrežnični pigmentni sloj. Uočena je povezanost između vitiliga i uveitisa čije su značajke fotofobija, pojačano suženje oka i bol u oku. U istraživanjima je dokazano da u 28% oboljelih od vitiliga postoje hipopigmentacijske promjene na šarenici, a u 18% oboljelih javljaju se pigmentacije na prednjoj očnoj sobici. Povećana je učestalost i korioretinalne degeneracije, uveitisa i hipopigmentacije mrežničnog pigmentnog sloja. Zbog česte pojave očnih bolesti u pacijenata s vitiligom potrebno je provoditi preventivne preglede (49).

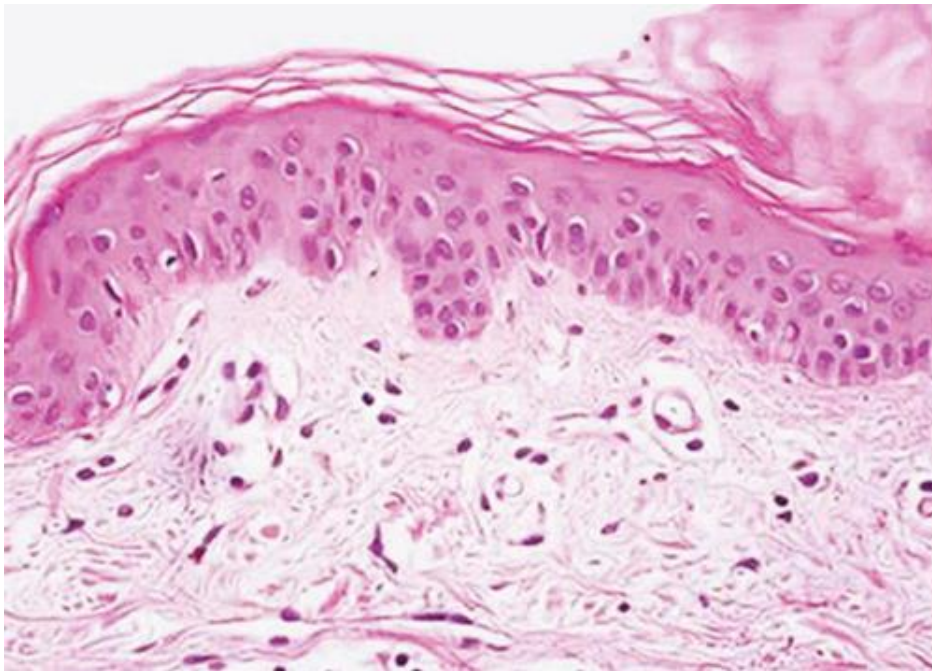
1.2.5.3. Slušne promjene

Membranozni labirint unutarnjeg uha i scala vestibuli sadrže melanocite. Iako još nije utvrđena točna uloga melanocita unutar slušnog sustava, klinička istraživanja pokazala su da melanin ima provodna svojstva i odgovara na akustične i električne stimulacije. U 4 do 20% oboljelih od vitiliga dolazi do gubitka sluha (49).

1.2.6. Histopatologija vitiliga

Vitiligo je obilježen specifičnim patohistološkim nalazom na dermo-epidermalnom spoju. Na rubovima makula prisutni su rezidualni melanociti s rijetkim granulama melanina (Slika 4.). Nedostatak melanocita i melanina tipičan je nalaz u ostatku lezije. Ponekad je prisutna limfocitna i mononuklearna infiltracija na vanjskim rubnim dijelovima lezije s

vakuolizacijom zdrave kože na razini spoja dermisa i epidermisa. Nadalje, pronađeno je da Langerhansove stranice zamjenjuju oštećene melanocita i dolazi do alteracije keratinocita koji se nalaze na rubovima lezije (46). Histopatološka ispitivanja u kojima se koristi melanocit-specifično bojanje pokazuju rijetke melanocite u ranim lezijama na početku bolesti i potpuni nedostatak melanocita u uznapredovanoj fazi. Kod makula s hiperpigmentiranim rubovima na marginama su pronađeni uvećani melanociti s produženim dendritičkim nastavcima koji sadrže melanin (51).



Slika 4. Nedostatak melanocita u bazalnom sloju epidermisa kod vitiliga. Preuzeto s: <https://www.intechopen.com/books/depigmentation/histopathology-and-molecular-pathology-of-vitiligo>

1.2.7. Dijagnostika vitiliga

U pacijenata s novonastalom depigmentacijom potrebno je detaljno uzimanje anamneze i fizikalni pregled (43). U dijagnostici je najbitnija klinička slika, a koristi se i Woodova lampa koja emitira UVA zrake duljine 365 nm kojom se lako uočavaju depigmentacijske promjene na koži bez obzira na tip kože. Potreban je detaljan klinički pregled za utvrditi postojanje depigmentacija u genitalnom području (44). U osoba s manje očitom dijagnozom potrebno je napraviti histopatološku procjenu prilikom koje se uzorci

trebaju uzeti s područja lezije i s normalne kože jer se uspoređivanjem dvaju uzoraka postiže veća dijagnostička točnost (43). Zbog povezanosti vitiliga i autoimunih bolesti, posebice bolest štitnjače potrebno je napraviti laboratorijske pretrage od kojih je važna kompletna krvna slika, razina tireotropina, titar antinuklearnih antitijela, a u slučajevima manifestne bolesti antitiroidna peroksidaza i antitireoglobulin (44). Potrebno je napraviti i pretrage kojima se može otkriti postojanje perniciozne anemije i dijabetesa (52). U diferencijalnoj dijagnozi bitno je razlikovati vitiligo od pityriasis versicolor (manjak pigmenta na trupu i prsima uzrokovan kožnom gljivičnom infekcijom), piebaldizma (autosomno dominantna bolest kod koje postoji manjak melanocita u određenim dijelovima kože i često je prisutan pramen sijede kose na čelu još od rođenja) i idiopatske hipomelanoze (pojava hipopigmentiranih makula na trupu i ekstremitetima) (44).

1.2.8. Liječenje vitiliga

U liječenju vitiliga cilj je umanjiti autoimuno oštećenje melanocita i potaknuti njihovu migraciju iz okolne kože i folikula dlaka koja dovodi do repigmentacije. Liječenje se može podijeliti na farmakološko, fizikalno i kirurško (49).

1.2.8.1. Farmakološko liječenje

Kao prva linija liječenja koriste se topikalni lijekovi u koje spadaju kortikosteroidi i inhibitori kalcineurina. Preporučeno je primjenjivanje kortikosteroida poput betametazona i klobetazol propionata jednom dnevno, iako se diskontinuiranom primjenom (primjerice 15 dana mjesečno kroz 6 mjeseci) smanjuju lokalne nuspojave poput atrofije kože, nastanka teleangiektazija, hipertrichoze, pojava akni i strija (48). Topikalni kortikosteroidi glavna su metoda liječenja lokaliziranih oblika vitiliga. Iako učestalo dovode do nuspojava primjenjuju se kao prva linija liječenja zbog visoke učinkovitosti, dostupnosti i niske cijene (46). Inhibitori kalcineurina od kojih se najčešće koriste takrolimus i pimekrolimus selektivno inhibiraju unutarstanični protein kalcineurin. Kad je kalcineurin aktiviran djeluje kao transkripcijski faktor za brojne citokine koji sudjeluju u patogenezi vitiliga. Najčešće nuspojave primjene inhibitora kalcineurina su osjećaj pečenja, eritem i svrbež (53). Koriste se kao zamjena kortikosteroidima za područja lica i vrata. Preporučuje se primjena dva puta dnevno kroz šest mjeseci (48). Sistemske kortikosteroidi poput deksametazona i betametazona se koriste u slučajevima diseminiranih lezija vitiliga s brзом progresijom. Njihovom

primjenom dolazi do pada citotoksičnosti posredovane komplementom i zabilježen je pad razina antitijela na melanocite. Korištenje sistemskih kortikosteroida u malim pulsним dozama smanjuje rizik pojave sistemskih i kožnih nuspojava u odnosu na svakodnevnu primjenu kortikosteroida (49).

1.2.8.2. Fizikalno liječenje

Ultraljubičasto zračenje (UV) UVA i UVB spektra se koristi u liječenju vitiliga. Iako učinak još nije potpuno istražen smatra se da dovodi do imunosupresije i inhibicije destrukcije melanocita ili potiče porast broja melanocita i njihovu sposobnost migracije.

Uskospektralna UVB fototerapija (NB-UVB) predstavlja učinkovitu i sigurnu metodu liječenja čije je otkriće zamijenilo psoralen UVA fototerapiju (PUVA). Koristi se UVB svjetlo valne duljine od 311 nm i predstavlja prvu liniju liječenja vitiliga (49). NB-UVB postiže jednake ili bolje rezultate repigmentacije u odnosu na primjenu PUVA terapije. Nadalje, dokazano je da NB-UVB ne povećava rizik za melanom i ostale kožne karcinome za razliku od PUVA liječenja. NB-UVB dovodi do repigmentacije u 41,6 do 100 % slučajeva (46). Najčešće nuspojave ove terapije su svrbež, eritem, pečenje i stvaranje mjehura (53).

Fotokemoterapija je metoda liječenja koja kombinira primjenu UVA zračenja (u rasponu od 320 do 400 nm) i psoralen, lijek koji povećava učinak svjetlosti. Psoralen se najčešće primjenjuje oralno 2 sata prije primjene UVA zračenja u dozi od 0,6 mg/kg u obliku 8-metoksipsoralena. Najčešće privremene nuspojave su kožna i očna fototoksičnost, mučnina i glavobolja. Mogu dovesti i do dugotrajnih nuspojava kao što su ubrzano starenje kože i povećan rizik za pojavu kožnih karcinoma, posebice planocelularnog karcinoma kože (49).

1.2.8.3. Kirurško liječenje

Kirurško liječenje se koristi kod oblika vitiliga koji su rezistentni na ostale oblike liječenja. Može se koristiti nekoliko kirurških tehnika:

1. Tehnika presađivanja mjehura uključuje stvaranje subepidermalnog mjehura na donorskoj regiji kože. Zatim se krov bule kirurški ukloni i transplantira na područje lezije vitiliga. Primateljska regija kože se priprema za presađivanje dermoabrazijskim tehnikama. Ovaj postupak dovodi do kompletne repigmentacije u 90% pacijenata. Koebnerov fenomen može dovesti do neuspjeha ove metode;
2. Transplantat djelomične debljine kože može se koristiti za postizanje repigmentacije većih područja. Potreban je uniforman kožni transplantat, stoga se koristi dermatom.

Može dovesti do 100% repigmentacije, a mogući neuspjeh može nastati zbog razlike u boji na mjestu primateljske regije;

3. Primjena „punch“ transplantata najjednostavnija je i najjeftinija kirurška tehnika. Koristi se kod lezija manjih promjera. Dovodi do 100% repigmentacije u 74,5% tretiranih pacijenta. Može se kombinirati s NB-UVB terapijom za postizanje boljih rezultata;
4. Presađivanje autolognih melanocita složena je tehnika koja sadrži tri koraka. Započinje dobivanjem transplantata iz donorske regije, zatim se priprema suspenzija keratinocita i melanocita te naposljetku dolazi do presađivanja na primateljsku regiju. U 77% pacijenata dolazi do 70% repigmentacije nakon 12 mjeseci. Najbolji uspjeh je postignut kod lezija na prstima, nogama i gležnjevima, dok su lezije na licu pokazale slab odgovor. Mana ove kirurške tehnike je izrazito visoka cijena i potreba za specijaliziranim laboratorijem (46).

2. CILJ ISTRAŽIVANJA I HIPOTEZA

2.1. Cilj istraživanja

Cilj ovog istraživanja bio je ispitati ulogu hemodinamskih promjena pronađenih u arteriji oftalmici (obrada podataka) u oboljelih od vitiliga uz pomoć ultrazvučnog obojenog doplera i njihov prognostički značaj za razvoj primarnog glaukoma otvorenog kuta. Kliničkim radom zapaženo je da se u oboljelih od vitiliga češće dijagnosticira primarni glaukom otvorenog kuta u odnosu na ostatak populacije, ali povezanost nije dovoljno istražena. Potrebno je skrenuti pažnju na važnost vaskularne komponente u nastanku glaukoma u bolesnika s vitiligom. Vaskularna komponenta u razvoju glaukoma nije još dovoljno razjašnjena, ali smatra se da nastaje ishemijsko oštećenje vidnog živca.

2.2. Hipoteza

Ultrazvučnim ispitivanjem i praćenjem vaskularnih promjena u arteriji oftalmici može se razjasniti vaskularna komponenta u nastanku glaukoma i diferencijalnoj dijagnozi. Očekujem isključenje vaskularne uloge kao moguće poveznice ili potencijalnog rizičnog čimbenika koji u oboljelih od vitiliga dovodi do razvoja glaukoma otvorenog kuta.

3. ISPITANICI I METODE ISTRAŽIVANJA

3.1. Ispitanici

Ova presječna retrospektivna studija rađena je na Klinici za očne bolesti KBC-a Split na ambulanti za glaukom, neurooftalmologiju i perimetriju. Ispitivanjem je obuhvaćeno 42 bolesnika koji su upućeni iz dermatološke ambulante Klinike za kožne i spolne bolesti od ožujka 2008. do ožujka 2010. godine.

3.2 Kriteriji uključanja

U istraživanje su uključeni dermatološki bolesnici koji boluju od vitiliga, a nisu podvrgnuti lokalnoj terapiji s kortikosteroidima. Svi bolesnici bili su sistemski zdravi.

3.3. Kriteriji isključenja

Iz istraživanja su isključeni pacijenti koji boluju od šećerne bolesti, bolesti srca i krvnih žila, arterijske hipertenzije, kolagenih bolesti, pušači i pacijenti koji su prethodno podvrgnuti očnim operacijama, te bolesnici koji su na terapiji antiagregacijskim lijekovima. Isključeni su i bolesnici u kojih su oštećenja vidnog polja uzrokovana drugim očnim ili neurološkim bolestima.

3.4. Metode istraživanja

Pacijenti s vitiligom podvrgnuti su kompletnom oftalmološkom pregledu s namjerom dijagnosticiranja primarnog glaukoma otvorenog kuta, a potom im je napravljen ultrazvuk arterije oftalmike na Klinici za unutarnje bolesti. Primarni glaukom otvorenog kuta dijagnosticiran je sljedećim pretragama: gonioskopija s Goldmannovom lećom s kojom je gledana otvorenost sobičnog kuta (od 1 do 4 po Shafferu) i njegova pigmentacija (od 1 do 4 po Scheieu). Zatim su svi bolesnici podvrgnuti aplanacijskoj Goldmannovoj tonometriji (GAT) na procijepnoj svjetiljci "Haag Streit 900". Oftalmoskopijom uz pomoć oftalmoskopa "Heine 2000" provedeno je mjerenje papilarne ekskavacije vidnog živca (C/D vertikalno veći od 0,5) koje je potvrđeno i biomikroskopskim pregledom očne pozadine uz pomoć trozrcalne prizme po Goldmannu u medikamentnoj midrijazi. 10%-tna otopina fenilefrina upotrijebljena je kao midrijatik. Ispitivanje vidnog polja provedeno je uz pomoć uređaja Octopus 101, tG2 programom. Naposljetku je ispitana oštrina vida uz pomoć optotipa.

Provedeno je ultrazvučno mjerenje krvnog protoka arterije oftalmike oba oka uz pomoć obojenog doplera. Korišten je standardni obojeni doplerski-dupleks ultrazvučni uređaj Vivid 3 i linearna sonda od 10 MHz. Poslije mirovanja od pet minuta pacijenti su pregledani u

ležećem položaju. Očitana je brzina protoka krvi uz pomoć vrijednosti vršnog protoka u sistoli i protok krvi na kraju dijastole. Brzine protoka izražene su u centimetrima u sekundi (cm/s). Uz pomoć Goslingerove jednadžbe izračunat je indeks pulzatilnosti (PI), a Pourcelotovom jednadžbom je izračunat indeks otpora (RI). Referentne vrijednosti indeksa otpora kreću se od 0,55 do 0,75, a povećanje je prisutno kod povišenja cirkulacijskog otpora i prisutnost stenozirajućeg procesa distalno.

3.5. Statistička analiza

Rezultati dobiveni istraživanjem statistički su obrađeni na računaru u programu Microsoft Excel i Statistica 6.0. Tijekom statističke obrade koristili smo se Mann-Whitneyevim testom, χ^2 -testom i Roc testom. Rezultati su interpretirani na razini značajnosti $P < 0,05$ i prikazani u tablicama.

4. REZULTATI

Od 42 pacijenta s vitiligom koji su zbog sumnje na primarni glaukom otvorenog kuta pregledani na Klinici za očne bolesti KBC-a Split glaukom je dijagnosticiran u 24 (57%) pacijenta. U Tablici 1. prikazani su očni parametri bitni za potvrdu dijagnoze glaukoma, a koji su ispitani svim sudionicima istraživanja.

Tablica 1. Prikaz očnih parametara u bolesnika s vitiligom upućenih na očni pregled od strane dermatologa pod sumnjom na glaukom (PGOK)

Očni parametri		Glaukom	
		Ne (n=18)	Da (n=24)
		n %	n%
Parapapilarna atrofija PPA	Ne	30 (97)	10 (42)
	Da	1 (3)	14 (58)
Očni fundus OD – ekskavacija C/D NO	Uredan	30 (97)	2 (8)
	Promijenjen	1 (3)	22 (92)
Očni fundus OS – ekskavacija C/D NO	Uredan	29 (93)	3 (12)
	Promijenjen	2 (6)	21 (87)
Pigmentacija kuta OD po Scheieu	<2	12 (39)	18 (75)
	>=2	19 (61)	6 (25)
Pigmentacija kuta OS po Scheieu	<2	12 (39)	19 (79)
	>=2	19 (61)	5 (21)
		med. (min- maks)	+med. (min- maks)
Intraokularni tlak OD (mmHg)		15 (10-18)	18 (14-20)
Intraokularni tlak OS (mmHg)		15 (13-18)	17,5 (15-21)
Trajanje glaukoma (godine)			8 (1-27)

Između skupine pacijenata u kojih je došlo do pojave glaukoma i skupine onih u kojih nije dokazan glaukom nije pronađena statistički značajna razlika ni po spolu ($\chi^2=1,05$; $P=0,307$) niti prema dobi ($P=0,178$) (Tablica 2.).

U skupini bolesnika s glaukomom medijan trajanja vitiliga duži je 2,83 puta ($P=0,001$) (Tablica 2.).

Tablica 2. Prikaz demografskih obilježja skupine bolesnika s vitiligom u odnosu na nastanak glaukoma

		Glaukom		P
		Ne (n=18)	Da (n=24)	
Spol	Žene	n (%) 16 (52)	n (%) 17 (71)	0,307*
	Muškarci	15 (48)	7 (29)	
Dob (godine)		med (min-maks) 49 (20-78)	med (min-maks) 65,5 (41-82)	0,178†
Trajanje vitiliga (godine)		6 (1-35)	17 (3-35)	0,001†

* χ^2 -test

† Mann-Whitneyev test

Uz pomoć Roc analize za pojavu glaukoma napravljena je podjela bolesnika prema dužini trajanja vitiliga od 12,5 godina i životnoj dobi od 56,5 godina. Roc analizom dobivena je vrijednost osjetljivosti od 70,8% i specifičnosti 64,5% za otkrivanje glaukoma u oboljelih od vitiliga u dobi od 56,5 godina (površina Roc krivulje: 0,781; SE: 0,061; $P < 0,001$; 95% CI: 0,661-0,901). Roc analizom dobivena je vrijednost osjetljivosti od 71% i specifičnosti 87% za otkrivanje glaukoma u oboljelih od vitiliga u kojih bolest traje 12,5 godina (površina Roc krivulje: 0,772; SE: 0,064; $P = 0,001$; 95% CI: 0,645-0,898).

Podjelom bolesnika od vitiliga prema životnoj dobi ($\leq 56,5$ i $> 56,5$ godina), te dužini trajanja vitiliga ($\leq 12,5$ godina i $> 12,5$ godina) dobivamo:

1. Dvostruko više bolesnika starijih od 56,5 godina u skupini s glaukomom nego u skupini bez glaukoma ($\chi^2 = 6,76$; $P = 0,009$),
2. Tri puta više bolesnika s trajanjem vitiliga $> 12,5$ godina u skupini bolesnika s glaukomom nego bez glaukoma ($\chi^2 = 12,8$; $P = 0,001$) (Tablica 3.).

Tablica 3. Prikaz broja bolesnika (%) s vitiligom i bolesnika s vitiligom u kojih se javio glaukom (PGOK) prema životnoj dobi i dužini trajanja vitiliga

		Glaukom		P*
		Ne (n=18)	Da (n=24)	
Dob(godine)	<=56,5	20 (64,5)	7 (29,2)	0,009
	>56,5	11 (35,5)	17 (70,8)	
Dužina trajanja vitiliga(godine)	<=12,5	24 (77,4)	7 (29,2)	<0,001
	>12,5	7 (22,6)	17 (70,8)	

* χ^2 -test

Skupina oboljelih od vitiliga starijih od 56,5 godina ima 4,4 veći omjer izgleda za razvoj glaukoma u odnosu na skupinu oboljelih mlađih od 56,5 godina i to otkriće je statistički značajno zbog P vrijednosti od 0,011. Također je izračunato da je omjer izgleda za razvoj glaukoma 8,3 puta veći u skupini bolesnika s vitiligom u kojih vitiligo traje 12,5 godina ili duže (Tablica 4.).

Tablica 4. Prikaz omjera izgleda bolesnika za nastanak glaukoma u skupini bolesnika s vitiligom s obzirom na životnu dob i dužinu trajanja vitiliga

		Omjer izgleda	95% CI	P
Dob(godine)	<=56,5	4,4	1,4-13,9	0,011
	>56,5			
Dužina trajanja vitiliga(godine)	<=12,5	8,3	2,5-28	0,001
	>12,5			

Multivarijatnom logističkom regresijom, u koju smo uključili dob i trajanje vitiliga kao neovisne čimbenike za pojavu glaukoma, potvrđujemo povezanost razvoja glaukoma s trajanjem vitiliga (<=12,5 godina; >12,5 godina) (Tablica 5.).

Tablica 5. Prikaz omjera izgleda bolesnika za nastanak glaukoma (PGOK), dobivenog multiplom regresijskom analizom, u skupini bolesnika s vitiligom s obzirom na životnu dob i dužinu trajanja vitiliga

		Omjer izgleda	95% CI	P
Dob(godine)	<=56,5*	2,8	0,78-10,1	0,107
	>56,5			
Dužina trajanja vitiliga(godine)	<=12,5*	6,4	1,8-23	0,004
	>12,5			

* Referentna vrijednost

Obradom nalaza ultrazvučnog ispitivanja arterije oftalmike nije pronađena statistički značajna razlika indeksa otpora u desnom oku ($P=0,539$), ni u lijevom oku između skupine pacijenata s vitiligom bez glaukoma i skupine s glaukomom ($P=0,076$). Nadalje, nije pronađena statistički značajna razlika indeksa pulzatilnosti u desnom oku ($P=0,446$) ni u lijevom oku ($P=0,990$) (Tablica 6.).

Nije pronađena statistički značajnu razliku u veličini VD desnog oka ($P=0,946$) ni u lijevom oku ($P=0,593$) u odnosu na dijagnozu (vitiligo i glaukom). Nije pronađena statistički značajna razlika u veličini VS desnog oka ($P=0,401$), ni u lijevom oku ($P=0,722$) u odnosu na dijagnozu (vitiligo i glaukom) (Tablica 6.).

Tablica 6. Prikaz prosječnih CDI vrijednosti \pm SD indeksa otpora i pulzatilnosti, te medijana (min-maks) brzine protoka krvi u arteriji oftalmici (AO) u sistoli i dijastoli u odnosu na dijagnozu glaukom (PGOK) u skupini bolesnika s vitiligom

Dijagnostičke vrijednosti	Glaukom		P
	Ne	Da	
Indeks otpora u AO (RI) OD	0,777 \pm 0,09	0,789 \pm 0,060	0,539*
Indeks otpora u AO (RI) OS	0,746 \pm 0,12	0,794 \pm 0,052	0,076*
Indeks pulzatilnosti u AO (PI) OD	0,319 \pm 0,051	0,329 \pm 0,04	0,446*
Indeks pulzatilnosti u AO (PI) OS	0,325 \pm 0,052	0,325 \pm 0,042	0,99*
Brzina protoka u sistoli u AO (cm/s) (VS) OD	71,8 (23,7-151)	71,9 (31,9-158)	0,593†
Brzina protoka u sistoli u AO (cm/s) (VS) OS	370 (189-566)	373,5 (159-618)	0,722†
Brzina protoka u dijastoli u AO (cm/s) (VD) OD	68,1 (23-188)	63,5 (31,9-158)	0,946†
Brzina protoka u dijastoli u AO (cm/s) (VD) OS	359,9 (125-557)	359,1 (232-534)	0,401†

* *T-test*

† *Mann-Whitneyev test*

5. RASPRAVA

Naše istraživanje imalo je za cilj proučiti učestalost glaukoma u bolesnika s vitiligom i isključiti moguću zajedničku vaskularnu etiologiju. U dvogodišnjem razdoblju pregledano je 42 bolesnika od kojih je u 24 (57%) osobe dijagnosticiran glaukom. Takvi rezultati podudaraju se s prijašnjim istraživanjima koja su proučavala povezanost vitiliga i očnih znakova. Biswas i suradnici su ispitivali očne znakove u 100 pacijenata s vitiligom i pronašli su da u 23% pacijenata postoji hipopigmentacija u šarenici, 18% ispitanih su imali pigmentaciju u prednjoj očnoj sobici, u 11% pregledanih je pronađena korioretinalna degeneracija, 9% su imali hipopigmentaciju u mrežničnom pigmentnom epitelu, 5% je imalo uveitis, a u 34% osoba nisu pronađeni očni znakovi. U toj studiji autori su zaključili da postoji snažna povezanost između vitiliga i očnih znakova (54). Kada su Gopal i suradnici usporedili očne nalaze od 150 pacijenata s vitiligom s 100 zdravih kontrola, pronašli su uveitis i mrežnične pigmentne promjene u 16% pacijenata s vitiligom (55). Dertlioglu je sa suradnicima proveo istraživanje na 49 pacijenata s vitiligom i 20 zdravih kontrola. U 9 (18,4%) pacijenata iz skupine s vitiligom dijagnosticiran je normotenzivni glaukom s prisutnim oštećenjem optičkog živca i promjenama u vidnom polju, dok u skupini zdravih kontrola glaukom nisu pronađene očne promjene uzrokovane glaukomom (56). Khurram i suradnici su proveli istraživanje s ciljem ispitivanja prevalencije glaukoma i katarakte u osoba s vitiligom. Također su htjeli ispitati nastaju li očne promjene kao posljedica periorbitalne topikalne primjene kortikosteroida. Glaukom je pronađen u dvoje pacijenata s glaukomom, a od 19 pacijenata koji su koristili periorbitalne kortikosteroide glaukom se razvio u 2 (10,5%) pacijenata (57).

Ovim istraživanjem nije pronađena statistički značajna razlika ni po spolu niti prema dobi između skupine pacijenata u kojih je došlo do pojave glaukoma i skupine onih u kojih nije dokazan glaukom, što se poklapa s prethodnim istraživanjem (56). U skupini bolesnika s glaukomom medijan trajanja vitiliga duži je 2,83 puta s P vrijednošću od 0,001 što potvrđuje statistički značaj. Podjelom prema dužini trajanja vitiliga ($\leq 12,5$ godina i $> 12,5$ godina) pronađeno je da postoji trostruko više bolesnika s trajanjem vitiliga $> 12,5$ godina u skupini bolesnika s glaukomom nego bez glaukoma ($P=0,001$). Nadalje, izračunato da je omjer izgleda za razvoj glaukoma 8,3 puta veći u skupini bolesnika s vitiligom u kojih vitiligo traje 12,5 godina ili duže. To otkriće potvrđuje teoriju da je vitiligo sistemska bolest koja nije ograničena na kožne promjene, već kroničnim trajanjem dovodi i do očnih, kao i slušnih promjena (49).

Statistički obradom ultrazvučnog nalaza arterije oftalmike oba oka pronađeno je da ne postoji statistički značajna razlika u indeksu otpora, indeksu pulzatilnosti, vršnom protoku u sistoli i protoku krvi na kraju dijastole između skupine pacijenata s vitiligom bez glaukoma i skupine s glaukomom. Pronađeni rezultati potvrđuju hipotezu o isključenju vaskularne uloge kao moguće poveznice ili potencijalnog rizičnog čimbenika koji u oboljelih od vitiliga dovodi do razvoja glaukoma otvorenog kuta.

Vaskularna teorija objašnjava razvoj glaukoma kao posljedicu neadekvatnog krvnog protoka koji nastaje zbog povišenog intraokularnog tlaka ili drugih rizičnih čimbenika. Većina objavljenih studija o ulozi krvnog protoka u razvoju glaukoma pronašla je smanjen očni krvi protok u bolesnika s glaukomom u usporedbi s zdravom populacijom. Činjenica da smanjenje očnog krvnog protoka prethodi glaukomskom oštećenju i da krvni protok može biti smanjen i u ostalim dijelovima tijela govori o hemodinamskoj alteraciji kao mogućem primarnom uzroku glaukoma. Smanjenje krvnog protoka kod glaukoma nije posljedica ateroskleroze, već vaskularne disregulacije koja dovodi do niskog perfuzijskog tlaka i neadekvatne autoregulacije i uzrokuje ishemiju i reperfuzijsko oštećenje oka (28). Ovo istraživanje isključilo je vaskularnu etiologiju kao mogući predispozicijski čimbenik za nastanak glaukoma u bolesnika s vitiligom.

Rezultati ovog istraživanja ukazuju na potrebu za istraživanjem i objašnjenjem veće učestalosti glaukoma u bolesnika s duljim trajanjem vitiliga. U buduća istraživanjima potrebno je uključiti utjecaj potencijalnih rizičnih čimbenika i kliničke znakove glaukoma u oboljelih od vitiliga.

Moguće objašnjenje povezanosti vitiliga i glaukoma leži u zajedničkom podrijetlu melanocita i pigmentnih stanica žilnice iz vanjskog zametnog listića. Potvrda moguće zajedničke embrionalne etiologije iziskuje daljnja istraživanja koja bi mogla detaljno razjasniti mehanizam nastanka vitiliga i glaukoma (58). Također je poznato da genetički čimbenici imaju ulogu u nastanku obje bolesti. Nedavne studije cjelogenomske analize povezanosti (GWAS) otkrile su gene odgovorne za nastanak primarnog glaukoma otvorenog kuta (ABCA1, AFAP1, GMDS, PMM2, TGFBR3, FNDC3B, ARHGEF12, GAS7, FOXC1, ATXN2, TXNRD2), primarni glaukom zatvorenog kuta (EPDR1, CHAT, GLIS3, FERMT2, DPM2-FAM102) i za pseudoeksfolijativni (XFS) glaukom (CACNA1A) (59). Smatra se da je generalizirani vitiligo autoimuna bolest multifaktorijskog podrijetla koja nastaje uslijed naslijeđenih rizičnih čimbenika i utjecaja okoline. Nekoliko gena kandidata je istraženo i

dokazana je povezanost s genima FOXD3, SLEV1, NALP1 i regijama AIS2 na 7. kromosomu i AIS3 na 8. kromosomu. Daljnjim genetskim istraživanjima moguće je otkriti zajedničko genetsko podrijetlo koje objašnjava veću učestalost glaukoma u oboljelih od vitiliga (60).

Budući da je u 57% bolesnika s vitiligom dijagnosticiran glaukom, bitno je naglasiti potrebu za preventivnim oftalmološkim pregledom bolesnika s vitiligom s ciljem ranog otkrivanja primarnog glaukoma otvorenog kuta. U ranom otkrivanju glaukoma prednjači vaskularna komponenta koju je bilo potrebno ispitati kao mogući uzrok veće učestalosti glaukoma u bolesnika s vitiligom. Detekcijom glaukoma u ranoj fazi moguće je spriječiti napredovanje bolesti i umanjiti nepovratno oštećenje vida. Stoga je zbog javnozdravstvene i socioekonomske komponente bitno razjasniti povezanost vitiliga i glaukoma.

Glavno ograničenje naše studije je retrospektivno prikupljanje podataka kojim je onemogućeno praćenje promjena učestalosti glaukoma u bolesnika s vitiligom tijekom duljeg vremenskog razdoblja. Također, jedan od relativnih nedostataka ove studije je malen ispitivani uzorak koji umanjuje statistički značaj rezultata. Vitiligo je bolest s relativno niskom incidencijom, stoga je vremenski okvir od dvije godine kratak za prikupljanje dovoljnog broja slučajeva. Etiologija pojave glaukoma u bolesnika s vitiligom nedovoljno je istražena i zbog manjka već provedenih istraživanja slične tematike nije moguće usporediti rezultate naše studije s već postojećim. Ova studija može biti podloga za provođenje daljnjih istraživanja koja će razjasniti povećanu incidenciju glaukoma u bolesnika s vitiligom.

6. ZAKLJUČCI

Na osnovi rezultata dobivenih istraživanjem možemo zaključiti sljedeće:

1. Trajanjem vitiliga dulje od 12,5 godina raste incidencija nastanka glaukoma u toj skupini bolesnika.
2. Medijan trajanja vitiliga dulji je u skupini bolesnika s glaukomom u odnosu na skupinu bez glaukoma.
3. Nije dokazana razlika ultrazvučnih parametara arterije oftalmike između skupine bolesnika s vitiligom u kojih je dijagnosticiran glaukom i skupine bolesnika bez glaukoma.

7. POPIS CITIRANE LITERATURE

1. Ivanišević M, Bojić L, Karaman K, Bućan K, Galetović D, Karlica Utrobičić D, i sur. Oftalmologija, udžbenik za studente medicine. Split: Sveučilište u Splitu Medicinski fakultet, 2015. str. 175-86.
2. Hazin R, Hendrick AM, Kahook MY. Primary open-angle glaucoma: diagnostic approaches and management. *J Natl Med Assoc.* 2009;101(1):46–50.
3. Quigley HA. Glaucoma. *Lancet.* 2011;377(9774):1367–77.
4. Flammer J, Meier E. Glaucoma: A Guide for Patients: an Introduction for Care-providers: a Quick Reference. Hogrefe & Huber; 2003. 424 p.
5. Quigley HA. Number of people with glaucoma worldwide. *Br J Ophthalmol.* 1996;80(5):389–93.
6. Tham Y-C, Li X, Wong TY, Quigley HA, Aung T, Cheng C-Y. Global prevalence of glaucoma and projections of glaucoma burden through 2040: a systematic review and meta-analysis. *Ophthalmology.* 2014;121(11):2081–90.
7. Jonas JB, Aung T, Bourne RR, Bron AM, Ritch R, Panda-Jonas S. Glaucoma. *The Lancet.* 2017;390(10108):2183–93.
8. Cohen LP, Pasquale LR. Clinical characteristics and current treatment of glaucoma. *Cold Spring Harb Perspect Med.* 2014;4(6).
9. Čupak K, ur. Oftalmologija. Zagreb: Nakladni zavod Globus, 1994; str. 541-5.
10. Mantravadi AV, Vadhar N. Glaucoma. *Prim Care.* 2015;42(3):437–49.
11. McMonnies CW. Glaucoma history and risk factors. *J Optom.* 2017;10(2):71–8.
12. Coleman AL. Glaucoma. *Lancet.* 1999;354(9192):1803–10.
13. Quigley HA. Open-angle glaucoma. *N Engl J Med.* 1993;328(15):1097–106.
14. Kwon YH, Fingert JH, Kuehn MH, Alward WLM. Primary open-angle glaucoma. *N Engl J Med.* 2009;360(11):1113–24.
15. Bojić L, Mandić Z, Ivanisević M, Bucan K, Kovacević S, Gverović A, et al. Incidence of acute angle-closure glaucoma in Dalmatia, southern Croatia. *Croat Med J.* 2004;45(3):279–82.
16. Wright C, Tawfik MA, Waisbourd M, Katz LJ. Primary angle-closure glaucoma: an update. *Acta Ophthalmol.* 2016;94(3):217–25.
17. Plateroti P, Plateroti AM, Abdolrahimzadeh S, Scuderi G. Pseudoexfoliation Syndrome and Pseudoexfoliation Glaucoma: A Review of the Literature with Updates on Surgical Management. *J Ophthalmol.* 2015;2015:370371.
18. Schlötzer-Schrehardt U, Kuchle M, Jünemann A, Naumann GOH. [Relevance of the pseudoexfoliation syndrome for the glaucomas]. *Ophthalmologe.* 2002;99(9):683–90.
19. Galassi F, Giambene B, Menchini U. Ocular perfusion pressure and retrobulbar haemodynamics in pseudoexfoliative glaucoma. *Graefes Arch Clin Exp Ophthalmol.* 2008;246(3):411–6.

20. Niyadurupola N, Broadway DC. Pigment dispersion syndrome and pigmentary glaucoma--a major review. *Clin Experiment Ophthalmol.* 2008;36(9):868–82.
21. Siddique SS, Suelves AM, Baheti U, Foster CS. Glaucoma and uveitis. *Surv Ophthalmol.* 2013;58(1):1–10.
22. Phulke S, Kaushik S, Kaur S, Pandav SS. Steroid-induced Glaucoma: An Avoidable Irreversible Blindness. *J Curr Glaucoma Pract.* 2017;11(2):67–72.
23. Parivadhini A, Lingam V. Management of Secondary Angle Closure Glaucoma. *J Curr Glaucoma Pract.* 2014;8(1):25–32.
24. Mandal AK, Chakrabarti D. Update on congenital glaucoma. *Indian J Ophthalmol.* 2011;59(Suppl1):S148–57.
25. McKinnon SJ, Goldberg LD, Peeples P, Walt JG, Bramley TJ. Current management of glaucoma and the need for complete therapy. *Am J Manag Care.* 2008 Feb;14(1 Suppl):S20–27.
26. Lowe RF. Clinical types of primary angle closure glaucoma. *Aust N Z J Ophthalmol.* 1988;16(3):245–50.
27. Agarwal R, Gupta SK, Agarwal P, Saxena R, Agrawal SS. Current concepts in the pathophysiology of glaucoma. *Indian J Ophthalmol.* 2009;57(4):257–66.
28. Flammer J, Orgül S, Costa VP, Orzalesi N, Krieglstein GK, Serra LM, et al. The impact of ocular blood flow in glaucoma. *Prog Retin Eye Res.* 2002;21(4):359–93.
29. Garway-Heath DF. Early diagnosis in glaucoma. *Prog Brain Res.* 2008;173:47–57.
30. Gupta D, Chen PP. Glaucoma. *Am Fam Physician.* 2016;93(8):668–74.
31. Kalantzis G, Georgalas I, Tsiamis C, El-Hindy N, Poulakou-Rebelakou E. The invention of gonioscopy by Alexios Trantas and his contribution to ophthalmology. *J R Coll Physicians Edinb.* 2015;45(3):226–8.
32. Khaw PT, Shah P, Elkington AR. Glaucoma--1: diagnosis. *BMJ.* 2004;328(7431):97–9.
33. Bae HW, Lee KH, Lee N, Hong S, Seong GJ, Kim CY. Visual fields and OCT role in diagnosis of glaucoma. *Optom Vis Sci.* 2014;91(11):1312–9.
34. Bua S, Supuran CT. Diagnostic markers for glaucoma: a patent and literature review (2013-2019). *Expert Opin Ther Pat.* 2019;29(10):829–39.
35. Mundt GH, Hughes WF. Ultrasonics in ocular diagnosis. *Am J Ophthalmol.* 1956;41(3):488–98.
36. Silverman RH. High-resolution ultrasound imaging of the eye – a review. *Clin Experiment Ophthalmol.* 2009;37(1):54–67.
37. Nicolela MT, Walman BE, Buckley AR, Drance SM. Ocular hypertension and primary open-angle glaucoma: a comparative study of their retrobulbar blood flow velocity. *J Glaucoma.* 1996;5(5):308–10.

38. Flanagan JG. Glaucoma update: epidemiology and new approaches to medical management. *Ophthalmic Physiol Opt.* 1998;18(2):126–32.
39. Arthur S, Cantor LB. Update on the role of alpha-agonists in glaucoma management. *Exp Eye Res.* 2011;93(3):271–83.
40. Conlon R, Saheb H, Ahmed IIK. Glaucoma treatment trends: a review. *Can J Ophthalmol.* 2017;52(1):114–24.
41. Varga Z, Shaarawy T. Deep Sclerectomy: Safety and Efficacy. *Middle East Afr J Ophthalmol.* 2009;16(3):123–6.
42. Matz H, Tur E. Vitiligo. *Curr Probl Dermatol.* 2007;35:78–102.
43. Alikhan A, Felsten LM, Daly M, Petronic-Rosic V. Vitiligo: a comprehensive overview Part I. Introduction, epidemiology, quality of life, diagnosis, differential diagnosis, associations, histopathology, etiology, and work-up. *J Am Acad Dermatol.* 2011;65(3):473–91.
44. Stanimirović A, Kovačević M. Vitiligo. *Smjernice u dijagnostici i liječenju najčešćih dermatoza i tumora kože.* 2014;155–69.
45. Tarlé RG, Nascimento LM do, Mira MT, Castro CCS de. Vitiligo--part 1. *An Bras Dermatol.* 2014;89(3):461–70.
46. Iannella G, Greco A, Didona D, Didona B, Granata G, Manno A, et al. Vitiligo: Pathogenesis, clinical variants and treatment approaches. *Autoimmun Rev.* 2016;15(4):335–43.
47. Koranne RV, Sachdeva KG. Vitiligo. *Int J Dermatol.* 1988;27(10):676–81.
48. Ezzedine K, Eleftheriadou V, Whitton M, van Geel N. Vitiligo. *Lancet.* 2015;386(9988):74–84.
49. Faria AR, Tarlé RG, Dellatorre G, Mira MT, Castro CCS de. Vitiligo--Part 2--classification, histopathology and treatment. *An Bras Dermatol.* 2014;89(5):784–90.
50. Rodrigues M, Ezzedine K, Hamzavi I, Pandya AG, Harris JE, Vitiligo Working Group. New discoveries in the pathogenesis and classification of vitiligo. *J Am Acad Dermatol.* 2017;77(1):1–13.
51. Huggins RH, Schwartz RA, Janniger CK. Vitiligo. *Acta Dermatovenerol Alp Pannonica Adriat.* 2005;14(4):137–42, 144–5.
52. Kovacs SO. Vitiligo. *J Am Acad Dermatol.* 1998;38(5 Pt 1):647–66; quiz 667–8.
53. Colucci R, Lotti T, Moretti S. Vitiligo: an update on current pharmacotherapy and future directions. *Expert Opin Pharmacother.* 2012;13(13):1885–99.
54. Biswas G, Barbhuiya JN, Biswas MC, Islam MN, Dutta S. Clinical pattern of ocular manifestations in vitiligo. *J Indian Med Assoc.* 2003;101(8):478–80.

55. Gopal KVT, Rama Rao GR, Kumar YHK, Appa Rao MV, Vasudev P, Srikant. Vitiligo: a part of a systemic autoimmune process. *Indian J Dermatol Venereol Leprol.* 2007;73(3):162–5.
56. Dertlioğlu SB, Oğuz H, Çiçek D, Yücel H. Prevalence of glaucoma in patients with vitiligo. *Cutis.* 2016;97(4):E21-25.
57. Khurram H, AlGhamdi KM, Osman E. Screening of Glaucoma or Cataract Prevalence in Vitiligo Patients and Its Relationship With Periorbital Steroid Use. *J Cutan Med Surg.* 2016;20(2):146–9.
58. Naughton GK, Reggiardo D, Bystryń JC. Correlation between vitiligo antibodies and extent of depigmentation in vitiligo. *J Am Acad Dermatol.* 1986;15(5 Pt 1):978–81.
59. Wiggs JL, Pasquale LR. Genetics of glaucoma. *Hum Mol Genet.* 2017;26(R1):R21–7.
60. Spritz RA. The genetics of generalized vitiligo. *Curr Dir Autoimmun.* 2008;10:244–57.

8. SAŽETAK

Cilj istraživanja: Ispitati ulogu hemodinamskih promjena u arteriji oftalmici u oboljelih od vitiliga i njihov prognostički značaj za razvoj primarnog glaukoma otvorenog kuta.

Materijali i metode: Tijekom dvogodišnjeg razdoblja od ožujka 2008. godine do ožujka 2010. godine ispitano je 42 pacijenata s vitiligom koji su upućeni od upućeni iz dermatološke ambulante Klinike za kožne i spolne bolesti. Zbog sumnje na razvoj glaukoma upućeni su u ambulantu za glaukom na Klinici za očne bolesti. U svrhu otkrivanja ili kontrole primarnog glaukoma otvorenog kuta svi ispitanici podvrgnuti su kompletnom oftalmološkom pregledu prilikom kojeg se mjerila vidna oštrina i očni tlak, pregledan je fundus oka, napravljena je biomikroskopija prednjeg segmenta oka s gonioskopijom i ispitano je vidno polje. Potom je svim ispitanicima napravljen ultrazvuk arterije oftalmike oba oka na Klinici za unutarnje bolesti KBC-a Split.

Rezultati: Od 42 pacijenta s vitiligom koji su zbog sumnje na primarni glaukom otvorenog kuta pregledani na Klinici za očne bolesti KBC-a Split glaukom je dijagnosticiran u 24 (57%) pacijenta. Između skupine pacijenata u kojih je došlo do pojave glaukoma i skupine onih u kojih nije dokazan glaukom nije pronađena statistički značajna razlika ni po spolu ($P=0,307$) niti prema dobi ($P=0,178$). U skupini bolesnika s glaukomom medijan trajanja vitiliga duži je 2,83 puta ($P=0,001$). Podjelom bolesnika prema dužini trajanja vitiliga ($\leq 12,5$ godina i $>12,5$ godina) otkriveno je da postoji tri puta više bolesnika s trajanjem vitiliga $>12,5$ godina u skupini bolesnika s glaukomom nego bez glaukoma ($\chi^2=12,8$; $P=0,001$). Statistički obradom ultrazvučnog nalaza arterije oftalmike oba oka pronađeno je da ne postoji značajna razlika u indeksu otpora, indeksu pulzatilnosti, vršnom protoku u sistoli i protoku krvi na kraju dijastole između skupine pacijenata s vitiligom bez glaukoma i skupine s glaukomom.

Zaključci: U oboljelih od vitiliga s duljim trajanjem bolesti raste rizik za razvoj primarnog glaukoma otvorenog kuta. Detaljnim ispitivanjem ultrazvučnih parametara arterije oftalmike oba oka isključena je vaskularna komponenta kao mogući uzrok pojave glaukome u bolesnika s vitiligom.

9. SUMMARY

Diploma thesis title: Ultrasound finding of ophthalmic artery in patients with vitiligo and primary open-angle glaucoma

Objectives: To examine the role of hemodynamic changes found in the ophthalmic artery in patients with vitiligo and their prognostic significance for the development of primary open-angle glaucoma.

Materials and methods: During the two-year period from March 2008 to March 2010, 42 patients with vitiligo were examined from the dermatology clinic of the Clinic for Skin and Venereal Diseases. Due to the suspicion of the development of glaucoma, they were referred to the glaucoma clinic at the Clinic for Eye Diseases. For the purpose of detection or control of primary open-angle glaucoma, all subjects underwent a complete ophthalmological examination, which measured visual acuity and intraocular pressure, examined the fundus of the eye, performed biomicroscopy of the anterior segment of the eye with gonioscopy and examined the visual field. Then, all subjects underwent ultrasound of the ophthalmic artery of both eyes at the Clinic for Internal Medicine of the University Hospital Center Split.

Results: Of the 42 patients with vitiligo who were examined at the Clinic for Ophthalmology of the University Hospital Center Split due to suspicion of primary glaucoma, glaucoma was diagnosed in 24 (57%) patients. No statistically significant difference was found between the group of patients with glaucoma and the group without glaucoma, either by sex ($P=0.307$) or by age ($P=0.178$). In the group of patients with glaucoma, the median duration of vitiligo was 2.83 times longer ($P=0.001$). The division of patients according to the duration of vitiligo (≤ 12.5 years and > 12.5 years) revealed that there were three times more patients with a duration of vitiligo > 12.5 years in the group of patients with glaucoma than without glaucoma ($\chi^2 = 12.8$; $P=0.001$). Statistical analysis of the ophthalmic artery ultrasound findings of both eyes found that there was no significant difference in resistance index, pulsatility index, peak systole flow, and end-diastole blood flow between the group of patients with vitiligo who developed glaucoma and the group of patients who didn't develop glaucoma.

Conclusions: Patients with vitiligo with a longer duration of the disease have an increased risk of developing primary open-angle glaucoma. A detailed examination of the ultrasound

parameters of the ophthalmic artery of both eyes ruled out the vascular component as a possible cause of glaucoma in patients with vitiligo.

10. ŽIVOTOPIS

Osobne informacije

Ime i prezime: Sara Bosančić

Državljanstvo: hrvatsko

Datum i mjesto rođenja: 28. listopada 1995. godine, Split

Kućna adresa: Vice Jerčića 43, 21212 Kaštel Sućurac, Hrvatska

Telefon: +385 98 225 316

E-mail: sara.bosancic95@gmail.com

Obrazovanje

2002.- 2010. Osnovna škola kneza Mislava, Kaštel Sućurac

2010.- 2014. V. gimnazija "Vladimir Nazor", Split

2014.- 2020. Medicinski fakultet, Sveučilište u Splitu, studijski program medicina

Materinski jezik

Hrvatski jezik

Znanja i vještine

Engleski jezik (aktivno) i talijanski jezik (aktivno)

Vozačka dozvola B kategorije

Nagrade

Dobitnica stipendije grada Kaštela u razdoblju 2015.-2016.

Aktivnosti

2014. – 2019. Članica Udruge CroMSIC (Hrvatska udruga studenata medicine)

2017. i 2018. Sudjelovanje na skupu predavanja i radionica „Praktična znanja za studente“, Split, Republika Hrvatska