

Imunohistokemijski izražaj GLUT1 u karcinomima bubrega

Ogorevc, Marin

Master's thesis / Diplomski rad

2020

Degree Grantor / Ustanova koja je dodijelila akademski / stručni stupanj: **University of Split, School of Medicine / Sveučilište u Splitu, Medicinski fakultet**

Permanent link / Trajna poveznica: <https://um.nsk.hr/um:nbn:hr:171:677923>

Rights / Prava: [In copyright](#) / [Zaštićeno autorskim pravom.](#)

Download date / Datum preuzimanja: **2024-07-14**



Repository / Repozitorij:

[MEFST Repository](#)



**SVEUČILIŠTE U SPLITU
MEDICINSKI FAKULTET**

Marin Ogorevc

IMUNOHISTOKEMIJSKI IZRAŽAJ GLUT1 U KARCINOMIMA BUBREGA

Diplomski rad

**Akadska godina:
2019./2020.**

Mentor:

Doc. dr. sc. Sandra Zekić Tomaš, dr. med.

Split, Srpanj 2020.

**SVEUČILIŠTE U SPLITU
MEDICINSKI FAKULTET**

Marin Ogorevc

IMUNOHISTOKEMIJSKI IZRAŽAJ GLUT1 U KARCINOMIMA BUBREGA

Diplomski rad

**Akadska godina:
2019./2020.**

Mentor:

Doc. dr. sc. Sandra Zekić Tomaš, dr. med.

Split, Srpanj 2020.

SADRŽAJ:

1. UVOD	1
1.1. Anatomija bubrega	2
1.1.1. Građa bubrega	2
1.1.2. Irigacija, drenaža i inervacija bubrega	3
1.1.3. Topografska anatomija bubrega	3
1.2. Embriologija bubrega	4
1.3. Histologija bubrega	6
1.3.1. Dijelovi nefrona.....	6
1.3.2. Sustav sabirnih cijevi i intersticij bubrega	9
1.3.3. Cirkulacija krvi unutar bubrega.....	9
1.4. Karcinom bubrega	10
1.4.1. Epidemiologija i etiologija karcinoma bubrega	10
1.4.2. Patologija i klinička slika karcinoma bubrega	11
1.4.3. Dijagnostički i terapijski postupak	12
1.5. Histološki tipovi karcinoma bubrega	14
1.5.1. Karcinom bubrega svijetlih stanica	14
1.5.2. Papilarni karcinom bubrega	16
1.5.3. Kromofobni karcinom bubrega	16
1.6. Membranski prijenosnici glukoze neovisni o natriju (GLUT prijenosnici)	17
1.6.1. GLUT1 prijenosnik.....	18
1.6.2. Funkcija GLUT prijenosnika u normalnom i tumorskom bubrežnom tkivu	18
1.6.3. Uloga GLUT prijenosnika u dijagnostici i terapiji tumora.....	19
2. CILJ ISTRAŽIVANJA	21
3. MATERIJAL I METODE	23
3.1. Mjesto i ustroj istraživanja	24
3.2. Materijali	24
3.3. Imunohistokemijski protokol	24
3.4. Metode statističke obrade podataka	25
3.5. Etička načela	25
4. REZULTATI	26
5. RASPRAVA	30
6. ZAKLJUČCI	34
7. POPIS CITIRANE LITERATURE	36

8. SAŽETAK.....	43
9. SUMMARY	45
10. ŽIVOTOPIS.....	47

Zahvaljujem mentorici, doc. dr. sc. Sandri Zekić Tomaš, na pomoći, korisnim savjetima, pristupačnosti, brzim odgovorima na brojne upite te sveukupnoj stručnosti i potpori tijekom izrade diplomskog rada. Nadalje, zahvaljujem obitelji i prijateljima na razumijevanju, podršci i bodrenju tijekom čitavog perioda studiranja, osobito u trenucima kada mi je bilo najteže. Na kraju bih htio zahvaliti studentima nižih godina Medicinskog fakulteta u Splitu, a među njima moram izdvojiti studente programa medicine na engleskom jeziku, koji su željom za znanjem i naizgled beskonačnom količinom pitanja o raznim aspektima medicine u meni potaknuli strast za prenošenje znanja mlađim generacijama i usmjerili me u daljnjem izboru karijere.

POPIS OZNAKA I KRATICA

¹⁸FDG – 18-fluorodeoksiglukoza (engl. *18-fluorodeoxyglucose*)

ADH – antidiuretski hormon (engl. *Antidiuretic Hormone*)

ANOVA – analiza varijance (engl. *Analysis of variance*)

BMP7 – koštani morfoogenetski protein 7 (engl. *Bone Morphogenetic Protein 7*)

CAP – engl. *College of American Pathologists*

CTLA4 – engl. *Cytotoxic T-Lymphocyte Associated Protein 4*

EF24 – sintetski analog kurkumina

FGF2 – fibroblastni čimbenik rasta 2 (engl. *Fibroblast Growth Factor 2*)

FLCN – gen za folikulin (engl. *Folliculin*)

GDNF – neurotrofni čimbenik glije (engl. *Glial cell line-Derived Neurotrophic Factor*)

GLUT – membranski prijenosnik glukoze neovisan o natriju (engl. *Glucose transporter*)

HIF – hipoksijom inducirani čimbenici (engl. *Hypoxia-inducible factors*)

HGF – čimbenik rasta hepatocita (engl. *Hepatocyte Growth Factor*)

HMIT – H⁺/mioinozitol simporter (engl. *H⁺/myo-inositol transporter*)

IMDC – engl. *International Metastatic Renal Cell Carcinoma Database Consortium*

IQR – interkvartilni raspon (engl. *interquartile range*)

ISUP – engl. *International Society of Urologic Pathologists*

LDH – laktat dehidrogenaza (engl. *lactate dehydrogenase*)

LKB1-AMP – engl. *Liver kinase B1 - adenosine monophosphate*

MET – receptor tirozin kinaze za HGF

MR – magnetska rezonancija

mRNA – glasnička ribonukleinska kiselina (engl. *messenger ribonucleic acid*)

MSCT – višeslojna kompjuterska tomografija (engl. *multi-slice computed tomography*)

MSKCC – engl. *Memorial Sloan Kettering Cancer Center*

NRF2-ARE – engl. *nuclear erythroid 2-related factor 2 - antioxidant response element*

PAX2 – engl. *Paired box gene 2*

PCR – lančana reakcija polimeraze (engl. *polymerase chain reaction*)

PET – pozitronska emisijska tomografija (engl. *positron emission tomography*)

PD1 – engl. *Programmed cell death protein 1*

RET – receptor tirozin kinaze za GDNF

SD – standardna devijacija (engl. *standard deviation*)

SGLT2 – engl. *Sodium-glucose co-transporter-2*

SCL2 – engl. *Solute carrier family 2*

SUV – standardizirana vrijednost unosa (engl. *standard uptake value*)

SZO – Svjetska zdravstvena organizacija

SŽS – središnji živčani sustav

TNM – engl. *Tumor Node Metastasis Classification of Malignant Tumors*

VEGF – vaskularni endotelni čimbenik rasta (engl. *Vascular endothelial growth factor*)

VHL – von Hippel–Lindau

VPVP – vidno polje velikog povećanja

WNT – engl. *Wingless and Int-1*

WT1 – engl. *Wilms tumor 1*

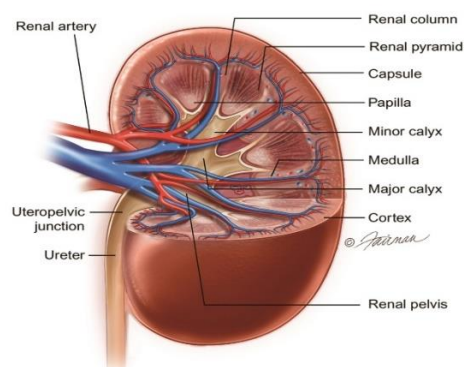
1. UVOD

1.1. Anatomija bubrega

Bubreg (lat. *ren*, grč. *nephros*) je parni, crvenkastosmeđi organ oblika zrna graha, te nalazi se u retroperitonealnom prostoru (1). Prosječna dužina mu je 10 cm, širina 5 cm, a debljina 2,5 cm (2). Proteže se od razine dvanaestog prsnog kralješka prema dolje do trećeg slabinskog kralješka. Gornji pol desnog bubrega je 2,5 cm niže položen od lijevog zbog njegovog odnosa s jetrom, dok je lijevi bubreg uži, duži i bliži središnjoj liniji naspram desnog (3).

1.1.1. Građa bubrega

Oba bubrega imaju glatku prednju (*facies anterior*) i stražnju stranu (*facies posterior*) prekrivenu vezivnom čahuricom (*capsula fibrosa*) koja se lako uklanja (1). Također imaju i dva ruba, lateralni (*margo lateralis*) i medijalni (*margo medialis*). Lateralni je konveksan čitavom svojom dužinom, dok je medijalni konveksan na rubovima, a u sredini konkavan (2). U sredini medijalnog ruba nalazi se *hilum renale*, okomita pukotina koja se otvara u bubrežni zaton (*sinus renalis*). Kroz *hilum* ulaze i izlaze živci, krvne i limfne žile iz bubrega. Bubreg se sastoji od vanjskog dijela, bubrežne kore (*cortex renalis*) i unutarnjeg dijela, bubrežne srži (*medulla renalis*). Bubrežna kora je neprekinuti tračak blijedog tkiva koji u potpunosti okružuje bubrežnu srž. Izdanci kore (*columnae renales*) protežu se prema unutrašnjosti bubrega dijeleći srž u isprekidane nakupine trokutastog tkiva, bubrežne piramide (*pyramides renales*). Vrhovi piramida (*papillae renales*) gledaju prema bubrežnom zatonu, a baze prema vanjskoj površini (1). Vrhovi se otvaraju u male bubrežne vrčeve (*calices renales minores*), a oni se stapaju u dva ili tri velika bubrežna vrča (*calices renales majores*), koji se pak nastavljaju u bubrežnu zdjelicu (*pelvis renalis*). Vrčevi i zdjelica se nalaze u zatonu (2).



Slika 1. Shematski prikaz makroskopske građe bubrega. Preuzeto s [https://www.urologyhealth.org/urologic-conditions/kidney-\(renal\)-trauma](https://www.urologyhealth.org/urologic-conditions/kidney-(renal)-trauma).

1.1.2. Irigacija, drenaža i inervacija bubrega

Bubrege krvlju opskrbljuju renalne arterije (*aa. renales*), parni ogranci abdominalne aorte. Izlaze iz aorte direktno ispod gornje mezenterične arterije (*a. mesenterica superior*), između razine drugog i trećeg slabinskog kralješka. Lijeva arterija izlazi malo iznad razine desne, a desna ima duži tok i prolazi iza donje šuplje vene (*v. cava inferior*). Svaka arterija se podijeli na dvije grane, prednju (*r. anterior*) i stražnju (*r. posterior*) (1). Od prednje grane polaze 4 segmentne arterije, *a. segmenti superioris*, *a. segmenti anterioris superioris*, *a. segmenti anterioris inferioris* i *a. segmenti inferioris*, dok od stražnje grane samo jedna, *a. segmenti posterioris* (2). Nekoliko bubrežnih vena dreniraju svaki bubreg i ujedinjuju se na varijabilan način, formirajući lijevu i desnu bubrežnu venu (*v. renalis sinistra et dextra*). Prolaze ispred bubrežnih arterija i ulijevaju se u donju šuplju venu. Lijeva bubrežna vena ima duži tok i prolazi u kutu između gornje mezenterične arterije i abdominalne aorte. Bubrežne limfne žile prate bubrežne vene i dreniraju se u slabinske limfne čvorove (*nodi lymphoidei lumbales*), najčešće u lateralne aortalne (*nodi lymphoidei aortici laterales*). Inervacija bubrega dolazi iz renalnog spleta (*plexus renalis*) koji sadržava i simpatička i parasimpatička vlakna. Splet tvore grane celijačnog spleta (*plexus coeliacus*), aortikorenalnog (*ganglion aorticorenale*) i aortalnog ganglija (*ganglion aortale*) te malog (*n. splanchnicus minor*) i najmanjeg splanhničnog živca (*n. splanchnicus imus*). Glavna eferentna inervacija bubrega je vazomotorna, utječući na aferentnu i eferentnu arteriolu (3).

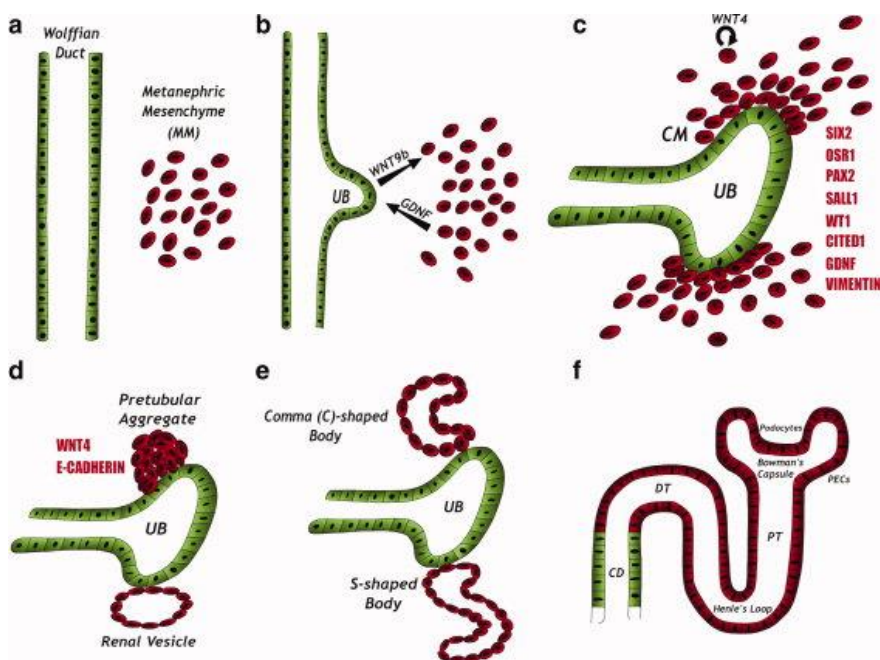
1.1.3. Topografska anatomija bubrega

Bubrezi dodiruju brojne strukture svojom prednjom stranom, neke izravno, a od nekih su odijeljeni slojem peritoneja. Mali dio gornjeg pola oba bubrega prekriven je istostranom nadbubrežnom žlijezdom (*glandula suprarenalis*), koja je od bubrega odvojena tankom vezivnom pregradom. Većinu gornjeg pola s prednje strane desnog bubrega dodiruje jetra preko peritoneja. Sredinu desnog bubrega izravno dodiruje descendentni dio duodenuma. Donji pol desnog bubrega lateralno dodiruje desna fleksura kolona (*flexura coli dextra*) izravno, a medijalno dio tankog crijeva preko peritoneja. Većinu gornjeg pola s prednje strane lijevog bubrega dodiruju želudac i slezena preko peritoneja. Sredinu lijevog bubrega dodiruje gušterača izravno. Donji pol lijevog bubrega lateralno dodiruje lijeva fleksura kolona (*flexura coli sinistra*) i dio descendentnog kolona izravno, a medijalno dio jejunuma preko peritoneja. Sa stražnje strane bubrezi dodiruju slične strukture. Gornje polove dodiruje ošit (*diaphragma*). Sredinu i donji pol dodiruju od medijalno prema lateralno mišići, *m. psoas major*, *m. quadratus lumborum* i *m. transversus abdominis*. Gornji pol desnog bubrega nalazi

se ispred XII. rebra, dok se gornji pol lijevog bubrega nalazi ispred XI. i XII. rebra. Iza bubrega prolaze subkostalne krvne žile, *n. subcostalis*, *n. iliohypogastricus* i *n. ilioinguinalis*. Odmah izvan vezivne čahure bubrega nalazi se izvanperitonealno perirenalno masno tkivo (*capsula adiposa*) koje i ulazi u bubrežni zaton. Perirenalnu mast okružuje zadebljanje subperitonealnog veziva, *fascia renalis* (obuhvaća i nadbubrežne žlijezde). Na lateralnom rubu bubrega se prednji i stražnji sloj renalne fascije međusobno spoje i nastavljaju se na transversalnu fasciju. Iznad nadbubrežne žlijezde se slojevi također spoje i nastavljaju na fasciju ošita. S donje strane prednji i stražnji sloj obuhvaćaju ureter i nastavljaju se na fasciju uretera. S medijalne strane prednji sloj fascije prelazi preko krvnih žila hiluma i u nekim slučajevima spaja se sa prednjim slojem suprotne strane. Stražnji sloj, naprotiv, spaja se s fascijom koja prekriva *m. psoas major*. Nadalje, izvan fascije nalazi se pararenalno masno tkivo (*corpus adiposum pararenale*) koje se osobito može vidjeti na posteriornoj i posterolateralnoj strani bubrega (1). Renalna fascija šalje snopove kolagenih vlakana kroz pararenalnu mast. Snopovi kolagena, renalna fascija, peri- i pararenalna mast te krvne žile hilusa i ureteri drže bubreg u relativno fiksiranom položaju. No, bubrezi ipak mijenjaju položaj tijekom disanja i ustajanja iz ležećeg položaja. Normalna pomičnost bubrega je do 3 cm, što otprilike odgovara visini tijela jednog kralješka (3).

1.2. Embriologija bubrega

Bubrezi se razvijaju iz mezoderma (središnjeg zametnog listića), odnosno iz dijela mezoderma koji spaja paraksijalni mezoderm s mezodermom bočnih ploča. Taj tzv. intermedijarni mezoderm nalazi se u obliku parnog tračka duž stražnje stijenke abdominalne šupljine. Razvoj započinje u trećem tjednu embrionalnog života i tijekom njega nastaju 3 generacije bubrega: predbubreg (*pronephros*), prabubreg (*mesonephros*) i definitivni bubreg (*metanephros*). Predbubreg i prabubreg su privremene strukture. Čitav predbubreg propada potkraj četvrtog tjedna, a potkraj drugog mjeseca razvoja većina prabubrega muškog embrija propada (osim dijela donjih kanalića i Wolffovog kanala koji sudjeluju u formaciji spolnih organa), dok cijeli prabubreg iščezava u ženskom embriju. Definitivni bubreg se pojavljuje u petom tjednu i razvija se iz dvije osnove. Sustav odvodnih kanala se razvija iz mokraćovodnog pupoljka – derivata Wolffovog kanala, dok se nefroni razvijaju iz metanefrogenog mezenhima. Za pravilan razvoj bubrega nužna je interakcija epitela pupoljka i metanefrogenog mezenhima (4).



Slika 2. Shematski prikaz epitelno-mezenhimske interakcije pri formiranju definitivnog bubrega. Preuzeto s https://www.researchgate.net/figure/Kidney-development-A-The-kidney-is-formed-via-reciprocal-interactions-between-two_fig6_45283918.

Sam razvoj pupoljka uvjetovan je ekspresijom PAX2 (engl. *Paired box gene 2*) transkripcijskog čimbenika u epitelu, u kojem potiče ekspresiju RET (receptor tirozin kinaze za GDNF) i u mezenhimskim stanicama u kojima potiče stvaranje neurotrofnog čimbenika glije (GDNF), liganda za RET (5). Pupoljak luči fibroblastni čimbenik rasta 2 (FGF2) i koštani morfogenetski protein 7 (BMP7) koji potiču proliferaciju metanefrogenog mezenhima i ekspresiju WT1 (engl. *Wilms tumor 1*) transkripcijskog čimbenika. Pod utjecajem WT1 mezenhimalne stanice luče GDNF i čimbenik rasta hepatocita (HGF) koji potiču grananje i rast mokraćovodnog pupoljka. Tom interakcijom pupoljak i mezenhim međusobno potiču rast. Nadalje, potrebna je transformacija metanefrogenog mezenhima u epitelne stanice kanalića nefrona, a taj proces vodi mokraćovodni pupoljak. On luči WNT9B i WNT6 (engl. *Wingless and Int-1*) koji povećavaju ekspresiju transkripcijskih čimbenika PAX2 i WNT4 unutar mezenhimskih stanica. PAX2 facilitira kondenzaciju mezenhima povećavajući sintezu sindekana i e-kadherina, adhezijskih molekula. WNT4 pokreće proces epitelizacije i formacije kanalića. Također, pupoljak mijenja izvanstanični matriks na način da fibronektin i kolagen tipa I i III zamjenjuje s lamininom i kolagenom tipa IV, komponentama bazalne lamine epitelnih stanica. Nakon što mokraćovodni pupoljak uraste u metanefrogeno tkivo njegov distalni kraj se proširi u primitivnu nakapnicu, a zatim podijeli u velike bubrežne vrčeve (calices majores). Svaki vrč se dalje dijeli i dioba se nastavlja sve dok ne nastane dvanaest

generacija kanalića. Kanalići druge generacije apsorbiraju kanaliće treće i četvrte i tako nastaju mali vrčevi (calices minores), dok kanalići pete i daljnjih generacija (budući sabirni kanalići) se znatno izdužuju i u konačnici formiraju bubrežnu piramidu. Oko distalnog kraja svakog odvodnog kanalića formira se kapa metanefrogenog tkiva u kojoj mezenhimalne stanice pod utjecajem prethodno spomenutih molekularnih mehanizama formiraju bubrežne mjehuriće, koji se izdužuju tvoreći kanaliće oblike slova S. Proksimalni kraj obuhvati klupko kapilara (glomerul) i tako formira Bowmanovu čahuru, dok se distalni kraj spoji s jednim od odvodnih kanalića. Daljnim izduživanjem i savijanjem oblikuju se proksimalni i distalni zavijeni kanalić i Henleova petlja te je razvoj nefrona završen. Bubrež se formira u području zdjelice, a daljnjim rastom se pomiče prema gornjem dijelu abdomena. To je uzrokovano smanjenjem zakrivljenosti embrija i povećanim rastom u slabinskom i sakralnom području. Definitivni bubrež preuzima funkciju od prabubrega oko desetog tjedna razvoja i tad samo sudjeluje u recirkulaciji amnionske tekućine, dok funkciju izlučivanja otpadnih tvari vrši posteljica. Nefroni se nastavljaju stvarati sve do rođenja, kada ih u svakom bubregu ima oko milijun. Nakon rođenja bubrezi, odnosno nefroni i dalje rastu, ali se više ne stvaraju novi nefroni (4).

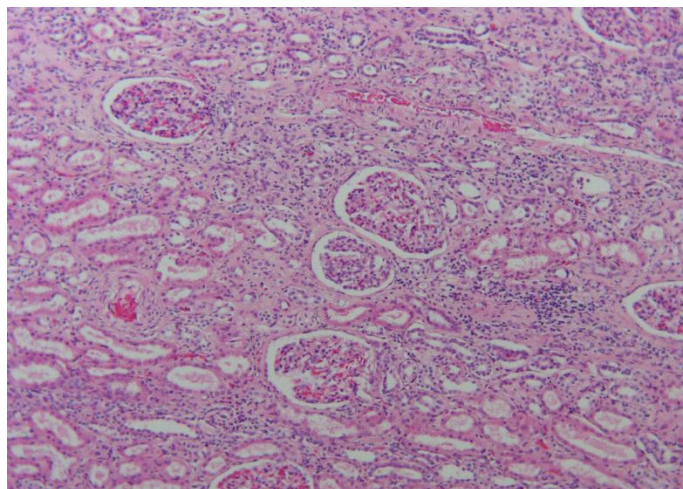
1.3. Histologija bubrega

Osnovna funkcionalna jedinica bubrega je mokraćni kanalić i sastoji se od nefrona i sabirne cjevčice (6). Svaki bubrež ima oko milijun nefrona koji se sastoje od jednoslojnog epitela duže cijele svoje duljine. Nefron se sastoji od bubrežnog tjelešca, proksimalnog kanalića, Henleove petlje, distalnog kanalića i spojnog kanalića (7). Ovisno o položaju bubrežnog tjelešca u kori razlikujemo 3 vrste nefrona. Subkapsularni nefroni nalaze se neposredno ispod kapsule. Intermedijarni nefroni su najbrojniji i nalaze se u središnjem dijelu kore. Jukstamedularni nefroni nalaze se uz granicu kore i srži, imaju duge Henleove petlje i najbitniji su u uspostavi koncentracijskog gradijenta u srži bubrega (6).

1.3.1. Dijelovi nefrona

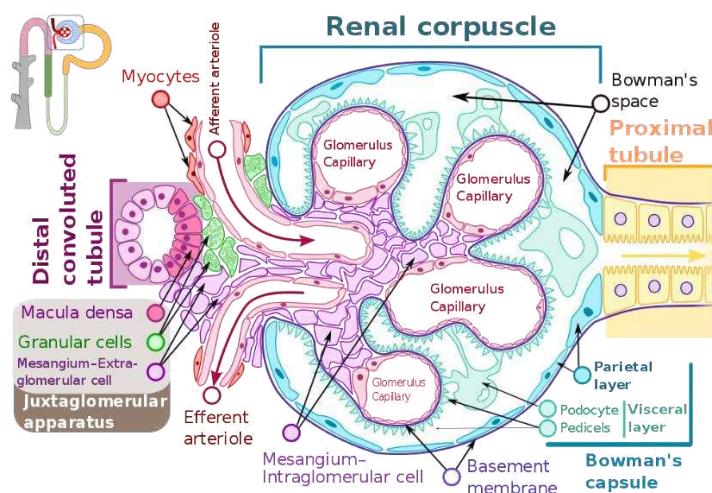
Svaki nefron započinje bubrežnim tjelešcem koje se sastoji od klupka kapilara (glomerula), okruženog epitelnom čahuricom dvostruke stijenke, nazvanom Bowmanova čahura. Unutarnja (visceralna) stijenka obavija kapilare, dok vanjska (parijetalna) stijenka čini površinu kapsule. Između te dvije stijenke nalazi se mokraćni (interkapsularni) prostor koji prima tekućinu filtriranu kroz kapilare i visceralnu stijenku. Svako tjelešce ima žilni (vaskularni) pol na kojem ulaze i izlaze arteriole te mokraćni pol, od kojega polazi proksimalni kanalić. Vanjska stijenka je građena od jednoslojnog pločastog epitela (7).

Stanice unutarnje stijenke zovu se podociti. Imaju stanični trup od kojeg polazi nekoliko primarnih nastavaka, a od svakog od njih nekoliko sekundarnih nastavaka, nazvanih nožice, koje obuhvaćaju kapilare glomerula. Prostor između susjednih nožica naziva se filtracijska pukotina i premošten je tankom membranom (pukotinskom dijafragmom). Glomerularne kapilare su fenestrirane s velikim porama, promjera 60 – 90 nm, kojima nedostaju dijafragme. Između kapilara i podocita nalazi se debela glomerularna bazalna membrana, koja nastaje stapanjem bazalnih lamina kapilara i podocita. Fenestracije endotelnih stanica kapilara, glomerularna bazalna membrana i pukotinske dijafragme podocita čine zajedno filtracijsku barijeru (6). Klupku kapilara strukturnu potporu daju intraglomerularne mezangijske stanice. Također, one sintetiziraju međustaničnu tvar, vrše endocitozu i stvaraju kemijske posrednike (citokine i prostaglandine) (7). Proksimalni kanalić sastoji se od dva dijela, zavijenog (proksimalni zavijeni kanalić) i ravnog (*pars recta*). Proksimalni zavijeni kanalić građen je od jednoslojnog kubičnog epitela. Na luminalnoj površini stanica nalaze se brojni mikrovili (izdanci membrane), a uz bazalnu površinu nalaze se brojni mitohondriji. *Pars recta* također se naziva i debeli silazni krak Henleove petlje. Stanice su sličnog izgleda kao i u zavijenom dijelu, no mikrovili su kraći. U proksimalnom kanaliću se reapsorbira do 80% vode, natrija i klorida te svi proteini, aminokiseline i glukoza iz ultrafiltrata. S obzirom da se voda i sol reapsorbiraju u jednakim omjerima osmolarnost ultrafiltrata se ne mijenja u ovom segmentu. Također, u proksimalnom kanaliću stanice luče organske kiseline i baze u ultrafiltrat (6).



Slika 3. Histološki prikaz kore bubrega. x100 povećanje. Izvor: Arhiva Zavoda za patologiju, sudsku medicinu i citologiju Kliničkog bolničkog centra Split.

Henleova petlja sastoji se od (tankog) silaznog i uzlaznog kraka građenih od jednoslojnog pločastog epitela. Silazni krak jukstamedularnih nefrona proteže se do vrha sržne piramide, dok su krakovi petlje subkapsularnih i intermedijarnih nefrona kratki i pretežno ostaju u kori. Uzlazni krak Henleove petlje proteže se usporedno s silaznim. Silazni krak petlje je potpuno propustan za vodu i samo djelomično propustan za sol te će se u tom segmentu ultrafiltrat koncentrirati (izjednačiti će se osmolarnost ultrafiltrata i intersticija). Uzlazni krak petlje je nepropustan za vodu, a propustan za sol te u tom segmentu počinje dilucija ultrafiltrata. Distalni kanalić se, kao i proksimalni, sastoji od distalnog zavijenog kanalića i *pars recta* te građen je od jednoslojnog kubičnog epitela. *Pars recta* se naziva i debeli uzlazni krak Henleove petlje. Počinje znatno dublje u srži od razine završetka *pars recta* proksimalnog kanala te je iz istog razloga i duži od njega. Svaki *pars recta* distalnog kanalića penje se u koru i stupa u dodir s aferentnom i eferentnom arteriolom vlastitog bubrežnog tjelešca. Stanice kanalića koje dodiruju arteriole se mijenjaju, postaju uže i više te im se jezgre zbijaju jedna do druge. Područja s izmijenjenim stanicama nazivaju se *macula densa*. Stanice *maculae densae* komuniciraju s jukstaglomerularnim stanicama, modificiranim glatkomišićnim stanicama arteriola (većinom aferentne). Te dvije vrste stanica zajedno s ekstraglomerularnim mezangijskim stanicama (lacis stanicama) čine jukstaglomerularni aparat, koji monitorira i regulira volumen i sastav ultrafiltrata preko lučenja renina i promjene promjera lumena arteriola. Distalni zavijeni kanalić kraći je od proksimalnog i njegove stanice izgledaju kao i stanice *pars recta* distalnog kanalića, s tim da na luminalnoj površini imaju kratke, tupe mikrovile. Spojni kanalić spaja distalni zavijeni kanalić sa sabirnom cjevčicom. Čitavi distalni kanalić je nepropustan za vodu, a sadrži razne crpke koje uklanjaju sol iz lumena što rezultira dilucijom ultrafiltrata u ovom segmentu. Stanice krajnjeg dijela distalnog zavijenog kanalića i spojnog kanalića sadržavaju aldosteronske receptore koji reguliraju ekspresiju epitelnih ionskih kanalića i crpki koje reasorbiraju natrijeve ione iz, a luče vodikove i kalijeve ione u ultrafiltrat (6).



Slika 4. Shematski prikaz bubreznog tjelešca i jukstaglomerularnog aparata. Preuzeto s [https://en.wikipedia.org/wiki/Glomerulus_\(kidney\)](https://en.wikipedia.org/wiki/Glomerulus_(kidney)).

1.3.2. Sustav sabirnih cijevi i intersticij bubrega

Spajanjem nekoliko spojnih kanalića nastaju sabirne cjevčice koje se udružuju u sabirne cijevi. U početku se sabirne cijevi spuštaju niz sržne tračke kore i tada se nazivaju kortikalne sabirne cijevi (njihove stanice također imaju aldosteronske receptore). Kada prijeđu u srž nazivaju se medularne sabirne cijevi. Nekoliko medularnih cijevi se udruži u papilarnu (Bellinijevu) cijev koja završava na vrhu piramide i ulijeva se u *calyx minor*. Jednoslojni kubični epitel sabirnih cijevi ima dvije vrste stanica, glavne i interkalirane. Glavne stanice sadrže antidiuretski hormon (ADH)-osjetljive akvaporinske kanaliće. Postoje dvije podvrste interkaliranih stanica. Tip A stanice luče H^+ ione u lumen, dok tip B stanice reapsorbiraju H^+ ione, a luče HCO_3^- ione. Ako hipofiza luči ADH, stanice sabirnih cijevi postaju propusne za vodu i dolazi do koncentriranja mokraće. Ukoliko izostane lučenje ADH, stanice ostaju nepropusne za vodu i u mokraćne puteve odlazi hipoosmolarna mokraća. Medularne sabirne cijevi su također zaslužne za propuštanje ureje u dublje dijelove srži, što omogućava uspostavu koncentracijskog gradijenta (6). Prostor između mokraćnih kanalića i krvnih žila naziva se intersticij bubrega. Zauzima vrlo malen prostor u kori, ali se povećava u srži. Sadržava malo vezivnog tkiva s fibroblastima, nešto kolagenih vlakana i, uglavnom u srži, vrlo hidriranu osnovnu tvar bogatu proteoglikanima. U srži se također mogu naći i intersticijske stanice. Sadržavaju kapljice lipida u citoplazmi, a sudjeluju u sintezi prostaglandina (7).

1.3.3. Cirkulacija krvi unutar bubrega

S obzirom da je bubreg organ koji ima ulogu filtracije krvi, bubrežno krvožilje je dobro organizirano i blisko povezano sa svim dijelovima nefrona. Nakon što se bubrežna

arterija u hilumu podijeli na segmentalne arterije one se dalje granaju na interlobarne arterije, koje putuju između bubrežnih piramida prema kortikomedularnoj granici. Kada dođu do granice interlobarne arterije se podijele i formiraju arkuatne arterije, koje teku u luku duž granice na bazi bubrežnih piramida. Manje interlobularne arterije odlaze iz arkuatnih i šire se duboko u koru. Iz interlobularnih arterija izlaze aferentne arteriole, koje ulaze u Bowmanovu čahuru i unutar nje se podijele i formiraju kapilarno klupko (glomerul). Krv iz glomerula izlazi putem eferentne arteriole koja se grana i formira još jedan kapilarni splet, najčešće peritubularne kapilarne mreže koje su difuzno raspoređene kroz koru. Eferente arteriole jukstaglomerularnih nefrona ne formiraju peritubularne kapilare, već daju duge tanke kapilare, koje odlaze ravno prema dolje u srži i u obliku petlje vraćaju se prema granici kore i srži. Te žile se nazivaju *vasa recta* i sadržavaju krv filtriranu kroz glomerule te opskrbljuju srž hranjivim tvarima i kisikom. Zbog oblika poput petlje one ne uklanjaju osmotski gradijent uspostavljen u intersticiju srži. Vene bubrega prate tok i dijele ime s arterijama bubrega. Kapilare kapsule i peritubularne kapilare subkapsularnih nefrona skupljaju se i čine *venae stellatae*, koje se prazne u interlobularne vene. Peritubularne kapilare ostalih nefrona i *vasa recta* prazne se izravno u interlobularne vene. Krv iz interlobularnih vena ulijeva se u arkuatne vene, a iz njih u intralobarne vene, koje se spajaju u bubrežnu venu, kojom krv napušta bubreg (7).

1.4. Karcinom bubrega

1.4.1. Epidemiologija i etiologija karcinoma bubrega

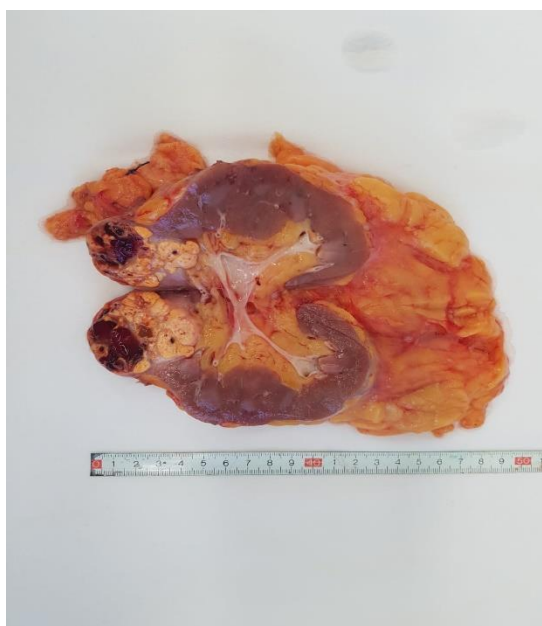
Karcinomi bubrega razvijaju se iz bubrežnog tubularnog epitela, stoga se nalaze pretežito u kori. Ove neoplazme predstavljaju 80 – 85% svih primarnih zloćudnih neoplazmi bubrega (8). Incidencija karcinoma bubrega iznosi 9/100 000, što čini oko 3% svih zloćudnih tumora. U Republici Hrvatskoj 2014. godine zabilježeno je 811 slučajeva raka bubrega. Rak bubrega se skoro dvostruko češće pojavljuje u muškaraca; odnos između muškaraca i žena je 1,83 : 1 (9). Najčešće se pojavljuje između šestog i sedmog desetljeća života (10). Zbog česte uporabe ultrazvuka abdomena u porastu je učestalost tzv. incidentalnog (slučajno otkrivenog) raka bubrega koji danas čini 25 – 40% svih tumora bubrega. Ovi rani oblik raka bubrega povezan je s dobrom prognozom i ishodom (9).

Etiološki čimbenici razvoja raka bubrega jesu pušenje, pretilost, hipertenzija, starija životna dob, kronična upala bubrega te dugotrajna izloženost analgeticima (fenacetin), kadmiju ili pesticidima (9). Rizik za razvoj karcinoma bubrega je 30 puta viši u pojedinaca sa stečenom policističnom bolesti kao posljedicom kronične dijalize (8). Postoje familijarni

oblici ovog tumora. Karcinom bubrega nastaje u 2/3 bolesnika s von Hippel-Lindauovim (VHL) sindromom, obično je multipli i u oba bubrega. Takvi bolesnici imaju hemangioblastome središnjeg živčanog sustava i mrežnice te poremećaj VHL gena. VHL gen jest tumor supresorski gen i nalazi se na kromosomu 3p25, a u familijarnim slučajevima karcinoma bubrega često se nađe translokacija t(3;8) i t(3;11) (10).

1.4.2. Patologija i klinička slika karcinoma bubrega

Karcinomi bubrega rastu kao dosta dobro ograničene mase koje u kasnijim stadijima bolesti počnu nepravilno urastati u bubrežni parenhim i krvne žile. Na presjeku je tumor žućkasto-siv sa žarištima krvarenja, nekroze i cističnim promjenama. Može se širiti prema čašicama i nakapnici i prodrijeti u mokraćovod. Još češće tumor prodire u bubrežnu venu u kojoj raste u obliku solidne nakupine te katkada dopire do donje šuplje vene ili čak do desne srčane pretkljetke. Karcinom se može širiti u okolno masno tkivo ili zahvatiti nadbubrežnu žlijezdu. Najčešće mjesto metastaziranja jesu pluća, no metastaze se mogu naći i na neobičnim mjestima kao npr. u dojci ili na vratu (10).



Slika 5. Makroskopski prikaz raka bubrega: bubreg je uzdužno rastvoren, na gornjem polu je dobro ograničena tumorska masa žućkasto smeđkasta, dijelom nekrotična i krvava. Izvor: Arhiva Zavoda za patologiju, sudsku medicinu i citologiju Kliničkog bolničkog centra Split.

Tipični simptomi karcinoma bubrega su bol u slabinama, hematurija te palpabilna masa u lumbalnoj regiji ili abdomenu. Sva tri simptoma zajedno se pojavljuju u oko 10% bolesnika. Rjeđe se bolesnici očituju znakovima diseminirane bolesti kao što su bolovi u kostima, povećani periferni limfni čvorovi ili zaduha kao posljedica plućnih presadnica. U

vrijeme postavljanja dijagnoze oko 25% bolesnika ima diseminiranu bolest, a oko 30% lokalno uznapredovalu bolest. Karcinom bubrega može se očitovati nizom paraneoplastičnih simptoma kao što su vrućica nepoznata uzroka, eritrocitoza, hiperkalcemija, hipertenzija, hipoglikemija, poremećaji jetrene funkcije, produljeno protrombinsko vrijeme te Cushingov sindrom (9).

1.4.3. Dijagnostički i terapijski postupak

Osim uzimanja onkološke anamneze i statusa, u dijagnostici i procjeni proširenosti raka bubrega primjenjuje se analiza urina, kompletna krvna slika (prisutnost ili odsutnost anemije), biokemijske pretrage krvi (obavezno serumski kalcij, jetrene transaminaze, laktat dehidrogenaza – LDH i serumski kreatinin), ultrazvuk abdomena, intravenska urografija, višeslojna kompjuterizirana tomografija (MSCT) ili magnetska rezonancija (MR) abdomena (posebice važni u procjeni zahvaćenosti donje šuplje vene), angiografija bubrega, rendgenski pregled pluća i po potrebi kostiju, a u slučaju kliničke indikacije scintigrafija kostiju te punkcija i biopsija suspektne lezije (9).

Radi odgovarajućeg izbora terapije te prognoze ishoda za bolesnika potrebna je što točnija procjena proširenosti bolesti. Lokalizirani i lokalno uznapredovali tumori bubrega liječe se ponajprije kirurškim zahvatom – radikalnom ili parcijalnom nefrektomijom. Parcijalna je nefrektomija indicirana kod solitarnog bubrega, bilateralnog sinkronog tumora, u bolesnika s von Hippel-Lindauovim sindromom, pri oslabljenoj funkciji ostatnog bubrega te kod vrlo ranih tumora (tumor ≤ 4 cm u promjeru, ograničen na bubreg). Regionalna limfadenektomija nema utjecaj na preživljenje, a primjenjuje se radi određivanja stadija bolesti i prognoze (9). Nakon operativnog zahvata sav uklonjen materijal (dio ili cijeli bubreg uz regionalne limfne čvorove ukoliko su uklonjeni) šalje se na odjel za patologiju gdje se obrađuje po protokolu od *College of American Pathologists* (CAP) za pregled uzoraka od bolesnika s invazivnim karcinomom renalnog tubularnog podrijetla. Svaki pregledani uzorak bi trebao sadržavati sljedeće podatke: postupak dobivanja uzorka, smještaj uzorka, veličina tumora (najveća dužina), broj tumorskih žarišta, histološki tip po klasifikaciji Svjetske zdravstvene organizacije (SZO) iz 2016., prisutnost sarkomatoidnih obilježja, prisutnost rabdoidnih obilježja, histološki gradus po klasifikaciji SZO / ISUP (engl. *International Society of Urologic Pathologists*), prisutnost koagulativne nekroze, proširenost tumora, opis rubova uzorka, prisutnost limfovaskularne invazije, opis regionalnih limfnih čvorova (ukoliko su prisutni u uzorku), stadij po TNM klasifikaciji (engl. *Tumor Node Metastasis Classification of Malignant Tumors*) te patološke promjene u neneoplastičnom dijelu uzorka

(ukoliko su prisutne) (11). Rak bubrega relativno je otporan na kemoterapiju i zračenje te se danas ne primjenjuje adjuvantno liječenje. U bolesnika u metastatskom stadiju bolesti s resektabilnim primarnim tumorom i solitarnom presadnicom primjenjuju se resekcija presadnice i nefrektomija. U bolesnika s više sijela presadnica i resektabilnim primarnim tumorom primjenjuju se citoreduktivna nefrektomija i sustavno liječenje. Radioterapija u raku bubrega ponajprije se primjenjuje u palijativne svrhe, kod koštanih, moždanih ili bolnih presadnica (9).

Standardni oblik liječenja bolesnika s udaljenim presadnicama raka bubrega nekoć je uključivao citokine: interferon α i interleukin 2. Danas se citokinska terapija primjenjuje samo u bolesnika kojima je kontraindicirano liječenje novom ciljanom terapijom tirozin-kinaznim inhibitorima koji za metu imaju prvenstveno receptor za vaskularni endotelni čimbenik rasta (VEGF). U odabiru adekvatnog lijeka važni su histologija tumora i postojanje loših prognostičkih čimbenika (9). Najčešće primjenjivani prognostički modeli metastatske bolesti su *Memorial Sloan Kettering Cancer Center (MSKCC)* model i *International Metastatic Renal Cell Carcinoma Database Consortium (IMDC)* model. Ti modeli svrstavaju bolesnike u tri skupine: dobra prognoza ili niski rizik (0 čimbenika), srednja prognoza ili rizik (1-2 čimbenika) i loša prognoza (3 ili više čimbenika) prema prisutnosti ili odsutnosti nekoliko prognostičkih čimbenika. Za MSKCC model to su: vrijeme od operacije do pojave udaljenih presadnica kraće od jedne godine, Karnofskyjev status (mjera sposobnosti obavljanja svakodnevnih aktivnosti za bolesnike oboljele od raka) manji od 80%, serumska razina LDH 1,5 puta viša od gornje granice normalne vrijednosti, povišena razina serumskog kalcija i snižena razina hemoglobina. IMDC model ima sve prije navedene kriterije osim razine LDH, a ima i dva dodatna kriterija, povišen broj neutrofila te povišen broj trombocita. U prvoj liniji liječenja metastatskog svijetlostaničnog karcinoma u bolesnika s dobrom prognozom danas se primjenjuju sunitinib ili pazopanib ili kombinacija aksitiniba i pembrolizumaba. U drugoj liniji liječenja tih karcinoma te u prvoj liniji liječenja bolesnika sa svijetlostaničnim karcinomom srednje ili loše prognoze koriste se kombinacija ipilimumaba (anti-CTLA4 protutijelo, engl. *Cytotoxic T-Lymphocyte Associated Protein 4*) i nivolumaba (anti-PD1 protutijelo, engl. *Programmed cell death protein 1*) ili kabozantinib. Za liječenje nesvijetlostaničnog karcinoma koristi se primarno sunitinib, a mogu se koristiti i kabozantinib ili everolimus (12).

Bolesnici liječeni od karcinoma bubrega moraju se redovito kontrolirati kod urologa i onkologa. U prve dvije godine kontrolne je preglede potrebno raditi svaka 3 – 4 mjeseca, a od

treće do pete godine nakon postavljanja dijagnoze kontrole se provode u 6-mjesečnim intervalima. Prognozu bolesti određuju stadij bolesti pri postavljanju dijagnoze i histološka slika tumora (stupanj diferenciranosti, prisutnost nekroze, prisutnost sarkomatoidne komponente). Petogodišnje preživljenje kod lokalizirane bolesti nakon radikalne nefrektomije iznosi 85 – 95%, dok kod metastatske bolesti iznosi manje od 15%. Nakon radikalnog kirurškog zahvata 20 – 30% bolesnika zadobije povratak bolesti (9).

1.5. Histološki tipovi karcinoma bubrega

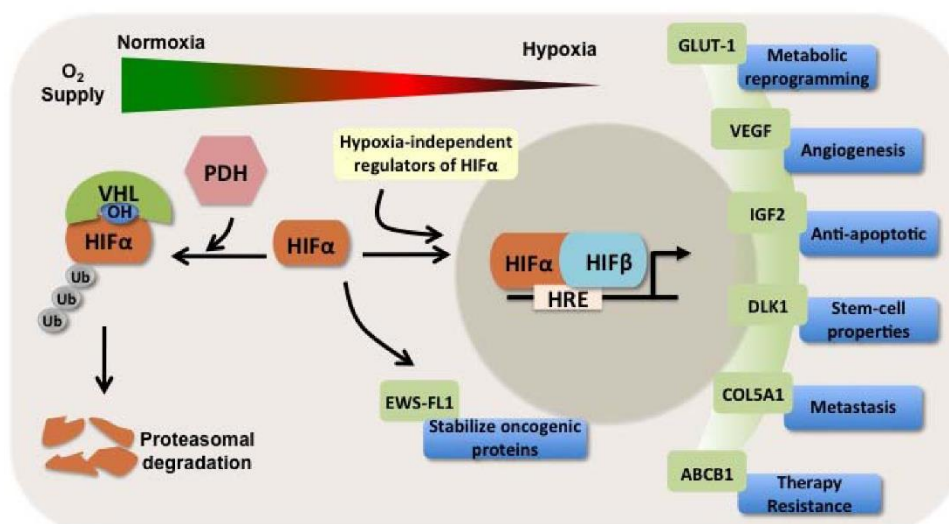
SZO je 2016. godine objavila četvrto izdanje svoje klasifikacije uroloških tumora, koja je trenutno međunarodno prihvaćen sustav za tipizaciju bubrežnih neoplazmi (13). Klasifikacija se temelji na kombinaciji morfoloških, molekularnih i genetičkih obilježja (Tablica 1) (14). Najučestalija podvrsta je karcinom svijetlih stanica (70 – 90%), a slijede ga papilarni (10 – 15%) i kromofobni karcinom (3 – 5%) (13). Ostale podvrste su rijetke i nisu tema ovog rada.

1.5.1. Karcinom bubrega svijetlih stanica

Karcinomi bubrega svijetlih stanica imaju lošiju prognozu od papilarnih ili kromofobnih karcinoma i češće se otkriju u uznapredovalom stadiju ili s već prisutnim metastazama. Makroskopski, sadrže solidna žuta područja s varijabilnom količinom cističnih promjena, krvarenja i nekroze. Iako se mikroskopski najčešće sastoje od svijetlih stanica s finom zamršenom vaskularnom mrežom, mogu se u potpunosti sastojati od stanica s eozinofilnom granularnom citoplazmom, osobito ako su visokog gradusa (13). Iako je većina karcinoma sporadična, mogu se pojaviti u nasljednim oblicima ili u sklopu von Hippel-Lindauovog sindroma, autosomno dominantne bolesti koju karakterizira predispozicija za brojne neoplazme, a osobito hemangioblastome malog mozga i mrežnice. U 40 – 60% pojedinaca sa sindromom razvijaju se stotine obostranih bubrežnih cista i obostrani, obično višestruki, karcinomi svijetlih stanica (8). Također, u 90% sporadičnih slučajeva nalazimo promjene u VHL tumor supresorskom genu na kromosomskom segmentu 3p25 (13). Gubitak segmenta na 3p kraku koji sadrži VHL gen je prisutan u većini sporadičnih slučajeva, dok je drugi alel VHL gena inaktiviran somatskom mutacijom ili hipermetilacijom u 60% slučajeva (8). VHL protein uzrokuje razgradnju hipoksija-induciranih čimbenika (engl. *Hypoxia inducible factors*, HIF) te pri njegovom odsustvu oni se stabiliziraju. HIF su transkripcijski čimbenici koji potiču ekspresiju VEGF, angiogenog čimbenika koji pridonosi kancerogenezi, kao i brojnih drugih gena koji mogu doprinijeti kancerogenezi među kojima je i gen za membranski prijenosnik glukoze 1 (GLUT1) (15).

Tablica 1. Klasifikacija bubrežnih tumora Svjetske zdravstvene organizacije iz 2016.

Tip karcinoma bubrežnih stanica
karcinom svijetlih stanica
multilokularna cistična neoplazma niskog malignog potencijala
papilarni karcinom
karcinom povezan s nasljednom lejomiomatozom i karcinomom bubrežnih stanica
kromofobni karcinom
karcinom sabirnih kanalića
medularni karcinom
karcinom s translokacijom MiT obitelji
karcinom s manjkom sukcinat dehidrogenaze
mucinozni tubularni i vretenasto-stanični karcinom
tubulocistični karcinom
karcinom udružen sa stečenom cističnom bolesti
svijetlostanični papilarni karcinom
neodređeni karcinom
papilarni adenom
onkocitom



Slika 6. Shematski prikaz regulacije i proizvoda HIF transkripcijskih čimbenika (15).

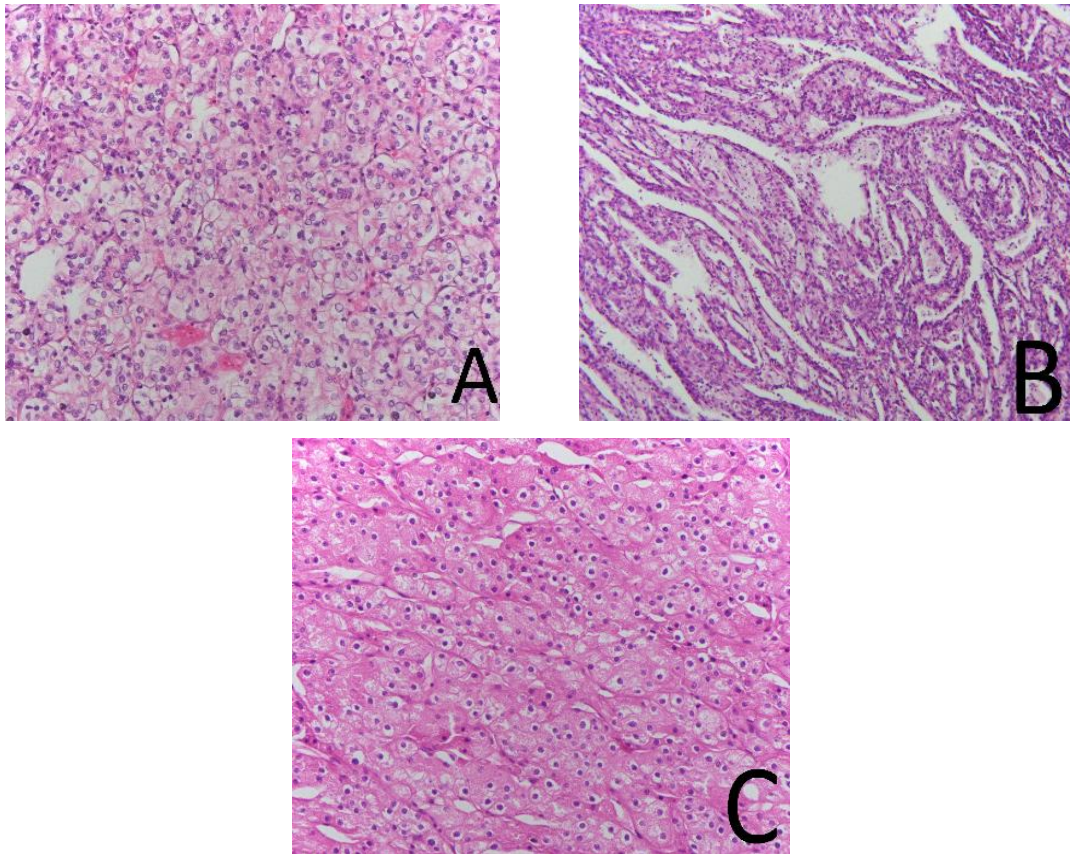
1.5.2. Papilarni karcinom bubrega

Papilarni karcinomi bubrega su češće multifokalni i obostrani (10% slučajeva) u usporedbi s ostalim podvrstama te se otkrivaju u ranom stadiju (8). Također, češće su prisutni u stečenoj cističnoj bubrežnoj bolesti. Makroskopski su čvrsti, s ili bez cističnih promjena, sive ili smeđe boje s mekanom, krhkom površinom i brojim nekrozama i krvarenjima. Mikroskopski se dijele na tip 1 i tip 2, prema citološkim osobitostima, a postoje i tumori s uzorcima oba tipa. Papilarni karcinomi tipa 1 sadrže papilarne strukture obložene kubičnim stanicama s jezgrama niskog gradusa. Često su prisutni pjenušavi makrofagi u fibrovaskularnoj srži, a uobičajeno se mogu naći i kalcifikacije te unutarstanični hemosiderin. Većina slučajeva je sporadična, no postoje nasljedni oblici u sklopu autosomno dominantnog sindroma nasljednog papilarnog bubrežnog karcinoma (13). Aktivirajuće mutacije (najčešće duplikacije) u MET (receptor tirozin kinaze za HGF) protoonkogenu na dugom kraku kromosoma 7 rezultiraju mnogostrukim obostranim tumorima, no nema izvanbubrežnih manifestacija (16). MET gen kodira tirozin kinazni receptor za HGF i njegova povećana ekspresija dovodi do abnormalnog rasta stanica proksimalnog tubula bubrega, što se smatra prekursorom papilarnog karcinoma tipa 1. Mutacije u MET genu mogu se naći i u dijelu slučajeva sporadičnog papilarnog karcinoma tipa 1 (8). Papilarni karcinomi tipa 2 sadrže stanice s obilnom eozinofilnom citoplazmom, nuklearnom pseudostratifikacijom i jezgrama visokog gradusa. Povezani su s aktivacijom NRF2-ARE (engl. *nuclear erythroid 2-related factor 2 - antioxidant response element*) puta i mogu se podijeliti u nekoliko molekularnih podtipova koji se razlikuju po stopi preživljenja (13). Općenito, papilarni karcinomi tipa 2 imaju lošiju prognozu i otkriju se u višem stadiju od tipa 1 (17).

1.5.3. Kromofobni karcinom bubrega

Kromofobni karcinomi bubrega su obično sporadični i općenito imaju dobru prognozu. Većina ovih tumora je ograničena na bubreg u vrijeme dijagnoze, no unatoč tome mogu biti veliki u promjeru (13). Nastaju iz interkaliranih stanica u sabirnim cjevčicama (8). Makroskopski, tumori su karakteristično boje mahagonije i sličie dobroćudnim bubrežnim onkocitomima. Mikroskopski, tipično su građeni od velikih stanica s izraženim staničnim membranama, blijedom pahuljastom citoplazmom i „zgužvanim“ jezgrama okruženim perinuklearnim haloom. Također, postoji i eozinofilna varijanta s manje izraženim nuklearnim značajkama (13). Ovi tumori su jedinstveni unutar skupine bubrežnih karcinoma zbog pojave višestrukih gubitaka čitavih kromosoma, što dovodi do ekstremnog hipoploiditeta i otežava pronalazak ključnog „gubitka“ za kancerogenezu kromofobnog karcinoma (8). Nadalje,

postoje hibridni onkocitno-kromofobni tumori sa morfološkim značajkama oba tipa tumora. Mogu biti sporadični ili u sklopu Birt-Hogg-Dubéovog sindroma, autosomno dominantne bolesti povezane s mutacijama FLCN (engl. *Folliculin*) gena na kromosomu 17 (13). Osim ovih hibridnih tumora, koji su najčešće mali i indolentni, mogu se pronaći i kožne lezije, plućne ciste i spontani pneumotoraksi povezani s navedenim sindromom (16).



Slika 7. Histološki prikaz karcinoma bubrega. A - karcinom svijetlih stanica; B – papilarni karcinom tip 1; C – kromofobni karcinom. Izvor: Arhiva Zavoda za patologiju, sudsku medicinu i citologiju Kliničkog bolničkog centra Split.

1.6. Membranski prijenosnici glukoze neovisni o natriju (GLUT prijenosnici)

Prijenos monosaharida, poliola i drugih malih ugljikovih spojeva preko membrana eukariotskih stanica omogućavaju članovi GLUT obitelji integralnih membranskih proteina koji su kodirani SCL2 (engl. *Solute carrier family 2*) genom. Postoji 14 ljudskih GLUT proteina i svaki od njih posjeduje nekakvu specifičnost vezanu za prijenos svojih substrata, među kojima su nekoliko heksoza, mioinozitol, urati, glukozamin i askorbat (18). Skoro svi GLUT proteini omogućavaju olakšanu difuziju (bez utroška energije) niz koncentracijski gradijent u oba smjera, s tim da transportna kinetika može biti simetrična ili asimetrična (19). Jedina iznimka je HMIT (tj. GLUT13), H⁺/mioinozitol simporter (18). GLUT proteini imaju

12 transmembranskih regija, a i amino i karboksilni krajevi se nalaze intracelularno (20). GLUTovi se sastoje od oko 500 aminokiselina i kategorizirani su u 3 razreda temeljem sličnosti redoslijeda aminokiselina: razred I (GLUTovi 1-4, 14), razred II (GLUTovi 5, 7, 9 i 11) i razred III (GLUTovi 6, 8, 10, 12 i HMIT) (18). Redoslijed aminokiselina u svim GLUTovima pokazuje 28 – 65% podudarnosti s redoslijedom u GLUT1 (20). Jedan ili više GLUT proteina je izražen u praktički svim vrstama stanica ljudskog tijela (18).

1.6.1. GLUT1 prijenosnik

GLUT1 prijenosnik, kojeg kodira gen SCL2A1, vjerojatno je jedan od najistraživanijih transmembranskih proteina. Sastoji se od 492 aminokiseline i jedina njegova do sada poznata posttranslacijska modifikacija je N-glikozilacija na poziciji N⁴⁵. U početnom periodu proučavanja njegove kinetike istraživači su naišli na probleme u interpretaciji rezultata. Naime, eksperimentalno su utvrdili da je GLUT1 asimetričan prijenosnik, no teoretski je to kršilo zakone termodinamike. Razvojem tehnologije i usavršavanjem tehnika mjerenja dobiveni su precizniji rezultati koji pokazuju da je GLUT1 ipak simetričan prijenosnik, što se i poklapa s termodinamičkim principima. Osim glukoze, koja mu je glavni substrat, također omogućava prijenos manoze, galaktoze, glukozamina i reduciranog askorbata. Izražen je na mnogim vrstama stanica, obično zajedno s još nekom izoformom GLUT prijenosnika. Najveći izražaj ima na eritrocitima (čini čak 10% integralnih membranskih proteina), a funkcija tako velikog broja prijenosnika je povećanje kapaciteta za prijenos glukoze krvlju. GLUT1 je glavna izoforma na moždanim endotelnim stanicama i na astrocitima, a oni laktat nastao glikolizom predaju neuronima, koji ga koriste kao gorivo (18). S obzirom da GLUT1 katalizira ograničavajući korak u prijenosu glukoze do stanica središnjeg živčanog sustava (SŽS) otvara se mogućnost potencijalnog umanjenja oštećenja izazvanog moždanim udarom ukoliko je moguće akutno povećati izražaj GLUT1 u SŽS. Sličan princip bi mogao biti primjenjiv i na infarkt miokarda (19). Nadalje, GLUT1 ima važnu ulogu u utero-placentalnom prijenosu glukoze te u preimplantacijskoj fazi razvoja i ranom embrionalnom razdoblju (18).

1.6.2. Funkcija GLUT prijenosnika u normalnom i tumorskom bubrežnom tkivu

U uzorcima normalnog bubrežnog tkiva prisutne su sve izoforme GLUT prijenosnika, no neke izoforme (GLUT7 i 14) u jako malim količinama (21). Kada se primjeni imunohistokemijsko bojanje na tkivo raspored određenih izoformi GLUT prijenosnika pokazuje karakterističan uzorak. Naime, samo eritrociti pokazuju izražaj GLUT1 dok su glomerul, bubrežni tubuli i intersticij negativni. Stanice proksimalnih kanalića pokazuju izražaj GLUT2 na bazolateralnoj membrani, dok su na apikalnoj membrani izraženi GLUT4 i

GLUT5 (22). Čitava reapsorpcija monosaharida odvija se u proksimalnom kanaliću preko sustava prijenosnika glukoze. Glavni prijenosnik za apsorpciju glukoze iz lumena proksimalnog kanalića je SGLT2 (engl. *Sodium-glucose co-transporter-2*), prijenosnik glukoze ovisan o natriju koji može djelovati protiv koncentracijskog gradijenta (aktivan prijenos) (19). GLUT4 pomaže u reapsorpciji glukoze, a GLUT5 je glavni prijenosnik za fruktozu. GLUT2 je specifičan po svom niskom afinitetu za glukozu što olakšava otpuštanje glukoze iz stanica proksimalnog kanalića nazad u krvotok. Nužnost GLUT2 u reapsorpciji glukoze je vidljiva iz činjenice da gubitkom gena za taj protein (SCL2A2) nastaje masivna glukozurija (18). U neoplastičnom tkivu bubrega također mogu biti prisutne sve izoforme GLUT prijenosnika, ali određene izoforme pokazuju razliku u izražaju između normalnog i neoplastičnog tkiva. Najviše su proučavani karcinomi svijetlih stanica i za njih je pronađen povećan izražaj GLUT1 i smanjen izražaj GLUT4, 9 i 12 u usporedbi s normalnim tkivom (21). GLUT1 je često povećano izražen u brojnim vrstama tumora (19). Neki radovi su pronašli povećan izražaj GLUT5 i to takav da je proporcionalan s gradusom i stadijem (22). Smanjen izražaj GLUT9 povezan je s gubitkom tumor supresorskog gena p53. Naime, kao reakciju na oksidativni stres p53 inducira transkripciju gena za GLUT9 (SCL2A9), a GLUT9 djeluje kao prijenosnik za mokraćnu kiselinu i njenim uklanjanjem smanjuje se oksidativni stres (23).

1.6.3. Uloga GLUT prijenosnika u dijagnostici i terapiji tumora

U dijagnostici određenih vrsta tumora veliku primjenu ima detekcija metaboličke aktivnosti tumora. U tu svrhu je najkorištenija metoda pozitronske emisijske tomografije s 18-fluorodeoksiglukozom (^{18}FDG -PET). Povećana metabolička aktivnost tumorskih stanica odražava povećani unos glukoze u stanice i povećanu ekspresiju GLUT prijenosnika. Unos ^{18}FDG u tumorskom tkivu u odnosu na unos u zdravom tkivu, mjeren standardiziranim unosnim vrijednostima (SUV) na PET snimkama, korelira s tumorskim rastom i agresijom te kliničkim ishodima (24). Dva sustavna pregleda s meta-analizama su pokazala da je SUV mjerena korištenjem ^{18}FDG -PET snimanja prognostički čimbenik za bolesnike s rakom pluća i jednjaka (25, 26). Također, dvije velike kliničke studije su pokazale da je ista metoda pouzdan prognostički čimbenik za bolesnike s multiplim mijelomom, i prije i nakon primjene terapije (27, 28). Pozitivna korelacija između tumorskih PET SUVova i ekspresije GLUT1 prijenosnika pronađena je u nekoliko vrsta raka: kolorektalnom, vrata maternice, jajnika, mezotelioma i melanoma (24). No, neke studije nisu uspjele pronaći korelaciju između unosa ^{18}FDG i izražaja GLUT1 prijenosnika u raku dojke, što ukazuje na drugi mehanizam unosa

glukoze u stanice raka dojke (29). Nadalje, GLUT1 prijenosnik je predložen kao mogući biomarker hipoksije, čimbenika tumorske rezistencije na radioterapiju i kemoterapiju. S obzirom da je teško dokazati hipoksiju pouzdanim neinvazivnim metodama izražaj GLUT1 prijenosnika mogao bi biti korisna alternativa (30). Visoki izražaj GLUT1 prijenosnika pokazao se kao indikator lošeg preživljenja u karcinomima pluća, gušterače, kolorektuma, jajnika, dojke, mokraćnog mjehura, jednjaka i oralnih karcinoma (24).

Uzimajući u obzir da je prijenos glukoze preko stanične membrane ograničavajući korak u iskorištavanju glukoze u tumorskim stanicama, GLUT prijenosnici predstavljaju idealnu metu za ciljanu terapiju (31). Postoje dokazi da metabolički stres, uzrokovan inhibicijom unosa glukoze, aktivira tumor supresorski put LKB1-AMP-kinaze (engl. *Liver kinase B1 - adenosine monophosphate*) (32). Aktivacija AMP kinaze dovodi do inhibicije tumorskog rasta i angiogeneze te do indukcije apoptoze (33). Većina studija inhibicije GLUT prijenosnika u tumorskim stanicama fokusirala se na GLUT1. Primjena apigenina, flavonoida koji smanjuje izražaj GLUT1 mRNA (glasničke ribonukleinske kiseline) i proteina, uzrokovala je inhibiciju proliferacije stanica raka gušterače (34). Fasetin, specifični inhibitor GLUT1 prijenosnika, inducirao je apoptozu u stanicama raka prostate i leukemije (35). EF24 (sintetski analog kurkumina), inhibitor HIF-1 α (inhibira GLUT1), smanjio je unos glukoze, glikolizu i stopu metastaziranja raka jajnika (36). Primjena anti-GLUT1 protutijela uzrokovala je inhibiciju proliferacije i indukciju apoptoze u raku dojke i nesitnostaničnom raku pluća, dok je primjena istih protutijela dovela do povećane osjetljivosti na cisplatinu u karcinomima glave i vrata (37, 38). Od ostalih GLUT prijenosnika istražuju se GLUT3 u raku mokraćnog mjehura, GLUT5 u raku dojke i brojni drugi (24, 39-42).

2. CILJ ISTRAŽIVANJA

Cilj istraživanja: Cilj ovoga istraživanja je usporediti imunohistokemijski izražaj GLUT1 prijenosnika između tri najčešća patohistološka tipa karcinoma bubrežnih stanica. Kao dodatni cilj usporediti ćemo izražaj GLUT1 među karcinomima bubrega različitih gradusa.

Hipoteze:

1. Imunohistokemijski izražaj GLUT1 bi trebao biti značajno viši u skupini karcinoma svijetlih stanica u usporedbi s skupinom papilarnih, odnosno kromofobnih karcinoma, ukoliko su skupine usporedive u općim karakteristikama poput spola i dobi bolesnika u vrijeme postavljanja dijagnoze te ukoliko ne postoji značajna razlika u nuklearnim gradusima među skupinama.

2. Očekujemo povišen imunohistokemijski izražaj GLUT1 u karcinomima višeg gradusa, što je trend u brojnim drugim vrstama karcinoma.

3. MATERIЈAL I METODE

3.1. Mjesto i ustroj istraživanja

Istraživanje je provedeno u Zavodu za patologiju, sudsku medicinu i citologiju Kliničkog Bolničkog Centra Split. Istraživanje je prema ustroju presječno istraživanje, što spada u skupinu opažajnih istraživanja.

3.2. Materijali

Za potrebe istraživanja uzeto je 19 parafinskih blokova uzoraka karcinoma bubrega (osam svijetlostaničnih, sedam papilarnih i četiri kromofobna) iz arhive Zavoda za patologiju, sudsku medicinu i citologiju. Uzorci su odabrani pretraživanjem arhive nalaza patologa, uzimajući u obzir dob i spol bolesnika od kojeg je dobiven uzorak te nuklearni gradus tumora opisan u nalazu, sa svrhom dobivanja usporedivih skupina histoloških tipova tumora. Također, odabrani su tumori koji nemaju obilnu nekrozu i/ili obilne rabdo- ili sarkomatoidne karakteristike prisutne u uzorku radi lakšeg određivanja izražaja istraživanog prijenosnika. Svi materijali su ponovo pregledani od strane patologa i potvrđeni su histološki tip i nuklearni gradus opisani u nalazima. U svrhu procjene GLUT1 izražaja korištena je imunohistokemija i semikvantitativna metoda određivanja HSCORE-a (43). Procjena raspodjele GLUT1 među stanicama karcinoma bubrega izvršena je ručno, koristeći objektiv s povećanjem x40 na Olympus BX41 mikroskopu.

3.3. Imunohistokemijski protokol

Imunohistokemijska analiza uradila se na sljedeći način: rezovi iz parafinskih kocki su montirani na superfrost stakalca (Thermoscientific, Germany) i obrađeni u automatskom imunobojaču (Ventana Bench mark Ultra Autostainer, Ventana Roche, Tucson, Arisona, USA). Za utvrđivanje imunohistokemijskog izražaja GLUT1 koristilo se monoklonalno mišje protutijelo (SPM498, Novus Biologicals, Abingdon, UK) u razrjeđenju 1:100. Za vizualizaciju koristio se Ultra Universal DAB detection kit (Ventana, Tucson, Arisona, USA). Izražaj GLUT1 je karakteriziran difuznim smeđim obojenjem membrane i/ili citoplazme stanica raka bubrega. Kao pozitivna unutarnja kontrola poslužila je smeđa obojanost eritrocita unutar krvnih žila. Stupnjevali smo izražaj GLUT1 na stanicama raka bubrega HSCORE metodom koristeći sljedeću jednadžbu: $HSCORE = \sum Pi(i + 1)$. U ovoj jednadžbi varijabla i predstavlja intenzitet obojenja sa sljedećim karakteristikama: 1 (slabo), 2 (umjereno), 3 (snažno obojenje). Pi predstavlja postotak obojenih stanica raka bubrega intenziteta i (43). Za svaki uzorak odabrano je 10 reprezentativnih vidnih polja velikog povećanja (VPVP) te je za svakog od njih izračunat HSCORE. HSCORE čitavog uzorka jednak je aritmetičkoj sredini HSCOREova izračunatih za odabrana VPVP.

3.4. Metode statističke obrade podataka

Statistička analiza podataka izvršena je koristeći MedCalc softver (MedCalc software, Ostend, Belgija). Raspodjela podataka procijenjena je koristeći Shapiro-Wilk test. Za procjenu statističke značajnosti korišteni su t-test i jednosmjerna analiza varijance (ANOVA) za normalno raspodijeljene podatke te Mann-Whitneyev test i Kruskal-Wallisov test za podatke bez normalne raspodjele. Raspodjelu spola i nuklearnog gradusa među skupinama procijenili smo Hi-kvadrat testom. Podaci su prikazani kao aritmetička sredina uz standardnu devijaciju (SD) ili medijan uz interkvartilni raspon (IQR). Statistička značajnost je postavljena na $P < 0,05$.

3.5. Etička načela

Tijekom i nakon istraživanja štite se prava i osobni podaci ispitanika u skladu sa Zakonom o zaštiti prava bolesnika (NN 169/04, 37/08) i Zakonom o zaštiti osobnih podataka (NN 103/03-106/12), a istraživanje je usklađeno s odredbama Kodeksa liječničke etike i deontologije (NN 55/08, 139/15) te pravilima Helsiške deklaracije (1964. – 2013.). Pristupnik i njegov mentor uputili su zamolbu Etičkom povjerenstvu KBC-a Split za odobrenje provedbe naslovnog istraživanja, koje je studiju odobrilo rješenjem br. 2181-147-01/06/M.S.-20-9.

4. REZULTATI

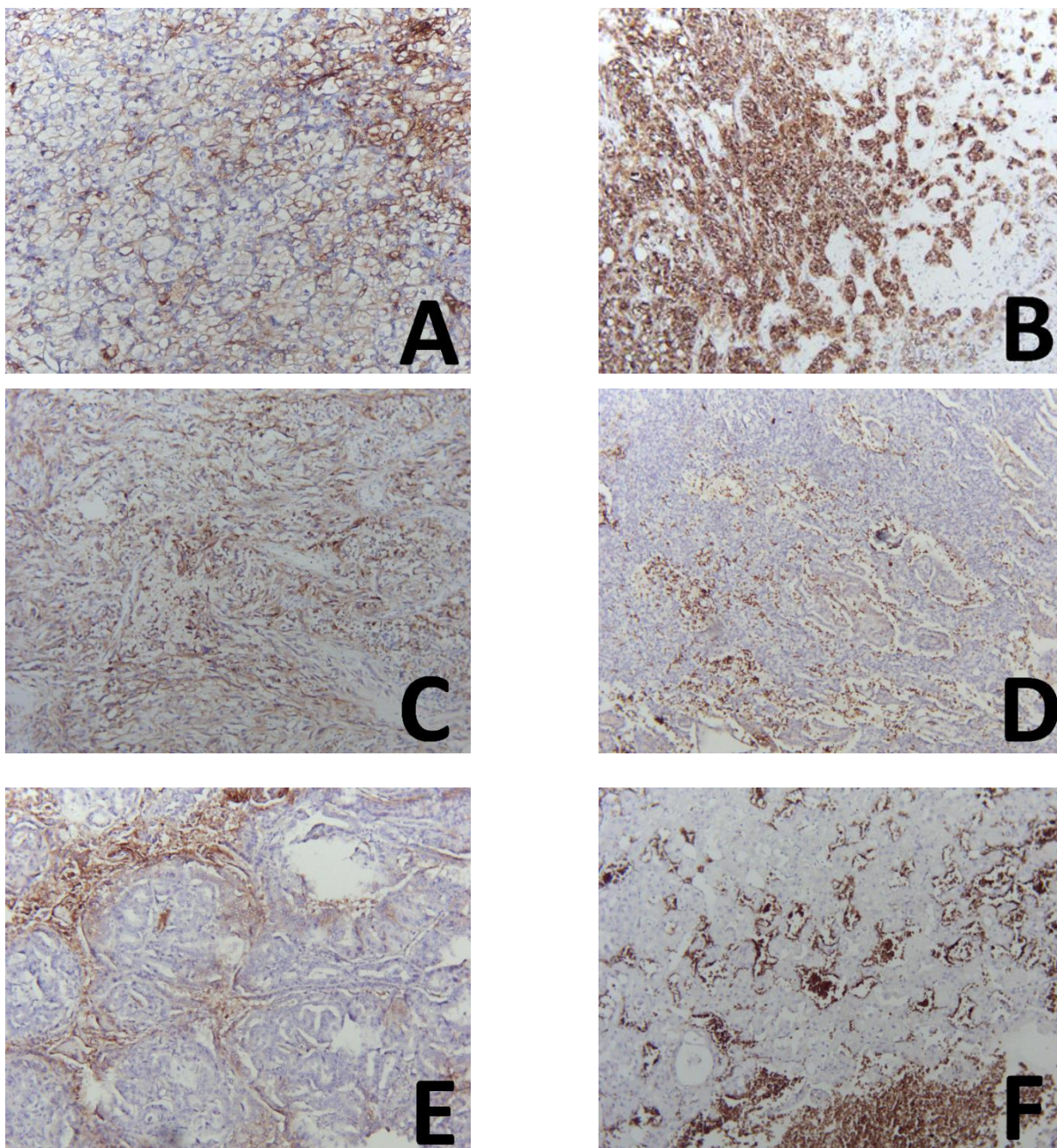
U svrhu usporedbe imunohistokemijskog izražaja GLUT1 prijenosnika između histoloških tipova karcinoma bubrega grupirali smo ih u 2 skupine, svjetlostanični i nesvijetlostanični karcinomi. Skupine se nisu značajno razlikovale ni u dobi ($P=0,495$), ni u spolu ($P=0,324$), ni po gradusu ($P=0,947$). Imunohistokemijski izražaj GLUT1 prijenosnika bio je značajno viši u skupini svjetlostaničnih karcinoma u usporedbi sa skupinom nesvijetlostaničnih ($P=0,044$) (Tablica 2). Izražaj je značajno viši i kada uspoređujemo skupinu svjetlostaničnih karcinoma pojedinačno sa skupinom papilarnih karcinoma ($P=0,016$) i sa skupinom kromofobnih karcinoma ($P=0,023$).

Tablica 2. Demografska obilježja i imunohistokemijski izražaj GLUT1 prijenosnika karcinoma bubrega podijeljenih u skupine po histološkom tipu.

	Svijetlostanični karcinomi (n=8)	Nesvijetlostanični karcinomi (n=11)	P
Dob (godine)	62,25 ± 12,95	66,64 ± 13,95	0,495*
Spol	M: 4 (21,1%)	M: 8 (42,1%)	0,324 [†]
	Ž: 4 (21,1%)	Ž: 3 (15,8%)	
HSCORE	2,44 (2,06 – 2,61)	2,01 (2,00 – 2,03)	0,044 [‡]

Rezultati su prikazani kao aritmetička sredina ± SD za dob, broj uzoraka (udio od ukupnog broja uzoraka) za spol te medijan (IQR) za HSCORE. *t-test za nezavisne uzorke; [†]Hi-kvadrat test; [‡]Mann-Whitney test

Unutar skupine nesvijetlostaničnih karcinoma ne postoji značajna razlika u imunohistokemijskom izražaju GLUT1 prijenosnika između skupine papilarnih (HSCORE=2,02; IQR 2,01–2,04) i skupine kromofobnih (HSCORE=2,00; IQR 2,00–2,08) karcinoma ($P=0,285$). Također, između skupine papilarnog karcinoma tipa 1 (HSCORE=2,015; SD 0,006) i tipa 2 (HSCORE=2,057; SD 0,066) ne postoji značajna razlika u imunohistokemijskom izražaju GLUT1 prijenosnika ($P=0,393$).



Slika 8. Imunohistokemijski izražaj GLUT1 prijenosnika na stanicama raka bubrega. **A** – svjetlostanični karcinom gradusa 3, dio tumorskih stanica pokazuje umjerenu, a dio izrazitu membransku pozitivnost, povećanje x200; **B** – svjetlostanični karcinom gradusa 3, većina tumorskih stanica pokazuje izrazitu membransku pozitivnost, povećanje x100; **C** – svjetlostanični karcinom gradusa 4, umjerena citoplazmatska i membranska pozitivnost u većini tumorskih stanica, povećanje x100; **D** – papilarni karcinom tip 1, sve tumorske stanice su negativne, povećanje x100; **E** – papilarni karcinom tip 2, umjerena citoplazmatska pozitivnost u nekim tumorskim stanicama, povećanje x100; **F** – kromofobni karcinom, sve tumorske stanice su negativne, povećanje x100. Izvor: Slike izradio pristupnik.

Uspoređujući karcinome po gradusu ne pronalazimo značajnu razliku ni u dobi (P=0,618), ni u spolu (P=0,504). Ne postoji značajna razlika u imunohistokemijskom izražaju GLUT1 prijenosnika između skupina (P=0,390) (Tablica 3). Ako grupiramo karcinome u dvije skupine, niski gradus (1 i 2) i visoki gradus (3 i 4), i dalje ne pronalazimo značajne razlike u dobi (P=0,585), spolu (P=0,374) ili imunohistokemijskom izražaju GLUT1 prijenosnika (P=0,557).

Tablica 3. Demografska obilježja i imunohistokemijski izražaj GLUT1 prijenosnika karcinoma bubrega podijeljenih u skupine po gradusu.

	Karcinomi gradusa 1 (n=2)	Karcinomi gradusa 2 (n=6)	Karcinomi gradusa 3 (n=8)	Karcinomi gradusa 4 (n=3)	P
Dob (godine)	52,5 ± 4,95	66,17 ± 18,77	65,62 ± 10,8	68 ± 11,36	0,618*
Spol	M: 1 (5,3%)	M: 5 (26,3%)	M: 5 (26,3%)	M: 1 (5,3%)	0,504†
	Ž: 1 (5,3%)	Ž: 1 (5,3%)	Ž: 3 (15,8%)	Ž: 2 (10,5%)	
Hscore	2,005 (2,00– 2,01)	2,02 (2,00– 2,54)	2,025 (2,00– 2,285)	2,15 (2,135– 2,367)	0,390‡

Rezultati su prikazani kao aritmetička sredina ± SD za dob, broj uzoraka (udio od ukupnog broja uzoraka) za spol te medijan (IQR) za HSCORE. *jednosmjerna ANOVA; †Hi-kvadrat test; ‡Kruskal-Wallis test.

5. RASPRAVA

Uspjeli smo prikazati znatno viši izražaj GLUT1 prijenosnika na stanicama svjetlostaničnog karcinoma bubrega u usporedbi s papilarnim i kromofobnim karcinomima. Između promatranih skupina ne postoje značajne razlike u dobi i spolu bolesnika od kojih su dobiveni uzorci te u nuklearnom gradusu, što potvrđuje da su uzorci prikladno odabrani. Povišen izražaj GLUT1 u skupini svjetlostaničnih karcinoma odgovara podacima da većina svjetlostaničnih karcinoma bubrega posjeduje homozigotni gubitak VHL gena, a gubitak VHL gena dovodi do stabilizacije HIF, koji potiču stvaranje GLUT1 mRNA i u konačnici dovode do povećane razine GLUT1 proteina u i na stanici (13, 15). Druga istraživanja su već dokazala povišen izražaj GLUT1 u skupini svjetlostaničnih karcinoma, no, s obzirom na to da u literaturi ne postoji konsenzus kako kvantificirati imunohistokemijski izražaj GLUT1, koristili su razne metode semikvantifikacije, poput Njemačkog imunoreaktivnog skora i drugih (44-46). Osim razlike u izražaju GLUT1 između histoloških tipova, neka istraživanja pokušala su povezati izražaj tog proteina s kliničkim karakteristikama poput promjera tumora, stadija, gradusa i sveukupne prognoze. Rezultati tih istraživanja razlikuju se u nekim kliničkim parametrima (45-48). Dok većina istraživanja ne pronalazi značajnu povezanost između izražaja GLUT1 i gradusa ili prognoze, prema istraživanju koje su proveli Ambrosetti i suradnici postoji značajna pozitivna povezanost povišenog izražaja GLUT1 i visokog gradusa tumora te sveukupne lošije prognoze u skupini svjetlostaničnih karcinoma (46). Također, istraživanje koje su proveli Lidgren i suradnici pronašlo je pozitivnu povezanost između povišenog izražaja GLUT1 i višeg stadija tumora pri dijagnozi, ali samo za skupinu papilarnih karcinoma (48). U našem istraživanju nismo pronašli značajnu povezanost između izražaja GLUT1 i gradusa tumora, što je u skladu s većinom provedenih istraživanja (45, 47, 48). Uzimajući u obzir da su druga istraživanja provedena o izražaju GLUT1 u karcinomima bubrega koristila različite metode interpretacije imunohistokemijskog izražaja i dobila neke oprečne rezultate, odlučili smo u ovom istraživanju koristiti HSCORE metodu.

Prema dosada prikupljenim informacijama naše istraživanje je prvo koje koristi HSCORE metodu za kvantifikaciju izražaja GLUT1 u karcinomima bubrega. Prednost ove metode je način kvantifikacije imunohistokemijskog izražaja. Naime, za razliku od metoda korištenih u drugim istraživanjima, koje kvantificiraju udio pozitivnih stanica na način da određenom rasponu daju neku vrijednost (npr. 0 – 20%=1, 21 – 40%=2 itd.), HSCORE metoda uzima točan udio pozitivnih stanica i s tom varijablom računa konačnu vrijednost (43, 45-47). Varijable koje opisuju imunohistokemijski izražaj obično su ordinalnog ili diskretnog numeričkog tipa za većinu semikvantitativnih metoda, no u slučaju HSCORE metode one su

neprekidnog numeričkog tipa, što omogućava precizniju interpretaciju izražaja i točniju statističku obradu. Nadalje, mi smo birali vidna polja velikog povećanja na način da dobijemo reprezentativan uzorak cijelog tumora, dok su neka druga istraživanja specifično tražila područja najintenzivnijeg bojanja i nad njima vršila analizu (47).

Povišen izražaj GLUT1 je povezan s lošijom prognozom za većinu solidnih tumora, što čini izražaj GLUT1 jednim od ključnih prognostičkih čimbenika za te tumore (49). U slučaju raka bubrega većina istraživanja ne pronalaze tu povezanost, no ona je ipak posredno prisutna. Poznata je činjenica da je većina raka bubrega svijetlostaničnog tipa i da taj tip u usporedbi sa svim ostalim tipovima ima lošiju prognozu (8, 9, 13). Znamo i da je u većini svijetlostaničnih karcinoma bubrega, za razliku od ostalih histoloških tipova, prisutan povišen izražaj GLUT1, što se objašnjava genetskim promjenama koje nalazimo u većini svijetlostaničnih karcinoma bubrega (13, 15, 44). Uzimajući u obzir ove činjenice možemo zaključiti da je upravo povišen izražaj GLUT1 uzrok lošije prognoze svijetlostaničnog karcinoma bubrega u usporedbi s drugim histološkim tipovima, a to se i podudara s istraživanjima koja su pokazala da je unos glukoze u stanicu ograničavajući čimbenik za daljni rast tumorskog tkiva (50, 51). Osim što omogućava aerobnu glikolizu i tako održava metaboličku aktivnost u tumorskim stanicama, povišen izražaj GLUT1 u karcinomima bubrega povezan je i sa sniženom infiltracijom tumorskog tkiva CD8⁺ T-limfocitima, što pridonosi preživljenju tumorskog tkiva (51). Većina istraživanja koja pokušavaju pronaći povezanost izražaja GLUT1 i prognoze raka bubrega promatraju ili samo skupinu svijetlostaničnih karcinoma ili sve karcinome neovisno o histološkom tipu (gdje većinu čine svijetlostanični) (45-48). S obzirom na to da većina karcinoma bubrega ima prisutan povišen izražaj GLUT1, razlike u prognozi između pojedinih bolesnika vjerojatno ovise o drugim čimbenicima te se ne pronalazi korelacija između GLUT1 i prognoze.

Razlike u izražaju GLUT1 između karcinoma bubrega koji imaju istu mutaciju u pozadini (homozigotni gubitak VHL) mogu se objasniti različitim polimorfizmima gena za GLUT1, što je i potvrđeno činjenicom da određeni polimorfizmi imaju zaštitničku ulogu u procesu karcinogeneze (52).

GLUT1 se ne istražuje samo kao prognostički čimbenik, već i kao prediktivni čimbenik. Brojna istraživanja ispituju učinak GLUT1 inhibitora na stanicama raka (34-38, 53, 54). Postoje istraživanja koja proučavaju GLUT1 kao terapijsku metu specifično za karcinome bubrega (55, 56). Iako su se inhibitori GLUT1 pokazali neuspješni kao

monoterapija, novije linije lijekova usmjerenih protiv GLUT1 pokazale su se obećavajućima u kombinaciji s konvencionalnom terapijom, smanjujući neželjene i pojačavajući terapijske učinke (54). S obzirom na to da je rak bubrega otporan i na kemoterapiju, i na radioterapiju, danas se u liječenju metastatske bolesti koriste imunoterapija i/ili ciljana terapija malim molekulama, a u službenim smjenicama za liječenje raka bubrega čak postoji opcija kliničkog istraživanja kao prve linije terapije u nekim slučajevima (9, 12). U slučaju progresije raka na prethodne linije terapije mogla bi se koristiti kombinacija inhibitora GLUT1 i konvencionalnog lijeka kao terapija spasa, ukoliko je prethodno dokazan povišen izražaj GLUT1 u tom tumoru ili imunohistokemijskim ili drugim metodama (npr. lančanom reakcijom polimeraze, PCR).

Moguća ograničenja ovog istraživanja su mali broj uzoraka i činjenica da se istraživanje provelo u jednom centru. Rezultati ovog istraživanja trebali bi se reproducirati u većim, multicentričnim istraživanjima, što bi poboljšalo njihovu validnost. Također, uz imunohistokemiju, mogle su se koristiti i druge metode poput Western blota ili PCR-a za potvrdu rezultata.

6. ZAKLJUČCI

- 1.** U našem istraživanju uspjeli smo prikazati značajno viši imunohistokemijski izražaj GLUT1 prijenosnika u skupini svjetlostaničnih karcinoma bubrega u usporedbi sa skupinom nesvijetlostaničnih.
- 2.** Nismo pronašli statistički značajnu razliku u imunohistokemijskom izražaju GLUT1 prijenosnika između skupina karcinoma bubrega različitog gradusa.
- 3.** Naši rezultati su u skladu s prijašnjim istraživanjima koja promatraju povezanost izražaja GLUT1 prijenosnika i histološkog tipa karcinoma bubrega, odnosno njegovog gradusa.
- 4.** Imunohistokemijski izražaj GLUT1 prijenosnika ne može se koristiti kao prognostički čimbenik za karcinom bubrega, no možda će se moći koristiti kao prediktivni čimbenik, ukoliko daljna istraživanja potvrde terapijsku učinkovitost lijekova usmjerenih na GLUT1.

7. POPIS CITIRANE LITERATURE

1. Drake RL, Vogl AW, Mitchell AWM. Abdomen. U: Gray's anatomy for students, 3. izd, Philadelphia: Churchill Livingstone Elsevier, 2015; str. 373–8.
2. Krmpotić-Nemanjić J, Marušić A. Mokraćni sustav. U: Anatomija čovjeka, 2. izd, Zagreb: Medicinska naklada, 2007; str. 353–9.
3. Moore KL, Dalley AF, Agur AMR. Abdomen. U: Clinically oriented anatomy, 7. izd, Philadelphia: Wolters Kluwer Health/Lippincott Williams & Wilkins, 2014; str. 290–7.
4. Sadler TW. Urogenital system. U: Langman's medical embriology, 12. izd, Philadelphia: Wolters Kluwer Health/Lippincott Williams & Wilkins, 2012; str. 232–40.
5. Grote D, Souabni A, Busslinger M, Bouchard M. Pax2/8-regulated Gata3 expression is necessary for morphogenesis and guidance of the nephric duct in the developing kidney. *Development*. 2006; 133:53–61.
6. Gartner LP, Hiatt JL. Urinary system. U: Color Atlas and Text of Histology, 6. izd, Philadelphia: Wolters Kluwer Health/Lippincott Williams & Wilkins, 2014; str. 381–6.
7. Mescher AL. The urinary system. U: Junqueira's Basic Histology Text and Atlas, 13. izd, New York Lange Medical Books, McGraw-Hill, Medical Pub. Division, 2013; str. 385–98.
8. Kumar V, Abbas AK, Aster JC. Kidney and its collecting system. U: Robbins Basic Pathology, 10. izd, Philadelphia: Churchill Livingstone Elsevier, 2018; str. 578–80.
9. Vrdoljak E, Belac Lovasić I, Kusić Z, Guguć D, Juretić A. Tumori mokraćnoga sustava. U: Klinička onkologija, 3. izd, Zagreb: Medicinska naklada, 2018; str. 153–6.
10. Damjanov I, Seiwerth S, Jukić S, Nola M. Bolesti bubrega i mokraćnoga sustava. U: Patologija, 4. izd, Zagreb: Medicinska naklada, 2014; str. 563–4.
11. Srigley JR, Zhou M, Allan R, Amin MB, Campbell SC, Chang A i sur. Protocol for the examination of specimens from patients with invasive carcinoma of renal tubular origin. *Arch Pathol Lab Med*. 2010; doi: 10.1043/1543-2165-134.4.e25.
12. Motzer RJ, Jonasch E, Agarwal N, Alva A, Bhayani S, Choueiri TK, i sur. NCCN clinical practice guidelines in oncology kidney cancer. version 2.2020. 2019; www.nccn.org.
13. Warren AY, Harrison D. WHO/ISUP classification, grading and pathological staging of renal cell carcinoma: standards and controversies. *World J Urol*. 2018; 36:1913–26.

14. Moch H, Cubilla AL, Humphrey PA, Reuter VE, Ulbright TM. The 2016 WHO classification of tumours of the urinary system and male genital organs—part A: renal, penile, and testicular tumours. *Eur Urol.* 2016; 70:93–105.
15. Sadri N, Zhang PJ. Hypoxia-inducible factors: mediators of cancer progression; prognostic and therapeutic targets in soft tissue sarcomas. *Cancers (Basel).* 2013; 5(2):320–33.
16. Adeniran AJ, Shuch B, Humphrey PA. Hereditary renal cell carcinoma syndromes. Clinical, pathologic and genetic features. *Am J Surg Pathol.* 2015; doi: 10.1097/PAS.0000000000000562.
17. Delahunt B, Eble JN, McCredie MR, Bethwaite PB, Stewart JH, Bilous AM. Morphologic typing of papillary renal cell carcinoma: comparison of growth kinetics and patient survival in 66 cases. *Hum Pathol.* 2001; 32:590–5.
18. Mueckler M, Thorens B. The SLC2 (GLUT) family of membrane transporters. *Mol Aspects Med.* 2013; 34(2-3):121–38.
19. Thorens B, Mueckler M. Glucose transporters in the 21st century. *Am J Physiol Endocrinol Metab.* 2010; doi: 10.1152/ajpendo.00712.2009.
20. Navale AM, Paranjape AN. Glucose transporters: physiological and pathological roles. *Biophys Rev.* 2016; 8(1):5–9.
21. Sukanuma N, Segade F, Matsuzaki K, Bowden DW. Differential expression of facilitative glucose transporters in normal and tumour kidney tissues. *BJU Int.* 2007; 99(5):1143–9.
22. Villaamil VM, Gallego GA, Rubira IV, Campelo RG, Valladares-Ayerbes M, Pulido EG, et al. Fructose transporter GLUT5 expression in clear renal cell carcinoma. *Oncol Rep.* 2011; 25:315–23.
23. Itahana Y, Han R, Barbier S, Lei Z, Rozen S, Itahana K. The uric acid transporter SLC2A9 is a direct target gene of the tumor suppressor p53 contributing to antioxidant defense. *Oncogene.* 2015; 34:1799–810.
24. Barron CC, Bilan PJ, Tsakiridis T, Tsiani E. Facilitative glucose transporters: implications for cancer detection, prognosis and treatment. *Metabolism.* 2016; 65(2):124–39.

25. Berghmans T, Dusart M, Paesmans M, Hossein-Foucher C, Buvat I, Castaigne C, i sur. Primary tumor standardized uptake value (SUVmax) measured on fluorodeoxyglucose positron emission tomography (FDG-PET) is of prognostic value for survival in non-small cell lung cancer (NSCLC): a systematic review and meta-analysis (MA) by the European Lung Cancer Working Party for the IASLC Lung Cancer Staging Project. *J Thorac Oncol.* 2008; 3:6–12.
26. Pan L, Gu P, Huang G, Xue H, Wu S. Prognostic significance of SUV on PET/CT in patients with esophageal cancer: a systematic review and meta-analysis. *Eur J Gastroenterol Hepatol.* 2009; 21:1008–15.
27. Bartel TB, Haessler J, Brown TL, Shaughnessy Jr JD, van Rhee F, Anaissie E, i sur. F18-fluorodeoxyglucose positron emission tomography in the context of other imaging techniques and prognostic factors in multiple myeloma. *Blood.* 2009; 114:2068–76.
28. Zamagni E, Patriarca F, Nanni C, Zannetti B, Englari E, Pezzi A, i sur. Prognostic relevance of 18-F FDG PET/CT in newly diagnosed multiple myeloma patients treated with up-front autologous transplantation. *Blood.* 2011; 118:5989–95.
29. Groves AM, Shastry M, Rodriguez-Justo M, Malhotra A, Endozo R, Davidson T, i sur. 18F-FDG PET and biomarkers for tumour angiogenesis in early breast cancer. *Eur J Nucl Med Mol Imaging.* 2011; 38:46–52.
30. Chung FY, Huang MY, Yeh CS, Chang HJ, Cheng TL, Yen LC, i sur. GLUT1 gene is a potential hypoxic marker in colorectal cancer patients. *BMC Cancer.* 2009; 9:241.
31. Yeluri S, Madhok B, Prasad KR, Quirke P, Jayne DG. Cancer's craving for sugar: an opportunity for clinical exploitation. *J Cancer Res Clin Oncol.* 2009; 135:867–77.
32. Hardie DG, Ashford ML. AMPK: regulating energy balance at the cellular and whole body levels. *Physiology (Bethesda).* 2014; 29:99–107.
33. Storozhuk Y, Sanli T, Hopmans SN, Schultz C, Farrell T, Cutz JC, i sur. Chronic modulation of AMP-kinase, Akt and mTOR pathways by ionizing radiation in human lung cancer xenografts. *Radiat Oncol.* 2012; 7:71.
34. Melstrom LG, Salabat MR, Ding XZ, Milam BM, Strouch M, Pelling JC, i sur. Apigenin inhibits the GLUT-1 glucose transporter and the phosphoinositide 3-kinase/Akt pathway in human pancreatic cancer cells. *Pancreas.* 2008; 37:426–31.

35. Wood TE, Dalili S, Simpson CD, Hurren R, Mao X, Saiz FS, et al. A novel inhibitor of glucose uptake sensitizes cells to FAS-induced cell death. *Mol Cancer Ther.* 2008; 7:3546–55.
36. Zhang D, Wang Y, Dong L, Huang Y, Yuan J, Ben W, et al. Therapeutic role of EF24 targeting glucose transporter 1- mediated metabolism and metastasis in ovarian cancer cells. *Cancer Sci.* 2013; 104:1690–6.
37. Rastogi S, Banerjee S, Chellappan S, Simon GR. Glut-1 antibodies induce growth arrest and apoptosis in human cancer cell lines. *Cancer Lett.* 2007; 257:244–51.
38. Wang YD, Li SJ, Liao JX. Inhibition of glucose transporter 1 (GLUT1) chemosensitized head and neck cancer cells to cisplatin. *Technol Cancer Res Treat.* 2013; 12:525–35.
39. Fei X, Qi M, Wu B, Song Y, Wang Y, Li T. MicroRNA-195-5p suppresses glucose uptake and proliferation of human bladder cancer T24 cells by regulating GLUT3 expression. *FEBS Lett.* 2012; 586:392–7.
40. Watanabe M, Abe N, Oshikiri Y, Stanbridge EJ, Kitagawa T. Selective growth inhibition by glycogen synthase kinase-3 inhibitors in tumorigenic HeLa hybrid cells is mediated through NF-kappaB-dependent GLUT3 expression. *Oncogenesis.* 2012; doi: 10.1038/oncsis.2012.21.
41. Watanabe M, Naraba H, Sakyo T, Kitagawa T. DNA damage-induced modulation of GLUT3 expression is mediated through p53-independent extracellular signal-regulated kinase signaling in HeLa cells. *Mol Cancer Res.* 2010; 8:1547–57.
42. Chan KK, Chan JY, Chung KK, Fung KP. Inhibition of cell proliferation in human breast tumor cells by antisense oligonucleotides against facilitative glucose transporter 5. *J Cell Biochem.* 2004; 93:1134–42.
43. Tomas SZ, Prusac IK, Roje D, Tadin I. Trophoblast apoptosis in placentas from pregnancies complicated by preeclampsia. *Gynecol Obstet Invest.* 2011; 71(4):250–5.
44. Nagase Y, Takat K, Moriyama N, Aso Y, Murakami T, Hirano H. Investigative urology: immunohistochemical localization of glucose transporters in human renal cell carcinoma. *J Urol.* 1995; 153(3):798–801.
45. Ozcan A, Shen SS, Zhai QJ, Truong LD. Expression of GLUT1 in primary renal tumors. *Am J Clin Pathol.* 2007; 128(2):245–54.

46. Ambrosetti D, Dufies M, Dadone B, Durand M, Borchiellini D, Amiel J, i sur. The two glycolytic markers GLUT1 and MCT1 correlate with tumor grade and survival in clear-cell renal cell carcinoma. *PloS one*. 2018; doi: 10.1371/journal.pone.0193477.
47. Kobayashi M, Uematsu T, Tokura Y, Takei K, Sakamoto K, Narimatsu T, i sur. Immunohistochemical expression of sodium-dependent glucose transporter - 2 (SGLT-2) in clear cell renal carcinoma: possible prognostic implications. *Int Braz J Urol*. 2019; 45(1):169–78.
48. Lidgren A, Bergh A, Grankvist K, Rasmuson T, Ljungberg B. Glucose transporter-1 expression in renal cell carcinoma and its correlation with hypoxia inducible factor-1 alpha. *BJU International*. 2008; 101(4):480–4.
49. Wang J, Ye C, Chen C, Xiong H, Xie B, Zhou J, i sur. Glucose transporter GLUT1 expression and clinical outcome in solid tumors: a systematic review and meta-analysis. *Oncotarget*. 2017; 8(10):16875–86.
50. Adekola K, Rosen ST, Shanmugam M. Glucose transporters in cancer metabolism. *Curr Opin Oncol*. 2012; 24(6):650–4.
51. Singer K, Kastenberger M, Gottfried E, Hammerschmied CG, Büttner M, Aigner M, i sur. Warburg phenotype in renal cell carcinoma: high expression of glucose-transporter 1 (GLUT-1) correlates with low CD8⁺ T-cell infiltration in the tumor. *Int. J. Cancer*. 2011; 128:2085–95.
52. Page T, Hodgkinson AD, Ollerenshaw M, Hammonds JC, Demaine AG. Glucose transporter polymorphisms are associated with clear-cell renal carcinoma. *Cancer Genet Cytogenet*. 2005; 163(2):151–5.
53. Vera JC, Reyes AM, Velásquez FV, Rivas CI, Zhang RH, Strobel P, i sur. Direct inhibition of the hexose transporter GLUT1 by tyrosine kinase inhibitors. *Biochemistry*. 2001; 40:777–90.
54. Zambrano A, Molt M, Uribe E, Salas M. Glut 1 in cancer cells and the inhibitory action of resveratrol as a potential therapeutic strategy. *Int J Mol Sci*. 2019; 20(13):3374.
55. Chan DA, Sutphin PD, Nguyen P, Turcotte S, Lai EW, Banh A, i sur. Targeting GLUT1 and the Warburg effect in renal cell carcinoma by chemical synthetic lethality. *Sci Transl Med*. 2011; 3(94):70.

56. Shuch B, Linehan WM, Srinivasan R. Aerobic glycolysis: a novel target in kidney cancer. *Expert Rev Anticancer Ther.* 2013; 13(6):711–9.

8. SAŽETAK

Ciljevi istraživanja: usporediti imunohistokemijski izražaj GLUT1 prijenosnika između skupina svijetlostaničnog, papilarnog i kromofobnog karcinoma bubrega. Također, usporediti ćemo izražaj GLUT1 prijenosnika između skupina karcinoma bubrega različitog nuklearnog gradusa.

Materijal i metode: U studiju je uključeno osam uzoraka svijetlostaničnog, sedam uzoraka papilarnog i četiri uzorka kromofobnog karcinoma bubrega. Svi uzorci su imunohistokemijski obojeni s protutijelom na GLUT1 prijenosnik. Koristili smo semikvantitativnu HSCORE metodu za procjenu imunohistokemijskog bojanja na GLUT1 prijenosnik u svakoj grupi uzoraka.

Rezultati: imunohistokemijski izražaj GLUT1 prijenosnika je bio statistički značajno veći ($P=0,044$) u skupini svijetlostaničnih karcinoma bubrega (HSCORE=2,44; IQR 2,06 – 2,61) u usporedbi s nesvijetlostaničnim karcinomima (HSCORE=2,01; IQR 2,00 – 2,03). Nije bilo statistički značajne razlike u GLUT1 izražaju između skupina karcinoma različitih gradusa ($P=0,390$).

Zaključci: povišen izražaj GLUT1 prijenosnika u skupini svijetlostaničnih karcinoma bubrega, u usporedbi s ostalim tipovima karcinoma bubrega, mogao bi doprinjeti kliničkim karakteristikama te skupine karcinoma. Izražaj GLUT1 ne može se koristiti kao prognostički čimbenik za karcinome bubrega. Potrebna su daljnja istraživanja s većim brojem uzoraka karcinoma bubrega kako bi se rezultati ovog istraživanja potvrdili.

9. SUMMARY

Diploma thesis title: Immunohistochemical expression of glut1 in renal cell carcinoma.

Objectives: to compare immunohistochemical expression of GLUT1 transporter in clear cell, papillary and chromophobe renal cell carcinomas. In addition, we will compare GLUT1 transporter expression between groups of renal cell carcinoma with differing nuclear grade.

Material and methods: We have enrolled eight samples of clear cell, seven samples of papillary and four samples of chromophobe renal cell carcinoma in the study. All samples were immunohistochemically stained with antibody to GLUT1 transporter. We used the semiquantitative Hscore method to assess immunohistochemical staining of GLUT1 transporter in each sample group.

Results: We were able to show a statistically significant increase ($P=0.044$) in GLUT1 transporter immunohistochemical expression in the clear cell renal carcinoma group (HSCORE=2.44; IQR 2.06 – 2.61) compared to the non-clear cell group (HSCORE=2.01; IQR 2.00 – 2.03). No statistically significant difference in the immunohistochemical expression of GLUT1 could be found in renal cell carcinoma groups with differing grade ($P=0.390$).

Conclusions: immunohistochemical overexpression of GLUT1 transporter in clear cell renal carcinomas, compared to other histological types, could be a contributing factor to clinical characteristics and behaviour of that group of carcinomas. Expression of GLUT1 cannot be used as a prognostic factor for renal cell carcinoma. Further studies with a larger sample are required to confirm the results of the presented study.

10. ŽIVOTOPIS

OSOBNI PODACI

Ime i prezime: Marin Ogorevc
Datum rođenja: 22. lipnja 1995.
Mjesto rođenja: Split, Republika Hrvatska
Državljanstvo: Hrvatsko
Narodnost: Hrvat
Kućna adresa: Antuna Branka Šimića 23, 21000 Split
e-mail: marin.ogorevc@mefst.hr

OBRAZOVANJE

- 2002. – 2010. Osnovna škola „Blatine-Škrabe“, Split
- 2010. – 2014. III. gimnazija Split (prirodoslovno-matematička gimnazija)
- 2014. – 2020. Medicinski fakultet Sveučilišta u Splitu, smjer medicina

NAGRADE

- 2014. – Pohvalnica III. gimnazije Split za izvrsne rezultate i postignut opći uspjeh (5.0) tijekom školovanja
- 2017. – Dekanova nagrada za akademsku godinu 2015./2016. za izvanredne rezultate postignute tijekom studija po ukupnom prosjeku ocjena
- 2018. – Rektorova nagrada za izvrsnost u akademskoj godini 2016./2017.

VJEŠTINE I AKTIVNOSTI

- 2016. – 2020. Demonstrator na katedri za anatomiju
- 2016. – 2020. Demonstrator na katedri za histologiju i embriologiju
- 2016. – 2020. Demonstrator na katedri za medicinsku kemiju i biokemiju
- Poznavanje stranih jezika: aktivno služenje engleskim jezikom (C2 razina, Cambridge Assessment English certifikat), pasivno poznavanje njemačkog jezika