

Izražaj vaskularnog endotelnog čimbenika rasta i receptora čimbenika rasta fibroblasta 1 i 2 u karcinomu bubrega

Ćorluka, Iva

Master's thesis / Diplomski rad

2020

Degree Grantor / Ustanova koja je dodijelila akademski / stručni stupanj: **University of Split, School of Medicine / Sveučilište u Splitu, Medicinski fakultet**

Permanent link / Trajna poveznica: <https://um.nsk.hr/um:nbn:hr:171:925999>

Rights / Prava: [In copyright](#)/[Zaštićeno autorskim pravom.](#)

Download date / Datum preuzimanja: **2025-03-30**



Repository / Repozitorij:

[MEFST Repository](#)



SVEUČILIŠTE U SPLITU
MEDICINSKI FAKULTET

Iva Čorluka

**IZRAŽAJ VASKULARNOG ENDOTELNOG ČIMBENIKA RASTA I RECEPTORA
ČIMBENIKA RASTA FIBROBLASTA 1 I 2 U KARCINOMU BUBREGA**

Diplomski rad

Akadska godina: 2019./2020.

Mentor: Prof. dr. sc. Katarina Vukojević, dr. med.

Split, lipanj 2020.

SVEUČILIŠTE U SPLITU
MEDICINSKI FAKULTET

Iva Čorluka

**IZRAŽAJ VASKULARNOG ENDOTELNOG ČIMBENIKA RASTA I RECEPTORA
ČIMBENIKA RASTA FIBROBLASTA 1 I 2 U KARCINOMU BUBREGA**

Diplomski rad

Akademska godina: 2019./2020.

Mentor: Prof. dr. sc. Katarina Vukojević, dr. med.

Split, lipanj 2020.

SADRŽAJ

1. UVOD	1
1.1. Anatomija i funkcija bubrega.....	2
1.2. Histologija bubrega.....	4
1.3. Karcinom bubrežnih stanica.....	5
1.3.1. Epidemiologija i incidencija.....	5
1.3.2. Etiologija	6
1.3.3. Klinička slika adenokarcinoma bubrega.....	6
1.4. Vaskularni endotelni čimbenik rasta (VEGF).....	7
1.4.1. Izražaj VEGF - a i karcinom bubrežnih stanica.....	7
1.4.2. Značaj VEGF - a u liječenju karcinoma.....	8
1.5. Receptor čimbenika rasta fibroblasta (FGFR).....	8
1.5.1. Izražaj FGFR i karcinom bubrega.....	9
2. CILJ ISTRAŽIVANJA	10
3. MATERIJALI I METODE	12
3.1. Imunohistokemijsko bojenje.....	13
3.2. Semi - kvantifikacija, kvantifikacija i statistička analiza.....	15
4. REZULTATI	16
5. RASPRAVA	21
6. ZAKLJUČAK	24
7. POPIS LITERATURE	26
8. SAŽETAK	32
9. SUMMARY	34

10. ŽIVOTOPIS.....	37
--------------------	----

Zahvaljujem svojoj mentorici prof. dr. sc. Katarini Vukojević i mag. educ. biol. et chem. Aniti Racetin koje su svojim znanstvenim i stručnim savjetima pomogle u izradi ovoga diplomskog rada.

Želim se zahvaliti i svim djelatnicima Medicinskog fakulteta Sveučilišta u Splitu na suradnji i nesebičnoj pomoći tijekom studiranja.

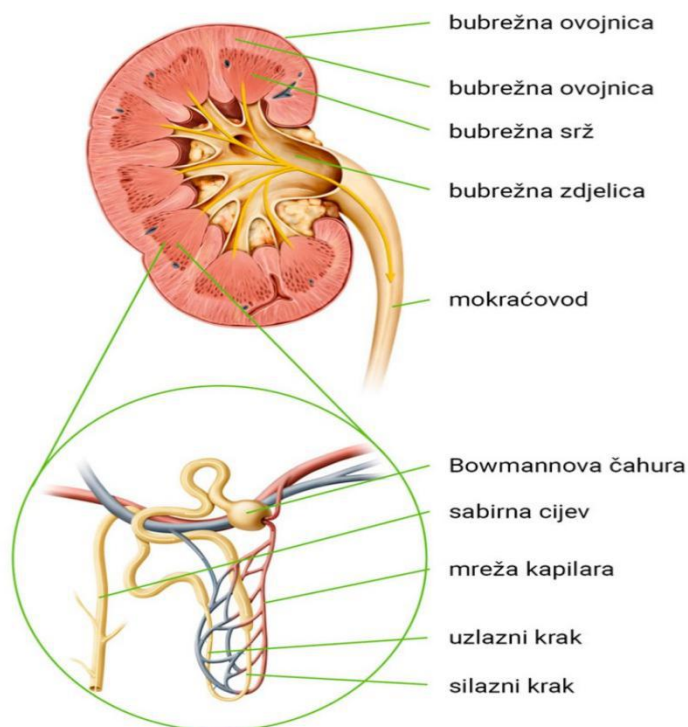
Posebnu zahvalnost iskazujem svojoj obitelji i prijateljima na neizmjernom razumijevanju i podršci koju su mi pružali tijekom cijelog školovanja.

1. UVOD

1.1. Anatomija i funkcija bubrega

Bubreg (lat. *ren*, gr. *nephro*) je parni, parenhimatozni organ mokraćnog sustava. Smješten je retroperitonealno, između 12. torakalnog i 3. lumbalnog kralješka (1). Razlikujemo prednju i stražnju površinu, medijalni i lateralni rub te gornji i donji pol bubrega (2). Bubreg je obavijen vezivnom čahuricom, *capsula fibrosa*, koja prevenira širenje upalnog procesa iz perirenalnog prostora prema parenhimu bubrega (3, 4). Oko vezivne čahure nalazi se sloj masnog tkiva, *capsula adiposa* (4). Iznad masne čahure nalazi se perirenalna ovojnica, *fascia renalis* (Gerotova fascija). Ona ima dva lista, prednji i stražnji (4). Bubreg je s prednje strane prekriven i peritoneumom, a sa stražnje strane se nalazi pararenalna mast (5). Desni bubreg leži nešto niže od lijevog zbog položaja jetre. Lijevi je bubreg duži i smješten bliže medijalnoj liniji tijela (1). Na medijalnom rubu bubrega je udubina koja se zove hilus, kroz koji prolazi bubrežna arterija, vena, limfne žile, živci i mokraćovod (6). Parenhim bubrega je podijeljen na dva dijela: vanjski dio, nazvan kora (lat. *cortex*) i unutarnji dio, nazvan srž (lat. *medula*). U kori se nalaze bubrežna Malpighijeva tjelešca, građena od glomerula (splet krvnih kapilara) i obavijena visceralnim i parijetalnim listom Bowmanove čahure. U vezivnom tkivu između bubrežnih tjelešaca nalaze se brojni proksimalni i distalni kanalići, koji se udružuju u izvodne kanale i izljevaju u bubrežne vrčeve. Bubrežno tjelešce i pripadni kanalići tvore osnovnu funkcionalnu jedinicu bubrega, nefron. Svaki bubreg sadrži oko 1,2 milijuna nefrona (1). Bubrežna srž je podijeljena na 10 do 18 tvorbi, čunjasta oblika, koje se zovu bubrežne piramide. Baza piramida se nalazi na granici kore i srži, a vrh završava u papili unutar pelvičnog prostora (4, 7). Bubrežna srž se sastoji od sabirnih cjevčica, silaznih i uzlaznih krakova Henleovih petlji i krvnih žila (*vasa recta*). Bubrezi su dobro vaskularizirani organi kroz koje protječe oko 1200 ml krvi u minuti, što je oko 20 do 25% minutnog volumena srca (1). Krvlju ih opskrbljuju bubrežne arterije, pete grane abdominalne aorte, a daju ogranke za nadbubrežnu žlijezdu, bubrežnu nakapnicu i gornji dio uretera te za bubrežnu čahuru i perinefritičku mast (1, 4). Prije ulaska u hilus dijele se na prednje i stražnje grane, zatim na segmentalne arterije, između kojih nema anastomoziranja (1, 4). U hilusu segmentalne arterije prelaze u unutarbubrežne arterije, koje se dalje dijele na međurežanjske ili interlobarne arterije (6). Interlobarne arterije se na bazi piramide podijele na dvije lučne arterije, *arteriae arcuatae*, koje idu po bazi piramide i prema kori daju zrakaste arterije, *arteriae corticales radiatae* (5). Zrakaste arterije daju ogranke koje ulaze u glomerularno tijelo. Aferentna arteriola u glomerulu prelazi u kapilare i izlazi kao eferentna arteriola. Iz takve kapilarne

mreže nastaju vene koje prate odgovarajuće arterije (5). Desna bubrežna vena ulazi lateralno u donju šuplju venu bez dodatnih venskih ogranaka. Sprijeda preko aorte prelazi lijeva bubrežna vena, u koju se na gornjem rubu ulijeva nadbubrežna vena, na donjem rubu lijeva gonadalna vena i straga lumbalna vena (4). Bubrežni živci inerviraju živci simpatičkog sustava (Th10-L1) i nervus vagusa, koji u bubrežni plexus dolaze putem pleksusa bubrežne arterije (8).



Slika 1. Presjek bubrega. Preuzeto iz (9).

Primarna je funkcija bubrega održavanje acidobazne ravnoteže, stalnog volumena krvi i koncentracije elektrolita, utjecajem na transport vode i soli. Odgovorni su za apsorpciju hranjivih sastojaka, izlučivanje metaboličkih otpadnih produkata, regulaciju arterijskog krvnog tlaka te proizvodnju eritropoetina, renina i dihidroksivitamina D3 (1). Eritropoetin je hormon koji regulira eritropoezu, odnosno proizvodnju crvenih krvnih stanica. Renin je enzim koji sudjeluje u regulaciji krvnog tlaka (7). Dihidroksivitamin D3 sudjeluje u reguliranju prometa kalcija i fosfata (5).

1.2. Histologija bubrega

Bubreg se sastoji od nefrona koje čine bubrežno tjelešće, proksimalni zavijeni kanalić, tanki i debeli krak Henleove petlje, distalni zavijeni kanalić te sabirne cjevčice i cijevi (7). Bubrežno tjelešće se sastoji od klupka krvnih kapilara (glomerul), a obavija ga glomerularna ili Bowmanova čahura. Ona ima dva lista, visceralni i parijetalni, koji zatvaraju mokraćni (interkapsularni) prostor u koji se kroz stjenku kapilara i visceralni list filtrira tekućina (glomerularni filtrat). Bubrežno tjelešće čine žilni pol, gdje ulazi dovodna arteriola, a izlazi odvodna arteriola te mokraćni pol, od kojega polazi proksimalni zavijeni kanalić. Parijetalni list Bowmanove čahure građen je od jednoslojnog pločastog epitela s bazalnom laminom i tankog sloja retikulinskih vlakana. Na mokraćnom polu, epitel se mijenja u jednoslojni kubični ili niski cilindrični. Podociti su stanice visceralnog (unutrašnjeg) lista Bowmanove čahure. Imaju stanični trup od kojeg odlazi nekoliko staničnih izdanaka, od kojih svaki ima brojne sekundarne izdanke (nožice) koji obuhvaćaju kapilare glomerula. Podociti imaju sposobnost kontrakcije zahvaljujući snopovima aktinskih mikrofilamenata u citoplazmi. Proizvode VEGF, važan regulator funkcije glomerularnih epitelnih stanica koji pojačava permeabilnost endotelnih stanica (8). Između fenestriranih endotelnih stanica kapilara glomerula i podocita nalazi se debela bazalna membrana, koja odjeljuje mokraćni prostor od krvi u kapilarama. Sastoji se od središnjeg, gustog sloja (*lamina densa*) i dva svjetlija sloja (*lamina rara*). Dva svjetlija sloja sadrže fibronektin, koji ih povezuje sa stanicama. Gusti sloj čine mreža kolagena tipa IV i laminina, u matriksu građenom od negativno nabijenih heparan-sulfat proteoglikana. Endotelnim stanicama i podocitima glomerularne kapilare, priključuju se i mezangijske stanice, koje imaju sposobnost kontrakcije, sadrže receptore za angiotenzin II, receptore za natriuretski čimbenik, daju glomerulu strukturnu potporu, sintetiziraju međustaničnu tvar, vrše endocitozu te uklanjaju normalne i patološke molekule (imuni kompleksi) koje su se zadržale unutar glomerularne bazalne membrane. Na žilnom polu, nalaze se tzv. ekstraglomerularne mezangijske stanice koje su dio jukstaglomerularnog aparata. Sa slobodne plohe stanica kubičnog epitela proksimalnog zavijenog kanalića polaze brojni mikrovili, koji čine četkastu prevlaku. U apikalnoj citoplazmi epitelnih stanica između polazišta mikrovila ima mnogo pinocitotskih mjehurića, koji se udružuju s lizosomima, u kojima se makromolekule razgrađuju, a monomeri se vraćaju u optok krvi. Henleova petlja se sastoji od debelog dijela silaznog kraka, tankog dijela silaznog kraka, tankog dijela uzlaznog kraka i debelog dijela uzlaznog kraka. Nefroni sudjeluju u procesima filtriranja, apsorpcije i

sekrecije. Mogu biti jukstamedularni nefroni, koji se nalaze blizu kortikomedularne granice i kortikalni nefroni. Jukstamedularni nefroni imaju vrlo duge Henleove petlje koje se sastoje od kratkog debelog dijela silaznog kraka, dugog silaznog i uzlaznog tankog dijela i debelog uzlaznog dijela, dok kortikalni nefroni imaju vrlo kratke tanke silazne dijelove i nemaju tankih uzlaznih dijelova. Distalni zavijeni kanalići, za razliku od proksimalnih zavijenih kanalića, nemaju četkastu prevlaku ni apikalne kanaliće. Obloženi su jednoslojnim kubičnim epitelom. Stanice postaju cilindrične na jukstaglomerularnom području te taj odsječak stijenke distalnog kanalića nazivamo *macula densa*. Iz distalnih zavijenih kanalića mokraća prolazi kroz sabirne cjevčice te kroz veće ravne sabirne cijevi. U sabirne cijevi u kori ulaze mali odvodni kanalići, koji dolaze iz svakog sržnog tračka i imaju glavnu ulogu u koncentriranju mokraće. Uz bubrežno tjelešce, tunika medija dovodne arteriole ima promijenjene glatke mišićne stanice, tzv. jukstaglomerularne (JG) stanice. Dio arteriole koji sadrži JG - stanice, *macula densa* i ekstraglomerularne mezangijske stanice ili lacis - stanice, čini JG - aparat (7).

1.3. Karcinom bubrežnih stanica

Karcinom bubrežnih stanica, nazvan i adenokarcinom, najčešći je solidni tumor bubrega (10). Obuhvaća različite podvrste s visoko heterogenom histopatologijom: 70 - 75% je svijetlostanični karcinom bubrega, 10 - 16% papilarni (tip 1 i 2), 5% kromofobni, a preostalih 10% otpada na druge podvrste kao što su karcinomi sabirnih kanalića i medularni karcinomi (11). Pretpostavlja se da svijetlostanični i papilarni karcinom bubrega potječu od epitela proksimalnog tubula, a kromofobni i karcinom sabirnih kanalića iz distalnog nefrona, vjerojatno iz epitela sabirnog tubula. Ove vrste karcinoma bubrežnih stanica međusobno se razlikuju u genetici, biologiji i ponašanju (12). Karcinom bubrežnih stanica vaskularni je tumor s tendencijom metastaziranja venskim ili limfnim sustavom (13). Otprilike se trećina bolesnika u trenutku dijagnoze prezentira s metastatskom bolešću (4). Najčešća mjesta udaljenih metastaza adenokarcinoma bubrega su pluća (45%), kosti (30%), limfni čvorovi (22%), jetra (20%), nadbubrežna žlijezda (9%) i mozak (8%) (13).

1.3.1. Epidemiologija i incidencija

Karcinom bubrežnih stanica (hipernefrom, nefrokarcinom) čini oko 90% svih zloćudnih tumora bubrega (14). Incidencija adenokarcinoma je u porastu svuda po svijetu. To može biti rezultat povećane detekcije karcinoma ili prevladavanja nepovoljnog načina života, što dovodi do pojave metaboličkog sindroma, hipertenzije i izloženosti toksinima (15). Sjeverna Amerika ima najveću procijenjenu incidenciju u svijetu (16). U SAD - u 2018. godine bilo je oko 65,430 slučajeva te preko 400.000 novih slučajeva na globalnoj razini (17). Na području Europe, stopa incidencije kod oba spola bila je najviša u zapadnoj Europi (16). Adenokarcinom se češće javlja kod muškaraca, u omjeru 2:1 (12). Najčešći je u dobi od 50 do 70 godina, rijetko prije tridesete godine života (4).

1.3.2. Etiologija

Etiologija većine adenokarcinoma nije jasna. Neki od rizičnih čimbenika u nastanku karcinoma bubrežnih stanica mogu biti pušenje cigareta, pretilost, hipertenzija te upotreba nekih lijekova (12). Oko 5% bubrežnih adenokarcinoma je hereditarno te se genetičkim pregledom mogu identificirati osobe koje su pod povećanim rizikom (13). Nasljedni sindromi povezani s karcinomom bubrežnih stanica su nasljedni papilarni karcinom bubrežnih stanica, nasljedna leiomiomatoza, von Hippel-Lindauova bolest, tuberozna skleroza te Birt-Hogg-Dube sindrom (13). Oko polovina bolesnika s von Hippel-Lindauovom bolešću tijekom života razvije tumor bubrežnih stanica, obično bilateralno (4). Etiološki čimbenici za nastanak karcinoma bubrežnih stanica mogu biti i cistična bolest bubrega, profesionalna izloženost toksičnim spojevima, citotoksična kemoterapija, kronični hepatitis C te bubrežni kamenci u anamnezi (18). Pojedinci u poodmakloj fazi kronične bolesti bubrega na dugotrajnoj dijalizi su također pod povećanim rizikom (6). Studije pokazuju da dijeta bogata voćem i povrćem, kao i visoke doze vitamina D imaju kemoprotektivan učinak za karcinom bubrežnih stanica (12).

1.3.3. Klinička slika adenokarcinoma bubrega

Karcinom bubrežnih stanica je asimptomatski u većini slučajeva te se otkriva slučajno, prilikom pregleda drugih trbušnih organa ultrazvukom, kompjutoriziranom tomografijom ili

magnetnom rezonancijom (10, 15). Klasični trijas simptoma, lumbalna bol, hematurija i palpabilni tumor, prisutan je kod 10% oboljelih te je znak uznapredovale bolesti (12). Simptomi adenokarcinoma bubrega mogu biti posljedica toksičnih i endokrinoloških lučenja iz tumora, tzv. paraneoplastični sindrom, koji se javlja u oko 30% slučajeva (10, 19). Znakovi i simptomi paraneoplastičnog sindroma su hiperkalcijemija, neobjašnjiva temperatura, eritrocitoza, hipertenzija, poremećena jetrena funkcija, bolovi u kostima, anemija, otekline donjih udova i plućni simptomi (4). Kao znak bolesti može se pojaviti i varikokela na strani na kojoj se nalazi novotvorina, koja ne nestaje pri ležanju (4).

1.4. Vaskularni endotelni čimbenik rasta (VEGF)

VEGF je homodimerni, heparin-vezujući glikoprotein, koji pripada grupi proangiogenih čimbenika koji imaju važnu ulogu u tumorskoj i fiziološkoj angiogenezi (20). Svoje proangiogeno djelovanje ostvaruje preko transmembranskih tirozin-kinaza receptora (21). VEGF ligandi i receptori ključni su regulatori vaskulogeneze, limfangiogeneze te vaskularne permeabilnosti (21). To je obitelj strukturalno sličnih molekula koja kod sisavaca ima 5 članova: VEGF (ili VEGF-A), čimbenik rasta placente (PlGF), VEGF-B, VEGF-C i VEGF-D. Najvažniji medijator tumorske angiogeneze je VEGF-A, koji pretežno djeluje na receptor VEGFR-2 koji je povišen na endotelnim stanicama uključenima u angiogenezu, kao i na cirkulirajućim endotelnim progenitorskim stanicama koje potječu iz koštane srži (21). Vežanje VEGF-a za VEGFR-2 aktivira kaskadu različitih signalnih puteva. To rezultira poremećajem regulacije gena uključenih u proliferaciju i migraciju endotelnih stanica, vaskularnu permeabilnost i hemostazu (22). Molekulu VEGF-a čine dva ista polipeptida, kovalentno vezana sa dvije disulfidne veze. Ljudski gen za VEGF ima osam eksona i sedam introna te je lokaliziran na kromosomu 6p21.3. Povezivanjem eksona u procesu sinteze proteina dobiju se četiri izomerna oblika VEGF-a koji mogu imati 121, 165, 189 i 206 aminokiselina (VEGF121, VEGF165, VEGF189 i VEGF206) (22).

1.4.1. Izražaj VEGF - a i karcinom bubrežnih stanica

VEGF se normalno izražava u citoplazmi tumorskih stanica, endotelnih stanica i stromalnih fibroblasta. U normalnom bubrežnom tkivu izražaj VEGF-a je ograničen na citoplazmu tubularnog epitela, stanice glatkih mišića te makrofage u intersticijskom tkivu i mezangijalne stanice u glomerulima (23). Izražaj VEGF-a reguliran je različitim čimbenicima kao što su citokini, drugi čimbenici rasta, hormoni te pretežno hipoksija (24). Poznato je da VEGF povećava vaskularnu propusnost te time omogućava metastaze različitih tumora (25). U patološkim uvjetima, gdje je poremećaj angiogeneze induciran povećanjem izražaja VEGF-a, dolazi do prekomjernog stvaranja novih krvnih žila koje hrane tumorska tkiva i uništavaju zdrava tkiva (22). Nadalje, otkriveno je da stanice mnogih tumorskih tipova na svojoj površini mogu imati izražen VEGF receptor, tako da VEGF može djelovati na njih, kao i na VEGF receptore eksprimirane na endotelnim stanicama (21). VEGF predstavlja značajan prognostički faktor čiji je povećani izražaj povezan s lošom prognozom adenokarcinoma bubrega (26).

1.4.2. Značaj VEGF-a u liječenju karcinoma

Inhibicija angiogeneze, blokadom VEGF-a i njegovih receptora, značajno je poboljšala kliničke ishode pacijenata s karcinomom bubrežnih stanica (27). Mnoštvo je lijekova koji djeluju na VEGF i njegove receptore, a možemo ih podijeliti na nekoliko skupina: inhibitore tirozin-kinaze, m-TOR inhibitore i monoklonska protutijela. Inhibitori tirozin-kinaza sprječavaju rast novih krvnih žila inhibicijom VEGFR-a. Tu spadaju sunitinib, pazopanib, sorafenib, kabozantinib i aksitinib. m-TOR inhibitori sprječavaju unutarstaničnu signalizaciju i time proliferaciju stanica. Ovoj skupini pripadaju everolimus i temsirolimus. Monoklonska protutijela djeluju kao stimulatori vlastitog imunološkog sustava i omogućavaju prepoznavanje i uništenje tumorskih stanica (npr. nivolumab) (28). Izbor terapije ovisi o histološkom tipu karcinoma te stupnju rizika za njegovu progresiju, a najčešće se primjenjuju sunitinib, sorafenib, pazopanib, everolimus i temsirolimus.

1.5. Receptor čimbenika rasta fibroblasta (FGFR)

FGFR1 i FGFR2 pripadaju obitelji od 4 tirozin-kinazna receptora koja mogu aktivirati njihovi ligandi i molekule stanične adhezije. Sudjeluju u fiziološkim procesima kao što su proliferacija i migracija stanica, diferencijacija, apoptoza, preživljavanje, epitelno - mezenhimna transformacija i tumorigeneza (29). Sastoje se od tri domene, ekstracelularne koja prepoznaje i veže ligand, transmembranske i intracelularne domene koja ima tirozin-kinaznu aktivnost (30). Ekstracelularna domena se sastoji od tri domene slične imunoglobulinima za koje se vežu 22 strukturalno slična člana obitelji čimbenika rasta fibroblasta (FGF). Vežanje FGF molekula za receptor uzrokuje dimerizaciju dviju molekula receptora i tirozin-kinaznu aktivnost, što vodi autofosforilaciji intracelularne domene i pokretanju nizvodnih kaskada (31). Rezultat toga je stimulacija preživljavanja i rasta stanice te povećanje njenih migratornih sposobnosti, što je jedno od osnovnih obilježja invazivnosti (30).

1.5.1. Izražaj FGFR i karcinom bubrega

Disregulacija FGF/FGFR1 i 2 kompleksa povezana je s razvojem karcinoma (32). Poznato je da je FGFR1 prekomjerno izražen u adenokarcinomu bubrega (33). Štoviše, ima važnu ulogu u imunološkom odgovoru. Infiltracija imunoloških stanica, posebno makrofaga, u mikrookoliš tumora, povezana je s rastom i napredovanjem tumora (34). FGFR2 ima specifičnu ulogu u procesu tumorigeneze, induciranjem mitogenih signala i signala za preživljavanje te promicanjem invazivnosti i angiogeneze (35). FGFR1 i 2 otkriveni su u citoplazmi i jezgrama tumorskih stanica (32). Prethodne studije pokazale su izražaj FGFR1 u 98% primarnih adenokarcinoma i u 82.5% metastaza u limfne čvorove (36, 37). Nadalje, značajno su veće razine FGFR1 u adenokarcinomu bubrega nego u histološki normalnom bubrežnom tkivu (32). FGFR2 je izražen u 4% primarnih tumora i 5% metastaza u limfne čvorove (37).

Poznavanje osnovne morfologije i funkcije bubrega zajedno sa različitim biljezima diferencijacije i rasta (VEGF, FGFR1 i FGFR2) mogu pomoći u rasvjetljavanju značaja ovih markera u nižim i višim stadijima adenokarcinoma bubrega u odnosu na izražaj u normalnom bubrežnom tkivu. Nadalje, kolokalizacija ovih biljega može upućivati na združeno djelovanje u povećanju malignog potencijala.

2. CILJ ISTRAŽIVANJA

Ciljevi našeg istraživanja bili su:

1. Utvrditi izražaj VEGF, FGFR1 i FGFR2 biljega u različitim stadijima adenokarcinoma bubrega u odnosu na izražaj u normalnom tkivu.
2. Utvrditi moguću istodobnu prisutnost VEGF s FGFR1 i FGFR2 kako bi se utvrdila njihova kolokalizacija u karcinomu bubrega s obzirom na patohistološki stupanj tumora.

U rezultatima našeg istraživanja očekujemo povećan izražaj biljega VEGF, FGFR1 i FGFR2 u tkivu adenokarcinoma u odnosu na normalno tkivo bubrega.

3. MATERIJALI I METODE

Istraživanje je provedeno na uzorcima tumorskog tkiva i tkiva zdravog ruba bubrega, koji su uzeti od ispitanika kojima je dijagnosticiran karcinom bubrega niskog (5 uzoraka) i visokog (5 uzoraka) stupnja prema Svjetskoj zdravstvenoj organizaciji (SZO). Nakon što je potvrđena patohistološka dijagnoza, uzorci su obrađeni i pohranjeni u arhivi Zavoda za anatomiju, histologiju i embriologiju Medicinskog fakulteta u Splitu. Prikupljanje i obrada tkiva provedeni su uz dopuštenje Etičkog povjerenstva Sveučilišnog bolničkog centra u Splitu, u skladu s Helsinškom deklaracijom iz 1964. godine (38).

Stupnjevanje karcinoma bubrega je neophodno kako bi se odredio najprikladniji oblik liječenja, kao i prognoza bolesti (13). TNM sustav najčešće je upotrebljavan sustav za određivanje proširenosti tumora. Definira lokalno širenje primarnog tumora (T), zahvaćenost regionalnih limfnih čvorova (N) te prisutnost udaljenih metastaza (M) (12). Stupnjevanje adenokarcinoma bubrega prema 4 stupnja po Fuhrmanu, na osnovi izgleda jezgre, olakšava određivanje prognoze (4, 13). Pacijenti s višim stupnjem po Fuhrmanu vjerojatnije će razviti metastaze (13).

3.1. Imunohistokemijsko bojenje

Uzorci tumorskog tkiva bubrega fiksirani su formalinom. Formalin, kao fiksativ, održava morfologiju, sterilizira tkivo i prezervira ugljikohidratne antigene (39). Fiksirano tkivo dehidrirali smo prije uklapanja, rastućim gradijentom etilnog alkohola. Dehidrirano tkivo najčešće se uklapa u parafinski vosak (39). Uklopljeno tkivo smo narezali.

Prije bojenja, bilo je nužno ukloniti parafin iz reza i rehidrirati tkivo. U tu svrhu, koristili smo ksilen i alkohol u padajućem gradijentu. Proveli smo deparafinizaciju i rehidraciju sljedećim redoslijedom:

1. ispiranje u ksilenu (3 puta po 5 minuta),
2. uranjanje u 100%-tni alkohol kroz 10 minuta (2 puta),
3. uranjanje u 96%-tni alkohol kroz 5 minuta,

4. uranjanje u 70%-tni alkohol kroz 5 minuta.

Nakon toga, preparate smo ispirali u destiliranoj vodi kroz 5 minuta.

Kao posljedica stvaranja metilenskih veza između proteina, neki proteinski antigeni postaju nedostupni i ne dolazi do smanjene osjetljivosti primarnog protutijela za detekciju antigena (39). Radi bolje detekcije antigena, uzorke smo kuhali 25 minuta u citratnom puferu, u parnoj kupelji. Nakon toga, hladili smo uzorke 20 minuta na sobnoj temperaturi, izlijevajući vruću i ulijevajući hladnu vodu. Slijedilo je ispiranje s radnim PBS - om (razrjeđenje 1:10 s destiliranom vodom), dva puta kroz 5 minuta. Ocijedili smo preparate i okružili rezove PAP penom. Rezovi su inkubirani u blokirajućem puferu na 20 minuta.

Detekcija antigena bazira se na vizualizaciji reakcije vezivanja protutijela i antigena. Preparati su inkubirani preko noći s primarnim antitijelima. Koristili smo sljedeća primarna protutijela:

1. rabbit polyclonal anti-FGFR1 (sc-121, Santa Cruz, USA, razrjeđenje 1:100);
2. rabbit polyclonal anti-FGFR2 (sc-122, Santa Cruz, USA, razrjeđenje 1:100);
3. mouse monoclonal anti-VEGF (Dako, Denmark, razrjeđenje 1:150).

Nakon inkubacije primarnim protutijelom i ispiranja u PBS-u, koristili smo imunofluorescenciju za sekundarnu detekciju primarnih protutijela. Kod ove metode, za prikazivanje vezanja primarnih protutijela, koristili smo sekundarna protutijela i to prema životinjskom podrijetlu primarnih protutijela:

- 1) Alexa Fluor 488 AffiniPure Donkey Polyclonal Anti-Rabbit IgG (Jackson IR, 711-545-152, razrjeđenje 1:400);
- 2) Rhodamine Red™ - X AffiniPure Donkey Anti-Mouse IgG (Jackson IR, 715-295-151), razrjeđenje 1:400).

Nakon ispiranja PBS-om, uslijedila je inkubacija DAPI-jem kroz dvije minute. Rezovi su ponovno isprani PBS-om te uklopljeni u medij za uklapanje (Immuno - Mount, Shandom, Pittsburg, PA, USA) i prekriveni pokrovnim stakalcima.

Analizirali smo kolokalizaciju primijenjenih biljega u tkivu. Rezovi namijenjeni negativnoj kontroli, kod imunofluorescencijskog bojenja svakog antigena, prošli su zajedno s ostalim rezovima istovjetan postupak, osim što nisu bili inkubirani s primarnim protutijelom, nego su za to vrijeme bili u PBS-u. Negativna kontrola imala je samo DAPI-jem plavo obojene jezgre stanica bez fluorescentnog signala citoplazmi ili jezgara stanica. Pozitivna kontrola na istraživanim rezovima bila je fluorescentni signal (bojenje fluorescentnim sekundarnim protutijelima) pojedinih citoplazmi ili jezgara stanica u okolnim strukturama, za koje se iz literature zna da reagiraju s primarnim protutijelima. Dodatno su se raspored i razlike pozitivnih od negativnih stanica u strukturama rezova provjerili u literaturi i to za svaki traženi čimbenik.

3.2. Semi-kvantifikacija, kvantifikacija i statistička analiza

Jačina obojenja u tkivu prikazana je u 4 kategorije: - odsustvo reaktivnosti, + blaga reaktivnost, ++ umjerena reaktivnost i +++ jaka reaktivnost.

Za sve istraživane skupine, stanice smo brojali u vidnom polju. Stanice smo opisali kao pozitivne (obojene) ili negativne (neobojene). Slike preparata snimili smo digitalnim fotoaparatom (DP71 Olympus, Tokio, Japan), koji je instaliran na Olympus BX51 mikroskop. Koristili smo ImageJ softver (National Institutes of Health, Bethesda, MD, USA) i Adobe Photoshop za daljnju analizu slike. Sve slike uslikane su na $\times 40$ uvećanju. Postotak pozitivnih stanica izračunali smo na deset reprezentativnih polja iz svakog reza i izrazili kao srednju vrijednost \pm SD, a u odnosu između skupina (niski i visoki stadij te kontrolna skupina). Za analizu podataka koristili smo Kruskal-Wallis i Dunn posthoc test. $P < 0,05$ uzeli smo kao statističku značajnost.

4. RESULTATI

U ovom istraživanju, analizirani uzorci bubrežnog tkiva uzeti su od 10 ispitanika srednje i starije životne dobi. Pet pacijenata bilo je s karcinomom bubrega niskog stupnja (prema SZO - I) i pet pacijenata s karcinomom bubrega visokog stupnja (Tablica 1).

Tablica 1. Podatci o ispitanicima s karcinomom bubrega niskog i visokog stupnja (prema SZO - I).

Ispitanik	Dob (god.)/spol	Lokacija karcinoma	SZO stupanj
1	72/Ž	Desni bubreg	Niski stupanj
2	64/M	Lijevi bubreg	Niski stupanj
3	74/Ž	Lijevi bubreg	Niski stupanj
4	80/Ž	Desni bubreg	Niski stupanj
5	71/M	Desni bubreg	Niski stupanj
6	56/M	Desni bubreg	Visoki stupanj
7	73/Ž	Lijevi bubreg	Visoki stupanj
8	70/M	Desni bubreg	Visoki stupanj
9	79/M	Desni bubreg	Visoki stupanj
10	67/Ž	Lijevi bubreg	Visoki stupanj

SZO, Svjetska zdravstvena organizacija; M, muško; Ž, žensko.

Imunohistokemijski izražaj FGFR1 biljega u normalnom bubrežnom tkivu pokazao je blagu reaktivnost s 4% pozitivnih stanica (Tablica 2, Slika 4). U tkivu karcinoma bubrega niskog i visokog stupnja, FGFR1 je pokazao umjerenu reaktivnost (Tablica 2). Uočeno je 13% FGFR1 pozitivnih stanica u tkivu karcinoma bubrega niskog stupnja (Slika 4). Najveći broj FGFR1 pozitivnih stanica otkriven je u tkivu karcinoma bubrega visokog stupnja (23%), što je značajno više u odnosu na tkivo karcinoma bubrega niskog stupnja ($p < 0.001$, Slika 4). Postotak FGFR1 pozitivnih stanica značajno se razlikovao između zdravog bubrežnog tkiva i tkiva karcinoma bubrega niskog stupnja ($p < 0.001$, Slika 4). Nadalje, zabilježena je statistički

značajna razlika u izražaju FGFR1 između tkiva bubrega kontrolne skupine i tkiva karcinoma bubrega visokog stupnja ($p < 0.0001$, Slika 4).

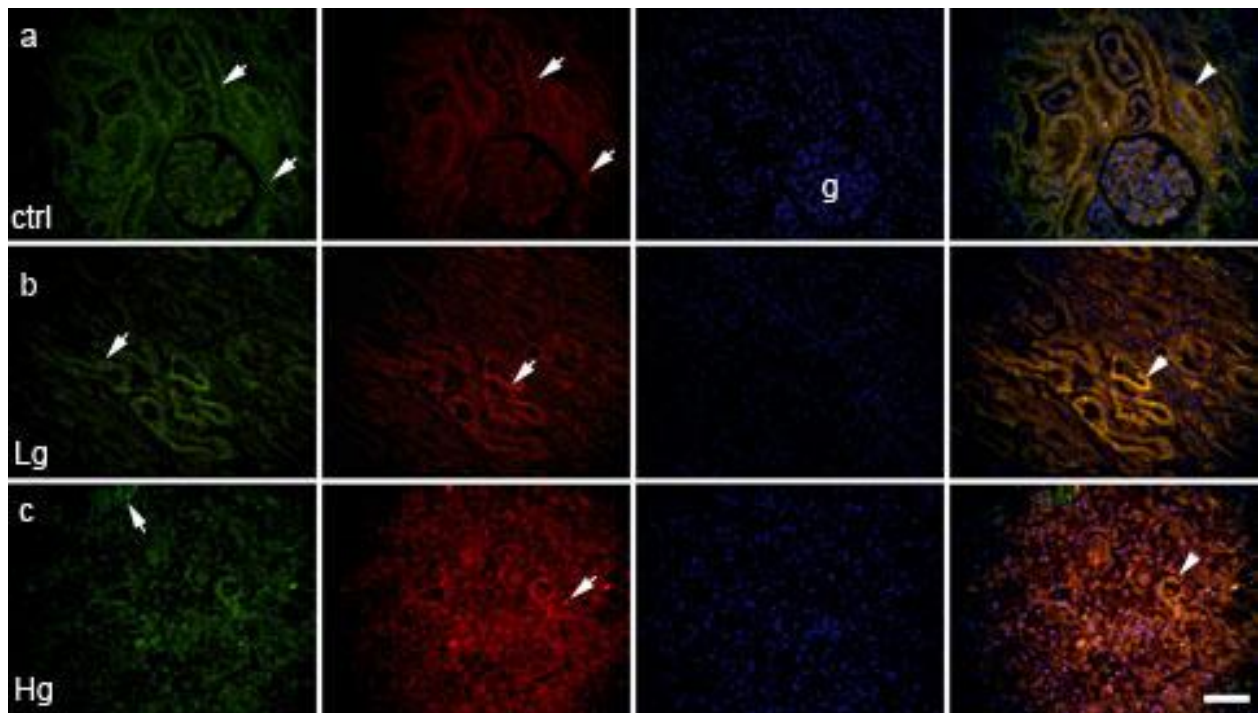
U zdravom bubrežnom tkivu i tkivu karcinoma bubrega niskog stupnja, FGFR2 pokazuje blagu reaktivnost (Tablica 2). Postotak pozitivnih stanica u kontrolnoj skupini bio je 11%, dok je u tkivu karcinoma bubrega niskog stupnja bio 19% (Slika 4). U tkivu karcinoma bubrega visokog stupnja zabilježena je umjerena reaktivnost s 17% FGFR2 pozitivnih stanica, što je statistički značajno više u odnosu na kontrolnu skupinu ($p < 0.0001$, Tablica 2, Slika 4). Statističkom analizom podataka utvrđena je značajna razlika u izražaju FGFR2 između zdravog bubrežnog tkiva i tkiva karcinoma bubrega niskog stupnja ($p < 0.001$, Slika 4).

VEGF je u tkivu bubrega kontrolne skupine i u tkivu karcinoma bubrega niskog stupnja pokazao blagu reaktivnost (Tablica 2). Postotak pozitivnih stanica u zdravom bubrežnom tkivu bio je 2%, dok je u tkivu karcinoma bubrega niskog stupnja bio 9% (Slika 4). U tkivu karcinoma bubrega visokog stupnja VEGF je pokazao umjerenu reaktivnost s 21% pozitivnih stanica, što je statistički značajno više u odnosu na normalno tkivo bubrega ($p < 0.0001$, Tablica 2, Slika 4). Postotak pozitivnih stanica VEGF-a značajno se razlikovao između tkiva bubrega kontrolne skupine i tkiva karcinoma bubrega niskog stupnja ($p < 0.001$, Slika 4). Statistički značajna razlika u izražaju VEGF-a uočena je između tkiva karcinoma bubrega niskog i visokog stupnja ($p < 0.0001$, Slika 4).

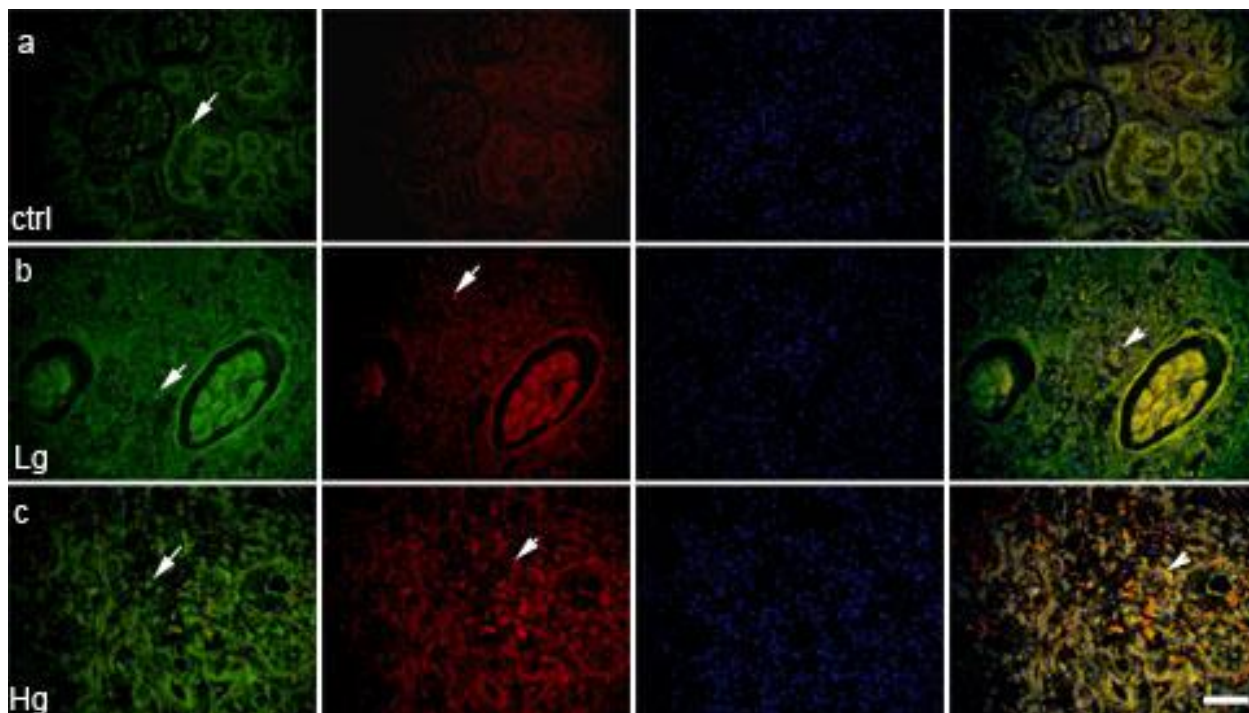
Tablica 2. Imunoreaktivnost na specifična protutijela na tkivu karcinoma bubrega niskog i visokog stupnja te zdravog ruba bubrega (kontrola).

Skupina	FGFR1	FGFR2	VEGF
Kontrola	+	+	+
Niski stupanj	++	+	+
Visoki stupanj	++	++	++

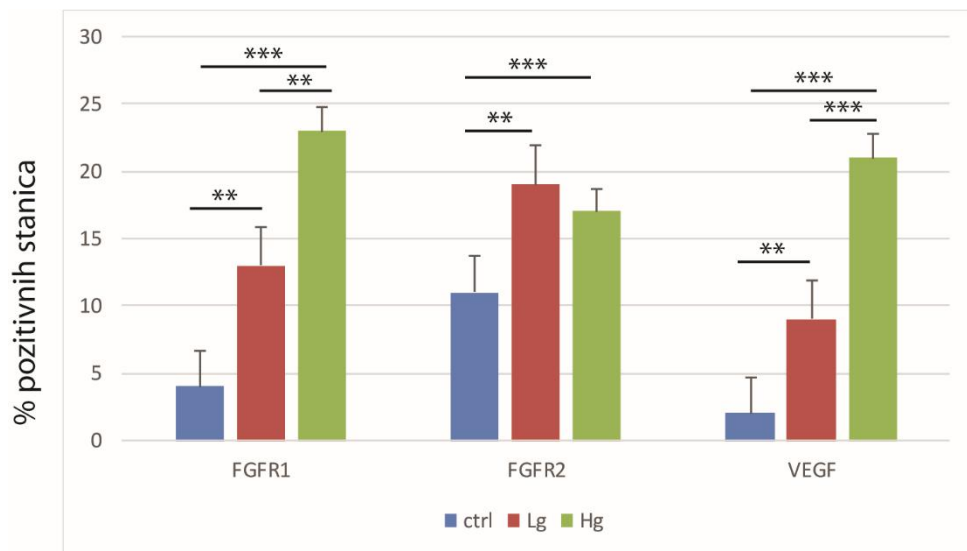
Na obojenim histološkim rezovima uočena je kolokalizacija biljega FGFR1 i VEGF u normalnom bubrežnom tkivu (Slika 2a) te kolokalizacija FGFR1 i VEGF kod karcinoma bubrega niskog i visokog stupnja (Slike 2b i 2c). Na slici 3a vidljiva je pozitivna imunohistokemijska reakcija na biljeg FGFR2. Prikazana je kolokalizacija FGFR2 i VEGF u tkivu karcinoma bubrega niskog i visokog stupnja (Slike 3b i 3c). Kolokalizacija FGFR2 i VEGF u normalnom bubrežnom tkivu nije uočena.



Slika 2. Prikaz kolokalizacije (vrh strelice) FGFR1 (zeleno), VEGF (crveno) i DAPI obojane jezgre (plavo). Strelice prikazuju pozitivne stanice. Panel a prikazuje kontrolni bubreg (ctrl), panel b prikazuje karcinom bubrega niskog stupnja (Lg), panel c prikazuje karcinom bubrega visokog stupnja (Hg); g – glomerul; mjerna ljestvica 100 μ m.



Slika 3. Prikaz kolokalizacije (vrh strelice) FGFR2 (zeleno), VEGF (crveno) i DAPI obojane jezgre (plavo). Strelice prikazuju pozitivne stanice. Panel a prikazuje kontrolni bubreg (ctrl), panel b prikazuje karcinom bubrega niskog stupnja (Lg), panel c prikazuje karcinom bubrega visokog stupnja (Hg); mjerna ljestvica 100 μ m.



Slika 4. Distribucija FGFR1, FGFR2 i VEGF pozitivnih stanica u tkivu karcinoma bubrega niskog (Lg) i visokog (Hg) stadija te kontrolnog zdravog bubrežnog tkiva (ctrl), (Kruskal - Wallis test). Podatci su prezentirani kao srednja vrijednost \pm SD. Signifikantna razlika prikazana je kao ** $p < 0.001$, *** $p < 0.0001$.

5. RASPRAVA

Karcinom bubrežnih stanica (RCC) najčešći je karcinom bubrega s kontinuiranim porastom incidencije i smrtnosti u svijetu (40). Stoga su napori brojnih istraživačkih skupina usmjereni na otkrivanje značajnih dijagnostičkih, prognostičkih i terapijskih biljega koji bi poboljšali kvalitetu zdravstvene usluge za pacijente oboljele od karcinoma bubrežnih stanica. U tom smislu, u našem radu istraživali smo biljege diferencijacije i rasta (VEGF, FGFR1 i FGFR2) kako bi pomogli u rasvjetljavanju značaja ovih markera u nižim i višim stadijima adenokarcinoma bubrega u odnosu na izražaj u normalnom bubrežnom tkivu.

VEGF pokazuje različit izražaj u tkivu bubrega. Naše istraživanje pokazalo je izražaj VEGF-a u normalnom bubrežnom tkivu i u tkivu karcinoma bubrega niskog i visokog stupnja.

Rezultati drugih imunohistokemijskih analiza su u suglasnosti s našim rezultatima i pokazali su izražaj VEGF-a u normalnom bubrežnom tkivu (23, 40, 41). Nasuprot tome, u istraživanju Nicole i sur. nije pokazan izražaj VEGF-a u normalnom bubrežnom tkivu (42). Kao metode istraživanja koristili su drukčije tehnike (RT-PCR i Western blot analizu), što bi mogao biti jedan od razloga nesuglasnosti s našim rezultatima, ali su potrebna nova istraživanja na većem broju uzoraka kako bi se rasvjetlilo zašto postoji razlika u rezultatima.

Nadalje, rezultati našeg istraživanja pokazali su veći broj pozitivnih stanica VEGF-a u tkivu karcinoma bubrega visokog stupnja u odnosu na tkivo karcinoma bubrega niskog stupnja i zdravo bubrežno tkivo. Istraživanje Wesama i Nermeena pokazalo je veći izražaj VEGF-a u tkivu karcinoma bubrežnih stanica većeg obujma, većeg stupnja i veće uznapreovalosti (40). Neka su istraživanja pokazala značajnu korelaciju između izražaja VEGF-a i stupnja tumora (43, 44). Nasuprot tome, rezultati istraživanja koje su proveli Kawai i suradnici nisu u skladu s rezultatima naše studije prema kojem se nije pokazala značajna korelacija između stupnja tumora i izražaja VEGF-a (45). Pretpostavljamo da uzrok tome može biti genski polimorfizam VEGF-a, koji može imati bitnu ulogu u promjeni izražaja VEGF-a te utjecati na progresiju karcinoma i preživljenje pacijenta. Rezultati istraživanja Veselaja i suradnika pokazali su veći izražaj VEGF-a u pacijenata sa svijetlostaničnim karcinomom bubrega nego u normalnom bubrežnom tkivu, što je u suglasnosti s rezultatima našeg ispitivanja (46). Suprotno našim rezultatima, u ovoj studiji nije bilo razlike u izražaju VEGF-a kod karcinoma većeg stadija od karcinoma manjeg stadija te je izražaj ovog biljega smanjen u uznapreovalom stadiju karcinoma i kod karcinoma većeg obujma. Navode da smanjenje izražaja VEGF-a kod uznapreovalih stadija tumora može ukazivati na to da je

angiogena aktivnost rani događaj u rastu tumora te s napredovanjem tumora, uloga VEGF-a postaje manje jasna. Jacobsen i suradnici pretpostavljaju da drugi proliferativni i angiogeni čimbenici, koji prevladavaju izražaj VEGF-a, mogu biti uzrok smanjenom izražaju VEGF - a kod karcinoma većeg stupnja (46).

Receptori čimbenika rasta fibroblasta imaju bitnu ulogu u tumorskoj angiogenezi (47). Rezultati našeg istraživanja pokazali su izražaj FGFR1 i FGFR2 u normalnom bubrežnom tkivu te u tkivu karcinoma bubrega niskog i visokog stupnja. Uočili smo više FGFR1 pozitivnih stanica u tkivu karcinoma bubrega visokog stupnja u odnosu na tkivo karcinoma bubrega niskog stupnja i zdravo bubrežno tkivo. Za razliku od FGFR1, FGFR2 je pokazao jači izražaj u tkivu karcinoma bubrega niskog stupnja u odnosu na tkivo u kontrolnoj skupini i tkivo karcinoma bubrega visokog stupnja. Istraživanje koje su proveli Tsimafeyeu i suradnici pokazalo je izražaj FGFR1 i FGFR2 u citoplazmi i jezgrama tumorskih stanica (32). Nadalje, izražaj FGFR1 i FGFR2 bio je manji u normalnom bubrežnom tkivu. Porast izražaja FGFR proteina u tkivu karcinoma bubrežnih stanica u odnosu na normalno bubrežno tkivo znači bitnu ulogu ovih čimbenika u patogenezi i progresiji tumora (32). Još nekoliko studija pokazalo je prekomjernu izraženost FGFR1 u karcinomu bubrežnih stanica (33, 36, 47). Visoke razine FGFR1 povezane su s lošijim preživljenjem pacijenata (47). U svom istraživanju, Roviello i suradnici su zabilježili izražaj FGFR2 u 4% primarnih tumora i 5% metastaza u limfne čvorove (37).

Rezultati našeg istraživanja pokazali su kolokalizaciju FGFR1 i VEGF u zdravom tkivu bubrega te kolokalizaciju FGFR1 i VEGF u tkivu karcinoma bubrega niskog i visokog stupnja. Utvrdili smo i kolokalizaciju FGFR2 i VEGF u tkivu karcinoma bubrega niskog i visokog stupnja. Zabilježili smo veći broj stanica s kolokalizacijom u tumorskom tkivu u odnosu na normalno bubrežno tkivo. Nalaz kolokalizacije ovih biljega u tkivu karcinoma bubrežnih stanica značio bi brži rast i progresiju tumora. Kolokalizaciju FGFR2 i VEGF u tkivu zdravog kontrolnog bubrega nismo ustanovili. Koliko znamo, ovo je prva sveobuhvatna analiza istodobne prisutnosti biljega VEGF s FGFR1 i FGFR2 u karcinomu bubrega s obzirom na patohistološki stupanj tumora.

6. ZAKLJUČAK

Na temelju rezultata mogu se donijeti sljedeći zaključci:

1. U normalnom bubrežnom tkivu, FGFR1, FGFR2 i VEGF pokazali su blagu reaktivnost. Uočeno je 4% FGFR1 pozitivnih stanica, 11% FGFR2 te 2% VEGF pozitivnih stanica.
2. U tkivu karcinoma bubrega niskog stupnja, FGFR1 je pokazao umjerenu reaktivnost, a FGFR2 i VEGF blagu reaktivnost. Udio pozitivnih stanica na FGFR1 je bio 13%, na FGFR2 19%, a na VEGF 9%.
3. U tkivu karcinoma bubrega visokog stupnja, svi biljezi pokazali su umjerenu reaktivnost. Bilo je 23% FGFR1 pozitivnih stanica, 17% FGFR2 te 21% VEGF pozitivnih stanica.
4. Utvrđena je rijetka pojava kolokalizacije FGFR1 i VEGF u zdravom bubrežnom tkivu, dok je u tkivu karcinoma bubrega niskog i visokog stupnja bio veći broj stanica sa kolokalizacijom, što upućuje na veći zloćudni potencijal tih stanica.
5. Ustanovljena je kolokalizacija FGFR2 i VEGF u tkivu karcinoma bubrega niskog i visokog stupnja, što upućuje na veći zloćudni potencijal tih stanica.

7. POPIS LITERATURE

1. Wallace, M. A., Anatomy and Physiology of the Kidney. AORN Journal, 1998. 68(5): p. 799–820.
2. Stojisavljević S. Klinička anatomija bubrega [Internet]. Rijeka: Sveučilište u Rijeci, Medicinski fakultet; 2013. Dostupno na: <https://www.bib.irb.hr/652541>
3. Sampaio, F. J. B., Renal Anatomy. Urologic Clinics of North America, 2000. 27(4): p. 585–607.
4. Šitum M, Gotovac J i sur. Urologija. 2. Zagreb: Medicinska naklada; 2012.
5. Puđa I. Parcijalna nefrektomija [Internet]. Zagreb: Sveučilište u Zagrebu, Medicinski fakultet; 2018. Dostupno na: <https://repositorij.mef.unizg.hr/islandora/object/mef%3A1951/datastream/PDF/view>
6. Milanović M. Usporedba parcijalne i radikalne nefrektomije u liječenju raka bubrega u bolesnika liječenih u KBC - u Split u razdoblju od 1. siječnja 2011. do 31. prosinca 2014. godine [Internet]. Split: Sveučilište u Splitu, Medicinski fakultet; 2016. Dostupno na: <https://zir.nsk.hr/islandora/object/mefst:363/preview>
7. Junqueira LC, Carneiro J. Mokraćni sustav. U: Junqueira LC, Carneiro J. Osnove histologije. Zagreb: Školska knjiga; 2005. Str. 383-399.
8. Tomić, K. Patološke promjene bubrežnih arterija u bolesnika s karcinomom bubrežnih stanica [disertacija]. Zagreb: Sveučilište u Zagrebu, Medicinski fakultet; 2008.
9. Biologija 8. Sustav organa za izlučivanje [Internet]. Kazalo multimedije [pristupljeno 18.7.2020.]. Dostupno na: <https://edutorij.e-skole.hr/share/proxy/alfresco-noauth/edutorij/api/proxy-guest/3b8a4b4e-84b0-4580-aa6f-e38efe028ed9/biologija-8/m07/kazalo-multimedije/index.html?fbclid=IwAR0DLHNMByxNht90LZPKts2QzkJOkeQDFR9Ko4w-VyIdmYFHhh2xu4-7Hl8>
10. Vrhovac B, Jakšić B, Reiner Ž, Vucelić B. Bubrezi i mokraćni sustav. U: Vrhovac B, Jakšić B, Reiner Ž, Vucelić B. Interna medicina. Zagreb: Naklada ljevak; 2008. Str. 1149-1150.
11. Christensen, M.B., et al., Exploring the hereditary background of renal cancer in Denmark. PLoS One, 2019. 14(4): p. e0215725.
12. Cairns, P., Renal cell carcinoma. Cancer Biomark, 2010. 9(1-6): p. 461–473.

13. Dunnick, N.R., Renal cell carcinoma: staging and surveillance. *Abdom Radiol (NY)*, 2016. 41(6): p. 1079-85.
14. Feng, X., et al., Frequency, incidence and survival outcomes of clear cell renal cell carcinoma in the United States from 1973 to 2014: A SEER-based analysis. *Medicine (Baltimore)*, 2019. 98(31): p. e16684.
15. Zhang, M., et al., A pilot investigation of a urinary metabolic biomarker discovery in renal cell carcinoma. *Int Urol Nephrol*, 2019.
16. Capitano, U., et al., Epidemiology of Renal Cell Carcinoma. *Eur Urol*, 2019. 75(1): p. 74-84.
17. Martinez Chanza, N., A. Tripathi, and L.C. Harshman, Adjuvant Therapy Options in Renal Cell Carcinoma: Where Do We Stand? *Curr Treat Options Oncol*, 2019. 20(5): p. 44.
18. Antunović D. Kliničko-patološke karakteristike bolesnika s karcinomom bubrežnih stanica liječenih sunitinibom [Internet]. Zagreb: Sveučilište u Zagrebu, Farmaceutsko - biokemijski fakultet; 2018. Dostupno na: <https://zir.nsk.hr/islandora/object/pharma%3A1110>
19. Milostić, K., Saratlija Novaković, Ž. (2015). Tumori bubrega. *Medicus*, 24 (1 Urologija), 33-38. Preuzeto s <https://hrcak.srce.hr/144628>
20. Drobkova, H., et al., Associations Between Gene Polymorphisms of Vascular Endothelial Growth Factor and Prostate Cancer. *Anticancer Res*, 2019. 39(6): p. 2903-2909.
21. Jakovljević, G. Odnos tumorske neoangiogeneze i vaskularnog endotelnog čimbenika rasta, te njihov značaj u bolesnika s neuroblastomom [disertacija]. Zagreb: Sveučilište u Zagrebu, Medicinski fakultet; 2010.
22. Radovic, K. V. Vaskularni endotelni faktor rasta u gingivi i pljuvački u dijabetes melitusu: značaj za mehanički stres i oralnu hemostazu kod pacijenata sa imedijatnim mobilnim zubnim nadoknadama [disertacija]. Beograd: Univerzitet u Beogradu, Stomatološki fakultet; 2013.
23. Djordjevic, G., et al., Prognostic significance of vascular endothelial growth factor expression in clear cell renal cell carcinoma. *Pathol Res Pract*, 2007. 203(2): p. 99-106.
24. Baderca, F., et al., The diagnostic value of VEGF expression in the renal parenchyma tumors. *Rom J Morphol Embryol*, 2011. 52(2): p. 581-6.

25. Li, J., et al., Resveratrol promotes regression of renal carcinoma cells via a renin-angiotensin system suppression-dependent mechanism. *Oncol Lett*, 2017. 13(2): p. 613-620.
26. Jacobsen, J., et al., Different isoform patterns for vascular endothelial growth factor between clear cell and papillary renal cell carcinoma. *BJU Int*, 2006. 97(5): p. 1102-8.
27. Hu, S. L., et al., The Nephrologists Tumor: Basic Biology and Management of Renal Cell Carcinoma. *J Am Soc Nephrol*, 2016. 27(8): p. 2227–2237.
28. Zahirović, D., Redžović, A., Petković, M. i Belac Lovasić, I. (2017). Onkološki pristup liječenju raka bubrega. *Medicina Fluminensis*, 53 (3), 359-364. https://doi.org/10.21860/medflum2017_182975
29. Iacovelli, R., et al., Relationship and Predictive Role of the Dual Expression of FGFR and IL-8 in Metastatic Renal Cell Carcinoma Treated with Targeted Agents. *Anticancer Res*, 2018. 38(5): p. 3105-3110
30. Nedeljković, M. D. Molekularno profilisanje i karakterizacija trostruko negativnih hormonski zavisnih tumora dojke [disertacija]. Beograd: Univerzitet u Beogradu, Biološki fakultet; 2018.
31. Bogut A. Učinak proteina FGF i HMGB1 na preživljenje i proliferaciju živčanih matičnih stanica u kulturi [Internet]. Zagreb: Sveučilište u Zagrebu, Prirodoslovno-matematički fakultet; 2014. Dostupno na: <http://digre.pmf.unizg.hr/3970/1/DIPLOMSKI%20RAD%20ANA%20BOGUT.pdf>
32. Tsimafeyeu, I., et al., Overexpression of fibroblast growth factor receptors FGFR1 and FGFR2 in renal cell carcinoma. *Scand J Urol Nephrol*, 2011. 45(3): p. 190-5.
33. Tsimafeyeu, I., et al., OM-RCA-01, a novel humanized monoclonal antibody targeting fibroblast growth factor receptor 1, in renal cell carcinoma model. *Invest New Drugs*, 2013. 31(6): p. 1436-43.
34. Tsimafeyeu, I. and G. Bratslavsky, Fibroblast growth factor receptor 1 as a target for the therapy of renal cell carcinoma. *Oncology*, 2015. 88(6): p. 321-31.
35. Shu, J., et al., Correlation of FGFR2 rs2981582 polymorphisms with susceptibility to breast cancer: a case-control study in a Chinese population. *J Int Med Res*, 2019: p. 300060519869058.

36. Cirovic, S., et al., NCAM and FGFR1 coexpression and colocalization in renal tumors. *Int J Clin Exp Pathol*, 2014. 7(4): p. 1402-14.
37. Roviello, G., et al., Lenvatinib for the treatment of renal cell carcinoma. *Expert Opin Investig Drugs*, 2018. 27(5): p. 507-512.
38. Williams JR. The Declaration of Helsinki and public health. *Bulletin of the World Health Organization*. 2008;86(8):650-2. Epub 2008/09/18.
39. Galinec M. Imunohistokemijske metode u dijagnostici tumora bubrega [Internet]. Osijek: Sveučilište Josipa Jurja Strossmayera u Osijeku, Sveučilišni preddiplomski studij medicinsko laboratorijske dijagnostike; 2017. Dostupno na: <https://repositorij.mefos.hr/islandora/object/mefos%3A572/datastream/PDF/view>
40. Osman, W.M. and N.S. Youssef, Combined use of COX-1 and VEGF immunohistochemistry refines the histopathologic prognosis of renal cell carcinoma. *Int J Clin Exp Pathol*, 2015. 8(7): p. 8165-77.
41. Baderca, F., et al., Immunohistochemical expression of VEGF in normal human renal parenchyma. *Rom J Morphol Embryol*, 2006. 47(4): p. 315-22.
42. Nicol, D., et al., Vascular endothelial growth factor expression is increased in renal cell carcinoma. *J Urol*, 1997. 157(4): p. 1482-6.
43. Baldewijns MM, Thijssen VL, Van den Eynden GG, Van Laere SJ, Bluekens AM, Roskams T, van Poppel H, De Bruïne AP, Griffioen AW, Vermeulen PB. High-grade clear cell renal cell carcinoma has a higher angiogenic activity than low-grade renal cell carcinoma based on histomorphological quantification and qRT-PCR mRNA expression profile. *Br J Cancer*. 2007;96:1888–95.
44. Yildiz E, Gokce G, Kilicarslan H, Ayan S, Goze OF, Gultekin EY. Prognostic value of the expression of Ki67, CD44 and vascular endothelial growth factor and microvessel invasion in renal cell carcinoma. *BJU Int*. 2004;93:1087–1093.
45. Kawai Y, Sakano S, Korenaga Y, Eguchi S, Naito K. Associations of single nucleotide polymorphisms in the vascular endothelial growth factor gene with the characteristics and prognosis of renal cell carcinomas. *Eur Urol*. 2007;52:1147–1155.

46. Veselaj, F., et al., Prognostic Value of Vascular Endothelial Growth Factor A in the Prediction of the Tumor Aggressiveness in Clear Cell Renal Cell Carcinoma. Open Access Maced J Med Sci, 2017. 5(2): p. 167-172.

47. Park, J. Y., Kim, P., Shin, S., Lee, J., Cho, Y. M., & Go, H. (2020). FGFR1 is associated with c-MYC and proangiogenic molecules in metastatic renal cell carcinoma under anti-angiogenic therapy. Histopathology. doi:10.1111/his.14076

8. SAŽETAK

Uvod: Karcinom bubrežnih stanica (RCC) najčešći je karcinom bubrega s kontinuiranim porastom incidencije i smrtnosti u svijetu. Stoga su napori brojnih istraživačkih skupina usmjereni na otkrivanje značajnih dijagnostičkih, prognostičkih i terapijskih biljega koji bi poboljšali kvalitetu zdravstvene usluge za pacijente oboljele od karcinoma bubrežnih stanica.

Ciljevi: Ciljevi našeg istraživanja bili su utvrđivanje izražaja VEGF, FGFR1 i FGFR2 biljega u različitim stadijima karcinoma bubrežnih stanica u odnosu na izražaj u normalnom tkivu te utvrđivanje kolokalizacije VEGF-a s FGFR1 i FGFR2 u karcinomu bubrega s obzirom na patohistološki stupanj tumora.

Materijali i metode: Istraživanje smo proveli na uzorcima tumorskog tkiva i tkiva zdravog ruba bubrega, uzetim od ispitanika kojima je dijagnosticiran karcinom bubrega niskog (5 uzoraka) i visokog (5 uzoraka) stupnja. Provedeno je dvostruko imunofluorescencijsko bojenje tkivnih rezova karcinoma bubrega i kontrola na kombinaciju VEGF-a s FGFR1 i FGFR2. Postotak pozitivnih stanica izračunali smo na deset reprezentativnih polja iz svakog reza i izrazili kao srednju vrijednost \pm SD, a u odnosu između skupina (niski i visoki stadij te kontrolna skupina). Za analizu podataka koristili smo Kruskal-Wallis i Dunn posthoc test.

Rezultati: Rezultati našeg istraživanja pokazali su pozitivan imunohistokemijski izražaj VEGF, FGFR1 i FGFR2 u tkivu karcinoma bubrega niskog i visokog stupnja, kao i u normalnom bubrežnom tkivu. Ustanovljena je povremena kolokalizacija FGFR1 i VEGF u normalnom bubrežnom tkivu te kolokalizacija FGFR1 i FGFR2 s VEGF kod karcinoma bubrega niskog i visokog stupnja. U normalnom bubrežnom tkivu, FGFR1, FGFR2 i VEGF pokazali su blagu reaktivnost. U tkivu karcinoma bubrega niskog stupnja FGFR1 je pokazao umjerenu reaktivnost, dok su FGFR2 i VEGF pokazali blagu reaktivnost. U tkivu karcinoma bubrega visokog stupnja, svi biljezi su pokazali umjerenu reaktivnost. Utvrđena je kolokalizacija VEGF - a s FGFR1 i FGFR2 u karcinomu bubrega niskog i visokog stupnja.

Zaključak: Temeljem rezultata utvrđen je izražaj i kolokalizacija VEGF, FGFR1 i FGFR2 biljega u različitim stadijima karcinoma bubrežnih stanica i u normalnom bubrežnom tkivu. Navedeni rezultati doprinose boljem razumijevanju uloge ovih čimbenika u različitim patohistološkim stadijima karcinoma bubrega.

9. SUMMARY

Diploma thesis title: The expression of vascular endothelial growth factor and fibroblast growth factor receptors 1 and 2 in renal cell carcinoma

Introduction: Renal cell carcinoma (RCC) is the most common type of kidney cancer with a continuous increase in incidence and mortality in the world. Therefore, the efforts of numerous research groups are focused on the detection of significant diagnostic, prognostic and therapeutic markers that would improve the quality of health care for patients with renal cell carcinoma.

Objectives: The aims of our study were to determine the expression of VEGF, FGFR1 and FGFR2 markers in different stages of renal cell carcinoma in regard to the expression in normal tissue and to determine the colocalization of VEGF with FGFR1 and FGFR2 in renal cell carcinoma considering the pathohistological tumor grade.

Materials and methods: The study was performed on samples of tumor tissue and normal renal tissue, taken from respondents diagnosed with low (5 samples) and high grade (5 samples) renal cell carcinoma according to the WHO. Double immunofluorescence staining of renal cell carcinoma tissue sections was performed and controlled on combination of VEGF with FGFR1 and FGFR2. The percentage of positive cells was calculated on ten representative fields from each section and expressed as mean \pm SD and in the relationship between the groups (low and high stage and control group). We used the Kruskal-Wallis and Dunn posthoc test for data analysis.

Results: The results of our study showed a positive immunohistochemical expression of VEGF, FGFR1 and FGFR2 in low and high grade renal cell carcinoma tissue, as well as in normal renal tissue. Occasional colocalization of FGFR1 and VEGF in normal renal tissue and colocalization of FGFR1 and FGFR2 with VEGF in low and high grade renal carcinoma, was established. In normal renal tissue, FGFR1, FGFR2 and VEGF showed mild reactivity. In low grade renal cell carcinoma tissue, FGFR1 showed moderate reactivity, while FGFR2 and VEGF showed mild reactivity. In high grade renal cell carcinoma tissue, all markers showed

moderate reactivity. The colocalization of VEGF with FGFR1 and FGFR2 in low and high grade renal carcinoma, was determined.

Conclusion: Based on the results, the expression and colocalization of VEGF, FGFR1 and FGFR2 markers in different stages of renal cell carcinoma and in normal renal tissue, were determined. These results contribute to a better understanding of the role of these factors in different pathohistological stages of renal cell carcinoma.

10. ŽIVOTOPIS

OSOBNI PODATCI

IME I PREZIME: Iva Ćorluka

DATUM I MJESTO ROĐENJA: 29. siječnja 1996. godine, Mostar, Bosna i Hercegovina

DRŽAVLJANSTVO: Hrvatsko

E - ADRESA: iva.corluka96@gmail.com

OBRAZOVANJE

2014. - 2020. Sveučilište u Splitu, Medicinski fakultet, Integrirani preddiplomski i diplomski studij Dentalna medicina

2010. - 2014. Opća gimnazija Antuna Branka Šimića, Grude

2002. - 2010. Osnovna škola Ruđera Boškovića, Grude

AKTIVNOSTI

Član studentske organizacije „Zubolina“ pri Medicinskom fakultetu Sveučilišta u Splitu