

# Čimbenici ishoda liječenja ljevkastih prsiju metodom po Nussu u Klinici za dječju kirurgiju Kliničkog bolničkog centra Split

---

**Mustapić, Ivan**

**Master's thesis / Diplomski rad**

**2021**

*Degree Grantor / Ustanova koja je dodijelila akademski / stručni stupanj:* **University of Split, School of Medicine / Sveučilište u Splitu, Medicinski fakultet**

*Permanent link / Trajna poveznica:* <https://um.nsk.hr/um:nbn:hr:171:417765>

*Rights / Prava:* [In copyright](#)/[Zaštićeno autorskim pravom.](#)

*Download date / Datum preuzimanja:* **2024-11-26**



*Repository / Repozitorij:*

[MEFST Repository](#)



**SVEUČILIŠTE U SPLITU  
MEDICINSKI FAKULTET SPLIT**

**Ivan Mustapić**

**ČIMBENICI ISHODA LIJEČENJA LJEVKASTIH PRSIJU METODOM PO NUSS-U  
U KLINICI ZA DJEČJU KIRURGIJU KLINIČKOG BOLNIČKOG CENTRA SPLIT**

**Diplomski rad**

**Akadska godina:**

**2020./2021.**

**Mentor:**

**Dr. sc. Miro Jukić, dr. med.**

**Split, srpanj 2021.**

**SVEUČILIŠTE U SPLITU  
MEDICINSKI FAKULTET SPLIT**

**Ivan Mustapić**

**ČIMBENICI ISHODA LIJEČENJA LJEVKASTIH PRSIJU METODOM PO NUSS-U  
U KLINICI ZA DJEČJU KIRURGIJU KLINIČKOG BOLNIČKOG CENTRA SPLIT**

**Diplomski rad**

**Akadska godina:**

**2020./2021.**

**Mentor:**

**Dr. sc. Miro Jukić, dr. med.**

**Split, srpanj 2021.**

## SADRŽAJ

1. UVOD.....	1
1.1. Prsni koš .....	2
1.2. Anatomija prsnog zida.....	2
1.2.1. Embriologija.....	3
1.2.2. Krvožilna opskrba .....	4
1.2.3. Živčani sustav .....	5
1.3. Anatomija prsne šupljine.....	5
1.3.1. Embriologija.....	6
1.3.2. Krvožilna opskrba .....	7
1.3.3. Živčani sustav.....	8
1.4. Limfni sustav .....	9
1.5. Anatomija prsne kosti.....	9
1.6. Prirodne anomalije prsne kosti .....	10
1.6.1. Kokošja prsa (lat. pectus carinatum) .....	10
1.6.2. Rascjep prsne kosti .....	10
1.6.3. Šupljina u prsnoj kosti (lat. foramen sterni).....	11
1.7. Ljevčkasta prsa (lat. pectus excavatum).....	11
1.7.1. Prezentacija bolesnika i procjena .....	12
1.7.2. Dijagnostika.....	13
1.7.2.1. Slikovne metode.....	13
1.7.2.2. Elektrokardiografija .....	14
1.7.2.3. Ehokardiografija.....	14
1.7.2.4. Analiza krvi .....	14
1.7.2.5. Kardiopulmonalno testiranje u naporu .....	15
1.7.2.6. Plućna funkcija.....	15
1.7.3. Mogućnosti liječenja .....	15
1.7.4. Indikacije za kirurško liječenje.....	16
1.8. Operacija po Nuss-u .....	16
1.8.1. Kirurška tehnika .....	17
1.8.2. Poslijeoperacijski proces .....	24

1.8.3. Rane poslijeoperacijske komplikacije .....	24
1.8.4. Kasne komplikacije .....	26
1.8.5. Uklanjanje šipke .....	27
2. CILJ ISTRAŽIVANJA .....	28
3. ISPITANICI I METODE .....	30
3.1. Ispitanici .....	31
3.2. Mjesto provođenja studije .....	31
3.3. Organizacija studije .....	31
3.4. Opis istraživanja .....	31
3.5. Metode prikupljanja i obrade podataka .....	32
3.5.1. Statistička obrada podataka .....	32
3.5.2. Primarne mjere ishoda .....	32
3.5.3. Sekundarne mjere ishoda .....	32
3.6. Etička načela .....	32
3.7. Kirurška tehnika .....	32
4. REZULTATI .....	35
5. RASPRAVA .....	42
6. ZAKLJUČCI .....	46
7. POPIS CITIRANE LITERATURE .....	48
8. SAŽETAK .....	59
9. SUMMARY .....	61
10. ŽIVOTOPIS .....	63
11. PRILOZI .....	65

*Zahvaljujem svom mentoru dr. sc. Miru Jukiću na uloženom trudu, posvećenom vremenu, dobroj volji i stručnoj pomoći pri izradi ovoga diplomskog rada.*

*Veliko hvala gđi. Nadi Jukić iz Ureda Klinike za dječju kirurgiju KBC-a Split na velikodušnoj pomoći pri dobavljanju potrebne dokumentacije.*

*Zahvaljujem svojoj obitelji, prijateljima i kolegama koji su mi bili potpora i vjerni oslonac tijekom mog akademskog obrazovanja.*

*Posebice hvala mojoj baki Ani na bezuvjetnoj podršci i ustrajnim molitvama tijekom moga akademskog puta.*

## POPIS KRATICA

CO<sub>2</sub> – ugljikov dioksid

CT – računalna tomografija (eng. *computed tomography*)

EKG – elektrokardiogram

FEV1/FVC – forsirani ekspiracijski volumen u prvoj sekundi/forsirani vitalni kapacitet

FVC – forsirani vitalni kapacitet (eng. *forced vital capacity*)

ICR – poticajni spirometar (eng. *incentive spirometer*)

IQR – interkvartilni raspon (eng. *interquartile range*)

ITM – indeks tjelesne mase (eng. *body mass indeks*)

LDH – laktat dehidrogenaza

MRI – magnetska rezonancija (eng. *magnetic resonance imaging*)

NSAR – nesteroidni antireumatici (eng. *non-steroidal anti-inflammatory drugs- NSAID*)

PDS – polidioksanon

PEEP - pozitivan tlak na kraju izdisaja (eng. *positive end-expiratory pressure*)

RTG – radiografija

T. R. U. E. – test za alergije (eng. *thin-layer rapid use epicutaneous patch test*)

VO<sub>2</sub> – volumen kisika

## **1. UVOD**



## 1.1 Prsni koš

Prsni koš je područje koje se prostire između ošita koji čini donju granicu korijena vrata s kojim komunicira prema gore, rebrenog luka zajedno sa kralježnicom srijeda odnosno straga. Sastoji se od prsnog zida, njegovih površinskih struktura (dojke, mišića i kože) i prsne šupljine (1, 2).

## 1.2 Anatomija prsnog zida

Prsni zid čini dvanaest rebara, dvanaest prsnih kralješaka, hrskavica, prsna kost i pet mišića (1). Djeluje u pokretu, disanju i zaštiti prsne šupljine (3, 4). Prsna tijela kralješaka (lat. *corpus vertebrae*) i međukralježnički spojevi (lat. *discus intervertebralis*) čine stražnji prsni zid (4). Svako se rebro artikulira s dva paralelna tijela kralješka i savija bočno, srijeda i dolje. Prvih sedam „pravih“ rebara (lat. *costae verae*) stvaraju zglobove s prsnom kosti srijeda, zatim osmo do deseto „lažno“ rebro (lat. *costae spuriae*) stvara hrskavične nastavke za komunikaciju s prsnom kosti, dok jedanaesto i dvanaesto „plutajuće“ rebro (lat. *costae fluctuantes*) ne komunicira s prsnom kosti, čineći koštani okvir prsnog zida. Površinski mišići prsnog zida prema dubokima su slijedeći: vanjski međurebreni (lat. *mm. intercostales externi*), unutarnji međurebreni (lat. *mm. intercostales interni*), duboki međurebreni (lat. *mm. intercostales intimi*), subkostalni mišići straga (lat. *mm. subcostales*) te poprečni prsni mišić srijeda (lat. *m. transversus thoracis*) (5). Ti mišići funkcioniraju u disanju pomičući rebra, mijenjajući pritom obujam prsne šupljine. Površinski mišići na prsnom zidu funkcioniraju u pokretu ramenog pojasa, prsnog zida i kralježnice (4, 5). Ti mišići uključuju veliki i mali prsni mišić (lat. *m. pectoralis major et minor*), prednji seratus (lat. *m. serratus anterior*), mišić koji povezuje poprečne nastavke kralježaka i rebra (lat. *mm. levatores costarum*), mišić ispruživače kralježnice (lat. *m. erector spinae*) te stražnji gornji i donji seratus (lat. *m. serratus posterior superior et inferior*). Neki se mišići vežu za površinu ili djeluju kao produžeci prsnog koša uključujući skalenuse (lat. *mm. scaleni*), sternokleidomastoidni (lat. *m. sternocleidomastoideus*) i potključni mišić (lat. *m. subclavius*). Ti mišići djeluju na pomicanje ramenog pojasa, kralježnice, prsnog koša i zdjelice te pomažu kod disanja. Mišići koji se protežu inferiorno uključuju kvadratni mišić (lat. *m. quadratus lumborum*), prednji zdjelčni mišić (lat. *m. iliopsoas*), vanjski kosi trbušni mišić (lat. *m. obliquus externus abdominis*), unutarnji kosi (lat. *m. obliquus internus abdominis*), poprečni trbušni mišić (lat. *m. transversus abdominis*) i ravni trbušni mišić (lat. *m. rectus abdominis*). Tkivo dojke smješteno je površnije od velikog prsnog mišića (lat. *m. pectoralis major*) prednjeg prsnog zida. Tkivo dojke sastoji

se od mliječnih žlijezda, vlaknastog tkiva, masti, areolarnog kompleksa i bradavice (6).

### 1.2.1 Embriologija

Tijekom razvoja embrij se sastoji od tri različita sloja (trilaminarni disk). Ti su slojevi poznati kao vanjski (ektoderm), srednji (mezoderm) i unutarnji (endoderm) zametni listić. Duž srednje linije, diferencijacija živčanih stanica formira neuralnu cijev, koja nastavlja razvoj unutar mezoderma. Presavijanjem na takav način da se endoderm internalizira, nastaje troslojna cjevasta struktura iz koje potječu sve strukture prsnog koša. Tijekom razvoja, paraksijalni mezodermni somiti nastaju na suprotnim stranama živčane cijevi (7). Diferencijacija somita formira kosti, hrskavicu, mišiće i koža (1). Nadalje, produljenje i presavijanje dovest će do razvoja prsnog zida i zatvaranja prsne šupljine. U kliničkoj literaturi s početka 20. stoljeća bilo je značajnih kontroverzi u vezi s embrionalnim podrijetlom prsne kosti. Neki su istraživači mislili da su rebra podrijetla iskonske mezenhimske ploče prsne kosti, dok su drugi sugerirali da se prsna kost razvila zajedno s prednjim prsnim pojasom (8-10). Međutim, do 1952. godine utvrđeno je da prsna kost ima podrijetlo neovisno o rebrima i o prsnom pojasu, kao par mezenhimskih kondenzacija u lateralnom somatopleuričkom mezodermu, čineći prsnu kost apendikularnim derivatom (8, 9, 11-13). Prsna kost odrasle osobe može se podijeliti u tri dijela: držak (lat. *manubrium*), trup (lat. *corpus sterni*) i vršak prsne kosti (lat. *processus xyphoideus*). Razvoj središnjeg dijela trupa (lat. *mesosternuma*) započinje tijekom šestog gestacijskog tjedna formiranjem para kranio-kaudalno orijentiranih mezenhimskih šipki u ventrolateralnom tijelu stjenke embrija u razvoju (14, 15). Tijekom šestog do devetog gestacijskog tjedna, prsni primordiji medijalno migriraju jedni prema drugima i izdužuju se tvoreći skup prsnih šipki, kada dođu u kontakt s rastućim primordijalnim rebrima. Šipke se na kraju počinju međusobno stapati u srednjoj liniji počevši od drška prsne kosti (u kraniokaudalnom smjeru) i hondrificirati, tvoreći jednu čvrstu hrskavičavu šipku do desetog tjedna (8, 9, 12-15). Kaudalno produženje prsne šipke, dosežući dalje od pričvršćenja posljednjeg rebra, stvara vršak prsne kosti. Jednom kada su spajanje i hondrifikacija prsnih šipki završeni, raščlanjivanje središnjeg dijela trupa u jezgre okoštavanja (lat. *sternebrae*) postaje vidljivo kako se počinju razvijati centri za okoštavanje. Ovo je raščlanjivanje pod utjecajem rebara i mjesta njihovog pričvršćivanja na središnji dio trupa prsne kosti (9, 13, 14). Držak se razvija neovisno o trupu i sastoji se od tri zasebna mezenhimska primordija: presternalni i dvije uparene suprasternalne mase. Presternalna masa razvija se mediokranijalno od prsne šipke tijekom šestog gestacijskog tjedna i stapa se na kranijalnim dijelovima hrskavičnih prsnih kostiju. Suprasternalne mase, koje se pojavljuju

između medijalnih krajeva primordijalne ključne kosti (lat. *clavicula*) i presternuma, stapaju se s presternumom i tvore superiorne dijelove držka i sternoklavikularnih zglobova (9, 13-15). Okoštavanje prsne kosti počinje oko petog gestacijskog mjeseca. Iako broj centara za okoštavanje unutar jedne jezgre okoštavanja može varirati, držak obično prvi okošta, razvijajući jedan glavni i promjenjivi broj manjih centara okoštavanja. Prva i druga jezgra okoštavanja imaju tendenciju okoštavanja iz jednog centra, a upareni centri za okoštavanje obično se mogu naći u posljednje dvije jezgre (13). Okoštavanje (osifikacija) vrška prsne kosti započinje tek nakon navršene tri godine života i izuzetno je promjenjiv proces (13, 14). Za razliku od kraniokaudalnog smjera spajanja prsnih šipki i formiranja središta okoštavanja, objedinjavanje različitih primarnih centara okoštavanja napreduje u kaudokranijalnom smjeru. Spajanje između centara okoštavanja tri i četiri počinje između četvrte i desete godine dok potpuno objedinjavanje svih različitih jezgara u trupu prsne kosti očekuje se u osobe starije od petnaest godina (16).

### 1.2.2 Krvožilna opskrba

Prsni zid ima obilnu kolateralnu krvožilnu opskrbu te na taj način postiže adekvatnu količinu kisika u svakom trenutku bitnu za proces disanja (4).

Duboka neurovaskularna ravnina prsnog zida nalazi se između najdubljeg međurebrenog (lat. *mm. intercostales intimi*) i unutarnjeg međurebrenog mišića (lat. *mm. intercostales interni*). Ovdje stražnje međurebrene arterije grane potključne arterije i aorte (lat. *a. subclaviae* i lat. *aortae*) putuju samo inferiorno od svakog rebra i daju kolateralne međurebrene grane koje su manje i putuju upravo superiorno od svakog rebra. Te arterije završavaju kao komunikacija s prednjim međurebrenim arterijama (lat. *aa. intercostales anteriores*) (17).

Srijeda, opskrba prsnog zida krvlju pretežno je iz unutarnje prsne arterije (lat. *a. thoracicae internae*) koja putuje duboko do rebrenih hrskavica iz potključne arterije (lat. *a. subclaviae*). Kako se unutarnja prsna arterija spušta, daje prednje međurebrene grane i perforacije prije nego što završi kao muskulofrenične (lat. *aa. musculophrenicae*) i gornje epigastrične arterije (lat. *aa. epigastricae superiores*) (4, 18).

Bočna opskrba torakalnog zida krvlju dolazi iz grana pazušne arterije (lat. *a. axillaris*), a to su torakoakromijalna arterija (lat. *a. thoracoacromialis*), podlopatična arterija (lat. *a.*

*subscapularis*) i lateralna torakalna arterija (lat. *a. thoracica lateralis*) (4).

Opskrba stražnjeg prsnog zida dolazi iz leđnih grana stražnjih međurebrenih arterija (lat. *aa. intercostales posteriores*) i stražnje skapularne arterije (lat. *a. dorsalis scapulae*) (4).

Inferiorno, kolateralizacija krvi dolazi iz donje epigastrične arterije (lat. *a. epigastrica inferior*) koja anastomozira sa gornjom epigastričnom arterijom (lat. *a. epigastrica superior*) unutar ravnog trbušnog mišića (lat. *m. rectus abdominis*) (4).

### 1.2.3 Živčani sustav

Od kralježničke razine T1 do T12 prsni moždinski živci (lat. *nn. spinales*) izlaze kroz međukralježnički otvor (lat. *foramina intervertebralis*) i granaju se u prednju (lat. *ramus anterior*) i stražnju granu (lat. *ramus posterior*). Prednje grane (međurebreni živci) putuju stražnjim međurebrenim žilama upravo inferiorno od svakog rebra u neurovaskularnom prostoru (između najdubljeg međurebrenog mišića i unutarnjeg međurebrenog mišića). Tijekom njihovog protoka granaju se kolateralne, bočne kožne grane (lat. *r. cutaneus lateralis*) i prednje kožne grane (lat. *r. cutaneus anterior*). Prednje grane inerviraju kožu preko rebra i mišića prsnog zida. Stražnje grane nastavljaju inervirati kožu preko stražnjeg prsnog zida i mišića kralježnice (19, 20).

Ručni živčani splet (lat. *plexus brachialis*) potječe od moždinskih živaca C5 do T1 i smješten je superiorno od prsnog koša. Kako se spletovi, snopovi i korijeni formiraju, živci se granaju kako bi opskrbili površinske mišiće na prsnom zidu; to uključuje stražnji lopatični (lat. *n. dorsalis scapulae*), medijalni i bočni prsni (lat. *n. pectoralis medialis et lateralis*), dugi prsni (lat. *n. thoracicus longus*) i stražnji prsni živac (lat. *n. thoracodorsalis*) (21).

## 1.3 Anatomija prsne šupljine

Prsna se šupljina prostire između prsnog zida sprijeda, kaudalno je zatvorena ošitom (lat. *diaphragma*), koji je odvaja od trbušne šupljine, a kranijalno komunicira s korijenom vrata-prsni otvor (2). Ošit je glavni mišić za respiratornu funkciju. Kako se kontrahira svojom aktivnošću (time i skuplja), povećava volumen prsne šupljine što rezultira udisajem. Prsna šupljina sadrži organe i tkiva koji funkcioniraju u respiratornom (pluća, dušnice, dušnik, poplućnica), kardiovaskularnom (srce, osrčje, velike žile, limfne žile), živčanom (lutajući živac- vagus, simpatički lanac, frenični živac, povratni grkljanski živac), imunološkom

(timusni) i probavnom (jednjak) sustavu. Prsna šupljina obično se može podijeliti u dobro uspostavljene odjeljke (2). Prvenstveno to je šupljina poplućnice i sredoprsje. Postoje dvije šupljine poplućnice koje sadrže lijevo i desno pluće (lat. *pulmo sinister et dexter*) i poplućnicu (lat. *pleura*). Sredoprsje (lat. *mediastinum*) je središnji prostor i nalazi se između dvije bilateralne šupljine poplućnice. Proteže se do unutarnje granice prsne kosti naprijed, unutarnje granice prsnih tijela kralježaka straga i obuhvaća cijelu okomitu duljinu prsne šupljine. Vodoravna ravnina (poznata i kao prsna ravnina), koja presijeca kralježničku vezu T4-T5, kroz kut prsne kosti (spoj drška i tijela prsne kosti) dijeli sredoprsje na gornje i donje (2). Donje sredoprsje se prema prednjoj i stražnjoj površini osrčja dalje dijeli na prednji, srednji i stražnji odjeljak. Prednje sredoprsje se prostire ispred perikardijalne vrećice, srednje sadrži srce i osrčje, a stražnje se prostire iza perikardijalne vrećice. Odjeljci sredoprsja sadrže sljedeće (2):

- Šupljina poplućnice – pluća i poplućnica
- Gornje (lat. *superior mediastinum*) sredoprsje – velike krvne žile, dušnik, jednjak, vagusni živac, frenični živac, simpatičke živce, prsni limfovod, prsnu žlijezdu
- Prednje (lat. *anterior mediastinum*) sredoprsje – vezivno tkivo, prsna žlijezda i limfni čvorovi
- Srednje sredoprsje - srce, korijeni velikih krvnih žila, frenični živac i osrčje
- Stražnje (lat. *posterior mediastinum*) sredoprsje - silazna aorta, vene azigosnog sustava, jednjak, vagusni živac, simpatičke živce, dušnice i prsni limfovod

### 1.3.1 Embriologija

Kardiovaskularni sustav potječe iz sloja mezoderma kao rezultat spajanja srčanih mioblasta, što je poznato kao kardiogeno polje. Ovo je polje u početku oblika potkove, ali rotira se tako da tvori primitivnu srčanu cijev. Diferencijacija endotelnih stanica, stanica miokarda i perikarda tvori cijev koja će usmjeriti krv iz venskog sustava u primitivnu aortu (od kaudalnog prema cefaličnom smjeru). Nakon tri tjedna, produljenje i savijanje cijevi čine srčanu petlju. Proliferacija i razgradnja stanica tvore klijetke, septum, zalistke i trabekule srca. Pri rođenju,

niz fizioloških promjena dovodi do perfuzije pluća, naročito promjene protoka kroz ovaralni otvor (lat. *foramen ovale*) i zatvaranja arterijskog voda (lat. *ductus arteriosus*) (22, 23).

Respiratorni sustav potječe od trbušne stijenke primitivnog endoderma prednjeg crijeva kao divertikulum u razdoblju od trećeg do šestog tjedna. Ovaj se divertikul kaudalno izdužuje tvoreći paralelnu cijev (primitivni dušnik) ispred prednjeg crijeva (primitivni jednjak). Dušnik oblikuje bronhijalne pupoljke kaudalno, što dovodi do budućih režnjeva pluća (dva s lijeve i tri s desne strane). Poplućnica nastaje od okolnog mezoderma koji zahvaća pupoljke dušnica. Morfogeneza i diferencijacija pupova dušnica dovode do razvoja dušničkog stabla, bronhiola, alveola i krvožilja pluća. Proizvodnja plućnog surfaktanta započinje u 24. tjednu, a može spriječiti atelektazu u 32. tjednu. Alveole nastavljaju sazrijevati do osam godina nakon poroda (24). Prsna žlijezda (lat. *timus*) se razvija u prsnoj šupljini te je podrijetlom iz ventralne treće ždrijelne vrećice. Iako je velik pri rođenju, timus regredira u odraslom životu (25).

### 1.3.2 Krvožilna opskrba

Velike krvne žile su pretežno smještene u gornjem i stražnjem sredoprsju, iako potječu odnosno završavaju u srcu (središnji dio sredoprsja). Te žile uključuju aortu, gornju šuplju venu, plućnu arteriju, plućne vene i donju šuplju venu (26).

Aorta izlazi iz lijeve klijetke srca i radi luk prema gore i straga. Blizu izlazišta aorte (superiornije od aortne valvule), aorta opskrbljuje srce desnom i lijevom koronarnom arterijom (lat. *a. coronaria dextra et sinistra*). Tri se grane odvajaju na luku aorte koji u konačnici opskrbljuju glavu, gornje udove i zid prsnog koša. Te su arterije brahiocefalično stablo (lat. *truncus brachiocephalicus*), lijeva zajednička karotida (lat. *a. carotis communis sinistra*) i lijeva potključna arterija (lat. *a. subclavia sinistra*). Kako se aorta straga spušta od srca u lijevom paravertebralnom žlijebu, odvajaju se stražnje međurebrene arterije (od treće do jedanaeste) i opskrbljuju prsni zid. Aorta napušta prsni koš probijanjem ošita na razini T12 (26).

Venski sustav općenito prati arterijski sustav, međutim postoje i razlike. Krv koja se vraća u srce (desnu pretklijetku) dolazi ili kroz gornju šuplju venu (lat. *v. cava superior*) ili donju šuplju venu (lat. *v. cava inferior*). Gornja šuplja vena odvodi krv iz obostranih brahiocefaličnih vena (lat. *v. brachiocephalica dextra et sinistra*) i azigosnog venskog sustava (lat. *v. azygos*). Donja šuplja vena prijeđe kratku udaljenost nakon probijanja ošita na razini T8 kako bi se krv iz trbuha i donjih udova drenirala u donju stijenku desne pretklijetke (27).

Azigonski venski sustav sastoji se od neparne vene (lat. *v. azygos*), poluneparne vene (lat. *v. hemiazygos*) i pomoćne poluneparne vene (lat. *v. hemiazygos accesoria*). Poluneparne i pomoćne poluneparne vene dreniraju lijeve stražnje međurebrene vene i komuniciraju s lijevom zajedničkom ilijačnom venom (lat. *v. iliaca communis sinistra*). Neparna vena odvodi desne stražnje međurebrene vene, poluneparnu i pomoćne poluneparne vene u gornju šuplju venu (27).

### 1.3.3 Živčani sustav

Simpatički živčani sustav tijela čine dva preganglijska neurona i jedan postganglionski neuron od T1 do L2. Neuroni sinapse su na leđnoj moždini, simpatičkom gangliju i ciljnom organu. Preganglionski neuron iz leđne moždine kratke je duljine, što rezultira simpatičkim ganglijem u blizini međukralježničkog otvora, duboko do rebara i bočno od prsnih kralješaka. Prsni simpatički gangliji komuniciraju s vratnim i slabinskim simpatičkim ganglijima čineći simpatički lanac. Iz simpatičkog lanca, postganglionski neuroni inerviraju niz struktura, uključujući srce, pluća, žile, prsnu žlijezdu, jednjak i kožu (28).

Živac "lualica" (lat. *n. vagus*) odgovoran je za parasimpatičku inervaciju prsne šupljine. Prisutan je obostrano i ulazi u prsnu šupljinu unutar karotidne ovojnice zajedničkom karotidnom arterijom i unutarnjom vratnom venom. Dok se spušta u gornji i stražnji mediastinalni odjeljak, šalje grane u srčani splet, plućni splet i jednjačni splet. Vagusni živac izlazi iz prsne šupljine kroz otvor jednjaka (hijatalni) na ošitu. Oštećenje istoga može rezultirati nizom simptoma, uključujući otežano gutanje, ubrzan rad srca, povišen krvni tlak, promjene sluha i glasovne promjene (29).

Lijevi povratni grkljanski živac (lat. *n. laryngeus recurrens sinister*) grana se od lijevog vagusnog živca u razini luka aorte. Pomiče se medijalno, ispod luka aorte i uspinje se prema vratu. Desni povratni grkljanski živac (lat. *n. laryngeus recurrens dexter*) ne ulazi u prsnu šupljinu, već odvajanjem od desnog vagusnog živca prelazi ispod desne potključne arterije. Paraliza ponavljajućeg grkljanskog živca utječe na mišiće grkljana (19, 30, 31).

Frenični živac (lat. *n. phrenicus*) potječe od kralježničkih živaca C3 do C5 obostrano. U prsnu šupljinu ulazi kroz gornji prsni otvor i spušta se sprijeda preko plućnih korijena, bočno od osrčja i završava na mišiću ošita. Paraliza freničnog živca može prouzročiti djelomičnu ili potpunu paralizu ošita, što može ozbiljno utjecati na disanje (21, 32).

## 1.4 Limfni sustav

Limfni sustav cijelog tijela, osim desnog gornjeg uda i desne strane glave, odvodi se kroz prsni limfovod (lat. *ductus thoracicus*). U prsnoj koži, isti probija ošit kroz aortalni otvor, uspinje se točno ispred tijela prsnih kralješaka i odvodi u spoj lijeve potključne i unutarnje vratne vene. Desni limfovod (lat. *ductus lymphaticus dexter*) osigurava limfnu drenažu s desne strane glave i vrata, desnog gornjeg uda u desnu brahiocefaličnu venu (27, 33).

## 1.5 Anatomija prsne kosti

Prsna kost (lat. *sternum*) je djelomično okomita kost u obliku slova T koja čini središnji prednji dio prsnoga zida. Prsna kost spaja rebra preko rebrenih hrskavica čineći prednji rebri obroč. Anatomski je podijeljena u tri segmenta: držak, tijelo i vršak prsne kosti (1).

- Držak (lat. *manubrium sterni*) je četverokutnog oblika s četiri granice. Gornji rub ima polumjesečastu udubinu (lat. *incisura jugularis*) koja se može lako opipati pod kožom. S obje strane te udubine prisutni su desni i lijevi ključni urez (lat. *incisura costalis dextra et sinistra*). Ti usjeci prsne kosti uzglobljeni su s medijalnim krajem svake ključne kosti (lat. *clavicula*) te tvore sternoklavikularne zglobove. Držak prsne kosti također sadrži udubinu kojom se spaja s rebrenim hrskavicama prvog para rebara (lat. *incisura costalis prima*). Trup prsne kosti (lat. *corpus sterni*) najduži je dio prsne kosti. Ravan je s udubljenim grebenima uz bokove gdje se rebrene hrskavice trećeg do sedmog para rebara uzglobljuju inferiorno u odnosu na kut prsne kosti (34). Kut prsne kosti (lat. *angulus sterni*) je mjesto gdje se tijelo prsne kosti spaja s drškom. Ova dva dijela prsne kosti leže u nešto različitim ravninama što uzrokuje ugao. Ovaj kut sprijeda odgovara međukralježničkom hrskavičnom spoju (lat. *discus intervertebralis*) između četvrtog i petog prsnog kralješka te je poznat i kao *Louisov* kut. Prepoznavanje istoga korisna je anatomska orijentacija jer se rebrene hrskavice rebara na ovom mjestu pričvršćuju za prsnu kost (1, 34).
- Vršak prsne kosti (lat. *processus xyphoideus*) je trokutastog oblika i čini najudaljeniji dio prsne kosti. Veličina i oblik vrška su vrlo varijabilni. Uglavnom je hrskavica do 40. godine, a u potpunosti se kalcificira do 60. godine. Međutim, ove dobne promjene u odraslih su vrlo varijabilne (1).



## 1.6 Prirodene anomalije prsne kosti

Postoje mnoge varijacije prsnih kostiju. Varijacije su najčešće u najaboralnijem dijelu prsne kosti. Jedna od najrasprostranjenijih varijacija prsnog koša je rascijepljeni vršak prsne kosti (lat. *processus xyphoideus bifidus*). Anatomske varijacije kuta prsne kosti također postoje, na primjer, kut se može pogrešno postaviti, što rezultira netočnim brojanjem rebara i time rezultira pogreškama u fizičkom pregledu prsnog koša i proceduralnim pogreškama tijekom živčanih blokova i iglenih torakocenteza. Također, pogrešno postavljen kut prsne kosti može povećati rizik od prijeloma prsne kosti u tupim traumama prsnog koša. Ponekad može postojati dodatni "kut" simfize prsne kosti, koji na slikovnim studijama može oponašati prijelom prsne kosti, traumatsku pukotinu ili osteolitičku leziju (35).

Čak 90% urođenih abnormalnosti prsnog zida uključuje ljevkasta prsa (lat. *pectus excavatum*) i kokošja prsa (lat. *pectus carinatum*) (36).

Sljedeći urođeni nedostatak prednjeg zida prsnog koša je rascjep prsne kosti koja je rezultat neuspjelog spajanja prsne kosti u srednjoj liniji. Ovisno o stupnju odvojenosti, rascjep može biti cjeloviti ili nepotpuni. Pukotina prsne kosti ostavlja srce i velike žile nezaštićenima i izloženima. Uska pukotina na prsnoj kosti može se čak zamijeniti za prijelom prsne kosti, što je još jedan razlog zašto je ova pukotina od kliničkog značaja (3, 35). Nepotpuno spajanje hrskavičnog modela prsne kosti može dovesti do stvaranja kružno oblikovanog kuta prsne kosti (37).

### 1.6.1 Kokošja prsa (lat. *pectus carinatum*)

Procijenjena pojavnost kokošnjih prsiju je 4 do 13 puta manja od one u ljevkastim prsima (38). To je drugi najčešći defekt prednjeg zida prsnog koša nakon ljevkastih prsiju. Ovu deformaciju karakterizira pomicanje prsne kosti i susjednih rebrenih hrskavica prema van, što uzrokuje abnormalno ispučenje prednjeg zida prsnog koša (39). Kliničke kardiorespiratorne komplikacije rjeđe su nego u ljevkastim prsima (38).

### 1.6.2 Rascjep prsne kosti

Rascjep prsne kosti je razvojna anomalija uzrokovana neuspjehom spajanja dviju bočnih mezodermalnih prsnih kostiju koje kasnije čine tijelo prsne kosti (40). Procijenjena učestalost rascjepa prsne kosti iznosi 1 na 50000 do 100000 živorođenih (41), što predstavlja 0,15 do 0,5% svih malformacija zida prsnog koša (41, 42). Rascjep prsne kosti može se pojaviti izolirano ili

kao sindrom u vezi s drugim malformacijama, na primjer, površinskim kraniofacijalnim hemangiomima (43, 44). Različite vrste prsnih pukotina uključuju gornju pukotinu, donju pukotinu, subtotalnu pukotinu, totalnu ili potpunu pukotinu i srednju pukotinu (45). Rascjep prsne kosti tipa gornje pukotine može se pojaviti u kombinaciji s rascjepom donje čeljusti (38).

### 1.6.3 Šupljina u prsnoj kosti (lat. *foramen sterni*)

Procijenjena pojavnost šupljine prsne kosti iznosi 2,5% do 13,8% opće populacije (29). Kao što je već rečeno, proizlazi iz nepotpunog spajanja hrskavičnog modela prsne kosti. Općenito je bez simptoma i često je slučajni nalaz koji se pronađe tijekom slikovnih ispitivanja prsnog koša. Srodne kliničke implikacije zahtijevaju mjere predostrožnosti tijekom biopsije i akupunkture prsne kosti kako bi se spriječile smrtne komplikacije od ozljeda aorte ili desne klijetke (45).

## 1.7 Ljevkastra prsa (lat. *pectus excavatum*)

Ljevkastra prsa su najčešće izraženi urođeni poremećaj prsnog koša dječje dobi i javljaju se sa učestalošću od 1:400 do 1:1000 novorođene djece. Ta vrsta poremećaja javlja se u 90% slučajeva anomalije prsnog koša (46, 47). Zatim slijede kokošja prsa 5-7%, rascjep prsne kosti te pentalogija Cantrell. Sinonimi za ljevkastra prsa su udubljena prsa, postolarska prsa, te latinski nazivi *pectus escavatum*, *pectus infundibuliforme* (46-53). U većini slučajeva poremećaj je vidljiv u najranijoj dobi koji se pogoršava tijekom rasta, a najizraženiji je u adolescentno doba. Karakteriziran je anomalijom tijela prsne kosti i hrskavičnog dijela rebra gdje se spajaju rebra sa prsnom kosti. Prsna kost je udubljena prema kralježnici sa najčešće najizraženijim udubljenjima donje dvije trećine tijela kosti te iznad spoja tijela prsne kosti i vrška iste kosti. Hrkavični dijelovi rebra kao i sama rebra su prema prsnoj kosti jače savijeni i deformirani. Na taj način mogu biti i spojena dva ili više rebra te tako nastaje jači poremećaj. Gotovo redovito prva dva rebra i držak prsne kosti su bez promjena, a tipično je zahvaćeno četiri do pet rebra sa svake strane (48). Poremećaj može biti simetričan i asimetričan, a sam lijevak može bit plići ili dublji prema kralježnici (49-51). Udubljenje je jače izraženo kod asimetričnih poremećaja i učestalije je sa desne strane. Sama prsna kost je više ili manje rotirana, a može biti rotirana čak do 90 stupnjeva (51, 52). Ljevkastra prsa se češće javljaju u muškog spola i odnos je 3:1, a rijetko se javljaju u ljudi crne rase ili mulata (94% je zahvaćena bijela rasa) (47). Prsni koš je karakterističnog smanjenog promjera u anteroposteriornom dijelu. Klinički

izgled djeteta sa ljevkastim prsima je karakterističan. Vidljiva je uvučenost prsnog koša, ispupčen abdomen, ramena i glava su nagnuta prema naprijed i najčešće su težinski ispod normalnog odnosa težine i visine te astenični izgled. Marfanoidni izgled se nalazi u 24% bolesnika, skolioza 20%-28% bolesnika te u 39% bolesnika učestale respiratorne kronične bolesti dišnih puteva (47, 52-57).

#### 1.7.1 Prezentacija bolesnika i procjena

Iako se ljevkasta prsa mogu otkriti pri rođenju ili u ranom djetinjstvu, mnogi se bolesnici mogu pojaviti tek u ranoj adolescenciji (58, 59). Anomalija može biti simetrična ili asimetrična, te ujedno povezana s asimetrijom i rotacijom prsne kosti na depresivniju stranu (60). Budući da bolesnici s ljevkastim prsima mogu pokazivati marfanoidni habitus (61), procjena kliničkih značajki Marfanovog sindroma trebala bi biti izražena. Bolesnici mogu imati fenotipske nalaze u skladu s Marfanovim sindromom, ali ne moraju ispuniti sve dijagnostičke kriterije (62). Za konačnu procjenu može se naznačiti upućivanje genetskom stručnjaku. Ako je prisutna skolioza, ona se također treba procijeniti (61). S teškim oblikom ljevkastih prsiju može se povezati i loše držanje tijela (61). Kardiopulmonalni učinci ljevkastih prsiju ne mogu se precizno procijeniti samo mjerenjem dubine defekta (58). Široka, ravna ljevkasta prsa mogu uzrokovati srčani pritisak unatoč blagom izgledu. Srčanom auskultacijom možemo otkriti šum, a snimanjem zida prsnog koša možemo otkriti pomak srca ulijevo. Ovaj pomak može biti uzrokovan izobličenjem i pritiskom na srce ili abnormalnošću zalistaka (63, 64). Bolesnici mogu pokazivati razne simptome kao što su :

- zapuha pri vježbanju
- gubitak izdržljivosti
- bol u prsima
- umor
- palpitacije
- ubrzan rad srca (lat. *tachycardia*)
- zviždanje izazvano vježbanjem
- infekcije gornjeg respiratornog trakta ili astma

- nesvjestica ili vrtoglavica
- netrpeljivost vježbanja
- rana sitost nakon obroka
- nemogućnost držanja koraka s vršnjacima
- anksioznost i poremećaj slike tijela

Navedeni simptomi se često opisuju u napredovanju s godinama. Mnogi mogu imati simptome tek u adolescenciji ili odrasloj dobi (58, 59). Odrasli bolesnici također mogu imati značajnije napredovanje simptoma sa starenjem kako prsni zid postaje manje popustljiv i kako se kompenzacijski mehanizmi smanjuju (59, 65). Psihosocijalna pitanja i slika tijela su faktori koji se ne mogu podcijeniti. Na primjer, adolescenti mogu biti podložni psihološkom stresu i traumi od vršnjačkog nasilja (66).

## 1.7.2 Dijagnostika

Bolesnici s ljevkastim prsima zahtijevaju sveobuhvatnu kliničku dijagnostiku da bi se krenilo u samo liječenje poremećaja, ako je uopće potrebno. To uključuje slikovne metode kao što su računalna tomografija ili skraćeno CT (engl. *computed tomography*), magnetsku rezonanciju ili skraćeno MRI (eng. *magnetic resonance imaging*), elektrokardiografiju ili skraćeno EKG, ehokardiografiju, analizu krvi, kardiopulmonalno testiranje u naporu ili ergometrija te na kraju testove plućne funkcije ili spirometriju.

### 1.7.2.1 Slikovne metode

Početna procjena trebala bi posebno uključivati snimanje ne kontrastnom računalnom tomografijom ili magnetskom rezonancijom (67, 68). Ti modaliteti snimanja dopuštaju vizualizaciju promjene i može otkriti pritisak na srce, srčani pomak i prisutnost potpunog ili djelomičnog kolapsa pluća (lat. *atelectasis pulmonum*) ili pritiska na samo plućno stablo (67). Izračunate tomografske slike treba dobiti i pri udahu i pri izdahu jer težina anomalije može se znatno pogoršati kada bolesnik izdahne (69). Snimanje se koristi za izračunavanje indeksa ozbiljnosti na najnižoj razini promjene ljevkastih prsiju, a za to nam treba ili indeks korekcije

ili Haller indeks. Haller-ov indeks izračunava se koristeći širinu prsa podijeljenu s udaljenosti između stražnje površine prsne kosti i prednje površine kralježnice (70). Ocjena Haller indeksa je normalno na 2,5 do 2,7, a pogoršanje na 3,25 ili više (70, 71). Nasuprot tome indeks korekcije koristi jednadžbu  $(b - a) / b \times 100$ , gdje je  $a$  najmanja udaljenost između prednje kralježnice i stražnje površine prsne kosti, te  $b$  maksimalna udaljenost između prednje kralježnice i prednjeg unutarnjeg rebra (60, 72). To donosi postotak na koji bi prsa trebala biti ispravljena da bi postigla normalne dimenzije, s normalnom razinom 10% ili manje (60). Indeksom korekcije bolje procjenjujemo bolesnike s prsima bačvastog oblika koji imaju rezultat Haller-ova indeksa lažno nizak (60, 72).

#### 1.7.2.2 Elektrokardiografija

Svim bolesnicima treba napraviti 12-kanalni elektrokardiogram (EKG). Abnormalnosti u rezultatima elektrokardiograma najčešće su blok snopa desne grane i znakovi zadebljanja pretkljetke i kljetke (73). Sinusne aritmije i preuranjeni otkucaji kljetke također su zabilježeni (74).

#### 1.7.2.3 Ehokardiografija

Iako slikovne metode mogu biti ograničavajuće u bolesnika s teškim anomalijama, ehokardiografiju treba izvesti kako bi se isključila značajna anatomska abnormalnost. Ova pretraga je presudna za bolesnike za koje se sumnja da imaju Marfanov sindrom da bi procijenili dimenzije aorte i funkciju bikuspidalnog zaliska (61). Anatomske abnormalnosti u listićima bikuspidalnog zaliska i morfološke promjene desne kljetke, uključujući zaobljeni vrh i trabekularno zadebljanje, te strukturna promjena samog zida kljetke također su zabilježeni (64). Transezofagealni ehokardiogram može bolje procijeniti desnu stranu srca u bolesnika s ljevkastim prsima, ali je invazivna metoda. Desnostrani pritisak na srce s pravom može biti značajan te s njom povezana dijastolička disfunkcija i smanjeni odljev krvi (58, 64, 75, 76). Usto, desna pretkljetka i odvodni put mogu biti pritisnuti, smanjujući punjenje pretkljetke i posljedično smanjujući frakciju izbacivanja krvi. Odljev iz desne kljetke može se značajno povećati nakon kirurškog zahvata korekcije ljevkastih prsiju i može rezultirati povećanjem odljeva kako desne tako i lijeve kljetke (75, 76).

#### 1.7.2.4 Analiza krvi

Utvrđeno je da je jedan parametar stalno abnormalan u bolesnika s ljevkastim prsima, a

to je laktat dehidrogenaza (LDH). Laktat dehidrogenaza može biti povišena, ali se smanjuje nakon učinjene korekcije deformiteta. Navedeno povišenje može biti posljedica pritiska unutarnjih organa. Međutim, budući da je isti prisutan u gotovo svim tjelesnim tkivima, to je nespecifični marker (77).

#### 1.7.2.5 Kardiopulmonalno testiranje u naporu

Da bi se kvantificirao stupanj u kojem ljevka prsa utječu na sposobnost bolesnika da vježba i troši kisik, treba provesti testiranje kardiopulmonalnih vježbi. Srčana ograničenja koja proizlaze iz anomalije mogu biti prikazani abnormalno niskim maksimalnim anaerobnim volumenom kisika ( $VO_2$ ) tijekom testiranja (78). Pronađena studija je pokazala da tijekom vježbanja bolesnici s ljevkastim prsima nisu mogli dosegnuti količinu udarnog volumena kontrolnih bolesnika pri bilo kojem intenzitetu vježbanja (79). U skladu s tim smanjen je srčani volumen, što je dovelo do ograničenja u vršnom kapacitetu tjelovježbe (79). Sposobnost vježbanja i maksimum volumena kisika pokazao se u nekim studijama kao statistički značajno poboljšano nakon korekcije ljevkastih prsiju (78, 80).

#### 1.7.2.6 Plućna funkcija

Općenito, plućna funkcija u osnovi nije abnormalna u većine bolesnika s ljevkastim prsima. U težim slučajevima, pritisak prsne kosti i smanjenje volumena prsnog koša može uzrokovati smanjenje forsiranog vitalnog kapaciteta (eng. *forced vital capacity*- FVC), volumena zraka koji se udahne i izdahne pri normalnome disanju i miješano zasićenje kisikom (67, 68). Uz to, studije pokazuju da većina bolesnika ima normalni omjer forsiranog ekspiracijskog volumena u prvoj sekundi i forsiranog vitalnog kapaciteta (FEV1/FVC) što sugerira da ljevka prsa uzrokuju restriktivne, ali ne opstruktivne plućne bolesti (81).

#### 1.7.3 Mogućnosti liječenja

Mogućnosti liječenja su brojne. Budući da je bol prisutna pritužba u mnogih bolesnika s ljevkastim prsima, za ublažavanje tegoba preporučuje se upotreba protuupalnih lijekova, osteopatski manipulacijski tretman, akupunktura i fizikalna terapija (82, 83). Klinički značajno poboljšanje boli i kvalitete života može se postići među bolesnicima koji se liječe akupunkturu i osteopatskim manipulacijskim liječenjem mišićno-koštane boli (82). Mlađi bolesnici s ljevkastim prsima mogu se podvrgnuti konzervativnom liječenju vakuumske zvonom, što je sada i odobreno u Sjedinjenim Američkim Državama. Ovaj uređaj ima usisnu

šalicu koju bolesnik stavlja minimalno jedan sat dnevno na prsa koristeći ručnu pumpu koja osigurava usisavanje. Bolesnici u drugim zemljama prijavili su korekciju anomalije i uzdizanje prsnog koša s vakumskim zvonom, a 10% ovih bolesnika izabralo je kirurški popravak nakon pomoći uređaja (84). Kirurški postupci mogu ponuditi korist bolesnicima s ozbiljnijom anomalijom, uključujući poboljšanu kardiopulmonalnu funkciju, veće samopoštovanje i razlučivost mnogih simptomi (npr. dispneje, umora, palpitacija, boli u prsima, povećanja tolerancije na vježbanje) (59, 65, 78, 85-87).

#### 1.7.4 Indikacije za kirurško liječenje

Kirurški postupci preporučuju se bolesnicima s teškim oblikom ljevkastih prsiju, što bilježi ocjena Haller-ovog indeksa veća od 3,25 ili rezultat indeksa korekcije veći od 20% (72). Dokazi o kardiopulmonalnoj invalidnosti uključuju smanjen vršak anaerobnog volumena kisika, restriktivna plućna bolest, desnostrani pritisak srca na ehokardiogramu ili slikama prsnog koša i pomak srca u lijevu stranu prsnog koša. Općenito, dobna preporuka za kiruršku korekciju je sredina adolescentnih godina (58, 68). Postupak tijekom toga stadija omogućuje bolesnicima da dovrše svoj rast i smanjuje rizik od recidiva (58, 67, 88). Korekcija ljevkastih prsiju u odraslih također može biti uspješna (59, 65, 86). U prošlosti, Ravitch-ev postupak se zagovarao za liječenje ljevkastih prsiju (89, 90). Ovaj je postupak obuhvaćao različite stupnjeve uklanjanja rebrene hrskavice kroz prednji uzdužni rez u projekciji prsne kosti. Neki kirurzi još uvijek zagovaraju Ravitch-ev postupak za starije odrasle osobe i asimetrične anomalije (88, 90). Međutim, u djece i adolescenata, Ravitch postupak je uglavnom zamijenjen minimalno invazivnim postupcima kao što je Nuss-ov postupak (91, 92).

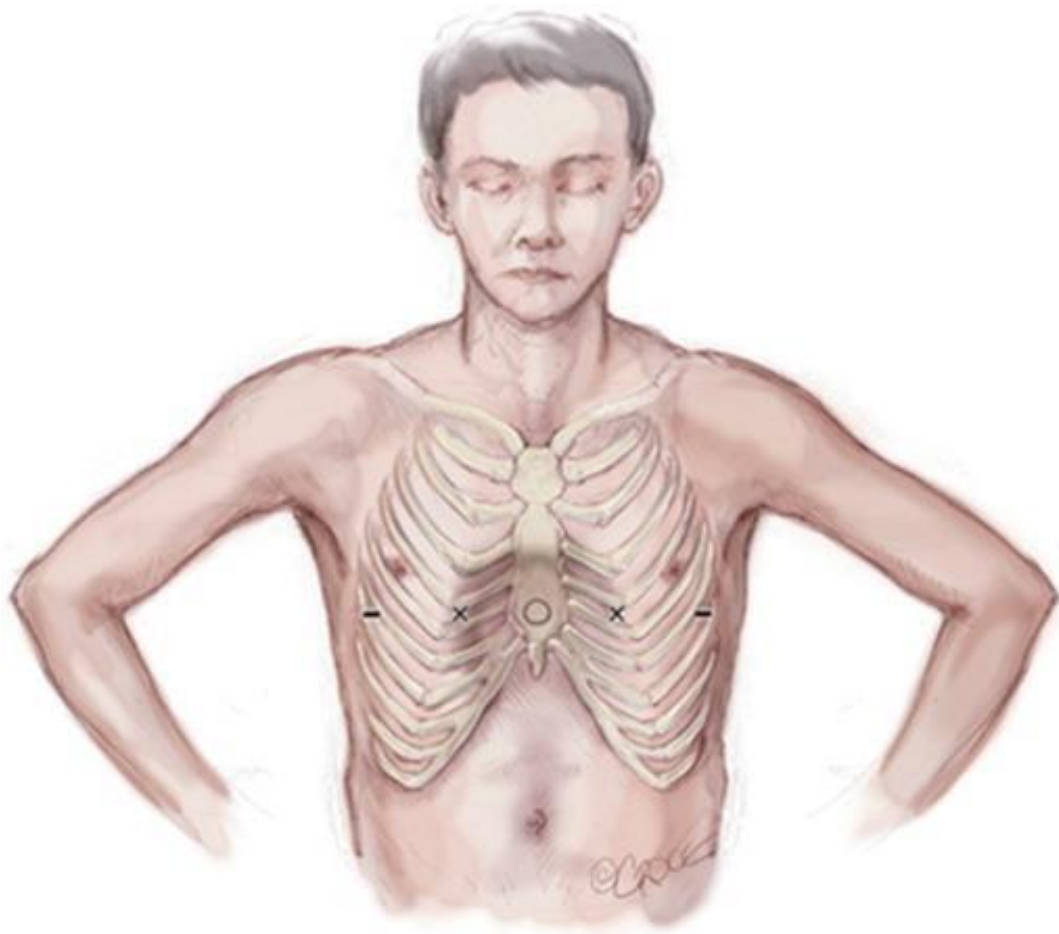
### 1.8 Operacija po Nuss-u

Prekretnica u razvoju kirurškog liječenja ljevkastih prsiju bila je uvođenje novog minimalno invazivnog postupka Donalda Nussa 1998. godine, koji se sastojao od preoblikovanja prednjeg zida prsnog koša primjenom retrosternalnih metalnih šipki, uz izbjegavanje resekcija hrskavica (91). Elastičnost zida prsnog koša ključan je čimbenik u tom postupku. Proces iscrpljivanja hrskavice završava potpuno u dobi od 18–20 godina, tako da liječenje nakon ove dobi postaje teže nego u djece i adolescenata. Trenutno, Nuss-ov postupak postao je metoda izbor za bolesnike s ljevkastim prsima (92, 93). Minimalno invazivni postupak u bolesnika starijih od 50 godina također je izvediv s iskusnim operaterima (65, 86, 94). Nekoliko velikih izvješća obavijestili su o uspješnoj korekciji pomoću Nuss-ovog postupka u

bolesnika dobi od 30 do 70 godina (58, 86, 94).

### 1.8.1 Kirurška tehnika

Nakon što se bolesnik uvede u opću endotrahealnu anesteziju i postavi kateter u mjehur, nalazi se u ležećem položaju s obje ruke otprilike 70 stupnjeva u ramenu. Prsa se trebaju pažljivo palpirati, a najdublja točka udubljenja označava se kružicom pomoću olovke za označavanje. Međurebreni prostori koji se nalaze u istoj vodoravnoj ravnini kao i najdublja točka ljevkastih prsiju označavaju se s "X" odmah unutar ili medijalno prema vršku grebena udubljenja. To je medijalno gdje se prsa počinju udubljivati sa svake strane. Nadalje, mjesta incizija također se označavaju bočno između prednje pazušne linije i srednje pazušne linije u istoj vodoravnoj ravnini kao i najdublja točka depresije (Slika 1).

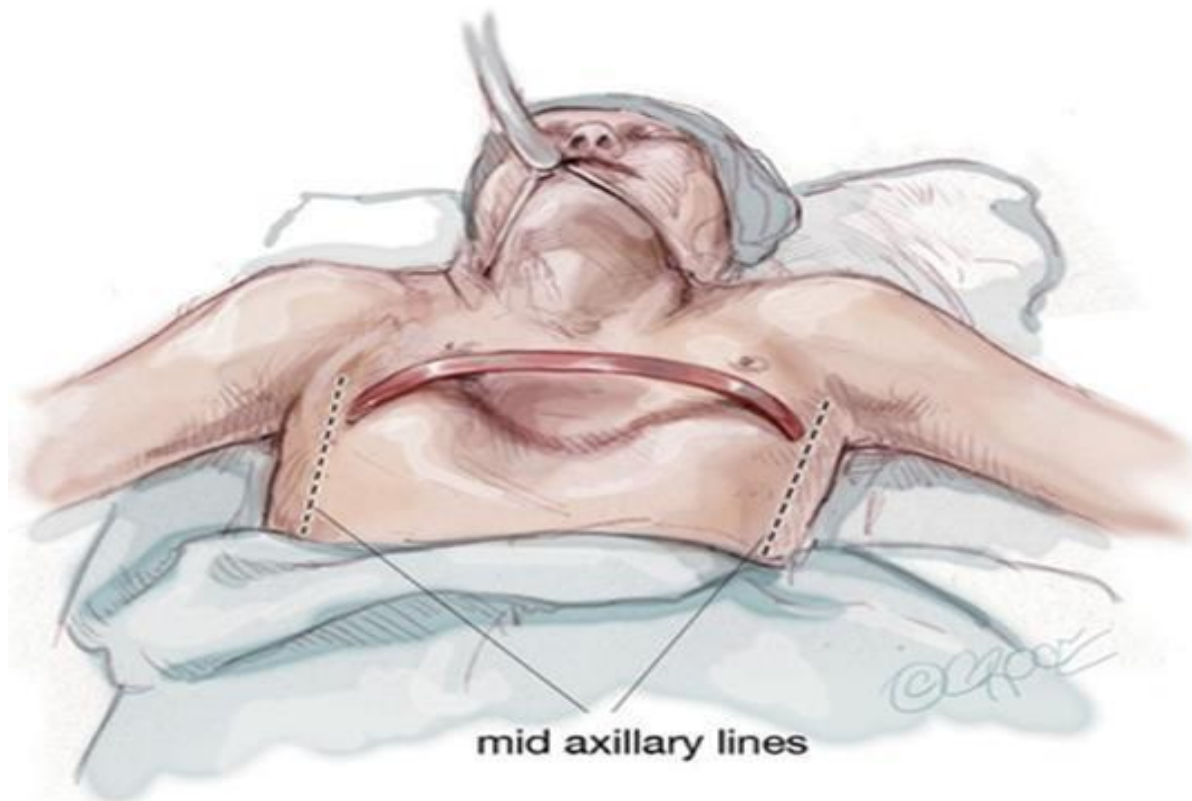


**Slika 1.** Pokazuje kako su označena prsa prije početka operacije. Najdublja točka udubljenja označena je kružnicom, obostrana mjesta reza označena su ravnim crtama, a prsna mjesta ulaska i izlaska označena su s "X", koja su sva u istoj vodoravnoj ravnini (99).

Prsa se mjere od desne srednje pazušne linije do lijeve srednje pazušne linije te se šipka

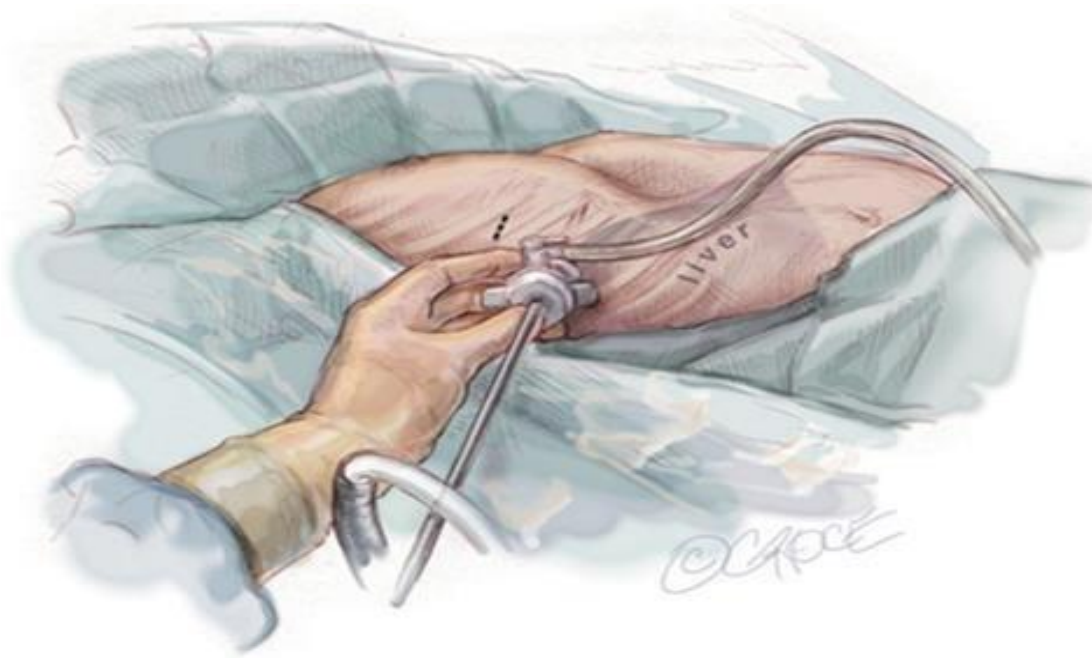


za zahvat odabire na temelju ovog mjerenja, minus 2,5 cm. Šipka je savijena u glatki konveksni oblik da udobno leži na koži ostavljajući u sredini ravni presjek od 2–4 cm za podupiranje prsne kosti (Slika 2).



**Slika 2.** Duljina šipke određuje se mjerenjem s desne na lijevu srednju pazušnu liniju i oduzimanjem 2,5 cm od tog mjerenja (99).

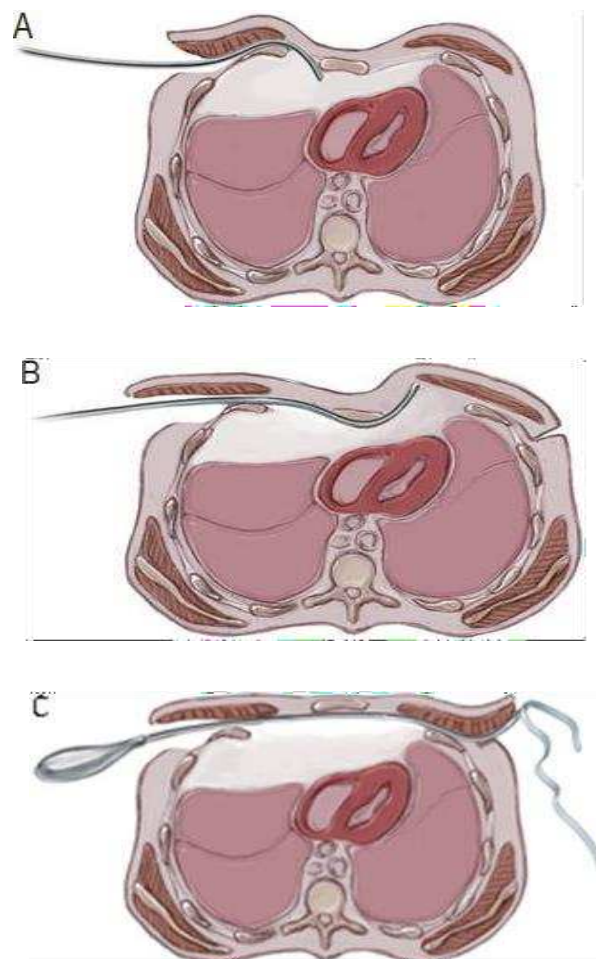
Intravenski cefalosporin prve generacije daje se kao profilaksa (obično jedan sat prije zahvata) i održava se do 48 sati poslijeoperacijski. Prsa su pripremljena i prekrivena na sterilni način, vodeći računa o pripremi kože sve do stražnje pazušne linije. Torakoskopski, koristeći ugljikov dioksid (CO<sub>2</sub>) do tlaka od 5 milimetara živina stupca (mmHg), uvodi se troakar od 5 mm u srednju pazušnu liniju, približno dva međuprostora ispod predloženog desnog bočnog reza kože. Važno je usmjeriti troakar u superiornom smjeru kako bi se izbjegla perforacija ošita i penetracija u jetru. Uvodeći ga kroz srednju pazušnu liniju torakoskopom se može napredovati preko sredoprsja. Torakoskop od 5 milimetara sa fleksibilnim vrhom je poželjan, međutim ako nije dostupan može se koristiti i onaj s angulacijom od 30 stupnjeva. Dok se gleda kroz isti, važno je provjeriti da li se unutarnja anatomija dobro podudara s vanjskim oznakama. Osim toga, treba procijeniti i sredoprsje kako bi se utvrdilo je li potrebno podići prsnu kost prije početka transmedijastinalne disekcije (Slika 3).



**Slika 3.** Torakoskop je umetnut u desnu srednju pazušnu liniju otprilike dva međurebrena prostora inferiorno od mjesta reza i usmjeren u superiornom smjeru kako bi se izbjegla ozljeda ošita (99).

Neki centri sada koriste podizanje prsne kosti u svim slučajevima jer čini disekciju sredoprsta lakšom i sigurnijom te značajno smanjuje rizik od perikardijalne ili kardijalne perforacije. Postoje brojne opcije dostupne za podizanja prsne kosti prije početka transmedijastinalne disekcije. Jedna opcija je stvoriti dodatni tunel iznad mjesta gdje depresija nije tako duboka, te ostaviti uvodnik na mjesto da drži prsnu kost uzdignutom tijekom seciranja ispod najdublje točke depresije. Druga opcija, u mlađih bolesnika sa savitljivim prsima, podiže se prsna kost korištenjem vakumskog zvona. Treća je mogućnost da se podigne prsnu kost pomoću bilo kojeg umetnutog uvlačnika kroz dodatni subksifoidni rez ili bočno (95, 96). Četvrta opcija je podizanje prsne kosti pomoću „Park's Crane“ tehnike (97, 98). Prethodno se naprave dvostrani rezovi kože na označenim mjestima između prednje i srednje pazušne linije. Rezovi se prenose dolje u rebreni obruč, a potkožni tuneli nastaju prateći rebreni obruč prema gore na prethodno označenu "X" oznaku, medijalno od vrha grebena. Ako je planirani potkožni tunel superiorniji od početka mišića prsnog koša, tada bi tunel trebao nastaviti ispod istog. U tunel i uvodnik tada se uvodi uvlačnik koji polako napreduje prema tunelu s vrhom okrenutim straga. Na prethodno označenom "X" mjestu, uvodnik se lagano gura kroz međurebrne mišiće pod izravnom kontrolom torakoskopa. Uvodnik se zatim okreće tako da vrh gleda prema naprijed i vrlo nježno napreduje prema sredoprstu, gdje se koristi za nježno seciranje plućnice i tkiva sredoprsta s donje površine prsne kosti korištenjem pokreta

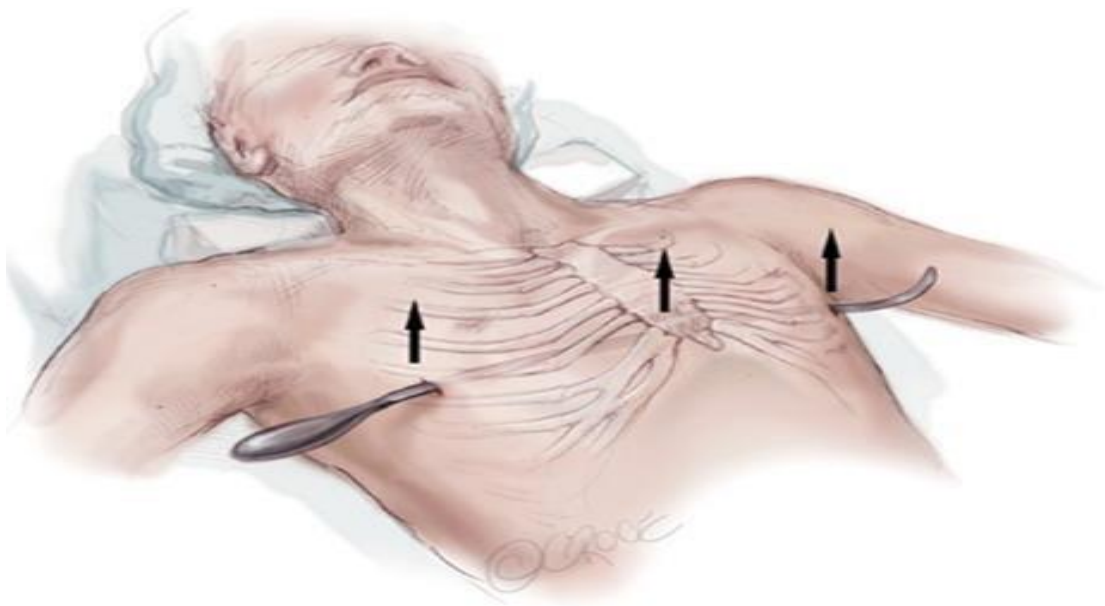
„naprijed- nazad“. Kada se tunel proteže za oko 1 centimetar tada se uvodnik može pomicati bočnim pokretima kako bi se povećao isti. Napredovanje uvodnika uvijek treba izvoditi primjenjujući pokrete sprijeda prema straga jer to smanjuje rizik od perforiranja osrčja i srca. Uvodnik nikada ne bi trebao biti jednostavno gurnut naprijed, a tunel bi trebao biti dovoljno širok kako bi se osigurala dobra vidljivost u svakom trenutku postupka. Ujedno treba naglasiti da vrh uvodnika treba stalno biti pod kontrolom oka operatera. Kada se uđe u lijevu šupljinu poplućnice, uvodnik napreduje do "X" oznake na lijevoj strani prsa i nježno proguran kroz međurebreni prostor polako napreduje van iz potkožnog tunela. Kako bi se spriječilo oštećenje međurebrenih mišića tijekom napredovanja, asistent bi trebao umetnuti kuku na vrh uvodnika kada se prvi put pojavi na "X" mjestu lijeve strane. Asistent zatim povuče kuku prema gore naprijed dok glavni operater gura na njegovom kraju u poprečnom smjeru (Slika 4).



**Slika 4.** (A) Prikazuje umetanje uvodnika kroz potkožni tunel, ispod velikog mišića prsnog koša prije ulaska u prsnu šupljinu na prethodno označenom "X" mjestu; (B) Prikazuje uvodnik koji prolazi neposredno ispod prsne kosti s vrhom uvijek u vidokrugu i koristi se "šapajući"

pokret za disekciju; (C) Prikazuje uvodnik koji je izašao iz prsnog koša kroz lijevi međurebri razmak označen s "X" te prolazi ispod lijevog velikog prsnog mišića i izlazi kroz lijevi potkožni tunel (99).

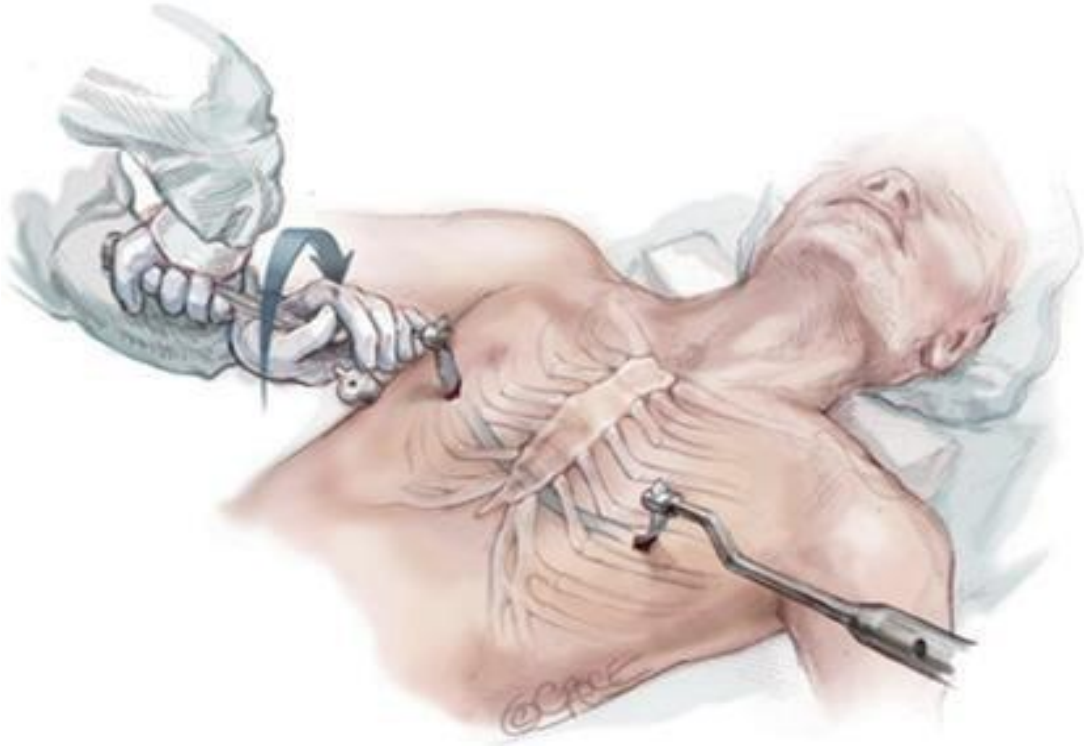
Jednom kada je uvodnik postavljen, podiže se s obje strane u prednjem smjeru te se na taj način podiže prsna kost iz njezina depresivnog položaja, dok se istovremeno pritiska donji zid prsnog koša. Ovaj postupak oblikovanja ponavlja se nekoliko puta u pokušaju prepravljanja prsne kosti. Manevar podizanja i oblikovanja smanjuje korekcijsku silu što posljedično smanjuje poslijeoperacijsku bol, smanjuje se rizik od pomicanja šipke i potreba za ponovnim oblikovanjem šipke nakon rotacije (Slika 5).



**Slika 5.** Prikazuje podizanje prsne kosti pomoću uvodnika kako bi se ispravila deformacija, olabavio prednji zid prsnog koša i istegnuli ligamenti. To uvelike olakšava okretanje šipke, smanjuje pritisak na šipku i minimalizira pomicanje šipke. Ovaj bi manevar trebalo ponoviti nekoliko puta (99).

Pupčana traka se pričvrsti na otvor vrha uvodnika koji se zatim polako treba izvlačiti iz prsa pod izravnom torakoskopskom vizualizacijom. Traku se izreže s uvodnika i pričvršćuje na prethodno odabranu i prikladno savijenu šipku za ljevkastra prsa. Ista se oprezno uvodi kroz substernalni tunel s izbočenošću okrenutom straga primjenom nježne vuče pupčane trake. Umetanje šipke također se mora izvesti pod izravnom torakoskopskom vizualizacijom kako bi se izbjeglo ozljeđivanje srca ili osrčja. Jednom kada je šipka na mjestu s jednakom količinom protruzije sa svake strane, okreće se za 180 stupnjeva pomoću alata za okretanje. Šipka se može

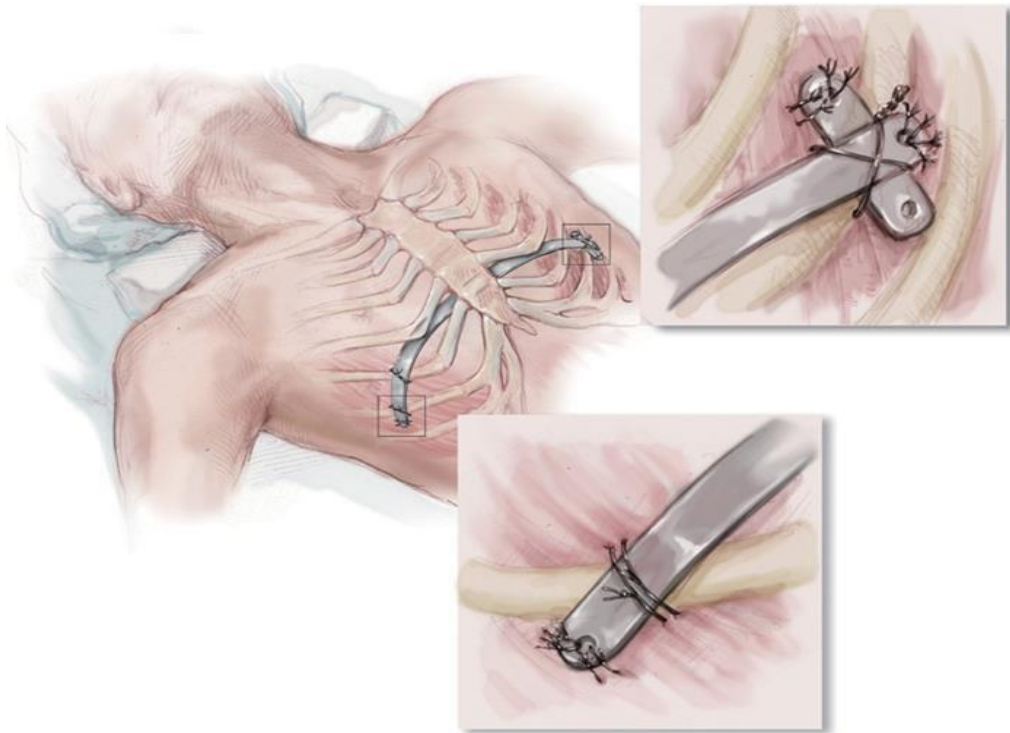
okretati u smjeru kazaljke na satu ili u suprotnom smjeru, ovisno o tome ima li više depresije superiorno ili inferiorno. Nakon što je okrenuta u svoj ispravan položaj, treba na odgovarajući način procijeniti zid prsnog koša i po potrebi prilagoditi savijanjem šipke te prevenirati klizanje iste. Ako je šipka previše olabavljena strši i možda će biti manje stabilna, a ako je preuska uzrokovat će trajnu bol, eroziju rebara i kalcifikacije oko iste (Slika 6).



**Slika 6.** Prikazuje kako se šipka za ljevkasta prsa okreće za 180 stupnjeva pomoću instrumenta posebno dizajniranog u tu svrhu. "Okretač šipke" treba postaviti blizu vrha šipke, tako da se lako može ukloniti nakon okretanja šipke. Na svaki kraj se može staviti kako bi se olakšalo okretanje (99).

Pričvršćivanje za prsni koš neophodno je kako bi se spriječio pomak. Obično se stabilizator pričvršćuje s lijeve strane šipke i osigurava ne resorptivnim šavom zahvaćajući utore na kraju šipke da spriječi klizanje. Također se postavlja nekoliko resorptivnih šavova između opne bočnog zida prsnog koša i rupa u šipci i stabilizatoru. Ako se postave dvije šipke, stabilizatori se postavljaju jedan nasuprot drugome te su važni za dugoročnu stabilnost iste. Kroz desni rez, nekoliko se perikostalno resorptivnih monofilamentnih (polidioksanonskih) šavova treba postaviti oko šipke i priležecog rebra na mjestu gdje se sijeku. Fiksacija na najmanje dva odvojena rebra presudna je za poboljšanje stabilnosti šipke i poslijeoperacijskom opiranju rotacijskim silama. Svi perikostalni šavovi trebaju biti

postavljeni izravno pod kontrolom torakoskopa te su posebno važni za kratkoročnu stabilnost šipke (Slika 7).



**Slika 7.** Fiksiranje šipke je neophodno za sprječavanje pomicanja i postiže se primjenom stabilizatora s lijeve strane i višestrukim perikostalnim šavovima s desne strane. Stabilizator je pričvršćen na šipku šavom od žice ili vlaknastim šavom. Šavovi se također postavljaju između rupa na stabilizatoru i mišićne opne. Višestruki perikostalni šavovi koji se sastoje od nula polidioksanona (PDS) postavljeni su oko šipke i rebra s desne strane na mjestu gdje šipka prelazi svako rebro (99).

Prije zatvaranja reza na koži, radi se završni pregled sredoprsja, srca, pluća, šipke i perikostalnih šavova. Ubrizgavanje ugljikova dioksida se prekida i anesteziolog ponovno napuhuje pluća. Troslojni zatvarač s resorptivnim šavom se preporuča za osigurati maksimalnu pokrivenost preko šipke i stabilizatora. Dok su rezovi zatvoreni, cijev za insuflaciju koja je pričvršćena na prsni troakar je podijeljena, a proksimalni kraj stavlja se pod vodu. Završno, bolesnik se postavi u položaj Durant i stavi se na pozitivan tlak na kraju izdisaja (5 milimetara živina stupca) za maksimaliziranje evakuacije zraka iz prsne šupljine. Prije uklanjanja troakara, kirurg mora osigurati da nema zraka preostalog u prsnoj šupljini. Kad je siguran, uklanja se troakar i postupak je završen (99).

### 1.8.2 Poslijeoperacijski proces

Infuzijska crpka za analgeziju pod kontrolom bolesnika (eng. *patient controlled analgesia*- PCA) koristeći morfin ili fentanil započinje u operacijskoj sali i prelazi postupno na oralne lijekove protiv bolova tijekom sljedeća 2-3 dana. Ostale strategije za kontrolu poslijeoperacijske boli uključuju oralni nesteroidni protuupalni lijekovi (nesteroidni antireumatici- NSAR; eng. *non-steroidal anti-inflammatory drugs*- NSAID), mišićni relaksansi te sedativi. Laksativi i omekšivači stolice daju se kako bi se prevenirao zatvor dok tekućine za intravensku primjenu te blokatori histaminskih receptora 2 daju se za smanjenje nuspojava oralnih nesteroidnih protuupalnih lijekova na gastrointestinalni trakt i bubreg. Pulmolalna higijena pomoću poticajnog spirometra (eng. *incentive spirometer*- ICS) započinje nekoliko sati nakon operacije i nastavlja se nekoliko tjedana za sprečavanje kolapsa pluća i upale pluća. Respiratorni terapeuti su korisni u pružanju uputa za pravilno korištenje poticajnog spirometra. Korištenje istog također pomaže proširiti prsa i popustiti ligamente što smanjuje pritisak i umanjuje bol. Oporavak započinje s prvim poslijeoperacijskim danom uz pomoć fizioterapeuta. Bolesnicima je naloženo da leže na leđima i izbjegavaju bilo kakav pritisak na bočne strane prsa tijekom prvih šest tjedana. Prvi poslijeoperacijski dan se pomoću prijenosnog rendgenskog uređaja (RTG-a) radi provjera zraka u šupljini poplućnice (lat. *pneumothorax*), izljeva u istu te položaja šipke. Trećeg poslijeoperacijskog dana dobiva se stražnja-prednja i bočna RTG snimka prsnog koša da se ponovno provjeri položaj šipke, zrak te izljev u šupljinu poplućnice. Kad bolesnici budu u stanju uzimati sve svoje oralne lijekove i vježbati bez pomoći, otpuštaju se kući, obično četvrtog ili petog poslijeoperacijskog dana. Kod kuće se bolesnike potiče da što je više moguće hodaju i rade vježbe dubokog disanja koristeći poticajni spirometar više puta dnevno. U prva dva tjedna slijedi odvikavanje od oralnih narkotika, mišićnih relaksansa te sedativa. Oralni protuupalni lijekovi mogu zatrebati još jedan do dva tjedna ili više. Bolesnici se mogu vratiti u školu nakon tri tjedna, ali se ne smiju baviti sportom ili podizati teške terete tijekom šest tjedana. U to vrijeme, ako je sve u redu, oni mogu polako nastaviti s normalnim aktivnostima i nakon tri mjeseca mogu sudjelovati u natjecateljskim sportovima (99).

### 1.8.3 Rane poslijeoperacijske komplikacije

Rane komplikacije znatno su smanjene povećanom pažnjom prema sposobnosti za operativni zahvat, bolje kirurške tehnike, stabilizacije šipke, uklanjanja zraka iz šupljine poplućnice, poticajne spirometrije i profilakse antibioticima. Mnogi centri izvijestili su o

značajnom poboljšanju stope komplikacija nakon ranog iskustva učenja (100-104). Najčešća "komplikacija" je beznačajni zaostali zrak u šupljini poplućnice (lat. *pneumothorax*) posljedično na insuflaciju ugljikova dioksida pri torakoskopiji, koji se spontano rješava. Torakalni dren se postavlja u 3% bolesnika obično zato što ugljikov dioksid nije adekvatno uklonjen ili je došlo do curenja u sustavu prije uklanjanja troakara. Ne bi smjelo doći do curenja zraka kod primarne operacije popravaka ljevkastih prsiju, posebno ako je umetnut troakar nakon što je prvo učinjena tupa torakostomija. S druge strane, ponovne operacije s raspadanjem plućnih priraslica često zahtijevaju poslijeoperacijsku drenažu prsnog koša (105, 106). Upala pluća (lat. *pneumonia*) je vrlo rijetka u mladih bolesnika (0,6%), ali snažno se potiče poslijeoperacijska poticajna spirometrija i svi bolesnici trebaju dobivati profilaktičke antibiotike (cefazolin) tijekom pet dana. Infekcija rane i /ili šipke može se spriječiti ako se sve mjere predostrožnosti za umetanje stranog tijela pažljivo pridržavaju, i javljaju se u manje od 1% bolesnika (107-109). Infekcija zahtijeva snažno liječenje koje se sastoji od rane drenaža, uzimanja kulture i primjene odgovarajućih intravenskih antibiotika, praćeno dugotrajnim oralnim antibioticima (sulfametoksazol / trimetoprim). Liječenje je obično učinkovito u spašavanju šipke ako se nastavlja sve dok se omjer sedimentacije eritrocita i C-reaktivni protein ne vrate na normalne razine (107-109). Također postoje izvještaji o povećanoj stopi zaraze sa strane stabilizatora (110). Upala osrčja (lat. *pericarditis*) se događa u 0,4% bolesnika (111-113), a etiologija je nejasna. To može biti posljedica alergije na nikal, traume osrčja ili sindroma postkardiomiomije. Ovi bolesnici prezentiraju se stalnom boli u središnjem dijelu prsnog koša, malaksalošću, letargijom i trenjem osrčja. Ako ehokardiogram potvrdi da je prisutna tekućina unutar osrčja, tada bolesnika treba liječiti kratkim kursom prednizona. Može biti i izljev u šupljinu poplućnice koji traje više od četiri dana zbog alergije na nikal, te bi trebalo slično postupati i nakon uzimanja tekućine za kulturu. Ako se simptomi ponove nakon prekida uporabe prednizona, tada bi bolesnik trebao biti testiran alergijski na nikal. Ako je pozitivan, opcija je davanje male doze prednizona u idućim danima dok se omjer sedimentacije eritrocita i C-reaktivni protein ne vrate u normalu ili zamijeniti čeličnu šipku, šipkom od titana. Perforacija srca dogodila se u nekoliko centara tijekom ranog iskustva učenja i prije nego što je torakoskopija bila široko dostupna (114-117). Prijeoperacijski pregled računalnom tomografijom za odrediti položaj srca i njegov odnos prema prsnoj kosti vrlo je koristan u planiranju postupka, posebno u bolesnika s teškom asimetrijom i torzijom prsne kosti. Ako se čini da je srce jako stisnuto, tada se podiže prsnu kost kukom ili vakumom tijekom tuneliranja te se na taj način uvelike smanjuje rizik od ozljeda. Uz to, prvim tuneliranjem jednog ili dva međurebrena prostora superiornije u odnosu na najdublju točku i



ostavljajući uvodnik na mjestu da zadrži prsnu kost povišenu tijekom stvaranja drugog tunela minimalizira rizik od ozljede osrčja ili srca (118).

#### 1.8.4 Kasne komplikacije

Pomak korekcijske šipke najveći je kasni i izazovni problem u rješavanju ljevkastih prsiju. Početna stopa pomicanja šipke bila je 15%, nakon uvođenja stabilizatora pala je na 5%, a uz dodatak perikostalnih šavova postavljenih oko šipke i ispod rebara, pala je na manje od 1% (102, 119). Standardni postupak je staviti žičani stabilizator s lijeve strane, a dvostrani „0“ polidioksanonski perikostalni šav oko šipke i ispod rebara s desne strane. Ako je izvedivo, stavlja se i perikostalne šavove s lijeve strane također. U praksi samo 50% svih pomaka je zahtijevalo reviziju. Ako je pomak manji od 20%, a popravak ostaje izvrstan, može se promatrati bolesnika. Ako nema daljnje migracije korekcijske šipke, onda kirurška revizija obično nije potrebna. Alergija na nikal, koja je prisutna u 2% populacije (111), može se rano manifestirati s upalom osrčja ili perzistentnim izljevom u šupljinu poplućnice, ali može se javiti i kasno s crvenilom (lat. *erythema*) prednjeg zida prsnog koša ili upalom i drenažom na mjestu rezanja. Upala i drenaža mogu nalikovati na kroničnu infekciju, ali kulture su negativne i alergološko testiranje na nikal dati će pozitivan rezultat. Liječenje se sastoji od lokalne zaštite rane i kratke upotrebe prednizona. Postoje tri scenarija. Prvi, ako bolesnik reagira, iduće dane daju se male doze prednizona obično dok se omjer sedimentacije eritrocita i C-reaktivni protein ne vrate u normalu. Drugi, ako bolesnik odgovara na steroidnu terapiju, tada šipka može ostati na mjestu dok ne dođe vrijeme za uklanjanje. I završno treći, ako bolesnik ne reagira na liječenje, tada čeličnu šipku treba zamijeniti titanskom šipkom (111). Prekomjerna korekcija, koja je rezultirala kokošnjim prsima, događa se u 0,4% bolesnika. Ti bolesnici obično pate od Marfanovog sindroma i imaju vrlo duboke promjene u obliku čaše. Također postoje izvještaji o razvoju kokošnjih prsiju, posebno u bolesnika s asimetrijom i uvijenom prsnu kosti (120). Umanjena korekcija ne samo da predisponira bolesnike povećanom riziku od recidiva, već rezultira i abnormalnom grebeni koja se razvija uz prsnu kost jer nema dovoljno prostora. Trajna bol može biti posljedica migracije korekcijske šipke, razmještaja stabilizatora, preuske šipke, predugačke šipke, erozije prsne kosti ili rebara, infekcije ili alergije. Prednji i bočni RTG prsnog koša, kompletna krvna slika, omjer sedimentacije eritrocita, C-reaktivni protein i test za alergije (eng. *thin-layer rapid use epicutaneous patch test- T.R.U.E.*) će identificirati uzrok i omogućiti odgovarajuće liječenje (118).

### 1.8.5 Uklanjanje šipke

Uklanjanje šipke obično se zakazuje između druge i četvrte godine te se čini u općoj endotrahealnoj anesteziji pozitivnim tlakom na kraju izdisaja (eng. *positive end-expiratory pressure*- PEEP) (99). EKG monitor trebao bi biti čujan te se cijelo vrijeme prate vitalni znakovi. Korekcijska šipka treba biti mobilizirana na oba kraja, stabilizator treba ukloniti, a šipku polako ispraviti instrumentom ispravljачem. Kada je dovoljno ravno da se izvuče, prvo bi je trebalo malo okrenuti kako bi se vidio učinak na EKG-u. Ako EKG ostane stabilan onda je treba polako izvlačiti iz prsa. Ubrizgava se lokalni anestetik i rezovi se slojevito zatvaraju i primjenjuju presvlake pod pritiskom. U sobi za oporavak se snima RTG prsnog koša radi provjere zraka u šupljini poplućnice (99).

## **2. CILJ ISTRAŽIVANJA**

Urođene anomalije prsnog koša odnose se na pojavu nepravilnog oblika stijenke prsnog koša koje se relativno često pojavljuju u djetinjstvu ili pubertetu te pogoršavaju tijekom ubrzanog rasta djeteta. Ljevkasta prsa su najčešće izraženi urođeni poremećaj prsnog koša dječje dobi. Blagi oblici poremećaja liječe se kontrolom koštano-mišićne boli upotrebom protuupalnih lijekova, osteopatskim manipulacijskim liječenjem, akupunkturom i fizikalnom terapijom. Teži oblici liječe se kirurškim putem. Trenutno, metoda izbora za bolesnike s ljevkastim prsima jest Nuss-ov minimalno invazivni postupak.

Primarni je cilj ovoga retrospektivnog istraživanja utvrditi koji čimbenici utječu na ishod liječenja ljevkastih prsiju metodom po Nuss-u. Također sekundarni su ciljevi prikazati učinkovitost, sigurnost te poslijeoperacijske ishode u djece operirane metodom po Nuss-u u Klinici za dječju kirurgiju KBC-a Split.

### **Hipoteze:**

1. Metoda po Nuss-u je učinkovita i sigurna metoda liječenja djece i adolescenata sa ljevkastim prsima.
2. Korekcijska operacijska tehnika po Nuss-u je minimalno invazivna metoda koja obuhvaća sve dobrobiti minimalno invazivne kirurgije.
3. Pojavnost komplikacija i recidiva nakon operacijskog liječenja po Nuss-u je minimalna te, uspoređujući druge tehnike za korekciju ljevkastih prsiju, zanemariva.
4. Metoda po Nuss-u daje izvrsne kozmetičke i estetske rezultate te jako dobro subjektivno zadovoljstvo ishodom operacijskog liječenja.

### **3. ISPITANICI I METODE**

### **3.1 Ispitanici**

Ispitanici su sva djeca operirana minimalno invazivnom metodom po Nuss-u zbog ljevkastih prsiju u Klinici za dječju kirurgiju KBC-a Split u razdoblju od 1. siječnja 2014. do 31. prosinca 2020. godine.

#### *Kriteriji uključenja:*

Svi bolesnici, oba spola, s ljevkastim prsima liječeni metodom po Nuss-u u ispitivanim godinama, a koja su liječena u Klinici za dječju kirurgiju KBC-a Split.

#### *Kriteriji isključenja:*

1. Bolesnici s ljevkastim prsima liječeni drugom operacijskom tehnikom
2. Bolesnici operirani metodom po Nuss-u izvan navedenog perioda

### **3.2 Mjesto provođenja studije**

Istraživanje je provedeno u Klinici za dječju kirurgiju KBC-a Split.

### **3.3 Organizacija studije**

Provedena je retrospektivna studija. Istraživanje je prema ustroju kvalitativno, dok je po intervenciji i obradi podataka deskriptivnog tj. opisnog tipa.

### **3.4 Opis istraživanja**

Izvori podataka su pisani protokol Klinike za dječju kirurgiju i pismohrana povijesti bolesti Klinike za dječju kirurgiju KBC-a Split. Svakom ispitaniku analizirani su sljedeći parametri: opći podaci o bolesniku (ime i prezime, dob, spol, tjelesna visina, tjelesna masa), CT Haller-ov indeks, trajanje operacijskog zahvata (u minutama), duljina hospitalizacije (u danima), anestezija (vrstu anestezije, vrstu tubusa, komplikacije pri anesteziji), indikacije za operacijski korektivni zahvat (psihološke smetnje, respiracijske smetnje, srčane smetnje), operacijski nalaz (pristup, intraoperacijski nalaz, veličina ploče, broj korištenih ploča), korištena poslijeoperacijska analgezija, intraoperacijske komplikacije, poslijeoperacijske komplikacije, analgezija nakon zahvata (količina i vrsta kod kuće i ambulantno), telefonski nakon 2 godine vidjeti zadovoljstvo ishodom operacije (1-bez rezultata, 2-loše, 3-osrednje, 4-dobro, 5- odličan rezultat). Sve navedeno je uključeno u protokol studije (Prilog 1).

### **3.5 Metode prikupljanja i obrade podataka**

U protokolu studije zabilježeni su demografski, klinički, intraoperacijski, poslijeoperacijski te rezultati praćenja nakon dolaska kući. Odgovarajući podaci dobiveni su revizijom protokola studije i medicinske dokumentacije Klinike za dječju kirurgiju KBC-a Split.

#### **3.5.1 Statistička obrada podataka**

Prikupljeni podaci uneseni su u programske pakete Microsoft Office za obradu teksta te Microsoft Excel za izradu tabličnoga prikaza. Podaci su analizirani pomoću softvera Microsoft Excel za Windows verzije 11.0 (Microsoft Corporation) i SPSS 24.0 (IBM Corp, Armonk, NY). Raspodjela kvantitativnih podataka opisana je medijanom i interkvartilnim rasponom (IQR), dok su apsolutni brojevi i postoci korišteni za opis kategorijskih podataka.

#### **3.5.2 Primarne mjere ishoda**

Primarna mjera ishoda bila je utvrditi sve čimbenike koji utječu na ishode liječenja ljevkastih prsiju metodom po Nuss-u.

#### **3.5.3 Sekundarne mjere ishoda**

Sekundarne mjere ishoda bile su prikazati učinkovitost, sigurnost te poslijeoperacijske ishode djece operirane metodom po Nuss-u u klinici za dječju kirurgiju KBC-a Split.

### **3.6 Etička načela**

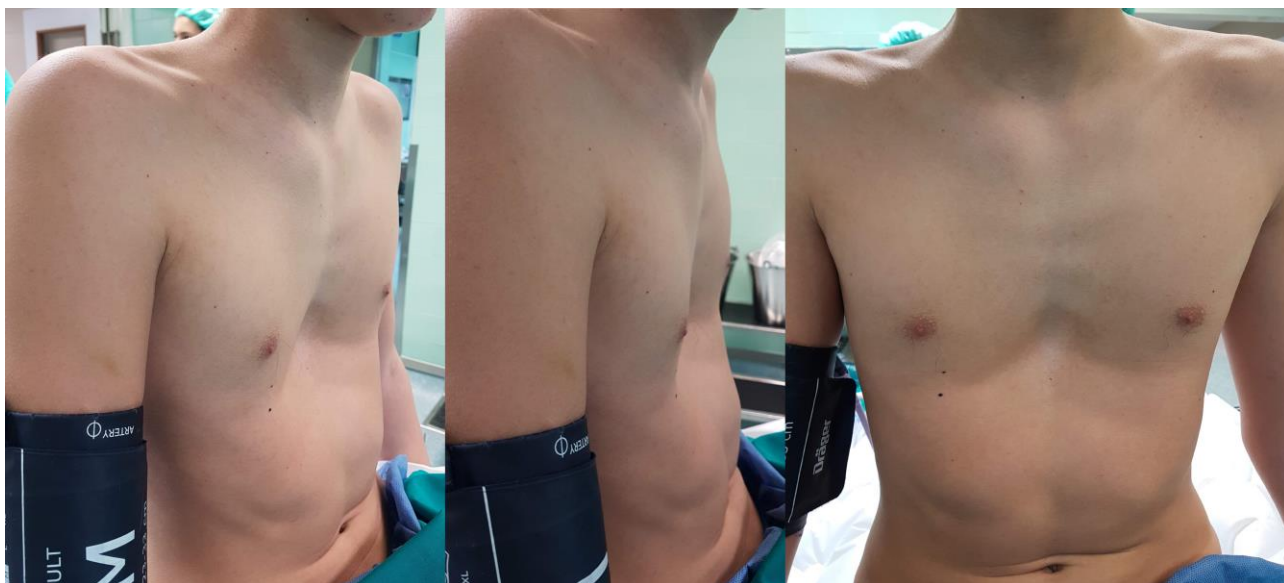Planiranje i provedba istraživanja usklađena je s odredbama o zaštiti prava i osobnih podataka ispitanika iz Zakona o zaštiti prava pacijenata (NN 169/04, 37/08) i Zakona o provedbi Opće uredbe o zaštiti podataka (NN 42/18) te odredbama Kodeksa liječničke etike i deontologije (NN 55/08, 139/15) i pravima Helsinške deklaracije WMA 1964-2013 na koje upućuje Kodeks. Pristupnik i njegov mentor uputili su zamolbu Etičkom povjerenstvu KBC-a Split za odobrenje provedbe naslovnog istraživanja, koje je studiju odobrilo rješenjem br. 2181-147-01/06/M.S.-20-02 (Prilog 2).

### **3.7 Kirurška tehnika**

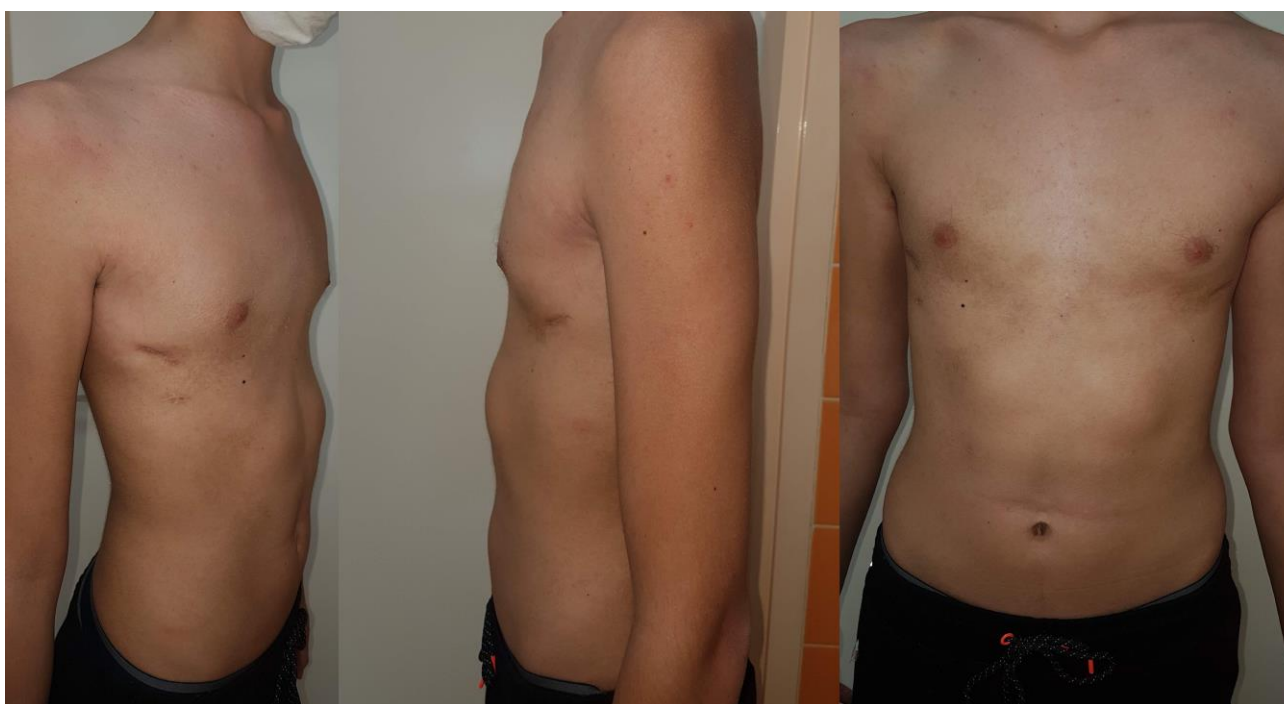Nakon namještanja bolesnika naprave se mjerenja te se modelira korekcijska titanska pločica (Instrumentaria d.d., Sesvete, Hrvatska) debljine 3 mm, širine 13 mm, a različitih duljina, prema individualnom mjerenju od 260 mm do 440 mm. Prijeoperacijski prikaz

bolesnika u operacijskoj dvorani sa ljevkastim prsima pred samim zahvatom (Slika 8). Odredi se mjesto implantacije tj. postraničnih rezova u horizontalnoj razini najvećeg udubljenja. Slijedi modeliranje pločice posebnim instrumentima za krivljenje i ispravljanje. Urade se dvije postranične incizije u horizontalnoj razini najvećeg udubljenja te podminiramo potkožno tkivo i stvorimo prostor za pločicu i stabilizatore dijelom pod mišićem, mišićnom fascijom te dijelom pod kožom u postraničnijem dijelu. Uvede se torakoskop u desno prsište, kroz međurebreni prostor pod postraničnom incizijom, postignemo pneumotoraks s CO<sub>2</sub>. Torakoskopom kontroliramo prolazak vodilice koju uvodimo sa iste strane do iza rebra. Postupno se provuče vodilica retrosternalno, tupo preparirajući medijastinalnu pleuru uz perikard, na suprotnu stranu (lijevo) ponovno na mjesto najvećeg izbočenja. Vodilicom se izađe na lijevu stranu prsnog koša u ranije formiranoj postraničnoj inciziji i za istu se privežu dvije pamučne trake koje se izvuku na desnu stranu prsišta. Pamučne trake vežemo za lijevu stranu korekcijske ploče koje služe kao podrška za provlačenje pločice na lijevu stranu prsnog koša po formiranom putu. Nakon provlačenja i pozicioniranja pločice, okretačima učinimo okretanje pločice u definitivni položaj. Po postizanju zadovoljavajućeg položaja i učinjene hiperkorekcije prsnog koša pločica se učvrsti s obje strane stabilizatorom odnosno držačem pločice za rebra (Instrumentaria d.d., Sesvete, Hrvatska), duljine 60 mm i širine 16 mm. Dalje se navedeni stabilizator osigura vijkom M4 (Instrumentaria d.d., Sesvete, Hrvatska) u središnjem dijelu te sa dva dvostruka poliesterska polifilamentna neresorptivna šava (ETHIBOND EXCEL<sup>®</sup> 2- ©Ethicon US, LLC, Johnson & Johnson Medical Device Company, Cincinnati, Ohio, USA) kroz obje rupice stabilizatora sa svake strane za okolne mišiće. Na mjestu uvođenja torakoskopa plasira se dren kojim se potpomogne reekspanzija desnog pluća. Iznad izlaza korekcijske pločice mišić se usko približi kako ne bi bilo curenja zraka iz i u prsište. Provjeri se postoji li ostatnog značajnog pneumotoraksa i potkožnog emfizema. Slijedi zatvaranje rane po anatomskim slojevima. Poslijeoperacijski prikaz bolesnika, 12 dana nakon učinjene korekcije (Slika 9).





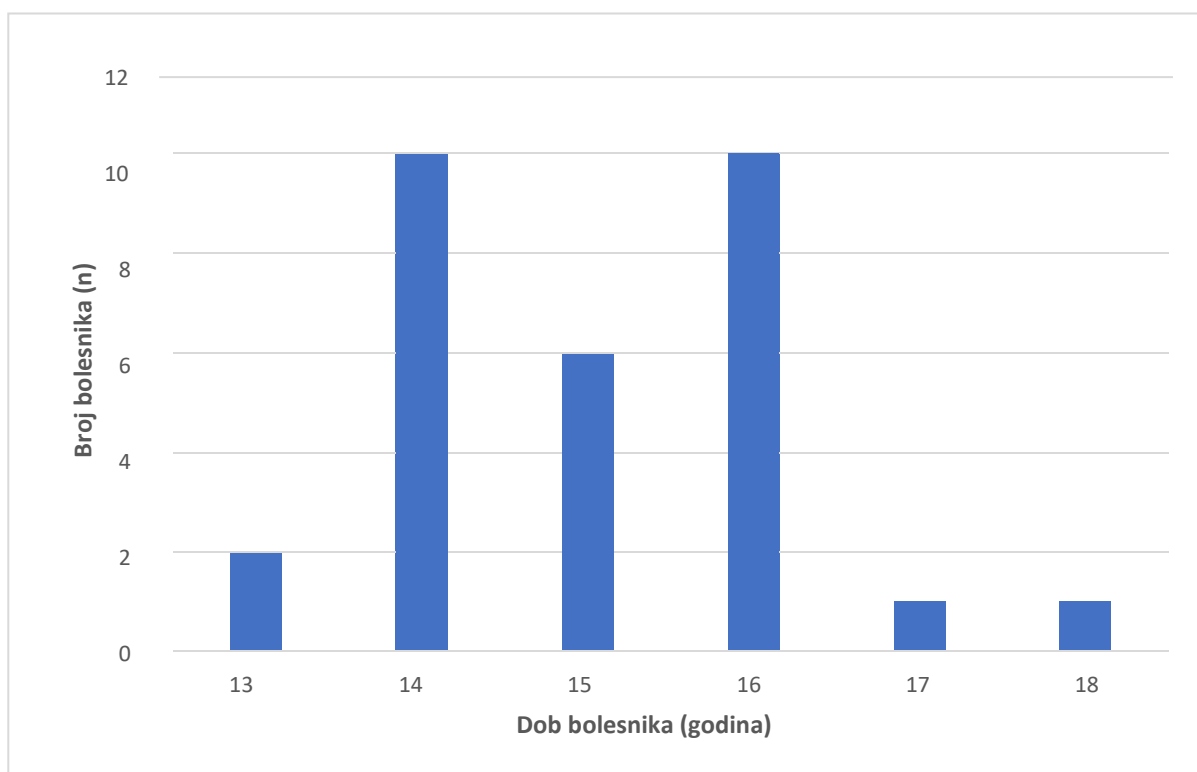
**Slika 8.** Prijeoperacijski prikaz dječaka u dobi od 16 godina sa izraženim ljevkastim prsima, slikano u operacijskoj dvorani (Izvor: Arhiva Klinike za dječju kirurgiju KBC-a Split).



**Slika 9.** Rezultat operacijskog liječenja, 12 dana nakon operacijskog zahvata (Izvor: Arhiva Klinike za dječju kirurgiju KBC-a Split).

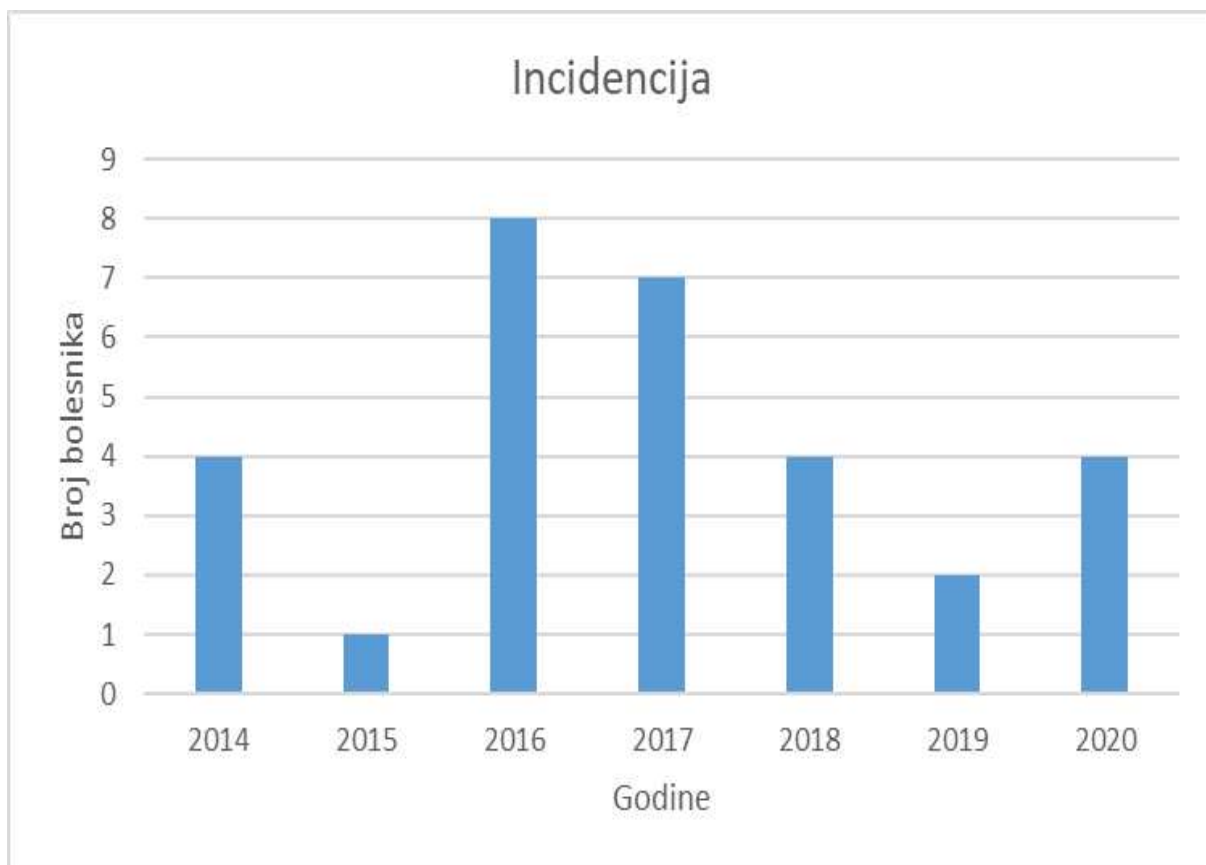
## **4. REZULTATI**

U odabranom sedmogodišnjem studijskom razdoblju (01.01.2014 - 31.12.2020.) istraživanje je obuhvatilo 30 bolesnika s dijagnozom ljevkastih prsiju koji su operirani metodom po Nuss-u u Klinici za dječju kirurgiju KBC-a Split. Od tog broja bilo je 8 djevojčica (26,7%) i 22 dječaka (73,3%). Prosječni medijan dobi iznosio je 15 (IQR 14; 16). Većina bolesnika za vrijeme postupka imali su 14 i 16 godina (n=20; 66%), bolesnika s 15 godina je bilo 8 (26,7%) dok je po jedan bolesnik iz studije imao 17 i 18 godina što čini dob s najmanjim brojem bolesnika (n=1; 3,3%) (Slika 10).



**Slika 10.** Distribucija bolesnika s obzirom na dob koji su podvrgnuti operacijskom postupku

Prosječan broj bolesnika u studiji je 4,3 godišnje. Stopa incidencija prema godinama prikazana je na Slici 11. Značajno veći broj bolesnika operirani zbog ljevkastih prsiju metodom po Nuss-u nalazimo u 2016. i 2017. godini, dok se 2015. godine bilježi tek jedan bolesnik.



**Slika 11.** Incidencija operacijskih zahvata u vremenskom razdoblju od 2014-2020

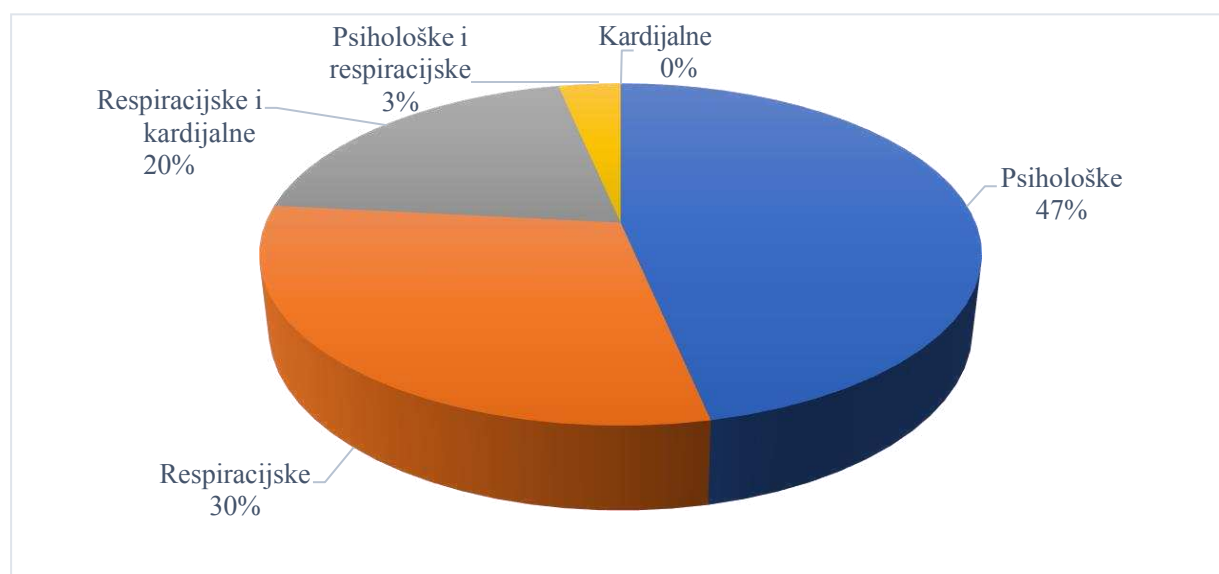
Tablica 1. sadrži demografske podatke bolesnika. Medijan indeksa tjelesne mase (ITM) iznosio je 18,5 (IQR 17,7; 20,4) za muškarce te 18,2 (IQR 16,9; 18,6) za žene. CT Haller-ov indeks pokazuje medijan od 3,67 (IQR 3,48; 4,09) za muškarce te 3,69 (IQR 3,45; 3,9) za žene. Taj indeks je iznimno bitan jer njegova vrijednost iznad 3,25 ukazuje nam na potrebu za operacijskim postupkom.

**Tablica 1.** Demografski podaci bolesnika

Značajke	Vrijednosti
Dob (godine); Medijan (IQR)	15 (14; 16)
Spol; n (%)	
Muški	22 (73,3)
Ženski	8 (26,7)
Visina (cm); Medijan (IQR)	
Muškarci	184,5 (174; 186,8)
Žene	173 (168,8; 174,5)
Masa (kg); Medijan (IQR)	
Muškarci	65 (55; 71,8)
Žene	54 (50; 57,3)
ITM (kg/m <sup>2</sup> ); Medijan (IQR)	
Muškarci	18,5 (17,7; 20,4)
Žene	18,2 (16,9; 18,6)
CT Haller indeks; Medijan (IQR)	
Muškarci	3,67 (3,48; 4,09)
Žene	3,69 (3,45; 3,9)

*CT* – Kompjuterizirana tomografija; *IQR* – Interkvartilni raspon; *ITM* – Indeks tjelesne mase

Analizirane su indikacije koje su dovele do operacijskog zahvata. Bolesnici su najčešće imali psihološke tegobe (n=14; 46,7%), zatim slijede respiracijske (n=9; 30%) dok kardijalne indikacije nisu zabilježene kao pojedinačne (Slika 12). Također su zabilježeni bolesnici sa više indikacija, a to su respiracijske i kardijalne (n=6; 20%) te respiracijske i psihološke (n=1; 3,3%).

**Slika 12.** Indikacije za operacijski zahvat

Tablica 2. pokazuje ishode liječenja bolesnika. Medijan trajanja operacije kod Nuss-ove metode iznosio je 120 minuta (IQR 100; 130). Medijan duljine hospitalizacije bio je 8,5 dana (IQR 8; 9,75). Poslijeoperacijsku analgeziju su koristili svi bolesnici iz studije, a popis korištenih analgetika prikazuje Slika 13. Najviše se koristio morfin u čak 93,1% bolesnika, zatim slijede ibuprofen (86,2%), paracetamol (75,9%), a najmanje metamizol i levobupivakain svaki u 6,7% bolesnika.

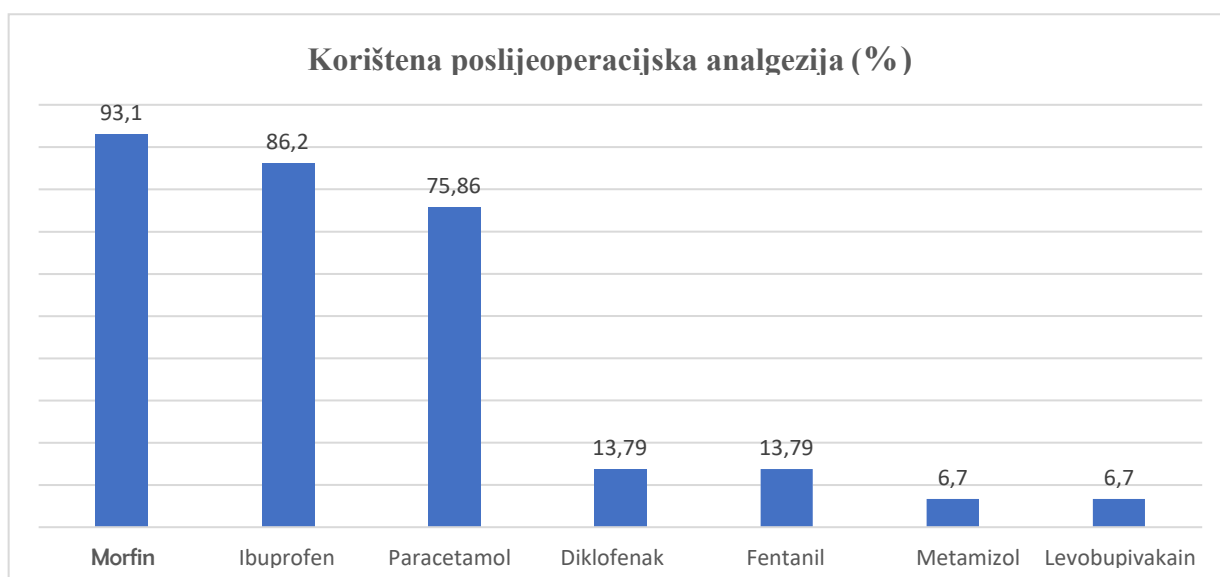
Rane komplikacije postojale su u 18 bolesnika (60%), kasne u njih 7 (23,3%), dok intraoperacijske nisu zabilježene. Popis pojedinih komplikacija prikazuje Tablica 3. Na prvom mjestu najčešćih ranih komplikacija nalaze se pneumotoraks i emfizem, zatim slijede pleuralni izljev, upala pluća, dok je tek po jedna zabilježena aritmija, pneumomediastinum, blaga mitralna insuficijencija te reakcija na lijek. Od kasnih najčešća je pomak ploče, zatim recidiv, a po jedna bilježi se hiperkorekcija, pneumotoraks, perikardijalni izljev te bol u prsištu, lijevoj ruci i ramenu. Što se tiče uspjeha u korekciji deformiteta isti iznosi 93,1% (27/29 bolesnika). Također je zabilježeno da su 23 bolesnika (76,7%) bili febrilni nakon operacijskog zahvata.

Prilikom dolaska kući 22 bolesnika je koristilo nesteroidne protuupalne lijekove za bolove (ibuprofen) što čini 81,5% bolesnika. Zabilježeno vrijeme korištenja istih iznosi najmanje jedan dan pa do šest mjeseci po dolasku na kućnu njegu. Njih 5 (18,5%) nije koristilo lijekove dok u jednog bolesnika majka se ne sjeća traženog podatka. Također u jednog bolesnika majka navodi da mu analgetici uopće nisu pomagali. Što se tiče ocjene zadovoljstva ishodom postupka, čak 23 bolesnika komuniciraju odličan rezultat (76,7%), dok četvero iskazuje dobar rezultat (13,3%). Samo po jedan bolesnik iskazuje osrednji i loš rezultat (n=1; 3,3%).

**Tablica 2.** Ishodi liječenja bolesnika

Značajke	Vrijednosti
Trajanje operacije (min); medijan (IQR)	120 (100; 130)
Duljina hospitalizacije (dana); medijan (IQR)	8,5 (8; 9,75)
Komplikacije; n (%)	
Intraoperacijske	0 (0)
Rane	18 (60)
Kasne	7 (23,3)
Korištena analgezija; n (%)	
Poslijeoperacijski	30 (100)
Kod kuće	22 (81,5)
Ocjena zadovoljstva ishodom zahvata (1-5); n (%)	
Odličan rezultat (5)	23 (76,7)
Dobar rezultat (4)	4 (13,3)
Osrednji rezultat (3)	1 (3,3)
Loš rezultat (2)	1 (3,3)
Bez rezultata (1)	0 (0)

*IQR* – Interkvartilni raspon

**Slika 13.** Postotak (%) korištenih analgetika nakon operacijskog zahvata

**Tablica 3.** Prikaz ranih i kasnih komplikacija operacije ljevkastih prsiju metodom po Nuss-u

<b>Rane komplikacije</b>	<b>n (%)</b>
Pneumotoraks	9 (30)
Emfizem	9 (30)
Pleuralni izljev	4 (13,3)
Upala pluća	2 (6,7)
Aritmija	1 (3,3)
Pneumomedijastinum	1 (3,3)
Blaga mitralna insuficijencija	1 (3,3)
Reakcija na lijekove	1 (3,3)
<b>Kasne komplikacije</b>	<b>n (%)</b>
Pomak ploče	3 (10)
Recidiv	2 (6,7)
Hiperkorekcija	1 (3,3)
Pneumotoraks	1 (3,3)
Perikardijalni izljev	1 (3,3)
Bol u prsištu, desnoj ruci i ramenu	1 (3,3)



## **5. RASPRAVA**

U predstavljenoj studiji obrađeni su čimbenici ishoda liječenja ljevkastih prsiju Nuss-ovom metodom. Rezultati ove studije pokazali su da je operacijski postupak metodom po Nuss-u sigurna i učinkovita metoda za liječenje ljevkastih prsiju u djece i adolescenata. Metoda po Nuss-u daje izvrsne kozmetičke i estetske rezultate te jako dobro subjektivno zadovoljstvo ishodom operacijskog postupka. Također potvrdili smo navode iz literature kako je najčešća indikacija za korekciju ljevkastih prsiju psihološke naravi te da se anomalija značajno češće viđa u muškog spola.

Incidencija ove anomalije u literaturi je različita i kreće se od 1:400 do 1:1000. Češće se javlja u bijele rase (94%) te muške djece u omjeru 3:1 (46, 47), što odgovara i omjeru iz naše studije. Unatoč značajnom broju izvještaja koji se bave ishodima kirurškog liječenja, optimalna dob za operaciju još uvijek nije u potpunosti dogovorena. U studijama Colombani i Kelly navodi se da je postupak najbolje učiniti u srednjim adolescentnim godinama bliže dobi potpune mišićne zrelosti (58, 68), dok pak studija Nuss i sur. ukazuje da je dob između 12 – 14 godina optimalna zbog fleksibilnosti prsnog zida te mogućnosti praćenja korekcijske šipke tijekom puberteta što može pomoći u smanjenju recidiva povezanih s koštano-mišićnim rastom (121). Prosjek godina bolesnika u našoj studiji je 15 što govori u prilog teze prve dvije navedene studije. Što se tiče BMI-a i CT Haller indeksa oni se blago razlikuju kod našeg istraživanja u odnosu na ostale relevantne studije. Studija Toci i sur. navodi prosječan BMI od 22,1 (122), dok je u našoj studiji 18,7 međutim prosjek godina kod te studije iznosi 26,6 te zaključujemo kako je BMI kod naše studije očekivano niži zbog mlađe uzorkovane populacije. Medijan CT Haller indeksa iznosi 3,67 za muškarce te 3,69 za žene te je gotovo istovjetan studiji de Loos i sur. gdje je uzorkovana populacija imala medijan 3,7 (123).

U našem istraživanju također prikazujemo indikacije za operacijski zahvat. Zabilježili smo da je glavni uzrok zbog kojega se bolesnici odlučuju na postupak otklanjanja anomalije psihološke prirode (47%). Zatim slijede respiracijski problemi (opstruktivne i restriktivne smetnje; 30%) te kombinirano respiracijske - kardijalne (20%) i respiracijsko – psihološke smetnje (3%). Kardijalne indikacije pojedinačno nismo zabilježili. Studije slične našoj prikazuju simptome koji dovode do potrebe za operacijskim postupkom. U prilog našim spoznajama ukazuje studija Pawlak K i sur. Oni također navode psihološke smetnje (kozmetički razlozi) kao najučestaliju indikaciju zatim respiracijske (zaduha u naporu) te na kraju Haller indeks  $\geq 3,5$  (128). Studija de Loos i sur. kao glavne simptome navode nemogućnost podnošenja napora (65%), psihološki problemi (57%), zaduha u mirovanju (21%), angina pectoris (18%), bol u prsima koja nije povezana s anginom (12%), palpitacije

(17%), te umor (4%) (123). Kada sumiramo te simptome dolazimo do zaključka da se naši rezultatu djelomično razlikuju. Glavna indikacija kod navedene studije je respiracijska, zatim psihološka te na kraju kardijalna.

Najvažnija stavka ove studije je prikazati uspješnost ishoda Nuss-ove metode. Trajanje operacijskog postupka bitnije se razlikuje kod naše studije u odnosu na slične studije. U našoj studiji medijan iznosi 120 minuta, dok de Loos ER i sur. navode 30 minuta (123). Studije Umuroglu T i sur. i Pawlak K i sur. pak javljaju o prosječnom trajanju postupka 72,9 minuta odnosno 50,9 minuta (127, 128). Tu razliku možemo objasniti manjim brojem bolesnika na godišnjoj razini te ujedno manjim iskustvom u odnosu na komparativna istraživanja. Isto tako trajanje hospitalizacije se razlikuje. U našoj studiji medijan iznosi 8,5 dana, nasuprot prosjeku od 5 dana odnosno 6,4 dana kod relevantnih istraživanja (123, 127). Međutim istraživanje Cierpikowski P i sur. navodi prosjek od 8,3 dana što ide u prilog našem istraživanju (124). Sljedeći parametar koji bilježimo jest poslijeoperacijska analgezija. Svi bolesnici iz studije su koristili analgeziju poslije same operacije te se tu naša studija ne razlikuje od ostalih sličnih studija (118, 126). Komplikacije operacijskog postupka u našoj studiji podijelili smo na rane i kasne. Većina naših bolesnika iz studije imala je neku od ranih komplikacije (60%) dok je gotovo svaki četvrti bolesnik imao kasnu komplikaciju (23,3%). Komplikacije koje nastaju nakon operacije su prolazne, reverzibilne te ne ugrožavaju život bolesnika. Čak 60% ranih komplikacija čine emfizem i pneumotoraks, posljedično insulfaciji ugljikova dioksida tijekom zahvata, zatim pleuralni izljev (13,3%), upala pluća (6,7%). U literaturi postoji široka rasprostranjenost podataka pojave pneumotoraksa, u rasponu od 4,2% do 16,1% slučajeva (125, 127, 129, 130). Ponekad pneumotoraks uopće nije smatran komplikacijom (131). Pleuralni izljev zabilježen je u 2,5% do 10% slučajeva (132, 133). Od kasnih komplikacija kao najčešće u našoj studiji bilježimo pomak šipke (10%) te recidiv (6,7%). Pomak korekcijske šipke može biti ozbiljna komplikacija Nuss-ovog postupka, s učestalošću u rasponu od 1% do 33% slučajeva opisana u raznim studijama (125, 129, 131). Da bi se osigurala stabilnost korekcijske šipke, preporuča se izbjegavanje upotrebe resorptivnih šavova za fiksiranje implantata (124). Cierpikowski P i sur. navode ukupno 16,1% komplikacija bilo ranih bilo kasnih. Njihova studija bilježi također pneumotoraks u najvećem broju slučajeva (45,9%), zatim pleuralni izljev (8,3%). Od kasnih navode infekciju šipke (12,5%) i recidiv (12,5%) (124). Sljedeća komparativna studija navodi ukupno 37,8% komplikacija u prvih 30 dana od učinjenog postupka. Slično našoj studiji na prvom mjestu po učestalosti navode pneumotoraks (27,1%) zatim pleuralni izljev (6,4%), pomak šipke (3,6%), vrućicu (3,6%) te

završno recidiv (1,2%) (128). Intraoperacijske komplikacije nisu zabilježene kod našeg istraživanja dok kod komparativne studije navode zatajenje srca kao rezultat perikardijalne ozljede uzrokovane korekcijskom šipkom i puknuće prsne kosti uslijed primjene prevelike sile (124). Druga slična studija također navodi 4,1% intraoperacijskih komplikacija pri čemu su najbrojnije razderotina međurebrenog prostora te oštećenje perikardija (126). Kozmetički učinci nakon korektivnog kirurškog zahvata Nussovim postupkom sasvim su zadovoljavajući. Prema različitim istraživanjima, operacija se u više od 90% slučajeva ocjenjuje uspješnom (125, 126). Naša studija ide u prilog tome jer se deformitet uspješno korigirao u 27 bolesnika (93,1%). Jedan bolesnik je isključen iz ove analize jer je nastupio smrtni ishod zbog samoubojstva.

Zaključno, sve sudionike našeg istraživanja kontaktirali smo minimalno dvije godine nakon zahvata te zabilježili informacije vezane za korištenje analgetika kod kuće te njihovu ocjenu zadovoljstva ishodom operacije. Uspijeli smo kontaktirati njih 28, dok nažalost dvoje zbog protoka vremena više ne koriste zabilježene mobilne brojeve. Čak 81,5% bolesnika koristilo je analgetike kod kuće i to nesteroidne protuupalne lijekove (22 od 28 bolesnika), 18,5 % nije koristilo, dok se jedna majka nije mogla sjetiti traženog podatka. Nažalost u jednog bolesnika bilježimo da unatoč obilnoj primjeni svih vrsta analgetika, majka navodi suicidalni ishod netom prije reoperacije. Također navodi da je bolesnik uz dijagnozu ljevkastih prsiju imao brojne druge komorbiditete. Zadovoljstvo ishodom postupka je završni parametar našeg istraživanja gdje se najbolje oslikava uspješnost samog postupka. Čak 23 bolesnika komuniciraju odličan rezultat (ocjena 5; 76,7%) te kad tome pridodamo bolesnike koji su naveli dobar rezultat (ocjena 4; 13,3%) dolazimo do zaključka da je 90% ispitivanih bolesnika zadovoljno ishodom operacijskog postupka. Po jedan bolesnik navodi osrednji i loš rezultat. Moramo navesti također da je jedna majka odbila ocjeniti ishod postupka. Studije slične našoj navode 96,2% te 98,7% ishoda kao zadovoljavajuće (124, 128). Međutim, moramo naglasiti da naše istraživanje govori o zadovoljstvu samih bolesnika intervjuiranih minimalno 2 godine nakon zahvata bez obzira jesu li ili nisu skinuli korekcijsku šipku. Za razliku od toga u komparativnim istraživanjima govori se o zadovoljstvu ishodom nakon skidanja korekcijske šipke (124, 128).

Glavni nedostatak ove studije retrospektivno je prikupljanje podataka iz protokola i pismohrane povijesti bolesti, čime isti mogu biti manjkavi. Relativno mali broj bolesnika uključenih u studiju može bit još jedan od ograničavajućih čimbenika, pa je za potvrdu dobivenih rezultata potrebno provesti studiju na većem uzorku bolesnika.

## **6. ZAKLJUČCI**

1. Ljevkasta prsa češće se javljaju u muških bolesnika u omjeru 3:1.
2. Najčešće komplikacije operacijskog postupka su pneumotoraks i supkutani emfizem.
3. Glavna indikacija za operacijski postupak je psihološke prirode.
4. Postupak po Nuss-u je sigurna te učinkovita metoda za liječenje ljevkastih prsiju u djece i adolescenata.
5. Metoda po Nuss-u daje izvrsne kozmetičke i estetske rezultate te jako dobro subjektivno zadovoljstvo ishodom operacijskog liječenja.

## **7. POPIS CITIRANE LITERATURE**

1. Hussain A, Burns B. StatPearls [Internet]. Treasure Island (FL): StatPearls Publishing; 2020. [citirano 10. lipnja 2021.]. Dostupno na: <https://www.ncbi.nlm.nih.gov/books/NBK535414/>
2. Stoddard N, Heil JR, Lowery DR. StatPearls [Internet]. Treasure Island (FL): StatPearls Publishing; 2020. [citirano 10. lipnja 2021.]. Dostupno na: <https://www.ncbi.nlm.nih.gov/books/NBK539819/>
3. Donley ER, Holme MR, Loyd JW. StatPearls [Internet]. Treasure Island (FL): StatPearls Publishing; 2020. [citirano 10. lipnja 2021.]. Dostupno na: <https://www.ncbi.nlm.nih.gov/books/NBK526023/>
4. Clemens MW, Evans KK, Mardini S, Arnold PG. Introduction to chest wall reconstruction: anatomy and physiology of the chest and indications for chest wall reconstruction. *Semin Plast Surg.* 2011;25:5-15.
5. Tang A, Bordoni B. StatPearls [Internet]. Treasure Island (FL): StatPearls Publishing; 2020. [citirano 10. lipnja 2021.]. Dostupno na: <https://www.ncbi.nlm.nih.gov/books/NBK538321/>
6. Rivard AB, Galarza-Paez L, Peterson DC. StatPearls [Internet]. Treasure Island (FL): StatPearls Publishing; 2020. [citirano 10. lipnja 2021.]. Dostupno na: <https://www.ncbi.nlm.nih.gov/books/NBK519575/>
7. Kalamchi L, Valle C. StatPearls [Internet]. Treasure Island (FL): StatPearls Publishing; 2020. [citirano 10. lipnja 2021.]. Dostupno na: <https://www.ncbi.nlm.nih.gov/books/NBK549917/>
8. Chen JM. Studies on the morphogenesis of the mouse sternum. *J Anat.* 1952;86:373-86.
9. Engum SA. Embryology, sternal clefts, ectopia cordis, and Cantrell's pentalogy. *Semin Pediatr Surg.* 2008;17:154-60.
10. Paterson AM. The sternum: its early development and ossification in man and mammals. *J Anat Physiol.* 1900;35:21-32.
11. Eijgelaar A, Bijtel JH. Congenital cleft sternum. *Thorax.* 1970;25:490-8.
12. Klíma M. Early development of the human sternum and the problem of homologization of the so-called suprasternal structures. *Acta Anat.* 1968;69:473-84.
13. Scheuer L, Black S. The juvenile skeleton [Internet]. Amsterdam: Elsevier, Academic Press; 2004. [citirano 10. lipnja 2021.]. Dostupno na: [http://www.academia.dk/BiologiskAntropologi/Osteologi/PDF/Juvenile\\_Osteology.pdf](http://www.academia.dk/BiologiskAntropologi/Osteologi/PDF/Juvenile_Osteology.pdf)
14. Barnes E. Developmental defects of the axial skeleton in paleopathology. Colorado:



- University Press of Colorado; 1994. str. 210-44.
15. Greenberg BM, Becker JM, Pletcher BA. Congenital bifid sternum: repair in early infancy and literature review. *Plast Reconstr Surg.* 1991;88:886-9.
  16. Van der Merwe AE, Weston DA, Oostra RJ, Maat GJR. A review of the embryological development and associated developmental abnormalities of the sternum in the light of a rare palaeopathological case of sternal clefting. *Homo.* 2013;64:129-41.
  17. Kocbek L, Rakuša M. Common trunk of the posterior intercostal arteries from the thoracic aorta: anatomical variation, frequency, and importance in individuals. *Surg Radiol Anat.* 2018;40:465-70.
  18. Shahoud JS, Kerndt CC, Burns B. StatPearls [Internet]. Treasure Island (FL): StatPearls Publishing; 2020. [citirano 10. lipnja 2021.]. Dostupno na: <https://www.ncbi.nlm.nih.gov/books/NBK537337/>
  19. Wang J, Li J, Liu G, Deslauriers J. Nerves of the mediastinum. *Thorac Surg Clin.* 2011;21:239-49.
  20. Glenesk NL, Rahman S, Lopez PP. StatPearls [Internet]. Treasure Island (FL): StatPearls Publishing; 2020. [citirano 10. lipnja 2021.]. Dostupno na: <https://pubmed.ncbi.nlm.nih.gov/30855826/>
  21. Polcaro L, Charlick M, Daly DT. StatPearls [Internet]. Treasure Island (FL): StatPearls Publishing; 2020. [citirano 10. lipnja 2021.]. Dostupno na: <https://www.ncbi.nlm.nih.gov/books/NBK531473/>
  22. Mathew P, Bordoni B. StatPearls [Internet]. Treasure Island (FL): StatPearls Publishing; 2020. [citirano 10. lipnja 2021.]. Dostupno na: <https://www.ncbi.nlm.nih.gov/books/NBK537313/>
  23. Moorman A, Webb S, Brown NA, Lamers W, Anderson RH. Development of the heart: formation of the cardiac chambers and arterial trunks. *Heart.* 2003;89:806-14.
  24. Rehman S, Bacha D. StatPearls [Internet]. Treasure Island (FL): StatPearls Publishing; 2020. [citirano 10. lipnja 2021.]. Dostupno na: <https://www.ncbi.nlm.nih.gov/books/NBK544372/>
  25. Remien K, Jan A. StatPearls [Internet]. Treasure Island (FL): StatPearls Publishing; 2020. [citirano 10. lipnja 2021.]. Dostupno na: <https://www.ncbi.nlm.nih.gov/books/NBK539748/>
  26. Rizvi S, Wehrle CJ, Law MA. StatPearls [Internet]. Treasure Island (FL): StatPearls Publishing; 2020. [citirano 10. lipnja 2021.]. Dostupno na: <https://www.ncbi.nlm.nih.gov/books/NBK519576/>

27. White HJ, Soos MP. StatPearls [Internet]. Treasure Island (FL): StatPearls Publishing; 2020. [citirano 10. lipnja 2021.]. Dostupno na: <https://pubmed.ncbi.nlm.nih.gov/31424839/>
28. Alshak MN, M Das J. StatPearls [Internet]. Treasure Island (FL): StatPearls Publishing; 2020. [citirano 10. lipnja 2021.]. Dostupno na: <https://www.ncbi.nlm.nih.gov/books/NBK542195/>
29. Kenny BJ, Bordoni B. StatPearls [Internet]. Treasure Island (FL): StatPearls Publishing; 2020. [citirano 10. lipnja 2021.]. Dostupno na: <https://www.ncbi.nlm.nih.gov/books/NBK537171/>
30. Allen E, Minutello K, Murcek BW. StatPearls [Internet]. Treasure Island (FL): StatPearls Publishing; 2020. [citirano 10. lipnja 2021.]. Dostupno na: <https://www.ncbi.nlm.nih.gov/books/NBK470179/>
31. Williamson AJ, Shermetaro C. StatPearls [Internet]. Treasure Island (FL): StatPearls Publishing; 2020. [citirano 10. lipnja 2021.]. Dostupno na: <https://pubmed.ncbi.nlm.nih.gov/30571041/>
32. Oliver KA, Ashurst JV. StatPearls [Internet]. Treasure Island (FL): StatPearls Publishing; 2020. [citirano 10. lipnja 2021.]. Dostupno na: <https://www.ncbi.nlm.nih.gov/books/NBK513325/>
33. Ilahi M, St Lucia K, Ilahi TB. StatPearls [Internet]. Treasure Island (FL): StatPearls Publishing; 2020. [citirano 10. lipnja 2021.]. Dostupno na: <https://www.ncbi.nlm.nih.gov/books/NBK513227/>
34. Carrier G, Fréchette E, Ugalde P, Deslauriers J. Correlative anatomy for the sternum and ribs, costovertebral angle, chest wall muscles and intercostal spaces, thoracic outlet. *Thorac Surg Clin.* 2007;17:521-8.
35. Kirum GG, Munabi IG, Kukiriza J, Tumusiime G, Kange M, Ibingira C i sur. Anatomical variations of the sternal angle and anomalies of adult human sterna from the galloway osteological collection at Makerere University Anatomy Department. *Folia Morphol (Warsz).* 2017;76:689-94.
36. Brochhausen C, Tural S, Müller FK, Schmitt VH, Coerdt W, Wihlm JM i sur. Pectus excavatum: history, hypotheses and treatment options. *Interact Cardiovasc Thorac Surg.* 2012;14:801-6.
37. Choi PJ, Iwanaga J, Tubbs RS. A comprehensive review of the sternal foramina and it's clinical significance. *Cureus.* 2017;9:e1929.
38. Fokin AA, Steuerwald NM, Ahrens WA, Allen KE. Anatomical, histologic, and genetic

- characteristics of congenital chest wall deformities. *Semin Thorac Cardiovasc Surg.* 2009;21:44-57.
39. Cobben JM, Oostra RJ, van Dijk FS. Pectus excavatum and carinatum. *Eur J Med Genet.* 2014;57:414-7.
  40. Ates MS, Duvan I, Onuk BE, Kurtoglu M. Isolated sternal cleft in a patient with coronary artery disease. *World J Pediatr Congenit Heart Surg.* 2016;7:238-40.
  41. Ashok Raja J, Mathevan G, Mathiarasan K, Ramasubramaniam P. Closing the cleft over a throbbing heart: neonatal sternal cleft. *BMJ Case Rep.* 2014;2014:204529.
  42. Acastello E, Majluf R, Garrido P, Barbosa LM, Peredo A. Sternal cleft: a surgical opportunity. *J Pediatr Surg.* 2003;38:178-83.
  43. Powar RS, Prabhu A, Prabhu M. Isolated complete cleft. *Ann Thorac Surg.* 2012;94:1733-5.
  44. Hersh JH, Waterfill D, Rutledge J, Harrod MJ, O'Sheal SF, Verdi G i sur. Sternal malformation/vascular dysplasia association. *Am J Med Genet.* 1985;21:177-86, 201-2.
  45. Fokin AA. Thoracic defects: cleft sternum and Poland syndrome. *Thorac Surg Clin.* 2010;20:575-82.
  46. Shamberger RC. Congenital chest wall deformities. *Curr Prob Surg.* 1996;23:471-542.
  47. O'Neill JA, Grosfeld JL, Fonkalsrud EW, Coran AG, Caldamone AA. Principles of Pediatric Surgery. 2<sup>nd</sup> Edition, Mosby;2003. str. 369-77.
  48. Williams AM,Crabbe DC. Pectus deformities of the anterior chest wall. *Pediatr Resp Rev.* 2003;4:237-42.
  49. Colombani PM. Recurrent chest wall anomalies. *Semin Peditr Surg.* 2003;12:94-9.
  50. Shamberger RC. Congenital chest wall deformities. *Curr Probl Surg.* 1996;33:469-552.
  51. Shamberger RC, Welch KI. Sternal defects. *Pediatr Surg Int.* 1990;5:156-64.
  52. Townsend. Chest wall. In: Sabiston text book of surgery. 17<sup>th</sup> Edition, Elsevier;2004. str. 1711-14.
  53. Chang PY, Zeng Q, Wong KS, Lai JY, Chen JC, Wang CJ i sur. A Cross-sectional study of chest wall development in patients with pectus excavatum. *Thorac Cardiovasc Surg.* 2015;63:433-6.
  54. Frick SL. Scoliosis in children with anterior chest wall deformities. *Chest Surg Clin N.* 1999;10:427-36.
  55. Arn PH, Scherer LR, Haller JA JR, Pyeritz RE. Outcome of pectus excavatum with Marfan syndrome and in general population. *J Pediatr.* 1989;115:954-8.
  56. American Society of Plastic Surgeons (ASPS) Pediatric plastic Surgery, part II:

- congenital anomalies;2005. [citirano 10. lipnja 2021.]. Dostupno na:  
[www.plasticsurgery.org/medicalprofessionals/publications/Physician-Counseling-Guides-Pediatric-Congenital-Anomalies.cfm](http://www.plasticsurgery.org/medicalprofessionals/publications/Physician-Counseling-Guides-Pediatric-Congenital-Anomalies.cfm)
57. Welch KJ, Randolph JG, Ravitch MM, O'Neill JA, Rowe MI. Pediatric Surgery. 4<sup>th</sup> Edition. Chicago-London:Year book medical publishers; 1986. str. 563-89.
  58. Colombani PM. Preoperative assessment of chest wall deformities. Semin Thorac Cardiovasc Surg. 2009;21:58-63.
  59. Jaroszewski DE, Fonkalsrud EW. Repair of pectus chest deformities in 320 adult patients: 21 year experience. Ann Thorac Surg. 2007;84:429-33.
  60. Sarwar ZU, DeFlorio R, O'Connor SC. Pectus excavatum: current imaging techniques and opportunities for dose reduction. Semin Ultrasound CT MR. 2014;35:374-81.
  61. Koumbourlis AC. Pectus deformities and their impact on pulmonary physiology. Paediatr Respir Rev. 2015;16:18-24.
  62. Redlinger RE JR, Rushing GD, Moskowitz AD, Kelly RE JR, Nuss D, Kuhn A i sur. Minimally invasive repair of pectus excavatum in patients with Marfan syndrome and marfanoid features. J Pediatr Surg. 2010;45:193-9.
  63. Guller B, Hable K. Cardiac findings in pectus excavatum in children: review and differential diagnosis. Chest. 1974;66:165-71.
  64. Mocchegiani R, Badano L, Lestuzzi C, Nicolosi GL, Zanuttini D. Relation of right ventricular morphology and function in pectus excavatum to the severity of the chest wall deformity. Am J Cardiol. 1995;76:941-6.
  65. Kragten HA, Siebenga J, Höppener PF, Verburg R, Visker N. Symptomatic pectus excavatum in seniors (SPES): a cardiovascular problem? A prospective cardiological study of 42 senior patients with a symptomatic pectus excavatum. Neth Heart J. 2011;19:73-8.
  66. Asnes RS. Lessons from an adolescent with pectus excavatum. Pediatrics. 1992;89:979.
  67. Jaroszewski D, Notrica D, McMahon L, Steidley DE, Deschamps C. Current management of pectus excavatum: a review and update of therapy and treatment recommendations. J Am Board Fam Med. 2010;23:230-9.
  68. Kelly RE JR. Pectus excavatum: historical background, clinical picture, preoperative evaluation and criteria for operation. Semin Pediatr Surg. 2008;17:181-93.
  69. Raichura N, Entwisle J, Leverment J, Beardsmore CS. Breath-hold MRI in evaluating patients with pectus excavatum. Br J Radiol. 2001;74:701-8.
  70. Haller JA JR, Kramer SS, Lietman SA. Use of CT scans in selection of patients for pectus

- excavatum surgery: a preliminary report. *J Pediatr Surg.* 1987;22:904-6.
71. Daunt SW, Cohen JH, Miller SF. Age-related normal ranges for the Haller index in children. *Pediatr Radiol.* 2004;34:326-30.
  72. Poston PM, Patel SS, Rajput M, Rossi NO, Ghanamah MS, Davis JE i sur. The correction index: setting the standard for recommending operative repair of pectus excavatum. *Ann Thorac Surg.* 2014;97:1176-9.
  73. Tanner H, Bischof D, Roten L, Hokscho B, Seiler J, Schmid RA i sur. Electrocardiographic characteristics of patients with funnel chest before and after surgical correction using pectus bar: a new association with precordial J wave pattern. *J Electrocardiol.* 2016;49:174-81.
  74. Peterson RJ, Young WG JR, Godwin JD, Sabiston DC JR, Jones RH. Noninvasive assessment of exercise cardiac function before and after pectus excavatum repair. *J Thorac Cardiovasc Surg.* 1985;90:251-60.
  75. Krueger T, Chassot PG, Christodoulou M, Cheng C, Ris HB, Magnusson L. Cardiac function assessed by transesophageal echocardiography during pectus excavatum repair. *Ann Thorac Surg.* 2010;89:240-3.
  76. Chao CJ, Jaroszewski DE, Kumar PN, Ewais MM, Appleton CP, Mookadam F i sur. Surgical repair of pectus excavatum relieves right heart chamber compression and improves cardiac output in adult patients—an intraoperative transesophageal echocardiographic study. *Am J Surg.* 2015;210:1118-24.
  77. Kim JJ, Kim CK, Park HJ, Park JK, Moon SW, Moon YK i sur. Elevation of serum lactate dehydrogenase in patients with pectus excavatum. *J Cardiothorac Surg.* 2014;9:75.
  78. Neviere R, Montaigne D, Benhamed L, Catto M, Edme JL, Matran R i sur. Cardiopulmonary response following surgical repair of pectus excavatum in adult patients. *Eur J Cardiothorac Surg.* 2011;40:e7782.
  79. Tardy MM, Filaire M, Patoir A, Gautier-Pignonblanc P, Galvaing G, Kwiatkowski F i sur. Exercise cardiac output limitation in pectus excavatum. *J Am Coll Cardiol.* 2015;66:976-7.
  80. Tang M, Nielsen HH, Lesbo M, Frøkiær J, Maagaard M, Pilegaard HK i sur. Improved cardiopulmonary exercise function after modified Nuss operation for pectus excavatum. *Eur J Cardiothorac Surg.* 2012;41:1063-7.
  81. Lawson ML, Mellins RB, Paulson JF, Shamberger RC, Oldham K, Azizkhan RG i sur. Increasing severity of pectus excavatum is associated with reduced pulmonary function. *J*

- Pediatr. 2011;159:256-61.
82. Cheshire A, Polley M, Peters D, Ridge D. Is it feasible and effective to provide osteopathy and acupuncture for patients with musculoskeletal problems in a GP setting? A service evaluation. *BMC Fam Pract.* 2011;12:49.
  83. Germanovich A, Ferrante FM. Multi-modal treatment approach to painful rib syndrome: case series and review of the literature. *Pain Physician.* 2016;19:e46571.
  84. Haecker FM. The vacuum bell for conservative treatment of pectus excavatum: the Basle experience. *Pediatr Surg Int.* 2011;27:623-7.
  85. Kuru P, Bostanci K, Ermerak NO, Bahadir AT, Afacan C, Yuksel M. Quality of life improves after minimally invasive repair of pectus excavatum. *Asian Cardiovasc Thorac Ann.* 2015;23:302-7.
  86. Jaroszewski DE, Ewais MM, Chao CJ, Gotway MB, Lackey JJ, Myers KM i sur. Success of minimally invasive pectus excavatum procedures (modified Nuss) in adult patients ( $\geq 30$  years). *Ann Thorac Surg.* 2016;102:993-1003.
  87. Sigalet DL, Montgomery M, Harder J, Wong V, Kravarusic D, Alassiri A. Long term cardiopulmonary effects of closed repair of pectus excavatum. *Pediatr Surg Int.* 2007;23:493-7.
  88. Ma IT, Rebecca AM, Notrica DM, McMahon LE, Jaroszewski DE. Pectus excavatum in adult women: repair and the impact of prior or concurrent breast augmentation. *Plast Reconstr Surg.* 2015;135:e30312.
  89. Ravitch MM. The operative treatment of pectus excavatum. *Ann Surg.* 1949;129:429- 44.
  90. Fonkalsrud EW. Open repair of pectus excavatum with minimal cartilage resection. *Ann Surg.* 2004;240:231-5.
  91. Nuss D, Kelly RE JR, Croitoru DP, Katz ME. A 10-year review of a minimally invasive technique for the correction of pectus excavatum. *J Pediatr Surg.* 1998;33:545-52.
  92. Kelly RE, Goretsky MJ, Obermeyer R, Kuhn MA, Redlinger R, Haney TS i sur. Twenty-one years of experience with minimally invasive repair of pectus excavatum by the Nuss procedure in 1215 patients. *Ann Surg.* 2010;252:1072-81.
  93. Zhang DK, Tang JM, Ben XS, Xie L, Zhou HY, Ye X i sur. Surgical correction of 639 pectus excavatum cases via the Nuss procedure. *J Thorac Dis.* 2015;7:1595-605.
  94. Pilegaard HK. Extending the use of Nuss procedure in patients older than 30 years. *Eur J Cardiothorac Surg.* 2011;40:334-7.
  95. Rygl M, Vyhnanek M, Kucera A, Mixa V, Kyncl M, Snajdauf J. Technical innovation in minimally invasive repair of pectus excavatum. *Pediatr Surg Int.* 2014;30:113-7.

96. Yoshida A, Uemura S, Yamamoto M, Nouse H, Kuyama H, Muta Y. Correlation of asymmetric chest wall deformity and growth in patients with pectus excavatum. *J Pediatr Surg.* 2013;48:771-5.
97. Park HJ, Kim KS, Lee S, Jeon HW. A next generation pectus excavatum repair technique: new devices make a difference. *Ann Thorac Surg.* 2015;99:455-61.
98. Jaroszewski DE, Johnson K, McMahon L, Notrica D. Sternal elevation before passing bars: a technique for improving visualization and facilitating minimally invasive pectus excavatum repair in adult patients. *J Thorac Cardiovasc Surg.* 2014;147:1093-5.
99. Nuss D, Obermeyer RJ, Kelly RE. Nuss bar procedure: past, present and future. *Ann Cardiothorac Surg.* 2016;5:422-33.
100. Croitoru DP, Kelly RE, Goretsky MJ, Lawson ML, Swoveland B, Nuss D. Experience and modification update for the minimally invasive Nuss technique for pectus excavatum repair in 303 patients. *J Pediatr Surg.* 2002;37:437-45.
101. Petersen C, Leonhart J, Duderstadt M, Karck M, Ure BM. Minimally invasive repair of pectus excavatum-shifting the paradigm. *Eur J Pediatr Surg.* 2006;6:75-8.
102. Nuss D. Review and discussion of the complications of minimally invasive pectus excavatum repair. *Eur J Pediatr Surg.* 2002;12:230-4.
103. Park HJ, Lee SY, Lee CS. Complications associated with the Nuss procedure: analysis of risk factors and suggested measures for prevention of complications. *J Pediatr Surg.* 2005;39:391-5.
104. Ong CC, Choo K, Morreau P. The learning curve in learning the curve: a review of Nuss procedure in teenagers. *ANZ J Surg.* 2005;75:421-4.
105. Schaarschmidt K, Kolberg-Schwerdt A, Lempe M, Schlesinger F, Bunke K, Strauss J. Extrapleural submuscular bars placed by bilateral thoracoscopy: a new improvement in modified Nuss funnel chest repair. *J Pediatr Surg.* 2005;40:1407-10.
106. Croitoru D, Kelly RE JR, Goretsky MJ, Gustin T, Keever R, Nuss D. The minimally invasive Nuss technique for recurrent or failed pectus excavatum repair in 50 patients. *J Pediatr Surg.* 2005;40:181-6.
107. Shin S, Goretsky MJ, Kelly RE JR, Gustin T, Nuss D. Infectious complications after the Nuss repair in a series of 863 patients. *J Pediatr Surg.* 2007;42:87-92.
108. Van Renterghem KM, von Bismarck S, Bax N, Flier A, Höllwarth ME. Should an infected Nuss bar be removed? *J Pediatr Surg.* 2005;40:670-3.
109. Calkins CM, Shew SB, Sharp RJ, Ostlie DJ, Yoder SM, Gittes GK i sur. Management of postoperative infections after the minimally invasive pectus repair. *J Pediatr Surg.*

- 2005;40:1004-7.
110. Watanabe A, Watanabe T, Obama T, Ohsawa H, Mawatari T, Ichimiya Y i sur. The use of a lateral stabilizer increases the incidence of wound trouble following the procedure. *Ann Thorac Surg.* 2004;77:296-300.
  111. Rushing GD, Goretsky MJ, Gustin T, Morales M, Kelly RE Jr, Nuss D. When it's not an infection: metal allergy after the Nuss procedure for repair of pectus excavatum. *J Pediatr Surg.* 2007;42:93-7.
  112. Saitoh C, Yamada A, Kosaka K, Sanada T, Imai Y. Allergy to pectus bar for funnel chest. *J Am Soc Plastic Surg.* 2002;110:719-21.
  113. Muensterer OJ, Schenk DS, Praun M, Boehm R, Till H. Postpericardiotomy syndrome after minimally invasive pectus excavatum repair unresponsive to non-steroidal anti-inflammatory treatment. *Eur J Pediatr Surg.* 2003;13:206-8.
  114. Park HJ, Lee SY, Lee CS, Youm W, Lee KR. The Nuss procedure for pectus excavatum: evolution of techniques and early results on 322 patients. *Ann Thorac Surg.* 2004;77:289-95.
  115. Nuss D, Kelly RE JR, Croitoru DP, Swoveland B. Repair of pectus excavatum. *Pediatr Endosurg Innovative Tech.* 1999;2:205-21.
  116. Zoeller G. Cardiopulmonary resuscitation in patients with a Nuss bar – a case report and review of the literature. *J Pediatr Surg.* 2005;40:1788-91.
  117. Moss R, Albanese CT, Reynolds M. Major complications after minimally invasive repair of pectus excavatum: case reports. *J Pediatr Surg.* 2001;36:155-8.
  118. Nuss D. Minimally invasive surgical repair of pectus excavatum. *Semin Pediatr Surg.* 2008;17:209-17.
  119. Nuss D, Kuhn A, Obermeyer R. Our approach to MIS repair of the pectus excavatum. *Contemp Surg.* 2007;63:444-53.
  120. Banever GT, Tashjian DB, Moriarty KP, Konefal S. The Nuss procedure: our experience from the first fifty. *Pediatr Endosurg Innovative Tech.* 2003;7:261-6.
  121. Nuss D, Obermeyer RJ, Kelly RE JR. Pectus excavatum from a pediatric surgeon's perspective. *Ann Cardiothorac Surg.* 2016;5:493-500.
  122. Toci GR, Davis TA, Bigelow BF, Yang SC. Analyzing outcomes of Nuss and Ravitch repair for primary and recurrent pectus excavatum in adults. *Ann Thorac Surg.* 2020;110:272-5.
  123. de Loos ER, Pennings AJ, van Roozendaal LM, Daemen JHT, van Gool MH, Lenderink T i sur. Nuss procedure for pectus excavatum: a comparison of complications between



- young and adult patients. *Ann Thorac Surg.* 2020;4975:31880-4.
124. Cierpikowski P, Rzechonek A, Błasiak P, Lisowska H, Pniewski G, Le Pivert P. Surgical correction of pectus excavatum by the Nuss procedure: a 15-year experience study. *Adv Exp Med Biol.* 2018;1047:31-40.
125. Park HJ, Lee SY, Lee CS. Complications associated with the Nuss procedure: analysis of risk factors and suggested measures for prevention of complications. *J Pediatr Surg.* 2004;39:391-5.
126. Dzielicki J, Korlacki W, Janicka I, Dzielicka E. Difficulties and limitations in minimally invasive repair of pectus excavatum – 6 years experiences with Nuss technique. *Eur J Cardiothorac Surg.* 2006;30:801-4.
127. Umuroglu T, Bostancı K, Thomas DT, Yuksel M, Yilmaz Gogus F. Perioperative anesthetic and surgical complications of the Nuss procedure. *J Cardiothorac Vasc Anesth.* 2013;27:436-40.
128. Pawlak K, Gąsiorowski Ł, Gabryel P, Gałęcki B, Zieliński P, Dyszkiewicz W. Early and late results of the Nuss procedure in surgical treatment of pectus excavatum in different age groups. *Ann Thorac Surg.* 2016;102:1711-6.
129. Wu PC, Knauer EM, McGowan GE, Hight DW. Repair of pectus excavatum deformities in children: a new perspective of treatment using minimal access surgical technique. *Arch Surg.* 2001;136:419-24.
130. Jacobs JP, Quintessenza JA, Morell VO, Botero LM, van Gelder HM, Tchervenkov CI. Minimally invasive endoscopic repair of pectus excavatum. *Eur J Cardiothorac Surg.* 2002;21:869-73.
131. Kelly RE JR, Mellins RB, Shamberger RC, Mitchell KK, Lawson ML, Oldham KT i sur. Multicenter study of pectus excavatum, final report: complications, static/exercise pulmonary function, and anatomic outcomes. *J Am Coll Surg.* 2013;217:1080-9.
132. Jo WM, Choi YH, Sohn YS, Kim HJ, Hwang JJ, Cho SJ. Surgical treatment for pectus excavatum. *J Korean Med Sci.* 2003;18:360-4.
133. Schaarschmidt K, Kolberg-Schwerdt A, Dimitrov G, Straubeta J. Submuscular bar, multiple pericostal bar fixation, bilateral thoracoscopy: a modified Nuss repair in adolescents. *J Pediatr Surg.* 2002;37:1276-80.

## **8. SAŽETAK**

**Cilj istraživanja:** Pristup liječenju ljevkastih prsiju može biti konzervativan ili kirurški. Cilj ovog istraživanja je bio utvrditi čimbenike koji utječu na ishod liječenja te same ishode liječenja ljevkastih prsiju minimalno invazivnom metodom po Nuss-u.

**Ispitanici i metode:** Od 1. siječnja 2014. do 31. prosinca 2020. godine, 30 bolesnika uključeni su u ovu studiju. Retrospektivno su prikupljeni demografski podaci bolesnika (dob, spol, tjelesna visina, tjelesna masa, BMI, CT Haller indeks), ishodi liječenja (trajanje operacije, duljina hospitalizacije, intraoperacijske komplikacije, rane i kasne komplikacije, poslijeoperacijska analgezija) te su isti kontaktirani minimalno dvije godine nakon zahvata kako bi se zabilježilo subjektivno zadovoljstvo ishodom te korištenje analgezije kod kuće.

**Rezultati:** Od 30 bolesnika bilo je 22 ispitanika muškog spola i 8 ispitanica ženskog spola. Prosječna dob bila je 15 godina, a prosječni ITM je iznosio 18,5 kg/m<sup>2</sup> za muški spol te 18,2 kg/m<sup>2</sup> za ženski spol. Prosječan CT Haller indeks bio je 3,67 za muški spol te 3,69 za ženski spol. Prosječno trajanje operacije bilo je 120 minuta, a duljina hospitalizacije 8,5 dana. Uspjeh u korekciji deformiteta iznosio je 93,1%. Indikacije za operaciju bile su psihološke prirode (47%), zatim respiracijske smetnje (30%) te kombinirane respiracijsko - kardijalne (20%) i respiracijsko - psihološke smetnje (3%). Rane komplikacije uočene su u 18 bolesnika (60%), a kasne u 7 bolesnika (23,3%). Intraoperacijske nisu zabilježene. Najčešće rane komplikacije bile su pneumotoraks (30%) i emfizem (30%), dok su kasne pomak ploče (10%) i recidiv (6,7%). Prilikom dolaska kući 22 bolesnika koristilo je analgetike najmanje jedan dan, a najviše do šest mjeseci, dok njih 5 analgetike uopće nije koristilo. Odličan rezultat operacijskog postupka (ocjena 5) komuniciralo je 23 bolesnika, dok je četvero navelo dobar rezultat (ocjena 4). Samo po jedan bolesnik naveo je osrednji i loš rezultat (ocjena 2 i 3).

**Zaključci:** Postupak po Nuss-u je sigurna te učinkovita metoda za liječenje ljevkastih prsiju u djece i adolescenata. Ujedno daje izvrsne kozmetičke i estetske rezultate te jako dobro subjektivno zadovoljstvo ishodom operacijskog liječenja.

## **9. SUMMARY**

**Diploma thesis title:** Management and outcomes of treatment of funnel chest by Nuss method in the Clinic for pediatric surgery of the University hospital of Split

**Objectives:** The approach to treating funnel chest can be conservative or surgical. The aim of this study was to determine the factors influencing the treatment outcome and the outcomes of the treatment of funnel chest by the minimally invasive Nuss method.

**Patients and methods:** From January 1st 2014 until December 31st 2020, 30 patients were included in this study. The patient's demographics data (age, sex, height, weight, BMI, CT Haller index), treatment outcomes (duration of surgery, length of hospitalization, intraoperative complications, early and late complications, postoperative analgesia) were monitored and contacted for a minimum two years after the procedure to record subjective satisfaction with the outcome and use of analgesia.

**Results:** Out of the 30 patients included in this study, 22 were male and 8 were female. The median age was 15 years, and the median BMI was 18.5 kg/m<sup>2</sup> for male and 18.2 kg/m<sup>2</sup> for female. The median CT Haller index was 3.67 for male and 3.69 for female. The median duration of surgery was 120 minutes and the median length of hospitalization was 8.5 days. In 93.1% of the patients deformity was successfully corrected. Indications for surgery were psychological (47%), followed by respiratory disorders (30%) and combined respiratory-cardiac (20%) and respiratory-psychological disorders (3%). Early complications were observed in 18 patients (60%) and late in 7 patients (23.3%). Intraoperative were not reported. The most common early complications were pneumothorax (30%) and emphysema (30%), while late bar displacement (10%) and recurrence of deformity (6.7%). Upon arrival home, 22 patients used analgesics for at least one day, up to a maximum of six months, while 5 did not use them. An excellent result of the surgical procedure (grade 5) was communicated by 23 patients. 4 of them have a good result (grade 4), and one mediocre and one bad result (grade 2 and 3).

**Conclusion:** The Nuss procedure is a safe and effective method for treating funnel chest in children and adolescents. It also gives excellent cosmetic and aesthetic results and very good subjective satisfaction with the outcome of surgical treatment.

## **10. ŽIVOTOPIS**

## **OPĆI PODACI**

Ime i prezime: Ivan Mustapić

Datum i mjesto rođenja: 7. kolovoza 1995. Split, Republika Hrvatska

Državljanstvo: hrvatsko

Adresa: Mandićeva 72, 21000 Split

Elektronička pošta: ivan.musta@gmail.com

## **OBRAZOVANJE**

2002. - 2010. Osnovna škola „Kamen Šine“, Split

2010. – 2014. IV. gimnazija „Marko Marulić“ Split

2014. – 2021. Medicinski fakultet, Sveučilišta u Splitu

## **ZNANJA I VJEŠTINE**

Materinski jezik: hrvatski

Strani jezici: engleski, njemački

Tehničke vještine i kompetencije: poznavanje rada na računalu, MS Office

Vozačka dozvola: B kategorija

## **11. PRILOZI**



## Prilog 1. Protokol studije

<b>KLINIČKI I DEMOGRAFSKI PODACI</b>		
Datum _____	MB _____	
Ime i prezime _____	Kontakt: _____	Dob _____
Spol: M Ž		
TV _____ cm	TT _____ kg	CT Haller-ov Indeks: _____
Trajanje operacijskog zahvata _____ min;		Duljina hospitalizacije _____ dana
<b>ANESTEZIJA</b>		
Vrsta anestezije:	Vrsta tubusa:	Komplikacije pri anesteziji:
<i>Napomena:</i>		
<b>INDIKACIJE ZA OPERACIJSKI KOREKTIVNI ZAHVAT:</b>		
Psihološke smetnje <input type="checkbox"/>	Respiracijske smetnje <input type="checkbox"/>	Kardijalne smetnje <input type="checkbox"/>
<i>Napomena:</i>		
<b>OPERACIJSKI NALAZ</b>		
<i>Pristup:</i>		
<i>Intraoperacijski nalaz:</i>		
<i>Veličina ploče:</i>		<i>Broj korištenih ploča:</i>
<b>KORIŠTENA POSLIJEOPERACIJSKA ANALGEZIJA</b>		
Morfij____, Tramal/Tramadol____, Analgin____, Ibuprofen____, Paracetamol____, Ostalo_____		
<b>INTRAOPERACIJSKE KOMPLIKACIJE (zaokruži)</b>		
Ruptura perikarda, ozljeda interkostalne arterije, Ozljeda plućnog tkiva, Ostalo: _____		
<i>Napomena:</i>		
<b>POSLIJEOPERACIJSKE KOMPLIKACIJE (zaokruži)</b>		
Rane: Hematopneumotoraks, Pneumotoraks, Hematotoraks, Perikardijalni izljev - za drenažu, Emfizem, Pneumomedijastinum, Reakcija na lijekove, Infekcija rane, Ostalo: _____		
Kasne: Pomak ploče, hiperkorekcija, recidiv, infekcija rane, alergija i reakcija na metal ploče, Ostalo: _____		
<i>Napomena:</i>		
<b>FOLLOW UP: napomena - koliko količinski i koje analgetike koriste kod kuće?</b>		
ambulantno:		
Telefonski nakon 2 godine, zadovoljstvo ishodom operacije (zaokružiti):		
1- bez rezultata; 2- loše; 3- osrednje; 4- dobro; 5- odlični rezultat		

**Prilog 2.** Preslik izvoda iz zapisnika sa sjednice etičkog povjerenstva KBC Split.  
Klasa: 500-03/20-01/117, Ur.br.: 2181-147-01/06/M.S.-20-02;

**KLINIČKI BOLNIČKI CENTAR SPLIT  
ETIČKO POVJERENSTVO**

Klasa: 500-03/20-01/117  
Ur.br.: 2181-147-01/06/M.S.-20-02  
Split, 04.12.2020.

**IZVOD IZ ZAPISNIKA SA SJEDNICE ETIČKOG POVJERENSTVA KBC SPLIT  
STUDENI - 2020**

**6.**

Dr.sc. Miro Jukić iz Klinike za dječju kirurgiju KBC-a Split, uputio je Etičkom povjerenstvu zamolbu za odobrenje provedbe istraživanja:

*" Čimbenici ishoda liječenja ljevkastih prsiju metodom po Nuss-u u Klinici za dječju kirurgiju KBC-a Split "*

Istraživanje će se provesti u Klinici za dječju kirurgiju KBC-a Split za potrebe diplomskog rada studenta Ivana Mustapića.

Nakon razmatranja zahtjeva, donijet je sljedeći

**Z a k l j u č a k**

Iz priložene dokumentacije razvidno je da je Plan istraživanja usklađen s odredbama o zaštiti prava i osobnih podataka ispitanika iz Zakona o zaštiti prava pacijenata (NN169/04, 37/08) i Zakona o provedbi Opće uredbe o zaštiti podataka (NN 42/18), te odredbama Kodeksa liječničke etike i deontologije (NN55/08, 139/15) i pravilima Helsinške deklaracije WMA 1964-2013 na koje upućuje Kodeks.

Etičko povjerenstvo je suglasno i odobrava provođenje istraživanja.

PREDSJEDNIK ETIČKOG POVJERENSTVA  
KLINIČKOG BOLNIČKOG CENTRA SPLIT  
PROF. DR. SC. MARIJAN SARAGA

