

Učinci primjene lokalnih anestetika na poslijeoperacijsku bol nakon laparoskopske varikocelomije : randomizirana klinička studija

Gaberc, Tea

Master's thesis / Diplomski rad

2021

Degree Grantor / Ustanova koja je dodijelila akademski / stručni stupanj: **University of Split, School of Medicine / Sveučilište u Splitu, Medicinski fakultet**

Permanent link / Trajna poveznica: <https://um.nsk.hr/um:nbn:hr:171:535878>

Rights / Prava: [In copyright](#) / [Zaštićeno autorskim pravom.](#)

Download date / Datum preuzimanja: **2024-08-27**



Repository / Repozitorij:

[MEFST Repository](#)



**SVEUČILIŠTE U SPLITU
MEDICINSKI FAKULTET**

Tea Gaberc

**UČINCI PRIMJENE LOKALNIH ANESTETIKA NA
POSLIJEOPERACIJSKU BOL NAKON LAPAROSKOPSKE
VARIKOCELEKTOMIJE: RANDOMIZIRANA KLINIČKA STUDIJA**

Diplomski rad

Akadska godina 2020./2021.

Mentor:

Izv. prof. dr. sc. Zenon Pogorelić, dr. med.

Split, srpanj 2021.

**SVEUČILIŠTE U SPLITU
MEDICINSKI FAKULTET**

Tea Gaberc

**UČINCI PRIMJENE LOKALNIH ANESTETIKA NA
POSLIJEOPERACIJSKU BOL NAKON LAPAROSKOPSKE
VARIKOCELEKTOMIJE: RANDOMIZIRANA KLINIČKA STUDIJA**

Diplomski rad

Akadska godina 2020./2021.

Mentor:

Izv. prof. dr. sc. Zenon Pogorelić, dr. med.

Split, srpanj 2021.

Sadržaj

1. UVOD	1
1.1. Anatomija	2
1.1.1. Anatomija testisa i epididimisa	2
1.1.2. Anatomija funiculusa spermaticusa	5
1.2. Embriologija	6
1.2.1. Embriologija testisa	6
1.2.2. Descensus testisa	6
1.3. Varikocela	8
1.3.1. Definicija	8
1.3.2. Povijest	8
1.3.3. Epidemiologija	10
1.3.4. Nastanak varikocеле	11
1.3.5. Utjecaj varikocеле na neplodnost	12
1.3.6. Klinička slika varikocеле	13
1.3.7. Dijagnoza varikocеле	13
1.3.8. Liječenje varikocеле	14
1.4. Lokalno liječenje boli u minimalno invazivnoj kirurgiji	15
1.4.1. Lokalni anestetici	16
2. CILJ ISTRAŽIVANJA	18
3. MATERIJALI I METODE	20
3.1. Ispitanici	21
3.2. Mjesto studije	21
3.3. Organizacija studije	21
3.3.1. Etička načela	22
3.4. Kirurški zahvat – laparoskopska varikocелеktomija	22
3.5. Opis istraživanja	23
3.6. Metode prikupljanja i obrade podataka	24
3.6.1. Randomizacija i izračun veličine uzorka	24
3.6.2. Statistička obrada podataka	24
3.6.3. Mjere ishoda studije	25
4. REZULTATI	26
5. RASPRAVA	31
6. ZAKLJUČCI	36
7. POPIS CITIRANE LITERATURE	36
8. SAŽETAK	39
9. SUMMARY	46
10. ŽIVOTOPIS	49
11. PRILOZI	50

POPIS KRATICA

CI – interval pouzdanosti (eng. Confidence Interval)

CO₂ – ugljični dioksid

EAU – engl. European Association of Urology

FSH – folikulostimulirajući hormon

GLM – generalized linear model

ITM – indeks tjelesne mase

KBC – Klinički bolnički centar

LH – luteinizirajući hormon

LHRH - hormon koji stimulira oslobađanje luteina

RCT – randomizirani kontrolirani pokus (eng. Randomised Controlled Trial)

SD – standardna pogreška (eng. Standard Deviation)

SILS – eng. single incision laparoscopic surgery

SŽS – središnji živčani sustav

VAS – vizualno-analogni ljestvica (eng. The Visual Analog Scale)

WHO – Svjetska zdravstvena organizacija (eng. World Health Organization)

Zahvaljujem se...

Svom mentoru, izv. prof. dr. sc. Zenonu Pogoreliću, na izdvojenom vremenu i svesrdnoj pomoći tijekom pisanja ovoga rada.

Prof. dr. sc. Ani Jerončić na pomoći pri statističkoj obradi podataka.

Svojim dragim prijateljima, koji su obogatili moj život.

Svome hrabrome bratu Andri, koji me naučio strpljenju i požrtvovnosti pomičući granice svakog novog dana.

Svome Hrvoju, na neizmjerne ljubavi i bezuvjetnoj podršci sve ove godine.

Za majku Irenu, kojoj dugujem sve što jesam.

1. UVOD

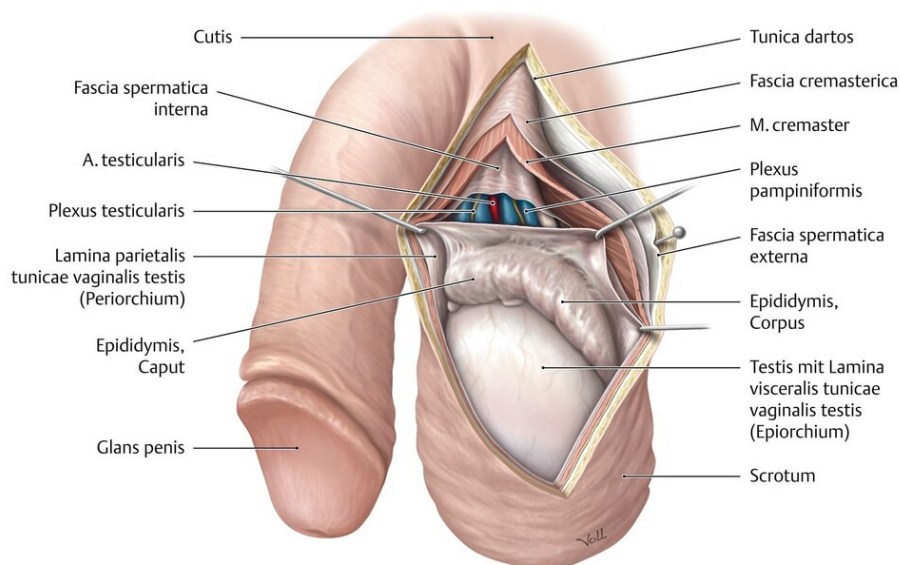
1.1. Anatomija

1.1.1. Anatomija testisa i epididimisa

Testis (sjemenik) je unutarnji muški spolni organ u kojem se umnožavaju i sazrijevaju spermiji te izlučuju muški hormoni. Testis je parna žlijezda, ovalnog oblika, koja se nalazi u kožnoj vreći koja se naziva *scrotum* (mošnjje).

Testis ima dvije strane – *facies medialis et lateralis*, dva ruba – *margo anterior et posterior* i dva kraja – *polus superior et inferior*. *Margo anterior* je konveksan i gladak, a *margo posterior* pokriva epididimis (pasjemenik). *Margo posterior* smatra se hilusom testisa jer kroz stražnji rub idu iz testisa u epididimis odvodne cjevčice testisa, a u testis ulaze žile i živci. *Facies lateralis* je konveksna i lagano okrenuta prema dolje i natrag. Između testisa i epididimisa uvlači se seroza i tako se formira *sinus epididymidis*. *Facies medialis* je spljoštena i okrenuta prema gore i naprijed.

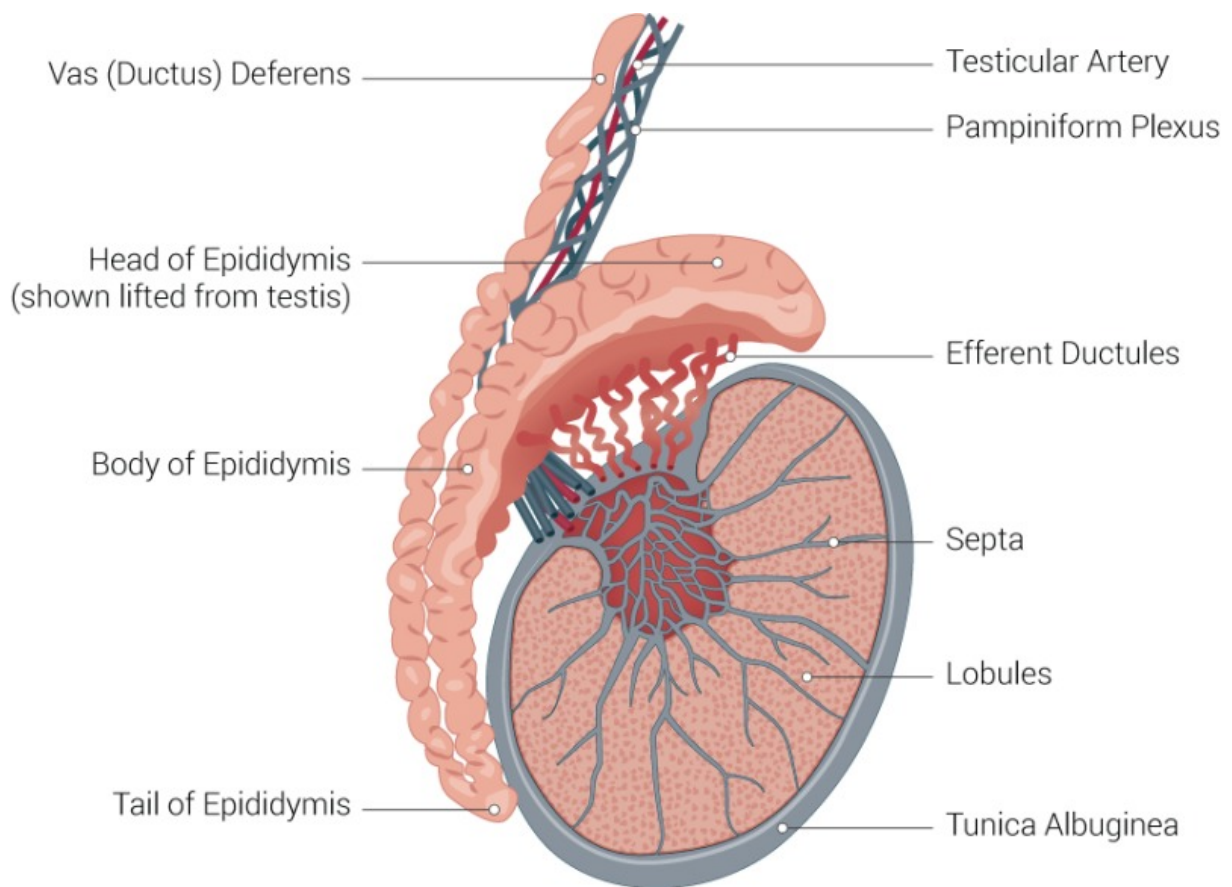
Testis obavija ovojnica *tunica vaginalis testis*, osim na mjestima gdje se nalazi epididimis i druge tvorbe sjemenog snopa koje pristupaju na gornji kraj i stražnju površinu testisa. *Tunica vaginalis testis* ima svoja dva lista, *lamina visceralis et parietalis*. Višak tekućine u vaginalnoj ovojnici testisa naziva se hidrocela. Ispod vaginalne ovojnice nalazi se čvrsta vezivna ovojnica testisa, *tunica albuginea*. *Tunica albuginea* je čvrsta, sjajna i glatka membrana koja obavija testis. U dubokom sloju vezivne ovojnice nalazi se *tunica vasculosa* bogata krvnim žilama. Ovojnica je deblja i manje gusta na stražnjoj strani testisa i naziva se *mediastinum testis* (Slika 1).



Slika 1. Anatomija testisa i epididimisa

Preuzeto s <https://eref.thieme.de/cockpits/clavc0005/0/coOPChr00102/4-2099>

Od medijastinuma kroz tkivo testisa idu *septule testis* (vezivne pregrade) koje ga dijele u *lobule testis* (režnjiće). Testis ima 300 lobula oblika piramide s bazom okrenutom prema periferiji a vrhom prema medijastinumu, koji tvore parenhim testisa. U lobulima se nalaze barem dva *tubuli seminiferi contorti* (zavijeni kanalići) u kojima nastaju spermiji. Više tubula spaja se u *tubulus seminiferus rectus* (ravni kanalić). *Tubuli seminiferi recti* su početak izvodnog sustava testisa. Oni stvaraju *rete testis* (mrežu). *Rete testis* se nastavlja u 6-12 *ductuli efferentes* (izvodni kanali) i njima spermiji iz testisa odlaze u epididimis (*Slika 2*) (1).



Slika 2. Poprječni presjek testisa i epididimisa

Preuzeto s <https://www.ncbi.nlm.nih.gov/books/NBK470201/figure/article-33979.image.f1/?report=objectonly>

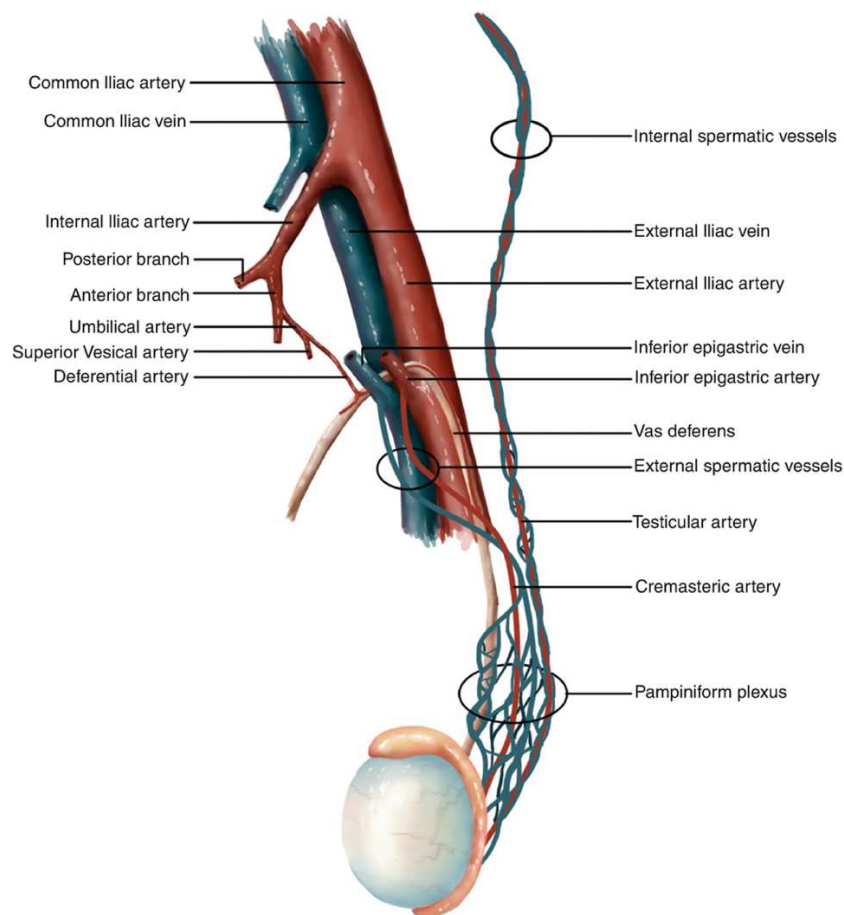
A. testicularis je jedna od arterija koja testis opskrbljuje krvlju (*Slika 3*) i ogranak je abdominalne aorte. Polazi u razini drugog lumbalnog kralješka i ide ispod peritoneja po stražnjoj trbušnoj stijenci. Desna arterija ide nadesno, prelazi preko donje šuplje vene, križa

desni ureter s prednje strane i uz vanjsku ilijačnu arteriju dolazi na prednju trbušnu stijenku i prolazi kroz ingvinalni kanal kao dio sjemenog snopa. Lijeva arterija ide nalijevo, križa lijevi ureter s prednje strane i uz vanjsku ilijačnu arteriju dolazi na prednju trbušnu stijenku i također prolazi kroz ingvinalni kanal kao dio sjemenog snopa. U testis arterije ulaze kroz medijastinum testisa, anastomoziraju s dvije *aa. ducti deferentis*, ograncima pupčane arterije i kremasteričnim arterijama koje su ogranci donje epigastrične arterije.

Venska krv se skuplja u *plexus pampiniformis* (venski splet), koji se nalazi uz testikularnu arteriju u sjemenom snopu. Venski splet se reducira na dvije do tri komitantne vene te konačno na jednu testikularnu venu. Desna se testikularna vena ulijeva u donju šuplju venu pod ostrim kutem, a lijeva u lijevu bubrežnu venu pod pravim kutem.

Limfa iz testisa ide u lumbalne limfne čvorove.

Testis inerviraju simpatički živci iz prsnog dijela kralježnične moždine (Th10–12) i oko testisa tvore *plexus testis* koji inervira krvne žile i kontrolira njihovu prokrvljenost (1).

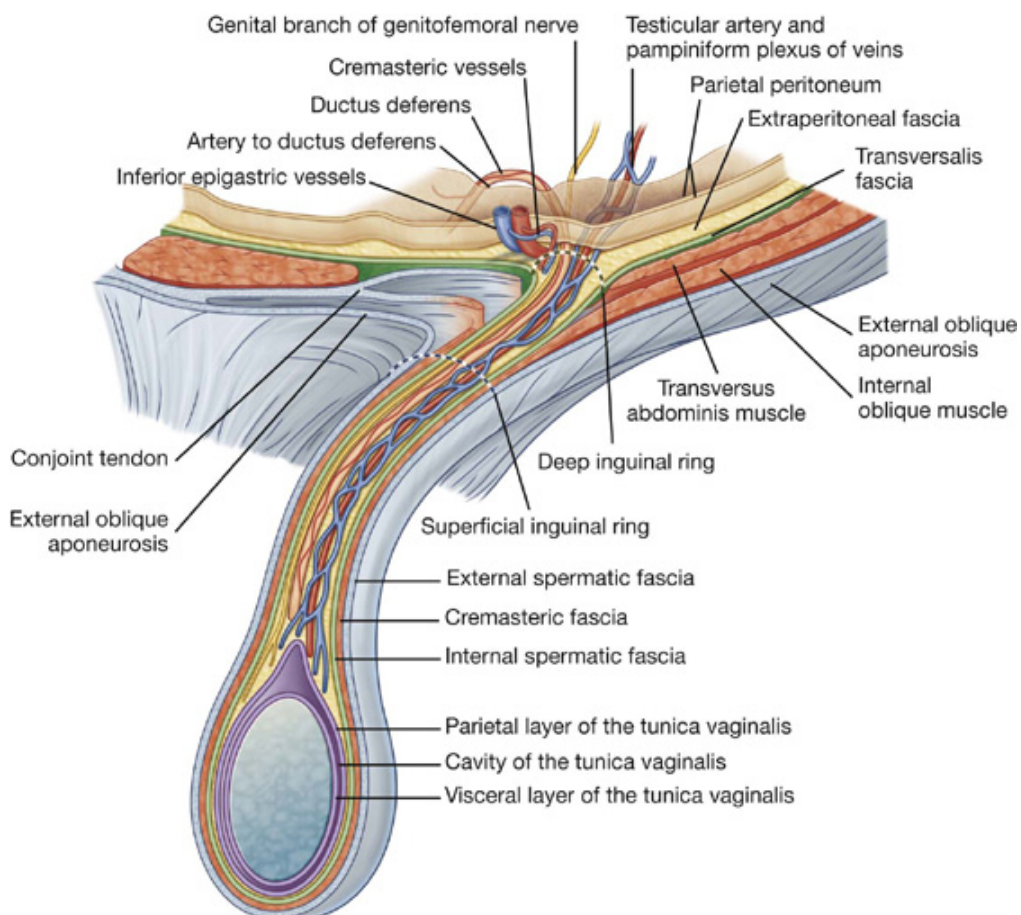


Slika 3. Krvna opskrba testisa

Preuzeto s https://link.springer.com/chapter/10.1007/978-3-319-79102-9_17

1.1.2. Anatomija funiculusa spermaticusa

Funiculus spermaticus (sjemeni snop) je cilindrična tvorba na kojoj visi testis, a kroz koju prolaze *ductus deferens*, krvne žile i živci (Slika 4). U prednjem dijelu funikulusa nalazi se prednji sloj pampiniformnog venskog spleta, testikularna arterija, limfne žile i autonomni živčani splet. U stražnjem dijelu su *ductus deferens*, *arteria ductus deferentis* i stražnji sloj pampiniformnog pleksusa. Sjemeni snop ovijaju iste ovojnice koje ovijaju testis i epididimis. Ovojnice nastaju tijekom spuštanja testisa iz trbušne šupljine kroz ingvinalni kanal u skrotum. *Fascia spermatica externa* nastala je izbočenjem vanjskog kosog trbušnog mišića. *M. cremaster* nastaje izvlačenjem vlakana unutarnjeg kosog trbušnog mišića i svojom kontrakcijom podiže testis prema površinskom preponskom otvoru. *Fascia spermatica interna* nastavak je fascije transversalis (1).



Slika 4. Frontalni presjek sjemenskog snopa

Preuzeto s <https://basicmedicalkey.com/abdomen-2/> (Fig 4.29)

1.2. Embriologija

1.2.1. Embriologija testisa

Prva osnova spolnih žlijezda je par uzdužnih spolnih nabora smještenih medijalno od mezonefrosa. Oni nastaju umnažanjem epitela celoma i zgušnjavanjem mezenhima ispod njega. U njima nema spolnih stanica do šestog tjedna razvoja. Spolne prastanice pojavljuju se u ranim stadijima razvoja između endodermalnih stanica stijenke žumanjčane vreće, blizu polazišta alantoisa.

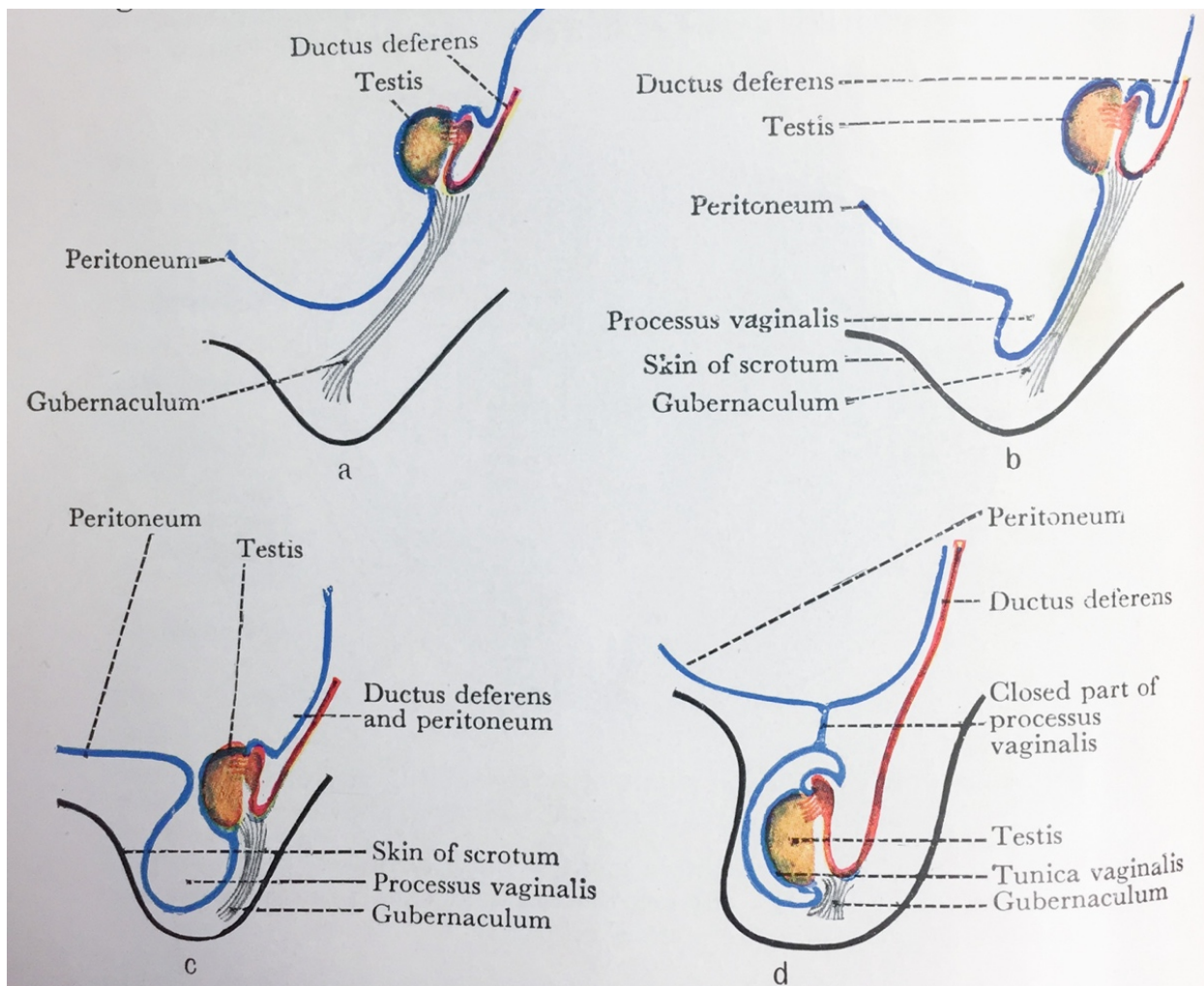
U šestom tjednu razvoja, spolne prastanice smještaju se u epitel spolnih nabora. Neposredno prije i tijekom dolaska spolnih prastanica epitel spolnog nabora proliferira i urasta u mezenhim u obliku nepravilnih spolnih tračaka. U tom razdoblju muška i ženska spolna žlijezda se međusobno ne razlikuju te se nazivaju indiferentnom spolnom žlijezdom. Ako je embrio genetski muškog spola, njegove spolne prastanice sadržavaju XY par spolnih kromosoma. Pod utjecajem SRY gena na Y kromosomu koji šifrira čimbenik determinacije testisa, primitivni spolni tračci proliferiraju i prodiru u mezenhim te nastaju medularni tračci ili tračci testisa. Oni se u području hilusa granaju u mrežu tankih tračaka stanica, od kojih kasnije nastaje *rete testis*. U osmom tjednu tračci testisa počinju izlučivati testosteron koji utječe na diferencijaciju spolnih kanala i vanjskih spolnih organa karakterističnih za muški spol. Tračci testisa postaju prohodni u pubertetu kada dobivaju lumen i postaju tubuli, te prelaze u kanaliće *rete testis* koji se spajaju s eferentnim kanalićima. *Ductuli efferentes* razvijaju se od preostalih sekretornih kanalića mezonefrosa te spajaju *rete testis* s Wollfovim kanalom od kojeg nastaje *ductus deferens*.

U četvrtom mjesecu tračci testisa se zaviju u obliku potkove, a krajevi im se nastavljaju u *rete testis*. Tračci testisa sada se sastoje od spolnih prastanica i Sertolijevih potpornih stanica. Leydigove intersticijske stanice razvijaju se od mezenhima u spolnom naboru, između tračaka testisa (2).

1.2.2. Descenzus testisa

Krajem drugog mjeseca gestacije testis i mezonefros pričvršćeni su za stražnju trbušnu stijenku urogenitalnim mezenterijem koji nakon propadanja mezonefrosa postaje mezenterij spolne žlijezde. Na donjem dijelu diferencira se *gubernaculum testis*, tračak gustog vezivnog tkiva koji polazi od donjeg pola testisa, a završava u ingvinalnom kanalu (*Slika 5a*).

Testis dolazi u ingvinalno područje oko 12. tjedna trudnoće, prolazi kroz ingvinalni kanal tijekom 28. tjedna i dopire do skrotuma u 33. tjednu (Slika 5b-c). Neovisno o spuštanju testisa potrbušnica se s obje strane središnje crte izbočuje u prednju trbušnu stijenku. To izbočenje slijedi tok gubernakula i naziva se *processus vaginalis peritonei*. Izbočujući se u skrotalne izbočine, praćen slojevima mišića i fascije trbušne stijenke, *processus vaginalis* oblikuje ingvinalni kanal (Slika 5c). Testis u skrotalnu izbočinu stiže kratko vrijeme prije rođenja (Slika 5d). Tada je pokriven savijenim naborom koji se naziva *tunica vaginalis testis* i ima dva lista – visceralni list koji priliježe uz testis – *epiorchium* i vanjski parijetalni list – *periorchium*. Testis također obavijaju i slojevi koji potječu od prednje trbušne stijenke kroz koju prolazi prilikom svog spuštanja (2).



Slika 5. Descensus testisa

Preuzeto s https://link.springer.com/chapter/10.1007/978-3-319-76523-5_2

1.3. Varikocela

1.3.1. Definicija

Varikocela je abnormalno proširenje pampiniformnog pleksusa u sjemenom snopu s prevalencijom 15–20% u općoj populaciji i 40% u populaciji neplodnih muškaraca, što ju čini najčešćim uzrokom muške neplodnosti (3–5).

1.3.2. Povijest

Unatoč pretpostavci da je varikocela nastala s postankom uspravnog čovjeka, nema poznatih izvora o ovoj bolesti u drevnim vremenima prije Krista (6). U egipatskim grobnicama pronađeno je nekoliko reljefa koji prikazuju skrotalne otekline na radnicima (7), a prema novijem istraživanju u talijanskoj pokrajini Kalabriji pronađen je kip A – Mlađi, brončana skulptura koja prikazuje mladog čovjeka koji pati od ljevostrane varikocеле, a koja datira iz 5. stoljeća pr. Kr. (8).

U 1. stoljeću poslije Krista Rimljanin Cornelius Celsus objavljuje opću enciklopediju *De Artibus* s dva sveska *De Medicina*, u kojima vjerno slijedi i dopunjava Hipokratove temeljne postavke medicine pišući o etiologiji, kliničkoj slici i liječenju svih do tada poznatih bolesti. Celsus prvi piše svoje opažanje: “Vene su otečene i zavijene preko testisa, koji postaje manji u odnosu na drugi testis u mošnjji” (9, 10). U *De Medicina* postavljeni su temelji kirurškog liječenja varikocеле, po prvi put se spominje upotreba kautera, odnosno ligature u težim slučajevima, te se po prvi put preporučuje odstranjenje testisa ukoliko varikozna vena potpuno obavlja testis koji postaje afunkcionalan (9, 10).

U 7. stoljeću Paul iz Aegine, iskusni rimski kirurg, prvi opisuje skrotalni pristup s izolacijom i očuvanjem vas deferensa prije no što se učini incizija. Suprotno Galenu, prvi preporuča i distalnu i proksimalnu ligaturu vene s longitudinalnom incizijom (11).

Bruno da Longobucco, jedan od najvećih kirurga 13. stoljeća, objavljuje knjigu “*Chirurgia Magna*” u kojoj opisuje sve kirurške metode liječenja te do tada poznate operacijske zahvate, među kojima se pronalazi i detaljan opis varikocелеktomije (12).

U 16. stoljeću nakon mračnog razdoblja Ambroise Paré zaključuje da je varikocela kompaktan skup krvnih žila u kojima kola melankolična krv. S pretpostavkom da je Paré bio svjestan staze krvi u varikoznim venama, smatra se utemeljiteljem patofiziološkog koncepta koji je pronašao svoje sljedbenike i u 20. stoljeću (13).

Varikocela se stoljećima kirurški liječila isključivo zbog boli te nelagodnog osjećaja težine u skrotumu. Sredinom 19. stoljeća Thomas Blizard Curling prvi je uočio poveznicu između varikocеле i muške neplodnosti. Ujedno je zaslužan i za danas medicinski uvriježen

termin “varikocela” kao i za dijagnostički postupak dokazivanja varikocеле u bolesnika tako što se u ležećem položaju na leđima oticanje smanjuje, a pri uspravnom položaju na nogama povećava otok te ga je moguće palpirati (14).

Krajem 19. stoljeća, zahvaljujući doprinosu kirurga Eduarda Bassinija koji uspješno izvodi operacije ingvinalne hernije detaljno opisuje anatomiju ilijačne regije te postavlja fokus na stražnji dio trbušnog zida, Alberth Narath, njemački profesor, izvodi prvu operaciju varikocеле s ingvinalnim pristupom i time započinje novu eru u liječenju varikocеле (15).

U ranom 20. stoljeću liječnik Oscar Ivanissevich opisao je supraingvinalnu ligaciju testikularne vene iznad mjesta gdje daje svoje ogranke (16). Bernardi, Ivanissevichev učenik, predložio je transingvinalni pristup ligaciji spermatične vene, no Ivanissevich ga kritizira ističući nemogućnost uočavanja vene proksimalno od grananja (17). Potom je Palomo 1949. opisao visoku ligaciju spermatične arterije i vene retroperitonealno prvi uočivši trostruku arterijsku opskrbu testisa koje međusobno tvore anastomoze. Palomo je zaključio da ligacijom samo testikularne arterije neće doći do atrofije testisa ukoliko su sačuvane arterije ductus deferensa i kremasterične arterije. Palomo tehnika se izvodi kroz horizontalnu inciziju medijalno i inferiorno od *spine iliaca anterior superior* te se incizija produžuje medijalno. Prikazuju se spermatične vene proksimalno od unutarnjeg ingvinalnog prstena (18).

Tulloch izvodi 1952. godine varikocелеktomiju na čovjeku s azoospermijom te dovodi u vezu mušku neplodnost s varikocelom. Nakon zahvata se s vremenom pojavila dovoljna količina i kvaliteta spermija u sjemenskoj tekućini te je čovjek uspio dobiti dijete. Od tada liječenje varikocеле poprima puno veće značenje i novu vodeću indikaciju – neplodnost – u odnosu na dotadašnje liječenje zbog boli ili nelagode. Tulloch je 1955. objavio niz od 30 varikocелеktomija u neplodnih ljudi i zaključio da varikocelu treba liječiti u svih muškaraca u kojih postoji neplodnost uzrokovana varikocelom (19).

Robb je 1955. nakon varikocелеktomije, pomoću direktnog ubrizgavanja boje u preostale vene, prvi dokazao da postoji sekundarni venski optok testisa, čime je utvrdio da i nakon varikocелеktomije postoji venska drenaža testisa (20).

1970. Hotchkissevi učenici Dubin i Amelar predložili su sustav gradiranja varikocеле u kliničkoj praksi. Oni su prvi uočili važnost poštete limfne drenaže kod operacije varikocеле (21). Comhaire i Kunnen 1976. izvode selektivnu retrogradnu kateterizaciju pri kojoj bolesniku s ljevostranom varikocelom ubrizgavaju kontrast u lijevu spermatičnu venu na njenom ušću u renalnu venu te dokazuju retrogradno punjenje varikozne vene pri uspravnom položaju bolesnika (22). Lima 1978. prvi uvodi sklerozaciju kateterizacijom unutarnje testikularne vene

(23). Iako je razvoj tehnike sklerozacije započeo još u 20. stoljeću, svoj zamah i širu primjenu doživio je tek u sljedećem stoljeću s razvojem tehnike minimalno invazivne kirurgije – zlatnim standardom današnjice. Sredinom 20. stoljeća laparoskopija je krenula prvenstveno kao dijagnostička tehnika intraabdominalne patologije, ali usavršavanjem tehnologije i većim iskustvom kirurga prerasta u terapijski postupak. Hagood je 1992. godine objavio prve rezultate laparoskopskih operacija varikokele s poštedom spermatične arterije (24). Oswald je 2001. predstavio uporabu izosulfana za identifikaciju limfatičnih žila, preoperativno ubrizgavajući izosulfan ispod tunike darthos, čime se smanjuje pojavnost hidrocele kao vodeće postoperativne komplikacije varikokelektomije (25).

Zahvaljujući razvoju tehnike i uvođenjem zakrivljenih instrumenata varikokelektomija je 2008. po prvi put izvedena pristupom peritonealnoj šupljini kroz samo jednu malu inciziju lokaliziranu u pupku, čime se potvrđuje cilj suvremene kirurgije koji nije samo izvođenje kirurških zahvata s ciljem poboljšanja zdravstvenog stanja bolesnika, već kad god je to moguće korištenje minimalno invazivnog pristupa i osiguravanje zadovoljavajućeg kozmetičkog rezultata (26). 2014. Marte i suradnici izvijestili su o svom iskustvu sa SILS (*engl. single incision laparoscopic surgery*) laparoskopskom varikokelektomijom po Palomu u adolescenata u usporedbi s tradicionalnim postupkom. Rezultati nisu otkrili značajnu razliku ni u pogledu trajanja zahvata niti u pogledu učestalosti postoperativnih komplikacija, ali je postoperativni rezultat boli bio značajno bolji kod SILS-a (27).

Corcione je 2005. izveo prvu operaciju varikokele pomoću robotske tehnologije (28). Hidalgo i suradnici izvijestili su o svom iskustvu s robotom potpomognutom varikokelektomijom te u usporedbi sa standardnom tehnikom zaključili da nema razlike u trajanju zahvata kao ni učestalosti intraoperativnih ili postoperativnih komplikacija, te da troškovi upotrebe robota daleko premašuju zlatni standard (29).

1.3.3. Epidemiologija

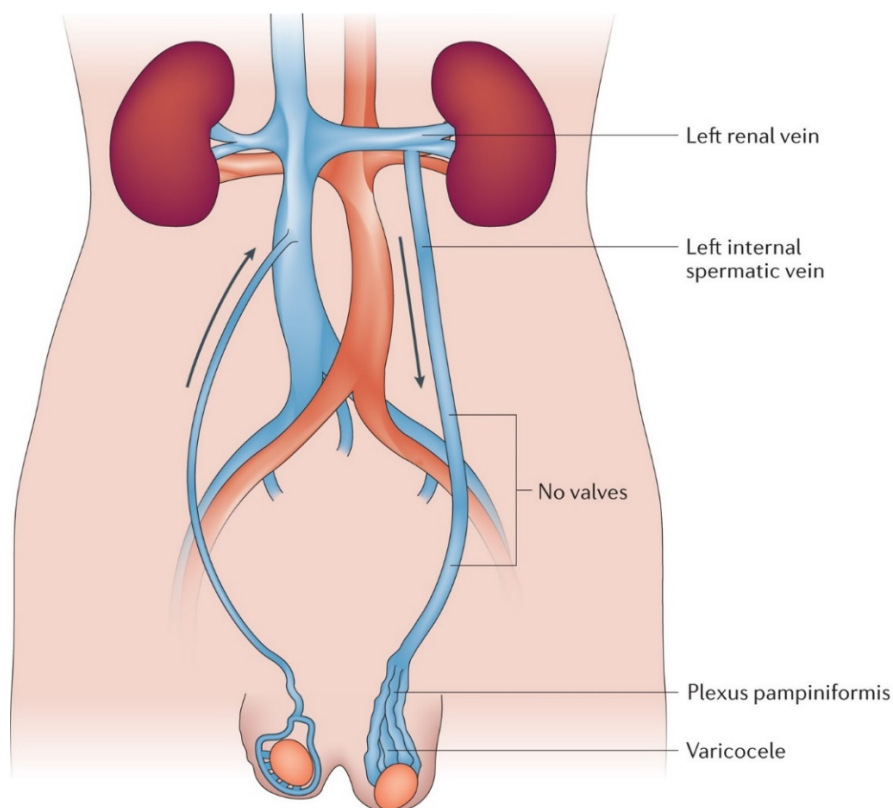
Akbay i suradnici 2016. objavili su sustavni pregled koji obuhvaća 82 studije o prevalenciji varikokele s ukupno 4052 dječaka u dobi od 2 do 19 godina te izvijestili da je prevalencija varikokele bila <1% u dječaka u dobi od 2 do 10 godina, 7,8% u dječaka u dobi od 11 do 14 godina i 14,1% u dječaka u dobi od 15 do 19 godina sa sličnom incidencijom u odrasloj dobi (30). Ovaj epidemiološki pregled literature sugerira da se venska insuficijencija prvenstveno javlja tijekom razvoja testisa u pubertetu. Varikocela se u pravilu pojavljuje s lijeve strane (80–90%), a do 30% slučajeva utvrđi se postojanje bilateralne varikokele (5, 31).

Izolirana desnostrana varikocela je rijetka te pobuđuje sumnju na postojanje patologije u abdominalnom području. Ipak, rjeđe se utvrdi zloćudnost promjene u podlozi, posebice ako nisu prisutni drugi simptomi maligne bolesti (31).

1.3.4. Nastanak varikocеле

Nistal M. i sur. (32) su pregledom literature utvrdili da se varikocela razvija usporedno s ubrzanim rastom tijela i povećanim protokom krvi do testisa nepoznatim mehanizmom u kojem sudjeluju anatomske varijacije poput:

- kongenitalne odsutnosti ili nekompetentnosti zalistaka testikularne vene,
- embrionalne anomalije venskog sustava testikularnih vena,
- teškoća u dreniranju testikularne vene zbog kuta ulijevanja u renalnu venu,
- urođene displazije krvnih žila ili nasljedne slabosti vezivnog tkiva,
- povećanja hidrostatskog tlaka u testikularnoj veni,
- insuficijencije fascije i niti kremasteričnog mišića,
- vanjske kompresija venskog sustava (33–34, 36).



Slika 6. Prikaz teškoće dreniranja testikularne vene

Preuzeto s <https://www.nature.com/articles/nrurol.2017.98/figures/1>

Kongenitalna odsutnost ili insuficijencija zalistaka mogla bi biti uzrok venskog zastoja krvi, međutim studije utvrđuju nedostatak zalistaka i u ljudi bez varikokele, a neke studije pronalaze varikocelu i u ljudi s kompetentnim valvulama (34).

Iako prevladavaju ljevostrane varikokele, kontralateralna varikocela prisutna je u čak 30–80% slučajeva (35). Suprotno tome, izolirane desnostrane varikokele čine <5% slučajeva i trebale bi pobuditi sumnju na postojanje retroperitonealne tumorske mase, posebice ako su prisutni drugi simptomi maligne bolesti (36, 39). Visoka učestalost varikokele u ljudi djelomično se može objasniti našim uspravnim držanjem tijela, što rezultira zagušenjem vena (37). Postoji i nekoliko drugih anatomskih objašnjenja za češću incidenciju ljevostranih varikocela. Prvo, venski su zalisci češće odsutni s lijeve strane (*Slika 6*), s tim što je jedno istraživanje otkrilo da su zalisci odsutni u 40% lijevih spermatičnih vena, ali i u samo 23% desnih spermatičnih vena (38). Međutim, čak 26% bolesnika s varikocelom ima kompetentne venske zalistke te ju tako čini malo vjerojatnim vodećim uzrokom nastanka varikokele (39). Drugo, desna se spermatična vena testisa izravno ulijeva u donju šuplju venu, dok se lijeva spermatična vena slijeva u lijevu bubrežnu venu, kojom se zbog manjeg promjera krv odvodi sporije do donje šuplje vene. Treće, drenaža lijeve spermatične vene povećava šanse za kompresiju bubrežne vene između gornje mezenterične arterije i aorte ili za opstrukciju lijeve zajedničke ilijačne vene lijevom zajedničkom ilijačnom arterijom koja anatomski prelazi iznad vene (40). Međutim, ova vrsta kompresije javlja se u samo 0,5–0,7% slučajeva, što ovu pojavu čini vrlo rijetkim uzrokom varikokele (39). Zanimljivo je da postoji i genetska predispozicija za razvoj varikokele, a jedno istraživanje pokazalo je varikocelu u 56,5% rođaka prvog stupnja bolesnika s varikocelama, za razliku od 6,8% kontrola (41). Međutim, predisponirajući geni tek trebaju biti identificirani.

1.3.5. Utjecaj varikokele na neplodnost

Još uvijek traje rasprava među istraživačima utječe li varikocela i u kojoj mjeri na parametre sperme, koji obično variraju od normalne do blage ili umjerene astenospermije, odnosno smanjenja pokretljivosti sperme, te različitog stupnja teratozoospermije, odnosno različitog udjela spermija s abnormalnom morfologijom. U početku koncentracija spermija nije ozbiljnije smanjena, iako se s vremenom svi parametri sperme mogu postupno pogoršavati te rezultirati ili smanjenjem broja ili smanjenom pokretljivošću ili pak narušenom vitalnosti ili promjenom postotka tipičnih oblika spermatozoida. Najteža klinička slika nastaje uslijed združene promjene svih prethodno navedenih parametara, međutim astenoteratozoospermija se

u kliničkoj praksi ipak vrlo rijetko susreće. Veliko istraživanje Svjetske zdravstvene organizacije pokazalo je značajno nižu koncentraciju spermija u ejakulatu neplodnih muškaraca s varikocelom u usporedbi s kontrolnom skupinom muškaraca s idiopatskom neplodnošću (42). Niska koncentracija spermija pripisuje se i visokom stupnju apoptoze zametnih stanica koja se obično opaža u tih muškaraca, dok se niska pokretljivost pripisuje ili povišenoj koncentraciji reaktivnih vrsta kisika ili prisutnosti antispermijskih protutijela (43). Dokazano je da neplodni muškarci s varikocelom obično imaju povišenu razinu serumskog folikulostimulirajućeg hormona (FSH). Čini se da i plodni i neplodni muškarci s varikocelom imaju slične parametre sperme, stoga se nagađa da varikocela utječe na plodnost i kvalitetu sperme u nekih, ali ne i u svih muškaraca. Druga je pretpostavka da varikocela kao takva ne utječe na kvalitetu sperme, već jednostavno koegzistira u nekih muškaraca s idiopatskom neplodnošću i abnormalnim parametrima ejakulata. Hipoteza da varikocela progresivno utječe na funkciju testisa u odraslih muškaraca temelji se na zapažanju da je stanje češće u neplodnih muškaraca, posebno u onih sa sekundarnom neplodnošću. Smatra se da je sekundarna neplodnost posljedica kroničnog utjecaja varikokele koja uzrokuje progresivan pad plodnosti te oštećenje spermatogeneze. Stoga je vrlo bitan rani prvi pregled muškaraca s varikocelom te profilaktička varikokelektomija kako bi se spriječila buduća neplodnost (44).

1.3.6. Klinička slika varikokele

Varikocela je većinom asimptomatska, a nekada uzrokuje bol. Simptomatska varikocela tipično se prezentira kao trajna, tupa bol u testisu, skrotumu ili sa širenjem u prepone. Rijetko, bol uzrokovana varikocelom može biti akutna, oštrog ili probadajućeg karaktera. Varikocela se također može opisati kao osjećaj težine u skrotumu koji se pogoršava vježbanjem, aktivnošću ili nakon duljeg stajanja. Kao rezultat toga, varikocela može izazvati netoleranciju na tjelovježbu koja je neprihvatljiva za mnoge mlade zdrave muškarce (45).

1.3.7. Dijagnoza varikokele

Muškarci se obično javljaju nakon otkrivanja skrotalne mase, klasično opisane kao “vreću crva”, ili nakon otkrivanja razlike u veličini testisa tijekom pregleda (46). Klinička dijagnoza ovisi o nalazu dilatiranih vena pri Valsalvinom postupku u stojećem položaju. Varikocela pronađena kliničkim pregledom treba se potvrditi ultrazvukom i doppler ultrazvukom prema smjernicama EAU (engl. *European Association of Urology*), pri čemu se zabilježi veličina oba testisa. Orhidometrom se određuje postoji li hipoplazija testisa (47).

Ultrazvuk se upotrebljava za preciznije određivanje razlike u volumenima testisa. U adolescenata testis manji od 2 mL ili za 20% manji od drugog naziva se hipotrofičnim (48). Doppler ultrazvučni pregled je važan u procjeni testikularnog volumena, vaskularizacije, oblika i venskog refluksa (49). Proširenje tumora bubrega u renalnu venu i donju šuplju venu uzrokuje sekundarnu varikocelu. Kad postoji sumnja da je uzrok varikocele retroperitonealna masa, indicirana je uporaba magnetske rezonancije (50). Na histopatološke promjene testisa ukazuju povišene razine FSH i luteinizirajućeg hormona (LH) nakon izvedenog stimulirajućeg testa hormonom koji stimulira oslobađanje luteina (LHRH) (51). Klasifikacija varikocele prikazana je u Tablici 1 (52).

Tablica 1. Klinička klasifikacija varikocele

Stadij	Opis
Subklinička	ne palpira se i nije vidljiva u mirovanju ni pri izvođenju Valsalvinog postupka, ali se može prikazati ultrazvučno
1. stupanj	varikocela palpabilna samo pri izvođenju Valsalvinog postupka
2. stupanj	varikocela palpabilna bez izvođenja Valsalvinog postupka
3. stupanj	varikocela vidljiva bez palpacije

1.3.8. Liječenje varikocele

Problemi s plodnošću pojavit će se u oko 20% adolescenata s varikocelom (44). Negativan učinak varikocele na plodnost progresivan je te se povećava trajanjem same varikocele. Poslijeoperacijski je pokazan pozitivan učinak na spermogram (44, 53). Preporuke za liječenje varikocele prikazane su u Tablici 2 (40, 54, 55).

Tablica 2. Preporuke za liječenje varikocele

Preporučene indikacije za liječenje varikocele
varikocela sa hipoplastičnim testisom/testisima
bilateralne varikocele
patološki spermogram*
pridruženo stanje neplodnosti**
simptomatska varikocela

**podrazumijeva volumen ejakulata <1,5 mL, koncentracija spermija < 15 000 000/ mL, broj spermija <39 000 000/ ejakulat, ukupno pokretnih <40%, <4 normalne morfologije*

***hormonalni disbalans s povišenim FSH i/ili LH ili sniženim inhibinom B, nespušteni testis*

Liječenje varikocela danas podrazumijeva kirurški zahvat. Ne zahtijeva svaka varikocela kirurški zahvat, nego postoje određene indikacije u kojima se pokazuje poboljšanje spermograma nakon varikoelektomije (40, 54, 55).

Kirurške tehnike varikoelektomije koje se danas izvode su retroperitonealni (otvoreni i laparoskopski), ingvinalni i subingvinalni (mikrokirurški) pristup, koji ujedno pokazuje najbolje rezultate te se smatra zlatnim standardom liječenja varikocela (45, 57–58).

1.3.8.1. Ishodi liječenja

Ciljevi liječenja varikocela su spriječiti bol kod simptomatske varikocela, a dugoročno kod simptomatskih i asimptomatskih varikocela glavni je cilj liječenje, odnosno sprječavanje neplodnosti. Unatoč visokoj incidenciji od 14 do 20% muške populacije, samo oko 20% bolesnika s utvrđenom varikocelom imaće probleme s plodnošću kao posljedicom proširenih vena testisa, stoga je vrlo važna prijeoperacijska obrada bolesnika kako bi se prepoznali pravi kandidati za zahvat i spriječio rizik razvoja komplikacija u bolesnika kojima zahvat nije od koristi (55, 56). Nakon operacije varikocela, studije su izvijestile o povećanju hipotrofičnog testisa u 40 do 100% bolesnika, kao i poboljšanje gustoće i pokretljivosti spermija (53). Stoga varikocelu kao potencijalni uzrok neplodnosti treba prepoznati na vrijeme jer se može liječiti već u mlađoj životnoj dobi.

1.3.8.2. Komplikacije

Tri najvažnije komplikacije varikoelektomije su rekurentna ili perzistentna varikocela, stvaranje hidrocele i atrofija testisa. Recidiv se javlja u 1,5–3,5%, a konsekutivna hidrocela u 5–8% osoba (57, 58). Recidiv se treba operirati, istom ili različitom operacijskom tehnikom (59). Hidrocela se javlja zbog poremećaja u dreniranju tekućine unutar ovojnice testisa ili zbog poremećene limfne drenaže. Liječi se kirurški, operacijom po Winckelmannu (60). Ozljede testikularne arterije javljaju se u oko 1% mikrokirurških zahvata (61).

1.4. Lokalno liječenje boli u minimalno invazivnoj kirurgiji

Unatoč činjenici da su operacije izvedene laparoskopskom metodom relativno bezbolne nakon 24 sata u odnosu na iste izvedene otvorenim pristupom, utvrđena je značajna razina boli za vrijeme ranog poslijeoperacijskog perioda (62, 63). Protivno uvriježenom stavu da je razvojem minimalno invazivne kirurgije poslijeoperacijska bol stvar prošlosti, studije pokazuju da je laparoskopija povezana s intenzivnom boli u ranom poslijeoperacijskom periodu (0–4 h)

te zahtijeva veće doze lijekova za suzbijanje boli u odnosu na iste učinjene otvorenim pristupom. Jaka bol u ranom poslijeoperacijskom periodu nastaje kao posljedica velikog pritiska insufliiranog ugljičnog dioksida (CO₂) u trbuhu koji dovodi do iritacije peritoneja, nadražaja ošita te traume površinskih kapilara organa smještenih i abdominalno i retroperitonealno. Mogućnosti smanjivanja intenziteta rane poslijeoperacijske boli su mnogobrojne: poslijeoperacijska primjena opioidnih analgetika bilo peroralno, bilo intravenski, te njihova kombinacija s nesteroidnim protuupalnim lijekovima, zatim infiltracija lokalnih anestetika na mjestu incizije prije ili poslijeoperacijski, kao i mogućnost intraperitonealne primjene anestetika prije ili nakon operacijskog zahvata (64). Na temelju dosadašnjeg iskustva sve su metode podjednako učinkovite, no potrebno je provesti dodatna sveobuhvatna istraživanja kojima bi se ustanovilo postoje li prednosti pojedine metode nad drugima (63, 65).

1.4.1. Lokalni anestetici

Lokalni anestetici djeluju na sva tkiva, ali imaju poseban afinitet za živčano tkivo, izazivaju blokadu živčane provodljivosti impulsa u svim živčanim tkivima. Ovaj je učinak reverzibilan i nastupa kompletni oporavak fiziološke funkcije živaca. Širina anesteziranog polja ovisi o mjestu aplikacije otopine lokalnog anestetika, ukupno primijenjenog volumena, koncentraciji anestetika i sposobnosti prodiranja anestetika u tkiva. Većina lokalnih anestetika sadržava hidrofilnu amino-skupinu koja je spojena sa središnjim lancem lipofilnoga aromatskog ostatka. Lokalni su anestetici sintetizirani (s iznimkom kokaina), sadržavaju dušik, alkalne su reakcije i imaju gorak okus. Oni se pripremaju kao soli hidroklorne ili sulfurne kiseline. Takve su soli u obliku jakih kiselih otopina, ali je iritacija tkiva minimalna zato što organizam ima veliku sposobnost neutralizacije. Imaju vazodilatacijski učinak (s iznimkom kokaina). Infiltracija u upalno područje, gdje je pH oko 5, ne može napraviti zadovoljavajući anestetički učinak jer povećana kiselost upaljenoga tkiva smanjuje aktivnost lokalnih anestetika (66).

Amidni lokalni anestetici, kao što su lidokain i bupivakain, metaboliziraju se prvenstveno u jetri putem konjugacije s glukuronskom kiselinom. U velikoj se mjeri metaboliziraju, što dokazuje minimalna količina izvornog lijeka u urinu. Bubrež je glavni organ za izlučivanje većine lokalnih anestetika i njihovih metabolita.

Lidokain je amid koji se obično upotrebljuje za površinsku, infiltracijsku, blok, subarahnoidalnu, epiduralnu i kaudalnu anesteziju. Također se primjenjuje intravenski za liječenje kemijski ili mehanički uzrokovanih aritmija u vrijeme opće anestezije, kirurgije srca

ili inducirane hipotermije. Trajanje učinka lidokaina je 1–1,5 sati. S adrenalinom se trajanje produljuje na 2 sata. Djeluje i kao vazodilatator. Manje od 10% lidokaina se izlučuje nepromijenjeno urinom, a ostatak u obliku metabolita. Poluvijek eliminacije iznosi 1,5–2 sata u zdravih osoba i oko 3 sata u novorođenčadi. S povećanjem koncentracije lidokaina povećava se i njegova toksičnost jer se lijek brže apsorbira. Početni učinak predoziranja jest depresija središnjeg živčanog sustava (SŽS-a) i kardiovaskularnog sustava. Može se pojaviti pospanost i amnezija, posebno kada je lidokain uporabljen bez adrenalina. Hipotenzija, znojenje, mučnina, povraćanje, mišićni trzaji i konvulzije također se mogu pojaviti. Hiperosjetljivost na lidokain ekstremno je rijetka. Za površinsku anesteziju, 2–4%-tna otopina može biti uporabljena za rožnicu, ždrijelo, grkljan i traheobronhalno stablo. Maksimalna je doza 250 mg.

Bupivakain kao i lidokain pripada skupini aminoamida. Učinak bupivakaina traje 2–9 sati (ovisno o načinu primjene), što je mnogo duže u odnosu na ostale anestetike iste skupine. Taj efekt ostvaruje se zahvaljujući specifičnoj liposomalnoj građi te time čini bupivakain učinkovitim i u kontroli poslijeoperacijske boli (67). Bupivakain se u određenoj mjeri distribuira u sva tjelesna tkiva, a visoke koncentracije nađene su u vrlo perfundiranim organima kao što su jetra, pluća, srce i mozak. Samo 6% bupivakaina izlučuje se nepromijenjeno u urinu. Razine bupivakaina u plazmi povezane s toksičnošću mogu varirati. Iako je prijavljeno da koncentracije od 2000 do 4000 ng/ml izazivaju rane subjektivne simptome toksičnih učinaka bupivakaina na SŽS-a, simptomi toksičnosti prijavljeni su već pri razinama od 800 ng/ml.

2. CILJ ISTRAŽIVANJA

Kontrola poslijeoperacijske boli izravno utječe na ishod operacijskog zahvata, stoga igra jednu od ključnih uloga u određivanju uspješnosti liječenja. Među dokazanim korisnim učincima liječenja akutne boli ističu se: kraće ukupno trajanje liječenja, smanjenje broja ozbiljnih komplikacija koje značajno produžuju trajanje liječenja, ranije otpuštanje bolesnika iz jedinica intenzivnog liječenja, učinkovitije i racionalnije korištenje skupe bolničke opreme, postignuto veće zadovoljstvo bolesnika te smanjena učestalost razvoja kronične boli. Danas su dostupni mnogobrojni lokalni anestetici različitih farmakokinetičkih profila kojima bi se pravovremenom primjenom nakon operacijskog zahvata spriječio razvoj upalne kaskade u organizmu i time izravno poboljšao ishod operacijskog zahvata.

Cilj rada:

U ovoj studiji želimo ispitati učinkovitost primjene lokalnih anestetika na razinu poslijeoperacijske boli u adolescenata koji su podvrgnuti laparoskopskoj varikocelatomiji te ustanoviti razinu boli, broj komplikacija i duljinu hospitalizacije s obzirom na primjenu pojedinih lokalnih anestetika. Usporedit ćemo različite lokalne anestetike u odnosu na kontrolnu skupinu bez primijenjenog lokalnog anestetika.

Hipoteze:

1. Postoji značajna razlika u razini poslijeoperacijske boli s obzirom na primjenu određenog lokalnog anestetika u odnosu na kontrolnu skupinu.
2. Postoji značajna razlika u duljini trajanja poslijeoperacijske boli s obzirom na primjenu određenog lokalnog anestetika u odnosu na kontrolnu skupinu.
3. Uslijed primjene lokalnog anestetika u odnosu na kontrolnu skupinu poboljšan je ishod operacijskog zahvata s manjim brojem komplikacija.
4. Adolescentima u kojih je intraoperacijski primijenjen lokalni anestetik nije bilo potrebe za dodatnom analgetskom terapijom tijekom ranog poslijeoperacijskog perioda.

3. MATERIJALI I METODE

3.1. Ispitanici

Ispitanici su adolescenti u dobi od 12 do 17 godina (ukupno 60 ispitanika) u kojih je učinjena laparoskopska varikocelotomija zbog varikocele u Klinici za dječju kirurgiju Kliničkog bolničkog centra (KBC) Split u razdoblju od 1. svibnja 2019. do 1. svibnja 2021.

Kriteriji uključenja:

1. Adolescenti muškog spola u dobi od 12 do 17 godina koji su operirani zbog varikocele laparoskopskim pristupom u Klinici za dječju kirurgiju KBC-a Split.
2. Adolescenti čiji su roditelji potpisali informirani pristanak za sudjelovanje u studiji.
3. Adolescenti koji su minimalno praćeni mjesec dana nakon operacijskog zahvata.

Kriteriji isključenja:

1. Adolescenti izvan gore navedenog dobnog raspona.
2. Adolescenti s kontraindikacijom za laparoskopiju.
3. Adolescenti u kojih je učinjena otvorena retroperitonealna ili ingvinalna / subingvinalna mikrokirurška varikocelotomija.
4. Adolescenti s kroničnim, metaboličkim i endokrinološkim bolestima ili sistemskim infekcijama.

3.2. Mjesto studije

Istraživanje je provedeno u Klinici za dječju kirurgiju KBC-a Split.

3.3. Organizacija studije

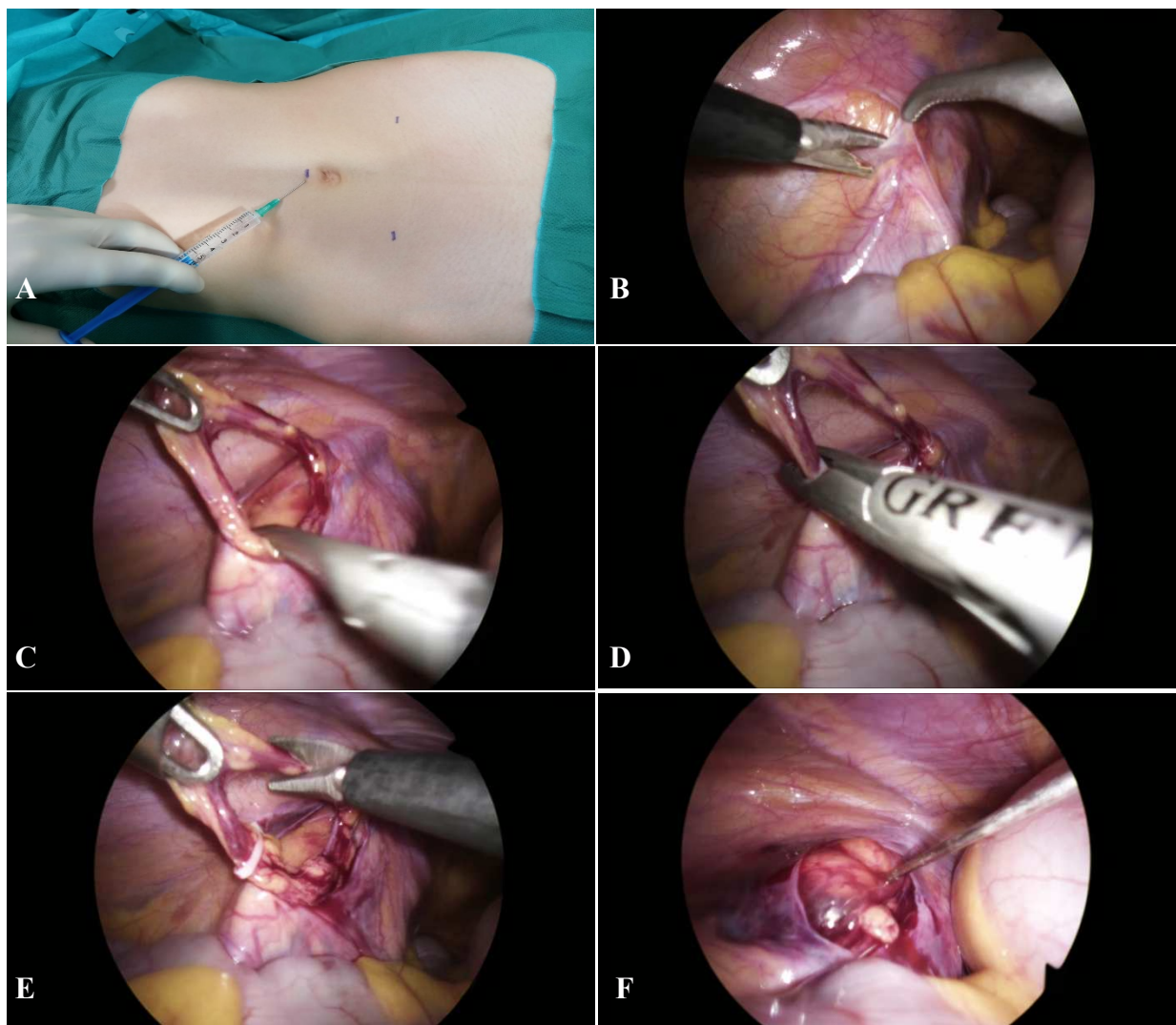
Provedena je prospektivna randomizirana studija. Istraživanje je prema ustroju kvalitativno, dok je po intervenciji i obradi podataka eksperimentalnog, tj. pokusnog tipa. Izvor podataka jest Protokol studije (*Prilog 1*) koji se popunjava nakon svakog operacijskog zahvata iz anamnestičkih podataka, povijesti bolesti i operacijske liste. Razina boli prema vizualno analognoj ljestvici (VAS) u određenim vremenskim intervalima, kao i demografski i klinički podatci, intraoperacijski nalaz, komplikacije i rezultati ambulantnog praćenja zabilježeni su u Protokolu studije. Svi uneseni podatci statistički su obrađeni.

3.3.1. Etička načela

Tijekom i nakon istraživanja štite se prava i osobni podatci ispitanika u skladu sa Zakonom o zaštiti prava bolesnika (NN 169/04, 37/08) i Zakonom o zaštiti osobnih podataka (NN 103/03-106/12), a istraživanje je usklađeno s odredbama Kodeksa liječničke etike i deontologije (NN 55/08, 139/15) te pravilima Helsinške deklaracije (1964.–2013.). Pristupnica i njen mentor uputili su zamolbu Etičkom povjerenstvu KBC-a Split za odobrenje provedbe naslovnog istraživanja, koje je studiju odobrilo rješenjem br. 2181-147-01/06/M.S.-20-01 (*Prilog 2*). Zakonski zastupnici djece potpisali su dobrovoljni pristanak za sudjelovanjem u studiji.

3.4. Kirurški zahvat – laparoskopna varikocelomija

Svakom ispitaniku koji je uključen u studiju učinjen je operacijski zahvat u općoj anesteziji zbog varikocele laparoskopnim pristupom. Postupak uključuje supraumbilikalnu inciziju kože kroz koju se uvodi Veress igla, a kroz koju se potom insuflira CO₂ za postizanje pneumoperitoneuma, do razine 8–12 mmHg, ovisno o dobi i tjelesnoj masi bolesnika. Nakon toga se kroz istu inciziju uvodi 5 mm troakar za uvođenje laparoscopa (Olympus, Tokyo, Japan) u trbušnu šupljinu. Potom se subkutano primijeni lokalni anestetik uz lateralne rubove ravnog trbušnog mišića, 10–20 mm ispod horizontalne linije u odnosu na pupak (*Slika 7A*). Nakon 30 s naprave se dvije 5 mm incizije na mjestu prethodno primijenjenog lokalnog anestetika, kroz koje se postavljaju 5 mm troakari, koji služe za uvođenje instrumenata u trbušnu šupljinu. Učini se inspekcija peritonealne šupljine te se identificiraju proširene spermatske krvne žile (*Slika 7B*). Slijedi otvaranje peritoneja iznad proširenih krvnih žila škarama 1–2 cm iznad unutarnjeg ingvinalnog prstena te mobilizacija i preparacija spermatskih krvnih žila (*Slika 7C*). Nakon što se spermatske krvne žile isprepariraju, opskrbe se polimerskim kvačicama (Ligating Clips ML; Grena, Brentford, UK) (*Slika 7D*) i presijeku (*Slika 7E*). Nakon kontrole hemostaze u područje gdje je otvoren peritonej instilira se lokalni anestetik (*Slika 7F*). Po završetku zahvata ispusti se plin iz trbušne šupljine te se odstrane troakari. Incizije na koži zašiju se s neresorptivnim monofilamentnim šavovima (Surgipro™ II, polypropylene 3/0, Covidien, Dublin, Ireland).



Slika 7. Laparoscopska varikocelktomija: **(A)** – Instilacija lokalnog anestetika supkutano na mjestima troakara; **(B)** – Prikaz spermatičnih krvnih žila i otvaranje peritoneja; **(C)** – Preparacija spermatičnih krvnih žila; **(D)** – Postavljanje polimerskih kvačica na spermatične krvne žile; **(E)** – Presijecanje krvnih žila; **(F)** – Instilacija lokalnog anestetika na mjestu otvorenog peritoneja.

3.5. Opis istraživanja

S obzirom na vrstu primijenjenog lokalnog anestetika bolesnici su podijeljeni u tri skupine. Prva skupina dobivala je lidokain (Lidokain[®], Belupo, Koprivnica, Hrvatska), ukupno 6 mL 2%-tnog lidokaina primijenjeno je na mjestima insercije triju troakara (2 ml po troakaru) neposredno prije incizije te 10 mL 2%-tnog lidokaina na kraju zahvata ispod i u područje otvorenog peritoneja na mjestu varikocеле. Druga skupina dobivala je levobupivakain (Chirocaine[®], Abbott Scandinavia AB, Solna, Švedska), ukupno 6 mL 0,5%-tnog levobupivakaina primijenjeno je na mjestima insercije triju troakara (2 mL po troakaru) neposredno prije incizije i 10 mL 0,5%-tnog levobupivakaina na kraju zahvata ispod i u

područje otvorenog peritoneja na mjestu varikocele. Treća skupina bila je kontrolna skupina. U ovoj skupini nije primijenjen lokalni anestetik ni subkutano ni intraperitonealno prije, za vrijeme niti nakon operacijskog zahvata. Nakon operacijskog zahvata svakom bolesniku praćena je razina boli primjenom VAS ljestvice (68). Zaslijepljeni istraživač (medicinska sestra) mjerio je razinu boli bolesnika na VAS ljestvici i to 2, 6, 12 i 24 sata nakon operacijskog zahvata te su dobivene vrijednosti zabilježene u protokolu studije (*Prilog 1*).

Isti anesteziolog vodio je postupak anestezije prema istom protokolu koji je dogovoren za laparoskopsku varikoelektomiju. Opća anestezija postignuta je primjenom fentanila (4 µg/kg), propofola (4 mg/kg) i vekuronija (0,05 mg/kg). Nakon 20 s postavljena je laringealna maska te se anestezija održava primjenom mješavine zraka i kisika u omjeru 50%:50% i infuzijom propofola prema shemi McFarlan (69). Na kraju operacijskog zahvata u svih bolesnika primijenjen je paracetamol (15 mg/kg).

3.6. Metode prikupljanja i obrade podataka

3.6.1. Randomizacija i izračun veličine uzorka

S obzirom da se najviša razina boli očekuje 6 sati nakon operacijskog zahvata, izračun snage studije proveo se za navedenu vremensku točku. Očekivana veličina učinka $f=2.34$ procijenjena je na temelju aritmetičkih sredina vrijednosti na VAS ljestvici koje su prikupljene iz tri ispitivane skupine unutar pilot studije sa sveukupno 45 sudionika. Pod pretpostavkom da je snaga studije 95%, razina značajnosti 0,05 te ukupno 3 skupine ispitanika; minimalna veličina uzorka kojom bi se otkrile značajne razlike koristeći ANOVA test s ponovljenim mjerenjima među čimbenicima je 9 (3 po skupini). No, iako je naša studija imala dovoljnu snagu, uključili smo 20 bolesnika u svaku skupinu kako bismo osigurali jednoliku randomizaciju bolesnika. Raspodjela ispitanika u skupine učinjena je koristeći kompjuterski generator slučajnih brojeva. Neovisni statističar randomizirao je bolesnike, uz vjerojatnost u iznosu od 33,3% na način da svaki bolesnik bude uključen u bilo koju od ukupno tri skupine.

3.6.2. Statistička obrada podataka

Prikupljeni podaci uneseni su u programske pakete Microsoft Office za obradu teksta te Microsoft Excel za izradu tabličnog prikaza. Za statističku analizu korišten je statistički paket za socijalne znanosti (SPSS, verzija 24.0, IBM Corp, Armonk, NY, USA). U slučaju da ne postoji značajno odstupanje od normalnih vrijednosti, korištena je aritmetička sredina i standardna devijacija (SD) kako bismo opisali kvantitativne varijable. Medijan i percentilni

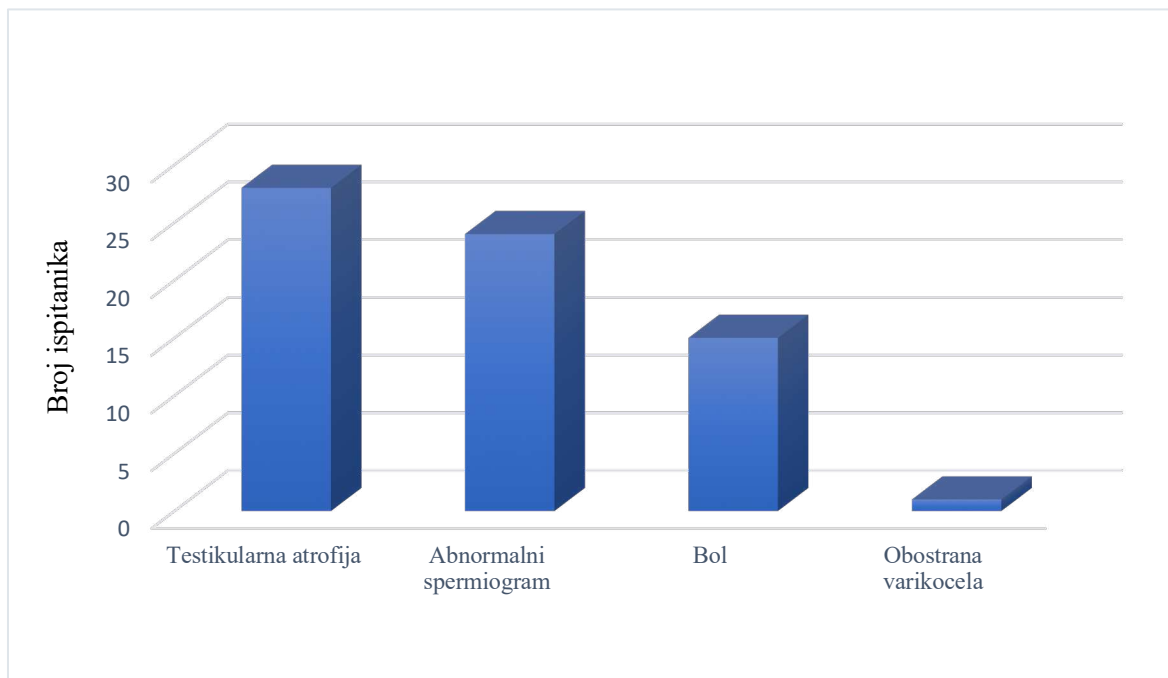
raspon korišteni su za asimetrično raspoređene kvantitativne ili ordinalne varijable. Za opis distribucije kategoričkih varijabli korištene su apsolutna i relativna učestalost. Razlike u vrijednostima kvantitativnih podataka između skupina testirane su jednosmjernim ANOVA testom za nezavisne uzorke ili njegovom alternativom, Kruskal Wallis testom, ovisno o razdiobi podataka. Usporedba kategorijskih varijabli provedena je Hi-kvadrat testom, odnosno dvosmjernim Fisherovim egzaktnim testom ukoliko je učestalost varijabli bila niska. Za ponovljena mjerenja na VAS ljestvici u 4 vremenske točke (2, 6, 12 i 24 sata nakon operacijskog zahvata) korišten je GLM model za ponovljena mjerenja (*eng. Generalized Linear Model*). Ove promjene prikazane su i grafički pri čemu je u svakoj vremenskoj točki i za svaku skupinu prikazana srednja vrijednost na VAS ljestvici uz pripadajući 95% interval pouzdanosti, CI (*eng. Confidence Interval*). Svi provedeni testovi su dvostrani te je razina statističke značajnosti postavljena na $P < 0,05$.

3.6.3. Mjere ishoda studije

Primarne mjere ishoda su učinak primjene lokalnih anestetika na poslijeoperacijsku bol, lokalizacija, karakter i duljina trajanja boli. Sekundarne mjere ishoda su detektiranje poslijeoperacijskih komplikacija i duljina hospitalizacije.

4. RESULTATI

U studiju je uključeno ukupno 60 adolescenata muškog spola srednje dobi 16 godina (raspon dobi od 13 do 17). Od ukupnog broja bolesnika, 20 bolesnika intraoperacijski je dobilo ukupno 16 mL 2%-tnog lidokaina, 20 bolesnika intraoperacijski je dobilo ukupno 16 mL 0,5%-tnog levobupivakaina i 20 bolesnika nije dobivalo lokalni anestetik intraoperacijski. U svim je grupama zabilježena prisutnost lijevostrane varikokele. Najčešća indikacija za operacijski zahvat bila je testikularna atrofija >20% (n=28), koju slijedi abnormalni spermogram (n=24), bol (n=15) i obostrana lateralizacija varikokele (n=1) (Slika 8).



Slika 8. Indikacije za varikokelektomiju

Nije bilo statistički značajne razlike među skupinama u odnosu na: demografske podatke – dob ($P=0,948$), tjelesnu masu ($P=0,800$), visinu ($P=0,916$), ITM ($P=0,973$); kliničke podatke – promjer vena ($P=0,782$), lateralizaciju varikokele ($P=0,322$), indikacije za operacijski zahvat ($P=0,840$) kao ni za duljinu trajanja operacijskog zahvata ($P=0,186$) i duljinu hospitalizacije ($P>0,999$). Jedino je utvrđena statistički značajna razlika među skupinama u odnosu na duljinu trajanja anestezije ($P=0,006$), no ona nije od kliničke važnosti za ovu studiju. Demografski i klinički podatci o bolesnicima prikazani su u Tablici 3. Nisu zabilježene intraoperacijske ni poslijeoperacijske komplikacije.

Tablica 3. Demografski i klinički podatci bolesnika te intraoperacijski nalaz i poslijeoperacijsko praćenje bolesnika

Varijable	Skupina I	Skupina II	Skupina III	P
	Lidokain 2%	Levobupivakain 0,5%	Kontrola	
Demografski podatci bolesnika				
Dob (godina)	16	16,5	16	0,948*
<i>Medijan (raspon)</i>	(13–17)	(14–17)	(14–17)	
Visina (cm)	183	184	182	0,800*
<i>Medijan (raspon)</i>	(145–196)	(168–193)	(172–189)	
Težina (kg)	71±13	72±10	71±9	0,916†
<i>Srednja vrijednost±SD</i>				
ITM (kg/m ²)	21,5±3,2	21,7±2,2	21,5±2,8	0,973†
<i>Srednja vrijednost±SD</i>				
Klinički podatci bolesnika				
Promjer vena (mm)	3,8±0,8	4,0±0,8	3,8±0,5	0,782†
<i>Srednja vrijednost±SD</i>				
Lateralizacija, n (%)				0,322‡
Lijevo	20 (100)	18 (90)	20 (100)	
Desno	0 (0)	1 (5)	0 (0)	
Obostrano	0 (0)	1 (5)	0 (0)	
Indikacija za zahvat, n (%)				
Abnormalni spermogram	8 (40)	9 (45)	9 (45)	>0,999§
Testikularna atrofija (>20%)	10 (50)	10 (50)	8 (40)	0,756§
Bol	5 (25)	4 (20)	6 (30)	0,930‡
Bilateralna varikocela	0 (0)	1 (5)	0 (0)	0,322‡
Intraoperacijski nalaz i poslijeoperacijsko praćenje				
Trajanje zahvata (min)	12	13	15	0,186*
<i>Medijan (raspon)</i>	(9–25)	(9–28)	(10–30)	
Trajanje anestezije (min)	25	28	35	0,006*
<i>Medijan (raspon)</i>	(20–45)	(21–48)	(25–60)	
Duljina hospitalizacije (dani)	1 (1–1)	1 (1–1)	1 (1–1)	>0,999*
<i>Medijan (raspon)</i>				

*Kruskal-Wallisov test za neovisne varijable; †Jednosmjerni ANOVA test; ‡Fisherov egzaktni test; § Hi-kvadrat test; SD – Standardna devijacija; ITM – Indeks tjelesne mase

Vezano uz promjene unutar pojedinaca, GLM modelom za ponovljena mjerenja utvrđen je značajan učinak vremena ($F=39,27$, $df=3$, $P=0,001$), kao i značajan učinak interakcije između vremena i skupine ($F=6,61$, $df=6$, $P<0,001$) na intezitet boli, tj. VAS bodove. Također, vezano uz razlike između skupina utvrđena je značajna razlika između skupina ($F=60,63$, $df=2$, $P<0,001$) (Tablica 4).

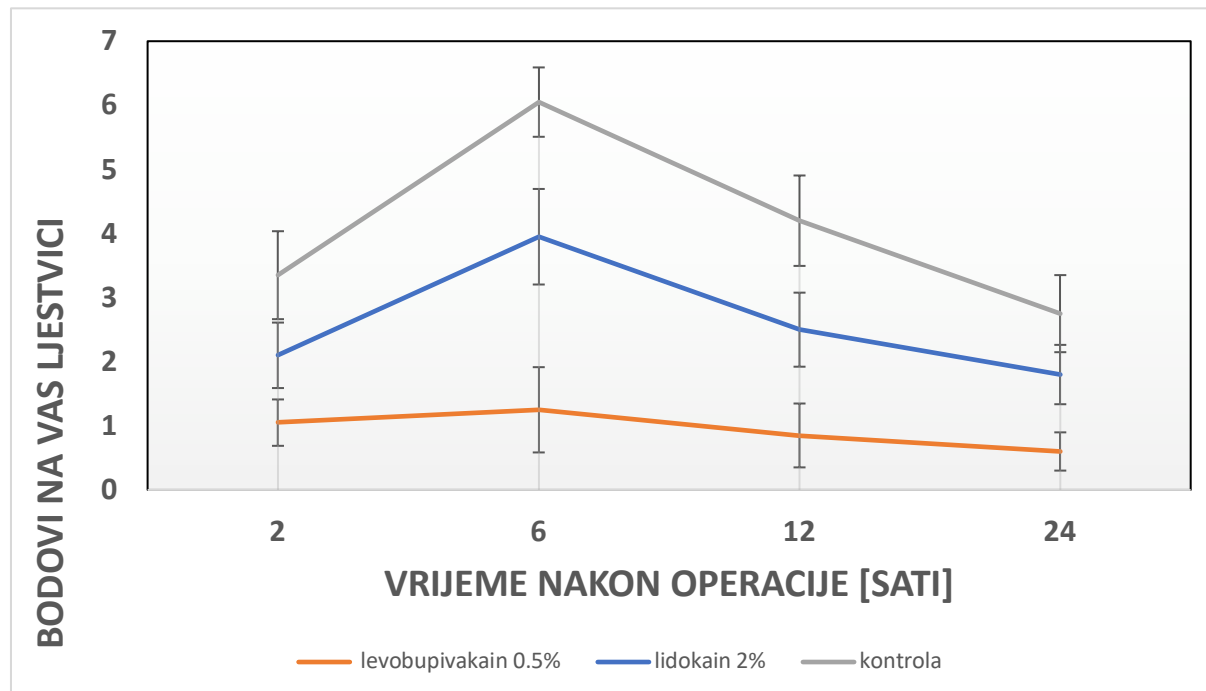
Tablica 4. Poslijeoperacijska analgezija i razina boli prema VAS ljestvici

Varijable, medijan (raspon)	Skupina I	Skupina II	Skupina III	P
	Lidokain 2%	Levobupivakain 0,5%	Kontrola	
VAS nakon 2 h	2 (0–4)	1 (0–3)	4 (0–6)	<0,001*
VAS nakon 6 h	4 (0–7)	1 (0–6)	6 (3–8)	
VAS nakon 12 h	3 (0–5)	1 (0–4)	5 (1–6)	
VAS nakon 24 h	2 (0–4)	1 (0–2)	3 (1–6)	
Poslijeoperacijska analgezija, n (%)	4 (20%)	1 (5%)	13 (65%)	<0,001†

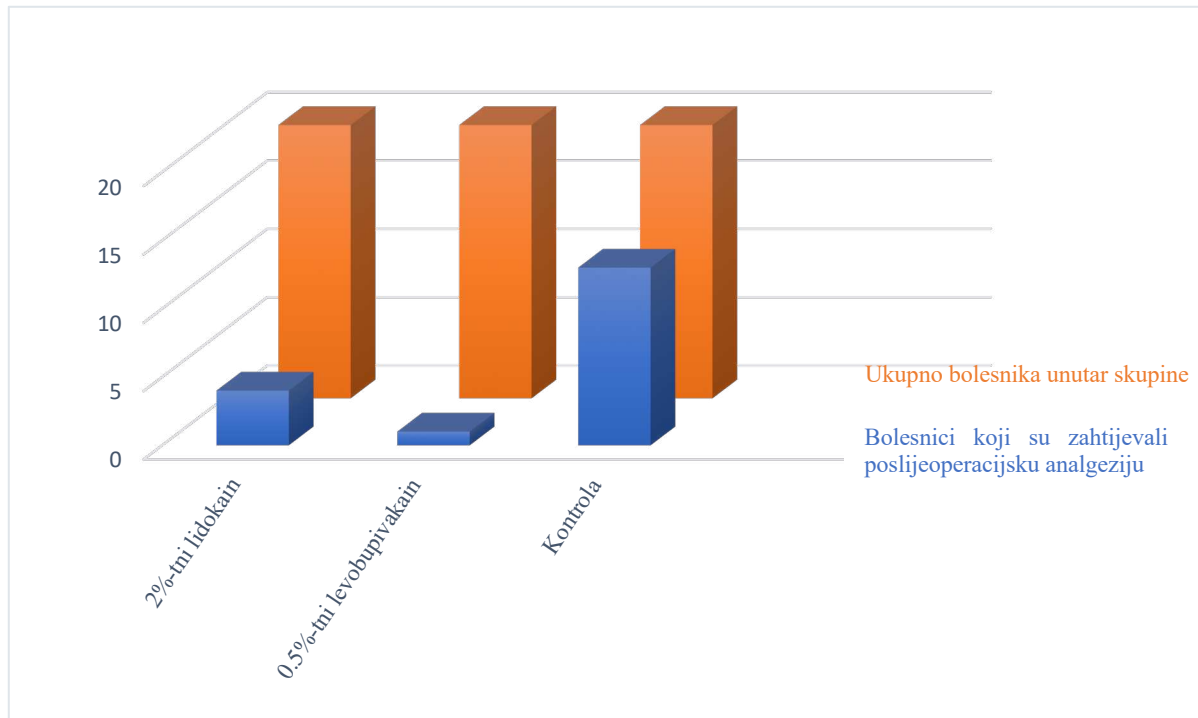
VAS – Vizualno-analogni ljestvica; *General linear model za ponovljena mjerenja;

†Fisherov egzaktni test

Ove promjene prikazane su i grafički pri čemu je u svakoj vremenskoj točki i za svaku skupinu prikazana srednja vrijednost na VAS ljestvici uz pripadajući 95% CI. Vidljivo je da je u svakoj vremenskoj točki levobupivakain povezan sa značajno nižom razinom boli na VAS ljestvici od boli opažene u ostale dvije skupine (Slika 9). Lidokain je pokazao nešto lošiji učinak od levobupivakaina, ali je također u svakoj vremenskoj točki bolji od kontrole, osim u vremenskoj točki 24 h.

**Slika 9.** Srednja vrijednost intenziteta boli na VAS ljestvici za svaku vremensku točku

U kontroli poslijeoperacijske boli također je utvrđena statistički značajna razlika među skupinama – bolesnici koji su dobivali lokalni anestetik intraoperacijski (2%-tni lidokain – n=4, 20%; 0,5% levobupivakain – n=1, 5%) zahtijevali su značajno manje analgetika u odnosu na bolesnike iz kontrolne skupine (n=13; 65%) ($P<0,001$) (Slika 10).



Slika 10. Potreba za poslijeoperacijskom analgezijom unutar skupine

5. RASPRAVA

U ovoj studiji nedvojbeno je dokazan povoljan učinak primjene lokalnih anestetika na kontrolu poslijeoperacijske boli u adolescenata podvrgnutih laparoskopskoj varikocelatomiji. Lokalni anestetik 0,5%-tni levobupivakain pokazao se najboljim u kontroli poslijeoperacijske boli te je u adolescenata u kojih je intraoperacijski apliciran 0,5%-tni levobupivakain zabilježena najmanja razina boli na VAS ljestvici. Također, 2%-tni lidokain pokazao je dobar učinak na kontrolu poslijeoperacijske boli, ali je intenzitet boli na VAS ljestvici bio viši nego u adolescenata u kojih je primijenjivan 0,5% levobupivakain. Bolesnici u kojih intraoperacijski nije primijenjen lokalni anestetik pokazali su značajno višu razinu boli u odnosu na bolesnike koji su ga dobili. Također, svega 5–20% bolesnika u kojih je primijenjen lokalni anesteik zahtijevao je poslijeoperacijsku primjenu analgetika u usporedbi sa 65% bolesnika koji ga nisu dobili.

Iako se smatra da su operacije izvedene laparoskopskom metodom relativno bezbolne nakon 24 sata u odnosu na iste izvedene otvorenim pristupom, utvrđena je značajna razina boli za vrijeme ranog poslijeoperacijskog perioda (62, 63). Minimalno invazivna kirurgija postala je zlatnim standardom u kirurgiji zato što rezultira boljim ishodima zahvata i smanjenim brojem poslijeoperacijskih komplikacija, ipak studije pokazuju da je laparoskopija povezana s intenzivnom boli u ranom poslijeoperacijskom periodu (0–4 h) te zahtijeva veće doze lijekova za suzbijanje boli u odnosu na iste učinjene otvorenim pristupom. Kako bi se smanjio intenzitet i duljina trajanja poslijeoperacijske boli, ispitivane su različite metode, kao i njihove kombinacije: poslijeoperacijska primjena opioidnih analgetika bilo peroralno, bilo intravenski, te njihova kombinacija s nesteroidnim protuupalnim lijekovima, zatim infiltracija lokalnih anestetika na mjestu incizije prije ili poslijeoperacijski, kao i mogućnost intraperitonealne primjene anestetika prije ili nakon operacijskog zahvata te su na temelju dosadašnjeg iskustva sve metode podjednako učinkovite, no potrebno je provesti dodatna sveobuhvatna istraživanja kojima bi se ustanovilo postoje li prednosti pojedine metode nad drugima (63–65). U našoj studiji pokazala se uspješnim kombinirana prije- i poslijeoperacijska primjena lokalnog anestetika na poslijeoperacijsku bol u bolesnika podvrgnutih laparoskopskoj varikocelatomiji, a bilo bi zanimljivo ispitati učinkovitost i u drugim operacijskim zahvatima izvedenima laparoskopskim pristupom, kao i istražiti učinkovitost primjene u odraslih bolesnika.

Vrlo je važna prijeoperacijska obrada bolesnika kako bi se prepoznali pravi kandidati za zahvat i spriječio rizik razvoja komplikacija u bolesnika kojima zahvat nije od koristi. Naime, unatoč visokoj incidenciji od 14 do 20% muške populacije, samo u oko 20% bolesnika

varikocela će uzrokovati probleme s plodnošću (55, 56). Nakon operacije varikocеле, studije su izvijestile o povećanju hipotrofičnog testisa u 40 do 100% bolesnika, kao i poboljšanje gustoće i pokretljivosti spermija (53). Stoga varikocelu kao potencijalni uzrok neplodnosti treba prepoznati na vrijeme jer se može liječiti već u mlađoj životnoj dobi, a bolesnicima, koji se podvrgnu operacijskom zahvatu, intraoperacijskom primjenom lokalnih anestetika spriječiti razvoj poslijeoperacijske boli kako bi se poboljšao ishod samog zahvata (72, 74–76).

Coughlin i sur. objavili su meta-analizu koja je obuhvatila 26 studija kako bi ispitali učinak prijeoperacijske primjene lokalnog anestetika, bilo neposredno prije incizije, bilo intraperitonealno, na intenzitet poslijeoperacijske boli u usporedbi s poslijeoperacijskom primjenom istog. Vrijeme primjene ključno je samo u slučaju intraperitonealne primjene, gdje je učinak značajno bolji u slučaju prijeoperacijske u odnosu na poslijeoperacijsku primjenu, dok primjena na mjestu incizije postiže jednak učinak na razinu poslijeoperacijske boli bilo primijenjen prije bilo poslije zahvata (70). Svakako, dokazavši smanjenje poslijeoperacijske boli u slučaju primjene anestetika na mjestu incizije kao i intraperitonealno primijenjenog anestetika, za daljnja su istraživanja predložili ispitivanje združenog učinka, što smo u našoj studiji proveli i dokazali. Uslijed primjene lokalnog anestetika na mjestima insercije triju troakara neposredno prije incizije te na kraju zahvata ispod i u područje otvorenog peritoneja na mjestu varikocеле, zabilježene su značajno manje razine boli, kao i potreba za poslijeoperacijskom analgezijom. Chou i sur. također su potvrdili smanjenje poslijeoperacijske boli 2 i 4 sata nakon operacije kombiniranom prije- i poslijeoperacijskom intraperitonealnom primjenom 0,5%-tnog bupivakaina (71).

Thanapal i sur. istražili su učinak intraperitonealno primijenjenog lokalnog anestetika u laparoskopskoj apendektomiji pod pretpostavkom da će njegova svojstva biti još učinkovitija i dugotrajnija zbog velike površine apsorpcije na mjestu primjene. Nazvavši ju preventivnom analgezijom s obzirom na primjenu neposredno prije disekcije tkiva, spriječili su fiziološke promjene koje bi uslijedile nakon incizije, a koje bi prouzrokovale nociceptivnu bol. Dokazali su značajno nižu razinu boli 6 i 24 sata nakon operacijskog zahvata u odnosu na kontrolnu skupinu, kao i smanjenu potrebu za poslijeoperacijskim analgeticima (72). Kao i u našoj studiji, najbolji rezultati postignuti su primjenom 0,5%-tnog levobupivakaina. Iako Gluck i sur. u svojoj studiji nisu pronašli značajnu razliku u intenzitetu poslijeoperacijske boli u bolesnika podvrgnutih ginekološkim laparoskopkim zahvatima primjenjući analgetik subkutano ili intraperitonealno, ustanovili su učinkovitost minimalne doze u iznosu od 5 mg (20 ml 0,25%-

tnog) bupivakaina koji primijenjen subkutano značajno smanjuje bol čak i nakon laparoskopije učinjene u dijagnostičke svrhe (73).

Čustović i sur. ustanovili su superiornost 0,5%-tnog levobupivakaina u kontroli poslijeoperacijske boli nakon laparoskopske apendektomije, u usporedbi s 1%-tnim lidokainom, 0,5%-tnim ropivakainom te kontrolnom skupinom bez primijenjenog anestetika. U bolesnika kojima je primijenjen 0,5%-tni levobupivakain zabilježena je najniža razina boli na VAS ljestvici te je analgetski učinak najduže trajao – čak 48 sati nakon operacijskog zahvata. Levobupivakainom je ostvareno značajno smanjenje poslijeoperacijskih komplikacija, mučnine i povraćanja, a također je zabilježeno i najkraće trajanje hospitalizacije (74). Učinak levobupivakaina traje mnogo duže u odnosu na ostale anestetike iste skupine – čak do 9 sati, zahvaljujući specifičnoj liposomalnoj građi te ga time čini najučinkovitijim u kontroli poslijeoperacijske boli (67).

U meta-analizu objavlvenu 2020. godine Abdelhakim i sur. uključili su 7 randomiziranih kontroliranih pokusa s ukupno 579 ispitanika kako bi ustanovili najnovije podatke o učinkovitosti i sigurnosti intraperitonealne primjene lokalnih anestetika u laparoskopskoj apendektomiji. Ustanovili su statistički značajnu razliku u kontroli poslijeoperacijske boli u usporedbi s kontrolnom skupinom. Štoviše, potvrdili su da se intraperitonealnom primjenom anestetika značajno smanjila učestalost poslijeoperacijskih komplikacija mučnine i povraćanja te skratila hospitalizacija bolesnika podvrgnutih apendektomiji. Također, ustanovili su smanjenje potrebe za poslijeoperacijskom primjenom analgetika na zahtjev bolesnika (75).

Primjena lokalnih anestetika preporuča se i u kirurgiji otvorenim pristupom. Za razliku od opioidnih analgetika, čija se prekomjerna uporaba povezuje s nuspojavama koje mogu biti opasne po život poput depresije disanja, primjena lokalnih anestetika na mjestu zahvata infiltracijom u okolno područje nema prijavljenih štetnih nuspojava te ne utječe na stvaranje ožiljnog tkiva u procesu cijeljenja. Na ovaj se način postiže adekvatna kontrola poslijeoperacijske boli, smanjuje se potreba za opioidnim analgeticima te preveniraju njihove nuspojave (76).

Moguća ograničenja ovog istraživanja povezana su uz činjenicu da objektivno mjerenje boli nije moguće provesti s obzirom da je bol subjektivnog karaktera. Percepcija boli individualna je te se mora uzeti u obzir subjektivnost ispitanika prilikom iskazivanja intenziteta boli na VAS ljestvici. Nadalje, studija se provela u jednom centru, ali validnost istraživanja poboljšava njegov ustroj. Također, zbog nepostojanja studije koja istražuje poslijeoperacijsku

bol nakon laparoscopske varikoelektomije, primorani smo rezultate usporediti s drugim operacijskim zahvatima učinjenima laparoscopskim pristupom. Stoga je potrebno rezultate ovog istraživanja reproducirati u većim, prospektivnim, multicentričnim istraživanjima kako bi se mogli uključiti u standardizirane protokole za laparoscopsko liječenje varicocele u svijetu.

6. ZAKLJUČCI

1. Razina poslijeoperacijske boli značajno je niža u adolescenata u kojih je intraoperacijski primijenjen lokalni anestetik u odnosu na kontrolnu skupinu.
2. Najbolji učinak na poslijeoperacijsku bol ostvaren je primjenom 0,5%-tnog levobupivakaina primijenjenog na mjestima insercije troakara te intraperitonealno na mjestu varikocela na kraju operacijskog zahvata.
3. Adolescentima u kojih je intraoperacijski primijenjen lokalni anestetik najčešće nije bilo potrebe za dodatnom analgetskom terapijom tijekom ranog poslijeoperacijskog razdoblja.

7. POPIS CITIRANE LITERATURE

1. Krmpotić-Nemanić J, Marušić A. Systemata Genitalia, Spolni organi. U: Krmpotić-Nemanić J, Marušić A, urednici. Anatomija čovjeka. 2. izdanje. Zagreb: Medicinska naklada; 2007. str. 376–84.
2. Sadler TW. Langman's Medical Embryology. 12. izdanje. Philadelphia: Wolters Kluwer Health / Lippincott Williams & Wilkins; 2012. str. 243–59.
3. Mayo Clinic. Varicocele [Internet]. Rochester: Mayo Foundation for Medical Education and Research; 2020 [citirano 18. siječnja 2021.]. Dostupno na: <https://www.mayoclinic.org/diseases-conditions/varicocele/symptoms-causes/syc-20378771>
4. Johns Hopkins Medicine. [Internet]. Baltimore: Johns Hopkins Medicine; 2017 [citirano 18. siječnja 2021.]. Dostupno na: <https://www.hopkinsmedicine.org/health/conditions-and-diseases/varicocele>
5. Li R, Liu J, Li Y, Wang Q. Effect of somatometric parameters on the prevalence and severity of varicocele: a systematic review and meta-analysis. *Reprod Biol Endocrinol.* 2021;19:11.
6. Marte A. The history of varicocele: from antiquity to the modern ERA. *Int Braz J Urol.* 2018;44:563–76.
7. Saber A. Ancient Egyptian surgical heritage. *J Invest Surg.* 2010;23:327–34.
8. Bonafini B, Pozzilli P. Scrotal asymmetry, varicocoele and the Riace Bronzes. *Int J Androl.* 2012;35:181–2.
9. Köckerling F, Köckerling D, Lomas C. Cornelius Celsus – Ancient encyclopedist, surgeon-scientist, or master of surgery? *Langenbecks Arch Surg.* 2013;398:609–16.
10. Scheller E. Aulus Cornelius Celsus über die arzneiwissenschaft in acht büchern. *Vieweg und sohn.* 1906;26:265–7.
11. Er U, Naderi S. Paulus aegineta: review of spine-related chapters in “Epitomoe medicoe libri septem”. *Spine.* 2013;38:692–5.
12. Rosenman LD. The surgery of Bruno da Longoburgo: an Italian surgeon of the thirteenth century. 1. izdanje. Pittsburgh: Dorrance Publishing Co.; 2003. str. 56.
13. Shen JT, Weinstein M, Beekley A, Yeo C, Cowan S. Ambroise Paré (1510 to 1590): a surgeon centuries ahead of his time. *Am Surg.* 2014;80:536–8.
14. Nöske HD, Weidner W. Varicocele – a historical perspective. *World J Urol.* 1999;17:151–7.

15. Narath A. Zur radical operation der varikocele. *Wien Klin Wochenschrift*. 1900;13:73–9.
16. González R. Proposal for describing procedures to correct varicocele. A new terminology. *Front Pediatr*. 2014;2:47.
17. Bernardi R. Ivanissevich's anatomical concept of the cure of varicocele: some modifications in its technique. *BollInst Clin Quir*. 1941;13:521.
18. Palomo A. Radical cure of varicocele by a new technique; preliminary report. *J Urol*. 1949;61:604–7.
19. Tulloch WS. A consideration of sterility factors in the light of subsequeute pregnancies. II. Sub fertility in the male. (Tr. Edinburgh Obst. Soc. Session 104). *Edinb Med J*. 1951–1952;59:29–34.
20. Robb WA. Operative treatment of varicocele. *Br Med J*. 1955;2:355–6.
21. Dubin L, Amelar RD. Varicocele size and results of varicocelectomy in selected subfertile men with varicocele. *Fertil Steril*. 1970;21:606–9.
22. Comhaire F, Kunnen M. Selective retrograde venography of the internal spermatic vein: a conclusive approach to the diagnosis of varicocele. *Andrologia*. 1976;8:11–24.
23. Lima SS, Castro MP, Costa OF. A new method for the treatment of varicocele. *Andrologia*. 1978;10:103–6.
24. Hagood PG, Mehan DJ, Worischek JH, Andrus CH, Parra RO. Laparoscopic varicocelectomy: preliminary report of a new technique. *J Urol*. 1992;147:73–6.
25. Oswald J, Körner I, Riccabona M. The use of isosulphan blue to identify lymphatic vessels in high retroperitoneal ligation of adolescent varicocele – Avoiding postoperative hydrocele. *BJU Int*. 2001;87:502–4.
26. Budzyński A, Matłok M, Pędziwiatr M, Budzyński P, Tusiński M, Zub-Pokrowiecka A i sur. SILS (single incision laparoscopic surgery) – new surgical approach to peritoneal cavity. *Adv Med Sci*. 2011;56:18–24.
27. Marte A, Pintozzi L, Cavaiuolo S, Parmeggiani P. Single incision laparoscopic surgery and conventional laparoscopic treatment of varicocele in adolescents: Comparison between two techniques. *Afr J Paediatr Surg*. 2014;11:201–5.
28. Corcione F, Esposito C, Cuccurullo D, Settembre A, Miranda N, Amato F i sur. Advantages and limits of robot-assisted laparoscopic surgery: preliminary experience. *Surg Endosc*. 2005;19:117–9.
29. Hidalgo-Tamola J, Sorensen MD, Bice JB, Lendvay TS. Pediatric robot-assisted

- laparoscopic varicocelectomy. *J Endourol.* 2009;23:1297–300.
30. Alsaikhan B, Alrabeeah K, Delouya G, Zini A. Epidemiology of varicocele. *Asian J Androl.* 2016;18:179–81.
 31. Gleason A, Bishop K, Xi Y, Fetzer DT. Isolated right-sided varicocele: Is further workup necessary? *AJR Am J Roentgenol.* 2019;212:802–7.
 32. Nistal M, González-Peramato P, Serrano A, Regadera J. Physiopathology of the infertile testicle. Etiopathogenesis of varicocele. *Arch Espa Oles Urol.* 2004;57:883–904.
 33. Arafa M, Henkel R, Agarwal A, Majzoub A, Elbardisi H. Correlation of oxidation-reduction potential with hormones, semen parameters and testicular volume. *Andrologia.* 2019;51:e13258.
 34. Braedel HU, Steffens J, Ziegler M, Polsky MS, Platt ML. A possible ontogenic etiology for idiopathic left varicocele. *J Urol.* 1994;151:62–6.
 35. Gat Y, Bachar GN, Zukerman Z, Belenky A, Gornish M. Varicocele: a billateral disease. *Fertil Steril.* 2004;81:424–9.
 36. Masson P, Brannigan RE. Varicocele. *Urol Clin North Am.* 2014;41:129–44.
 37. Turner TT. Varicocela: still an enigma. *J Urol.* 1983;129:695–9.
 38. Ahlberg NE, Bartley O, Chidekel N. Right and left gonadal veins. An anatomical and statistical study. *Acta Radiol Diagn.* 1966;4:593–601.
 39. Braedel HU, Steffens J, Ziegler M, Polsky MS, Platt ML. A possible ontogenic etiology for idiopathic left varicocele. *J Urol.* 1994;151:62–6.
 40. Coolsaet BL. The varicocele syndrome: venography determining the optimal level for surgical management. *J Urol.* 1980;124:833–9.
 41. Raman JD, Walmsley K, Goldstein M. Inheritance of varicoceles. *Urology.* 2005;65:1186–9.
 42. World Health Organization. The influence of varicocele on parameters of fertility in a large group of men presenting to infertility clinics. *Fertil Steril.* 1992;57:1289–93.
 43. Marmar JL. The pathophysiology of varicoceles in the light of current molecular and genetic information. *Hum Reprod Update.* 2001;7(5):461–72.
 44. Gorelick JI, Goldstein M. Loss of fertility in men with varicocele. *Fertil Steril.* 1993;59(3):613–6.
 45. Owen RC, McCormick BJ, Figler BD, Coward RM. A review of varicocele repair for pain. *Transl Androl Urol.* 2017;6:20–9.

46. Vázquez F, Soler C, Camps P, Valverde A, García-Molina A. Spermogram and sperm head morphometry assessed by multivariate cluster analysis results during adolescence (12-18 years) and the effect of varicocele. *Asian J Androl.* 2016;18:824–30.
47. Esteves SC, Agarwal A. Afterword to varicocele and male infertility: current concepts and future perspectives. *Asian J Androl.* 2016;18:319–22.
48. Diamond DA, Zurakowski D, Bauer SB, Borer JG, Peters CA, Cilento BG i sur. Relationship of varicocele grade and testicular hypotrophy to semen parameters in adolescents. *J Urol.* 2007;178:1584–8.
49. Taşçı AI, Resim S, Çaçkurlu T, Dinçel Ç, Bayraktar Z, Gürbüz G. Color Doppler ultrasonography and spectral analysis of venous flow in diagnosis of varicocele. *Eur Urol.* 2001;39:316–21.
50. Belay R, Huang G, Shen JC, Ko EK. Diagnosis of clinical and subclinical varicocele: how has it evolved? *Asian J Androl.* 2016;18:182–5.
51. Aragona F, Ragazzi R, Pozzan GB, De Caro R, Munari PF, Milani C i sur. Correlation of testicular volume, histology and LHRH test in adolescents with idiopathic varicocele. *Eur Urol.* 1994;26:61–6.
52. Rowe P, Comhaire F, Hargreave T, Mahmoud A. WHO manual for the standardized investigation, diagnosis and management. 2. izdanje. Cambridge: Cambridge University Press; 2000. str. 14–52.
53. Nork J, Berger J, Crain D, Christman M. Youth varicocele and varicocele treatment: a meta-analysis of semen outcomes. *Fertil Steril.* 2014;102:381–7.
54. Bogaert G, Orye C, De Win G. Pubertal screening and treatment for varicocele do not improve chance of paternity as adult. *J Urol.* 2013;189:2298–303.
55. Yiakoumos T, Kälble T. Varikozele bei Kindern und Jugendlichen – wann konservativ, wann operativ? *Urologe A.* 2020;59:284–8.
56. Alukal JP, Zurakowski D, Atala A, Bauer SB, Borer JG, Cilento BG i sur. Testicular hypotrophy does not correlate with grade of adolescent varicocele. *J Urol.* 2005;174:2367–70.
57. Jukić M, Todorčić M, Todorčić J, Šušnjar T, Pogorelić Z. Laparoscopic versus open high ligation for adolescent varicocele: a 6-year single center study. *Indian Pediatr.* 2019;56:653–8.

58. Pogorelić Z, Sopta M, Jukić M, Neveščanin A, Jurić I, Furlan D. Laparoscopic varicocelectomy using polymeric ligating clips and its effect on semen parameters in pediatric population with symptomatic varicocele: a 5-year single surgeon experience. *J Laparoendosc Adv Surg Tech A*. 2017;27:1318–25.
59. Lurvey R, Durbin-Johnson B, Kurzrock EA. Adolescent varicocele: A large multicenter analysis of complications and recurrence in academic programs. *J Pediatr Urol*. 2015;11:186.e1–6.
60. Mendez-Gallart R, Bautista Casasnovas A, Estevez Martinez E, Rodriguez-Barca P, Taboada Santomil P, Armas A i sur. Reactive hydrocele after laparoscopic Palomo varicocele ligation in pediatrics. *Arch Esp Urol*. 2010;63:532–6.
61. Chan PTK, Wright EJ, Goldstein M. Incidence and postoperative outcomes of accidental ligation of the testicular artery during microsurgical varicocelectomy. *J Urol*. 2005;173:482–4.
62. Palmes D, Rottgermann S, Classen C, Haier J, Horstmann R. Randomized clinical trial of the influence of intraperitoneal local anaesthesia on pain after laparoscopic surgery. *Br J Surg*. 2007;94:824–32.
63. Maestroni U, Sortini D, Devito C. A new method of preemptive analgesia in laparoscopic cholecystectomy. *Surg. Endosc*. 2002;16:1336–40.
64. Ekstein P, Szold A, Sagie B, Werbin N, Klausner JM, Weinbroum AA. Laparoscopic surgery may be associated with severe pain and high analgesia requirements in the immediate postoperative period. *Ann Surg*. 2006;243:41–6.
65. Gluck O, Barber E, Feldstein O, Tal O, Kerner R, Keidar R i sur. The effect of subcutaneous and intraperitoneal anesthesia on post laparoscopic pain: a randomized controlled trial. *Sci Rep*. 2021;11:81.
66. Barash PG, Cullen BF, Stoelting RK, Cahalan MK, Stock MC. *Clinical Anesthesia*. 6. izdanje. Philadelphia: Wolters Kluwer Health / Lippincott Williams & Wilkins. 2009. str. 26–9.
67. Shah J, Votta-Velis EG, Borgeat A. New local anesthetics. *Best Pract Res Clin Anaesthesiol*. 2018;32:179–85.
68. Haefeli M, Elfering A. Pain assessment. *Eur Spine J*. 2006;15:S17–24.
69. McFarlan CS, Anderson BJ, Short TG. The use of propofol infusions in pediatric anesthesia: a practical guide. *Pediatr Anesth*. 1999;9:209–16.

70. Coughlin SM, Karanicolas PJ, Emmerton-Coughlin HM, Kanbur B, Kanbur S, Colquhoun PH. Better late than never? Impact of local analgesia timing on postoperative pain in laparoscopic surgery: a systematic review and meta-analysis. *Surg Endosc.* 2010;24:3167–76.
71. Chou YJ, Ou YC, Lan KC, Jawan B, Chang SY, Kung FT. Preemptive analgesia installation during gynecologic laparoscopy: a randomized trial. *J Minim Invasive Gynecol.* 2005;12:330–5.
72. Thanapal MR, Tata MD, Tan AJ, Subramaniam T, Tong JM, Palayan K i sur. Pre-emptive intraperitoneal local anaesthesia: an effective method in immediate post-operative pain management and metabolic stress response in laparoscopic appendicectomy, a randomized, double-blinded, placebo-controlled study. *ANZ J Surg.* 2014;84:47–51.
73. Gluck O, Barber E, Feldstein O. The effect of subcutaneous and intraperitoneal anesthesia on post laparoscopic pain: a randomized controlled trial. *Sci Rep.* 2021;11:81.
74. Čustović S, Pandža H, Delibegovic S. Effect of local anesthesia on the postoperative pain after laparoscopic appendectomy. *J Laparoendosc Adv Surg Tech A.* 2019;29:65–71.
75. Abdelhakim AM, Elghazaly SM, Lotfy A. Efficacy and safety of intraperitoneal local anesthetics in laparoscopic appendectomy: A systematic review and meta-analysis. *J Pain Palliat Care Pharmacother.* 2020;34:32–42.
76. Abrão J, Antunes M, Garcia LV. Local anesthetics infiltration and wound healing process, topics in local anesthetics. *IntechOpen.* 2019. doi: 10.5772/intechopen.89278.

8. SAŽETAK

Cilj istraživanja: Ispitivanje učinka primjene lokalnih anestetika na mjestima insercije triju troakara neposredno prije incizije te intraperitonealno za vrijeme operacijskog zahvata na poslijeoperacijsku bol u adolescenata podvrgnutih laparoskopskoj varikocelktomiji.

Ispitanici i metode: U studiju je uključeno 60 adolescenata s medijanom dobi od 16 (raspon 13–17) godina. S obzirom na vrstu primijenjenog lokalnog anestetika bolesnici su podijeljeni nasumičnim odabirom u tri skupine (20 bolesnika po skupini). Prva skupina dobivala je 1%-tni lidokain, druga skupina dobivala je 0,5%-tni levobupivakain, treća skupina bila je kontrolna skupina, u kojoj nije primijenjen lokalni anestetik. Za svakog bolesnika zaslijepljeni istraživač (medicinska sestra) mjerio je razinu boli bolesnika na VAS ljestvici i to 2, 6, 12 i 24 sata nakon operacijskog zahvata. Primarne mjere ishoda bile su učinak primjene lokalnih anestetika na karakter i duljinu trajanja poslijeoperacijske boli. Sekundarne mjere ishoda su detektiranje poslijeoperacijskih komplikacija i duljina hospitalizacije

Rezultati: Vezano uz promjene unutar pojedinaca, GLM modelom za ponovljena mjerenja utvrđen je značajan učinak vremena ($P=0.001$) kao i značajan učinak interakcije između vremena i skupine ($P<0.001$) na intenzitet boli, tj. VAS bodove. Također, vezano uz razlike između skupina, utvrđena je značajna razlika između skupina. Vidljivo je da je u svakoj vremenskoj točki 0,5% levobupivakain povezan sa značajno nižom razinom boli na VAS skali od boli opažene u bolesnika u kojih je primijenjen 2% lidokain i kontrolne skupine ($P<0.001$). Lidokain je pokazao nešto lošiji učinak od levobupivakaina, ali je također u svakoj vremenskoj točki bolji od kontrole, osim u vremenskoj točki 24h. U kontroli poslijeoperacijske boli također je utvrđena statistički značajna razlika među skupinama. Bolesnici koji su dobili bilo koji lokalni anestetik intraoperacijski ($n=12,5$; 20%) zahtijevali su značajno manje analgetika u poslijeoperacijskom tijeku u odnosu na bolesnike iz kontrolne skupine ($n=13$; 65%) ($P<0.001$).

Zaključak: Subkutana i intraperitonealna primjena lokalnog anestetika tijekom laparoskopske varikocelktomije značajno smanjuje intenzitet i razinu boli te poslijeoperacijsku potrošnju analgetika. Najbolji učinak na poslijeoperacijsku bol ostvaruje se primjenom 0,5%-tnog levobupivakaina.

9. SUMMARY

Background: The aim of this randomized study was to examine effects of subcutaneous instillation of local anesthetics at trocar sites combined with intraperitoneal analgesia, on postoperative pain among pediatric patients undergoing laparoscopic varicocelectomy.

Methods: A total of 60 adolescents who underwent laparoscopic varicocelectomy, with median age of 16 (range 13-17) years were included in study. Based on type of local analgesic used during surgery, patients were randomly assigned in three study groups (20 patients in each group). The patients from Group I received 2% lidocaine, while the patients from Group II received 0.5% levobupivacaine. The patients from Group III (control group) did not receive any local anaesthetic intraoperatively. For each patient pain intensity was recorded according to the visual analogue scale (VAS) by a blinded investigator at 2, 6, 12 and 24 hours after the surgery. The primary outcome of the study were the effects of local anaesthetic administration on character and duration of postoperative pain. Secondary outcomes were postoperative complications and length of hospital stay.

Results: Using GLM repeated measure model a significant effect of time ($P=0.001$) as well as interaction between time and study groups ($P<0.001$) on the intensity of pain, e.g. VAS score was detected. Furthermore, in regards to distinction between the study groups, a significant difference was found among the groups. For every time point the administration of 0.5% levobupivacaine resulted with significantly lower VAS pain score compared to administration of 2% lidocaine and control study group ($P<0.001$). In comparison with the control group, patients who received 2% lidocaine reported lower levels of pain according to VAS, except for time point at 24 hours after surgery. In regards to postoperative pain control, a significant difference was found among the groups. The patients who received any local anesthetic intraoperatively ($n=5$; 12.5%;) required significantly less analgesic than the patients from the control group ($n=13$; 65%) ($P<0.001$).

Conclusion: A significant reduction in postoperative pain intensity and analgesics consumption in patients with laparoscopic varicocelectomy who received intraoperative local anesthetic at the skin incision sites and intraperitoneally was observed. The best effect was achieved when 0.5% levobupivacaine was administered.

10. ŽIVOTOPIS

OPĆI PODATCI:

Ime i prezime: Tea Gaberc

Datum rođenja: 02. siječnja 1997.

Mjesto rođenja: Split, Republika Hrvatska

Državljanstvo: hrvatsko

Adresa stanovanja: Ulica Domovinskog rata 27 b, 21 000 Split

E-mail: tea.gaberc@gmail.com

OBRAZOVANJE:

2003. – 2011. – Osnovna škola „Skalice“ u Splitu

2011. – 2015. – III. gimnazija "MIOC" u Splitu

2015. – 2021. – Medicinski fakultet Sveučilišta u Splitu

Rujan 2019. – Praksa na odjelu anesteziologije u WGKK Hanusch Krankenhaus, Beč, Austrija

ZNANJA I VJEŠTINE:

Vozačka dozvola B kategorije

Aktivno korištenje engleskog jezika i njemačkog jezika

Poznavanje talijanskog jezika

NAGRADE:

2015. Dobitnica nagrade za TOP 10 Maturanata, ak. god. 2014./2015.

2015. – 2021. Dobitnica stipendije grada Splita

AKTIVNOSTI:

2008. – 2015. Aktivna igračica odbojkaškog kluba ŽOK „Split 1700“

2018. – 2019. Demonstratorica na Katedri za medicinsku mikrobiologiju i parazitologiju

Medicinskog fakulteta Sveučilišta u Splitu

2019. – 2020. Članica Udruge Corona Cordis

11. PRILOZI

Prilog 1. Protokol studije

OPĆI I ANAMNESTIČKI PODACI	
Ime i prezime:	Dob:
Datum i vrijeme operacije:	Broj povijesti bolesti:
Lateralizacija: A - lijevo B - desno C - obostrano	Visina i težina (BMI):
Promjer vena:	Kontakt i broj telefona:
Indikacija za zahvat: 1) smanjen volumen testisa 2) abnormalan spermogram 3) bol 4) obostrana varikocela 5) poremećaj LH / FSH	
OPERACIJSKI NALAZ	
<i>Duljina trajanja anestezije</i> (min):	<i>Duljina trajanja operacije</i> (min):
Skupina: I – lidokain 2% II – levobupivakain 0,5 % III – kontrolna skupina	
Komplikacije: KIRURGIJA: ANESTEZIJA:	
POSLIJEOPERACIJSKO PRAĆENJE	
VAS bol: - nakon 2 h: : h - nakon 6 h: : h - nakon 12 h: : h - nakon 24 h: : h - nakon 48 h: : h	
<i>Duljina hospitalizacije</i> (dani):	
<i>Korištena poslijeoperacijska analgezija:</i>	
<i>Napomene:</i>	

**KLINIČKI BOLNIČKI CENTAR SPLIT
ETIČKO POVJERENSTVO**

Klasa: 500-03/20-01/09

Ur.br.: 2181-147-01/06/M.S.-20-11

Split, 01.06.2020.

**I Z V O D
IZ ZAPISNIKA SA SJEDNICE ETIČKOG POVJERENSTVA KBC SPLIT**

4.

Prof.dr.sc. Zenon Pogorelić iz Klinike za dječju kirurgiju KBC-a Split, uputio je Etičkom povjerenstvu zamolbu za odobrenje provedbe istraživanja:

**" UČINCI PRIMJENE LOKALNIH ANESTETIKA NA POSLJEOPERACIJSKU BOL
NAKON LAPAROSKOPSKE VARIKOCELEKTOMIJE – RANDOMINIZIRANA
KLINIČKA STUDIJA "**

Istraživanje u svrhu izrade diplomskog rada studentice Tea Gabere će se provesti u Klinici za dječju kirurgiju KBC-a Split.

Nakon razmatranja zahtjeva, donijet je sljedeći

Z a k l j u č a k

Iz priložene dokumentacije razvidno je da je Plan istraživanja usklađen s odredbama o zaštiti prava i osobnih podataka ispitanika iz Zakona o zaštiti prava pacijenata (NN169/04, 37/08) i Zakona o provedbi Opće uredbe o zaštiti podataka (NN 42/18), te odredbama Kodeksa liječničke etike i deontologije (NN55/08, 139/15) i pravilima Helsinške deklaracije WMA 1964-2013 na koje upućuje Kodeks.

**PREDSJEDNIK ETIČKOG POVJERENSTVA
KLINIČKOG BOLNIČKOG CENTRA SPLIT
PROF. DR. SC. MARJAN SARAGA**

KLINIČKI BOLNIČKI CENTAR SPLIT
Etičko povjerenstvo

