

Epidemiologija oralnog lichen planusa u ambulanti za oralnu medicinu KBC-a Split

Đoković, Marija

Master's thesis / Diplomski rad

2021

Degree Grantor / Ustanova koja je dodijelila akademski / stručni stupanj: **University of Split, School of Medicine / Sveučilište u Splitu, Medicinski fakultet**

Permanent link / Trajna poveznica: <https://um.nsk.hr/um:nbn:hr:171:662583>

Rights / Prava: [In copyright](#)/[Zaštićeno autorskim pravom.](#)

Download date / Datum preuzimanja: **2024-11-29**



Repository / Repozitorij:

[MEFST Repository](#)



UNIVERSITY OF SPLIT



SVEUČILIŠTE U SPLITU
MEDICINSKI FAKULTET

Marija Đoković

**EPIDEMIOLOGIJA ORALNOG LICHEN PLANUSA U AMBULANTI ZA ORALNU
MEDICINU KBC-A SPLIT**

Diplomski rad

Akadska godina:

2020./2021.

Mentor:

Doc. dr. sc. Livia Cigić, dr. med. dent.

Split, srpanj 2021.

SVEUČILIŠTE U SPLITU
MEDICINSKI FAKULTET

Marija Đoković

**EPIDEMIOLOGIJA ORALNOG LICHEN PLANUSA U AMBULANTI ZA ORALNU
MEDICINU KBC-A SPLIT**

Diplomski rad

Akadska godina:

2020./2021.

Mentor:

Doc. dr. sc. Livia Cigić, dr. med. dent.

Split, srpanj 2021.

Sadržaj

1. UVOD.....	1
1.1. Oralni lichen planus.....	2
1.2. Povijesna pozadina.....	2
1.3. Epidemiologija.....	2
1.4. Etiologija	3
1.5. Patogeneza	3
1.6. Klinička slika	4
1.6.1. Oblici s obzirom na klinički izgled	5
1.7. Patohistološka obilježja	8
1.8. Dijagnostika	8
1.8.1. Anamneza	8
1.8.2. Klinički pregled	9
1.8.3. Patohistološke pretrage.....	9
1.8.4. Laboratorijske pretrage	9
1.8.5. Imunološka obrada.....	9
1.9. Liječenje.....	10
1.10. Oralni lichen planus kao prekanceroza.....	10
1.11. Planocelularni karcinom u usnoj šupljini	11
1.11.1. Lokalizacija	11
1.11.2. Etiologija	12
1.11.3. Klinička slika	13
1.11.4. Pregled.....	13
2. CILJ ISTRAŽIVANJA.....	2
2.1. Hipoteze.....	16
3. MATERIJALI I METODE.....	16
3.1. Ispitanici.....	18
3.2. Anamneza i klinički pregled	18
3.3. Statistički postupci	18
4. REZULTATI.....	18
4.1. Spol i dob	20
4.2. Klinički oblici oralnog lihen planusa	21
4.3. Terapija.....	22
4.4. Svakodnevne navike	22

4.5. Lokalizacija.....	23
4.6. Deskvamativni gingivitis	23
4.7. Oralni karcinom.....	24
5. RASPRAVA.....	20
6. ZAKLJUČCI.....	27
7. POPIS CITIRANE LITERATURE	30
8. SAŽETAK.....	32
9. SUMMARY	35
10. ŽIVOTOPIS.....	37

Zahvala

Iako za neke stvari hvala nije dovoljno...

Zahvaljujem se mentorici doc. dr. sc. Liviji Cigić, dr. med. dent. na pomoći te razumijevanju prilikom izrade ovog diplomskog rada.

Veliko hvala i dr. med. dent. Jolandi Tičić na potpori, strpljenju te prenesenom znanju i vještinama tijekom zadnjih mjeseci mog fakultetskog obrazovanja koji su bili šećer na kraju.

Od srca hvala i svim mojim prijateljima koji su mi uljepšali dane i pružili nezaboravne trenutke.

Najveće hvala mojoj obitelji na bezuvjetnoj ljubavi i podršci, osobito u ključnim trenucima.

Popis kratica

OLP	oralni lichen planus
EBV	Epstein-barr virus
HIV	virus humane imunodeficijencije
HSV	Herpes simplex virus
HCV	virus hepatitisa C
NSAID	nesteroidni protuupalni lijekovi (engl. nonsteroidal anti-inflammatory drugs)
TNF- α	čimbenik nekroze tumora alfa (engl. tumor necrosis factor α)
TNF- β	čimbenik nekroze tumora beta (engl. tumor necrosis factor β)
HLA	humani leukocitni antigeni
CD	stanični diferencijacijski antigeni (engl. cluster of differentiation)
IFN- β	interferon beta
NK	stanice prirodne ubojice (engl. natural killer)
IgG	imunoglobulin G
IgA	imunoglobulin A
IgM	imunoglobulin M
HPV	humani papiloma virus
Ca	karcinom (lat. <i>carcinoma</i>)

1.1. Oralni lichen planus

Oralni lichen planus (OLP) je autoimuna kronična mukokutana bolest (1). Osim višeslojnog pločastog epitela sluznice usne šupljine, zahvaća i genitalne sluznice, sluznice probavnog sustava te kožu (2). Javlja se i u formi plurimukoznog lichena kada su zahvaćene samo sluzice, bez kožnih lezija (1). Naziv potječe od grčke riječi „*leichen*” što znači drvo mahovine (2).

1.2. Povijesna pozadina

OLP je prvi opisao engleski liječnik Erasmus Wilson 1866. godine. Smatrao je da je ta bolest istovjetna lichen ruberu kojeg je Hebra opisao kao erupciju prištića jedinstvenih po boji, obliku, strukturi te tendenciji izoliranog i agregiranog pojavljivanja. Kaposi je 1982. godine opisao kliničku varijaciju bolesti, lichen ruber pemphigoides. 1895. godine Wickham je zabilježio karakteristične retikularne bijele linije, danas poznate kao Wickhamove strije. Prvi službeni opis histopatoloških obilježja OLP-a pripisuje se Ferdinand-Jean Darieru (2).

1.3. Epidemiologija

OLP je rasprostranjen po cijelom svijetu te zahvaća sve rase, iako se spominje podatak da je učestaliji u osoba bijele rase. Zahvaća 0,5-2,0 % svjetske populacije. Najčešće se javlja nakon 30. godine života (2). Tri puta učestalije se javlja kod žena (1). Zabilježeni su i slučajevi oralnog lichena kod djece. Oralni lichen, osim što je češći od kožnog oblika te oblika koji se javlja i na koži i na sluznicama, otporniji je na liječenje te je perzistentniji (2).

1.4. Etiologija

Etiologija OLP-a još nije razjašnjena, no pojava ove bolesti se povezuje s više čimbenika (2).

Uočena je povezanost pojave OLP-a s antigenima HLA-A3, A8, HLA-B5, B7, B8.

Komponente nekih dentalnih materijala mogu izazivati lichenoidne reakcije koje su posljedica alergijske ili toksične reakcije, a klinički lezije nalikuju onima koje se javljaju u sklopu OLP-a (1). Radi se o amalgamu, zlatu, kobaltu, paladiju, kromu, pa čak i kompozitima. Ovakve reakcije može izazvati i duže nošenje proteza (2).

Dokazana je povezanost između lichenoidnih promjena te nekih lijekova, prije svega NSAID, betablokatora, diuretika, penicilamina te nekih antibiotika (1). U pastama za zube mogu se pronaći kontaktni alergeni, najčešće cinamati (2).

Pojava OLP-a se povezuje i s nekim infektivnim čimbenicima poput *Helicobacter pylori*, *Candida albicans*, HIV, EBV, HSV te HCV (2).

OLP se može javiti združeno s drugim autoimunim bolestima kao što su Sjogrenov sindrom, reumatoidni artritis, autoimuni hepatitis, sarkoidoza i skleroderma.

Povezuje se i s Chronovom bolesti, ulceroznim kolitisom te dijabetesom i hipertenzijom (1).

Važan etiološki čimbenik je stres (2).

1.5. Patogeneza

U patogenezu OLP-a su uključeni antigen-specifični i antigen-nespecifični mehanizmi. U antigen specifične mehanizme spada alteracija bazalnih keratinocita i reakcija CD8⁺ citotoksičnih limfocita T na tako promijenjene keratinocite. Nespecifični mehanizmi uključuju degranulaciju mastocita kojom se oslobađaju upalni medijatori i aktivaciju matriksnih metaloproteinaza. Ovi mehanizmi mogu se kombinirati čime dolazi do nakupljanja T-limfocita u površinskoj lamini proprijji, disrupcije bazalne membrane, intraepitelne migracije T-stanica te apoptoze keratinocita.

Alteracija keratinocita uzrokuje imunološku reakciju, a imunološka reakcija dalje uzrokuje alteraciju keratinocita.

Stimulacijom i proliferacijom limfocita CD4+ luče se medijatori poput TNF- β (razara keratinocite) te IFN- β (potiče ekspresiju HLA-II na membrani keratinocita).

U upalnom staničnom infiltratu pronađene su Langerhansove stanice, limfociti CD3, makrofagi, limfociti B te mastociti (1).

Oralna sluznica je imunološki privilegirano mjesto, što znači da može tolerirati kontakt s antigenima bez aktivacije upalnog imunološkog odgovora. Ako se naruši ova sposobnost, može se javiti OLP, kao i neke druge autoimune bolesti oralne sluznice (5). To se događa kad keratinociti ne uspiju izazvati apoptozu limfocita T. Aktivacija OLP-a ovisi o ravnoteži apoptoze keratinocita uzrokovane infiltracijom T stanica, te apoptoze T stanica potaknute keratinocitima (6).

1.6. Klinička slika

Kožni oblik lichen se javlja na fleksornim stranama šaka te podlaktica kao ljubičaste, poligonalne, pruritične papule i plakovi (1). Prvo se pronađu crvene papule koje poprimaju crvenkasto-ljubičastu boju. Papule su udubljene te mogu biti prekrivene sivim linijama koje se zovu Wikhamove strije. U slučaju da se promjene jave uzduž linija traume, to se naziva Köbnerov fenomen. Prvi simptom kožnog lichen često bude jaki svrbež (2).

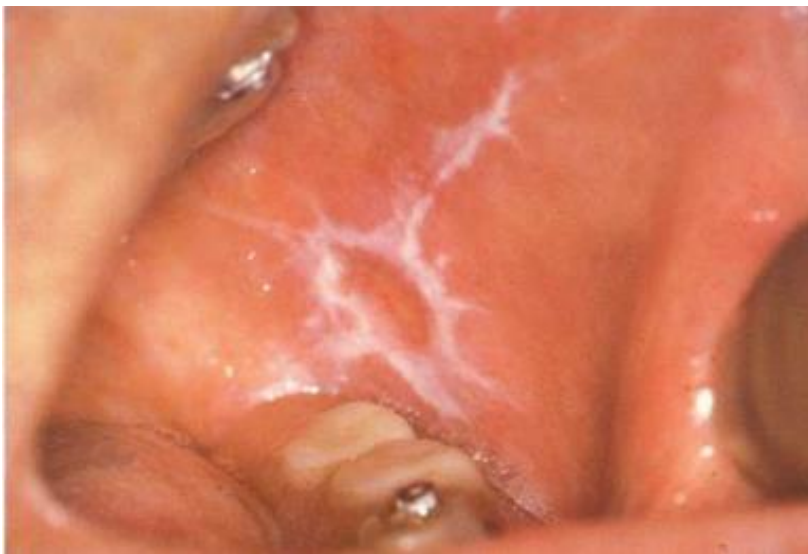Oralne lezije mogu imati različite kliničke slike te su pleomorfnije od kožnih. Često se javljaju bilateralno simetrično, ponekad i sa sekundarnom infekcijom kandidom. Rijetko ih nalazimo na sluznici nepca i sublingvalnoj sluznici (3). Opisane su kao bijelo-sive baršunaste papule, končastog izgleda koje tvore linearne, anularne ili retikularne nakupine. Također mogu tvoriti Wikhamove strije (2).

1.6.1. Oblici s obzirom na klinički izgled

Obraćajući pažnju na klinički izgled oralnog lichen planusa, uočeno je šest vrsta promjena. To su retikularni, papularni, plakozni, atrofični, ulcerativni i bulozni oblik (4).

1.6.1.1. Retikularni oblik

Retikularni oblik karakteriziraju bijele hiperkeratotične linije (Wickhamove strije) koje formiraju mrežicu ili anularne oblike sa erozivnim središtem. Na perifernim dijelovima ovih promjena mogu se nalaziti papule. Novije lezije su blago uzdignute, dok su one starije u razini sluznice (4). Najčešće se javlja na bukalnoj sluznici, zatim na jeziku, gingivi i usnicama. Uglavnom je asimptomatski ili su subjektivni simptomi minimalni (3).



Slika 1. Retikularni oblik oralnog lichen planusa (preuzeto iz 13.)

1.6.1.2. Papularni oblik

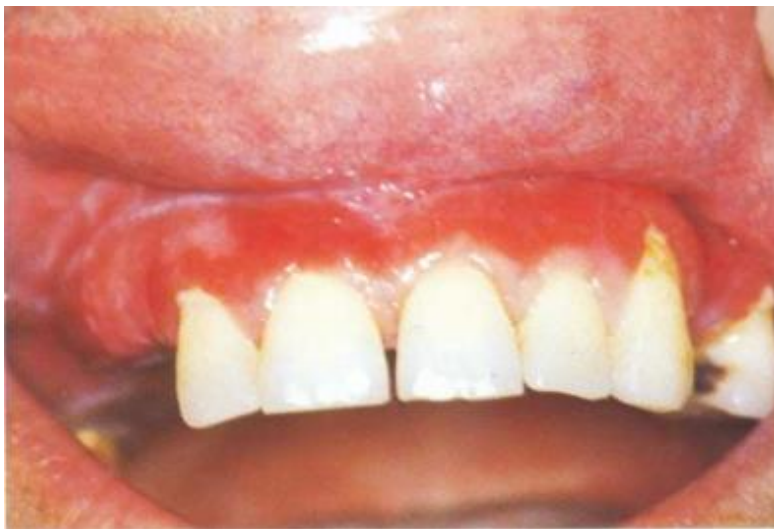Papularni oblik lichen planusa rijetko se nalazi kao takav. Najčešće su to hiperkeratotične papule promjera oko 1 mm na periferiji retikularnih lezija (4).

1.6.1.3.Plakozni oblik

Plakozni oblik lichenosa često nalikuje leukoplakiji, a razlika je u tome što se na periferiji plakoznog lichenosa nalaze retikularne promjene. U slučaju pojave na jeziku, atrofiraju jezične papile (4). Najčešće se nalazi na dorzumu jezika i bukalnoj sluznici. Ovaj oblik također prate minimalni subjektivni simptomi ili je asimptomatski (3).

1.6.1.4. Atrofični oblik

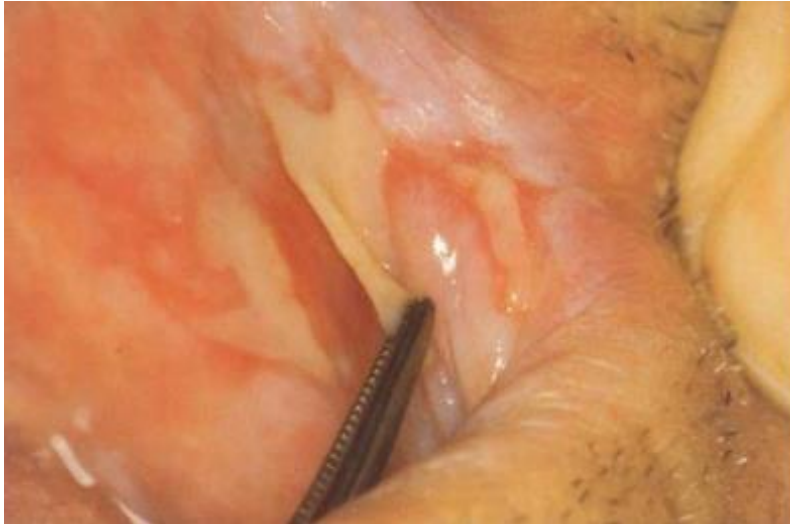Ovaj oblik karakteriziraju crveni atrofični areali oralne sluznice okruženi retikularnim promjenama. Predilekcijsko mjesto za atrofični oblik lichenosa je gingiva, a pojavi li se tu, zahvaća i marginalnu i alveolarnu gingivu (4). Praćen je simptomima pečenja i boli (3). Nakon regresije promjena, sluznica se ne regenerira (1).



Slika 2. Deskvamativni gingivitis (preuzeto iz 13.)

1.6.1.5. Bulozni oblik

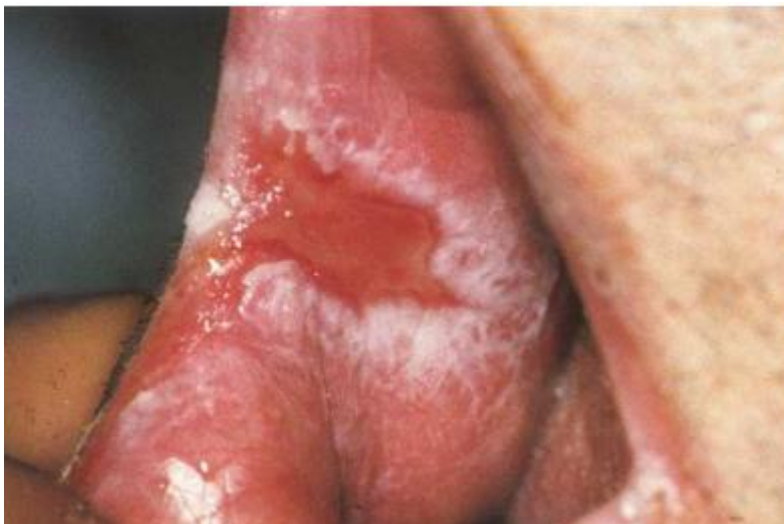Bulozni oblik lichenosa se ne javlja često, a karakterizira ga pojava bula na sluznici usne šupljine (1). Ovaj oblik je popraćen bolnim senzacijama (3).



Slika 3. Bulozni oblik oralnog lichen planusa (preuzeto iz 13.)

1.6.1.6. Ulcerativni/erozivni oblik

Ulcerativni oblik lichen nastaje nakon pucanja bula (1). Ulceracije ili erozije su prekrivene pseudomembranama ili fibroznim slojem. Periferija lezija može biti keratinizirana (3).



Slika 4. Erozivni oblik oralnog lichen planusa (preuzeto iz 13.)

1.7. Patohistološka obilježja

Karakteristično patohistološko obilježje oralnog lichen planusa su Wickhamove strije koje čine hiperkeratoza, ortokeratoza i odebljanje granularnog sloja. Osim toga, u patohistološka obilježja OLP-a spadaju i akantozna, intercelularni edemi, epitelni produljci („zupci pile”), vakuolarna degeneracija bazalnog sloja epitela te vrpčasti subepitelni upalni infiltrat koji se nalazi u lamini propriji (1).

U upalnom infiltratu nalaze se Langerhansove stanice te limfociti. Takav upalni infiltrat uzrokuje likvefakcijsku degeneraciju bazalnih stanica (1). Degenerirane bazalne stanice se nazivaju koloidna, citoidna, hijalina ili „Civatte” tjelešca. Na spoju epitela i vezivnog tkiva se nalazi eozinofilni upalni infiltrat (7).

Za razliku od kožnih lezija, oralne lezije rjeđe pokazuju epitelne produljke, a češće se viđa atrofija epitela sa nejasnim epitelnim rubom. Epitelna displazija je nađena u kožnim lezijama (7).

1.8. Dijagnostika

Za postavljanje dijagnoze OLP-a u obzir treba uzeti anamnestičke, kliničke i patohistološke podatke. Osim njih, važne su i laboratorijske, hematološke i imunološke pretrage (1).

1.8.1. Anamneza

Iscrpnim anamnestičkim ispitivanjem, obuhvaćajući pitanja o glavnom simptomu, ranijim bolestima, životnim navikama, bolestima u obitelji, te stomatološkoj anamnezi, može se steći uvid o etiološkoj podlozi pretpostavljenog OLP-a te eliminirati etiološke čimbenike za koje je to moguće (1).

1.8.2. Klinički pregled

Za postavljanje kliničke dijagnoze OLP-a važno je odrediti stupanj upale, hiperkeratoze te veličinu lezije. Također je potrebno odrediti kliničku vrstu lichen (1).

1.8.3. Patohistološke pretrage

Patohistološku sliku OLP-a karakterizira likvefakcijska nekroza bazalnih stanica praćena apoptozom keratinocita, gusti limfocitni infiltrat između epitela i veziva te područja hiperkeratiniziranog epitela i područja atrofičnog epitela gdje su epitelni produljci skraćeni i oštri. U donjoj polovici epitela su često vidljiva „Civatte” tjelešca koja su zapravo eozinofilna koloidna tjelešca i predstavljaju degenerirane keratinocite. Degeneracija bazalnih keratinocita i disrupcija njihovih veza s bazalnom membranom (hemidezmosomi, filamenta, vlakna) su odgovorni za ometanje spoja epitela i veziva. Kao rezultat ovih promjena mogu se formirati histološki rascjepi (Max-Joseph prostori) koji formiraju vezikule (8).

1.8.4. Laboratorijske pretrage

Laboratorijske vrijednosti koje se uzimaju u obzir prilikom postavljanja dijagnoze OLP-a su sedimentacija i C-reaktivni protein koji mogu biti povišenih vrijednosti. Od biokemijskih parametara važni su glukoza u krvi koja može biti povišena te jetreni enzimi, kako bi se isključila kronična bolest jetre ili šećerna bolest u podlozi (1).

1.8.5. Imunološka obrada

Prilikom imunološke obrade često se pronalazi monoklonska hipergamaglobulinemija skupine A, smanjena funkcija polimorfonukleara i NK stanica (1).

Postavljenoj dijagnozi OLP-a dodatak je direktna imunoflorescencija. Ovu pretragu je ponekad potrebno napraviti kako bi se OLP diferencirao od pemphigus vulgarisa ili

pemphigoida. Kod OLP-a se u području bazalne membrane nalaze nakupine fibrinogena bez nalaza imunoglobulina ili komplementa, dok se u nalazu pemphigoida nalaze linearne nakupine IgG, IgA, IgM ili C3 komponente komplementa, a kod pemphigusa su rešetkastog oblika (7).

1.9. Liječenje

U liječenju OLP-a važne su sistemska i lokalna terapija (1).

U sistemske terapiji koriste se kortikosteroidi za suprimiranje upale, a za regeneraciju sluznice u terapiju se uključuje se vitamin A koji će potaknuti epitelizaciju (1).

Lokalno se koriste antiseptici, antibiotici, kortikosteroidi, keratolitici, antimikotici, vitamin A te derivati retinoične kiseline (1).

Dokazano je i da perilezijska primjena kortikosteroida u kombinaciji s oralnom terapijom kortikosteroidima daje poboljšanje u većini slučajeva (9).

1.10. Oralni lichen planus kao prekanceroza

Prvi slučaj maligne alteracije oralnog lichen planusa u planocelularni karcinom opisao je 1924. godine F. Willinger (1). Ovisno o istraživanju i dijagnostičkim kriterijima za OLP, stopa zloćudne transformacije kreće se od 0 % do 12,5 % (3). Najčešće maligno alteriraju atrofični, erozivni i ulcerozni oblik, a najčešća područja maligne alteracije su ventralna strana jezika i sublingvalno područje (1). Oralni lichen planus se tri puta češće javlja kod žena nego kod muškaraca, a i maligna alteracija je uočena u istom omjeru. Za razliku od toga, oralni karcinom se tri puta češće nalazi kod muškaraca nego kod žena. Pacijenti s OLP-om koji je maligno alterirao su u prosjeku 10 godina stariji od pacijenata kod kojih nema znakova maligne transformacije (10).

Do danas nije razjašnjeno da li je oralni lichen planus neovisan rizični faktor za razvoj oralnog karcinoma. Zbunjujući faktori, kao što je pušenje, mogu utjecati na studije te je nemoguće izuzeti sve sekundarne čimbenike koji imaju maligni potencijal pri istraživanju OLP-a kao prekanceroze (10).

Incidencija maligne alteracije je veća kod pušača, ljudi koji konzumiraju alkohol te kod HCV pozitivnih (11).

Do greške stanice može doći kad se lokalna imunološka reakcija odrazi na stanični ciklus, proteine stanične diobe i proteinske signale rasta. To je osnovni preduvjet za malignu transformaciju (1).

Kao jedan od mehanizama maligne transformacije navedena je i prisutnost upalnog staničnog infiltrata. Ovoj teoriji u prilog ide činjenica da su razne kronične upalne bolesti, kao npr. kronične upalne crijevne bolesti, povezane s češćom pojavnošću karcinoma. Suprotno tim podacima, postoje i istraživanja koja predlažu da upalni i imunološki mehanizmi mogu suprimirati karcinogenezu (10).

Zbog malignog potencijala, kod pacijenata s oralnim lichen planusom potrebno je redovito vršiti kontrole i uzimati biopsijske uzorke za patohistološku analizu (1).

1.11. Planocelularni karcinom u usnoj šupljini

Planocelularni karcinom je karcinom višeslojnog pločastog epitela te čini 90% karcinoma usne šupljine. Lokalno se širi te metastazira regionalno i u udaljena područja. Zbog toga, te zbog činjenice da se često otkriva u uznapredovalom stadiju, ovo je karcinom s lošom prognozom. Za početni stadij, postotak preživljenja je 70 %. Karcinom usne šupljine je lako otkriti kliničkim pregledom, no pacijenti često na pregled dolaze tek kad se jave subjektivne smetnje, a onda je karcinom već uznapredovao (12).

1.11.1. Lokalizacija

Većina (80 %) karcinoma usne šupljine javlja se na oko 20 % površine sluznice, a to je područje tzv. potkove. Obuhvaća nepčane lukove, retromolarno područje, lateralne rubove i ventralnu površinu jezika te dno usne šupljine (12).

1.11.2. Etiologija

Muškarci srednje ili starije životne dobi, pušači i alkoholičari su skupine kod kojih se najčešće nalazi karcinom usne šupljine. Ova vrsta karcinoma često se viđa u Indiji, iz razloga što se tamo duhan žvače, šmrče i „obrnuto puši”, te u Francuskoj, zbog učestalog konzumiranja alkohola i cigareta. S porastom broja žena koje uživaju alkohol i cigarete, raste i broj žena oboljelih od oralnog planocelularnog karcinoma (12).

Nitrozamini su spojevi sadržani u duhanu koji imaju glavnu ulogu u razvoju planocelularnog karcinoma usne šupljine. U Indiji je psihotropni učinak nikotina pojačan dodatkom lista betela, nasjeckanog areka oraha i praška gašenog vapna. Ti sastojci su štetniji i od samog duhana (12).

Sastojci alkohola imaju karcinogena, mutagena i citotoksična svojstva. Osim etanola, štetni sastojci su nitrozamini te acetaldehid. Djelovanje alkohola može biti izravno i posredno. Teoriju izravnog djelovanja alkohola podržava činjenica da su predilekcijska mjesta za razvoj karcinoma usne šupljine prednji nepčani luk, dno usne šupljine i jezik. Pobornici teorije posrednog djelovanja alkohola smatraju da se karcinom razvija zbog manjkave prehrane u kojoj nedostaje vitamina i minerala, a neki od njih imaju antioksidativni učinak (12).

Smatra se da alkohol i duhan imaju sinergističko djelovanje, odnosno da alkohol pospješuje karcinogenost duhana. Alkohol djeluje dehidrirajuće pa omogućuje ulazak štetnih tvari iz duhana u sluznicu. Osim toga, smanjuje jetrenu funkciju pa se u tkivima izloženima duhanskom dimu povećava koncentracija acetaldhida. Također, alkohol može izazvati loš nutritivski status zbog smanjene crijevne apsorpcije, i posljedično imunokompromitiranost (12).

U razvoju karcinoma usne šupljine važan čimbenik je i prehrana. Do bolesti u organizmu dolazi kad se naruši ravnoteža između antioksidansa i prooksidansa, tj. slobodnih radikala. Antioksidansi imaju zaštitni učinak jer vežu slobodne radikale. Količina antioksidansa ovisi najvećim dijelom o prehrani, tj. o unosu vitamina C i E te betakarotena, cinka, bakra, magnezija i kositra. Zbog toga bi prehrana trebala biti bogata voćem, povrćem, mlijekom i bijelim mesom. S druge strane, crveno meso, rafinirani ugljikohidrati, pesticidi,

konzervansi, nitriti, nitrati te teški metali omogućuju karcinogeni potencijal slobodnih radikala (1).

Planocelularni karcinom usne šupljine povezuje se i s nekim virusima kao što su HPV, HSV i HIV (12).

Od endogenih čimbenika ulogu imaju naslijeđe, HLA antigeni i mutacije gena, no smatra se da važniju ulogu u nastanku oralnog karcinoma imaju egzogeni čimbenici (12).

1.11.3. Klinička slika

Početni stadij planocelularnog karcinoma usne šupljine najčešće se javlja u obliku eritoplakije, ponekad i s bijelim elementima. *Ca in situ* je uglavnom asimptomatski i crvene boje. Veličina lezije ne igra ulogu u malignom potencijalu, pa je i kod prisustva najmanje eritoplakije potrebno napraviti biopsiju.

Idući stadij oralnog karcinoma je ulkus s uzdignutim rubovima i erozivnim dnom, također asimptomatski.

Tek kad se karcinom proširi u dubinu mogu se javiti simptomi poput otežanog gutanja, govora, teškog otvaranja usta ili boli.

Ovaj karcinom može imati i egzofitičan oblik s leukoplakičnom površinom.

Nerijetko pacijenti imaju povećane vratne limfne čvorove jer ova vrsta karcinoma rano metastazira.

U 10 do 27 % slučajeva se nakon prvog intraoralnog planocelularnog karcinoma javlja i drugi. Kao razlog za to navodi se karcinizacija polja raznim karcinogenima (12).

1.11.4. Pregled

Važno je uzeti iscrpnu anamezu. Pacijenta se pita o vrsti simptoma, početku i trajanju te štetnim navikama. Provodi se detaljan pregled čitave usne šupljine, pažnja se obraća na zube koji su klimavi bez objektivnog razloga i na sporo zacjeljujuće ekstrakcijske rane. Uspoređuju se lijeva i desna strana te svaka asimetrija. Svaka promjena na sluznici koja ne

zaraste nakon 14 dana zahtijeva biopsiju. U tom slučaju, uzima se mali dio tkiva koji se šalje na patohistološku analizu. Još jedna važna pretraga je citološka pretraga koja može biti eksfolijativna ili aspiracijska. Koristi se u ranoj dijagnostici raznih karcinoma. Nove mogućnosti u dijagnostici karcinoma su donijele kompjutorizirana tomografija i magnetna rezonanca, pogotovo na mjestima nepristupačnim ostalim metodama pregleda (12).

2. CILJ ISTRAŽIVANJA

Glavni cilj istraživanja bio je:

1. Ispitati epidemiološke i kliničke karakteristike oralnog lichen planusa u ambulanti za oralnu medicinu KBC-a Split u vremenskom razdoblju od 18 mjeseci od prvog otvaranja ambulante u rujnu 2019. godine.

Sporedni ciljevi bili su:

1. Ispitati učestalost pojave pojedinog kliničkog oblika OLP-a.
2. Ispitati učestalost navike pušenja među oboljelima od OLP-a.
3. Ispitati učestalost pojave OLP s obzirom na dob i spol.
4. Ispitati učestalost maligne alteracije u oboljelih od OLP-a s obzirom na klinički oblik OLP-a.

1.10. Hipoteze

1. Erozivni oblici OLP-a javljaju se učestalije od neerozivnih oblika.
2. Većina oboljelih od OLP-a nisu pušači.
3. OLP najčešće zahvaća žene starije životne dobi.
4. Maligna alteracija češća je u oboljelih od erozivnih oblika OLP-a.

3. MATERIJALI I METODE

3.1. Ispitanici

Istraživanje je provedeno na Katedri za Oralnu medicinu i parodontologiju Medicinskog Fakulteta u Splitu te u ambulanti za oralnu medicinu Odjela za dentalnu medicinu Zavoda za maksilofacijalnu kirurgiju KBC-Split. Za ovo istraživanje dobivena je dozvola Etičkog povjerenstva Medicinskog Fakulteta u Splitu (br. 2181-198-03-04-21-0060).

U ispitivanju je sudjelovao 51 ispitanik kojem je potvrđena dijagnoza oralnog lichen planusa. Podatci su prikupljeni retrospektivno iz medicinske dokumentacije ambulante za oralnu medicinu KBC-a Split.

3.2. Anamneza i klinički pregled

Naknadno su se analizirali anamnestički podatci uzeti iz medicinske dokumentacije ispitanika. Prilikom analize bili su prikupljeni podatci o spolu (muški/ženski), dobi (u godinama) te navikama, od kojih je naglasak bio na svakodnevnom pušenju cigareta (da/ne).

Također su analizirani zapisi o kliničkom pregledu, s naglaskom na klinički oblik OLP-a te samu lokalizaciju promjena na oralnoj sluznici. Posebno su se obradili podatci o pacijentima koji su imali patohistološki potvrđenu displaziju oralnog epitela te dijagnozu oralnog karcinoma. Svi ispitanici dali su svoju suglasnost za dobrovoljno sudjelovanje u ovom istraživanju.

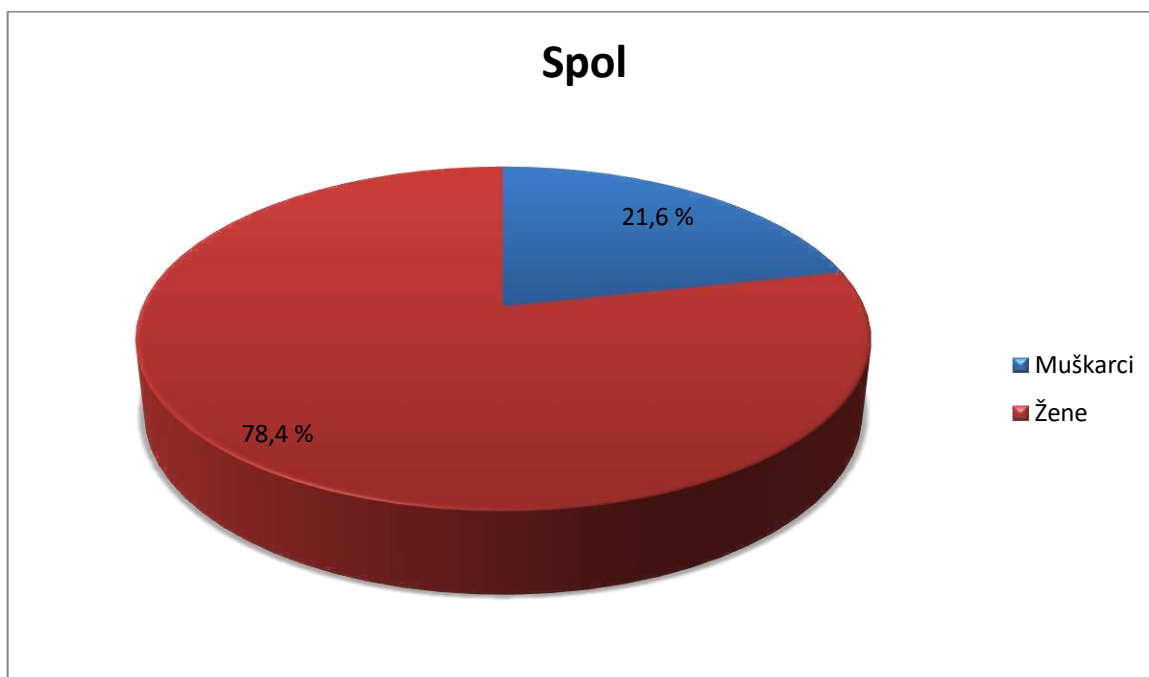
3.3. Statistički postupci

U statističkoj analizi korištene su deskriptivne metode prikaza apsolutnog i relativnog broja za kategorijske varijable, dok su kontinuirane numeričke varijable prikazane srednjom vrijednošću i medijanom. Svi podaci obrađeni su u softverskom paketu Microsoft Excel 2010 (Microsoft, Redmond, Washington, SAD) te su prikazani tablično i u obliku grafikona.

4. REZULTATI

4.1. Spol i dob

U ispitivanju je sudjelovao 51 ispitanik obolio od OLP-a, od čega je bilo 11 (21,6 %) muškaraca i 40 (78,4 %) žena (Slika 5).



Slika 5. Spolna struktura ispitanika.

U Tablici 1. prikazana je dobna struktura ispitanika, tj. srednja vrijednost dobi ispitanika, medijan te minimalna i maksimalna dob.

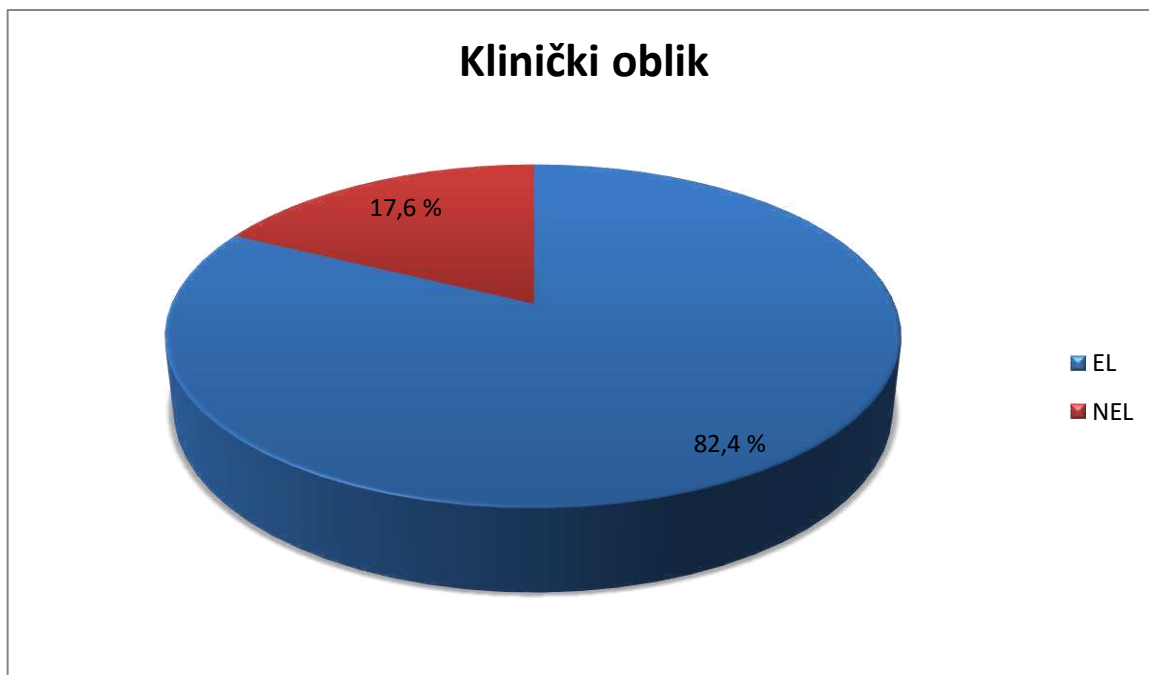Tablica 1. Dobna struktura ispitanika

Varijabla	Statistički parametar				
	n	\bar{X}	M	Minimum	Maksimum
DOB	51	55,06	58	12	87

n - broj ispitanika, \bar{X} - srednja vrijednost, M - medijan

4.2. Klinički oblici oralnog lihen planusa

Od 51 ispitanika, devet (17,6 %) ih je imalo neerozivni oblik oralnog lichenosa, a 42 (82,4 %) erozivni oblik (Slika 6). Pigmentirani oblik OLP-a javio se u dva ispitanika (3,9 %), a u njih osam (15,7 %) se OLP klinički prezentirao samo deskvamativnim gingivitisom.



Slika 6. Udio pojedinog oblika OLP-a.

EL- erozivni oblici lihena; NEL- neerozivni oblici lihena

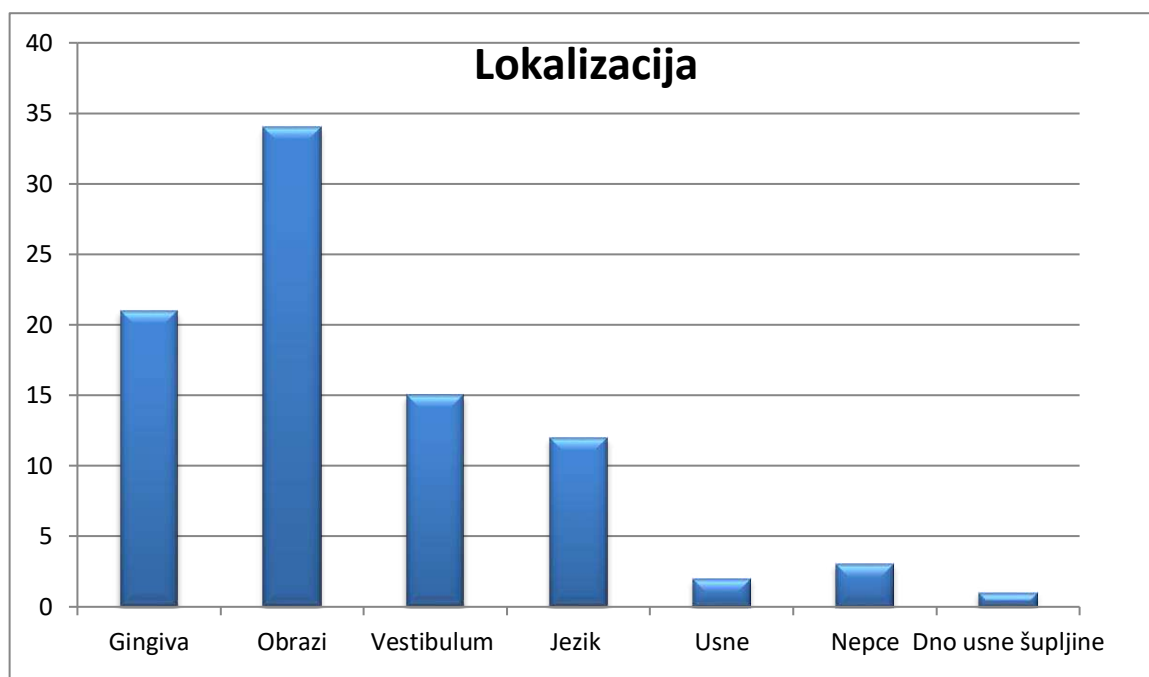
4.3. Terapija

Od 51 ispitanika, u njih troje (5,9 %) je bila uključena sistemska terapija kortikosteroidima, dok su svi ostali, njih 48 (94,1 %) liječeni lokalnom terapijom za vrijeme aktivnih faza bolesti.

4.4. Svakodnevne navike

Od svakodnevnih navika u obzir se uzimalo pušenje cigareta. Četvero (7,8 %) ispitanika s OLP-om su pušači, a ostali, tj. njih 47 (92,2 %), su nepušači.

4.5. Lokalizacija

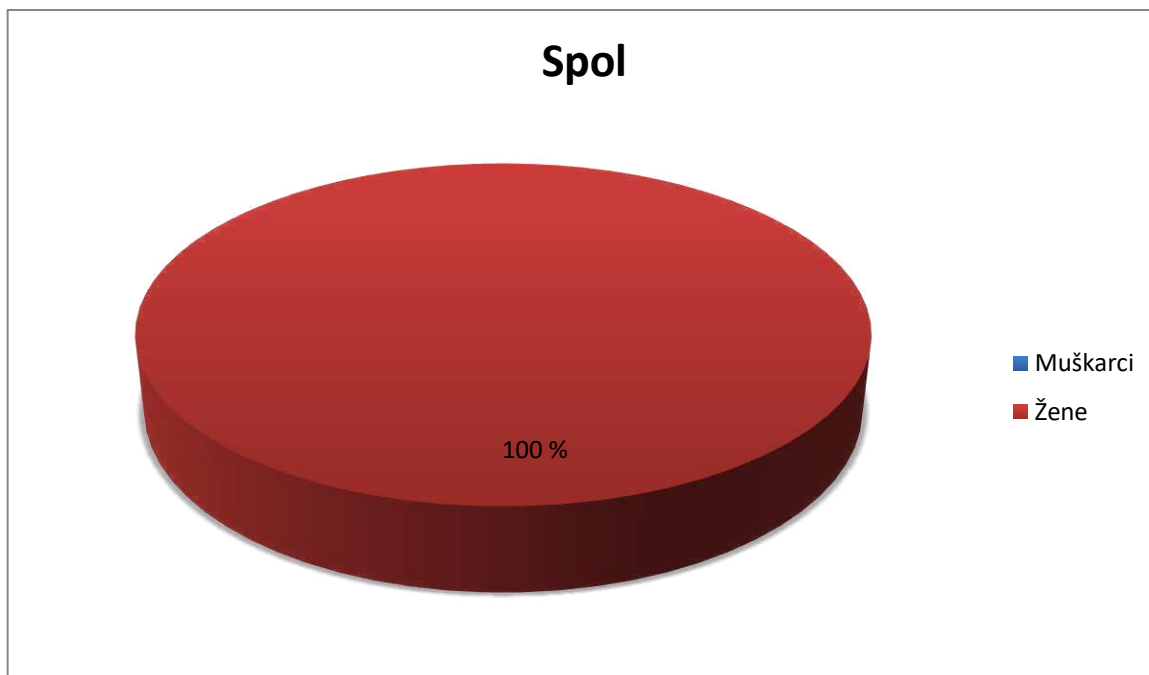


Slika 7. Lokalizacija lezija u ispitanika s OLP-om.

Analizom podataka uočeno je da su se lezije OLP u ispitivanoj skupini najčešće javljale na obraznoj sluznici (kod čak 34 ispitanika, odnosno 66,7 %). Na gingivi su lezije bile vidljive kod 21 ispitanika, odnosno 41,2 %, od čega je osam ispitanika (15,7 %) imalo promjene samo na gingivi, isključivo u obliku deskvamativnog gingivitisa. U 15 ispitanika (29,4 %) promjene su zahvaćale sluznicu vestibuluma. Uočeno je da ispitanici s promjenama u vestibulumu najčešće imaju promjene i na drugim dijelovima oralne sluznice (njih 13 od 15). Promjene na jeziku imalo je 12 ispitanika (23,5 %). Najmanje ispitanika je imalo promjene na nepcu (njih troje, odnosno 5,9 %), usnama (dvoje, odnosno 3,9 %) te na dnu usne šupljine (jedan, odnosno 2 %) (Slika 7).

4.6. Deskvamativni gingivitis

Od 51 ispitanika, njih osam (15,7%) je imalo samo erozivne promjene na gingivi. Svih osam ispitanika su bile žene. Prosjek godina ispitanica s deskvamativnim gingivitisom je 39, s minimumom od 21, a maksimumom od 56. Jedna pacijentica je liječena sistemskom terapijom, dok su ostale bile na lokalnoj terapiji. Sve su nepušači.



Slika 8. Spolna struktura ispitanika s deskvamativnim gingivitisom.

Tablica 2. Dobna struktura ispitanika s deskvamativnim gingivitisom.

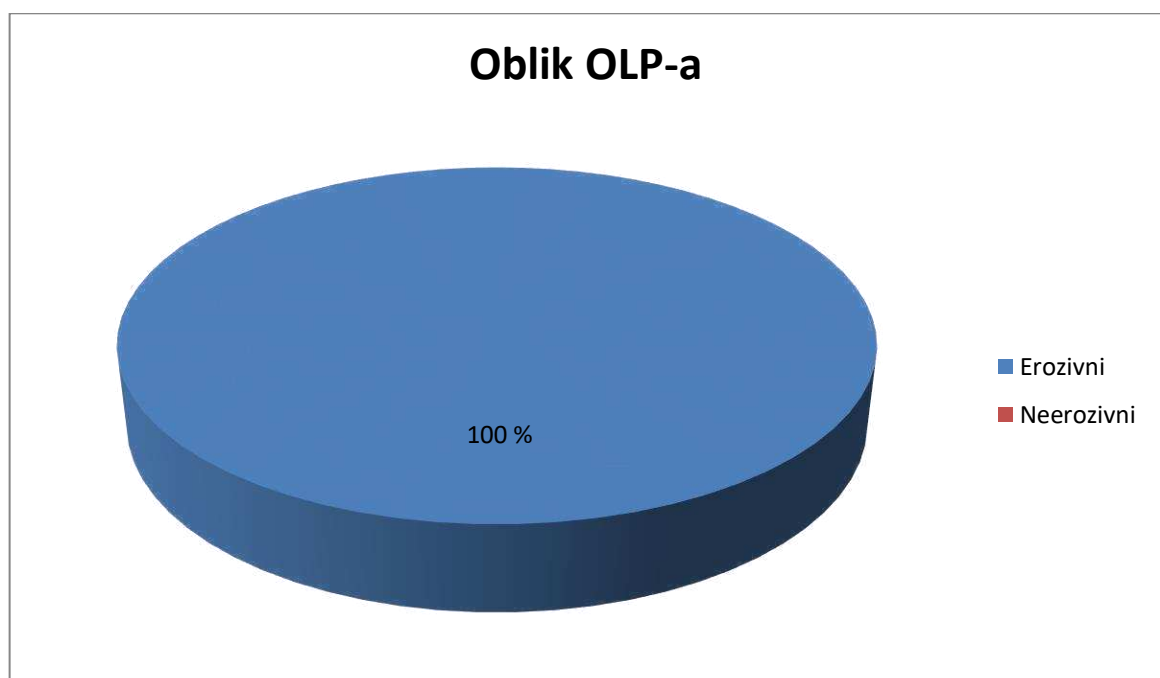
Varijabla	Statistički parametar				
	n	\bar{X}	M	Minimum	Maksimum
DOB	8	38,75	38	21	56

n - broj ispitanika, \bar{X} - srednja vrijednost, M – medijan

4.7. Oralni karcinom

Šest ispitanika iz ove skupine (11,8 %) liječeno je od karcinoma oralne sluznice. Od toga su četiri žene (66,7 %) i dva muškarca (33,3 %). Pet (83,3 %) ispitanika s oralnim karcinomom imalo je lezije na obraznoj sluznici. Kod četvero ispitanika (66,7 %) oralni

karcinom se pojavio u području potkove. Najčešća lokalizacija karcinoma kod ispitanika ovog istraživanja bila je baza jezika; na tom području se javio kod tri ispitanika (50 %). Ostale lokalizacije su bile vestibulum, gingiva, obraz i retromolarno područje. Svi su nepušači, s tim da je jedan od njih bivši pušač. Svi su se pacijenti koji su liječeni zbog oralnog karcinoma počeli kontrolirati i liječiti u ambulanti oralne medicine KBC-a Split zbog OLP-a, i to nakon dijagnoze i liječenja oralnog karcinoma. Terapija OLP-a je kod pet (83,3%) ispitanika u aktivnoj fazi bolesti bila lokalna, a kod jednog (16,7%) sistemska. Prosjek godina ispitanika s oralnim karcinomom je 64, s minimumom od 49 i maksimumom od 73.



Slika 9. Oblik OLP-a kod pacijenata liječenih zbog oralnog karcinoma.

Oralni lichen planus je kronična mukokutana autoimuna bolest koja spada u jedno od prekanceroznih stanja u oralnoj medicini. Kao i kod svake autoimune bolesti, postoji niz predisponirajućih čimbenika za njegov razvoj. U ovom istraživanju proučavani su dob, spol i navike s obzirom na kliničku sliku oralnog lichen planusa, te terapijski protokoli, klinički tijek bolesti te pojavnost maligne alteracije u pacijenata s OLP-om.

Uočena je uobičajena spolna struktura ispitanika za OLP; 78,4 % ispitanika su bile žene, a samo 21,6 % muškarci, što je bilo i očekivano s obzirom na činjenicu da je OLP autoimuna bolest koja se tri puta češće javlja u žena (1).

Srednja vrijednost godina ispitanika bila je 55, s minimumom od 12, a maksimumom od 87.

Bakhtiari i sur. su istraživali prevalenciju OLP-a kod mlađih od 18 godina tijekom vremenskog perioda od 12 godina (14). U ovom istraživanju, frekvencija OLP-a kod mladih bila je niska. U našem istraživanju, od 51 ispitanika samo je jedan (2 %) je bio mlađi od 18 godina.

Pronađena je i statistički značajna razlika prilikom proučavanja podataka o kliničkom obliku OLP-a; 42 (82,4 %) ispitanika je imalo erozivni oblik OLP-a, od čega ih je osam imalo promjene samo na gingivi. Devet (18,6 %) ispitanika je imalo neerozivni oblik lichenusa. Neerozivni oblik su imala dva (22,2 %) muškarca i sedam (77,8 %) žena, a to se ponovno podudara s činjenicom da se OLP, u svim svojim oblicima češće javlja u žena.

Tri ispitanika (5,9 %) liječena su sistemskom terapijom, dok je ostalih 48 (94,1 %) bilo podvrgnuto isključivo lokalnoj terapiji u aktivnim stadijima bolesti.

Pušenje se ne dovodi u vezu s pojavom oralnog lichen planusa, što je ovim istraživanjem i potvrđeno. Iako je dokazano da je ova navika čvrsta osnova za nastanak oralnog karcinoma, među ispitanicima u ovom istraživanju to nije bio slučaj. Od 51 ispitanika, pušača je bilo samo četvero (7,8 %), a nepušača 47 (92,2%). Među ispitanicima s oralnim karcinomom, nije bilo pušača, a jedan ispitanik (16,7 %) je naveo da je bivši pušač koji je prestao pušiti prije više od 5 godina.

Među ispitanicima su promjene najčešće bile lokalizirane na obraznoj sluznici (66,7 %) te na gingivi (41,2 %), a najrjeđe na nepcu (5,9 %), usnama (3,9 %) te na sluznici dna usne šupljine (2 %), što odgovara dosadašnjim spoznajama (1,2,3).

Atrofični i erozivni oblik lichena nerijetko se javlja isključivo na gingivi te u tom slučaju promjene nalazimo na marginalnoj i alveolarnoj gingivi. Takav oblik se klasificira kao deskvamativni gingivitis. U našem istraživanju osam ispitanika (15,7 %) je imalo promjene samo na gingivi. Sve su bile žene i nepušači, s prosječno nižom dobi nego je to kada se gleda za ukupnu skupinu oboljelih (38 vs. 58).

Aghbari i sur. napravili su meta-analizu na temu maligne alteracije OLP-a, a rezultati maligne alteracije u ovom istraživanju bili su nešto niži nego u našem. Došli su do rezultata od 1,1 % slučajeva maligne alteracije (11). Od 51 ispitanika ovog istraživanja, šest (11,8 %) ih je imalo dijagnozu oralnog karcinoma; četiri su bile žene (66,7 %) , a dva (33,3 %) muškarci. Četvero njih (66,7 %) je maligne promjene imalo u području potkove koja je predilekcijsko mjesto za razvoj karcinoma, a obuhvaća dno usne šupljine i jezika, retromolarno područje i tonzilarne lukove. Zbog malignog potencijala oralnog lichen planusa, pacijente bi svakako trebalo redovno kontrolirati i rebiopirati suspektne promjene. Svi pacijenti u ambulantu oralne medicine su došli nakon što su operirani od karcinoma, a kod njih troje postoji medicinska dokumentacija koja potvrđuje kako je karcinomu prethodila dijagnoza OLP-a, dok za ostalih troje takva dokumentacija ne postoji. Iako je dokazano da je pušenje važan čimbenik za razvoj oralnog karcinoma, svi ispitanici ovog istraživanja koji su imali oralni karcinom bili su nepušači. Na temelju toga možemo potvrditi dosadašnje spoznaje o malignom potencijalu oralnog lichen planusa koji može biti kao takav neovisan o drugim čimbenicima.

6. ZAKLJUČCI

Ovo istraživanje je upotpunilo dosadašnje spoznaje o epidemiološkim i kliničkim karakteristikama oralnog lichen planusa te o tijeku bolesti i malignim promjenama koje se vežu uz oralni lichen planus.

Rezultati su pokazali sljedeće:

1. Oralni lichen planus se u ambulanti za oralnu medicinu KBC-a Split najviše javljao kod žena (78,4 %) srednje i starije životne dobi (medijan 58 godina), a najčešća lokalizacija oralnog lichen planusa je obrazna sluznica te gingiva.
2. Većina oboljelih od OLP-a (92,2 %) su nepušači.
3. Erozivni oblici OLP bili su zastupljeniji (82,4 %) od neerozivnih oblika.
4. Deskvamativni gingivitis je erozivni oblik lichen planusa koji se javlja češće u žena (100 %) mlađe i srednje životne dobi (medijan 39 godina).
5. Većina oboljelih (94,1 %) uspješno se liječi i kontrolira lokalnom terapijom.
6. Šest ispitanika oboljelih od OLP-a (11,7 %) imalo je i dijagnozu oralnog karcinoma. OLP je prekanceroza, a maligna se alteracija može dogoditi neovisno o drugim etiološkim čimbenicima za razvoj oralnog karcinoma, što dokazuje činjenica da su svi pacijenti s dijagnozom karcinoma bili nepušači (100 %).
7. Svi pacijenti liječeni od oralnog karcinoma imali su dijagnozu erozivnog oblika OLP-a (100 %).

7. POPIS CITIRANE LITERATURE

1. Cekić-Arambašin A, Vidas I, Topić B, Alajbeg I, Vučićević-Boras V, Biočina-Lukenda D, et al. *Oralna medicina (prvo izdanje)*. Zagreb: Školska knjiga; 2005.
2. Gupta S, Jawanda MK. Oral Lichen Planus: An Update on Etiology, Pathogenesis, Clinical Presentation, Diagnosis and Management. *Indian journal of dermatology*. 2015;60(3):222-229.
3. Batsakis JG, Cleary KR, Cho K-J. Lichen Planus and Lichenoid Lesions of the Oral Cavity. *Annals of Otolaryngology, Rhinology & Laryngology*. 1994;103(6):495–497.
4. Andreasen, JO. Oral lichen planus. *Oral Surgery, Oral Medicine, Oral Pathology*. 1968;25(1):31–42.
5. Sugerman PB, Savage NW, Walsh LJ, Zhao ZZ, Zhou XJ, Khan A, et al. The pathogenesis of oral lichen planus. *Critical reviews in oral biology and medicine: an official publication of the American Association of Oral Biologists*. 2002;13(4):350-365.
6. Roopashree MR, Gondhalekar RV, Shashikanth MC, George J, Thippeswamy SH, Shukla A. Pathogenesis of oral lichen planus - a review. *Journal of Oral Pathology & Medicine*. 2010;39(10):729–734.
7. Chiang C-P, Yu-Fong Chang J, Wang Y-P, Wu Y-H, Lu S-Y, Sun A. Oral lichen planus – Differential diagnoses, serum autoantibodies, hematologic deficiencies, and management. *Journal of the Formosan Medical Association*. 2018;117(9):756-765.
8. Gupta S, Jawanda MK. Oral Lichen Planus: An Update on Etiology, Pathogenesis, Clinical Presentation, Diagnosis and Management. *Indian journal of dermatology*. 2015;60(3):222-229.
9. Kuo RC, Lin HP, Sun A, et al. Prompt healing of erosive oral lichen planus lesion after combined corticosteroid treatment with locally injected triamcinolone acetonide plus oral prednisolone. *Journal of the Formosan Medical Association*. 2013;112:216–220.
10. Müller S. Oral lichenoid lesions: distinguishing the benign from the deadly. *Modern Pathology*. 2017;30(1):54–67.
11. Aghbari SMH, Abushouk AI, Attia A, Elmaraezy A, Menshawy A, Ahmed MS, Ahmed EM. Malignant transformation of oral lichen planus and oral lichenoid lesions: A meta-analysis of 20095 patient data. *Oral Oncology*. 2017;68:92–102.
12. Knežević G. *Oralna kirurgija, 2. dio*. Zagreb: Medicinska naklada; 2003.
13. Laskaris G. *Atlas oralnih bolesti*. Hrvatsko izdanje. Zagreb: Naklada Slap; 2005.
14. Bakhtiari S, Taheri JB, Toossi P, Azimi S, Kawosi Nezhad S

15. Prevalence of oral lichen planus in Iranian children and adolescents: a 12-year retrospective study. *European archives of paediatric dentistry : official journal of the European Academy of Paediatric Dentistry* 2017;18(6):419-422.

Ciljevi:

Ciljevi ovog istraživanja bili su ispitati karakteristike oralnog lichen planusa u pacijenata liječenih u ambulanti za oralnu medicinu KBC-a Split u vremenu od otvaranja ambulante te učestalost maligne alteracije s obzirom na klinički oblik OLP-a. Također, cilj je bio ispitati učestalost pojedinog kliničkog oblika OLP-a, učestalost navike pušenja među oboljelima te spolnu i dobnu strukturu ispitanika.

Materijali i metode:

U ovom ispitivanju je sudjelovao 51 ispitanik za kojeg su retrospektivno uzeti anamnestički podatci o spolu, dobi te navikama s naglaskom na svakodnevno pušenje cigareta. Također su uzeti podatci iz zapisa o kliničkom pregledu od kojih su važni bili klinički oblik i lokalizacija OLP-a na sluznici. Posebno su se skupljali podatci o pacijentima s patohistološki potvrđenom displazijom oralnog epitela te dijagnozom oralnog karcinoma.

Podatci su uneseni u proračunske tablice te je napravljena deskriptivna statistika.

Rezultati:

U ambulanti za oralnu medicinu KBC-a Split, OLP se pronašao najviše kod žena (78,4 %) srednje i starije životne dobi (medijan 58 godina). Najčešća lokalizacija OLP-a bile su obrazna sluznica i gingiva. Najveći dio ispitanika bili su nepušači (92,2 %). Češće od neerozivnog javljao se erozivni oblik OLP-a (82,4 %). Deskvamativni gingivitis je pronađen kod žena (100 %) mlađe i srednje životne dobi (medijan 39 godina). Za većinu oboljelih (94,1 %) dostatna je bila lokalna terapija. Oralni karcinom je pronađen u 11,7 % oboljelih od OLP-a, od kojih su svi bili nepušači (100 %) te su svi imali erozivni oblik OLP-a (100 %).

Zaključci:

Temeljem dobivenih rezultata mogu se potvrditi dosadašnja saznanja da je OLP kronična mukokutana autoimuna bolest koja najčešće pogađa žene srednje i starije životne dobi. Lezije se najčešće javljaju bilateralno simetrično, i to na obraznoj sluznici. Pojavnost OLP-a nije ovisna o pušenju kao ni maligna alteracija. Najčešći oblik OLP-a je erozivni te on najčešće maligno alterira. Deskvamativni gingivitis je klinička forma češće vidljiva u žena mlađe i srednje životne dobi.

9. SUMMARY

Title:

Epidemiology of oral lichen planus at Oral Medicine Clinic of University Hospital of Split

Objectives:

The aims of this study were investigating characteristics of oral lichen planus at Oral Medicine Clinic of University Hospital of Split since opening and malignant alteration frequency considering clinical appearance, as well as investigating clinical forms of OLP according to sex and age of patients and the number of smokers among them.

Materials and methods:

This study included 51 patients. Patients' medical data were examined retrospectively. Data of interest were sex, age, habit of cigarette smoking, clinical form and localisation of OLP. Patient data of patohistologically confirmed oral epithelial dysplasia or oral cancer were collected separately.

All of the collected data were imported into spreadsheets and descriptive statistic analysis was made.

Results:

At Oral Medicine Clinict of University Hospital of Split, OLP was mostly found amongst middle aged and older (median age of 58 years old) women (78,4 %). Most common localisations were buccal mucosa and gingiva. Patients were mostly non-smokers (92,2 %). Erosive form of OLP was more common than non-erosive form (82,4 %). Desquamative gingivitis was found amongst younger and middle aged (median age of 39 years old) women (100 %). Local therapy was adequate for most patients (94,1 %). Oral carcinoma was found in 11,7 % patients with OLP, all of which were non-smokers (100 %) with erosive form of OLP (100 %).

Conclusions:

Based on provided results it can be confirmed that OLP is chronic mucocutaneous autoimmune condition that affects mostly middle aged and older women. Lesions occur mainly bilaterally and simmetrically, especially on buccal mucosa. Occurances of OLP or malignant alteration are not dependent on habit of smoking. Erosive form of OLP is most common and with the

highest risk of malignant alteration. Desquamative gingivitis is a condition that affects mostly younger and middle aged women.

Ime i prezime: Marija Đoković

Datum rođenja: 21. kolovoza 1996.

Mjesto rođenja: Dubrovnik, Republika Hrvatska

Državljanstvo: hrvatsko

Adresa stanovanja: Generala Janka Bobetka 32, 20 000 Dubrovnik

E-mail: marija.djokovic96@gmail.com

Obrazovanje:

- 2003.-2011.- Osnovna škola Ivana Gundulića, Dubrovnik
- 2011.-2015.- Medicinska škola Dubrovnik, smjer farmaceutski tehničar
- 2015.-2021.- Studij dentalne medicine, Medicinski fakultet Split

Strani jezici:

- Engleski jezik

Aktivnosti:

- Sudionik na „3. Kongresu Hrvatskog društva za oralnu medicinu i patologiju Hrvatskog liječničkog zbora s međunarodnim sudjelovanjem“ s poster prezentacijom „The incidence of iron deficiency anemia in patients with geographic tongue“, Zagreb, 2018.