

Učestalost potencijalno malignih oralnih lezija u ambulanti za oralnu medicinu KBC-a Split

Mandac, Andrija

Master's thesis / Diplomski rad

2021

Degree Grantor / Ustanova koja je dodijelila akademski / stručni stupanj: **University of Split, School of Medicine / Sveučilište u Splitu, Medicinski fakultet**

Permanent link / Trajna poveznica: <https://um.nsk.hr/um:nbn:hr:171:337727>

Rights / Prava: [In copyright](#)/[Zaštićeno autorskim pravom.](#)

Download date / Datum preuzimanja: **2025-01-04**



Repository / Repozitorij:

[MEFST Repository](#)



SVEUČILIŠTE U SPLITU
MEDICINSKI FAKULTET

Andrija Mandac

**UČESTALOST POTENCIJALNO MALIGNIH ORALNIH LEZIJA U AMBULANTI ZA
ORALNU MEDICINU KBC-A SPLIT**

Diplomski rad

Akadska godina:

2020./2021.

Mentor:

doc. dr. sc. Livia Cigić, dr. med. dent.

Split, srpanj 2021.

SVEUČILIŠTE U SPLITU
MEDICINSKI FAKULTET

Andrija Mandac

**UČESTALOST POTENCIJALNO MALIGNIH ORALNIH LEZIJA U AMBULANTI ZA
ORALNU MEDICINU KBC-A SPLIT**

Diplomski rad

Akadska godina:

2020./2021.

Mentor:

doc. dr. sc. Livia Cigić, dr. med. dent.

Split, srpanj 2021.

Sadržaj

1. UVOD	1
1.1. Potencijalno maligne lezije na sluznici usne šupljine.....	2
1.1.1. Leukoplakija.....	2
1.1.2. Eritroplakija.....	4
1.1.3. Erozivni oblici OLP-a.....	6
1.1.4. Aktinički heilitis.....	8
1.2. Postupak u pacijenata s nalazom potencijalno maligne promjene na oralnoj sluznici.....	10
2. CILJ ISTRAŽIVANJA	11
2.1. Hipoteze.....	12
3. MATERIJALI I METODE	13
3.1. Ispitanici.....	14
3.2. Prikupljanje podataka iz anamneze i kliničkog pregleda.....	14
3.3. Statistička obrada podataka.....	15
4. REZULTATI	16
4.1. Opće karakteristike ispitanika.....	17
4.2. Učestalost nalaza potencijalno malignih lezija.....	17
4.3. Svakodnevne navike (pušenje i alkohol).....	20
4.4. Karakteristike ispitanika s dokazano premalignim lezijama na sluznici usne šupljine.....	21
5. RASPRAVA	22
6. ZAKLJUČCI	27
7. POPIS CITIRANE LITERATURE	29
8. SAŽETAK	32
9. SUMMARY	35
10. ŽIVOTOPIS	38

1. UVOD

1.1. Potencijalno maligne lezije na sluznici usne šupljine

Potencijalno maligne lezije sluznice usne šupljine su definirane od strane Svjetske zdravstvene organizacije (SZO) kao morfološki promijenjeno tkivo u kojem se kancerizacija pojavljuje s mnogo većom vjerojatnošću nego u naizgled nepromijenjenoj oralnoj sluznici kontralateralne strane (1). Mogu se podijeliti na prave i potencijalno premaligne lezije. Prave premaligne lezije su one promjene koje već pokazuju početni maligni razvoj u vidu različitog stupnja epitelne displazije. Potencijalne premaligne lezije svojim razvojem mogu dovesti do maligne preobrazbe, no nemaju evidentne displastične promjene kao što imaju prave. Epitelna displazija je stanje epitela sluznice u kojem proces pojačane keratinizacije počinje od bazalnog sloja, a stanice pokazuju povećanu mitotičku aktivnost, nepravilnost oblika i promijenjenu staničnu polarnost s atipičnim jezgrama. Dolazi do poremećaja normalnog sazrijevanja stanica i gubi se normalna epitelna slojevitost. Najteži oblik displazije naziva se *carinoma in situ* u kojem je epitel displastičan cijelom svojom širinom uz očuvanu bazalnu membranu i označava početno stanje oralnog karcinoma (1, 2).

U potencijalno maligne lezije sluznice usne šupljine ubrajamo leukoplakiju, eritroplakiju, erozivne oblike oralnog lihen planusa (OLP) i aktinički heilitis (3,4).

1.1.1. Leukoplakija

Prema Svjetskoj zdravstvenoj organizaciji oralna leukoplakija se definira kao bijela lezija na sluznici usne šupljine koja se ne može ni klinički ni histološki okarakterizirati kao neka druga lezija. Takva se promjena struganjem ne može ukloniti, što pomaže leukoplakiju razlučiti diferencijalno dijagnostički od nekih drugih bijelih lezija koje struganjem nestaju s oralne sluznice. Osnovni etiološki čimbenik u nastanku leukoplakije je pušenje, odnosno svi oblici uporabe duhana (3). Uživanje alkohola samo po sebi nije povezano s povećanim rizikom razvoja leukoplakije, ali alkohol i duhan djeluju sinergistički u razvoju leukoplakije i raka usne šupljine. Leukoplakija povezana s uporabom duhana često nestaje nakon prestanka uživanja duhana (1,3).

Učestalost leukoplakije se razlikuje prema zemljopisnim područjima te je veća gdje je veća učestalost uporabe duhana. Prevalencija leukoplakije u svijetu iznosi između 1,7 % i 2,7 %, a češće se javlja kod muškaraca srednje i starije životne dobi (5). Može se javiti na bilo kojem

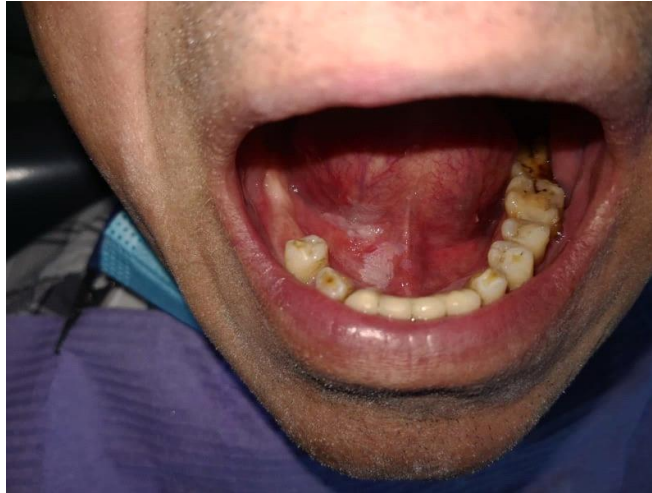dijelu usne šupljine, ali više od 90 % lezija na području dna usne šupljine, jezika i vermilion pokazuje displastične ili maligne promjene (6). Prisutnost displazije unutar leukoplakične lezije znači veći rizik zloćudne preobrazbe. Postotak maligne transformacije leukoplakije iznosi od 0,7 % do 2,9 % godišnje (3).

U najvećem broju slučajeva leukoplakija je potpuno asimptomatska lezija. U slučaju pojave simptoma, najčešće se opisuje nelagoda, peckanje ili osjetljivost prilikom konzumacije vrućih napitaka i začinjene hrane. Klinički se leukoplakija dijeli na homogenu i nehomogenu (1,3).

Homogena leukoplakija (*leukoplakia simplex*) dobro je ograničena bijela mrlja koja može biti blago odignuta i imati ispucanu, naboranu ili namreškano površinu. Klinički izgledom podsjeća na “suhu, ispucalu zemlju”. Nehomogena leukoplakija ima veći rizik maligne transformacije, a obuhvaća nodularnu (mrljastu), verukoznu i proliferativnu verukoznu leukoplakiju (PVL). Nodularna (mrljasta) leukoplakija je mješovita, crvenobijela lezija u kojoj se bijeli keratotični čvorovi ili mrlje međusobno isprepliću s eritematoznom i atrofičnom sluznicom. Verukozna leukoplakija je gusta, bijela lezija papilarne površine, a može imati i egzofitični oblik rasta. Proliferativna verukozna leukoplakija je opsežan papilarni ili verukoidni bijeli plak koji sporo zahvaća više mjesta na sluznici usne šupljine i ima vrlo visok rizik prelaska u displaziju, rak pločastih stanica ili verukozni rak. Za razliku od planocelularnog karcinoma usne šupljine, verukozni rak ima mnogo bolju prognozu jer raste sporo, dobro je diferenciran i rijetko metastazira (7).

Dijagnostika leukoplakije započinje detaljnom anamnezom i kliničkim oralnim pregledom. Potrebno je isključiti sve potencijalne uzroke mehaničke iritacije koji mogu dovesti do nastanka sličnih hiperkeratotičnih promjena na oralnoj sluznici. Njihovim uklanjanjem dolazi do nestanka lezija, pa daljnje dijagnostičke pretrage nisu potrebne. Također je od iznimne važnosti apelirati na prestanak pušenja i uporabe duhanskih proizvoda ukoliko se lezija povezuje s tim (3).

Pomoćne dijagnostičke metode su citološka pretraga četkicom i tehnike bojenja 1 %- tnim toluidinskim modrilom, a one mogu biti iznimno korisne pri odabiru najprimjerenijeg mjesta za biopsiju, naročito kod većih i nehomogenih lezija (3, 5).



Slika 1. Leukoplakija u području dna usne šupljine (iz osobne arhive doc.dr.sc. Antonije Tadin).

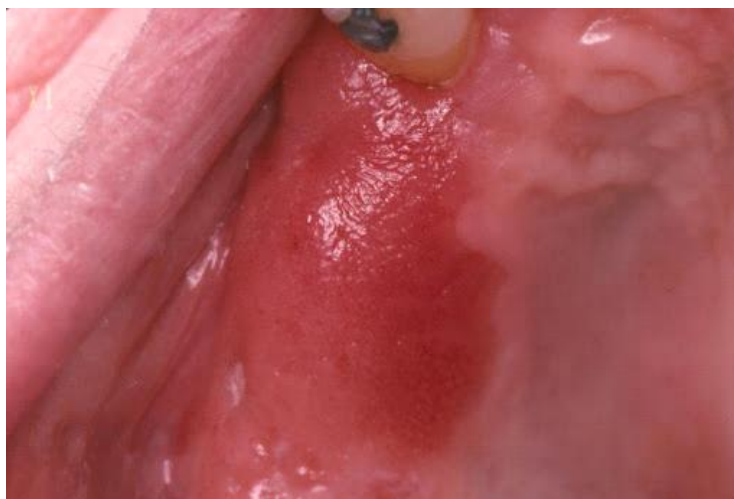Potpuno kirurško uklanjanje lezije nužno je u slučaju nalaza displazije umjerenoga ili jakoga stupnja (8). Kirurške metode liječenja uključuju eksciziju skalpelom, elektrokoagulaciju i lasersku ablaciju. Nakon uklanjanja lezije mogući su recidivi i to osobito ako rubovi ekscizije nisu bili dovoljno široki ili nije uklonjen uzročni čimbenik. U slučajevima kada kiruršku terapiju nije moguće provesti ili je kontraindicirana, može se primijeniti konzervativna terapija u vidu keratolitika (derivati vitamina A) (3). Topikalni i sistemski retinoidi dovode do povlačenja lezija, no prestankom uzimanja terapije najčešće dolazi do recidiva. Sistemski retinoidi imaju i brojne štetne nuspojave, o čemu također treba voditi računa prilikom donošenja odluke o primjeni istih. Kod pacijenata s dijagnozom leukoplakije iznimno su važni redoviti kontrolni pregledi i biopsije, odnosno rebiopsije suspektne promjene (7).

1.1.2. Eritroplakija

Prema definiciji SZO oralna eritroplakija je: 1) svijetlocrveni, baršunasti plak koji se klinički ili histopatološki ne može pripisati niti jednom drugom patološkom stanju, 2) crveno područje sluznice usne šupljine koje se ne može pripisati niti jednoj drugoj patološkoj leziji, 3) pretežno crvena lezija sluznice usne šupljine koja se ne može pripisati niti jednoj drugoj patološkoj leziji (7).

Do danas nema opće prihvaćene klasifikacije eritroplakije, no klinički su opisane homogena eritroplakija, mrljasta ili nodularna i eritroplakija prošarana leukoplakičnim mrljama.

Eritroplakija se pretežno pojavljuje kod muškaraca u šestom i sedmom desetljeću života. Najčešće se pojavljuje na sluznici dna usne šupljine, ventralnoj strani jezika, mekom nepcu i nepčanim lukovima (3). Prevalencija varira između 0,01% i 0,2%. Etiologija nije u potpunosti jasna, ali se povezuje s dugotrajnim pušenjem i istodobnom zlouporabom alkohola (9). Lezija je obično asimptomatska, no neki pacijenti se mogu žaliti na osjećaj pečenja u promijenjenom području sluznice (10). Histopatološka analiza u više od 90 % slučajeva pokazuje jaku displaziju, *carcinoma in situ* ili invazivni rak. Diferencijalna dijagnoza eritroplakije uključuje eritematoznu kandidijazu, krvožilne lezije, nespecifične upalne lezije, OLP, ozljede oralne sluznice izazvane mehaničkim iritacijama, protetski stomatitis, rak pločastih stanica (7). U dijagnostičkom postupku nužno je ukloniti sve potencijalne uzročnike prije ordiniranja medikamentozne terapije i leziju pratiti 14 dana. Kod ustrajnih lezija obvezno je uzimanje biopsijskog uzorka za histopatološku analizu. Kod prvog i kontrolnog pregleda preporučuje se postupak vitalnoga bojenja 1 %-tnim toluidinskim modrilom (7). Svaku leziju sa znakovima displazije potrebno je u cijelosti kirurški ukloniti uz dugotrajno praćenje pacijenta na redovitim kontrolnim pregledima zbog velike učestalosti recidiva (3).



Slika 2. Eritroplakija na sluznici usne šupljine (iz osobne arhive doc.dr.sc. Livie Cigić).

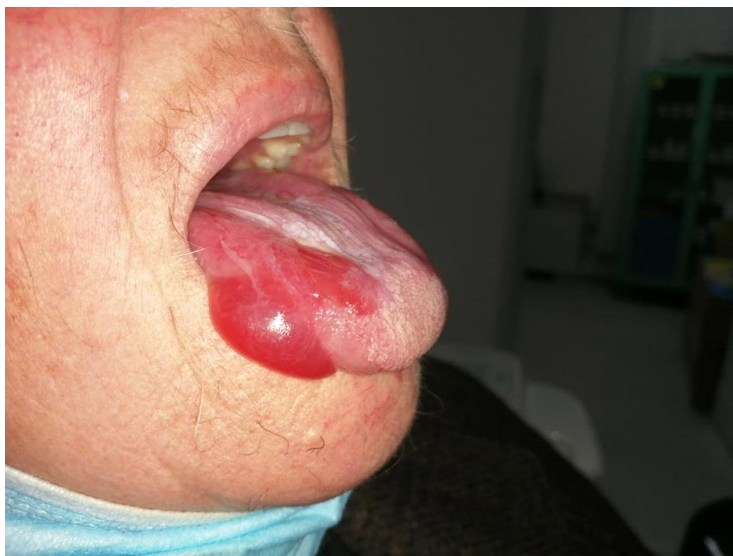
1.1.3. Erozivni oblici OLP-a

Oralni lichen planus (OLP) je autoimuna kronična mukokutana bolest (1). Osim na sluznici usne šupline, promjene se mogu javiti i na gotovo svim drugim sluznicama u tijelu te na koži (11). OLP je rasprostranjen po cijelom svijetu te prema podacima iz znanstvene literature, zahvaća između 0,5 i 2,0 % svjetske populacije (3). Najčešće se javlja u žena srednje i starije životne dobi, iako su zabilježeni slučajevi kod mlađih osoba, pa čak i kod djece. Oralni lichen, osim što je češći od kožnog oblika te oblika koji se javlja i na koži i na sluznicama, otporniji je na liječenje te je perzistentniji (11).

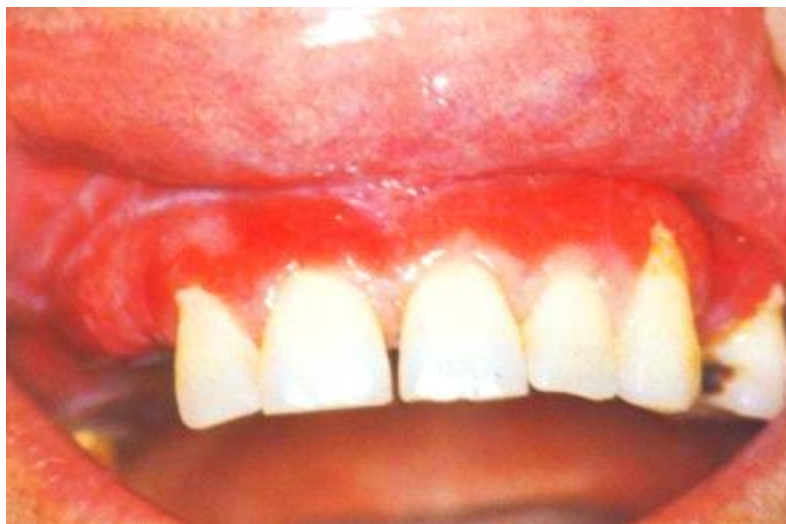Etiologija OLP-a još nije u potpunosti do kraja razjašnjena, pa se brojni etiološki čimbenici pokušavaju dovesti u vezu s razvojem ove kronične upalne bolesti. Tako je dokazana povezanost OLP-a s određenim antigenima HLA (A3, A8, HLA-B5, B7, B8). Također se često određeni materijali koji se koriste u dentalnoj medicini, primjerice amalgam, zlato, kobalt, paladij, krom, pa čak i kompoziti dovode u vezu s lihenoidno izmijenjenom sluznicom. Također je uočena povezanost između lihenoidnih promjena i nekih lijekova (primjerice betablokatora, diureika, te nekih antibiotika) (1,3,11).

Dokazano je kako se OLP se može javiti združeno s drugim autoimunim bolestima kao što su Sjogrenov sindrom, reumatoidni artritis, autoimuni hepatitis, sarkoidoza ili skleroderma, a povezuje se i s nekim drugim kroničnim bolestima u podlozi; Chronovom bolesti, ulceroznim kolitisom te dijabetesom i hipertenzijom (11,12). Definitivno je jedan od važnijih etioloških čimbenika u razvoju OLP-a i stres (3).

S obzirom na klinički izgled lezija, postoji više oblika OLP-a, i to: retikularni, papularni, plakozni, atrofični, erozivni (ulcerozni) i bulozni oblik (13) (Slika 3). OLP je uglavnom bilateralne raspodjele i pretežno zahvaća bukalnu sluznicu, ali se često javlja i na jeziku te na gingivi u obliku deskvamativnog gingivitisa (3) (Slika 4). Retikularni tip, kao najčešći, obično je asimptomatski, dok su atrofični i erozivni oblici gotovo uvijek povezani s određenom simptomatologijom, najčešće boli i pečenjem (12). Erozivni oblik lichena jako je čest i nastaje nakon pucanja bula (1). Ulceracije ili erozije koje ostanu su prekrivene pseudomembranama ili fibroznim slojem, a periferija lezija može biti keratinizirana što olakšava postavljanje sumnje na ispravnu dijagnozu (3).



Slika 3. Bulozni i erozivni OLP na sluznici jezika (iz osobne arhive doc.dr.sc. Livie Cigić).



Slika 4. Erozivni OLP u formi deskvamativnog gingivitisa.

Preuzeto iz Laskaris G. Atlas oralnih bolesti. Hrvatsko izdanje. Zagreb: Naklada Slap; 2005.

Asimptomatski oblici ne zahtijevaju terapiju, već samo redovite kontrole i nadzor bolesti. Simptomatski oblici OLP-a liječe se prvenstveno primjenom topikalnih kortikosteroidnih lijekova. Djelotvorni su u suzbijanju simptoma, a osim razvoja sekundarne kandidijaze, ne pokazuju štetne sistemske učinke. Ponekad se u liječenju težih oblika bolesti mora pristupiti sistemskoj terapiji kortikosteroidima ili imunosupresivima (1,3).

Klinički postavljena dijagnoza potvrđuje se isključivo temeljem patohistološke dijagnoze, za koju su važne tri osobitosti: 1. područja hiperparakeratoze ili hiperortokeratoze, često sa zadebljanjem sloja granularnih stanica i nazupčanim izgledom epitelnih produljaka; 2. likvefakcijska degeneracija ili nekroza stanica bazalnoga sloja koji je često nadomješten vrpčastim nakupinama eozinofila; 3. guste nakupine limfocita ispod bazalne membrane u obliku vrpce (3).

Prvi slučaj maligne alteracije OLP-a u planocelularni karcinom opisao je još davne 1924. godine F. Willinger (1). Ovisno o istraživanju i dijagnostičkim kriterijima za OLP, stopa zloćudne transformacije kreće se od 0 % do 12,5 % (14). Najčešće maligno alteriraju upravo erozivni i ulcerozni oblik, a najčešća područja maligne alteracije su ventralna strana jezika i sublingvalno područje (1). S obzirom na maligni potencijal, u pacijenata s dijagnozom OLP-a nužni redoviti kontrolni pregledi i biopsije suspektnih promjena (15,16).

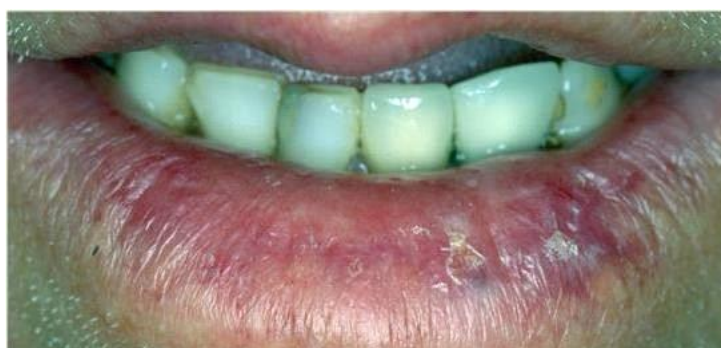1.1.4. Aktinički heilitis

Usnice su dio tijela koji je jasno vidljiv i lako pristupačan te se na njima mogu manifestirati brojna upalna stanja označena kao heilitisi. Na usnicama se mogu javljati manifestacije različitih čimbenika te sustavnih upalnih bolesti, ali i neoplastična stanja (17). Aktinički heilitis lezija je na usni koja progredira sporo, tijekom duljeg perioda. Rizični su čimbenici brojni: starija dob (osobito iznad 60. godine života), tipovi kože I i II po Fitzpatricku, genetski poremećaji pigmentacije kože (npr. albinizam), rad na otvorenom duži od 25 godina i prisutnost karcinoma kože u anamnezi (17). Osim sunčevog zračenja, u literaturi se spominje i utjecaj karcinogena iz duhanskog dima te njihovo sinergističko djelovanje s ultraljubičastim zračenjem. Poznato je da se većina planocelularnih karcinoma usnica pojavljuje na desnoj strani donje usnice gdje se najčešće drži cigareta (18). Maligna transformacija nastaje u 10 do 20 % bolesnika (3). Češće se javlja u starijih muškaraca koji su svjetlije puti te duže borave na otvorenom zbog naravi posla (poljoprivrednici, ratari, građevinari, sportaši) (1,3). Redovito se

pojavljuje na donjoj usni, granica vermilion donje usne postaje tanka i atrofična, bjelkaste boje i nepravilnog ruba. Dolazi do postupnog spajanja kože s vermilionom bez jasnog ruba. Kada takvo bjelkasto atrofično tkivo ulcerira ili postane krustozno na epitelu se pronađe zrnata atipija koja može progredirati u karcinom (17).

Detaljnom anamnezom dobiju se podatci o načinu života, zanimanju, izloženosti sunčevom ili ultraljubičastom svjetlu, te navici pušenja. Klinička dijagnoza postavlja se na osnovu oblika, boje i položaja lezije. Kod lezija koje ne regrediraju upotrebom zaštitnih faktora ili nakon prestanka izlaganja suncu potrebna je biopsija (1,3). Važno je da se biopsijom isključe druge slične lezije kao što su epitelna displazija, carcinoma in situ, maligni melanom, bazocelularni i planocelularni karcinom, te keratoakantom (3). Osobito česta pojava na usnicama je i samoograničavajuća infekcija herpes simplex virusom (HSV), koja se smatra jednom od najčešćih infekcija u svijetu te je potrebno razlikovati infekciju HSV-a od potencijalno životno ugrožavajućeg aktiničkog heilitisa. Kod infekcije virusom nakon početne bolnosti, pečenja, svrbeža ili parestezija slijedi pojava vezikula čijim pucanjem nastaju erozije i zatim kruste koje ubrzo prolaze (17).

U terapiji aktiničkog heilitisa korisna je lokalna aplikacija 5-fluorouracila kojim se može postići klinički uredan nalaz usnice, ali s još uvijek zadržanom displazijom (1). Ostali terapijski postupci uključuju ekscizijsku vermilionektomiju, krioterapiju, fototerapiju, elektrokauterizaciju i pulsni ili Co2 laser (18).



Slika 5. Aktinički heilitis (iz osobne arhive doc.dr.sc. Livie Cigić).

1.2. Postupak u pacijenata s nalazom potencijalno maligne promjene na oralnoj sluznici

Svaki pregled započinje detaljnom anamnezom koju slijedi isto tako detaljan klinički pregled svih struktura u usnoj šupljini, kao i pregled pripadajućih limfnih čvorova glave i vrata. Samo temeljitim pristupom koji podrazumijeva iscrpno uzetu anamnezu te detaljan klinički pregled može se pravovremeno i ispravno postaviti sumnja na postojanje potencijalno maligne lezije na sluznici usne šupljine. Nakon postavljanja dijagnoze, prvi korak u liječenju bolesnika s premalignom oralnom lezijom trebalo bi biti otkrivanje i uklanjanje mogućih štetnih etioloških čimbenika. Sve potencijalne lokalne iritacije kao što su određena hrana i piće, nepravilni ispuni, neadekvatni protetski nadomjestci i dentalni materijali koji uzrokuju nastanak reakcije na sluznici moraju biti uklonjeni i adekvatno sanirani. Lijekovi koje bolesnik koristi mogu biti uzrok nastanka lezije i u dogovoru sa specijalistom zaduženim za njihovo ordiniranje mora se naći adekvatna zamjena. Bolesniku se mora objasniti štetan učinak navika kao što su pušenje i konzumacija alkohola (1, 3). Nakon uklanjanja lokalnih i sistemnih štetnih čimbenika velik broj lezija u pravilu nestaje. U slučaju tvrdokornijih lezija, daljnje liječenje bolesnika se može podijeliti na redovito praćenje, nekiruršku terapiju i kiruršku terapiju. Benigne oblike premalignih lezija dovoljno je redovito pratiti čestim kliničkim pregledima. Asimptomatske su prirode i rijetko smetaju pacijentima, stoga se čestim kliničkim pregledima procjenjuje njihovo stanje i mogućnost maligne progresije (15). Liječenje premalignih lezija uključuje primjenu različitih vrsta kemoterapeutika čijom se upotrebom omogućava zaustavljanje ili usporavanje malignog napredovanja rizičnih promjena, smirivanje upalnih stanja i normalna funkcija stanica epitela. Lijekovi koji se najčešće koriste su kortikosteroidi i vitamini različitih skupina, uključujući retinoide i beta-karoten. Kirurška terapija uključuje nekoliko metoda uklanjanja premalignih lezija: standardna kirurška ekscizija, elektrokauterizacija, krioterapija i laserska ablacija (15,16).

2. CILJ ISTRAŽIVANJA

Glavni cilj ovog istraživanja bio je ispitati učestalost pojavljivanja i kliničke karakteristike potencijalno malignih oralnih lezija u ambulanti za oralnu medicinu KBC-a Split u vremenskom razdoblju od godine dana.

Sporedni ciljevi bili su:

1. Ispitati učestalost navike pušenja i svakodnevnog konzumiranja alkohola među oboljelima od potencijalno malignih oralnih lezija.
2. Ispitati učestalost pojave potencijalno malignih oralnih lezija s obzirom na dob i spol ispitanika.
3. Ispitati učestalost maligne alteracije u oboljelih od potencijalno malignih oralnih lezija.

2.1. Hipoteze

1. Najčešća potencijalno maligna oralna lezija je leukoplakija.
2. Većina oboljelih od potencijalno malignih oralnih lezija su pušači.
3. Maligna alteracija češća je u starijih muškaraca koji puše i konzumiraju svakodnevno alkoholna pića.

3. MATERIJALI I METODE

3.1. Ispitanici

Istraživanje je provedeno na Katedri za Oralnu medicinu i parodontologiju Medicinskog Fakulteta u Splitu i u ambulanti za oralnu medicinu Odjela za dentalnu medicinu Zavoda za maksilofacijalnu kirurgiju Kliničkog bolničkog centra (KBC) Split. Za ovo istraživanje dobivena je dozvola Etičkog povjerenstva Medicinskog Fakulteta u Splitu (Klasa: 003-0 8/ 2I-O3 / 0003, Ur. Br.: 2181-198-03-04-21-0060).

U ispitivanju je dobrovoljno sudjelovao 51 ispitanik koji je upućen na prvi pregled specijalistu oralne medicine u ambulantu oralne medicine Odjela za dentalnu medicinu Zavoda za maksilofacijalnu kirurgiju KBC-a Split u razdoblju od lipnja 2020. do lipnja 2021. godine. Svi podatci za ovo istraživanje su prikupljeni retrospektivno iz medicinske dokumentacije pacijenata pregledanih u ambulanti za oralnu medicinu KBC-a Split.

3.2. Prikupljanje podataka iz anamneze i kliničkog pregleda

Svim ispitanicima koji su sudjelovali u istraživanju uzeta je prilikom prvog pregleda detaljna obiteljska i osobna anamneza, kao i anamneza sadašnje bolesti koja se naknadno analizirala. Prilikom analize prikupljeni su podatci o spolu ispitanika (muški/ženski), dobi (u godinama) te nepodesnim navikama koje su važan etiološki čimbenik u procesu maligne alteracije, svakodnevnom pušenju cigareta (da/ne) i svakodnevnom konzumiranju alkoholnih pića (da/ne).

Prikupljeni su podatci iz kliničkog pregleda koji je obavio specijalist oralne medicine, uzevši u obzir vrstu uočene promjene potencijalno maligne lezije, odnosno samu dijagnozu te lokalizaciju lezije/a na oralnoj sluznici. Svim pacijentima kojima je nakon temeljitog kliničkog pregleda postavljena sumnja na potencijalno malignu oralnu leziju, uzet je nakon apliciranja lokalnog anestetika, biopsijom uzorak patološki promijenjene oralne sluznice. Sve bioptate pregledao je specijalist patolog na Kliničkom zavodu za patologiju, sudsku medicinu i citologiju KBC-a Split.

Ti su podatci o pacijentima koji su imali patohistološki potvrđenu dijagnozu potencijalno maligne lezije, već prisutnu displaziju oralnog epitela ili invazivni karcinom, odnosno nalazi patohistološke analize bioptirane suspektne oralne lezije, također naknadno prikupljeni za analizu. Svi ispitanici u ovom su istraživanju sudjelovali dobrovoljno, potpisavši prilikom prvom

pregleda informirani pristanak.

3.3. Statistička obrada podataka

U statističkoj analizi korištene su deskriptivne metode prikaza apsolutnog i relativnog broja za kategorijske varijable, dok su kontinuirane numeričke varijable prikazane srednjom vrijednošću i medijanom. Svi podaci obrađeni su u softverskom paketu Microsoft Excel 2010 (Microsoft, Redmond, Washington, SAD) te su prikazani tablično ili slikovno, u obliku grafikona.

4. RESULTATI

4.1. Opće karakteristike ispitanika

U ispitivanju je sudjelovalo ukupno 148 ispitanika koji su došli na prvi pregled specijaliste oralne medicine u ambulantu oralne medicine KBC-a Split od lipnja 2020. do lipnja 2021. godine, od čega je bilo 47 (31,8 %) muškaraca i 101 (68,2 %) žena. Minimalna dob ispitanika bila je 18, maksimalna 90 godina, dok je prosječna dob svih pregledanih iznosila 54,5, a medijan 59 godina (Tablica 1).

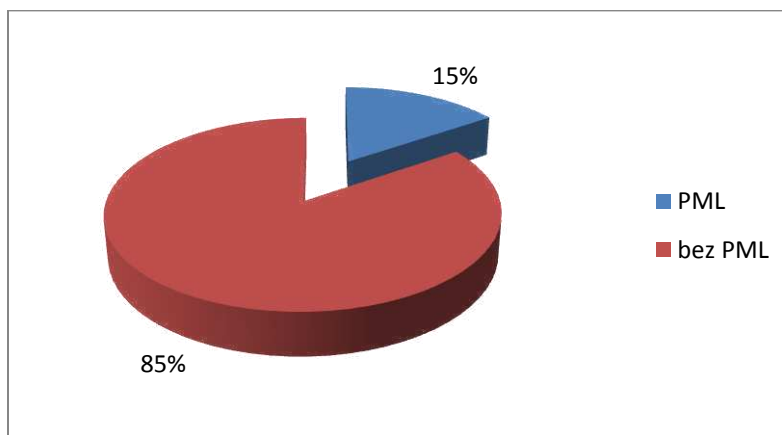
Tablica 1. Dobna struktura ispitanika

Varijabla	Statistički parametar				
	N	X	M	Minimum	Maksimum
DOB	148	54,5	59	18	90

N - broj ispitanika, X - srednja vrijednost, M - medijan

4.2. Učestalost nalaza potencijalno malignih lezija

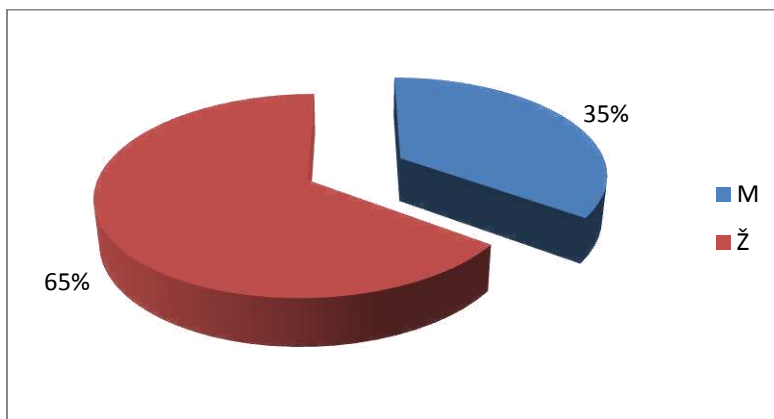
Od ukupno 148 pregledanih pacijenata, u njih 23 (15,5 %) postavljena je sumnja na potencijalno malignu leziju oralne sluznice nakon prvog kliničkog pregleda (Slika 6).



PML- potencijalno maligna lezija

Slika 6. Udio ispitanika s nalazom potencijalno maligne oralne lezije (PML).

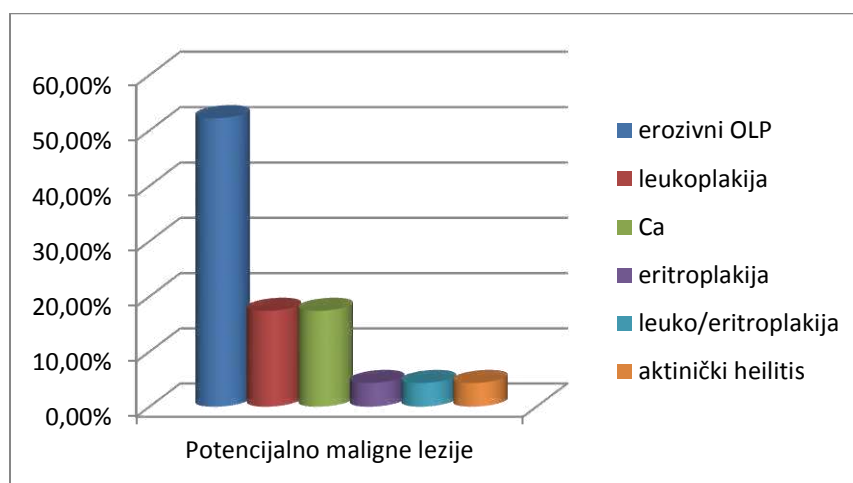
Od tih 23 pacijenata, osam (34,8 %) ih je bilo muškog spola, a 15 ženskog (65,2 %) (Slika 7). Minimalna dob iznosila je 26 godina, maksimalna 84. Srednja dob svih ispitanika s nalazom potencijalno maligne lezije na sluznici usne šupljine iznosila je 61,13, a medijan 59 godina.



Slika 7. Spolna struktura ispitanika s nalazom potencijalno maligne lezije na sluznici usne šupljine.

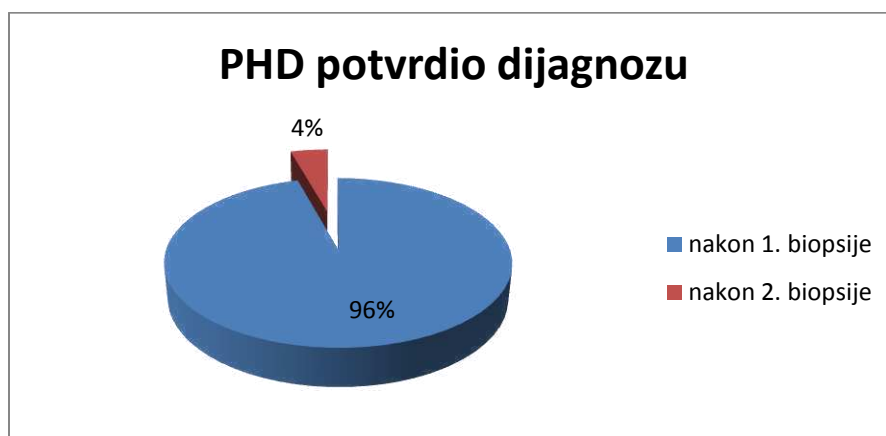
Najčešća dijagnosticirana potencijalno maligna lezija na sluznici usne šupljine bila je erozija ili ulceracija u sklopu erozivnog oblika oralnog lihen planusa, u čak 12 ispitanika (52,2 %).

U četiri ispitanika (17,4 %) to je bila leukoplakija, dok se u po jednog ispitanika (4,3 %) postavila sumnja na eritroplakiju, leuko/eritroplakiju i aktinički heilitis. U četiri ispitanika (17,4 %) odmah je pri prvom pregledu postavljena sumnja na oralni karcinom (Slika 8).



Slika 8. Učestalost nalaza pojedinih potencijalno malignih oralnih lezija.

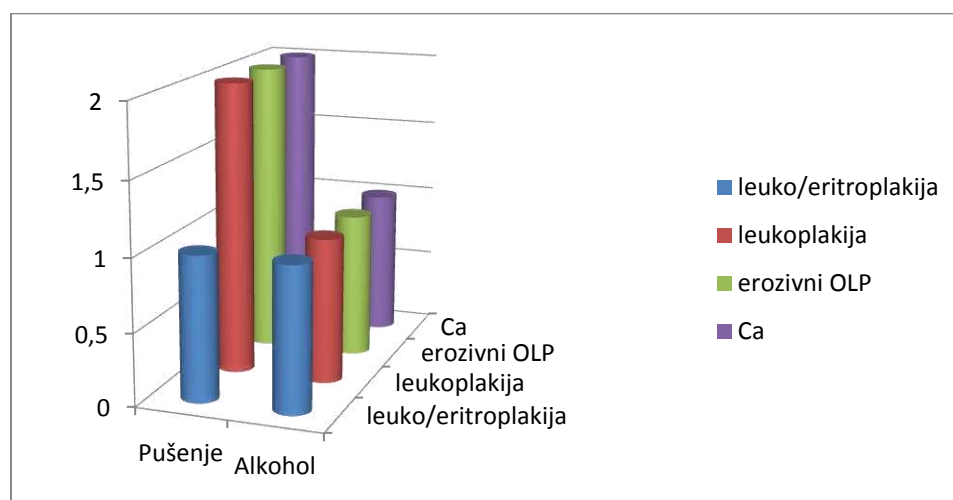
Patohistološki nalaz bioptiranih lezija potvrdio je dijagnozu u: svih 12 od 12 lezija u sklopu erozivnog OLP-a, u sve četiri od četiri bioptirane leukoplakije, u jednom aktiničkom heilitisu, jednoj leuko/eritroplakiji gdje je dokazana displazija visokog stupnja te u sva četiri suspektne nalaza na planocelularni karcinom (Slika 9). Jedini nalaz u kojem nije patohistološki potvrđena dijagnoza je bio nalaz eritroplakije, gdje je PHD govorio u prilog kroničnoj upali bez znakova atipije epitela. Nakon ponovljene biopsije za mjesec dana i s više mjesta u području suspektne promjene, potvrđena je displazija epitela visokog stupnja. Dakle, patohistološka dijagnoza potvrdila je dijagnozu postavljenu na temelju kliničkog nalaza u svim slučajevima nalaza potencijalno maligne lezije na oralnoj sluznici (100 %).



Slika 9. Udio patohistoloških nalaza koji su potvrdili klinički postavljenu sumnju na potencijalno malignu oralnu leziju nakon prve, odnosno druge biopsije.

4.3. Svakodnevne navike (pušenje i alkohol)

Od svakodnevnihi navika u obzir se uzimalo pušenje cigareta i konzumacija alkoholnih pića. Sedmero (30,4 %) ispitanika izjasnili su se kao pušači, a ostalih 16 (69,6 %) kao nepušači. Na pitanje konzumirate li alkoholna pića svakodnevno, samo su četiri ispitanika (17,4 %) odgovorila potvrdno. Svi su bili muškarci, a imali su dijagnozu: erozivnog OLP-a, leukoplakije, leuko/eritroplakije s prisutnom displazijom visokog stupnja na PHD-u i planocecularni karcinom u području gingive (Slika 9).



OLP- oralni lihen planus; Ca- karcinom (lat. Carcinoma)

Slika 10. Učestalost ispitanika s pojedinom potencijalno malignom oralnom lezijom i navikom svakodnevnog pušenja cigareta ili konzumiranja alkohola.

4.4. Karakteristike ispitanika s dokazano premalignim i malignim lezijama na sluznici usne šupljine

Karakteristike ispitanika s dokazano premalignim i malignim lezijama na sluznici usne šupljine prikazane su u Tablici 2.

Tablica 2. Karakteristike ispitanika s dokazano premalignim i malignim lezijama na sluznici usne šupljine

	Spol	Dob	Pušenje	Alkohol	Dijagnoza	PHD	Lokalizacija
1	M	56	DA	DA	Leuko/eritroplakija	<i>Dysplasia epithelii mucosae- visoki gradus</i>	Dno usne šupljine
2	Ž	58	DA	NE	Eritroplakija	<i>Dysplasia epithelii mucosae- visoki gradus</i>	Meko nepce
3	Ž	60	NE	NE	Rak pločastih stanica	<i>Carcinoma planocellulare invasivum</i>	Mandibula
4	Ž	76	DA	NE	Rak pločastih stanica	<i>Carcinoma planocellulare invasivum</i>	Baza jezika
5	M	59	DA	DA	Rak pločastih stanica	<i>Carcinoma planocellulare invasivum</i>	Gingiva
6	Ž	26	NE	NE	Mukoepidermoidni karcinom	<i>Carcinoma mucoepiermoide gland.saliv.min.</i>	Tvrdo nepce

5. RASPRAVA

Poznata je činjenica da se dio oralnih karcinoma razvija iz postojećih potencijalno malignih lezija na sluznici usne šupljine, odnosno prekanceroza, stoga je ispravna i pravovremena dijagnoza potencijalno malignih promjena od iznimne važnosti (4). Iako nema pouzdanih znanstvenih dokaza o pravoj prevalenciji potencijalno malignih promjena u općoj populaciji, opće je prihvaćeno da taj postotak iznosi od 1 do 5 % (4). U našem je istraživanju od ukupno 148 pregledanih pacijenata, u njih 23 (15,5 %) postavljena sumnja na potencijalno malignu leziju oralne sluznice nakon prvog kliničkog pregleda. Patohistološka analiza kasnije je u svim slučajevima (100 %) i potvrdila sumnju, odnosno dijagnozu postavljenu temeljem kliničkog pregleda.

Rak je drugi najčešći uzrok smrti nakon kardiovaskularnih bolesti u razvijenim zemljama svijeta (4). Rak usne šupljine čini oko 3 % svih maligniteta te od njega oboli oko 270 000 ljudi godišnje diljem svijeta. U žena je rak usne šupljine dvanaesti najčešći rak po učestalosti, a u muškaraca šesti (19). Planocelularni karcinom čini između 92 i 95 % svih oralnih karcinoma (20). U našem istraživanju su tri od četiri karcinoma patohistološkim nalazom verificirani kao planocelularni karcinom, dok se u jednom slučaju radilo u mukoepidermoidnom karcinomu malih žlijezda slinovnica.

Iako se više od 95 % svih oralnih karcinoma javlja u starijih od 40 godina (21), ipak je zamijećena povećana incidencija u novije vrijeme u osoba mlađih od 40 godina. Prosječna dob pacijenata s potencijalno malignim oralnim lezijama varira od 50 do 69 (22). U ovom istraživanju srednja dob svih ispitanika s nalazom potencijalno maligne lezije na sluznici usne šupljine iznosila je 61, a medijan 59 godina, što je u skladu s dosadašnjim znanstvenim spozajama (4, 21-23). Najmlađa osoba imala je 26 godina te je u nje kasnije dokazan patohistološki oralni karcinom. To je činjenica koja posebno zabrinjava, jer se radi o mladoj ženskoj osobi koja nema naviku svakodnevnog pušenja cigareta niti konzumacije alkoholnih pića. Nažalost, postotak osoba mlađih od 30 godina među oboljelima od potencijalno malignih oralnih lezija se povećao na 5 % zadnjih godina (4). Ova činjenica nam ukazuje na važnost redovitih preventivnih pregleda cijele sluznice usne šupljine od strane doktora dentalne medicine u svih svojih pacijenata, bez obzira na dob, spol i navike.

Od svih potencijalno malignih promjena na oralnoj sluznici najveća je prevalencija za leukoplakiju, i u općoj populaciji se kreće između 1,7 i 2,7 % (24), ovisno o geografskim,

socijalnim, higijenskim i kulturalnim čimbenicima (3). Učestalost leukoplakije razlikuje se prema zemljopisnim područjima i navikama bolesnika, a veća je u područjima veće učestalosti uporabe bezdimnog duhana (1,3). U našem istraživanju ova se činjenica ipak nije potvrdila, jer se leukoplakija javila sa značajno manjom učestalošću od erozivnog oralnog lihen planusa (52,2 % vs 17,4 %).

Leukoplakija se može javiti na bilo kojem dijelu usne šupljine, ali najčešće se pojavljuje na bukalnoj sluznici, vermilionu donje usne i gingivi, i to u 70 % slučajeva (6). Rjeđe se pojavljuje na sluznici nepca, gornje čeljusti, retromolarnom području, dnu usne šupljine i na jeziku, ali te lezije na dnu usne šupljine, jeziku i vermilionu donje usne, u više od 90 % slučajeva, pokazuju displastične ili maligne promjene (3,6). U ovom istraživanju displazija je patohistološki dokazana u samo jednom slučaju, i to prošarane lezije (leuko/eritroplakije) koja je bila lokalizirana u području dna usne šupljine. Ostale leukoplakije, bez obzira na lokalizaciju, nisu pokazale znakove displazije epitela.

Što se tiče eritroplakije, njena je etiologija još uvijek nejasna. Većina se slučajeva povezuje s pušenjem duhana i istodobnom zlouporabom alkohola (3,25). Prevalencija eritroplakije u općoj populaciji varira između vrijednosti od 0,01 do 0,21 % (25), a uglavnom se pojavljuje u muškaraca između 50. i 70. godine starosti (3,6). U ovom se istraživanju eritroplakija javila u jednog ispitanika ženskog spola, dobi od 58 godina koja navodi svakodnevno pušenje kao naviku. Patohistološka analiza uzorka s područja mekog nepca gdje je bila prisutna lezija eritroplakije ukazala je na displaziju visokog stupnja.

Aktinički heilitis predstavlja reaktivnu upalnu leziju usne, čiji manji broj alterira u rak pločastih stanica (3); istraženo je da 6 do 10 % promjena pokazuje zloćudnu preobrazbu (6).

U ovom se istraživanju aktinički heilitis potvrdio u jedne ženske osobe od 60 godina koja također navodi svakodnevno pušenje kao naviku. Patohistološka analiza uzorka s donje usne nije ukazala na displaziju. Kod ovih je lezija važna redovita kontrola i nadzor bolesti, ali i uklanjanje rizičnih etioloških čimbenika. Po tome je aktinički heilitis specifičan u odnosu na druge potencijalno maligne lezije oralne sluznice jer se javlja kao posljedica dugotrajne izloženosti Sunčevu svjetlu (UV zračenje) (3, 26). Ostali čimbenici rizika uključuju stariju životnu dob,

svjetliju put, genetske poremećaje pigmetacije (albinizam), dugogodišnji rad na otvorenom te preboljeli rak kože u anamnezi (26).

O zloćudnoj se transformaciji oralnog lichena godinama vode rasprave u znanstvenim i stručnim krugovima, pa ne čudi velika varijabilnost stope zloćudne transformacije, od 0 % do 12,5 % , kao ni činjenica da još uvijek nije razjašnjeno je li oralni lichen planus neovisan rizični faktor za razvoj oralnog karcinoma (3). Najčešće maligno alteriraju atrofični, erozivni i ulcerozni oblik, a najčešća područja maligne alteracije su ventralna strana jezika i dno usne šupljine (1). Stoga smo u našem istraživanju u obzir uzimali samo te kliničke forme oralnog lichena koje spadaju u erozivne, dok neerozivne oblike kao što su papularni i retikularni OLP nismo uzimali u obzir kao potencijalno maligne lezije. Većina se lichena ipak klinički manifestira različitim kliničkim oblicima, te u jednog pacijenta nalazimo i po više različitih formi na različitim lokalizacijama. Naši podaci ukazuju na to da su lezije u sklopu OLP-a bile uvjerljivo najčešći nalaz potencijalno malignih promjena na oralnoj sluznici, s čak 52,2 %. Patohistološkim nalazom potvrdila se klinička dijagnoza OLP-a u svim biopsiranim lezijama, a displazija nije dokazana u nijednoj. I u našem je istraživanju bilo nešto više žena (58,3 %) nego muškaraca (41,7 %) s nalazom OLP-a, a prosječna dob tih ispitanika je bila 59 godina, što je u skladu s dosadašnjim znanstvenim spoznajama (3, 7).

Učestalost potencijalno malignih lezija na oralnoj sluznici i općenito raka usne šupljine raste s dobi, odnosno s vremenom nakupljanja genskih promjena i trajanjem izlaganja poticajnim i promotivnim čimbenicima (3). Karcinom usne šupljine najčešće se pojavljuje u muškaraca srednje ili starije dobi, u pušača i alkoholičara. Duhan i alkohol smatraju se najvažnijim etiološkim čimbenicima u nastanku karcinoma, a kako sve više žena postaje ovisnicama o alkoholu i duhanu, tako se i broj žena s karcinomom usne šupljine povećava te taj omjer više nije toliko na strani muškaraca kao ranijih godina. Kombinirano djelovanje alkohola i duhana ima sinergistički učinak na razvoj karcinoma usne šupljine (3,7,22).

U ovom istraživanju sedmero (30,4 %) ispitanika se izjasnilo kao pušači, a ostalih 16 (69,6 %) kao nepušači. Na pitanje konzumirate li alkoholna pića svakodnevno, samo su četiri ispitanika (17,4 %) odgovorila potvrdno. Svi su bili muškarci, a imali su dijagnozu: erozivnog OLP-a, leukoplakije, leuko/eritroplakije s prisutnom displazijom visokog stupnja na PHD-u i planocelularni karcinom u području gingive. Četvero od šest (66,7 %) ispitanika s patohistološki

potvrđenom displazijom ili oralnim karcinomom bili su pušači, a dvoje od šest (33,3 %) njih je konzumiralo alkohol svaki dan. Ova nam činjenica ukazuje na važnost poznavanja rizičnih čimbenika za razvoj oralnog karcinoma, što alkohol i pušenje svakako jesu te važnost ukazivanja doktora dentalne medicine svim svojim pacijentima na uklanjanje tih navika. Ipak, dio ispitanika koji se nisu izjasnili ni kao pušači, niti su konzumirali alkoholna pića u smislu zlouporabe, a imali su potencijalno maligne i maligne promjene u području sluznice usne šupljine ukazuje nam na važnost detaljnog pregleda svim pacijenata u svakodnevnom kliničkom radu doktora dentalne medicine, bez obzira na rizične čimbenike.

Ovo istraživanje ima i neke nedostatke, a to je svakako veličina uzorka ispitanika s potencijalno malignim lezijama na oralnoj sluznici (N=23). Taj je uzorak bio prigodni, odnosno to su bili svi ispitanici s takvim promjenama od ukupno 148 ispitanika koji su došli na prvi pregled specijaliste oralne medicine u ambulantu oralne medicine KBC-a Split u razdoblju od lipnja 2020. do lipnja 2021. godine. Svakako bi rezultate ovog istraživanja trebalo potvrditi na većem uzorku.

6. ZAKLJUČCI

Rezultati ovog istraživanja su pokazali sljedeće:

- Nakon prvog pregleda postavljena je sumnja na potencijalno malignu leziju oralne sluznice u 23 od 148 (15,5 %) pregledanih osoba.
- Od ta 23 pacijenta, osam (34,8 %) ih je bilo muškog spola, a 15 ženskog (65,2 %), s prosječnom dobi od 61 godine (medijan 59), minimalnom od 26, a maksimalnom od 84 godine.
- Najčešća dijagnosticirana potencijalno maligna lezija na sluznici usne šupljine bila je erozija ili ulceracija u sklopu erozivnog oblika oralnog lihen planusa, u čak 12 ispitanika (52,2 %), slijedila je leukoplakija u četiri ispitanika (17,4 %) te eritroplakija, leuko/eritroplakija i aktinički heilitis u po jednog ispitanika (4,3 %). U četiri ispitanika (17,4 %) odmah je pri prvom pregledu postavljena sumnja na oralni karcinom.
- Patohistološki nalaz potvrdio je klinički postavljenu dijagnozu u svim slučajevima (100 %), te pokazao znakove displazije visokog stupnja u jednoj leuko/eritroplakiji i jednoj eritroplakiji.
- Sedmero (30,4 %) ispitanika izjasnili su se kao pušači, a samo su četiri ispitanika (17,4 %) odgovorila da svakodnevno piju alkohol.

7. POPIS CITIRANE LITERATURE

1. Cekić-Arambašin A, Vidas I, Topić B, Alajbeg I, Vučićević-Boras V, Biočina-Lukenda D, i sur. Oralna medicina (prvo izdanje). Zagreb: Školska knjiga; 2005.
2. Speight PM. Update on oral epithelial dysplasia and progression to cancer. *Head and neck pathology*. 2007 Sep 1;1(1):61-6.
3. Greenberg MS, Glick M. Burketova oralna medicina, dijagnoza i liječenje. Hrvatsko izdanje, Medicinska naklada Zagreb. 2006.
4. Amagasa T. Oral Premalignant Lesions. *Int J Clin Oncol* 2011;16(1):1-4.
5. Matulić N. Usporedba dvaju visokoenergetskih ablativnih lasera u liječenju oralne leukoplakije [disertacija]. Zagreb: Stomatološki fakultet Sveučilišta u Zagrebu; 2019.
6. Mortazavi H, Baharvand M, Mehdipour M. Oral Potentially Malignant Disorders: An Overview of More than 20 Entities. *J Dent Res Dent Clin Dent Prospects* 2014;8(1):6-14.
7. Ćorluka B, Glavina A. Potencijalno maligni oralni poremećaji. *DentiST izdanje* 2020/9.
8. George A, BS S, S S, Varghese SS, Thomas J, Gopakumar D, et al. Potentially Malignant disorders of oral cavity. *OMPJ* 2011;2(1):95-100.
9. Reichart PA, Philipsen HP. Oral erythroplakia—A Review. *Oral Oncol* 2005;41(6):551-61.
10. Neville BW, Day TA. Oral Cancer and Precancerous Lesions. *CA Cancer J Clin* 2002;52(4):195-215.
11. Gupta S, Jawanda MK. Oral Lichen Planus: An Update on Etiology, Pathogenesis, Clinical Presentation, Diagnosis and Management. *Indian journal of dermatology*. 2015;60(3):222-9.
12. Eisen D. The clinical features, malignant potential, and systemic associations of oral lichen planus: study of 723 patients. *J Am Acad Dermatol*. 2002;46(2):207-14.
13. Andreasen, JO. Oral lichen planus. *Oral Surgery, Oral Medicine, Oral Pathology*. 1968;25(1):31–42.
14. Batsakis JG, Cleary KR, Cho K-J. Lichen Planus and Lichenoid Lesions of the Oral Cavity. *Annals of Otology, Rhinology & Laryngology*. 1994;103(6):495–7.
15. Gillenwater A, Papadimitrakopoulou V, Richards-Kortum R. Oral premalignancy: new methods of detection and treatment. *Current oncology reports*. 2006 Apr 1;8(2):146-54.

16. Kiran MS, Vidya S, Aswal GS, Kumar V, Rai V. Systemic and topical steroids in the management of oral mucosal lesions. *Journal of pharmacy & bioallied sciences*. 2017 Nov;9(Suppl 1):S1.
17. Greenberg SA, Schlosser BJ, Mirowski GW. Diseasesofthelips. *ClinDermatol*. 2017;35(5):1-14
18. Savage NW, McKay C, Faulkner C. Actinic cheilitis in dental practice. *AustDent J*.2010;55 Suppl 1:78-84
19. Neville BW, Damm DD, Allen CR, Bouquot JE. *Oral and maxillofacial pathology*. 2nd ed. Philadelphia: WB Saunders;2002. P. 316-76, 644- 97.
20. George A, BSS BSS, SS SS, Varghese SS, Thomas J, Gopakumar D, Mani V. Potentially Malignant disorders of oral cavity. *OMPJ*. 2011;2:95–100.
21. Silverman S Jr, Gorsky M. Epidemiologic and demographic update in oral cancer: California and national data-1973 to 1985. *J Am Dent Assoc*. 1990;120:495–9.
22. Llewellyn CD, Johnson NW, Warnakulasuriya KA. Risk factors for squamous cell carcinoma of the oral cavity in young people--a comprehensive literature review. *Oral Oncol*. 2001;37:401–18.
23. Warnakulasuriya S, Johnson NW, van der Waal. Nomenclature and classification of potentially malignant disorders of the oral mucosa. *J Oral Pathol Med*. 2007;36:575–80.
24. Parlatescu I, Gheorghe C, Coculescu E, Tovar S. Oral Leukoplakia - An Update. *Maedica J Clin Med* 2014;9(1):88-93.
25. Villa A, Villa C, Abati S. Oral cancer and oral erythroplakia: an update and implication for clinicians. *Aust Dent J* 2011;56(3):253-6.
26. Lugović-Mihić L, Pilipović K, Crnarić I, Šitum M, Duvančić T. Differential diagnosis of cheilitis – how to classify cheilitis? *Acta Clin Croat* 2018;57(2):342 - 351.

8. SAŽETAK

Ciljevi:

Cilj ovog istraživanja bio je ispitati učestalost pojavljivanja i kliničke karakteristike potencijalno malignih oralnih lezija u ambulanti za oralnu medicinu KBC-a Split u vremenskom razdoblju od godine dana.

Materijali i metode:

U ovom ispitivanju je sudjelovalo 148 ispitanika za koje su retrospektivno izvučeni iz medicinske dokumentacije anamnestički podatci o spolu i dobi te navikama svakodnevnog pušenja i uživanja alkoholnih pića. Također su uzeti podatci iz zapisa o kliničkom pregledu, s naglaskom na potencijalno malignim lezijama oralne sluznice i njihovoj lokalizaciji. Posebno su se analizirali podatci o pacijentima s patohistološki potvrđenom displazijom oralnog epitela i dijagnozom oralnog karcinoma. Podatci su uneseni u proračunske tablice te je napravljena deskriptivna statistika.

Rezultati:

U ambulanti za oralnu medicinu KBC-a Split ukupno je na prvi pregled od lipnja 2020. do lipnja 2021. godine došlo 148 pacijenata, od kojih je u njih 23 (15,5 %) postavljena sumnja na potencijalno malignu leziju oralne sluznice. Od tih 23 pacijenata, osam (34,8 %) ih je bilo muškog spola, a 15 ženskog (65,2 %). Pušača je bilo sedam (30,4 %), a četvero njih (17,4 %) je navelo da svakodnevno konzumira alkohol. Srednja dob svih ispitanika s nalazom potencijalno maligne lezije na sluznici usne šupljine iznosila je 61,13, a medijan 59 godina. Najčešća dijagnosticirana potencijalno maligna lezija na sluznici usne šupljine bila je erozija ili ulceracija u sklopu erozivnog oblika oralnog lihen planusa, u čak 12 ispitanika (52,2 %). U četiri ispitanika (17,4 %) to je bila leukoplakija, dok se u po jednog ispitanika (4,3 %) postavila sumnja na eritroplakiju, leuko/eritroplakiju i aktinički heilitis. U četiri ispitanika (17,4 %) odmah je pri prvom pregledu postavljena sumnja na oralni karcinom. Patohistološka dijagnoza potvrdila je dijagnozu postavljenu na temelju kliničkog nalaza u svim slučajevima nalaza potencijalno maligne lezije na oralnoj sluznici (100 %).

Zaključci:

Potencijalno maligna lezija oralne sluznice pronađena je u 23 od 148 (15,5 %) pregledanih osoba, od čega je bilo osam (34,8 %) muškaraca, a 15 žena (65,2 %), s prosječnom dobi od 61 godine. Najčešća dijagnosticirana potencijalno maligna lezija na sluznici usne šupljine bio je erozivni lihen u 12 ispitanika (52,2 %), zatim leukoplakija u četiri ispitanika (17,4 %). U po jednog ispitanika (4,3 %) dijagnosticirane eritroplakija, leuko/eritroplakija i aktinički heilitis. U četiri ispitanika (17,4 %) potvrđen je oralni karcinom patohistološkim nalazom koji je potvrdio klinički postavljenu dijagnozu i u svim drugim slučajevima (100 %). Sedmero (30,4 %) ispitanika izjasnili su se kao pušači, a samo su četiri ispitanika (17,4 %) odgovorila da svakodnevno piju alkohol.

9. SUMMARY

Objectives:

The aim of this study was to examine the frequency of occurrence and clinical characteristics of potentially malignant oral lesions in the oral clinic of KBC Split in a period of one year.

Materials and methods:

This study involved 148 subjects for whom anamnestic data on gender, age and habits of daily smoking and alcohol consumption were extracted from the medical records. Data from clinical examination records were also taken with emphasis on potentially malignant lesions of the oral mucosa and their localization. In particular, data on patients with pathohistologically confirmed oral epithelial dysplasia and a diagnosis of oral cancer were analyzed. The data were entered into spreadsheets and descriptive statistics were made.

The results:

From June 2020 to June 2021, a total of 148 patients came to the oral clinic of the Clinical Hospital Center Split for an oral examination. 23 (15.5%) patients were suspected of having a potentially malignant lesion of the oral mucosa. Of those 23 patients, 8 (34.8%) were male and 15 were female (65.2%). There were seven smokers (30.4%), and four of them (17.4%) stated that they consume alcohol on a daily basis. The mean age of all subjects with the finding of a potentially malignant lesion on the oral mucosa was 61.13, and the median was 59 years. The most commonly diagnosed potentially malignant lesion on the oral mucosa was erosion or ulceration as part of the erosive form of oral lichen planus, in as many as 12 subjects (52.2%). In four subjects (17.4%) it was leukoplakia, while in one subject (4.3%) erythroplakia, leuko / erythroplakia and actinic cheilitis were suspected. Four subjects (17.4%) were immediately suspected of having oral cancer at the first examination. Pathohistological diagnosis confirmed the diagnosis made on the basis of clinical findings in all of the cases of potentially malignant lesions on the oral mucosa (100%).

Conclusion:

Potentially malignant lesion of oral mucosa was found in 23 out of 148 (15.5 %) persons examined, of which 8 men (34.8 %) and 15 women (65.2%), with an average age of 61. The most commonly diagnosed potentially malignant lesion on the oral mucosa was erosive lichen in 12 subjects (52.2%), followed by leukoplakia in four subjects (17.4%). In one subject each (4.3 %) diagnosed with erythroplakia, leuko/erythroplakia and actinic cheilitis. In four subjects (17.4 %) oral cancer was confirmed by a pathohistological finding that confirmed the clinically diagnosed diagnosis in all other cases (100 %). Seven (30.4%) respondents declared themselves smokers, with only four respondents (17.4%) replied that they drink alcohol every day.

10. ŽIVOTOPIS

Ime i prezime: Andrija Mandac

Datum rođenja: 15.02.1987.

Mjesto rođenja: Split, Republika Hrvatska

Državljanstvo: hrvatsko

Adresa stanovanja: Ulica Šime Ljubića 12, 21000 Split

E-mail: andrijamandac@yahoo.com

Obrazovanje:

Osnovna škola „Lučac“, Split

Srednja zdravstvena škola, Split

Veterinarski fakultet Sveučilišta u Zagrebu, Zagreb

Medicinski fakultet u Splitu, integrirani studij Dentalna medicina

Strani jezici:

Engleski jezik