

Imunohistokemijski izražaj E-kadherina u trostruko negativnim karcinomima dojke

Bogdan, Ornella

Master's thesis / Diplomski rad

2015

Degree Grantor / Ustanova koja je dodijelila akademski / stručni stupanj: **University of Split, School of Medicine / Sveučilište u Splitu, Medicinski fakultet**

Permanent link / Trajna poveznica: <https://um.nsk.hr/um:nbn:hr:171:621886>

Rights / Prava: [In copyright](#)/[Zaštićeno autorskim pravom.](#)

Download date / Datum preuzimanja: **2024-07-08**



Repository / Repozitorij:

[MEFST Repository](#)



**SVEUČILIŠTE U SPLITU
MEDICINSKI FAKULTET**

ORNELLA BOGDAN

**IMUNOHISTOKEMIJSKI IZRAŽAJ E-KADHERINA
U TROSTRUKO NEGATIVNIM KARCINOMIMA DOJKE**

DIPLOMSKI RAD

Akadska godina: 2014/2015.

Mentor: dr.sc. Ivana Mrklič, dr.med.

Split, srpanj, 2015.

**SVEUČILIŠTE U SPLITU
MEDICINSKI FAKULTET**

ORNELLA BOGDAN

**IMUNOHISTOKEMIJSKI IZRAŽAJ E-KADHERINA
U TROSTRUKO NEGATIVNIM KARCINOMIMA DOJKE**

DIPLOMSKI RAD

Akadska godina: 2014/2015.

Mentor: dr.sc. Ivana Mrklič, dr.med.

Split, srpanj, 2015.

Zahvaljujem se svojoj dragoj mentorici dr.sc.Ivani Mrklič, dr.med na nesebičnoj pomoći, strpljenu i podršci. Hvala Vam što ste svojim znanstvenim i stručnim savjetima oblikovali ideju i pomogli mi u izradi ovog diplomskog rada.

Veliko hvala mojoj prekrasnoj obitelji, mojim roditeljima, sestrama i bratu, bez vas ne bi bila ovo što jesam. Moj san je ostvaren i na tome sam vam vječno zahvalna...

Želim se zahvaliti cijeloj svojoj rodbini i mom didi Nikoli na moralnoj podršci i razumijevanju tijekom ovih 6 godina. Od srca hvala i onima koji danas nisu tu...

Također hvala mojim prijateljima i kolegama na ljubavi, prijateljstvu i prekrasnim zajedničkim trenucima tokom studiranja, uz vas sve je bilo lakše.

I na kraju, hvala mom Antonu, mojoj mirnoj luci i velikoj ljubavi, veselim se našem zajedničkom letu. Samo nam je nebo granica...

SADRŽAJ

1. UVOD	1
1.1. Anatomija dojke	2
1.2. Karcinom dojke	3
1.2.1. Epidemiologija i etiologija karcinoma dojke	4
1.2.2. Histološka klasifikacija	5
1.2.3. Molekularna klasifikacija	8
1.2.4. Imunohistokemijska klasifikacija	10
1.2.5. TNM klasifikacija	10
1.2.6. Prognostički i prediktivni čimbenici	12
1.3. E- kadherin	13
2. CILJEVI ISTRAŽIVANJA I HIPOTEZA	18
2.1. Ciljevi istraživanja	19
2.2. Hipoteza	19
3. MATERIJALI I METODE ISTRAŽIVANJA	20
3.1. Ispitanice	21
3.2. Metode	21
3.2.1. Histološka analiza	21
3.2.2. Imunohistokemijske analize	22
3.3. Statistička analiza	23
4. REZULTATI	24
5. RASPRAVA	29
6. ZAKLJUČCI	33
7. LITERATURA	35
8. SAŽETAK	42
9. SUMMARY	44
10. ŽIVOTOPIS	47

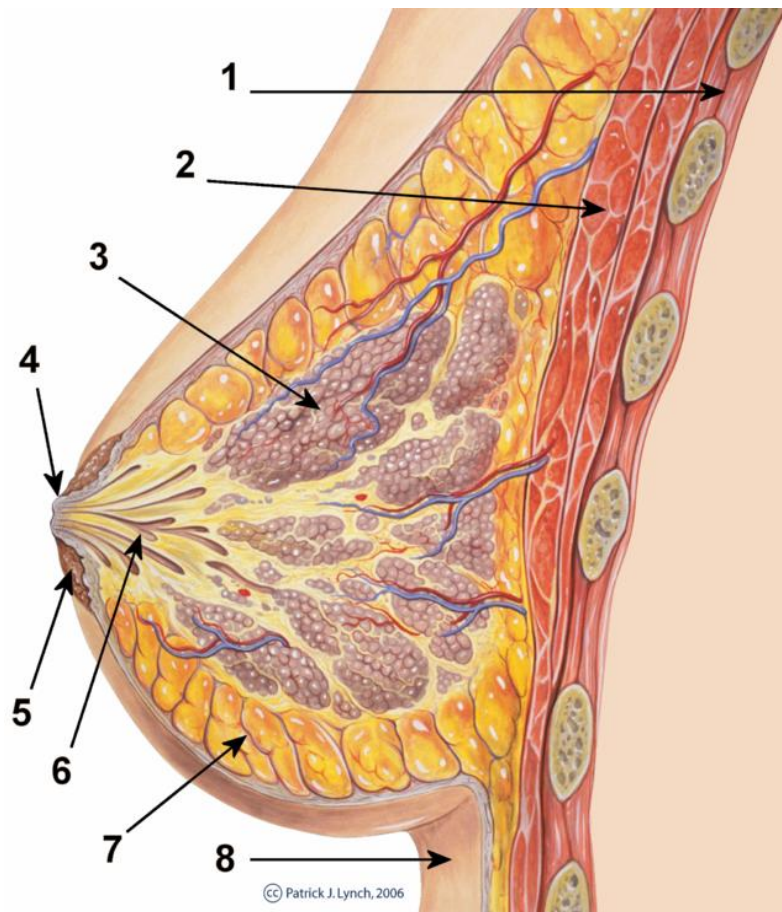
1. Uvod

1.1. Anatomija dojke

Dojka je modificirana žlijezda znojnica, koja u žena stvara kompleksnu funkcionalnu jedinicu, a u muškaraca ostaje rudimentarni organ. Regija dojke (lat. *regio mammaria*) nalazi se na postraničnom dijelu prednje strane prsnog koša, prostire se od drugog do sedmog rebra. Medijalnu stranicu te regije čini postranični rub prsne kosti, a lateralnu srednja aksilarna linija. Mišićnu podlogu dojke najvećim dijelom čine veliki i mali prsni mišić (1).

Dojka se sastoji od triju osnovnih komponenata: kože s potkožnim masnim tkivom, žlijezda i vezivno-masne osnovice. Glavni dio dojke je njezino tijelo (lat. *corpus mammae*) koje se sastoji od 15 do 20 žljezdanih režnjeva (lat. *lobi glandulae mammariae*) (1). Između režnjeva dojke nalaze se režnjevi masnog tkiva, koji daju zaobljeni izgled i određuju veličinu dojke. Svaki je režanj građen od granajućeg sustava kanalića, duktusa, i glavnog izvodnog kanala, (lat. *ductus lactiferus*). Izvodni kanali dojke se otvaraju u bradavici (lat. *papilla mammaria*), koja je okružena krugom tamnije kože koja se naziva areola mammae (2).

Arterijska opskrba dojke dolazi najvećim dijelom od unutarnje prsne arterije (lat. *a. thoracica interna*) tj. od njezinih perforantnih grana, rr. perforantes. Venska krv dojke se odlijeva u aksilarnu, unutarnju torakalnu i lateralnu torakalnu venu. Limfa dojke ide iz dubine dojke interloburalnim limfnim žilama u subareolarni limfni splet. Tijek limfe najvećim dijelom ide u aksilarne limfne čvorove (lat. *nodi lymphoidei axillares*). Inervacija dojke dolazi od lateralnih i prednjih kožnih grana 2. do 6. međurebrenog živca (lat. *r. cutaneus lateralis et anterior pectoralis n. intercostalis*)(1).



Slika 1. Anatomija dojke- Preuzeto iz: Anatomija dojke, Patrick J. Lynch and C. Carl Jaffe,MD. Dostupno na commons.wikimedia.org/wiki/File:Breast_anatomy_normal_scheme. (1-prsni koš; 2-veliki prsni mišić; 3-mliječne žlijezde, lobi glandulae mammae;4-bradavica, papilla mammae; 5-areola; 6-mliječni kanali, ductus lactiferus; 7-masno tkivo; 8-koža)

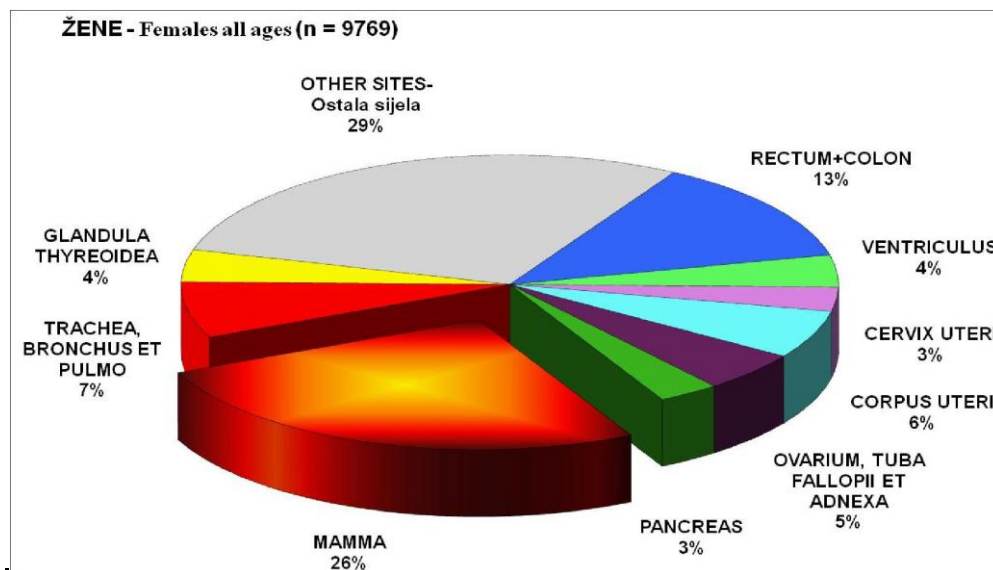
1.2. Karcinom dojke

Tumori dojke mogu biti benigni ili maligni. Histogenetski, tumori nastaju iz epitela ili strome: epitelni su tumori mnogo češći od stromalnih tumora. Među malignim tumorima najčešći su karcinomi dojke.

Karcinom dojke zloćudni je epitelni tumor dojke koji najčešće nastaje monoklonskom proliferacijom epitela terminalnih kanalića ili duktulo-lobularnih jedinica (2).

1.2.1. Epidemiologija i etiologija karcinoma dojke

Karcinom dojke najčešći je maligni tumor u žena i važan javnozdravstveni problem diljem svijeta (3). Prema podacima Hrvatskog registra za rak pet najčešćih sjelâ zloćudnih tumora u žena su: dojka (26%), kolon (8%), traheja, bronhi i pluća (7%), tijelo maternice (6%), rektum i rektosigma (5%) (4) (Slika 2).



Slika2. Najčešća sjelâ raka u žena u 2013. godini (Preuzeto iz: HZJZ, Registar za rak, Incidencija raka u Hrvatskoj 2013, Bilten br.38).

Najviša incidencija karcinoma dojke zabilježena je u Europi i Sjevernoj Americi, dok su Azija i Afrika kontinenti s najnižom stopom obolijevanja (5).

Prema podacima Hrvatskog registra za rak i Hrvatskog zavoda za javno zdravstvo stope incidencije u Hrvatskoj u stalnom su porastu posljednja dva desetljeća, a broj oboljelih raste s dobi. Prema podacima za 2013. godinu incidencija raka dojke iznosi 115,3/100 000, prema kojoj naša zemlja spada u zemlje s visokom incidencijom (4).

U posljednje vrijeme bilježi se pad smrtnosti od karcinoma dojke u većem broju razvijenih zemalja, što se pripisuje napretku u liječenju, te uvođenju programa probira. U 2014. godini u

zdravstvenoj zaštiti žena obavljeno je 21.065 preventivnih pregleda dojki od čega je bilo 7.1% onih s patološkim nalazom (6).

Unatoč napretku dijagnostike i terapije, rak dojke i dalje ostaje najčešći uzrok smrti žena u Hrvatskoj, sa stopom mortaliteta od 44,8/100 000 (4).

Etiologija karcinoma dojke je multifaktorijalna. Epidemiološka su istraživanja utvrdila niz rizičnih čimbenika za nastanak raka dojke, kao što su dob, način života, naslijeđe, prehrana, reproduktivna aktivnost, socioekonomski status i rasna pripadnost. Molekularno-genetičke i eksperimentalne studije dokazale su ulogu mutagenih čimbenika, spolnih hormona, slobodnih radikala, onkogeni i enzima koji metaboliziraju karcinogene tvari u nastanku karcinoma dojke (7). Veliku važnost imaju i indeks tjelesne mase (BMI indeks), opseg struka te omjer opsega struka i bokova kao antropometrijske značajke (8).

1.2.2.Histološka klasifikacija

Prema histološkom tipu karcinomi dojke se dijele na neinvazivne i invazivne oblike s posebno prepoznatljivim subtipovima (2).

Duktalni karcinom in situ (DCIS) je najčešći oblik preinvazivnog karcinoma dojke. Definira se kao proliferacija epitelnih stanica koje imaju morfološke karakteristike zloćudnih stanica, ali ne probijaju bazalnu membranu kanalića i ne infiltriraju okolnu stromu. Postoji više morfoloških podtipova: komedo, solidni, kribriformni, mikropapilani i papilarni, a na osnovu nuklearnog gradusa razvrstavaju se u DCIS niskog, srednjeg i visokog nuklearnog gradusa (9). Zadnjih desetak godina bilježi se porast DCIS s 5% na 15-30 % zahvaljujući učestalijem mamografskom otkrivanju (10). DCIS se smatra neobligatornim prekursorom za nastanak invazivnog karcinoma dojke (11).

Lobularni karcinom in situ (LCIS), čini oko 20 % preinvazivnih karcinoma dojke. Pojavljuje se često kod mlađih bolesnica, većinom u premenopauzalnoj dobi. Nastaje u terminalnoj duktulo-lobularnoj jedinici (TDLU), a karakteriziran je proliferacijom uglavnom malih, uniformnih stanica, blage nuklearne atipije. Često nastaje multifokalno u istoj dojci. Postojanje LCIS povećava rizik za nastanak invazivnog karcinoma dojke za 4-12 puta (12).

Prema najnovijoj Histološkoj klasifikaciji SZO-e invazivni karcinomi dojke dijele se u sljedeće podtipove (13):

1. Invazivni karcinom bez posebne oznake (NOS)
2. Invazivni lobularni karcinom
3. Tubularni karcinom
4. Invazivni kribriformni karcinom
5. Karcinom s medularnim značajkama
6. Mucinozni karcinom
7. Karcinom s diferencijacijom tipa prstena pečatnjaka
8. Invazivni papilarni karcinom
9. Invazivni mikropapilarni karcinom
10. Karcinom s apokrinom diferencijacijom
11. Metaplastični karcinom bez posebne oznake
12. Ostali rijetki podtipovi

Invazivni karcinom dojke bez posebne oznake (NOS) je najčešći podtip, koji čini ukupno 65-80% svih karcinoma dojke. Njegova histološka slika ne odgovara ni jednom posebnom tipu karcinoma dojke, pa se stoga dijagnoza postavlja isključivanjem (14). Široki je raspon kliničke prezentacije ovog tumora, od nepalpabilnih lezija pa sve do velikih tumora koji uvlače ili ulceriraju bradavicu ili kožu. Histološka slika je raznolika s obzirom na način rasta, izgled stanica, mitotsku aktivnost, rubove tumora, izgled strome i pridruženu intraduktalnu komponentu. Tumorske stanice mogu stvarati gnijezda, tračke, solidne nakupine ili žljezdane oblike, ali se mogu vidjeti i pojedinačne stanice. Mitotska aktivnost varira od slabe do izražene, dok jezgre mogu pokazivati blag, umjeren ili izrazit polimorfizam. Mikroskopski rubovi tumora mogu biti gurajući ili infiltrativni, izaziva izraženu dezmodoplastičnu reakciju strome, a često se unutar tumora vide žarišta nekroze i ovapnjenja (mikrokalcifikati) (15, 16).

Invazivni lobularni karcinom je na drugom mjestu po učestalosti među invazivnim karcinomima dojke i čini 5 do 10%. Najčešće se javlja u dobi od 40. do 60. godine, kao neoštro ograničena masa ili nejasno zadebljanje, obično u gornjem vanjskom kvadrantu dojke. Često je bilateralan i multicentričan, a veličina mu varira od mikroskopskih žarišta do difuznog zahvaćanja obje dojke (15). Najčešće se prezentira kao čvrsti čvor, a obično nema degenerativnih promjena (ciste, kalcifikati, krvarenje, nekroza). Stanice su obično malene i

uniformne, dizkohezivne, poslagane u jednorodne tračke ili koncentrično postavljene oko duktusa (15, 17).

Medularni karcinom je rijedak tip tumora dojke, a najčešće se javlja u srednjoj životnoj dobi, između 40 i 60 godine. Tumor je građen od sincicijalnih nakupina epitelnih stanica visokog nuklearnog gradusa uz upalni infiltrat limfocita i plazma stanica na periferiji (18).

Mucinozni karcinom čini 3-5% svih karcinoma dojke, a karakterizira ga varijabilna celularnost, nakupine stanica niskog nuklearnog gradusa te obilne nakupine ekstracelularnog mucina (19).

Tubularni karcinom je dobro diferencirani invazivni karcinom, izrazito dobre prognoze, a građen je od tubularnih formacija uklopljenih u obilnu vezivnu stromu okruženih jednim slojem atipičnih epitelnih stanica jednolikog izgleda (20, 21).

Invazivni kribriiformni karcinom je rijedak, dobro diferenciran tumor, dobre prognoze, a za dijagnozu ovog tipa potrebna je prisutnost kribriiformnih formacija u više od 90% tumorske mase (22).

Papilarni karcinom je vrlo rijedak tumor dojke, a može se javiti u neinvazivnom (intraduktalni papilarni karcinom) te invazivnom obliku. Karakteriziraju ga papilarne formacije građene od fibrovaskularne strome prekrivene s više redova zloćudnih epitelnih stanica. Invazivni dio ne razlikuje se od ostalih invazivnih karcinoma dojke (23).

Metaplastični karcinom je rijedak, čini 0,3% -1,5% svih karcinoma dojke. Karakterizira ga agresivniji klinički tijek. Riječ je o heterogenoj skupini slabo diferenciranih karcinoma, koji se mogu sastojati od epitelne (pločasti karcinom, karcinom vretenastih stanica) i mezenhimalne komponente (karcinom sa hrskavičnom ili koštanom diferencijacijom) (24).

1.2.3. Molekularna klasifikacija

Na osnovi genskih obilježja, tumori dojke se mogu razdvojiti u 5 različitih podtipova : luminalni A, luminalni B, HER-2 pozitivni, bazalni i podtip „nalik normalnoj dojci“ (25). (Slika 3).

Tumori luminalne A skupine imaju pozitivne estrogenske i/ili progesteronske receptore, nizak proliferacijski indeks, negativne receptore za HER-2 i EGFR te nisku ekspresiju citokeratina male molekulske mase.

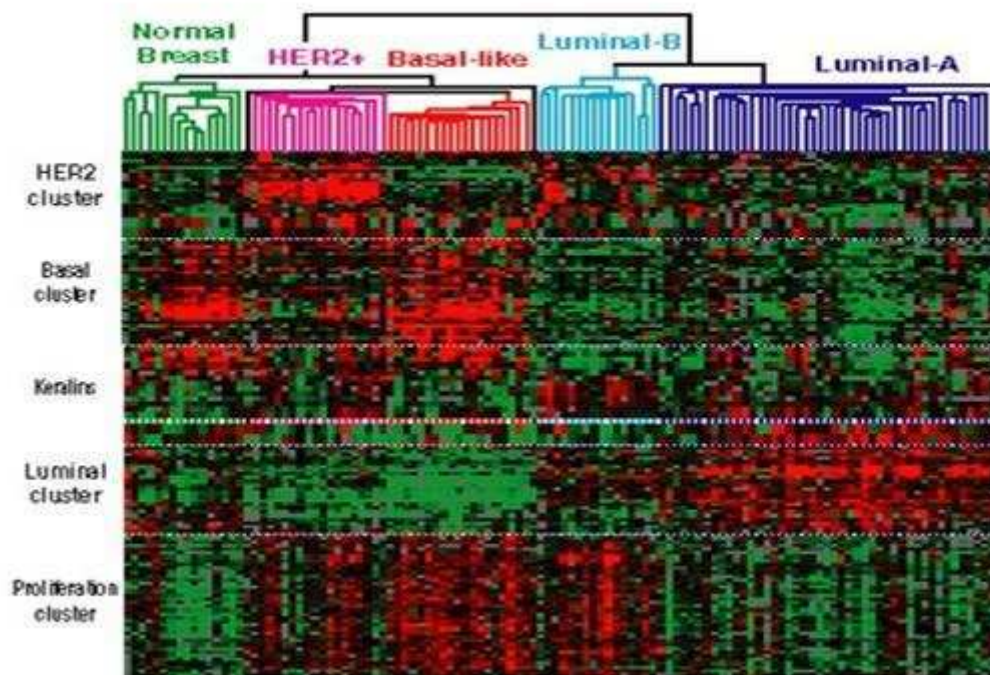
Luminalni B tumori imaju pozitivne estrogenske i/ili progesteronske receptore, mogu imati pozitivnu ili negativnu ekspresiju HER-2 receptora, uz visok proliferacijski indeks.

HER-2 pozitivni tumori imaju pozitivnu ekspresiju HER-2 receptora uz negativne steroidne receptore i EGFR (26-28).

Karcinomi dojke bazalnog podtipa karakterizirani su negativnošću na ER i HER-2, a ekspimiraju gene karakteristične za bazalne/mioepitelne stanice: CK5, CK7, integrin 4, laminin, P-kadherin i EGFR (29).

Karcinomi dojke „nalik normalnoj dojci“ su slabo definirana skupina, a glavno obilježje ovih tumora je sličnost s uzorcima fibroadenoma i normalnih dojki uz visoki sadržaj stromalnih stanica. Karakteristična je visoka ekspresija gena koji su izraženi u adipoznom tkivu, te stanicama bazalnog epitela (30).

Različiti podtipovi imaju različite faktore rizika, biološko ponašanje i različit odgovor na sistemsko liječenje. Korelacijom s kliničkim ishodom dokazano je da najbolju prognozu imaju tumori luminalne A skupine, dok HER-2 pozitivna i bazalna skupina imaju lošije preživljenje u odnosu na ostale podtipove (31).



Slika 3. Različiti tipovi karcinoma dojke razdvojeni metodom transkripcijskog profiliranja: luminalni A, luminalni B, HER2-pozitivni, trostruko negativni i podtip „nalik normalnoj dojci“ (Preuzeto iz: Carolina Center for Genome Sciences, Breast Cancer Genetics).

1.2.4. Imunohistokemijska klasifikacija

Na 12. Internacionalnom sastanku održanom 2011. godine u St. Gallenu na osnovu rezultata dobivenih transkripcijskim profiliranjem predložena je imunohistokemijska klasifikacija tumora dojke, koja je nadopunjena na sastanku održanom 2013. godine (32).

Uz pomoć imunohistokemijskih biljega za estrogenske receptore, progesteronske receptore, HER-2 receptor i proliferacijski biljeg Ki-67 tumori dojke podijeljeni su u 4 skupine:

- **luminalni A:** ER+/PR+/HER2-/Ki-67 \leq 20%
- **luminalni B:**
 - (HER-2 negativni): ER+/HER2-/ i najmanje jedno od: Ki-67 $>$ 20% i/ili PR $<$ 20% i/ ili visok rizik za nastanak recidiva temeljen na multi-gene expression testiranju
 - (HER-2 pozitivni): ER+/HER2+/bilo koji Ki-67, bilo kakva ekspresija PR
- **HER2 pozitivni:** HER2+/ER-/PR-
- **trostruko negativni:** ER-/PR-/HER2-

U ovom trenutku ne postoji adekvatan imunohistokemijski panel za identifikaciju bazalnog podtipa. Iako većina trostruko negativnih tumora ima bazalni molekularni profil i većina tumora koji ekspimiraju bazalne gene jesu trostruko negativni, preklapanje između ovih dvaju skupina ipak nije potpuno (33).

1.2.5. TNM klasifikacija

Za određivanje kliničkog stadija karcinoma dojke najčešće se koristi TNM klasifikacija, koja obuhvaća podatke o veličini tumora (T), statusu regionalnih limfnih čvorova (N) i udaljenim metastazama (M) (34).

- **T: primarni tumor**
 - Tx: primarni tumor ne može se odrediti
 - T0: ne može se dokazati primarni tumor

- Tis: neinvazivni (in situ) karcinom
- T1: tumor dojke promjera ≤ 2 cm
 - T1mic: mikroinvazija ≤ 0.1 cm
 - T1a: tumor >0.1 cm, a ≤ 0.5 cm
 - T1b: tumor >0.5 cm, a ≤ 1 cm
 - T1c: tumor >1 cm, a ≤ 2 cm
- T2: tumor dojke promjera >2 cm, a ≤ 5 cm
- T3: tumor dojke promjera >5 cm
- T4: tumor dojke bilo koje veličine s izravnom proširenošću na torakalnu stijenku ili kožu
 - T4a: zahvaćanje torakalne stijenske
 - T4b: edem kože (uključujući izgled kože poput narančine kore) ili ulceracija na koži dojke ili satelitski kožni čvorovi ograničeni na istu dojku
 - T4c: oboje (T4a i T4b)
 - T4d: upalni karcinom
- **N regionalni (ipsilateralni) limfni čvorovi**
 - Nx: postojanje metastaza u regionalnim limfnim čvorovima nije moguće odrediti
 - N0: bez metastaza u regionalnim limfnim čvorovima
 - N1: metastaze u pomičnim aksilarnim limfnim čvorovima
 - N2: metastaze u aksilarnim limfnim čvorovima koji su međusobno ili u odnosu na okolinu fiksirani
 - N3: metastaze u istostranim infraklavikularnim, unutrašnjim mamarnim ili supraklavikularnim limfnim čvorovima
- **M udaljene metastaze**
 - M0: bez udaljenih metastaza
 - M1: prisutne udaljene metastaze

Klinički stadij bolesti

- Stadij 0: Tis
- Stadij IA: T1,N0,M0

- Stadij IB: T0-1, N1mi, M0
- Stadij IIA: T0-1, N1, M0 ili T2, N0, M0
- Stadij IIB: T2, N1, M0 ili T3, N0, M0
- Stadij IIIA: T0-3, N2, M0 ili T3, N1-2, M0
- Stadij IIIB: T4, bilo koji N, M0
- Stadij IIIC: bilo koji T, N3, M0
- Stadij IV: bilo koji T, bilo koji N, M1

1.2.6. Prognostički i prediktivni čimbenici

Na osnovi prognostičkih i prediktivnih faktora predviđa se ishod bolesti i odgovor na liječenje. Tradicionalni prognostički faktori temelje se na morfološkim karakteristikama tumora i uključuju: veličinu, histološki tip, stupanj diferenciranosti (gradus), limfovaskularnu invaziju, udio neinvazivne komponente, status limfnih čvorova te stadij proširenosti bolesti.

Na osnovu prediktivnih faktora procjenjuje se odgovor na određene vrste liječenja, a najznačajniji prediktivni faktori su: estrogenski (ER) i progesteronski receptori (PR), HER2 status i proliferacijski biljeg Ki-67 (35).

1.3. E- kadherin

Kadherini su transmembranski proteini koji sudjeluju u selektivnom procesu međustanične adhezije. Uz kadherine, veliku skupinu molekula stanične adhezije, čine još tri skupine transmembranskih proteina a to su: selektini, integrini i imunoglobulinska superporodica (36).

Kadherini sačinjavaju veliku porodicu proteina (>100 članova) koja sadrži zajedničku izvanstaničnu domenu zaduženu za homofilne interakcije. S obzirom na brojnost porodice, kadherini se dijele na pet potporodica, klasični kadherin tip I (E- kadherin), kadherini tip II, desmosomalni kadherini, protokadherini te molekule povezane kadherinom. Oni su uključeni u selektivnu adheziju između embrionalnih stanica, oblikovanje sinapsi u živčanim završecima, a odgovorni su i za stvaranje stabilnih spojeva među stanicama u tkivu (37).

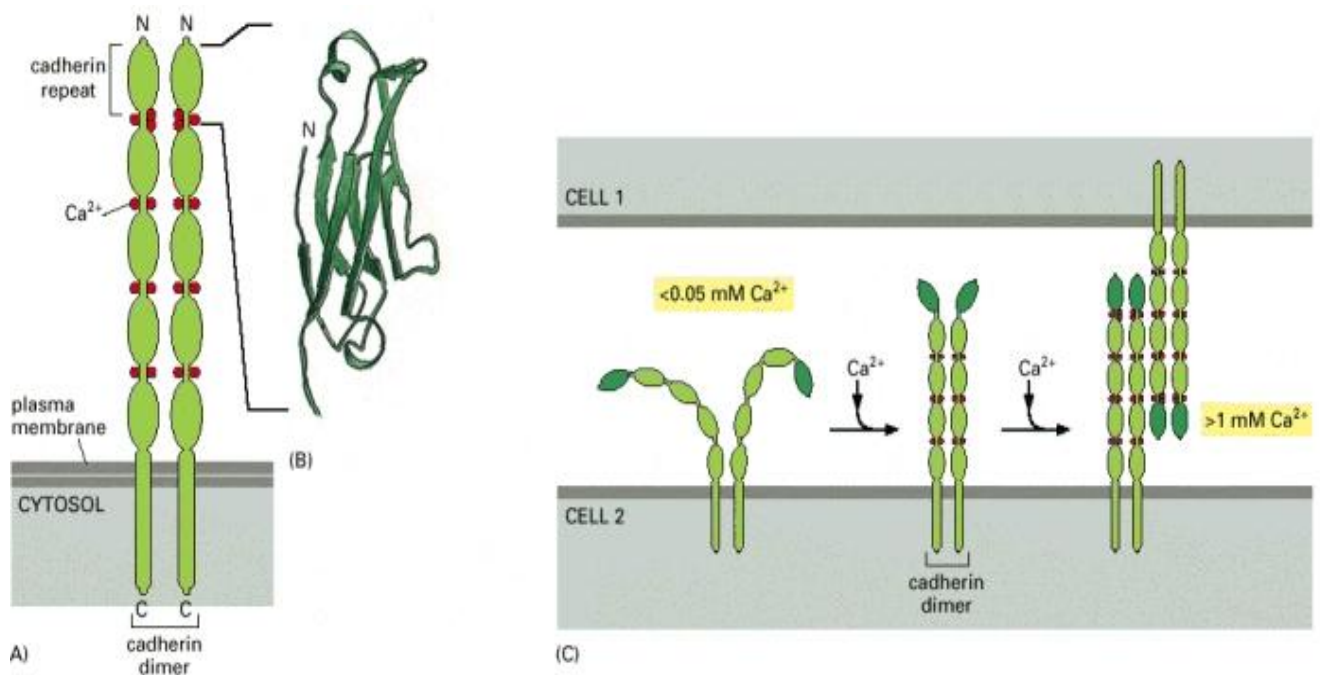
Od samog otkrića kadherina, njihova funkcija u organizmu nikad nije bila ograničena samo na mehaničku adheziju stanica. Funkcija kadherina proteže se na mnoge aspekte morfogeneze tkiva, uključujući prepoznavanje i razvrstavanje stanica, koordiniranje kretanja stanica, održavanje strukture i funkcionalnosti stanica te tkivne polarosti (38).

Prva tri kadherina, koji su ujedno i prvi otkriveni, nazvani su prema glavnim tkivima u kojima su pronađeni: E-kadherin je prisutan na mnogim vrstama epitelnih stanica, N-kadherin je pronađen na živcima, mišićima te u stanicama leće i P-kadherin koji se prisutan u stanicama posteljice i epidermisa (39).

S obzirom na različite funkcije, mutiran tj. neispravan kadherin vrlo lako može dovesti do narušavanja normalne arhitekture tkiva, što može dovesti do razvoja bolesti (40).

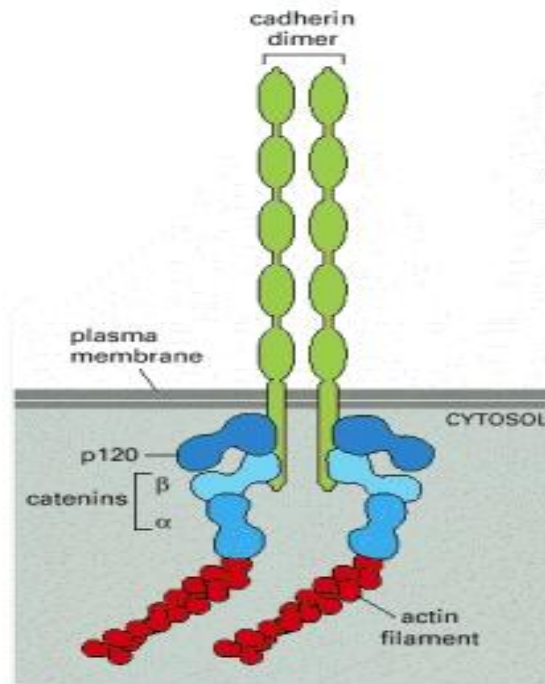
E-kadherin, kadherin tip I, se općenito smatra prototipom svih katherina zbog njegove rane identifikacije i karakterizacije, kako u normalnim tako i u patološkim stanjima. Riječ je o kalcij-ovisnim molekulama stanične adhezije (41).

Katherin je protein-homodimer, koji se sastoji od izvanstaničnog polipeptida, koji sačinjava niz od 5 molekula kadherina i Ca^{2+} -vezujućih mjesta između svakog para ponavljanja. Što je veća koncentracija Ca^{2+} u izvanstaničnom prostoru, izvanstanični dijelovi kadherina postaju rigidniji. Kada je dovoljno Ca^{2+} vezano za polipeptidni lanac, izvanstanični dio proteina se proteže do površine susjedne stanice i na takav se način veže za homodimer susjedne stanice. Ako se Ca^{2+} ukloni, izvanstanični dio proteina postaje mlohav te se razgrađuje pomoću proteolitičkih enzima (39) (Slika 4).



Slika.4. Struktura i funkcija Kadherina, preuzeto iz - Molekularna biologija stanice, IV izdanje, GS Garland Science, Taylor &Francis Group, 2002.

Homofilne interakcije između kadherina posredovane su u dvama tipovima stabilnih međustaničnih veza, u dezmosomima, gdje desmoplaktin povezuje kadherine s intermedijarnim vlaknima, i u adhezivnim spojevima. Kadherini u adhezivnim spojevima su povezani sa snopićima aktinskih vlakana preko α, β - katenina.

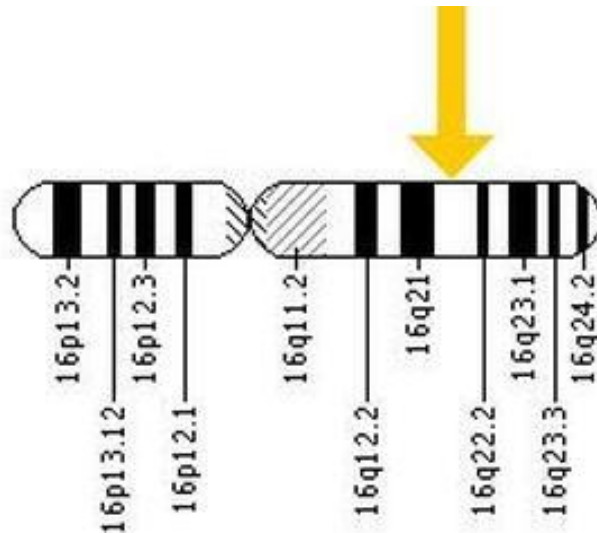


Slika. 5. Povezivanje kadherina sa snopićima aktinskih vlakana, preuzeto iz Molekularna biologija stanice, IV izdanje, GS Garland Science, Taylor & Francis Group, 2002.

Treći intracelularni protein koji posreduju u povezivanju kadherina i α, β -katenina, se naziva p120. Protein p120 se veže za citoplazmatski rep kadherina i na takav način regulira funkciju kadherina, dok α, β -katenini imaju vrlo važnu ulogu u unutarstaničnoj signalizaciji (42).

Osim njegove uloge u adheziji epitelnih stanica, E - kadherin je uključen u prijenos kemijskih signala unutar stanice, staničnu kontrolu, te regulaciju aktivnosti određenih gena. E - kadherin također djeluje kao tumor supresorski protein, štiti stanice od prebrzog i nekontroliranog rasta i dijeljenja (43).

Gen CDH1 se nalazi na dugom kraju kromosoma 16 , te ima ključnu ulogu u sintezi proteina pod nazivom E-kadherin.



Slika. 6. Lokacija gena CDH1 na 16. kromosomu, preuzeto iz U.S. National Library of Medicine, Genetics Home Reference.

Mutacijom gena, koji kodira E kadherin, dolazi do stvaranja mutiranog tj. nefunkcionalnog proteina, što može dovesti popuštanja stanične adhezije, nekontroliranog i brzog rasta stanica zloćudnog tumora, što ukazuje na važnost međustanične interakcije u kontroli staničnog ponašanja (44).

Naslijeđene mutacije u genu CDH1 povećavaju rizik obolijevanja od lobularnog karcinoma dojke kod žena, te može dovesti do razvoja nasljednog oblika difuznog karcinoma želuca (HDGC).

Pronađeno je više od 120 naslijeđenih mutacija gena CDH1 koje mogu dovesti do razvoja nasljednog oblika difuznog karcinoma želuca. Osobe koje posjeduju naslijeđene mutacije imaju 80 % veću vjerojatnost za razvijanje navedenog karcinoma, dok žene, uz karcinom želuca, imaju i 40-50% veće šanse za razvijanje lobularnog karcinoma dojke.

Mutacije koje uzrokuju HDGC često dovode do proizvodnje proteina s izmijenjenom strukturom, što dovodi do narušavanja adhezije stanica, čime se povećava rizik invazije tkiva stanicama karcinoma (45).

Mutacije gena CDH1 također se redovito pojavljuju u lobularnim karcinomima dojke kod žena, bez obiteljske povijesti bolesti. Te genetske promjene, poznate kao somatske mutacije, nisu nasljedne (46).

Somatske stečene mutacije gena CDH1 pronađene su u 56 % lobularnih karcinoma dojke, u većini slučajeva u kombinaciji s gubitkom alela divljeg tipa (47) .

Somatske mutacije gena CDH1 su povezane s povećanim rizikom obolijevanja i od drugih karcinoma, kao što su karcinom endometrija i karcinom jajnika u žena, te karcinom prostate kod muškaraca (48).

2. Ciljevi istraživanja i hipoteza

2.1. Ciljevi istraživanja

Osnovni ciljevi ovog istraživanja bili su, primjenom metode imunohistokemije, na uzorcima trostruko negativnih karcinoma dojke utvrditi:

1. Razinu imunohistokemijskog izražaja E-kadherina u trostruko negativnim karcinomima dojke.
2. Povezanost imunohistokemijskog izražaja E-kadherina s kliničko-patološkim prognostičkim pokazateljima: dobi, veličinom tumora, kliničkim stadijem, histološkim tipom, brojem mitozama, bazalnom morfologijom, bazalnim imunofenotipom, stupnjem diferencijacije, vaskularnom invazijom i zahvaćanjem limfnih čvorova.

2.2. Hipoteza

Očekuje se da će bolesnice s trostruko negativnim karcinomima dojke koji imaju pozitivan imunohistokemijski izražaj E-kadherina imati bolje kliničko-patološke karakteristike.

3. Materijali i metode

3.1. Ispitanice

Istraživanje je provedeno na Kliničkom zavodu za patologiju, sudsku medicinu i citologiju KBC-a Split.

U studiju su uključene bolesnice oboljele od karcinoma dojke, operirane u Klinici za kirurgiju KBC-a Split, u razdoblju od 01.01.2003. do 31.12.2009.g., kojima je operativni materijal analiziran na Kliničkom zavodu za patologiju, te je postavljena dijagnoza karcinoma dojke s trostruko negativnim imunofenotipom.

Iz studije su isključene bolesnice koje su prije operacije primale kemoterapiju, bolesnice čije parafinske kocke tumora nisu bile dostupne te bolesnice koje su, nakon operativnog zahvata, praćenje i liječenje nastavile u nekoj drugoj ustanovi. Naknadno, prilikom analize imunohistokemijskog izražaja E-cadherina iz studije su isključena četiri tumora lobularnog histološkog podtipa.

3.2. Metode

3.2.1. Histološka analiza

Revizijom arhiviranih patohistoloških stakala određen je histološki tip tumora, stupanj diferencijacije, prisutnost bazalne morfologije, postojanje vaskularne invazije, ekspresija estrogenskih i progesteronskih receptora, te HER2/neu status.

Histološki tip karcinoma dojke određen je prema smjernicama Svjetske zdravstvene organizacije (SZO), histološki gradus prema Elston i Ellis-ovoj shemi za sve histološke tipove raka dojke (49), a imunohistokemijska izraženost ER i PR receptora, te HER2/neu status prema smjernicama CAP protokola (50).

Vaskularnom invazijom tumora smatrala se prisutnost tumorskih stanica u endotelom omeđenim prostorima na periferiji tumora.

Bazalna morfologija procijenjena je na osnovu prisutnosti karakterističnih morfoloških karakteristika kao što su: sincicijalan način rasta, nekroza u centralnom dijelu, gurajući rubovi, limfocitni upalni infiltrat na periferiji, te prisutnost metaplastičnih i medularnih elemenata (51).

3.2.2. Imunohistokemijske analize

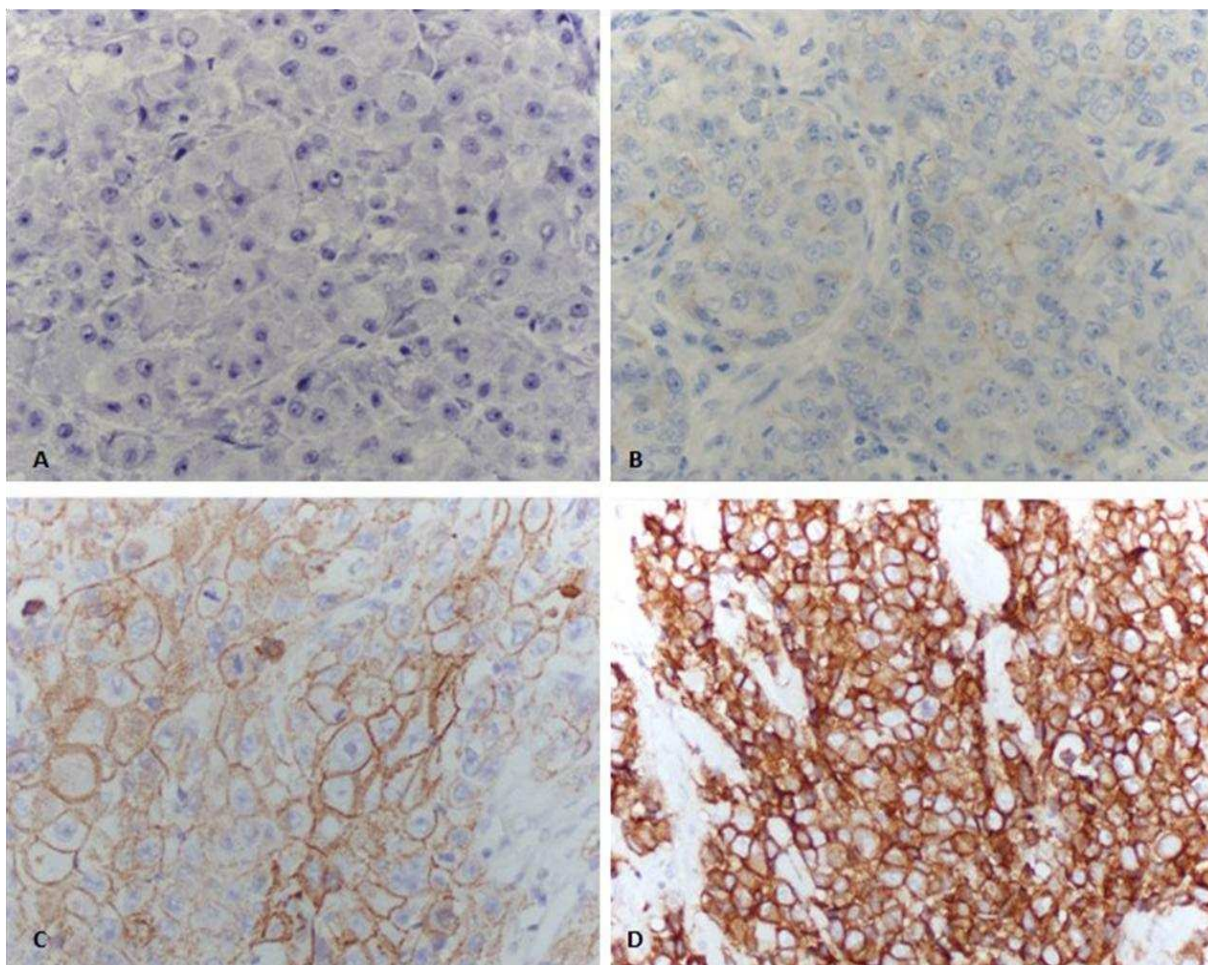
Uzorci tumora dobiveni 3-5 μ m rezovima arhiviranih parafinskih blokova bojani su standardnom imunohistokemijskom metodom imunoperoksidaza avidin-biotin, koristeći protutijela na CK5/6, CK14, EGFR, Ki-67 i E-kadherin, prema uputi proizvođača, strojem za automatsko bojenje (Autostainer, Dako, Danska).

Pri određivanju Ki-67 indeksa brojano je najmanje 1000 jezgara tumorskih stanica, u najmanje 3 vidna polja velikog povećanja na periferiji (invazivnoj fronti) tumora. Pri brojanju je korišten Olympus image analyser, a rezultati su izraženi kao postotak pozitivnih jezgara.

Ekspresija CK5/6, CK14 i EGFR smatrana je pozitivnom ako je jaka membranska obojenost bila prisutna u više od 10% tumora.

Na osnovu ekspresije bazalnih markera trostruko negativni tumori podijeljeni su u dvije podskupine: bazalnu (CK5/6poz i/ili CK14poz i/ili EGFRpoz) i ne-bazalnu (CK5/6neg/CK14neg/ EGFRneg) (52).

Imunohistokemijska izraženost E-kadherina određivana je semi-kvantitativno, uključujući postotak pozitivno obojenih stanica i intenzitet bojenja, na sljedeći način: 0- negativno bojenje ili pozitivno membransko bojenje u <10% tumorskih stanica, 1- inkompletno membransko bojenje u >10% tumorskih stanica, 2- blago do umjereno, kompletno membransko bojenje u >10% tumorskih stanica, 3- intenzivno membransko bojenje u >10% tumorskih stanica, pri čemu su rezultati 0 i 1 interpretirani kao negativna imunohistokemijska izraženost E-kadherina, a rezultati 2 i 3 kao pozitivna imunohistokemijska izraženost E-kadherina.



Slika 7. Imunohistokemijsko bojenje primjenom protutijela na E kadherin (400x), A- negativno membransko bojenje, B- inkompletno membransko bojenje, C- blago do umjereno, kompletno membransko bojenje, D- intenzivno membransko bojenje.

3.3. Statistička analiza

Za usporedbu varijabli u odnosu na imunohistokemijski izražaj E-kadherina korišten je χ^2 test. ROC analizom određena je najbolja vrijednost razgraničenja (cut-off), te osjetljivost i specifičnost za proliferacijski indeks mjeren Ki-67 antigenom i broj mitozna na 10VPVP. Zaključivanje o statističkim hipotezama u ovom radu provedeno je uz razinu značajnosti $P \leq 0.05$. Pri statističkoj obradi podataka korišten je program SPSS for Windows.

4. Rezultati

U ispitivanje su uključene 83 žene oboljele od trostruko negativnog karcinoma dojke (TNBC) koje su operirane u Klinici za kirurgiju KBC Split od 2003. do 2010. godine.

Tablica 1. Prikaz žena oboljelih od TNBC prema ispitivanim kvalitativnim i kvantitativnim varijablama

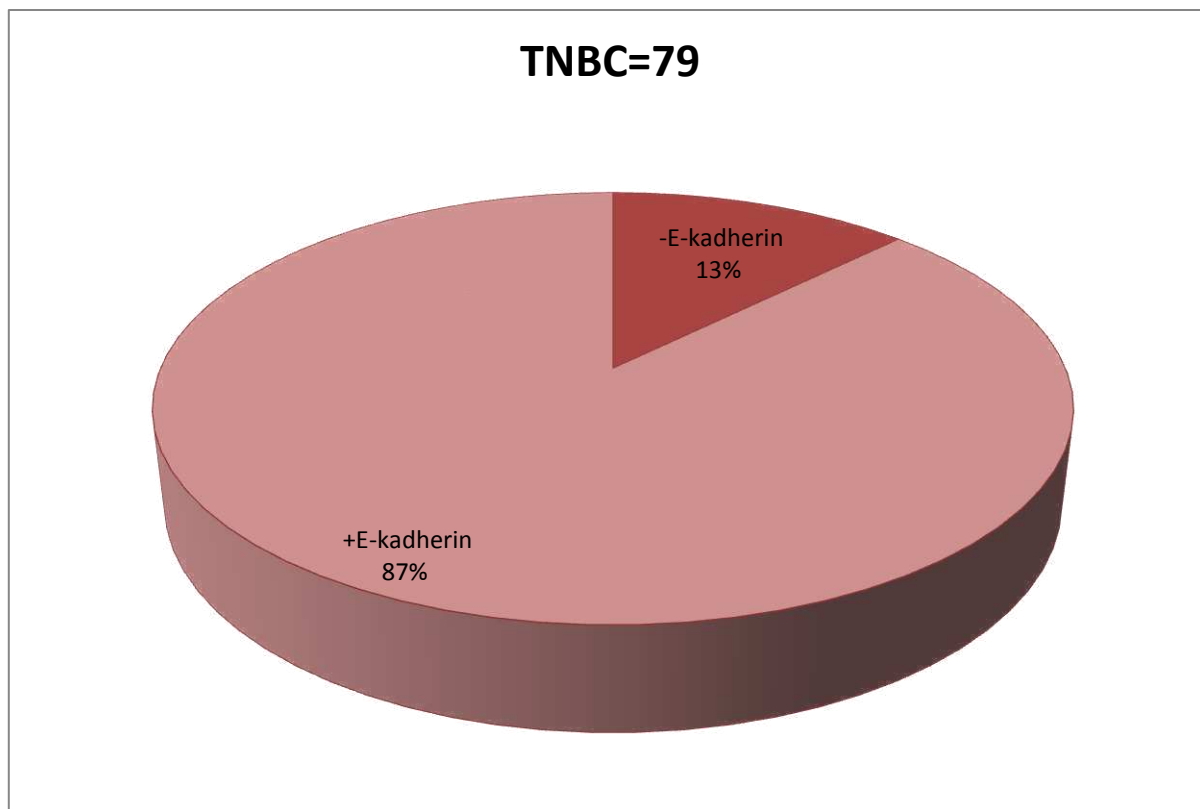
VARIJABLE		UKUPNO (N=83)
Dob	godine	60,7 (32-97)
Veličina tumora*	(cm)	2,7 (0.3-12)
Klinički stadij	I	21 (25,3)
	II	30 (36,1)
	III	26 (31,3)
	IV	6 (7,2)
Mitoze	broj na 10 VPVP	25,9 (2-110)
Bazalni imunofenotip	ne	28 (33,7)
	da	55 (66,3)
Bazalna morfologija	ne	43 (51,8)
	da	40 (48,2)
Stupanj diferencijacije (gradus)	1	1 (1,2)
	2	13 (15,7)
	3	69 (83,1)
Vaskularna invazija	ne	53 (63,9)
	da	30 (36,1)
E-kadherin	poz	69 (87,3)
	neg	10 (12,7)
Ki 67	Broj pozitivnih jezgara na 100 tumorskih stanica	53,7 (3-95)

*za 11 tumora kliničkog stadija III i IV napravljena je samo biopsija, te nije poznata patološka veličina tumora

** za analizu imunohistokemijskih izražaja E-kadherina iz analize su isključena 4 invazivna lobularna tumora

Prosječna dob bolesnica bila je 60,7 godina (raspon 32-97 godina), a prosječna veličina tumora iznosila je 2,7 cm (raspon 0,3-12 cm). Mitotski indeks je bio visok, uz prosječan broj mitozna na 10 VPVP od 25,9 (raspon 2-110), te visok proliferacijski indeks mjereno primjenom Ki-67 antitijela od 53,7% (raspon 3-95). Većina tumora, 69 (83,1%) bila je visokog histološkog gradusa. Vaskularna invazija bila je prisutna kod 30 (36,1%) tumora. Bazalna morfologija bila je prisutna kod 40 (48,2%) tumora, a bazalni imunofenotip kod 55 (66,3%) tumora.

Pozitivan imunohistokemijski izražaj E-kadherina zabilježen je kod 69 (87,3%) trostruko negativnih tumora (Tablica 1., Slika 8.)



Slika 8. Grafički prikaz imunohistokemijske ekspresije E- kadherina u 79 trostruko negativnih carcinoma dojke.

Tablica 2. Prikaz varijabli u odnosu na imunohistokemijsku izraženost E-cadherina

VARIJABLE	E-cadherin- N=10 (12,7%)	E-cadherin+ N= 69(87,3%)	P
Dob	<52	1 (10)	0,056
	52-58	2 (20)	
	59-71	5 (50)	
	>71	2 (20)	
Veličina tumora*	<1.5	2 (20)	0,414
	1.5-2.5	5 (50)	
	2.6-3	0 (0)	
	>3	12 (20,3)	
Histološki tip	Duktalni NOS	4 (40)	0,001
	Ostali	6 (60)	
Klinički Stadij	I	3 (30)	0,027
	II	6 (60)	
	III	0 (0)	
	IV	1 (10)	
Bazalni imunofenotip	Ne	2 (20)	3,14
	Da	8 (80)	
Bazalna morfologija	Ne	2 (20)	0,024
	Da	8 (80)	
Stupanj diferencijacije (gradus)	1	0 (0)	0,064
	2	2 (20)	
	3	8 (80)	
Vaskularna invazija	Ne	9 (90)	0,052
	Da	1 (10)	
Ki67	≤61	8 (80)	0,013
	>61	2 (20)	
Mitoze	≤20	4 (40)	0,042
	>20	6 (60)	
Limfni čvorovi	Da	9 (90)	0.233
	Ne	1 (10)	

*za 11 tumora kliničkog stadija III i IV napravljena je samo biopsija, te nije poznata patološka veličina tumora

U skupini tumora s pozitivnom imunohistokemijskim izražajem E-cadherina bilo je 3,9 puta više tumora dukalnog NOS podtipa, dok je u skupini tumora s negativnim izražajem E-cadherina bilo 1,5 puta više tumora koji svrstavamo u posebne histološke tipove (5 metaplastičnih i 1 medularni karcinom) ($p=0,001$). U skupini tumora s negativnim izražajem E-cadherina bilo je statistički značajno više tumora s pozitivnom bazalnom morfologijom ($p=0,024$). Zabilježena je statistički značajna povezanost imunohistokemijskog izražaja E-cadherina s mitotskim i proliferacijskim indeksom ($p=0,042$, $p=0,023$), te kliničkim stadijem bolesti ($p=0,027$).

Nije nađena statistički značajna povezanost imunohistokemijskog izražaja E-kadherina s dobi bolesnica ($p=0,056$), veličinom tumora ($p=0,414$), stupnjem diferencijacije tumora ($p=0,064$), bazalnim imunofenotipom ($p=0,314$), vaskularnom invazijom ($p=0,052$), te zahvaćanjem limfnih čvorova ($p=0,233$) (Tablica 2).

5. Rasprava

Karcinom dojke je heterogena bolest. Na temelju statusa estrogenskih receptora (ER), progesteronskih receptora (PR), humanog epidermalnog faktora rasta 2 (HER2), te proliferacijskog indeksa tumori dojke mogu se razdvojiti u različite podskupine: luminalnu A, luminalnu B, HER2 pozitivnu i trostruko negativnu (53-55). Različite podskupine karcinoma dojke imaju različite faktore rizika, kliničko ponašanje i odgovor na terapiju (29,56).

Trostruko negativni karcinomi dojke (TNBC) su podskupina karakterizirana negativnom ekspresijom estrogenskih (ER) i progesteronskih receptora (PR), te negativnim statusom receptora za humani epidermalni faktor rasta (HER2).

Navedeni karcinomi dojke čine 10-20 % svih karcinoma dojke, a povezuju se s agresivnijim kliničkim tijekom, visokom učestalošću recidiva, uz povećanu sklonost metastaziranju, osobito hematogenim putem u mozak i pluća (31, 57, 58).

Budući da ne ekspresiraju receptore za estrogene, progesterone i HER2, specifična ciljana terapija nije primjenjiva u ovoj skupini tumora, te je kemoterapija jedini sistemski oblik liječenja. Unatoč dobrom inicijalnom odgovoru na kemoterapijske protokole, pacijentice s TNBC imaju češće recidive bolesti, te spadaju u skupinu karcinoma dojke s lošijim preživljenjem (59).

Većina trostruko negativnih karcinoma su visokog histološkog gradusa, te imaju visoki mitotski i proliferacijski indeks (52). Unutar skupine trostruko negativnih tumora proučavanih u ovom istraživanju većina tumora bila je visokog gradusa (83.1 %), uz visok mitotski (medijan 25,9 mitoza/10 VPVP) i proliferacijski indeks (medijan 53.7 %), što je u skladu s rezultatima prethodnih istraživanja (52).

Trostruko negativni tumori često imaju "bazalnu morfologiju" karakteriziranu sincicijalnim načinom rasta, s obilnim područjem nekroze u centralnom dijelu, gurajućim rubovima i gustim limfocitnim upalnim infiltratom na periferiji (52). U ovoj studiji bazalna morfologija bila je prisutna kod 49,4% trostruko negativnih tumora. Prema rezultatima prethodnih istraživanja većinu trostruko negativnih tumora čine karcinomi invazivnog NOS podtipa, te metaplastični i medularni karcinomi, a s tim u skladu su i naši rezultati (59).

Prema rezultatima ranijih studija smatra se da se na osnovu ekspresije bazalnih markera trostruko negativne tumore može razdvojiti u dvije prognostički različite skupine: bazalnu i ne-bazalnu, uz korištenje dvaju bazalnih citokeratina i EGFR (52,60). U ovoj studiji koristili

smo CK5/6, CK14 i EGFR, pri čemu je 66% trostruko negativnih tumora imalo bazalni imunofenotip, što se podudara s rezultatima prijašnjih studija (57,61) .

E-kadherin je morfološki stabilizator epitela, posjeduje kompleksnu ulogu receptora, a kao stanični protein omogućava stanični i tkivni integritet. E-kadherin je i tumor supresorski protein koji blokira nekontroliranu proliferaciju i malignu staničnu diferencijaciju. Strukturalni i funkcionalni poremećaj E-kadherina dovodi do smanjene ekspresije samog proteina (36).

Osnovni cilj ovog istraživanja bio je utvrditi razinu ekspresije E-kadherina u trostruko negativnim karcinomima dojke. Prema različitim studijama ekspresija E-kadherina unutar skupine trostruko negativnih karcinoma varirala je od 26% do 75%, a razlike se mogu prepisati različitim metodama očitavanja (62).

U ovoj studiji pozitivna ekspresija E-kadherina zabilježena je u 87,3% trostruko negativnih karcinoma dojke, određivana je semi-kvantitativno, a uz postotak pozitivno obojenih stanica, određivan je i intenzitet, te cjelovitost membranskog bojenja. Iz studije su isključena četiri invazivna lobularna karcinoma budući da je mutacija gena za E-kadherin jedno od osnovnih obilježja ovog histološkog podtipa.

Kashiwagi i suradnici su također iz svog istraživanja isključili invazivne lobularne karcinome, te je pozitivan imunohistokemijski izražaj E kadherina zabilježen u 57 % trostruko negativnih karcinoma dojke (63).

Dodatno, željeli smo utvrditi odnos ekspresije E-kadherina i ispitivanih kliničko-patoloških pokazatelja kao što su: dob, veličina tumora, klinički stadij, histološki tip, broj mitoz, bazalna morfologija, bazalni imunofenotip, stupanj diferencijacije, vaskularna invazija i zahvaćanje limfnih čvorova.

U više istraživanja dokazano je da je smanjena ekspresija E-kadherina povezana s većim tumorima, metastazama u limfne čvorove, slabijom diferencijacijom tumora, te uznapređovalim stadijem bolesti (64-66).

U ovoj studiji zabilježena je statistički značajna povezanost ekspresije E-kadherina s mitotskim i proliferacijskim indeksom, te kliničkim stadijem bolesti, što je u skladu s rezultatima prethodnih studija (65-67).

Također, unutar skupine tumora s negativnom ekspresijom E-kadherina bilo je značajno više tumora koji svrstavamo u posebne histološke tipove, od čega pet metaplastičnih i jedan medularni karcinom, a zabilježena je i statistički značajna korelacija s pozitivnom bazalnom morfologijom, koja je karakteristična upravo za ove histološke tipove.

Kashiwagi i suradnici našli su statistički značajnu povezanost između pojave metastaza u limfne čvorove i negativne ekspresije E-kadherina u trostruko negativnoj skupini tumora, što se može objasniti gubitkom međustaničnih veza, te smanjenom kohezivnosti tumorskih stanica (63). U ovoj studiji nismo našli statistički značajnu povezanost s limfokapilarnom invazijom i zahvaćanjem limfnih čvorova, što se može objasniti malim brojem tumora s negativnom ekspresijom E-kadherina.

U većem broju studija zabilježen je prognostički značaj ekspresije E-kadherina u trostruko negativnoj skupini tumora, pri čemu su tumori s negativnom ekspresijom imali kraći period bez znakova povrata bolesti i lošije ukupno preživljenje, što upućuje na važnost E-kadherina kao potencijalnog prognostičkog faktora u ovoj skupini karcinoma dojke (57, 63, 68-70).

Iako u ovom istraživanju nismo proučavali prognostički utjecaj E-kadherina, povezanost smanjene razine ekspresije E-kadherina s lošijim kliničko-patološkim karakteristikama tumora upućuje da bi E-kadherin mogao poslužiti kao jedan od markera za izdvajanje trostruko negativnih tumora s agresivnijim kliničkim tijekom.

6. Zaključak

1. Pozitivan imunohistokemijski izražaj E-kadherina zabilježen je kod 69 (87, 3%) trostruko negativnih tumora.

2. Većina trostruko negativnih tumora bilo je visokog histološkog gradusa (84%), uz visoke vrijednosti mitotskog (medijan 25.9/10 VPVP, raspon 2-110) i Ki-67 proliferacijskog indeksa (medijan 53.7%, raspon 3-95).

3. U skupini tumora s negativnim izražajem E-kadherina bilo je značajno više tumora koje svrstavamo u posebne histološke tipove, od čega 5 metaplastičnih i 1 medularni karcinom.

4. U skupini tumora s negativnim izražajem E-kadherina bilo je značajno više tumora s pozitivnom bazalnom morfologijom.

5. Zabilježena je statistički značajna povezanost imunohistokemijskog izražaja E-kadherina s mitotskim i proliferacijskim indeksom, te kliničkim stadijem bolesti.

6. Nije nađena statistički značajna povezanost imunohistokemijskog izražaja E-kadherina s dobi bolesnika, veličinom tumora, stupnjem diferencijacije tumora, bazalnim imunofenotipom, vaskularnom invazijom, te zahvaćanjem limfnih čvorova.

7. Literatura

1. Krmpotić-Nemanić J, Marušić A. ANATOMIJA ČOVJEKA. Medicinska naklada: Zagreb 2011; 324-9.
2. Damjanov I, Jukić S, Nola M. PATOLOGIJA. Medicinska naklada: Zagreb 2008; 778-92.
3. Šamija M, Juzbašić S, Šeparović V, Vrdoljak VD. Tumori dojke. Medicinska naklada: Zagreb 2007; 28-9.
4. Hrvatski zavod za javno zdravstvo. Registar za rak, Incidencija raka u Hrvatskoj 2013. Bilten br38.
5. Parkin DM, Muir C, Whelan SL, Gao YT, Ferlay J, Powell J, i sur. Cancer incidence in five continents. IARC Scientific Publication: Lyon, France 1992, vol VI.
6. Poljičanin T, Benjak T. HRVATSKI ZDRAVSTVENO-STATISTIČKI LJETOPIŠ ZA 2014. GODINU. HRVATSKI ZAVOD ZA JAVNO ZDRAVSTVO: Zagreb 2015.
7. McPherson K, Steel CM, Dixon JM. Breast cancer-epidemiology, risk factors and genetics. BMJ. 2000;321:624-8.
8. Friedenreich CM. Review of anthropometric factors and breast cancer risk. European journal of Cancer Prevention 2001;10:15-32.
9. Fletcher CDM. Diagnostic histopathology of tumors. Churchill Livingstone: Edinburgh 1995; 35-82.
10. Holland R, Peterse JL, Millis RR, i sur. Ductal carcinoma in situ. A proposal for a new classification. Semin Diagn Pathol. 1994;11:167-80.
11. Lakhani SR, Ellis IO, Schnitt SJ, Tan PH, van de Vijver MJ, i sur. WHO Classification of Tumours of the Breast. IARC: Lyon 2012: 90-95.
12. Lakhani SR, Ellis IO, Schnitt SJ, Tan PH, van de Vijver MJ, i sur. WHO Classification of Tumours of the Breast. IARC: Lyon 2012: 77-81.
13. Lakhani SR, Ellis IO, Schnitt SJ, Tan PH, van de Vijver MJ, i sur. WHO Classification of Tumours of the Breast. IARC: Lyon 2012: 8-9.
14. Pinder SE, Elston CW, Ellis IO. Invasive carcinoma - usual histological types. Invasive carcinoma of no special type (ductal NST). The Breast. Churchill Livingstone: London 1998: 284-7.
15. Greeley CF, Frost AR. Cytologic features of ductal and lobular carcinoma in fine-needle aspirates of the breast. Diagn Cytopathol. 1997; 16:117-21.
16. Elston CW, Ellis IO. Assessment of histological grade. The Breast. Churchill Livingstone: London 1998: 365-84.

17. Rosen PP. Invasive lobular carcinoma, Rosen's breast pathology. Lippincott Williams & Wilkins: Philadelphia 2001: 627-52.
18. Gaffey MJ, Mills S, Frierson HE, i sur. Medullary carcinoma of the breast. Interobserver variability in histopathologic diagnosis. *Mod Pathol.* 1995;8:31-8.
19. Schnitt SJ, Gudi AJ. Pathology of invasive breast cancer. Mucinous carcinoma. *Diseases of the breast.* Lippincott Williams & Wilkins: Philadelphia 2000: 433-5.
20. Rosen PP. Tubular carcinoma. Rosen's breast pathology. Lippincott Williams & Wilkins: Philadelphia 2001: 365-80.
21. Cangiarella J, Waisman J, Shapiro RL, i sur. Cytologic features of tubular adenocarcinoma of the breast by aspiration biopsy. *Diagn Cytopathol.* 2001;25:311-5.
22. Pinder SE, Elston CW, Ellis IO. Invasive carcinoma - usual histological types. Invasive cribriform carcinoma. *The Breast.* Churchill Livingstone: London 1998; 308-12.
23. Rosen PP. Papillary carcinoma. Rosen's breast pathology.: Lippincott Williams & Wilkins: Philadelphia 2001; 381-404.
24. Rakha EA, Tan PH, Varga Z, Tse GM, Shaaban AM, Climent F, i sur. Prognostic factors in metaplastic carcinoma of the breast: a multi-institutional study. *British Journal of Cancer* 2015; 112: 283–9.
25. Puztai L. Gene expression profiling of breast cancer. *Breast Cancer Res.* 2009;11:S11.
26. Cianfrocca M, Gradishar DO, Gradishar W. New molecular classifications of breast cancer. *CA Cancer J Clin.* 2009;59:303 -13.
27. Weigelt B, Baehner FL, Reis-Filho JS. The contribution of gene expression profiling to breast cancer classification, prognostication and prediction: a retrospective of the last decade. *J Pathol.* 2010:220-63.
28. Puztai L. Gene expression profiling of breast cancer. *Breast Cancer Res.* 2009; 11:S13.
29. Perou CM, Sorlie T, Eisen MB, van de Rijn M, Jeffrey SS, Rees CA, i sur. Molecular portraits of human breast tumors. *Nature* 2000; 406(6797): 747-52.
30. Seiuwert AM, Kraan J, Bolt J, Spoel P, Elstradt F, Schutle M, i sur. Anti-epithelial cell adhesion molecule antibodies and the detection of circulating normal-like breast tumor cells. *J Natl Cancer Inst.* 2009; 10: 61-6.
31. Sorlie T, Perou CM, Tibshirani R, Aas T, Geisler S, Johnsen H, i sur. Gene expression patterns of breast carcinomas distinguish tumor subclasses with clinical implications. *Proc Natl Acad Sci USA.* 2001; 98:10869-74.

32. Goldhirsch A, Winer EP, Coates AS, Gelber RD, Piccart-Gebhart M, Thurlimann B, i sur. Personalizing the treatment of women with early breast cancer: highlights of the St Gallen International Expert Consensus on the Primary Therapy of Early Breast Cancer 2013. *Ann Oncol.* 2013; 24(9): 2206-23
33. Badve S, Dabbs DJ, Schmitt SJ, Baehner FL, Decker T, Eusebi V, i sur. Basal-like and triple-negative breast cancers: a critical review with an emphasis on the implications for pathologists and oncologists. *Mod Pathol.* 2011; 24(2):157-67.
34. Edge S, Byrd DR, Compton CC, et al (Eds). *AJCC (American Joint Committee on Cancer) Cancer Staging Manual, 7th ed.* Springer-Verlag: New York 2010; 347-77.
35. Lakhani SR, Ellis IO, Schnitt SJ, Tan PH, van de Vijver MJ, i sur. *WHO Classification of Tumours of the Breast.* IARC: Lyon 2012: 8-31.
36. Andrews JL, Kim AC, Hens JR. The role and function of cadherins in the mammary gland. *Breast Cancer Res.* 2012; 14(1): 203–13.
37. van Roy F, Berx G. The cell-cell adhesion molecule E-cadherin. *Cell Mol Life Sci.* 2008; 65(23): 3756-88.
38. Gumbiner BM. Regulation of cadherin-mediated adhesion in morphogenesis. *Nat Rev Mol Cell Biol.* 2005; 6(8) : 622-34.
39. Alberts B, Johnson A, Lewis J, i sur. *Molecular Biology of the Cell.* 4th edition. Garland Science: New York, 2002; 592-605.
40. Berx G, Clenton- Jansen AM, Nollet F, de Leeuw WJ, van de Vijver M, Cornelisse C, i sur. E-cadherin is a tumour/invasion suppressor gene mutated in human lobular breast cancers. *EMBO J.* 1995 Dec 15; 14(24): 6107–15.
41. Troxell ML, Chen YT, Cobb N, Nelson WJ, Marrs JA. Cadherin function in junctional complex rearrangement and posttranslational control of cadherin expression. *American Journal of Physiology - Cell Physiology* 1999; 404-18.
42. Anastasiadis PZ, Reynolds AB. The p120 catenin family: complex roles in adhesion, signaling and cancer. *J Cell Sci.* 2000;113:1319–34.
43. Berx G, Clenton- Jansen AM, Nollet F, de Leeuw WJ, van de Vijver M, Cornelisse C, i sur. E-cadherin is a tumour/invasion suppressor gene mutated in human lobular breast cancers. *EMBO J.* 1995 ; 14(24): 5907–25.
44. Berx G, Becker KF, Höfler H, van Roy F. Mutations of the human E-cadherin (CDH1) gene. *Hum Mutat.* 1998; 12(4): 226-37.
45. Figueiredo J, Soderberg O, Simões-Correia J, Grannas K, Suriano G, and Seruca R. The importance of E-cadherin binding partners to evaluate the pathogenicity of E-

- cadherin missense mutations associated to HDGC. *Eur J Hum Genet.* 2013 Mar; 21(3): 301–9.
46. Oliveira C, Pinheiro H, Figueiredo J, Seruca R, Carneiro F. E-cadherin alterations in hereditary disorders with emphasis on hereditary diffuse gastric cancer. *Prog Mol Biol Transl Sci.* 2013; 116: 337-59.
 47. de Freitas Calmon M, Rahal P. CDH1 (cadherin 1, type 1, E-cadherin (epithelial)) *Atlas of Genetics and Cytogenetics in Oncology and Haematology* 2008; 12(3): 204-07.
 48. Strumane K, Berx G, van Roy F. Cadherins in cancer. In *Cell adhesion.* Springer-Verlag: Heidelberg 2004; 69-103.
 49. Elston CW, Ellis IO. Pathological prognostic factors in breast cancer. I. The value of histological grade in breast cancer: experience from a large study with long-term follow-up. *Histopathology* 2002; 41(3A):154-61.
 50. Wolff AC, Hammond EH, Schwartz JN, Hagerty KL, Allred DC, Cote RJ. American Society of Clinical Oncology/College of American Pathologists Guideline recommendations for human epidermal growth factor receptor 2 testing in breast cancer. *J Clin Oncol.* 2007; 25(1): 118–45.
 51. Fulford LG, Easton DF, Reis-Filho JS, Sofronis A, Gillett CE, Lakhani SR, *i sur.* Specific morphological features predictive for the basal phenotype in grade 3 invasive ductal carcinoma of breast. *Histopathology* 2006; 49(1): 22-34.
 52. Ho-Yen C, Bowen RL, Jones JL. Characterisation of basal –like breast cancer, an update. *Diagnostic Hystopathology* 2012;18:104-11.
 53. Sorlie T TR, Parker J, Hastie T, Marron JS, Nobel A, *i sur.* Repeated observation of breast tumor subtypes in independent gene expression data sets. *Proc Natl Acad Sci USA.* 2003; 100:8418-23.
 54. Bauer KR, Brown M, Cress RD, Parise CA, Caggiano V. Descriptive analysis of estrogen receptor (ER)-negative, progesterone receptor (PR)-negative, and HER2-negative invasive breast cancer, the so-called triple-negative phenotype. a population-based study from the California cancer. Registry *Cancer* 2007; 109:1721-8.
 55. Rakha EA, El-Rehim D, Paish C, Green AR, Lee AH, Robertson JF, *i sur.* Basal phenotype identifies a poor prognostic subgroup of breast cancer of clinical importance. *Eur J Cancer.* 2006; 42:3149-56.
 56. Abd El-Rehim DM, Ball G, Pinder SE, Rakha E, Paish C, Robertson JF, *i sur.* High-throughput protein expression analysis using tissue microarray technology of a large

- well characterised series identifies biologically distinct classes of breast cancer confirming recent cDNA expression analyses. *Int J Cancer*. 2005; 116:340-50.
57. Rakha EA, El-Sayed ME, Green AR, Lee AH, Robertson JF, Ellis IO. Prognostic markers in triple-negative breast cancer. *Cancer* 2007 Jan 1;109(1):25-32.
 58. Carey LA, Perou CM, Livasy CA, Dressler LG, Cowan D, Conway K, et al. Race, breast cancer subtypes, and survival in the Carolina Breast Cancer Study. *JAMA*. 2006; 295:2492-502.
 59. Oakman C, Moretti E, Galardi C, et al. Adjuvant systemic treatment for individual patients with triple negative breast cancer. *Breast* 2011; 20 (Suppl 3): S135-41.
 60. González-Vela MC, Garijo MF, Fernández F, Val-Bernal JF. MIB1 proliferation index in breast infiltrating carcinoma: comparison with other proliferative markers and association with new biological prognostic factors. *Histol Histopathol*. 2001 Apr;16(2):399-406.
 61. Ping T, Kristin AS, David GH. Molecular classification of breast carcinomas by immunohistochemical analysis. Are we ready? *Diagn Mol Pathol*. 2009 ;18: 125-32.
 62. Pistelli M, Caramanti M, Biscotti T, Santinelli A, Pagliacci A, De Lisa M, et al. Androgen receptor expression in early triple-negative breast cancer: clinical significance and prognostic associations. *Cancers (Basel)* 2014 Jun 27; 6(3): 1351-62.
 63. Kashiwagi S, Yashiro M, Takashima T, Aomatsu N, Ikeda K, Ogawa Y, et al. Advantages of adjuvant chemotherapy for patients with triple-negative breast cancer at Stage II: usefulness of prognostic markers E-cadherin and Ki67. *Breast Cancer Research* 2011; 13: R122.
 64. Ionescu Popescu C, Giușcă SE, Liliac L, Avadanei R, Ceaușu R, Cîmpean AM, et al. E-cadherin expression in molecular types of breast carcinoma. *Rom J Morphol Embryol*. 2013; 54(2):267–73.
 65. Rakha EA, Abd El Rehim D, Pinder SE, Lewis SA, Ellis IO. E-cadherin expression in invasive non-lobular carcinoma of the breast and its prognostic significance. *Histopathology* 2005; 46(6):685–93.
 66. Gould Rothberg BE, Bracken MB. E-cadherin immunohistochemical expression as a prognostic factor in infiltrating ductal carcinoma of the breast: a systematic review and metaanalysis. *Breast Cancer Res Treat*. 2006; 100(2):139–48.
 67. Nakagawa M, Bando Y, Nagao T, Morimoto M, Takai C, Ohnishi T, et al. Expression of p53, Ki-67, E-Cadherin, N-Cadherin and TOP2A in Triple-negative Breast Cancer. *Anticancer Res*. 2011 Jun; 31(6): 2389-93.

68. Gillett CE, Miles DW, Ryder K, Skilton D, Liebman RD,, Springall RJ, i sur. Retention of the expression of E-cadherin and catenins is associated with shorter survival in grade III ductal carcinoma of the breast. *J Pathol.* 2001; 193(4): 433–41.
69. Goldstein NS. Does the level of E-cadherin expression correlate with the primary breast carcinoma infiltration pattern and type of systemic metastases? *Am J Clin Pathol.* 2002; 118(3):425–34.
70. Kashiwagi S, Yashiro M, Takashima T, Nomura S, Noda S, Kawajiri H, i sur. Significance of E-cadherin expression in triple-negative breast cancer. *British Journal of Cancer* 2010 ;103: 249 – 55.

8. Sažetak

Cilj istraživanja.

Karcinom dojke najčešći je maligni tumor u žena i važan javnozdravstveni problem diljem svijeta. Trostruko negativni karcinomi (TNBC) čine 10 do 20 % svih karcinoma dojke, karakterizirani su negativnim statusom receptora za steroidne hormone i HER-2-neu receptor, a povezuju se s agresivnijim kliničkim tijekom. Cilj ovog istraživanja bio je utvrditi imunohistokemijski izražaj E-kadherina u trostruko negativnim karcinomima dojke, te njegovu povezanost s kliničko-patološkim pokazateljima, kao što su dob, veličina tumora, klinički stadij, histološki tip, broj mitozna, bazalna morfologija, bazalni imunofenotip, stupanj diferencijacije, vaskularna invazija i zahvaćanje limfnih čvorova.

Materijali i metode.

U studiju su uključene 83 žene oboljele od trostruko negativnog karcinoma dojke operirane u Klinici za kirurgiju KBC Split od 2003. do 2010. godine. Uzorci tumora bojani su imunohistokemijski primjenom protutijela na CK5/6, CK14, EGFR, Ki-67 i E-kadherin. Bazalni imunofenotip definiran je pozitivnošću na jedan ili više bazalnih markera: CK5/6, CK14 i/ili EGFR. Imunohistokemijski izražaj E-kadherina određivan je semi-kvantitativno, uključujući postotak pozitivno obojenih stanica, cjelovitost i intenzitet membranskog bojenja. Za usporedbu varijabli u odnosu na imunohistokemijski izražaj E-kadherina korišten je χ^2 test.

Rezultati.

Pozitivan imunohistokemijski izražaj E-kadherina zabilježen je kod 69 (87,3%) trostruko negativnih tumora. Većina tumora, 69 (83,1%) bila je visokog histološkog gradusa. uz visoke vrijednosti mitotskog (medijan 25,9/10 VPVP, raspon 2-110) i Ki-67 proliferacijskog indeksa (medijan 53,7%, raspon 3-95). U skupini tumora s negativnim izražajem E-kadherina bilo je značajno više tumora koje svrstavamo u posebne histološke tipove ($p=0,001$), te značajno više tumora s pozitivnom bazalnom morfologijom ($p=0,024$). Također, zabilježena je statistički značajna povezanost imunohistokemijskog izražaja E-kadherina s mitotskim i proliferacijskim indeksom ($p=0,042$; $p=0,023$), te kliničkim stadijem bolesti ($p=0,027$).

Zaključak.

Povezanost smanjene razine ekspresije E-kadherina sa lošijim kliničko-patološkim karakteristikama tumora upućuje da bi E-kadherin mogao poslužiti kao jedan od markera za izdvajanje trostruko negativnih tumora s agresivnijim kliničkim tijekom.

9. Summary

Diploma thesis title: Immunohistochemical expression of E-cadherin in triple negative breast carcinomas.

Objectives: Breast carcinoma is the most common malignant tumor in female population and a very important public health issue around the world. Triple negative breast carcinomas (TNBC) are a subgroup of breast carcinomas, characterised by negative steroid hormone receptors and HER-2-neu receptor, associated with aggressive clinical behaviour.

Aim of this research was to establish immunohistochemical expression of E-cadherin in triple negative breast carcinomas and to identify its connection with clinical-pathological indicators, like age, tumor size, clinical stage, histological type, mitotic count, basal morphology, basal immunophenotype, grade, vascular invasion and lymph node metastasis.

Patients and methods: Study enrolled 83 patients that were operated at the Department of surgery, University Hospital Split during the period from 2003. to 2010. Tumor samples were analyzed immunohistochemically by using antibodies against CK5/6, CK14, EGFR, Ki-67 and E-cadherin. Basal immunophenotype was defined with positivity for one or more basal markers CK5/6, CK14 and/or EGFR. For comparison of variables with immunohistochemical expression of E-cadherin χ^2 test was used. Immunohistochemical expression of E-cadherin was determined semi-quantitatively, with positively stained cells ratio, integrity and intensity of membrane staining.

Results: Positive immunohistochemical expression of E-cadherin was recorded in 69 (87,3%) of triple negative carcinomas. Most of the tumors 69 (83.1%) were histologically high grade, with high mitotic index (median value of 25,9 / 10 VPVP, scale from 2 to 110) and Ki-67 proliferation index (median value of 53.7%, scale from 3 to 95). Triple negative tumors with negative expression of E-cadherin included significant number of tumors classified as a specific histological types (p=0.001) and tumors with a positive basal morphology (p=0.024). Immunohistochemical expression of E-cadherin was significantly related to mitotic and proliferative index (p=0.042; p=0.023) and clinical stage (p=0.027).

Conclusion: The finding that reduced levels of E-cadherin expression correlate with worse clinical-pathological characteristics indicates that E-cadherin might be used as a marker for identification of the group of triple negative tumors with aggressive clinical behaviour.

9. Životopis

Opći podaci

Ornella Bogdan

Datum rođenja: 23. srpnja 1990.

Mjesto rođenja: Sinj, Hrvatska

Državljanstvo: Hrvatsko

Narodnost: Hrvatica

Kućna adresa: Brnaze 106, 21230 Sinj

Telefon: +385 98 9334 602

e-mail: ornella.bogdan@gmail.com

Obrazovanje

1997.-2005. Osnovna škola fra Pavla Vučkovića u Sinju

2005.-2009. Franjevačka klasična gimnazija u Sinju s pravom javnosti

2009.-2015. Medicinski fakultet Sveučilišta u Splitu- smjer doktor medicine, Split, Hrvatska

Dodatna edukacija

- Svibanj 2015. sudjelovanje na Glowbrain final conferece „Stem cell and biomaterial applications for brain repair“
- Svibanj 2015. posjet Specijalnoj bolnici Sv. Katarina, Zabok
- Lipanj 2015. sudjelovanje na 9. ISABS Conference on Forensic and Anthropologic Genetics and Mayo Clinic Lectures in Individualized Medicine, Bol

Nagrade

2010. – 2015. Dobitnik stipendije Grada Sinja u kategoriji izvrsnih studenata.

Znanja i vještine

Poznavanje stranih jezika: engleski jezik (B2 razina) - aktivno korištenje
njemački jezik (B1+ razina) - aktivno korištenje
latinski jezik