

Nova dorzalna pločica na zaključavanje za prijelome distalnog okrajka palčane kosti : biomehanička studija

Knežević, Josip

Doctoral thesis / Disertacija

2021

Degree Grantor / Ustanova koja je dodijelila akademski / stručni stupanj: **University of Split, School of Medicine / Sveučilište u Splitu, Medicinski fakultet**

Permanent link / Trajna poveznica: <https://um.nsk.hr/um:nbn:hr:171:521877>

Rights / Prava: [In copyright](#) / [Zaštićeno autorskim pravom.](#)

Download date / Datum preuzimanja: **2024-12-27**



Repository / Repozitorij:

[MEFST Repository](#)



**SVEUČILIŠTE U SPLITU
MEDICINSKI FAKULTET**

JOSIP KNEŽEVIĆ

**NOVA DORZALNA PLOČICA NA ZAKLJUČAVANJE ZA
PRIJELOME DISTALNOG OKRAJKA PALČANE
KOSTI - BIOMEHANIČKA STUDIJA**

DOKTORSKI RAD

Split, 2021.

**SVEUČILIŠTE U SPLITU
MEDICINSKI FAKULTET**

JOSIP KNEŽEVIĆ

**NOVA DORZALNA PLOČICA NA ZAKLJUČAVANJE ZA
PRIJELOME DISTALNOG OKRAJKA PALČANE
KOSTI - BIOMEHANIČKA STUDIJA**

DOKTORSKI RAD

Split, 2021.

Ovaj doktorski rad izrađen je pod mentorstvom prof. dr.sc. Janoša Kodvanja, a temelji se na istraživanju koje je ustrojeno kao bazična znanstvena, eksperimentalna laboratorijska studija. Sva mjerenja i laboratorijski postupci, te kvantifikacija i analiza podataka, provedeni su u suradnji s istraživačima i kliničarima Zavoda za ortopediju i traumatologiju Klinike za kirurgiju KBC-a Split, te s istraživačima s Katedre za eksperimentalnu mehaniku Fakulteta strojarstva i brodogradnje Sveučilišta u Zagrebu. Biomehanička ispitivanja uzoraka ispitne i kontrolne skupine provedena su u Laboratoriju za eksperimentalnu mehaniku Fakulteta strojarstva i brodogradnje Sveučilišta u Zagrebu.

PRISTUPNIK: Josip Knežević, dr. med. spec.

MENTOR: prof. dr. sc. Janoš Kodvanj

SADRŽAJ

POPIS OZNAKA I POKRATA	3
1. UVOD	4
1.1. Povijesni pregled	4
1.2. Socioekonomska važnost	7
1.3. Biologija i biomehanika	9
1.4. Kirurška anatomija	12
1.5. Radiološke karakteristike	15
1.6. Klasifikacije	23
1.7. Modaliteti liječenja.....	28
1.7.1. Novorazvijena dorzalna pločica	29
2. CILJEVI DISERTACIJE I HIPOTEZE	32
2.1. Cilj.....	32
2.2. Hipoteze	32
3. MATERIJALI I METODE	33
3.1. Etička načela	33
3.2. Ustroj istraživanja	33
3.3. Računalne simulacije.....	33
3.4. Numerički model.....	35
3.5. Eksperimentalno ispitivanje	40
3.6. Priprema uzoraka.....	40
3.7. Optički mjerni sustav Aramis.....	44
3.8. Provedba statičkih ispitivanja.....	46
3.9. Provedba cikličkih ispitivanja	49
4. REZULTATI	50
4.1. Rezultati računalnih simulacija	50

4.1.1. Klinasta pukotina.....	50
4.1.2. Paralelna pukotina	57
4.2. Rezultati eksperimentalnih ispitivanja	61
4.2.1. Rezultati statičkog ispitivanja	61
4.2.2. Rezultati cikličkog ispitivanja.....	65
5. RASPRAVA	69
6. ZAKLJUČAK	75
7. OGRANIČENJA ISTRAŽIVANJA	77
8. REFERENCIJE.....	78
9. SAŽETAK	85
10. SUMMARY	86
11. ŽIVOTOPIS.....	87

POPIS OZNAKA I POKRATA

<u>Oznaka</u>	<u>Opis</u>	<u>Jedinica</u>
<i>F</i>	silna	N
<i>T</i>	vrijeme	s
Δl	promjena dužine prijelomne pukotine	m

3D CAD (engl. Three - Dimensional Computer - Aided Design)

AAOS (engl. American Academy of Orthopaedic Surgeons)

AO (engl. Association for Osteosynthesis)

AO/ASIF (engl. Association for Osteosynthesis/Association for the Study of Internal Fixation)

AP (engl. Anteroposterior)

CCD (engl. Charge-Coupled Device)

CRPS (engl. Complex Regional Pain Syndrome)

CT (engl. Computerized Tomography)

DIC (engl. Digital Image Correlation)

DP (engl. Double Plate)

DRUJ (engl. Distal Radioulnar Joint)

LL (engl. Laterolateral)

SLAC (engl. Scapholunate Advanced Collapse)

SLIL (engl. Scapholunate Interosseal Ligament)

TFCC (engl. Triangular Fibrocartilage Complex)

1. UVOD

1.1. Povijesni pregled

Prijelomi distalnog radijusa smatrani su dislokacijama zapešća još od Hipokratova vremena pa sve do 18. stoljeća kada je Petit prvi prepoznao mogućnost da je riječ o prijelomima u području distalnog radijusa (1). Pouteau, glavni kirurg L'Hotelu Dieu u Lyonu, u publikaciji objavljenoj 1783. godine opisuje prijelome distalnog radijusa kao zaseban entitet, te prepoznaje nekoliko varijacija (2). No, većina rasprava o prijelomima distalnog radijusa započinje opisom Abrahama Collesa objavljenim davne 1814. godine pod naslovom "On the Fracture of the Carpal Extremity of the Radius" i njegovom poznatom rečenicom: "Jedina utjeha koja nam preostaje jest nada da će ekstremitet u budućnosti ponovno uživati u neograničenoj slobodi pokreta, potpuno oslobođen bolova (3). Abraham Colles rodio se 1773. u blizini Kilkernyja, u Irskoj. Educirao se u Dublinu i Edinburghu, a medicinu je diplomirao 1797. godine. Godine 1802., u životnoj dobi od 29 godina, izabran je za predsjednika Irskog Kraljevskog kirurškog koledža. Njegovom temeljnom djelu o prijelomima distalnog radijusa 1814. godine (3), prethodio je članak o kirurškoj anatomiji 1811. godine. Iako je bio priznat ponajprije kao anatom, njegov doprinos ortopediji je bio puno značajniji zbog logičkog objašnjenja zašto je ozljeda zapešća vjerojatnije prijelom distalnog radijusa nego dislokacija zgloba. Colles je tu pretpostavku donio temeljem prisutnosti krepitacija za koje je smatrao da su tipičan znak prijeloma distalnog radijusa. Raspravljao je i o tendenciji ručnog zgloba da se vrati u deformirani položaj koji je nastao u vrijeme ozljede, najčešće zbog nedostatne imobilizacije, te o važnosti sprječavanja "da se karpalni okrajak palčane kosti pomiče unatrag" (Slika 1) prepoznajući štetni učinak gubitka palmarnog nagiba (3).

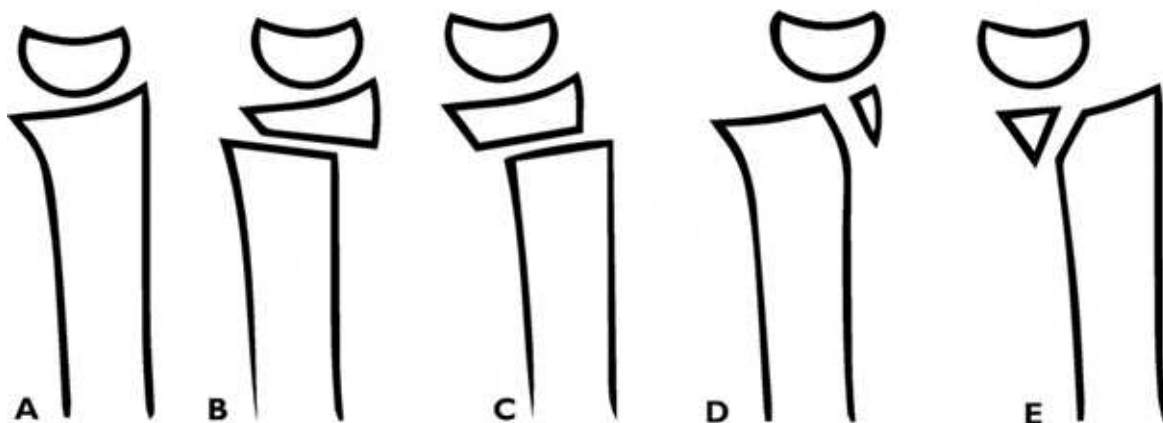
Poslije Collesa brojni poznati liječnici su se bavili ovom problematikom. Tako je Goyrand 1830. utvrdio da se većina prijeloma distalnog radijusa dislocira dorzalno, ali je također utvrdio i manji broj prijeloma koji se dislociraju volarno te ih oba ilustrirao (4). Godine 1838. Barton je u Sjedinjenim Američkim Državama opisao prijelome i dislokacije radiokarpalnog zgloba, rekavši, kao i mnogi autori prije (uključujući i Collesa), da se te ozljede najčešće pogrešno opisuju kao uganuća ili dislokacije ručnog zgloba. Barton je također razlikovao sublukzaciju zgloba koja nastaje prijelomom kroz distalnu radijalnu zglobovu površinu različitu od prijeloma radijusa, ili radijusa i ulne, neposredno iznad zgloba, ali ga ne uključuje (Slika 1) (5).

Smith je 1847. godine objavio poglavlje "Fractures of the Bones of the Forearm, in the Vicinity of the Wrist-Joint", gdje opisuje anatomiju Collesove frakture s posebnim naglaskom na dislokaciju distalnog radijusa volarno (Slika 1), zbog čega je danas za prijelome distalnog radijusa s volarnim pomakom uvriježen naziv Smithova fraktura (6).

Otkriće rendgenskih zraka krajem 1895. godine i njihova primjena u dijagnostici ozljeda lokomotornog sustava značila je i pravu revoluciju u dijagnostici i liječenju prijeloma. Beck i Cotton su prvi koji su koristili radiološke snimke za daljnje proučavanje prijeloma distalnog radijusa, objavljujući svoja zapažanja neovisno od 1898. do 1900. (7, 8). Cotton je bio usmjeren ne samo na radiografske karakteristike te ozljede, nego i na eksperimentalne i anatomske korelacije radioloških snimaka 140 bolesnika s prijelomima distalnog radijusa.

Još je nekoliko drugih autora proučavalo radiološke karakteristike tih prijeloma, uključujući Mortona (9), Pilchera (10) i Destota (11).

Sa širokom uporabom radioloških snimaka, kirurzi se više nisu oslanjali samo na klinički pregled ili postmortalnu procjenu prijeloma. Sada su mogli analizirati smjer i stupanj pomaka i prisutnost ili odsutnost ozljede zgloba, što je uzrokovalo razvoj raznih klasifikacijskih sustava. Brojni klasifikacijski sustavi publicirani su tijekom godina, pokušavajući realizirati Bursteinov idealan opis uspješnog klasifikacijskog sustava: onaj koji je funkcionalan i koristan (12) Međutim, do danas niti jedan od klasifikacijskih sustava nije savršeno u skladu s tim opisom, a suvremeni ortopedski kirurzi oslanjaju se na mnoštvo klasifikacija koje pomažu u opisivanju i liječenju ovog tipa prijeloma (Slika 1).



***Slika 1.** Eponimi prijeloma distalnog dijela palčane kosti. Normalni položaj distalnog okrajka u bočnoj projekciji s dorzalnom plovom desno (A); Collesov prijelom (B); Smithov prijelom (C); dorzalni Bartonov prijelom (D); volarni Bartonov prijelom (E).*

1.2. Socioekonomska važnost

Prijelomi distalnog okrajka palčane kosti ubrajaju se u najčešće tipove prijeloma (13) i često rezultiraju narušenim funkcijskim statusom šake i ručnog zgloba, te bolovima i deformitetom. Odnose se na do 18 % svih prijeloma u populaciji starijoj od 65 godina (14). Brojni čimbenici doprinose povećanom riziku, uključujući strukturalne promjene u kostima, povišenu aktivnost razgradnje i metaboličke bolesti kostiju. Zbog razloga koji nisu u potpunosti razumljivi i vjerojatno su multifaktorijalne prirode, incidencija tih prijeloma je u stalnom povećanju od šezdesetih godina prošlog stoljeća, kada se govori o zemljama Zapadnog svijeta (15). Socioekonomske učinci ovih ozljeda nadilaze činjenicu da je riječ o značajnom financijskom opterećenju na zdravstveni sustav, a uključuju česta bolovanja, izostanke iz škole, produljenu nesposobnost i invaliditet, te potrebu za njegom tih bolesnika (15). Fragmentiranost mreže zdravstvene zaštite i problemi s prikupljanjem, pohranjivanjem i objedinjavanjem medicinske dokumentacije u nekom sustavu umanjuju stvarnu incidenciju i prikazuju nepotpune podatke u literaturi. Brojne su teorije predložene da bi se pokušalo objasniti povećanje incidencije prijeloma palčane kosti u distalnom dijelu, no ni jedna u potpunosti ne korelira sa specifičnim uzrokom, već se naslanjaju na više čimbenika. Utjecaj životnog stila i okolišnih čimbenika je istražen u više studija. U jednom od članaka u literaturi (14) pronađen je 30 puta veći rizik za tu vrstu prijeloma u žena koje žive u urbanim područjima od onih koje obitavaju u ruralnim naseljima. Također, drugi autori su istakli važnost epigenetskog utjecaja kao što su pretilost u djetinjstvu i osteoporoza kao temelj povećanja incidencije kroz godine. Postoji mogućnost da dijetetske navike mogu dugoročno utjecati na koštani metabolizam, što može biti povezano sa sklonošću prijelomima (16).

Anamnestički, većina starijih bolesnika se prezentira padom u razini na otvoreni dlan i prijelomi su u pravilu uzrokovani traumom niskog intenziteta (17). Također, s obzirom na tendenciju starenja populacije u razvijenom svijetu te činjenicu da su ljudi dulje radno aktivni nego prije, povećava se potencijalni broj prijeloma nastalih zbog traume niskog intenziteta (15). Kako se incidencija ovih prijeloma stalno povećava, povećavaju se i kratkoročni i dugoročni troškovi liječenja. Shauver i suradnici (18) istražili su financijske implikacije, te ozljede u starijoj populaciji. Samo u SAD-u 2007. godine troškovi akutnog liječenja su dosegli 170 milijuna dolara, s tendencijom daljnjeg povećanja. Ovi troškovi nisu uključivali sekundarne troškove kao što su kronična farmakološka terapija, vrijeme bolesnika provedeno u odsutnosti s radnog mjesta i trošak privremene ili stalne nesposobnosti za rad.

Nadalje, podaci nekih istraživanja pokazuju da je ta vrsta prijeloma češće zastupljena u skupini kognitivno nepromijenjenih bolesnika, kad ih se uspoređi s dementnim bolesnicima. Veći rizik imaju starije žene, s urednim neuromuskularnim statusom i aktivnijeg profila jer se pretpostavlja da će one pokušati spriječiti pad ispružanjem ruke, dok će manje aktivni bolesnici s komorbiditetima biti skloniji padu na stranu i prijelomima nadlaktice i kuka (19). Spol je jako važan rizični čimbenik. Za žene je poznato da imaju veći rizik ozljeđivanja od muškaraca u istoj dobnoj skupini starije populacije. Baroni i suradnici (14) tvrde da je najveća diskrepancija u razlici po spolu kod prijeloma distalne podlaktice, kada se uspoređi sa svim prijelomima u dobnoj skupini višoj od 65 godina. Prema njihovim podacima, žene imaju 4.88 puta veći rizik ozljeđivanja, dok je opći spolni rizik 3 puta veći. Brogren i suradnici su također pronašli oko 5 puta veći rizik u žena, s tim da je incidencija u žena značajno porasla dobi višoj od 50 godina, te bi se potom podvostručila svakih 10 godina do 90. godine (20). U muškaraca incidencija ostaje niska do 80. godine, kada se naglo poveća, ali ipak niže od incidencije u žena (20). Naposljetku, jedan od vodećih rizičnih čimbenika za prijelome, uključujući dob i spol, je osteoporoza i osteopenija. Iz literature je razvidno da je mineralna gustoća kosti u obrnutoj korelaciji s nastankom prijeloma (21). Clayton i suradnici su uočili da je manja gustoća kosti povezana s kompliciranijim, intraartikularnim i kominutivnim prijelomima (21). Također, pokazali su i da su osteoporoza i osteopenija povezane s većim rizikom rane nestabilnosti nakon zatvorene repozicije, sa 66 % vjerojatnosti pomaka, usporedno s 48 % u kontrolnoj grupi (21).

Gore navedena istraživanja i podaci iz literature snažno podupiru tezu da su prijelomi distalnog radijusa značajan socioekonomski problem s obzirom na visoku incidenciju kojom se prezentira, te potencijalno dug rehabilitacijski proces. Također, ta ozljeda ima snažni potencijal daljnjeg opterećenja na zdravstveni sustav, s obzirom na tendenciju povećanja broja ljudi koji spadaju u rizične skupine u idućem desetljeću, naročito u zemljama razvijenog Zapada (18). Stoga bi u liječenju trebalo istaknuti važnost preventivnih mjera u rizičnoj populaciji, ali i korištenje protokola liječenja utemeljenih na dokazima u bolesnika koji se prezentiraju tim oboljenjem.

1.3. Biologija i biomehanika

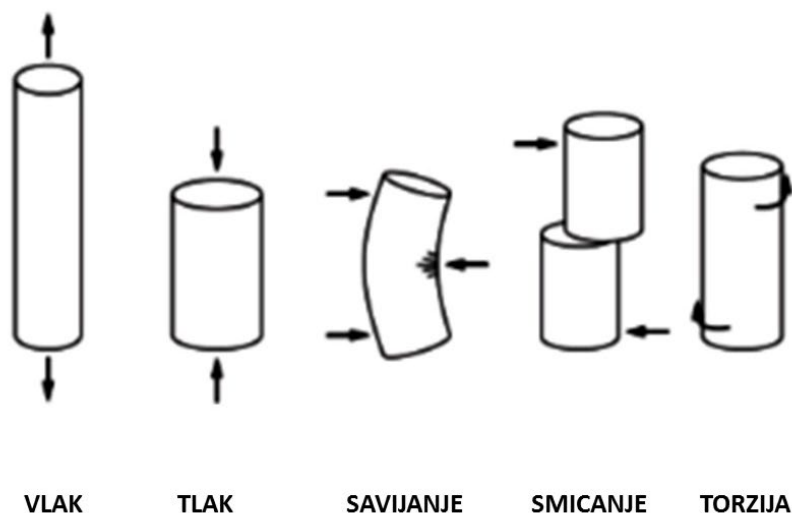
Kosti pružaju potporu i štite meke strukture, te omogućuju pokretanje i mehaničku funkciju udova. Najvažnija mehanička svojstva kosti su krutost (kosti se minimalno deformiraju pod opterećenjem) i čvrstoća (kost tolerira veliko opterećenje bez loma u odnosu na ostala tkiva) (22). Ipak, pri razmatranju frakture i njenog zarastanja, posebno je zanimljiva krhkost kostiju. Kost je čvrst materijal, ali se lomi pri relativno maloj sili deformacije (23). To znači da se kost ponaša više poput stakla nego gume. Stoga, na početku prirodnog cijeljenja prijeloma, kosti ne mogu premostiti frakturnu pukotinu koja je opetovano izložena prekomjernoj deformaciji (23). Za nestabilan ili fleksibilno fiksiran prijelom (relativna stabilnost), nizom bioloških događaja, (uglavnom formiranje mekog, a zatim tvrdog kalusa) smanjuje se naprezanje i deformacije reparacijskih tkiva čime se povećava stabilnost prijeloma. Resorpcija na krajevima prijeloma u početku povećava frakturnu pukotinu i time smanjuje naprezanje na mjestu prijeloma (23). Okruženje smanjenog naprezanja potiče formiranje mosnog kalusa, koji zatim povećava mehaničku stabilnost loma (22). Kada je prijelom čvrsto premošten, vraća se puna funkcija kosti. Unutarnja pregradnja zatim vraća izvornu strukturu kosti, procesom koji može potrajati godinama.

Glavne funkcije mišićno-koštanog sustava su potpora tijela pri opterećenju (prije svega gravitacije) i osiguranje pokreta dijelova tijela. Te dvije funkcije dolaze zajedno kako bi se postigao treći glavni zadatak mišićno-koštanog sustava: osigurati kretanje tijela s jednog mjesta na drugo. To su ujedno i mehanički zadaci, pa je mehanika primjenjiva na mišićno-koštani sustav na isti način kao i na obični mehanički sustav. Biomehanika označava primjenu mehanike na biološke sustave. Pri doticaju s tijelom, sila može imati dva učinka: može promijeniti oblik (deformacija) i/ili stanje gibanja tijela i izravan je pokazatelj opterećenja u biomehaničkim razmatranjima. Naprezanje je pak opiranje tijela djelovanju opterećenja koje uzrokuje privremene (elastične) ili stalne (plastične) promjene oblika tijela (Slika 2).

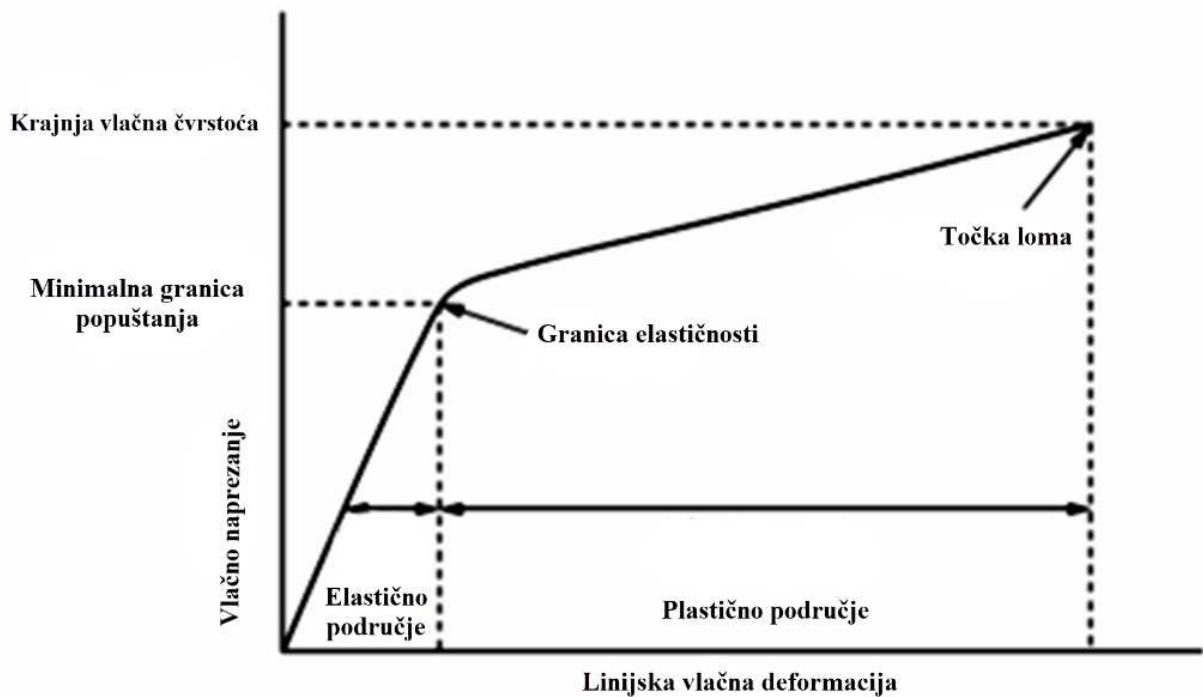
Krivulja koja prikazuje odnos naprezanja i deformacije (Slika 3) pokazuje kako se materijal podvrgnut povećanom vlačnom opterećenju deformira do loma. Krivulja je karakteristična za materijal i na nju ne utječe veličina i oblik objekta. Početno je naprezanje linearno (deformacija je izravno razmjerna naprezanju). U području linearnog rastezanja, materijal je elastičan i nakon prestanka djelovanja sile, odnosno naprezanja, on se vraća u početno stanje. Youngov modul elastičnosti objašnjava omjer naprezanja i deformacije u području elastičnosti (24). Tehnička granica elastičnosti je naprezanje pri kojem osjetljiva mjerila osjete prvo primjetno trajno

produljenje materijala. Nakon te granice (obično na kraju linearnog rastezanja) materijal se rasteže plastično i nakon prestanka djelovanja sile ne vraća se više na početnu dužinu, već ostaje određeno trajno produženje, uz suženje presjeka. Kost ima relativno nizak modul elastičnosti, a osobito kortikalna kost. Pri deformaciji kortikalne kosti odrasle osobe većoj od 2 % nastaje lom. Nasuprot tome, da bi se omogućilo stvaranje kalusa deformacija na mjestu prijeloma mora biti manja od 2 %. Razlog su biološka svojstva kortikalne kosti, bez obzira na njenu veličinu. Stoga će mala kost (npr. skafoidna kost) ili velika kost (npr. bedrena kost), jednako tolerirati deformaciju do maksimalno 2 % prije pucanja. Modul elastičnosti u odabiru ortopedskih implantata treba uzeti u obzir jer implantati moraju biti dovoljno čvrsti da se odupru deformaciji, ali i dovoljno fleksibilni, kako bi se omogućili mikro pokreti i stimuliralo cijeljenje prijeloma (25).

Biološke biomehaničke posebnosti su zapravo vrlo bitna osnova ortopedske prakse: mehanika tijela upućuje na načela ortopedskih zahvata. Biomehanika je također vrlo značajna u razvoju dizajna i funkcije modernih ortopedskih implantata, te u razumijevanju patofizioloških procesa. Prema načelima ortopedske biomehanike, materijali moraju težiti biokompatibilnosti, ne smiju korodirati u dodiru s tjelesnim tekućinama, moraju imati visoku čvrstoću i nizak modul elastičnosti, koji treba biti što sličniji onom za ljudsku kost. Također trebaju biti otporni na zamor i trošenje, te ne smiju biti otrovni za ljudsko tijelo.



Slika 2. Prema načinu djelovanja mehaničkih vanjskih sila postoji više vrsta statičkih naprezanja.



Slika 3. Krivulja naprezanja – deformacije definira krutost, čvrstoću i žilavost materijala. Početni linearni dio odgovara elastičnoj deformaciji. Naprezanje je izravno proporcionalno deformaciji. Veze između molekula materijala su rastegnute, ali nisu razbijene. Prema tome, deformacija je privremena, a ako se ukloni naprezanje, deformacija iščezava i materijal se vraća u svoj izvorni oblik i veličinu (26). Točka popuštanja ili granica elastičnosti je maksimalno naprezanje do kojeg materijal prolazi elastičnu deformaciju, a izvan te točke naprezanje nije proporcionalno deformaciji. Nelinearni dio krivulje odgovara plastičnoj deformaciji. Deformacija je trajna, a ako se naprezanje ukloni, materijal se ne vraća u prvobitno stanje. Krajnja vlačna čvrstoća je maksimalno naprezanje koje materijal može podnijeti prije loma, kojega označava točka loma (26).

1.4. Kirurška anatomija

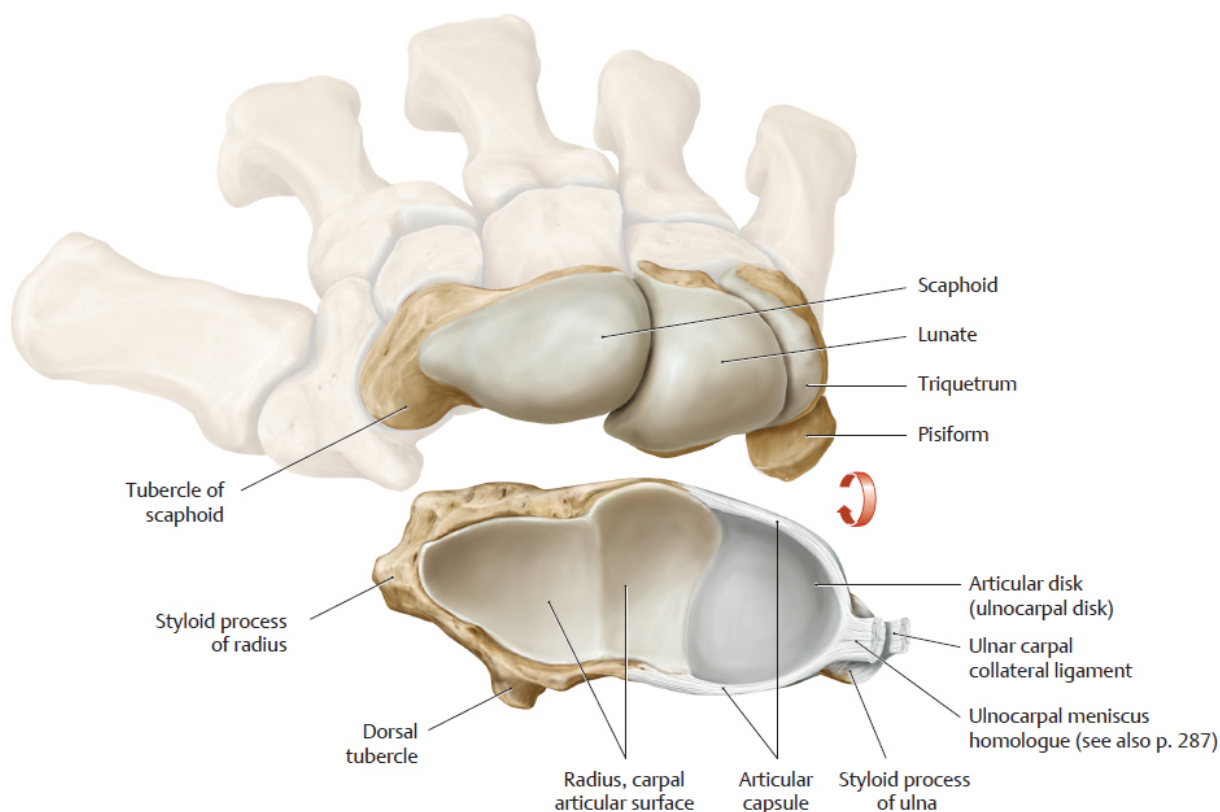
Radijus ili palčana kost smještena je na lateralnoj strani podlaktice i u svome distalnom dijelu je u bliskom odnosu s nizom anatomske strukture uključujući lakatnu kost (ulnu), te kosti pešća (karpusa) s kojima je međusobno uzglobljen i povezan ligamentima, a u bliskom odnosu je i s brojnim mišićima (ekstrinzičnim i intrinzičnim), kao i neurovaskularnim strukturama koje imaju svoj položaj i funkciju u tom području.

Dorzalna površina distalnog dijela palčane kosti je konveksna i nepravilna, a pokrivena je sa 6 dorzalnih ekstenzorskih odjeljaka (23). Dorzum radijusa je prekriven razgranatim završecima površnog radijalnog živca i dorzalnim kožnim ograncima ulnarnog živca. Površni radijalni živac izlazi ispod ruba brahioradijalnog mišića oko 5 cm proksimalno od stiloidnog nastavka palčane kosti i dijeli se na volarnu i dorzalnu granu na prosječnoj udaljenosti od 4,2 cm proksimalno od njega (24). Dorzalni kožni ogranci ulnarnog živca granaju se od ulnarnog živca oko 6 cm proksimalno od glavice lakatne i potkožno se šire prema pisiformnoj (graškastoj) kosti i s tri do devet ogranaka inerviraju dorzoulnarni dio zapešća, mali prst i ulnarni dio prstenjaka (24). Listerov tuberkul (*lat. tuberculum dorsale radii*) djeluje kao uporište za tetivu *m. extensor pollicis longus*, koja leži u brazdi na ularnoj strani tuberkula (24).

Volarna ploha distalnog radijusa je prekrivena s *m. pronator quadratus*, plosnata je i lagano konkavno zakrivljena od proksimalno prema distalno (23).

Zglobna površina distalnog okrajka palčane kosti je trokutasta, s vrhom trokuta na stiloidnom nastavku palčane kosti. Položena je u smjeru volarno i ularno s radijalnim nagibom od 23° (raspon od 13° do 30°), radijalnom dužinom od 12 mm (raspon od 8 do 18 mm) i prosječnim volarnim nagibom od 12° (od 1° do 21°) (27). Hrskavični anteroposteriorni greben dijeli zglobnu plohu palčane kosti u skafoidnu i lunarnu udubinu (Slika 4). Skafoidna udubina je trokutasta, za razliku od lunarne udubine koja je više kvadratnog oblika (27). Distalni radioulnarni zglob (engl. DRUJ) nije kongruentan jer je polumjer zakrivljenosti sigmoidnog ureza na palčanoj kosti nešto veći nego polumjer zakrivljenosti glavice lakatne kosti (28).

Jedina tetiva koja se hvata na distalni okrajak palčane kosti je tetiva brahioradijalnog mišića (23). Ostale fleksorne i ekstenzorne tetive koje prelaze preko distalnog radijusa hvataju se na karpalne kosti ili na baze metakarpalnih kostiju (27).



Slika 4. Anatomija radiokarpalnog zgloba. Preuzeto iz: Schuenke M, Schulte E, Schumacher U. *General Anatomy and Musculoskeletal System. THIEME Atlas of Anatomy. 2nd ed. New York (NY): Thieme Medical Publishers, Inc.; Copyright 2004. 624 p. Reproducirano s dopuštenjem Thieme Medical Publishers, Inc. (TMP). [Reproduced with permission from Thieme Medical Publishers, Inc. (TMP)].*

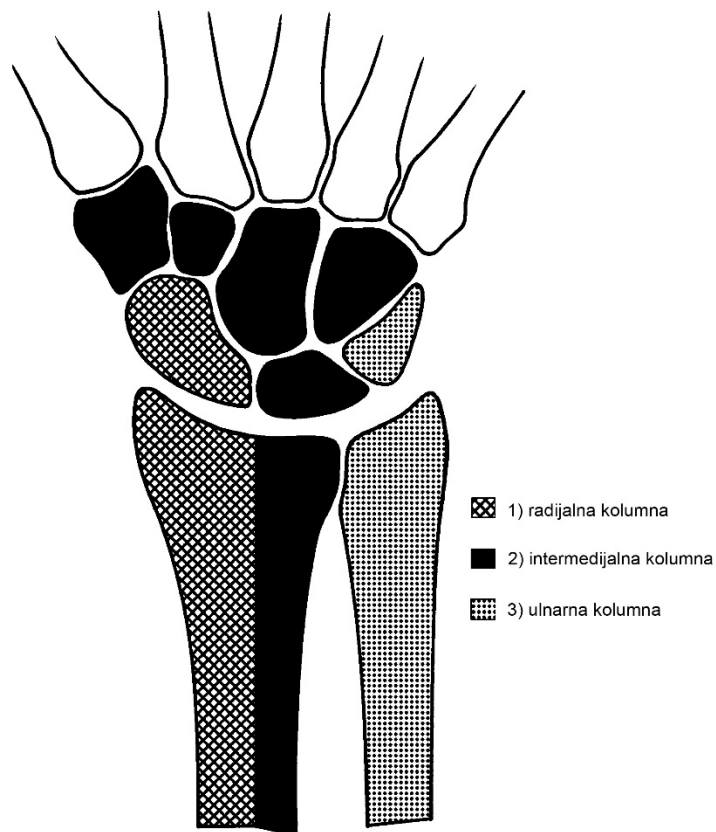
Distalni dio lakatne kosti smatra se okretnom točkom za pronaciju / supinaciju zgloba, oko koje se okreću palčana kost i kosti pešća (karpusa) (29). Translaciju omogućava veći polumjer zakrivljenosti sigmoidnog usjeka (koji je plitak) i ulnarne glavice. To rezultira dorzalnom i volarnom translacijom tijekom pronacije i supinacije (29).

Snažni ligamentarni kompleksi pružaju osnovnu stabilizaciju radiokarpalnog zgloba. Ekstrinzični (vanjski) ligamenti povezuju karpalne kosti s palčanom kosti i kostima zapešća (metakarpusa). Intrinzični (unutarnji) ligamenti povezuju karpalne kosti. Radioskafolunatni, radiolunotriquetralni, radioskafokapitatni i dorzalni radiotriquetralni ligamenti pričvršćeni su na zglobnom rubu distalnog dijela palčane kosti i odgovarajućih karpalnih kostiju (28). Kombinacija intrinzičnih i ekstrinzičnih ligamenta stabilizira zglobove i određuje vektore sile u radiokarpalnom zglobu. Triangularni fibrokartilaginozni kompleks (TFCC) i njegovi palmarni i dorzalni radioulnarni ligamenti su primarni stabilizatori DRUJ-a. (28, 30). TFCC

započinje na ulnarnom rubu lunatne udubine i proteže se ulnarno i hvata za bazu stiloidnog nastavka lakatne kosti (28).

Robusni ligamenti lunatne zglobne plohe u kombinaciji s TFCC-om imaju veliku ulogu u stabilizaciji radiokarpalnog zgloba. Taj izuzetno snažan ligamentarni kompleks je razlog zašto su prijelomi distalnog okrajka palčane kosti gotovo uvijek udruženi s volarno / dorzalno dislociranim medijalnim fragmentom (30).

Prema opisu preuzetom od autora Rikli i Regazzoni (27, 31-33), distalni dio palčane i lakatne kosti, te radiokarpalni zglob i DRUJ s pridruženim strukturama, mogu se za potrebe kirurškog razmatranja i planiranja liječenja anatomski podijeliti u model s tri različita stupca ili kolumne (Slika 5).



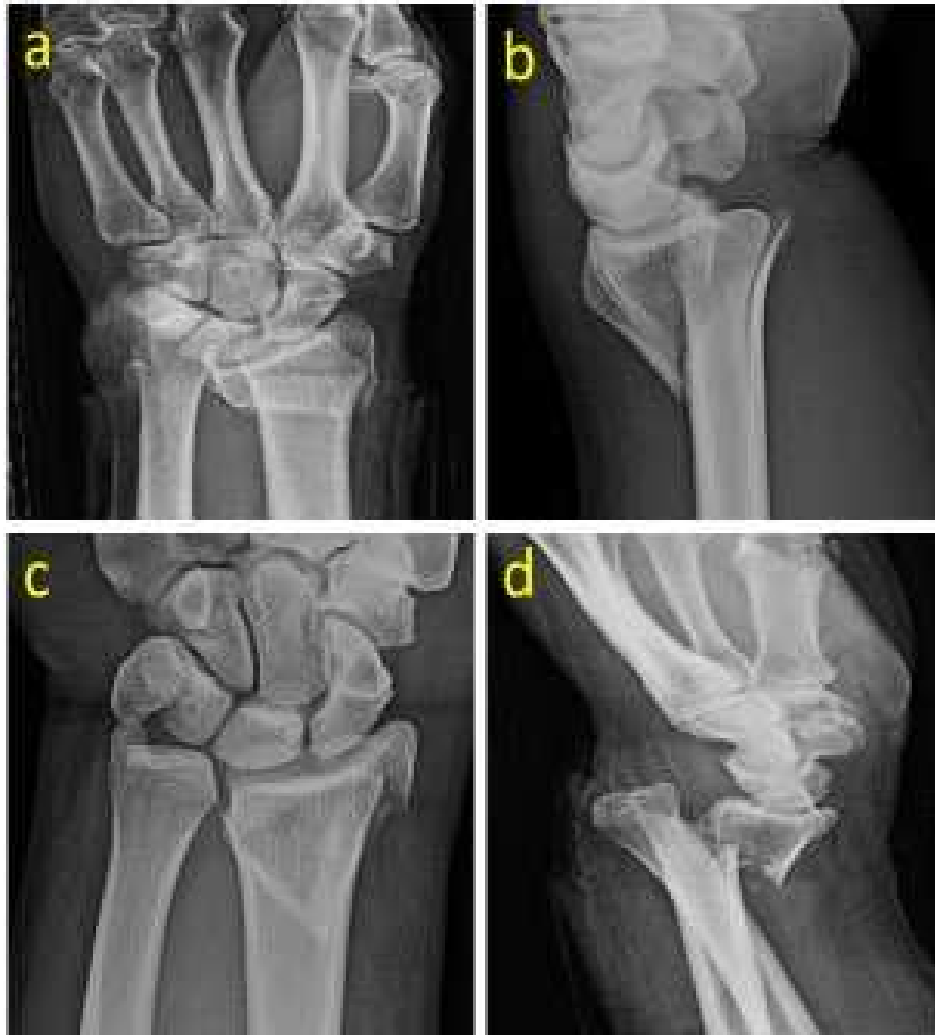Slika 5. Model 3 kolumne ili stupca.

Radijalnu i intermedijalnu kolumnu tvori metadijafiza distalnog dijela palčane kosti. Radijalnu kolumnu oblikuje stiloidni nastavak, zglobna ploha za skafoidnu (čunastu) kost i hvatišta

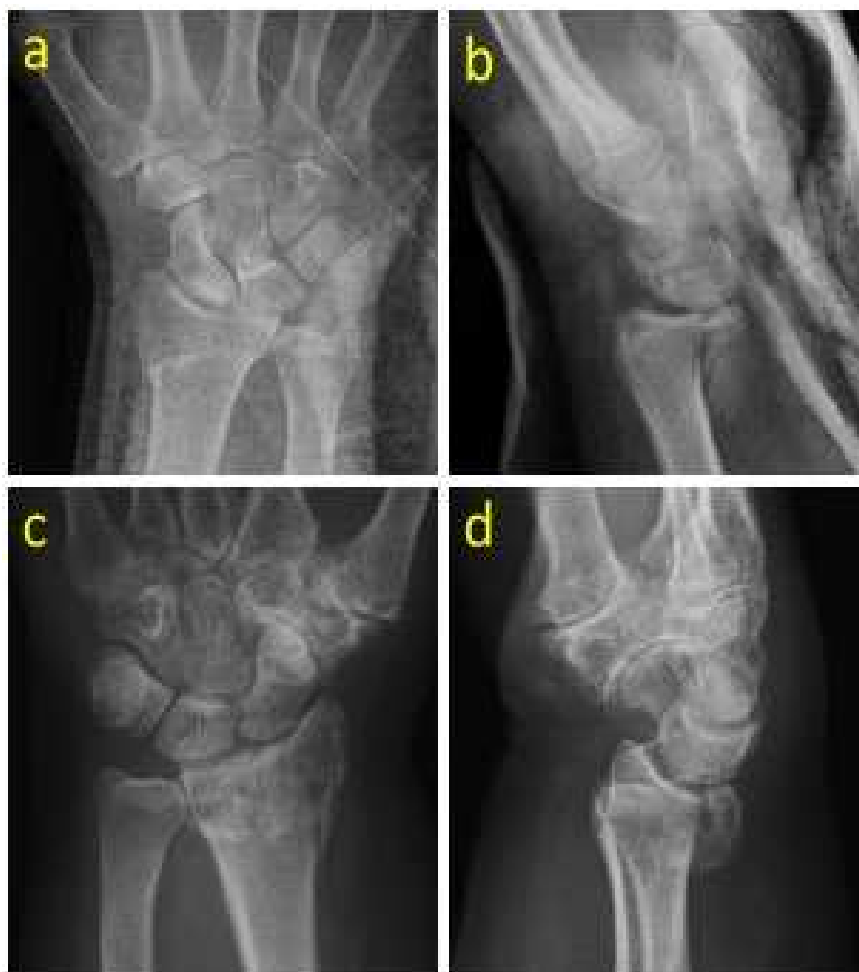radiolunatnog ligamenta, radioskafoidnog ligamenta i brahioradijalnog mišića. Radijalna kolumna služi kao potporanj za karpus u radioulnarnoj devijaciji, a radioskafokapitatni ligament i lateralni radijalni ligamenti sprečavaju translaciju karpusa (31, 32). Ekscentrično i vlačno opterećenje tetive brahioradijalisa, s insercijom na radijalnoj kolumni, može uzrokovati gubitak radijalne visine, nagiba i radijalne translacije (31, 33). Intermedijalna kolumna primarno služi za prijenos sile i neophodna je pri procjeni zglobne sukladnosti i poravnavanja mehaničke osi zgloba (33). Formiraju je lunatna zglobna ploha i sigmoidni zarez. Hvatišta ligamenata za polumjesečnu kost ili lunatum (volarno) i trokutastu kost ili trikvetrum (dorzalno) pružaju značajno ograničenje za translaciju karpusa (32). Ligamenti između distalnog radijusa i distalne ulne (dorzalni / volarni radioulnarni ligamenti) važni su za stabilizaciju DRUJ-a i rotacije podlaktice. Ulnarna kolumna služi kao rotacijska os za pronaciju / supinaciju podlaktice (32). Sastoji se od distalne ulne i TFCC-a koji je od iznimne važnosti za stabilnost DRUJ-a i rotacije podlaktice. Biomehaničke studije pokazale su da gubitak radijalne visine (od samo 5 mm) može uzrokovati značajnu deformaciju TFCC-a i u manjem stupnju gubitak volarnog nagiba (33).

1.5. Radiološke karakteristike

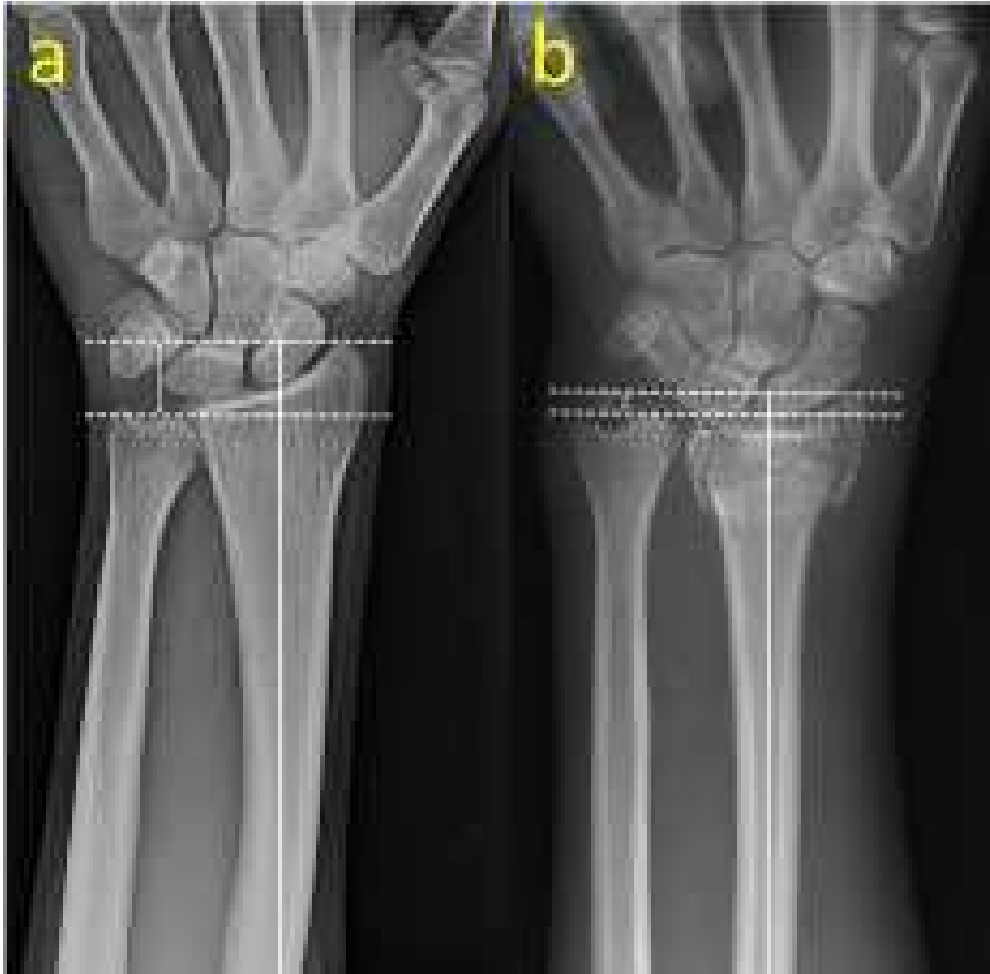Razvoj radiologije i otkriće X- zraka omogućilo je veliki korak u daljnjem razvoju ortopedske traumatologije, kako u dijagnostičkoj, tako i u kliničkoj i kurativnoj paradigmi. Tim otkrićem omogućen je izravni pogled na prijelom i opcija izravnog proučavanja položaja prijelomnih ulomaka. Također, tim alatom se u velikoj mjeri poboljšala razina predoperativne pripreme i omogućio intraoperativni nadzor. U kliničkoj praksi postoji niz eponima i klasifikacija kada su u pitanju prijelomi distalnog dijela palčane kosti, a njihovi nazivi su se uvriježili po kliničarima koji su ih prvi opisali. Tipičan primjer toga su ekstraartikularni prijelomi distalnog dijela palčane kosti s dorzalnom angulacijom po „Collesu“ i volarnom angulacijom po „Smithu“ (Slika 6), kao i prijelomi koji zahvaćaju radiokarpalni zglob po „Bartonu“ (Slika 7). Nadalje, može se reći da postoji nekoliko ključnih elemenata koji se mogu odrediti na radiološkoj snimci i koji pomažu kako u klasifikaciji i stupnjevanju prijeloma za potrebe interpretacije, tako i u planiranju optimalnog liječenja bolesnika. To su radiološko skraćanje dužine palčane kosti (Slika 8), kut inklinacije (Slika 9), ulnarna varijanca (Slika 10), radijalna translacija (Slika 11), te volarni nagib i kut volarne suze (Slika 12).



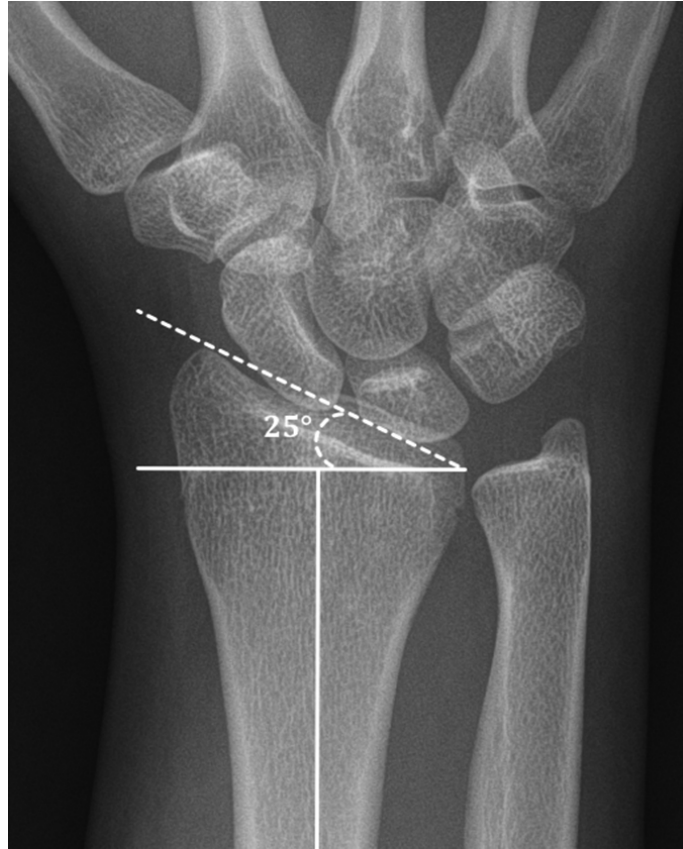
Slika 6. Radiološka snimka „Collesova prijeloma“ (a i b). Frontalni (AP) i bočni (LL) prikaz distalne podlaktice 56-godišnjeg muškarca nakon pada u razini tla. Vidljiv je dorzalni pomak distalnog ulomka palčane kosti, a prijelom ne zahvaća radiokarpalni zglob. Radiološka snimka „Smithovog prijeloma“ (c i d). Anteroposteriorna i laterolateralna projekcija distalne podlaktice 47-godišnjeg muškarca nakon pada s motocikla. Vidljiv je volarni pomak distalnog ulomka radijusa, a prijelom ne zahvaća radiokarpalni zglob.



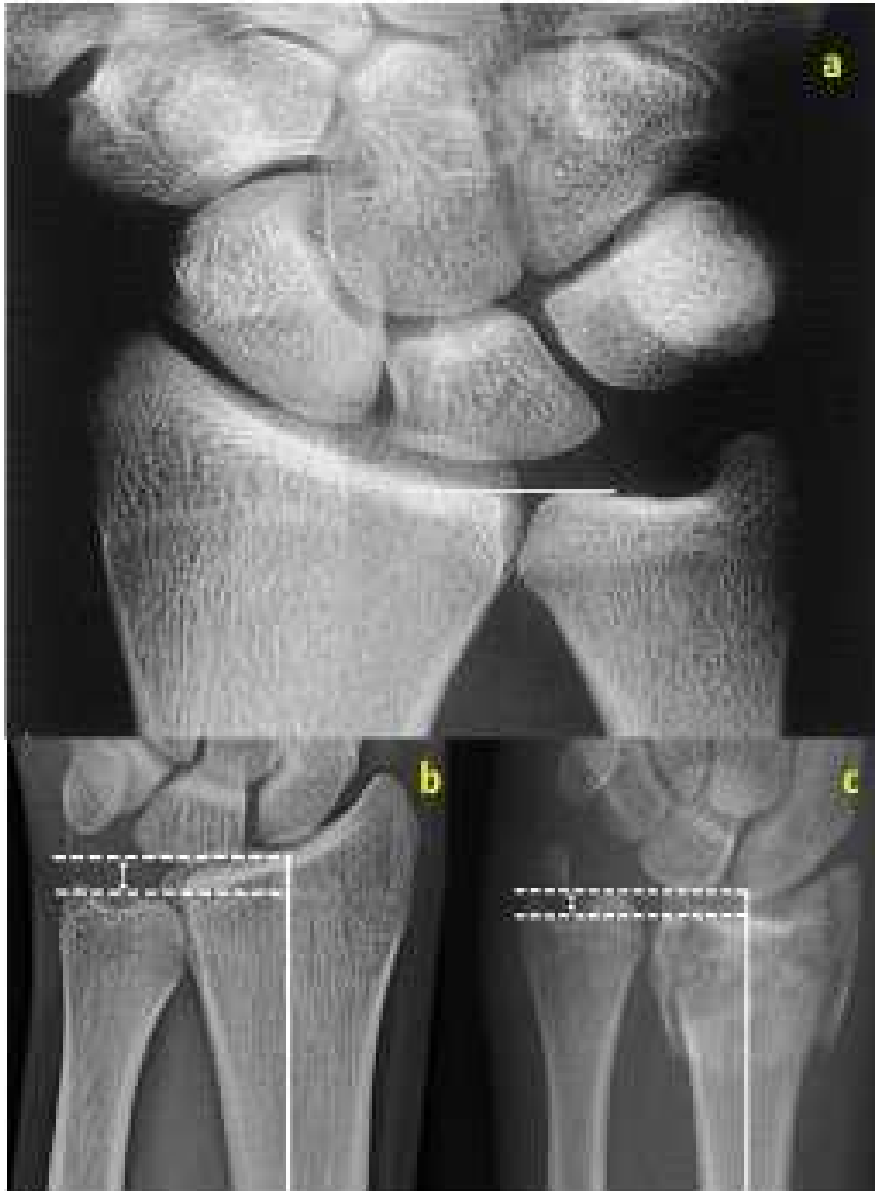Slika 7. Radiološka snimka „volarnog Bartonovog“ prijeloma (AP-a i LL-b). Snimka distalne podlaktice 44-godišnjeg muškarca nakon pada s motocikla. Može se primijetiti da prijelom zahvaća radiokarpalni zglob s volarnim pomakom trokutastog ulomka i karpusa. Radiološka snimka „dorzalnog Bartonovog“ prijeloma (AP-c i LL-d). Snimka distalne podlaktice 61-godišnjeg muškarca nakon pada s motocikla. Prijelom zahvaća radiokarpalni zglob s dorzalnim pomakom trokutastog ulomka i karpusa.



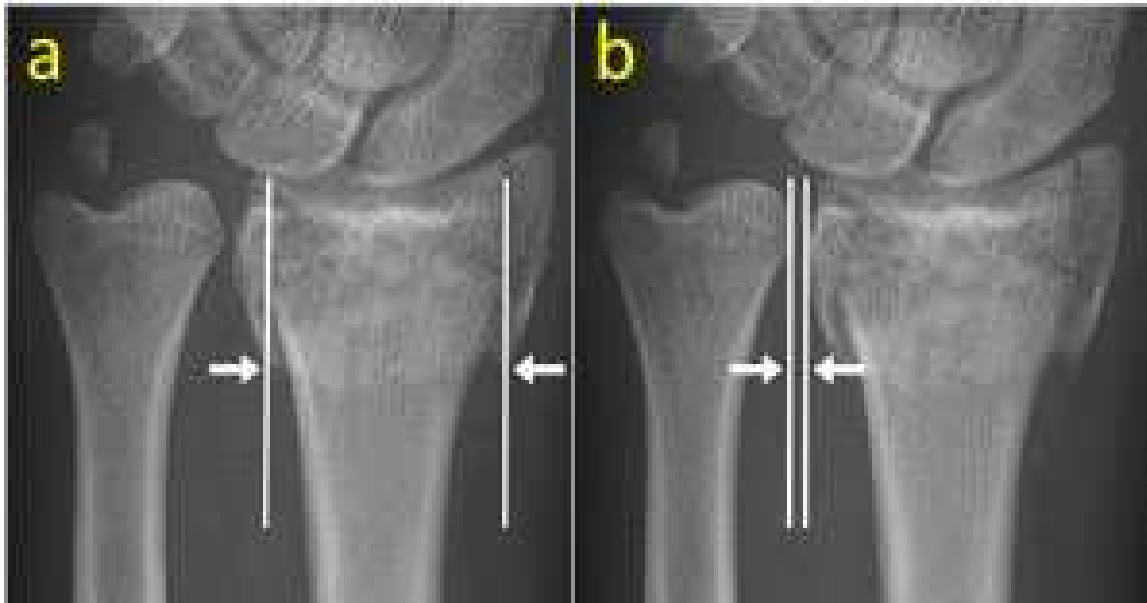
Slika 8. Radiološke snimke podlaktice na kojima je prikazana normalna dužina palčane kosti (a), te značajno skraćenje (b) nakon impaktiranog prijeloma. Da bi se izmjerilo skraćenje potrebno je povući dvije linije (na slici isprekidane) okomite na liniju koja predstavlja uzdužnu os radijusa. Jedna isprekidana linija polazi kroz vrh stiloidnog nastavka, a druga kroz ulnarnu plohu radiokarpalnog zgloba. Normalna dužina radijusa je oko 12 mm.



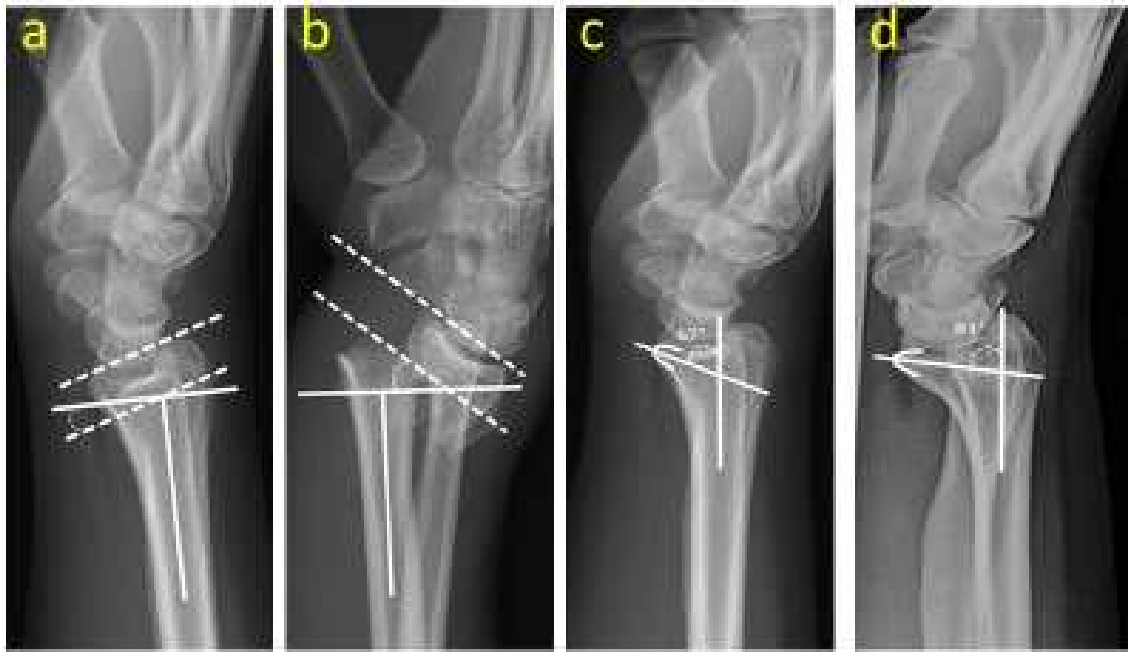Slika 9. AP radiološka snimka distalne podlaktice s fiziološkim kutom inklinacije palčane kosti. Kut inklinacije je formiran između pune linije okomite na uzdužnu os radijusa i isprekidane linije koja povezuje radijalnu i ulnarnu granicu zglobne površine. Normalni kut inklinacije je od 13° do 30° .



Slika 10. Normalna ulnarna varijanca (a). To je vertikalna udaljenost između dvije tangencijalne linije, obje okomite na dugu os radijusa. Jedna linija je povučena u razini radijalnog sigmoidnog usjeka a druga na visini zglobne plohe distalne ulne. Normalno je manja od 1 mm. Negativna ulnarna varijanca (b). Pozitivna ulnarna varijanca (c) je stanje u kojem je ulna duža od radijusa (više od 1 mm), a najčešće je posljedica skraćivanja distalnog radijusa kod impaktiranog prijeloma.



Slika 11. Radijalna translacija u 43-godišnjeg muškarca s prijelomom distalnog dijela palčane kosti. Na radiološkoj snimci (a) prikazan je odnos veličine distalne pukotine radioulnarnog zgloba i radioulnarne širine proksimalnog frakturnog fragmenta, što odražava omjer radijalne translacije. Taj omjer je neovisni čimbenik rizika distalne nestabilnosti zglobova nakon nestabilnog loma. Distalni radioulnarni zglobni razmak je udaljenost između dviju uzdužnih linija duž kortikalnog ruba sigmoidnog usjeka i susjedne ulnarne glave (b).



Slika 12. Radiološka slika anatomskog položaja distalnog dijela palčane kosti prikazuje relativni volarni nagib (a). Volarni nagib je kut između linije okomite na središnju os palčane kosti i linije koja povezuje dorzalne i volarne okrajke zglobnih površina u bočnom pogledu. Normalan volarni nagib je približno 11° . Gubitak normalnog volarnog nagiba, koji je zamijenjen ekstremnim dorzalnim nagibom, vidljiv je nakon frakture (b). Volarni rub lunatne plohe distalnog okrajka palčane kosti oblikuje suzu (c) duž distalne volarne površine na bočnom pogledu (engl. volar teardrop angle). Kut volarne suze može se dobiti crtanjem linije po dužoj osi palčane kosti koji križa liniju nacrtanu kroz središte lunatne plohe ili suze (c). Normalni kut volarne suze je približno 70° . Kut je poremećen najčešće kod prijeloma s volarnim ili dorzalnim pomakom (d).

1.6. Klasifikacije

Godine 1939. objavljen je klasifikacijski sustav Nissen-Lie (34) koji se temeljio na prisutnosti ili odsutnosti zglobne komponente prijeloma, metafizne kominucije ili deformacije, slično sustavu koji su 1958. predložili Gartland i Werley u časopisu *Journal of Bone and Joint Surgery* (35). Nakon toga slijedi Lidstromov sustav, objavljen 1959. godine, koji je dodatno proširio kriterije evaluacije kako bi bolje opisao smjer pomaka ulomaka i zahvaćenost zglobne plohe (36). Older i suradnici (37) objavili su svoju klasifikaciju ekstraartikularnih prijeloma distalnog okrajka palčane kosti. Ta klasifikacija dijeli prijelome u četiri tipa, od kojih svaki ima dva do četiri podtipa, a temeljena je na veličini dislokacije, dorzalnoj angulaciji, skraćanju distalnog dijela kosti i prisutnosti i stupnju kominucije dorzalnog metafiznog korteksa (Tablica 1). Prospektivne studije s kraja 1980-ih i ranih 1990-ih pokazale su da su prisutnost inicijalne dorzalne kominucije i opseg početne deformacije najbolji pokazatelji kasnijeg gubitka repozicije ulomaka (38, 39).

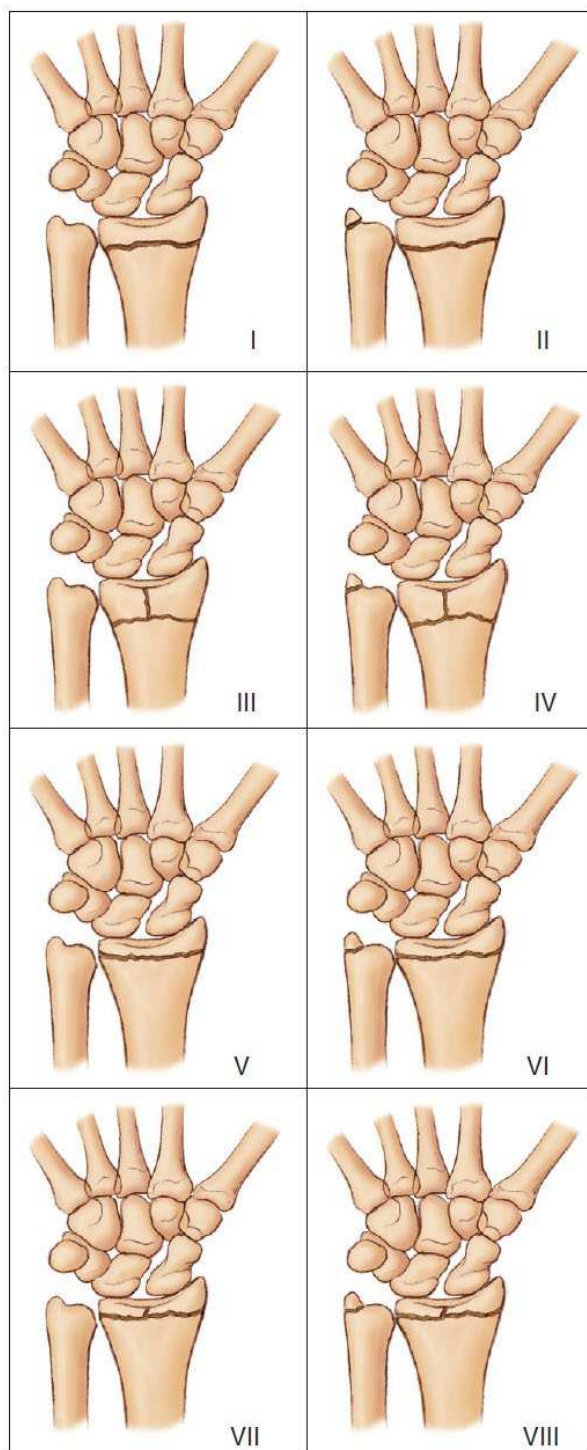
Godine 1967. Frykman uvodi klasifikacijski sustav koji se temelji na odnosima u radiokarpalnom i radioulnarnom zglobu, te na prisutnosti ili odsutnosti prijeloma stiloidnog nastavka lakatne kosti (Slika 13) (40). Melone (41) je 1984. napravio klasifikaciju na temelju sljedećih komponenti: osi, radijalnog stiloida, te stanja dorzalne medijalne i volarne medijalne zglobne plohe. Taj klasifikacijski sustav se široko koristi pri postavljanju indikacije i izboru kirurškog pristupa, ali njegova točnost i reproducibilnost na temelju standardnih radiografija nisu utvrđeni (Slika 14).

Klasifikacija AO/ASIF, koju su koristili Müller i suradnici (42) da bi klasificirali prijelome, objavljena je 1987. Iako u tom sustavu ima 27 podtipova prijeloma distalnog dijela palčane kosti, pokazalo se da najveću pouzdanost ima kada se problematika svrsta u tri opće kategorije: izvanzglobni (ekstraartikularni), djelomično unutarzglobni (parcijalni artikularni) i unutarzglobni (potpuni artikularni) prijelomi (Slika 15).

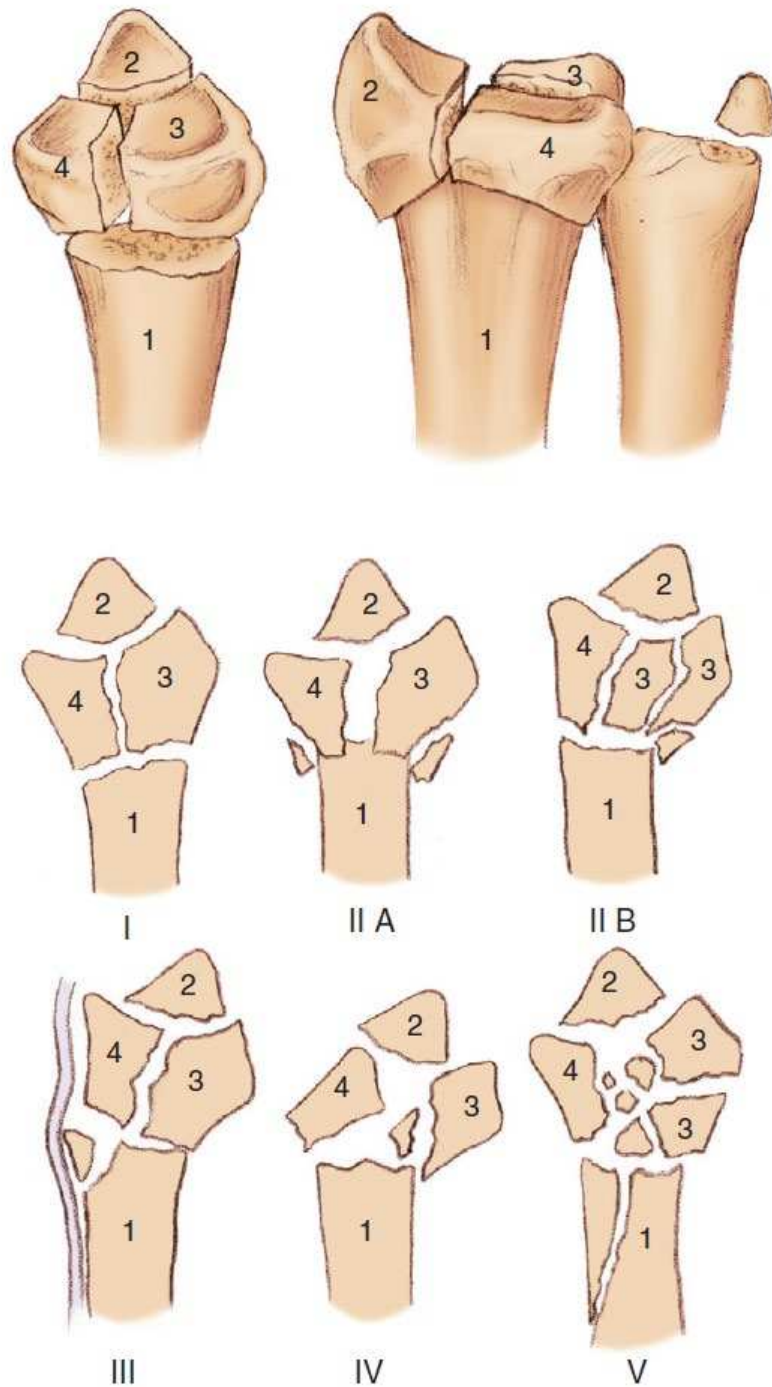
Fernandez (43) je 1993. objavio modifikaciju AO/ASIF sustava, koja se temelji na mehanizmu ozljede. Prema autorima, ta klasifikacija je razvijena da bude praktična, da ukaže na stabilnost prijeloma, da uključi udružene ozljede, da prepozna ekvivalente pedijatrijskih fraktura te da daje opće preporuke za liječenje (43).

Tablica 1. Klasifikacija prijeloma distalnog dijela palčane kosti iz 1965. godine. Adaptirano prema Older TM i suradnici (37).

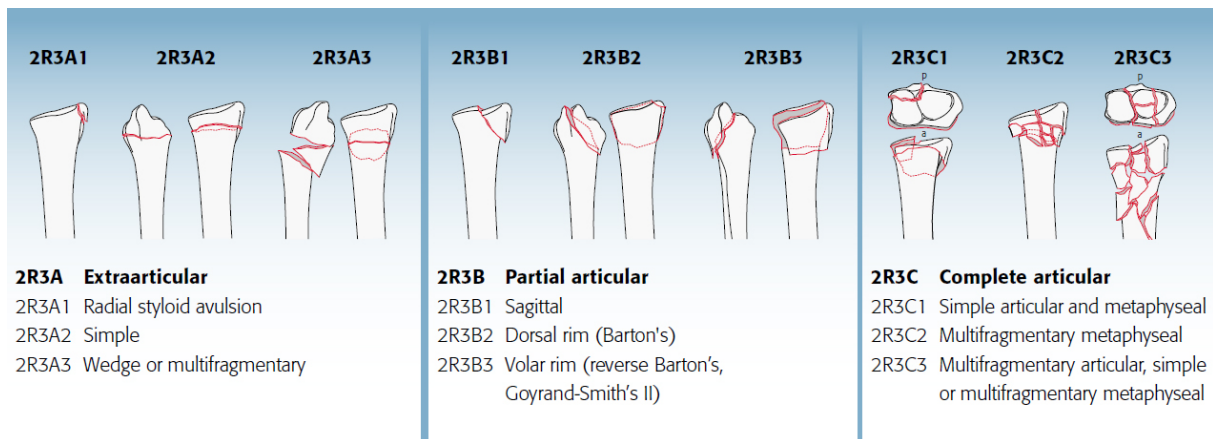
Grupa	Opis
I	<p>Bez pomaka ulomaka</p> <ol style="list-style-type: none"> 1. Gubitak volarnog nagiba i $\leq 5^\circ$ dorzalne angulacije 2. Bez značajnog skraćenja: ≥ 2 mm preko distalnog radijusa
II	<p>Pomak ulomaka s minimalnom dorzalnom kominucijom</p> <ol style="list-style-type: none"> 1. Gubitak volarne inklinacije 2. Skraćenje: obično do razine distalne ulne, ali ponekad i ≤ 3 mm ispod nje 3. Minimalna kominucija dorzalnog korteksa distalnog radijusa
III	<p>Pomak ulomaka s kominucijom dorzalnog radijusa</p> <ol style="list-style-type: none"> 1. Kominucija distalnog radijusa 2. Skraćenje: obično ispod razine distalne ulne 3. Kominucija distalnog radijalnog ulomka
IV	<p>Pomak ulomaka sa značajnom kominucijom glavice radijusa</p> <ol style="list-style-type: none"> 1. Kominucija dorzalnog korteksa: značajna 2. Kominucija fragmenta distalnog radijusa: razmrskan 3. Skraćenje: obično 2-8 mm ispod distalne ulne 4. U nekim slučajevima volarni korteks loše kvalitete



Slika 13. Frykmanova klasifikacija. Preuzeto iz: *Fractures and Injuries of the Distal Radius and Carpus*. Imrie M, Yao J., Chapter 1: *Distal Radius Fractures: A Historical Perspective*, Pages 5 - 6, Copyright 2009. Reproducirano s dopuštanjem Elsevier. [Reproduced with permission from Elsevier.]



Slika 14. Meloneova klasifikacija. Preuzeto iz: *Fractures and Injuries of the Distal Radius and Carpus*. Imrie M, Yao J., Chapter 1: *Distal Radius Fractures: A Historical Perspective*, Pages 5 - 6, Copyright 2009. Reproducirano s dopuštanjem Elsevier. [Reproduced with permission from Elsevier.]



Slika 15. Klasifikacija AO/ASIF. Preuzeto sa:

https://classification.aomedical.org/files/download/AOOTA_Classification_2018_Poster_1807031108.pdf. Reproducirano s dopuštanjem AO Foundation, Switzerland. [Copyright by AO Foundation, Switzerland.]

1.7. Modaliteti liječenja

Shvaćanje procesa cijeljenja prijeloma, te njegovog liječenja u posljednjih nekoliko desetljeća se evolucijom AO principa značajno promijenilo. Tijekom rane faze razvoja ovih principa, primarni cilj kirurškog liječenja bio je anatomska repozicija prijeloma s apsolutnom stabilnošću koštanih ulomaka, pri čemu je naglasak bio na mehaničkoj stabilnosti, a na račun bioloških i fizioloških aspekata koštane pregradnje (44, 45). Međutim, u novije vrijeme se sve više uzima u obzir i taj proces. Precizna anatomska repozicija i apsolutna stabilnost i dalje ostaju cilj liječenja gotovo svih unutarzglobnih i dijela izvanzglobnih prijeloma (46). Za razliku od direktne, anatomske repozicije, indirektna ili funkcionalna repozicija je poštena za meka tkiva i cirkulaciju koštanih ulomaka, pri čemu se glavni fragmenti trakcijom dovode u anatomske poravnane (dužina, os i rotacija) (46). To smanjuje kiruršku traumu i pomaže da kost zadrži vitalnost u području prijeloma. Pri prijelomima distalnog dijela palčane kosti najčešći mehanizam ozljeđivanja je pad na ispruženu ruku. Mehanizam obično uključuje kombinaciju aksijalnog opterećenja, moment savijanja, te supinaciju ili pronaciju. Stupanj, smjer i iznos primijenjene sile mogu uzrokovati daljnje koronarno ili sagitalno rasipanje koštanih ulomaka između lunatne i skafoidne udubine. Povećanje dorzalne fleksije ručnog zgloba u trenutku udara uzrokuje veću dorzalnu kominuciju distalnog radijusa. Nedavna računalna tomografska (CT) studija od 100 prijeloma distalnog radijusa otkrila je da je vjerojatnost prijeloma znatno veća u intervalima između hvatišta ligamenata nego na samim hvatištima ligamenata (47). Uobičajena mjesta fraktura bila su središte sigmoidnog usjeka, između kratkih i dugih radiolunatnih ligamenata, te središnji i dorzalni ularni aspekti skafoidne udubine.

Kost će zacijeliti i ako postoji određena količina gibanja između fragmenata i bez da je svaki fragment u kontaktu (22, 23, 46). Ipak, u ekstremnim uvjetima, mehanički zahtjevi mogu imati prednost nad biološkim zahtjevima i obrnuto. Slično tome, izbor materijala implantata je također kompromis, npr. mehanička čvrstoća i duktilnost čelika (svojstvo materijala da podnese plastičnu deformaciju bez loma) u odnosu na elektrokemijsku i biološku inertnost titana. Prijelomi distalnog radijusa najčešće se tretiraju zatvorenom repozicijom ulomaka i sadrenom imobilizacijom. Međutim, dislocirani prijelomi osteoporotskog distalnog radijusa najčešće rezultiraju fragmentacijom i koštanom impakcijom ulomaka, što umanjuje stabilnost prijeloma nakon manualne repozicije. Stoga je sadrena imobilizacija najčešće nedostatna da održi normalne anatomske odnose u području prijeloma. Kirurška fiksacija osteoporotskih ulomaka također je otežana jer uobičajena osteosintetska sredstva nisu dovoljno pouzdana da zadrže koštane ulomke u adekvatnom položaju (48). Stoga, optimalna strategija liječenja frakture

distalnog radijusa ostaje područje kontroverzi. Bolesnici s nestabilnim prijelomima ili s prijelomima kod kojih nije moguće zadržati zadovoljavajući položaj ulomaka nakon zatvorene repozicije često zahtijevaju kiruršku intervenciju. Prema najnovijim preporukama Američke akademije ortopedskih kirurga (AAOS - American Academy of Orthopaedic Surgeons), kirurška fiksacija je indicirana kada nakon repozicije postoji radijalno skraćenje > 3 mm, dorzalni nagib $> 10^\circ$ ili intraartikularna dislokacija > 2 mm (49).

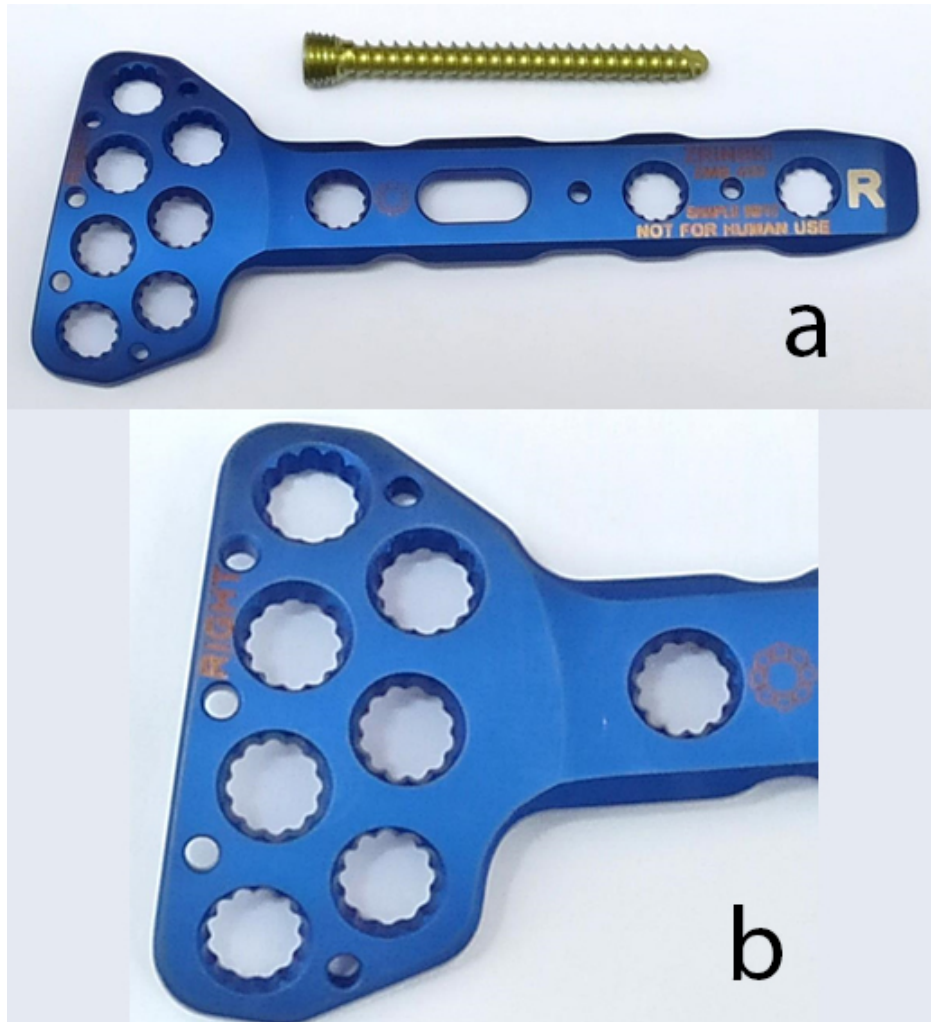
Postoji nekoliko specifičnih uzoraka loma u kojima je kirurški dorzalni pristup s dorzalno postavljenom pločom povoljniji u usporedbi s volarnim pristupom. Općenito, bolesnici s kominutivnim intraartikularnim prijelomom s dorzalnim pomakom i dorzalnim defektom kosti ili kominucija u bolesnika s osteoporotičnom kosti ili u slučajevima visokog energetskeg mehanizma, idealni su kandidati za kirurško liječenje dorzalnim pristupom s niskoprofilnom dorzalnom pločom. Mogućnost dobrog prikaza radiokarpalnog zgloba također omogućuje optimalnu repoziciju utisnutih intraartikularnih koštanih ulomaka. Dorzalne pločice uspješno su korištene u širokom rasponu prijeloma distalnog radijusa, uključujući AO tip A (ekstraartikularni prijelomi), AO tip B (djelomično zglobni prijelomi) i sve podvrste AO tipa C (potpuni zglobni prijelomi), koji mogu imati visoki stupanj intraartikularne i metafizne kominucije (26).

Glavni cilj fiksacije prijeloma je brzi i, ako je moguće, potpuni povratak funkcije ozlijeđenog ekstremiteta. Iako je pouzdano cijeljenje prijeloma samo jedan od elemenata u funkcionalnom oporavku, neophodno je za dobar ishod. Osteosinteza je uvijek kompromis koji balansira između biologije i biomehanike. Vrlo su česte situacije kada je potrebno žrtvovati čvrstoću i krutost fiksacije, a optimalni implantat ne mora nužno biti najjači ili najkrući.

1.7.1. Novorazvijena dorzalna pločica

Moderno razvijeni sustavi (Slika 16) omogućavaju da se vijci zaključaju u pločici, čime se postiže: dodatna čvrstoća i krutost konstrukcije, smanjuje se mogućnost olabavljenja vijaka s posljedičnim gubitkom repozicije (i primarne i sekundarne), pločica odstoji od kosti, zbog čega je oštećenje periostalne cirkulacije znatno manje, nema potrebe za ekstremnim modeliranjem i prilagođavanjem pločice obliku kosti. Problemi većine implantata su u činjenici da se vijci mogu postaviti samo po prethodno određenom pravcu ili uz minimalnu korekciju pravca vijaka. Osim toga, dosad konstruirane zaključane pločice nisu mogle stvarati kompresijski učinak sa zaključanim vijcima na samome mjestu zglobne frakture i treba ih kombinirati sa standardnim kortikalnim vijcima, zbog čega ne mogu ostvariti potpuni mir i kutnu stabilnost vijaka na mjestu

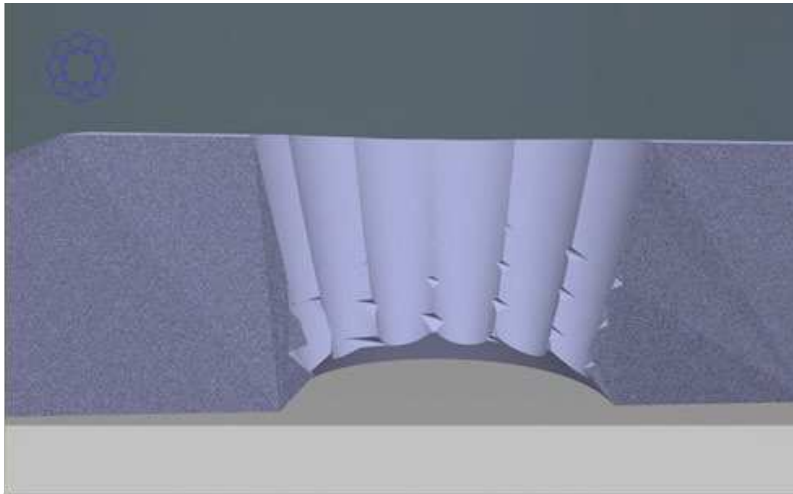
prijeloma. Brojne kombinacije tipova i podtipova prijeloma distalnog radijusa zahtijevaju konstrukciju takvih implantata koji će se moći prilagoditi toj činjenici, a istodobno imati dostatnu stabilnost na spoju glava vijka / pločica.




Slika 16. Pločica Zrinski s vijkom (a) i detalj provrta u pločici (b).

Primjena poliaksijalnih vijaka u svim provrtima u pločici s mogućnošću zaključavanja u proizvoljnom položaju osigurava bolju biomehaničku stabilnost po repoziciji zglobnih prijeloma distalnog radijusa i multifragmentarnih fraktura dijafize distalnog dijela radijusa (Slike 17 i 18). Dodatna prednost novog sustava zaključavanja jest i to što se prilikom zaključavanja vijka u pločicu, zbog razlike u koracima navoja na glavi u odnosu na tijelo vijka, pritisak pločice na periost u trenutku postizanja odgovarajućeg momenta pritezanja smanjuje,

što pridonosi očuvanju vaskularizacije ulomaka, a ujedno može se postići kompresijski učinak na frakturnu pukotinu, što u dosadašnjim sustavima na zaključavanje nije bio slučaj.



Slika 17. Novi sustav zaključavanja vijaka u pločici proizvođača Zrinski koji primjenom vijaka odgovarajuće geometrije glave u kombinaciji s odgovarajućom geometrijom rupe u pločici omogućuje zaključavanje vijaka na pločici.



Slika 18. Zaključavanje vijaka na pločici s odklonom od 10° ($+5^\circ$ tolerancije) u svim smjerovima. Neparalelan položaj vijaka bitno povećava biomehaničku stabilnost sustava pločica / vijak / kost kao cjeline zbog otežanog izvlačenja vijaka.

2. CILJEVI DISERTACIJE I HIPOTEZE

2.1. Ciljevi

- Glavni cilj istraživanja je ispitati biomehanička svojstva nove dorzalne pločice na zaključavanje za distalni radijus s poliaksijalnim vijcima na zaključavanje s mogućnošću otklona na artifičijelnome modelu radijusa, te ih usporediti s tri alternativne pločice iz kliničke prakse.
- Također, temeljem rezultata istraživanja, cilj je iznijeti preporuke u kliničkim smjernicama, te otvoriti nova pitanja za buduće biomehaničke i druge studije o istoj problematici.

2.2. Hipoteze

1. Novokonstruirana pločica na zaključavanje za distalni radijus na artifičijelnim modelima istih je ili boljih biomehaničkih svojstava od postojećih načina osteosinteze za neutralizaciju djelovanja sila opterećenja u aksijalnom smjeru i pri djelovanju savojnog opterećenja.
2. Standardna pločica na zaključavanje za distalni radijus s monoaksijalnim vijcima i anatomski oblikovana pločica na zaključavanje s poliaksijalnim vijcima bez mogućnosti otklona ne razlikuju se značajno u mehaničkoj stabilnosti.
3. Nova konstrukcija otvora za vijke na pločici osigurat će veću poliaksijalnost vijaka od pločica s definiranim pravcem vijaka ili s minimalnim kutom otklona, što će omogućiti veći broj kombinacija pravaca vijaka i znatno pridonijeti biomehaničkoj stabilnosti.

3. MATERIJALI I METODE

3.1. Etička načela

Sva ispitivanja na kojima se temelje zaključci ove disertacije su provedena na umjetno izrađenim radijusima, u skladu s etičkim načelima i kodeksom visokoobrazovne zajednice. Za taj oblik ispitivanja nije bilo potrebno ishoditi suglasnost Etičkog povjerenstva Kliničkog bolničkog centra niti Medicinskog fakulteta Sveučilišta u Splitu.

3.2. Ustroj istraživanja

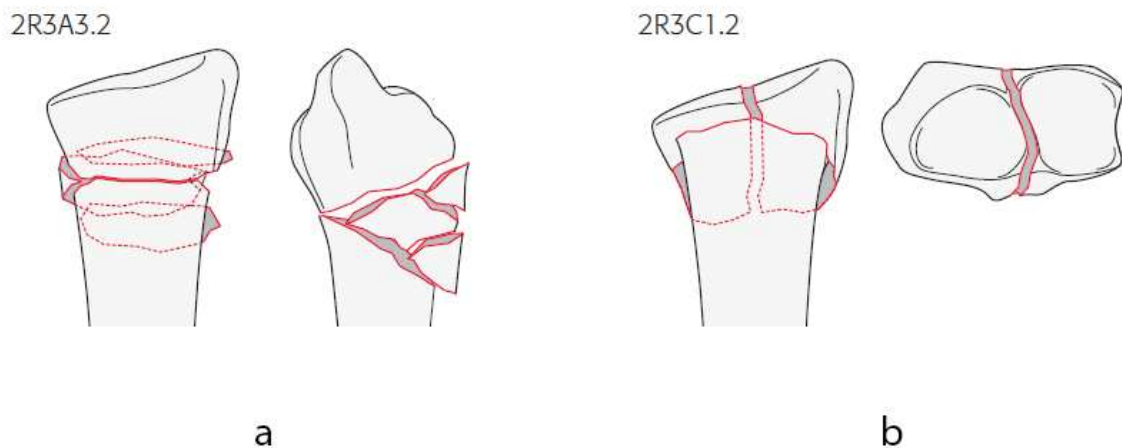
Istraživanje je ustrojeno kao bazična znanstvena, eksperimentalna laboratorijska studija. Biomehanička ispitivanja uzoraka ispitne i kontrolne skupine provedena su u Laboratoriju za eksperimentalnu mehaniku Fakulteta strojarstva i brodogradnje Sveučilišta u Zagrebu. U fazi razvoja, odabir optimalnog oblika pločice s obzirom na biomehanička svojstva, izvršen je na temelju računalnih simulacija s 3D CAD modelima, metodom konačnih elemenata u programskom paketu Abaqus (Dassault Systemes Simulia) (50).

Računalne simulacije korištene su i u fazi planiranja eksperimenata na artifičijelnim modelima distalnog radijusa za dobivanje pokazatelja opterećenja modela ispitne i kontrolne skupine. Za istraživanje su korišteni geometrijski identični, anatomski oblikovani, artifičijelno izrađeni modeli desnog radijusa proizvođača *Synbone* (*Synbone AG*, Malans, Švicarska), koji se standardno koriste u biomehaničkim studijama (51-53). Biomehaničko ispitivanje statičkim opterećenjem provedeno je na statičkoj kidalici Beta 50-5 (proizvođač *Messphysik*, Austrija), dok je za dinamička ispitivanja korištena servohidraulička umaralica LFV-50-HH (proizvođač *Walter Bai*, Švicarska). Mjerenje i analiza pomaka tijekom ispitivanja provedeni su beskontaktno mjernim sustavom Aramis (proizvođač *GOM GmbH*, Njemačka).

3.3. Računalne simulacije

Proračuni su provedeni s modelima kost-implantat sa četiri različite dorzalne pločice na zaključavanje za prijelome distalnog radijusa klasificirane kao AO/ASIF tip 2R3A3.2, i AO/ASIF 2R3C2.1 (Slika 19). Za prvi model na desni distalni radijus postavljena je standardna,

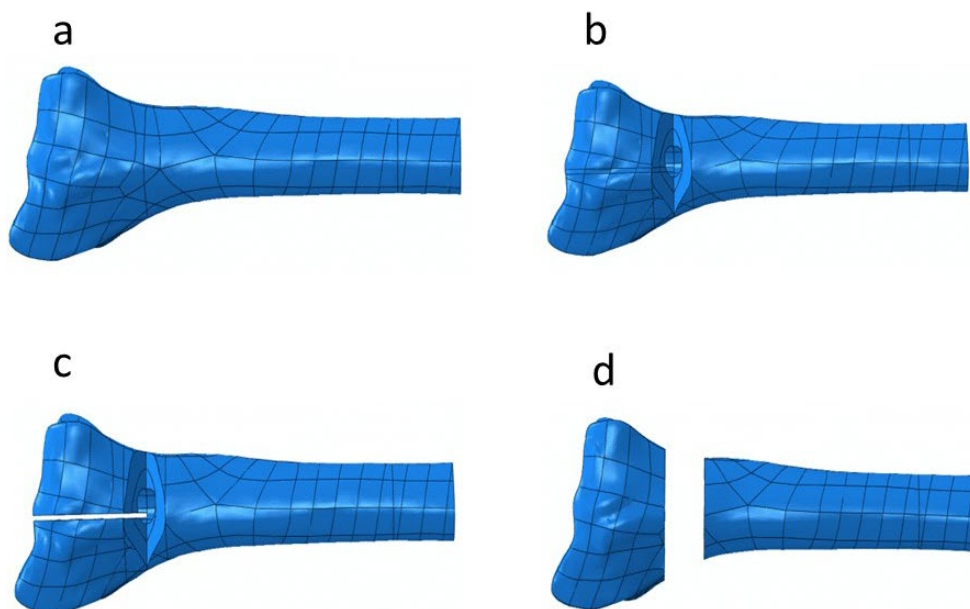
ne anatomski oblikovana, pločica s monoaksijalnim vijcima na zaključavanje (3,5 mm dorzalna T pločica, Synthes). Drugi model je bio s dvije anatomske pločice (Synthes DP) s poliaksijalnim vijcima na zaključavanje (2,4 mm LCP pločica, Synthes). Za treći model korištena je anatomsku pločica s poliaksijalnim vijcima na zaključavanje (2,4 mm Acu-Loc dorzalna pločica, Acumed), a četvrti je model bio s anatomskom dorzalnom pločicom i vijcima na zaključavanje (3,5 mm dorzalna pločica, Zrinski).



Slika 19. a) AO/ASIF tip 2R3A3.2; **b)** AO/ASIF 2R3C2.1. Preuzeto iz: Meinberg EG, Agel J, Roberts CS, Karam MD, Kellam JF. *Fracture and Dislocation Classification Compendium-2018. J Orthop Trauma. 2018 Jan;32 Suppl 1:S1-S170. Reproducirano s dopuštenjem Wolters Kluwer Health, Inc. [Reproduced with permission and copyright ©2018 from Wolters Kluwer Health, Inc.]*

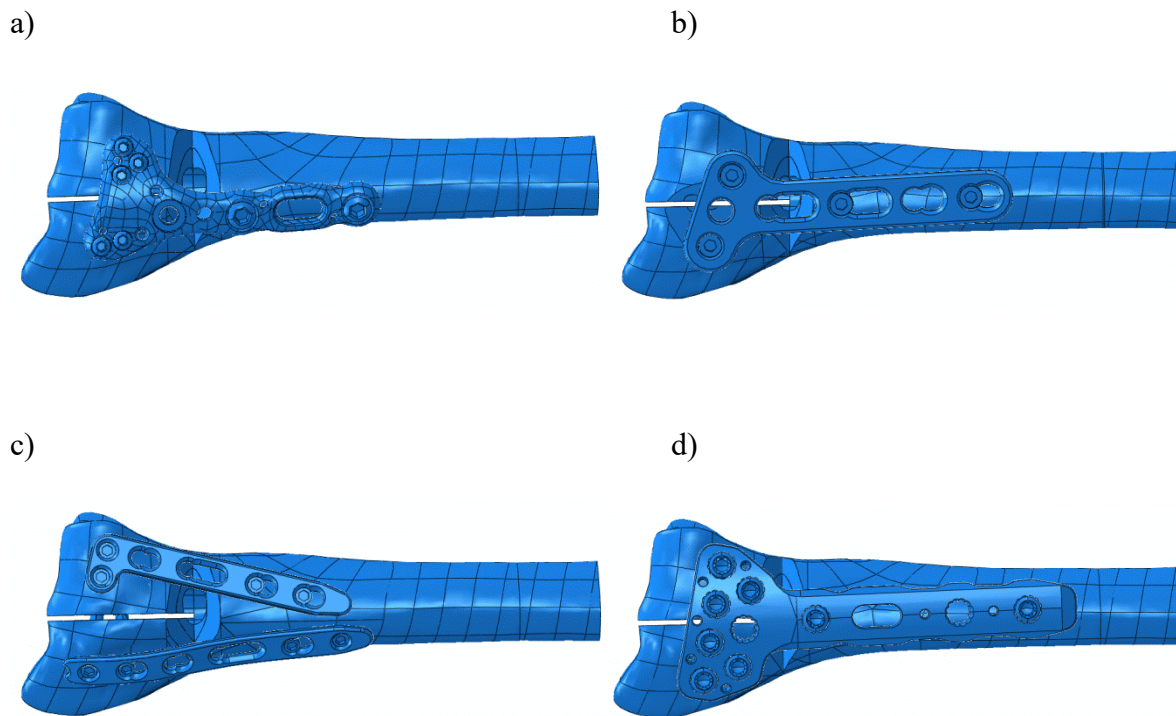
3.4. Numerički model

Modeli su kreirani 3D skeniranjem umjetnog desnog distalnog radijusa, pločica i vijaka s optičkim skenerom (Atos III Triple Scan, GOM GmbH, Njemačka). Geometrija je rekonstruirana u programu Geomagic Spark (3D Systems, SAD) i GOM Inspect (GOM GmbH, Njemačka). Zbog pojednostavljenja modela i skraćivanja vremena proračuna, vijci su modelirani bez navoja. Sklop kost – pločica – vijci kreiran je u programskom paketu Abaqus 6.10-1 (Dassault Systèmes, Francuska), u kojem su provedene i računalne simulacije metodom konačnih elemenata. Svi modeli bili su dužine 85 mm i uklješteni na proksimalnom kraju. Na intaktnom modelu distalnog radijusa (Slika 20a) prvo je učinjena dvodijelna klinasta frakturna pukotina udaljena 20 mm proksimalno od zglobne površine lunatne udubine, dubine 10 mm s volarnim kortikalnim kontaktom simulirajući dvodijelni ekstraartikularni prijelom distalnog radijusa s dorzalnom metafizarnom kominucijom (Slika 20b). Trodijelni intraartikularni prijelom dobiven je dodatnom sagitalnom osteotomijom širine 1 mm između skafoidne i lunatne udubine (Slika 20c). Dvodijelni ekstraartikularni prijelom distalnog radijusa bez kortikalnog kontakta dobiven je osteotomijom 20 mm proksimalno od lunatne udubine okomito na uzdužnu os radijusa dužine 10 mm čime je simulirana velika nestabilnost u području prijeloma (Slika 20d).



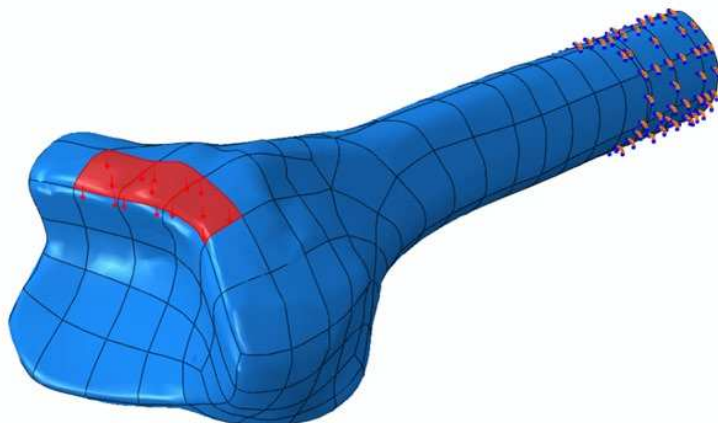
Slika 20. Računalni modeli distalnog radijusa: a) intaktna kost, b) dvodijelni ekstraartikularni prijelom, c) trodijelni intraartikularni prijelom i d) dvodijelni ekstraartikularni prijelom bez kortikalnog kontakta.

Kod svih računalnih modela između pločice i kosti, kao i između koštanih površina osteotomije, definiran je kontakt s koeficijentom trenja 0,3, dok su vijci s pločicama kao i vijci s kostima povezani čvrstom vezom. Na Slici 21 prikazani su trodijelni računalni modeli s prikazanim pločicama.



Slika 21. Računalni modeli trodijelnog prijeloma distalnog radijusa: a) model s Acumed pločicom, b) model sa Synthes T pločicom, c) model sa Synthes DP sustavom i d) model sa Zrinski pločicom.

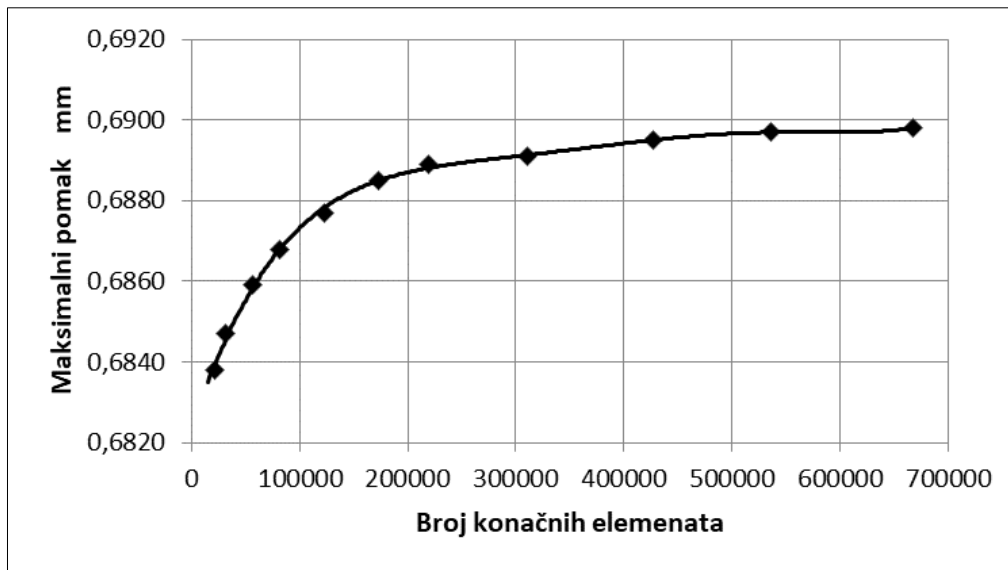
Na modelima je generirana mreža tetraedarskih elemenata drugog reda C3D10 s deset čvorova i trideset stupnjeva slobode. Veličina elemenata odabrana je temeljem konvergencije rezultata za pomake modela intaktne kosti. Ispitivanje konvergencije pomaka provedeno je intaktnim kortikalnim koštanim tkivom pri dorzalnom savijanju. Model je uklješten i opterećen na isti način kao i ostali modeli pri dorzalnom savijanju (Slika 22). Rezultati za maksimalne pomake distalnog kraja radijusa za različitu gustoću mreže prikazani su u Tablici 2 i dijagramom na Slici 23.



Slika 22. Model intaktnog radijusa za ispitivanje konvergencije pomaka.


Tablica 2. Ispitivanje konvergencije modela intaktnog radijusa.

Gustoća mreže	Broj čvorova	Broj elemenata	Maksimalni pomak (mm)
0,6	960785	667717	0,6898
0,66	775054	535864	0,6897
0,7	621545	427636	0,6895
0,8	456058	311327	0,6891
0,9	324512	219414	0,6889
1,0	257684	172936	0,6885
1,2	185122	122787	0,6877
1,4	125574	82063	0,6868
1,7	87708	56459	0,6859
2,5	49652	31166	0,6847
3,5	35502	21828	0,6838



Slika 23. Dijagram konvergencije pomaka za intaktni radijus.

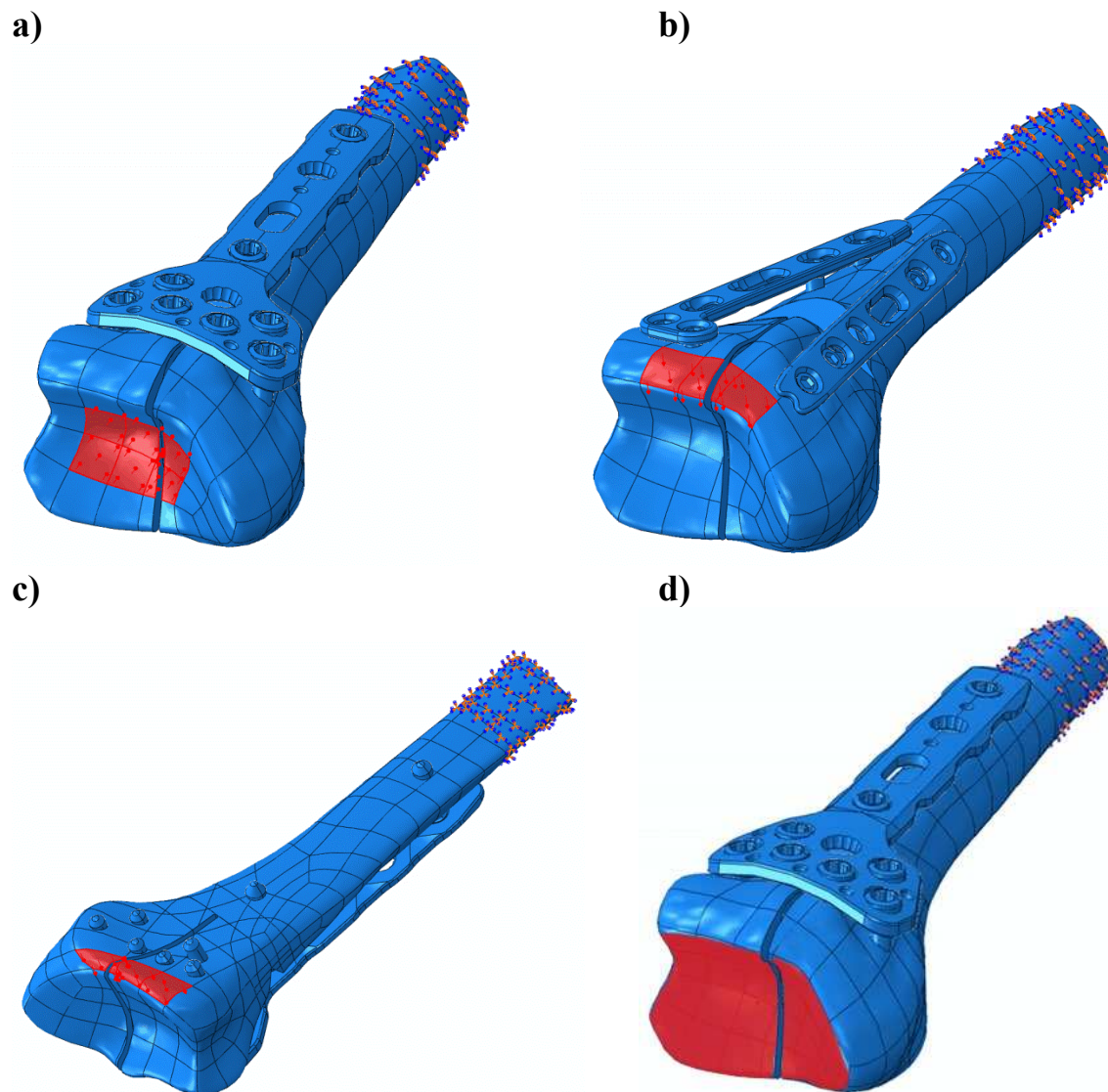
Temeljem prikazanih rezultata kod svih računalnih modela za kortikalno koštano tkivo odabrana je gustoća mreže 1,0, za spongiozno koštano tkivo 0,98, za pločicu 0,6 i za vijke 0,5. Broj konačnih elemenata kod modela intaktnog radijusa iznosio je 236700, a kod ostalih modela od 300000 do 500000 ovisno o vrsti prijeloma, vrsti pločice i broju vijaka. Mreža konačnih elemenata na trodijelnom modelu s pločicom Zrinski prikazana je na Slici 24.



Slika 24. Mreža konačnih elemenata na modelu trodijelnog prijeloma sa Zrinski pločicom.

Za sve materijale je pretpostavljeno da su homogeni, izotropni i linearni. Za materijal pločica i vijaka odabrana je legura titana s modulom elastičnosti 110 GPa, a za kortikalno i spongiozno koštano tkivo moduli elastičnosti su iznosili 17 GPa, odnosno 1,3 GPa (54). Poissonov omjer

za sve materijale iznosio je 0,3 (54). Nelinearne računalne simulacije metodom konačnih elemenata provedene su za aksijalno tlačno opterećenje, volarno i dorzalno savijanje i uvijanje. Kako bi se izbjegla pojava plastičnih deformacija za silu kod svih opterećenja odabrano je 50 N, a kod uvijanja modeli su opterećeni momentom od 1000 Nmm (54). Sila je narinuta preko odgovarajućih segmenata površina distalnog radijusa (Slika 25).



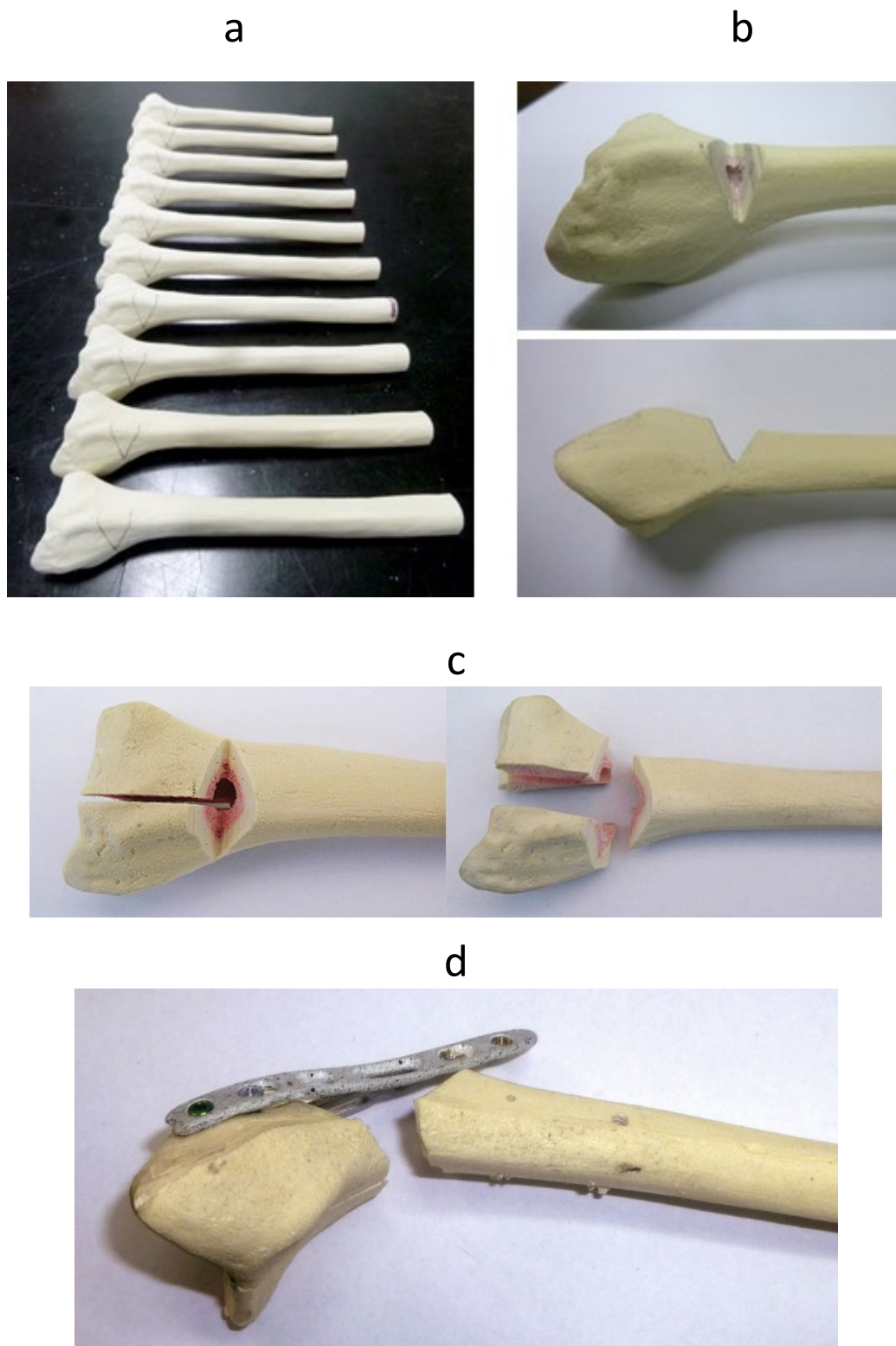
Slika 25. Opterećenje računalnih modela: a) aksijalno tlačno opterećenje, b) dorzalno savijanje, c) volarno savijanje i d) uvijanje.

3.5. Eksperimentalno ispitivanje

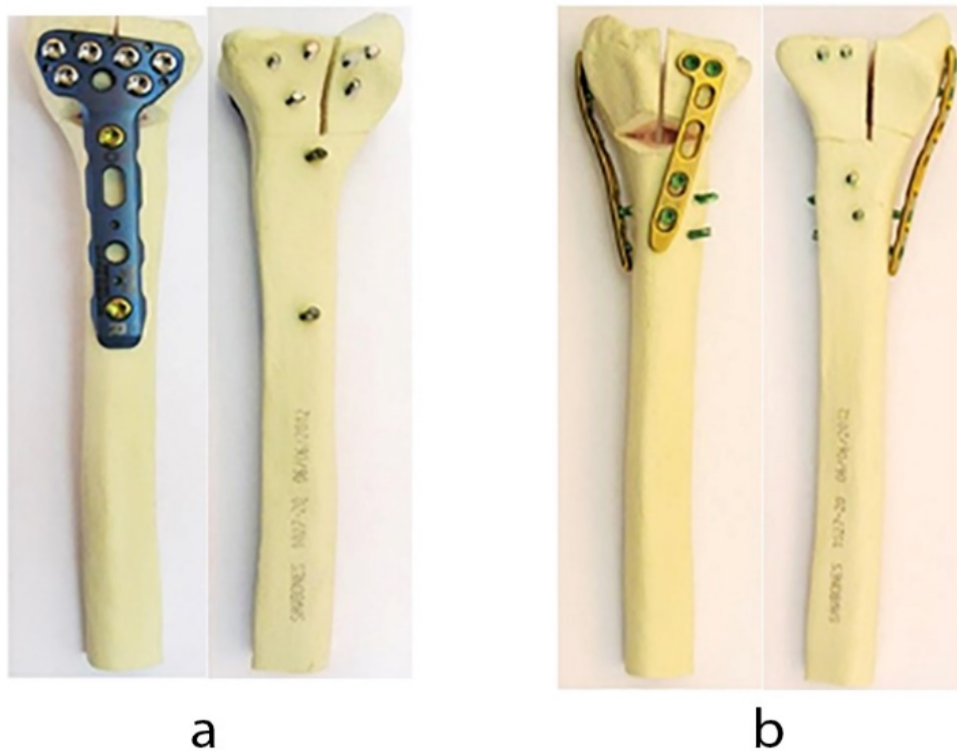
Eksperimentalno ispitivanje stabilnosti osteosinteze provedeno je statičkim i cikličkim ispitivanjem s dva modela trodijelnog intraartikularnog prijeloma distalnog radijusa na koje su pričvršćene pločice s vijcima na zaključavanje od titanske legure. Pomaci tijekom eksperimenta mjereni su beskontaktno optičkim mjernim sustavom Aramis (GOM GmbH, Njemačka). Oblik frakturne pukotine, položaj pločica, broj vijaka, kao i načini opterećenja uzoraka bili su isti kao i kod računalnih modela. Prvi model bio je sa Synthes DP sustavom anatomski oblikovanih pločica i predstavljao je kontrolni model, a kod drugog modela, koji je predstavljao ispitni model, na umjetnu kost postavljena je anatomski oblikovana pločica Zrinski. Ispitivanja su provedena statičkim i cikličkim aksijalnim tlačnim opterećenjem, te dorzalnim i volarnim savijanjem. Kako bi lakše procijenili stabilnost osteosinteze kod pojedinog modela, ispitivali smo i model intaktnog distalnog radijusa istim opterećenjima.

3.6. Priprema uzoraka

Za izradu ispitnih modela upotrijebljen je umjetni desni distalni radijus. Model trodijelnog intraartikularnog prijeloma dobiven je na način opisan kod pripreme numeričkih modela. Na Slici 26 prikazani su koraci izrade trodijelne frakturne pukotine: a) označavanje linija osteotomije, b) model kosti s klinastim utorom, c) sagitalna osteotomija i koštani ulomci prijeloma i d) lomljenje volarnog korteksa. Na pripremljene modele kostiju s frakturnom pukotinom postavljene su pločice u isti položaj kao i kod numeričkih modela. Svaka od dvije Synthes pločice pričvršćena je sa četiri vijka 2,4 mm (Slika 27a), dok je pločica Zrinski fiksirana s osam vijaka 3,5 mm (Slika 27b)



Slika 26. Izrada trodijelne frakturne pukotine: a) označavanje linija osteotomije, b) model kosti s klinastim utorom, c) sagitalna osteotomija i koštani ulomci prijeloma, d) volarni korteks nalomljen s pločicom prethodno fiksiranom u distalnom okrajku radijusa (Synthes DP pločica).



Slika 27. a) Ispitni model s pločicom Zrinski (dorzalna i volarna strana). b) Kontrolni model sa Synthes DP sustavom pločica (dorzalna i volarna strana).

Tijekom provedbe ispitivanja uzorke je potrebno pozicionirati i učvrstiti na radnoj površini kidalice i umaralice. Da bi se osigurao što jednostavniji prihvat i isti položaj svih uzoraka, proksimalni kraj radijusa je zaliven u čelične cijevi dimenzija $\text{Ø}48 \times 50$ mm s polimetilmetakrilatom (PMMA) SCS-Beracryl D-28 (Suter Kunststoffe AG, Švicarska) koji se najčešće koristi za pridržavanje uzoraka u biomehaničkim ispitivanjima (55).

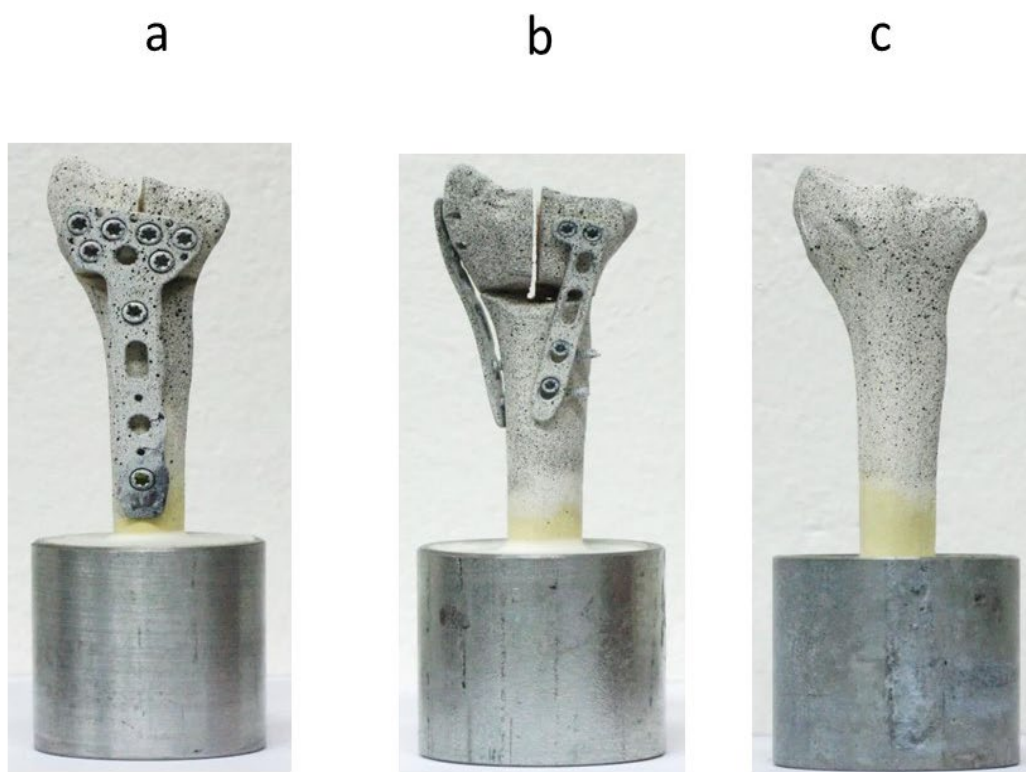
U tu svrhu izrađena je posebna naprava koja je, osim pozicioniranja uzoraka pri zalijevanju pomoću graničnika, osigurala i istu dužinu uzoraka što je od posebne važnosti pri opterećenju uzoraka na savijanje. Kod svih modela zaliveno je 30 mm proksimalnog kraja radijusa, tako da je dužina ispitnih uzoraka iznosila 85 mm, istovjetno kao i kod računalnih simulacija. S ciljem usporedbe krutosti modela s pločicama s krutošću intaktne kosti, na opisani način pripremljeni su i modeli intaktnog distalnog radijusa. Na Slici 28 prikazana je naprava za pozicioniranje modela pri zalijevanju.



Slika 28. Pozicioniranje modela Zrinski za zalijevanje.

Pomaci na uzorcima tijekom statičkog i cikličkog ispitivanja mjereni su beskontaktno optičkim mjernim sustavom Aramis (GOM GmbH, Njemačka 2009) (55, 56).

Sustav izračunava pomake i deformacije na površini opterećenog uzorka praćenjem promjene prirodne ili umjetne tekstone na površini samog uzorka. Budući da umjetni distalni radijusi na površini nemaju prirodnu teksturu, na površine uzoraka s volarne strane nanosena je umjetna tekstura (raster). Raster treba biti što neujednačeniji i kontrastniji, pa je na površinu prvo nanosena bijela boja nakon čega je posprejana crnom bojom što je rezultiralo stohastičkom teksturom u obliku crnih točkica na bijeloj podlozi. Tekstura tijekom opterećivanja uzoraka prati promjenu oblika mjerne površine, odnosno pomake točaka definiranih teksturom na njegovoj površini. Gustoća rastera ovisi o veličini mjernog volumena i definirao ju je proizvođač sustava. Gotovi modeli s umjetnim rasterom prikazani su na Slici 29.



Slika 29. Ispitni uzorci: a) model s pločicom Zrinski, b) model sa Synthes DP sustavom i c) intaktni radijus.


3.7. Optički mjerni sustav Aramis

Sustav se sastoji od dvije CCD kamere (engl. *Charge Coupled Device*), izvora svjetla i odgovarajućeg algoritma koji se temelji na lokalnom pristupu metode korelacije digitalne slike (engl. *Digital Image Correlation* - DIC) (Slika 30). Metoda se svodi na praćenje promjene položaja točaka na površini ispitnog uzorka usporedbom položaja mjernih točaka u deformiranom i nedeformiranom stanju. Tijekom mjerenja snimaju se digitalne slike pri čemu je prva slika referentna i pokazuje nedeformirano stanje uzorka. Digitalne slike diskretiziraju se manjim poljima piksela koji se nazivaju fasetama, a središte svake fasete je mjerna točka. Veličina fasete i korak definiraju se softverski prilikom obrade digitalnih slika. Fasete su obično pravokutnog ili kvadratnog oblika i svaka fasete ima jedinstvenu raspodjelu intenziteta sive boje koja ih čini međusobno različitima. Iz tog je razloga poželjno da površina ispitnog uzorka

ima nepravilnu teksturu po pitanju intenziteta nijansi sive boje. Sustav omogućuje određivanje cijelog polja pomaka i deformacija na mjernom području čime se dobiva bolji uvid u mehanički odziv materijala na narinuto opterećenje. Prije početka mjerenja potrebno je podesiti optički sustav. Podešavanje sustava podrazumijeva definiranje udaljenosti sustava od mjernog objekta, osvjetljenja objekta i kalibraciju kamera. Kalibracija služi kako bi se podesili vanjski i unutarnji pokazatelji kamere, te da bi se poništile sve nepravilnosti u kameri koje mogu biti uzrokovane okolinom. Sustav je kalibriran pomoću kalibracijskog objekta CP20/MV90/72 (Slika 31).



Slika 30. Optički mjerni sustav Aramis 4M.




Slika 31. Kalibracijski objekt CP20/MV90/72.


3.8. Provedba statičkih ispitivanja

Eksperimentalna statička ispitivanja uzoraka aksijalnim tlačnim opterećenjem, dorzalnim i volarnim savijanjem proveli smo na kidalici Beta 50-5 (Messphysik, Austrija), a pomake tijekom eksperimenta mjerili smo beskontaktno optičkim mjernim sustavom Aramis 4M. Za sva tri ispitivanja korišten je isti broj uzoraka. Testiranje modela s pločicom Zrinski proveli smo s tri uzorka, modela sa Synthes pločicama s jednim uzorkom, a na jednom modelu su ispitana i svojstva intaktnog radijusa. Razlog zbog kojeg smo ispitivanje modela sa Synthes pločicama proveli samo s jednim uzorkom je nedovoljan broj pločica i vijaka koji je bio na raspolaganju. Svojstva intaktne kosti su (bez geometrijskih diskontinuiteta) vrlo ujednačena i ponovljiva, pa nije bilo potrebno ispitivanje provesti na većem broju uzoraka. Svi modeli ispitivani su samo u elastičnom području jer je statičko ispitivanje provedeno s ciljem određivanja područja opterećenja kod cikličkih testova. U skladu s tim odabrali smo i veličinu sile kod pojedinih opterećenja.

Prije svakog ispitivanja sustavom Aramis snimili smo 5 probnih slika neopterećenog uzorka kako bismo provjerili podešenost sustava, a tijekom ispitivanja uzorke smo slikali svake sekunde. Pri aksijalnom tlačnom opterećenju uzorke smo opterećivali brzinom 1 mm/min. Intaktni radijus opterećen je do 1500 N, dok su uzorci s pločicom Zrinski opterećeni do 300 N, a model s pločicama Synthes do 200 N. Zbog zakrivljene površine zglobne plohe za opterećivanje uzoraka koristili smo negativ glave distalnog radijusa izliven od smjese SCS-Beracryl D-28. Pri dorzalnom i volarnom savijanju brzina opterećivanja iznosila je 5 mm/min, radijus je opterećen do 20 N kao i model sa Synthes pločicama, dok su modeli s pločicom Zrinski opterećeni s 30 N. Eksperimentalni postav kod sva tri opterećenja prikazan je na Slikama 32, 33 i 34.




Slika 32. Aksijalno ispitivanje uzoraka: a) eksperimentalni postav, b) prihvat i način opterećivanja uzoraka.



Slika 33. Dorzalno savijanje uzoraka: a) eksperimentalni postav, b) prihvat i način opterećivanja uzoraka.

e

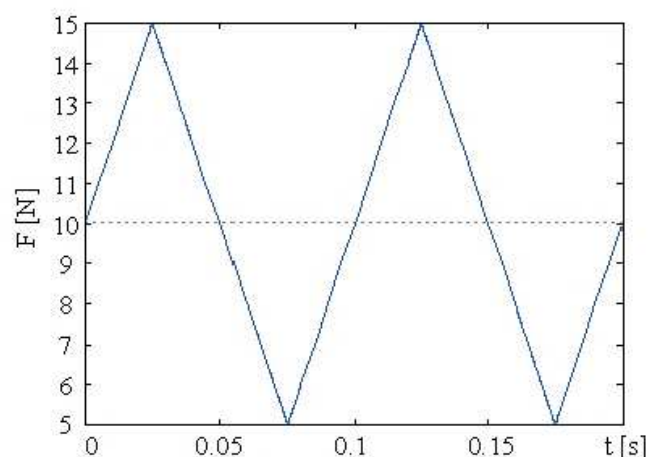
f



Slika 34. Volarno savijanje uzoraka: a) eksperimentalni postav, b) prihvat i način opterećivanja uzoraka.

3.9. Provedba cikličkih ispitivanja

Ciklička ispitivanja smo proveli na servohidrauličkoj umaralici LFV-50-HH (Walter Bai, Švicarska) pri istim opterećenjima kao i statička. Također je i način prihvata i pozicioniranja uzoraka bio isti. Za opterećivanje uzoraka napisali smo programski kod i definirali pokazatelje ispitivanja, iznos sile i brzinu opterećivanja, a kao izlazni podatak ispitivanja dobili smo pomak kao funkciju broja ciklusa opterećenja. Pokazatelje ispitivanja kod sva tri modela za sva tri načina opterećenja odabrali smo temeljem rezultata statičkih ispitivanja. Pri aksijalnom tlačnom ispitivanju uzorci su opterećivani brzinom 0,45 mm/s, minimalna sila iznosila je 50 N, a maksimalna 150 N. Kod dorzalnog i volarnog savijanja svih uzoraka minimalna sila je bila 5 N, a maksimalna 15 N. Kod dorzalnog savijanja brzina opterećivanja modela sa Synthes pločicama i modela radijusa iznosila je 4 mm/s, a modela s pločicom Zrinski 3,5 mm/s. Brzina opterećivanja kod volarnog savijanja modela radijusa iznosila je 4 mm/s, kod modela sa Synthes pločicom 3 mm/s i kod modela s pločicom Zrinski 2,5 mm/s. Kod svih ispitivanja za oblik cikličkog opterećenja odabran je trokutasti oblik (Slika 35). Broj ciklusa opterećenja kod svih modela iznosio je 5000, što je uobičajeni broj ciklusa u sličnim biomehaničkim studijama (57-59), a odgovara vremenskom razdoblju od otprilike tri mjeseca koje je neophodno za cijeljenje prijeloma u tom predjelu. Uzorci su prvo snimljeni u neopterećenom stanju, a tijekom ispitivanja u svakom 100-tom ciklusu pri minimalnoj i maksimalnoj sili čime je dobiven dovoljan broj slika za pouzdanu analizu pomaka koštanih ulomaka tijekom 5000 ciklusa opterećenja.



Slika 35. Trokutasto opterećenje pri cikličkim ispitivanjima.

4. REZULTATI

4.1. Rezultati računalnih simulacija

4.1.1. Klinasta pukotina

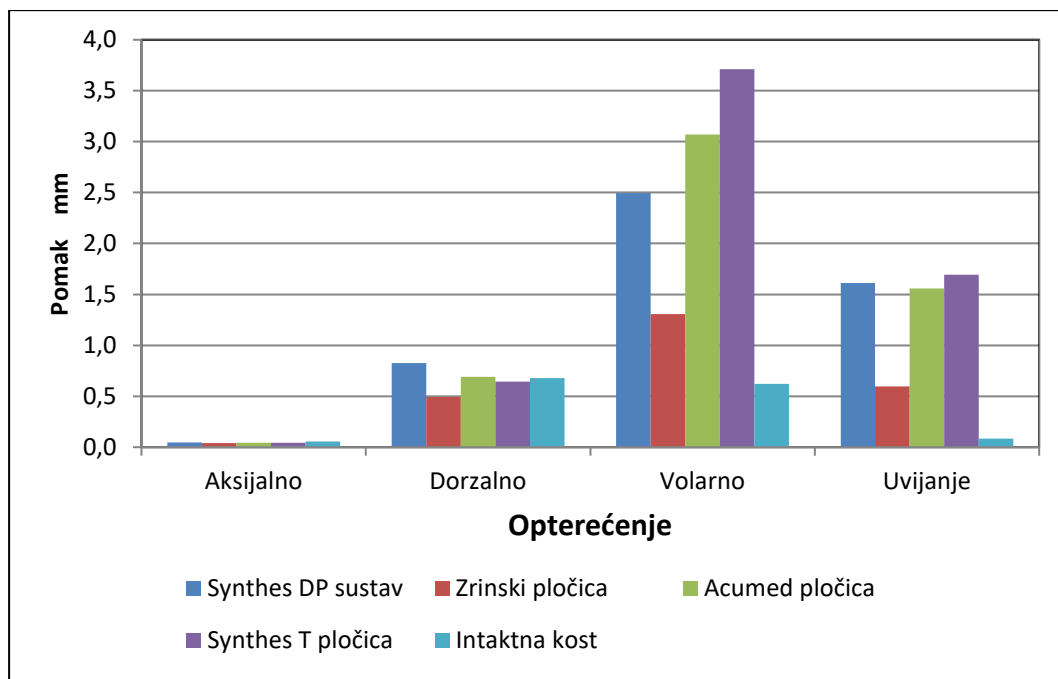
Ukupni maksimalni pomaci za dvodijelne modele i intaktnu kost prikazani su u Tablici 3 i na Slici 36, a za trodijelne modele i intaktnu kost u Tablici 4 i na Slici 37. Pomaci distalnog kraja su kod svih modela najveći pri volarnom savijanju, a najmanji za aksijalno tlačno opterećenje. Ovakvi rezultati su i očekivani zbog volarnog kortikalnog kontakta između koštanih ulomaka kod aksijalnog opterećenja i dorzalnog savijanja. Ukupni maksimalni pomak distalnog kraja dvodijelnog kao i trodijelnog modela najveći je kod modela sa Synthes T pločicom. Na Slici 38 prikazani su ukupni maksimalni pomaci distalnog kraja trodijelnog modela sa Synthes T pločicom pri volarnom savijanju i dvodijelnog modela sa Zrinski pločicom pri aksijalnom tlačnom opterećenju.

Usporedbom rezultata vidljivo je da između ukupnih maksimalnih pomaka dvodijelnih i trodijelnih modela nema značajne razlike pri istom opterećenju. Kod dorzalnog savijanja pomaci distalnog kraja su najveći kod modela sa Synthes DP sustavom, a pri uvijanju kod modela sa Synthes T pločicom. Maksimalni pomaci su kod Zrinski modela najmanji za sva opterećenja. Razlika u pomacima između modela najveća je kod volarnog savijanja i uvijanja (do 2,8 puta), kod dorzalnog savijanja je znatno manja (do 1,8 puta), dok kod aksijalnog opterećenja nema značajne razlike između pomaka različitih modela.

Kod aksijalnog tlačnog opterećenja i dorzalnog savijanja maksimalni pomaci distalnog kraja intaktne kosti su približno istog iznosa kao i kod modela s pločicama, dok je kod volarnog savijanja krutost kosti do 6 puta veća od krutosti modela s pločicama.

Tablica 3. Krutost dvodijelnih modela s klinastom pukotinom izražena pomoću maksimalnog pomaka na modelu.

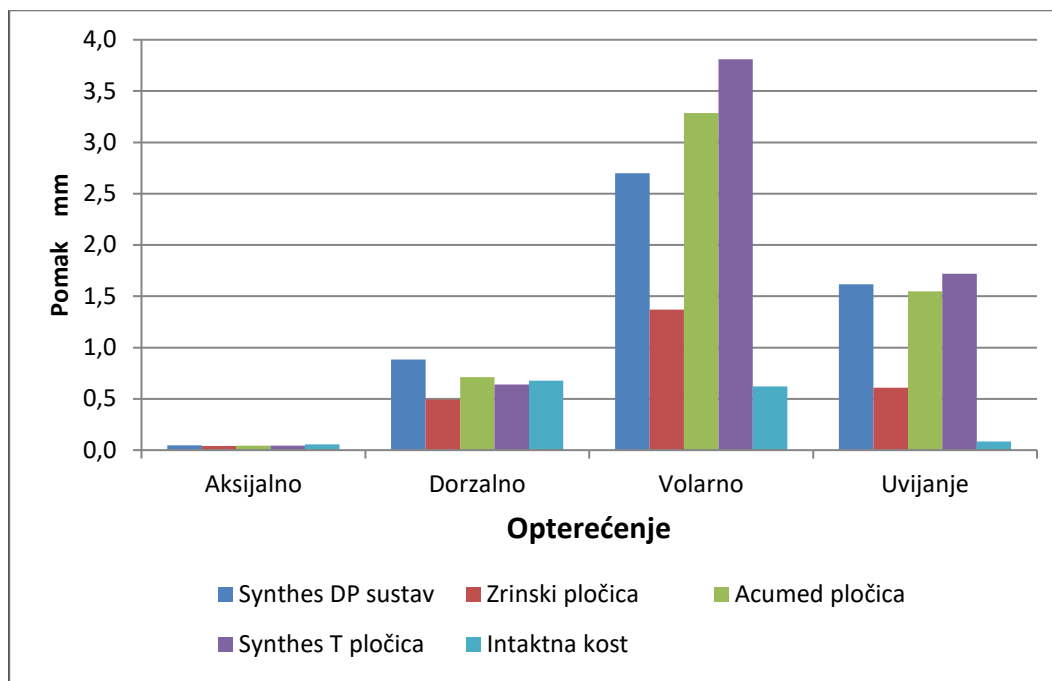
MODEL	AKSIJALNO TLAČNO OPTEREĆENJE		DORZALNO OPTEREĆENJE		VOLARNO OPTEREĆENJE		OPTEREĆENJE UVIJANJEM	
	Pomak (mm)	Krutost (N/mm)	Pomak (mm)	Krutost (N/mm)	Pomak (mm)	Krutost (N/mm)	Pomak (mm)	Krutost (N/mm)
Intaktna kost	0,0555	900,901	0,6784	73,703	0,622	80,360	0,083	12004,802
Synthes DP	0,0445	1123,596	0,8204	60,946	2,478	20,178	1,613	619,963
Zrinski pločica	0,0391	1278,772	0,4932	101,379	1,307	38,256	0,597	1675,042
Acumed pločica	0,0436	1146,789	0,6903	72,432	3,069	16,292	1,559	641,437
Synthes T pločica	0,0429	1165,501	0,6424	77,833	3,710	13,477	1,695	589,971



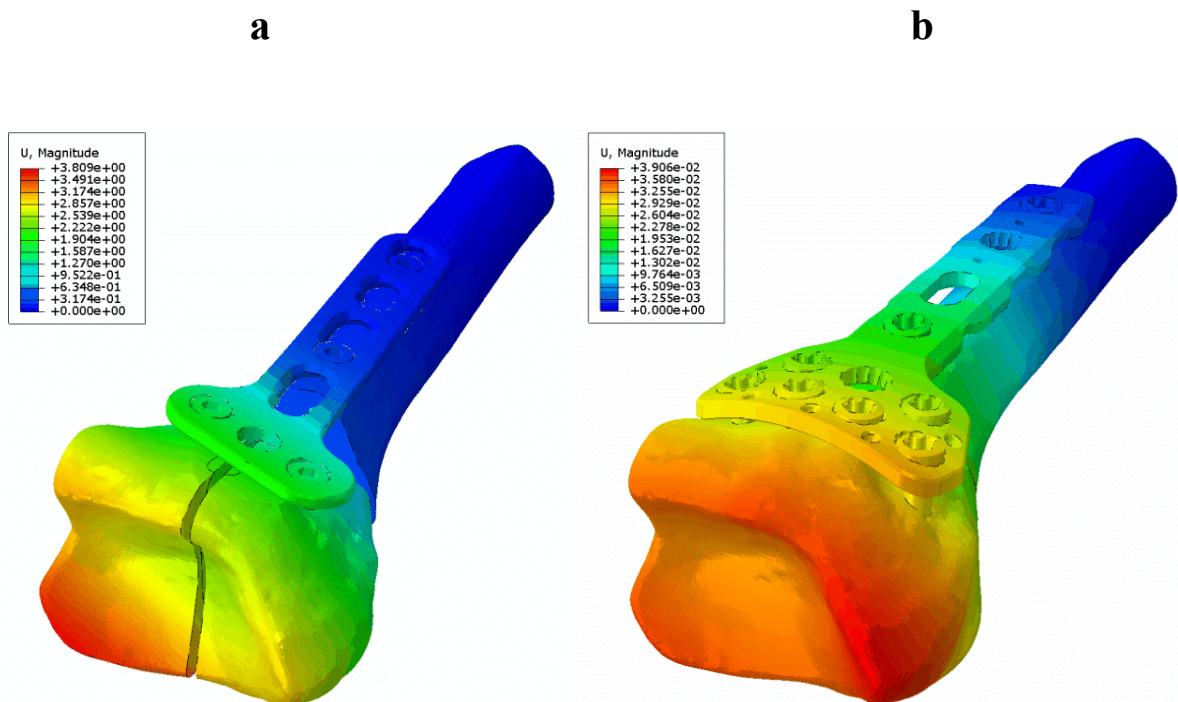
Slika 36. Ukupni maksimalni pomaci distalnog kraja dvodijelnih modela s klinastom pukotinom i intaktne kosti.

Tablica 4. Krutost trodijelnih modela s klinastom pukotinom izražena pomoću maksimalnog pomaka na modelu.

MODEL	AKSIJALNO TLAČNO OPTEREĆENJE		DORZALNO OPTEREĆENJE		VOLARNO OPTEREĆENJE		OPTEREĆENJE UVIJANJEM	
	Pomak (mm)	Krutost (N/mm)	Pomak (mm)	Krutost (N/mm)	Pomak (mm)	Krutost (N/mm)	Pomak (mm)	Krutost (N/mm)
Intaktna kost	0,0555	900,901	0,6784	73,703	0,622	80,360	0,083	12004,802
Synthes DP	0,0451	1108,647	0,8395	59,559	2,550	19,608	1,613	619,963
Zrinski pločica	0,0397	1259,446	0,4915	101,729	1,369	36,523	0,597	1675,042
Acumed pločica	0,0452	1106,195	0,7116	70,264	3,285	15,221	1,559	641,437
Synthes T pločica	0,0439	1138,952	0,6410	78,003	3,809	13,127	1,695	589,971



Slika 37. Ukupni maksimalni pomaci distalnog kraja trodijelnih modela s klinastom pukotinom i intaktni kosti.



Slika 38. Ukupni maksimalni pomaci distalnog kraja modela: a) trodijelni model sa Synthes T-pločicom pri volarnom savijanju, b) dvodijelni model s pločicom Zrinski pri aksijalnom tlačnom opterećenju.

Rezultati za von Mises naprezanja u kostima i pločicama za dvodijelne i trodijelne modele, te intaktnu kost, prikazani su u Tablicama 5 i 6. Naprezanja u pločicama su, isto kao i maksimalni pomaci, najveća pri volarnom savijanju, a najmanja pri aksijalnom tlačnom opterećenju. Pri svim opterećenjima naprezanja su najveća kod modela s pločicom Zrinski.

Tablica 5. Maksimalna von Mises naprezanja u kosti i pločici dvodijelnih modela s klinastom pukotinom.

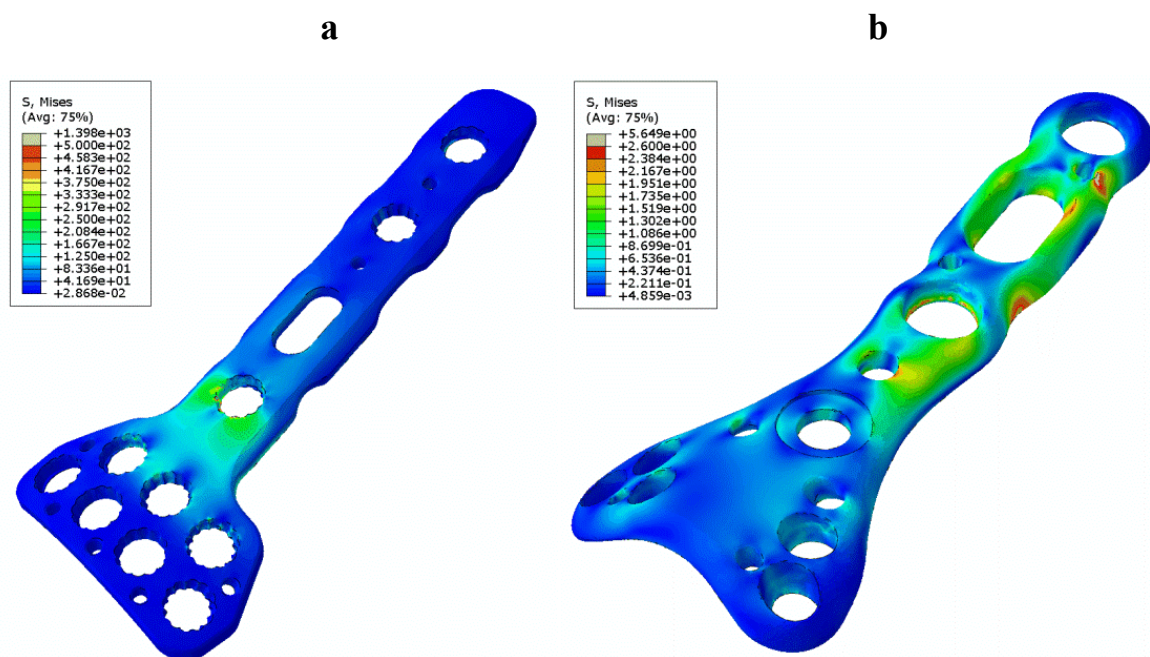
Model	Von Mises naprezanje (MPa)							
	Aksijalno		Dorzalno		Volarno		Uvijanje	
	Kost	Pločica	Kost	Pločica	Kost	Pločica	Kost	Pločica
Synthes DP	6,05	7,04	56,49	502,80	102,50	937,70	86,04	776,10
Zrinski pločica	18,60	26,77	105,30	793,20	99,82	1398,00	70,26	1147,00
Acumed pločica	10,91	5,65	59,94	182,30	86,28	901,60	100,40	498,70
Synthes T pločica	18,56	12,92	57,59	136,90	54,44	681,10	82,36	522,00
Intaktna kost	5,50		50,33		55,82		12,03	

Tablica 6. Maksimalna von Mises naprezanja u kosti i pločici trodijelnih modela s klinastom pukotinom.

Model	Von Mises naprezanje (MPa)							
	Aksijalno		Dorzalno		Volarno		Uvijanje	
	Kost	Pločica	Kost	Pločica	Kost	Pločica	Kost	Pločica
Synthes DP	6,26	6,72	56,44	546,20	104,90	947,70	86,23	778,20
Zrinski pločica	20,83	42,73	105,20	829,00	99,75	1396,00	70,39	1064,00
Acumed pločica	10,87	11,80	59,90	178,30	87,78	906,80	100,50	499,30
Synthes T pločica	15,07	13,57	57,66	133,90	54,96	684,80	82,23	520,90
Intaktna kost	5,50		50,33		55,82		12,03	

Mjesto pojavljivanja maksimalnih napreznja ovisi o modelu i načinu opterećenja. Kod aksijalnog opterećenja, dorzalnog savijanja i uvijanja, maksimalna napreznja u trodijelnom i dvodijelnom modelu sa Zrinski pločicom pojavljuju se u lijevom distalnom provrtu do frakturne pukotine. Kod volarnog savijanja maksimalna napreznja su u proksimalnom provrtu do frakturne pukotine. Pri aksijalnom opterećenju napreznje je najmanje kod Acumed pločice (dvodijelni model) i pojavljuje se u proksimalnom provrtu do frakturne pukotine.

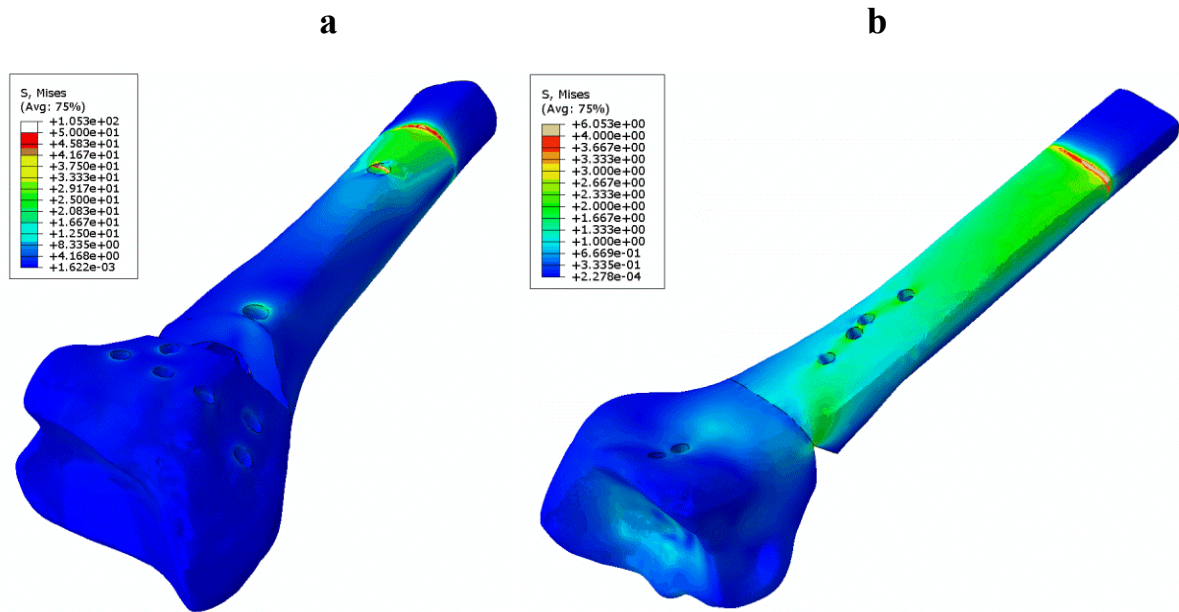
Na Slici 39 prikazana su von Mises napreznja u pločici Zrinski dvodijelnog modela pri volarnom savijanju (a) i u Acumed pločici dvodijelnog modela pri aksijalnom tlačnom opterećenju (b).



Slika 39. Von Mises napreznja u pločici dvodijelnih modela: a) pločica Zrinski pri volarnom savijanju, b) pločica Acumed pri aksijalnom tlačnom opterećenju.

Maksimalno von Mises napreznje u kosti pojavljuje se kod dvodijelnog modela s pločicom Zrinski pri dorzalnog savijanju u zadnjem proksimalnom provrtu, dok je napreznje najmanje kod intaktne kosti pri aksijalnom tlačnom opterećenju i pojavljuje se u uklještenju. Kod aksijalnog tlačnog opterećenja napreznje je najveće na površini osteotomije kod trodijelnog modela s pločicom Zrinski. Pri volarnom savijanju vrijednost maksimalnog napreznja je približno jednaka napreznju kod dorzalnog savijanja i pojavljuje se u proksimalnom provrtu

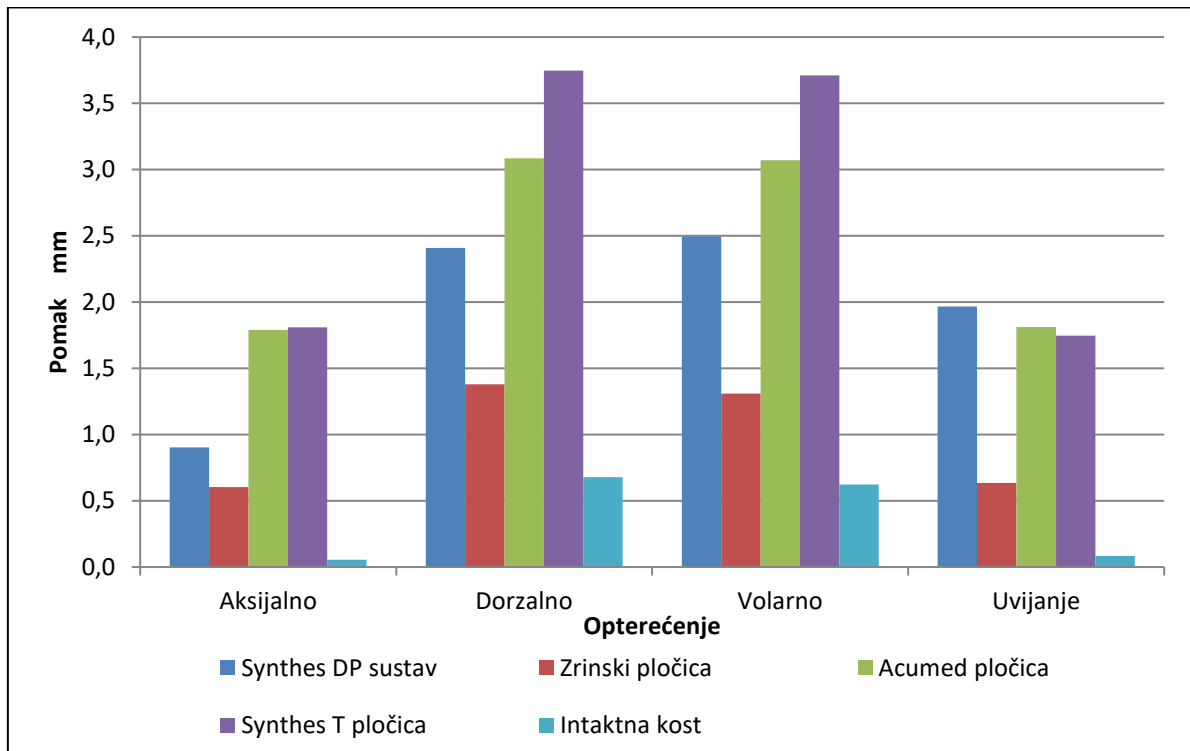
do frakturne pukotine trodijelnog modela sa Synthes DP sustavom. Naprezanja pri uvijanju su najveća u proksimalnom provrtu do frakturne pukotine trodijelnog modela s pločicom Acumed. Na Slici 40 prikazana su von Mises naprezanja u kostima dvodijelnih modela s pločicom Zrinski pri dorzalnom savijanju (a) i sa Synthes DP sustavom pločica pri aksijalnom tlačnom opterećenju (b).



Slika 40. Von Mises naprezanja u kostima dvodijelnih modela: a) model s pločicom Zrinski pri dorzalnom savijanju, b) model sa Synthes DP sustavom pločica pri aksijalnom tlačnom opterećenju.

4.1.2. Paralelna pukotina

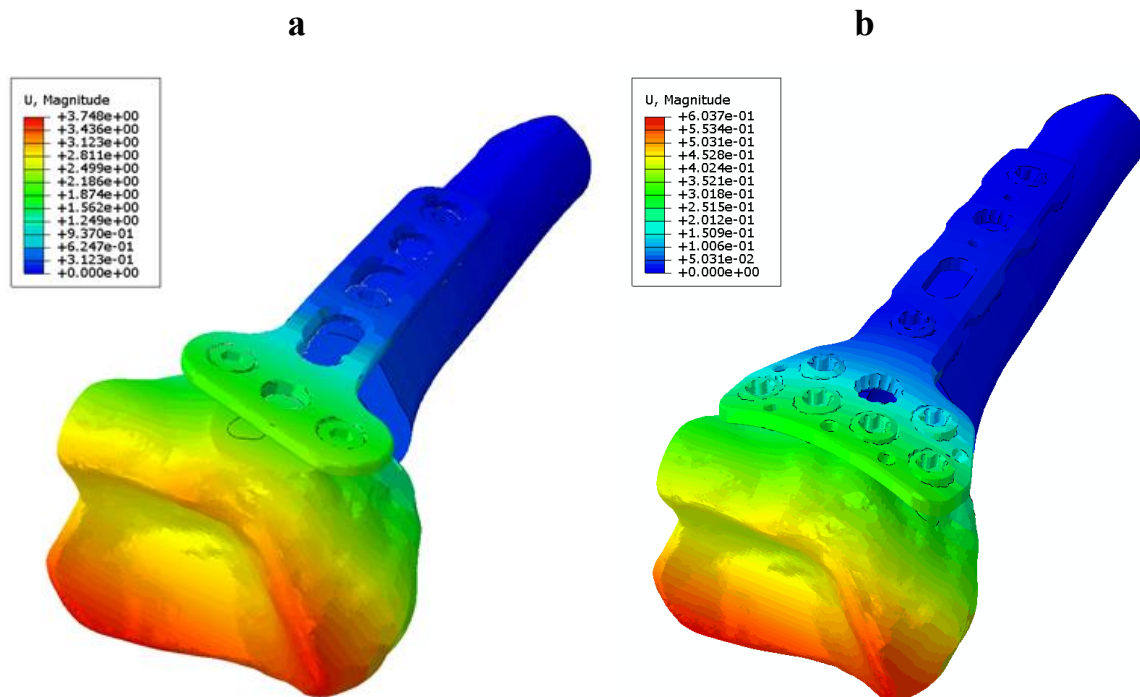
Budući da kod modela s klinastom pukotinom razlika u ukupnim maksimalnim pomacima između dvodijelnih i trodijelnih modela nije bila značajna, za paralelnu pukotinu provedeni su proračuni samo s dvodijelnim modelima. Maksimalni pomaci distalnog kraja dvodijelnih modela i intaktne kosti prikazani su na Slici 41.



Slika 41. Ukupni maksimalni pomaci distalnog kraja modela s paralelnom pukotinom i intaktne kosti.

Pomaci na distalnom kraju su kod svih modela veći pri volarnom i dorzalnom savijanju i približno su istog iznosa. Znatno su manji kod aksijalnog opterećenja i uvijanja, također su približno istog iznosa s izuzetkom modela sa Synthes DP sustavom kod kojega su pomaci znatno veći pri uvijanju. Kod ovih modela nema kontakta između koštanih ulomaka, pa su rezultati posljedica krutosti samih pločica za razliku od modela s klinastom pukotinom kod kojih je krutost pločica manje došla do izražaja zbog volarnog kortikalnog kontakta. Kod svih opterećenja pomaci su najmanji u modelu s pločicom Zrinski, odnosno takav model ima najveću krutost. Najmanju krutost je pokazao model sa Synthes T pločicom kod kojega su pomaci najveći pri aksijalnom tlačnom opterećenju, volarnom i dorzalnom savijanju, dok je pri uvijanju krutost modela sa Synthes DP sustavom pločica najmanja.

Na Slici 42 prikazani su ukupni maksimalni pomaci distalnog kraja modela sa Synthes T pločicom pri dorzalnom savijanju i modela s pločicom Zrinski pri aksijalnom tlačnom opterećenju. Pomaci kod intaktne kosti su najveći pri volarnom i dorzalnom savijanju i približno 10 puta su manji kod aksijalnog opterećenja i uvijanja. Najveća razlika u krutosti između intaktne kosti i modela s pločicama je za aksijalno tlačno opterećenje.



Slika 42. Ukupni maksimalni pomaci distalnog kraja: a) model sa Synthes T pločicom pri dorzalnom savijanju, b) model s pločicom Zrinski pri aksijalnom tlačnom opterećenju.

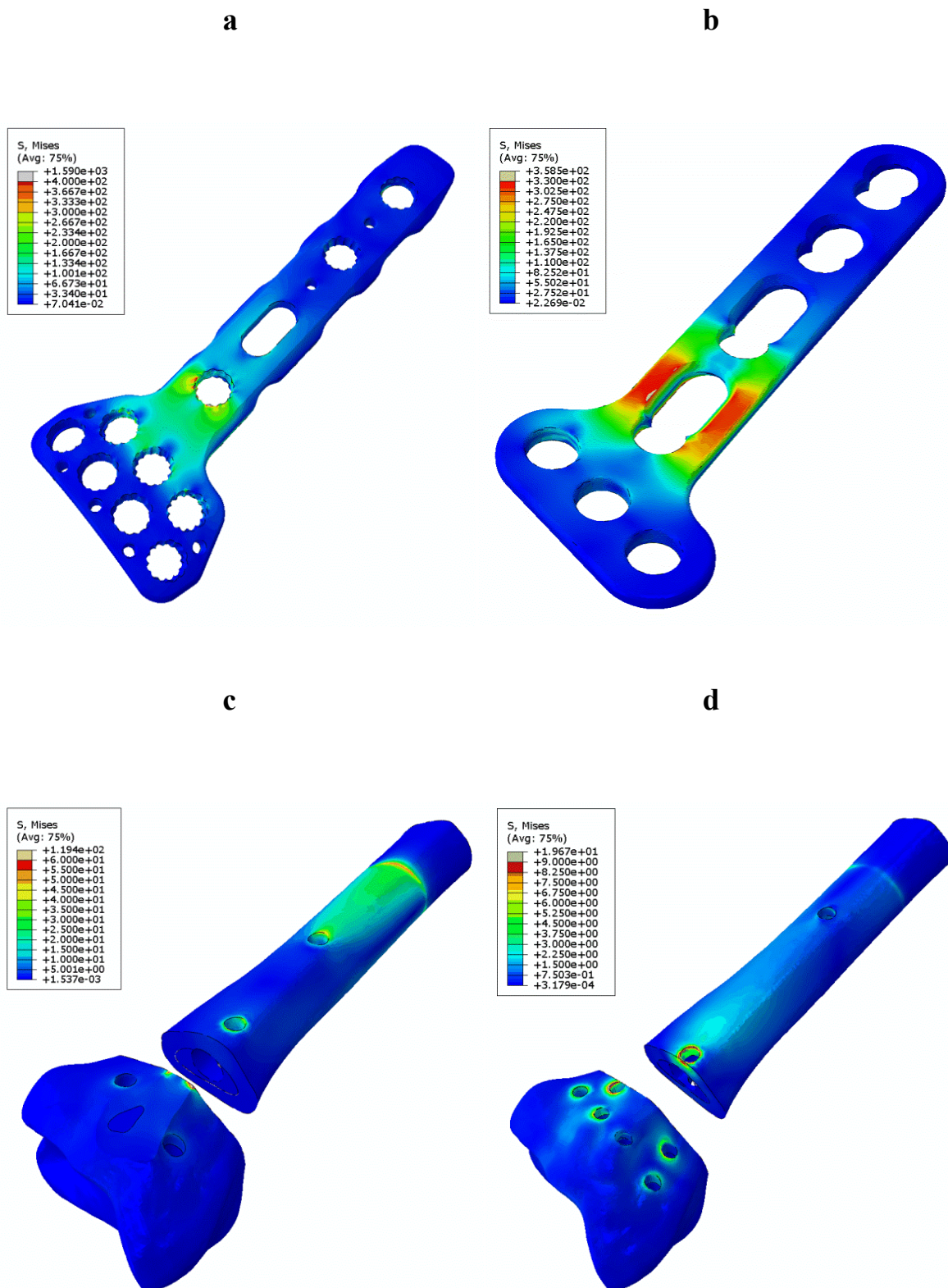
Rezultati za von Mises naprezanja u kostima i pločicama za dvodijelne modele s paralelnom pukotinom prikazani su u Tablici 7. Naprezanja u pločicama, isto kao i maksimalni pomaci, u prosjeku su najveća kod volarnog i dorzalnog savijanja, a manja kod uvijanja i aksijalnog tlačnog opterećenja. Naprezanja uslijed aksijalnog opterećenja su zbog nedostatka kontakta između koštanih ulomaka i do 100 puta veća nego kod modela s klinastom pukotinom. Najveća razlika u naprezanjima u odnosu na modele s klinastom pukotinom je kod aksijalnog opterećenja, tako su npr. za model s pločicom Acumed naprezanja kod modela s paralelnom pukotinom 96 puta veća nego kod modela s klinastom pukotinom. Kod svih opterećenja naprezanja su najveća kod pločice Zrinski s izuzetkom uvijanja kod kojega su naprezanja

neznatno veća za model sa Synthes DP sustavom pločica. Kod Acumed pločice i Synthes T pločice maksimalna naprežanja se pri uvijanju pojavljuju u proksimalnim provrtima do frakturne pukotine, a kod ostalih opterećenja u provrtima iznad frakturne pukotine. Kod pločice Zrinski i Synthes DP sustava maksimalna naprežanja su u provrtima proksimalno i distalno do frakturne pukotine.

Tablica 7. Maksimalna von Mises naprežanja u kosti i pločici dvodijelnih modela s paralelnom pukotinom.

Model	Von Mises naprežanje (MPa)							
	Aksijalno		Dorzalno		Volarno		Uvijanje	
	Kost	Pločica	Kost	Pločica	Kost	Pločica	Kost	Pločica
Synthes DP	49,07	609,90	108,80	778,40	103,20	937,60	73,75	1086,00
Zrinski pločica	19,67	1399,00	105,50	1590,00	99,75	1398,00	73,88	1071,00
Acumed pločica	64,88	543,10	70,87	936,30	85,00	901,60	102,70	561,60
Synthes T pločica	89,83	358,50	119,40	711,70	54,44	681,10	106,60	524,90

Na Slici 43 (a i b) prikazana su von Mises naprežanja u pločici Zrinski pri dorzalnom savijanju i u Synthes T pločici pri aksijalnom opterećenju. Maksimalna naprežanja u kosti kod aksijalnog opterećenja su do osam puta veća nego kod modela s klinastom pukotinom, dok su pri ostalim opterećenjima naprežanja u prosjeku približno jednaka. Kod modela sa Synthes T pločicom pri dorzalnom savijanju maksimalno naprežanje u kosti pojavljuje se na mjestu kontakta pločice i kosti distalno od frakturne pukotine. Naprežanje je najmanje u proksimalnom provrtu do frakture kod modela s pločicom Zrinski pri aksijalnom tlačnom opterećenju. Kod volarnog savijanja naprežanja su najveća u kosti modela sa Synthes DP sustavom pločica (prvi proksimalni provrt L pločice do frakture), dok su kod ostalih opterećenja naprežanja najveća kod modela sa Synthes T pločicom na mjestu kontakta pločice i kosti distalno od frakture. Na Slici 43 (c i d) prikazana su von Mises naprežanja u kosti za model sa Synthes T pločicom pri dorzalnom savijanju i model s pločicom Zrinski pri aksijalnom tlačnom opterećenju.

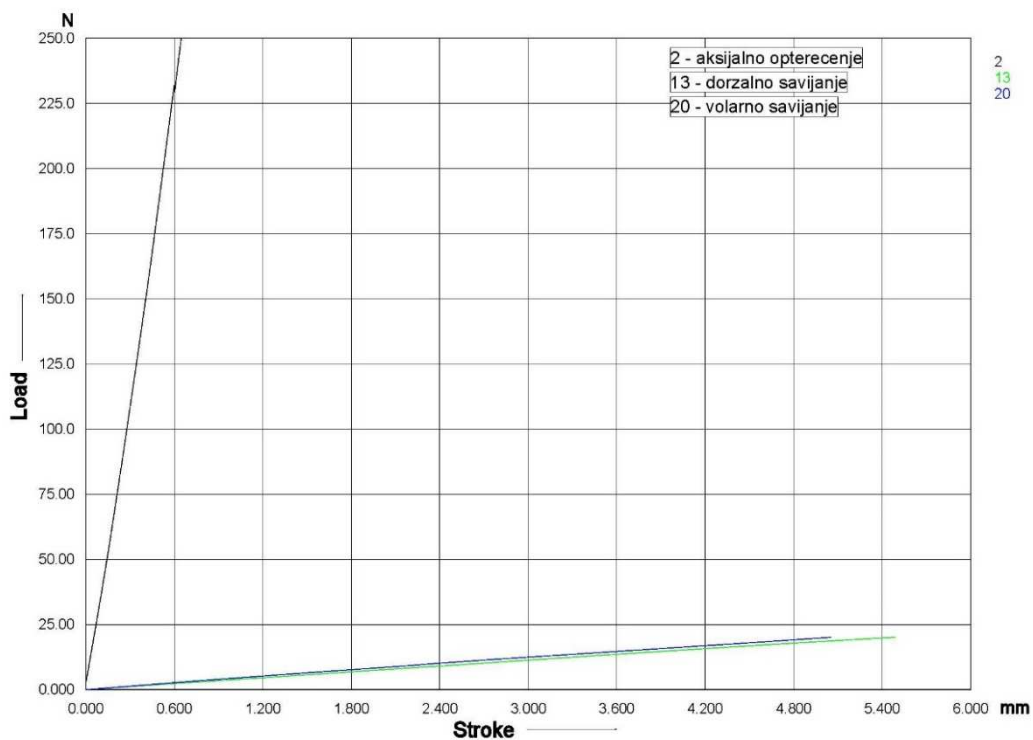


Slika 43. Von Mises naprezanja u pločici modela s paralelnom pukotinom: a) pločica Zrinski pri dorzalnom savijanju, b) Synthes T pločica pri aksijalnom tlačnom opterećenju. Naprezanja u kosti modela s paralelnom pukotinom: c) model sa Synthes T pločicom pri dorzalnom savijanju, d) model s pločicom Zrinski pri aksijalnom tlačnom opterećenju.

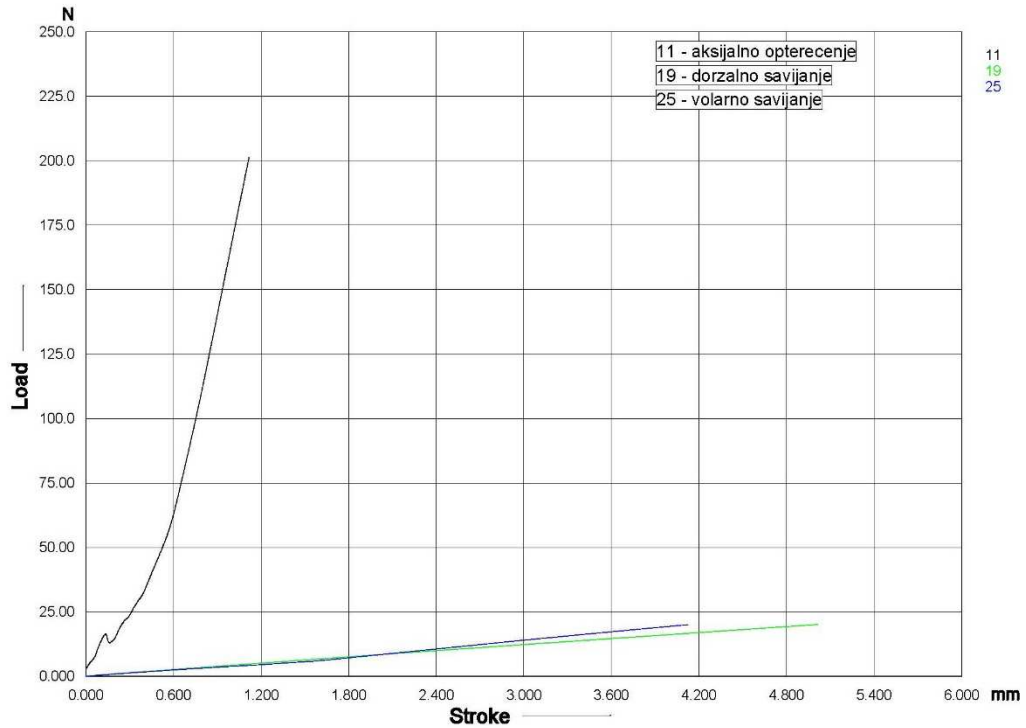
4.2. Rezultati eksperimentalnih ispitivanja

4.2.1. Rezultati statičkog ispitivanja

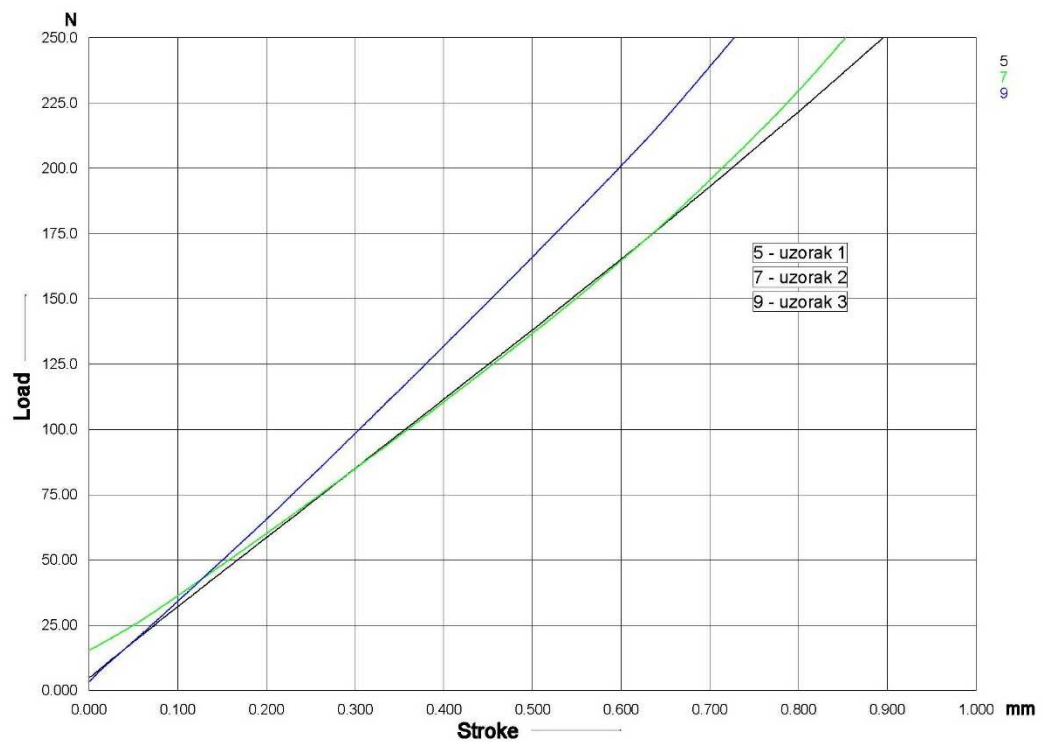
Rezultati statičkih ispitivanja u obliku dijagrama sila – pomak za intaktni distalni radijus prikazani su na Slici 44 za sva tri opterećenja, a za model sa Synthes DP sustavom pločica na Slici 45. Kako je kod sva tri opterećenja model s pločicom Zrinski ispitan uz tri ponavljanja, rezultati su prikazani u zasebnim dijagramima, na Slikama 46, 47 i 48.



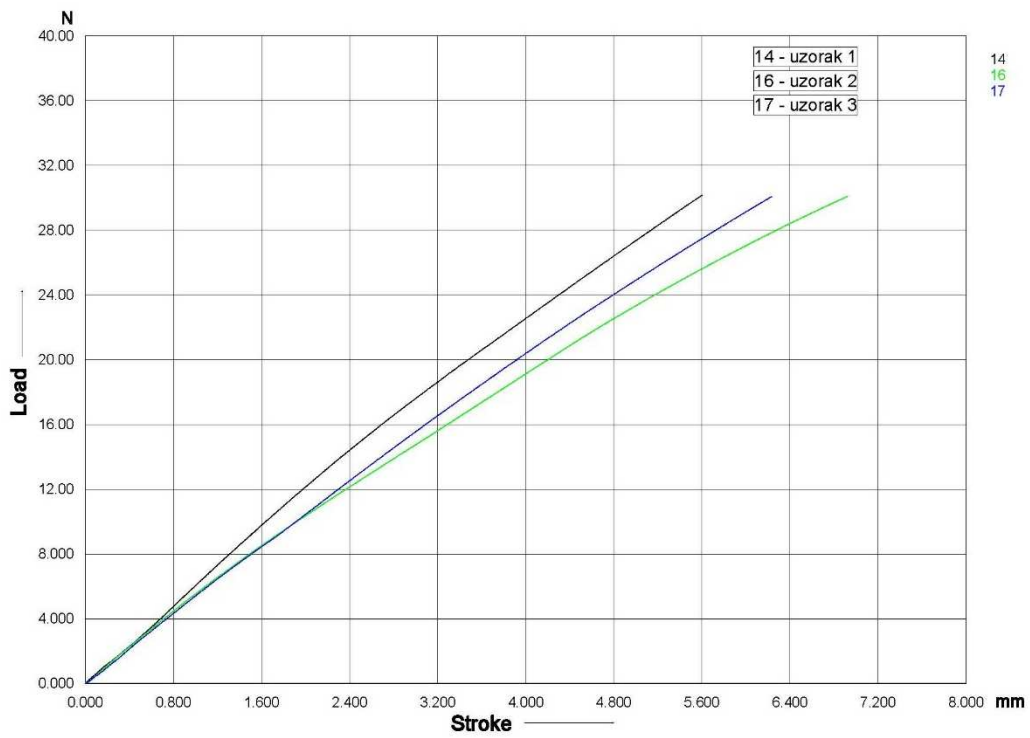
Slika 44. Dijagram sila-pomak za model intaktnog distalnog radijusa.



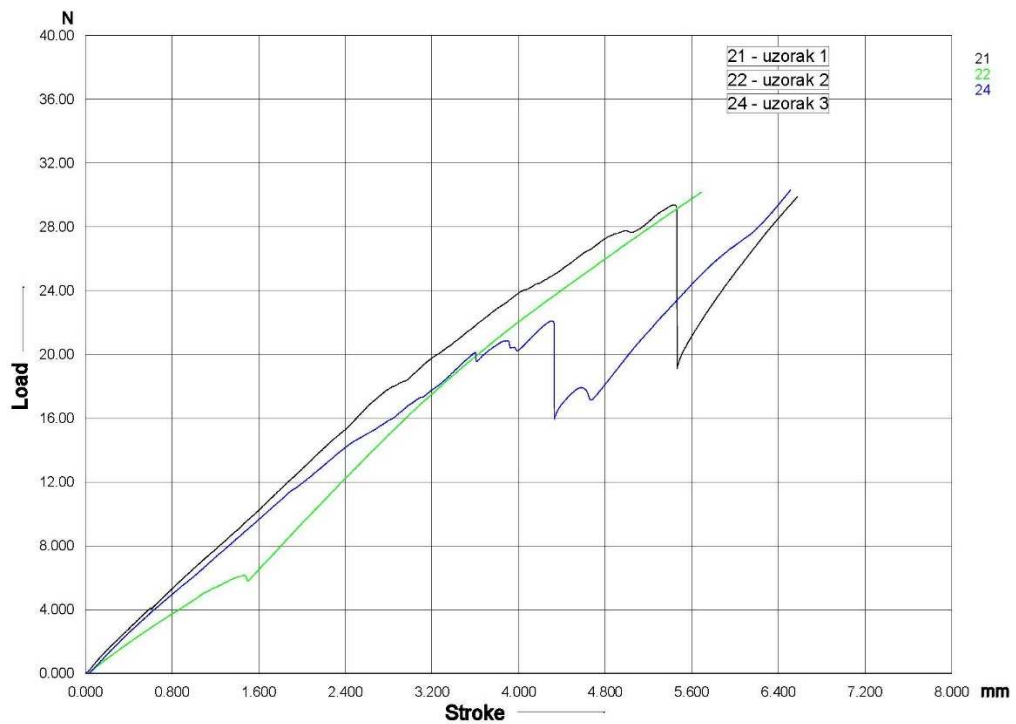
Slika 45. Dijagram sila-pomak za model sa Synthes DP sustavom pločica.



Slika 46. Dijagram sila-pomak za model s pločicom Zrinski pri aksijalnom tlačnom opterećenju.



Slika 47. Dijagram sila-pomak za model s pločicom Zrinski pri dorzalnom savijanju.



Slika 48. Dijagram sila-pomak za model s pločicom Zrinski pri volarnom savijanju.

Iz tih rezultata izračunata je krutost modela kod pojedinih opterećenja i prikazana je u Tablici 8. Iz rezultata je vidljivo da je krutost intaktnog radijusa pri aksijalnom tlačnom opterećenju veća, dok je kod dorzalnog i volarnog savijanja manja od krutosti modela s pločicama. Razlika je najizraženija kod volarnog savijanja. Krutost modela s pločicom Zrinski je veća od krutosti modela sa Synthes DP sustavom pločica, a razlika je najveća za dorzalno savijanje.

Obradom digitalnih slika snimljenih sustavom Aramis dobivena je promjena dužine prijelomne pukotine tijekom ispitivanja uzoraka. Rezultati su za iste iznose sile pojedinih opterećenja za oba modela prikazani u Tablici 9. Iz rezultata je vidljivo da je promjena dužine frakturne pukotine znatno veća kod modela sa Synthes DP sustavom pločica, a razlika u odnosu na model s pločicom Zrinski najveća je kod aksijalnog tlačnog opterećenja.

Tablica 8. Krutost modela pri statičkom ispitivanju.

Model	Krutost (N/mm)		
	Aksijalno	Dorzalno	Volarno
Intaktni radijus	408,42	3,75	3,74
Synthes DP	278,72	4,01	5,63
Zrinski	286,17	5,36	6,38

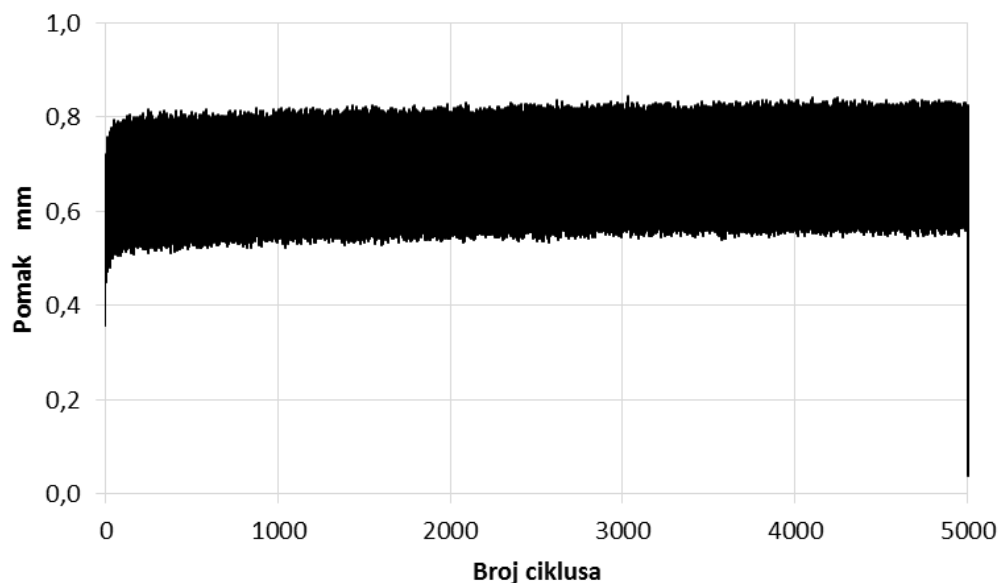
Tablica 9. Promjena dužine frakturne pukotine pri statičkom ispitivanju.

Model	Δl mm		
	Aksijalno	Dorzalno	Volarno
Synthes DP	0,962	0,314	0,140
Zrinski	0,182	0,262	0,062

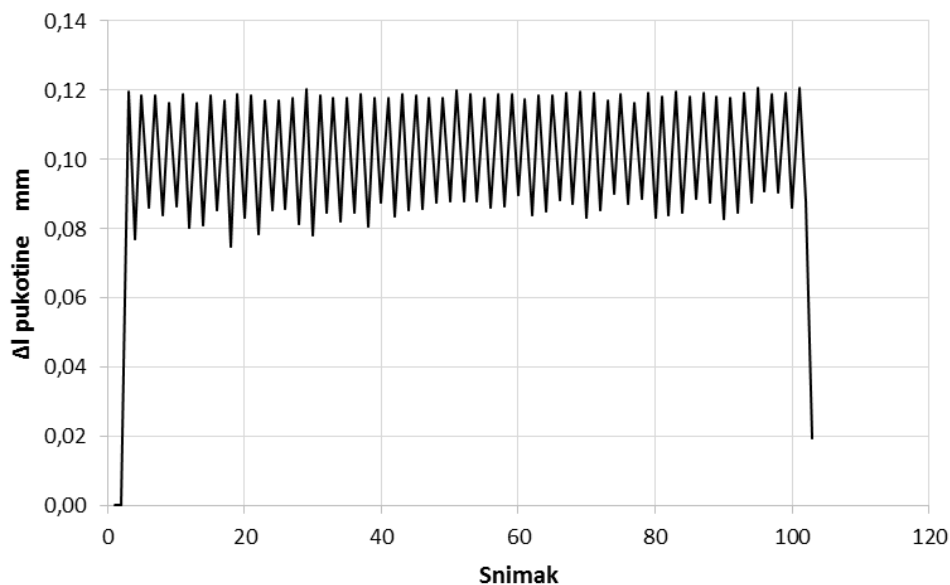
4.2.2. Rezultati cikličkog ispitivanja

Ciklička ispitivanja modela s frakturnom pukotinom i intaktnog distalnog radijusa provedena su pri istim opterećenjima kao i statička. Kao rezultat tih ispitivanja iz podataka umaralice dobiveni su dijagrami ovisnosti pomaka na distalnom kraju modela o broju ciklusa opterećenja. Pomaci u predjelu prijelomne pukotine određeni su dodatnim mjerenjem optičkim sustavom Aramis pri maksimalnoj i minimalnoj sili u svakom 100-tom ciklusu opterećivanja. Mjerenja su obrađena kao i kod statičkih ispitivanja u programu sustava Aramis. Kao rezultat mjerenja pomaka sustavom Aramis dobivena je promjena dužine prijelomne pukotine kao funkcija broja ciklusa opterećenja.

Minimalni i maksimalni pomaci na distalnom kraju modela pri aksijalnom tlačnom opterećenju tijekom 5000 ciklusa i dijagram promjene dužine prijelomne pukotine za svaki 100-ti ciklus opterećenja prikazani su za treći uzorak modela sa Synthes DP sustavom pločicama na Slikama 49 i 50.



Slika 49. Maksimalni i minimalni pomaci na distalnom kraju trećeg uzorka modela sa Synthes DP sustavom pločicama pri aksijalnom opterećenju tijekom 5000 ciklusa.



Slika 50. Promjena dužine prijelomne pukotine trećeg uzorka modela sa Synthes DP sustavom pločicama pri aksijalnom opterećenju za svaki 100-ti ciklus opterećenja.

Iz rezultata za pomake dobivenih od umaralice određena je krutost modela. Srednje vrijednosti za tri uzorka intaktne kosti, modela sa Synthes DP sustavom i modela s pločicom Zrinski za 5000-ti ciklus opterećenja prikazane su u Tablici 10.

Tablica 10. Krutost modela za 5000-ti ciklus opterećenja.

Model	Krutost (N/mm)		
	Aksijalno	Dorzalno	Volarno
Intaktni radijus	256,16	3,43	3,29
Synthes DP	228,21	3,84	3,43
Zrinski	268,04	5,71	5,10

Iz rezultata za pomake dobivenih sustavom Aramis za svaki 100-ti ciklus izračunate su i analizirane srednje vrijednosti promjene dužine prijelomne pukotine Δl za 1., 1000., 2500. i 5000. ciklus kod sva tri opterećenja. Srednje vrijednosti Δl za oba modela prikazane su u Tablici 11.

Iz rezultata je vidljivo da tijekom cikličkog ispitivanja niti kod jednog modela nije došlo do značajnog povećanja vrijednosti Δl , odnosno da nisu nastupila trajna oštećenja sklopa kost – pločica – vijci tijekom 5000 ciklusa opterećenja. Oba modela su kod sva tri opterećenja bila u elastičnom području. Promjena dužine frakturne pukotine je manja kod modela s pločicom Zrinski, što znači da je krutost veća nego kod modela sa Synthes pločicama. Razlika u krutosti je prema očekivanju najmanja kod aksijalnog tlačnog opterećenja (1,8 puta), s obzirom da je utjecaj krutosti same pločice na krutost sklopa kod tog opterećenja najmanji. Kod dorzalnog i volarnog savijanja krutost modela s pločicom Zrinski je približno 4,5 puta veća od krutosti modela sa Synthes pločicama.

Iz rezultata računalnih simulacija i eksperimentalnih ispitivanja vidljivo je da su pomaci najmanji, odnosno da je krutost najveća kod modela s pločicom Zrinski. Pločice i vijci trebaju osigurati primarnu stabilnost koštanih ulomaka u fazi cijeljenja, ali prevelika krutost ne omogućuje dinamizaciju, odnosno mikro pomake na mjestu prijeloma koji su poželjni jer doprinose bržem stvaranju kalusa i cijeljenju prijeloma. Stoga bi pločicu Zrinski trebalo redizajnirati da se osigura dovoljna elastičnost, ali istovremeno i čvrstoća pločice.

Ako se promatraju von Mises naprezanja, ona su kod svih opterećenja najveća kod pločice Zrinski. U većini slučajeva riječ je o kontaktnim napreznjima zbog malih dodirnih površina u provrtu pločice uslijed urezivanja glave vijka u samu pločicu. Kako je riječ o lokalnim tlačnim napreznjima ona ne ugrožavaju integritet sklopa kost – pločica – vijci.

Tijekom cikličkog ispitivanja nije došlo da razlabavljenja vijaka niti kod jednog modela što pokazuje na dostatnu učinkovitost svakog od ispitanih sustava zaključavanja.

Tablica 11. Promjena dužine frakturne pukotine pri cikličkom ispitivanju.

Redni broj ciklusa	Promjena dužine prijelomne pukotine (Δl mm)					
	Synthes DP			Zrinski		
	Aksijalno	Dorzalno	Volarno	Aksijalno	Dorzalno	Volarno
1.	7,91E-02	2,12E-02	2,94E-02	4,06E-02	4,58E-03	7,30E-03
1000.	7,88E-02	2,10E-02	3,05E-02	4,22E-02	4,67E-03	6,37E-03
2500.	7,85E-02	2,11E-02	3,20E-02	4,56E-02	5,54E-03	6,76E-03
5000.	7,81E-02	2,27E-02	3,32E-02	4,40E-02	5,21E-03	5,89E-03

5. RASPRAVA

U ovom istraživanju su ispitana i uspoređena svojstva četiri različite dorzalne pločice pri uvijanju, aksijalnom, dorzalnom i volarnom opterećenju na laboratorijskim modelima. Najveća razlika u pomacima frakturnih ulomaka, nakon osteosinteze između ispitivanih modela, bila je pri volarnom opterećenju. Najveće von Mises naprežanje kod svih modela se pojavljuje u pločici iznad frakturne pukotine. Najbolje rezultate je pokazala dorzalna pločica „Zrinski“, dok su najskromniji rezultati dobiveni u modelima fiksiranima Synthes T pločicom. Dobiveni rezultati pokazuju da je potrebno izbjegavati postavljanje vijaka neposredno iznad frakturne pukotine.

U većini studija u literaturi rezultati se uglavnom odnose na izvanzglobne prijelome, dok su unutarzglobni prijelomi rijetko ispitivani, a ujedno se većina studija bavi karakteristikama volarnih pločica na zaključavanje (60-62).

U jednoj od studija sličnoj ovom istraživanju (63), autori su usporedili biomehaničku stabilnost unutarnje fiksacije izvanzglobnog dorzalno nestabilnog prijeloma distalnog radijusa dorzalnom T pločicom i volarnom pločicom (s fiksnim kutom vijaka) na kadaverima. Fiksacija volarnom pločom se pokazala čvršćom i pri ularnom i pri radijalnom opterećenju. Čvrstoća T pločice se značajno smanjila nakon dorzalnog cikličnog opterećenja, a volarna ploča se u spomenutom istraživanju pokazala superiornijom T pločici u svim testiranim kombinacijama, osim pri dorzalnom ekscentričnom opterećenju.

Iz prikaza rezultata razvidno je da nema nikakve statički značajne razlike između dvodijelnih i trodijelnih prijeloma, što je u skladu sa studijom Soura i suradnika (64), iako je njihova studija izvedena volarno postavljenim pločicama.

Temeljem literaturu, nedostaci volarnih pločica primarno se odnose na dorzalnu penetraciju volarno apliciranih vijaka, te posljedični ekstenzorni tenosinovitis ili parcijalna / totalna ruptura neke od ekstenzornih tetiva, ali i iritaciju fleksornih tetiva zbog malpozicije ploče (65-67).

Da bi se spriječio taj problem, pri plasiranju vijaka kroz volarne pločice jako je važno ne penetrirati dorzalni korteks distalnih ulomaka, što bi potencijalno moglo uzrokovati biomehaničke probleme i labavljenje konstrukcije.

Zrinski pločica ima posebno konstruirano ležište za zaključane vijke (poput „cvijeta“), što je važno jer takav oblik omogućava da najveće opterećenje bude upravo na mjestu gdje se vijak ukopa u pločicu, naročito ako je kut zaključavanja veći od 0°.

Cilj kirurškog liječenja jest anatomska repozicija i stabilna fiksacija koštanih ulomaka, koja će omogućiti ranu rehabilitaciju. Posljednja dva desetljeća raste spoznaja da cijeljenje prijeloma ne ovisi samo o stabilnoj fiksaciji, nego i o očuvanju biološkog integriteta kosti (68). Promjena paradigme u kirurškom liječenju prijeloma distalnog radijusa dogodila se tijekom proteklog desetljeća, a trenutno favorizira fiksaciju pločicom i vijcima. Jedna švedska studija iz 2013. navodi da se uporaba pločice s vijcima za liječenje distalnog radijusa povećala za više od 400 % tijekom 6-godišnjeg razdoblja (69). Postoje brojne studije koje su uspoređivale rezultate različitih metoda operativnog liječenja prijeloma distalnog radijusa i pokazale da otvorena repozicija i unutarnja fiksacija pločicama i vijcima daje vrlo dobre rezultate liječenja u 75 – 90 % ispitanika, za razliku od ispitanika liječenih vanjskim fiksatorima, K-žicama ili kombinacijom obiju metoda (46). Nadalje, preferirana metoda fiksiranja pločice je također promijenjena. Dorzalne ploče su se uobičajeno koristile 80-ih godina prošlog stoljeća za prijelome s dorzalnom angulacijom ulomaka. Zagovornici takve tehnike favorizirali su mogućnost izravne vizualizacije zglobne plohe. Također su vjerovali da postoji biomehanička prednost dorzalne potpore za dorzalno angulirane prijelome. Međutim, danas je uobičajeno da se ti prijelomi tretiraju volarnim pristupom i relativno rijetko se razmatra dorzalni pristup. Ipak, dorzalne pločice novije generacije imaju i neke prednosti. Imaju takozvani potporni (engl. *buttress*) učinak na dorzalno nestabilne prijelome, dorzalnim pristupom omogućena je vizualizacija zglobne površine što konačno rezultira boljom repozicijom i retencijom koštanih ulomaka kod intraartikularnih prijeloma (70). Osteosinteza dorzalnim pločicama je izgubila na atraktivnosti ponajprije zbog visokih stopa komplikacija ekstenzornih tetiva, uglavnom pri korištenju tradicionalnih pločica debljine 2,5 mm. Bolesnici liječeni volarnim pločicama nisu imali toliko komplikacija zbog čega je taj pristup postao privlačniji. Iako, novija istraživanja pokazuju da su komplikacije povezane s iritacijom ekstenzora moguće i nakon osteosinteze volarnim pločicama (26).

Novije dorzalne pločice kroz vrijeme su u više navrata redizajnirane kako bi se mogućnost komplikacija smanjila na najmanju moguću mjeru. Takve ploče dolaze u različitim preoblikovanim veličinama s nižim profilom debljine (1,2 - 1,5 mm) i zaobljenih, nižih rubova, a sve s ciljem smanjenja iritacije ekstenzornih tetiva. Osim toga, niskoprofilne dorzalne ploče dostupne su s fiksnim i promjenjivim kutom glava vijaka koji su u ravnini s pločom. Ovakvim dizajnom nastoje se izbjeći potencijalne komplikacije vezane za ekstenzorne tetive dok se istovremeno omogućuje optimalna fiksacija u kosti lošije kvalitete (osteoporoza).

Aktualna znanstvena literatura pokazuje da niskoprofilne dorzalne pločice imaju znatno manje komplikacija u usporedbi s tradicionalnim pločicama visokog profila. Ta razlika je rezultat

gotovo 50 % smanjene debljine pločice. Rozental i suradnici (71) usporedili su funkcionalne ishode i komplikacije u bolesnika liječenih tradicionalnim dorzalnim pločicama s onima koji su tretirani s niskoprofilnim dorzalnim pločicama. Gotovo polovica bolesnika liječenih tradicionalnim pločicama imala je komplikacije koje su zahtijevale kirurško uklanjanje pločice ili rekonstrukciju ekstenzornih tetiva, dok niti jedan od bolesnika liječenih niskoprofilnom pločom nije zahtijevao ovu vrstu intervencije (72). Konvencionalne ploče (koje nisu na zaključavanje) bile su do sada standard. Te ploče repoziciju omogućuju silama vlaka koje potječu od vijaka koji ploču pritišću na kost (trenje). Te ploče imaju brojne nedostatke u usporedbi s modernim sustavima pločica na zaključavanje: smanjena je periostalna cirkulacija zbog direktnog kontakta ploče i kosti, te sila trenja koja nastaje na mjestu kontakta, smanjena je krutost konstrukcije s mogućnošću primarnog i sekundarnog gubitka repozicije, neophodna je egzaktna anatomska repozicija i anatomsko modeliranje ploče prije aplikacije, što može rezultirati znatnijim oštećenjem kosti i okolnih mekih tkiva, te su nedovoljno čvrste pri aplikaciji u slučajevima s izraženom dorzalnom kominucijom. Nadalje, podaci iz literature govore u prilog dobrim dugoročnim funkcionalnim rezultatima s pločicama niskog profila. Rein i suradnici također su izvijestili o sličnoj stopi komplikacija (50 %) s tradicionalnim 2,5 mm dorzalnim pločicama (73). Kamath i suradnici izvijestili su o izvrsnim funkcionalnim ishodima u 93 % bolesnika liječenih niskoprofilnim dorzalnim pločicama tijekom 18-mjesečnog praćenja nakon operacije. Nadalje, 70 % bolesnika u njihovoj studiji imalo je kominutivne intraartikularne prijelome, a ni jedan od njih nije pokazao dislokaciju prijeloma ili potrebu za uklanjanjem pločice (74). Druga studija koja je istraživala 51 frakturu distalnog radijusa tretiranu niskoprofilnim dorzalnim pločicama nije imala niti jedan slučaj komplikacije ekstenzornih tetiva, pseudoartroze, infekcije ili ozljede živaca nakon dvogodišnjeg praćenja (75). Niskoprofilne dorzalne pločice također su se uspoređivale s volarnim pločicama za liječenje prijeloma distalnog radijusa. Velika meta analiza iz 2013. uspoređivanjem niskoprofilnih dorzalnih pločica i volarnih pločica u više od 950 bolesnika nije pokazala značajnu razliku u ukupnoj stopi komplikacija, riziku od ruptur tetiva, učestalosti otpuštanja vijaka ili riziku od razvoja kompleksnog regionalnog bolnog sindroma (CRPS). Nadalje, autori su otkrili značajno veći rizik od neuropatije i sindroma karpalnog tunela u bolesnika operiranih volarnim pločicama (76). Yu i suradnici izvijestili su o sličnim rezultatima, pokazujući da nema značajne razlike između niskoprofilnih dorzalnih pločica i volarnih pločica u pogledu stope iritacije ili ruptur tetiva, hardverske nelagode, infekcije ili CRPS-a. Oni su također otkrili značajno veću učestalost neuropatije pri osteosintezi volarnim pločicama. Osim toga, svi njihovi bolesnici s neuropatijom zahtijevali su dodatnu kiruršku intervenciju (77). Nedavne

biomehaničke studije dale su raznolike rezultate, pri čemu neki autori nisu dokazali razliku između dorzalnih i volarnih pločica (78), dok su neke studije ukazale na biomehaničku prednost dorzalnih pločica (79).

Potencijalne prednosti dorzalne pločice za frakture distalnog radijusa uključuju: mogućnost da kirurg vizualizira zglobnu površinu kako bi osigurao anatomsku repoziciju, osobito pri depresiji jako usitnjenih intraartikularnih fragmenata, mogućnost adekvatne vizualizacije i rješavanja dorzalne kominucije uobičajene kod osteoporotskih prijeloma, mogućnost procjene i intervencije u slučajevima interkarpalnih ligamentarnih ozljeda, postizanje bolje fiksacije kod specifičnih vrsta fraktura (kad vanjske sile nadilaze fiksacijske mogućnosti volarne pločice na zaključavanje), te korektivne osteotomije distalnog radijusa s dorzalnom osteotomijom klinastog ulomka.

Kao za svaki zglobni prijelom, anatomska repozicija je uvijek ideal kojem se teži i koji omogućava odličan funkcionalni ishod i sprječava posttraumatsku artrozu. To ponekad može biti otežano pri volarnom pristupu, osobito u bolesnika sa slabom kvalitetom kostiju, koja se prezentira složenim intraartikularnim prijelomima s depresijom ulomaka. Dorzalni pristup omogućuje vizualizaciju distalne radijalne zglobne plohe i dorzalne površine radijusa, koja je često usitnjena s područjima koštanog defekta. U slučaju defekta dorzalnog korteksa, moguće je koristiti koštane isječke (alograf) ili koštani transplantat kosti iz ilijačne spine da bi se osigurala strukturna potpora. Osim toga, Wichlas i suradnici otkrili su da je dorzalna pločica bolja za ponovnu uspostavu normalnog volarnog nagiba i ulnarne varijance u usporedbi s volarnim pločicama (80).

Lutsky i suradnici prepoznali su mogućnost procjene stanja interkarpalnih ligamentarnih ozljeda za vrijeme fiksacije prijeloma distalnog radijusa kao ključnu prednost za osteosintezu dorzalnim pločicama, budući da se mogu rekonstruirati dorzalnim pristupom u istom aktu (81). To je osobito važno ako se uzme u obzir da se traumatska ozljeda skafolunatnog interesalnog ligamenta (SLIL) često previdi pri liječenju prijeloma distalnog radijusa. Integritet SLIL-a može se intraoperativno procijeniti artroskopijom ili izravnom vizualizacijom nakon kapsulotomije radiokarpalnog zgloba. Učestalost ozljeda SLIL-a s popratnim prijelomom distalnog radijusa varira u literaturi. U jednoj studiji, Richards i suradnici izvijestili su da je 22 % intraartikularnih prijeloma imalo ozljedu SLIL-a, dok je bila prisutna u samo 7 % ekstaartikularnih prijeloma (22). U drugoj studiji, Mehta i sur. izvijestili su da tijekom artroskopije 85 % intraartikularnih prijeloma distalnog radijusa ima ozljedu SLIL-a (82). Forward i suradnici primijetili su da su bolesnici s intraartikularnim prijelomima imali dvostruko veći rizik od skafolunatne disocijacije tijekom jedne godine. Osim toga, povećana

ulnarna varijanca > 2 mm na oštećenoj strani bila je povezana s četverostrukim povećanjem rizika od ozljeda SLIL 3. stupnja (25). Nedavni podaci također su potvrdili da akutna kirurška intervencija u slučaju ozljeda SLIL-a daje superiorne rezultate s manjom stopom neuspjeha (83). Rano prepoznavanje i kirurška intervencija je vrlo važna jer se vjeruje da neprepoznata ozljeda SLIL vodi do progresivne globalne karpalne disfunkcije, što u konačnici kulminira artritismom uslijed kolapsa skafolunatuma (SLAC - *scapholunate advanced collapse*) u nekih osoba. Međutim, neki autori dovode u pitanje predvidljivost tog ishoda (84).

U preglednom članku, Lutsky je također istaknuo specifične vrste fraktura u kojima je poželjna osteosinteza dorzalnim pristupom i dorzalnom pločicom (81). Dorzalni Bartonov prijelom ili prijelom dorzalnog ruba radijusa uslijed sila smicanja, rezultat su pada na ispruženu dorzalno flektiranu šaku, pri čemu karpus lomi dorzalni radijalni zglobni rub. Zglobni koštani ulomci pomiču se dorzalno i proksimalno, a karpus se često pomiče s njima. Takve frakture često nije moguće zatvoreno reponirati jer je dorzalni fragment nestabilan i istiskuje se van zgloba. Osim toga, često se vidi depresija lunatne jame („*die-punch*“ fraktura) koja je posljedica utiskivanja lunatuma u zglobnu površinu radijusa. To obično rezultira dorzalno dislociranim zglobnim fragmentom, međutim za razliku od dorzalnog Bartonovog prijeloma karpus je stabilan. Obje takve frakture obično rezultiraju dorzalnom dislokacijom zglobnih fragmenata i imat će koristi od dorzalne pločice. Korištenje dorzalnog pristupa za takve prijelome rezultira adekvatnom vizualizacijom i koštanih ulomaka i zglobne površine. Osim toga, pruža i mogućnost korištenja koštanih transplantata što povećava stabilnost fiksacije

Neki autori procjenjuju da u približno 2 % izrazito kominutivnih prijeloma, tetiva EPL može ostati zarobljena između koštanih ulomaka. U takvim slučajevima, neophodno je to rano prepoznati jer daljnja trakcija šake pri pokušaju repozicije ulomaka samo povlači tetivu dublje između frakturnih ulomaka, što onemogućava korektnu repoziciju. To je također jedna od prednosti dorzalnog pristupa, jer je vizualizacija zarobljene tetive volarnim pristupom nemoguća (26).

Naprezanja koja nastaju u području distalnog radijusa uvelike variraju. Pokreti ručnog zgloba tijekom svakodnevnih životnih aktivnosti generiraju silu od gotovo 100 N, dok fleksija prsta proizvodi prosječnu silu od 250 N (85). Putnam i suradnici su pokazali da se sila stiska svakog pojedinog prsta od 10 N pretvara u aksijalnu silu od 26,3 N u metafizi distalnog radijusa. Za svakih 10 N sile stiska, 26 do 52 N sile djeluje na distalni radijus, ovisno o položaju ruke i dužini radijusa (86). Kada sila stiska dosegne 450 N (prosjeak za muškarce), na radijalnu metafizu djeluje sila od 2410 N. U određenim položajima i hvatovima šake distalni radijus može opteretiti sila veća od 3000 N (78). Sila koja je potrebna za prijelom distalnog radijusa veća je

od 2500 N (79). Većina autora koji su istraživali ovu problematiku zalaže se da kod vježbe stiska šake tijekom rehabilitacije sila ne prelazi 169 N i da sile tijekom vježbi razgibavanja ne prelaze 50 % opterećenja pri kojemu dolazi do zatajenja implantata (87, 88).

Međutim, te preporuke nije lako primijeniti u kliničkoj praksi. Sila koja uzrokuje narušavanje integriteta sustava pločica – vijci – kost kreće se u rasponu od 55 N do 825 N i izravno je povezana s vrstom korištenog implantata i njegovim mehaničkim svojstvima (78).

Posljednjih godina objavljeno je nekoliko radova o debljini korteksa u području distalnog radijusa. Mueller i suradnici analizirali su dobne i spolne razlike u arhitektonici i kvaliteti kostiju i njihovu povezanost s mehaničkim osobinama distalnog radijusa u starijoj populaciji. Prema ovom radu žene su imale znatno tanje trabekule u subhondralnim područjima. Debljina korteksa u distalnom području radijusa bila je relativno niska za oba spola: 0,38 mm (0,41 mm u muškaraca, 0,36 mm u žena) (80). Dhillon i suradnici su u studiji na 10 kadaverskih uzoraka usporedili debljinu volarnog i dorzalnog korteksa na 0,5 i 10 mm od zglobne površine. Na svakoj razini, volarni korteks bio je statistički značajno deblji od dorzalnog korteksa. Srednja razlika na 0,5 i 10 mm od zglobne površine bila je 0,27, 0,45 i 0,78 mm. Zbog toga autori vjeruju da bi unutarnja fiksacija primijenjena na volarni korteks mogla osigurati stabilniju fiksaciju u usporedbi s fiksacijom koja se temelji na dorzalnom korteksu (81).

6. ZAKLJUČAK

Ploče sa zaključanim vijcima, posebice one s mogućnošću varijabilnog kuta (15°), imaju izniman potencijal u liječenju prijeloma distalnog okrajka palčane kosti jer pružaju bolju mogućnost anatomske fiksacije svakog frakturnog ulomka, kada ih se uspoređi s konvencionalnim pločicama. Također, prednosti poliaksijalnih pločica sa zaključavanjem su dublja insercija distalnih vijaka u subhondralnu kost i unikortikalni plasman, što omogućuje bolji „*buttress*“ efekt frakturnih ulomaka, naročito pri osteoporotskim i zglobnim prijelomima, a ujedno smanjuje mogućnost komplikacija zbog penetracije vijaka kroz suprotni kortikalis. Pločica Zrinski u provedenom istraživanju se pokazala kao najizdržljivija pri svim testiranim tipovima opterećenja. Ujedno je i najdeblja pločica od svih ispitanih s 3.5 mm vijcima što bi mogao biti i jedan od razloga dobrim performansama. Međutim, zbog debljine bi potencijalno mogla izazvati probleme s cijeljenjem prijeloma zbog nedostatne gibljivosti na mjestu prijeloma, te s iritacijom ekstenzornih tetiva, pa bi trebalo razmotriti mogućnost konstrukcije iste pločice manje debljine koja bi se uspješno nosila s opterećenjima u ručnom zglobu, a istovremeno bi bila dovoljno tanka da ne iritira ekstenzorne tetive.

Usporedbom svih modela zapaža se da je anatomski najbolje prilagođena distalnom radijusu pločica Acu-Loc, dok je za ostale pločice potrebno uraditi dodatnu prilagodbu (preoblikovanje) da bi se bolje prilagodile površini radijusa, a kod Synthesove T pločice potrebno je uraditi osteotomiju Listerovog tuberkula.

Pločica Zrinski jedina nema provrte za vijke iznad mjesta dorzalne kominucije što također može biti jedan od razloga njene biomehaničke superiornosti. Stoga bi trebalo razmisliti o konstruiranju dorzalnih pločica koje neće imati provrte za vijke iznad mjesta dorzalne kominucije što bi potencijalno smanjilo koncentraciju naprezanja na tom mjestu i povećalo čvrstoću pločice na savijanje pri volarnom opterećenju.

Uvođenjem novokonstruirane pločice na zaključavanje za liječenje prijeloma distalnog radijusa stvorili bi se uvjeti za bolje očuvanje vitaliteta i veću stabilnost koštanih ulomaka, što bi, prema dosadašnjim spoznajama, osiguralo bolje rezultate liječenja takvih vrsta prijeloma. Posebnost nove pločice sastoji se u tome što ima kutnu stabilnost na vijku uz istodobnu mogućnost kompresijskog učinka na prijelom, što je osobito značajno kod osteosinteze zglobnih prijeloma. Bolesnicima s prijelomom kosti u predjelu distalnog radijusa ovakva bi pločica mogla osigurati brži oporavak i kraću hospitalizaciju, liječenje s manjim brojem komplikacija i pouzdanije cijeljenje fraktura. Dugoročno bi se mogao smanjiti broj ponovnih hospitalizacija zbog

ponovnih prijeloma i pucanja osteosintetskog sredstva, što bi posljedično smanjilo troškove zdravstvenih usluga. Također, uvođenjem novih biomehaničkih modela i metoda istraživanja prijeloma distalnog radijusa stvara se mogućnost daljnjih znanstvenih istraživanja u tom području, posebice kliničkih randomiziranih pokusa.

Svakako, budućnost liječenja takve vrste prijeloma distalnog radijusa, te prijeloma općenito, je 3D CT rekonstrukcija prijeloma i na osnovu toga izrada individualiziranih implantata primjenom 3D printanja.

7. OGRANIČENJA ISTRAŽIVANJA

Općenito govoreći, kirurško liječenje prijeloma distalnog dijela palčane kosti nije indicirano u bolesnika s lošim općim stanjem ili u bolesnika s aktivnom infekcijom bilo koje vrste. Otvorena repozicija i unutarnja fiksacija pomoću dorzalne pločice opterećena je standardnim rizicima od infekcije, ozljede živaca ili krvnih žila, loše sraslog prijeloma, pseudoartroze, kontrakture zgloba različitog stupnja, te potrebe za daljnjim kirurškim postupcima (odstranjenje osteosintetskog materijala, korektivne osteotomije i sl.). Iako su neke studije pokazale da osobe starije od 55 godina imaju dobar ishod nakon konzervativnog liječenja, razumno je razmotriti otvorenu repoziciju i unutarnju fiksaciju za dislocirane prijelome u aktivnih bolesnika (49). Osim toga, dorzalni pristup nije razumna opcija kada je dominantni fragment dislociran volarno, kao što je slučaj pri volarnom Bartonovom prijelomu. U slučajevima kada je volarni fragment znatno veći od dorzalnog fragmenta, prema nekim autorima dorzalno postavljeni vijci možda neće dovoljno fiksirati volarni fragment, predisponirajući potencijalni kolaps (26). Osim toga, u izrazitoj kominuciji koštanih ulomaka treba paziti da ne dođe do prekomjerne repozicije ulomaka što može uzrokovati volarnu translaciju distalnog radijusa i karpusa. U biomehaničkim studijama često se koriste umjetne kosti umjesto kostiju kadavera da se isključi utjecaj mehaničkih svojstava kostiju na rezultate ispitivanja. Za istraživanja koja se provode na većem broju uzoraka gotovo je nemoguće osigurati dovoljno kostiju iste kakvoće, a njihov utjecaj nije moguće naknadno utvrditi i isključiti iz konačnih rezultata.

8. REFERENCIJE

1. Petit JL. L'Art de guerir les maladies des os. Paris: L. d'Houry 1705; str. 304.
2. Pouteau C. Oeuvres posthumes de M. Pouteau: memoire, contenant quelques reflexions sur quelques fractures de l'avant-bras, sur les luxations incompletes du poignet et sur le diastasis. Paris: PhD Pierres 1783;
3. Colles A. On the fracture of the carpal extremity of the radius. *Edinburgh Med Surg J* 1814;10:182.
4. Goyrand G. Memoirs sur les fractures de l'extremite inferieure de radius, qui simulent les luxations du poignet. *Gazette de Medicine* 1832;3:664-7.
5. Rang M. The Story of Orthopaedics. 1 izd. Philadelphia: Saunders 2000; str.587.
6. Smith RW. A Treatise on Fractures in the Vicinity of Joints, and on Certain Forms of Accidental and Congenital Dislocations. *Med Chir Rev* 1847;6(11):137–52.
7. Beck C. Colle's fracture and the Roentgen-rays. *Med News* 1898;72.
8. Codman E. A study of the x-ray plates of one hundred and forty cases of fracture of the lower end of the radius. *Boston Med Surg J* 1900;143:305.
9. Morton R: A radiographic survey of 170 cases clinically diagnosed as "Colles' fracture." *Lancet* 1907;1:731.
10. Pilcher LS. Fractures of the lower extremity or base of the radius. *Ann Surg* 1917;65:1.
11. Destot E. The classic: injuries of the wrist: a radiological study. New York, NY: Paul B. Hoeber; 1926. *Clin Orthop Relat Res* 2006;445:8-14.
12. Burstein AH. Fracture classification systems: do they work and are they useful? *J Bone Joint Surg Am* 1993;75(12):1743-4.
13. Melton LJ 3rd, Amadio PC, Crowson CS, O'Fallon WM. Long-term trends in the incidence of distal forearm fractures. *Osteoporos Int* 1998;8(4):341-8.
14. Baroni M, Prenni V, Ruggiero C. Building a cultural alliance for the prevention of fragility fractures among high risk older adults. *Ann Transl Med* 2018;6(11):227.
15. Thompson PW, Taylor J, Dawson A. The annual incidence and seasonal variation of fractures of the distal radius in men and women over 25 years in Dorset, UK. *Injury* 2004;35(5):462-6.
16. Bengner U, Johnell O. Increasing incidence of forearm fractures. A comparison of epidemiologic patterns 25 years apart. *Acta Orthop Scand* 1985;56(2):158-60.

17. Flinkkila T, Sirnio K, Hippo M, i sur. Epidemiology and seasonal variation of distal radius fractures in Oulu, Finland. *Osteoporos Int* 2011;22(8):2307-12.
18. Yoon AP, Shauver MJ, Hutton DW, Chung KC, Group W. Cost-Effectiveness of Treatments after Closed Extraarticular Distal Radius Fractures in Older Adults from the WRIST Clinical Trial. *Plast Reconstr Surg* 2021;147(2):240e-52e.
19. Vogt MT, Cauley JA, Tomaino MM, Stone K, Williams JR, Herndon JH. Distal radius fractures in older women: a 10-year follow-up study of descriptive characteristics and risk factors. The study of osteoporotic fractures. *J Am Geriatr Soc* 2002;50(1):97-103.
20. Brogren E, Petranek M, Atroshi I. Incidence and characteristics of distal radius fractures in a southern Swedish region. *BMC Musculoskelet Disord* 2007;8:48.
21. Oyen J, Rohde GE, Hochberg M, Johnsen V, Haugeberg G. Low-energy distal radius fractures in middle-aged and elderly women-seasonal variations, prevalence of osteoporosis, and associates with fractures. *Osteoporos Int* 2010;21(7):1247-55.
22. Capo JT, Kinchelov T, Brooks K, Tan V, Manigrasso M, Francisco K. Biomechanical stability of four fixation constructs for distal radius fractures. *Hand (N Y)* 2009;4(3):272-8.
23. Freivalds A. Biomechanics of the upper limbs: mechanics, modeling, and musculoskeletal injuries. 2. izd. Boca Raton, FL: CRC Press 2011; str. 529.
24. Poitout DG. Biomechanics and Biomaterials in Orthopedics. 2 izd. Gautier E, izdavač: Springer-Verlag London; 2016; XV, str. 547.
25. Balazic M, J. K, M.J. J, A. W. Review: titanium and titanium alloy applications in medicine. *Int. J. Nano and Biomaterials* 2007;1(1):3-34.
26. An YH, Barfield WR, Draughn RA. Mechanical Testing of Bone and the Bone–Implant Interface. 1 izd. CRC PRESS Boca Raton London New York Washington, D.C1999; str. 624.
27. Kennedy SA, Hanel DP. Complex distal radius fractures. *Orthop Clin North Am* 2013;44(1):81-92.
28. Palmer AK, Werner FW. The triangular fibrocartilage complex of the wrist--anatomy and function. *J Hand Surg Am* 1981;6(2):153-62.
29. Ekenstam F, Hagert CG. Anatomical studies on the geometry and stability of the distal radio ulnar joint. *Scand J Plast Reconstr Surg* 1985;19(1):17-25.
30. Nana AD, Joshi A, Lichtman DM. Plating of the distal radius. *J Am Acad Orthop Surg* 2005;13(3):159-71.
31. Rikli DA, Babst R, Jupiter JB. Distale Radiusfraktur: neue Konzepte als Basis für die operative Therapie [Distal radius fractures: new concepts as basis for surgical treatment]. *Handchir Mikrochir Plast Chir* 2007; Feb;39(1):2-8.

32. Rikli DA, Regazzoni P. Fractures of the distal end of the radius treated by internal fixation and early function. A preliminary report of 20 cases. *J Bone Joint Surg Br* 1996;78(4):588-92.
33. Peine R, Rikli DA, Hoffmann R, Duda G, Regazzoni P. Comparison of three different plating techniques for the dorsum of the distal radius: a biomechanical study. *J Hand Surg Am* 2000;25(1):29-33.
34. Nissen-lie HS. Fracture radii “typical” *Nord Med* 1939;1:293–303.
35. Gartland JJ WC. Evaluation of healed Colles’ fractures. *J Bone Joint Surg Am* 1951;33:895-907.
36. Lidstrom A. Fractures of the distal end of the radius. A clinical and statistical study of end results. *Acta Orthop Scand Suppl.* 1959;41:1-118.
37. Older TM SG, Cassebaum WH. Colles’ fracture: evaluation and selection of therapy. *J Trauma* 1965;5:469-74
38. Axelrod T PD, Green J i sur. Limited open reduction of the lunate facet in comminuted intra-articular fractures of the distal radius. *J Hand Surg Am* 1988;13:372-7.
39. Bradway JK AP, Cooney WP. Open reduction and internal fixation of displaced, comminuted intra-articular fractures of the distal end of the radius. *J Bone Joint Surg Am* 1989;71:839-47.
40. Frykman G. Fracture of the distal radius including sequelae--shoulder-hand-finger syndrome, disturbance in the distal radio-ulnar joint and impairment of nerve function. A clinical and experimental study. *Acta Orthop Scand Suppl* 1967;108:1-153.
41. Melone CP Jr. Articular fractures of the distal radius. *Orthop Clin North Am.* 1984;15(2):217-36.
42. Müller ME, Nazarian S, Koch P, Schatzker J. *The Comprehensive Classification of Long Bones.* 1. izd. New York: Springer-Verlag; 1990; str. 216.
43. Fernández DL. Fractures of the distal radius: operative treatment. *Instr Course Lect.* 1993;42:73-88.
44. Perren SM. Minimally invasive internal fixation history, essence and potential of a new approach. *Injury* 2001;32 (Suppl 1):SA1-SA3.
45. Perren SM. Evolution of the internal fixation of long bone fractures. The scientific basis of biological internal fixation: choosing a new balance between stability and biology. *J Bone Joint Surg Br* 2002;84(8):1093-110.
46. Gehrman SV, Windolf J, Kaufmann RA. Distal radius fracture management in elderly patients: a literature review. *J Hand Surg Am* 2008;33(3):421-9.

47. Mandziak DG, Watts AC, Bain GI. Ligament contribution to patterns of articular fractures of the distal radius. *The Journal of hand surgery J Hand Surg Am* 2011;36(10):1621-5.
48. Mudgal CS, Jupiter JB. Plate fixation of osteoporotic fractures of the distal radius. *J Orthop Trauma* 2008;22(Suppl 8):S106-15.
49. Hrvatska enciklopedija. Priroda i tehnika. Fizika. Naprezanje: Leksikografski zavod Miroslav Krleža; [pristupljeno 2019 01.03.]. Dostupno na: <http://www.enciklopedija.hr/Natuknica.aspx?ID=42938>.
50. Sorić J. Metoda konačnih elemenata. Zagreb: Golden marketing - Tehnička knjiga; 2000. str. 442.
51. Young D, Feibel R, Papp S, Poitras P, Ramachandran N. Volar versus dorsal locking plate fixation of dorsally unstable distal radius fractures: A biomechanical study. *J Bone Joint Surg Br* 2009;91-B(Suppl 2):231.
52. Roberts JW, Grindel SI, Rebholz B, Wang M. Biomechanical evaluation of locking plate radial shaft fixation: Unicortical locking fixation versus mixed bicortical and unicortical fixation in a sawbone model. *J Hand Surg-Am* 2007;32a(7):971-5.
53. McCall TA, Conrad B, Badman B, Wright T. Volar versus dorsal fixed-angle fixation of dorsally unstable extra-articular distal radius fractures: A biomechanic study. *J Hand Surg-Am* 2007;32a(6):806-12.
54. Cheng HY LC, Lin YH, Chen AC. Biomechanical evaluation of the modified double Plating fixation for the distal radius fracture. *Clinical Biomech* 2007;(22):510–7.
55. Sabalić S. Pločica na zaključavanje za ekstraartikularne prijelome distalnog humerusa-biomehanička studija na osteoporotičnom modelu. [doktorski rad]. Osijek: Sveučilište u Osijeku; 2012. str. 265.
56. Surjak M. Validacija numeričkih modela mehaničkoga ponašanja životinjskih i ljudskih kostiju. [doktorski rad]. Zagreb: Sveučilište u Zagrebu; 2015. str. 121.
57. Koh S, Morris RP, Patterson RM, Kearney JP, Buford WL, Jr., Viegas SF. Volar fixation for dorsally angulated extra-articular fractures of the distal radius: a biomechanical study. *The J Hand Surg Am* 2006;31(5):771-9.
58. Kandemir U, Matityahu A, Desai R, Puttlitz C. Does a volar locking plate provide equivalent stability as a dorsal nonlocking plate in a dorsally comminuted distal radius fracture?: a biomechanical study. *J Orthop Trauma* 2008;22(9):605-10.
59. Blythe M, Stoffel K, Jarrett P, Kuster M. Volar versus dorsal locking plates with and without radial styloid locking plates for the fixation of dorsally comminuted distal radius fractures: A biomechanical study in cadavers. *J Hand Surg Am* 2006;31(10):1587-93.

60. Taylor KF, Parks BG, Segalman KA. Biomechanical stability of a fixed-angle volar plate versus fragment-specific fixation system: Cyclic testing in a C2-type distal radius cadaver fracture model. *J Hand Surg-Am* 2006;31a(3):373-81.
61. Leung F, Zhu L, Ho H, Lu WW, Chow SP. Palmar plate fixation of AO type C2 fracture of distal radius using a locking compression plate--a biomechanical study in a cadaveric model. *J Hand Surg Br* 2003;28(3):263-6.
62. Martineau PA, Waitayawinyu T, Malone KJ, Hanel DP, Trumble TE. Volar plating of AO C3 distal radius fractures: biomechanical evaluation of locking screw and locking smooth peg configurations. *J Hand Surg Am*. 2008;33(6):827-34.
63. Liporace FA, Gupta S, Jeong GK i sur. A biomechanical comparison of a dorsal 3.5-mm T-plate and a volar fixed-angle plate in a model of dorsally unstable distal radius fractures. *J Orthop Trauma*. 2005;19(3):187-91.
64. Souer JS, Ring D, Jupiter J i sur. Comparison of intra-articular simple compression and extra-articular distal radial fractures. *J Bone Joint Surg Am* 2011;93(22):2093-9.
65. Cho CH, Lee KJ, Song KS, Bae KC. Delayed rupture of flexor pollicis longus after volar plating for a distal radius fracture. *Clin Orthop Surg* 2012;4(4):325-8.
66. Bahari S, Morris S, Lenehan B, McElwain JP. "Osteoporosis and orthopods" incidences of osteoporosis in distal radius fracture from low energy trauma. *Injury* 2007;38(7):759-62.
67. Asadollahi S, Keith PP. Flexor tendon injuries following plate fixation of distal radius fractures: a systematic review of the literature. *J Orthop Traumatol* 2013;14(4):227-34.
68. Farouk O, Krettek C, Miclau T, Schandelmaier P, Guy P, Tscherner H. Minimally invasive plate osteosynthesis and vascularity: preliminary results of a cadaver injection study. *Injury*. 1997;28(Suppl 1):A7-12.
69. Lidstrom A. Fractures of the distal end of the radius. A clinical and statistical study of end results. *Acta Orthop Scand Suppl*. 1959;41:1-118.
70. Letsch R, Infanger M, Schmidt J, Kock HJ. Surgical treatment of fractures of the distal radius with plates: a comparison of palmar and dorsal plate position. *Arch Orthop Trauma Surg* 2003;123(7):333-9.
71. Rozental TD, Blazar PE. Functional outcome and complications after volar plating for dorsally displaced, unstable fractures of the distal radius. *J Hand Surg Am* 2006;31(3):359-65.
72. Gartland JJ, Jr., Werley CW. Evaluation of healed Colles' fractures. *J Bone Joint Surg Am* 1951;33-A(4):895-907.
73. Axelrod T, Paley D, Green J, McMurtry RY. Limited open reduction of the lunate facet in comminuted intra-articular fractures of the distal radius. *J Hand Surg Am* 1988;13(3):372-7.

74. Kamath AF, Zurakowski D, Day CS. Low-profile dorsal plating for dorsally angulated distal radius fractures: an outcomes study. *J Hand Surg Am* 2006;31(7):1061-7.
75. Simic PM, Robison J, Gardner MJ, Gelberman RH, Weiland AJ, Boyer MI. Treatment of distal radius fractures with a low-profile dorsal plating system: an outcomes assessment. *J Hand Surg Am* 2006;31(3):382-6.
76. Frykman G. Fracture of the distal radius including sequelae--shoulder-hand-finger syndrome, disturbance in the distal radio-ulnar joint and impairment of nerve function. A clinical and experimental study. *Acta Orthop Scand* 1967; (Suppl 108):3+.
77. Yu YR, Makhni MC, Tabrizi S, Rozental TD, Mundanthanam G, Day CS. Complications of low-profile dorsal versus volar locking plates in the distal radius: a comparative study. *J Hand Surg Am* 2011;36(7):1135-41.
78. Mathiowetz V, Kashman N, Volland G, Weber K, Dowe M, Rogers S. Grip and pinch strength: normative data for adults. *Arch Phys Med Rehabil* 1985;66(2):69-74.
79. Augat P, Iida H, Jiang Y, Diao E, Genant HK. Distal radius fractures: mechanisms of injury and strength prediction by bone mineral assessment. *J Orthop Res* 1998;16(5):629-35.
80. Mueller TL, van Lenthe GH, Stauber M, Gratzke C, Eckstein F, Muller R. Regional, age and gender differences in architectural measures of bone quality and their correlation to bone mechanical competence in the human radius of an elderly population. *Bone* 2009;45(5):882-91.
81. Dhillon SS, Kumar AJ, Sadaiyyappan V, Bassi RS, Shanahan D, Deshmukh SC. Anatomical study comparing the thickness of the volar and dorsal cortex of cadaveric adult distal radii using digital photography. *Arch Orthop Trauma Surg* 2007;127(10):975-7.
82. Mehta JA, Bain GI, Heptinstall RJ. Anatomical reduction of intra-articular fractures of the distal radius. An arthroscopically-assisted approach. *J Bone Joint Surg Br* 2000;82(1):79-86.
83. Tichauer ER, Gage H. Ergonomic principles basic to hand tool design. *Am Ind Hyg Assoc J* 1977;38(11):622-34.
84. Hrvatska enciklopedija. Priroda i tehnika. Fizika. Newtonovi zakoni: Leksikografski zavod Miroslav Krleža; [pristupljeno 2019. 01.03.]. Dostupno na: <http://www.enciklopedija.hr/natuknica.aspx?ID=43656>.
85. Osada D, Viegas SF, Shah MA, Morris RP, Patterson RM. Comparison of different distal radius dorsal and volar fracture fixation plates: a biomechanical study. *J Hand Surg Am* 2003;28(1):94-104.

86. Putnam MD, Meyer NJ, Nelson EW, Gesensway D, Lewis JL. Distal radial metaphyseal forces in an extrinsic grip model: implications for postfracture rehabilitation. *J Hand Surg Am* 2000;25(3):469-75.
87. Gesensway D, Putnam MD, Mente PL, Lewis JL. Design and biomechanics of a plate for the distal radius. *J Hand Surg Am* 1995;20(6):1021-7.
88. Frykman GK, Peckham RH, Willard K, Saha S. External fixators for treatment of unstable wrist fractures. A biomechanical, design feature, and cost comparison. *Hand Clin* 1993;9(4):555-65.

9. SAŽETAK

Prijelomi distalnog okrajka radijusa spadaju među najčešće ozljede skeleta (15 % svih prijeloma), te su nakon kompresivnih prijeloma kralješaka najčešći osteoporotski prijelomi, te često rezultiraju narušenim funkcijskim statusom šake i ručnog zgloba, te bolovima i deformitetom. Uzimajući u obzir povećanje prosječne životne dobi, te razinu aktivnosti starije populacije, adekvatno liječenje ovih prijeloma ima sve veću važnost. Takva vrsta ozljede se najčešće tretira zatvorenom repozicijom ulomaka i sadrenom imobilizacijom. Međutim, dislocirani prijelomi osteoporotičnog distalnog radijusa rezultiraju koštanom impakcijom i fragmentacijom ulomaka, što umanjuje stabilnost prijeloma nakon manualne repozicije. Stoga je sadrena imobilizacija najčešće nedostatna da održi normalne anatomske odnose u području prijeloma. Zadatak kirurškog liječenja jest anatomska repozicija i stabilna fiksacija koštanih ulomaka.

U našem istraživanju uspoređena su svojstva dorzalne pločice na zaključavanje s poliaksijalnim vijcima „Zrinski“ s 3 konvencionalne pločice iz kliničke prakse pri aksijalnom, dorzalnom i volarnom opterećenju na laboratorijskim modelima. Najveće razlike između ispitivanih modela i najveći pomak frakturnih ulomaka nakon osteosinteze bio je pri volarnom opterećenju. Također, najveće stresno opterećenje u svim modelima bilo je nad frakturnom pukotinom. Najbolje rezultate je pokazala dorzalna pločica „ Zrinski“, dok su najskromniji rezultati prikazani u modelima fiksiranima Synthes T pločicom.

Očekivani rezultati istraživanja mjerljivi su, ponovljivi i provjerljivi u istim uvjetima. Uvođenjem novokonstruirane pločice na zaključavanje za liječenje prijeloma distalnog radijusa stvorili bi se uvjeti za bolje očuvanje vitaliteta i bolju biomehaničku stabilnost koštanih ulomaka, što bi, prema dosadašnjim spoznajama, osiguralo bolje rezultate liječenja takvih vrsta prijeloma. Posebnost nove pločice sastoji se u tome što do sada u svijetu nije konstruirana pločica koja ima kutnu stabilnost na vijku, te istodobnu mogućnost kompresijskog učinka na prijelom, što je osobito povoljno kod zglobnih prijeloma. Također, uvođenjem novih biomehaničkih modela i metoda istraživanja prijeloma distalnog radijusa stvara se mogućnost daljnjih znanstvenih istraživanja u tom području. Potrebne su dodatne kliničke studije koje bi istražile da li dorzalna pločica „ Zrinski“ osigurava brži oporavak, kraću hospitalizaciju, liječenje s manjim brojem komplikacija i pouzdanije cijeljenje fraktura.

10. SUMMARY

The fractures of the distal radius are one of the most common skeletal injuries (15% of all fractures) and are the most common osteoporotic fractures after the vertebral ones, often resulting in pain, deformity and impaired hand and wrist function. Importance of adequate treatment of these fractures increases because of the higher level of activity with the elderly population and the increase in average life expectancy. This type of injury is most commonly treated by closed reduction and plaster immobilization. However, dislocated fractures of the osteoporotic distal radius result in bone impaction and fragmentation, which significantly reduces fracture stability after manual reduction. Therefore, plaster immobilization is most often insufficient to maintain normal anatomical relationships between broken bone fragments. The aim of surgical treatment is to obtain anatomical reduction and stable fixation of bone fragments.

In this study, the biomechanical properties of the locking dorsal plate "Zrinski" with polyaxial screws were compared with 3 conventional plates from clinical practice in torsion and axial, dorsal and volar loading on laboratory models. The largest differences between the models and the largest displacement of fracture fragments were at volar load. Moreover, the highest stress in all models was over the fracture gap. The best results were produced by the dorsal plate "Zrinski", while the most modest results were produced in models fixed with Synthes T plate. The expected research results are measurable, reproducible and verifiable under the same conditions. The new constructed locking plate for the treatment of distal radius fractures would create conditions for better preservation of vitality and better biomechanical stability of bone fragments, which, according to current knowledge, would ensure better results in treatment of such fractures. The special feature of the new plate is angular stability of the screws and at the same time a compression effect on the fracture lines, which is especially important for articular fractures. Furthermore, the implementation of new biomechanical models and methods of research of distal radius fractures create the possibility of further scientific research in this area. Additional clinical studies are needed to investigate whether the "Zrinski" dorsal plate provides faster recovery, shorter hospitalizations, fewer complications and better fracture healing.

11. ŽIVOTOPIS

OSOBNI PODATCI

Ime i prezime: Josip Knežević

Adresa: Jure Kaštelana 8, Split

Telefon: 091 345 3465

Elektronička pošta: knez64@gmail.com

Državljanstvo: Hrvatsko

Datum i mjesto rođenja: 25. veljače 1964., Knin

IZOBRAZBA

Lipanj, 1982. Medicinski tehničar, Srednja zdravstvena škola Split

Lipanj, 1989. Doktor medicine, Medicinski fakultet u Splitu

Ožujak, 1997. Specijalist opće kirurgije, KBC Split

Veljača, 2018. Subspecijalist opće kirurgije, KBC Split

RADNO ISKUSTVO

1.2.1992. – 1.3.1998.: Specijalizant opće kirurgije, Bolnica HRM Split; KBC Split

1.7.1997. – danas: Specijalist opće kirurgije, KBC Split

1.4.2015. – danas: Voditelj kliničkog odjela za kirurgiju zdjelice i kralježnice, Zavoda za ortopediju i traumatologiju Klinike za kirurgiju KBC Split

OBJAVLJENI RADOVI

Cukelj F, Knežević J, Kodvanj J, Bandalović A, Ostojić M, Bilan K, Pavić A. Computer representation of osteosynthesis stability in locking plates used for the treatment of osteoporotic proximal humerus fractures. Psychiatr Danub 2014;26(Suppl 2)370-5.

Bandalović A, Cukelj F, Knežević J, Ostojić M, Pavić A, Parać Z, Rošin M. The Results of Internal Fixation of Proximal Humeral Osteoporotic Fractures with PHILOS Locking Plate. *Psychiatr Danub* 2014;26(Suppl 2)376-81.

Cukelj F, Bandalovic A, Knezevic J, Pavic A, Pivalica B, Bakota B. Treatment of ruptured Achilles tendon: Operative or non-operative procedure? *Injury* 2015;46(Suppl 6)137-42.

Knežević J, Mihalj M, Čukelj F, Ivanišević A. MIPO of proximal humerus fractures through an anterolateral acromial approach. Is the axillary nerve at risk? *Injury* 2017;48 (Suppl 5)15-20.

Knežević J, Kodvanj J, Čukelj F, Pamuković F, Pavić A. A biomechanical comparison of four fixed-angle dorsal plates in a finite element model of dorsally-unstable radius fracture. *Injury*. 201;48 (Suppl 5)41-6.

MATERINSKI JEZIK: Hrvatski

OSTALI JEZICI: Engleski

OSTALE AKTIVNOSTI:

Apr 2009 AOTrauma Tips for Trainers Course Faculty Development, Participant, Athens, Greece

Jun 2010 AOTrauma Course - Advances in Operative Fracture Management, Faculty Regional, Lake Balaton, Hungary

Sep 2010 AOTrauma Symposium - 1st MID Experts Symposium on Intramedullary Nailing, Participant, Tel Aviv, Israel

May 2011 AOTrauma Regional Courses - Foot & Ankle, Faculty Regional, Portomaso, Malta

Apr 2012 AOTrauma Europe Regional Masters Seminar - Fractures around the Knee, Participant, Barcelona, Spain

Nov 2013 AOTrauma Course - Lower extremity, Chairperson, Zagreb, Croatia

Dec 2013 AOTrauma European Faculty Seminar, Faculty event, Participant, Davos, Switzerland

Nov 2014 AOTrauma Course - Basic Principles of Fracture Management, Faculty National, Zagreb, Croatia

Nov 2015 AOTrauma Course - Advanced Principles of Fracture Management, Faculty National, Zagreb, Croatia

Nov 2015 AOTrauma Course - Lower Extremity, Faculty National, Zagreb, Croatia

Nov 2016 AOTrauma Course - Basic Principles of Fracture Management, Faculty National, Zagreb, Croatia

Nov 2017 AOTrauma Course - Lower Extremity, Faculty National, Zagreb, Croatia

Nov 2017 AOTrauma Course - Advanced Principles of Fracture Management, Faculty National, Zagreb, Croatia

Nov 2017 AOTrauma Course - Polytrauma, Participant, Zagreb, Croatia

Nov 2018 AOTrauma Course - Basic Principles of Fracture Management for ORP, Faculty National, Zagreb, Croatia

Nov 2018 AOTrauma Course - Basic Principles of Fracture Management, Faculty National, Zagreb, Croatia

Nov 2018 AOTrauma Course - Upper Extremity, Faculty National, Zagreb, Croatia

Apr 2019 AOTAORecon Course - Comprehensive Periprosthetic Fracture Management of the Hip and Knee with Anatomical Specimens, Faculty National, Rijeka, Croatia

Nov 2019 AOTrauma Course - Advanced Principles of Fracture Management, Faculty National, Zagreb, Croatia

Nov 2019 AOTrauma Course - Lower Extremity, Faculty National, Zagreb, Croatia

Nov 2019 AOTrauma Course - Basic Principles of Fracture Management, Faculty National, Skopje, North Macedonia