

Usporedba otvorene i laparoskopske piloromiotomije u djece s hipertrofičnom stenozom pilorusa : retrospektivna studija

Zelić, Ana

Master's thesis / Diplomski rad

2022

Degree Grantor / Ustanova koja je dodijelila akademski / stručni stupanj: **University of Split, School of Medicine / Sveučilište u Splitu, Medicinski fakultet**

Permanent link / Trajna poveznica: <https://um.nsk.hr/um:nbn:hr:171:827756>

Rights / Prava: [In copyright](#) / [Zaštićeno autorskim pravom.](#)

Download date / Datum preuzimanja: **2024-07-22**



Repository / Repozitorij:

[MEFST Repository](#)



SVEUČILIŠTE U SPLITU
MEDICINSKI FAKULTET

Ana Zelić

**USPOREDBA OTVORENE I LAPAROSKOPSKE PILOROMIOTOMIJE U DJECE S
HIPERTROFIČNOM STENOZOM PILORUSA: RETROSPEKTIVNA STUDIJA**

Diplomski rad

Akadska godina:

2021./2022.

Mentor:

izv. prof. dr. sc. Zenon Pogorelić, dr. med.

Split, lipanj 2022.

SVEUČILIŠTE U SPLITU
MEDICINSKI FAKULTET

Ana Zelić

**USPOREDBA OTVORENE I LAPAROSKOPSKE PILOROMIOTOMIJE U DJECE S
HIPERTROFIČNOM STENOZOM PILORUSA: RETROSPEKTIVNA STUDIJA**

Diplomski rad

Akadska godina:

2021./2022.

Mentor:

izv. prof. dr. sc. Zenon Pogorelić, dr. med.

Split, lipanj 2022.

SADRŽAJ

1. UVOD.....	1
1.1. Želudac	2
1.1.1. Embriologija želuca	2
1.1.2. Anatomija želuca	2
1.1.3. Histologija želuca	4
1.1.4. Fiziologija želuca.....	6
1.2. Hipertrofična stenoza pilorusa	6
1.2.1. Definicija.....	6
1.2.2. Povijesni pregled	7
1.2.3. Epidemiologija	7
1.2.4. Etiologija	7
1.2.5. Patogeneza.....	8
1.2.6. Patofiziologija.....	8
1.2.7. Klinička prezentacija	9
1.2.8. Dijagnoza	9
1.2.8.1. Laboratorijske pretrage.....	10
1.2.8.2. UZV trbuha	10
1.2.8.3. Kontrastna pretraga gornjeg probavnog trakta	11
1.2.9. Diferencijalna dijagnoza	12
1.2.10. Liječenje	13
1.2.10.1. Kirurško liječenje	13
1.2.10.1.1. Otvorena piloromiotomija.....	14
1.2.10.1.2. Laparoskopska piloromiotomija.....	15
1.2.10.2. Komplikacije kirurškog liječenja	17
1.2.11. Poslijeoperacijsko zbrinjavanje	18
2. CILJ ISTRAŽIVANJA	19
3. ISPITANICI I POSTUPCI.....	21
3.1. Ispitanici	22
3.2. Organizacija studije.....	22
3.3. Mjesto studije.....	22
3.4. Metode prikupljanja i obrade podataka	22
3.4.1. Statistička obrada podataka	23
3.4.2. Primarne mjere ishoda	23
3.4.3. Sekundarne mjere ishoda	23

3.4.4. Etička načela.....	23
3.5. Opis istraživanja.....	23
3.6. Operacijski postupak.....	24
3.6.1. Otvorena piloromiotomija.....	24
3.6.2. Laparoskopska piloromiotomija.....	24
3.7. Poslijeoperacijsko zbrinjavanje.....	25
4. REZULTATI.....	27
5. RASPRAVA.....	31
6. ZAKLJUČCI.....	36
7. LITERATURA.....	38
8. SAŽETAK.....	47
9. SUMMARY.....	49
10. ŽIVOTOPIS.....	51
11. DODATAK.....	53

Zahvala

Zahvaljujem svom mentoru prof. dr. sc. Zenonu Pogoreliću na posvećenom vremenu, trudu i znanju koje je uložio pri izradi ovog rada.

Hvala mojoj obitelji, prijateljima i Tinu na razumijevanju, podršci i strpljenu.

POPIS KRATICA

ABS – acidobazni status

DKS – diferencijalna krvna slika

GERB – gastroezofagealna refluksna bolešt

GI – gastrointestinalni

HCL – klorovodična kiselina

HSP – hipertrofična stenoza pilorusa

IF – unutarnji čimbenik

IGF-I – inzulinu sličan faktor rasta-I

IQR – interkvartilni raspon

KBC – klinički bolnički centar

KKS – kompletna krvna slika

PDGF-BB – faktor rasta trombocita-BB

TGF-β1 – transformirajući faktor rasta-β1

UZV – ultrazvuk

VIP – vazoaktivni intestinalni polipeptid

1. UVOD

1.1. Želudac

1.1.1. Embriologija želuca

U prvom mjesecu embrionalnog života osnova čitavog crijeva je tanka primitivna cijev koja slobodno visi u medijalnoj ravnini, pričvršćena dorzalnim mezenterijem za stražnju i ventralnim mezenterijem za prednju trbušnu stijenku (1). Primitivna probavna cijev dijeli se na tri dijela: prednje crijevo, koje ide od hipofarinksa do silaznog duodenuma, srednje crijevo, od uzlaznog dijela duodenuma do sredine poprečnog kolona, i stražnje crijevo, koje se proteže od aboralne trećine poprečnog kolona do rektuma (2). U četvrtom tjednu embrionalnog razvoja nastaje vretenasto proširenje u području prednjeg crijeva koje predstavlja osnovu za razvoj želuca. Tijekom sljedećih tjedana, zbog intenzivnog rasta srednjeg crijeva i fiziološkog prolapsa osnove tankog crijeva u žumanjčanu vreću, dolazi do promjene izgleda i položaja želuca. Želudac se okreće oko uzdužne osi za 90° u smjeru kazaljke na satu, tako da njegova lijeva strana postaje prednjom, a desna strana stražnjom. Od toga polazi i činjenica da je prednja stijenka želuca inervirana lijevim n. vagusom, a stražnja stijenka desnim. Budući da je rast stražnje stijenke želuca za vrijeme rotacije značajno brži od prednje stijenke, dolazi do stvaranja velike i male krivine želuca. Osim promjene položaja oko uzdužne osi, želudac se također okreće u anteroposteriornom smjeru što dovodi do promjene položaja pilorusa i kardije želuca. Pilorični dio pomiče se udesno i gore, a kardijalni ulijevo i dolje (3). Tim događajima želudac zauzima svoj konačni položaj i iz sagitalne ravnine prelazi u frontalnu (1). Uslijed promjena položaja i oblika želuca dolazi do promjena dorzalnog mezenterija, pričvršćenog za veliku krivinu, te ventralnog mezenterija, koji je pričvršćen za malu krivinu želuca. Dorzalni mezenterij postaje jako izdužen i prirasta uz potrbušnicu stražnje trbušne stijenke (4). Također, zbog okretanja želuca oko anteroposteriorne osi, preklopi se i raste prema dolje stvarajući dvoslojnu vreću koja poput pregače prekriva poprečno debelo crijevo i vijuge tankog crijeva (lat. *omentum majus*). Od ventralnog mezenterija formiraju se *omentum minus* (povezuje želudac i gornji dio duodenuma s jetrom) te *lig. falciforme hepatis* (povezuje jetru s prednjom trbušnom stijenkom) (5).

1.1.2. Anatomija želuca

Želudac (lat. *ventriculus*, grč. *gaster*) najširi je dio probavne cijevi, smješten između jednjaka i dvanaesnika (2). U uspravnom položaju nalazi se u lijevom gornjem kvadrantu trbuha, i to dijelom u epigastriju, umbilikalnoj regiji i lijevom hipohondriju. Želudac ima dvije stijenke (lat. *paries anterior et posterior*), dva zavoja (lat. *curvatura major et minor*) i dva ušća (lat. *ostium cardiacum et pyloricum*). Prednja i stražnja stijenka želuca posve su slobodne i

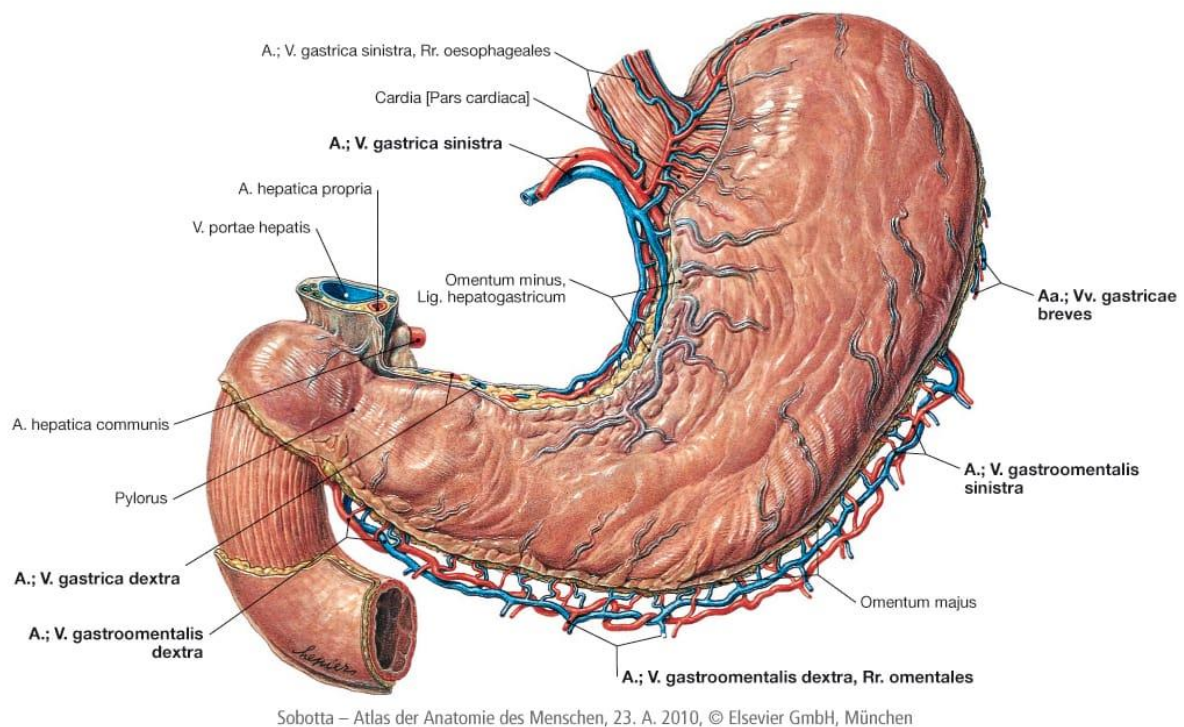
izvana su prekrivene visceralnom potrbušnicom. *Curvatura minor*, mala krivina želuca izravni je nastavak jednjaka, spušta se sve do angularnog ureza (lat. *incisura angularis*), gdje preko pilorusa prelazi u dvanaesnik. *Curvatura major*, velika krivina želuca počinje u kardijalnom urezu (lat. *incisura cardialis*), na mjestu prelaska desnog ruba jednjaka u početni dio želuca, zatim zavija i izbočuje se prema lateralno te se spušta do najniže točke želuca.

Topografsko-anatomski želudac se najčešće dijeli na: kardiju (lat. *pars cardiaca*), želučani fundus (lat. *fundus gastricus*), tijelo (lat. *corpus gastricum*) i pilorični dio (lat. *pars pylorica*) (1). Makroskopska granica između tih dijelova nije jasna i vidljiva (2). Otvor kojim jednjak komunicira sa želucom naziva se kardijalno ušće (lat. *ostium cardiacum*). Ispod njega se nalazi kardija (lat. *pars cardiaca*), a iznad prošireni dio koji predstavlja želučani fundus (lat. *fundus gastricus*). Želučani fundus dodiruje lijevi svod ošita, ima najtanju stijenku i uglavnom sadrži određenu količinu zraka koja se može uočiti na nativnim rendgenskim snimkama trbuha. Tijelo želuca (lat. *corpus gastricum*) središnji je dio želuca, smješten između fundusa i antruma pilorusa. Izlazni dio želuca je pilorus (lat. *pylorus*). Proteže se od angularnog ureza do piloričnog ušća (lat. *ostium pyloricum*). Dijeli se na dva dijela: antrum (lat. *antrum pyloricum*), dio želučane šupljine koji se postupno sužava, i pilorični kanal (lat. *canalis pyloricus*). Antrum je najniže postavljeni dio želuca, doseže razinu drugog slabinskog kralješka. Pilorično ušće komunicira s početnim dijelom dvanaesnika, a njegov položaj obično je označen na površini želuca duodenopiloričnim suženjem (1, 4).

Želudac je izrazito dobro vaskulariziran organ koji se krvlju opskrbljuje preko žila celijačnog trunkusa (lat. *truncus celiacus*). Područje male krivine želuca opskrbljuju lijeva i desna gastična arterija (lat. *a. gastrica sinistra et dextra*), a područje velike krivine lijeva i desna gastroepiploična arterija (lat. *a. gastroepiploica sinistra et dextra*). Fundus želuca opskrbljuje lijenalna arterija (lat. *a. lienalis*) preko četiri do pet kratkih želučanih arterija (lat. *aa. gastricae breves*). Te arterije čine gustu mrežu anastomoza u stijenci želuca, osobito u submukoznom sloju (2). Želučane vene najvećim dijelom prate istoimene arterije i ulijevaju se u sustav portalne vene (lat. *v. portae hepatis*). Obično lijeva gastična vena (lat. *v. gastrica sinistra*) skuplja krv duž cijele male krivine želuca te se izravno ulijeva u portalnu venu (Slika 1). Limfna drenaža želuca započinje iz njegove sluznice, te preko submukoznog i subseroznog pleksusa otječe u limfne čvorove oko želuca.

Želudac je inerviran vlaknima autonomnog živčanog sustava. Simpatička inervacija potječe od Th 6 do Th 10 segmenata leđne moždine. Preganglijska simpatička vlakna kao splanhični živci (lat. *nn. splanchnici*) tvore sinapsu u celijačnom pleksusu odakle odlaze postganglijska vlakna koja inerviraju želudac (6). Parasimpatička vlakna potječu od n. vagusa,

prekapčaju se u neposrednoj blizini želuca te se spajaju s ganglijskim stanicama u mišićnom sloju želuca, čineći Auerbachov mienterički i submukozni Meissnerov splet (1, 2). Vagalna inervacija želuca određena je embriološkim promjenama položaja i oblika želuca, tako da lijevi vagus postaje prednji i daje ogranak za jetru (hepatična grana) i prednju stijenku želuca (gastrična grana). Od hepatičnog ogranka polaze niti za pilorus i dvanaesnik. Desni n. vagus tijekom embrionalnog razvoja postaje stražnji i daje ogranak za celijačni pleksus i ogranke za stražnju stijenku želuca (2).



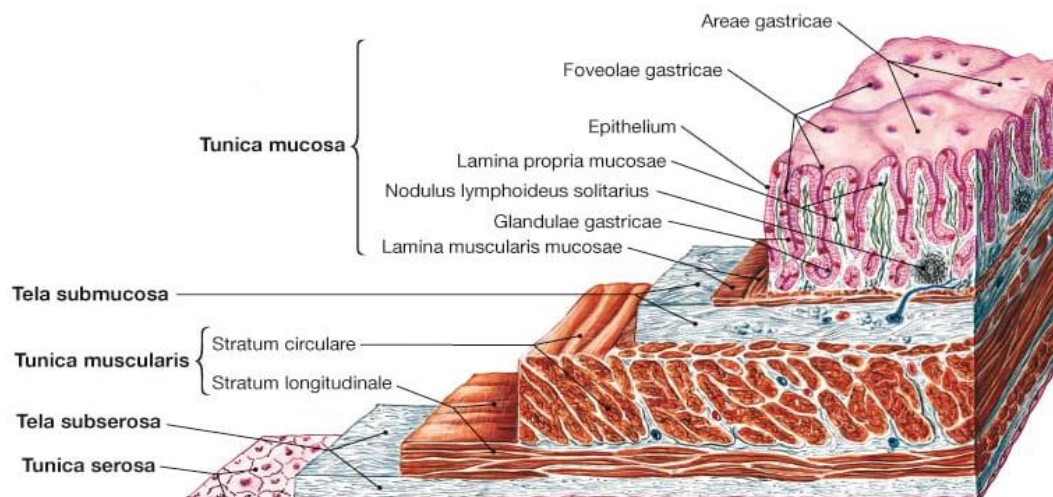
Slika 1. Krvna opskrba želuca; pogled sprijeda (5).

1.1.3. Histologija želuca

Cijela probavna cijev ima neke zajedničke strukturne značajke. To je šuplja cijev okružena stijenkom građenom od četiri glavna sloja: sluznica (lat. *tunica mucosa*), podsluznica (lat. *tunica submucosa*), mišićni sloj (lat. *tunica muscularis*) i seroza (lat. *tunica serosa*) (Slika 2). Slično kao i u čitavom crijevu, unutrašnji sloj stijenke želuca čini sluznica, koja se sastoji od površinskog jednoslojnog cilindričnog epitela i lamine proprije. Površinski epitel izgrađuju mukozne stanice, čija je osnovna zadaća sekrecija sluzi koja sudjeluje u zaštiti želučane sluznice od kiseline i patogena. Lamina proprija sastoji se od rahlog vezivnog tkiva protkanog glatkim mišićnim stanicama, krvnim i limfnim žilama. Dijelovi sluznice želuca se različito duboko utiskuju u laminu propriju čineći želučane kripte u koje se otvaraju želučane žlijezde. Sluznicu

od podsluznice odjeljuje sloj glatkog mišićnog tkiva, *muscularis mucosae*, izgrađen od tankog unutrašnjeg (kružnog) i vanjskog (uzdužnog) sloja glatkih mišićnih stanica. Podsluznica se sastoji od gustog vezivnog tkiva s mnogo krvnih i limfnih žila i Meissnerovog živčanog spleta (lat. *plexus submucosus Meissneri*). Sluznica i podsluznica želuca nabrane su u makroskopski vidljive uzdužne nabore, koji se nazivaju ruge. Podsluznicu s vanjske strane prekriva mišićni sloj (lat. *tunica muscularis*), koji je u području želuca građen od glatkih mišićnih stanica raspoređenih u tri smjera (7). Ispod vanjskog uzdužnog sloja (lat. *stratum longitudinale*), nalazi se kružni sloj vlakana (lat. *stratum circulare*). Najdublji sloj sastoji se od kosih mišićnih vlakana (lat. *fibrae obliquae*), koja nedostaju u području male krivine. Na izlazu iz želuca kružni mišićni sloj je zadebljan i oblikuje pilorični sfinkter (lat. *m. sphincter pyloricus*). Budući da je želudac intraperitonealni organ, vanjsku površinu želuca prekriva visceralna potrbušnica, koja se naziva *tunica serosa* (5).

Anatomski je želudac podijeljen u četiri regije, međutim zbog mikroskopski jednake građe fundusa i tijela želuca, histološki razlikujemo samo tri. Histološki se regije želuca razlikuju prema dominantnoj vrsti stanica. U području kardije najzastupljenije su mukozne, enteroendokrine i nediferencirane stanice dok su u području fundusa to obložne (parijetalne) stanice, mukozne, glavne (peptične) i enteroendokrine stanice. U području pilorusa želučane kripte su izrazito duboke i u njih se otvaraju tubularne pilorične žlijezde, smještene poglavito u antrumu. Osim piloričnih žlijezda tu su i mukozne stanice između kojih su umetnute gastrinske stanice (G-stanice) (7).



Sobotta – Atlas der Anatomie des Menschen, 23. A. 2010, © Elsevier GmbH, München

Slika 2. Shematski prikaz stijenke želuca (5).

1.1.4. Fiziologija želuca

Želudac ima tri temeljne funkcije: motoričku, sekretornu i endokrinu. Osnovne motoričke funkcije želuca uključuju privremeno zadržavanje hrane, njezino usitnjavanje, formiranje himusa te pražnjenje u dvanaesnik snažnim peristaltičkim kontrakcijama želučanog antruma (2, 8). Sekretorna zadaća želuca je lučenje želučanog soka kako bi se stvorio kiseli medij unutar lumena, koji je neophodan za početak probave hrane i stvaranje himusa (9). Glavne su komponentne želučanog soka klorovodična kiselina (HCl), pepsin, bikarbonati, sluz, unutarnji čimbenik (IF) i voda. Lučenje želučanog soka odvija se u tri faze: cefalična faza, kontrolirana nitima n. vagusa (sama pomisao na hranu stimulira parijetalne stanice na lučenje HCl-a); gastrična faza, uvjetovana rastezanjem želuca (rastezanje stijenke želuca te prisutnost hrane u želucu podražaj su na lučenje HCl-a) i intestinalna faza, karakterizirana oslobađanjem gastrina iz G stanica (gastrin kao poticajni čimbenik za sekreciju HCl-a) (2). Tipične želučane tubularne žlijezde nalaze se posvuda u sluznici tijela i fundusa želuca. Sastoje se od triju različitih vrsta stanica: mukozne stanice vrata, koje uglavnom luče sluz; peptične (glavne) stanice, koje luče velike količine pepsinogena i parijetalne (obložne) stanice, koje luče HCl i IF. Sluz je zajedno s bikarbonatima osnovna komponenta mukozne barijere, čija je osnovna uloga zaštita želučane sluznice od djelovanja kiselog želučanog soka (8). Lučenje HCl-a odvija se neprekidno, omogućava uspostavu kiselog medija u lumenu želuca, koji je neophodan za konverziju pepsinogena u pepsin (9). Pepsin je endopeptidaza koja zajedno s HCl-om sudjeluje u probavi bjelančevina (10). Stimulatori sekrecije želučane kiseline potiču i lučenje IF-a koji je neophodan za apsorpciju vitamina B₁₂ u terminalnom ileumu (8). Pilorične žlijezde gotovo isključivo sadrže mukozne i gastrične stanice koje su zadužene za sekreciju hormona gastrina (8). Gastrin potiče želučani motilitet i parijetalne stanice na lučenje HCl-a te se kao takav smatra ključnim u nadzoru želučanog lučenja (11). Budući da kompleksnost regulacije želučanog motiliteta i sekrecije nadilazi potrebe ovog rada, o njoj se dalje neće raspravljati.

1.2. Hipertrofična stenoza pilorusa

1.2.1. Definicija

Hipertrofična stenoza pilorusa (HSP) rezultira opstrukcijom lumena pilorusa uslijed hipertrofije kružnog sloja piloričnog mišića (12). Opstrukcija dovodi do progresivnog povraćanja želučanog sadržaja u luku i nemogućnosti uzimanja bilo kakve hrane na usta (13).

1.2.2. Povijesni pregled

Prvi opisi pilorostenoze datiraju iz 18. stoljeća, međutim, za prvi opis 1888. godine, na temelju dvaju slučajeva potkrijepljenih kliničkim i postmortalnim nalazima, zaslužan je danski pedijatar Harald Hirschsprung (14, 15). Ovo izvješće označilo je početak neprekinutog znanstvenog interesa za prepoznavanjem, dijagnosticiranjem i liječenjem hipertrofične stenoze pilorusa. Uslijedili su razni kirurški pokušaji zaobilaženja ili svladavanja piloričnog suženja (15). Prvu uspješnu piloromiotomiju izveo je 1911. godine Conrad Ramstedt (16).

1.2.3. Epidemiologija

Hipertrofična stenoza pilorusa ubraja se u najučestalija stanja s kojima se suočava novorođenačka kirurgija, s incidencijom 1: 400 novorođenčadi (2). U pravilu se prezentira između drugog i osmog tjedna života karakterističnim povraćanjem u luku. Dominantno pogađa mušku novorođenčad (muško-ženski omjer je 4 : 1) (17). Bolest je rasprostranjena širom svijeta s najvećom incidencijom u bijelaca (2,4 : 1000) te značajno nižom u osoba crne rase (0,7 : 1000) i azijata (0,6 : 1000) (18). Istraživanja pokazuju da 4–7% djece s HSP-om ima pridružene anomalije od kojih su najčešće hijatalna i ingvinalna hernija, a rjeđe urođene srčane greške, traheozofagealna fistula i atrezija jednjaka (19). Pilorostenozu se može naći i u sklopu nekoliko genetskih sindroma, uključujući Apertov sindrom, Denys-Drashov sindrom, Kallmanov sindrom, Marden-Walkerov sindrom i Turnerov sindrom (20).

1.2.4. Etiologija

Nakon više od 120 godina poznavanja hipertrofične stenoze pilorusa kao kliničkog entiteta, unatoč brojnim istraživanjima, etiopatogeneza nije u potpunosti razjašnjena (21). Prema dosadašnjim istraživanjima postoji jasna genetska predispozicija, koju svjedoči visoka prevalencija ove bolesti u osoba muškog spola, 7%-tni rizik za djecu čiji su roditelji imali hipertrofičnu stenozu pilorusa te 200 puta veća pojavnost u jednojajčanih blizanaca i 20-30 puta veća pojavnost u dvojajčanih blizanaca u usporedbi s općom populacijom (13, 22, 23). Nedavno je pronađen i specifičan lokus na dugom kraku 11. kromosoma odgovoran za povećanu koncentraciju cirkulirajućeg kolesterola, kojeg se povezuje s nastankom ove bolesti (24). Osim genetske predispozicije, nizom istraživanja utvrđeni su i drugi, okolišni predisponirajući čimbenici za razvoj hipertrofične stenoze pilorusa. Prema podacima Danske kohortne studije, pušenje majke za vrijeme trudnoće udvostručava rizik pilorostenoze (25). Od ostalih, danas poznatih čimbenika rizika, najčešće je istraživana primjena makrolidnih antibiotika u dojenčadi u prvim tjednima života i u majki tijekom ranog puerperija (24, 26, 27). Nekoliko istraživanja navodi dojenje kao protektivan čimbenik za razvoj HSP-a. Kao razlog navodi se visoka

koncentracija vazoaktivnog intestinalnog polipeptida (VIP) u majčinu mlijeku koji može potaknuti relaksaciju pilorusa, dok su u plazmi dojenčadi, hranjene na bočicu različitim mliječnim formulama, prisutne povećane razine gastrina koji se povezuje s pilorospazmom (28). Dojenčad koja nije hranjena majčinim mlijekom ima 4,6 puta veći rizik za razvoj hipertrofične stenoze pilorusa (29).

1.2.5. Patogeneza

Neki od autora piloričnu stenozu smatraju urođenim defektom piloričnog mišića, dok drugi misle da je riječ o funkcionalnoj hipertrofiji koja nastaje uslijed opetovanih kontrakcija (30). Nedavni pregledi literature upućuju na postojanje višestruke patogeneze (31). Sve je više dokaza koji upućuju da stanice glatkih mišića u hipertrofičnoj stenozu pilorusa nisu pravilno inervirane. Brojnim studijama utvrđeno je da nedostaju ne-adrenergička i ne-kolinergička vlakna koja su odgovorna za relaksaciju glatkih mišića. Smatra se da je njihova odsutnost odgovorna za pretjeranu kontrakciju piloričnog mišića koja naposljetku rezultira njegovom koncentričnom hipertrofijom. Također, postoje dokazi da u hipertrofičnom mišiću postoje abnormalne količine proteina izvanstaničnog matriksa, dominantno kolagena te pojačana ekspresija inzulinsličnog faktora rasta-I (IGF-I), transformirajućeg faktora rasta- β 1 (TGF- β 1) i faktora rasta trombocita-BB (PDGF-BB) (32). Kao jedan od uzroka spominje se i hipergastrinemija. Povišene razine gastrina mogu se naći u djece s prirođeno velikim brojem parijetalnih stanica. U takve djece izostaje negativna povratna sprega smanjenja lučenja gastrina. Stoga vrijednosti gastrina ostaju dugotrajno povišene i potiču daljnje lučenje HCl-a, što će naposljetku dovesti do pezentne hiperacidemije. Perzistentna hiperacidemija i gubitak kontrole nad sekrecijom gastrina potaknut će ponavljane kontrakcije piloričnog mišića, što za posljedicu ima funkcionalnu hipertrofiju (33). Neki autori navode i manjak NO-sintetaze u djece sa HSP-om. Dušikov oksid je važna signalna molekula i vazodilatator koji sudjeluje u relaksaciji glatke muskulature. Manjak te molekule dovodi do nedovoljne relaksacije pilorusa i posljedične hipertrofije (34).

1.2.6. Patofiziologija

Zbog suženja izlaznog dijela želuca prolaz želučanog sadržaja prema dvanaesniku je otežan, a kako bolest napreduje, prolaz postaje potpuno nemoguć. Kao posljedica toga sva hrana i želučani sadržaj mogu napustiti želudac jedino eksplozivnim povraćanjem. Budući da se zaprjeka nalazi iznad papile Vateri, povraćeni sadržaj je bez primjesa žuči. Prolongirano povraćanje kiselog želučanog sadržaja s visokom koncentracijom vodikovih iona dovest će do razvoja hipokloremijske metaboličke alkaloze i hipovolemije. Hipovolemija potiče aktivaciju

kompensatornih mehanizama, renin-angiotenzin-aldosteronske osi. Porast vrijednosti aldosterona u distalnim tubulima bubrega potaknut će zadržavanje natrija i pojačano izlučivanje kalija urinom, što će dovesti do hipokalijemije (35).

1.2.7. Klinička prezentacija

Tipična klinička prezentacija hipertrofične stenoze pilorusa obično započinje povraćanjem u dobi od dva do osam tjedana (36). Bolest se vrlo rijetko prezentira izvan navedene dobi, ali postoji i nekoliko opisanih slučajeva u kojima se bolest prezentirala u djeteta s nekoliko mjeseci, pa čak i pet godina (37). U početku se bolest očituje povremenim bljućkanjem. Tijekom nekoliko dana intenzitet povraćanja se povećava sve dok ne nastupi patognomično eksplozivno povraćanje u luku. Povraćanje u pravilu nastupa 15 do 30 minuta poslije obroka. Povraćeni sadržaj je bez primjesa žuči, a ponekad može sadržavati krv. Prolongirano povraćanje može dovesti do hipovolemije, što će rezultirati pojavom znakova dehidracije (oligurija, letargija, suhoća sluznica, utonula fontanela). Na gornjem dijelu djetetova trbuha mogu se primijetiti valovi peristaltike ubrzo nakon hranjenja, ali prije povraćanja. To nastaje zbog kontrakcije trbušnih mišića koji nastoje protjerati hranu kroz suženi pilorus. Zbog nemogućnosti prolaska hrane prema dvanaesniku moguć je izostanak stolice praćen nenapredovanjem ili gubitkom na težini. Djeca su obično manje aktivna i razdražljiva (38). Fizikalnim pregledom može se ustanoviti palpabilna „tumorska“ masa oblika masline. Obično se palpira uz lateralni rub desnog ravnog trbušnog mišića ispod ruba jetre (22).

1.2.8. Dijagnoza

Klasični dijagnostički alat vještog kliničara je detaljan fizikalni pregled. Optimalan pregled izvodi se uz dekompresiju želuca nazogastričnom sondom. Liječnik nježno palpira vrhovima prstiju kroz epigastrij od ksifoida klizeći prema dolje. Nalaz palpabilne „tumorske mase“ dovoljan je za postavljanje dijagnoze hipertrofične stenoze pilorusa. U slučaju nejasnog kliničkog nalaza preporuča se učiniti ultrazvuk trbuha (UZV) ili kontrastnu pretragu gornjeg dijela probavnog sustava. Posljednjih godina povećala se primjena ultrazvuka u dijagnostici čime je značajno smanjena izloženost djece rendgenskim zrakama. Uz metode slikovne dijagnostike za potvrdu hipertrofične stenoze pilorusa neophodno je učiniti osnovne laboratorijske pretrage za procjenu općeg stanja djeteta.

Metabolička alkalozna, hipovolemija i elektrolitski disbalans, zajedno s kliničkim nalazom palpabilnog „tumora“ u epigastriju i povraćanjem u luku osnovne su značajke hipertrofične stenoze pilorusa (2).

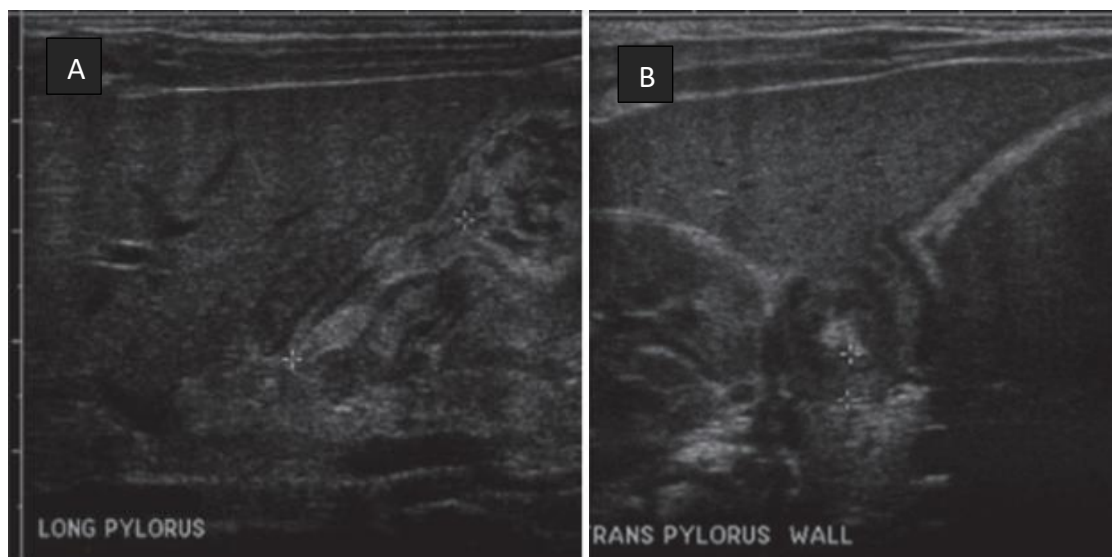
1.2.8.1 Laboratorijske pretrage

U djece sa znakovima HSP-a treba napraviti nalaz kompletne krvne slike (KKS), elektrolita i acidobazni status (ABS). U početku su vrijednosti elektrolita obično unutar graničnih vrijednosti, međutim, kako bolest napreduje, dolazi do elektrolitskog disbalansa. Najčešći su nalaz snižene vrijednosti kalijevih i kloridnih iona te povišene vrijednosti bikarbonata koje upućuju na metaboličku alkalozu. Može biti prisutna hipernatrijemija ili hiponatrijemija. Serumski pH $>7,45$; kloridi <98 i BE $>+3$ imaju pozitivnu prediktivnu vrijednost od 88% u dijagnosticiranju HSP-a (39). Kako bi procijenili opće stanje djeteta i isključili ostale moguće uzroke povraćanja, može se napraviti diferencijalna krvna slika (DKS) i nalaz uree i kreatinina za procjenu stupnja dehidracije. Abnormalan nalaz DKS-a ne isključuje HSP, ali može pobuditi sumnju na neki drugi uzrok povraćanja (npr. infekcije).

1.2.8.2. UZV trbuha

UZV trbuha koji izvodi iskusan liječnik ima osjetljivost 97% i specifičnost 99% (40). UZV pregled obavlja se dok dijete leži na leđima, a potom i u desnom bočnom dekubitalnom položaju. Cilj je odrediti debljinu piloričnog mišića, poprečni promjer pilorusa (lumen i obje stijenke) i duljinu piloričnog kanala (Slika 3). UZV kriteriji za postavljanje dijagnoze HSP-a razlikuju se ovisno o literaturi. Dähnert za potvrdu dijagnoze zahtijeva nalaz debljine piloričnog mišića ≥ 3 mm, poprečni promjer pilorusa ≥ 13 mm i duljinu piloričnog kanala ≥ 17 mm, dok Mattei u svom udžbeniku „Fundamentals of pediatric surgery“ kao kriterij za postavljanje dijagnoze navodi debljinu piloričnog mišića ≥ 4 mm i duljinu piloričnog kanala ≥ 16 mm (13, 41). Duljina i promjer piloričnog kanala specifičniji su za dijagnozu HSP-a od debljine piloričnog mišića (42). Ostali sonografski znakovi koji mogu upućivati na hipertrofičnu stenozu pilorusa su: „znak mete“ (hipoehogeni prsten hipertrofičnog mišića oko centralno smještene sluznice na poprečnom presjeku), „znak vrata maternice“ (udubljivanje mišićne mase na antrumu ispunjenom tekućinom na uzdužnom presjeku), „znak mamile“ (sluznica pilorusa u antrumu želuca), retrogradni peristaltični valovi i odgođeno pražnjenje želuca u dvanaesnik (43).

UZV trbuha metoda je izbora za postavljanje rane dijagnoze HSP-a u djece s nejasnim kliničkim nalazom. Brz je, neškodljiv, lako dostupan i u rukama iskusnog liječnika dovoljno osjetljiv i specifičan.

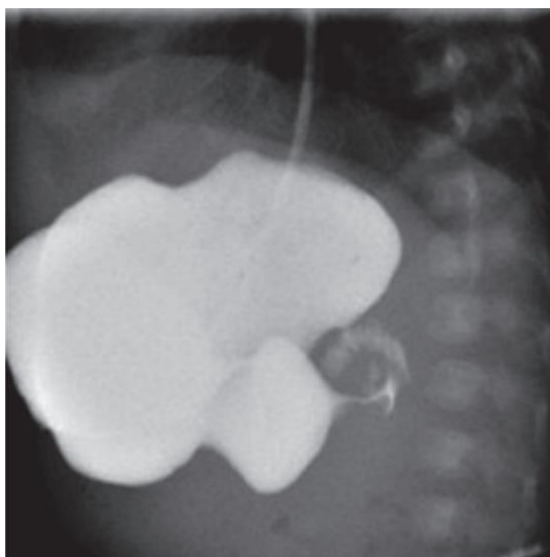


Slika 3. UZV nalaz u djeteta s HSP: (A) – UZV hipertrofičnog piloričnog kanala u longitudinalnoj ravnini, duljina kanala=21 mm; (B) – UZV presjek u istog bolesnika. Debljina piloričnog mišića=4,5 mm (13).

1.2.8.3. Kontrastna pretraga gornjeg probavnog trakta

Radiološke kontrastne pretrage omogućavaju vizualizaciju čitavog gastrointestinalnog (GI) trakta i najkorisnije su za otkrivanje opsežnih lezija i strukturnih poremećaja. U bolesnika koji se podvrgavaju radiološkim kontrastnim pretragama gornjeg GI trakta potrebno je učiniti dekompresiju i pražnjenje želuca pomoću nazogastrične sonde. Pregled gornjeg probavnog trakta najbolje je učiniti u dvije faze počevši s dvokontrastnom pretragom, a potom nastaviti s jednokontrastnom koristeći barij manje gustoće. Bolje i detaljnije slike dobivaju se primjenom dvokontrastnih metoda u kojima se malim količinama vrlo gustog barija prekrije površina sluznice, a plinom se distendira organ i pojača kontrast (44). Radiografski znakovi koji upućuju na hipertrofičnu stenozu pilorusa su: „znak vrpce“ (pilorični kanal je izdužen i sužen poput vrpce), „znak mamile“, „znak gusjenice“ (pojačana želučana peristaltika), „znak tračnica“ (trostruki stupac kontrasta utisnut unutar sluzničkih nabora u piloričnom kanalu) i „znak ramena“ (utiskivanje pilorične muskulature u antrum) (Slika 4). Želudac je umjereno dilatiran, a pražnjenje kontrasta je usporeno (6–24 h) (43).

Prednosti su kontrastne pretrage gornjeg probavnog trakta veća osjetljivost u usporedbi s ultrazvukom i pomoć u isključivanju drugih potencijalnih uzroka opstrukcije pilorusa. Unatoč nekim prednostima kontrastne pretrage, danas je opće prihvaćena metoda izbora ultrazvuk.



Slika 4. Kontrastna pretraga gornjeg probavnog trakta u bolesnika s HSP. Želudac je dilatiran i ispunjen kontrastom, prikazuje tipičan „znak vrpce“, koji predstavlja suženi lumen piloričnog kanala (13).

1.2.9. Diferencijalna dijagnoza

Karakteristična klinička prezentacija, fizikalni nalaz, jasne ultrazvučne i radiološke značajke omogućavaju razlikovanje hipertrofične stenozе pilorusa od brojnih drugih stanja. Najčešća stanja i bolesti u ranoj dojenačkoj dobi koja mogu nalikovati na HSP su: GERB, malrotacija – volvulus, opstrukcija duodenuma i intolerancija na mlijeko.

- a) Gastroezofagealna refluksna bolest ili halazija (GERB) u novorođenčadi se očituje opetovanim epizodama bljućkanja i povraćanja uz bol u gornjem dijelu trbuha. Izrazito rijetko dovodi do elektrolitskog disbalansa i nema tendenciju progresije.
- b) Duodenalna opstrukcija ovisno o mjestu opstrukcije, proksimalno ili distalno od papile Vateri, očituje se povraćanjem s ili bez primjesa žuči. U djece u koje je papila Vateri distalno od mjesta opstrukcije, povraćeni sadržaj ne sadrži žuč. Karakterističan radiološki znak duodenalne opstrukcije, tzv. dvostruki mjehur zraka („double bubble“ znak), olakšava nam razlikovanje od HSP.
- c) Intolerancija na mlijeko tipično se prezentira kolitisom i repetitivnim povraćanjem. Primjese krvi u stolici uz konzumaciju mlijeka u anamnezi mogu nas uputiti na ovu dijagnozu.
- d) Volvulus tankog crijeva može nastati u svakoj životnoj dobi, ali najčešće nastaje u prvih nekoliko tjedana života. Prvi znak je povraćanje želučanog sadržaja s primjesom žuči, a kasnije se javlja i tipična krvava stolica. Na nativnim snimkama abdomena može se

vidjeti malo zraka u crijevima i nekoliko aerolikvidnih nivoa, a kontrastnom pretragom gornjeg dijela probavnog sustava i nepotpuna rotacija s pomakom duodenojejunalnog spoja u desnu stranu trbušne šupljine (2).

Također, diferencijalno dijagnostički u obzir dolaze i brojna druga stanja kao što su: gastroenteritis, hernija, nekrotizirajući enterokolitis, trauma, Hirschsprungova bolest, torzija testisa, akutna urinarna infekcija i adrenalna kriza (45). U literaturi je opisan i slučaj djevojčice s adenomiomom pilorusa koji se može prezentirati gotovo identično kao i HSP, budući da rezultira progresivnom opstrukcijom izlaznog dijela želuca (46).

1.2.10. Liječenje

HSP liječi se kirurški, piloromiotomijom sa 100%-tnim uspjehom. Razumijevanjem patologije i patofiziologije progresije bolesti tijekom 20. stoljeća stopa smrtnosti smanjena je s preko 50% na 0% (47). HSP nije hitno kirurško stanje. Prije operacijskog zahvata potrebno je nadoknaditi manjak tekućine i elektrolita te regulirati acidobazni status (2). Ovisno o stupnju dehidracije i elektrolitskom disbalansu intravenski se ordinira 5%-tna otopina glukoze sa 0,45%-tnim NaCl-om (+20 mmol/L KCl u teškom stupnju dehidracije, nakon procjene stanja bubrega) (22). Prijeoperacijska resuscitacija i stabilizacija novorođenčadi smanjuje broj perioperativnih komplikacija, posebice apneje koju niz autora povezuje s metaboličkom alkalozom i visokim vrijednostima bikarbonata (48). U sklopu prijeoperacijske pripreme potrebno je postaviti nazogastričnu sondu i prestati s hranjenjem na usta.

U literaturi postoje izvješća o liječenju HSP atropin-sulfatom. Stope uspješnosti konzervativnog liječenja intravenskom i oralnom primjenom atropin-sulfata variraju između 68-87% (49–51). Ovakav način liječenja ostaje metoda izbora za djecu s teškim komorbiditetima koja imaju apsolutne kontraindikacije za opću anesteziju i kirurški zahvat (52).

1.2.10.1. Kirurško liječenje

Kirurška metoda liječenja HSP je piloromiotomija – prerez cirkularnog mišića u cijeloj dužini piloričnog kanala do sluznice. Piloromiotomija se može izvesti na tradicionalni, otvoreni način ili u novije vrijeme laparoskopskim pristupom. Neovisno o pristupu principi piloromiotomije ostaju isti.

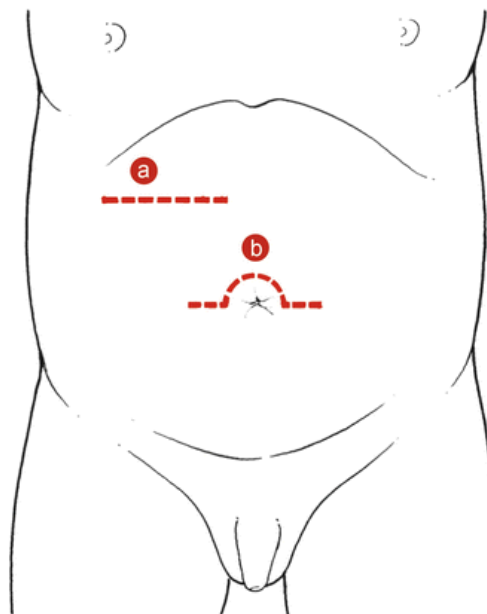
Prvi pokušaji kirurškog liječenja hipertrofične stenozе pilorusa bili su različiti postupci dilatacije, a potom i razne vrste piloroplastika i gastroenterostomija. Najveći doprinos razvoju tehnike piloromiotomije koja se izvodi danas dali su Pierre Frédet, Weber i Conrad Ramstedt. Pierre Frédet (1870.-1946.), opći kirurg sa posebnim zanimanjem za hipertrofičnu stenozu

pilorusa, 1907. godine izveo je prvu ekstramukoznu piloromiotomiju, ali je zahvat ipak završio piloroplastikom (uzdužno otvoren mišić zatvorio je poprečno). Tri godine nakon, neovisno od Frédeta, Weber je u Njemačkoj razvio gotovo identičnu tehniku (53). Prvu uspješnu ekstramukoznu piloromiotomiju izveo je Conrad Ramstedt 23. kolovoza 1911. godine. Ramstedt je namjeravao uraditi Frédet-Weberovu parcijalnu piloroplastiku (u kasnijem prikazu svoje tehnike, spominje samo Webera, ne i Frédeta), ali zbog nemogućnosti da poprečno zatvori pilorični mišić, odlučio je prolabirani mukozni sloj zaštititi omentumom. Prilikom izvođenja sljedećeg zahvata prolabiranu sluznicu je ostavio nezaštićenu i to se također pokazalo uspješnim (54).

Iako je Frédet svojim znanjem i radom doprinio razvoju tehnike piloromiotomije koja se danas izvodi, ova operacija je u svijetu poznata kao piloromiotomija po Weber-Ramstedtu. Ime Pierre Frédet danas se spominje uz pojmove koje je on prvi primijenio opisujući HSP: „povraćanje u luku, „povraćanje bez primjesa žuči“ i „vidljiva peristaltika“ (55, 56).

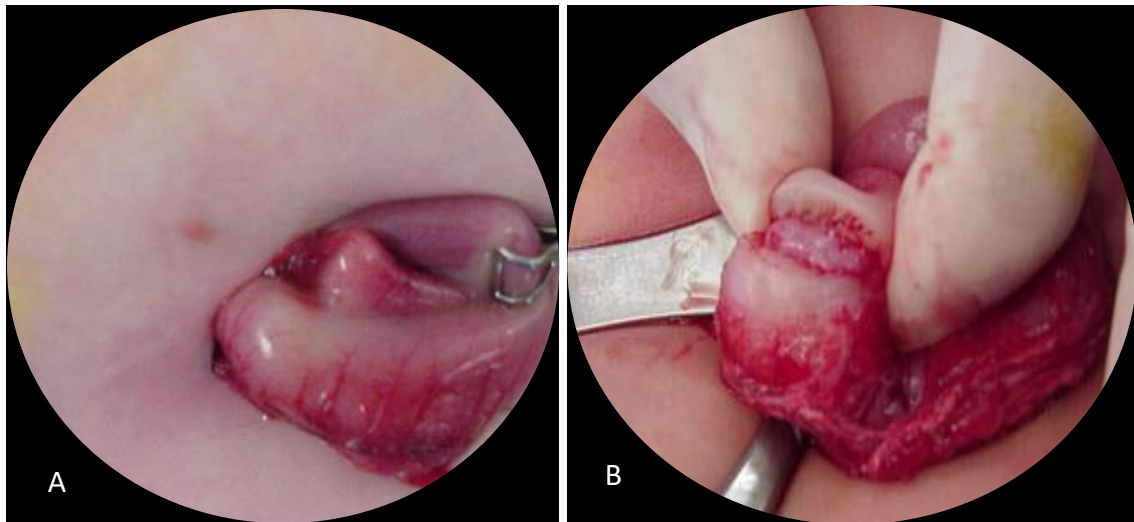
1.2.10.1.1. Otvorena piloromiotomija

Postoje dva različita pristupa otvorenoj piloromiotomiji: supraumbilikalni i gornji desni poprečni (57). Na Slici 5 prikazano je mjesto početne incizije, ovisno o pristupu.



Slika 5. Mjesto incizije kod otvorene piloromiotomije: (A) gornja desna transversalna laparotomija, (B) supraumbilikalna incizija (58).

Zahvat se izvodi u općoj anesteziji. Anesteziranom novorođenčetu postavlja se nazogastrična sonda, koja služi za dekompresiju želuca i ubrizgavanje zraka u želudac na kraju piloromiotomije. Trbušna se šupljina otvori kroz poprečni rez u desnom gornjem kvadrantu trbuha ili supraumbilikalno. Nakon mobilizacije želuca prikaže se hipertrofični pilorus kroz rez (Slika 6A). Pilorus se stabilizira između palca i kažiprsta kirurga. Nakon početne incizije seroze, izvodi se piloromiotomija, uzdužno se prereže cirkularni mišić u cijeloj dužini (2–3 cm) od antruma želuca do prepilorične vene Mayo (Slika 6B). Rubovi mišića hipertrofičnog pilorusa diseciraju se tupim instrumentom. Postupak se prekida kada sluznica prolabira kroz otvoreni mišićni sloj. Nakon osiguravanja hemostaze trbušni zid se zatvara po anatomskim slojevima. Kada je postupak završen, dvanaesnik se komprimira pomoću atraumatske hvataljke i 50 ml zraka ubrizgava se kroz nazogastričnu sondu u želudac. Na mjestu piloromiotomije ispituju se znakovi curenja. Ako zrak prijeđe u dvanaesnik piloromiotomija se smatra uspješnom (13).



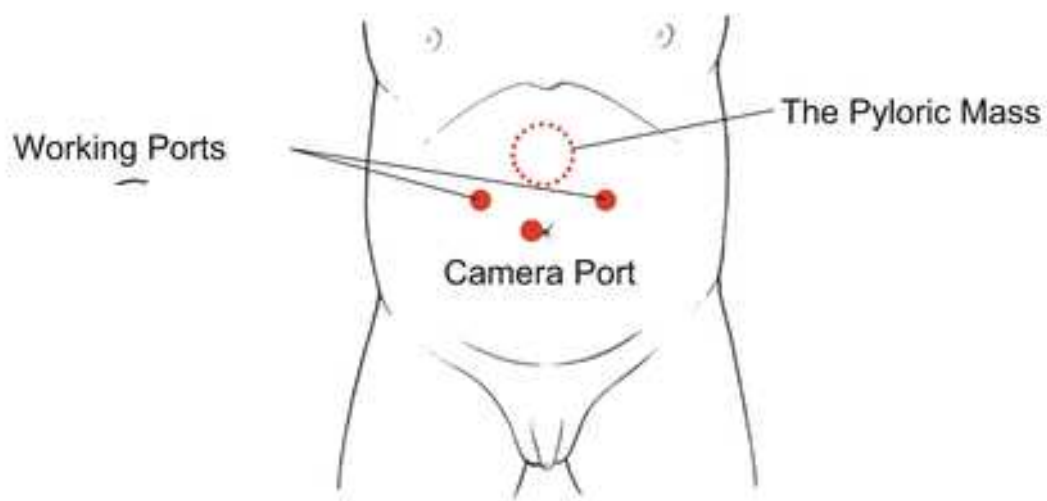
Slika 6. *Otvorena piloromiotomija: (A) – Hipertrofični pilorus; (B) – Piloromiotomija.* Izvor: <https://surgery4children.com/diagnoses-and-treatment/abdominal-disorders/pyloromyotomy/>

1.2.10.1.2. Laparoskopjska piloromiotomija

U posljednje vrijeme laparoskopjska tehnika uvelike je zamijenila otvorenu piloromiotomiju. U usporedbi s tradicionalnom, otvorenom piloromiotomijom, laparoskopjska tehnika bilježi brojne prednosti. Trajanje hospitalizacije je kraće, oporavak i početak hranjenja su značajno brži, manja je potreba za analgeticima i kozmetički efekt je neusporedivo bolji (47, 59–63). Također, Fujimoto i sur. zabilježili su nižu razinu intraoperacijskog stresa u bolesnika koji su bili podvrgnuti laparoskopjskom zahvatu, određivanjem poslijeoperacijskih vrijednosti

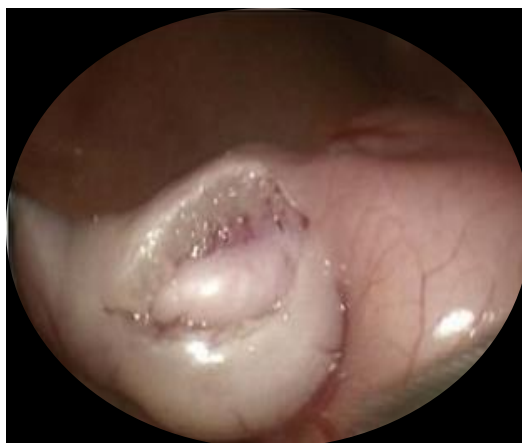
interleukina 6 (64). Metaanaliza je potvrdila da laparoskopski pristup ima jednaku sigurnost i učinkovitost kao i otvorena piloromiotomija (60).

Laparoskopska piloromiotomija započinje supraumbilikalnom 3 mm incizijom. Kroz supraumbilikalni rez uvodi se Veressova igla. Pomoću Veressove igle u trbušnu šupljinu insuflira se plin za postizanje pneumoperitoneuma. Trbuh se puni plinom do tlaka od 6 mmHg. Potom se uvlači prvi 3,5 mm troakar kroz prethodno učinjenu supraumbilikalnu inciziju. Za pregled trbušne šupljine koristi se laparoskop promjera 3,5 mm. Nakon što se prikaže hipertrofični pilorus uvode se dva dodatna 3,5 mm troakara kroz dva postranična reza u lijevoj i desnoj subkostalnoj regiji, 1–2 cm lateralno od medioklavikularne linije (Slika 7).



Slika 7. Položaj troakara prilikom izvođenja laparoskopske piloromiotomije. Izvor: https://link.springer.com/chapter/10.1007/978-4-431-55876-7_29

Tradicionalni laparoskopski pristup koristi piloromiotomijski nož za inciziju hipertrofičnog pilorusa. Umjesto piloromiotoma incizija se može učiniti i pomoću dijatermijske kukice (65). Piloromiotomija se izvodi od antruma želuca do prepilorične vene Mayo. Rubovi hipertrofičnog pilorusa diseciraju se pomoću endo-disektora. Znak uspješne piloromiotomije je prolaps sluznice u područje reza, to je ujedno i trenutak završetka zahvata (Slika 8). Po završetku zahvata učini se test upuhivanjem zraka kroz nazogastričnu sondu, kao i u otvorenoj piloromiotomiji. Nakon što je piloromiotomija uspješno učinjena i kada je osigurana hemostaza, odstranjuju se troakari, a otvori na koži se zatvaraju ljepljivim trakicama ili šavima.



Slika 8. *Znak uspješne piloromiotomije – prolaps sluznice želuca u područje reza.* Izvor: <https://basicmedicalkey.com/pyloromyotomy-for-pyloric-stenosis/>

1.2.10.3. Komplikacije kirurškog liječenja

Najčešće komplikacije piloromiotomije su perforacija sluznice, infekcija i dehiscencija rane, incizijska hernija, posljeoperacijsko povraćanje te perzistirajuća pilorostenozna, najčešće kao posljedica nepotpune piloromiotomije. Kada se operacija izvodi u referentnim centrima, od strane iskusnih kirurga, stopa komplikacija iznosi 1–3% (13). Najznačajnija komplikacija je perforacija sluznice, koja se u više od 90% slučajeva detektira intraoperacijski. Prema dosadašnjim podacima meta-analiza stopa perforacije je manja od 1% bez statistički značajne razlike u incidenciji između otvorene i laparoskopske piloromiotomije. Danas većina kirurga perforaciju sanira primarnim šavovima, dok se tradicionalni pristup rotacije, repiloromiotomije u drugom kvadrantu i zatvaranja primarne incizije, sve rjeđe koristi (66). Ukoliko perforacija ostane neprepoznata, može dovesti do razvoja peritonitisa, sepse i smrtnog ishoda. Stoga, kad postoji sumnja na perforaciju, neophodna je agresivna resuscitacija volumena i hitna eksploracija. Druga značajna komplikacija je nepotpuna piloromiotomija. Nepotpuna piloromiotomija jedan je od glavnih uzroka perzistirajuće pilorostenoze koja se očituje prolongiranim, posljeoperacijskim povraćanjem i zahtijeva reoperaciju. Velika, retrospektivna, multicentrična studija pokazala je da je incidencija nepotpune piloromiotomije značajno veća kod laparoskopskog pristupa (67). Treba imati na umu da se rekurentna pilorostenozna javlja na strani želuca, dok do perforacije sluznice najčešće dolazi na strani dvanaesnika (13). Ostale komplikacije, kao što su infekcija rane (1–3%), dehiscencija i incizijska hernija (<1%), također se javljaju rijetko s nešto manjom incidencijom kod laparoskopske piloromiotomije (13, 68). Kao jedno od osnovnih pitanja nameće se učinkovitost profilaktičke primjene antibiotika u sprječavanju razvoja infekcije. Dosadašnje studije pokazale su da profilaktička primjena antibiotika nema učinkovitosti u smanjenju stope posljeoperacijskih infekcija rane (69).

Naposljetku treba spomenuti i komplikacije karakteristične za laparoskopski pristup tijekom uvođenja troakara ili Veressove igle, a to su mogućnost ozljede trbušnih organa, pneumotoraks i plinska embolija (2).

1.2.11. Poslijeoperacijsko zbrinjavanje

Poslijeoperacijski tijek, neovisno o pristupu piloromiotomiji, uključuje kontrolu poslijeoperacijskog povraćanja, analgeziju i postepeno uvođenje peroralne prehrane. Optimalni režim prehrane nije strogo definiran te se razlikuje u pojedinim ustanovama. Ranije se vjerovalo da peroralni unos hrane treba izbjegavati barem 24 sata nakon operacijskog zahvata kako bi se smanjila učestalost poslijeoperacijskog povraćanja jer se normalna peristaltika želuca uspostavlja nakon 24 sata (70, 71). Slijedom navedenih pretpostavki ranije se započinjalo s hranjenjem 24 sata nakon operacijskog zahvata. Danas se obično započinje s enteralnom prehranom već unutar prvih nekoliko sati nakon operacijskog zahvata. Nedavna meta-analiza pokazala je da takav način hranjenja skraćuje boravak u bolnici, ali da nema razlike u stopi poslijeoperacijskog povraćanja, stoga su oba režima prehrane i danas opće prihvaćena te se uvelike primjenjuju (72).

U našoj ustanovi hranjenje na usta se započinje s 5–10 ml 5%-tne glukoze 2–24 sata nakon operacijskog zahvata, ovisno o odluci operatera. Ako bolesnik dobro tolerira glukozu, uvodi se majčino mlijeko ili adaptirana mliječna formula. Količina mlijeka povećava se svakim obrokom do količine adekvatne za dob djeteta. Nakon otpusta djeca se ambulantno prate kroz mjesec dana radi detekcije eventualnih kasnih komplikacija.

2. CILJ ISTRAŽIVANJA

Hipertrofična stenoza pilorusa je najčešći kirurški uzrok povraćanja u djece. Bolest se očituje povraćanjem želučanog sadržaja u luku, te će neminovno dovesti do potpune opstrukcije pilorusa i nemogućnosti uzimanja bilo kakve hrane na usta. Optimalno liječenje je kirurško. Kirurškim liječenjem prereže se hipertrofični cirkularni mišić u cijeloj duljini piloričnog kanala, čime se uspostavlja adekvatna propulzija hrane iz želuca u duodenum. Danas postoje dvije metode kirurškog liječenja, laparoscopska i otvorena piloromiotomija. U posljednje vrijeme u većini centara za dječju kirurgiju popularizirala se laparoscopska tehnika. Pokazalo se kako bolesnici podvrgnuti laparoscopskom zahvatu mnogo bolje podnose operacijski zahvat, brže se oporavljaju uz slabiji intenzitet i manju učestalost pojave boli. Također, odličan estetski učinak, manji broj komplikacija povezanih s kirurškim rezom i brža uspostava crijevne peristaltike još su neke od dosad istraživanih i dokazanih prednosti laparoscopske kirurgije.

Cilj istraživanja: Cilj ovog istraživanja je usporediti učinkovitost i ishode liječenja u dojenčadi s hipertrofičnom stenozom pilorusa između tradicionalnog otvorenog i laparoscopskog pristupa.

Hipoteze:

1. Laparoscopska piloromiotomija je sigurna i učinkovita metoda u liječenju hipertrofične stenozе pilorusa.
2. Djeca operirana laparoscopskim pristupom značajno kraće borave u bolnici.
3. Početak hranjenja u dojenčadi nakon laparoscopske piloromiotomije značajno je brži u usporedbi s otvorenom piloromiotomijom.
4. Učestalost poslijeoperacijskog povraćanja veća je nakon otvorene piloromiotomije.
5. Ne postoji statistički značajna razlika u stopi komplikacija između laparoscopske i otvorene piloromiotomije.

3. ISPITANICI I POSTUPCI

3.1. Ispitanici

Ispitanici su svi bolesnici koji su operirani zbog HSP u razdoblju od 1. siječnja 2005. do 1. srpnja 2021. u Klinici za dječju kirurgiju Kliničkog bolničkog centra (KBC) Split (n=63) i KBC Madrid (n=62). Od 132 identificirane dojenčadi, 7 ih je isključeno jer su zadovoljili jedan ili više kriterija isključenja, pa je naposljetku 125 dojenčadi uključeno u studiju.

Kriteriji uključenja:

1. Dojenčad, oba spola, u kojih je učinjena piloromiotomija zbog HSP u razdoblju od 1. siječnja 2005. do 1. srpnja 2021. godine.

Kriteriji isključenja:

1. Bolesnici u kojih je tijekom operacijskog zahvata pronađen drugi patološki supstrat.
2. Bolesnici u kojih je stenoza pilorusa druge etiologije.
3. Bolesnici sa stenozom pilorusa izvan neonatalne ili dojenačke dobi.
4. Bolesnici podvrgnuti konzervativnom liječenju hipertrofične stenozе pilorusa.
5. Bolesnici s nepotpunom medicinskom dokumentacijom.

3.2. Organizacija studije

Retrospektivna studija. Istraživanje je prema ustroju kvalitativno, dok je po intervenciji i obradi podataka deskriptivnog tj. opisnog tipa.

3.3. Mjesto studije

Istraživanje je provedeno u Klinici za dječju kirurgiju KBC-a Split i Klinici za dječju kirurgiju KBC-a Madrid.

3.4. Metode prikupljanja i obrade podataka

Izvori podataka su pisani protokoli i pismohrana povijesti bolesti Klinike za dječju kirurgiju i Klinike za dječje bolesti KBC-a Split i KBC-a Madrid.

3.4.1. Statistička obrada podataka

Prikupljeni podaci uneseni su u programske pakete Microsoft Office za obradbu teksta te Microsoft Excel za izradu tabličnog prikaza. Za statističku analizu korišten je statistički paket za društvene znanosti (SPSS, verzija 24.0, IBM Corp, Armonk, NY, USA). Komparativna analiza za kontinuirane varijable provedena je Mann-Whitney U testom. Usporedba kategorijskih varijabli provedena je Hi-kvadrat testom, dok je dvosmjerni Fisherov egzaktni test korišten u slučajevima kada je učestalost promatranog parametra bila niska. Kvantitativni podatci opisani su interkvartilnim rasponom (IQR), a kategorijske varijable su izražene apsolutnim brojevima (n) i postocima (%). Vrijednosti $P < 0,05$ smatrane su statistički značajnima.

3.4.2. Primarne mjere ishoda

Primarna mjera ishoda je usporedba ishoda liječenja između bolesnika operiranih otvoreno i laparoskopskim pristupom. Promatrani ishodi liječenja su brzina uspostave crijevne peristaltike, početak hranjenja na usta, intenzitet i učestalost pojave boli te vrsta i stopa komplikacija.

3.4.3. Sekundarne mjere ishoda

Sekundarne mjere ishoda su stopa poslijeoperacijskog povraćanja i duljina trajanja hospitalizacije.

3.4.4. Etička načela

Tijekom i nakon istraživanja štite se prava i osobni podaci ispitanika u skladu sa Zakonom o zaštiti prava bolesnika (NN 169/04, 37/08) i Zakonom o zaštiti osobnih podataka (NN 103/03-106/12). Istraživanje je usklađeno s odredbama Kodeksa liječničke etike i deontologije (NN 55/08, 139/15) te pravilima Helsinške deklaracije (1964. – 2013.). Pristupnica i njen mentor uputili su zamolbu Etičkom povjerenstvu KBC-a Split za odobrenje provedbe istraživanja, koje je Isto odobrilo rješenjem, klasa: 500-03/21-01/116 (Prilog 1).

3.5. Opis istraživanja

Za svakog bolesnika kojem je dijagnosticirana hipertrofična stenoza pilorusa i koji je podvrgnut otvorenoj ili laparoskopskoj piloromiotomiji analizirani su sljedeći podaci: dob, spol, tjelesna masa, stupanj uhranjenosti, laboratorijski parametri (prisutnost metaboličke alkaloze, hipokloremije i hipokalijemije), ultrazvučni nalaz (debljina mišićne stijenke, duljina i promjer piloričnog kanala), postojanje pridruženih anomalija, duljina trajanja operacijskog

zahvata, vrijeme do početka hranjenja na usta nakon zahvata, upotreba analgezije, poslijeoperacijsko povraćanje, duljina hospitalizacije i postojanje komplikacija. Ispitivani parametri uspoređeni su između dvije ispitivane skupine i s podacima iz dostupne medicinske literature. Za potrebe ovog istraživanja, bolesnici su podijeljeni u dvije skupine, ovisno o kirurškom pristupu. Bolesnici iz prve skupine bili su podvrgnuti otvorenom zahvatu, dok su bolesnici iz druge skupine bili podvrgnuti laparoskopskoj piloromiotomiji. Tehniku piloromiotomije odabrao je kirurg.

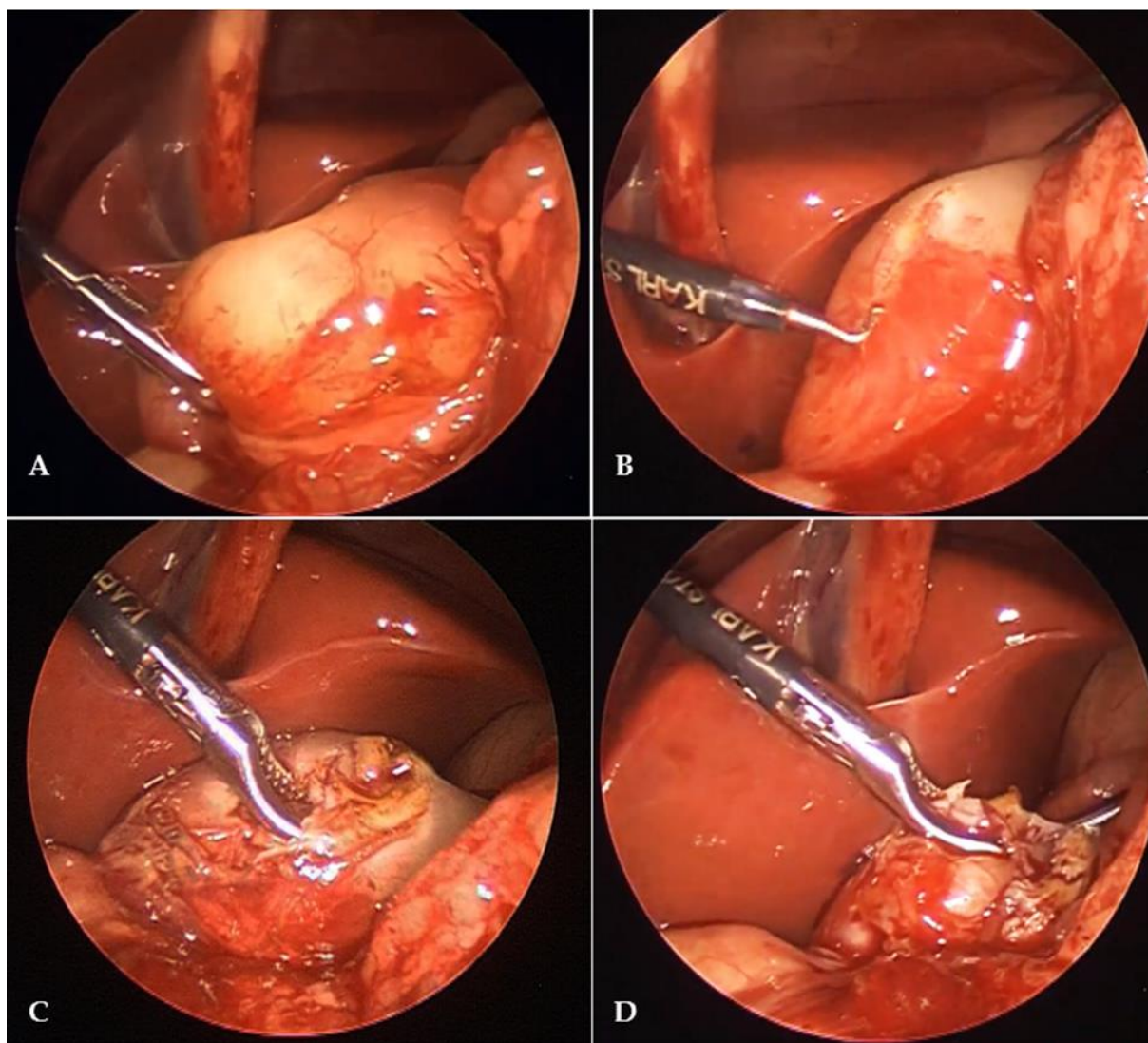
3.6. Operacijski postupak

3.6.1. Otvorena piloromiotomija

Otvorena piloromiotomija izvodila se kao što je opisano u uvodu ovog rada.

3.6.2. Laparoskopska piloromiotomija

U ovom istraživanju umjesto tradicionalne laparoskopske piloromiotomije pomoću piloromiotoma, incizija sluznice izvodila se pomoću dijatermijske kukice. Pneumoperitoneum je uspostavljen kao što je opisano u uvodu ovog rada. Za pregled trbušne šupljine koristio se laparoskop promjera 3,5mm (Karl Storz, Tuttlingen, Germany). Nakon što se prikaže hipertrofični pilorus, uvode se dva dodatna lateralna 3,5-mm troakara, lijevo i desno subkostalno, 1–2 cm lateralno od medioklavikularne linije. Pilorus se hvata piloričnom hvataljkom (Slika 9A). Piloromiotomija se izvodi pomoću 3 mm dijatermijske kukice (Karl Storz, Tuttlingen, Njemačka) od antruma do prepilorične vene Mayo (Slika 9B). Rubovi hipertrofičnog pilorusa diseciraju se pomoću endo-disektora (Karl Storz, Tuttlingen, Njemačka) (slika 9C). Postupak se prekida kada sluznica proviri kroz rez (slika 9D). Nakon što se osigura hemostaza uklanjaju se troakari, a rezovi na koži se zatvaraju pomoću ljepljivih kožnih flastera (3M™ Steri-Strip™, Neuss, Njemačka).



Slika 9. Intraoperacijski nalaz u 14 dana starog muškog novorođenčeta s HSP koji je podvrgnut laparoskopskoj piloromiotomiji: (A) – Laparoskopski prikaz hipertrofičnog pilorusa; (B) – Piloromiotomija koristeći 3 mm dijtermijsku kukicu; (C) – Odvajanje mišićnih vlakana pilorusa tupim endo-disektorom; (D) – Završetak postupka, prikaz prolabirane sluznice na mjestu piloromiotomije.

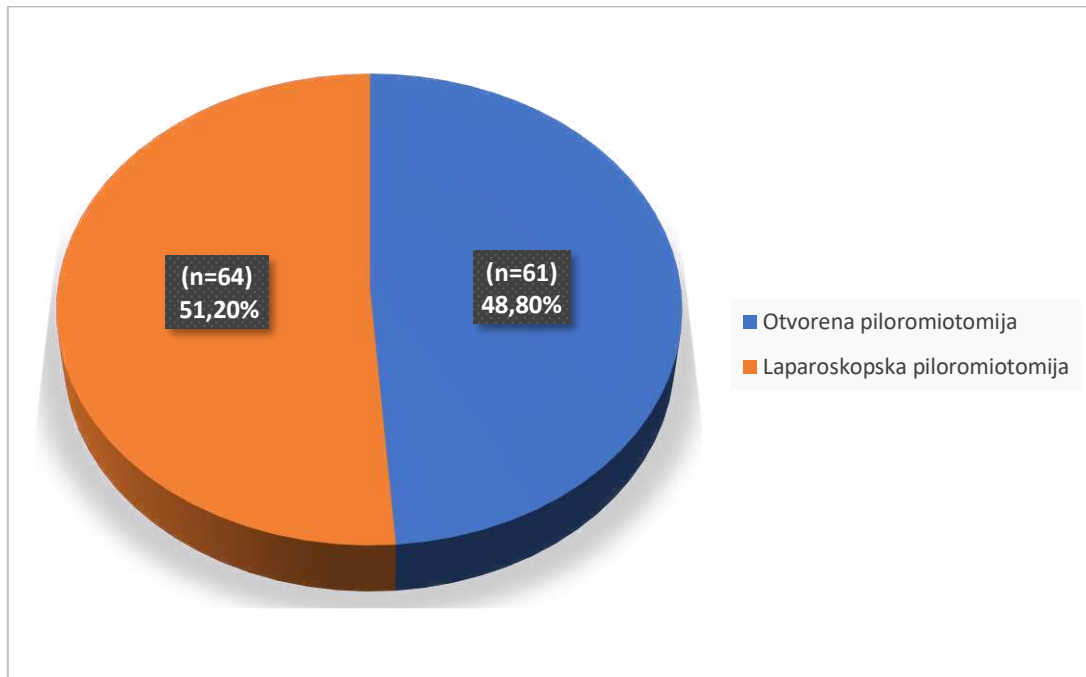
3.7. Poslijeoperacijsko zbrinjavanje

Nakon operacijskog zahvata, bolesnici su praćeni u jedinici intenzivnog liječenja nekoliko sati sve dok nisu bili potpuno budni te im je ordinirana intravenska otopina (5%-tna glukoza + 0,45%-tni NaCl) u dozi od 4 ml/kg/h. Peroralno hranjenje započeto je s 5–10 ml 5%-tne glukoze 2-24 sata nakon operacije, ovisno o odluci kirurga. Ukoliko dijete dobro podnosi glukoze, započinje se s majčinim mlijekom ili adaptiranom mliječnom formulom. Količina

mlijeka povećavala se svakim obrokom sve do količine adekvatne za tjelesnu masu djeteta. U slučaju povraćanja, nastavljena je kontinuirana infuzija, te se nakon nekoliko sati ponovo ordinirala hrana na usta u manjim obrocima. Za analgeziju je korišten paracetamol u dozi 10-15 mg/kg. Afebrilni bolesnici, koji su u potpunosti tolerirali hranu na usta, bez povraćanja, otpušteni su iz bolnice. Nakon otpusta djeca su praćena ambulantno sedmog i tridesetog poslijeoperacijskog dana, a nakon toga prema potrebi.

4. REZULTATI

U studiju je uključeno ukupno 125 bolesnika, od čega 104 (83,2 %) muške dojenčadi, s medijanom dobi 33 (IQR 24; 40) dana, koji su bili podvrgnuti piloromiotomiji zbog hipertrofične stenoze pilorusa. Od ukupnog broja bolesnika 61 dijete je svrstano u Skupinu I (otvorena piloromiotomija), a 64 djeteta u Skupinu II (laparoskopska piloromiotomija) (Slika 10).



Slika 10. Omjer laparoskopskih naspram otvorenih piloromiotomija u razdoblju 2005. – 2021. godine.

Statističkom obradom demografskih podataka nađeno je da su obje skupine bile simetrične, nije bilo statistički značajne razlike u odnosu na slijedeće parametre: dob ($P=0,453$), spol ($P=0,570$), tjelesna masa ($P=0,226$), pothranjenost ($P=0,255$), prisutnost pridruženih anomalija ($P=1,000$). Analizom prijeoperacijskih laboratorijskih parametara u obje skupine nije pronađena statistički značajna razlika (učestalost hipokalijemije ($P=0,350$), hipokloremije ($P=0,316$) i metaboličke alkaloze ($P=0,974$)). Također, u obje skupine nije pronađena razlika nakon analize prijeoperacijskih ultrazvučnih nalaza: debljina stijenke pilorusa ($P=0,260$), duljina piloričnog kanala ($P=0,857$) i a-p promjer pilorusa ($P=0,441$). Demografske karakteristike, klinički i laboratorijski podaci bolesnika prikazani su u Tablici 1.

Tablica 1. Demografske karakteristike, klinički i laboratorijski podaci bolesnika.

	Skupina I	Skupina II	
	Otvorena piloromiotomija (n=61)	Laparoskopska piloromiotomija (n=64)	<i>P</i>
<i>Demografske karakteristike pacijenata</i>			
Dob (dani) <i>medijan (IQR)</i>	34 (23,5; 46)	31 (24; 38)	0,453*
Spol, <i>n (%)</i>			
<i>muški</i>	50 (82)	54 (85,7)	0,570 [†]
<i>ženski</i>	11 (18)	9 (14,3)	
Tjelesna masa (g) <i>medijan (IQR)</i>	3 700 (3 525; 4 240)	3 800 (3 030; 4 025)	0,226*
Po hranjenost, <i>n (%)</i>	16 (26,2)	11 (17,8)	0,255 [†]
Pridružene anomalije, <i>n (%)</i>	5 (8,9)	6 (10,3)	1,000 [‡]
<i>Laboratorijski parametri</i>			
Hipokalijemija, <i>n (%)</i>	13 (21,6)	18 (29)	0,350 [†]
Hipokloremija, <i>n (%)</i>	24 (39,3)	24 (37,5)	0,316 [†]
Metabolička alkalozna, <i>n (%)</i>	54 (88,5)	55 (85,9)	0,974 [†]
<i>Ultrazvučni nalaz</i>			
UZV – debljina piloričnog mišića; <i>medijan (IQR)</i>	5.5 (5; 5,8)	5.2 (4,8; 6)	0,260*
UZV – duljina piloričnog kanala; <i>medijan (IQR)</i>	19 (18; 21,5)	19 (18; 21)	0,857*
UZV – a-p promjer pilorusa; <i>medijan (IQR)</i>	17 (15; 18)	18 (16; 18,5)	0,441*

* *Mann-Whitney U-test-test*; [†] *Hi-kvadrat test*; [‡] *Fisherov egzaktni test*; *IQR – interkvartilni raspon*

Statistički značajno kraće trajanje operacije zabilježeno je u skupini bolesnika koji su bili podvrgnuti laparoskopskoj piloromiotomiji, 35 min (IQR 30; 45) u usporedbi sa skupinom bolesnika podvrgnutih otvorenoj piloromiotomiji, 45 min (IQR 40; 57,5); $P < 0,001$ Medijan vremena do početka hranjenja na usta nakon zahvata, također je bio značajno kraći u bolesnika koji su bili podvrgnuti laparoskopskoj piloromiotomiji i iznosio je 6 sati (IQR 4; 8) u usporedbi sa bolesnicima u kojih je učinjena otvorena piloromiotomija, gdje je medijan iznosio 22 sata (IQR 13,5; 24); $P < 0,001$. Učestalost poslijeoperacijskog povraćanja bila je značajno veća u

skupini bolesnika u kojih je učinjena otvorena piloromiotomija, n=19 (31,1%) u usporedbi sa bolesnicima koji su operirani laparoskopskim pristupom, n=10 (15,6%); $P=0,039$. Prosječno vrijeme hospitalizacije nakon operacijskog zahvata za skupinu bolesnika u kojih je učinjena laparoskopska piloromiotomija bilo je 3 dana (IQR 2; 3), a u skupini bolesnika u kojih je učinjena otvorena piloromiotomija 6 dana (IQR 4,5; 8); $P<0,001$. Učestalost komplikacija i stopa reoperacija bile su niže u skupini bolesnika podvrgnutih laparoskopskoj piloromiotomiji, ali razlike nisu bile statistički značajne ($P=0,157$ – učestalost komplikacija i $P=0,113$ – stopa reoperacija). Najčešća komplikacija u obje skupine bila je perforacija sluznice (Otvorena piloromiotomija, n=3 (4,9%); Laparoskopska piloromiotomija, n=2 (3,1%)), te infekcija rane u otvorenoj skupini, n=3 (4,9%). U skupini bolesnika koji su podvrgnuti laparoskopskoj piloromiotomiji nisu zabilježeni slučajevi infekcije rane. Troje bolesnika (4,9%) koji su bili podvrgnuti otvorenoj piloromiotomiji zahtijevalo je reoperaciju zbog difuznog peritonitisa uzrokovanog perforacijom sluznice. U skupini bolesnika operiranih laparoskopskim pristupom, dvije perforacije sluznice prepoznate su intraoperacijski i sanirane su laparoskopskim šavovima bez daljnjih posljedica. Ishodi liječenja prikazani su u Tablici 2.

Tablica 2. Ishodi liječenja

	Skupina I Otvorena piloromiotomija (n=61)	Skupina II Laparoskopska piloromiotomija (n=64)	P
Trajanje operacije (min) <i>medijan (IQR)</i>	45 (40; 57,5)	35 (30; 45)	<0,001*
Vrijeme do početka hranjenja na usta (h) <i>median (IQR)</i>	22 (13,5; 24)	6 (4; 8)	<0,001*
Poslijeoperacijsko povraćanje, n (%)	19 (31,1)	10 (15,6)	0,039 [†]
Duljina hospitalizacije (dani) <i>medijan (IQR)</i>	6 (4,5; 8)	3 (2; 3)	<0,001*
Komplikacije, n (%)	6 (9,8)	2 (3,1)	
Perforacija sluznice	3 (4,9)	2 (3,1)	0,157 [‡]
Infekcija rane	3 (4,9)	0 (0)	
Reoperacije, n (%)	3 (4,9)	0 (0)	0,113 [‡]

* *Mann-Whitney U-test-test*; [†] *Hi-kvadrat test*; [‡] *Fisherov egzaktini test*; *IQR – Interkvartilni raspon*

5. RASPRAVA

Rezultati ovog istraživanja potvrdili su da je laparoskopjska piloromiotomija u rukama iskusnog laparoskopjskog kirurga, sigurna i učinkovita metoda za liječenje dojenčadi s hipertrofičnom stenozom pilorusa. Laparoskopjska piloromiotomija u većini centara obično se izvodi pomoću piloričnog noža. U posljednjih nekoliko godina zabilježena je primjena elektrokirurške (dijatermijske) kukice umjesto piloromiotoma. Sigurnost i učinkovitost primjene kukice za liječenje hipertrofične stenozе pilorusa postala je predmet istraživanja te je potvrđena rezultatima ove studije. Ova studija je također potvrdila da su duljina trajanja operacijskog zahvata, duljina hospitalizacije i vrijeme do početka hranjenja na usta nakon laparoskopjske piloromiotomije značajno kraći, u usporedbi s otvorenom piloromiotomijom. Učestalost poslijeoperacijskog povraćanja također je bila manja u djece koja su podvrgnuta laparoskopjskoj piloromiotomiji. Poslijeoperacijske komplikacije i stopa reoperacija, kao najbolje metode za procjenu sigurnosti određenog medicinskog postupka, također su bile rjeđe u skupini bolesnika koji su podvrgnuti laparoskopjskoj piloromiotomiji.

U današnje vrijeme, unatoč nekoliko izvještaja o konzervativnom liječenju atropinom, kirurško liječenje (piloromiotomija) i dalje je metoda izbora za liječenje dojenčadi s hipertrofičnom stenozom pilorusa (49–51, 73). Tradicionalnu otvorenu piloromiotomiju prvi je opisao i uspješno izveo njemački kirurg Ramstedt 1911. godine (16). Od tada se hipertrofična stenoza pilorusa uspješno liječi dugi niz godina. Posljednja dva do tri desetljeća laparoskopjska kirurgija postala je popularna metoda među dječjim kirurzima, osobito nakon razvoja instrumenata prikladnih za pedijatrijsku populaciju. Laparoskopjskim pristupom počeli su se izvoditi različiti pedijatrijski zahvati kao što su hernioplastika, apendektomija, varikocelktomija, kolecistektomija, piloromiotomija i dr., koji su se dotad izvodili isključivo otvorenim pristupom (60–65, 74–77). Brojna istraživanja pokazala su da laparoskopjska piloromiotomija ima brojne prednosti u liječenju hipertrofične stenozе pilorusa u usporedbi s otvorenom piloromiotomijom. Brži oporavak, brži početak hranjenja na usta nakon zahvata, manja učestalost pojave boli i slabiji intenzitet, kraće trajanje operacijskog zahvata, kraća hospitalizacija te manja učestalost komplikacija su dosad istraživane i potvrđene prednosti laparoskopjskog pristupa (49, 59–65). Također, kozmetički rezultati su neusporedivo bolji u dojenčadi operirane laparoskopjskim pristupom (49, 59–65). Uspjeh i / ili superiornost jedne kirurške tehnike nad drugom najbolje se promatra kroz stopu komplikacija i recidiva, koji su posljedica samog kirurškog zahvata. Većina objavljenih studija potvrdila je superiornost laparoskopjske tehnike nad otvorenim pristupom.

Huang i sur. usporedili su ishode liječenja 233 dojenčadi s hipertrofičnom stenozom pilorusa. Piloromiotomija je provedena u svih bolesnika, laparoskopskim ili otvorenim pristupom. Zaključili su da se učinkovitost postupaka ne razlikuje između ispitivanih skupina, ali su, slično našim rezultatima, rezultati studije pokazali da su trajanje operacijskog zahvata, vrijeme do početka hranjenja na usta nakon zahvata i trajanje hospitalizacije znatno kraći u skupini bolesnika koji su bili podvrgnuti laparoskopskoj piloromiotomiji (60). Ismail i sur. proveli su prospektivno randomizirano kliničko istraživanje na 80 dojenčadi uspoređujući ishode otvorene i laparoskopske piloromiotomije. Dobiveni rezultati potvrdili su superiornost laparoskopskog zahvata nad otvorenim. Duljina trajanja operacijskog zahvata, duljina hospitalizacije i vrijeme do početka hranjenja na usta bili su značajno kraći u dojenčadi koja je podvrgnuta laparoskopskom zahvatu. Ovi su rezultati u korelaciji s rezultatima našem istraživanju. Ovim istraživanjem također je utvrđeno da je potreba za analgezijom nakon operacijskog zahvata bila manja u skupini dojenčadi operirane laparoskopskim pristupom. Ismail i sur. zabilježili su i dva slučaja nepotpune piloromiotomije, kao i jedan slučaj infekcije rane u skupini dojenčadi podvrgnute laparoskopskoj piloromiotomiji (78).

Za razliku od prethodnih studija, Zampieri i sur. u svom istraživanju na 60 dojenčadi nisu pronašli statistički značajnu razliku ishoda liječenja i stope komplikacija između dvije operacijske tehnike te su zaključili da je laparoskopski pristup alternativa otvorenom pristupu (59). Sličan zaključak donijeli su Shawn i sur. koji su u 200 dojenčadi operirane zbog HSP, ustanovili samo manju učestalost pojave boli i manju učestalost komplikacija u skupini dojenčadi koja je operirana laparoskopskom metodom (79). Kimet je proveo istraživanje na 290 dojenčadi uspoređujući laparoskopsku piloromiotomiju s dva različita otvorena pristupa: poprečni rez ispod desnog rebrenog luka i supraumbilikalni rez. Zaključio je da je laparoskopski pristup siguran i učinkovit te da u usporedbi s otvorenim pristupima zahtijeva značajno manje vremena (80).

Costanzo i sur. istraživali su učestalost i vrstu komplikacija te duljinu hospitalizacije između otvorenog i laparoskopskog pristupa u 3526 dojenčadi s HSP. Budući da su rezultati svjedočili značajnom smanjenju ukupnog morbiditeta u dojenčadi koja je podvrgnuta laparoskopskom zahvatu, zaključili su da je laparoskopska piloromiotomija superiornija u odnosu na tradicionalni otvoreni pristup (62). Kraće trajanje operacije i vrijeme hospitalizacije u skupini dojenčadi operirane laparoskopskim pristupom također su potvrđeni i u istraživanju koje su proveli Mahida i sur. na 1143 djece s HSP (81).

U većini centara tradicionalna laparoskopska piloromiotomija izvodi se pomoću piloromiotoma (37, 59-62). Međutim, u brojnim centrima, osobito u zemljama s nižim socioekonomskim statusom, takav instrument nije uvijek dostupan, pa su dječji kirurzi primorani koristiti različite modifikacije piloromiotoma za izvođenje laparoskopske piloromiotomije. Shah i sur. koristili su vrh kirurškog noža koji je umetnut u laparoskopski iglodržać (82). Ista je tehnika potvrđena u nedavno provedenoj studiji u Africi koju su publicirali Ramji i sur. (83). Budući da nož može ispasti u trbušnu šupljinu i uzrokovati ozljede okolnih struktura ili organa, ova alternativna tehnika nije bezopasna. Također, prilikom umetanja noža u iglodržać može doći do ozljeda trbušnih organa. Ukoliko nož ispadne iz iglodržaća u pojedinim situacijama može je biti teško identificirati laparoskopskim pristupom što može dodatno zakomplicirati postupak i biti razlog za laparotomiju (82, 83). Abu-Kishk je opisao primjenu miringotomijskog noža kao alternativu za piloromiotomijski nož (84). Neki dječji kirurzi opisali su jednokratnu primjenu noža za artrotomiju, ali taj nož više nije dostupan (65). Piloromiotom utvrđeno je siguran i učinkovit, ali ukoliko dođe do slučajne ozljede okolnih organa i tkiva može značajno zakomplicirati postupak. Rezanjem piloričnog mišića mogu se ozlijediti male krvne žile na njegovoj površini, što može rezultirati krvarenjem i onečišćenjem vidnog polja kirurga krvlju (65).

Nedavno je zabilježena primjena dijatermijske kukice umjesto piloromiotomijskog noža s izvrsnim rezultatima (65). Jain i sur. prvi su opisali primjenu dijatermijske kukice za piloromiotomiju u 15 bolesnika, kao vrijednu alternativu piloromiotomijskom nožu. Zaključili su da je piloromiotomija pomoću dijatermijske kukice jednako sigurna i učinkovita kao i uz piloromiotomijski nož. Jedna od glavnih prednosti ove tehnike je čisto operacijsko polje, jer primjenom dijatermijske kukice ne dolazi do krvarenja. To je vrlo važno za dječje laparoskopske kirurge koji rade u vrlo ograničenim prostorima u dojenčadi i djece (65). Ipak, dječji kirurg uvijek treba biti oprezan jer svaka kirurška tehnika, osim prednosti, ima i određene nedostatke. Glavni nedostaci ove tehnike su mogućnost toplinskih ozljeda okolnih struktura i ozljeda sluznice pilorusa (65, 85). Rizik za ozljedu sluznice pilorusa je vrlo nizak, budući da se u dojenčadi s hipertrofičnom stenozom pilorusa uvijek koristi 3 mm kukica, a debljina hipertrofičnog piloričnog mišića obično je veća od 4 mm. Stoga se kukica može slobodno umetnuti kako bi se razdijelio mišić. Također, treba imati na umu da se toplinska oštećenja ne moraju odmah prezentirati, nego obično dovode do kasnog razvoja komplikacija (65, 76, 85–89).

Jain i sur. su u svom istraživanju na 27 dojenčadi opisali primjenu dijatermijske kukice za rezanje hipertrofičnog pilorusa. Usporedili su ishode liječenja u dojenčadi u kojih je piloromiotomija izvedena piloričnim nožem s dojenčadi u koje je laparoskopna piloromiotomija izvedena pomoću dijatermijske kukice. Rezultati su pokazali da su obje metode sigurne i učinkovite (65). Vrlo slični rezultati zabilježeni su i u našoj studiji.

Iako većina objavljenih studija sugerira da postoje značajne prednosti laparoskopne piloromiotomije u liječenju HSP, nedavni sustavni pregledi i meta-analize, vjerojatno zbog malog uzorka i relativno niske incidencije bolesti, nisu pronašli dokaze kojim bi laparoskopni pristup dobio prednost nad otvorenim. Za laparoskopnu piloromiotomiju potrebno je manje vremena, ali neke studije upućuju na to da je veća učestalost perforacije sluznice i nepotpune piloromiotomije kod dojenčadi operirane laparoskopski. Međutim, za bilo koju od gore navedenih varijabli nije pronađena jaka statistička značajnost ili su dokazi bili vrlo niske sigurnosti (61, 63, 90).

Moguća ograničenja ove studije proizlaze iz retrospektivnog ustroja istraživanja i ograničenog broja bolesnika zbog relativno niske učestalosti bolesti. Također, ovom studijom nije bilo moguće usporediti ishode liječenja dijatermijskom kukicom i piloričnim nožem, budući da su svi naši bolesnici podvrgnuti laparoskopnoj piloromiotomiji pomoću dijatermijske kukice. Kako bi se potvrdili naši nalazi i utvrdilo utječe li promjena ovih parametara na ishode liječenja, potrebno je provesti multicentrične randomizirane studije na većem uzorku bolesnika.

6. ZAKLJUČCI

Obje istraživane tehnike, otvorena i laparoscopska piloromiotomija su sigurne i učinkovite za liječenje dojenčadi s hipertrofičnom stenozom pilorusa. Naša studija je pokazala da dojenčad operirana laparoscopskim pristupom ima brojne prednosti: kraće trajanje operacijskog zahvata, niža učestalost poslijeoperacijskog povraćanja, značajno kraća hospitalizacija i vrijeme do početka unosa hrane na usta nakon zahvata. Učestalost komplikacija i stopa reoperacija također su bile niže u dojenčadi operirane laparoscopski, ali razlika nije bila statistički značajna.

7. LITERATURA

1. Krmpotić-Nemanić J, Marušić A. Probavni sustav. U: Krmpotić-Nemanić J, Marušić A, urednici. Anatomija čovjeka. 2. izdanje. Zagreb: Medicinska naklada; 2007. str. 318–29.
2. Stipančić I, Martinac P. Kirurgija želuca i dvanaesnika. U: Šoša T, Sutlić Ž, Stanec Z, Tonković I i sur., urednici. Kirurgija. Zagreb: Naklada Ljevak; 2007. str. 449–52.
3. Sadler, Thomas W. Digestive System. U: Sadler, Thomas W, urednici. Langman's medical embryology. 12. izdanje. Philadelphia: Wolters Kluwer Health/Lippincott Williams & Wilkins; 2012. str. 205–12.
4. Bartleby.com [Internet]. Philadelphia: Lea & Febiger; 2000. Anatomy of the human body [citirano 30.10.2020.]. Dostupno na: <https://www.bartleby.com/107/>
5. Paulsen F, Waschke J. Unutrašnji organi. Sobotta, Atlas anatomije čovjeka. 3. hrvatsko izdanje. Zagreb: Naklada Slap; 2013. str. 75–9.
6. Hladnik A, Petanjek Z. Funkcionalna organizacija autonomnog živčanog sustava. Gyrus Jour. 2014;2:94–8.
7. Junqueira LC, Carneiro J, Kelley RO. Osnove histologije. 2. izdanje. Zagreb: Školska knjiga; 2005. str. 291, 299–307.
8. Guyton C, Hall JE. Fiziologija probavnog sustava. U: Guyton C, Hall JE, urednici. Medicinska fiziologija. 13. izdanje. Zagreb: Medicinska naklada; 2017. str. 810.
9. Ramsay PT, Carr A. Gastric acid and digestive physiology. Surg Clin North Am. 2011;91:977–82.
10. Bardhan KD, Strugala V, Dettmar PW. Reflux revisited: advancing the role of pepsin. Int J Otolaryngol. 2012;2012:646901.
11. Schubert ML. Gastric acid secretion. Curr Opin Gastroenterol. 2016;32:452–60.
12. Ivančević Ž. Probavni poremećaji u novorođenčadi i djece. U: Ivančević Ž. MSD priručnik dijagnostike i terapije. Split: Placebo; 2014. str. 2289–90.
13. Arca MJ, Whitehouse JS. Hypertrophic pyloric stenosis. U: Mattei P, urednici. Fundamentals of pediatric surgery. New York: Springer; 2011. str. 341.
14. Bašković M, Župančić B, Lesjak N, Vukasović I. Hipertrofična stenoza pilorusa – retrospektivna petogodišnja analiza. Acta Med Croatica. 2016;70:103–6.

15. Mack H. A history of hypertrophic pyloric stenosis and its treatment: Bulletin of the History of Medicine. 1942;12:466–7.
16. Ramstedt C. Zur operation der angeborenen pylorus. Med Klin. 1912;8:1702–5.
17. Chandran L, Chitkara M. Vomiting in children: reassurance, red flag, or referral?. Pediatr Rev. 2008;29:183–92.
18. Schechter R, Torfs CP, Bateson TF. The epidemiology of infantile hypertrophic pyloric stenosis. Paediatr Perinat Epidemiol. 1997;11:407–27.
19. Atwell JD, Levick P. Congenital hypertrophic pyloric stenosis and associated anomalies in the genitourinary tract. J Pediatr Surg. 1981;16:1029–35.
20. Peeters B, Benninga MA, Hennekam RC. Infantile hypertrophic pyloric stenosis– genetics and syndromes. Nat Rev Gastroenterol Hepatol. 2012;9:646–60.
21. Chung E. Infantile hypertrophic pyloric stenosis: genes and environment. Arch Dis Child. 2008;93:1003–4.
22. Totonelli G, Cozzi DA. Fetal and neonatal surgery. U: Sinha KC, Davenport M, urednici. Handbook of pediatric surgery. London: Springer; 2010. str. 85–6.
23. Baker D, Finkel MA, Finkel KA, Morden R. Infantile hypertrophic pyloric stenosis in monozygotic twins: a case report and review of genetic and modifiable risk factors. Ann Pediatr Surg. 2018;14:182–6.
24. Feenstra B, Geller F, Carstensen L, Romitti PA, Baranowska Körberg I, Bedell B i sur. Plasma lipids, genetic variants near APOA1, and the risk of infantile hypertrophic pyloric stenosis. JAMA. 2013;310:714–21.
25. Sørensen HT, Nørgård B, Pedersen L, Larsen H, Johnsen SP. Maternal smoking and risk of hypertrophic infantile pyloric stenosis: 10 year population based cohort study. BMJ. 2002;325:1011–2.
26. Lund M, Pasternak B, Davidsen RB, Feenstra B, Krogh C, Diaz LJ i sur. Use of macrolides in mother and child and risk of infantile hypertrophic pyloric stenosis: nationwide cohort study. BMJ. 2014;348:g1908.
27. Honein MA, Paulozzi LJ, Himelright IM, Lee B, Cragan JD, Patterson L i sur. Infantile hypertrophic pyloric stenosis after pertussis prophylaxis with erythromycin: a case review and cohort study. Lancet. 1999;354:2101–5.

28. Krogh C, Biggar RJ, Fischer TK, Lindholm M, Wohlfahrt J, Melbye M. Bottle-feeding and the risk of pyloric stenosis. *Pediatrics*. 2012;130:e943–9.
29. Pisacane A, Luca U, Criscuolo L, Vaccaro F, Valiante A, Inglese A i sur. Breast feeding and hypertrophic pyloric stenosis: population based case-control study. *BMJ*. 1996;312:746–7.
30. Simonishvili A, Bagaturia I. The etiology and pathogenesis of infantile pyloric stenosis. *Georgian Med News*. 2005;126:41–4.
31. Feng Z, Nie Y, Zhang Y, Li Q, Xia H, Gong S i sur. The clinical features of infantile hypertrophic pyloric stenosis in Chinese Han population: analysis from 1998 to 2010. *PLoS One*. 2014;9:e88925.
32. Ohshiro K, Puri P. Pathogenesis of infantile hypertrophic pyloric stenosis: recent progress. *Pediatr Surg Int*. 1998;13:243–52.
33. Rogers IM. The true cause of pyloric stenosis is hyperacidity. *Acta Paediatrica*. 2006;95:132–6.
34. Oue T, Puri P. Smooth muscle cell hypertrophy versus hyperplasia in infantile hypertrophic pyloric stenosis. *Pediatr Res*. 1999;45:853–7.
35. Gamulin S, Marušić M, Kovač M. *Patofiziologija*. 7. izdanje. Zagreb: Medicinska naklada; 2011. str. 1007–10.
36. Applegate MS, Druschel CM. The epidemiology of infantile hypertrophic pyloric stenosis in New York State, 1983 to 1990. *Arch Pediatr Adolesc Med*. 1995;149:1123–9.
37. Pogorelić Z, Čagalj IČ, Žitko V, Neveščanin A, Krželj V. Late-onset hypertrophic pyloric stenosis in a 14-weeks-old full term male infant. *Acta Medica*. 2019;62:82–4.
38. Mayo clinic diseases & conditions. Pyloric stenosis [Internet]. Rochester, MN 55905: Mayo Clinic; 2020 [citirano 3.11.2020.]. Dostupno na: <https://www.mayoclinic.org/diseases-conditions/pyloric-stenosis/symptoms-causes/>
39. Oakley EA, Barnett PL. Is acid base determination an accurate predictor of pyloric stenosis?. *J Paediatr Child Health*. 2000;36:587–9.
40. Godbole P, Sprigg A, Dickson JA, Lin PC. Ultrasound compared with clinical examination in infantile hypertrophic pyloric stenosis. *Arch Dis Child*. 1996;75:335–7.

41. Dähnert W. Radiology Review Manual. 4. izdanje. Baltimore: Williams&Wilkins; 1999. str. 692–3.
42. Khan AA, Yousaf MA, Ashraf M. Role of ultrasonography in early diagnosis of infantile hypertrophic pyloric stenosis. J Ayub Med Coll Abbottabad. 2014;26:316–9.
43. Frković M, Kuhar M, Perhoč Ž, Barbarić-Babić V, Molnar M, Vuković J. Diagnostic imaging of hypertrophic pyloric stenosis. Radiology and Oncology. 2001;35:11–6.
44. Upper gastrointestinal series [Internet]. Baltimore, Maryland: John Hopkins medicine; 2021 [citirano 10.1.2021.]. Dostupno na: <https://www.hopkinsmedicine.org/health/treatment-tests-and-therapies/upper-gastrointestinal-series>
45. Smith J, Fox SM. Pediatric abdominal pain: An emergency medicine perspective. Emerg Med Clin North Am. 2016;34:341–61.
46. Oviedo Gutiérrez M, Amat Valero S, Gómez Farpón A, Montalvo Ávalos C, Fernández García L, Lara Cárdenas DC i sur. Infantile hypertrophic pyloric stenosis or gastric adenomyoma? Differential diagnosis of gastric outlet obstruction in children. Cir Pediatr. 2015;28:153–5.
47. Hernanz-Schulman M. Infantile hypertrophic pyloric stenosis. Radiology. 2003;227:319–31.
48. van den Bunder FAIM, van Woensel JBM, Stevens MF, van de Brug T, van Heurn LWE, Derikx JPM. Respiratory problems owing to severe metabolic alkalosis in infants presenting with hypertrophic pyloric stenosis. J Pediatr Surg. 2020;55:2772–6.
49. El-Gohary Y, Abdelhafeez A, Paton E, Gosain A, Murphy AJ. Pyloric stenosis: an enigma more than a century after the first successful treatment. Pediatr Surg Int. 2018;34:21–7.
50. Ono S, Takenouchi A, Terui K, Yoshida H, Terui E. Risk factors for unsuccessful atropine therapy in hypertrophic pyloric stenosis. Pediatr Int. 2019;61:1151–4.
51. Kawahara H, Takama Y, Yoshida H, Nakai H, Okuyama H, Kubota A i sur. Medical treatment of infantile hypertrophic pyloric stenosis: should we always slice the "olive"? J Pediatr Surg. 2005;40:1848–51.

52. Takeuchi M, Yasunaga H, Horiguchi H, Hashimoto H, Matsuda S. Pyloromyotomy versus i.v. atropine therapy for the treatment of infantile pyloric stenosis: nationwide hospital discharge database analysis. *Pediatr Int.* 2013;55:488–91.
53. Taylor S. Pyloric stenosis before and after Ramstedt. *Arch Dis Child.* 1959;34:20–3.
54. Shaw A. Ramstedt and the centennial of pyloromyotomy. *J Pediatr Surg.* 2012;47:1433–5.
55. Raffensperger J. Pierre Fredet and pyloromyotomy. *J Pediatr Surg.* 2009;44:1842–5.
56. Georgoula C, Gardiner M. Pyloric stenosis a 100 years after Ramstedt. *Arch Dis Child.* 2012;97:741–5.
57. El-Gohary Y, Yeap BH, Hempel G, Gillick J. A 9-year a single center experience with circumumbilical Ramstedt’s pyloromyotomy. *Eur J Pediatr Surg.* 2010;20:387–90.
58. Amano H, Kawashima H, Iwanaka T. Pyloromyotomy. U: Taguchi T, Iwanaka T, Okamatsu T, urednici. *Operative general surgery in neonates and infants.* 1. izdanje. Tokyo: Springer; 2016. str. 185–91.
59. Zampieri N, Corato V, Scirè G, Camoglio FS. Hypertrophic pyloric stenosis: 10 years' experience with standard open and laparoscopic approach. *Pediatr Gastroenterol Hepatol Nutr.* 2021;24:265–72.
60. Huang WH, Zhang QL, Chen L, Cui X, Wang YJ, Zhou CM. The safety and effectiveness of laparoscopic versus open surgery for congenital hypertrophic pyloric stenosis in infants. *Med Sci Monit.* 2020;26:e921555.
61. Sathya C, Wayne C, Gotsch A, Vincent J, Sullivan KJ, Nasr A. Laparoscopic versus open pyloromyotomy in infants: a systematic review and meta-analysis. *Pediatr Surg Int.* 2017;33:325–33.
62. Costanzo CM, Vinocur C, Berman L. Postoperative outcomes of open versus laparoscopic pyloromyotomy for hypertrophic pyloric stenosis. *J Surg Res.* 2018;224:240–4.
63. Oomen MW, Hoekstra LT, Bakx R, Ubbink DT, Heij HA. Open versus laparoscopic pyloromyotomy for hypertrophic pyloric stenosis: a systematic review and meta-analysis focusing on major complications. *Surg Endosc.* 2012;26:2104–10.

64. Fujimoto T, Lane GJ, Segawa O, Esaki S, Miyano T. Laparoscopic extramucosal pyloromyotomy versus open pyloromyotomy for infantile hypertrophic pyloric stenosis: which is better? *J Pediatr Surg.* 1999;34:370–2.
65. Jain V, Choudhury SR, Chadha R, Puri A, Naga AS. Laparoscopic pyloromyotomy: is a knife really necessary?. *World J Pediatr.* 2012;8:57–60.
66. Waldron LS, St Peter SD, Muensterer OJ. Management and outcome of mucosal injury during pyloromyotomy - an analytical survey study. *J Laparoendosc Adv Surg Tech A.* 2015;25:1044–6.
67. Hall NJ, Eaton S, Seims A, Leys CM, Densmore JC, Calkins CM i sur. Risk of incomplete pyloromyotomy and mucosal perforation in open and laparoscopic pyloromyotomy. *J Pediatr Surg.* 2014;49:1083–6.
68. Downey EC Jr. Laparoscopic pyloromyotomy. *Semin Pediatr Surg.* 1998;7:220–4.
69. Katz MS, Schwartz MZ, Moront ML, Arthur LG 3rd, Timmapuri SJ, Prasad R. Prophylactic antibiotics do not decrease the incidence of wound infections after laparoscopic pyloromyotomy. *J Pediatr Surg.* 2011;46:1086–8.
70. Leahy A, Fitzgerald RJ. The influence of delayed feeding on postoperative vomiting in hypertrophic pyloric stenosis. *Br J Surg.* 1982;69:658–9.
71. Scharli AF, Leditschke JF. Gastric motility after pyloromyotomy in infants: A reappraisal of postoperative feeding. *Surgery.* 1968;64:1133–7.
72. Sullivan KJ, Chan E, Vincent J, Iqbal M, Wayne C, Nasr A; Canadian association of paediatric surgeons evidence-based resource. feeding post-pyloromyotomy: A meta-analysis. *Pediatrics.* 2016;137:e20152550.
73. Lauriti G, Cascini V, Chiesa PL, Pierro A, Zani A. Atropine treatment for hypertrophic pyloric stenosis: A systematic review and meta-analysis. *Eur J Pediatr Surg.* 2018;28:393–9.
74. Pogorelić Z, Huskić D, Čohadžić T, Jukić M, Šušnjar T. Learning curve for laparoscopic repair of pediatric inguinal hernia using percutaneous internal ring suturing. *Children (Basel).* 2021;8:294.
75. Jukic M, Todoric M, Todoric J, Susnjar T, Pogorelic Z. Laparoscopic versus open high ligation for adolescent varicocele: A 6-year single center study. *Indian Pediatr.* 2019;56:653–8.

76. Mihanović J, Šikić NL, Mrklič I, Katušić Z, Karlo R, Jukić M i sur. Comparison of new versus reused Harmonic scalpel performance in laparoscopic appendectomy in patients with acute appendicitis-a randomized clinical trial. *Langenbecks Arch Surg.* 2021;406:153–62.
77. Pogorelić Z, Aralica M, Jukić M, Žitko V, Despot R, Jurić I. Gallbladder disease in children: A 20-year single-center experience. *Indian Pediatr.* 2019;56:384–6.
78. Ismail I, Elsherbini R, Elsaied A, Aly K, Sheir H. Laparoscopic vs. open pyloromyotomy in treatment of infantile hypertrophic pyloric stenosis. *Front Pediatr.* 2020;8:426.
79. St Peter SD, Holcomb GW 3rd, Calkins CM, Murphy JP, Andrews WS, Sharp RJ i sur. Open versus laparoscopic pyloromyotomy for pyloric stenosis: a prospective, randomized trial. *Ann Surg.* 2006;244:363–70.
80. Kim SS, Lau ST, Lee SL, Schaller R Jr, Healey PJ, Ledbetter DJ i sur. Pyloromyotomy: a comparison of laparoscopic, circumumbilical, and right upper quadrant operative techniques. *J Am Coll Surg.* 2005;201:66–70.
81. Mahida JB, Asti L, Deans KJ, Minneci PC, Groner JJ. Laparoscopic pyloromyotomy decreases postoperative length of stay in children with hypertrophic pyloric stenosis. *J Pediatr Surg.* 2016;51:1436–9.
82. Shah AA, Shah AV. Laparoscopic pyloromyotomy using an indigenous endoknife. *J Indian Assoc Pediatr Surg.* 2004;9:46–7.
83. Ramji J, Joshi RS. Laparoscopic pyloromyotomy for congenital hypertrophic pyloric stenosis: Our experience with twenty cases. *Afr J Paediatr Surg.* 2021;18:14–7.
84. Abu-Kishk I, Stolero S, Klin B, Lotan G. Myringotomy knife for pyloromyotomy. *Surg Laparosc. Endosc. Percutan. Tech.* 2010;20:e47–e49.
85. Pogorelić Z, Perko Z, Družijanić N, Tomić S, Mrklič I. How to prevent lateral thermal damage to tissue using the harmonic scalpel: Experimental study on pig small intestine and abdominal wall. *Eur Surg Res.* 2009;43:235–40.
86. Družijanić N, Pogorelić Z, Perko Z, Mrklič I, Tomić S. Comparison of lateral thermal damage of the human peritoneum using monopolar diathermy, Harmonic scalpel and LigaSure. *Can J Surg.* 2012;55:317–21.

87. Perko Z, Pogorelić Z, Bilan K, Tomić S, Vilović K, Krnić D i sur. Lateral thermal damage to rat abdominal wall after harmonic scalpel application. *Surg. Endosc.* 2006;20:322–4.
88. Pogorelić Z, Katić J, Mrklič I, Jerončić A, Šušnjar T, Jukić M i sur. Lateral thermal damage of mesoappendix and appendiceal base during laparoscopic appendectomy in children: Comparison of the harmonic scalpel (Ultracision), bipolar coagulation (LigaSure), and thermal fusion technology (MiSeal). *J Surg Res.* 2017;212:101–7.
89. Bulat C, Pešutić-Pisac V, Capkun V, Marović Z, Pogorelić Z, Družijanić N. Comparison of thermal damage of the internal thoracic artery using ultra high radiofrequency and monopolar diathermy. *Surgeon.* 2014;12:249–55.
90. Staerke RF, Lunger F, Fink L, Sasse T, Lacher M, von Elm E i sur. Open versus laparoscopic pyloromyotomy for pyloric stenosis. *Cochrane Database Syst Rev.* 2021;3:CD012827.

8. SAŽETAK

Ciljevi: Cilj ovog istraživanja bio je usporediti ishode liječenja u dojenčadi s hipertrofičnom stenozom pilorusa između tradicionalnog, otvorenog pristupa i laparoskopske piloromiotomije.

Ispitanici i postupci: Ukupno 125 dojenčadi, 104 (83,2%) muškog spola, sa srednjom dobi od 33 (IQR 24; 40) dana, koji su podvrgnuti piloromiotomiji zbog hipertrofične stenozе pilorusa između 2005. i 2021. godine, uključeno je u retrospektivnu studiju. Od toga 61 (48,8%) dijete bilo je podvrgnuto otvorenoj piloromiotomiji, a njih 64 (51,2%) laparoskopskom zahvatu. Skupine su uspoređene s obzirom na duljinu trajanja operacijskog zahvata, vrijeme do početka hranjenja na usta, vrstu i stopu komplikacija, učestalost reoperacija, učestalost poslijeoperacijskog povraćanja i duljinu boravka u bolnici.

Rezultati: Nisu pronađene razlike osnovnih karakteristika između dvije ispitivane skupine (dob, spol, tjelesna masa, hipokalijemija, hipokloremija, metabolička alkalozа, pridružene anomalije). Laparoskopski pristup bio je povezan sa značajno boljim ishodima liječenja u usporedbi s otvorenim pristupom: kraća duljina trajanja operacijskog zahvata (35 min (IQR 30; 45)) naspram 45 min (IQR 40; 57,5); $P < 0,001$), kraće vrijeme do oralnog unosa (6 h (IQR 4; 8) u odnosu na 22 h (IQR 13,5; 24); $P < 0,001$), manja učestalost poslijeoperacijskog povraćanja ($n=10$ (15,6%) naspram $n=19$ (31,1%) $P=0,039$) i kraća duljina hospitalizacije (3 dana (IQR 2; 3) naspram 6 dana (IQR 4,5; 8); $P < 0,001$). Stopa komplikacija i reoperacija bile su niže u skupini bolesnika podvrgnutih laparoskopskoj piloromiotomiji, ali razlike nisu bile statistički značajne ($P=0,157$, odnosno $P=0,113$). Najčešća komplikacija u obje skupine bila je perforacija sluznice (otvorena skupina, $n=3$ (4,9%); laparoskopska skupina, $n=2$ (3,1%)). Druga po učestalosti bila je infekcija rane s $n=3$ (4,9%) u otvorenoj skupini i nijednim zabilježenim slučajem u laparoskopskoj skupini.

Zaključci: Otvorena i laparoskopska piloromiotomija jednako su sigurne i učinkovite u liječenju hipertrofične stenozе pilorusa. Laparoskopska tehnika povezana je s bržim oporavkom, kraćim trajanjem operacije i kraćim boravkom u bolnici.

9. SUMMARY

Diploma thesis title: Comparison of outcomes of laparoscopic versus open pyloromyotomy in children with hypertrophic pyloric stenosis: Retrospective study

Objectives: The aim of the present study was to compare outcomes of treatment in infants with hypertrophic pyloric stenosis between traditional open approach and laparoscopic pyloromyotomy.

Subjects and methods: A total of 125 infants, 104 (83.2%) males, with median age 33 (IQR 24, 40) days, who underwent pyloromyotomy because of hypertrophic pyloric stenosis, between 2005 and 2021, were included in the retrospective study. Of that number 61 (48.8%) infants were allocated to the open group and 64 (51.2%) to the laparoscopic group. The groups were compared in regards to time to oral intake, duration of surgery, the type and rate of complications, rate of reoperations, frequency of vomiting after surgery and the length of hospital stay.

Results: No differences were found in regards to baseline characteristics between two investigated groups. Laparoscopic approach was associated with significantly better outcomes compared to open approach: shorter duration of surgery (35 min (IQR 30; 45) vs. 45 min (IQR 40; 57.5); $P < 0.001$), shorter time to oral intake (6 h (IQR 4; 8) vs. 22 h (IQR 13.5; 24); $P < 0.001$), lower frequency of postoperative vomiting (n=10 (15.6%) vs. n=19 (31.1%)) and shorter length of postoperative hospital stay (3 days (IQR 2; 3) vs. 6 days (IQR 4.5; 8); $P < 0.001$). In regards to complications and reoperation rates, both were lower in the laparoscopic pyloromyotomy group but the differences were not statistically significant ($P = 0.157$ and $P = 0.113$, respectively). The most common complication in both groups was mucosal perforation (open group, n=3 (4.9%); laparoscopic group, n=2 (3.1%)) followed by wound infection in open group, n=3 (4.9%). No cases of wound infection were recorded in the laparoscopic group.

Conclusions: Open and laparoscopic pyloromyotomy are equally safe and effective in treatment of hypertrophic pyloric stenosis. Laparoscopic technique is associated with faster recovery, shorter duration of surgery and shorter duration of hospital stay.

10. ŽIVOTOPIS

OSOBNI PODACI

Ime i prezime: Ana Zelić

Datum i mjesto rođenja: 3. svibnja 1998. godine, Split, Hrvatska

Državljanstvo: hrvatsko

Adresa stanovanja: Doverska 6, Split

E-adresa: anazelic@hotmail.com

OBRAZOVANJE

2004. – 2012. Osnovna škola Mertojak, Split

2012. – 2016. V. gimnazija „Vladimir Nazor“, Split

2016. – 2022. Medicinski fakultet Sveučilišta u Splitu, smjer medicina

STRANI JEZICI:

Engleski, talijanski, njemački

OSTALE AKTIVNOSTI I POSTIGNUĆA:

Demonstratorica na Katedri za Medicinsku mikrobiologiju i parazitologiju

Demonstratorica na Katedri za Kliničke vještine

Dobitnica Dekanove nagrade

Dobitnica Rektorove nagrade za izvrsnost

Članica hrvatske ženske rukometne reprezentacije (kadeti, juniori)

9. mjesto na Svjetskom juniorskom prvenstvu u rukometu 2018.

1. HRL za žene 2014. – 2020.

11. DODATAK

Prilog 1. Odobrenje Etičkog povjerenstva KBC-a Split



KLINIČKI BOLNIČKI CENTAR SPLIT
ETIČKO POVJERENSTVO

Klasa: 500-03/21-01/116
Urbroj: 2181-147/01/06/M.S.-21-02

Split, 24.06.2021.

IZVOD IZ ZAPISNIKA SA SJEDNICE ETIČKOG POVJERENSTVA KBC SPLIT 10/2021

Prof.dr.sc. Zenon Pogorelić iz Klinike za dječju kirurgiju KBC-a Split je uputio Etičkom povjerenstvu zamolbu za odobrenje provedbe istraživanja:

" Usporedba otvorene i laparoskopske piloromiotomije u djece s hipertrofičnom stenozom pilorusa u Klinici za dječju kirurgiju KBC-a Split od 2005. do 2021. godine: retrospektivna studija "

Istraživanje za potrebe izrade diplomskog rada će se provesti u Klinici za dječju kirurgiju KBC-a Split. Suradnik u istraživanju je Ana Zelić – studentica Medicinskog fakulteta u Splitu.

Nakon razmatranja zamolbe, donijet je sljedeći

Zaključak

Iz priložene dokumentacije razvidno je da je Plan istraživanja usklađen s odredbama o zaštiti prava i osobnih podataka ispitanika iz Zakona o zaštiti prava pacijenata (NN169/04, 37/08) i Zakona o provedbi Opće uredbe o zaštiti podataka (NN 42/18), te odredbama Kodeksa liječničke etike i deontologije (NN55/08, 139/15) i pravilima Helsinške deklaracije WMA 1964-2013 na koje upućuje Kodeks.

Etičko povjerenstvo je suglasno i odobrava provođenje istraživanja.

PREDSJEDNIK ETIČKOG POVJERENSTVA
KLINIČKOG BOLNIČKOG CENTRA SPLIT
PROF. DR. SC. MARIJAN SARAGA