

Liječenje prijeloma potkoljenice “ESIN” metodom u Klinici za dječju kirurgiju KBC-a Split : retrospektivna studija

Vegan, Viktor

Master's thesis / Diplomski rad

2022

Degree Grantor / Ustanova koja je dodijelila akademski / stručni stupanj: **University of Split, School of Medicine / Sveučilište u Splitu, Medicinski fakultet**

Permanent link / Trajna poveznica: <https://um.nsk.hr/um:nbn:hr:171:769876>

Rights / Prava: [In copyright](#)/[Zaštićeno autorskim pravom.](#)

Download date / Datum preuzimanja: **2025-02-07**



Repository / Repozitorij:

[MEFST Repository](#)



SVEUČILIŠTE U SPLITU
MEDICINSKI FAKULTET

Viktor Vegan

**LIJEČENJE PRIJELOMA POTKOLJENICE “ESIN” METODOM U KLINICI ZA
DJEČJU KIRURGIJU KBC-a SPLIT: RETROSPEKTIVNA STUDIJA**

Diplomski rad

Akadska godina:

2021./2022.

Mentor:

Izv. prof. dr. sc. Zenon Pogorelić, dr. med.

Split, srpanj, 2022.

SVEUČILIŠTE U SPLITU
MEDICINSKI FAKULTET

Viktor Vegan

**LIJEČENJE PRIJELOMA POTKOLJENICE “ESIN” METODOM U KLINICI ZA
DJEČJU KIRURGIJU KBC-a SPLIT: RETROSPEKTIVNA STUDIJA**

Diplomski rad

Akadska godina:

2021./2022.

Mentor:

Izv. prof. dr. sc. Zenon Pogorelić, dr. med.

Split, srpanj, 2022.

SADRŽAJ

1. UVOD	1
1.1. Važnost prijeloma u djece	2
1.2. Koštana anatomija potkoljenice	3
1.2.1. Goljenična kost, <i>tibia</i>	4
1.2.2. Lisna kost, <i>fibula</i>	5
1.3. Koštani razvoj potkoljenice.....	5
1.4. Prijelomi potkoljenice u djece	6
1.5. Vrste prijeloma potkoljenice	7
1.5.1. Prijelomi proksimalne trećine potkoljenice	8
1.5.2. Prijelomi srednje trećine potkoljenice	9
1.5.3. Prijelomi distalne trećine potkoljenice	10
1.6. Dijagnostika prijeloma potkoljenice u djece	11
1.7. Liječenje prijeloma potkoljenice u djece.....	11
1.7.1. Konzervativno liječenje.....	13
1.7.2. Kirurško liječenje	16
1.7.3. ESIN metoda	17
2. CILJ ISTRAŽIVANJA.....	22
3. MATERIJALI I METODE	24
3.1. Ispitanici	25
3.2. Organizacija studije.....	25
3.3. Mjesto studije	25
3.4. Metode prikupljanja i obrade podataka	25
3.4.1. Mjere ishoda studije	26
3.4.2. Statistička obrada podataka	26
3.5. Opis istraživanja	26
3.6. Etička načela.....	27
3.7. Praćenje bolesnika.....	27
4. REZULTATI.....	28
5. RASPRAVA.....	34
6. ZAKLJUČAK	39
7. POPIS CITIRANE LITERATURE.....	41

8. SAŽETAK.....	48
9. SUMMARY	50
10. ŽIVOTOPIS	52
11. PRILOZI.....	54

POPIS KRATICA

AO – njem. *Arbeitsgemeinschaft für Osteosynthesefragen*

AO-PCCF – engl. *AO Pediatric Comprehensive Classification of Long Bone Fractures*

NAT – engl. *Non accidental trauma*

ECMES – fran. *Embrochage centromedullaire elastique stable*

ESIN – engl. *Elastic stable intramedullary nailing*

STEN – engl. *Stainless steel titanium elastic nail*

TEN – engl. *Titanium elastic nail*

KBC – Klinički bolnički centar

AP – lat. *anteroposterior*

LL – lat. *laterolateral*

ORIF – engl. *Open reduction and internal fixation*

ZAHVALA

Zahvaljujem se mentoru, izv. prof. dr. sc. Zenonu Pogoreliću na uloženom vremenu, stručnoj pomoći i vodstvu pri pisanju ovog rada.

Zahvaljujem se svojoj obitelji na svemu što mi je omogućila, posebno samohranj majci Biljani koja mi cijeli život pruža bezuvjetnu podršku i ljubav te baki Mici i tetki Mirjani koje su mi uvijek bile na raspolaganju i pomogle mi da pravilno odrastem.

Zahvaljujem se pokojnom ocu Antoniu što mi je svojim životnim primjerom pokazao da se poštenim trudom i radom svi ciljevi mogu ostvariti.

I kao šećer na kraju, veliko hvala mojoj djevojci Miji Petrić na pruženoj ljubavi, strpljenju i razumijevanju.

1. UVOD

1.1. Važnost prijeloma u djece

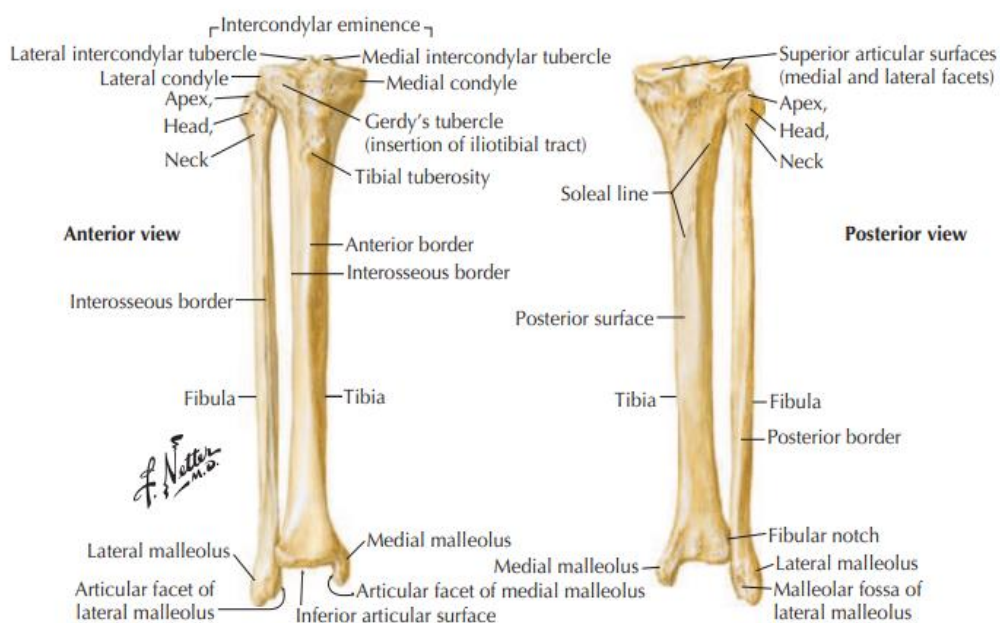
Klasični prijelom kosti definira se kao prekid kontinuiteta koštanog tkiva nastao djelovanjem direktne ili indirektno sile. Kroz cijelu povijest čovjek je bio izložen djelovanju sila iz okoline pa su i prijelomi oduvijek bili prisutni. Ovisno o vrsti i lokalizaciji, prijelom može značajno utjecati na svakodnevni život i funkcije pojedinca. Prijelomi su općenito najčešći u mladosti i u starijoj dobi kada su kosti poroznije, a s obzirom na moguće komplikacije i dugotrajne posljedice predstavljaju velik javnozdravstveni problem. Unatoč javnozdravstvenim mjerama prevencije ozljeda u djetinjstvu, učestalost prijeloma u djece raste (1). Učestalost dječjih prijeloma ovisi o nizu čimbenika koji pridonose zdravlju kostiju te rizičnom ponašanju pojedinca i okoline. Različiti čimbenici rizika za nastanak prijeloma u dječjoj dobi su: dob i spol djeteta, godišnje doba, rizično ponašanje, mineralna gustoća kostiju, sport, nasilje te rasna/etnička pripadnost i socioekonomski status (2). U posljednje vrijeme uočeno je da tjelesna težina i pretilost imaju značajan utjecaj na učestalost prijeloma u djece (2-4). Mogući razlozi za to su smanjena koštana masa u odnosu na veličinu tijela, veće opterećenje zglobova te sklonost padovima zbog oslabljene tjelesne ravnoteže. Otprilike jedna trećina djece doživi barem jedan prijelom prije svoje 17. godine života (5, 6). Prijelomi kostiju čine 25% svih ozljeda u djetinjstvu (7). Prema podacima prijašnjih studija utvrđeno je da je najčešće mjesto prijeloma u djece distalna podlaktica, a najčešći tip mehanizma ozljeđivanja je pad (8, 9). Najveća incidencija prijeloma u djece pojavljuje se u dobi od 11–12 godina u djevojčica te u dobi od 13–14 godina u dječaka, s omjerom incidencije muško:žensko 1,5:1 (10).

Prijelomi u dječjoj dobi drugačiji su nego u odraslih, a razlike su izraženije u manje djece te s dobi i razvojem postupno nestaju. Dječje kosti su elastičnije zbog trabekularne građe, osobito izražene u području metafiznih i epifiznih dijelova kosti, koja im omogućuje bolju sposobnost reparacije ozljeda. Dijafizarni su segmenti dugih kostiju lamelarne građe, što ih čini manje elastičnim i manje djelatnim u procesima reparacije i pregradnje kosti (11). Za uzdužni rast kosti odgovorna je epifizna hrskavična ploča, a za poprečni rast periost. Periost dječjih kostiju je znatno čvršći i višestruko deblji periosta od odraslih te može doći do prijeloma kosti bez pucanja periosta koji se u literaturi naziva *prijelom zelene grančice*. Navedene osobine dječje kosti čine je otpornijom na djelovanje vanjskih mehaničkih sila raznih smjerova i snage djelovanja. Dijagnostički problem u dječjoj dobi ponekad predstavljaju epifizne ploče rasta koje se mogu zamijeniti s prijelomnim pukotinama pa su ponekad potrebne usporedne snimke drugog, zdravog ekstremiteta da bi se uočile anatomske

razlike. Ozljede epifize karakteristične su za dječju dob te čine 15% svih ozljeda kostiju pri čemu najčešće dolazi do epifiziolize distalnog dijela palčane kosti (12). Najozbiljnije komplikacije prijeloma u dječjoj dobi predstavljaju smetnje i deformacije rasta zbog oštećene epifizne hrskavične ploče. Ukupni volumen krvi u djece razmjerno je manji nego u odraslih stoga su otvoreni prijelomi i opsežni kirurški zahvati s povećanim gubitkom krvi u dječjoj dobi iznimno opasni (13). Prijelomi u djece cijele brže, a angulacije i manji pomaci prijelomnih ulomaka korigiraju se remodeliranjem kosti te je samo mali broj prijeloma potrebno liječiti kirurški (12, 14).

1.2. Koštana anatomija potkoljenice

Koštana osnova potkoljenice, koja povezuje koljeno s gležnjom, sastoji se od dvije kosti: goljenične kosti, *tibiae* i lisne kosti, *fibulae* (Slika 1). Između navedenih kostiju nalazi se međukoštani prostor, *spatium interosseum cruris* u kojem je razapeta međukoštana opna, *membrana interossea cruris*. Iako goljenična kost prenosi većinu tjelesne težine, potrebna joj je podrška lisne kosti. Lisna kost manja je od goljenične, nalazi se lateralno od nje i pomaže joj u stabilizaciji. Lisna kost prenosi otprilike 6–17% opterećenja noge na stopalo (15).



Slika 1. Koštana anatomija potkoljenice

Netter FH. Atlas of Human Anatomy. 4. izdanje. Philadelphia, PA: Elsevier; 2019. 318. str.

1.2.1. Goljenična kost, *tibia*

Goljenična kost najveća je kost potkoljenice i čini sastavni dio zglobova koljena i gornjeg nožnog zgloba. Smještena je medijalno u odnosu na lisnu kost i mnogo je jača od nje, a dužinom je u tijelu premašuje samo bedrena kost. Proksimalni kraj goljenične kosti deblji je nego donji i na sebi sadrži dva zglobna kondila: medijalni, *condylus medialis* i lateralni, *condylus lateralis*. Na svakom kondilu se nalazi po jedna zglobna ploha, *facies articularis superior* za medijalni i lateralni kondil bedrene kosti. Medijalna je zglobna ploha veća, bubrežastog oblika i blago konkavna. Lateralna je zglobna ploha trokutasta i ravna, a u stražnjem dijelu blago konveksna. Između kondila goljenične kosti nalazi se izbočenje, *eminentia intercondylaris*, koje se sastoji od dviju kvržica: medijalne, *tuberculum intercondylare mediale* i lateralne, *tuberculum intercondylare laterale*. Ispred i iza navedenog izbočenja nalaze se dvije male udubine, *area intercondylaris anterior et posterior*. U stražnjoj udubini nalazi se hvatište za stražnji kraj medijalnog meniska te stražnjeg križnog ligamenta, a u prednjoj udubini nalazi se hvatište za prednji kraj medijalnog meniska i prednji križni ligament. *Gerdyjev tuberkul* nalazi se na anterolateralnom dijelu proksimalnog kraja goljenične kosti, na mjestu hvatišta iliotibijalne tetive. Na donjoj strani lateralnog kondila goljenične kosti, nalazi se zglobna ploha, *facies articularis fibularis*, za gornji kraj lisne kosti. Trup goljenične kosti, *corpus tibiae*, trokutast je i sadrži tri strane i tri ruba. Lateralna i stražnja strana pokrivene su mišićima, a medijalna strana kosti pokrivena je samo kožom. Na gornjem dijelu stražnje strane nalazi se kosa linija, *linea muscoli solei*, na koju se hvata *m. soleus*, a ispod nje nalazi se otvor za hranidbenu arteriju goljenične kosti. Prednji rub goljenične kosti, *margo anterior*, oštar je i zavijen poput izduženog slova S, pri čemu je gornji konkavitet prednjeg ruba okrenut lateralno, a donji medijalno. U proksimalnom se dijelu prednji rub kosti proširuje u izbočenu hrapavost, *tuberositas tibiae*. Na tom mjestu nalazi se distalno hvatište patelarnog ligamenta, *ligamentum patellae*, koji čini završni dio tetive četveroglavog mišića natkoljenice. Medijalni rub kosti dobro je izražen i tup, a lateralni rub je oštar i služi za hvatište međukoštane opne. Distalni kraj goljenične kosti oblika je četverostrane piramide. Na medijalnoj strani kosti nalazi se medijalni gležanj, *malleolus medialis*. Lateralna strana medijalnog gležnja sadrži zglobnu plohu, *facies articularis malleoli medialis*, za gležanjsku kost, *talus*. Na lateralnoj strani distalnog kraja goljenične kosti nalazi se udubina, *incisura fibularis*, u koju se prislanja lisna kost. Na distalnom kraju goljenične kosti nalazi se četverokutasta zglobna ploha za valjak gležnjske kosti, *facies articularis inferior*, koja je konkavnog oblika i zajedno sa gležanjskom kosti čini gornji nožni zglob (16).

1.2.2. Lisna kost, *fibula*

Lisna kost, *fibula*, tanka je i duga kost, koja se svojim proksimalnim krajem uzglobljuje s goljeničnom kosti, a donjim krajem samo se oslanja na goljeničnu kost i uzglobljuje s lateralnom stranom gležnjske kosti. Gornji kraj lisne kosti nalazi se neposredno ispod koljenskog zgloba, ali nije dio samog zgloba. Donji kraj lisne kosti sa lateralnim gležnjom čini vanjski dio gornjeg nožnog zgloba. Lisna kost smještena je posterolateralno od goljenične i sastoji se od glave, vrata, trupa i distalnog gležnja. Na proksimalnom kraju lisne kosti nalazi se glava, *caput fibulae*, na njoj se nalazi zglobna ploha za goljeničnu kost, a prema proksimalno završava vrškom, *apex capitis fibulae*. Lateralna je strana glave hrapava i dostupna palpaciji pod kožom. Vrat lisne kosti nalazi se neposredno ispod glave lisne kosti, a *n. fibularis communis* prolazi posterolateralno od vrata zbog čega pri prijelomima u tom području često postoji neurološki deficit. Trup lisne kosti, *corpus fibulae*, tanak je i trokutastog oblika te se sastoji od tri strane i tri ruba. Rubove lisne kosti čine: prednji, stražnji i medijalni, a strane su: lateralna, medijalna i stražnja. Na stražnjoj strani kosti nalazi se oštri greben, *crista medialis*, koji je dijeli u dva dijela. Na distalnom kraju lisne kosti nalazi se lateralni gležanj, *malleolus lateralis*, na čijoj se medijalnoj strani nalazi trokutasta zglobna ploha u koju se uzglobljuje lateralna zglobna ploha gležnjske kosti (16). Iznad zglobne plohe na medijalnoj strani lateralnog gležnja nalazi se hrapavost koja se naslanja na urez goljenične kosti. Hranidbeni otvor lisne kosti obično se nalazi u srednjoj trećini kosti.

1.3. Koštani razvoj potkoljenice

Sve kosti, osim kostiju lubanje i ključne kosti, nastaju iz hrskavične osnove procesom enhondralnog okoštavanja. Okoštavanje dugih kostiju obično počinje oko osmog tjedna embrionalnog razvoja. Nakon rođenja, u središtu jednog ili oba kraja dugih kosti stvara se novo središte okoštavanja i razvija se koštana epifiza. Okoštavanje epifize napreduje sve dok ne preostanu samo dva sloja hrskavice: zglobna hrskavica, *cartilago articularis*, koja pokriva kraj kosti i ostaje cijeli život te epifizna ploča, *lamina epiphysialis*, između dijafize i koštane epifize (16). Kad kost dosegne konačnu dužinu, epifizna ploča okošta i njezino mjesto ostaje samo naznačeno kao epifizna linija, *linea epiphysialis*. Okoštavanje počinje i završava jednu do dvije godine ranije u djevojčica nego u dječaka (16). Koštana starost je objektivni pokazatelj rasta i razvoja u djece. Za uzdužni rast kosti odgovorna je epifizna hrskavična ploča, a za poprečni rast periost (12).

Goljениčna kost okoštava iz tri centra; jedan se nalazi u dijafizi i po jedan u svakoj od proksimalnih i distalnih epifiza. Dijafizni centar okoštavanja pojavljuje se u sedmom tjednu embrionalnog razvoja. Proksimalni centar okoštavanja pojavljuje se pri rođenju, a sraste s dijafizom kosti u šesnaestoj godini kod djevojaka te u osamnaestoj godini kod momaka. Distalni centar okoštavanja pojavljuje se u prvoj godini života, a sraste s dijafizom u petnaestoj godini kod djevojaka te u sedamnaestoj godini kod momaka. Medijalni gležanj samo je produžetak distalne epifize i obično okoštava u sedmoj godini života.

Lisna kost također okoštava iz tri centra. Primarni centar okoštavanja nalazi se u dijafizi kosti i pojavljuje se u osmom tjednu prenatalnog razvoja. Ostala dva središta sekundarnog okoštavanja nalaze se u proksimalnom i distalnom kraju lisne kosti. U lisnoj kosti se proksimalni centar okoštavanja pojavljuje u trećoj ili četvrtoj godini, dok se distalni centar pojavljuje u prvoj godini. Proksimalni centar okoštavanja spaja se s dijafizom kosti između sedamnaeste i devetnaeste godine, dok se distalni centar okoštavanja spaja s dijafizom između petnaeste i sedamnaeste godine. Kao i kod goljениčne kosti, okoštavanje završava kasnije u muškaraca.

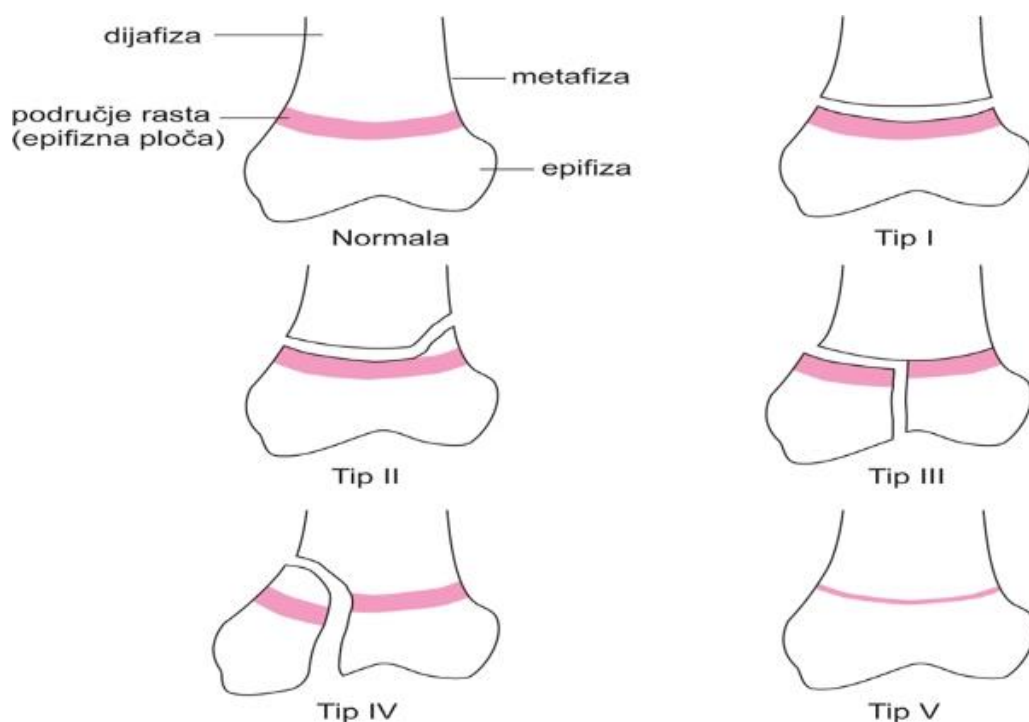
1.4. Prijelomi potkoljenice u djece

Prijelom potkoljenice podrazumijeva prijelom goljениčne i/ili lisne kosti, odgovarajuće regije četiri s obzirom na AO-PCCF (engl. *AO Pediatric Comprehensive Classification of Long Bone Fractures*) klasifikaciju (17, 18). Prijelomi kostiju potkoljenice su relativno česti zbog anatomske izloženosti tog dijela tijela te u općoj populaciji čine 15% svih ozljeda (19). Po učestalosti, prijelomi potkoljenice u djece se nalaze na trećem mjestu nakon prijeloma podlaktice i bedrene kosti (20, 21). Izolirani prijelom goljениčne kosti je najčešći od svih prijeloma kostiju potkoljenice, obje kosti su slomljene u trećini slučajeva, a izolirani prijelomi lisne kosti su izrazito rijetki (12, 14). Prijelomi goljениčne kosti s intaktnom lisnom kosti imaju manji rizik za skraćenje uda, ali imaju povećan rizik za nastanak varus deformacije. Visokoenergetska trauma često rezultira prijelomima obje kosti s povećanim rizikom od skraćivanja noge i valgus deformacije (22, 23). U klasifikaciji i dijagnostici prijeloma potkoljenice, obično se manja pozornost pridaje lisnoj kosti te se podrazumijeva da se radi o prijelomu goljениčne kosti, a iznimke su prijelomi gležnja lisne kosti i područja iznad njega (19). Prijelomi potkoljenice obično nastaju djelovanjem izravne sile i takvi su prijelomi većinom otvorenog tipa. Prilikom pada ili doskoka s visine na kost djeluju postranične ili

rotacijske sile koje prijelom izazovu na neizravan način (19, 24). U mlađoj dječjoj dobi od prve do četvrte godine, većina prijeloma potkoljenice nastaje zbog padova u razini ili djelovanja torzijskih sila prilikom rotacije tijela sa učvršćenim stopalom, uzrokujući obično spiralne i kose tipove prijeloma. Starija djeca, u dobi od četvrte do četrnaeste godine sklonija su neizravnim sportskim ozljedama ili visokoenergetskim izravnim ozljedama uslijed udarca motornog vozila. U politraumatiziranih pedijatrijskih bolesnika izloženih visokoenergetskim traumama, prijelom goljenične kosti je treći najčešći prijelom nakon bedrene i nadlaktične kosti (15). U slučajevima kada se anamneza i klinička slika ne podudaraju, važno je uzeti u obzir zlostavljanje djece kao mogući uzrok prijeloma budući da 26% sve zlostavljane djece ima prijelom goljenične kosti (15, 25). Poprečni ili kratki kosi prijelomi srednje trećine goljenične kosti najčešći su opisani tipovi prijeloma potkoljenice u djece (2, 20, 22). Prijelomi goljenične kosti općenito najčešće nastaju na njezinom najtanjem dijelu, tj. na prelasku iz srednje u distalnu trećinu kosti zbog anatomske promjene u poprečnom presjeku kosti iz trokutastog u okrugli oblik (16, 26). Prijelomi goljenične kosti su relativno često otvorenog tipa zbog anatomske položaja kosti koja je s prednje i medijalne strane pokrivena samo tankim slojem kože (16, 27).

1.5. Vrste prijeloma potkoljenice

Prema AO pedijatrijskoj klasifikaciji prijeloma dugih kostiju, sve prijelome ovisno o broju prijelomnih ulomaka možemo razvrstati u dvije glavne kategorije: jednostavne i kominucijske (17). Nadalje, prijelomi potkoljenice se prema segmentalnoj lokalizaciji mogu podijeliti na prijelome proksimalne, srednje i distalne trećine. Prijelomi proksimalne i distalne trećine se subsegmentalno dijele na prijelome epifize i metafize ovisno koji dio kosti je zahvaćen. Artikularni i periartikularni prijelomi u djece uvijek zahvaćaju epifiznu hrskavičnu ploču rasta. Najpoznatija klasifikacija ozljeda epifize je Salter-Harrisova (Slika 2). Tip I označava odvajanje epifize bez udruženih prijeloma kroz kost. Tip II karakterizira prijelom kosti s epifizeolizom te čini 95% svih ozljeda epifize. Tip III je rijedak intraartikularni prijelom pri kojem se prijelomna pukotina širi od zglobne površine kroz cijelu epifiznu ploču rasta do metafize, a najčešće nastaje na distalnoj epifizni goljenične kosti. Tip IV predstavlja intraartikularni prijelom većeg opsega pri kojem je odlomljen i dio metafize kosti. Tip V je najrjeđa i najteža vrsta ozljede pri kojoj uvijek dolazi do prijevremenog prestanka rasta kosti (12).



Slika 2. Salter-Harrisova klasifikacija ozljeda epifizne ploče.

MSD priručnici [Internet]. Split: Placebo; 2014. Posebni prijelomi [preuzeto 23. veljače 2022. godine]. Dostupno na <http://www.msd-prirucnici.placebo.hr/msd-prirucnik/ozljede-i-trovanja/prijelomi-iscasenja-uganuca/posebni-prijelomi>

1.5.1. Prijelomi proksimalne trećine potkoljenice

Prijelomi ove lokalizacije najčešće nastaju djelovanjem izravne sile, a obuhvaćaju kondile i metafizni dio goljenične kosti do ispod razine hvatišta ligamenta patele te glavicu lisne kosti. Danas su često zastupljeni prilikom udarca vozila u pješaka u predjelu koljena. Goljenična kost češće je zahvaćena prijelomom od lisne kosti stoga se pri opisivanju prijeloma ove regije veća pozornost pridaje njoj (26, 27). Prema AO klasifikaciji ove prijelome dijelimo na tip A - ekstraartikularni, tip B - djelomični intraartikularni i tip C - intraartikularni prijelom (12, 17). Najčešće se radi o intraartikularnim prijelomima sa zahvaćenjem platoa goljenične kosti koji čini zglobnu plohu koljenskog zgloba. Odvajanje hrskavične ploče rasta od kosti obično je uzrokovano djelovanjem izravne sile na koljeno. Iznimno je važno da se ova vrsta prijeloma pravilno liječi jer može utjecati na budući rast i uzrokovati trajne deformacije. Prijelom metafize proksimalnog dijela goljenične kosti u djece naziva se još i *Cozenov prijelom*, a zahvaća vrat kosti u dijelu gdje se goljenična kost počinje sužavati (24, 28). Najčešće se pojavljuje u djece u dobi do šest godina. Ova ozljeda nastaje

djelovanjem postranične sile na koljeno dok je noga ispružena. Valgus deformacija jedna je od najčešćih potencijalnih komplikacija nakon ovog prijeloma. Kod intraartikularnih prijeloma kondila i platoa goljenične kosti obično je prisutna izrazita oteklina koljena uz veliki intraartikularni izljev praćen bolnošću i nemogućnošću izvođenja kretnji u koljenu. Ekstraartikularne prijelome proksimalne trećine potkoljenice karakterizira oteklina i deformacija noge sa prisutnom patološkom gibljivošću proksimalnog dijela kosti (26). Ovisno o točnoj lokalizaciji, proksimalni prijelom goljenične kosti može utjecati na stabilnost koljena, kao i na epifiznu ploču rasta (28).

1.5.2. Prijelomi srednje trećine potkoljenice

Prijelomi srednje (dijafizarne) trećine potkoljenice najčešće se pojavljuju od svih prijeloma potkoljenice. Ovisno o smjeru širenja prijeloma prema AO klasifikaciji možemo ih podijeliti na jednostavne i složene dijafizarne prijelome. Jednostavni prijelomi definirani su kao svi oni kod kojih nakon repozicije dolazi do izravnog dodira dva glavna prijelomna ulomka i dijelimo ih na: poprečne, kose i spiralne. Složene prijelome karakterizira jedan ili više manjih prijelomnih ulomaka različite veličine koji se nalaze između glavnih ulomaka i otežavaju repoziciju, a možemo ih podijeliti na: spiralne, etažne i kominucijske. U ovoj podjeli posebnu skupinu čine prijelomi sa središnjim trokutastim prijelomnim ulomkom (29). Poprečni tip prijeloma najzastupljeniji je od svih prijeloma srednje trećine potkoljenice te najčešće nastaje djelovanjem izravne sile na potkoljenicu (26). Kosi ili spiralni prijelomi obično nastaju djelovanjem torzijskih sila te su karakteristični u skijaša. Kominucijski prijelomi obično nastaju djelovanjem izrazito velikih sila. Prijelomi bez pomaka prijelomnih ulomaka u kojem obje kosti ostaju poravnate karakteristični su za djecu mlađu od četiri godine, a mogu biti uzrokovani blažom traumom ili torzijom noge (24). Dvodijelni i prijelomi s pomakom prijelomnih ulomaka čine kosti slomljene u najviše dva dijela, a obično su uzrokovani rotacijskim silama koje nastaju prilikom bavljenja sportom ili pri padu u razini. Kominucijski prijelomi s pomakom prijelomnih ulomaka čine kosti koje su slomljene u više od dva dijela te su najčešće uzrokovani traumama velike energije koje su karakteristične za prometne nesreće ili pad s visine (24, 28, 29). S obzirom na stanje kože iznad prijeloma, svi se prijelomi srednje trećine mogu podijeliti na otvorene i zatvorene. Otvorene prijelome karakterizira vidljiva rana na koži sa prominencijom koštanog ulomka. Prijelomi srednje trećine potkoljenice očituju se oteklinom, bolnošću te patološkim položajem i pokretom.

1.5.3. Prijelomi distalne trećine potkoljenice

Distalna trećina potkoljenice obuhvaća distalnu metafizu goljenične i lisne kosti te područje gornjeg nožnog zgloba. Prijelomi ovog dijela potkoljenice obično nastaju djelovanjem neizravne sile, najčešće padom ili izvrnućem zgloba pri hodu. Prema AO klasifikaciji prijelomi ovog područja dijele se na tip A - ekstraartikularni, tip B - djelomični intraartikularni i tip C - intraartikularni prijelom (19). Ovisno o odnosu položaja prijelomne pukotine distalnog dijela potkoljenice i gornjeg nožnog zgloba, ovi prijelomi mogu se podijeliti na: supramaleolarne i maleolarne prijelome. Supramaleolarni prijelomi mogu biti poprečnog, kosog, spiralnog ili impresijskog tipa. Impresijski tip prijeloma u literaturi se često naziva *pilon prijelom*, a karakterizira ga utisnuće zglobnog platoa goljenične kosti (26). Impresijski tip prijeloma često je udružen s luksacijom gornjeg nožnog zgloba zbog čega ima povećan rizik od nastanka komplikacija poput artroze gležnja (27). Prijelom distalne trećine goljenične kosti u 80% slučajeva udružen je s prijelomom distalne trećine lisne kosti. Oni obično nastaju kao posljedica traume velike energije poput pada s visine ili prometne nesreće. Ako se stopalo pritom nađe u neutralnom položaju (90°) sila tlaka u kranijalnom smjeru dovest će do Y prijeloma zglobne plohe goljenične kosti. Ako se stopalo u trenutku nesreće nalazi u dorzalnoj fleksiji doći će do prijeloma prednjeg dijela goljenične kosti, dok će u slučaju plantarne fleksije stopala doći do prijeloma stražnjeg dijela goljenične kosti (19). Supramaleolarni prijelomi klinički će se očitovati patološkim položajem te oteklinom potkoljenice iznad gležnja, uz izrazitu bolnost i nemogućnost pokreta u gornjem nožnom zglobu. Maleolarni prijelomi su intraartikularna vrsta prijeloma te se ovisno o zahvaćenosti maleola dijele na unimaleolarni, bimaleolarni ili trimaleolarni prijelom pri kojem se trećim maleolom smatra stražnji trokutasti dio metafize goljenične kosti (*Volkmannov trokut*). Weberova podjela dijeli maleolarne prijelome na tri tipa po odnosu prijelomne pukotine prema tibiofibularnoj sindesmozi koja održava stabilnost gornjeg nožnog zgloba. Tip A označava prijelom maleola koji se nalazi ispod razine tibiofibularne sindesmoze, tip B označava prijelom oba ili samo maleola lisne kosti u razini tibiofibularne sindesmoze, a tip C označava prijelom maleola lisne kosti koji se nalazi iznad razine tibiofibularne sindesmoze uz rupturu sindesmoze. Maleolarne prijelome klinički karakterizira izrazita oteklina i bolnost s jedne ili objiju strana gornjeg nožnog zgloba uz nemogućnost izvođenja pokreta u zglobu (19, 26).

1.6. Dijagnostika prijeloma potkoljenice u djece

Anamnestički podatci o nastanku ozljede potkoljenice od iznimne su nam važnosti te ovisno o njima možemo posumnjati i na ozljede ostalih dijelova tijela. Prijelomi potkoljenice uzrokovani traumom velike energije poput prometne nesreće ili pada s visine najčešće su otvorenog tipa te zahvaćaju obje kosti pri čemu postoji visoki rizik od skraćivanja noge i valgus deformacije. Prijelomi potkoljenice uzrokovani traumom male energije poput hodanja, bavljenja sportom ili pada u razini, različito se prezentiraju ovisno o lokalizaciji prijeloma. U kliničkoj slici najčešće su prisutni oteklina, bolnost, otežano hodanje te sigurni znakovi prijeloma poput patološkog položaja noge ili krepitacija. Otežano hodanje i stajanje rjeđe se pojavljuju ako se radi o izoliranom prijelomu lisne kosti. Fizikalnim pregledom važno je temeljito ispitati stanje okolne kože, mišića, krvnih žila i živaca te pokrete u susjednim zglobovima. Ne-slučajnu traumu (NAT) ili zlostavljanje djece treba razmotriti kod dojenčadi i male djece koja još ne hodaju (24, 28). Konačna dijagnoza prijeloma postavlja se na temelju rendgenskih snimaka potkoljenice u anteroposteriornoj i lateralnoj projekciji s prikazom koljena i gležnja (26, 30). Ako je potrebno može se napraviti i snimka suprotne zdrave noge kako bi se prijelom lakše prepoznao. Rendgenska snimka također se koristi nakon izvršene repozicije za potvrdu pravilnog položaja prijelomnih ulomaka te za praćenje cijeljenja kosti. Kompjutorizirana tomografija indicirana je u slučaju kompliciranih intraartikularnih prijeloma, pri sumnji na zahvaćenost epifizne ploče rasta prijelomom te kod patoloških prijeloma (20). Magnetska rezonanca i scintigrafija kosti su indicirane ako se sumnja na patološke i okultne prijelome. Angiografija je indicirana ako postoje klinički znakovi oštećenja krvnih žila poput izostanka pulsacija arterija na stopalu (19).

1.7. Liječenje prijeloma potkoljenice u djece

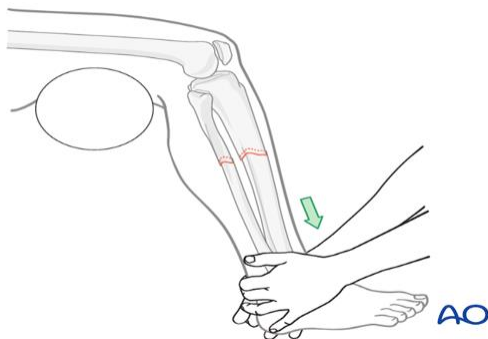
Liječenje prijeloma u djece razlikuje se od liječenja u odrasloj dobi zbog posebne građe dječje kosti, karakterističnih vrsta prijeloma te većeg potencijala cijeljenja. U djece uvijek posebnu pozornost treba usmjeriti na zaštitu epifizne ploče rasta jer svako njeno oštećenje može rezultirati poremećajem rasta i dugoročnim deformacijama kosti (31). U situaciji kada pristupamo ozlijeđenom djetetu čak i sama sumnja na prijelom dovoljan je razlog da postupamo kao da prijelom doista postoji te se ozlijeđeni ud više ne smije pomicati. U svih politraumatiziranih, a posebno u onih bez svijesti treba posumnjati i na ozljedu kralježnice. Za vrijeme premiještanja bolesnika potrebno je ublažiti bolnost pridržavanjem uda rukama, uz lagano istežanje do postavljanja transportne imobilizacije.

Osnovni preduvjet za uspješno liječenje prijeloma je brz transport bolesnika u opremljenu medicinsku ustanovu u što kraćem roku te na što sigurniji način koristeći transportnu imobilizaciju. Transportna imobilizacija onemogućiti će pomicanje dijela tijela koji je ozlijeđen te tako ublažiti bolove i spriječiti dodatno oštećenje kostiju, okolnih mekih tkiva te neurovaskularnih struktura. Bilo koji čvrsti predmet može poslužiti za transportnu imobilizaciju, a u odsustvu takvog predmeta možemo se koristiti zavojima te pričvrstiti ozlijeđenu nogu za zdravu nogu uz postavljanje jastuka, deke ili nekog drugog mekog predmeta uz ozlijeđeni ud. Pravilna transportna imobilizacija trebala bi uvijek obuhvatiti dva susjedna zgloba uz ozlijeđeni ud. Pri ozljedama donjeg uda najčešće se primjenjuju jedna ili dvije Krammerove udlage (19). Nakon pravovremenog dolaska u bolnicu i radiološke potvrde prijeloma kosti potrebno je donijeti ispravnu te za bolesnika najbolju odluku o načinu liječenja. Ciljevi suvremenog traumatološkog liječenja prijeloma obuhvaćaju: ublažavanje bolova, omogućavanje što ranije fizikalne terapije te osiguravanje pravilnog cijeljenja prijeloma za što brži povratak pune funkcije ekstremiteta (26, 31). Liječenje svih prijeloma može biti konzervativno i kirurško. Odluka o izboru metode liječenja važno je donijeti individualno za svako dijete. Izbor određene metode obično ovisi o: koštanoj dobi, tjelesnoj masi i općem stanju djeteta, tipu prijeloma, dijelu kosti zahvaćenog prijelomom, veličini pomaka i angulacije prijelomnih ulomaka te mogućnostima bolnice i liječnika. U najranijoj i predškolskoj dobi prijelomi se najčešće uspješno liječe konzervativno. U mlađe djece kratkotrajna imobilizacija dostatna je za stabilizaciju prijeloma periostalnim kalusom, a velik potencijal remodeliranja ispravlja gotovo sve deformacije. U starije djece cijeljenje kosti je znatno sporije, a potrebnu stabilnost ulomaka kroz duže vrijeme teško je postići sadrenom imobilizacijom. Zbog slabijeg potencijala remodeliranja kosti nema pune korekcije zaostalih deformacija pa je često nužna otvorena repozicija i stabilna fiksacija. Kod otvorenih prijeloma postupak liječenja uvjetuje stupanj oštećenja okolnih mekih tkiva. Ukupno samo desetak posto svih prijeloma u djece zahtjeva operacijsko liječenje (14, 15). Liječenje prijeloma potkoljenice u djece je najčešće konzervativno te zahtjeva redovite kliničke i radiološke kontrole. Unatoč tome, posljednjih godina prijelomi potkoljenice sve češće se liječe kirurški (32, 33). Kirurško liječenje se obavezno provodi u slučaju nestabilnosti prijeloma, otvorenih prijeloma, kompartment sindroma i ispada neurovaskularne funkcije.

1.7.1. Konzervativno liječenje

Konzervativni tip liječenja podrazumijeva zatvorenu repoziciju dislociranih prijelomnih ulomaka bez kirurškog pristupa na kost. Ova vrsta liječenja indicirana je kod prijeloma bez pomaka ulomaka ili sa minimalnim i prihvatljivim pomakom. Prihvatljivi pomak ulomaka definira se kao onaj koji će se sigurno ispraviti daljnjim rastom kosti (26).

Konzervativno liječenje prijeloma utemeljeno je Böhlerovim načelima, a čine ih: repozicija, retencija i rehabilitacija (29). Repozicija u konzervativnom liječenju je zatvorena (manualna) i označava postavljanje ulomaka u povoljan anatomski položaj koji omogućava stabilnost prijelomnih ulomaka, pravilno cijeljenje prijeloma te što brži povratak funkcije. U slučaju da ipak nije došlo do pomaka ulomaka, repozicija nije potrebna (27). Ako je zaista potrebna, repozicija ulomaka u djece najčešće se izvodi u općoj anesteziji zbog potpune analgezije te relaksacije mišića. Rjeđe se primjenjuje lokalna anestezija: infiltracijska u periost, perineuralna ili lokalna intravenska uz blijedu stazu uda. Prije početka i nakon svakog repozicijskog zahvata liječnik je dužan provjeriti neurocirkulacijski status ozlijeđenog uda. Repozicija prijeloma potkoljenice sastoji se od trakcije gležnja za postizanje pune duljine kosti te manipulativnih kretnji kako bi se korigirala angulacija prijelomnih ulomaka (Slika 3).

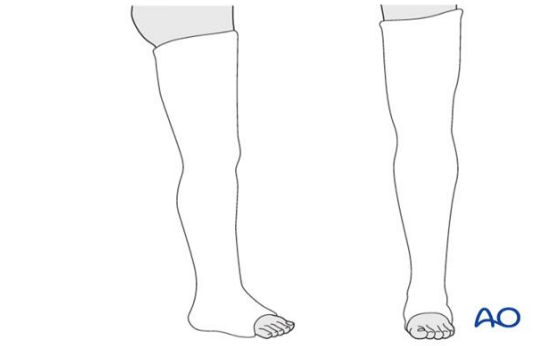


Slika 3. Korekcija duljine goljenične kosti manualnom trakcijom gležnja.

AO surgery reference [Internet]. Davos, Switzerland: AO foundation; 2006 [preuzeto 10. ožujka 2022]. Dostupno na: <https://surgeryreference.aofoundation.org/orthopedic-trauma/adult-trauma/tibial-shaft/simple-fracture-transverse/nonoperative-casting#reduction-techniques>

Položaj ulomaka možemo smatrati zadovoljavajućim ako se nakon repozicije dodiruju 2/3 cirkumferencije kosti (31). Nakon pravilne repozicije, prijelomne ulomke potrebno je zadržati u što povoljnijem anatomskom položaju kako bi se osiguralo nesmetano cijeljenje kosti i što raniji povratak funkcije uda.

U slučaju prijeloma potkoljenice tradicionalno se kao privremena imobilizacija koristi natkoljениčna sadrena udlaga koja se proteže od glutealne brazde do jagodica nožnih prstiju zahvaćajući cijelu potkoljеницу i susjedne zglobove, gležanj i koljeno (Slika 4).



Slika 4. Natkoljениčna sadrena udlaga.

AO surgery reference [Internet]. Davos, Switzerland: AO foundation; 2006 [preuzeto 10. ožujka 2022]. Dostupno na: <https://surgeryreference.aofoundation.org/orthopedic-trauma/adult-trauma/tibial-shaft/simple-fracture-transverse/nonoperative-casting>

Prije postavljanja natkoljениčne sadrene udlage, potrebno je koljeno postaviti u fleksiju pod kutom od 10-15°, a gležanj pod kutom od 90°. Rendgenske kontrole indicirane su svakih dva tjedna (34). Ukupno vrijeme trajanja imobilizacije ovisi o vrsti ozljede i dobi bolesnika, ali u pravilu za prijelome potkoljenice u djece iznosi tri do četiri tjedna. Liječenje ekstenzijom drugi je oblik konzervativnog liječenja. Ciljevi ekstenzije prijelomnih ulomaka obuhvaćaju neutralizaciju mišićnog tlaka, zadržavanje povoljnog položaja prijelomnih ulomaka, sprječavanje skraćivanja ekstremiteta te omogućavanje što ranijeg funkcijskog oporavka. Ekstenzija kao jedini način liječenja prijeloma u povijesti se puno češće koristila, ali razvojem metoda stabilne osteosinteze prijeloma indikacije za liječenje ekstenzijom su se znatno smanjile te se ona danas koristi samo u slučaju kontraindikacija za kirurško liječenje. Postoje dvije vrste ekstenzije, kožna i koštana. Kožna ili *Bardenhauerova* ekstenzija koristi naljepak koji se spiralno omotava oko uda te na taj način postiže trakciju, a primjenjuje se u liječenju dijafizarnih prijeloma u djece u dobi do tri godine. Koštana ekstenzija koristi najčešće Kirschnerove žice, ali moguće je primijeniti i Steimenov čavao ili vijak. U djece se koštana ekstenzija najčešće ne koristi zbog otvorenih epifiznih pukotina i opasnosti od pomaka implantata (34). Treći oblik konzervativnog liječenja predstavlja funkcijska imobilizacija po Sarmientu. Osnovno načelo ove metode se temelji na činjenici da ograničeno gibanje i opterećenje povećaju prokrvljenost i oksigenaciju zone prijeloma što ubrzava osteogenezu.

Preduvjeti za uspješnu primjenu ovog oblika konzervativnog liječenja su: psihofizička sposobnost bolesnika za suradnju, održana pravilna osovinost kosti nakon adekvatne repozicije, zadovoljavajući imobilizacijski položaj u kojemu ozlijeđeni dio tijela može ostati do pojave čvrstog kalusa, uredan osjet uda te mogućnost čestih kontrola. U funkcijskoj imobilizaciji po Sarmientu koristi se posebno modelirana cirkularna imobilizacija koja ne fiksira kruto dva susjedna zgloba i tako smanjuje vrijeme potpune imobilizacije (26, 27, 34). Cilj funkcijske imobilizacije je izbjeći posljedice dugotrajne imobilizacije poput ankiloze zglobova, kroničnih postimobilizacijskih edema, atrofije mišića te Sudeckove distrofije. Ova metoda ne koristi se pri liječenju intraartikularnih tipova prijeloma (29).

Rehabilitacija bolesnika iznimno je važna za uspostavu što ranije i bolje funkcije ozlijeđenog uda. Ovisno o stanju bolesnika i vrsti ozljede, sastoji se od: aktivnih, pasivnih, izometričnih i koordinacijskih vježbi. Također, u svrhu rehabilitacije mogu se upotrebljavati primjena topline, krioterapija, kupke i elektroterapija (31).

Prijelomi proksimalne trećine potkoljenice često zahtijevaju kirurško liječenje (24, 28, 30). Konzervativno liječenje indicirano je samo u slučaju prijeloma bez pomaka ili sa vrlo malim pomakom ulomaka te u slučaju impresijskog prijeloma platoa goljenične kosti (26, 28). Konzervativno liječenje u tim slučajevima je moguće samo nakon prethodno uspješne manualne repozicije ulomaka te zahtjeva dugotrajnu imobilizaciju. Dugotrajna imobilizacija sa sobom uvijek nosi povećan rizik od neželjenih posljedica poput atrofije mišića, kontraktura koljenskog i gornjeg nožnog zgloba, a i potencijalne Sudeckove distrofije (29). Na samom početku konzervativne terapije treba imati na umu i prevenirati potencijalni nastanak kompartment sindroma potkoljenice te duboko venske tromboze kao posljedice sadrene imobilizacije.

Prijelomi srednje trećine potkoljenice u djece se najčešće uspješno liječe repozicijom i imobilizacijom (24, 26, 28). Angulacija prijelomnih ulomaka u bilo kojemu smjeru do 10° i skraćanja kosti manja od jedan centimetar mogu se u potpunosti ispraviti remodealcijom kosti i konzervativnim liječenjem (29, 30). Trajanje imobilizacije uda ovisi o tipu prijeloma i dobi bolesnika: u mlađe djece najčešće traje tri do četiri tjedna, a u starije četiri do šest tjedana (26, 34). Tijekom trajanja imobilizacije redovite kontrole su nužne, a osobito prva tri tjedna dok se prijelom konsolidira zbog potencijalno naknadnog pomaka ulomaka. Naknadno smanjenje otekline i atrofija mišića mogu dovesti do gubitka stabilnosti pa je u tom slučaju potrebno ponoviti postavljanje imobilizacije. Nestabilni, otvoreni i prijelomi sa naknadnim pomakom

ulomaka često zahtijevaju kirurško liječenje. Osteosinteza ESIN metodom predstavlja najbolju opciju liječenja ovog tipa pedijatrijskog prijeloma u slučajevima kada je kirurško liječenje indicirano (26, 30).

Prijelomi distalne trećine potkoljenice najčešće zahtijevaju kirurško liječenje. Supramaleolarni prijelomi bez pomaka liječe se konzervativno, imobilizacijom i mirovanjem. U djece je često potrebna otvorena repozicija, ali za razliku od odraslih nije potrebna čvrsta kompresivna osteosinteza. Manualna repozicija i imobilizacija prijelomnih ulomaka daju dobre rezultate u slučaju epifizeolize distalnog dijela goljenične kosti s prijelomom lisne kosti iznad razine gornjeg nožnog zgloba (26). Potpuno opterećenje noge moguće je započeti već nakon četiri tjedna od prijeloma u epifizinoj zoni rasta goljenične kosti. Maleolarni prijelomi mogu se liječiti konzervativno samo u slučaju prijeloma bez pomaka prijelomnih ulomaka i u slučajevima gdje se pomak ulomaka ne očekuje nakon smanjenja otekline. Navedeni prijelomi su nažalost rijetki pa maleolarni prijelomi uglavnom zahtijevaju kirurško liječenje.

1.7.2. Kirurško liječenje

Kirurško liječenje prijeloma kosti označava otvoren pristup kirurga na slomljenu kost kroz kirurški učinjen rez kože i potkožja iznad prijeloma ili uvođenje osteosintetskog materijala kroz inciziju udaljenu od mjesta prijeloma. Indikacije za kirurško liječenje prijeloma mogu se podijeliti na hitne, neizbježne, preporučljive i naknadne u slučaju neuspješnog prvotnog konzervativnog liječenja. Kirurško liječenje, slično kao i konzervativno, sastoji se od repozicije prijelomnih ulomaka te fiksacije. Fiksacija u kirurškom liječenju može biti unutarnja ili vanjska. Unutarnja fiksacija prijelomnih ulomaka u literaturi se naziva otvorenom osteosintezom te podrazumijeva spajanje i učvršćivanje ulomaka uz pomoć osteosintetskog sredstva. Važno je da osteosintetsko sredstvo bude dovoljno čvrsto, otporno na vanjske sile te biokompatibilno s okolnim tkivima. Osnovna fizička načela uspješnosti osteosinteze temelje se na pretvaranju sila tlaka, vlaka, striženja i savijanja u tlačne aksijalne sile na mjestu prijelomne pukotine (31). Osteosinteze razlikuju se po stabilnosti koju pružaju stoga ih možemo podijeliti na stabilne i nestabilne (26). Stabilne osteosinteze omogućuju zadržavanje prijelomnih ulomaka u stanju mirovanja tijekom cijelokupnog trajanja cijeljenja prijeloma. One obuhvaćaju AO pločice i vijke, ali je njihova primjena u djece trenutno rijetka. Nestabilne osteosinteze djeluju na način da približavaju prijelomne ulomke bez njihovog potpunog međusobnog kontakta i stanja mirovanja. Zbog

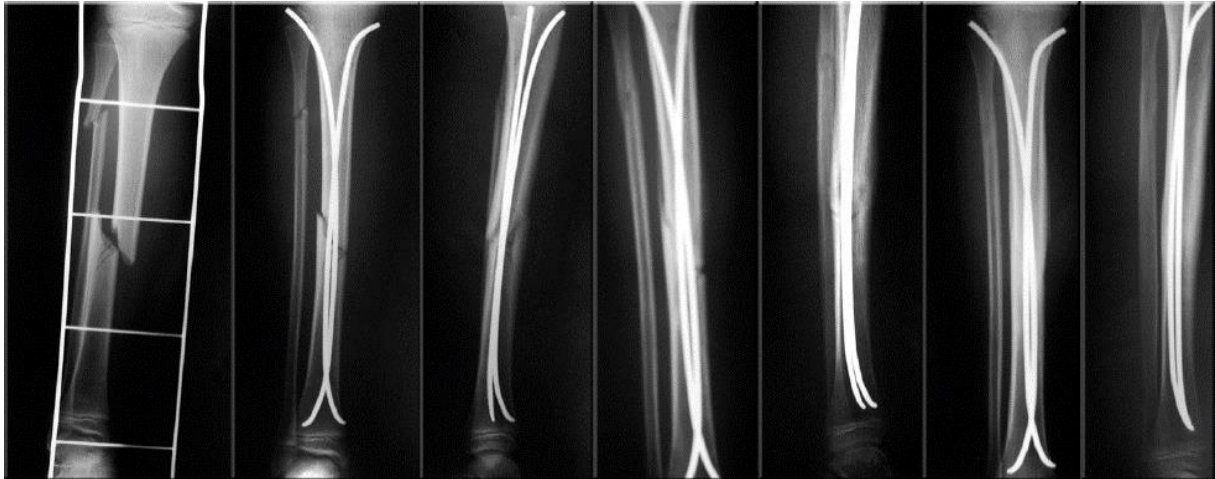
navedene nestabilnosti osteosinteze ovog tipa i potencijalnog naknadnog pomaka ulomaka često njihova upotreba zahtjeva postoperativnu imobilizaciju. Nestabilne osteosinteze znatno češće se primjenjuju u djece u odnosu na odrasle zbog veće brzine cijeljenja kosti i većeg potencijala remodelacije. Prilikom obrade prijeloma koji se nalaze u blizini epifizne ploče rasta važno je prevenirati dodatno oštećenje ploče rasta osteosintetskim materijalom. S obzirom na navedeno, pri kirurškom liječenju dječjih prijeloma u području epifiza i metafiza najčešće se koriste Kirschnerove žice jer zahvaljujući svom malom promjeru mogu proći kroz epifiznu ploču rasta bez dugotrajnih posljedica (12). Vanjska fiksacija kosti uz pomoć metalnih vijaka (*Schanzovih*) postavljenih u prijelomne ulomke putem vanjskog metalnog okvira koji povezuje vijke omogućava stabilnu fiksaciju ulomaka. S obzirom na značajnu debljinu metalnih vijaka, važno je da se vijci postave najmanje jedan centimetar udaljeni od epifizne ploče rasta. Vanjska fiksacija često je indicirana pri kompliciranim i kominucijskim prijelomima sa značajnim defektom kosti ili okolnog mekog tkiva (29). Prednost vanjske fiksacije temelji se na izbjegavanju postavljanja osteosintetskog sredstva kroz kontaminiranu ranu jer svaki strani materijal predstavlja povoljnu podlogu za razvoj infekcije. Vanjski fiksator često predstavlja samo privremeno rješenje, osobito u liječenju politraumatiziranih bolesnika te se nakon stabilizacije bolesnika zamjenjuje nekom od unutarnjih osteosinteza. Kao zlatni standard za kirurško liječenje većine prijeloma dugih kostiju u djece danas se koristi minimalno invazivna metoda elastične stabilne intramedularne osteosinteze titanskim čavlima (12). Indikacije koje zahtijevaju kirurško liječenje prijeloma potkoljenice u djece su: nestabilan, artikularni, višestruki ili otvoreni prijelom, angulacija prijelomnih ulomaka veća od deset stupnjeva, skraćenje noge veće od jedan centimetar, značajno oštećenje okolnih mekih tkiva, kompartment sindrom, naknadni pomak prijelomnih ulomaka. (12, 26). Prethodno opisane operacijske tehnike mogu se koristiti za liječenje prijeloma potkoljenice u djece te uključuju: elastičnu stabilnu intramedularnu osteosintezu titanskim čavlima, AO pločice i vijke, Kirschnerove žice i vanjsku fiksaciju (23, 35, 36).

1.7.3. ESIN metoda

Jean Prevot i Paul Metaizeau razvili su ESIN (engl. *elastic stable intramedulary nailing*) metodu krajem 1970ih radeći u dječjoj bolnici koja se nalazi u gradiću Nancy u Francuskoj. Ime navedene metode izvorno glasi *Embroschage centromedullaire elastique stable* ili skraćeno ECMES što u prijevodu označava metodu elastične stabilne intramedularne osteosinteze. Danas su u literaturi za ovu metodu zastupljene engleske skraćenice poput

ESIN, TEN (engl. *titanium elastic nail*) ili STEN (engl. *stainless steel titanium elastic nail*) (37, 38). ESIN metoda označava vrstu osteosinteze pri kojoj je obično dovoljna zatvorena manualna repozicija prijelomnih ulomaka nakon koje slijedi intramedularna fiksacija elastičnim titanskim Nancy čavlom (26). Na taj način postiže se elastična, ali ipak stabilna osteosinteza. ESIN metoda osteosinteze predstavlja jednostavan kirurški zahvat koji ipak zahtijeva dobro poznavanje patologije i morfologije prijeloma te biologije i cijeljenja kosti. Biomehaničko djelovanje ove metode postiže se uz pomoć tri točke u intramedularnom kanalu na koje se implantirani Nancy čavao upire (39). Prva točka nalazi se na mjestu ulaska čavla u proksimalni dio kosti, druga točka na mjestu prijelomne pukotine, a treća točka na mjestu usidrenja čavla u distalni dio kosti (40). Na taj način čavao osigurava aksijalnu, fleksuralnu, rotacijsku i translacijsku stabilnost prijelomne pukotine što je preduvjet za postizanje dobrih rezultata liječenja (41, 42). Nancy čavao sastoji se od titanove legure pri kojoj je zastupljenost titana 90%, uz dodatke 6% aluminijske i 4% vanadijske (26). Nancy čavao biokompatibilan je s ljudskim tkivima, a zahvaljujući svojoj čvrstoći i elastičnosti otporan je na djelovanje sila savijanja i rotacijskih sila te omogućava stabilan položaj prijelomnih ulomaka. Spljošten i lučno zavnut vrh čavla omogućuju mu da prilikom uvođenja u intramedularni kanal lagano klizi po suprotnoj stijenci u smjeru prijelomne pukotine te na taj način minimalizira rizik od probijanja suprotnog kortikalisa kosti (43). Zahvaljujući obliku svog vrha, čavao se jednostavno usidri u spongiozu distalne metafize kosti te na taj način onemogućuje rotacijske pokrete prijelomnih ulomaka. Pravilno savijanje titanskog čavla prije samog uvođenja u kost važan je korak u ostvarivanju dobrog ishoda zahvata, a izvodi se na način da nakon uvođenja čavla vrhunac konveksiteta bude pozicioniran točno na mjestu prijelomne pukotine. ESIN metoda zahtijeva postavljanje dva čavla prilikom liječenja svih prijeloma dugih kostiju, osim podlaktičnih. Uvođenjem drugog čavla koji klizi po suprotnoj strani intramedularnog kanala postiže se stabilnost prijelomne pukotine zbog neutralizacije sile savijanja prvog čavla. Kako bi se izbjegle varus ili valgus deformacije, važno je da čavli budu jednakih promjera. Njihov promjer najčešće iznosi 40% promjera medularnog kanala te se može odrediti i prema godinama bolesnika (26). Potrebna dužina čavala može se izračunati na temelju prijeoperacijske rendgenske snimke kao zbroj duljine razmaka između epifizinih linija te dijela čavla koji ostaje ekstraosealno (26). Unatoč značajnoj stabilnosti prijelomnih ulomaka, ova vrsta osteosinteze nije rigidna te omogućava mikrokretnije ulomaka koje potiču brže cijeljenje i stvaranje kalusa.

Mobilnost traumatiziranog uda i provođenje fizikalne terapije mogući su odmah nakon postavljanja osteosintetskog materijala te buđenja iz opće anestezije. Zahvaljujući tome, djeca se odmah mogu vratiti u obiteljsku i školsku sredinu te je rizik od komplikacija uzrokovanih imobilizacijom minimaliziran (44, 45). Dječji dijafizarni prijelomi dugih kostiju s minimalnom kominucijom ulomaka idealni su za primjenu ove metode (Slika 5). Međutim, zahvaljujući dugogodišnjem razvoju ove metode i iskustvu kirurga, indikacije za korištenje ove metode su se znatno proširile (46-48).



Slika 5. Rendgenska snimka prijeloma potkoljenice u 15-godišnjeg adolescenta prije i nakon liječenja ESIN metodom (41).

Glavne indikacije za primjenu ESIN metode u djece trenutno predstavljaju: poprečni prijelomi dijafize dugih kostiju, poprečni prijelomi na granici dijafize i metafize, dobroćudne koštane ciste, otvoreni prijelomi, pseudoartroze i politraumatizirani bolesnici (41, 47, 53). Pri odabiru ove metode treba uzeti u obzir dob i težinu bolesnika te tip i lokalizaciju prijeloma. Donja dobna granica iznosi 3-4 godine, a gornja dobna granica 16-17 godina (26, 45).

Unatoč dobrim rezultatima konzervativnog liječenja dijafizarnih prijeloma potkoljenice, određeni dio prijeloma zahtijeva kirurško liječenje zbog različitih indikacija. Komplikacije povezane s ranije korištenim kirurškim tehnikama poput osteosinteze AO pločicama i vijcima ili vanjske fiksacije uključivale su: kompromitiran rast kosti zbog oštećenja epifizne ploče raste, refrakture, kontrakture, razvoj osteitisa, atrofiju i fibrozne promjene mišića te značajne infekcije (29, 44, 49). Zbog znatno nižeg rizika za navedene komplikacije i zahvaljujući kliničkoj učinkovitosti, elastična stabilna intramedularna osteosinteza titanskim čavlima danas predstavlja metodu izbora za kirurško liječenje dijafizarnih prijeloma potkoljenice u djece (50-52).

Titanski elastični čavli (TEN) postavljaju se u djece pod općom anestezijom u supinacijskom položaju na radilucetnom operacijskom stolu. Nakon pripreme operacijskog polja, pod fluoroskopijom označe se mjesto prijeloma i proksimalna goljenična epifiza (47). Početna točka za umetanje čavla nalazi se 1,5–2,0 cm distalno od epifize ispod kvržica goljenične kosti. Uzdužni rez duljine 2 cm učini se na medijalnoj i lateralnoj strani u razini metafize goljenične kosti proksimalno od željenog koštanog ulaza. Kortikalna kost prikaže se tupom disekcijom mekih tkiva. Preoperativno odabrani titanski čavao koji se koristi mora imati promjer koji iznosi 40% najužeg dijela medularnog kanala. Bušilica koja je otprilike 0,5 cm veća od promjera odabranog čavla se zatim koristi za probijanje korteksa kosti olakšavajući kasnije ulazak čavla. Prije umetanja, čavli se ručno savijaju u blagi "C" oblik koji omogućuje postizanje fiksacije u tri točke (45). Zatim se oba čavla uvode u intramedularni kanal kroz ulazne incizije anteromedijalno i anterolateralno do razine prijeloma (46). Pod fluoroskopskim nadzorom, prijelomna pukotina se reducira u frontalnoj i sagitalnoj ravnini, a prvi čavao zatim nastavlja napredovanje prema distalnoj metafizi goljenične kosti. Ako se anteroposteriornim i lateralnim rendgenskim snimkama potvrdi da je položaj prvog intramedularnog čavla distalno od mjesta prijeloma ispravan, drugi čavao može nastaviti napredovanje iza razine prijeloma (47). Oba titanska čavla potiskuju se intramedularnim kanalom prema distalno sve dok vrhovi ne dođu neposredno iznad distalne goljenične epifize. Nastoji se da se čavli ugrade u distalnu goljeničnu metafizu ne oštećujući pritom korteks ili epifizu (44). Fluoroskopijom se zatim potvrdi pravilna redukcija prijeloma i položaj titanskih čavala. U slučaju udruženog prijeloma lisne kosti čija redukcija nije prihvatljiva nakon postignute redukcije goljenične kosti, može se umetnuti jedan dodatni titanski čavao odgovarajuće veličine u lisnu kost (47). Titanski čavao u lisnu kost postavlja se najčešće od distalno prema proksimalno s početnom točkom ulaska iznad distalne epifize (47). Nakon fluoroskopske potvrde pravilnog položaja čavala, njihovi proksimalni krajevi savijaju se prema dolje te ih se nastoji odrezati odrezati 1 cm od kortikalne površine kosti tako da budu smješteni dovoljno duboko unutar mišićne fascije, a opet dovoljno dugački kako bi njihovo vađenje bilo što lakše (44). Ulazne incizije zatvore se slojevitim šivanjem koristeći resorptivne šavove, a rane se zatim zaviju gazom (44, 45). Sadrena imobilizacija nakon zahvata nije potrebna te bolesnik može odmah započeti s fizikalnom terapijom i vertikalizacijom uz pomoć štaka (41). Bolesnici se obično otpuštaju kući drugi ili treći dan nakon operacije (44, 45). Titanski intramedularni čavli u prosjeku se uklanjaju četiri do sedam mjeseci nakon operacije ovisno o operateru, tipu prijeloma i radiološkoj potvrdi pravilnog cijeljenja. Sportske aktivnosti ne preporučuju se šest mjeseci nakon operacije (54).

Komplikacije ESIN metode iako su manje učestalosti i težine nego kod ostalih metoda, ne smiju se zanemariti (55). Prijavljena stopa komplikacija nakon operacije ovom metodom različita je u nizu studija, ali obično varira između 26–66% (56). Najčešće se radi o manjim komplikacijama poput iritacije ili infekcije kože i boli na mjestu insercije čavala (45, 56). Rijetke veće, dosada zabilježene komplikacije koje zahtjevaju ponovnu operaciju su: pomak ulomaka, neprihvatljiva angulacija, skraćenje ekstremiteta, neurovaskularna oštećenja te duboke infekcije mekih tkiva i kosti (57).

Pravilna kirurška tehnika, razumijevanje važnih biomehaničkih svojstava, dobro poznavanje lokalne anatomije i izbjegavanje očitih tehničkih pogrešaka mogu smanjiti pojavu poslijeoperacijskih komplikacija te omogućiti postizanje dobrih rezultata liječenja (55, 58, 59). Premda komplikacije postoje, niz prijašnjih studija zaključio je da je ESIN-metoda učinkovita opcija liječenja prijeloma potkoljenice u djece s nizom prednosti u odnosu na druge kirurške opcije liječenja poput nižih incidencija infekcija, refraktura i sekundarnih pomaka ulomaka te mogućnosti ranije mobilizacije bolesnika i bržeg povratka svakodnevnim aktivnostima (44, 45, 60–62).

2. CILJ ISTRAŽIVANJA

Cilj ovog istraživanja je uvidjeti kliničke i demografske karakteristike djece koja su zbog prijeloma potkoljenice operirana ESIN metodom. Također, istraživanjem će se ustanoviti najčešći tipovi i vrste prijeloma, mehanizmi nastanka prijeloma, načini liječenja, najčešće pridružene ozljede, srednje vrijeme cijeljenja te komplikacije liječenja.

Hipoteza:

ESIN metoda predstavlja učinkovitu metodu liječenja prijeloma potkoljenice u djece te omogućava izvrsne rezultate cijeljenja s niskom stopom komplikacija. Navedena metoda zadovoljava sve kriterije suvremene minimalno invazivne koštane kirurgije.

3. MATERIJALI I METODE

3.1. Ispitanici

Ispitanici su svi bolesnici liječeni ESIN metodom zbog prijeloma potkoljenice u Klinici za dječju kirurgiju Kliničkog bolničkog centra (KBC) Split, u razdoblju od 01. ožujka 2002. do 01. ožujka 2022.

Kriteriji uključenja:

1. Bolesnici oba spola, u dobi od dvije do sedamnaest godina, s prijelomom potkoljenice koji su liječeni ESIN metodom
2. Bolesnici operirani u KBC-u Split od strane dječjeg kirurga koji su praćeni minimalno tri mjeseca nakon izvršenog kirurškog zahvata

Kriteriji isključenja:

1. Bolesnici mlađi od dvije ili stariji od sedamnaest godina
2. Bolesnici liječeni zbog prijeloma potkoljenice konzervativno ili nekom drugom kirurškom metodom (AO pločice i vijci, vanjski fiksater, Kirschnerove žice)
3. Bolesnici koji su operirani u drugim ustanovama, a poslijeoperacijski praćeni u KBC-u Split
4. Bolesnici s nepotpunim podacima ili bolesnici kod kojih je vrijeme praćenja od kirurškog zahvata do početka ovog istraživanja bilo kraće od tri mjeseca

3.2. Organizacija studije

Istraživanje je organizirano kao povijesna presječna studija. Prema ustroju radi se o kvalitativnom tipu istraživanja, dok je po intervenciji i obradi podataka deskriptivnog tipa.

3.3. Mjesto studije

Istraživanje je provedeno u Klinici za dječju kirurgiju KBC-a Split.

3.4. Metode prikupljanja i obrade podataka

Provedena je retrospektivna monocentrična studija. Podatke smo prikupili istraživanjem pisanog protokola Klinike za dječju kirurgiju KBC-a Split te arhive povijesti bolesti.

3.4.1. Mjere ishoda studije

Primarna mjera ishoda je stopa uspješnosti ESIN metode u liječenju prijeloma potkoljenice, odnosno broj poslijeoperacijskih komplikacija. Poslijeoperacijske komplikacije uključuju infekciju rane, krvarenje, angulaciju ulomaka i refrakturu. Sekundarne mjere ishoda su vrijeme cijeljenja kosti, duljina hospitalizacije i udružene ozljede.

3.4.2. Statistička obrada podataka

Svi podatci koji su prikupljeni uneseni su u programske pakete Microsoft Office, verzija 16.0 (Microsoft Corporation, Redmond, WA, USA) za obradu teksta te Microsoft Excel za izradbu tabličnog prikaza. Za statističku analizu korišten je statistički paket za socijalne znanosti (SPSS, verzija 24.0, IBM Corp, Armonk, NY, USA). Kvantitativni podatci opisani su medijanom i interkvartilnim rasponom (IQR), dok su kategorijske varijable izražene apsolutnim brojevima i postotcima. Razlike srednjih vrijednosti kvantitativnih podataka između ispitivanih skupina testirane su Mann-Whitney U-testom. Usporedba različitih kategorijskih varijabli provedena je Hi-kvadrat testom. U slučajevima kada je frekvencija učestalosti pojedinih varijabli bila niska korišten je Fisherov egzaktni test. Razina statističke značajnosti za dvostrane testove postavljena je na $P < 0,05$.

3.5. Opis istraživanja

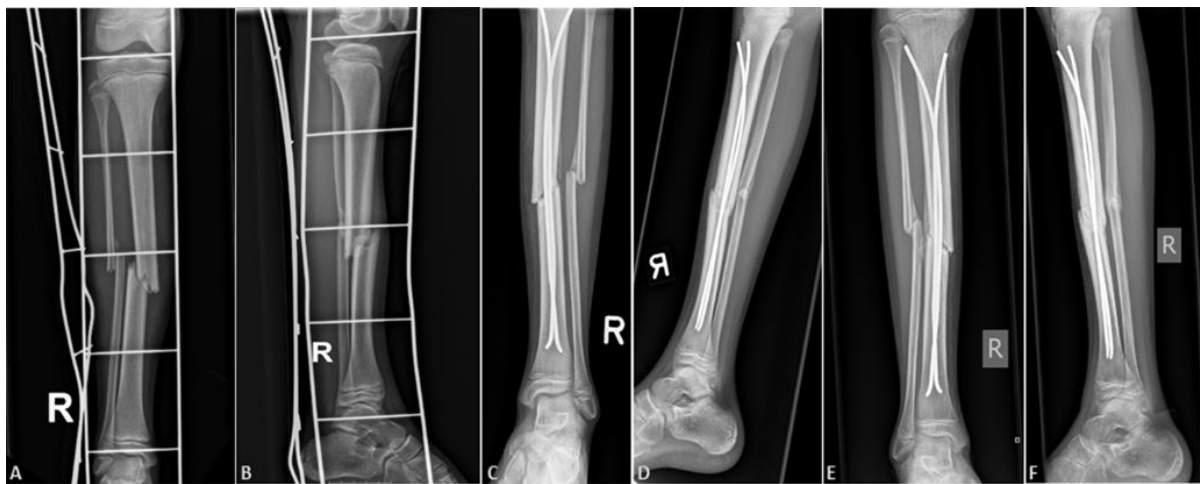
Predložena studija je retrospektivno istraživanje. Izvori podataka sastoje se od pisanog protokola Klinike za dječju kirurgiju KBC-a Split i pismohrane povijesti bolesti. Svim bolesnicima uključenim u istraživanje učinjen je žurni kirurški zahvat, koristeći ESIN metodu, zbog prijeloma potkoljenice. Kirurški zahvat podrazumijevao je otvorenu ili zatvorenu repoziciju koštanih ulomaka, a zatim osteosintezu titanskim čavlima, čija je debljina određena intraoperacijski na način da dva čavla ispune minimalno dvije trećine intramedularnog kanala na najužem dijelu kosti. Svim navedenim ispitanicima analizirani su sljedeći parametri: dob, spol, lateralizacija, tip i vrsta prijeloma, indikacija za operacijski zahvat, mehanizam prijeloma, vrsta repozicije, pridružene ozljede, vrijeme cijeljenja te komplikacije liječenja.

3.6. Etička načela

Tijekom i nakon istraživanja štite se prava i osobni podatci ispitanika u skladu sa Zakonom o zaštiti prava bolesnika (NN 169/04, 37/08) i Zakonom o zaštiti osobnih podataka (NN 103/03-106/12), a istraživanje je usklađeno s odredbama Kodeksa liječničke etike i deontologije (NN 55/08, 139/15) te pravilima Helsinške deklaracije (1964.– 2013.). Pristupnik i njegov mentor uputili su zamolbu Etičkom povjerenstvu KBC-a Split za odobrenje provedbe naslovnog istraživanja, koje je studiju odobrilo rješenjem br. 500-03-/22-01/16 od 3. ožujka 2022. (Prilog 1).

3.7. Praćenje bolesnika

Svi su bolesnici nakon izvršenog kirurškog zahvata bili zadržani na bolničkom liječenju. Prvog dana nakon operacije, tokom boravka u bolnici započeta je fizikalna terapija koja se nakon otpusta nastavljala ambulantno. Svim bolesnicima učinjena je intraoperacijska rendgenska snimka nakon repozicije koštanih ulomaka i postavljanja titanskih elastičnih čavala. Kontrolne rendgenske snimke (anterioposteriorna – AP i latero-lateralna – LL) rađene su sedam dana nakon zahvata, te nakon jedan, tri i šest mjeseci (Slika 6). Osteosintetski materijal odstranjen je u općoj anesteziji nakon radiološki potvrđenog potpunog cijeljenja kosti.



Slika 6. Nestabilan prijelom potkoljenice u 11-godišnje djevojčice: A - prijeoperacijska AP rendgenska snimka; B - prijeoperacijska LL rendgenska snimka; C - AP kontrolna rendgenska snimka jedan mjesec nakon operacije; D - LL kontrolna rendgenska snimka jedan mjesec nakon operacije; E - AP kontrolna rendgenska snimka tri mjeseca nakon operacije; F - LL kontrolna rendgenska tri mjeseca nakon operacije. Izvor: arhiva povijesti bolesti KBC-a Split.

4. REZULTATI

U izabranom studijskom razdoblju (01. ožujka 2002. - 01. ožujka 2022.) istraživanje je obuhvatilo 132 bolesnika koji su operirani ESIN metodom zbog prijeloma potkoljenice. Medijan dobi bolesnika u vrijeme kirurškog zahvata iznosio je 12 (IQR 10, 15) godina. Od ukupno 132 djece liječene ESIN metodom zbog prijeloma potkoljenice, bilo je 92 dječaka što čini 69,7% te 40 djevojčica što čini 30,3%. Ukupan odnos po spolu iznosi 2,3:1 u korist dječaka. S obzirom na lateralizaciju prijeloma, lijeva potkoljenica bila je zahvaćena u 67 djece (50,8%), a desna u 65 djece (49,2%). U 100 (75,8%) bolesnika radilo se o zatvorenom prijelomu, a njih 32 (24,2%) imalo je otvoreni tip prijeloma. Lokalizacija prijeloma većinom je bila srednja (dijafizarna) trećina potkoljenice koja je bila zahvaćena u 111 (84,1%) bolesnika, a 21 (15,9%) bolesnik imao je prijelom distalne trećine potkoljenice. Opisani demografski i klinički podatci bolesnika liječenih ESIN metodom zbog prijeloma potkoljenice prikazani su u Tablici 1.

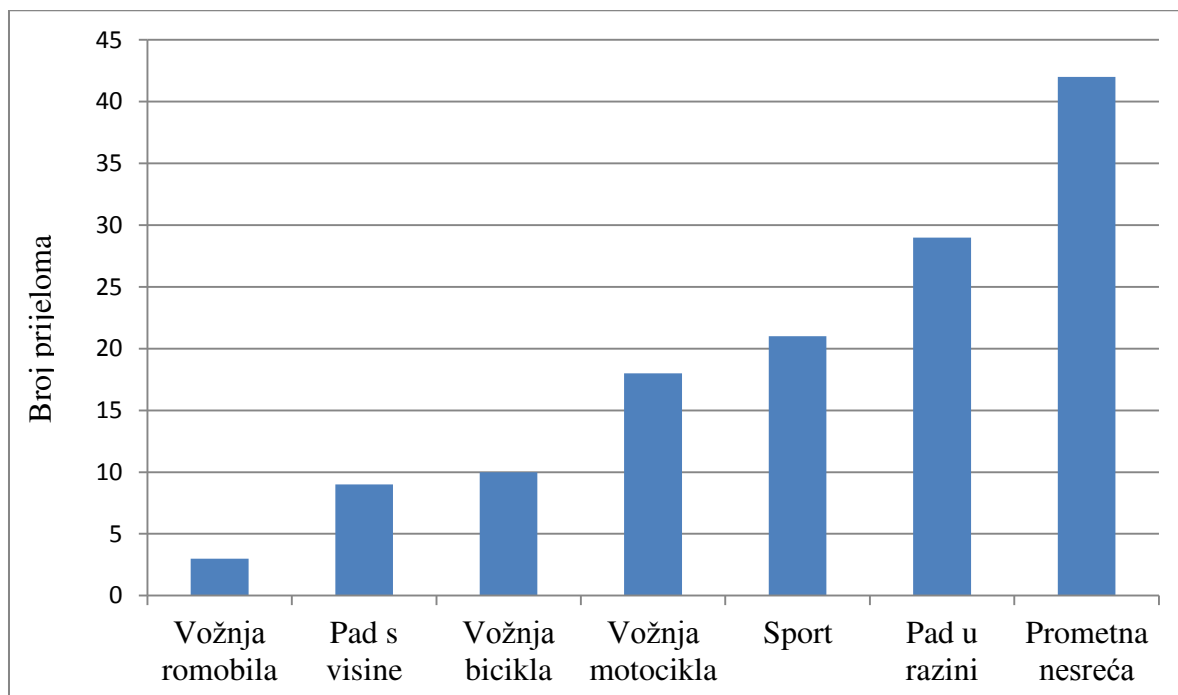
Tablica 1. Demografski i klinički prikaz bolesnika

Značajke bolesnika	Svi prijelomi (n=132)	Otvoreni prijelom (n=32)	Zatvoreni prijelom (n=100)	<i>P</i>	Distalni prijelom (n=21)	Dijafizarni prijelom (n=111)	<i>P</i>
Dob	12	13,5	11	0,031*	12	12	0,499*
Medijan; godine (IQR)	(10, 15)	(10, 15)	(8,5, 14,5)		(10, 15)	(9, 15)	
Spol; n (%)				0,308†			0,850†
Muški	92 (69,7)	20 (62,5)	72 (72)		15 (71,4)	77 (69,4)	
Ženski	40 (30,3)	12 (37,5)	28 (28)	6 (28,6)	34 (30,6)		
Lateralizacija; n (%)				0,758†			0,871†
Lijevo	67 (50,8)	17 (53,1)	50 (50)		11 (52,4)	56 (50,5)	
Desno	65 (49,2)	15 (46,9)	50 (50)	10 (47,6)	55 (49,5)		
Vrijeme cijeljenja	7	10	7	0,015*	6,5	7,5	0,374*
Medijan; tjedni (IQR)	(6, 9)	(10, 12)	(6, 9)		(6, 7)	(6, 9)	
Vrijeme hospitalizacije	4,5	7	3	0,001*	4,5	3,5	0,354*
Medijan; dani (IQR)	(2, 5)	(5, 9)	(3, 6)		(3, 6)	(3, 5)	
Pridružene ozljede; n (%)	37 (28)	14 (43,7)	23 (23)	0,022†	3 (14,3)	34 (30,6)	0,185‡
Komplikacije; n (%)	15 (11,4)	7 (21,9)	8 (8)	0,031†	3 (14,3)	12 (10,8)	0,645‡

* Mann-Whitney U test; † Hi-kvadrat test; ‡ Fisherov egzaktni test; IQR – Interkvartilni raspon

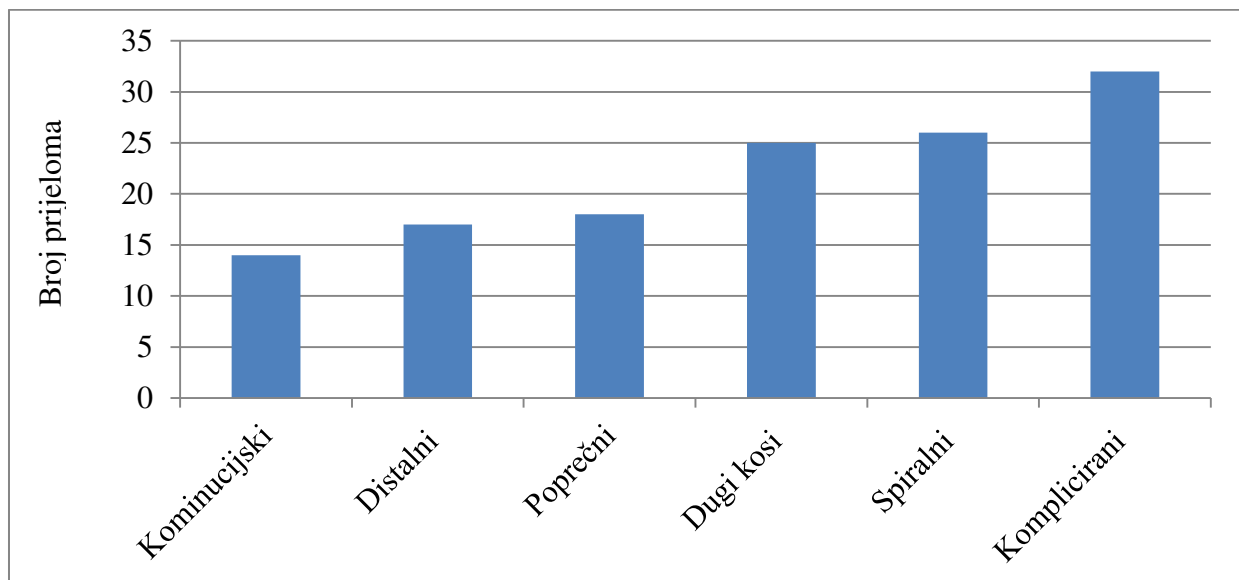
Statistička usporedba podataka između bolesnika koji su imali otvoreni i zatvoreni tip prijeloma pokazala je kako su djeca s otvorenim tipom prijeloma bila značajno starije životne dobi u odnosu na djecu sa zatvorenim prijelomom (13,5 godina (IQR 10, 15) vs. 11 godina (IQR 8,5; 14,5); $P=0,031$). Vrijeme cijeljenja prijeloma bilo je značajno brže u djece s zatvorenim prijelomima u odnosu na djecu s otvorenim tipom prijeloma (7 tjedana (IQR 6, 9) vs. 10 tjedana (IQR 10, 12); $P=0,015$). Također, djeca s otvorenim tipom prijeloma imala su značajno dulje vrijeme hospitalizacije (7 dana (IQR 5, 9) vs. 3 dana (IQR 3, 6); $P=0,001$), višu stopu pridruženih ozljeda ($n=14$ (43,7%) vs. $n=23$ (23%); $P=0,022$), kao i komplikacija nakon operacijskog zahvata ($n=7$ (21,9%) vs. $n=8$ (8%); $P=0,031$). Nije nađena statistički značajna razlika između ispitivanih skupina u odnosu na spol bolesnika ($P=0,308$) i lateralizaciju prijeloma ($P=0,758$). Usporedbe navedenih parametara između dijafizarnih i distalnih prijeloma goljenične kosti nije pokazala statistički značajnu razliku s obzirom na ispitivane varijable.

Najčešći mehanizam nastanka prijeloma u djece operirane ESIN metodom zbog prijeloma potkoljenice bila je prometna nesreća u kojoj su djeca sudjelovala kao pješaci ($n=42$). Drugi po učestalosti mehanizam nastanka prijeloma bio je pad u razini ($n=29$), a slijede ga sport ($n=21$), vožnja motocikla ($n=18$), vožnja bicikla ($n=10$), pad s visine ($n=9$) te vožnja romobila ($n=3$) (Slika 7).



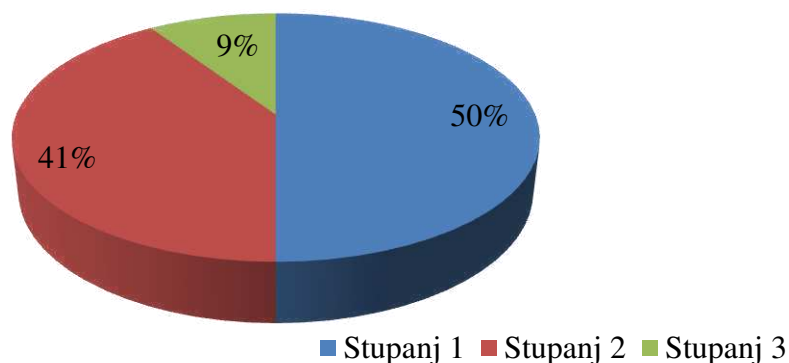
Slika 7. Raspodjela prijeloma prema mehanizmu nastanka

U 132 bolesnika operirana ESIN metodom, komplicirani prijelom bio je najčešći tip prijeloma te je zabilježen u 32 (24,2%) bolesnika. Na drugom mjestu po učestalosti nalazi se spiralni tip prijeloma koji se pojavljuje u 26 (19,7%) bolesnika, a slijede ga dugi kosi sa 25 (18,9%), poprečni sa 18 (13,6%), distalni sa 17 (12,9%) i kominucijski tip prijeloma sa 14 (10,6%) bolesnika (Slika 8).



Slika 8. Raspodjela prijeloma prema tipu

S obzirom na Gustilo - Anderson klasifikaciju od ukupno 32 zabilježena komplicirana prijeloma, 16 (50%) ih je kategorizirano kao stupanj 1, 13 (41%) kao stupanj 2, a tri (9%) prijeloma kao stupanj 3 (Slika 9).



Slika 9. Raspodjela kompliciranih prijeloma prema *Gustilo - Anderson* klasifikaciji.

U 37 djece (28%) uz prijelom goljenične kosti zabilježene su i pridružene ozljede. Njihova incidencija i težina direktno su povezane s mehanizmom nastanka prijeloma. Većina pridruženih ozljeda zabilježena je u djece sa kompliciranim prijelomom goljenične kosti koja su bila izložena djelovanju velike kinetičke energije poput udarca automobila (Tablica 2).

Tablica 2. Raspodjela prijeloma prema tipu, mehanizmu prijeloma i broju bolesnika sa pridruženim ozljedama i komplikacijama

Varijable	Distalni prijelom (n=17)	Dugi kosi prijelom (n=25)	Kominucijski prijelom (n=14)	Komplicirani prijelom (n=32)	Poprečni prijelom (n=18)	Spiralni prijelom (n=26)
Mehanizam prijeloma						
Pad s visine (n=9)	1	2	1	2	1	2
Pad u razini (n=29)	5	5	3	4	4	8
Prometna nesreća (n=42)	5	9	1	21	1	5
Sport (n=21)	1	5	1	2	6	6
Vožnja bicikla (n=10)	2	2	2	0	3	1
Vožnja motocikla (n=18)	1	2	5	3	3	4
Vožnja romobila (n=3)	2	0	1	0	0	0
Pridružene ozljede (n=37)	3	9	2	14	6	3
Komplikacije (n=15)	3	1	2	6	1	2

Ukupno je zabilježeno 60 različitih pridruženih ozljeda (Tablica 3). Najčešće pridružene ozljede bile su ekzorijacije i rane (n=24), a slijede ih epifizeolize i prijelomi dugih kostiju (n=13) te hematomi mekih tkiva (n=9).

Tablica 3. Pridružene ozljede u djece operirane ESIN metodom zbog prijeloma potkoljenice

Pridružene ozljede	n	%
Ekzorijacije i rane	24	40
Epifizeolize i prijelomi dugih kostiju	13	21,7
Hematomi mekih tkiva	9	15
Ozljede parenhimskih organa	4	6,6
Prijelomi kratkih kostiju	3	5
Ozljede zuba	2	3,3
Ozljede živaca	2	3,3
Serijski prijelom rebara i pneumotoraks	1	1,7
Prijelom zdjelice	1	1,7
Subarahnoidalno krvarenje	1	1,7
Ukupno	60	100

Odgovarajući odnos ulomaka postignut je zatvorenom (manualnom) repozicijom u 116 (87,9%) bolesnika, a u njih 16 (12,1%) bila je potrebna otvorena (krvava) repozicija zbog poteškoća u repoziciji ili interpozicije mekih tkiva.

Prilikom liječenja ESIN metodom nije zabilježena nijedna intraoperacijska komplikacija, a poslijeoperacijske komplikacije zabilježene su u 15 (11,4%) bolesnika (Tablica 4). Većina komplikacija (n=9, 60%) bile su lakše komplikacije, najviše vezane za ranu na mjestu insercije čavla. U šest bolesnika (4,5%) je zbog težih poslijeoperacijskih komplikacija bila potrebna reoperacija. Kod distalnih prijeloma goljenične kosti stopa poslijeoperacijskih komplikacija je nešto viša (14,3%) u odnosu na prijelome koji su lokalizirani u srednjoj trećini kosti gdje iznosi 10,8%.

Tablica 4. Prikaz poslijeoperacijskih komplikacija

Komplikacija	<i>n</i>	%
Angulacija ulomaka	5	33,3
Iritacija kože na mjestu insercije čavala	4	26,7
Protruzija čavala	2	13,3
Bule	2	13,3
Pseudoaneurizma	1	6,7
Refraktura	1	6,7
Ukupno	15	100,0

Medijan vremena postizanja potpunog radiološki vidljivog cijeljenja kostiju bio je 7 (IQR 6, 9) tjedana. Osteosintetski materijal je nakon cijeljenja odstranjen u općoj anesteziji bez zabilježenih komplikacija. Medijan vremena odstranjenja osteosintetskog materijala iznosio je 6 (IQR 5, 8) mjeseci. Nakon uklanjanja intramedularnih čavala svi su bolesnici vratili potpunu funkciju ekstremiteta i sve komplikacije su uspješno razriješene. Svi bolesnici praćeni su do kraja tijekom studijskog razdoblja, a medijan vrijednosti vremena praćenja iznosi 118,5 (IQR 74,5; 170) mjeseci.

5. RASPRAVA

Dječji prijelomi potkoljenice u većini slučajeva mogu se liječiti konzervativno, tj. imobilizacijom sadrenom udlagom (48, 60, 63). Ipak, ovaj tip konzervativnog liječenja zahtijeva dugotrajnu imobilizaciju i pažljivo praćenje, a komplikacije poput pomaka i angulacije ulomaka, atrofije mišića i refrakture nisu rijetke (51). Posljednjih godina broj indikacija za operaciju i broj kirurških zahvata prilikom liječenja prijeloma potkoljenice se povećava (14, 32, 33). ESIN metoda trenutno se smatra zlatnim standardom kirurškog liječenja prijeloma dugih kostiju u djece (46). Korištenje ove metode pruža mogućnost djeci koja su zadobila prijelom duge kosti da njihovo vrijeme hospitalizacije i imobilizacije bude značajno kraće. Nadalje, ova metoda postala je popularna zbog svoje visoke učinkovitosti prilikom liječenja prijeloma dugih kostiju u djece, rjeđih i manjih komplikacija te minimalne potencijalne ozljede epifizne zone rasta (60, 63). Intramedularni titanski čavli pružaju stabilnu i elastičnu fiksaciju dijelovima slomljene kosti. Na taj način omogućavaju se kontrolirani minimalni pokreti na mjestu prijelomne pukotine što potiče brže cijeljenje kosti vanjskim kalusom (64).

Rezultati ovog istraživanja jasno su pokazali da je ESIN sigurna i učinkovita metoda za liječenje prijeloma potkoljenice s malim brojem komplikacija i relativno kratkom duljinom boravka u bolnici. Većina zabilježenih komplikacija okarakterizirana je kao lakša (iritacija kože na mjestu insercije čavla, bule, protruzija čavala), dok su teške komplikacije kao što su angulacija ulomaka ili refraktura bile rijetke. Većina autora preporuča imobilizaciju sadrenom udlagom nekoliko tjedana nakon operacijskog zahvata, vjerojatno zbog straha od pomaka ili angulacije koštanih ulomaka (45, 57, 60, 65). U ovoj studiji jasno smo prikazali da se liječenje ESIN metodom može sigurno provoditi bez korištenja sadrene imobilizacije nakon operacijskog zahvata, a jedna od najvažnijih prednosti ove metode je rano započinjanje fizikalne terapije. Nekoliko prethodnih studija o upotrebi ESIN metode u djece s prijelomima dugih kostiju gornjih i donjih ekstremitetima djece jasno podupire ovu tezu (41, 42, 66–68).

Swindells i Rajan objavili su 2009. sustavni pregled sedam različitih retrospektivnih istraživanja o primjeni ESIN metode u liječenju prijeloma potkoljenice koje su uključivale ukupno 210 djece (69). Autori obrađenih istraživanja opisali su niz različitih indikacija za primjenu ove metode, ali većina ih je izjavila da je ESIN metoda najčešće korištena pri liječenju nestabilnih prijeloma potkoljenice. Nestabilnost prijeloma nije bila u potpunosti definirana, ali neki autori sugerirali su da prijelom možemo smatrati nestabilnim ako zatvorena repozicija nije moguća i imobilizacija sadrenom udlagom nije dovoljna za održavanje stabilnog položaja koštanih ulomaka. Većina obrađenih istraživanja koristila je

poslijeoperacijsku sadrenu imobilizaciju. Najduže srednje vrijeme cijeljenja između obrađenih istraživanja iznosilo je 20,7 tjedana (60). Najkraće srednje vrijeme cijeljenja između obrađenih istraživanja iznosilo je sedam tjedana (64). Učestalost komplikacija između obrađenih istraživanja bila je slična, u rasponu od 12 do 35%. Komplikacije su uključivale odgođeno cijeljenje kosti, angulaciju ulomaka, nejednaku konačnu duljinu nogu te infekcije koje su uglavnom zahvaćale samo površinski sloj kože. Svih sedam studija zaključilo je da ESIN metoda predstavlja učinkovitu i pouzdanu metodu za liječenje nestabilnih prijeloma potkoljenice u dječjoj populaciji. Također, autori ovog sustavnog pregleda naglasili su da se većina dječjih prijeloma potkoljenice može uspješno liječiti sadrenom imobilizacijom, ali ESIN metoda pruža prihvatljivu i sigurnu opciju kada je kirurško liječenje potrebno.

Griffet i suradnici prikazali su da je svih 86 djece uključenih u njihovo istraživanje ostvarilo neograničenu fizičku aktivnost šest mjeseci nakon liječenja ESIN metodom zbog prijeloma potkoljenice (44). Njihov rezultat istraživanja potvrdio je da intramedularna fiksacija elastičnim titanskim čavlima predstavlja visoko efikasnu i jednostavnu metodu liječenja zatvorenih prijeloma potkoljenice u djece.

Uludağ i suradnici objavili su istraživanje koje je obuhvatilo 20 djece liječenih ESIN metodom zbog prijeloma potkoljenice (70). Srednje vrijeme radiološkog cijeljenja kosti iznosilo je 11 tjedana. U šest bolesnika (30%) zabilježene su infekcije i iritacije kože na mjestu insercije čavla. Također, autori su naveli da je troje od šest bolesnika s otvorenim prijelomima potkoljenice imalo infekciju traumatske rane. Svi njihovi bolesnici ostvarili su puni raspon pokreta u gležnju i koljenu. Autori su na temelju rezultata zaključili da intramedularna fiksacija elastičnim titanskim čavlima daje povoljne ishode u liječenju dječjih prijeloma potkoljenice koji se ne mogu liječiti konzervativnim metodama zbog nestabilnosti koštanih ulomaka ili nemogućnosti imobilizacije sadrenom udlagom zbog prisutnosti edema ili otvorene rane.

Onta i suradnici objavili su da je u njihovom istraživanju, koje je obuhvatilo 18 djece liječenih ESIN metodom zbog prijeloma potkoljenice, medijan vremena hospitalizacije iznosio 5,7 dana i da su sva djeca postigla radiološko cijeljenje kosti sa medijanom vremena od 13,3 tjedna (71). Konačni ishod za sve njihove bolesnike bio je pozitivan te su svi postigli puni raspon pokreta u koljenskom zglobu. U četvoro djece zabilježene su protruzije čavala i iritacija kože na mjestu insercije čavla. Autori su zaključili da je prednost ove metode u usporedbi sa fiksacijom AO pločicama manji gubitak krvi, a u usporedbi sa konzervativnim

tipom liječenja: lakša njega ozlijeđene noge, kraća hospitalizacija i izbjegavanje komplikacija uzrokovanih dugotrajnom imobilizacijom.

Shen i suradnici objavili su istraživanje koje je uključivalo 21 dijete liječeno ESIN metodom zbog nestabilnog distalnog prijeloma potkoljenice (47). Medijan vremena hospitalizacije iznosio je 3,9 dana, a medijan vremena odstranjenja osteosintetskog materijala iznosio je 7 mjeseci. Ukupno 19 bolesnika postiglo je radiološko cijeljenje sa medijanom od 9,6 tjedana, a dvoje bolesnika imalo je odgođeno cijeljenje deset mjeseci nakon operacije. Njihovo istraživanje pokazalo je dobre rezultate pri korištenju ESIN metode za liječenje distalnih nestabilnih prijeloma potkoljenice koji se nisu mogli liječiti konzervativnom metodom.

Kc i suradnici objavili su da je srednje vrijeme cijeljenja u njihovom istraživanju, koje je obuhvatilo 45 djece liječenih ESIN metodom zbog prijeloma potkoljenice, iznosilo 11,2 tjedana (72). Pritom su zabilježili 20 poslijeoperacijskih komplikacija: dva pomaka ulomaka, četiri odogđena cijeljenja, tri skraćivanja uda, dva produženja uda, šest protruzija čavala i iritacija kože, dvije kožne infekcije na mjestu insercije čavla i jednu refrakturu. Unatoč relativno velikom broju poslijeoperacijskih komplikacija, nijedan bolesnik nije zahtijevao ponovnu operaciju. Autori su zaključili da je ESIN predstavlja jednostavnu, pouzdanu i efikasnu metodu za liječenje pedijatrijskih prijeloma potkoljenice sa značajno kraćim trajanjem operacije, manjim gubicima krvi, kraćom hospitalizacijom i vremenom cijeljenja u odnosu na ostale moguće metode liječenja.

Pennock i suradnici su 2017. godine u svom istraživanju usporedili ESIN metodu sa otvorenom repozicijom i unutarnjom fiksacijom (ORIF) koja koristi AO pločice i vijke za liječenje pedijatrijskih prijeloma potkoljenice (65). Grupa liječena ESIN metodom sastojala se od 44 djece, a grupa liječena ORIF metodom od 26 bolesnika. U obje grupe korištena je sadrena imobilizacija nakon operacijskog zahvata. Bolesnici operirani ORIF metodom imali su srednje vrijeme trajanja operacije od 69 minuta, njihova imobilizacija trajala je u prosjeku sedam tjedana, manje komplikacije zabilježene su u deset (38%) bolesnika, a veće komplikacije zabilježene su u tri (12%) bolesnika. Bolesnici operirani ESIN metodom imali su srednje vrijeme trajanja operacije od 58 minuta, njihova imobilizacija trajala je u prosjeku 10,5 tjedana, manje komplikacije zabilježene su u 12 (27%) bolesnika, a veće komplikacije zabilježene su u osam (18%) bolesnika. Autori ovog istraživanja su na temelju navedenih rezultata zaključili da liječenje ORIF metodom omogućava bolesnicima brže cijeljenje, mobilizaciju par tjedana ranije te rjeđu potrebu za uklanjanjem osteosintetskog materijala.

Također, autori su istaknuli da obje metode doprinose bržem povratku svakodnevnim aktivnostima te da se potencijalne prednosti ORIF metode moraju uzeti s dozom opreza s obzirom na povećani rizik od komplikacija vezanih uz ranu na mjestu prijeloma.

U našem istraživanju, na uzorku od 132 djece, medijan radiološkog vremena cijeljenja iznosio je sedam tjedana. Zabilježene su poslijeoperacijske komplikacije u 15 (11,36%) bolesnika, koje su uključivale: pet angulacija ulomaka, četiri iritacije kože na mjestu insercije čavla, dvije protruzije čavala, dvije kožne bule, jednu pseudoaneurizmu te jednu refrakturu. U šest (4,5%) bolesnika bila je indicirana reoperacija zbog angulacije ulomaka i refrakture koje su uspješno riješene. Medijan vremena trajanja operacije iznosio je 56 minuta. Navedeni rezultati slični su ishodima prethodnih istraživanja. Iako je većina prethodnih istraživanja navodila korištenje imobilizacije, pravilo Klinike za dječju kirurgiju KBC-a Split je da se nakon operacije ESIN metodom imobilizacija, osim u iznimnim slučajevima, ne koristi. Sukladno pozitivnim rezultatima ovog istraživanja koje je uključivalo 132 djece, dokazali smo da imobilizacija nakon liječenja ESIN metodom zbog prijeloma potkoljenice nije potrebna.

Rezultati ovog istraživanja moraju se tumačiti u kontekstu nekoliko ograničenja. Naime, ovo istraživanje provedeno je unutar jednog bolničkog centra i svi podaci su prikupljeni retrospektivno. Također, uzorak bolesnika je relativno malen, iako je značajno veći od većine prijašnjih objavljenih istraživanja na ovu temu. Prospektivna i multicentrična istraživanja sa većim uzorkom bolesnika trebaju se provesti u budućnosti prije donošenja konačnih zaključaka po pitanju korištenja ESIN metode pri liječenju prijeloma potkoljenice u djece.

6. ZAKLJUČAK

ESIN metoda ispunjava sve kriterije minimalno invazivne kirurgije kostiju te predstavlja visoko učinkovito liječenje nestabilnih prijeloma potkoljenice u djece sa niskom stopom komplikacija. Rezultati ovog istraživanja jasno su pokazali da se intramedularni elastični titanski čavli mogu postavljati sigurno bez poslijeoperacijske imobilizacije, a jedna od najvažnijih prednosti ove metode je rana fizikalna terapija.

7. POPIS CITIRANE LITERATURE

1. Mathison DJ, Agrawal D. An update on the epidemiology of pediatric fractures. *Pediatr Emerg Care.* 2010;26:594–606.
2. Joeris A, Lutz N, Wicki B, Slongo T, Audigé L. An epidemiological evaluation of pediatric long bone fractures - a retrospective cohort study of 2716 patients from two Swiss tertiary pediatric hospitals. *BMC Pediatr.* 2014;14:314.
3. Kessler J, Koebnick C, Smith N, Adams A. Childhood obesity is associated with increased risk of most lower extremity fractures. *Clin Orthop Relat Res.* 2013;471:1199–207.
4. Rana AR, Michalsky MP, Teich S, Groner JI, Caniano DA, Schuster DP. Childhood obesity: a risk factor for injuries observed at a level-1 trauma center. *J Pediatr Surg.* 2009;44:1601–5.
5. Cooper C, Dennison EM, Leufkens HG, Bishop N, van Staa TP. Epidemiology of childhood fractures in Britain: a study using the general practice research database. *J Bone Miner Res.* 2004;19:1976–81.
6. Hedström EM, Svensson O, Bergström U, Michno P. Epidemiology of fractures in children and adolescents. *Acta Orthop.* 2010;81:148–53.
7. Larsen AV, Mundbjerg E, Lauritsen JM, Faergemann C. Development of the annual incidence rate of fracture in children 1980–2018: a population-based study of 32,375 fractures. *Acta Orthop.* 2020 10;91:593–7.
8. Landin LA. Fracture patterns in children. Analysis of 8,682 fractures with special reference to incidence, etiology and secular changes in a Swedish urban population 1950–1979. *Acta Orthop Scand.* 1983;202:1–109.
9. Cheng JC, Shen WY. Limb fracture pattern in different pediatric age groups: a study of 3,350 children. *J Orthop Trauma.* 1993;7:15–22.
10. Landin LA. Epidemiology of children's fractures. *J Pediatr Orthop B.* 1997;6:79–83.
11. Smailji M, Maričić A, Kvesić A, Martinović V. Incidencija prijeloma kostiju lokomotornog aparata u djece i adolescenata. *Medicina Fluminensis.* 2009;45:358–68.
12. Antabak A. Prijelomi i iščašenja u dječjoj dobi. U: Šoša T, Sutlić Ž, Stanec Z, Tonković I, urednici. *Kirurgija.* Zagreb: Naklada Ljevak; 2007. str.1063–7.
13. Batinica S. Ozljede kostiju i zglobova u dječjoj dobi. U: Prpić I i suradnici. *Kirurgija za medicinare.* Treće izdanje. Zagreb: Školska knjiga; 2005. str. 554-5.
14. Antabak A, Luetić T, Čavar S, Davila S, Bogović M, Batinica S. Rezultati liječenja prijeloma potkoljenice u djece. *Liječnički vjesnik.* 2012;134:78–83.

15. Patel NK, Horstman J, Kuester V, Sambandam S, Mounasamy V. Pediatric tibial shaft fractures. *Indian J Orthop.* 2018;52:522–8.
16. Jelić M. Koštani sustav. U: Krmpotić-Nemanić J, Marušić A, urednici. *Anatomija čovjeka*. 2. izdanje. Zagreb: Medicinska naklada; 2007. str. 64-6.
17. Audigé L, Slongo T, Lutz N, Blumenthal A, Joeris A. The AO Pediatric Comprehensive Classification of Long Bone Fractures (PCCF). *Acta Orthop.* 2017;88:133–9.
18. Slongo T, Audigé L, Lutz N, Frick S, Schmittenbecher P, Hunter J i sur. Documentation of fracture severity with the AO classification of pediatric long-bone fractures. *Acta Orthop.* 2007;78:247–53.
19. Štalekar H, Ekl D. Ozljede potkoljenice i gležnja. U: Šoša T, Sutlić Ž, Stanec Z, Tonković I, urednici. *Kirurgija*. Zagreb: Naklada ljevak; 2007. str. 977–81.
20. Metaizeau JD, Denis D. Update on leg fractures in paediatric patients. *Orthop Traumatol Surg Res.* 2019;105:143–51.
21. Palmu SA, Auro S, Lohman M, Pauku RT, Peltonen JI, Nietosvaara Y. Tibial fractures in children. A retrospective 27-year follow-up study. *Acta Orthop.* 2014;85:513–7.
22. Weber B, Kalbitz M, Baur M, Braun CK, Zwingmann J, Pressmar J. Lower leg fractures in children and adolescents-comparison of conservative vs. ECMES treatment. *Front Pediatr.* 2021;9:597870.
23. Cruz AI Jr, Raducha JE, Swarup I, Schachne JM, Fabricant PD. Evidence-based update on the surgical treatment of pediatric tibial shaft fractures. *Curr Opin Pediatr.* 2019;31:92–102.
24. Johns Hopkins Medicine [Internet]. Baltimore, Maryland, SAD. Tibia and fibula fractures [citirano 6. prosinca 2021]. Dostupno na <https://www.hopkinsmedicine.org/health/conditions-and-diseases/tibia-and-fibula-fractures>
25. King J, Diefendorf D, Apthorp J, Negrete VF, Carlson M. Analysis of 429 fractures in 189 battered children. *J Pediatr Orthop.* 1988;8:585–9.
26. Bukvić N, Lovrić Z, Trninić Z. *Traumatologija*. U: Kvesić A i suradnici. *Kirurgija*. Zagreb: Medicinska naklada, 2016. str. 627–703.
27. Hančević J, Alfirević I. *Traumatologija*. U: Prpić I i suradnici. *Kirurgija za medicinare*. Zagreb: Školska knjiga, 2005. str. 585-625.

28. Boston Children's Hospital [Internet]. Boston, Massachusetts SAD. Broken tibia-fibula [citirano 26.12.2021]. Dostupno na <https://www.childrenshospital.org/conditions-and-treatments/conditions/b/broken-tibia-fibula-shin-bone-calf>
29. Antoljak T, Turčić J. O ozljedama sustava za kretanje. U: Šoša T, Sutlić Ž, Stanec Z, Tonković I, urednici. Kirurgija. Zagreb: Naklada ljevak; 2007. str. 921–33.
30. Perth Children's Hospital [Internet]. Nedlands, zapadna Australija. Fractures - Lower leg [citirano 27.12.2021]. Dostupno na <https://pch.health.wa.gov.au/For-health-professionals/Emergency-Department-Guidelines/Fractures-Lower-leg>
31. Štalekar H. Općenito o prijelomima. Rijeka: Medicinski fakultet u Rijeci, Katedra za kirurgiju; 2011. str. 15-28.
32. Stenroos A, Laaksonen T, Nietosvaara N, Jalkanen J, Nietosvaara Y. One in Three of pediatric tibia shaft fractures is currently treated operatively: A 6-year epidemiological study in two university hospitals in Finland treatment of pediatric tibia shaft fractures. *Scand J Surg.* 2018;107:269–74.
33. Kleiner JE, Raducha JE, Cruz AI Jr. Increasing rates of surgical treatment for paediatric tibial shaft fractures: a national database study from between 2000 and 2012. *J Child Orthop.* 2019;13:213–9.
34. Hančević J, Antoljak T, Korać Ž. Imobilizacija. Zagreb: Medicinska naklada, 2001. str. 95-146.
35. Mashru RP, Herman MJ, Pizzutillo PD. Tibial shaft fractures in children and adolescents. *J Am Acad Orthop Surg.* 2005;13:345–52.
36. Martus JE. Operative fixation versus cast immobilization: Tibial shaft fractures in adolescents. *J Pediatr Orthop.* 2021;41:33–8.
37. Ligier JN, Metaizeau JP, Prévot J, Lascombes P. Elastic stable intramedullary pinning of long bone shaft fractures in children. *Z Kinderchir.* 1985;40:209–12.
38. Jubel A, Andermahr J, Isenberg J, Schiffer G, Prokop A, Rehm KE. Experience with elastic stable intramedullary nailing (ESIN) of shaft fractures in children. *Orthopade.* 2004;33:928–35.
39. Pogorelić Z, Furlan D, Biočić M, Meštrović J, Jurić I, Todorčić D. Titanium intramedullary nailing for treatment of simple bone cysts of the long bones in children. *Scott Med J.* 2010;55:35–8.
40. Mahar A, Sink E, Faro F, Oka R, Newton PO. Differences in biomechanical stability of femur fracture fixation when using titanium nails of increasing diameter. *J Child Orthop.* 2007;1:211–5.

41. Furlan D, Pogorelić Z, Biočić M, Jurić I, Budimir D, Todorčić J i sur. Elastic stable intramedullary nailing for pediatric long bone fractures: experience with 175 fractures. *Scand J Surg.* 2011;100:208–15.
42. Pogorelić Z, Vodopić T, Jukić M, Furlan D. Elastic stable intramedullary nailing for treatment of pediatric femoral fractures: A 15-year single centre experience. *Bull Emerg Trauma.* 2019;7:169–75.
43. Egger A, Murphy J, Johnson M, Hosseinzadeh P, Louer C. Elastic Stable Intramedullary Nailing of Pediatric Tibial Fractures. *JBJS Essent Surg Tech.* 2020;10:e19.00063.
44. Griffet J, Leroux J, Boudjouraf N, Abou-Daher A, El Hayek T. Elastic stable intramedullary nailing of tibial shaft fractures in children. *J Child Orthop.* 2011;5:297–304.
45. Sankar WN, Jones KJ, David Horn B, Wells L. Titanium elastic nails for pediatric tibial shaft fractures. *J Child Orthop.* 2007;1:281–6.
46. Cosma D, Vasilescu DE. Elastic Stable Intramedullary Nailing for Fractures in Children - Specific Applications. *Clujul Med.* 2014;87:147–51.
47. Shen K, Cai H, Wang Z, Xu Y. Elastic stable intramedullary nailing for severely displaced distal tibial fractures in children. *Medicine (Baltimore).* 2016;95:e4980.
48. Goodwin RC, Gaynor T, Mahar A, Oka R, Lalonde FD. Intramedullary flexible nail fixation of unstable pediatric tibial diaphyseal fractures. *J Pediatr Orthop.* 2005;25:570–6.
49. Bukvić N, Kvesić A, Brekalo Z, Martinović Z, Valjan V, Jonovska S i sur. The validity of ESIN method of osteosynthesis compared to other active surgical methods of treatment of diaphyseal fractures of long bones in children and adolescents. *Coll Antropol.* 2011;35:403–8.
50. Till H, Hüttel B, Knorr P, Dietz HG. Elastic stable intramedullary nailing (ESIN) provides good long-term results in pediatric long-bone fractures. *Eur J Pediatr Surg.* 2000;10:319–22.
51. O'Brien T, Weisman DS, Ronchetti P, Piller CP, Maloney M. Flexible titanium nailing for the treatment of the unstable pediatric tibial fracture. *J Pediatr Orthop.* 2004;24:601–9.
52. Shannak AO. Tibial fractures in children: follow-up study. *J Pediatr Orthop.* 1988;8:306–10.

53. Cravino M, Canavese F, De Rosa V, Marengo L, Samba A, Rousset M i sur. Outcome of displaced distal tibial metaphyseal fractures in children between 6 and 15 years of age treated by elastic stable intramedullary nails. *Eur J Orthop Surg Traumatol.* 2014;24:1603–8.
54. Slongo TF. Complications and failures of the ESIN technique. *Injury.* 2005;36:78–85.
55. Sun XS, Wang B, Wang F, Tang K, Zhang ZQ, Lin G i sur. *Zhonghua Wai Ke Za Zhi.* 2018;56:670–6.
56. Nisar A, Bhosale A, Madan SS, Flowers MJ, Fernandes JA, Jones S. Complications of Elastic Stable Intramedullary Nailing for treating paediatric long bone fractures. *J Orthop.* 2013;10:17–24.
57. Vallamshetla VR, De Silva U, Bache CE, Gibbons PJ. Flexible intramedullary nails for unstable fractures of the tibia in children. An eight-year experience. *J Bone Joint Surg Br.* 2006;88:536–40.
58. Lascombes P, Haumont T, Journeau P. Use and abuse of flexible intramedullary nailing in children and adolescents. *J Pediatr Orthop.* 2006;26:827–34.
59. Salem KH, Lindemann I, Keppler P. Flexible intramedullary nailing in pediatric lower limb fractures. *J Pediatr Orthop.* 2006;26:505–9.
60. Srivastava AK, Mehlman CT, Wall EJ, Do TT. Elastic stable intramedullary nailing of tibial shaft fractures in children. *J Pediatr Orthop.* 2008;28:152–8.
61. Lardelli P, Frech-Dörfler M, Holland-Cunz S, Mayr J. Slow recovery of weight bearing after stabilization of long-bone fractures using elastic stable intramedullary nails in children. *Medicine (Baltimore).* 2016;95:e2966.
62. El-Adl G, Mostafa MF, Khalil MA, Enan A. Titanium elastic nail fixation for paediatric femoral and tibial fractures. *Acta Orthop Belg.* 2009;75:512–20.
63. Gordon JE, Gregush RV, Schoenecker PL, Dobbs MB, Luhmann SJ. Complications after titanium elastic nailing of pediatric tibial fractures. *J Pediatr Orthop.* 2007;27:442–6.
64. Kubiak EN, Egol KA, Scher D, Wasserman B, Feldman D, Koval KJ. Operative treatment of tibial fractures in children: are elastic stable intramedullary nails an improvement over external fixation? *J Bone Joint Surg Am.* 2005;87:1761–8.
65. Pennock AT, Bastrom TP, Upasani VV. Elastic Intramedullary nailing versus open reduction internal fixation of pediatric tibial shaft fractures. *J Pediatr Orthop.* 2017;37:e403–e408.

66. Pogorelić Z, Kadić S, Milunović KP, Pintarić I, Jukić M, Furlan D. Flexible intramedullary nailing for treatment of proximal humeral and humeral shaft fractures in children: A retrospective series of 118 cases. *Orthop Traumatol Surg Res.* 2017;103:765–70.
67. Pogorelić Z, Capitain A, Jukić M, Žufić V, Furlan D. Flexible intramedullary nailing for radial neck fractures in children. *Acta Orthop Traumatol Turc.* 2020;54:618–22.
68. Pogorelić Z, Gulin M, Jukić M, Biliškov AN, Furlan D. Elastic stable intramedullary nailing for treatment of pediatric forearm fractures: A 15-year single centre retrospective study of 173 cases. *Acta Orthop Traumatol Turc.* 2020;54:378–84.
69. Swindells MG, Rajan RA. Elastic intramedullary nailing in unstable fractures of the paediatric tibial diaphysis: a systematic review. *J Child Orthop.* 2010;4:45–51.
70. Uludağ A, Tosun HB. Treatment of unstable pediatric tibial shaft fractures with titanium elastic nails. *Medicina (Kaunas).* 2019;55:266.
71. Onta PR, Thapa P, Sapkota K, Ranjeet N, Kishore A, Gupta M. Outcome of diaphyseal fracture of tibia treated with flexible intramedullary nailing in pediatrics age group; A prospective study. *Am J Public Health.* 2015;3:65–8.
72. Kc KM, Acharya P, Sigdel A. Titanium Elastic Nailing System (TENS) for tibia fractures in children: Functional outcomes and complications. *JNMA J Nepal Med Assoc.* 2016;55:55–60.

8. SAŽETAK

Cilj istraživanja: Cilj ovog istraživanja bio je analizirati ishode liječenja i stopu komplikacija u djece liječene elastičnim stabilnim intramedularnim čavlima (ESIN) zbog prijeloma potkoljenice te ih usporediti s ostalim relevantnim istraživanjima.

Materijali i metode: U razdoblju od ožujka 2002. do ožujka 2022. retrospektivno istraživanje obuhvatilo je 132 bolesnika (92 muškarca) prosječne dobi od 11 godina (IQR 10, 15) liječenih ESIN metodom zbog prijeloma potkoljenice. Medijan vremena praćenja iznosio je 118,5 mjeseci (IQR 74,5; 170). Primarni ishod istraživanja bila je stopa uspješnosti ispitivane metode, dok su sekundarni ishodi bili vrijeme cijeljenja kostiju, duljina hospitalizacije i pridružene ozljede. Svim bolesnicima zabilježeni su demografski podaci, mehanizam i tip prijeloma, indikacija za operaciju, vrijeme cijeljenja, duljina trajanja operacije, komplikacije liječenja te vrijeme do uklanjanja implantata.

Rezultati: Svi bolesnici postigli su potpuno radiološko cijeljenje kosti sa medijanom od 7 tjedana (IQR 6, 9). Većina bolesnika (n=111; 84,1%) imala je prijelom lokaliziran u dijafizi goljenične kosti. Prijelomi su najčešće bili posljedica prometne nesreće (n=42) i pada u razini (n=29), a zatim ozljede prilikom sportskih aktivnosti (n=21) ili nesreće prilikom vožnje motora (n=18). Pridružene ozljede zabilježene su u 37 (28%) djece. Prijelomi su bili zatvoreni u većini djece (n=100; 76%), dok je 32 (24%) djece imalo otvoreni prijelom. Djeca s otvorenim prijelomima bila su značajno starija od djece sa zatvorenim prijelomima (13,5 godina (IQR 10, 15) vs. 11 godina (IQR 8,5; 14,5); $P=0,031$). Također, djeca s otvorenim prijelomima imala su značajno duži boravak u bolnici (7 dana (IQR 5, 9) vs. 3 dana (IQR 3, 6); $P=0,001$), veću stopu pridruženih ozljeda (n=14 (43,7%) vs. n=23 (23%); $P=0,022$) i veću stopu poslijeoperacijskih komplikacija (n=7 (21,9%) vs. n=8 (8%); $P=0,031$). Tijekom istraživanja nisu zabilježene intraoperacijske komplikacije. Ukupno je zabilježeno 15 (11,4%) poslijeoperacijskih komplikacija. Većina komplikacija (60%) bile su manje komplikacije, uglavnom vezane uz ranu na mjestu insercije čavla te su liječene konzervativno. Ukupno šest (4,5%) bolesnika zahtijevalo je ponovnu operaciju zbog angulacije ulomaka kosti (n=5) ili refrakture (n=1).

Zaključak: ESIN metoda zadovoljava sve kriterije minimalno invazivne kirurgije kostiju i vrlo je učinkovit način liječenja pedijatrijskih nestabilnih prijeloma potkoljenice s niskom stopom komplikacija. Na temelju dobivenih rezultata, zaključeno je da se kirurška stabilizacija pedijatrijskih prijeloma potkoljenice pomoću titanskih intramedularnih čavala može sigurno izvesti bez poslijeoperacijske imobilizacije uz ranu fizikalnu terapiju.

9. SUMMARY

Diploma thesis title: Treatment of pediatric lower leg fractures using „ESIN“ method in the Department of Pediatric Surgery, University Hospital of Split between 2002 – 2022: A retrospective study.

Objectives: The aim of this study was to analyze the outcomes and complications in children treated with elastic stable intramedullary nailing (ESIN) for lower leg fractures.

Materials and methods: The study included 132 patients (92 males) with median age of 11 years (IQR 10, 15) treated with ESIN for lower leg fractures from March 2002 to March 2022. The median follow-up was 118.5 months (IQR 74.5, 170). Primary outcome was a success rate, while secondary outcomes were the time of bone healing, length of hospital stay and associated injuries. Demographic data, type and nature of fracture, indication for surgery, healing time, complications of treatment, time to implant removal were recorded.

Results: All patients achieved complete radiographic healing at a median of 7 weeks (IQR 6, 9). Most of the patients (n=111; 84.1%) had fractures localized in the shaft of the tibia. The most common injuries were acquired by road traffic accidents (n=42) and by fall in the same level (n=29), followed by injuries from sport activities (n=21) or motorbike accidents (n=18). Associated injuries were reported in 37 (28%) children. Fractures were closed in the majority of the children (n=100; 76%), while 32 (24%) children presented with open fracture. Children with open fractures were significantly older than children with closed fractures (13.5 years (IQR 10, 15) vs. 11 years (IQR 8.5, 14.5); $P=0.031$). Also, children with open fractures had a significantly longer hospital stay (7 days (IQR 5, 9) vs. 3 days (IQR 3, 6); $P=0.001$), a higher rate of associated injuries (n=14 (43.7%) vs. n=23 (23%); $P=0.022$) and a higher rate of postoperative complications (n=7 (21.9%) vs. n=8 (8%); $P=0.031$). No intraoperative complications were recorded. A total of 15 (11.4%) postoperative complications were recorded. Most complications (60%) were minor complications, mostly related to the wound at the nail insertion site, and were managed conservatively. A total of six (4.5%) patients required reoperation due to angulation of the fragments (n=5) or refracture (n=1).

Conclusion: ESIN satisfies all criteria of minimally invasive bone surgery and is a highly effective treatment for the pediatric lower leg fractures with a low rate of complications. Based on given results, surgical stabilization of lower leg fractures using titanium intramedullary nailing can be safely performed without casting with early physiotherapy.

OSOBNI PODACI

IME I PREZIME: Viktor Vegan

DATUM I MJESTO ROĐENJA: 11.3.1998., Split, Hrvatska

DRŽAVLJANSTVO: Hrvatsko

ADRESA STANOVANJA: Osječka 5A, Split

E-MAIL ADRESA: vv11398@gmail.com

BROJ MOBITELA: +385997434540

OBRAZOVANJE

2004. – 2012. Osnovna škola „Blatine - Škrape“, Split

2012. – 2016. V. gimnazija „Vladimir Nazor“, Split

2016. – 2022. Medicinski fakultet Sveučilišta u Splitu, smjer doktor medicine

ZNANJA I VJEŠTINE

Aktivno služenje engleskim jezikom

Pasivno poznavanje njemačkog jezika

Vozač B kategorije

Voditelj brodice C kategorije

Demonstrator na katedri Kliničke vještine

Kapetan sveučilišne rukometne momčadi

Prilog 1. Odobrenje etičkog povjerenstva



KLINIČKI BOLNIČKI CENTAR SPLIT ETIČKO POVJERENSTVO

Klasa: 500-03/22-01/16

Urbroj: 2181-147/01/06/M.S.-22-02

Split, 03.03.2022.

IZVOD

IZ ZAPISNIKA SJEDNICE ETIČKOG POVJERENSTVA KBC SPLIT 2/20226

Izv.prof.dr.sc. Zenon Pogorelić, dr.med. iz Klinike za dječju kirurgiju KBC-a Split uputio je Etičkom povjerenstvu zamolbu za odobrenje provedbe istraživanja:

”Liječenje prijeloma potkoljenice „ESIN“ metodom u klinici za dječju kirurgiju KBC-a Split”

Istraživanje za potrebe izrade diplomskog i znanstvenog rada će se provesti u Klinici za dječju kirurgiju KBC-a Split. Suradnik u istraživanju je Viktor Vegan, student medicine.

Nakon razmatranja zamolbe, donesen je sljedeći

Z a k l j u č a k

Iz priložene dokumentacije razvidno je da je Plan istraživanja uskladen s odredbama o zaštiti prava i osobnih podataka ispitanika iz Zakona o zaštiti prava pacijenata (NN169/04, 37/08) i Zakona o provedbi Opće uredbe o zaštiti podataka (NN 42/18), te odredbama Kodeksa liječničke etike i deontologije (NN55/08, 139/15) i pravilima Helsinške deklaracije WMA 1964-2013 na koje upućuje Kodeks.

Etičko povjerenstvo je suglasno i odobrava provođenje istraživanja.

PREDSJEDNIK ETIČKOG POVJERENSTVA
KLINIČKOG BOLNIČKOG CENTRA SPLIT
PROF. DR. SC. MARIJAN SARAGA