

# Opravdanost incidentalne apendektomije s obzirom na patohistološki nalaz

---

**Tavra, Ante**

**Master's thesis / Diplomski rad**

**2022**

*Degree Grantor / Ustanova koja je dodijelila akademski / stručni stupanj:* **University of Split, School of Medicine / Sveučilište u Splitu, Medicinski fakultet**

*Permanent link / Trajna poveznica:* <https://um.nsk.hr/um:nbn:hr:171:116575>

*Rights / Prava:* [In copyright](#)/[Zaštićeno autorskim pravom.](#)

*Download date / Datum preuzimanja:* **2024-08-26**



*Repository / Repozitorij:*

[MEFST Repository](#)



**SVEUČILIŠTE U SPLITU  
MEDICINSKI FAKULTET**

**Ante Tavra**

**OPRAVDANOST INCIDENTALNE APENDEKTOMIJE S OBZIROM NA  
PATOHIŠTOLOŠKI NALAZ**

**Diplomski rad**

**Akadska godina:**

**2021./2022.**

**Mentor:**

**doc. dr. sc. Ognjen Barčot, dr. med.**

**Split, srpanj, 2022.**

**SVEUČILIŠTE U SPLITU  
MEDICINSKI FAKULTET**

**Ante Tavra**

**OPRAVDANOST INCIDENTALNE APENDEKTOMIJE S OBZIROM NA  
PATOHIŠTOLOŠKI NALAZ**

**Diplomski rad**

**Akadska godina:**

**2021./2022.**

**Mentor:**

**doc. dr. sc. Ognjen Barčot, dr. med.**

**Split, srpanj, 2022.**

## SADRŽAJ

|   |    |
|---|----|
| 1. UVOD.....  | 1  |
| 1.1. Crvuljak .....   | 2  |
| 1.1.1. Embriologija crvuljka .....                                | 2  |
| 1.1.2. Anatomija crvuljka .....                                   | 2  |
| 1.1.3. Histologija, fiziologija i imunologija crvuljka .....      | 3  |
| 1.1.4. Povijest i klinički značaj crvuljka.....                   | 5  |
| 1.1.5. Kongenitalne anomalije crvuljka.....                       | 9  |
| 1.2. Novotvorine crvuljka .....                                   | 11 |
| 1.2.1. Premaligne lezije .....                                    | 12 |
| 1.2.2. Primarni tumori crvuljka .....                             | 15 |
| 1.3. Akutni apendicitis.....                                      | 18 |
| 1.3.1. Epidemiologija .....                                       | 19 |
| 1.3.2. Etiologija, patogeneza i patofiziologija.....              | 19 |
| 1.3.3. Klinička slika.....  | 21 |
| 1.3.4. Bodovne ljestvice .....                                    | 22 |
| 1.3.5. Laboratorijski nalazi .....                                | 23 |
| 1.3.6. Slikovne metode .....                                      | 23 |
| 1.3.7. Liječenje akutnog apendicitisa .....                       | 24 |
| 1.4. Apendektomija.....   | 25 |
| 1.5. Kirurške tehnike i pristupi na crvuljak .....                | 25 |
| 1.5.1. Otvorena apendektomija.....                                | 25 |
| 1.5.2. Laparoscopska apendektomija .....                          | 26 |
| 1.5.3. Operativni zahvati zbog primarnih neoplazmi crvuljka ..... | 27 |
| 1.5.4. Profilaktična apendektomija.....                           | 27 |
| 1.5.5. Incidentalna apendektomija.....                            | 28 |
| 2. CILJEVI ISTRAŽIVANJA.....                                      | 29 |
| 3. ISPITANICI I POSTUPCI.....                                     | 32 |
| 3.1. Ispitanici .....   | 33 |
| 3.2. Organizacija studije .....                                   | 34 |
| 3.3. Mjesto studije .....   | 34 |
| 3.4. Metode prikupljanja i obrade podataka .....                  | 34 |
| 3.5. Statistička obrada podataka .....                            | 34 |
| 3.6. Primarne mjere ishoda .....                                  | 35 |
| 3.7. Sekundarne mjere ishoda.....                                 | 35 |
| 3.8. Etička načela.....   | 35 |
| 3.9. Opis istraživanja .....                                      | 36 |
| 3.10. Kriteriji pozitivnih nalaza .....                           | 36 |
| 4. REZULTATI.....   | 38 |

|                     |    |
|---------------------|----|
| 5. RASPRAVA.....    | 45 |
| 6. ZAKLJUČAK.....   | 50 |
| 7. LITERATURA ..... | 52 |
| 8. SAŽETAK.....     | 62 |
| 9. SUMMARY .....    | 64 |
| 10. ŽIVOTOPIS ..... | 66 |
| 11. DODATAK .....   | 68 |

## **Zahvala**

*mom mentoru, **Ognjenu Barčotu**, zbog uloženog truda i posvećenosti ovom radu,  
mojoj obitelji, roditeljima **Robertu i Gabrijeli** te djevojci **Jeleni**, zbog nesebične  
potpore, razumijevanja i ljubavi*

## **POPIS OZNAKA I KRATICA**

**AA** – akutni apendicitis

**AJCC** – engl. *American Joint Committee on Cancer*

**APC** – lat. *adenomatous polyposis coli*

**CRP** – C reaktivni protein

**CRS** – engl. *cytoreductive surgery*

**CT** – engl. *computerised tomography*

**DNK** – deoksiribonukleinska kiselina

**GCSP** – engl. *goblet cell-rich serrated/hyperplastic polyp*

**HAMN** – engl. *high-grade appendiceal mucinous neoplasm*

**HIPEC** – engl. *hyperthermic intraperitoneal chemotherapy*

**HNPCC** - engl. *hereditary nonpolyposis colorectal cancer*

**HP** – hiperplastični polip

**IgA** – imunoglobulin A

**LAMN** – engl. *low-grade appendiceal mucinous neoplasm*

**MRI** – magnetska rezonanca

**MSI** – engl. *microsatellite instable/instability*

**MSS** – engl. *microsatellite stable/stability*

**MVSP** – engl. *microvesicular serrated/hyperplastic polyp*

**MINEN** – engl. *mixed neuroendocrine-non-neuroendocrine neoplasms*

**NET** – neuroendokrini tumor

**NOS** – engl. *not otherwise specified*

**PHD** – patohistološka dijagnoza

**PP/PYY** – engl. *pancreatic polypeptide, peptide YY*

**SP** – seradni polip

**SSL** – sesilna seradna lezija

**TSA** – tradicionalni seradni adenom

**UZV** - ultrazvuk

## **1. UVOD**



## 1.1. Crvuljak

### 1.1.1. Embriologija crvuljka

Embriološki razvoj crvuljka i slijepog crijeva blisko je povezan s razvojem srednjeg crijeva. Četiri strukture smatraju se derivatima srednjeg crijeva: tanko crijevo (bez proksimalnog dijela dvanaesnika), slijepo crijevo i crvuljak, uzlazno crijevo i dvije trećine proksimalnog poprečnog crijeva (1). Sve dijelove srednjeg crijeva opskrbljuje gornja mezenterična arterija. U vrijeme ranog razvoja, srednje crijevo pričvršćeno je za stražnji trbušni zid uz pomoć kratkog dorzalnog mezenterija. Kada embrij napuni 5 tjedana gestacije, srednje crijevo se spušta i odvaja od stražnjeg trbušnog zida te komunicira sa žumanjčanom vrećom uz pomoć žumanjčanog kanala. Razvoj srednjeg crijeva karakteriziran je ubrzanom elongacijom crijeva i mezenterija koja rezultira stvaranjem primarne intestinalne petlje. U vrijeme ubrzanog rasta srednjeg crijeva i jetrene ekspanzije, trbušna šupljina privremeno postane premala da bi sadržavala sve elemente pri čemu se crijevne petlje tijekom šestog tjedna gestacije smještaju u izvan-embriionalnu šupljinu pupčane vrpce. Istodobno u vrijeme elongacije, pupčana petlja okreće se oko osi koju čini gornja mezenterična arterija. Okretanje teče u smjeru suprotnom od kazaljke na satu za oko  $270^\circ$  i započinje u vrijeme umbilikalne hernijacije, a završava u vrijeme povrata crijeva u trbušnu šupljinu. Osnova cekuma pojavljuje se na crijevu kao mali stožasti izdanak i zadnja se vraća u trbušnu šupljinu, najprije u desni gornji kvadrant, a zatim smješta u desnu bočnu udubinu. U vrijeme spuštanja, na distalnom kraju cekuma pojavi se osnova crvuljka. Budući da se crvuljak razvija tijekom spuštanja slijepog crijeva, postoje različiti položaji crvuljka (retrocekalni i retrokolični). Crvuljak, kao i donji dio slijepog crijeva te sigmoid, zadržavaju slobodni mezenterij (2).

### 1.1.2. Anatomija crvuljka

Crvuljak, (lat. *appendix vermiformis*), izdanak je slijepog crijeva čije je ušće (lat. *ostium appendicis vermiformis*) smješteno na posteromedijalnoj stijenci slijepog crijeva u neposrednoj blizini ileocekalne valvule. Slobodni mezenterij koji pripada crvuljku naziva se mezoappendiks (lat. *mesoappendix*) (3). Medijan dužine crvuljka iznosi 9 cm, ali može ga se pronaći različitih veličina od 5 cm pa sve do 35 cm (1). Latinski izraz „crvolik“ pripisuje se njegovoj dugoj i cjevastoj arhitekturi. Za razliku od stečenog divertikula, on je pravi, s

obzirom da sadrži sve slojeve debelog crijeva. Postoje 4 tipa orificija po Trevesu: tip 1, fetalni tip koji se sužava prema distalno (nalik lijevku), tip 2, baza crvuljka je smještena u fundusu slijepog crijeva, tip 3, crvuljak ima ušće dorzomedijalno (najčešći tip) i tip 4 gdje ušće crvuljka naliježe na ileocekalnu valvulu. Smještaj baze crvuljka većinom je konzistentna anatomska značajka, međutim položaj često varira s obzirom na embrionalni razvoj jer distalni dio crvuljka završava slobodno u trbušnoj šupljini (4). Razlikuju se retrocekalni, subcekalni, paracekalni, preilealni, postilealni, zdjelični te položaj u hepatorenalnom recesusu. Razni čimbenici poput tjelesnog stava, respiracije i distenzije crijeva mogu utjecati na položaj crvuljka. Retrocekalni položaj je najčešći položaj crvuljka (43,5%), zatim slijedi subcekalni položaj (24,4%) (5).

Apendikularna arterija koja opskrbljuje crvuljak leži u mezoapendiksu, dok vensku krv odvodi ileokolična vena u desnu količnu venu i dalje u portalni krvotok. Bazu crvuljka krvlju opskrbljuju i mali ogranci koji proizlaze iz prednje i stražnje cecalne arterije. Budući da se u mezoapendiksu ne nalaze arkade, apendikularna arterija je terminalni ogranak ileokolične arterije. Limfne žile odvođe limfu u limfne čvorove smještene u mezoapendiksu (apendikularni limfni čvorovi), a zatim se limfa ulijeva u ileokolične limfne čvorove smještene uz gornju mezenteričnu arteriju. Inervacija dolazi od celijačnih i gornjih mezenteričnih ganglija (3).

### **1.1.3. Histologija, fiziologija i imunologija crvuljka**

Histološka građa crvuljka slična je građi debelog crijeva, uz manje kripte koje su i nešto kraće (6). Stijenka crvuljka sastoji se od sluznice, podsluznice, dva mišićna sloja i seroze. Crvuljak sadrži gusto limfno tkivo arhitekture nalik limfnim čvorovima s B stanicama koje tvore folikule i T stanicama u interfolikularnim prostorima. Sluznica crvuljka sačinjena je od nekoliko slojeva stanica; od lumena prema van: epitel, lamina proprija i muskularis mukoze. Epitel crvuljka sastoji se od enterocita, vrčastih stanica (odgovorne za proizvodnju sluzi) i intraepitelnih limfocita, od kojih su većina CD8+ regulatorne T stanice. Kao u kolonu, sastav ovih stanica može varirati s dobi. Kupolasti epitel podsjeća na Peyerove ploče u prisustvu M, B i T stanica, iako M stanice Peyerovih ploča imaju drukčiji izgled od M stanica slijepog crijeva. Prilikom histološke analize crvuljka, možemo pronaći Lieberkühnove kripte kao u debelom crijevu, ali s brojim Panethovim stanicama koje luče antimikrobne peptide što je zapravo karakteristika tankog crijeva. Submukoza crvuljka sastoji se od vezivnog tkiva

koje sadrži brojne limfne folikule nalik Peyerovim pločama. Folikuli su organizirani kao limfni čvorovi s miješanim zonama T, B limfocita i makrofaga, *mantle* zona s germinativnim centrima B limfocita, folikularnim dentritičkim stanicama, makrofazima te zona T stanica (CD4+ T limfociti su 8 puta brojniji od CD8+T limfocita) koja također sadrži makrofage. Na staničnoj razini, osnovna imunološka razlika između crvuljka i ostatka crijeva jest količina ekspresije integrina  $\beta 7$  na T limfocitima koja je veća u crvuljku nego bilo gdje u crijevu. Čini se da je crvuljak bogat B1B stanicama, koje pokazuju visoku ekspresiju CD19 antigena na svojoj površini, ali ne zna se ima li ova pojava funkcionalnu posljedicu (7).

U ljudi, mukozne membrane proizvode oko 2.5g IgA dnevno koji se izlučuje u gastrointestinalni lumen. Crvuljak je glavno mjesto proizvodnje IgA. U miševa, stanice koje proizvode IgA u crvuljku pokazuju ekspresiju CCR10 koji im omogućuje da migriraju i u tanko i u debelo crijevo. Stanice Peyerovih ploča koje proizvode IgA ekspimiraju CCR9 i migriraju isključivo u tanko crijevo. Unutar crijevne lamine proprije, IgA je secerniran pretežno kao dimer i aktivno se transportira iz epitelnih stanica u sluz. Proizvodnja IgA izazvana je prisutnošću mikrobiote, budući da se crijevni IgA jedva može detektirati u sterilnih miševa, ali ubrzano raste pri kolonizaciji. IgA sudjeluju u pozitivnoj povratnoj sprezi budući da omogućuju unos bakterija u Peyerove ploče i najvjerojatnije u crvuljak što inducira proizvodnju antigen specifičnog IgA. Indukcija može biti T-ovisna ili neovisna, što se razlikuje između različitih vrsta bakterija. Većina komenzala inducira T-ovisni imunološki odgovor (8).

Crvuljak je uska cijev koja slijepo završava, smještena između tankog i debelog crijeva i smatra se savršenim mjestom za razvoj bakterija. Crvuljak može imati važnu ulogu u održavanju dobre mikrobiote organizma budući da se ne nalazi na putu strujanja intestinalnog sadržaja koji ponekad može sadržavati patogene bakterije. Dokazano je da crvuljak sadrži bogati biofilm, u smislu najpogodnijeg medija za rast i razvoj bakterija. Biofilmovi se definiraju kao adherirane bakterijske kolonije koje rastu u izvanstaničnom matriksu, a sada se smatraju i normalnim sadržajem crijevne flore. Smješteni su u mucinoznom sloju debelog crijeva za kojeg su vezani preko epitelnog sloja crijeva. Biofilmovi nisu statični, već se kontinuirano ljušte i regeneriraju. Pretpostavlja se da imunološki sustav crijeva odobrava formaciju biofilma budući da lokalno proizvedeni mucin i IgA potiču formiranje biofilma i sinergistički sprječavaju opstanak komenzala te preživljenje patogena. U ljudi, biofilmovi su najčešće smješteni u crvuljku, a njihova prevalencija pada prema distalnom kraju kolona. U

slučaju da debelo crijevo izgubi normalnu mikrofloru tijekom proljeva, koji služi kao obrambeni mehanizam protiv patogena, crvuljak će poslužiti kao rezervoar dobrih bakterija koje će ponovno kolonizirati debelo crijevo preko ljuštenja primarnog biofilma crvuljka (9).

Mikrobiota crvuljka opet nalikuje mikrobioti rektuma sugerirajući da crvuljak može poslužiti kao rezervoar bakterijske flore izvan intestinalnog sadržaja, što omogućuje ponovnu rekolonizaciju debelog crijeva nakon epizoda proljeva. Kod ljudi i kod miševa, bakterijska flora slijepog crijeva nalikuje onoj u ostatku debelog crijeva. Većina studija koje su se fokusirale na različitosti mikrobioma zdravih i upalnih crvuljaka nisu pronašle razliku osim što su fuzobakterije u većim količinama pronađene u upalnih crvuljaka. Utvrđeno je da je mikrobiom crvuljka vrlo raznolik nakon apendicitisa i da uglavnom dominira nekoliko sojeva istih bakterija. Mikrobiom crvuljka i cijelog donjeg dijela debelog crijeva pokazuje varijabilnost i značajno se razlikuje među pojedincima. Sve studije su pokazale da crvuljak sadrži jedinstven, vrlo raznolik mikrobiom, drugačiji od bilo kojeg drugog mikrobioma u ljudi (10).

#### **1.1.4. Povijest i klinički značaj crvuljka**

Bolesti crvuljka stare su koliko i sam ljudski rod. Jedan od najranijih zapisa bolesti crvuljka su priraslice u donjem desnom kvadrantu koje nam sugeriraju na perforirani apendicitis. Pronađene su kod egipatske mumije u vrijeme Bizantinske ere. Većina medicinskog znanja prije renesanse potekla je iz drugog stoljeća u vrijeme opažanja Galena. Crvuljak nije opisan kao anatomski pojam u njegovim radovima, koji su se u osnovi bazirali na obdukcijskoj analizi primata, iako se nalaze zapisi o boli u donjem desnom kvadrantu (11). Naveo je kako se „oštra bol, smještena u debelom crijevu, nalazi ispod pupka, češće s desne strane i ima se nakanu ponavljati“. Zahvati u to vrijeme nisu rađeni sve do trenutka fistuliranja apscesa na površinu abdomena. Uobičajena praksa bila je ostaviti spontanu drenažu apscesa na kožnu fistulu ili ostaviti bolesnika da umre „mirnom smrću“ od sepse. Prvi opisi crvuljka zabilježeni su krajem 15. i početkom 16. stoljeća. Iako je anatomska struktura bila opisana u ovom vremenu, malo se znalo o njevoj funkciji i patofiziologiji boli u desnom donjem kvadrantu. Leonardo da Vinci (1492.) napravio je jednu od prvih ilustracija crvuljka iako struktura nije opisana ni ilustracija objavljena sve do 18. stoljeća. Zasluge za prvi opis crvuljka kao anatomske strukture dane su Berengariu Da Carpi (1522.), profesoru

kirurgije, u njegovom radu „De Humani Corporis Fabrica“ gdje je Andreas Vesalius ilustrirao crvuljak ali je struktura nazvana „cekum“ (lat. *caecum*) (12). Razlog tome je naznačio „prirodu slijepog pretinca“ gdje „cekum“ ima tri otvora. Ovaj opis stvarao je konfuziju u terminologiji između slijepog crijeva i crvuljka stoljećima. 18. stoljeće bilo je doba prosvjetljenja što se tiče uloge crvuljka u patofiziologiji boli u donjem desnom kvadrantu. Jedan od najranijih opisa liječenja „ilijačne boli“ dao je Boerhaave (1709.). Savjetovao je sljedeće liječenje: velika i česta puštanja krvi, laksative i klistire, opijate i tople obloge na trbuh. Lorenz Heister i Mestivier opisali su perforirani crvuljak uslijed uglavljenog stranog tijela. Claudius Amyand zaslužan je za prvu zabilježenu apendektomiju 1735. godine. Operacija je obavljena na jedanaestogodišnjem dječaku s Amyandovom kilom. U skrotumu su pronašli fekalnu fistulu koja je bila posljedica perforiranog crvuljka uslijed stranog tijela (igle). Baron Guillaume Dupuytren primijetio je da je bol u donjem desnom kvadrantu posljedica patologije u crvuljku. Još jedan izvor na ovu temu bila je Goldbeckova teza (1830.) u „Inflammation in the Right Iliac Fossa“ koja je opisala sve znakove i simptome koji se danas opisuju u apendicitisu. Unatoč konfuziji vezanoj za etiologiju apendicitisa, jedan on najvećih napredaka bio je 1848. godine kada je Hancock pod anestezijom izveo prvu laparotomiju kako bi drenirao periapendikularni apsces prije nego što se stvorila kožna fistula. Jedno od velikih otkrića u liječenju apendicitisa nije došlo od kirurga, već od patologa. Reginald Herber Fitz prezentirao je rad „Perforating Inflammation on the Vermiform Appendix“ s naglaskom na rano postavljanje dijagnoze i liječenje (1886.). U ovom radu, dr. Fitz naveo je da je etiologija boli u donjem desnog kvadrantu najčešće posljedica bolesti crvuljka. Dao je jasan opis kliničke slike, opisao do u detalje patološke promjene, a upalu crvuljka nazvao „apendicitis“. Nedugo nakon ovog rada, Thomas Morton zaslužan je za prvu uspješnu operaciju (1887.) povezanu s apendicitisom. Opisao je prikaz slučaja (eng. *case report*) dvadesetšestogodišnjeg mladića koji je bio podvrgnut apendektomiji i drenaži apendikularnog apscesa nakon nekoliko tjedana liječenja kalomelom, kininom, toplim kompresijama i pijavicama. Slično ovome, Morton je opisao sličan slučaj žene koja je bila apendektomirana ali je umrla samo 3 sata nakon operacije uslijed septičkog šoka. Dr. Chapman je zaključio: „Pravi crvuljak biva nađen samo u šest životinja: u čovjeka, gorile, čimpanze, orangutana, gibona i vombata. Nema sumnje da je crvuljak jedan od onih dijelova ljudskog tijela koji nema specifičnu funkciju ni značaj, a jedino je od koristi životinjama... U ljudi može biti uklonjen bez lošeg utjecaja, štoviše, u potpunosti se slažem s Dr. Mortonom što se tiče otvaranja abdomena i vađenja crvuljka. Čini mi se da je ljudsko biće bolje bez crvuljka nego s njim, jer je ni za što osim za hvatanje trešnjinih koštica i drugih stranih tijela“

(13). Dva značajna napretka u postavljanju dijagnoze i liječenju apendicitisa pripadaju Dr. Charlesu McBurneyu. 1889. godine dr. McBurney opisao je obrazac migratorne boli koja se završno lokalizira na spoju distalne i srednje trećine udaljenosti između prednjeg gornjeg bočnog trna (lat. *spina iliaca anterior superior*) i pupka nazvanom „McBurneyeva točka“ (14). Kasnije, 1894., opisao je inciziju na lateralnom bridu ravnog trbušnog mišića u „Analima kirurgije“. Zanimljivo, Dr. Lewis McArthur opisao je istu inciziju samo mjesec dana prije. Nadolazeće modifikacije incizija na donjem desnom kvadrantu događale su se tijekom aktualnog desetljeća. Gwilym G. Davis iz Philadelphije zaslužan je za inciziju u kojoj se mišići razdvajaju paralelno s njihovim vlaknima. Tijekom ranih godina 20. stoljeća, najveći napredak zabilježen je u liječenju apendicitisa. Značaj apendektomije prije perforacije apendiksa i kontaminacije peritoneuma uvelike je smanjio mortalitet. Zaključno, razvoj antibiotika 1940-ih godina smanjio je morbiditet i mortalitet apendicitisa. Danas, apendektomija je jedna od najčešćih abdominalnih operacija s izvrsnim ishodima akutnog apendicitisa. Uzimajući u obzir današnju incidenciju apendicitisa možemo zaključiti da je etiologija bolesti poznata od antike. U stvarnosti, uzrok i liječenje apendicitisa poznati su tek 125 godina. Prepoznajući patofiziologiju boli u donjem desnom kvadrantu, dr. Fitz uveo je nove metode antiseptičke, anestezije i kirurške metode u kasnom 19. stoljeću, a kasnije je i antibiotska terapija utabala put uspješnim kirurškim ishodima nakon apendektomije koje možemo vidjeti danas (12).

Svjetska populacija ubrzano stari. U svijetu je trenutno preko 703 milijuna ljudi starijih od 65 godina, što predstavlja 9,1% svjetske populacije. Procjenjuje se da će udio stanovništva starijih od 60 porasti sa 900 milijuna u 2015. godini na 2 milijarde do 2050. godine (15). Starenje stanovništva imat će za posljedicu težu globalnu kontrolu tumora budući da je tumor češći u starijih osoba. Tumor se može razviti u bilo kojoj dobi, ali učestalost tumora dramatično raste u kasnijoj fazi života. Činjenica je da je preko 50% oboljelih od raka starije od 65 godina (16). Akumulacija rizičnih faktora za specifične tumore i smanjeni efektivni mehanizmi za popravak stanice razlog su većoj pojavnosti tumora u starijih osoba (15). Primarne neoplazme crvuljka su rijetkost, s incidencijom 0,5 – 1,0% kod apendektomiranih bolesnika na patohistološkoj evaluaciji (17).

Moderna medicina obilježena je velikim porastom korištenja slikovnih metoda. Broj slučajnih nalaza porastao je zbog povećanog korištenja slikovnih metoda. Slučajni nalazi pomažu u medicinskoj njezi, dijagnostici, proceduri i liječenju bolesnika. Slučajni nalazi na

CT-u nakon traume rastući su problem za kliničare zbog postavljanja dijagnoze i liječenja tih stanja. Svaki specijalist trebao bi znati postupati s pronađenim incidentalnim nalazima kako bi izbjegao moguće negativne posljedice. U 5831 CT nalazu, 89 (1,5%) ih je imalo barem jedan incidentalan nalaz (18). Slučajni nalazi najčešće su zamijećeni u CT pretragama abdomena i zdjelice. Rezultati su pokazali da su incidentalni nalazi češći u muškaraca i starijih bolesnika. Metoda izbora za slikovni prikaz crvuljka su abdominalni ultrazvuk i kompjuterizirana tomografija (CT). Neuroendokrini tumori najčešće su okultni tijekom CT pretrage, budući da su lezije male, manje od 1 cm u promjeru. Kalcifikacije ovih tumora tijekom tumačenja CT prikaza često se mogu zamijeniti s apendikolitom (19). Mukocele crvuljka opisuju se kao crvuljak distendiran zbog mucina i najčešći su nalaz tijekom slikovnih pretraga. Za mukocеле veće od 2cm u promjeru najčešće se ispostavi da je riječ o tumoru (17, 20). CT nalaz koji prikazuje ekstraluminalnu sluz na atipičnim mjestima, npr. omentum, perihepatalni prostor, pericekalni mezenterij ili rektovezikalni prostor indikativan je za Pseudomyxoma peritonei (20). Nemucinozni tumori crvuljka otežavaju postavljanje ispravne dijagnoze zbog postojanja sekundarnih promjena u smislu akutnog apendicitisa. Sigurni CT znakovi da bi se posumnjalo na postojanje nemucinozne tvorbe su kalcifikacija u stijenci crvuljka, lokalna ili distalna limfadenopatija te visceralne metastaze (20).

Kolonoskopijom je moguće jedino prikazati orificij crvuljka u kojem se može vidjeti „vulkanski znak“ tj. čvrstu masu prekrivenu normalnom mukozom ili žutu, submukozalnu masu nalik lipomu. Ovaj slučajni nalaz na kolonoskopiji iznimno je rijedak budući da su neoplazme najčešće smještene u distalnom dijelu crvuljka (21, 22).

F-18 fluorodeoksiglukozna pozitronska emisijska tomografija (FDG PET) procjenjuje metaboličku aktivnost tumora. Primijećeno je da može biti koristan alat u dijagnostici velikog broja tumora. F-18 FDG PET/CT pretraga može detektirati neočekivani primarni tumor ili premalignu leziju nevezanu za stanje za koju je početno bila naručena. Do 50% incidentalnih nalaza budu maligne ili premaligne lezije (23). Međutim, ova metoda može dati lažno negativne rezultate posebno kod mucinoznih tipova adenokarcinoma i dobro diferenciranih neuroendokrinih tumora (24).

### 1.1.5. Kongenitalne anomalije crvuljka

Kongenitalni defekti crvuljka rijetka su stanja malog kliničkog značaja, ali ako postoje, mogu biti uzrok zbunjujućih kliničkih simptoma i otežavati postavljanje ispravne dijagnoze. Liječnici moraju imati na umu postojanje dvostrukog ili trostrukog crvuljka kada se bolesnik prezentira sa simptomima apendicitisa iako je u prošlosti već apendektomiran. Postoji niz kongenitalnih defekata crvuljka i slijepog crijeva koji mogu biti diferencijalna dijagnoza u bolesnika sa znakovima apendicitisa. Jedna od kongenitalnih anomalija crvuljka je ageneza koja se odnosi na potpunu ili djelomičnu odsutnost crvuljka. Prvi put ju je opisao Morgagni 1719. godine, a ima incidenciju 1 na 100 000 laparotomija izvedenih zbog sumnje na akutni apendicitis (5). Proučavajući crvuljak, Collins je uočio 8 malformacija crvuljka (4 ageneze i 4 duplikacije) u 50 000 laparotomija čime je stvorio posebnu klasifikaciju za malformacije crvuljka. Tip A – potpuna odsutnost crvuljka i slijepog crijeva, Tip B – rudimentarni crvuljak i odsutnost slijepog crijeva, Tip C – normalno slijepo crijevo i odsutnost crvuljka, Tip D – normalno slijepo crijevo i rudimentaran crvuljak, Tip E – divovsko slijepo crijevo i odsutan crvuljak (25). Iako je uzrok ageneze crvuljka nepoznat, na temelju pedijatrijskih slučajeva intestinalne atrezije, ageneza se može smatrati posljedicom intrauterinog infarkta crijeva (26). Veliki broj djece s ileocekalnom atrezijom nije imalo ni crvuljak, ali pronađene su vlaknaste strukture nalik vrpci unutar peritonealne šupljine. Odsutnost crvuljka možemo povezati i s drugim malformacijama poput ageneze ileocekalne valvule i jejunoilealne atrezije. Adrade je povezo agenezu crvuljka s akutnim apendicitisom čime autoamputaciju, koja je posljedica kronične upale crvuljka, stavlja u prvi plan. Intraoperativno postavljanje dijagnoze ageneze crvuljka otežano je i jedino definitivno nakon medijane laparotomije i iscrpnog traganja za ishodištem crvuljka. Što se tiče kirurškog zahvata, neki autori predlažu da se u slučajevima nevidljivog crvuljka mobilizira cijelo slijepo crijevo, a tenija prati sve do njenog ishodišta. Osim toga, potrebno je i crvuljak potražiti retrocekalno te na mjestima oko ileuma prije nego što postavimo dijagnozu ageneze. Detaljna poslijeoperacijska dijagnostika nužna je da bi se pronašao uzrok simptoma u bolesnika ako postavimo dijagnozu ageneze crvuljka (27). Iako rijetka, djelomična ili potpuna duplikacija crvuljka, jedna je od najčešće pronađenih malformacija crvuljka sa samo 100 slučajeva opisanih u cijelom svijetu. Pojam „duplikacija probavne cijevi“ obuhvaća skup kongenitalnih anomalija koje karakterizira prisutnost dobro razvijene glatke mišićne sluznice, endotela i povezanost između duplikata i izvornog dijela gastrointestinalnog trakta. Slučaj podvostručavanja crvuljka uočio je Picolli 1892. godine, a Cave je prvi klasificirao „*appendix*



*duplex*“ u 3 kategorije. Tip A – crvuljci imaju ishodište iz jednog, zajedničkog slijepog crijeva, Tip B – svaki crvuljak nalazi se na različitim stranama ileocekalne valvule, Tip C – jedan crvuljak ima ishodište na normalnoj anatomskoj poziciji, a drugi distalno, duž tenije. Bierman i suradnici dali su završnu inačicu ove klasifikacije. Tip A, dva crvuljka imaju ishodište iz jednog, zajedničkog slijepog crijeva pri čemu je jedan crvuljak manji od drugog i naziva se djelomični crvuljak. Ovaj oblik predstavlja nekoliko stupnjeva nepotpunog dupliciranja. U drugoj kategoriji podvostručenja crvuljka, tip B, opisana su dva potpuna crvuljka koja imaju ishodište iz jednog slijepog crijeva. Ova kategorija podijeljena je prema mjestu gdje se nalazi drugi crvuljak. Tip B1, drugi crvuljak nalazi se simetrično s druge strane ileocekalne valvule. Tip B2, crvuljak se pojavljuje bilo gdje duž linije tenije, dalje od prvog crvuljka. Tip B3, drugi crvuljak nalazi se u području jetrene fleksure. Tip B4 – drugi crvuljak nalazi se u području fleksure slezene. Tip C, svaki crvuljak izlazi iz zasebnog slijepog crijeva. Tip D, odnosi se na potkovasti crvuljak, jedan crvuljak sa dva ishodišta u slijepom crijevu. Histološkom analizom duplikata crvuljka uočava se da lumen završava slijepo, ali da su odgovarajući slojevi glatkih mišića, limfoidnog tkiva i sluznice isti kao kod normalnog slijepog crijeva (28). Neki autori sugeriraju da bi prisutnost prolaznog crvuljka bio ostatak stare duplikacije slijepog crijeva u sisavaca. Tip B2 ima najveću incidenciju što se zaključuje pregledom literature, a slijedi ga Tip A (29). Tip B2 najčešće je prijavljeno dupliciranje crvuljka koje potječe od razvoja prolazne izbočine slijepog crijeva tijekom šestog embrionalnog tjedna. Podvostručenje crvuljka češće je u žena (54,5%). S obzirom na dobnu skupinu i dob postavljanja dijagnoze, 54,5% bolesnika s dvostrukim crvuljkom bili su odrasli, zatim mladi (18%) i starije osobe (9%). U B2 tipu nije poznato je li duplikacija povezana s drugim kongenitalnim anomalijama. Bolesnici uglavnom prijave bol u donjem desnom kvadrantu, groznicu, mučninu i gubitak teka. Dakle, duplikaciju crvuljka treba uzeti u obzir u svim bolovima u donjem kvadrantu trbuha iako je bolesnik već bio podvrgnut apendektomiji. U slučajevima kad se sumnja na akutnu upalu crvuljka, patohistološki pregled trebao bi pokazati potpuni i odvojeni vanjski kružni mišićni sloj s limfoidnim tkivom kako bi se razlikovao duplikat crvuljka od solitarnog divertikula slijepog crijeva. U slučaju upale jednog crvuljka, preporučuje se apendektomija oba kako bi se izbjegla bilo kakva nejasnoća u procjeni buduće boli u truhu. Kliničke manifestacije javljaju se prema lokaciji, veličini i prisutnost ektopične sluznice (30).

## 1.2. Novotvorine crvuljka

U travnju 2019. godine, Svjetska zdravstvena organizacija (engl. *World Health Organisation*) objavila je peto izdanje klasifikacija tumora probavnog sustava (engl. *Classification of Tumors of the Digestive System*) koje se značajno razlikuje od četvrtog izdanja objavljenog 2010. godine. Novotvorine crvuljka obilježene su najvećim brojem promjena u nomenklaturi uključujući invazivne i neinvazivne lezije. Pojam „*sesilna seratna lezija (SSL)*“ sada se odnosi na hiperplastični polip (HP) i seratni polip (SP). Pojam „*hiperplastični polip*“, prema ovoj klasifikaciji, jednak je entitetu hiperplastičnog polipa u lijevom kolonu. Iako je on morfološki sličan, biološki je različit. Ahadi i sur. (2021.) ne prihvaćaju da se HP može bezbrižno i s lakoćom razlikovati od SSL (31).

**Tablica 1.** WHO klasifikacija tumora crvuljka (travanj 2019.)

---

|   |
|---|
| Hiperplastični polip  |
| Sesilna seratna lezija bez displazije                       |
| Seratna displazija niskog gradusa                           |
| Seratna displazija visokog gradusa                          |
| Mucinozna neoplazma crvuljka niskog gradusa (LAMN)          |
| Mucinozna neoplazma crvuljka visokog gradusa (HAMN)         |
| Adenokarcinom NOS   |
| Mucinozni adenokarcinom                                     |
| Adenokarcinom prstena pečatnjaka                            |
| Nediferencirani karcinom NOS                                |
| Goblet cell adenokarcinom                                   |
| Neuroendokrini tumor NOS                                    |
| •  gradus 1   |
| •  gradus 2   |
| •  gradus 3   |
| L-cell tumor  |
| Glucagon-like peptide producing tumor                       |
| PP/PYY- producing tumor                                     |
| Enterokromafini karcinoid                                   |
| Serotonin-producing karcinoid                               |
| Neuroendokrini karcinom NOS                                 |
| •  velikostanični   |
| •  malih stanica  |
| Miješana neuroendokrini-ne-neuroendokrini neoplazma (MiNEN) |

---

*LAMN* – engl. *Low grade Appendiceal Mucinous Neoplasm*; *HAMN* – engl. *High grade Appendiceal Mucinous Neoplasm*; *NOS* – engl. *Not Otherwise Specified*; *PP/PYY* – engl. *Pancreatic polypeptide, peptide YY*; *MiNEN* – engl. *Mixed Neuroendocrine Non-Neuroendocrine Neoplasm*

### 1.2.1. Premaligne lezije

Torlakovich i sur. 2003. uveli su poseban bodovni sustav kojim su bodovali mikroskopske komponente pronađene u seratnim polipima, tada još zajedničko ime za hiperplastične polipe (HP) i seratne „lezije“ (SP). Smatra da se lezije crvuljka mogu poistovjetiti s lezijama desnog kolona budući da imaju isto embriološko podrijetlo te da alternativni put kancerogeneze „hiperplastični polip – seratni adenom“ nije proces nego nemogućnost morfološkog razlikovanja ove dvije strukture (HP i SP) (32). Carr i Sobin smatraju da se lezije samo s normalnom jezgrom, bez hiperkromazije i bez nuklearne stratifikacije mogu proglasiti HP crvuljka (33, 34). Po ovim strogim kriterijima, Torlakovich samo 4 od 46 desnostranih SP crvuljka može proglasiti HP. Uočila je da desnostrane polipe karakterizira abnormalna proliferacija, distorzija i dilatacija kriпти, smanjen broj endokrinih stanica te da su veći od polipa s lijeve strane. Zaključila je i da desnostrani polipi imaju veću produkciju mucina. Provela je analizu hMHL1 i hMSH2 gena te uočila da je ekspresija ovih gena smanjena u seratnim polipima koji imaju abnormalnu proliferaciju. 2003. godine preporučila je da se hiperplastični polipi stave u skupinu sa seratnim adenomima i nazovu sesilna seratna lezija budući da se nije znao klinički značaj ovih polipa, ali znala je da neki polipi nemaju karakteristike hiperplastičnih polipa te da bi se lako mogao napraviti propust u probiru bolesnika (32).

Identifikacija premalignih lezija preduvjet je za učinkovit probir i prevenciju kolorektalnog karcinoma. Već dugi niz godina poznato je da većina kolorektalnih karcinoma nastaje od već postojećih tubularnih ili viloznih adenoma kao rezultat mutacije gena APC, a karakterizira ih kromosomska nestabilnost. Otprilike 10-15% kolorektalnih karcinoma nastaje putem alternativnog puta, mikrosatelitne nestabilnosti (MSI) koje dijele niz genetskih karakteristika (35). APC mutacije mnogo su rjeđe u ovim tumorima i smatra se da nastaju zbog MSI, a poznato je da su se prekursorske lezije karcinoma sa MSI teško identificirale. U pojedinaca koji su naslijedili mutirani gen za popravak nepodudarnosti DNK (Nasljedni nepolipozni kolorektalni karcinom, engl. *hereditary nonpolyposis colorectal cancer* - HNPCC), adenomi pokazuju fokalni gubitak gena za popravak pogrešno sparenih baza DNK (engl. *DNA Mismatch repair*), što sugerira da su prekursorska lezija (36). MSI u kolorektalnom karcinomu rezultat je somatske atenuacije humanog mut-L homologa 1 (hMLH1) gena koji sudjeluje u nizu promotora metilacije. Ova važna skupina lezija pokazuje

izrazitu sklonost pojavljivanju u kolonu proksimalno od splenične fleksure. Postoji sve više dokaza da hiperplastični polipi mogu biti neoplastične lezije jer sadrže genetske promjene nalik onima u kolorektalnom karcinomu, uključujući mutaciju K-ras i MSI. Prepoznato je da neke hiperplastične lezije mogu pokazivati fokalnu displaziju, fenomen koji je svojstven seratnoj nazubljenoj leziji ili mješovitom hiperplastičnom/adenomatoznom polipu. U novije vrijeme, desnostrani hiperplastični polipi uzimaju se kao potencijalna prekursora lezija sporadičnih karcinoma koji pokazuju MSI (37, 38). Hawking (2015.) je u svojoj studiji pokazao da su „benigne“ lezije višestruko češće u bolesnika sa dijagnosticiranom MSI karcinomom debelog crijeva nego u bolesnika sa dijagnozom MSS karcinoma debelog crijeva. Statistički značajna bila je razlika u pojavnosti i to 126 lezija u 14 pojedinaca (114 hiperplastičnih polipa i 12 nazubljenih seratnih lezija) u MSI skupini, za razliku od samo 7 lezija u 5 pojedinaca u MSS skupini. Nije bilo statističke razlike u pojavnosti konvencionalnih adenoma u obje skupine (14 u 29 MSI i 15 u 29 u MSS). Imunohistokemijskom analizom lezija pronađen je fokalni gubitak hMLH1 ekspresije u 9 hiperplastičnih (od 35, 25%) i 6 nazubljenih seratnih lezija (od 8, 75%) u MSI skupini. Dok je hMLH1 gubitak povezan s displazijom unutar seratne lezije, hMLH1 gubitak je viđen u 9 hiperplastičnih polipa koji nisu imali displaziju. 10 od 13 pojedinaca iz skupine MSI imali su potvrđenu bar jednu ili više lezija/polipa koji su pokazali MSI. U MSS skupini bolesnika niti jedan od 6 raspoloživih lezija/polipa nije pokazao gubitak ekspresije hMLH1 u 4 pojedinca. Analizom 82 konvencionalna adenoma, 77 njih je pokazalo normalnu ekspresiju hMLH1 gena. Ostalih 5 bolesnika sa konvencionalnim adenomima koji su pokazali gubitak hMLH1 gena spadali su u skupinu bolesnika sa MSI dokazanim kolorektalnim karcinomom (37, 38).

Ova studija dala je statistički i biološki dokaz kako bi potvrdila hipotezu da su hiperplastični polipi i nazubljene lezije prekursorske lezije sporadičnog kolorektalnog karcinoma sa MSI. Pronađeni podatci ukazuju da HP i SP imaju veću pojavnost u bolesnika sa sporadičnim karcinomom s MSI i da češće pokazuju nedostatak gena hNMLH1. Ovaj fokalni gubitak gena povezan je s MSI i prethodi razvoju displazije. Budući da se većina sporadičnih MSI tumora nalazi u desnom kolonu, smatra se racionalnim da će se većina ovih prekursorskih lezija nalaziti u desnom kolonu. Implikacije Hawkingsovog modela impliciraju se na biologiju desnostranog kolona te predstavljaju osnove moguće promjene u liječenju i kirurškim zahvatima desnog kolona. Moguće je da je metilacija hMLH1 promotora prvi korak u nastajanju desnostranih hiperplastičnih polipa s malignim potencijalom, budući da je hMLH1 ekspresija izgubljena u polovici ovih lezija. Konačno, Hawking smatra da gubitak

hMLH1 gena prethodi razvoju citološke displazije i zato ga smatra čuvarom niza događaja koji su analogni mutaciji APC u konvencionalnim adenomima. Smatra se da benigne neoplazme koje pokazuju MSI izuzetno brzo progrediraju, a da displastični klonovi mogu uništiti ili zamijeniti bilo kakvu već postojeću tvorbu u kolonu prije njene invazije (39).

Čini se da otprilike 25-50% bijelaca ima jednu ili više seratnih lezija, također čini se da njihov broj minimalno raste s dobi za razliku od konvencionalnih adenoma čija prevalencija raste s dobi (40). Hiperplastični polipi čine 70-95% seratnih polipa i većinom se nalaze u lijevom kolonu. Sesilni seratni adenomi (SSA) čine 5-25% seratnih polipa i većinom se nalaze u desnom kolonu, veći su i češći u žena. Tradicionalni seratni adenomi (TSA) najrjeđi su s incidencijom 2-3,5% i nalaze se u lijevom kolonu. Hiperplastični polipi su najčešći, veličinom mali (<5mm) i najčešće smješteni u distalnom kolonu i rektumu. Kolonoskopski su glatki, simetrični i blijedog izgleda te imaju tendenciju nestati insufliranjem plina (41).

Histološki su okarakterizirani ravnim kriptama, bez grananja s minimalnom celularnom atipijom. Histološki se mogu podijeliti u dvije histološke skupine: goblet cell seratni polip (GCSP), koji često ima KRAS mutacije elongirane kripte, slabu seraciju, dominantni goblet fenotip s nakupinama u gornjim kriptama te malim tamnim jezgrama i mikrovezikularni seratni polip (MVSP) koji ima BRAF mutacije i sklonost hipermetilaciji, histološki prominentna seracija u gornjim kriptama, stupasti fenotip s voluminoznim mikrovezikulima. MVSP povezani su sa atenuacijom hMLH1 gena koji rezultira mikrosatelintom nestabilnošću. Smatra se da MVSP ima sklonost progresiji u SSL naročito u proksimalnom kolonu. Mikrovezikularna varijanta sadrži epitelne stanice s malim mucinoznim vakuolama. GCSP varijanta je češća u distalnom kolonu (7,2% u odnosu na 1,1%) kao i MVSP (4,2% u odnosu na 0,6%) iz čega možemo zaključiti da je GCSP varijanta češća u debelom crijevu općenito. GCSP varijanta može progredirati u displastične seratne lezije i karakteristične tradicionalne seratne adenome (42).

SSL su ravne, sesilne lezije. Veće su od hiperplastičnih polipa i češće smještene u proksimalnom kolonu, često prekrivene mucinom. Histološki su prisutne arhitektonske promjene kripte (T- i L- torzija kripte) te različit stupanj nuklearnih atipija. Imaju sklonost evoluiranja u SSL s displazijom (43).

## **1.2.2. Primarni tumori crvuljka**

Primarni tumori crvuljka rijedak su uzrok akutnog apendicitisa s godišnjom incidencijom od 1,2 slučaja na 100 000 ljudi u SAD-u (44). Studije s manjim uzorkom bolesnika, čiji su fokus istraživanja bili bolesnici s periapendikularnim apscesom, izračunali su da je udio tumora u periapendikularnom apscesu čak 29% u bolesnika starijih od 40 godina (45). Tumori često mogu biti pronađeni na patohistološkoj analizi crvuljka uzetog za vrijeme incidentalne apendektomije, iako mogu biti pronađeni i uz pomoć slikovnih metoda abdomena, za vrijeme kolonoskopije ili procedura kao što su preventivna apendektomija ili apendektomija zbog akutnog apendicitisa. Postoje četiri najčešća različita podtipa tumora crvuljka: adenokarcinom NOS (engl. *not otherwise specified*), mucinozni adenokarcinom NOS, karcinom vrčastih stanica (engl. *goblet cell carcinoma*) i neuroendokrini tumor (46).

### **1.2.2.1. Apendikularna mucinozna neoplazma**

Apendikularna mucinozna neoplazma smatra se drugim najčešćim tipom tumora crvuljka s udjelom od 37% svih slučajeva (44). Medijan incidencije je u bolesnika dobi od 60 godina i nema razlike u pojavnosti između spolova niti poznatih rizičnih faktora za pojavu bolesti (47). U trenutku postavljanja dijagnoze, mucinozna neoplazma može biti lokalizirana u crvuljku bez invazije u serozu (17%), ali može napredovati kroz serozu (20%) ili diseminirati unutar abdominalne šupljine (63%) (44).

Novije klasifikacije koriste deskriptivnu terminologiju za određivanje gradusa mucinozne neoplazme (dobro diferencirana, srednje i slabo diferencirana za razliku od prijašnje alfanumeričke G1, G2, G3 gdje je G1 smatran neoplazmom niskog, a G2 i G3 visokog gradusa). Temeljeno osmim izdanjem AJCC-a (engl. *American Joint Committee on Cancer*), mucinozne neoplazme crvuljka mogu se klasificirati kao seratna lezija sa ili bez displazije, mucinozna neoplazma crvuljka niskog gradusa (LAMN), mucinozna neoplazma crvuljka visokog gradusa (HAMN), mucinozni adenokarcinom sa (50% ili manje stanica prstena pečatnjaka) ili bez stanica prstena pečatnjaka ili mucinozni karcinom prstena pečatnjaka (više od 50% stanica su stanice prstena pečatnjaka). Mucinozna neoplazma crvuljka niskog gradusa (LAMN) ne sadrži infiltrativnu invaziju koja karakterizira mucinozni adenokarcinom. Prema osmom izdanju AJCC, LAMN su dobro diferencirane neoplazme (G1,

niskog gradusa). Histološke karakteristike LAMN su gubitak lamine proprije i muskularis mukoze, fibroza submukoze, gurajući rast u stijenku nalik divertiklima, disekcija acelularnog mucina unutar stijenke i mucin ili neoplastične stanice izvan crvuljka. HAMN se rijetko pronalaze i definiraju se kao mucinozna neoplazma visokog gradusa, ali im nedostaje infiltrativna invazija koja je svojstvena LAMN. Treba naglasiti da u slučaju identifikacije HAMN treba isključiti postojanje invazivnog adenokarcinoma. HAMN su umjereno diferencirane mucinozne neoplazme (G2). Neoplazme s mucinoznim depozitima na površini visceralnog peritoneuma koje sadrže izmijenjene mucinozne epitelne stanice visokog gradusa, ne bi trebalo klasificirati kao HAMN već ih je najbolje smatrati mucinoznim adenokarcinomom zbog rizika peritonealne diseminacije. Mucinozni adenokarcinom crvuljka definira se prisutnošću infiltrativne invazije. Za razliku od gurajućeg uzroka LAMN, infiltrativna invazija odnosi se na destruktivnu stromu unutar stijenke crvuljka. Komponenta prisutnosti stanica prstena pečatnjaka također je povezana sa infiltrativnom karakteristikom neoplazme. Prema TNM klasifikaciji, napravljena je nova kategorija posebno za LAMN, nazvana Tis (LAMN) koja se odnosi na LAMN koji priliježe na muskularis propriju. pT1 i pT2 ne odnose se na LAMN zbog brojnih razloga posebno vezanih za LAMN koji ne dozvoljavaju određivanje T stadija zbog konvencionalnih pravila za klasifikaciju tumora gastrointestinalnog trakta. Ako acelularni mucin ili neoplastični mucinozni epitel diseminira po visceralnom peritoneumu, tumor je klasificiran kao pT4a. Ako isti taj acelularni mucin ili neoplastični mucinozni epitel izravno diseminiraju po susjednim strukturama, označava se s pT4b (48). Bolesnici sa stadijem bolesti pT4a s naslagama staničnog mucina na površini visceralnog peritoneuma povezani su s visokim rizikom za razvoj potpuno diseminirane bolesti (36%) (49).

Pseudomyxoma peritonei je stanje koje je karakterizirano lokaliziranim ili generaliziranim nakupljanjem gustog, želatinoznog materijala u trbušnoj i/ili zdjeličnoj peritonealnoj šupljini. Neoplazma gušterače, urahus ili teratom jajnika mogu uzrokovati ovo stanje, ali najčešći uzrok je mucinozni tumor crvuljka. Petogodišnje preživljenje bolesnika s diseminiranom, dobro difirenciranom mucinoznom neoplazmom niskog gradusa varira od 60% do 90% s očekivanim desetogodišnjim preživljenjem od 50% (50). Bolesnici s diseminiranom bolesti visokog gradusa imaju puno lošije petogodišnje preživljenje nego bolesnici s diseminiranom bolesti niskog gradusa. Desetogodišnje preživljenje bolesnika s diseminiranom bolesti visokog gradusa mucinoznog adenokarcinoma sa stanicama prstena pečatnjaka iznosi 10% do 20% (51). Budući da su mucinozne neoplazme klinički agresivne i

često diseminiraju po abdominalnoj šupljini, preporučena je onkološka resekcija (koja podrazumijeva desnu hemikolektomiju i evaluaciju limfnih čvorova kako bi se isključila njihova zahvaćenost tumorskom masom). Distalne metastaze limfnim sustavom (26%) ili hematogeni rasap su rijetkost ali mogu postojati u bolesti visokog gradusa (46).

Bolesnici s diseminiranom neoplazmom niskog gradusa kandidati su za kirurški zahvat po *Sugarbakeru* ili CRS (engl. *cytoreductive surgery*) i HIPEC (engl. *hyperthermic intraperitoneal chemotherapy*) koji produljuju preživljenje bez simptoma bolesti. Tehnika po *Sugarbakeru* može trajati do 10 sati, a uključuje uklanjanje desnog hemikolona, slezene, žučnjaka, velikog i malog omentuma, uklanjanje peritoneuma sa zdjelice i dijafragme, uklanjanje tumorske mase s površine jetre, uklanjanje maternice i jajnika i po potrebi i rektuma (52). U citoreduktivnoj kirurgiji (CRS) i izlaganjem hipertermičkoj intraperitonealnoj kemoterapiji (HIPEC) najprije se kirurški uklanja vidljiva tumorska masa iz trbušne šupljine, a zatim se kemoterapija (ugrijana na 42°C) ulijeva unutar trbušne šupljine kako bi uklonila rezidualne tumorske stanice. Hipertermija pojačava citotoksičnost kemoterapije, a intraperitonealna primjena omogućuje instalaciju mnogo većih lokalnih doza dok se sistemske nuspojave i toksičnost kemoterapije izbjegavaju. Dokazano je da bolesnici u 4. stadiju s visokim gradusom bolesti imaju bolje preživljenje ako su izloženi sistemske kemoterapiji. Bolesnici s neresektibilnom bolesti često su izloženi isključivo sistemske kemoterapiji (53, 54).

#### **1.2.2.2. Adenokarcinom crvuljka**

Primarni adenokarcinom crvuljka najčešći je primarni zloćudni tumor crvuljka s udjelom incidencije 60% svih tumora crvuljka. Zbog svoje apsolutne rijetkosti njegov udio incidencije svih tumora gastrointestinalnog sustava je i dalje ispod 0,5% (44). Nalik adenokarcinomu kolona, i on nastaje iz već postojećih adenoma. Medijan pojavnosti je u bolesnika između 62. i 65. godine te češće se javlja u muškaraca. Najčešće se slučajno pronađe tijekom apendektomije zbog akutnog apendicitisa, a određivanje stadija, obrada bolesnika i liječenje jednaki su kao u bolesnika s adenokarcinomom kolona (47). Za bolesnike u T1 stadiju, negativnih reznih rubova na opservaciji patohistološke dijagnostike (PHD), apendektomija je dovoljna kao modalitet liječenja. U slučaju bolesti visokog gradusa (G3), zahvaćanja limfnih čvorova ili krvnih žila preporučljivo je napraviti desnu hemikolektomiju



za daljnju evaluaciju bolesti. Za bolesnike koji su u T2 stadiju, preporučeno je napraviti hemikolektomiju sa minimalno 12 odstranjenih limfnih čvorova. Zahvaćenost limfnih čvorova u ovom stadiju bolesti iznosi 30%. Za bolesnike u visokom stadiju bolesti, uz operativno liječenje, preporuča se i provođenje adjuvantne sistemske kemoterapije. Učestalost udaljenih metastaza iznosi 23-37%, ovisno o istraživanjima. U slučaju peritonealne diseminacije bolesnici se podvrgavaju CRS-u i HIPEC-u (44, 47).

### **1.2.2.3. Neuroendokrina neoplazma**

Neuroendokrini tumori niskog gradusa najčešće su novotvorine crvuljka (57% svih novotvorina crvuljka). Crvuljak je njihovo drugo najčešće mjesto pojavnosti nakon tankog crijeva, a vjerojatnost da će patolog pronaći NET nakon apendektomije iznosi 0,3%-0,9%. Medijan dobi za pojavnost ovog tumora je drugo desetljeće života, a češće se javlja u žena (21, 55).

Neuroendokrini karcinom (maligna neuroendokrina neoplazma) ima godišnju incidenciju 0,63 slučaja na milijun ljudi, a medijan pojavnosti je četvrto i peto desetljeće života (56). Nerijetko su neuroendokrini tumori crvuljka asimptomatski, ali najčešće se otkrivaju postoperativno zbog akutnog ili rekurentnog apendicitisa. Mogu biti viđeni uz pomoć CT-a ili ultrazvuka, međutim samo mali broj bolesnika je opisan u literaturi tako da se ne mogu izvoditi daljnji zaključci. Ako se NET prezentiraju simptomatski, simptomi najčešće budu vezani za apendicitis (kronična, tupa, nespecifična bol u donjem desnom kvadrantu). NET najčešće se pronalaze u distalnoj trećini crvuljka (62%), a samo 5-10% u bazi crvuljka. Otprilike 80% NET crvuljka imaju promjer manji od 1 cm, a samo 5% njih imaju promjer veći od 2 cm (21, 57). Tumor veći od 2 cm strogo korelira s metastatskim potencijalom i lošijim petogodišnjim preživljenjem (58). Vjerojatnost da će NET s vaskularnom invazijom imati i diseminaciju u limfne čvorove iznosi 30%, a samo 1% za tumore koji invadiraju mezenterij. Određivanjem plazmatske koncentracije kromogranina-A osigurava se rana detekcija bolesti, ali i dugoročno praćenje u slučaju metastatske bolesti (59).

### **1.3. Akutni apendicitis**

Apendicitis je akutna upala crvuljka koja se manifestira obično unutar 24 sata od početka simptoma. Dijagnoza se postavlja najčešće klinički, a liječi se kirurškim uklanjanjem

crvuljka. Upitno je postojanje i kroničnog oblika ove bolesti budući da bolesnik može imati ponavljane epizode akutnog apendicitisa (60).

### **1.3.1. Epidemiologija**

Akutna upala crvuljka zahvaća osobe svih dobnih skupina, a najveća incidencija je u dobnoj skupini od 10 do 19 godina. U Sjedinjenim Američkim Državama incidencija apendicitisa je 108 (96-121) na 100 000 ljudi s procijenjenih 345 548 apendektomija u 2015. godini. Muškarci imaju nešto veću predispoziciju za razvoj akutnog apendicitisa od žena, sa životnom incidencijom od 8,6% za muškarce, odnosno 6,7% za žene (61-63).

### **1.3.2. Etiologija, patogeneza i patofiziologija**

Smatra se da ovo stanje nastaje uslijed začepjenja lumena crvuljka koje može biti uzrokovano fekolitom, tumorima crvuljka kao što su karcinoidni tumori ili adenokarcinom crvuljka te crijevnim parazitima i hipertrofičnim limfnim tkivom. Točna etiologija akutnog apendicitisa često ostaje nepoznata. Kada je mehanička opstrukcija uzrok upale crvuljka, ona posljedično dovodi do povećanja intraluminalnog i intramuralnog tlaka, što rezultira okluzijom malih krvnih žila i zastojem limfe. Jednom začepjen, crvuljak se puni sluzi i rasteže, a kako se limfni i vaskularni prostori sužavaju, stijenka crvuljka postaje ishemična i nekrotična. U začepjenom crvuljku tada dolazi do prekomjernog rasta bakterija, pri čemu aerobni organizmi prevladavaju u ranom upalnom stadiju, a mješoviti aerobi i anaerobi u kasnijim stadijima ove bolesti. Uobičajeni sojevi mikroorganizama su iz rodova: *Firmicutes*, *Proteobacteria*, *Bacteroidetes*, *Fusobacteria* i *Actinobacteria* (60, 64).

Jednom kada dođe do značajne transmuralne upale i nekroze stijenke, crvuljku prijete perforacija, što dovodi do lokaliziranog apscesa, a ponekad i do peritonitisa. Normann i sur. (2000.) klasificirali su akutni apendicitis prema PHD nalazima crvuljka (Tablica 2) (65).

**Tablica 2.** Klasifikacija akutnog apendicitisa

| <b>Obrazac</b>  | <b>Makroskopske značajke</b>   | <b>Mikroskopske značajke</b>   |
|---|--|--|
| Akutna intraluminalna upala                                   | Bez promjena   | Nakupljanje neutrofila u stijenci crvuljka   |
| Kataralna upala   | Bez promjena   | Neutrofilni unutar sluznice i podsluznice te promjene na sluznici  |
| Jednostavni apendicitis (akutna upala sluznice i podsluznice) | Bez promjena   | Nakupine neutrofila u sluznici i podsluznici   |
| Supurativni akutni (flegmonozni) apendicitis                  | crvuljak uvećan, blijeda seroza, dilatacija i kongestija stijenke                          | Neutrofilna infiltracija sluznice, podsluznice i muskularis proprije, apscesi u stijenci crvuljka te vaskularne tromboze |
| Gangrenozni (nekrotizirajući) apendicitis                     | Stijenka crvuljka ljubičasta, zelena ili crna  | Transmuralna upala sa mjestima nekroze   |
| Periapendicitis   | Bez promjena ili seroza se može doimati blijeda, kongestivna ili biti prekrivena eksudatom | Upala seroze i subseroze, infiltrat ne prodire dublje od muskularis proprije   |
| Eozinofilija stijenke crvuljka                                | Bez promjena   | više od 10 eozinofila po mm <sup>2</sup> u muskularis propriji   |

Preuzeto i modificirano iz Carr, Norman. (2000). The pathology of acute appendicitis (65).

Komplicirani apendicitis opisuje se kao gangrenozni crvuljak s transmuralnom nekrozom, perforiran ili sa stvorenim periapendikularnim apscesom odnosno difuznim peritonitisom. Nekomplicirani apendicitis karakteriziran je samo supurativnim ili flegmonoznim promjenama (65, 66).

**Tablica 3.** Prevalencija kompliciranog apendicitisa po dobnim skupinama

| <b>Dob</b>   | <b>Udio kompliciranih apendicitisa</b> |
|--------------|--|
| <40 godina   | 13,6–20,97%                            |
| 40–64 godina | 37,5%                                  |
| 65–74 godina | 43,97%                                 |
| >75 godina   | 56,84–63,0%                            |
| >85 godina   | 64,9–72,7%                             |

Preuzeto i modificirano iz Lapsa S. i sur. Acute Appendicitis in the Elderly: A Literature Review on an Increasingly Frequent Surgical Problem (67).

Makroskopskim pregledom gangrenoznog crvuljka uočavamo površinu prekrivenu bjelkastim naslagama. Mikroskopski nalaz gangrenoznog akutnog apendicitisa uključuje povećanu pojavnost neutrofila u muscularis propriji. Histološki, vidi se fokalno nekrotična stijenka crvuljka, a ako je upala napredovala i okolno masno tkivo bude prožeto miješanim upalnim infiltratom. Seroza je prekrivena fibrinopurulentnim naslagama. Opseg upale proporcionalan je težini infekcije i trajanju bolesti. Kako upalno stanje napreduje, okolna tkiva *per continuitatem* postaju uključena u upalni proces (65).

### **1.3.3. Klinička slika**

Tipično, bolesnik s početnom upalom crvuljka osjeća generaliziranu ili periumbilikalnu bol u trbuhu koja migrira prema donjem desnom kvadrantu kako upala napreduje. U početku visceralna aferentna živčana vlakna od T8 do T10 bivaju stimulirana upalom, što dovodi do nejasne necentralizirane boli. Kako upala crvuljka *per continuitatem* napreduje, a susjedni parijetalni peritoneum biva zahvaćen, bol postaje sve više lokalizirana u desnom donjem kvadrantu. Bol može, ali i ne mora biti popraćena bilo kojim od niza simptoma: anoreksija, mučnina, povraćanje, groznica, proljev, opća slabost ili često mokrenje. Neki bolesnici mogu se prezentirati s neobičnim značajkama. Bolesnike bol može probuditi iz sna, mogu je osjetiti tijekom hodanja ili kašljanja. Nalazi u kliničkom pregledu mogu biti

veoma oskudni, osobito kod ranih stadija upale crvuljka. Kako upala napreduje, razvijaju se znakovi nadražaja peritonenuma (68).

Karakteristična je bolnost u *McBurneyevoj* točki (spoj distalne i srednje trećine udaljenosti koja spaja *spinu iliacu anterior superior* i pupak) koja se osjeti nakon što se trbušni zid u donjem desnom kvadrantu polagano komprimira, a zatim vrlo brzo otpušta. Pozitivnim znakom smatra se kada je prisutna bol nakon uklanjanja pritiska na trbušni zid (*Blumbergov znak*). Bolesnik može osjetiti i bol pri pasivnom ispružanju ili rotaciji desne noge u lijevom bočnom stavu. Ovaj manevar, poznat kao *znak psoasa*, rasteže psoas major kojeg iritira upaljeni retrocekalni crvuljak. Bolesnici često savijaju kuk kako bi skratili psoas major i ublažili bol. Pojačana je bolnost u donjem desnom kvadrantu izazvana palpacijom lijevog donjeg kvadranta (*Rovsingov znak*), a bol se može i osjetiti u truhu prilikom kašlja (*Dunphyev znak*). Ostali znakovi poput *znaka opturatora* (bol pri unutarnjoj rotaciji desnog kuka koji ukazuje na zdjelični položaj crvuljka) veoma su rijetki (69).

Vremenski tijek simptoma je promjenjiv, ali obično napreduje od ranog stadija upale crvuljka (12 do 24 sata) do perforacije nakon 48 sati. Sedamdeset pet posto bolesnika javlja se unutar 24 sata od pojave simptoma. Rizik od rupture raste s vremenom od početka simptoma. Iznosi oko 2% u prvih 36 sati i povećava se za oko 5% svakih 12 sati nakon toga (70).

#### **1.3.4. Bodovne ljestvice**

Definirano je nekoliko praktičnih bodovnih skala kako bi se olakšala brza dijagnoza akutnog apendicitisa, uglavnom na temelju anamneze, fizičkog pregleda, laboratorijskih pretraga i slikovnih metoda, uključujući ultrazvuk abdomena. Najpoznatija i najizvođenija bodovna skala je „Alvarado score“. Učinkovita je i laka za korištenje te dosljedan alat za isključivanje upala crvuljka te identificiranje bolesnika s višim rizikom. Rezultat je proizašao iz retrospektivnog pregleda povijesti bolesti bolesnika operiranih zbog sumnje na AA. Alvarado je identificirao tri simptoma (migracija boli prema donjem desnom kvadrantu, anoreksija i mučnina), tri znaka prilikom fizikalnog pregleda (osjetljivost, bolnost pri otpuštanju komprimiranog trbušnog zida i povišenje temperature) i dva laboratorijska nalaza

(leukocitoza i pomak ulijevo) koji će biti korisni u postavljanju dijagnoze AA. Bodovi svakom od nalaza dodijeljeni su prema njihovoj dijagnostičkoj težini (71).

Tzanakis bodovna skala bodovni je sustav koji se temelji na kliničkom pregledu, ultrazvučnom nalazu i upalnim parametrima. Broj bodova 8 i više, od mogućih 15 bodova, smatra se pozitivnim za ovu bodovnu skalu i označava AA. Osjetljivost i specifičnost ovog testa iznose 95,4%, odnosno 97,4% (72).

### **1.3.5. Laboratorijski nalazi**

Kompletna i diferencijalna krvna slika, uključujući ukupni broj leukocita, udio neutrofila i koncentraciju C-reaktivnog proteina (CRP) nužni su kako bi se nastavilo s dijagnostičkim koracima u bolesnika sa sumnjom na apendicitis. Povišen broj leukocita s ili bez pomaka ulijevo često je prisutan u bolesnika s apendicitisom, međutim trećina oboljelih od upale crvuljka imat će normalan broj bijelih krvnih stanica. U mokraći obično se nalaze ketoni, ali i C-reaktivni protein može biti povišen. Kombinacija normalnog broja apsolutnog broja leukocita i CRP rezultata ima specifičnost od 98% za isključivanje akutnog apendicitisa. Štoviše, rezultati apsolutnog broja leukocita i CRP imaju pozitivnu prediktivnu vrijednost za razlikovanje neupaljenog, nekompliciranog i kompliciranog apendicitisa. Obje rastuće razine CRP i broja leukocita koreliraju sa značajnim povećanjem vjerojatnosti kompliciranog apendicitisa. Mogućnost da bolesnik ima upalu crvuljka s normalnim vrijednostima leukocita i CRP iznimno je niska (73).

### **1.3.6. Slikovne metode**

Upala crvuljka tradicionalno je klinička dijagnoza, međutim, za nastavak dijagnostičkih koraka koristi se nekoliko slikovnih metoda, uključujući CT abdomena, ultrazvuk i MRI. Ultrazvuk abdomena široko je korištena i dostupna mjera za procjenu bolesnika s akutnom boli u trbuhu. Specifični indeks kompresibilnosti zajedno s promjerom koji iznosi manje od 5 mm koristi se za isključivanje apendicitisa. Anteroposteriorni promjer crvuljka veći od 6 mm i abnormalno povećana ehogenost periapendikularne masti, upućuju na akutnu upalu crvuljka. Ograničavajući čimbenici pri korištenju ultrazvuka abdomena za potvrdu potencijalne dijagnoze apendicitisa su karakteristična ograničenja svojstvena UZV-u, pretili bolesnici, meteorizam te bolesnici s kompliciranim apendicitisom koji ne bi tolerirali

stupnjevitu kompresiju abdomena. Indikacije za korištenje MRI uglavnom su ograničene na posebne skupine bolesnika, uključujući trudnice kojima je neprihvatljiv rizik od izlaganja zračenju (74).

### **1.3.7. Liječenje akutnog apendicitisa**

#### **1.3.7.1. Konzervativno liječenje**

Za bolesnike s nekomplikiranim apendicitisom i bez dokazanog apendikolita, neke smjernice antibiotike smatraju alternativnom apendektomiji. Antibiotike treba davati intravenozno u skladu s odlukama kirurga. Otprilike 70% bolesnika koji su primili antibiotike odmah pri postavljenoj dijagnozi apendicitisa nisu trebali biti operirani unutar godinu dana od postavljanja dijagnoze. Ostalih 30% zahtijevali su apendektomiju zbog rekurentnog apendicitisa ili abdominalnih bolova. Medijan vremena operacije od postavljanja dijagnoze za ovu skupinu bolesnika iznosio je 4,2 do 7 mjeseci. 29% od svih bolesnika koji su imali apendikolit zahtijevali su operaciju unutar 90 dana, a 49% od svih bili su apendektomirani unutar 4 godine od ordiniranja antibiotika. Bolesnici s apendikolitom koji su liječeni samo antibioticima imali su veću potrebu za apendektomijom (41% naspram 25%) i imali su veću stopu komplikacija (20,2 naspram 3,6 na 100 liječenih antibioticima). Bolesnici bez apendikolita imali su manju stopu komplikacija naspram bolesnika s apendikolitom (8,1/100 bolesnika naspram 20,2/100 bolesnika) (75). Komplikacije nakon 30 dana od ordiniranja lijekova bile su rijetkost. Liječenje apendicitisa isključivo antibioticima velik je rizik za starije, imunokompromitirane ili bolesnike s komorbiditetima, stoga takve bolesnike treba apendektomirati da bi izbjegli kompliciranje apendicitisa ili da ne bi propustili primarni tumor crvuljka posebno u starijih. Iako nema specifičnih smjernica za konzervativno liječenje apendicitisa, prema jednom istraživanju, 70% bolesnika koji su bili liječeni moksifloksacinom (oralno, 7 dana) i 74% bolesnika koji su dvodnevno primali ertapenem (intravenski) te nakon njega levofloksacin i metronidazol (oralno, 5 dana) nisu bili apendektomirani unutar prve godine od ordiniranja ovih lijekova. 8% do 9% bolesnika apendektomirani su unutar prvog dana hospitalizacije. Finsko istraživanje objavilo je prosječnu cijenu konzervativnog liječenja apendicitisa koja je iznosila 3077€ dok je operacijski pristup iznosio 4816€ (75-77).

## **1.4. Apendektomija**

Apendektomija je jedan od najčešće izvođenih kirurških zahvata u kojem se uklanja crvuljak. Akutna upala crvuljka (apendicitis) najčešći je razlog izvođenja laparoskopske apendektomije, danas zlatnog standarda u liječenju apendicitisa zbog dobrog estetskog ishoda, kraćeg vremena hospitalizacije i manjeg broja post-operativnih komplikacija. Kurt Semm, njemački ginekolog, izveo je prvu laparoskopsku apendektomiju 13. rujna 1980. godine koja je postala novi zlatni standard u liječenju akutnog i rekurentnog apendicitisa (78). Osim laparoskopskog pristupa, kirurg se može odlučiti i za otvoreni pristup u slučaju potrebe za hitnom intervencijom s malo raspoloživog vremena. U slučaju neliječenog kompliciranog apendicitisa vjerojatnost perforacije iznosi 18% za muškarce te 13% za žene koji se dodatno može komplicirati s retroperitonealnim apscesom u slučaju perforacije retrocekalnog crvuljka ili jetrenim apscesima zbog hematogenog rasapa u portalni krvotok (79). Nestabilni bolesnici s perforacijom i generaliziranim peritonitisom mogu biti apendektomirani otvorenim ili laparoskopskim pristupom, a nerijetko je potrebna i dodatna lavaža trbušne šupljine (80).

## **1.5. Kirurške tehnike i pristupi na crvuljak**

### **1.5.1. Otvorena apendektomija**

Otvorena apendektomija u odraslih izvodi se u općoj ili regionalnoj anesteziji. U slučaju palpabilne mase koja predstavlja upaljeni crvuljak, incizija se izvodi odmah iznad mase. U slučaju nepalpabilne mase crvuljka, incizija se izvodi na spoju distalne i srednje trećine udaljenosti između prednjeg gornjeg bočnog trna (lat. *spina iliaca anterior superior*) i pupka (McBurneyeva točka). Incizija može biti usmjerena vodoravno ili paralelno s linijom koja spaja pupak i prednji gornji bočni trn. Disekcija uključuje supkutano tkivo sve do fascije vanjskog kosog mišića. Mišićna vlakna vanjskog kosog mišića razdvajaju se u smjeru



vlakana, a nakon njih i vlakna unutarnjeg kosog i poprečnog trbušnog mišića. Peritoneumu se pristupa pažljivo da se ne oštete priležee strukture. U slučaju neuspjele preparacije crvuljka, crvuljak se može pronaći tako da se prati tenija (lat. taenia coli) sve do njenog ishodišta na bazi slijepog crijeva. Kada se crvuljak ispreparira i oslobodi od priraslica, na arteriji, koja se nalazi u mezoapendiksu, učini se hemostaza te podveže se resorptivnim šavovima. Nakon postavljanja hvataljki u području baze crvuljka on se dvostruko veže resorptivnim šavovima. Nakon rezanja crvuljka neki kirurzi uvrnu batrljak unutar slijepog crijeva. Zatvaranje kirurške incizije izvodi se u slojevima, najprije s peritoneumom pa sve do kože. Prednosti otvorenog pristupa su manja stopa stvaranja intra-abdominalnog apscesa te kraće vrijeme operacije (81).

### **1.5.2. Laparoskopna apendektomija**

Laparoskopna apendektomija ima prednost nad otvorenim pristupom budući da su stopa infekcija kirurške rane, postoperativna bol i vrijeme hospitalizacije uvelike smanjeni. Glavni nedostaci laparoskopne apendektomije su dulje operativno vrijeme i povećana stopa stvaranja intra-abdominalnih apscesa. U slučaju nejasne dijagnoze, laparoskopni pristup ima prednost budući da dozvoljava inspekciju abdominalnih organa. Laparoskopna apendektomija korisna je i u pretilih bolesnika jer otvorena zahtjeva veće incizije koje su sklone infekcijama. Stariji bolesnici također imaju dobit laparoskopnog pristupa budući da ona uvelike skraćuje vrijeme postoperativnog boravka u bolnici za ovu dobnu skupinu (82). U slučajevima postojanja apscesa ili diseminiranih infekcija kirurg se uvijek može odlučiti za konverziju na otvoreni pristup. Laparoskopna apendektomija provodi se u općoj anesteziji. Bolesnik leži na leđima, a pozicije monitora i osoblja razlikuju se prema različitoj literaturi. Postavljanje troakara ovisi o literaturi, ali svi poštuju isti princip o tri tipa instrumenata kako bi adekvatno vizualizirali i preparirali crvuljak. Jednom kada se vizualizira, crvuljak se može ispreparirati. U mezoapendiksu arterija se ispreparira uz pomoć bipolarnog ili ultrasoničnog rezača. Na bazu isprepariranog crvuljka postavlja se endo-omča, metalna ili polimerska klipsa, a kada je baza apendiksa široka ili nekrotična koristi se i endo-stapler. Nakon što se crvuljak u vrećici odstrani kroz pupčani troakar, operacijsko polje se pregleda da kirurg bude siguran da nema krvarenja (83).

### **1.5.3. Operacijski zahvati zbog primarnih neoplazmi crvuljka**

Nakon postavljanja dijagnoze primarnog tumora crvuljka, kirurg uz pomoć multidisciplinarnog tima odlučuje o liječenju bolesnika. Liječenje ovisi o stadiju bolesti, mogućim nuspojavama liječenja i bolesnikovim sveobuhvatnim stanjem. Multidisciplinarni tim dužan je proučiti sve raspoložive načine liječenja kako bi bolesniku pružili najbolju moguću medicinsku njegu. Apendektomija je metoda izlječenja za tumore niskog stadija (84). Bolesnik se najčešće prezentira s akutnim apendicitisom, međutim u novije vrijeme zbog povećanog korištenja slikovnih pretraga primarne tumore crvuljka niskog stadija moguće je vizualizirati slučajno tijekom ovih pretraga. U slučaju tumora većeg od 2 cm, agresivnih karakteristika ili ne-neuroendokrinog tumora, bolesniku je preporučeno napraviti desnu hemikolektomiju. Uklanjanje pridruženih limfnih čvorova i krvnih žila dio je ovog standardiziranog kirurškog zahvata. Iako ovim operativnim zahvatom uklanjamo veliki dio debelog crijeva, operativni zahvat ne zahtjeva enterostomiju. Za visoke stadije primarnih neoplazmi crvuljka gdje postoji diseminacija tumorskih stanica po trbušnoj šupljini, operativni zahvat po *Sugerbakeru*, citoreduktivna kirurgija (CRS) i HIPEC trebaju se uzeti u obzir kao metode liječenja bolesnika (pogledaj više na 1.2.2.) (44, 85).

### **1.5.4. Profilaktična apendektomija**

Profilaktična ili preventivna apendektomija kirurški je zahvat tijekom kojeg se zdravi crvuljak uklanja nevezano za bilo kakvu drugu operaciju. Zahvat se preporuča pojedincima za vojne, polarne ili svemirske misije kada neće biti dostupna medicinska pomoć na duži vremenski period (86, 87). Incidencija apendicitisa tijekom ovih misija ostaje nepoznata. Iako je apendektomija siguran operativni zahvat, opisane su neke komplikacije. Postoperativne priraslice i ilealna nekroza opisane su nakon profilaktične apendektomije u pojedinaca iz specijalnih postrojbi prije nego su poslani na vojnu misiju. Kada govorimo o negativnim apendektomijama, iako je postoperativni oporavak brz, morbiditet u bolesnika s negativnim apendektomijama iznosio je 1,91%, a mortalitet 0,45%. U slučaju sumnje ili dokazanog stranog tijela u crvuljku, izvođenje profilaktične apendektomije preporuča se zbog potencijalne perforacije crvuljka i mogućih komplikacija (87-89).

### 1.5.5. Incidentalna apendektomija

Incidentalna apendektomija kirurški je zahvat tijekom kojeg se zdravi crvuljak uklanja za vrijeme drugog kirurškog zahvata nevezanog za apendicitis. Incidentalna apendektomija izvodi se 12 puta češće u žena dobne skupine od 35 do 44 godine nego u muškaraca iste dobne skupine (90). Razlog su ginekološka stanja poput endometrioze za koje se ovaj zahvat i preporuča kako bi olakšali diferencijalnu dijagnozu i izbjegli zbunjujuće simptome u budućoj kliničkoj slici. U literaturi nailazimo na slučajeve incidentalne apendektomije za vrijeme prostatektomije, kolecistektomije, traume abdomena, ruptуре slezene i resekcije kolona. Zbog već navedene niske stope morbiditeta i mortaliteta kod negativne apendektomije, samo 7,5 minuta nadodanih na kirurški zahvat i bez dodatnog rizika anestezije, niz specijalista kirurgije preporučuje izvođene incidentalne apendektomije tijekom drugih elektivnih zahvata (87, 91).

Međutim, činjenica koja ide u prilog izvođanju incidentalne apendektomije jest mogućnost postojanja apendikularne neoplazme. Prema nekim autorima, incidencija mucinoznih neoplazmi u incidentalnoj apendektomiji iznosi 3,8%-4%, dok patološkom analizom crvuljaka apendektomiranih zbog akutnog apendicitisa incidencija istih ovih neoplazmi iznosi 1,7% (92). Pretražujući baze podataka primjećujemo da je aktualna literatura oskudna što se tiče ovih informacija. Kirurzi koji ne podržavaju izvođanje incidentalne apendektomije svjesni su mogućnosti kontaminacije trbušne šupljine tijekom bilo kojeg zahvata koji ne uključuje resekciju crijeva te mogućnost da bolesnici možda zatrebaju crvuljak za bilijarnu rekonstrukciju ili irigaciju za liječenje neuroloških disfunkcija mjehura ili fekalne inkontinencije kasnije u životu (93). Nockerts i sur. (1980.) smatraju da se incidentalna apendektomija ne treba provoditi u starijih osoba jer rizik apendektomije nadilazi potencijalnu korist zahvata. U bolesnika starijih od 65 godina potrebno je napraviti preko 3000 incidentalnih apendektomija kako bi spasili jedan život (94).

## **2. CILJEVI ISTRAŽIVANJA**

Incidentalna apendektomija (IA) kirurški je zahvat kojim se uklanja crvuljak (lat. *appendix vermiformis*) koji ne uzrokuje kliničku simptomatologiju i to konkomitantno s nekim drugim kirurškim zahvatom koji nije povezan s apendicitisom. Ovaj zahvat čest je u prostatektomiji, kolecistektomiji, pri ginekološkim operacijskim zahvatima, pri traumi abdomena ili resekciji kolona (87). Zbog rijetkih nuspojava, samo 7,5 minuta dodanih na operacijski zahvat i bez dodatnog rizika anestezije, mnogo kirurga savjetuje učiniti incidentalnu apendektomiju tijekom drugih elektivnih zahvata (91).

Dodatna činjenica koja opravdava IA jest mogućnost postojanja mucinoznog apendikularnog tumora koji može uzrokovati stanje koje se naziva Pseudomyxoma peritonei. Incidencija mucinoznih neoplazmi kod IA iznosi 3,8-4% (91), a u nalazima patohistološke dijagnostike (PHD) apendektomije za apendicitis (AA) iznosi 1,7% (92). Aktualna literatura je oskudna što se tiče ovih informacija, a studije su provedene na malom broju ispitanika (91, 92).

Medijan dobi postavljanja dijagnoze mucinoznog tumora apendiksa jest 60 godina starosti, a bolest se podjednako često javlja u oba spola. U trenutku postavljanja dijagnoze, apendikularne mucinozne neoplazme mogu biti lokalizirane u apendiksu pri čemu nema invazije u serozu (17%), tumorska masa može invadirati lokanu serozu (20%) ili najčešće bolest je već diseminirana po trbušnoj šupljini (63% slučajeva) (44).

Liječnici koji ne podržavaju IA svjesni su povećanog rizika kontaminacije abdominalne šupljine pri zahvatima na tankom i debelom crijevu ili da će bolesnici možda zatrebati crvuljak za bilijarnu rekonstrukciju ili irigaciju da bi se liječila neurološka disfunkcija mjehura odnosno fekalna inkontinencija kasnije u životu (93). Iako je postoperativni oporavak brz, postoje komplikacije ovog zahvata. Prevalencija negativnih apendektomija u starijih bolesnika iznosi 9-10% (87), a morbiditet u bolesnika s negativnom apendektomijom iznosi 1.91%, dok je mortalitet 0.45% (88).

### **Cilj istraživanja:**

Ovim istraživanjem nastojimo opravdati izvođenje incidentalne apendektomije jer smatramo da je prevalencija neoplazmi crvuljka veća u incidentalnoj apendektomiji nego u apendektomiji učinjenoj zbog akutnog apendicitisa.

**Hipoteze:**

1. Učestalost neoplazmi u PHD nalazima IA jest značajno veća nego u PHD nalazima kod AA.
2. Potreban broj liječenih (apendektomiranih) za terapijski dobitak (engl. *number needed to treat* – NNT) za neoplazme crvuljka u starijoj dobi je manji od 500.
3. Stopa kompliciranog AA u starijoj populaciji jest značajno veća nego u mlađoj dobi.

### **3. ISPITANICI I POSTUPCI**

### **3.1. Ispitanici**

Ispitanici su podijeljeni u dvije skupine, IA i AA.

U IA skupini, ispitanici su svi bolesnici koji su operirani zbog abdominalne patologije nevezane za crvuljak i kojima je tijekom osnovnog postupka urađena apendektomija - incidentalna apendektomija. Svi su operirani u razdoblju od 1. siječnja 2017. do 31. prosinca 2021. u Klinici za kirurgiju Kliničkog bolničkog centra (KBC) Split. Od 1289 operiranih bolesnika, 474 ih je isključeno jer su zadovoljili jedan ili više kriterija isključenja, pa je naposljetku 815 bolesnika uključeno u studiju.

#### *Kriteriji uključenja:*

1. Punoljetni bolesnici operirani zbog tumora debelog crijeva koji imaju podatke o dobi, spolu, podatak o prije postavljenoj dijagnozi tumora debelog crijeva, podatak o incidentalnoj apendektomiji i nalaz patohistološke dijagnostike (PHD) za odstranjeni crvuljak u razdoblju od 1. siječnja 2017. do 31. prosinca 2021. godine.

#### *Kriteriji isključenja:*

1. Bolesnici koji su apendektomirani u prošlosti.
2. Bolesnici kojima apendektomija nije učinjena.
3. Bolesnici koji nemaju prateći PHD nalaz crvuljka.
4. Bolesnici mlađi od 18 godina.
5. Bolesnici s nepotpunom medicinskom dokumentacijom.

U AA skupini, ispitanici su svi bolesnici kojima je kliničkom obradom postavljena sumnja na akutni apendicitis te su operirani (apendektomirani) i imaju popratni PHD nalaz urađene apendektomije. Iz ove skupine 1543 bolesnika uključeno je u studiju.

#### *Kriteriji uključenja:*

1. Punoljetni bolesnici kojima je kliničkom obradom postavljena sumnja na akutni apendicitis te imaju podatke o dobi, spolu, podatke o postavljanju dijagnoze akutnog apendicitisa i popratni PHD nalaz novoučinjene apendektomije u razdoblju od 1. siječnja 2017. do 31. prosinca 2021. godine.



*Kriteriji isključenja:*

1. Bolesnici mlađi od 18 godina.

### **3.2. Organizacija studije**

Retrospektivna studija. Istraživanje je prema ustroju kvalitativno, dok je po intervenciji i obradi podataka deskriptivnog tj. opisnog tipa.

### **3.3. Mjesto studije**

Istraživanje je provedeno u Klinici za kirurgiju KBC-a Split.

### **3.4. Metode prikupljanja i obrade podataka**

Izvori podataka su pisani patohistološki nalazi i povijesti bolesti Klinike za kirurgiju KBC-a Split. Varijable ovih skupina su nezavisne (dob, spol, patohistološki nalaz IA, broj IA, patohistološki nalaz AA, broj AA, broj kompliciranih AA u starijih od 65, broj kompliciranih AA u mlađih od 65 godina starosti) i prikupljene su neovisno o ishodu studije. Kategorijski podatci (brojnost) prikupljeni su postupkom prebrojavanja.

### **3.5. Statistička obrada podataka**

Prikupljeni podaci uneseni su u MS Excel 2010 (Microsoft, Redmond, WA, SAD) za izradu tabličnog prikaza. Za statističku analizu korišten je program MedCalc for Windows, verzija 12.5.0.0 (MedCalc Software, Ostend, Belgija). Normalnost raspodjele testirana je Kolmogorov-Smirnovljevim testom. Komparativna analiza za kontinuirane neparametrijske varijable provedena je Mann-Whitneyevim U testom, a za parametrijske Studentovim t-testom. Usporedba kategorijskih varijabli provedena je Hi-kvadrat testom, dok je dvosmjerni Fisherov egzaktni test korišten u slučajevima kada je učestalost promatranog parametra bila niska. Kvantitativni parametrijski podatci prikazani su kao aritmetička sredina i standardna devijacija, a neparametrijski podatci opisani su medijanom i interkvartilnim rasponom (IQR). Kategorijske varijable (prevalencije) su izražene apsolutnim brojevima (n) i postotcima (%); izražene kao brojnost (n) u ukupnoj populaciji (N) i prikazane deskriptivno kao postotak s 95-postotnim intervalom pouzdanosti (95%CI). Povezanost kontinuiranih varijabli s dihotomnim ishodom (klasifikatorom) prikazali smo krivuljom odnosa specifičnosti i osjetljivosti

klasifikatora uz navode parametara krivulje: senzitivnost, specifičnost, granična vrijednost, Youdenov indeks. U svim testovima vrijednosti  $P < 0,05$  smatrane su statistički značajnima, a za potrebnu snagu testova odredili smo razinu minimalno 80%.

### **3.6. Primarne mjere ishoda**

Primarna mjera ishoda je prevalencija tumora crvuljka izračunata iz patohistoloških uzoraka IA koja je uspoređena s prevalencijom tumora crvuljka AA iz popratnih patohistoloških uzoraka.

Prevalencija u skupini IA izračunata je uz pomoć formule:

$$P1 = \frac{\text{broj novotvorina crvuljaka u IA}}{\text{ukupan broj IA}}$$

Prevalencija u skupini AA izračunata je uz pomoć formule:

$$P2 = \frac{\text{broj novotvorina crvuljka u AA}}{\text{ukupan broj AA}}$$

Zamjenske mjere ishoda su prevalencija kompliciranog AA u bolesnika u dobi mlađoj od 60 godina u odnosu na prevalenciju kompliciranog apendicitisa u bolesnika u populaciji starijoj od 60 godina.

### **3.7. Sekundarne mjere ishoda**

Sekundarne mjere ishoda su prevalencija kompliciranog AA u bolesnika u dobi mlađoj od 65 godina u odnosu na prevalenciju kompliciranog apendicitisa u bolesnika u populaciji starijoj od 65 godina.

### **3.8. Etička načela**

Prikupljeni podaci ispitanika čuvaju se u skladu s odredbama o zaštiti prava i osobnih podataka ispitanika iz Zakona o zaštiti prava bolesnika (NN169/04, 37/08) i Zakona o provedbi Opće uredbe o zaštiti podataka (NN 42/18), te odredbama Kodeksa liječničke etike i

deontologije (NN55/08, 139/15) i pravilima Helsinške deklaracije WMA 1964-2013. Etičko povjerenstvo KBC-a Split je suglasno je i odobrilo je provođenje istraživanja, klasa: 500-03/22-01/03 (Prilog 1).

### **3.9. Opis istraživanja**

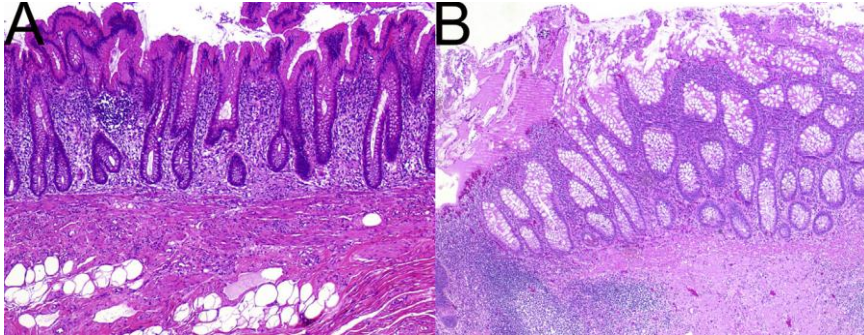
Nakon što je etičko povjerenstvo KBC-a Split odobrilo provođenje ovog istraživanja u svrhu objave članka i pisanja diplomskog rada, proveli smo retrospektivno presječno istraživanje. Pretražili smo arhivu svih PHD nalaza, a potom i relevantne povijesti bolesti na Klinici za Kirurgiju, KBC Split u razdoblju od 1. siječnja 2017. do 31. prosinca 2021. Podatke je u razdoblju od 01. veljače 2022. do 31. ožujka 2022. godine prikupljao glavni istraživač i diplomant, Ante Tavra. Podaci su prikupljeni direktno iz povijesti bolesti i uneseni su u preglednu tablicu i to bez identifikacijskih podataka o bolesnicima. Ova vrsta istraživanja nije zahtijevala informirani pristanak bolesnika. Za potrebe ovog istraživanja, bolesnici su podijeljeni u dvije skupine. Za svakog bolesnika koji je svrstan u skupinu IA prikupljeni su sljedeći podatci: datum rođenja, spol, datum uzorkovanja, tip primarnog tumora debelog crijeva, smještaj primarnog tumora debelog crijeva, histološki gradus tumora, perineuralna invazija, limfovaskularna invazija, pTNM tumora, duljina crvuljka, širina crvuljka, PHD nalaz crvuljka te vrsta operativnog zahvata. Za bolesnike u skupini AA prikupljeni su sljedeći podatci: datum rođenja, spol, datum uzorkovanja, PHD nalaz crvuljka, duljina crvuljka i širina crvuljka.

### **3.10. Kriteriji pozitivnih nalaza**

Primarne tumore i premaligne lezije crvuljka opisane u uvodu ovog rada smatramo pozitivnim PHD nalazima crvuljka te ujedno i pozitivnim ulaznim podacima spremnim za statističku analizu za glavne ishode ovog rada. Budući da su podatci iz razdoblja od 1. siječnja 2017. do 31. prosinca 2021. godine, svi PHD nalazi modificirani su u skladu s petim izdanjem klasifikacija tumora probavnog sustava (Tablica 1).

Pozitivni PHD nalazi crvuljka za glavne mjere ishoda: HP, SSL, LAMN, NET, *Adenoma Villosum*, *Adenoma Tubulare*, *Flat adenoma*, adenokarcinom, promjene s metaplazijom.

Dijagnoze su postavljene od strane patologa, neovisno o ovoj studiji i samo na temelju histoloških karakteristika ovih promjena. Dodatno su NET i adenokarcinom dokazani imunohistokemijskim bojanjem.

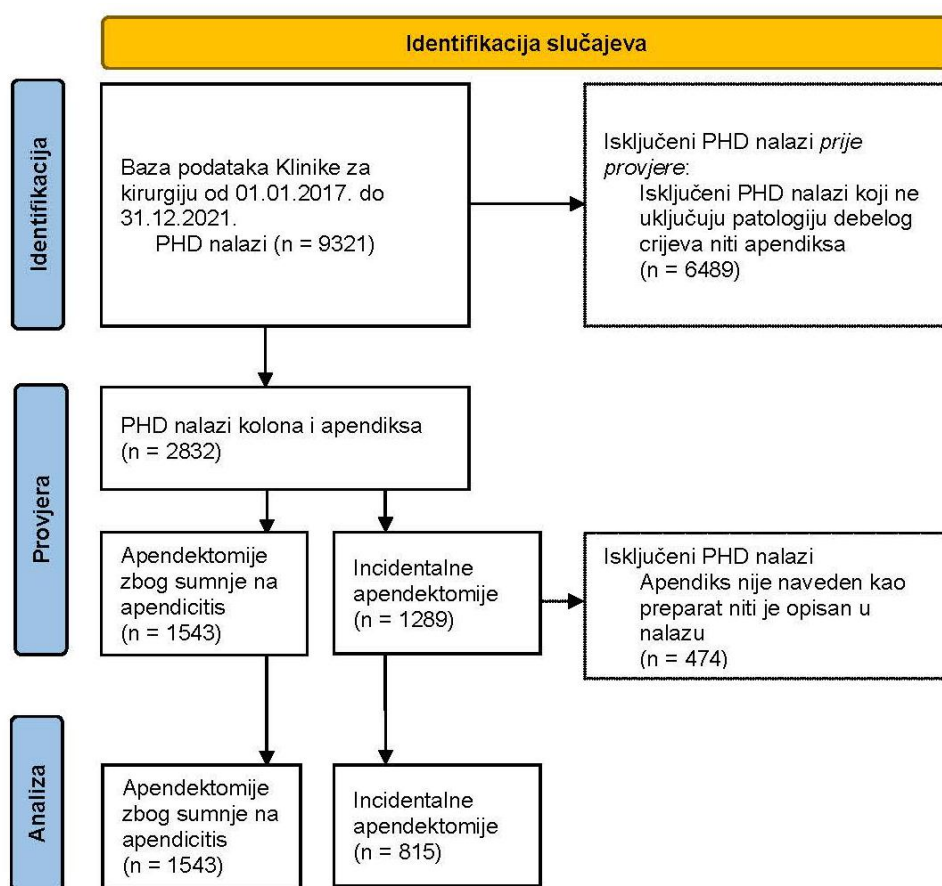


**Slika 1.** Mikroskopske promjene hiperplastičnog polipa i sesilne seratne lezije (A) Reaktivna promjena u inflamiranom crvuljku koja je polipoidna i hiperplastična, nazvana HP. (B) Seratna sluznica u inflamiranom crvuljku. Bez molekularne analize nemoguće je odrediti ima li promjena „A“ maligni potencijal koji joj se pridaje. (Preuzeto iz *Ahadi i sur, 2021.*) (31).

Pozitivni PHD nalazi za zamjenske mjere ishoda ovog rada smatramo: flegmonozni i gangrenozni apendicitis te jednostavni, akutni supurativni i eozinofilni apendicitis kao i limfoidnu hiperplaziju. Involutivni i neupalni crvuljak te normalan nalaz crvuljka ne smatraju se pozitivnim nalazima u smislu apendicitisa.

## **4. REZULTATI**

Pregledana je baza nalaza patohistološke dijagnostike (PHD) Klinike za kirurgiju, KBC-a Split u razdoblju od 1. siječnja 2017. do 31. prosinca 2021. Promatrani su samo PHD nalazi koji su opisivali patologiju debelog crijeva ili apendiksa. Pregledano je ukupno 2832 nalaza koji su podijeljeni u skupinu apendektomija urađenih u hitnoj službi zbog sumnje na apendicitis (AA) i skupinu incidentalnih apendektomija (IA). Iz skupine IA isključena su 474 nalaza zbog toga što apendiks nije bio opisan ili nije bio uključen u PHD (Slika 2).



**Slika 2.** Dijagram tijeka uključenja nalaza u analizu koristeći PRISMA smjernice.

Naposljetku su analizirana 1543 PHD nalaza u skupini AA i 815 PHD nalaza u skupini IA (Slika 2).

Skupine se nisu razlikovale u spolnoj raspodjeli, ali je AA imala statistički značajno manji medijan dobi bolesnika u odnosu na skupinu IA; 40 naspram 68 godina,  $P < 0,001$  (Tablica 4). Medijan veličine odstranjenog crvuljka također je bio različit među skupinama pa je tako u AA bio za 1,0 cm dulji i 3 mm širi nego u skupini IA (oba  $P < 0,001$ , Tablica 4).

**Tablica 4.** Demografske karakteristike bolesnika i karakteristike crvuljka po skupinama

|   | <b>Akutna<br/>apendektomija<br/>(AA)</b> | <b>Incidentalna<br/>apendektomija (IA)</b> | <b>Razlika (95%CI)<br/>P</b>               |
|---|--|--|--|
| Dob (g);<br><i>medijan (IQR)</i>                | 39,5 (27,0 do 56,0)                      | 68,0 (60,0 do 77,0)                        | 26,0 (24,0 do 29,0),<br>$P < 0,001^*$      |
| Ženski spol (%)                                 | 44,0 (39,1 do 49,3)                      | 43,1 (37,0 do 50,1)                        | -0,8 (-9,0 do 7,4),<br>$P = 0,842^\dagger$ |
| Duljina apendiksa (cm);<br><i>medijan (IQR)</i> | 6,4 (5,4 do 8,0)                         | 5,3 (4,5 do 6,5)                           | -1,0 (-1,0 do -0,8),<br>$P < 0,001^*$      |
| Širina apendiksa (mm);<br><i>medijan (IQR)</i>  | 10 (7 do 12)                             | 6 (5 do 7)                                 | -3 (-3 do -3),<br>$P < 0,001^*$            |

\* *Mann-Whitney test*;  $^\dagger$  *Hi-kvadrat test*; 95%CI – 95-postotni interval pouzdanosti; IQR – interkvartilni raspon;

U skupini IA urađeno je ukupno 436 desnih hemikolektomija, 225 lijevih hemikolektomija, 25 kolektomija, 10 resekcija transverzalnog kolona, dok u 111 operacija nije bilo resekcija debelog crijeva (kolecistektomije, adheziolize, operacije na želucu, tankom crijevu, gušterači, jajnicima itd.) (Tablica 5).

**Tablica 5.** Urađene operacije u skupini incidentalnih apendektomija

| <b>Vrsta operacije u skupini<br/>incidentalnih apendektomija (IA)</b> | <b>Broj operacija (n=815)</b> |
|---|-------------------------------|
| Resekcija desnog kolona zbog neoplazme                                | 421                           |
| Resekcija lijevog kolona zbog neoplazme                               | 202                           |
| Bez resekcije kolona  | 119                           |
| Resekcija lijevog kolona zbog druge etiologije                        | 25                            |
| Kolektomija zbog neoplazme kolona                                     | 13                            |
| Kolektomija zbog druge etiologije                                     | 12                            |
| Resekcija poprečnog kolona zbog neoplazme                             | 10                            |
| Resekcija desnog kolona zbog druge etiologije                         | 8                             |
| Resekcija desnog kolona zbog nekolonične neoplazme                    | 7                             |

Patohistološka dijagnostika pokazala je da je u skupini AA bilo 84,5% akutnih apendicitisa, 11,1% normalnih nalaza apendiksa, 3,2% apendicealnih tumora i 1,2% ostale patologije. Skupina IA je imala 89,5% normalnih nalaza crvuljaka, 7,2% apendicealnih tumora i 0,5% ostale patologije što je prikazano u Tablici 6.

**Tablica 6.** Patohistološki nalazi crvuljka

| Incidentalna apendektomija (IA) |     |       | Akutna apendektomija (AA)     |      |       |
|---------------------------------|-----|-------|-------------------------------|------|-------|
| Negativan                       | 729 | 89,4% | Negativan                     | 171  | 11,1% |
| Akutan                          | 23  | 2,8%  | Akutan                        | 1303 | 84,4% |
| <i>Jednostavan</i>              | 22  | 95,7% | <i>Gangreznozan</i>           | 647  | 49,7% |
| <i>Limfoidna hiperplazija</i>   | 1   | 4,3%  | <i>Flegmonozan</i>            | 361  | 27,7% |
|                                 |     |       | <i>Jednostavan</i>            | 228  | 17,5% |
|                                 |     |       | <i>Supurativan</i>            | 31   | 2,4%  |
|                                 |     |       | <i>Limfoidna hiperplazija</i> | 36   | 2,8%  |
| Neoplazma crvuljka              | 59  | 7,2%  | Neoplazma crvuljka            | 50   | 3,2%  |
| <i>Adenom</i>                   | 2   | 3,4%  | <i>Adenokarcinom</i>          | 5    | 10,0% |
| <i>HP</i>                       | 9   | 15,3% | <i>Adenom</i>                 | 4    | 8,0%  |
| <i>LAMN</i>                     | 8   | 13,6% | <i>HP</i>                     | 3    | 6,0%  |
| <i>NET</i>                      | 11  | 18,6% | <i>LAMN</i>                   | 11   | 22,0% |
| <i>SSL</i>                      | 29  | 49,2% | <i>NET</i>                    | 8    | 16,0% |
|                                 |     |       | <i>SSL</i>                    | 19   | 38,0% |
| Ostalo                          | 4   | 0,5%  | Ostalo                        | 19   | 1,2%  |
| <i>Cista</i>                    | 1   | 25,0% | <i>Cista</i>                  | 9    | 47,4% |
| <i>Limfom</i>                   | 2   | 50,0% | <i>Lipom</i>                  | 10   | 52,6% |
| <i>Metastatska bolest</i>       | 1   | 25,0% |                               |      |       |
| Ukupno (n)                      | 815 |       |                               | 1543 |       |

*HP* – hiperplastični polip; *LAMN* – Mucinozna neoplazma crvuljka niskog gradusa; *NET* – neuroendokrini tumor; *SSL* – sesilna seratna lezija;



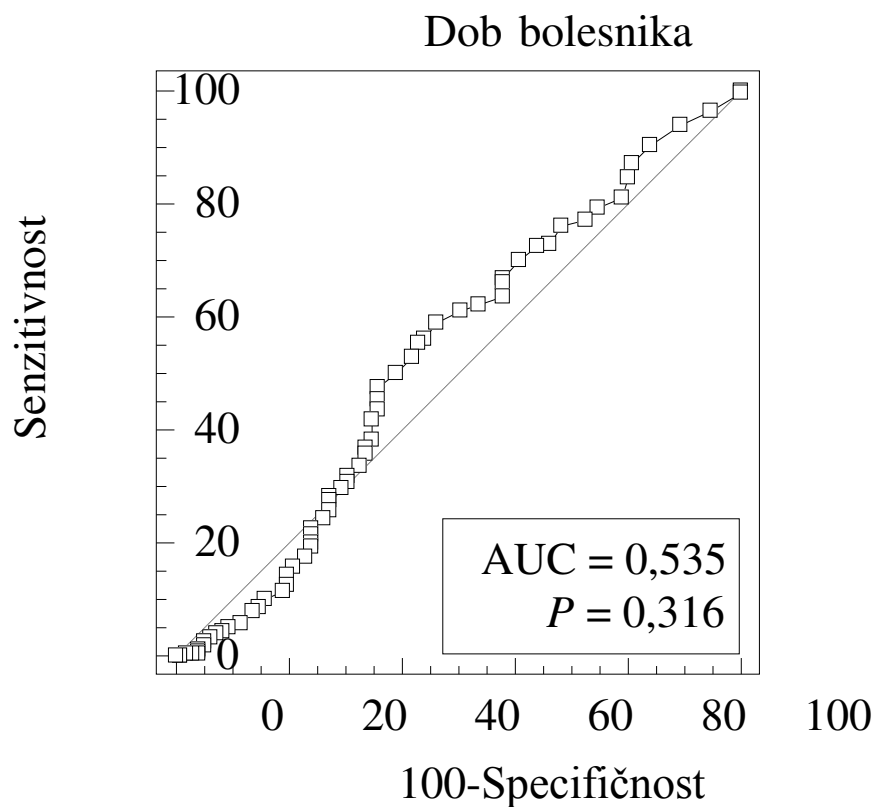
Učestalost neoplazmi crvuljka u skupini IA (7,2%) bila je statistički značajno veća nego u skupini AA (3,2%). Razlika je bila 4,0% (95%CI: 2,2 do 5,8), Hi-kvadrat,  $P < 0,001$ . Potreban broj incidentalnih apendektomija sa svrhom da se prevenira pojava jedne neoplazme crvuljka jest 25. Ako se promatraju podskupine bolesnika ovisno o zahvatu ili patologiji prilikom kojeg se izvodila apendektomija (Tablica 7), onda je rutinsku incidentalnu apendektomiju prilikom operacija na lijevom kolonu (pojavnost tumora 7,6%, 95%CI: 4,6 do 11,7) potrebno uraditi u svega 25 bolesnika u svrhu prevencije neoplazme crvuljka.

**Tablica 7.** Podskupine bolesnika u ovisnosti o izvedenom zahvatu, etiologiji bolesti i dobi

|                         | <b>Broj neoplazmi (n/N)</b> | <b>Incidencija (%)</b> | <b>NNT</b> |
|-------------------------|-----------------------------|------------------------|------------|
| <b>Skupina IA</b>       | <b>59/815</b>               | <b>7,24</b>            | <b>25</b>  |
| Lijeva hemikolektomija  | 19/250                      | 7,60                   | 25         |
| Desna hemikolektomija   | 32/446                      | 7,17                   | 25         |
| Bez resekcije kolona    | 8/119                       | 6,72                   | 29         |
| Benigna patologija      | 48/672                      | 7,14                   | 26         |
| Neoplastična patologija | 11/143                      | 7,69                   | 25         |
| Dob > 60 godina         | 51/589                      | 8,66                   | 175        |
| Dob ≤ 60 godina         | 8/226                       | 3,54                   | 64         |
| <b>Skupina AA</b>       | <b>50/1543</b>              | <b>3,24</b>            |            |
| Dob > 60 godina         | 25/271                      | 9,23                   |            |
| Dob ≤ 60 godina         | 25/1272                     | 1,97                   |            |

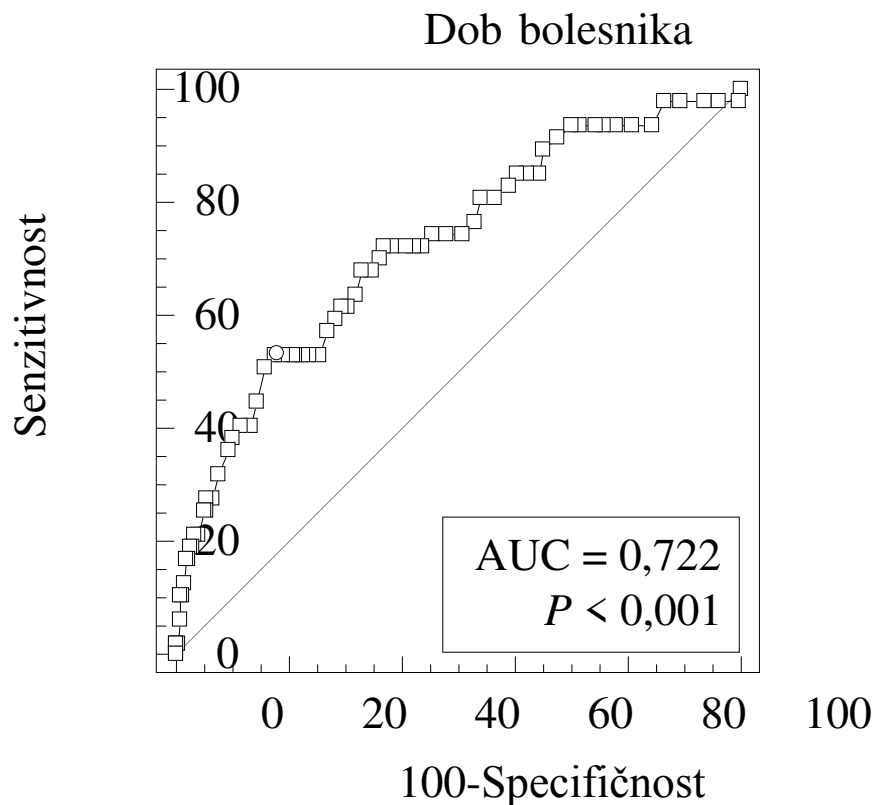
U skupini AA incidencija kompliciranog (gangrenoznog) apendicitisa bila je 49,7% (Tablica 6). Bolesnici s kompliciranim apendicitisom (medijan dobi 44 godine) bili su stariji za 8 godina (95%CI: 5 do 11) od bolesnika s nekompliciranim apendicitisom (medijan 33 godine),  $P < 0,001$ . Nije bilo razlike u spolnoj raspodjeli unutar ovih dviju skupina, Fischerov egzaktni test,  $P = 0,423$ .

U populaciji starijoj od 60 godina stopa kompliciranog apendicitisa bila je 20,9% (95%CI: 18,5 do 27,1), a u mlađih bolesnika 14,9% (95%CI: 11,0 do 19,7), Hi-kvadrat,  $P = 0,082$ . U skladu s prethodnim, analiza ROC (engl. *receiver operating characteristic curve*) krivulje dobi bolesnika nije pokazala utjecaj na pojavnost kompliciranog apendicitisa,  $P = 0,316$  (Slika 3).



**Slika 3.** ROC analiza (engl. *ROC curve*) dobi bolesnika s obzirom na vjerojatnost kompliciranog apendicitisa

Dob bolesnika se u skupini AA pokazala kao neovisan prediktor za pojavnost tumora apendiksa i daje najbolju senzitivnost i specifičnost kada dob prijeđe 60 godina (Slika 4, Tablica 8).



**Slika 4.** ROC analiza (engl. *ROC curve*) dobi bolesnika s obzirom na vjerojatnost neoplazme crvuljka kod bolesnika operiranih zbog apendicitisa

**Tablica 8.** Parametri ROC krivulje dobi s obzirom na vjerojatnost neoplazme crvuljka

|         | Površina ispod krivulje (AUC) | 95% CI        | Senzitivnost | Specifičnost | Točka razlučivanja (cut off) | Youden indeks | P      |
|---------|-------------------------------|---------------|--------------|--------------|------------------------------|---------------|--------|
| Dob (g) | 0,722                         | 0,687 – 0,756 | 53,2         | 82,5         | >60                          | 0,36          | <0,001 |

AUC – area under curve; 95% CI – 95-postotni interval pouzdanosti;

## **5. RASPRAVA**

Ranije studije bazirale su se isključivo na starijoj populaciji i pojavnosti kompliciranog apendicitisa (94). Kroz udžbenike i usmenu edukaciju uvijek se provlači nužnost 3000 apendektomija kako bi se spriječio jedan smrtni ishod u starijoj dobi zbog kompliciranog apendicitisa. Naše istraživanje ne osporava ovu činjenicu, ali opovrgava kategorično „Ne!“ profilaktičnoj apendektomiji iz potpuno drugog kuta gledišta. Najvrjedniji rezultat ovog istraživanja jest znanstveno opravdanje za rutinsku apendektomiju prilikom izvođenja kolorektalnih ili drugih zahvata zbog neoplazmi trbuha. Budući da je aktualna literatura oskudna podacima o neoplazmama crvuljka u općoj populaciji proveli smo ovo retrospektivno presječno istraživanje kojim smo i opravdali izvođenje incidentalne apendektomije s obzirom na pojavnost neoplazmi crvuljka. Visoka incidencija neoplazmi crvuljka od 7,24% pri operacijama na lijevom kolonu te još više, 8,66% kod osoba preko 60 godina starosti same po sebi predstavljaju razumnu prevenciju razvoju malignih neoplazmi crvuljka.

Bolesnici s primarnim tumorom crvuljka ili LAMN koji se akutno prezentiraju nisu definitivno sigurni od posljedica neoplazmi crvuljka. Bolesnici s LAMN nerijetko se prezentiraju akutno, a ova pojava imitira perforirani divertikulitis crvuljka s peritonitisom (95). U slučaju diseminacije LAMN niskog stadija, bolest niskog stadija u trenutku postaje bolest visokog stadija T4a ili T4b čime se uvelike narušava bolesnikova kvaliteta i preživljenje (46). Samo za LAMN u različitim stadijima postoji značajna razlika u petogodišnjem preživljenju. Od 40% za pseudomiksom nastali iz LAMN, 86% za perforirani LAMN do 100% za LAMN koji se nije proširio iz apendiksa (96, 97).

U kontekstu operatera navodi se da opći kirurzi odrade u prosjeku 33 resekcije debelog crijeva, dok se brojka kreće i do 240 resekcija godišnje (98). Naše istraživanje je pokazalo da je broj bolesnika kod kojih je potrebno uraditi apendektomiju kako bi se spriječio razvoj jedne maligne neoplazme crvuljka svega 25. To znači da bi prosječni opći kirurg u svojem tridesetogodišnjem radnom vijeku mogao spriječiti pojavu barem 43 maligne neoplazme i spasiti više od 3 života samo zbog pravovremeno odstranjenog LAMN.

Zbog konfuzne klasifikacije prekursorskih lezija apendiksa, terapijskog pristupa isključivo kada nastupi simptomatika te slabe povezivosti istih tek je u zadnjih dvadesetak godina napravljena jasna poveznica između patoloških i kliničkih entiteta. Još 2003. godine dr. Torlakovich i suradnici uveli su novi bodovni sustav kojim su nastojali razlučiti „seratne

polipe“ na HP i SP prema mikroskopskim karakteristikama ovih promjena (32). Hawkins i Ward dokazali su da su HP molekularno vrlo slični SP i ukazali na vjerojatnost alternativne kancerogeneze koja vodi tumoru debelog crijeva (99). Iino i suradnici dokazali su da 29% hiperplastičnih polipa pokazuju mikrosatelitnu nestabilnost (100). Polovica prekursorskih lezija desnog kolona pokazuje metilaciju hMLH1 gena koji se smatra čuvarom gena za sprječavanje kaskade kancerogeneze alternativnog puta čime HP možemo smatrati prekursorom SSL, a kasnije i LAMN ili adenokarcinoma debelog crijeva (99, 101). Za adenokarcinom kolona, koji je najčešći malignitet i adenom kao najčešći prekursor jasno su etablirane dijagnostička obrada i terapija, dok su lezije crvuljka otkrivane sporadično.

Ovdje je važno naglasiti da kolonoskopija koja je zlatni standard za dijagnostiku ovog šupljeg organa nema dijagnostičku vrijednost za crvuljak koji ne može inspicirati, pogotovo kada znamo da se većina neoplazmi nalazi u distalnom dijelu crvuljka (21). Stoga su radiološke slikovne tehnike jedina dijagnostička metoda kojom će se uočiti neoplazma crvuljka. Međutim, i ovdje treba naglasiti da se dijagnostika za crvuljak rijetko radi ciljano (u prezentaciji koja ne uključuje akutnu bol u donjem desnom kvadrantu kao u apendicitisu) jer nema patognomonične simptomatike za prekursorske lezije, već se radi o slučajnim nalazima. Ostaje patološka dijagnostika prilikom apendektomije koja se izvodi kao zlatni standard u liječenju apendicitisa. Čak i tada se pronađe slučajna patologija, kao i u našem istraživanju, a za koju je upitno je li detektibilna konvencionalnim radiološkim slikovnim metodama (102). Bitan dodatni razlog koji ide u prilog profilaktičkoj apendektomiji jest to što se mogući detektirani polip apendiksa ne može odstraniti endoskopski kao polip kolona već zahtijeva kirurško odstranjivanje. Čak i kada se radi o neoplazmi baze crvuljka onda je endoskopija samo potporna tehnika laparoskopskoj resekciji cekuma (103). Prema našoj pretrazi literature, ovo je istraživanje prvo u kojem je urađena specifična statistička analiza (ROC krivulja) dobi prema vjerojatnosti pojave tumora. Dokazana je hipoteza da je incidencija tumora crvuljka veća u starijoj dobi, ali ovom analizom definirana je i specifična dobna granica za veću incidenciju. Dob veća od 60 godina neovisni je prediktor vjerojatnosti tumora crvuljka i u sklopu drugih kliničko-patoloških entiteta moći će se uklopiti u određeni budući bodovni sustav.

Pojavnost tumora crvuljka u dobi iznad šezdesete godine visoka je i u našim skupinama IA i AA stoga uspoređivanje u ovoj podskupini ne nosi bitnu kliničku vrijednost. NNT je u ovom slučaju 175 što je i dalje relevantna brojka s obzirom na brojnost mogućih

incidentalnih apendektomija u kolorektalnoj kirurgiji Klinike za kirurgiju KBC Split (n = 1289) i prosječnu dob liječenih zbog karcinoma. U kolorektalnoj kirurgiji, kod koje se već radi o sustavu na kojem se vrši i apendektomija te postoji primarna kontaminacija operativnog polja, i uz podatak minimalne prolongacije zahvata (104) incidentalna apendektomija je iz ove perspektive u potpunosti opravdana.

Velika snaga ovog istraživanja temelji se na petogodišnjem uzorku Klinike za kirurgiju KBC Split. Dobro planiranje istraživanja uz pretragu recentne literature definiralo je potrebnu veličinu uzorka od preko 1000 ispitanika, što je i postignuto. A rezultirajuće incidencije s razlikama većima od očekivanih doveli su do toga da svi provedeni statistički testovi imaju snagu veću od 80%.

## **Ograničenja**

Rezultate ovog istraživanja treba interpretirati uz činjenicu da se radi o retrospektivnoj studiji koja je provedena u samo jednom centru. Urađena je pregledom papirne i digitalne dokumentacije koja nije za svaki pojedini slučaj bila dostupna niti cjelovita. Promatrani su patohistološki nalazi u arhivi stoga je već i pozicioniranje tumora na anatomskoj poziciji debelog crijeva ovisilo o nalazu patologa.

Iako smo prikupili i analizirali velik broj nalaza, naša se analiza temeljila na nalazima preparata debelog crijeva ili samog crvuljka. Stoga je iz uzorka isključen velik broj preparata debelog crijeva (dominantno lijevog kolona) kod kojih nije bilo opisa crvuljka. Kako nismo ulazili u dublju analizu uzroka pretpostavili smo da apendektomija ili nije urađena, ili je bolesnik već ranije apendektomiran ili crvuljak nije poslan na patohistološku analizu.

Nadalje, iz prethodno navedenog razvidno je da incidentalna apendektomija nije standardna procedura u našoj ustanovi te da je svedena na odluku operatera, dok zasigurno ovisi i o lokalnom statusu u truhu. Usto, isključivo se radi o zahvatima koji su primarno kontaminirani zbog nužnog otvaranja probavne cijevi. Incidentalna apendektomija nije standard prilikom kolecistektomije kao ni prilikom laparoskopskih hernioplastika koje bi zasigurno povećale uzorak i pomaknule dobnu strukturu u uzorku IA. Upitno je i dalje, je li incidentalna apendektomija opravdana u mlađoj dobi i je li je etički izvoditi u sklopu čistih operativnih zahvata za benignu patologiju, a sve zbog mogućih septičnih komplikacija.

Zbog strukture istraživanja i velike količine obrađenih podataka nismo bilježili komplikacije nastale zbog izvođenja ovog zahvata. Upitno je i kako bi se to uspjelo uraditi čak i u prospektivnoj studiji s obzirom da će septična simptomatika klinički prije biti pripisana primarnoj (kolorektalnoj) proceduri. Zsigurno, trajanje i opseg apendektomije nisu mjerljivi s opsegom i trajanjem primarne procedure pa smatramo da je tako i s komplikacijama. Ekstrem u ishodima bila bi smrtnost zbog apendektomije, ali s obzirom na promatranu primarnu patologiju u skupini IA i smrtnost od primarne procedure koja je za kolorektalnu kirurgiju oko 6% u elektivnom i 15% u hitnoj službi ona nije od kliničkog značaja (105, 106).

Valja spomenuti i činjenicu da su promatrani uzorci osoba starijih od 18 godina koji nisu sastavnica promatranog arhiva. Zbog više incidencije apendicitisa u djece dobna raspodjela u skupini AA bi bila značajno pomaknuta k nižim vrijednostima. S druge strane incidencija tumora u ovoj bi skupini sveukupno bila manja jer smo pokazali da je dob prediktor za razvoj neoplazme crvuljka što ide u prilog jačini prikazanih rezultata. S obzirom na malu učestalost kolorektalnih procedura u dječjoj dobi smatramo da se skupina IA s parametrima ne bi bitnije mijenjala. Unatoč selekciji u skupini IA, ona nije urađena od strane istraživačkog tima te su svi potpuni nalazi bili uključeni u analizu.



## **6. ZAKLJUČAK**

Dokazali smo sve naše hipoteze:

1. Učestalost neoplazmi u PHD nalazima IA jest značajno veća nego u PHD nalazima kod AA.

2. Potreban broj incidentalnih apendektomija prilikom lijeve hemikolektomije kod karcinoma kolona, a sa svrhom da se prevenira pojava jedne neoplazme crvuljka jest 25.

3. U populaciji starijoj od 60 godina, stopa kompliciranog apendicitisa bila je statistički značajno veća u odnosu na mlade bolesnike.

## **7. LITERATURA**

1. Schumpelick V, Dreuw B, Ophoff K, Prescher A. Appendix and cecum. Embryology, anatomy, and surgical applications. *Surg Clin North Am.* 2000;80:295-318.
2. Sadler TW. Digestive System. U: Sadler TW, urednik. Langman's medical embryology. 12. izdanje. Philadelphia: Wolters Kluwer Health/Lippincott Williams & Wilkins; 2012. str. 222–4.
3. Krmpotić NJ, Marušić A. Probavni sustav. U: Krmpotić NJ, Marušić A, urednici. Anatomija čovjeka. 2. izdanje. Zagreb: Medicinska naklada; 2007. str. 343–4.
4. Deshmukh S, Verde F, Johnson PT, Fishman EK, Macura KJ. Anatomical variants and pathologies of the vermiform appendix. *Emerg Radiol.* 2014;21:543-52.
5. Vieira EdPL, Bonato LM, Silva GGPd, Gurgel JL. Congenital abnormalities and anatomical variations of the vermiform appendix and mesoappendix. *Journal of Coloproctology.* 2019;39:279-87.
6. Junqueira CL, Carneiro J. Digestive Tract. U: Junqueira LC, Carneiro J, ur. Basic histology text & atlas. 13. izdanje. New York Lange Medical Books, McGraw-Hill, Medical Pub. Division 2013. str. 289–317.
7. Kooij IA, Sahami S, Meijer SL, Buskens CJ, Te Velde AA. The immunology of the vermiform appendix: a review of the literature. *Clin Exp Immunol.* 2016;186:1-9.
8. Masahata K, Umemoto E, Kayama H, Kotani M, Nakamura S, Kurakawa T, i sur. Generation of colonic IgA-secreting cells in the caecal patch. *Nat Commun.* 2014;5:3704.
9. Randal Bollinger R, Barbas AS, Bush EL, Lin SS, Parker W. Biofilms in the large bowel suggest an apparent function of the human vermiform appendix. *J Theor Biol.* 2007;249:826-31.
10. Jackson HT, Mongodin EF, Davenport KP, Fraser CM, Sandler AD, Zeichner SL. Culture-independent evaluation of the appendix and rectum microbiomes in children with and without appendicitis. *PLoS One.* 2014;9:e95414.
11. Deaver JB. Treatment. U: Deaver JB, urednik. A treatise on appendicitis. Prvo izdanje. Philadelphia: B. Blakiston's son & co; 1900. str. 116-29.
12. Vesalius A, Dalton J, Hartenfels G. Appendix. U: Vesalius A, Dalton J, Hartenfels G, urednici. De humani corporis fabrica libri septem. Moskva: Ripol Classic; 1985.
13. McCarthy AC. History of Appendicitis Vermiformis. Its diseases and treatment. Louisville: Prezentacija u: "Innominate Society"; 1927.
14. Powell J. Historical Notes in Pelvic Surgery: Anecdotes on Appendicitis. *Journal of Pelvic Surgery.* 2001;7:39-41.

15. Mitchell E, Walker R. Global ageing: successes, challenges and opportunities. *Br J Hosp Med (Lond)*. 2020;81:1-9.
16. Sung H, Ferlay J, Siegel RL, Laversanne M, Soerjomataram I, Jemal A, et al. Global Cancer Statistics 2020: GLOBOCAN Estimates of Incidence and Mortality Worldwide for 36 Cancers in 185 Countries. *CA Cancer J Clin*. 2021;71:209-49.
17. Pickhardt PJ, Levy AD, Rohrmann CA, Jr., Kende AI. Primary neoplasms of the appendix: radiologic spectrum of disease with pathologic correlation. *Radiographics*. 2003;23:645-62.
18. Badiger S. Incidental findings in computed tomography scans: Concern for clinicians. *Clin Neurol Neurosurg*. 2019;8:812-17.
19. Pickhardt PJ, Levy AD, Rohrmann CA, Jr., Kende AI. Primary neoplasms of the appendix manifesting as acute appendicitis: CT findings with pathologic comparison. *Radiology*. 2002;224:775-81.
20. Lim HK, Lee WJ, Kim SH, Kim B, Cho JM, Byun JY. Primary mucinous cystadenocarcinoma of the appendix: CT findings. *AJR Am J Roentgenol*. 1999;173:1071-4.
21. Connor SJ, Hanna GB, Frizelle FA. Appendiceal tumors: retrospective clinicopathologic analysis of appendiceal tumors from 7,970 appendectomies. *Dis Colon Rectum*. 1998;41:75-80.
22. Seo DJ, Srisailam P, Toubia N. Pay Attention to the appendix during colonoscopy. You might save your patient from a cancer! *Official journal of the American College of Gastroenterology*. 2020;115:1.
23. Chung D-S, Kang S, Park J-B. Incidental finding of appendiceal adenocarcinoma in F-18 FDG PET/CT for health screening. *Nucl Med Mol Imaging*. 2012;46:308-10.
24. Balenovic A. Klinička primjena. U: Balenovic A, Stevanovic R, urednici. *PET/CT : klinička primjena*. Zagreb: Hrvatska akademija znanosti i umjetnosti; 2014. str 517.
25. Arsenio T, Brito C, Perez L, Andrade L, Ramos J. A very rare association: acute appendicitis and appendicular agenesis, case report. *MOJ Clin Med Case Rep*. 2016;4:00095.
26. Greenberg S, Eyers AA, Mackay S. Congenital absence of the vermiform appendix. *ANZ journal of surgery*. 2003;73:166-7.
27. Yeray Trujillo L, Carlos Contreras C, José Cabanillas L. Apendicitis crónica en un apéndice atrófico: reporte de un caso. *Horizonte médico*. 2016;16:71-5.
28. Biermann R, Borský D, Gogora M. Double appendicitis--a rare pathologic entity. *Der Chirurg; Zeitschrift fur Alle Gebiete der Operativen Medizen*. 1993;64:1059-61.

29. Nageswaran H, Khan U, Hill F, Maw A. Appendiceal duplication: a comprehensive review of published cases and clinical recommendations. *World J Surg.* 2018;42:574-81.
30. Tofighi H, Taghadosi-Nejad F, Abbaspour A, Behnoush B, Salimi A, Dabiran S, i sur. The anatomical position of appendix in Iranian cadavers. *International journal of medical toxicology and forensic medicine.* 2013;3:126-30.
31. Ahadi M, Sokolova A, Brown I, Chou A, Gill AJ. The 2019 World Health Organization Classification of appendiceal, colorectal and anal canal tumours: an update and critical assessment. *Pathology.* 2021;53:454-61.
32. Torlakovic E, Skovlund E, Snover DC, Torlakovic G, Nesland JM. Morphologic reappraisal of serrated colorectal polyps. *Am J Surg Pathol.* 2003;27:65-81.
33. Carr NJ, Bibeau F, Bradley RF, Dartigues P, Feakins RM, Geisinger KR, i sur. The histopathological classification, diagnosis and differential diagnosis of mucinous appendiceal neoplasms, appendiceal adenocarcinomas and pseudomyxoma peritonei. *Histopathology.* 2017;71:847-58.
34. Carr NJ, Cecil TD, Mohamed F, Sobin LH, Sugarbaker PH, González-Moreno S, i sur. A consensus for classification and pathologic reporting of pseudomyxoma peritonei and associated appendiceal neoplasia: The results of the peritoneal surface Oncology Group International (PSOGI) Modified Delphi Process. *Am J Surg Pathol.* 2016;40:14-26.
35. Thibodeau SN, Bren G, Schaid D. Microsatellite instability in cancer of the proximal colon. *Science.* 1993;260:816-9.
36. Konishi M, Kikuchi-Yanoshita R, Tanaka K, Muraoka M, Onda A, Okumura Y, i sur. Molecular nature of colon tumors in hereditary nonpolyposis colon cancer, familial polyposis, and sporadic colon cancer. *Gastroenterology.* 1996;111:307-17.
37. Jass J, Young J, Leggett B. Hyperplastic polyps and DNA microsatellite unstable cancers of the colorectum. *Histopathology.* 2000;37:295-301.
38. Jass JR. Serrated route to colorectal cancer: back street or super highway?. *Wiley Online Library.* 2001;1:283-5.
39. Endo A, Koizumi H, Takahashi M, Tamura T, Tatsunami S, Watanabe Y, i sur. A significant imbalance in mitosis versus apoptosis accelerates the growth rate of sessile serrated adenoma/polyps. *Virchows Arch.* 2013;462:131-9.
40. Clark JC, Collan Y, Eide TJ, Estève J, Ewen S, Gibbs NM, i sur. Prevalence of polyps in an autopsy series from areas with varying incidence of large-bowel cancer. *International journal of cancer.* 1985;36:179-86.

41. Rex DK, Ahnen DJ, Baron JA, Batts KP, Burke CA, Burt RW, i sur. Serrated lesions of the colorectum: review and recommendations from an expert panel. *The American journal of gastroenterology*. 2012;107:1315.
42. Michalopoulos G, Tzathas C. Serrated polyps of right colon: guilty or innocent? *Hellenic journal of gastroenterology : quarterly publication of the Hellenic Society of Gastroenterology*. 2013;26:212.
43. O'Brien MJ, Yang S, Mack C, Xu H, Huang CS, Mulcahy E, i sur. Comparison of microsatellite instability, CpG island methylation phenotype, BRAF and KRAS status in serrated polyps and traditional adenomas indicates separate pathways to distinct colorectal carcinoma end points. *Am J Surg Pathol*. 2006;30:1491-501.
44. McCusker ME, Coté TR, Clegg LX, Sobin LH. Primary malignant neoplasms of the appendix: A population-based study from the surveillance, epidemiology and end-results program, 1973–1998. *Cancer*. 2002;94:3307-12.
45. Mällinen J, Rautio T, Grönroos J, Rantanen T, Nordström P, Savolainen H, i sur. Risk of appendiceal neoplasm in periappendicular abscess in patients treated with interval appendectomy vs follow-up with magnetic resonance imaging: 1-year outcomes of the peri-appendicitis acuta randomized clinical trial. *JAMA Surg*. 2019;154:200-7.
46. Van de Moortele M, De Hertogh G, Sagaert X, Van Cutsem E. Appendiceal cancer: a review of the literature. *Acta Gastroenterol Belg*. 2020;83:441-8.
47. Benedix F, Reimer A, Gastinger I, Mroczkowski P, Lippert H, Kube R. Primary appendiceal carcinoma--epidemiology, surgery and survival: results of a German multi-center study. *Eur J Surg Oncol*. 2010;36:763-71.
48. Amin MB, Greene FL, Edge SB, Compton CC, Gershewald JE, Brookland RK, i sur. The Eighth Edition AJCC Cancer Staging Manual: Continuing to build a bridge from a population-based to a more "personalized" approach to cancer staging. *CA Cancer J Clin*. 2017;67:93-9.
49. Yantiss RK, Shia J, Klimstra DS, Hahn HP, Odze RD, Misdraji J. Prognostic significance of localized extra-appendiceal mucin deposition in appendiceal mucinous neoplasms. *Am J Surg Pathol*. 2009;33:248-55.
50. Asare EA, Compton CC, Hanna NN, Kosinski LA, Washington MK, Kakar S, i sur. The impact of stage, grade, and mucinous histology on the efficacy of systemic chemotherapy in adenocarcinomas of the appendix: Analysis of the National Cancer Data Base. *Cancer*. 2016;122:213-21.

51. Shetty S, Natarajan B, Thomas P, Govindarajan V, Sharma P, Loggie B. Proposed classification of pseudomyxoma peritonei: influence of signet ring cells on survival. *Am Surg.* 2013;79:1171-6.
52. Sugarbaker PH, Chang D. Results of treatment of 385 patients with peritoneal surface spread of appendiceal malignancy. *Ann Surg Oncol.* 1999;6:727-31.
53. Witkamp AJ, de Bree E, Kaag MM, van Slooten GW, van Coevorden F, Zoetmulder FA. Extensive surgical cytoreduction and intraoperative hyperthermic intraperitoneal chemotherapy in patients with pseudomyxoma peritonei. *Br J Surg.* 2001;88:458-63.
54. Shapiro JF, Chase JL, Wolff RA, Lambert LA, Mansfield PF, Overman MJ, et al. Modern systemic chemotherapy in surgically unresectable neoplasms of appendiceal origin: a single-institution experience. *Cancer.* 2010;116:316-22.
55. Yao JC, Hassan M, Phan A, Dagohoy C, Leary C, Mares JE, et al. One hundred years after "carcinoid": epidemiology of and prognostic factors for neuroendocrine tumors in 35,825 cases in the United States. *J Clin Oncol.* 2008;26:3063-72.
56. Griniatsos J, Michail O. Appendiceal neuroendocrine tumors: Recent insights and clinical implications. *World J Gastrointest Oncol.* 2010;2:192-6.
57. Mullen JT, Savarese DM. Carcinoid tumors of the appendix: a population-based study. *J Surg Oncol.* 2011;104:41-4.
58. Bamboat ZM, Berger DL. Is right hemicolectomy for 2.0-cm appendiceal carcinoids justified? *Arch Surg.* 2006;141:349-52.
59. Nagtegaal ID, Odze RD, Klimstra D, Paradis V, Rugge M, Schirmacher P, et al. The 2019 WHO classification of tumours of the digestive system. *Histopathology.* 2020;76:182-8.
60. Jones MW, Lopez RA, Deppen JG. Appendicitis. *StatPearls Publishing LCC.* 2021;1:1.
61. Ferris M, Quan S, Kaplan BS, Molodecky N, Ball CG, Chernoff GW, et al. The global incidence of appendicitis: A systematic review of population-based studies. *Ann Surg.* 2017;266:237-41.
62. Stewart B, Khanduri P, McCord C, Ohene-Yeboah M, Uranues S, Vega Rivera F, et al. Global disease burden of conditions requiring emergency surgery. *Br J Surg.* 2014;101:e9-22.
63. Sulu B, Günerhan Y, Palanci Y, İşler B, Çağlayan K. Epidemiological and demographic features of appendicitis and influences of several environmental factors. *Ulus Travma Acil Cerrahi Derg.* 2010;16:38-42.
64. Guinane CM, Tadrous A, Fouhy F, Ryan CA, Dempsey EM, Murphy B, et al. Microbial composition of human appendices from patients following appendectomy. *mBio.* 2013;4:1.
65. Carr NJ. The pathology of acute appendicitis. *Ann Diagn Pathol.* 2000;4:46-58.



66. Bhangu A, Søreide K, Di Saverio S, Assarsson JH, Drake FT. Acute appendicitis: modern understanding of pathogenesis, diagnosis, and management. *Lancet*. 2015;386:1278-87.
67. Lapsa S, Ozolins A, Strumfa I, Gardovskis J. Acute appendicitis in the elderly: A literature review on an increasingly frequent surgical problem. *Geriatrics (Basel)*. 2021;6:1.
68. Wagner JM, McKinney WP, Carpenter JL. Does this patient have appendicitis? *JAMA*. 1996;276:1589-94.
69. Stipančić I. Akutni apendicitis. U: Šoša T, Sutlić Ž, Stanec Z, Tonković I, i sur., ur. *Kirurgija*. Zagreb: Naklada Ljevak; 2007. str. 493–500.
70. Bickell NA, Aufses AH, Jr., Rojas M, Bodian C. How time affects the risk of rupture in appendicitis. *J Am Coll Surg*. 2006;202:401-6.
71. Ohle R, O'Reilly F, O'Brien KK, Fahey T, Dimitrov BD. The Alvarado score for predicting acute appendicitis: a systematic review. *BMC medicine*. 2011;9:139.
72. Sigdel GS, Lakhey PJ, Mishra PR. Tzanakis score vs. Alvarado score in acute appendicitis. *JNMA J Nepal Med Assoc*. 2010;49:96-9.
73. Withers AS, Grieve A, Loveland JA. Correlation of white cell count and CRP in acute appendicitis in paediatric patients. *S Afr J Surg*. 2019;57:40.
74. Atema JJ, Gans SL, Van Randen A, Laméris W, van Es HW, van Heesewijk JP, i sur. Comparison of imaging strategies with conditional versus immediate contrast-enhanced computed tomography in patients with clinical suspicion of acute appendicitis. *Eur Radiol*. 2015;25:2445-52.
75. Flum DR, Davidson GH, Monsell SE, Shapiro NI, Odom SR, Sanchez SE, i sur. A randomized trial comparing antibiotics with appendectomy for appendicitis. *N Engl J Med*. 2020;383:1907-19.
76. McCutcheon BA, Chang DC, Marcus LP, Inui T, Noorbakhsh A, Schallhorn C, i sur. Long-term outcomes of patients with nonsurgically managed uncomplicated appendicitis. *J Am Coll Surg*. 2014;218:905-13.
77. O'Leary DP, Walsh SM, Bolger J, Baban C, Humphreys H, O'Grady S, i sur. A randomized clinical trial evaluating the efficacy and quality of life of antibiotic-only treatment of acute uncomplicated appendicitis: Results of the COMMA trial. *Ann Surg*. 2021;274:240-7.
78. Baird DLH, Simillis C, Kontovounisios C, Rasheed S, Tekkis PP. Acute appendicitis. *BMJ*. 2017;357:j1703.

79. Mekakas A, Nagorni E-A, Tablaridis T. Complicated Appendicitis: A surgical controversy concerning risk factors, diagnostic algorithm and therapeutic management. *Doubts, problems and certainties about acute appendicitis*. 2022;65:1.
80. Shabanzadeh DM, Sørensen LT. Laparoscopic surgery compared with open surgery decreases surgical site infection in obese patients: a systematic review and meta-analysis. *Ann Surg*. 2012;256:934-45.
81. Rintala R, Pakarinen M. Appendectomy: open and laparoscopic procedures. U: Spitz L, Coran AG, Teitelbaum DH, Tan HL, Pierro A. *Operative Pediatric Surgery*. 7. izdanje. Taylor & Francis Group, LLC; 2013.
82. Wang D, Dong T, Shao Y, Gu T, Xu Y, Jiang Y. Laparoscopy versus open appendectomy for elderly patients, a meta-analysis and systematic review. *BMC surgery*. 2019;19:1-11.
83. Sallinen V, Mentula P. Laparoscopic appendectomy. *Duodecim*. 2017;133:660-6.
84. Kelly KJ. Management of appendix cancer. *Clin Colon Rectal Surg*. 2015;28:247-55.
85. Turaga K, Levine E, Barone R, Sticca R, Petrelli N, Lambert L, i sur. Consensus guidelines from The American Society of Peritoneal Surface Malignancies on standardizing the delivery of hyperthermic intraperitoneal chemotherapy (HIPEC) in colorectal cancer patients in the United States. *Ann Surg Oncol*. 2014;21:1501-5.
86. Campbell MR, Johnston SL, 3rd, Marshburn T, Kane J, Lugg D. Nonoperative treatment of suspected appendicitis in remote medical care environments: implications for future spaceflight medical care. *J Am Coll Surg*. 2004;198:822-30.
87. Davis CR, Trevatt A, Dixit A, Datta V. Systematic review of clinical outcomes after prophylactic surgery. *Ann R Coll Surg Engl*. 2016;98:353-7.
88. Ahmed HO, Muhedin R, Boujan A, Aziz AHS, Abdulla AM, Hardi RA, i sur. A five-year longitudinal observational study in morbidity and mortality of negative appendectomy in Sulaimani teaching Hospital/Kurdistan Region/Iraq. *Sci Rep*. 2020;10:2028.
89. Lee M, Kim SC. Appendiceal foreign body in an infant. *Medicine (Baltimore)*. 2017;96:e6717.
90. Occhionorelli S, Stano R, Targa S, Maccatrozzo S, Cappellari L, Vasquez G. Prophylactic appendectomy during laparoscopic Surgery for other conditions. *Case Rep Med*. 2014;2014:292864.
91. Hüttenbrink C, Hatiboglu G, Simpfendörfer T, Radtke JP, Becker R, Teber D, i sur. Incidental appendectomy during robotic laparoscopic prostatectomy-safe and worth to perform? *Langenbecks Arch Surg*. 2018;403:265-9.

92. Akbulut S, Koc C, Kocaaslan H, Gonultas F, Samdanci E, Yologlu S, i sur. Comparison of clinical and histopathological features of patients who underwent incidental or emergency appendectomy. *World J Gastrointest Surg.* 2019;11:19-26.
93. Wheeler RA, Malone PS. Use of the appendix in reconstructive surgery: a case against incidental appendectomy. *Br J Surg.* 1991;78:1283-5.
94. Nockerts SR, Detmer DE, Fryback DG. Incidental appendectomy in the elderly? *No. Surgery.* 1980;88:301-6.
95. Shean C, Balasooriya J, Fergusson J. Low-grade appendiceal mucinous neoplasm (LAMN) as a mimicker of perforated diverticulitis: a case report. *J Surg Case Rep.* 2022;2022:rjac014.
96. Watanabe H, Miyasaka Y, Watanabe K, Sakamoto I, Nakagomi H, Takano A, i sur. Pseudomyxoma peritonei due to low-grade appendiceal mucinous neoplasm with symptoms of inguinal hernia and uterine prolapse: a case report and review of the literature. *International cancer conference journal.* 2017;6:158-63.
97. Misdraji J, Yantiss RK, Graeme-Cook FM, Balis UJ, Young RH. Appendiceal mucinous neoplasms: a clinicopathologic analysis of 107 cases. *Am J Surg Pathol.* 2003;27:1089-103.
98. Hyman N. How much colorectal surgery do general surgeons do? *J Am Coll Surg.* 2002;194:37-9.
99. Hawkins NJ, Ward RL. Sporadic colorectal cancers with microsatellite instability and their possible origin in hyperplastic polyps and serrated adenomas. *J Natl Cancer Inst.* 2001;93:1307-13.
100. Iino H, Jass JR, Simms LA, Young J, Leggett B, Ajioka Y, i sur. DNA microsatellite instability in hyperplastic polyps, serrated adenomas, and mixed polyps: a mild mutator pathway for colorectal cancer? *J Clin Pathol.* 1999;52:5-9.
101. Qazi TM, O'Brien MJ, Farraye FA, Gould RW, Chen CA, Schroy PC, 3rd. Epidemiology of goblet cell and microvesicular hyperplastic polyps. *Am J Gastroenterol.* 2014;109:1922-32.
102. Brassil M, Lee R, O'Neill D, Woods G, Moloney BM, Dunne R, i sur. Appendiceal tumours - A correlation of CT features and histopathological diagnosis. *J Med Imaging Radiat Oncol.* 2022;66:92-101.
103. Garrett KA, Lee SW. Combined endoscopic and laparoscopic surgery. *Clin Colon Rectal Surg.* 2015;28:140-5.

104. Song JY, Yordan E, Rotman C. Incidental appendectomy during endoscopic surgery. *JSLs*. 2009;13:376-83.
105. Morris EJA, Taylor EF, Thomas JD, Quirke P, Finan PJ, Coleman MP, et al. Thirty-day postoperative mortality after colorectal cancer surgery in England. *Gut*. 2011;60:806-13.
106. Ng HJ, Yule M, Tsoon M, Binnie NR, Aly EH. Current outcomes of emergency large bowel surgery. *Ann R Coll Surg Engl*. 2015;97:151-6.

## **8. SAŽETAK**

**Cilj istraživanja:** Cilj ovog retrospektivnog presječnog istraživanja bio je opravdati izvođenje incidentalne apendektomije jer smatramo da je prevalencija neoplazmi crvuljka veća u incidentalnoj apendektomiji nego u apedektomiji učinjenoj zbog akutnog apendicitisa.

**Ispitanici i metode:** Pregledana je baza nalaza patohistološke dijagnostike (PHD) Klinike za kirurgiju, KBC-a Split u razdoblju od 1. siječnja 2017. do 31. prosinca 2021. Promatrani su samo PHD nalazi koji su opisivali patologiju debelog crijeva ili crvuljka. Pregledano je ukupno 2832 nalaza koji su podijeljeni u skupinu apendektomija urađenih u hitnoj službi zbog sumnje na apendicitis (AA) i skupinu incidentalnih apendektomija (IA). Primarna mjera ishoda je prevalencija neoplazmi crvuljka izračunata iz patohistoloških uzoraka IA koja je uspoređena s prevalencijom neoplazmi crvuljka AA iz popratnih patohistoloških uzoraka. Hipoteze smo potvrdili statističkim testom (engl. *comparison of proportions by Chi-square test*).

**Rezultati:** Skupine se nisu razlikovale u spolnoj raspodjeli, ali je AA imala statistički značajno manji medijan dobi bolesnika u odnosu na skupinu IA (40 naspram 68 godina;  $P < 0,001$ ). Patohistološka dijagnostika pokazala je da je u skupini AA bilo 84,5% akutnih apendicitisa, 11,1% normalnih nalaza apendiksa, 3,2% apendicealnih tumora i 1,2% ostale patologije. Skupina IA je imala 89,5% normalnih nalaza apendiksa, 7,2% apendicealnih tumora i 0,5% ostale patologije. Učestalost neoplazmi crvuljka u skupini IA (7,2%) bila je statistički značajno veća nego u skupini AA (3,2%). Razlika je bila 4,0% (Hi-kvadrat; 95%CI: 2,2 - 5,8;  $P < 0,001$ ).

**Zaključci:** Učestalost neoplazmi u PHD nalazima IA jest značajno veća nego u PHD nalazima kod AA. Potreban broj incidentalnih apendektomija sa svrhom da se prevenira pojava jedne neoplazme crvuljka pri lijevoj hemikolektomiji jest 25. U populaciji starijoj od 60 godina, stopa kompliciranog apendicitisa bila je statistički značajno veća u odnosu na mlađe bolesnike.

## **9. SUMMARY**

**Diploma thesis title:** Justification of incidental appendectomy with respect to pathohistological findings

**Objectives:** The aim of this retrospective cross-sectional study was to justify the performance of incidental appendectomy because we believe that the prevalence of neoplasms of the appendix is higher in incidental appendectomy than in appendectomy performed due to acute appendicitis.

**Patients and methods:** The database of pathohistological diagnosis (PHD) findings of the Clinic for Surgery, University Hospital of Split was reviewed in the period from January 1, 2017 to December 31, 2021. Only PHD findings describing the pathology of the colon and appendix were observed. A total of 2832 findings were reviewed which were divided into the group of appendectomies performed in the emergency department due to suspected appendicitis (AA) and the group of incidental appendectomies (IA). The primary outcome measure is the prevalence of appendix neoplasms calculated from IA PHD samples, which was compared to the prevalence of appendix AA neoplasms from accompanying PHD samples.

**Results:** There was no difference in gender distribution between these two groups, but AA had a statistically significantly lower median patient age compared to the group IA (40 vs. 68 years;  $P < 0.001$ ). PHD samples showed that in the AA group there were 84.5% acute appendicitis, 11.1% normal appendiceal findings, 3.2% appendiceal neoplasms and 1.2% other pathologies. The group IA had 89.5% normal findings of the appendix, 7.2% appendiceal neoplasms and 0.5% other pathology. The frequency of appendix neoplasms in group IA (7.2%) was statistically significantly higher than in the group AA (3.2%).

**Conclusion:** The frequency of neoplasms in PHD samples of IA is significantly higher than in PHD samples of AA. The needed number of incidental appendectomies to prevent one appendiceal neoplasm is (*NNT*) 25. In patients older than 60 years, the rate of complicated appendicitis was significantly higher compared to younger patients.



## **10. ŽIVOTOPIS**

## **OSOBNI PODACI**

Ime i prezime: Ante Tavra

Datum rođenja: 12. ožujka 1997.

Mjesto rođenja: Split

Državljanstvo: hrvatsko

## **OBRAZOVANJE**

2004. – 2012. Osnovna škola Kman-Kocunar, Split

2012. – 2016. III. gimnazija, Split

2016. – 2022. Medicinski fakultet Sveučilišta u Splitu, smjer medicina

## **STRANI JEZICI:**

Engleski (Centar za strane jezike; 2002. – 2015.)

## **OSTALE AKTIVNOSTI I POSTIGNUĆA:**

Vozačka dozvola B kategorije

Aktivno korištenje engleskog jezika

Informatička pismenost

Član Rotaract kluba, Split

## **11. DODATAK**

## Prilog 1. Odobrenje etičkog povjerenstva KBC-a Split



KLINIČKI BOLNIČKI CENTAR SPLIT  
ETIČKO POVJERENSTVO

Klasa: 500-03/22-01/03  
Ur.broj: 2181-147/01/06/M.S.-22-02

Split, 11.2.2022.

### IZVOD IZ ZAPISNIKA SJEDNICE ETIČKOG POVJERENSTVA KBC SPLIT 1/2022

#### 5.

Doc.dr.sc. Ognjen Barčot, dr.med. iz Klinike za kirurgiju KBC-a Split uputio je Etičkom povjerenstvu zamolbu za odobrenje provedbe istraživanja:

***"Retrospektivno presječno istraživanje: Opravdanost incidentalne apendektomije s obzirom na patohistološki nalaz"***

Istraživanje za potrebe diplomskog rada će se provesti u Klinici za kirurgiju KBC-a Split.  
Suradnici u istraživanju su: Ante Tavra, diplomand, Damir Quien, dr.med., Dora Bjelanović, dr.med.

Nakon razmatranja zamolbe, donesen je sljedeći

#### Zaključak

Iz priložene dokumentacije razvidno je da je Plan istraživanja usklađen s odredbama o zaštiti prava i osobnih podataka ispitanika iz Zakona o zaštiti prava pacijenata (NN169/04, 37/08) i Zakona o provedbi Opće uredbe o zaštiti podataka (NN 42/18), te odredbama Kodeksa liječničke etike i deontologije (NN55/08, 139/15) i pravilima Helsinške deklaracije WMA 1964-2013 na koje upućuje Kodeks.

Etičko povjerenstvo je suglasno i odobrava provođenje istraživanja

PREDSJEDNIK ETIČKOG POVJERENSTVA  
KLINIČKOG BOLNIČKOG CENTRA SPLIT  
PROF. DR. SC. MARIJAN SARAGA

KLINIČKI BOLNIČKI CENTAR SPLIT  
Etičko povjerenstvo