

Incidencija plućnih metastaza pločastog karcinoma grkljana u trenutku postavljanja dijagnoze u KBC-u Split : retrospektivna studija

Šuljić, Nada

Master's thesis / Diplomski rad

2022

Degree Grantor / Ustanova koja je dodijelila akademski / stručni stupanj: **University of Split, School of Medicine / Sveučilište u Splitu, Medicinski fakultet**

Permanent link / Trajna poveznica: <https://um.nsk.hr/um:nbn:hr:171:089683>

Rights / Prava: [In copyright](#) / [Zaštićeno autorskim pravom.](#)

Download date / Datum preuzimanja: **2024-07-24**



Repository / Repozitorij:

[MEFST Repository](#)



**SVEUČILIŠTE U SPLITU
MEDICINSKI FAKULTET**

Nada Šuljić

**INCIDENCIJA PLUĆNIH METASTAZA PLOČASTOG KARCINOMA GRKLJANA
U TRENUTKU POSTAVLJANJA DIJAGNOZE U KBC-u SPLIT:
RETROSPEKTIVNA STUDIJA**

Diplomski rad

**Akadska godina:
2021./2022.**

**Mentor:
izv. prof. prim. dr. sc. Zaviša Čolović**

Split, srpanj 2022.

**SVEUČILIŠTE U SPLITU
MEDICINSKI FAKULTET**

Nada Šuljić

**INCIDENCIJA PLUĆNIH METASTAZA PLOČASTOG KARCINOMA GRKLJANA
U TRENUTKU POSTAVLJANJA DIJAGNOZE U KBC-u SPLIT:
RETROSPEKTIVNA STUDIJA**

Diplomski rad

**Akadska godina:
2021./2022.**

**Mentor:
izv. prof. prim. dr. sc. Zaviša Čolović**

Split, srpanj 2022.

SADRŽAJ

1. UVOD	1
1.1. Grkljan	2
1.1.1. Anatomija	2
1.1.2. Histologija	6
1.1.3. Fiziologija	7
1.2. Pločasti karcinom grkljana	7
1.2.1. Epidemiologija	7
1.2.1. Etiologija	8
1.2.3. Patohistologija	9
1.2.4. Anatomska podjela	11
1.2.5. Klinički stadiji	12
1.2.6. Klinička slika.....	14
1.2.7. Dijagnostika.....	15
1.2.8. Liječenje	16
1.3. Plućne metastaze	18
1.4. SARS–CoV–2 infekcija i karcinom grkljana.....	19
2. CILJ ISTRAŽIVANJA	21
2.1. Primarni cilj istraživanja.....	22
2.2. Sekundarni ciljevi istraživanja	22
2.3. Hipoteze istraživanja	22
3. ISPITANICI I POSTUPCI	23
3.1. Organizacija istraživanja	23
3.2. Ispitanici	23
3.3. Opis istraživanja.....	23
3.4. Statistički postupci	24
3.5. Etičnost istraživanja	26
4. REZULTATI	27
4.1. Incidencija plućnih metastaza pločastog karcinoma grkljana.....	27
4.2. Pojavnost metastatskih promjena u odnosu na demografske parametre	27
4.3. Pojavnost metastatskih promjena u odnosu na kliničke parametre.....	28
4.4. Incidencija sekundarnih promjena na plućima pločastog karcinoma grkljana na godišnjoj razini	33
4.5. Utjecaj pandemije SARS–CoV–2 virusa na planocelularni karcinom grkljana	33
5. RASPRAVA	38

6. ZAKLJUČCI	43
7. LITERATURA	45
8. SAŽETAK.....	55
9. SUMMARY	57
10. ŽIVOTOPIS.....	59

ZAHVALA

Zahvaljujem od srca svom mentoru izv. prof. prim. dr. sc. Zaviši Čoloviću na originalnoj ideji za temu diplomskog rada te ukazanom povjerenju i savjetima prilikom izrade istog.

Zahvaljujem gospođici Karli (B.B.) iz Ureda Klinike za bolesti uha, nosa i grla s kirurgijom glave i vrata na podršci i savjetima za vrijeme prikupljanja potrebne medicinske dokumentacije.

Od srca hvala mojim roditeljima, braći i djedu na bezuvjetnoj potpori i bodrenju.

Poslovice kaže: „ Amicus certus in re incerta cernitur! “ Ovim putem želim zahvaliti svim svojim prijateljima na neizmjerenoj potpori i vjeri u moj uspjeh u trenucima vlastite sumnje.

Ovaj rad posvećujem svima onima koji sumnjaju u vlastito „ja“, jer vrijedi:

„Pense donc je suis!“

POPIS KRATICA

A./AA. – arterija, arterije (lat. *arteria, arteriae*)

AJCC - Američki zajednički odbor za rak (engl. *The American Joint Committee on Cancer*)

ART. – zglob (lat. *articulatio*)

BDNF – moždani neurotrofni čimbenik (engl. *brain-derived neurotrophic factor*)

CD44 V10 - glikoprotein na površini stanice uključen u interakcije stanica, izoforma V 10 (engl. *Cluster of differentiation 44, variant isoform 10*)

COVID – 19 – koronavirusna bolest 2019 (engl. *Coronavirus disease 2019*)

CT – kompjutorizirana tomografija (engl. *computed tomography*)

EGFR – receptor za epidermalni faktor rasta (engl. *epidermal growth factor receptor*)

ELS – endoskopska laserska kirurgija (engl. *endoscopic laser surgery*)

GERB – gastroezofagealna refluksna bolest (engl. *Gastroesophageal Reflux Disease*)

HGFR – receptor za faktor rasta hepatocita (engl. *hepatocyte growth factor receptor*)

HPV – humani papilomavirus (engl. *human papillomavirus*)

IMRT – jakosno-modulirana radioterapija (engl. *intensity modulated radiotherapy*)

LIG./LIGG. – ligament (i), sveza (lat. *ligamentum, ligamenta*)

LPR – laringofaringealni refluks (engl. *laryngopharyngeal reflux*)

LSCC – pločasti (planocelularni) karcinom grkljana (engl. *laryngeal squamous cell carcinoma*)

M/MM. – mišić(i) (lat. *musculus, musculi*)

MMP - matrične metaloproteinaze (engl. *matrix metalloproteinase*)

MR – magnetska rezonanca (engl. *magnetic resonance imaging, MRI*)

MSCT - višeslojna kompjutorizirana tomografija (engl. *multi-slice computed tomography*)

MTC - Multidisciplinarna konferencija o tumorima glave i vrata (engl. *Head and Neck multidisciplinary tumor conference*)

N./ NN. – živac, živci (lat. *nervus, nervi*)

P16 – protein, inhibitor ciklin-ovisne kinaze 2A, višestruki tumor supresor 1 (engl. *cyclin-dependent kinase inhibitor 2A, tumor suppressor 1*)

PET – pozitronska emisijska tomografija (engl. *positron emission tomography*)

RTG – rendgen (engl. *X-ray*)

SARS-CoV-2 – ozbiljni akutni respiratorni sindrom uzrokovan Koronavirus 2 (engl. *Severe acute respiratory syndrome Coronavirus 2*)

TGF- β 1 - transformirajući faktor rasta beta 1 (engl. *transforming growth factor beta 1*)

TLM - transoralna laserska mikroskopska kirurgija (engl. *transoral laser microsurgery*)

TRKB – tropomiozin receptorska kinaza B (engl. *tropomyosin receptor kinase B*)

UICC - Unija za međunarodnu kontrolu raka (engl. *Union for International Cancer Control*)

UTMDACC - Centar za rak MD Anderson Sveučilišta u Teksasu (engl. *University of Texas M. D. Anderson Cancer Center*)

UZV – ultrazvuk (engl. *ultrasound*)

WHO - Svjetska zdravstvena organizacija (engl. *World Health Organisation*)

1. UVOD

1.1. Grkljan

1.1.1. Anatomija

Grkljan (lat. *larynx*, larinks) je šuplja hrskavično-mišićna cijev na granici respiratornog i probavnog trakta (1). Smješten je u istoimenoj regiji (lat. *regio laryngea*), koja čini dio prednje regije vrata (lat. *regio cervicalis anterior*) (2). Visi na jezičnoj kosti (lat. *os hyoideum*) između srednjeg i dubokog lista vratne fascije (1). S prednje strane ga omeđuje pretrahealni list vratne fascije (lat. *lamina pretrachealis*), sa stražnje strane ždrijelna sluznica, a postranično je u dodiru sa štitnom žlijezdom i infrahioidnim mišićima (3). Kranijalno je opnom (lat. *membrana thyrohyoidea*) povezan s jezičnom kosti, a kaudalno vezivnim spojem s dušnikom (lat. *ligamentum cricotracheale*) (1).

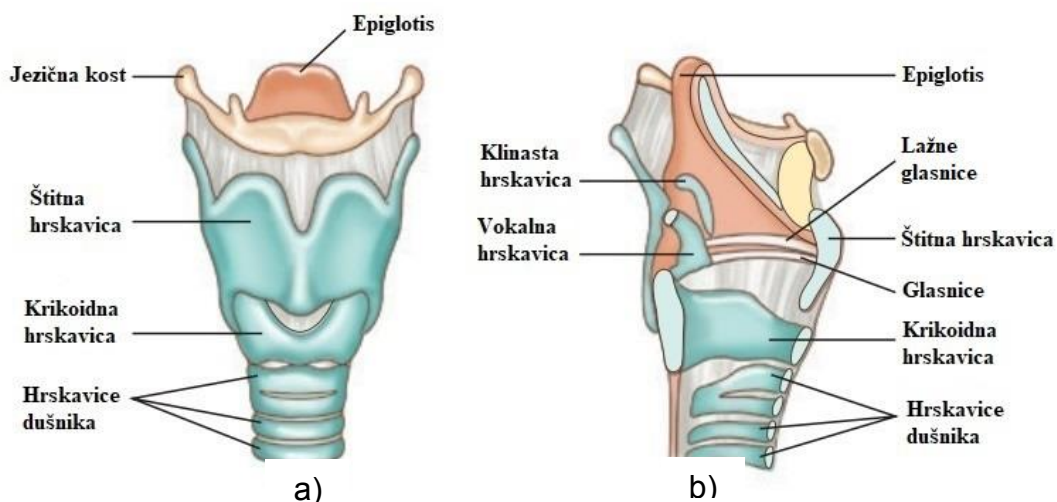
Projekcija grkljana u odraslih je u visini četvrtog do šestog vratnog kralješka (3). U mlađoj životnoj dobi nalazi se nešto više, u starijoj dobi nešto niže, dok se prilikom akta gutanja pomiče (2). Grkljan odraslog muškarca je deblji, veći i više postavljen u odnosu na žene i djecu (2, 3). Kut koji zatvaraju štitne hrskavice u odraslog muškarca je pod 90°. Budući da je kut štitnih hrskavica grkljana u žena i djece tupi, objašnjava činjenicu da su sagitalni promjer grkljana, vokalni procjep i vokalni nabor kraći (2). Samim time, razlika u boji glasa rezultat je razlike u duljini glasnica, pri čemu su u odraslog muškarca dulje u odnosu na žene i djecu (3). Pod utjecajem spolnih hormona se tijekom puberteta mijenja muški grkljan (2).

Nekoliko hrskavica (lat. *cartilagine laryngeales*) čini skelet grkljana (2). Međusobno su zglobno povezane i to im omogućava manje kretnje klizanja, naginjanja i okretanja (1, 2). Između ostalog, te kretnje rezultiraju širenjem i sužavanjem vokalnog procjepa (2).

Na kosturu grkljana razlikujemo tri neparne i tri parne hrskavice (3). U neparne hrskavice grkljana ubrajamo štitnu hrskavicu (lat. *cartilago thyroidea*), prstenastu hrskavicu (lat. *cartilago cricoidea*) i hrskavicu poklopca grkljana (lat. *cartilago epiglottica*) (2). Neparne hrskavice su smještene u sagitalnoj ravnini i simetrične su građe (3). Na štitnoj hrskavici se osobito ističe izbočenje (lat. *prominentia laryngea*) i predstavlja palpabilnu tvorbu na vratu, u muškaraca poznatu kao Adamova jabučica (1, 2). Parne hrskavice uključuju vokalnu ili glasnu hrskavicu (lat. *cartilago arytenoidea*), te funkcionalno manje značajne, hrskavicu poput zrna pšenice (lat. *cartilago triticea*), klinastu hrskavicu (lat. *cartilago cuneiformis*), rožičastu hrskavicu (lat. *cartilago corniculata*) i nekonstantne sezamske hrskavice (lat. *cartilagine sesamoideae*). Zadaća klinaste i rožičaste hrskavice je podupiranje poklopca tijekom zatvaranja ulaza u grkljan (2). Štitna, prstenasta i stražnji dio vokalne hrskavice su građom hijaline, a

hrskavica poklopca grkljana, preostali dio vokalne, te sve male hrskavice su elastične (1, 2). Proces okoštavanja u pubertetu zahvaća štitnu i prstenastu hrskavicu, dok vokalnu hrskavicu nešto kasnije (2). Postoje i individualne varijacije u napredovanju procesa ovapnjenja, a hijaline hrskavice mogu okoštati tek u starijoj životnoj dobi (2, 3). To je potrebno imati na umu pri analizi RTG snimaka vrata (3).

Vezivni spojevi grkljana dijele se na unutarnje i vanjske. Unutarnji vezivni spojevi međusobno povezuju dijelove skeleta, dok vanjski održavaju grkljan u njegovom anatomskom položaju (2). U vanjske vezivne spojeve grkljana ubrajaju se tirohoidna membrana (lat. *membrana thyrohyoidea*), srednji tirohoidni ligament (lat. *lig. thyrohyoideum medianum*), lateralni tirohoidni ligamenti (lat. *ligg. thyrohyoidea lateralia*) i krikotrahealni ligament (lat. *lig. cricotracheale*) (2). U unutarnje vezivne spojeve grkljana spadaju fibroelastična opna (lat. *membrana fibroelastica laryngis*), elastični konus (lat. *conus elasticus*, konus elastikus), vokalna sveza (lat. *lig. vocale*), krikotiroidna sveza (lat. *lig. cricothyroideum*), četverokutna opna (lat. *membrana quadrangularis*), sveza predvorja grkljana (lat. *lig. vestibulare*), krikoaritenoidna sveza (lat. *lig. cricoarytenoideum*), krikofaringealna sveza (lat. *lig. cricopharyngeum*), tiroepiglitična sveza (lat. *lig. thyroepiglotticum*) te hioepiglitična sveza (lat. *lig. hyoepiglotticum*) (2). Stabilan sustav međusobno uzgobljenih hrskavica i vezivnih spojeva među njima čini osnovicu grkljana, što je prikazano na Slici 1.



Slika 1. Građa grkljana. Prikaz a) pogled sprijeda, prikaz b) sagitalni presjek.

Preuzeto i prilagođeno prema: <https://www.pharmacy180.com/article/larynx-3656/>

Shodno tome, ističu se dva funkcionalno najvažnija zgloba, krikotiroidni (lat. *art. cricothyroidea*) i krikoaritenoidni zglob (lat. *art. cricoarytenoidea*) (1). Razmak između vokalnih nastavaka istoimenih hrskavica te udaljenost vokalnih nastavaka od štitne hrskavice regulirani su kretnjama u zglobovima grkljana (2).

Šupljina grkljana (lat. *cavitas laryngis*) podrazumijeva područje od ulaza u grkljan (lat. *aditus laryngis*), koji komunicira s donjim dijelom ždrijela (lat. *laryngopharynx, hypopharynx, hipofarinks*), do distalnog ruba krikoidne hrskavice koja se nastavlja u dušnik. U odnosu na dva sluznička nabora, dijeli se na tri područja: predvorje, zaton i podglasničku šupljinu (3).

Predvorje grkljana (lat. *vestibulum laryngis*) počinje od ulaza u grkljan i završava vestibularnim naborima (lat. *plicae vestibulares*), koje tvore vestibularni ligamenti. Ulaz u grkljan omeđuju baza poklopca sprijeda, postranično slobodni rubovi ariepiglotičnih nabora (lat. *plicae aryepiglotticae*), a straga rub interaritenoidnog ureza (lat. *incisura interarytenoidea*) (2, 3). Vestibularni nabori tvore istoimeni procjep (lat. *rima vestibuli*) (2). Poklopac je presvučen sluznicom usne šupljine sprijeda i grkljana straga te tvori epiglotis (lat. *epiglottis*) (3). Prostor iznad vestibularnih nabora klinički se naziva supraglotis (lat. *supraglottis*) (1).

Zaton grkljana (lat. *ventriculus laryngis*) je uski, klinasti prostor. Proksimalno ga omeđuju vestibularni nabori, a distalno vokalni nabori (lat. *plica vocalis*) sluznice (1, 2). Vestibularni nabori sluznice (lažne glasnice) smješteni su između gornjeg dijela kuta štitne hrskavice i ventralne strane vokalne hrskavice, a podlogu im čine vestibularni ligamenti. Svojim medijalnim rubovima omeđuje istoimeni procjep (lat. *rima vestibuli*). Vokalni nabor počinje distalno od vestibularnog nabora, a završava na šiljastom nastavku vokalne hrskavice. Predstavlja vokalni ligament i mišić (lat. *m. vocalis*) presvučen sluznicom grkljana, što tvori glasnicu (3). Sagitalni procjep između vokalnih nabora i vokalnih hrskavica predstavlja vokalnu pukotinu (lat. *rima glottidis*), a dijeli se na intermembranozni i interkartilaginozni dio. Intermembranozni dio (lat. *pars intermembranacea*) se nalazi između vokalnih nabora, a samim time interkartilaginozni (lat. *pars intercartilaginea*) između istoimenih hrskavica (2). Glotis (lat. *glottis*) je klinički naziv za glasotvorni dio grkljana sastavljen od dva vokalna nabora i vokalne pukotine između njih, a uključuje dno ventrikula, glasnice, vokalne hrskavice te prednju i stražnje komisuru (2-4). Nadalje, od zatona grkljana polaze postranična proširenja koja se kranijalno izdužuju u slijepe vreće (lat. *sacculi laryngis, appendices ventriculi laryngis*) (2). Predstavljaju klinički „nijemu zonu“ zbog činjenice da tumori skriveni u tom području kasno daju simptome, pa se otkriju kad već imaju regionalne, ali i udaljene metastaze (3).

Podglasnička šupljina (lat. *cavitas infraglottica*) konična je oblika, smještena ispod vokalne pukotine, a prelazi u dušnik na donjem rubu prstenaste hrskavice (2, 3). Ispunjava je elastični konus prekriven sluznicom (3). Klinički, kao i prethodna dva prostora, podglasnička šupljina čini subglotički prostor (lat. *subglottis*) (1). Klinička podjela grkljana je značajna za određivanje sijela karcinoma grkljana, koje uvelike daje uvid u karakter i prognozu istog. Složena anatomija grkljana definira ga kao skup mukoznih nabora prebačenih preko hrskavičnog kostura, a unatoč dubokom položaju u vratu, veći dio površine sluznice larinksa dostupan je izravnom laringoskopskom pregledu (5).

Mišići grkljana mogu se podijeliti na „prave“ te supra i infrahioidne, koji na grkljan djeluju pomicanjem jezične kosti (1). „Pravi“ mišići grkljana (lat. *mm. laryngis*) dijele se na vanjske i unutarnje, s obzirom na položaj i razvoj. Jedini predstavnik skupine vanjskih mišića grkljana je krikotiroidni mišić (lat. *m. cricothyroideus*, „anticus“), a glavna uloga mu je zatezanje glasnica (2, 6). U unutarnje mišiće grkljana ubrajamo stražnji i lateralni krikoaritenoidni (lat. *m. cricoarytenoideus posterior et lateralis*), kosi i poprečni aritenoidni (lat. *m. arytenoideus obliquus et transversus*), tiroaritenoidni (lat. *m. thyroarytaenoideus*) te vokalni (lat. *m. vocalis*) (2). Unutarnji mišići su odgovorni za zatezanje, primicanje (lat. *adductio*, adukcija) i odmicanje (lat. *abductio*, abdukcija) glasnica, a vanjski mišići se uzdižu do grkljana i mobiliziraju ga u cijelosti (4). S motoričke točke gledišta, sve unutarnje mišiće inervira povratni laringealni živac (lat. *n. laryngeus recurrens*), a vanjske gornji laringealni živac (lat. *n. laryngeus superior*) (6). Isto tako, gornji laringealni živac osjetno inervira supraglotis i glotis, dok je za subglotičku inervaciju odgovoran povratni laringealni živac (7).

Arterije koje opskrbljuju grkljan su ogranci gornje i donje tiroidne arterije (lat. *a. thyroidea superior et inferior*), a prate ih istoimene vene (8). Limfna drenaža dijeli se u dva smjera, iznad i ispod vokalnog procjepa. Limfne žile supraglotičkog dijela dreniraju se, preko infrahioidnih, u gornje duboke vratne limfne čvorove. Limfne žile subglotičkog dijela dreniraju se u prelaringealne, pretrahealne i paratrahealne čvorove, nastavljajući se u donje duboke limfne čvorove vrata. Povoljna prognoza za karcinom grkljana u području glasnica rezultat je malog broja limfnih kapilara zbog čega sporije napreduje i rijetko metastazira (2).

1.1.2. Histologija

Grkljan se razvija iz 4., 5. i 6. ždrijelnog luka, odnosno endoderma i mezoderma laringotrahealne cijevi. Iz 3. i 4. ždrijelnog luka se razvijaju parna aritenoidna izbočenja proliferacijom mezenhima, a ispred njih nabor epiglotisa (2).

Sluznica koja oblaže hrskavice, od gornje do donje površine glasnica, pokrivena je višeslojnim pločastim epitelom bez orožnjavanja. Taj epitel proksimalno prelazi u pseudostratificirani kubični epitel s trepetljikama koji se proteže od donje polovice epiglotisa do baze jezika (prijelazni epitel), a nastavlja se na respiratorni epitel dišnih puteva od donje površine glasnica prema distalno (9). Respiratorni epitel s trepetljikama, vrčastim i bazalnim stanicama te intraepitelnim limfocitima prekriva veći dio grkljana (1). Višeslojni pločasti neurožnjeni epitel nalazimo na područjima pod velikim mehaničkim opterećenjem, a to su glasnice i gornja trećina epiglotisa s prijelazom na hipofarinks (Slika 2) (1).

Sluznica grkljana (lat. *tunica mucosa laryngis*) sastoji se od epitelnog sloja i lamine proprije. Epitelni sloj (lat. *lamina epithelialis*) nije jednaka u svim djelovima grkljana. Čitavu sluznicu prekriva cilindrični epitel s trepetljikama, osim u predjelu vokalnog nabora, unutarnje površine vokalne hrskavice i dorzalne površine epiglotisa, koji su prekriveni mnogoslojnim pločastim epitelom. Na pojedinim djelovima vokalnih nabora je orožen, a trepetljike cilindričnog epitela se pomiču u smjeru ždrijela. U epitelnom se sloju, također, nalaze membranozne M-stanice, koje su osposobljene za prihvaćanje antigena, što je karakteristično za ileum (2).

Lamina propria pričvršćuje sluznicu za perihondrij hrskavica grkljana. Bogata je elastičnim vlaknima, a sadržava kolagena i retikularna vlakna. Mogu se pronaći i limfociti koji formiraju nakupinu solitarnih čvorića (lat. *tonsilla laryngis*). U udubljenjima na grkljanskoj strani epiglotisa, u vestibularnim naborima i u ventrikulu grkljana, posebno su česte serozne i mješovite žlijezde, koje ne posjeduju izvodne kanale i sekrecijske dijelove. Održavaju vlažnost sluznice, često su hipertrofične u govornika, a pri upalama uzrokuju promuklost. Budući da u području vokalnih nabora izostaju, vlažnost nabora održana je udahnutim zrakom i navodnjavanjem iz vestibularnih nabora. Okusni pupoljci nalaze se u epitelu epiglotisa (2).

Mukozne žlijezde, i njima pridruženi limfociti, mastociti i eozinofili, u većim nakupinama nalaze se u pukotinama hrskavice poklopca i ventikularnim naborima (1). U području predvorja sluznica je za podlogu pričvršćena labavim vezivom ariepitlotičnih nabora

i interaritenoidnog nabora, a ono joj omogućava pomicanje. Sluznica formira nabore na suženju vestibuluma (2). Submukozno tkivo se sastoji od kolagenih i elastičnih vlakana. Čini gustu fibroelastičnu opnu, koja se proteže kroz cijeli grkljan, od luka prstenaste hrskavice kao konus elastikus do podglasničke šupljine. Elastični konus je dio opne između prstenaste hrskavice i vokalnog ligamenta (1).

1.1.3. Fiziologija

Grkljan ima tri vitalne funkcije, poredane po evolucijskom značaju (3). Prva je zaštita dišnog sustava zatvaranjem dišnih puteva prilikom akta gutanja (1). Djeluje poput zaliska i sprječava aspiraciju hrane, tekućine i stranih tijela (3). Križanje probavnog i respiratornog trakta se odvija u ždrijelu, pa zahvaljujući grkljanu, zalogaj hrane odlazi u jednjak, a zrak skreće preko grkljana u dušnik. Pri aktu gutanja dišni put zatvara grkljanski poklopac, dok zalogaj kroz žljebove u ždrijelu (lat. *recessus piriformes*) prolazi u jednjak (2).

Druga je respiracija, tako da provodi zrak i regulira ventilaciju pluća (1, 3). Zrak prolazi kroz vokalni procjep u grkljanu, a može biti manje ili više otvoren te zatvoren. Ako je otvoren, vokalni procjep omogućava disanje. Ako je pak zatvoren, vokalni procjep priječi put prolasku zraka i podiže intraabdominalni tlak (trbušna preša) (2).

Treća uloga je fonacija ili tvorba glasa (1). Titranjem glasnica koje priječe prolazak izdahnutom zraku nastaju glasovi, a mišići imaju ulogu u postizanju različitih tonova regulacijom napetosti i debljine glasnica (2).

1.2. Pločasti karcinom grkljana

1.2.1. Epidemiologija

Novotvorine grkljana možemo podijeliti na dobroćudne (benigne) i zloćudne (maligne) (9). Na maligne tumore grkljana opada 20-30% svih neoplazmi glave i vrata (10, 11). U Hrvatskoj čine približno 1,7% svih tumora te 23% malignih tumora glave i vrata (12). Karcinom grkljana je druga najčešća zloćudna novotvorina dišnog sustava, nakon karcinoma pluća (13, 14). Najčešći zloćudni tumor grkljana jest pločasti (planocelularni) karcinom grkljana (lat. *carcinoma planocellulare laryngis*, engl. *laryngeal squamous cell carcinoma*, LSCC) (15, 16).

Češće se javlja u muškaraca nego u žena, s predominacijom dobne skupine između 50 i 75 godina (17). Neravnomjerna raspodjela navika, kao što je pušenje, objašnjava slabiju učestalost, ali povoljniju prognozu u žena u odnosu na muškarce (18). Iako mlađi bolesnici imaju bolju stopu preživljenja, stariji imaju manju stopu recidiva (19, 20). Nadalje, postoji i rasna predominacija, pri čemu je veća učestalost, ali i smrtnost u mlađoj populaciji Afroamerikanaca u odnosu na bijelu rasu (21-23). Prosječno 3 od 5 bolesnika ima bolest u uznapredovalom stadiju u trenutku postavljanja dijagnoze, što podrazumijeva veći rizik od recidiva i lošije preživljenje (24, 25). Potrebu za daljnjim istraživanjem naglašava činjenica da je karcinom grkljana rijetko onkološko stanje s deplecijom stope petogodišnjeg preživljenja posljednjih 40 godina, bez obzira što je ukupna incidencija u padu (26).

1.2.1. Etiologija

Apsolutni čimbenik rizika za pojavu pločastog karcinoma grkljana jest pušenje, posebice nerafinirani duhan i cigarete bez filtra (9). Studije su pokazale da su 88-98% oboljelih pušači ili su nekada bili (2, 12). Pokazalo se da postoji linearna povezanost između pojave karcinoma grkljana i konzumacije cigareta. Štoviše, pušači imaju i do 15 puta veći rizik od pojave planocelularnog karcinoma grkljana (27, 28). Osim izravnog djelovanja kancerogenih tvari iz duhana, konzumacija duhanskih proizvoda ima neizravan utjecaj na razvoj karcinoma grkljana time što slabi i oštećuje obrambene mehanizame respiratornog sustava (29).

Postoji, također, povezanost između količine konzumiranog alkohola i rizika pojavnosti pločastog karcinoma grkljana (30). Štoviše, konzumacija alkohola i pušenje cigareta djeluju sinergistički te se rizik od nastanka zloćudne novotvorine grkljana multiplicira (31). Potvrđeno je etiološki da populacija koja uživa alkoholna sredstva i duhanske proizvode ima nižu stopu preživljenja od skupine ljudi koji ne konzumiraju iste (13, 32).

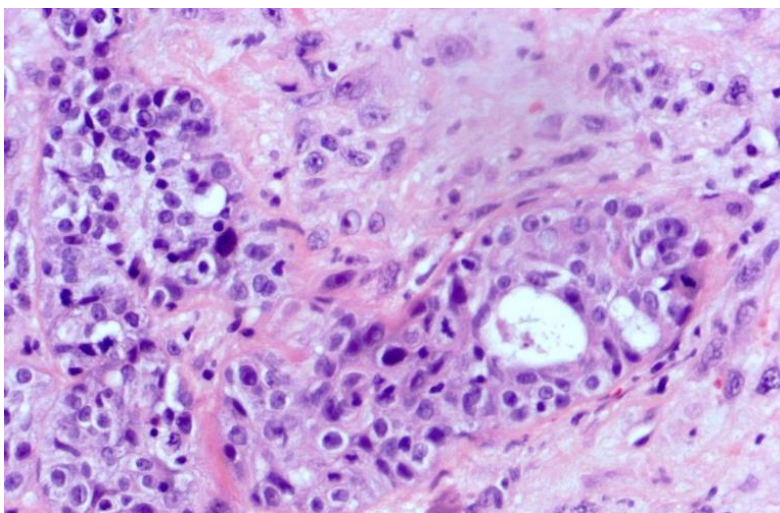
Niz drugih čimbenika okoliša dovodi se u suodnos s povećanim rizikom oboljevanja od karcinoma pločastih stanica. Prema mnogim istraživanjima, stopa prevalencije je u porastu posljednjih nekoliko godina zbog profesionalne izloženosti otrovnim tvarima poput policikličkih aromatskih ugljikovodika, azbesta i tekstilnih prašina (33-36). Nerijetka je pojava da se, nakon dugotrajnog liječenja bolesti koja se vodi kao kronični laringitis, otkrije planocelularni karcinom grkljana u pozadini kliničke slike (29). Promatrajući utjecaj prehrane, zaključeno je da crveno meso ima kancerogene tvari, a prehrana bogata voćem i povrćem

djeluje protektivno na grkljan za pojavu LSCC-a (37, 38). Još uvijek je dvojbena i nerazjašnjena uloga gastroezofagealne refluksne bolesti (engl. *gastroesophageal reflux disease*, GERB) i laringofaringealnog refluksa (engl. *laryngopharyngeal reflux*, LPR) u procesu nastanka bolesti (39, 40). Vrijedno je spomenuti mehaničko i termičko oštećenje te ionizirajuće zračenje kao preostale relativne čimbenike rizika povezane s pojavom karcinoma grkljana (12). Prvotno se smatralo da humani papilomavirus (engl. *human papillomavirus*, HPV) ne igra nikakvu ulogu u razvoju LSCC-a. Međutim, novija istraživanja pokazuju prisutnost HPV-a i/ili zamjenskog biljega p16 (inhibitor ciklin-ovisne kinaze 2A/višestruki tumor supresor 1) u manjeg broja tumora (41, 42). Bez obzira na to, etiološka povezanost nije još dokraja utvrđena (43). Prema tome, potrebna su detaljnija istraživanja kako bi se ustanovila klinička važnost HPV-a za razvoj pločastog karcinoma grkljana (44-46).

1.2.3. Patohistologija

Patohistološki, karcinome grkljana možemo podijeliti na pločasti, nediferencirani, adenokarcinom, mukoepidermoidni te druge neoplazme. Planocelularni karcinom ili karcinom pločastih stanica, uključujući karcinom *in situ* i verukozni karcinom, čini više od 90% karcinoma grkljana i time je najčešći oblik, dok ostali čine tek 10% (12).

Planocelularni karcinom grkljana nastaje od površinskog višeslojnog pločastog epitela koji prekriva glasnice i gornji dio vestibuluma grkljana, uključujući epiglotis (9). Ostalu šupljinu grkljana prekriva višeredni cilindrični epitel s trepetljikama (respiratorni epitel) iz kojeg se, također, može razviti karcinom nakon njegove pločaste metaplazije. Karakteristično za ovu vrstu tumora je formiranje keratinskih perli. Pokazuje sklonost invazivnom rastu probojem kroz bazalnu membranu te infiltracijom predležućeg tkiva, živaca i krvnih žila (Slika 2) (12).



Slika 2. Invazivna komponenta pločastog karcinoma grkljana. Proboj kroz bazalnu membranu i rana fibroplazija u tumorskom okruženju. Bojano hematoksilin-eozinom.

Preuzeto sa: <https://www.pathologyoutlines.com/topic/larynxcarcinomageneral.html>

Karcinom grkljana se, makroskopski, može pojaviti u tri oblika: proliferativni s papilarnim, bradavičastim ili kvrgastim tvorevinama, infiltrativni oblik karcinoma bez ulceracija te kao ulcerativna forma koji kao takav može biti od samog početka ili pak nastati na jednoj od prethodnih formi (9). Svjetska zdravstvena organizacija (engl. *World Health Organisation*, WHO) je nakon brojnih istraživanja, obzirom na stupanj zrelosti stanica, podijelila LSCC na tri patohistološka stupnja prikazana u Tablici 1 (47, 48). Dobro diferencirani pločasti karcinom izgledom stanica najviše nalikuje zdravom epitelu grkljana. Karakteristično za srednje diferencirani karcinom je slabija keratinizacija, pleomorfizam jezgara, pojačana mitotička aktivnosti i abnormalne mitoze, dok u slabo diferenciranom karcinomu uz minimalnu keratinizaciju dominiraju nezrele stanice s brojnim mitozama, tipičnim i atipičnim (49).

Tablica 1. Patohistološki gradus (stupanj) pločastog karcinoma grkljana

Gradus tumora (G) – stupanj diferencijacije	
G x	gradus tumora se ne može utvrditi
G I	dobra diferenciranost tumora
G II	umjerena diferenciranost tumora
G III	slaba diferenciranost tumora

Preuzeto sa: Cancer Protocol Templates [Internet]. College of American Pathologists. 2017 [citirano 10. srpnja, 2022.]. Dostupno na: <https://www.cap.org/protocols-and-guidelines/cancer-reporting-tools/cancer-protocol-templates>

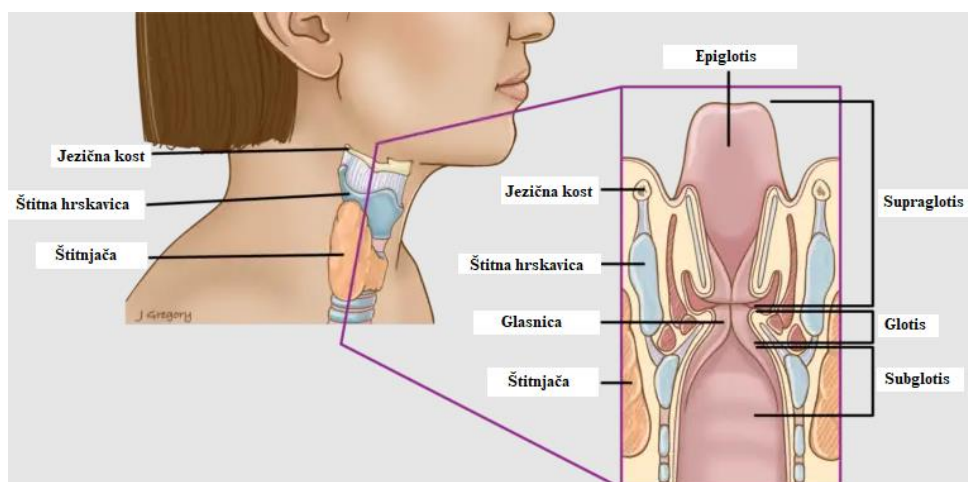
Slabo diferencirani LSCC obično nosi veći rizik za pojavu metastaza u udaljene organe (50). Zbog subjektivnosti pri određivanju stadija, Jakobsson i suradnici su objektivizirali histološke parametre uvođenjem sustava bodovanja te došli do zaključka da histološki parametri imaju veću prognostičku vrijednost od TNM sustava (51).

Posebna dva histološka oblika pločastog karcinoma grkljana predstavljaju karcinom vretenastih stanica i verukozni karcinom. Karcinom vretenastih stanica (lat. *carcinoma fusocellulare*, eng. *spindle cell carcinoma*) predstavlja slabo diferencirani planocelularni karcinom, a njegov značaj je u tome što, kao i na drugim područjima, predstavlja diferencijalnodijagnostičku polemiku pri usporedbi sa sarkomom. Verukozni karcinom (lat. *carcinoma verrucosum*) je plitko invazivna inačica planocelularnog karcinoma grkljana, bradavičastog izgleda s izrazitim orožnjavanjem, koja raste sporo, lokalno destruktivno, ali ne stvara metastaze (9).

1.2.4. Anatomska podjela

Makroskopski, LSCC je egzofitična odnosno infiltrirajuća tvorba.

S obzirom na anatomske građu i karakteristične puteve drenaže, grkljan dijelimo na supraglotično, glotično i infraglotično područje, a prema toj podjeli se opisuje i sama lokalizacija tumora (Slika 3) (9).



Slika 3. Podjela grkljana na odjeljke

Preuzeto i prilagođeno prema: <https://thangguide.org/>

Glotički tumori su najčešći s učestalošću od 65%, supraglotički čine 30-35%, a na subglotičke opada 1-5% karcinoma grkljana (2, 12). Ako se tumor proširi izvan granica anatomskog položaja i zahvati okolna susjedna područja grkljana naziva se transglotički i predstavlja uznapredovali stadij karcinoma (9, 12). S obzirom na vertikalnu os, sami tumor i zahvaćenost grkljana istim može biti jednostran ili obostran. Ova anatomska podjela uvelike je značajna za odabir operativnog pristupa, stupanj radikalnosti uklanjanja limfnih čvorova vrata te očekivanu prognozu tumora (9). Supraglotični karcinomi imaju lošiju prognozu u odnosu na karcinome preostalih sjela, a to se može pripisati činjenici da imaju veći rizik metastaziranja u regionalne limfne čvorove (52).

Lokalno širenje karcinoma odvija se u tri prostora grkljana, preepiglottični te paraglotički prostor obostrano. Preepiglottičko područje nalazi se između epiglotisa straga i tiroidne hrskavice sprijeda. Ispunjen je prvenstveno masnim tkivom, koje uznapredovali tumori supraglotisa invadiraju te se time automatski podižu na T3 stadij (53). Paraglotički je sličan prostor, također ispunjen mašću, a nalazi se iza štitne hrskavice, postranično od pravih glasnica (54). Poput preepiglottičnog, tumori koji se šire u ovo područje minimalno su T3 stadija, a obično je riječ o karcinomima glotičkog područja (53).

1.2.5. Klinički stadiji

Za stupnjevanje pločastog karcinoma grkljana koristi se internacionalno prihvaćena odrednica temeljena na anatomskom opsegu bolesti, TNM klasifikacija. Ovaj sustav, pisan prema smjernicama Unije za međunarodnu kontrolu raka (engl. *Union for International Cancer Control*, UICC) i Američkog zajedničkog odbora za rak (engl. *The American Joint Committee on Cancer*, AJCC), bilježi veličinu primarnog tumora, zahvaćenost regionalnih limfnih čvorova te prisustvo udaljenih metastaza (Tablica 2) (55).

Tablica 2. TNM klasifikacija pločastog karcinoma grkljana

T	primarni tumor
Tx	nemoguće utvrditi postojanje tumora
T0	nema dokaza za prisutnost tumora
Tis	karcinom in situ (CIS)
Supraglotis	
T1	ograničen na jedno područje supraglotisa, očuvana je pokretljivost glasnica
T2	zahvaća sluznicu više od jednog područja supraglotisa, očuvana pokretljivost glasnica
T3	ograničen na grkljan sa fiksacijom glasnica i/ili zahvaća nešto od sljedećeg: postkrikoidno, preepiglотиčno, paraglotičko područje
T4a	zahvaća štitnu hrskavicu i/ili tkivo izvan grkljana (dušnik, meko tkivo vrata, infrahoidne mišiće, štitnjaču ili jednjak)
T4b	zahvaća prevertebralno područje, medijastinalne strukture ili oblaže karotidnu arteriju
Glottis	
T1	ograničen na glasnice očuvane pokretljivosti
T1a	ograničen na jednu glasnicu
T1b	zahvaća obje glasnice
T2	širi se na supraglotis i/ili subglottis i/ili oslabljena pokretljivost glasnica
T3	ograničen na grkljan sa fiksacijom glasnica i/ili zahvaća paraglotično područje
T4a	zahvaća štitnu hrskavicu i/ili tkivo izvan grkljana (dušnik, krikoidnu hrskavicu, meko tkivo vrata, infrahoidne mišiće, štitnjaču ili jednjak)
T4b	zahvaća prevertebralno područje, strukture medijastinuma ili oblaže karotidnu arteriju
Subglottis	
T1	ograničen na područje subglotisa
T2	proširen na glasnice sa ili bez očuvane pokretljivosti istih
T3	ograničen na grkljan sa fiksacijom glasnica i/ili zahvaća paraglotično područje
T4a	zahvaća štitnu ili krikoidnu hrskavicu i/ili tkivo izvan grkljana (dušnik, meko tkivo vrata, infrahoidne mišiće, štitnjaču ili jednjak)
T4b	zahvaća prevertebralno područje, oblaže karotidnu arteriju ili zahvaća medijastinalne strukture
N	metastaze u limfne čvorove vrata
Nx	prisutnost metastaza se ne može utvrditi
N0	metastaze nema
N1	metastaze u jednom istostranom limfnom čvoru promjera 3 cm ili manje
N2a	metastaze u jednom ipsilateralnom limfnom čvoru promjera 3 do 6 cm
N2b	multiple metastaze u ipsilateralnim limfnim čvorovima promjera manjeg od 6 cm
N2c	jedna ili više metastaza u bilateralnim ili kontralateralnim limfnim čvorovima promjera manjeg od 6 cm
N3	metastatski limfni čvor veći od 6 cm u najvećem promjeru
M	udaljene metastaze
Mx	postojanje metastaza se ne može dokazati
M0	metastaza nema
M1	prisutne metastaze u udaljenim organima

Preuzeto sa: Cancer Protocol Templates [Internet]. College of American Pathologists. 2017 [citirano 10. srpnja, 2022.]. Dostupno na: <https://www.cap.org/protocols-and-guidelines/cancer-reporting-tools/cancer-protocol-templates>

Oslanjajući se na TNM klasifikaciju, prikazanu u Tablici 2, formirani su klinički stadiji bolesti, koji sugeriraju pristup liječenju i prognozu karcinoma (Tablica 3).

Tablica 3. Stadiji karcinoma grkljana prema TNM klasifikaciji

STADIJ	T	N	M
0	Tis	N0	M0
I	T1	N0	M0
II	T2	N0	M0
III	T3	N0	M0
	T1	N1	M0
	T2	N1	M0
	T3	N1	M0
IVa	T4a	N0	M0
	T4a	N1	M0
	T1	N2	M0
	T2	N2	M0
	T3	N2	M0
	T4a	N2	M0
IVb	T4b	bilo koji N	M0
	bilo koji T	N3	M0
IVc	bilo koji T	bilo koji N	M1

Preuzeto sa: Cancer Protocol Templates [Internet]. College of American Pathologists. 2017 [citirano 10. srpnja, 2022.]. Dostupno na: <https://www.cap.org/protocols-and-guidelines/cancer-reporting-tools/cancer-protocol-templates>

1.2.6. Klinička slika

Ovisno o sijelu i proširenosti tumora, najčešći i najraniji simptomi su promuklost i poteškoće s gutanjem (12).

Najraniji simptom karcinoma glotičkog područja jest promuklost. Uz disfoniju, ponekad se javlja nadražaji kašalj s krvavim sputumom (56, 57). Sukladno tome vrijedi da svaka promuklost koja traje duže od 3 tjedna zahtjeva specijalistički pregled otorinolaringologa (12).

Supraglotički i subglotički tumori mogu dugo biti asimptomatski (12). Supraglotički karcinom se razvija u klinički nijemom području, zbog čega se često otkrije tek u uznapredovalom stadiju (57). Ukupno gledajući, petogodišnje preživljenje za glotičke karcinome grkljana iznosi oko 80%, za supraglotičke 70%, a za infraglotičke tek 40% (9). Blaža bolnost prilikom gutanja i osjećaj nelagode su mogući rani simptomi supraglotičkih tumora.

Ponekad, prvo što pacijent primjeti su uvećani limfni čvorovi vrata (12). Karcinomi subglotičkog područja se mogu prezentirati stridoroznim disanjem i osjećajem nedostatka zraka (58). Istovremeno javljanje simptoma i znakova sva tri anatomska područja grkljana odgovara kliničkoj slici transglotičkog karcinoma (59). Širenjem, tumor može zahvatiti IX i X kranijalni živac (lat. *n. glossopharyngeus et n. vagus*), što se u kliničkoj slici prezentira otalgijom, a od ostalih simptoma mogu se navesti gubitak tjelesne težine i halitoza (57).

Respiracijske insuficijencije, promjene kvalitete glasa, izraslina u području vrata i hemoptiza neki su od znakova uznapredovalog stadija pločastog karcinoma grkljana (12, 58).

1.2.7. Dijagnostika

Dijagnostika karcinoma grkljana počinje anamnezom i inspekcijom vrata . S obzirom da je grkljan smješten u medijalnoj liniji, pomak u stranu i promjena boje priležeće kože vrata ukazuje na rast patološke strukture. Palpacijom se utvrđuje integritet hrskavičnog skeleta pri čemu tvrda fiksirana izraslina predstavlja patološki nalaz (12). Također se procjenjuje veličina, lokalizacija, pomičnost i bolnost vratnih limfnih čvorova. Indirektna laringoskopija je najjednostavnija metoda vizualizacije tumora jer daje uvid u njegovo lokalno širenje i pomičnost glasnica (57). Za postavljanje konačne dijagnoze pločastog karcinoma grkljana potrebna je laringomikroskopija s probatornom biopsijom u endotrahealnoj anesteziji. Osim histološkog tipa i gradusa, uzimanjem uzorka za patohistološku analizu s točno određenih područja procjenjuje se TNM stadij tumora. UZV prikazuje promjene limfnih čvorova vrata, a pod kontrolom istog se sumnjivi limfni čvorovi punktiraju za citološku analizu. Udaljene metastaze mogu se prikazati RTG-om i CT-om prsnog koša, UZV-om i CT-om gornjeg abdomena uz nalaze jetrenih probi (enzima), što je ključno za izbor liječenja i prognozu (56). MSCT i MR su neophodna dijagnostička sredstva za preoperativnu evaluaciju i postoperativno praćenje bolesnika (60). Daju informaciju o dubini invazije tumora, zahvaćenosti okolnih struktura tumorskim tkivom te statusu limfnih čvorova vrata (61). Za bolje razlikovanje recidiva tumora od oštećenja tkiva nakon radioterapije korisno je PET skeniranje. Štoviše, od iznimne je koristi pri razlikovanju udaljenih presadnica od lezija upalne ili kakve druge etiologije (62).

1.2.8. Liječenje

Liječenje karcinoma grkljana je kompleksno i multimodalno. Ono uključuje kirurško i onkološko liječenje, odnosno kemoradioterapiju, koje se primjenjuju zasebno ili u kombinaciji, ovisno o stadiju bolesti. Metode izbora za zbrinjavanje ranih stadija bolesti su endoskopska kirurgija, otvorena parcijalna laringektomija i primarna radioterapija (12).

Endoskopska laserska kirurgija (engl. *endoscopic laser surgery*, ELS) je posljednjih trideset godina postala visoko uvriježena alternativna metoda klasičnim kirurškim pristupima za liječenje karcinoma gornjeg respiratornog i probavnog trakta. U odnosu na klasičnu kirurgiju, njezine glavne prednosti su izbjegavanje traheotomije, hemostatski učinak lasera, brži oporavak akta gutanja te minimalna učestalost komplikacija kao što su aspiracijska pneumonija i faringokutane fistule (63). Transoralna laserska mikroskopska kirurgija (engl. *transoral laser microsurgery*, TLM) je postala osnova kirurškog liječenja ranih stadija karcinoma supraglotičkog i glotičkog područja (Cis, T1a, T1b, T2). Istraživanja su pokazala da je nakon TLM-a ukupno preživljenje istovjetno onom nakon primarne radioterapije. Štoviše, jasna prednost TLM-a je što ne isključuje, već ostavlja mjesta drugim metodama liječenja za potencijalne recidive bolesti (64).

Uznapredovali stadiji karcinoma grkljana, posebice T4 skupine, zahtjevaju multidisciplinarni pristup (46). Liječenje ovisi o više varijabli, a nerijetko uključuje kombinaciju više različitih modaliteta liječenja, kao što je endoskopska kirurgija, parcijalna ili totalna laringektomija, radioterapija, kemoterapija i kemoradioterapija. Cilj parcijalne laringektomije jest očuvanje funkcije govora, disanja i gutanja. Ipak, izbor kirurškog zahvata je najčešće totalna laringektomija, odnosno uklanjanje grkljana u cijelosti, nakon čega slijedi govorna rehabilitacija (12). Posljednja dva desetljeća uočeno je da se primarnim kirurškim liječenjem ipak povećalo preživljenje bolesnika s uznapredovalim stadijem karcinoma grkljan u odnosu na primarnu kemoradioterapiju. Naime, ispitivanje dvogodišnjeg i petogodišnjeg preživljenja osoba oboljelih od karcinoma T3 i T4a stadija pokazalo je statistički značajan benefit za iste podvrgnute totalnoj laringektomiji (65).

Neizostavan dio kirurškog liječenja malignih tumora grkljana je promišljanje o zbrinjavanju prisutnih ili potencijalnih metastaza regionalnih limfnih čvorova. U tu svrhu se izvodi vratna disekcija, a može biti profilaktička za nedokazane te kurativna za klinički dokazane metastaze limfnih čvorova vrata. U preventivne svrhe, kada je očekivana incidencija

regionalnog metastaziranja veća od 20%, primjenjuje se selektivna disekcija vrata, a podrazumijeva poštedu jedne ili više skupina limfnih čvorova vrata koji se, inače, klasičnom radikalnom disekcijom odstranjuju. U terapijske, pak, svrhe primjenjuje se radikalna disekcija vrata. Ona uključuje odstranjenje svih limfnih čvorova vrata regije I-V uz žrtvovanje mišića sternokleidomastoidea (lat. *m. sternocleidomastoideus*), jedanaestog kranijalnog živca (lat. *n. accessorius*) i unutarnje jugularne vene (lat. *v. jugularis interna*). Prisutnost regionalnih metastaza predstavlja loš prognostički znak. Patološki limfni čvorovi vrata smanjuju preživljenje za gotovo 50%, a regije vrata koje su najčešće zahvaćene metastazama karcinoma grkljana su II-IV (12).

Radioterapija se može primijeniti kao monoterapija u liječenju ranog, ali i uznapređovalog stadija karcinoma grkljana, adjuvantno nakon kirurškog odstranjenja te konkomitantno u kombinaciji s kemoterapijom kod uznapređovalog stadija tumora. Danas se sve češće primjenjuje suvremena tehnika radioterapije pri kojoj se ionizirajuća zraka modelira sukladno veličini tumora poštedejući okolno zdravo tkivo tzv. jakosno-modulirana radioterapija (engl. *intensity modulated radiotherapy*, IMRT), kako bi se smanjila težina i intenzitet mogućih nuspojava. Poradi, u brojnim studijama dokazane, učinkovitosti kemoradioterapije u liječenju uznapređovalih karcinoma grkljana, početkom devedesetih godina prošlog stoljeća razvija se tzv. *organ-preservation* pristup liječenja (12). Kemoradioterapija se također primjenjuje kao primarno onkološko liječenje inoperabilnih bolesnika s metastatskim karcinomom grkljana (66, 67). U svrhu smanjenja tumora prije planiranog kirurškog zahvata primjenjuje se neoadjuvantna kemoterapija (12).

U novije vrijeme počela se razvijati ideja ciljane terapije koja se temelji na molekularnoj osnovi LSCC-a. Prvi lijek odobren u takve svrhe je cetuximab, odnosno monoklonalno protutijelo usmjereno protiv receptora za epidermalni faktor rasta (engl. *epidermal growth factor receptor*, EGFR), čija se pojačana ekspresija bilježi u više od 80% slučajeva pločastih karcinoma glave i vrata (68). Bolje preživljenje i lokoregionalna kontrola uznapređovalog stadija bolesti postignuti su kod bolesnika liječenih kombiniranom radioterapijom i cetuximabom u odnosu na one liječene primarnom radioterapijom (69). Isto tako, kemoterapija u kombinaciji s cetuksimabom pokazala se visoko učinkovita kod bolesnika s metastatskim i relapsirajućim tumorom (70).

1.3. Plućne metastaze

Metastaziranje karcinoma grkljana je najčešće regionalno limfogeno, u područje vrata, rjeđe hematogeno, a znak su uznapredovale bolesti. Udaljene metastaze se javljaju u plućima, jetri, kostima i mozgu (12, 71). Metastaziranje u okolno tkivo i limfne čvorove vrata uz ekstrakapsularno širenje predstavlja izrazito loš prognostički znak (72, 73).

Dugo se smatralo da je diseminacija putem krvotoka u udaljene organe iznimno rijetka pojava za pločasti karcinom grkljana te da se javlja u svega 1-2% slučajeva pri postavljanju dijagnoze (74). Novija, pak, istraživanja pokazuju da se udaljene metastaze pronađu u 16% bolesnika s LSCC-om (75, 76). Razvoj sekundarnih promjena u korelaciji je s etiološkim čimbenicima, a udvostručen je u osoba koje konzumiraju duhan i alkohol (77, 78). U slučaju glotičkih tumora, metastatske promjene se najčešće javljaju na plućima, dok kod supraglotičkih karcinoma duž aerodigestivnog sustava (79).

Incidencija plućnih metastaza primarnog pločastog karcinoma grkljana, prema najnovijem istraživanju, iznosi 2,12% s medijanom preživljenja od 8 mjeseci i 8,37% s preživljenjem od čak tri godine. Unutar skupine bolesnika s plućnim metastazama, velika većina ih je bila starija od 60 godina, neoženjeni, sa sijelom supraglotično, subglotično, ili pak preklapajućom lezijom grkljana, patološkog gradusa III, stadija T4, N1, N2, N3 te s istovremeno dokazanim koštanim metastazama, jetrenim te onima na mozgu. Veću stopu preživljenja su imali bolesnici liječeni kemoterapijom i radioterapijom, dok za gradus IV je mortalitet visok neovisno o modalitetu liječenja (80).

Pločasti karcinomi glave i vrata su na molekularnoj razini povezani s genetskim abnormalnostima onkogeni i tumor supresorskih gena (81, 82). Slijede stupnjeviti model zloćudne preobrazbe stanica u kojem je posljednji korak metastaziranje i postizanje invazivnog oblika karcinoma (83, 84). U konačnici, poznato je nekoliko biomarkera povezanih s migracijom stanica LSCC-a i višom incidencijom metastaza, a to su EGFR i HGFR (engl. *hepatocyte growth factor receptor*), TrkB (engl. *tropomyosin receptor kinase B*) i njegov ligand BDNF (engl. *brain-derived neurotrophic factor*) te TGF- β 1 (engl. *transforming growth factor beta 1*) i MMP (engl. *matrix metalloproteinase*) (85-88). Uz prethodno navedeno, potrebno je spomenuti da je uočena pojačana ekspresija CD44 antigena, glikoproteina s površine stanica varijante V10 (engl. *cluster of differentiation 44, variant isoform 10*) u bolesnika s pločastim karcinomom grkljana u IVc stadiju (89).

1.4. SARS–CoV–2 infekcija i karcinom grkljana

Svjetska zdravstvena organizacija je 11. ožujka 2020. godine proglasila pandemiju COVID-19 bolesti (engl. *Coronavirus disease 19*). Uzročnik ove respiratorne infekcije je SARS-CoV-2 korona virus (engl. *Severe acute respiratory syndrom Coronavirus 2*). Uslijed okolnosti koju je stvorila ova zarazna bolest, medicinska djelatnost u Hrvatskoj i svijetu preusmjerila se prioritarno na zbrinjavanje oboljelih od COVID-19 infekcije, a time premjestila u drugi plan sve bolesti drukčije etiologije. Štoviše, usporila je djelovanje na području osnovne specijalnosti nauštrb borbe protiv širenja COVID-19 infekcije i primarnog zbrinjavanja bolesnika s istom. U Republici Hrvatskoj promjene koje su uslijedile bile su osobito izražene u periodu od 16. ožujka od 4. svibnja 2020. godine, kada je došlo do potpune izolacije. Pandemija je uzrokovala velike poteškoće u radu čitavog zdravstvenog sustava, pa tako i u Klinici za bolesti uha, nosa i grla s kirurgijom glave i vrata (90).

Zbog produljene dijagnostike uslijed pandemije, veliki je broj onkoloških bolesnika započelo liječenje tumora u već uznapredovalom stadiju. Na Multidisciplinarnoj konferenciji o tumorima glave i vrata (engl. *Head and neck multidisciplinary tumor conference*, MTC) Centra za rak MD Anderson Sveučilišta u Texasu (*University of Texas M. D. Anderson Cancer Center*, UTMDACC) provedena je retrospektivna analiza i predstavljeni su svi slučajevi dijagnosticirani od 14. svibnja 2020. do 18. lipnja 2020. Uspoređeni su s razdobljem od 16. svibnja 2019. do 20. lipnja 2019. koje odgovara šestotjednom razdoblju prije COVID-19 pandemije. Zabilježeno je 27,4% smanjenje od ukupnog broja prijavljenih slučajeva i 25% smanjenje novootkrivenih zloćudnih bolesti u odnosu na prethodnu godinu (91).

Važno je istaknuti kako su otorinolaringološki bolesnici, posebice oni s tumorima glave i vrata, pod većim rizikom od komplikacija COVID-19 virusne infekcije. Poznato je da su onkološki bolesnici lošijega općeg zdravstvenog stanja u odnosu na ostatak populacije. Štoviše, dokazano je da nozokomijalna COVID-19 virusna infekcija u imunokompromitiranih osoba uzrokuje 22,5% veći rizik perioperativne smrti (92, 93). Veliki broj postupaka koji generira aerosol, kao što je traheotomija, postavljanje nazogastrične sonde i kauterizacija u predjelu gornjeg aerodigestivnog trakta, predstavlja poseban izazov za zdravstvene radnike u kirurškom liječenju onkoloških bolesnika (94, 95). Zbog svega navedenog, otorinolaringološki bolesnici predstavljaju ozbiljan klinički problem u razmatranju optimalnog načina liječenja za vrijeme pandemije (96).

2. CILJ ISTRAŽIVANJA

2.1. Primarni cilj istraživanja

1. Utvrditi postojanje i učestalost metastaza na plućima pločastog karcinoma grkljana u trenutku postavljanja dijagnoze u bolesnika liječenih u Klinici za bolesti uha, nosa i grla s kirurgijom glave i vrata KBC-a Split u vremenskom razdoblju od 1. siječnja 2017. do 31. prosinca 2021. godine

2.2. Sekundarni ciljevi istraživanja

1. Odrediti učestalost sekundarnih nedefiniranih promjena na plućima u vidu solitarnih plućnih čvorova u bolesnika sa pločastim karcinomom grkljana u trenutku postavljanja dijagnoze kroz petogodišnje razdoblje
2. Prikazati pojavnost metastatskih i sekundarnih nedefiniranih promjena u odnosu na kliničke i demografske parametre (dob, spol, anatomsko sjelo tumora, gradus, stadij i rizične čimbenike) u bolesnika sa pločastim karcinomom grkljana u trenutku postavljanja dijagnoze
3. Analizirati godišnju pojavnost metastatskih promjena na plućima
4. Opisati utjecaj pandemije virusa SARS-CoV-2 na karakter tumora usporedbom kliničkih i demografskih parametara pločastog karcinoma grkljana u pre-COVID i COVID razdoblju

2.3. Hipoteze istraživanja

1. Približno trećina bolesnika u trenutku postavljanja dijagnoze karcinoma grkljana ima uznapredovali oblik bolesti s metastazama u limfne čvorove i druge organe
2. Pluća su najčešće mjesto udaljenog metastaziranja pločastog karcinoma grkljana
3. Metastatski karcinom grkljana se pretežito javlja u starijoj životnoj dobi
4. Češća je pojavnost metastaza na plućima u muškaraca u odnosu na žene
5. Nalaz plućnih metastaza povezan je s višim patohistološkim gradusom (G II, G III) pločastih karcinoma grkljana
6. Pandemija SARS-CoV-2 virusa utjecala je na povećan postotak bolesnika dijagnosticiranih u uznapredovalijim stadijima karcinom grkljana

3. ISPITANICI I POSTUPCI

3.1. Organizacija istraživanja

Istraživanje je provedeno u Klinici za bolesti uha, nosa i grla s kirurgijom glave i vrata Kliničkog bolničkog centra Split. Riječ je o retrospektivnoj studiji koja uključuje bolesnike s pločastim karcinomom grkljana dijagnosticiranim u razdoblju od 1. siječnja 2017. do 31. prosinca 2021. godine. Analizirana je medicinska pismohrana u elektronskom i pisanom obliku, a prikupljeni podaci se oslanjaju na povijest bolesti i radiološke nalaze bolesnika.

3.2. Ispitanici

Ispitanici su bolesnici liječeni u Klinici za bolesti uha, nosa i grla s kirurgijom glave i vrata KBC-a Split s dijagnosticiranim pločastim karcinomom grkljana.

Kriteriji uključivanja:

- verifikacija invazivnog pločastog karcinoma patohistološkom analizom uzoraka tkiva grkljana
- dijagnoza potvrđena u periodu od 1. siječnja 2017. do 31. prosinca 2021.

Kriteriji isključenja:

- bolesnici s nepotpunom medicinskom dokumentacijom
- bolesnici sa nalazom suspektne maligne promjene grkljana koji su odbili daljnju dijagnostičku obradu
- patohistološka dijagnoza benignih promjena, displazija prvog do trećeg stupnja, carcinoma in situ.
- pločasti karcinomi hipofarinksa i orofarinksa sa zahvaćanjem grkljana

3.3. Opis istraživanja

U Klinici za bolesti uha, nosa i grla s kirurgijom glave i vrata KBC-a Split iz registra operacija izdvojeni su bolesnici podvrgnuti intraoperacijskoj biopsiji i kirurškom zbrinjavanju karcinoma grkljana. Uz odobrenje Kliničkog odjela za patologiju KBC-a Split, analizirani su patohistološki nalazi 494 uzorka tkiva grkljana zabilježeni u periodu od 1. siječnja 2017. do 31. prosinca 2021. godine.

Iz uzoraka tkiva hipofarinksa, orofarinksa i larinksa, izdvojeni su isključivo bolesnici s patohistološki determiniranom dijagnozom invazivnog pločastog karcinoma grkljana. Naknadno su prikupljeni podaci iz medicinske arhive i računalnog programa Bolničkog informatičkog sustava (BIS) u Klinici za bolesti uha, nosa i grla s kirurgijom glave i vrata KBC-a Split. Detaljno su pregledane povijesti bolesti i slikovni nalazi 153 bolesnika.

Analizirani su demografski i klinički parametri osoba oboljelih od karcinoma grkljana pločastih stanica:

- spol
- dob u trenutku postavljanja dijagnoze
- anatomske stanice karcinoma
- prvi simptom s kojim su zatražili liječničku pomoć
- patohistološki gradus tumora
- klinički stadij tumora
- diseminacija karcinoma na udaljene organe
- navike (duhan, alkohol) i rizični čimbenici
- zastupljenost kirurške metode zbrinjavanja tumora.

3.4. Statistički postupci

Prema načelima statistike, obrada podataka je izvršena uz pomoć računalnog programa Statistical Package for the Social Science za računalno sučelje Windows 10 (IBM SPSS software, verzija 28). Kategorijske varijable iskazane su brojem i postotkom, a rasponom i medijanom su interpretirani kvantitativni podaci. Povezanost kategorijskih podataka među promatranim skupinama ispitivana je hi-kvadrat testom ili Fisher exact testom. Numerički su podaci izraženi u obliku srednje vrijednosti \pm standardno odstupanje te potomje predočeni u obliku medijana i interkvartilnog raspona. Za analizu i usporedbu podataka korišten je ANOVA test. Grafički prikaz podataka dobiven je korištenjem računalnog programa Microsoft Office Excel 2013. Statistička značajnost dobivenih rezultata postavlja se na $P < 0,05$.

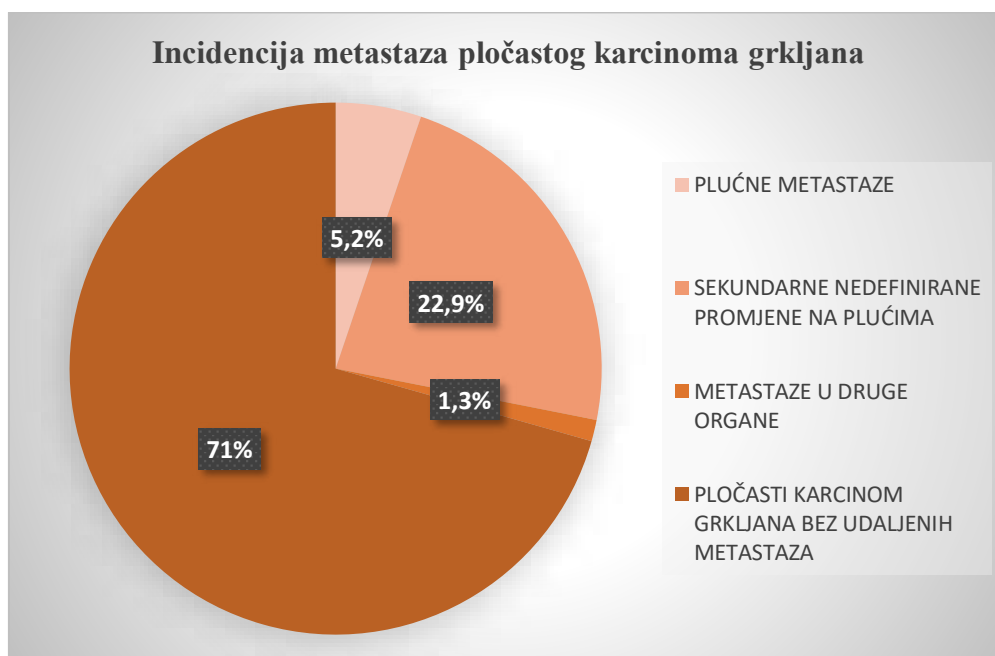
3.5. Etičnost istraživanja

Osobni podaci i prava ispitanika zaštićeni su Zakonom o zaštiti osobnih podataka (NN 103/03-106/12) i Zakonom o zaštiti prava bolesnika (NN 169/04, 37/08) za vrijeme trajanja i nakon završetka studije. Provedeno istraživanje potpuno je u skladu s odredbama i pravima Helsinške deklaracije (1964.-2013.) i Kodeksa liječničke etike i deontologije (NN55/08, 139/15). Etičko povjerenstvo KBC-a Split je izrazilo suglasnost i odobrenje za provođenje studije. Klasa: 500-03/22-01/108, Ur.broj: 2181-147/01/06/M.S.-22-02.

4. REZULTATI

4.1. Incidencija plućnih metastaza pločastog karcinoma grkljana

U razdoblju od 1. siječnja 2017. do 31. prosinca 2021. zabilježena su 153 bolesnika s dijagnosticiranim pločastim karcinomom grkljana. Od ukupnog broja dijagnosticiranih, 45 (29,4%) ih je imalo sekundarne promjene na udaljenim organima. Učestalost plućnih metastaza iznosila je 5,2%, što znači da je tek 8 osoba imalo metastaze potvrđene RTG-om, MSCT-om i PET-CT-om u trenutku postavljanja dijagnoze. Na Slici 4 prikazan je odnos plućnih metastaza, sekundarnih nedefiniranih promjena na plućima i metastaza na drugim organima u bolesnika s LSCC-om.

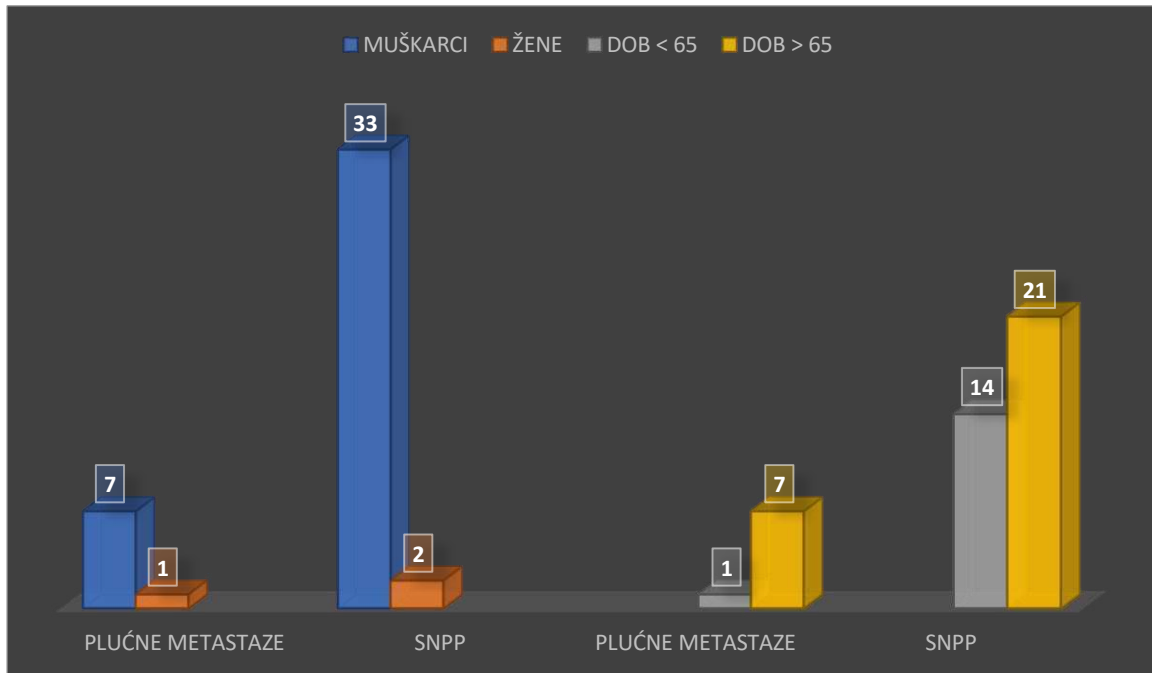


Slika 4. Grafički prikaz stupnja diseminacije pločastog karcinoma grkljana po organskim sustavima

4.2. Pojavnost metastatskih promjena u odnosu na demografske parametre

Pločasti karcinom grkljana je tumor koji dominantno zahvaća stariju mušku populaciju. Tijekom petogodišnjeg razdoblja, čak 140 (91,5%) muškaraca je dijagnosticiran LSCC, a tek 13 (8,5%) žena je zabilježeno s dijagnozom istog. Srednja dob pri postavljanju dijagnoze iznosila je 65,47 sa standardnom devijacijom (SD) 8,9, interkvartilnim rasponom (IQR) 59-71

i medijanom od 65. Zastupljenost metastaza u odnosu na dobnu i spolnu preraspodjelu je u korelaciji s onim što vrijedi za sam karcinom, a vjerno je prikazano na Slici 5.



Slika 5. Prikaz pojave metastaza s obzirom na spol i dob. Orijentir za dobnu podjelu je medijan.

Od 8 ispitanika s potvrđenim metastazama na plućima, 7 je muškaraca, što čini 87,5%. Za sekundarne nedefinirane lezije na plućima (SNPP) udio muškaraca iznosi 94,3%. Učestalost plućnih metastaza u skupine bolesnika sa 65 i više godina iznosi 87,5%, a nedefiniranih promjena na plućima 60%.

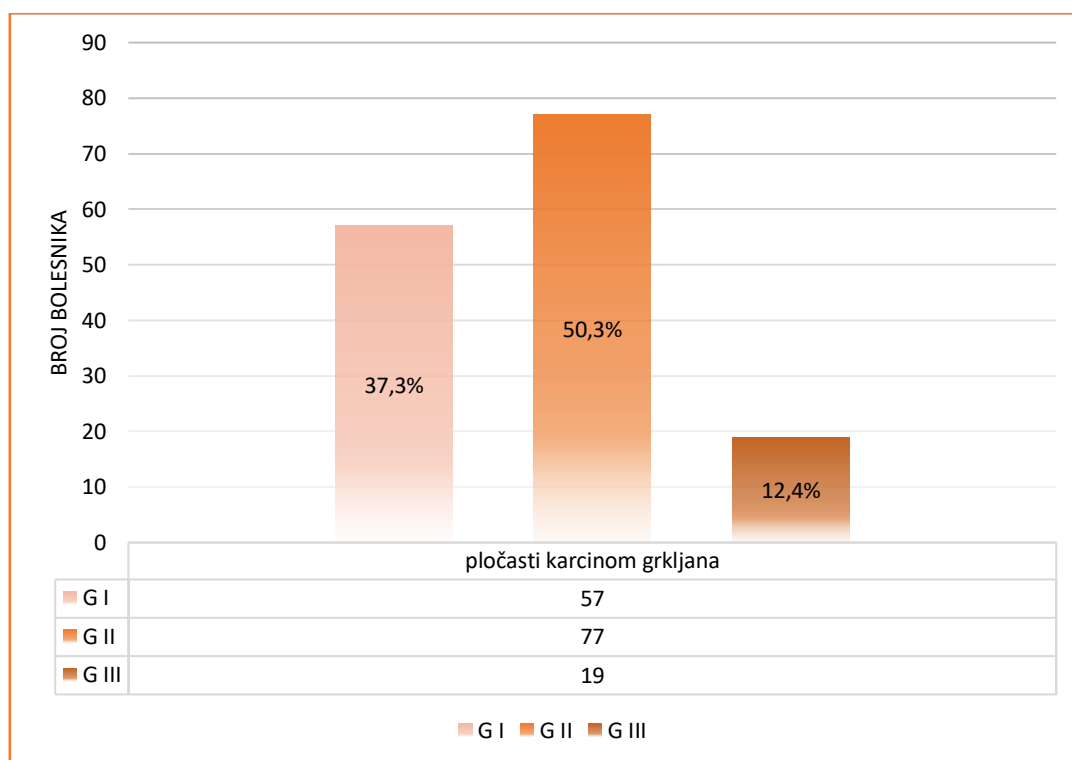
4.3. Pojavnost metastatskih promjena u odnosu na kliničke parametre

Tablica 4 dovodi u suodnos stupanj diferencijacije stanica pločastog karcinoma grkljana i sekundarne plućne promjene. Najveći postotak metastaza nađen je u karcinoma gradusa G II i iznosi 71,4%. Slika 6 prikazuje preraspodjelu karcinoma grkljana po histološkom gradusu.

Tablica 4. Zastupljenost sekundarnih promjena pluća po patohistološkom stadiju

	plućne metastaze (N=8)	SNPP ^a (N=35)
Gradus		
G I	N=1 (14,3%)	N=8 (22,9%)
G II	N=5 (71,4%)	N=23 (65,7%)
G III	N=2 (28,6%)	N=4 (11,4%)

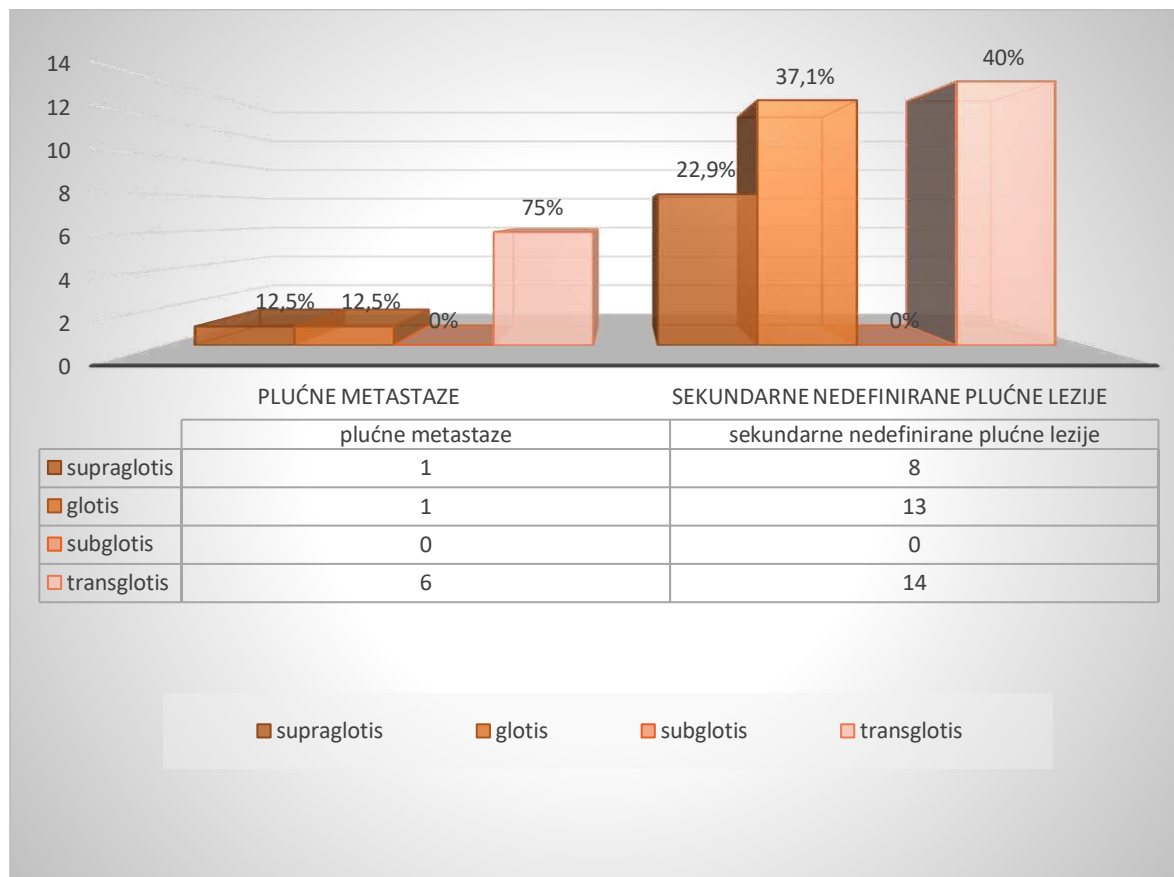
^asekundarne nedefinirane promjene na plućima



Slika 6. Distribucija LSCC-a po patohistološkom stupnju

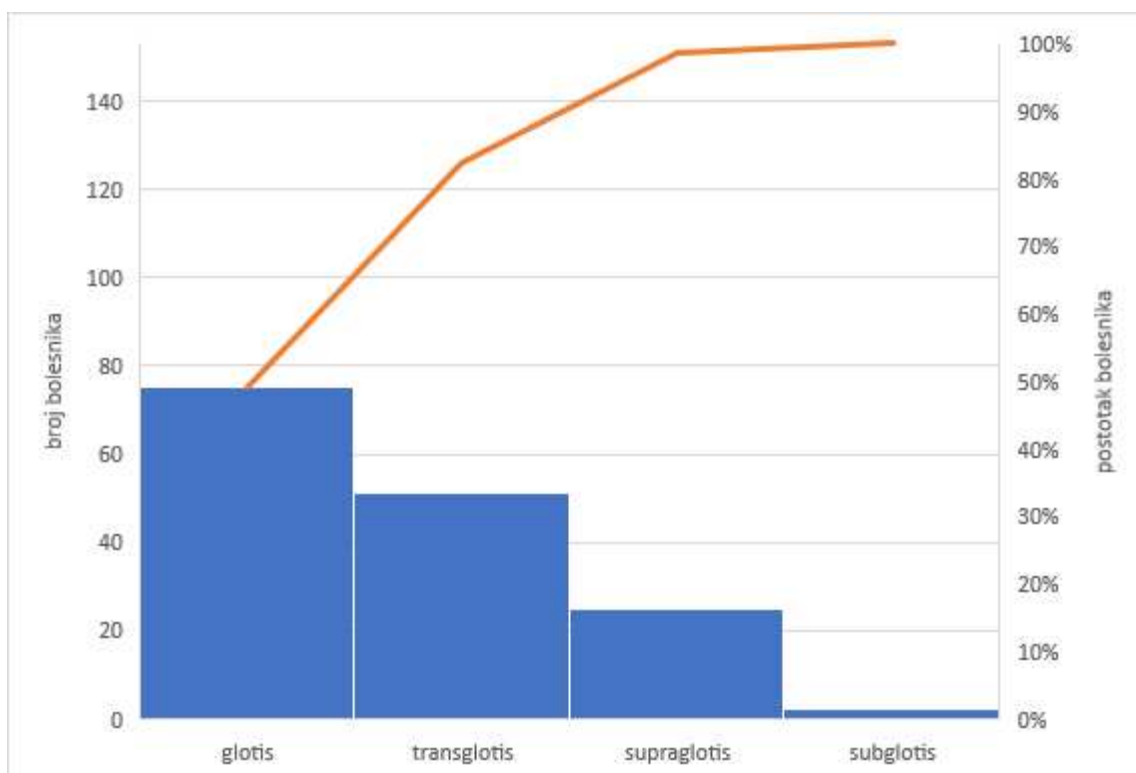
Slika 7 prikazuje zastupljenost sekundarnih promjena na plućima po anatomskom položaju pločastog karcinoma grkljana. Transglotički karcinomi pokazuju najveći afinitet prema metastaziranju na pluća usporedno s ostalim sijelima i čine 75% svih karcinoma s plućnim metastazama u studiji. Subglotički karcinomi ne daju nijednu plućnu metastazu, a glotički i supraglotički daje svaki po 1 metastazu, što znači da je 12,5% plućnih metastaza porijeklom iz supraglotičkog odnosno glotičkog karcinoma. Supraglotički karcinomi se najčešće javljaju u

lokalno uznapredovalom stadiju. Svega 68% ih je u stadiju III i višem. Suprotno tome, glotički karcinomi su rijetko lokalno invazivni i u 59 od 75 osoba su dijagnosticirani u stadiju I (77%).



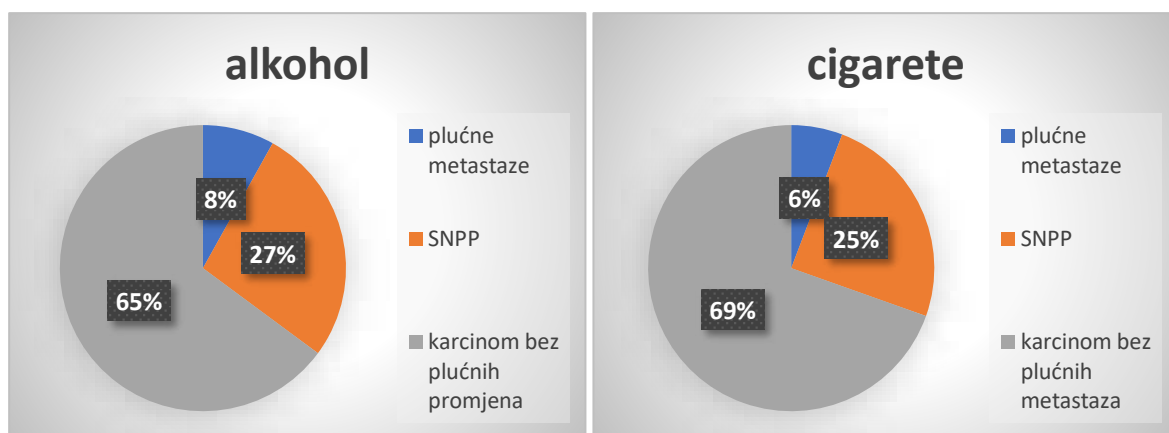
Slika 7. Incidencija sekundarnih promjena na plućima u odnosu na anatomske dijelove karcinoma grkljana

Na Slici 8 je prikazana distribucija LSCC-a po anatomskom odjeljku grkljana. Sjelo karcinoma s najvećom incidencijom i zabilježenih 75 (49%) slučajeva čini glotičko područje. Transglotički karcinom se nalazi u 51 (33,3%) bolesnika, supraglotički u 25 (16,3%), a subglotički u samo 2 (1,3%) bolesnika. Nadovezujući se na prethodno, 119 (77,8%) ispitanika s karcinomom grkljana se otorinolaringološki obrađivalo zbog difonije, 30 (19,6%) zbog disfagije, a 48 (31,4%) zbog drugih simptoma i znakova.



Slika 8. Prikaz zastupljenosti LSCC po anatomskom području grkljana

Promatrajući čimbenike rizika, 138 (90,2%) bolesnika su dugogodišnji ili bivši pušači, 37 (24,2%) ih konzumira alkohol na dnevnoj bazi u ponešto većim količinama, a 28 (18,4%) ih ima neki od preostalih faktora kao što je kronični laringitis, zračenje u anamnezi zbog prethodnog tumora bilo kojeg sijela i slično. Na Slici 9 je u obliku grafa prikazano koliko je osoba s pušenjem i konzumacijom alkohola u anamnezi razvilo plućne metastaze. Vidljivo je da 3 (8%) osobe koje konzumiraju alkohol imaju karcinom s plućnim metastazama, a 10 od 37 (27%) osoba imaju sekundarne nedefinirane promjene na plućima (SNPP). U slučaju duhanskih proizvoda, 8 od 138 (6%) pušača ima metastaze na plućima, a 34 (27%) ih ima sekundarne nedefinirane promjene, što znači da svi ispitanici koji su razvili metastaze u anamnezi imaju pušenje kao rizičan čimbenik povezan s razvojem pločastog karcinoma grkljana.



Slika 9. Udio metastatskih karcinoma grkljana u osoba s rizičnim čimbenicima za pojavu karcinoma grkljana u anamnezi (konzumacija alkohola i duhanskih proizvoda)

Tablica 5 prikazuje preraspodjelu karcinoma grkljana s obzirom na stadij bolesti. Nadalje, navedeni stadiji se dovode u korelaciju sa kirurški zbrinjavanjem karcinoma u vidu parcijalne ili totalne laringektomije s disekcijom vrata. Ukupan broj operiranih bolesnika s pločastim karcinomom grkljana je 81, odnosno 52,9%. Od 8 bolesnika u IVc stadiju, 7 (87,5%) laringektomiranih s disekcijom vrata ima metastaze na plućima, a 1 (12,5%) na jetri. Od ukupnog broja bolesnika sa sekundarnim nedefiniranim promjenama plućnog parenhima, 19 (54,3%) ih je podvrgnuto kirurškom zbrinjavanju karcinoma grkljana.

Tablica 5. Klinički stadiji karcinoma grkljana i incidencija istih povrgnutih operacijskom zahvatu, sa ili bez kemoterapije i radioterapije

klinički stadij	incidencija karcinoma grkljana (N=153)	incidencija laringektomije s vratnom disekcijom ^a (N=81)
I	61 (39,9%)	8 (9,8%)
II	14 (9,2%)	9 (11,1%)
III	34 (22,2%)	31 (38,3%)
IVa	31 (20,3%)	23 (28,4%)
IVb	3 (2%)	2 (2,5%)
IVc	10 (6,5%)	8 (9,9%)

^a parcijalna ili totalna laringektomija s jednostranom ili obostranom disekcijom vrata

4.4. Incidencija sekundarnih promjena na plućima pločastog karcinoma grkljana na godišnjoj razini

U Tablici 6 je prikazana incidencija karcinoma grkljana i sekundarnih promjena na plućima po godini u periodu od 1. siječnja 2017. do 31. prosinca 2021. Uspoređujući navedene godine, može se primjetiti da je porastom incidencije LSCC-a porastao i broj oboljelih s plućnim metastazama. Suprotno tome, zabilježena je smanjena pojavnost sekundarnih nedefiniranih promjena na plućima (SNPP) sinkrono pojavi plućnih metastaza.

Tablica 6. Godišnja incidencija planocelularnog karcinoma grkljana i sekundarnih promjena na plućima kroz petogodišnje razdoblje

Godina	LSCC (N=153)	Plućne metastaze	SNPP
2017.	31 (20,3%)	0 (%)	11 (7,2%)
2018.	27 (17,7%)	0 (%)	7 (4,6%)
2019.	28 (18,3%)	0 (%)	6 (3,9%)
2020.	31 (20,3%)	4 (2,6%)	5 (3,3%)
2021.	36 (23,5%)	4 (2,6%)	5 (3,3%)

4.5. Utjecaj pandemije SARS–CoV–2 virusa na planocelularni karcinom grkljana

Usporedba kliničkih i demografskih parametara LSCC-a u pre-COVID i COVID razdoblju prikazana je u Tablici 7 i 8. Varijable koje se dovode u korelaciju su spol, anatomsko sjelo tumora, prvi simptom i rizični čimbenici, a prati se ponašanje istih u razdoblju prije i za vrijeme same COVID-19 pandemije. Promatrajući rizične čimbenike u bolesnika sa LSCC-om, statistički značajna razlika pronađena je u skupine ispitanika koji svakodnevno i u povećim količinama konzumiraju alkohol ($P<0,027$). Bitno je napomenuti da se skupine faktora rizika

preklapaju te svi ispitanici koji konzumiraju alkohol su ujedno pušači. Nadalje, 5 bolesnika s drugim čimbenicima rizika nisu konzumirali alkohol ni duhanske proizvode, 4 prije i 1 za vrijeme COVID-19 pandemije.

Deset od 153 ispitanika nije imalo nijedan čimbenik rizika. S obzirom na anatomsko sjelo karcinoma, nešto više bolesnika je zabilježeno sa supraglotičkim, a manje s glotičkim karcinomom u COVID-19 razdoblju. Ipak, statistički gledano, nema značajne razlike među razdobljima s obzirom na spomenuti parametar ($P=0,351$).

Tablica 7. Utjecaj pandemije SARS–CoV–2 virusa na pojavu karcinoma grkljana u odnosu na dob, spol i rizične čimbenike

	Ukupno	Pre-COVID	COVID	P*	
Dob	(N=153)	(N=86)	(N=67)	0,849 [†]	
		65,59 ± 9,69	65,31 ± 7,94		
Spol	(N=153)	(N=86)	(N=67)	0,323	
Muškarci	140 (91,5%)	77	63		
Žene	13 (8,5%)	9	4		
Rizični faktori	(N=143)	(N=81)	(N=62)	0,755	
Pušenje	138 (96,5%)	77 (95,1%)	61 (98,4%)		
Alkohol	37 (25,9%)	15 (18,5%)	22 (35,5%)		<0,027
Ostali	28 (19,6%)	18 (22,2%)	10 (16,1%)		0,362

Podatci su prikazani kao broj (%), srednja vrijednost ± standardna devijacija;

*Hi-kvadrat test , [†]ANOVA test; $P<0,05$ (statistički značajno)

Tablica 8. Utjecaj COVID-19 pandemije na pojavu karcinoma grkljana u odnosu na anatomske položaje i prvi simptom

	Ukupno	Pre-COVID	COVID	P*
Sijelo	(N=153)	(N=86)	(N=67)	
Supraglotis	25 (16,3%)	10 (11,6%)	15 (22,4%)	0,351
Glottis	75 (49%)	45 (52,3%)	30 (44,8%)	
Subglottis	2 (1,3%)	1 (1,2%)	1 (1,5%)	
Transglottis	51 (33,3%)	30 (34,9%)	21 (31,3%)	
Simptom	(N=153)	(N=86)	(N=67)	
Disfonija	119 (77,8%)	65 (75,6%)	54 (80,6%)	0,459
Disfagija	30 (19,6%)	16 (18,6%)	14 (20,9%)	0,723
Ostali	48 (31,4%)	24 (27,9%)	24 (35,8%)	0,295

*Hi-kvadrat test, $P < 0,05$ (statistički značajno)

Više simptoma se, također, može javljati istovremeno. Prema tome, broj bolesnika koji ima samo disfoniju iznosi 88 (57,5%), samo disfagiju 14 (9,2%), a ostale simptome bez prethodna dva 17 (11,1%).

U Tablici 9 prikazana je incidencija planocelularnog karcinoma grkljana po kliničkim stadijima i patohistološkim gradusima. Statistički značajna razlika utvrđena je između stadija prije i za vrijeme COVID-19 pandemije ($P < 0,001$). Štoviše, u COVID razdoblju više je ispitanika imalo uznapredovali stadij bolesti, a to ide u prilog činjenici da je pandemija usporila dijagnostiku i onemogućila pravovremeno liječenje bolesti. Tablica 10 nadovezuje se na prethodnu tablicu. Naime, u pre-COVID razdoblju, zbog rane dijagnostike i adekvatnog zbrinjavanja bolesnika s LSCC-om, broj onih s plućnim metastazama ravan je 0. Suprotno tome, u COVID periodu, 8 je bolesnika s metastazama na plućima, što bi značilo da postoji statistički značajna razlika između dva razdoblja ($P < 0,01$).

Tablica 9. Zastupljenost LSCC prema patohistološkom i kliničkom stadiju pre-COVID i COVID razdoblju

	Ukupno	Pre-COVID	COVID	P*
Patohistološki stadij	(N=153)	(N=86)	(N=67)	
G I	57 (37,3%)	33 (38,4%)	24 (35,8%)	0,706
G II	77 (50,3%)	44 (51,2%)	33 (49,3%)	
G III	19 (12,4%)	9 (10,5%)	10 (14,9%)	
Klinički stadij	(N=153)	(N=86)	(N=67)	
I	61 (39,9%)	39 (45,3%)	22 (32,8%)	<0,001
II	14 (9,2%)	6 (7%)	8 (12%)	
III	34 (22,2%)	20 (23,3%)	14 (20,9%)	
IVa	31 (20,3%)	21 (24,4%)	10 (14,9%)	
IVb	3 (2%)	0 (%)	3 (4,5%)	
IVc	10 (6,5%)	0 (%)	10 (14,9%)	

*Fisher Exact Test, P<0,05 (statistički značajno)

Tablica 10. Incidencija plućnih metastaza LSCC-a u pre-COVID i COVID razdoblju

	Ukupno	Pre-COVID	COVID	P*
Plućne metastaze	(N=8)	0 (%)	8 (100%)	<0,01
Sekundarne nedefinirane promjene na plućima	(N=35)	24 (68,6%)	11 (31,4%)	0,121

*Fisher Exact Test, P<0,05 (statistički značajno)

5. RASPRAVA

Provedeno istraživanje je imalo za cilj ustanoviti učestalost plućnih metastaza pločastog karcinoma grkljana u trenutku postavljanja dijagnoze. Praćenjem petogodišnjeg razdoblja, u 153 ispitanika koji su bili uključeni u studiju, analizirala se zastupljenost metastatskih, ali i drugih nedefiniranih promjena plućnog parenhima i nizom parametara podrobnije prikazao karakter planocelularnog karcinoma u bolesnika liječenih u Klinici za bolesti uha, nosa i grla s kirurgijom glave i vrata KBC-a Split u vremenskom periodu od 1. siječnja 2017. do 31. prosinca 2021. godine.

Prema istraživanju Yanga i suradnika, 2,12% ispitanika s pločastim karcinomom grkljana je imalo metastaze na plućima u razdoblju od 2010. do 2014. godine. Dob iznad 60 godina, neoženjeni status, supraglotičko i subglotičko sjelo karcinoma, preklapajuća lezija grkljana, patološki stupanj III, stadij T4, pozitivni limfni čvorovi te metastaze u kostima, mozgu ili jetri, neki su čimbenici koji nose veći rizik od pojave metastatskih promjena na plućima (80). Prema našem istraživanju, incidencija plućnih metastaza u petogodišnjem razdoblju iznosila je 5,2%. Srednja vrijednost za dob iznosi $65,47 \pm 8,9$, medijan 65, a IQR 59-71. Sedam ispitanika s metastazama na plućima je bilo starije, a jedna osoba mlađa od 65 godina, uzevši da je ta dobna granica medijan. Ako dobnu granicu pomaknemo na 60 godina, kao što je to u istraživanju Yanga i suradnika, nijedan bolesnik ispod 60 godina nema plućne metastaze, što je u suglasnosti s njihovim istraživanjem. Od mogućih anatomskekih sjela, jedino bolesnici sa subglotičkim karcinomima nisu imali nijednu plućnu metastazu. Tu činjenicu objašnjavaju samo dva pronađena slučaja karcinoma subglotisa u ukupnom broju bolesnika s pločastim karcinomom grkljana. Zbog minimalne limfokapilarne mreže u području glotisa, karcinomima tog područja je svojstveno da rijetko diseminiraju. Međutim, u ovoj studiji supraglotički (12,5%) i glotički (12,5%) karcinomi su u jednakoj mjeri metastazirali, a najveći udio sekundarnih promjena na plućima potječe od transglotičkih karcinoma (75%). Od 8 ispitanika s nalazom metastaza na plućima, 1 osoba (12,5%) je imala dobro diferenciran (G I) karcinom grkljana, 2 osobe (25%) su imale slabo diferenciran (G III) karcinom, a 5 (62,5%) osoba je imalo umjereno diferenciran planocelularni karcinom grkljana (GII). Štoviše, najviše karcinoma grkljana je umjerenog stupnja diferencijacije (50,3%), dobro diferenciranih je 37,3%, a 12,4% ih je slabodiferencirano. Najveći broj bolesnika ima tumor u kliničkom stadiju I (39,9%), a potom u stadiju III (22,2%) i IVa (20,3%).

Od 10 nalaza udaljenih metastaza u bolesnika s pločastim karcinomom grkljana, 8 (80%) ih je bilo na plućima. U preostala dva nalaza diseminiranog karcinoma grkljana zabilježena je metastatska promjena u jetri. Prvi od dvaju nalaza u anamnezi ima preboljeli kolorektalni karcinom, čime ne možemo sa sigurnošću potvrditi da nije riječ o recidivu istog, u slučaju jetrene metastaze. U drugom nalazu je riječ o transglotičnom karcinomu grkljana s diseminacijom, uz jetru, u tanko crijevo, peritoneum i, također, u pluća, bez pridružene kakve druge maligne bolesti. Nekolicina bolesnika je imala radiološki opisane promjene u jetri i kostima, ali ti nalazi nikada nisu potvrdili metastatski potencijal tih promjena, pa nisu bili predmet istraživanja ove studije. Sukladno navedenom, u retrospektivnoj analizi bolesnika s karcinomima glave i vrata, Duprez i suradnici su ustanovili da 78% svih udaljenih metastaza čine one na plućima (10). Pan i suradnici su na skupini od 13 865 ispitanika predstavili pluća, kao najčešće sjelo metastaza planocelularnog karcinoma grkljana s incidencijom od 3,21%. U odnosu na druga sjela čine 62,6% svih udaljenih metastaza, što je nešto niže u odnosu na prethodnu i ovu studiju (97).

S obzirom na spol, odnos muškaraca i žena u incidenciji plućnih metastaza LSCC-a je 7 naprema 1 u korist muškog spola (87,5%). Tome ide u prilog činjenica da od 153 analizirana bolesnika, 140 (91,5%) je muškaraca, a samo 13 (8,5%) žena je oboljelo od planocelularnog karcinoma grkljana. U istraživanju Zhanga i suradnika postotak muškaraca oboljelih od planocelularnog karcinoma grkljana od 2011. do 2019. godine iznosio je 77,7%, a ženske populacije 22,3%, što je nešto niži omjer u odnosu na ovu studiju, ali osnovna ideja je ostala ista (98).

Nadalje, svi ispitanici s metastazama na plućima su pušači, a 3 od 8 ih svakodnevno konzumira alkohol. Usporedno s tim, karcinom grkljana je dijagnosticiran u 138 (90,2%) pušača, 37 (24,2%) osoba koje konzumiraju alkohol i 28 (18,4%) osoba s ostalim rizičnim čimbenicima kao što su kronični laringitis, ionizirajuće zračenje i slično. S obzirom na sinergistički učinak alkohola i duhana za patogenezu karcinoma grkljana, bitno je navesti da svi ispitanici koji konzumiraju alkohol su ujedno i pušači. Zabilježen je i jedan slučaj HPV infekcije i jedan RTG nalaz azbestoznih plakova, a bez zabilježenog čimbenika rizika iz anamneze pronađeno ih je 10. Talamini i suradnici istražili su kombinirani učinak duhana i alkohola na rizik od karcinoma grkljana. Zaključeno je da su cigarete i alkohol dva neovisna rizična čimbenika, a obilna konzumacija alkohola i cigareta uzrokovala je multiplikativni porast rizika obolijevanja od karcinoma grkljana, posebice supraglotičnog područja (13). Duhan i alkohol djeluju na promjene u tumor supresorskim genima. Iz objedinjene analize Hashibe-a i

suradnika pokazano je da rizik koji nosi samo alkohol iznosi 4%, samo duhan 33%, a zajednički rizik iznosi 35%. Sinergistički učinak cigareta i alkohola u planocelularnim karcinomima glave i vrata također je zabilježen u tom radu (99).

U našem istraživanju, s obzirom na anatomske položaje, 49% karcinoma grkljana je glotičkog porijekla, 16,3% čine supraglotički, a subglotički tek 1,3% karcinoma grkljana. Supraglotičkih karcinoma je najviše u stadiju IVa (28%), dok su glotički u 78,7% ispitanika stadija I prilikom postavljanja dijagnoze. U populacijskoj studiji Patela i suradnika prikazano je da 44,9% oboljelih od karcinoma grkljana supraglotičkog sijela se nalaze u stadiju IV bolesti (16).

U 77,8% slučajeva bolesnici su obrađivani u Klinici za bolesti uha, nosa i grla s kirurgijom glave i vrata zbog disfonije, u 19,6% zbog disfagije i 31,4% zbog drugih simptoma i znakova kao što su dispneja, uvećani vratni limfni čvorovi, stridor, otalgija, odinofagija, hemoptiza, vidljive izrasline na vratu, gubitak na težini, grlobolja i osjećaja stranog tijela u grlu. Raitiola i suradnici u svojoj su studiji usporedili epidemiološke, kliničke i prognostičke karakteristike supraglotičkih i glotičkih karcinoma. Istraživanje je pokazalo da je udio lezija u ranom stadiju bio veći među tumorima glotisa. Ispitanici sa supraglotičnim tumorom češće su imali metastaze u regionalne limfne čvorove. Promuklost se češće javljala u karcinomu glotisa, a bila je ujedno i najčešći simptom (15).

Razdoblje COVID-19 pandemije donijelo je nove izazove u 2020. godini. Prilagodba novonastaloj situaciji prouzročila je promjene na području zdravstva, s naglaskom na zbrinjavanje virusne infekcije. Pretpostavlja se da je prolongacija u dijagnostici ponajviše utjecala na onkološke bolesnike, kako na području čitavog zdravstva tako i u Klinici za bolesti uha, nosa i grla s kirurgijom glave i vrata. U ovom istraživanju se uspoređuju karakteristike pločastog karcinoma grkljana u pre-COVID i COVID razdoblju. Pronađena je statistički značajna razlika između stadija karcinoma grkljana, pri čemu je većem broju ispitanika u COVID-19 razdoblju karcinom dijagnosticiran u uznapredovalom stadiju u odnosu na pre-COVID razdoblje ($P < 0,001$). Iako u razdoblju od 2017. do 2019. godine nije zabilježena nijedna plućna metastaza, pojava istih u 2020. i 2021. godini predstavlja statistički značajnu razliku između razdoblja prije i za vrijeme COVID-19 pandemije ($P < 0,01$). Broj pušača se smanjio, a broj onih s dugotrajnom konzumacijom alkohola je nešto veći u COVID-19 razdoblju u odnosu na period prije toga ($P < 0,027$). Između ostalih parametara se ne pronalazi statistički značajna razlika prije i za vrijeme COVID-19 pandemije. Istraživanje Kionga i

suradnika prati utjecaj SARS–CoV–2 virusne infekcije na dijagnostiku tumora glave i vrata. Proveden je retrospektivni pregled bolesnika s karcinomima glave i vrata od 14. svibnja 2020. do 18. lipnja 2020. predstavljenih na Multidisciplinarnoj konferenciji o tumorima i uspoređen je sa sličnim šestotjednim razdobljem godinu dana prije. Zabilježeno je smanjenje novootkrivenih zloćudnih bolesti za 25%. Skupine su bile slične u osnovnim karakteristikama, trajanju simptoma i vremenu do dijagnoze. Međutim, primjećeno je da je u COVID-19 razdoblju srednja veličina primarnog tumora bila značajno veća, a T stadij napredniji za tu skupinu (91).

U rezultatima su spomenute tzv. sekundarne nedefinirane promjene na plućima. Radi se o diskretnim lezijama promjera <3 cm koje su u potpunosti okružene plućnim parenhimom, a ispitanici s navedenim promjenama su izuzeti iz skupine s potvrđenim plućnim metastazama. U nalazima RTG-a i MSCT-a toraksa urađenim u trenutku postavljanja dijagnoze karcinoma grkljana opisane su kao solitarni plućni čvorovi. Zabilježeno je 35 slučajeva sekundarnih nedefiniranih plućnih promjena u trenutku postavljanja dijagnoze pločastog karcinoma grkljana s incidencijom od 22,9%. Nauštrb pojave plućnih metastaza u 2020. i 2021. godini, došlo je do pada broja sekundarnih nedefiniranih promjena na plućima, sa 11 slučaja 2017. na 5 slučaja 2020. i 2021. Promatrajući spolnu i dobnu preraspodjelu, 33 (94,3%) muškarca i 2 (5,7%) žene su u nalazima imali opisane navedene promjene, što približno odgovara postotku u spolnoj preraspodjeli plućnih metastaza. Od ukupnog broja ispitanika, 14 ih je bilo mlađe, a 21 stariji od 65 godina. Od ukupnog broja ispitanika sa opisanim solitarnim plućnim promjenama, 10 ih svakodnevno konzumira alkohol, a samo 1 osoba nije pušač. Umjereno diferencirani karcinom imalo je 23 (65,7%) ispitanika sa sekundarnim nedefiniranim promjenama na plućima, 8 (22,9%) je imalo u stadiju G I, a 4 (11,4%) slabo diferencirani GIII histološki stupanj pločastog karcinoma grkljana. Proučavajući stadije u kojima su opisane, najviše ih je bilo u IVa (34,3%), a potom u I (28,6%) kliničkom stadiju. Promatrajući sijelo pločastog karcinoma grkljana, 23% sekundarnih nedefiniranih promjena na plućima opisano je u supraglotičkih, 37% u glotičkih, a 40% u transglotičkih karcinoma u trenutku postavljanja dijagnoze. Poznavanje sijela, stadija i gradusa karcinoma bitni su kriteriji za daljnje praćenje bolesnika s opisanim promjenama jer postoji mogućnost da će neke od lezija ispoljiti maligni potencijal u nadolazećem petogodišnjem razdoblju. Postavljena hipoteza otvara vrata nekom budućem istraživanju i znanstvenoj spoznaji.

Unatoč doprinosu provedenog istraživanja u vidu detaljnijeg upoznavanja s etiopatogenezom pločastog karcinoma grkljana i njegovim metastatskim potencijalom, studija

ima svoja ograničenja i nedostatke. Za početak, istraživanje je retrospektivno. Uključuje samo patohistološke nalaze tkiva grkljana i medicinsku dokumentaciju bolesnika liječenih u KBC-u Split, čime rezultati nisu reprezentativni na razini Republike Hrvatske. Nadalje, kratki vremenski intervala u trajanju od pet godina uključuje relativno mali uzorak ispitanika, zbog čega se rezultati ne mogu uopćiti na čitavu populaciju bolesnika s pločastim karcinomom grkljana. Također, nije bilo moguće usporediti rezultate ovog istraživanja s rezultatima drugih kliničkih centara Republike Hrvatske.

6. ZAKLJUČCI

1. Plućne metastaze predstavljaju vodeće sjelo udaljene diseminacije pločastog karcinoma grkljana.
2. Najveći postotak plućnih metastaza nađen je u uznapredovaloj bolesti karcinoma grkljana.
3. Najveći postotak plućnih metastaza zabilježen je u pločastim karcinomima grkljana patohistološkog gradusa G II.
4. Kako od karcinoma grkljana pretežito oboljevaju muškarci, većina plućnih metastaza se nađe upravo u muške populacije.
5. Plućne metastaze karcinoma grkljana i sam karcinom grkljana javljaju se na prijelazu iz srednje u stariju životnu dob.
6. Incidencija sekundarnih nedefiniranih promjena na plućima smanjila se kroz petogodišnje razdoblje u korist pojave metastaza na plućima.
7. Usporedba karaktera metastatskih i sekundarnih nedefiniranih promjena na plućima ne može opovrgnuti činjenicu da je neki od solitarnih plućnih čvorova upravo metastaza primarnog karcinoma grkljana.
8. Značajan broj karcinoma grkljana se otkriva u uznapredovalom stadiju bolesti.
9. COVID-19 pandemija je produžila vremenski interval za rano otkrivanje karcinoma grkljana.

10. LITERATURA

1. Aumuller G, Wennemuth G. Organi vrata. U: Katavić V, Petanjek Z, Vinter I, urednici. Anatomija. Treće izdanje. Zagreb: Medicinska naklada; 2018. str. 920-30.
2. Fanghanel J i sur. Caput, cranium, glava i vrat, collum. U: Vinter I, urednici. Waldeyerova anatomija čovjeka. Prvo izdanje. Zagreb: Golden marketing-Tehnička knjiga; 2009. str. 325-37.
3. Krmpotić-Nemanić J, Marušić A. Systema respiratorium. U: Krmpotić-Nemanić J, Marušić A, urednici. Anatomija čovjeka. Drugo izdanje. Zagreb: Medicinska naklada; 2007. str. 276-83.
4. Hughes T. Neurology of swallowing and oral feeding disorders: assessment and management. J Neurol Neurosurg Psychiatry. 2003;74:48-52.
5. Lev MH, Curtin HD. Larynx. Neuroimaging Clin N Am. 1998. str. 235-56.
6. Noordzij JP, Ossoff RH. Anatomy and physiology of the larynx. Otolaryngol Clin North Am. 2006;39:1-10.
7. Matsuo K, Palmer JB. Anatomy and physiology of feeding and swallowing: normal and abnormal. Phys Med Rehabil Clin N Am. 2008;19:691-707.
8. Athanasiadis T, Allen J. Hemostasis in laryngeal surgery. Otolaryngol Clin North Am. 2016;49:705-14.
9. Manojlović S, Seiwerth S. Bolesti područja glave i vrata. U: Damjanov I, Seiwerth S, urednici. Patologija. Četvrto izdanje. Zagreb: Medicinska naklada; 2014. str. 363-4.
10. Duprez F, Berwouts D, De Neve W, Bonte K, Boterberg T, Deron P i sur. Distant metastases in head and neck cancer. Head Neck. 2017;39:1733-43.
11. Karatzanis AD, Psychogios G, Waldfahrer F, Kapsreiter M, Zenk J, Velegrakis GA i sur. Management of locally advanced laryngeal cancer. J Otolaryngol Head Neck Surg. 2014;43:4.
12. Čolović Z, Markić J. Laringologija. U: Drviš P, urednici. Otorinolaringologija s kirurgijom glave i vrata. Split; 2019. str. 145-8.

13. Talamini R, Bosetti C, La Vecchia C, Dal Maso L, Levi F, Bidoli E, et al. Combined effect of tobacco and alcohol on laryngeal cancer risk: a case-control study. *Cancer Causes Control*. 2002;13:957–64.
14. Megwalu UC, Sikora AG. Survival outcomes in advanced laryngeal cancer. *JAMA Otolaryngol Head Neck Surg*. 2014;140:855-60.
15. Raitiola H, Pukander J, Laippala P. Glottic and supraglottic laryngeal carcinoma: differences in epidemiology, clinical characteristics and prognosis. *Acta Otolaryngol*. 1999;119:847-51.
16. Patel TD, Echanique KA, Yip C, Hsueh WD, Baredes S, Park RCW, et al. Supraglottic squamous cell carcinoma: a population-based study of 22,675 cases. *Laryngoscope*. 2019;129:1822-7.
17. Baselga J. Why the epidermal growth factor receptor? The rationale for cancer therapy. *Oncologist*. 2002;7:2–8.
18. Johansen LV, Grau C, Overgaard J. Laryngeal carcinoma—multivariate analysis of prognostic factors in 1252 consecutive patients treated with primary radiotherapy. *Acta Oncol*. 2003;42:771–8.
19. Lacy PD, Piccirillo JF, Merritt MG, Zequeira MR. Head and neck squamous cell carcinoma: better to be young. *Otolaryngol Head Neck Surg*. 2000;122:253–8.
20. Brandstorp-Boesen J, Sørum Falk R, Folkvard Evensen J, Boysen M, Brøndbo K. Risk of recurrence in laryngeal cancer. *PloS One*. 2016;11:e0164068.
21. Goodwin WJ, Thomas GR, Parker DF, Joseph D, Levis S, Franzmann E, et al. Unequal burden of head and neck cancer in the United States. *Head Neck*. 2008;30:358–71.
22. Shin JY, Truong MT. Racial disparities in laryngeal cancer treatment and outcome: a population-based analysis of 24,069 patients. *Laryngoscope*. 2015;125:1667–74.
23. DeSantis C, Naishadham D, Jemal A. Cancer statistics for African Americans, 2013. *CA Cancer J Clin*. 2013;63:151–66.

24. Silvestri F, Bussani R, Stanta G, Cosatti C, Ferlito A. Supraglottic versus glottic laryngeal cancer: epidemiological and pathological aspects. *ORL J Otorhinolaryngol Relat Spec.* 1992;54:43–8.
25. Groome PA, O'Sullivan B, Irac JC, Rothwell DM, Schulze K, Warde PR i sur. Management and outcome differences in supraglottic cancer between Ontario, Canada, and the surveillance, epidemiology, and end results areas of the United States. *J Clin Oncol.* 2003;21:496–505.
26. Siegel RL, Miller KD, Jemal A. Cancer statistics, 2016. *CA Cancer J Clin.* 2016;66:7–30.
27. Rothman KJ, Cann CI, Flanders D, Fried MP. Epidemiology of laryngeal cancer. *Epidemiol Rev.* 1980;2:195–209.
28. Kuper H, Boffetta P, Adami HO. Tobacco use and cancer causation: association by tumour type. *J Intern Med.* 2002;252:206–24.
29. Katić V, Nikšić-Ivančić M. Laringologija. U: Katić V, Kekić B, urednici. *Otorinolaringologija.* Zagreb: Naklada Ljevak; 2004. str. 249-80.
30. Boffetta P, Hashibe M. Alcohol and cancer. *Lancet Oncol.* 2006;7:149–56.
31. Bosetti C, Gallus S, Franceschi S, Levi F, Bertuzzi M, Negri E i sur. Cancer of the larynx in non-smoking alcohol drinkers and in non-drinking tobacco smokers. *Br J Cancer.* 2002;87:516–8.
32. La Vecchia C, Zhang ZF, Altieri A. Alcohol and laryngeal cancer: an update. *Eur J Cancer Prev.* 2008;17:116–24.
33. McMichael AJ. Laryngeal cancer and consumption of alcohol and tobacco. *Lancet.* 1978;2:1099–100.
34. Wagner M, Bolm-Audorff U, Hegewald J, Fishta A, Schlattmann P, Schmitt J i sur. Occupational polycyclic aromatic hydrocarbon exposure and risk of larynx cancer: a systematic review and meta-analysis. *Occup Environ Med.* 2015;72:226–33.
35. Stell PM, McGill T. Asbestos and laryngeal carcinoma. *Lancet.* 1973;2:416–17.
36. Paget-Bailly S, Cyr D, Luce D. Occupational exposures and cancer of the larynx-systematic review and meta-analysis. *J Occup Environ Med.* 2012;54:71–84.

37. Di Maso M, Talamini R, Bosetti C, Montella M, Zucchetto A, Libra M i sur. Red meat and cancer risk in a network of case-control studies focusing on cooking practices. *Ann Oncol.* 2013;24:3107–12.
38. Garavello W, Lucenteforte E, Bosetti C, Talamini R, Levi F, Tavani A i sur. Diet diversity and the risk of laryngeal cancer: a case-control study from Italy and Switzerland. *Oral Oncol.* 2009;45:85–9.
39. Zhang D, Zhou J, Chen B, Zhou L, Tao L. Gastroesophageal reflux and carcinoma of larynx or pharynx: a meta-analysis. *Acta Otolaryngol.* 2014;134:982–9.
40. Galli J, Cammarota G, Volante M, De Corso E, Almadori G, Paludetti G. Laryngeal carcinoma and laryngo-pharyngeal reflux disease. *Acta Otorhinolaryngol Ital.* 2006;26:260-3.
41. Gama RR, Carvalho AL, Filho AL, Scorsato AP, Mendoza Lopez RV, Rautava J i sur. Detection of human papillomavirus in laryngeal squamous cell carcinoma: systematic review and meta-analysis. *Laryngoscope.* 2016;126:885–93.
42. Ndiaye C, Mena M, Alemany L, Arbyn M, Castellsague X, Laporte L i sur. HPV DNA, E6/E7 mRNA, and p16INK4a detection in head and neck cancers: a systematic review and meta-analysis. *Lancet Oncol.* 2014;15:1319-31.
43. Lyhne NM, Johansen J, Kristensen CA, Andersen E, Primdahl H, Andersen LJ i sur. Pattern of failure in 5001 patients treated for glottic squamous cell carcinoma with curative intent - A population based study from the DAHANCA group. *Radiother Oncol.* 2016;118:257–66.
44. Chernock RD, Wang X, Gao G, Lewis JS Jr, Zhang Q, Thorstad WL i sur. Detection and significance of human papillomavirus, CDKN2A(p16) and CDKN1A(p21) expression in squamous cell carcinoma of the larynx. *Mod Pathol.* 2013;26:223–31.
45. Young RJ, Urban D, Angel C, Corry J, Lyons B, Vallance N i sur. Frequency and prognostic significance of p16(INK4A) protein overexpression and transcriptionally active human papillomavirus infection in laryngeal squamous cell carcinoma. *Br J Cancer.* 2015;112:1098–104.
46. Chung CH, Zhang Q, Kong CS, Harris J, Fertig EJ, Harari PM i sur. p16 protein expression and human papillomavirus status as prognostic biomarkers of nonoropharyngeal head and neck squamous cell carcinoma. *J Clin Oncol.* 2014;32:3930–8.

47. Davorin Đanić. Prognostička vrijednost profila staničnog ciklusa kod planocelularnog karcinoma grkljana. [Doktorska disertacija]. Zagreb: Medicinski fakultet Sveučilišta u Zagrebu; 1997.
48. Marija Pastorčić Grgić. Prognostička vrijednost određivanja nm23, MAGE-3 i NYESO-1u planocelularnim karcinomima glave i vrata. [Doktorska disertacija]. Zagreb: Medicinski fakultet Sveučilišta u Zagrebu; 2010.
49. Barnes L, Eveson JW, Reichart P, Sidransky D. World Health Organization classification of tumors. Pathology and genetics of head and neck tumors. Lyon: IARC Press; 2005, str.107-208.
50. Misono S, Marmor S, Yueh B, Virnig BA. Treatment and survival in 10,429 patients with localized laryngeal cancer: a population-based analysis. *Cancer*. 2014;120:1810–7.
51. Jakobsson PA, Eneroth CM, Killander D, Moberger G, Martensson B. Histologic classification and grading of malignancy in carcinoma of the larynx. *Acta Radiol Ther Phys Biol*. 1973;12:1-8.
52. Reid BC, Alberg AJ, Klassen AC, Samet JM, Rozier RG, Garcia I i sur. Comorbidity and survival of elderly head and neck carcinoma patients. *Cancer*. 2001;92:2109–16.
53. Steuer CE, El-Deiry M, Parks JR, Higgins KA, Saba NF. An update on larynx cancer. *CA Cancer J Clin*. 2017;67:31-50.
54. Reidenbach MM. The paraglottic space and transglottic cancer: anatomical considerations. *Clin Anat*. 1996;9:244-51.
55. Greene FL, Page DL. Larynx. U: Greene FL, Page DL, urednici. *AJCC Cancer Staging Manual*. 6. izdanje. Chicago: Springer; 2002. 47-57.
56. Lingen MW, Cipriani NA. Head and neck. U: Kumar V, Abbas AK, urednici. *Pathologic basis of disease*. 10. izdanje. Philadelphia: Elsevier; 2021. str. 743-4.
57. Weisman RA, Moe KS, Orloff LA. Neoplasms of the larynx and laryngopharynx. U: Snow JB, Balenger JJ, urednici. *Ballanger's otorhinolaryngology head and neck surgery*. 16. izdanje. Hamilton: BC Decker Inc; 2003. str. 1255-97.
58. Ferlito A, Rinaldo A. The pathology and management of subglottic cancer. *Eur Arch Otorhinolaryngol*. 2000;257:168-73.

59. Kaur K, Sonkhya N, Bapna AS. Nodal metastases from laryngeal carcinoma and their correlation with certain characteristics of the primary tumor. *Indian J Otolaryngol Head Neck Surg.* 2002;54:255-63.
60. Jones TM, De M, Foran B, Harrington K, Mortimore S. Laryngeal cancer: United Kingdom National Multidisciplinary guidelines. *J Laryngol Otol.* 2016;130:75–82.
61. Chu EA, Kim YJ. Laryngeal cancer: diagnosis and preoperative work-up. *Otolaryngol Clin North Am.* 2008;41:673-95.
62. Greven KM, Williams DW 3rd, Keyes JW Jr, McGuirt WF, Watson NE Jr, Case LD i sur. KMW. Can positron emission tomography distinguish tumor recurrence from irradiation sequelae in patients treated for larynx cancer? *Cancer J Sci Am.* 1997;3:353–7.
63. Prgomet D, Remacle M, Ferris R, Prstačić R. Minimally invasive endoscopic laryngeal and pharyngeal surgery. U:Prgomet D, Werner JA, Remacle M, Ferris RL, urednici. Minimally invasive and endoscopic head and neck surgery. Zagreb: Naklada Ljevak; 2010. str.13-37.
64. Hartl DM, Brasnu DF. Contemporary surgical management of early glottic cancer. *Otolaryngol Clin North Am.* 2015;48:611–25.
65. Dziegielewski PT, O'Connell DA, Klein M, Fung C, Singh P, Mlynarek MA i sur. Primary total laryngectomy versus organ preservation for T3/T4a laryngeal cancer: a population-based analysis of survival. *J Otolaryngol Head Neck Surg.* 2012;41:56–64.
66. Cohen EE, Lingen MW, Vokes EE. The expanding role of systemic therapy in head and neck cancer. *J Clin Oncol.* 2004;22:1743-52.
67. Posner MR. Paradigm shift in the treatment of head and neck cancer: The role of neoadjuvant chemotherapy. *Oncologist* 2005;10:11-9.
68. Specenier P, Vermorken JB. Cetuximab: its unique place in head and neck cancer treatment. *Biologics.* 2013;7:77-90.
69. Griffin S, Walker S, Sculpher M, White S, Erhorn S, Brent S i sur. Cetuximab plus radiotherapy for the treatment of locally advanced squamous cell carcinoma of the head and neck. *Health technol Assess.* 2009;1:49-54.
70. Vermorken JB, Mesia R, Rivera F, Remenar E, Kaweckki A, Rottey S i sur. Platinum-based chemotherapy plus cetuximab in head and neck cancer. *N Engl J Med.* 2008;359:1116-27.

71. Yucel OT, Yilmaz T, Unal OF, Turan E. Distant metastases in laryngeal squamous cell carcinoma. *J Exp Clin Cancer Res.* 1999;18:285-88.
72. Hirabayashi H, Koshii K, Uno K, Ohgaki H, Nakasone Y, Fujisawa T i sur. Extracapsular spread of squamous cell carcinoma in neck lymph nodes: prognostic factor of laryngeal cancer. *Laryngoscope.* 1991;101:5026.
73. Oosterkamp S, de Jong JMA, Van den Ende PL, Manni JJ, Dehing-Oberije C, Kremer B. Predictive value of lymph node metastases and extracapsular extension for the risk of distant metastases in laryngeal carcinoma. *Laryngoscope.* 2006;116:2067-70.
74. Allen CT, Law JH, Dunn GP, Uppaluri R. Emerging insights into head and neck cancer metastasis. *Head Neck.* 2013; 35:1669-78.
75. Spector JG, Sessions DG, Haughey BH, Chao KS, Simpson J, El Mofty S i sur. Delayed regional metastases, distant metastases, and second primary malignancies in squamous cell carcinomas of the larynx and hypopharynx. *Laryngoscope.* 2001;111:1079-87.
76. Carvalho AL, Nishimoto IN, Califano JA, Kowalski LP. Trends in incidence and prognosis for head and neck cancer in the United States: a site-specific analysis of the SEER database. *Int J Cancer.* 2005;114:806-16.
77. Thompson L. World Health Organization classification of tumours: pathology and genetics of head and neck tumours. *Ear Nose Throat J.* 2006;85:74.
78. Leon X, Quer M, Diez S, Orus C, Lopez-Pousa A, Burgues J. Second neoplasm in patients with head and neck cancer. *Head Neck.* 1999;21:204-10.
79. Argiris A, Eng C. Epidemiology, staging, and screening of head and neck cancer. *Cancer treatment and research,* 2003;114:15-60.
80. Yang W, Mei X, Zhou Y, Su R, Lei W, Zheng S i sur. Risk factors and survival outcomes of laryngeal squamous cell carcinoma patients with lung metastasis: A population-based study. *Auris Nasus Larynx.* 2021;48:723-30.
81. Perez-Ordóñez B, Beauchemin M, Jordan RC. Molecular biology of squamous cell carcinoma of the head and neck. *J Clin Pathol.* 2006;59:445-53.
82. Ha PK, Benoit NE, Yochem R, Sciubba J, Zahurak M, Sidransky D i sur. A transcriptional progression model for head and neck cancer. *Clin Cancer Res.* 2003;9:3058-64.

83. Califano J, van der Riet P, Westra W, Nawroz H, Clayman G, Piantadosi S i sur. Genetic progression model for head and neck cancer: implications for field cancerization. *Cancer Res.* 1996;56:2488-92.
84. Braakhuis BJ, Leemans CR, Brakenhoff RH. A genetic progression model of oral cancer: current evidence and clinical implications. *J Oral Pathol Med.* 2004;33:317-22.
85. Walk EL, Weed SA. Recently identified biomarkers that promote lymph node metastasis in head and neck squamous cell carcinoma. *Cancers (Basel).* 2011;3:747-72.
86. Kupferman ME, Jiffar T, El-Naggar A, Yilmaz T, Zhou G, Xie T i sur. TrkB induces EMT and has a key role in invasion of head and neck squamous cell carcinoma. *Oncogene.* 2010;29:2047-59.
87. Markwell SM, Weed SA. Tumor and stromal-based contributions to head and neck squamous cell carcinoma invasion. *Cancers.* 2015;7:382-406.
88. Koontongkaew S. The tumor microenvironment contribution to development, growth, invasion and metastasis of head and neck squamous cell carcinomas. *J Cancer.* 2013;4:66-83.
89. Wang SJ, Wong G, de Heer AM, Xia W, Bourguignon LY. CD44 variant isoforms in head and neck squamous cell carcinoma progression. *Laryngoscope.* 2009;119:1518-30.
- 90: Leović D, Miličić B, Gugić Radojković I, Vorona S, Bilić M, Blivajs I i sur. Utjecaj pandemije COVID-19 na rad Klinike za bolesti uha, nosa i grla i kirurgiju glave i vrata Kliničkoga bolničkog centra Zagreb. *Liječnički Vjesn.* 2021;143:241–7.
91. Kiong KL, Diaz EM, Gross ND, Diaz EM, Hanna EY. The impact of COVID-19 on head and neck cancer diagnosis and disease extent. *Head Neck.* 2021;43:1890–7.
92. Livingston E, Bucher K. Coronavirus disease 2019 (COVID-19) in Italy. *JAMA.* 2020;323:1335.
93. Day AT, Sher DJ, Lee RC, Truelson JM, Myers LL, Sumer BD i sur. Head and neck oncology during the COVID-19 pandemic: reconsidering traditional treatment paradigms in light of new surgical and other multilevel risks. *Oral Oncol.* 2020;105:104684.
94. Tran K, Cimon K, Severn M, Pessoa-Silva CL, Conly J. Aerosol generating procedures and risk of transmission of acute respiratory infections to healthcare workers: a systematic review. *PLoS One.* 2012;7:e35797.

95. Judson SD, Munster VJ. Nosocomial transmission of emerging viruses via aerosol-generating medical rocedures. *Viruses*. 2019;11:940.
96. Prgomet D, Tićac R. Rani stadiji tumora grkljana. U: Prgomet D, ur. Tumori glave i vrata. Zagreb: Medicinska naklada; 2019. str. 201–19.
97. Pan Y, Hong Y, Liang Z, Zhuang W. Survival analysis of distant metastasis of laryngeal carcinoma: analysis based on SEER database. *Eur Arch Otorhinolaryngol*. 2019;276:193-201
98. Zhang Q, Wang H, Zhao Q, Zhang Y, Zheng Z, Liu S i sur. Evaluation of risk factors for laryngeal squamous cell carcinoma: a single-center retrospective study. *Front Oncol*. 2021;11:606010.
99. Hashibe M, Brennan P, Chuang SC, Boccia S, Castellsague X, Chen C i sur. Interaction between tobacco and alcohol use and the risk of head and neck cancer: pooled analysis in the International Head and Neck Cancer Epidemiology Consortium. *Cancer Epidemiol Biomarkers Prev*. 2009;18:541-50.

8. SAŽETAK

Cilj istraživanja: Cilj ovog istraživanja bio je prikazati incidenciju plućnih metastaza pločastog karcinoma grkljana u trenutku postavljanja dijagnoze kroz petogodišnje razdoblje.

Materijali i metode: Provedeno je retrospektivno istraživanje u kojem su uključeni svi bolesnici s dijagnosticiranim pločastim karcinom grkljana u Klinici za bolesti uha, nosa i grla s kirurgijom glave i vrata KBC-a Split u razdoblju od 1. siječnja 2017. do 31. prosinca 2021. U istraživanju je ispitana priroda i ponašanje pločastog karcinoma grkljana s obzirom na čimbenike kao što su dob, spol, anatomska podjela tumora, prvi simptom, histološki i klinički stupanj, učestalost metastaziranja, čimbenici rizika i primjena kirurgije u liječenju.

Rezultati: U istraživanje su uključena 153 ispitanika od kojih je 5,2% imalo potvrđene metastaze na plućima. Srednja dob za pojavu pločastog karcinoma grkljana je bila $65,47 \pm 8,9$, medijan je 65. Omjer muškaraca naspram žena s plućnim metastazama je 7:1. Dob iznad 65 je imalo 87,5% ispitanika s plućnim metastazama. Glotičko i supraglotičko područje zajedno čine 25% karcinoma s plućnim metastazama, a subglotički karcinomi nisu dali nijednu metastazu. Histološki gradus G II je najčešći stupanj diferencijacije karcinoma grkljana. Klinički stadij I ima 39,9% karcinoma grkljana, stadij II 9,2%, stadij III 22,2%, a stadij IV 28,8%. Svega 9,8% bolesnika s karcinomom grkljana su nepušači. Uspoređujući pre-COVID i COVID razdoblje, postoji značajna statistička razlika među stadijima karcinoma ($P < 0,001$). U COVID-19 pandemiji bolesnici su se javljali s uznapredovalim karcinomom, što je sukladno činjenici da je bio ograničen pristup bolnicama. U petogodišnjem razdoblju, pojava plućnih metastaza zabilježena je 2020. i 2021. godine sa statistički značajnom razlikom između razdoblja prije i poslije pandemije ($P < 0,01$).

Zaključak: Vodeće sijelo metastaza pločastog karcinoma grkljana su pluća. Njihova incidencija i dalje nije visoka. Pandemija je imala bitan utjecaj na porast broja uznapredovalih karcinoma grkljana i plućnih metastaza. Rano otkrivanje je bitno za prognozu karcinoma grkljana.

9. SUMMARY

Diploma thesis title: Incidence of pulmonary metastases of laryngeal squamous cell carcinoma at the time of diagnosis at University Hospital of Split: a retrospective study.

Objectives: The aim of this study was to show the incidence of lung metastases of laryngeal squamous cell carcinoma at the time of diagnosis over a five-year period.

Subjects and methods: This retrospective study included all patients diagnosed with squamous cell carcinoma of the larynx at the Department of Ear, Nose and Throat with Head and Neck Surgery at University Hospital of Split within the period from January 1st 2017 to December 31st 2021. The study investigated the nature and behavior of laryngeal squamous cell carcinoma regarding to factors such as age, gender, anatomical division of the tumor, first symptom, histological and clinical grade, frequency of metastases, risk factors and use of surgery in treatment.

Results: Lung metastases were confirmed in 5.2% of the 153 patients included in the study. The mean age for the occurrence of laryngeal squamous cell carcinoma was 65.47 ± 8.9 , and the median was 65. The ratio of men to women with lung metastases was 7:1. 87.5% of the respondents with lung metastases were over 65. Glottic and supraglottic areas together accounted for 25% of the cancers with lung metastases, whereas subglottic cancers showed no metastases. Histological grade G II was the most common stage of differentiation of laryngeal cancer. Clinical stage I cancers accounted for 39.9% of the laryngeal cancers, whereas 9.2% were at stage II, 22.2% were at stage III, and 28.8% were at stage IV. As much as 9.8% of patients with laryngeal cancer were non-smokers. Comparing the pre-COVID and the COVID period, a significant statistical difference was found between cancer stages ($P < 0.001$). During the COVID-19 pandemic, there were more patients with advanced cancer, which is consistent with the fact that access to hospitals was limited. In the studied five-year period, the occurrence of lung metastases was recorded in 2020 and 2021 with a statistically significant difference between the period before and after the pandemic ($P < 0.01$).

Conclusion: The most common site for metastases of squamous cell carcinoma of the larynx were the lungs. However, their incidence was not particularly high. The pandemic has had a significant impact on the increase in the number of advanced laryngeal cancers and lung metastases. Early detection is essential for the prognosis of laryngeal cancer.

10. ŽIVOTOPIS

OPĆI PODATCI

Ime i prezime: Nada Šuljić

Datum rođenja: 27. rujna 1997.

Mjesto rođenja: Split

Državljanstvo: hrvatsko

Adresa stanovanja: Hercegovačka 78, Split, Hrvatska

ŠKOLOVANJE

2004. – 2012. Osnovna škola „Ravne njive“, Split

2012. – 2016. III. Gimnazija, Prirodoslovno - matematička gimnazija, Split

2016. – 2022. Medicinski fakultet Sveučilišta u Splitu, studijski program medicina

JEZICI

Aktivno služenje engleskim jezikom

ZNANJA I VJEŠTINE

Demonstratorica na Katedri za kliničke vještine (2021.-2022.)

Članica udruge Crowsic Split (2019.-2020.)