

Radiografska procjena gubitka kosti oko zubnih implantata kod all-on-4 radova

Segin, Andrija

Master's thesis / Diplomski rad

2022

Degree Grantor / Ustanova koja je dodijelila akademski / stručni stupanj: **University of Split, School of Medicine / Sveučilište u Splitu, Medicinski fakultet**

Permanent link / Trajna poveznica: <https://um.nsk.hr/um:nbn:hr:171:949008>

Rights / Prava: [In copyright](#)/[Zaštićeno autorskim pravom.](#)

Download date / Datum preuzimanja: **2025-01-13**



Repository / Repozitorij:

[MEFST Repository](#)



**SVEUČILIŠTE U SPLITU
MEDICINSKI FAKULTET**

Andrija Segin

**RADIOGRAFSKA PROCJENA GUBITKA KOSTI OKO ZUBNIH IMPLANTATA KOD
ALL-ON-4 RADOVA**

Diplomski rad

Akadska godina:

2021./2022.

Mentor:

Doc. dr. sc. Ivan Brakus, dr. med. dent.

Split, srpanj 2022.

**SVEUČILIŠTE U SPLITU
MEDICINSKI FAKULTET**

Andrija Segin

**RADIOGRAFSKA PROCJENA GUBITKA KOSTI OKO ZUBNIH IMPLANTATA KOD
ALL-ON-4 RADOVA**

Diplomski rad

Akadska godina:

2021./2022.

Mentor:

Doc. dr. sc. Ivan Brakus, dr. med. dent.

Split, srpanj 2022.

Zahvaljujem svom mentoru doc. dr. sc. Ivanu Brakusu na strpljenju, pomoći i znanju koje mi je prenio u izradi ovog rada kao i tijekom studija.

Također, zahvaljujem svim profesorima koji su mi tijekom studiranja prenijeli znanja i iskustva koja će mi koristiti u mom budućem radu.

Moram zahvaliti i prijateljima, kako onima iz mog rodnog grada, tako i svima koje sam stekao tijekom studiranja, a bili su mi velika podrška i druga obitelj.

Na kraju, najveću zahvalnost dugujem svojoj obitelji, roditeljima, bratu i sestri koji su uz mene bili tijekom cijelog školovanja, vjerovali u mene, sa mnom proživljavali svaki moj pad i slavili svaki uspjeh. Hvala na neizmjernoj podršci, razumijevanju, savjetima i ljubavi.

Završavam ovo životno poglavlje bogatiji za sve vas.

Hvala vam!

SADRŽAJ

| | |
|--|----|
| 1.0. UVOD | 1 |
| 1.1. Kost..... | 2 |
| 1.1.1. Alveolarna kost | 3 |
| 1.1.2. Atrofija alveolarnog grebena | 4 |
| 1.2. Implantologija..... | 4 |
| 1.2.1. Povijest dentalne implantologije..... | 5 |
| 1.2.2. Moderna implantologija..... | 6 |
| 1.2.3. Fiksna proteza i most na implantatima | 7 |
| 1.2.4. Radiologija u implantologiji | 8 |
| 1.3. <i>All-on-4</i> | 8 |
| 1.3.1. Imedijatno opterećenje..... | 9 |
| 1.3.2. <i>All-on-4</i> : kriteriji uključivanja | 10 |
| 1.3.3. <i>All-on-4</i> : protetska opskrba..... | 11 |
| 2.0. CILJ ISTRAŽIVANJA | 12 |
| 3.0. MATERIJALI I METODE | 14 |
| 4.0. REZULTATI | 17 |
| 4.1. Karakteristike ispitanika..... | 18 |
| 4.2. Gubitak kosti oko implantata..... | 19 |
| 4.3 Usporedba po vrsti rada u antagonističkoj čeljusti | 24 |
| 5.0. RASPRAVA | 25 |
| 6.0. ZAKLJUČAK | 28 |
| 7.0. LITERATURA | 30 |
| 8.0. SAŽETAK | 35 |
| 9.0. SUMMARY | 37 |
| 10.0. ŽIVOTOPIS | 39 |

1.0. UVOD

Poboljšanjem opće kvalitete života čovjeka produžio se i životni vijek. Starenjem populacije broj pacijenata s potpunom ili nepotpunom bezubosti raste. Gubitak zuba ne predstavlja više samo gubitak funkcije, nego i gubitak estetike koja u današnje vrijeme predstavlja veliki socijalni problem kod pacijenata. Velika većina bezubih pacijenata globalno, opskrbljena je mobilnim protetskim radom koji zadovoljava njihove osnovne potrebe. Mobilni protetski radovi u velikom broju slučajeva rezultiraju nezadovoljstvom pacijenta, bilo zbog estetike ili žvačne i govorne funkcije te je prisutna želja za dugotrajnim i učinkovitim rješenjem. Implantoprotetska terapija pružila je novi pogled na sanaciju potpuno i djelomično bezubih čeljusti. Postavom implantata potreba za opsežnim brušenjem preostalih zuba je smanjena, a njihovom ugradnjom postignuta je bolja retencija i stabilizacija rada. Poboljšana je žvačna i govorna funkcija te estetika cjelokupnih radova što pridonosi samopouzdanju i zadovoljstvu samih pacijenata.

Implantoprotetska terapija obuhvaća širok spektar mogućih protetskih rješenja, od mobilnih do fiksnih. Cijeljenje kosti oko implantata slično je fiziološkom cijeljenju koštanih tkiva. Uspjeh terapije može se predvidjeti samo ako imamo dovoljno koštanog i gingivnog tkiva. Nove metode poput all-on-4 terapije zaobilaze potrebu za uobičajenim metodama koštanih augmentacija ukoliko volumen kosti nije dovoljan te tako znatno skraćuju sam proces oporavka(1).

1.1. Kost

Kost je metabolički aktivno vezivno tkivo koje osigurava strukturnu potporu, olakšava kretanje pružanjem poluga za mišiće te sudjeluje u metaboličkim, endokrinim i hematološkim procesima.

Služi kao rezervoar faktora rasta i minerala (2), a sastoji se od kortikalnog i trabekularnog dijela. Kortikalni dio kosti zauzima 80% površine od čega su 30% vaskularni kanali. Ovaj dio sastoji se od gustog kompaktnog tkiva koje je prožeto krvnim žilama i živcima te predstavlja vanjski dio kosti. Trabekularni dio zauzima 20% koštane mase, a veći dio prostora ispunjen je koštanom srži. Trabekularna kost prenosi mehaničko opterećenje sa zglobne površine na kortikalnu kost te hidraulički apsorbira udarce (3).

Na razini tkiva, koordinirana aktivnost stvaranja i resorpcije kosti osigurava mehanizme za modeliranje i remodeliranje kosti. Modeliranje kosti označava stvaranje nove kosti tijekom rasta i razvoja. Remodeliranje kosti je koordinirani proces u kojem se najprije resorbira stara kost, a zatim biva zamijenjena novom, odvija se tijekom održavanja samog kostura te acidobazne ravnoteže organizma uslijed homeostatske potrebe za kalcijem i fosfatima. Na staničnoj razini, formacija koštanog matriksa posredovana je osteoblastima dok je koštana resorpcija posredovana osteoklastima (4).

Koštane stanice čine oko 10% volumena kosti. Nastaju iz dvije stanične linije. Osteociti i osteoblasti diferencirani su od osteoprogenitornih stanica iz mezenhimske matične stanične linije dok su osteoklasti hematopoetskog porijekla. Osteoblasti oblažu površinu kosti te se smatraju stanicama koje stvaraju kost jer sintetiziraju i luče koštani organski matriks. Aktivnost im je obilježena stvaranjem alkalne fosfataze. Osteociti čine 90% svih koštanih stanica, održavaju koštani matriks i posreduju u homeostazi kalcija. Osteoklasti su velike stanice koje sadržavaju više jezgri, nalaze se u udubljenjima na površini kostiju, tzv. Howshipovim lakunama. Zaslužni su za resorpiranje kosti upravljano citkoinima, paratireoidnim hormonom te kalcitoninom (2).

1.1.1. Alveolarna kost

U maksili, alveolarni nastavak predstavlja greben koji se nalazi na kaudalnom dijelu kosti. U mandibuli alveolarni nastavak predstavlja greben koji se nalazi na kranijalnom dijelu kosti. Alveolarni nastavci o zubi su ovisne tvorbe, formiraju se tijekom nicanja zubi te se njihovim gubitkom resorbiraju. Alveolarna kost sastoji se od prave alveolarne kosti, spongiozne kosti i vanjske kompaktne kosti. Vanjski dio alveolarnog nastavka pokriven je kompaktnom kosti. Na prijelazu u unutarnji dio alveole zamijenjuje ju prava alveolarna kost. Prava alveolarna kost prožeta je Volkmannovim kanalima kroz koje krvne žile i živci opskrbljuju parodont zuba. Spongiozna kost nalazi se između kompaktne kosti i prave alveolarne kosti (5).

1.1.2. Atrofija alveolarnog grebena

U modernom društvu ljudi ostvaruju sve veću životnu dob. Starenje je povezano s brojnim patološkim stanjima, a i brojnim oralnim bolestima što dovodi do gubitka zubi. Gubitak zubi može imati različite uzroke, primjerice parodontitis, opsežni karijes ili zubna trauma, a bez obzira na uzrok gubitka zubi rezultat je uvijek isti. Fiziološke mastikatorne sile koje su primjenjene preko korijena zuba više ne postoje. Prema Wolffovom zakonu nedostatak korištenja i prestanak stimulacije kosti dovodi do gubitka njene koštane mase (6).

Atrofija alveolarnog grebena može biti fiziološka i patološka.

Fiziološka atrofiya alveolarne kosti nastaje prilikom gubitka zuba. Nakon ekstrakcije zuba u alveoli se formira krvni ugrušak, stvara se osteidno tkivo te se u njega ulažu kalcijeve soli. Nakon završetka procesa reparacije i okoštavanja zubne alveole ostaje bezubi zubni greben i počinje proces atrofije. Sile na greben više ne postoje kao ni impulsi koji aktiviraju stvaranje kosti te kost atrofira.

Patološka atrofiya najčešće je uzrokovana parodontopatijama. Alveolarni greben ne atrofira ravnomjerno, dijelovi koji su jače zahvaćeni bolešću atrofiraju brže. Fiziološka atrofiya zahvaća bezubi, alveolarni greben dok je kod patološke atrofije karakteristična atrofiya alveola sa zubima i interdentalnih koštanih septa. Prilikom ekstrakcije zuba patološka atrofiya prestaje, okoštavanjem alveole započinje fiziološka (7).

1.2. Implantologija

Dentalna implantologija je kirurška disciplina dentalne medicine u kojoj se operativnim zahvatom implantat ugrađuje u kost bezubog dijela čeljusti. Implantat je kirurška komponenta ugrađena u kost na koju se pričvršćuju razni nadomjesci poput krunica, mostova ili proteza. Najčešće se izrađuje od titana ili keramike jer su ti materijali biokompatibilni i sudjeluju u procesu oseointegracije; biološkom povezivanju implantata i kosti. Uspješno provedena implantološka terapija ovisi o općem stanju organizma i zdravlju tkiva u ustima. Bitno je pomno isplanirati položaj i broj zubnih implantata koji će biti primjenjeni. Biomehaničke sile tijekom žvakanja imaju velik

utjecaj na održivost rada pa je isto tako bitno procijeniti koja širina i smjer ugradnje implantata predstavljaju najpovoljniji odnos. Količina stresa na implantat isto tako ovisi o materijalu nadogradnje, kao i o materijalu u kontra čeljusti. Pri planiranju ugradnje implantata potrebno je uzeti detaljnu stomatološku i medicinsku anamnezu, klinički pregled te obaviti rendgenološku analizu čeljusti (8, 9).

1.2.1. Povijest dentalne implantologije

Ljudi su se oduvijek suočavali s problemima vezanim uz gubitak zuba. U davnim vremenima nemogućnost normalnog žvakanja minimalno obrađene hrane bila je prijetnja nečijem opstanku. Uz napredovanje prerade namirnica samopreživljavanje više nije predstavljalo problem, problem je bila sposobnost uživanja u različitim vrstama hrane. Uživanje u različitim teksturama hrane tada je postao glavni čimbenik motivacije zadržavanja prirodnih zuba ili nadomještanja istih. U današnja moderna vremena glavna motivacija za očuvanje zuba postala je estetika osmjeha i faktor socijalne uklopivosti. Porastom suvremenih dentalnih tehnika sačuvanje zuba postalo je moguće i poželjno (10).

Otprilike 2500. godine prije Krista, stari Egipćani pokušali su stabilizirati zube upotrebom žice za ligature od zlata. Etrušćani su oko 500. godine prije Krista koristili kosti životinja povezane ligaturama i tako stvarali prve primitivne mostove. Prvi dokazi o zubnim implantatima pripisuju se Majama 600. godine nakon Krista. Maje su ugrađivale izrezbarene komadiće školjki u kosti mandibule. Radiografske snimke mandibula Maja pokazuju kompaktnu formaciju kosti oko implantata (11). Period od 1500. do 1800. godine u Europi obilježen je pokušajima alotransplantata te pokušajima implantacije raznih plemenitih legura u kost. Dr. John Hunter predlagao je presađivanje zuba s kadavera na ljude te je uspješno transplantirao zub u pijetlov češalj. 1801. Dr. J. Magglio implantirao je zlatnu cijev u ekstrakcijsku ranu, usprkos stabilnosti implantata, no postupak nije uspio zbog infekcije gingive. (11, 12).

U prvoj polovici 20. stoljeća prateći industrijsku revoluciju i dolazak novih materijala na tržište, implantologija je doživjela procvat. 1930. godine braća Strock ugradili su prvi implantat na vijak od legure kobalta i kroma te se on smatra prvim endoosealnim zubnim implantatom od biokompatibilnog materijala. Braća Strock također su uveli primjenu antibiotika za parodontalne

bolesti. Godine 1938. dr. P. B. Adam razvio je cilindrični endoosealni implantat koje je sadržavao gingivalnu kapicu danas poznatu kao gingivaformer (11). Formaggini (“otac moderne implantologije”) i Zeponi 1940. godine razvili su endoosealni implantat spiralnog dizajna od nehrđajućeg čelika koji je omogućio urastanje kosti u rezove na metalu (13).

Prava revolucija u dentalnoj implantologiji dogodila se 1978. godine kada je dr. P. Branemark predstavio dvostupanjski implantat u obliku korijena zuba. Koristio je vijke od čistog titana. Branemarkovi implantati prvi put su postavljeni 1965. godine i smatramo ih prvim dobro dokumentiranim i dobro održanim implantatima do tada. Svom prvom pacijentu Branemark je ugradio 4 implantata u mandibularnu kost. Ti implantati su se kroz sljedećih 6 mjeseci integrirali i ostali sačuvani 40 godina. Do ovog otkrića došao je 1952. godine postavljajući titanske komore u bedrene kosti kunića; s vremenom su komora i kost postale čvrsto pričvršćene. Ovu ideju prenio je u područje dentalne medicine i uveo pojam ”oseintegracije”. Oseintegraciju je definirao kao izravnu strukturnu i funkcionalnu vezu između žive kosti i površine implantata koji nosi opterećenje. Nakon Branemarkovog cilindričnog implantata kasnije su se pojavile mnoge druge vrste i oblici (11).

1.2.2. Moderna implantologija

U posljednjih 50 godina implantološka se stomatologija razvila od eksperimentalnog liječenja do vrlo predvidljive opcije zamjene nedostajućih zuba implantatima. Naširoko se u svakodnevnoj praksi koristi kod potpuno i djelomično bezubih pacijenata s velikim uspjehom. Implantoterapija danas nudi značajne funkcionalne i estetske prednosti u odnosu na konvencionalne fiksne i mobilne protetske radove.

Pioniri moderne implantološke terapije, profesor Branemark, koji je uveo pojam oseintegracije, i profesor Schroeder, koji je ispitao i utjecaj implantata na meka tkiva, zajedno sa svojim timovima postavili su uvjete za razvoj novih tehnologija i uspostavili bazu za daljnji napredak implantologije. Osamdesetih godina 20. stoljeća njihovi timovi počeli su razvijati implantate različitih materijala i oblika. Razvili su titanske i keramičke implantate bez navoja i s navojem, no prevladao je navojni čvrsti vijčani tip. Evoluciju tog tipa implantata potaknuo je

Albrektsson. Do kraja osamdesetih implantologija je prešla na dvodijelne implantate kako bi ponudili veću protetsku fleksibilnost s različitim upornicima.

Devedesetih godina implantološka terapija proširila se na djelomično bezube pacijente. Implantoterapija osim na funkcionalnost tada počinje gledati i estetsku komponentu. Mnoga klinička istraživanja tražila su rješenje za poboljšanje stanja mekih i tvrdih tkiva te su tako nastale kirurške tehnike augmentacije tvrdi i mekih tkiva. Najbolje dokumentirane kirurške tehnike za augmentaciju kosti bile su vođena regeneracija kosti korištenjem membrana te elevacija poda sinusa. Došlo je do promjene u tehnološkoj obradi površine implantata, do tada su dominirali glatko obrađeni titan i grubi mikroporozni titan. Novi razvoj pokrenula je studija Sveučilišta u Bernu, ispitivanjem utjecaja površinskih karakteristika na apoziciju kosti. Najbolji spoj između kosti i titanske površine pronađen je za površinu proizvedenu pjeskarenjem uz korištenje velike granulacije i tehniku jetkanja kiselinom. Mikrohrapave površine dobivene ovim metodama i danas su zlatni standard. Industrija također odgovara i proizvodnjom većeg broja komponenti protetskih implantata kao npr. upornici pod kutom te cementni upornici.

Godine velikih otkrića u implantologiji su završile s početkom 21. stoljeća te se implantologija danas okrenula prema sitnijim poboljšanjima kao što su estetski izazovi mekotkivnog cijeljenja oko implantata te predvidljivosti same implantološke terapije (14).

1.2.3. Fiksna proteza i most na implantatima

Fiksne proteze koristimo kod pacijenata koji su potpuno bezubi te imaju visoku liniju osmijeha. Pacijenti s visokom linijom osmijeha nisu kandidati za ovu terapiju jer se kod njih može vidjeti prijelaz s rada na gingivu što ne ispunjava estetske zahtjeve. U fiksne proteze ubrajamo all-on-4 i all-on-6 radove koje doktor dentalne medicine pomoću vijka pričvršćuje na nadogradnje na implantatima.

Most na implantatima koristi se kod pacijenata s blagom resorpcijom grebena gdje možemo postići zadovoljavajuću estetiku. Most se na implantata pričvršćuje cementiranjem ili vijcima (15, 16).

1.2.4. Radiologija u implantologiji

Radiološke pretrage predstavljaju obavezan postupak pri planiranju i praćenju implantoprotetske terapije. Rendgenske zrake otkrio je W. C. Roentgen 1895. godine i tako uveo 2D radiografiju u medicinu. Potkraj 20. stoljeća izumljena je kompjutorizirana tomografija-CT kao i kompjutorizirana tomografija s koničnim snopom zraka-CBCT. CBCT danas predstavlja zlatni standard u planiranju implantoprotetske terapije. Digitalizacija radiologije donosi brojne prednosti u odnosu na analogne snimke. Ima niže doze zračenja, kraće vrijeme ekspozicije, bolju rezoluciju te mogućnost pohrane i razmjene podataka u digitalnom obliku.

3D radiografija koristi se u planiranju implantoprotetske terapije. Razvijeni su mnogi programi za obradu snimki tako da možemo izmjeriti određene vrijednosti i udaljenosti, primjerice debljinu i kakvoću kosti te provjeriti pristaju li dimenzije implantata dimenzijama kosti u koju će biti ugrađen.

2D snimke mogu biti intraoralne i ekstraoralne. Intraoralne metode sadržavaju bite-wing i okluzalne snimke dok je glavni predstavnik ekstraoralnih snimki ortopantomogram. Kod praćenja pacijenta nakon izvršenog implantološkog kirurškog zahvata koristimo ortopantomogram kako bismo pomoću što manjeg zračenja pacijenta dobili sve potrebne informacije o stanju u obje čeljusti. U planiranju same terapije danas ih izbjegavamo zbog nedostatka treće dimenzije i moguće pogreške (17).

1.3. *All-on-4*

Velik broj ljudi u svijetu pogođen je teškim gubitkom zuba. Iako su dostupni različiti pristupi liječenju djelomično bezubih pacijenata, restauracija potpuno bezubih pacijenata revolucionirana je tek primjenom implantatima poduprtih nadomjestaka.

All-on-4 metoda razvijena je u Švicarskoj, u tvrtci Nobel Biocare. Pionir metode je dr. Paulo Malo, koji je 1998. godine izveo prvi *all-on-4* rad. Koncept je razvijen kako bi maksimalno

iskoristili ostatak kosti u atrofiranim čeljustima dopuštajući imedijatno opterećenje kojim izbjegavamo regenerativne postupke koji produžuju vrijeme liječenja i tako povećavaju i same troškove(16). Protokol koristi četiri implantata u čeljusti koji podupiru privremene, fiksne i imedijatno opterećene proteze. Dva anteriorno smještena implantata postavljena su aksijalno dok su dva posteriorno smještena implantata postavljena pod kutom zbog aksijalno resorbirane kosti. Postava četiri implantata u čeljust omogućuje primjenu proteza do 12 zuba koje omogućuju izvanrednu žvačnu učinkovitost (18, 19). Metoda imedijatnog opterećenja implantata u bezubim čeljustima postala je vrlo popularna među kliničarima kao i među pacijentima. Visoka stopa preživljavanja i niska učestalost komplikacija pokazuje predvidljivost implantoprotetske terapije neovisno o režimu opterećenja implantata (20, 21).

1.3.1. Imedijatno opterećenje

All-on-4 metoda pruža nam mogućnost saniranja bezubosti fiksnim radom u samo jednom danu što je pogodno za pacijente koji nisu u mogućnosti nositi totalne proteze zbog nagona na povraćanje kao i za pacijente koji žele brzo rješenje potpune bezubosti. Osim pacijenata koji žele izbjeći razdoblje dugotrajnog oporavka zbog privatnog ili poslovnog života, na ovu metodu se odlučuju i inozemni pacijenti što pogoduje razvoju dentalnog turizma.

Saniranje bezubosti u jednom danu postiže se imedijatnim opterećenjem implantata provizornim radom. Imedijatno opterećenje implantata postalo je popularno zbog više razloga kao što su skraćeno vrijeme liječenja i traume za pacijenta, a također nosi i psihološke i estetske prednosti. Smatra se da je odgovarajuća primarna stabilnost implantata najbitniji faktor kod imedijatnog opterećenja i koristimo ga ispred načela koje propisuje adekvatan volumen i gustoću kosti te cijeljenje od 3-6 mjeseci. Loša primarna stabilnost jedan je od najvećih razloga za neuspjeh implantološke terapije. Ostali uključuju upalu, gubitak kosti i biomehaničko preopterećenje. Oseointegracija implantata odvija se na dvije razine: primarna razina označava mehaničku vezu između implantata i okolne kosti nakon same implantacije, dok sekundarna razina predstavlja biološku stabilnost nakon regeneracije i remodeliranja kosti. Primarna stabilnost, definirana kao biometrijska stabilnost neposredno nakon ugradnje implantata, kritičan je čimbenik koji određuje dugoročni uspjeh implantološke terapije. Primarna stabilnost je odsutnost pokretljivosti implantata

u koštanom ležištu, pokretljivost implantata može uzrokovati naprezanje koje ometa stvaranje novih koštanih stanica te tako stvara resorpciju kosti i fibrozno tkivo oko implantata (22).

Stabilnost implantata u kliničkoj praksi prikazujemo pomoću parametra ISQ (*Implant Stability Quotient*). Koristi se kao neizravni pokazatelj kod određivanja vremenskog okvira za opterećenje implantata te kao prognostički pokazatelj mogućeg neuspjeha implantata. S obzirom na veliki značaj kvantitativne metode mjerenja stabilnosti implantata razvijene su metode kao što su periotest i analiza rezonantne frekvencije (RFA). RFA je postao najčešće korištena tehnika za mjerenje stabilnosti implantata u kliničkoj praksi, provodi se mjerenjem odgovora piezokeramičkog elementa pričvršćenog na implantat. Maksimalna amplituda odgovora kodira se u parametar ISQ koji se kreće od 0 do 100 proporcionalno sa stabilnošću. Nakon implantacije vrijednosti koje prikazuju dobru primarnu stabilnost i dostatne su za imedijatno opterećenje variraju od 60 do 80 za mandibulu i 50 do 60 za maksilu. Nakon određenog vremena vrijednost ISQ raste zbog stvaranja sekundarne stabilnosti procesom oseointegracije (23). U kliničkom radu često operater nije u mogućnosti koristiti RFA tehniku. Tada smatramo da je primarna stabilnost implantata zadovoljavajuća ako je primjena sile pri implantaciji 35 N cm ili više (24).

1.3.2. *All-on-4*: kriteriji uključivanja

All-on-4 metoda razvijena je kako bismo u što kraćem roku pacijentima s potpunom bezubosti omogućili dugotrajno fiksno protetsko rješenje. Metoda zaobilazi dugotrajan oporavak izbjegavajući operacije poput sinus lifta i komplikacije vezane uz njih. Također smanjuje ukupne troškove i vrijeme liječenja. Iako je metoda razvijena za iznimno resorbirane čeljusti, postoje minimalne vrijednosti koje se moraju zadovoljiti kako bi uspjeh terapije bio visok.

Anteriorno postavljene implantate u maksili i mandibuli nalaze se u interkaninom području. U maksili postavljanje implantata zahtjeva 5 mm širine i 10 mm visine dok je u mandibuli potrebno 5mm širine i 8mm visine kosti, no vrhovi implantata moraju biti smješteni ispred mentalnog otvora. Ukoliko zahvat uključuje ekstrakciju zuba prije same implantacije preporučeno je implantate postaviti između postekstrakcijskih rana zbog većeg volumena kosti i bolje primarne stabilnosti implantata.

Posteriorna regija godinama je uzrokovala probleme u postavi implantata, u maksili prilikom resorpcije kost postaje pretanka u vertikalnoj dimenziji zbog blizine maksilarnog sinusa dok se resorpcijom mandibule problem javlja zbog blizine n. Alveolarisa inferiora. Problem nedovoljnog prostora za aksijalnu postavu riješen je zakošenjem u postavi stražnjih implantata. Implantati trebaju biti postavljeni pod angulacijom od maksimalno 45 stupnjeva. Brojne studije istraživale su utjecaj angulirane postave implantata na oseointegraciju i resorpciju kosti. Dokazano je da se angulirani implantati u kosti ponašaju kao i aksijalno postavljeni te ne pokazuju slabije vrijednosti tijekom vremena (25, 26, 27).

1.3.3. *All-on-4*: protetska opskrba

Saniranje čeljusti pomoću fiksnog protetskog mosta na implantatima uključuje dva stupnja: privremeni i trajni fiksni protetski rad. *All-on-4* koncept podržava fiksne proteze od 10 do 12 članova po čeljusti, dok maksimalno 1 član smije biti u prevjesu iza zadnjeg sidrišta na implantatu. Proteza je pričvršćena vijcima. Cilj je postaviti rubne implantate što distalnije kako bi zadovoljili statiku fiksnog nadomjestka. Ukoliko operater procijeni da nije u mogućnosti zadovoljiti primarnu stabilnost odlučuje se na rad s više implantata kao što je *all-on-6* ili na postupke augmentacije kosti.

Privremeni rad sastoji se od akrilatne proteze pričvršćene vijcima za implantate momentom koji propisuje proizvođač implantološkog sustava, provizorij omogućuje cijeljenje mekih tkiva i oseointegraciju implantata zbog manjih sila koje djeluju na tkiva i implantate dok pacijent ima dostatnu žvačnu i estetsku funkciju.

Predaja trajnog fiksnog rada dolazi četiri do šest mjeseci nakon implantacije. Trajni fiksni rad sastoji se od metalne osnove, cirkonske osnove ili osnove od bioHPP materijala koja može biti obložena akrilatnom, kompozitnim smolama ili keramikom. Prije same postave bitno je da kliničar provjeri integriranost implantata kako trajni rad ne bi bio pomičan (28).

2.0. CILJ ISTRAŽIVANJA

Glavni cilj ovog istraživanja bio je ispitati postoji li utjecaj različitih parametara na resorpciju kosti na osnovi mjerenja resorpcije kosti oko zubnih implantata kod *all-on-4* radova na ortopantomogramskim snimkama.

Specifični ciljevi ovog istraživanja su:

- ispitati kakav utjecaj dob i spol pacijenta imaju na gubitak kosti unutar 2 godine;
- ispitati kakav utjecaj promjer i nagib zubnog implantata imaju na gubitak kosti unutar 2 godine;
- ispitati kakav utjecaj rad u antagonističkoj čeljusti ima na gubitak kosti unutar 2 godine (fiksni rad, mobilni rad, pacijentovi prirodni zubi).

Hipoteze:

- nakon postave zubnih implantata pri izradi *all-on-4* radova ne dolazi do značajne resorpcije kosti unutar 2 godine.
- količina izgubljene kosti nije povezana s parametrima kao što su starost, spol, nagib i veličina implantata.

3.0. MATERIJALI I METODE

3.1. Provedba mjerenja

Istraživanje je provedeno uz odobrenje etičkog povjerenstva Medicinskog fakulteta u Splitu pod brojem rješenja: 2 L81-198-03-04-22-0023.

Provodilo se u stomatološkoj poliklinici *Salona dental*. Započelo je u ožujku te trajalo do svibnja 2022. godine

Mjerena je resorpcija kosti oko zubnih implantata na *all-on-4* i *all-on-6* radovima kod 52 ispitanika. Sudjelovalo je 27 muškaraca i 25 žena u dobnom rasponu od 40 do 90 godina. Prosječna dob iznosila je 59,15 godina (SD=10,13). Korišteni su implantati sustava *k3pro Argon* (Argon Medical, Bingen am Rhein, Njemačka). *K3pro* implantati napravljeni su od titana i imaju mikroabradiranu površinu radi povoljnije oseointegracije. Kod svih radova je završna veza bila titan-kompozit, direktni dosjed na nadogradnju. Korišteni su implantati promjera 3; 3,5; 4 i 4,5 mm ovisno o poziciji u čeljusti i dostupnoj širini i kvaliteti kosti. Upornici na distalnim implantatima imali su angulacije od 0, 20, 30, 40 stupnjeva; 0 stupnjeva predstavlja aksijalnu postavu. Razlika resorpcije kosti oko implantata mjerena je uz pomoć računalnog programa *Idixel* (Morita, Kyoto, Japan) između ortopantomogramskih snimkama koje su napravljene postoperativno te kontrolnih snimkama koje su napravljene nakon dvije godine. Mjerenje je provedeno na snimkama gornjih ili donjih čeljusti, ovisno o postavi samih implantata. U obzir je uziman prosjek resorpcije mezijalno i distalno od samog implantata, a praćeno je i pacijentovo stanje u antagonističkoj čeljusti. Antagonistička čeljust sadržavala je prirodno zubalo, fiksno protetski metalkeramički rad ili mobilnu djelomičnu protezu.

Istraživanje uključuje sve pacijente koji su bili u bazi ortopantomogramskih snimaka poliklinike *Salona dental* od 2017. do 2022. godine te su podvrgnuti *all-on-4* terapiji. Iz istraživanja su isključeni ispitanici kod kojih ortopantomogramske snimke nisu bile zadovoljavajuće kvalitete te nije bilo moguće izvršiti precizno mjerenje. Također isključeni su i ispitanici kod kojih naknadne snimke razdoblja praćenja nisu zadovoljavale interval od 2 godine nakon postoperativnih snimaka.

3.2. Statistička analiza

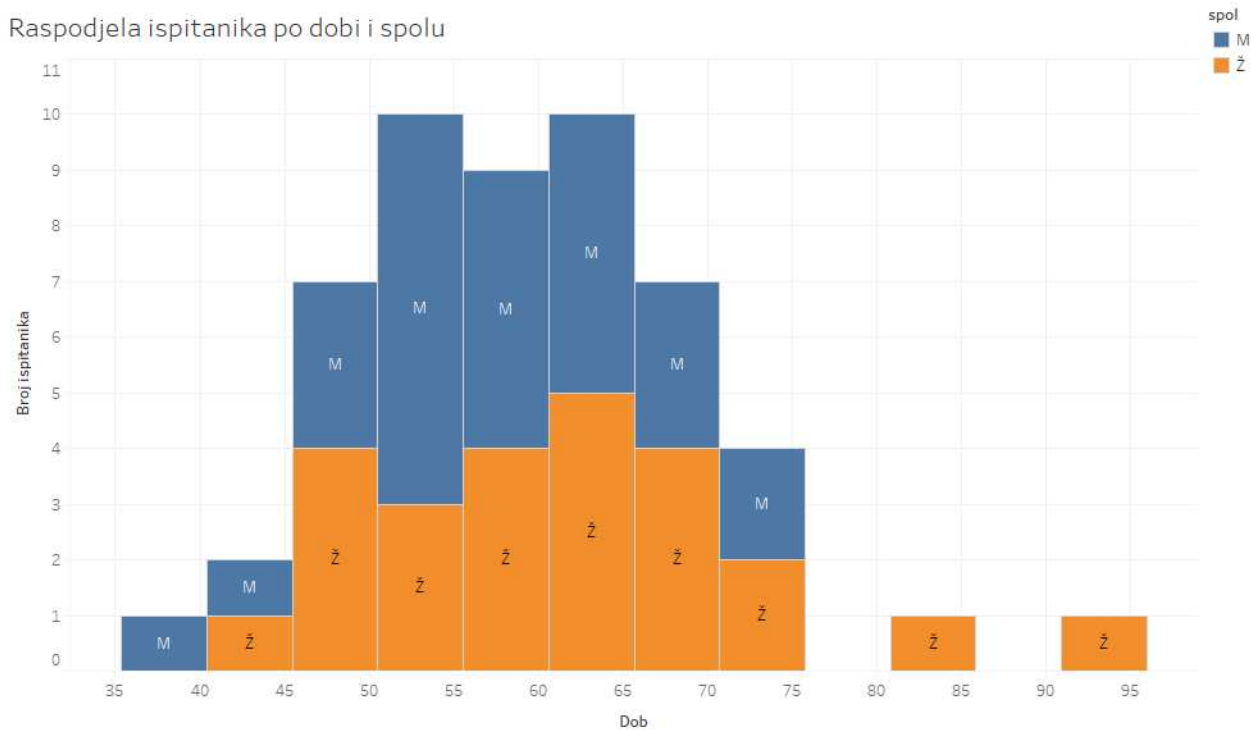
Svi prikupljeni podaci pravilno ispunjenih upitnika, uneseni su u statističku tablicu programa Microsoft Excel 2019 (Microsoft Corporation, Redmond, Washington, SAD). Statistički program MedCalc korišten je za analizu podataka (MedCalc Software, Ostend, Belgija). Za one podatke gdje je utvrđeno da isti ne prate normalnu distribuciju, srednja vrijednost prikazana je preko medijana. ANOVA, Kruskal-Wallis test i Mann Whitney test korišteni su za analizu razlika između skupina. Statistička značajnost je postavljena kao $P < 0,05$.

4.0. REZULTATI

U ovom radu praćena je radiografska procjena gubitka kosti oko zubnih implantata kod *all-on-4* radova na ciljnoj skupini ispitanika oba spola. Rezultati istraživanja nakon provedene statističke analize uz primjenu računalnog programa Medcalc prikazani su grafičkim prikazima po poglavljima.

4.1. Karakteristike ispitanika

Obzirom na spol, u istraživanje je uključeno 27 muškaraca i 25 žena. Raspodjela dobi prati normalnu distribuciju te najstariji pacijent ima 93 god., dok najmlađi pacijent ima 42 godine. Najviše pacijenata je dobne skupine od 50 do 70 godina (Slika 1.). Nema značajne razlike u distribuciji starosti između muškaraca i žena ($P= 0,192$, Slika 1.).

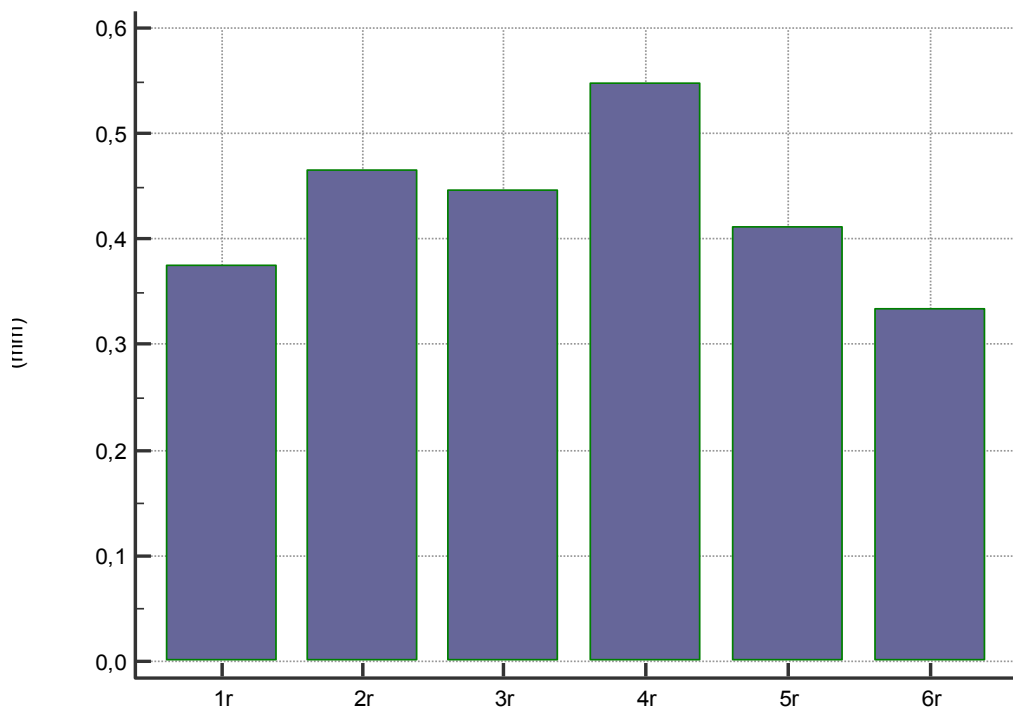


Slika 1. Raspodjela ispitanika po starosti i spolu.

4.2. Gubitak kosti oko implantata

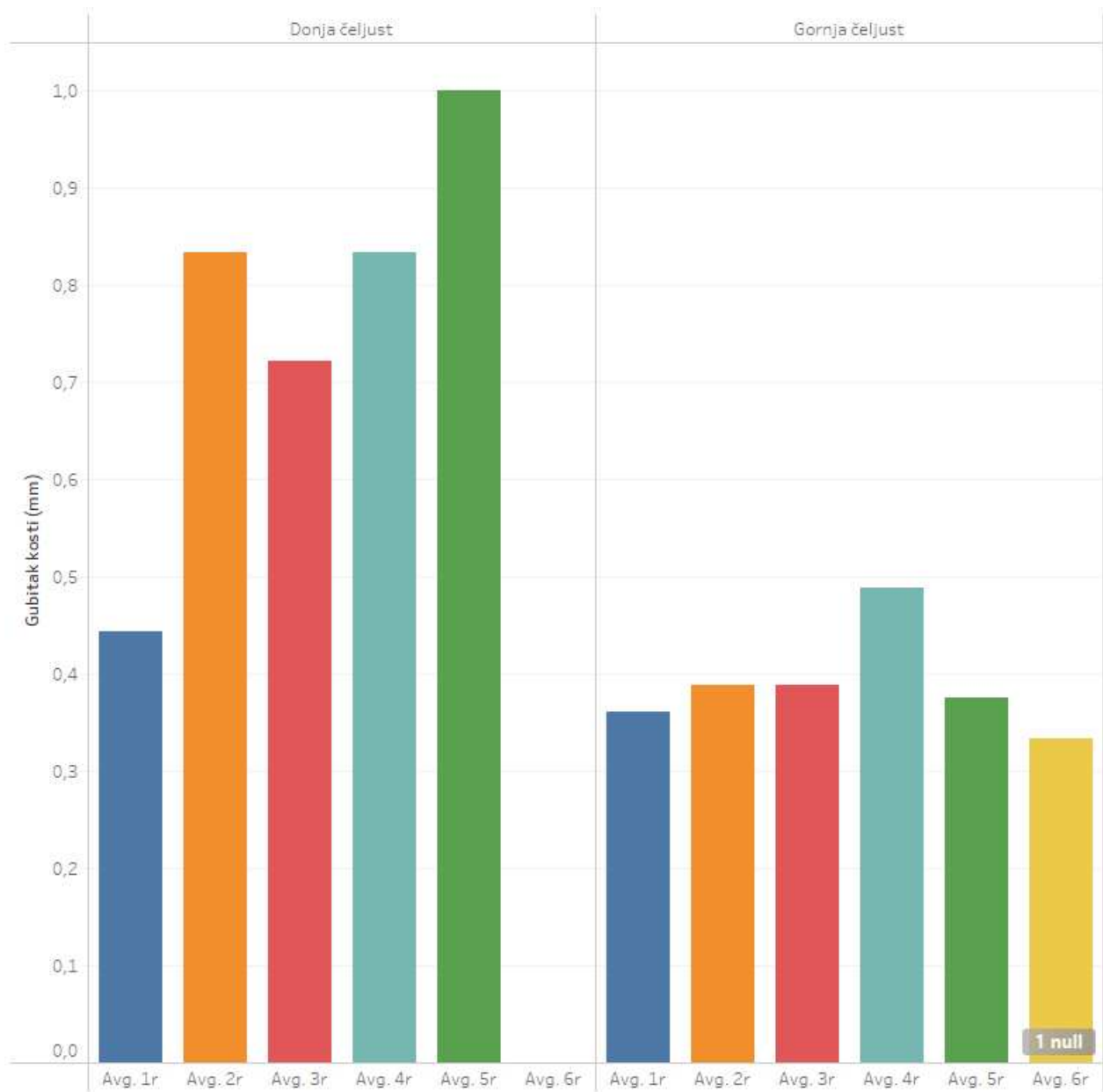
U istraživanju je promatrana razlika u razini marginalne kosti oko implantata. Ispitanici su podvrgnuti *all-on-4* ili *all-on-6* tretmanu, implantati su označeni pozicijama od 1r do 6r. 1r označava razliku u resorpciji kosti kod najdistalnije desno postavljenog implantata dok oznake do 6r prate postavu po grebenu do najdistalnije lijevo postavljenog implantata. Najčešće postavljene implantati s angulacijom su rubni implantati, tj. 1r, 4r i 6r.

Za najdistalniji implantat desno (1r) pokazao se prosječni gubitak kosti nakon dvije godine praćenja od 0,37 mm, dok je medijan 0 mm [IKR 0-0,5 mm, min-max= 0,00-1,50 mm]. Obzirom da distribucija gubitka kosti ne prati normalnu raspodjelu, koristiti ćemo medijane za opisivanje podataka. Za implantat 2r pokazao se medijan gubitka kosti od 0,15 mm [IKR 0-1 mm, min-max= 0,00-2,00 mm]. Zatim za implantat 3r medijan gubitka kosti je također 0 mm [IKR 0-1mm, min-max= 0,00-2,00 mm], te za 4r 0,5 mm [IKR 0-1 mm, min-max= 0,00-2,00 mm], 5r 0 mm [IKR 0-1 mm, min-max= 0,00-1,00 mm]. Na kraju za najdistalniji lijevo implantat (6r) medijan gubitka zuba je 0 mm [IKR 0-1 mm, min-max= 0,00-1,00 mm].



Slika 2. Prosječni gubitak kosti nakon dvije godine (podjela po poziciji implantata)

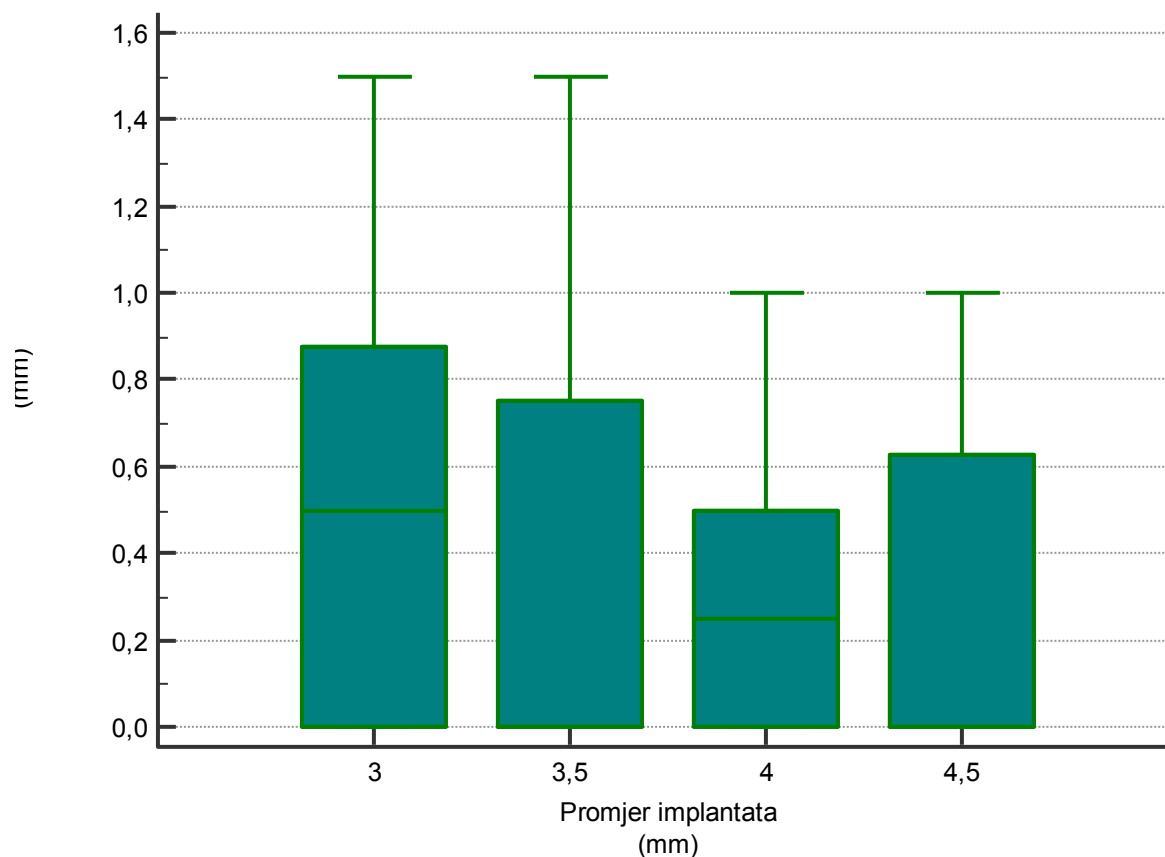
Nadalje, kod usporedbe medijana resporpcije kosti između gornje i donje čeljusti nisu vidljive značajne razlike ($P > 0,05$, Mann-Whitney test, Slika 3.).



Slika 3. Prosječni gubitak kosti (usporedba prema čeljusti i poziciji implantata).

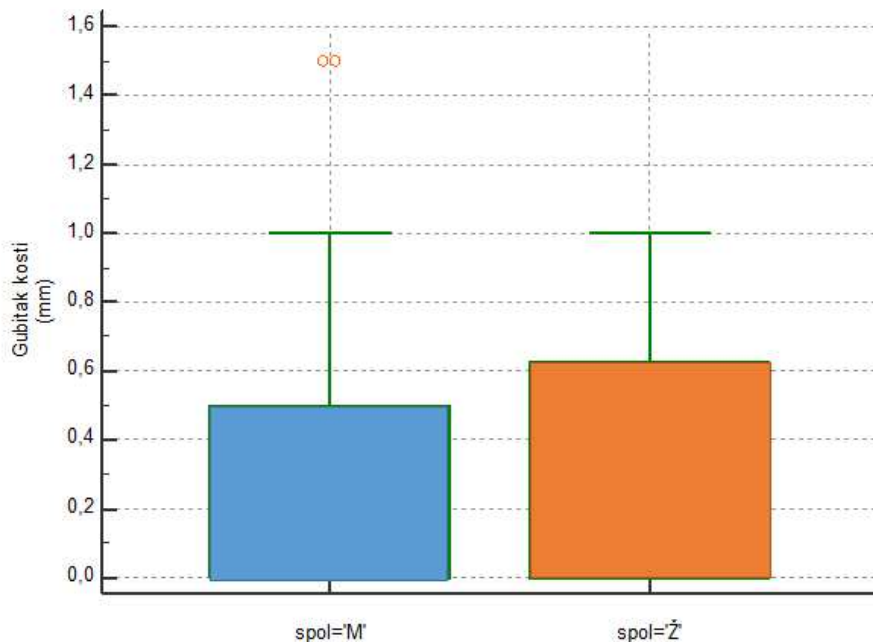
Zatim, nije potvrđena značajna ovisnost između različitih stupnjeva angulacije (20, 30, 40) i resorpcije kosti na poziciji 1r ($P= 0,389$, ANOVA). Slične P vrijednosti dobivene su i za ostale pozicije: 2r ($P= 0,313$), 3r ($P= 0,422$), 4r ($P= 0,451$), 5r ($P= 0,214$) i 6r ($P= 0,662$).

Uzimajući u obzir gubitak kosti s obzirom na promjer implantata također nije vidljiva značajna razlika pri različitim promjerima (3; 3,5; 4; 4,5 mm) kod pozicije 1r ($P= 0,663$). Za ostale pozicije 2r ($P= 0,622$), 3r ($P= 0,921$), 4r ($P= 0,443$), 5r ($P= 0,932$) i 6r ($P= 0,501$) također nije vidljiva značajna razlika. Najzastupljeniji implantati u radovima su oni promjera 3,5mm (ukupno u 82 slučaja).

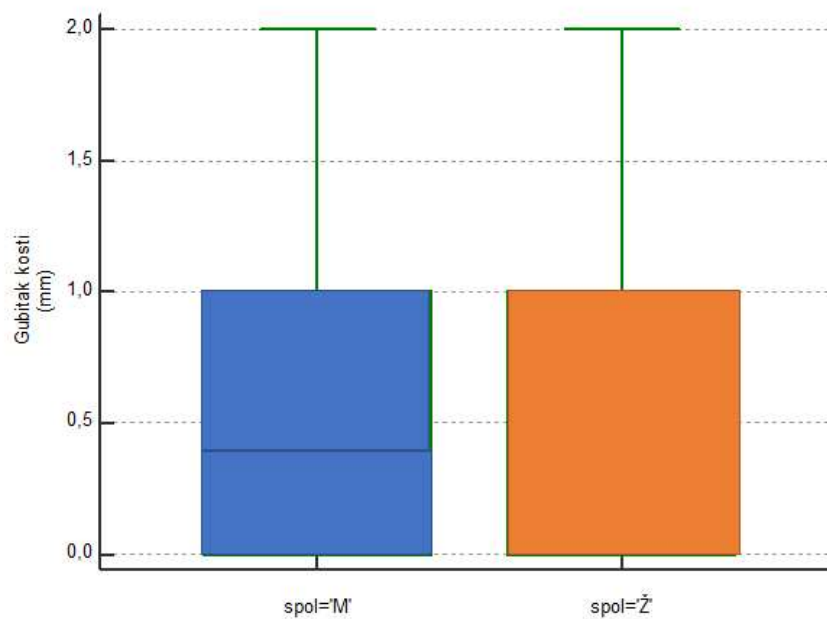


Slika 4. Usporedba gubitka kosti i promjera implantata.

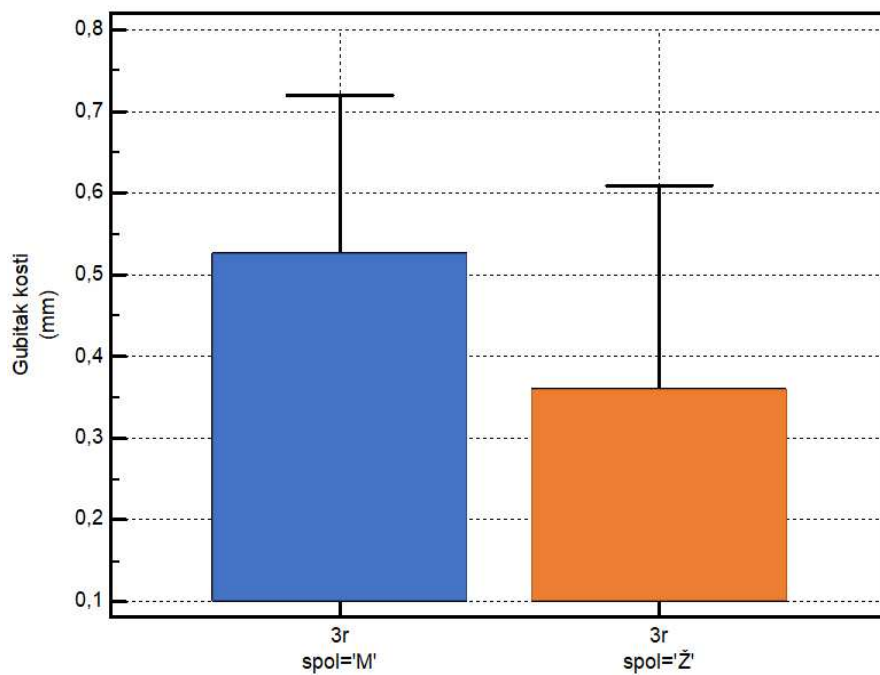
Nije se pokazala značajna razlika među spolovima u gubitku kosti oko implantata. Za sve lokacije od najdistalnije desno (1r) do najdistalnije lijevo (6r) pokazao se $P > 0,05$ (Mann-Whitney test) (Slika 5., Slika 6., Slika 7., Slika 8.).



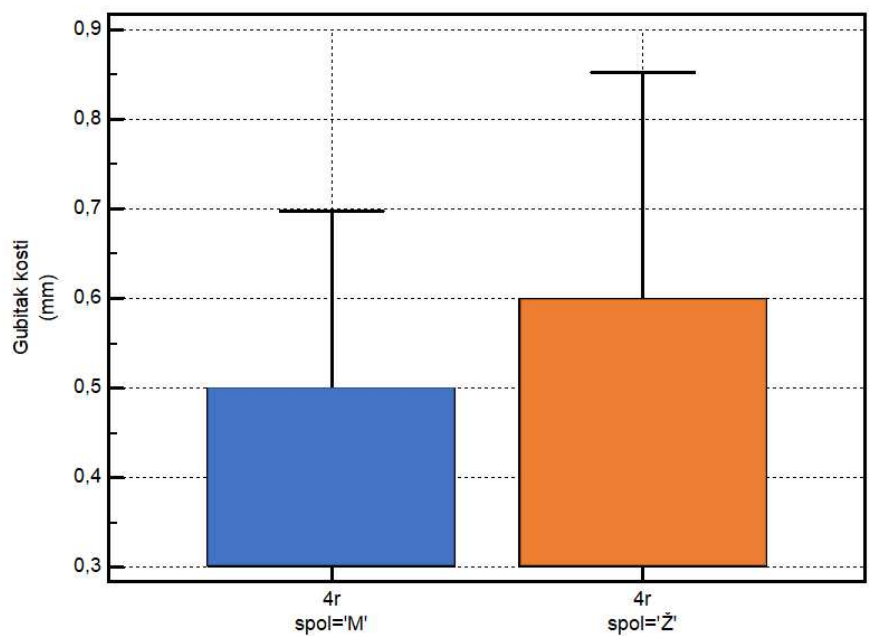
Slika 5. Gubitak kosti najdistalnije desno (1r), usporedba po spolu.



Slika 6. Gubitak kosti na 2r poziciji, usporedba po spolu.



Slika 7. Gubitak kosti na 3r poziciji, usporedba po spolu

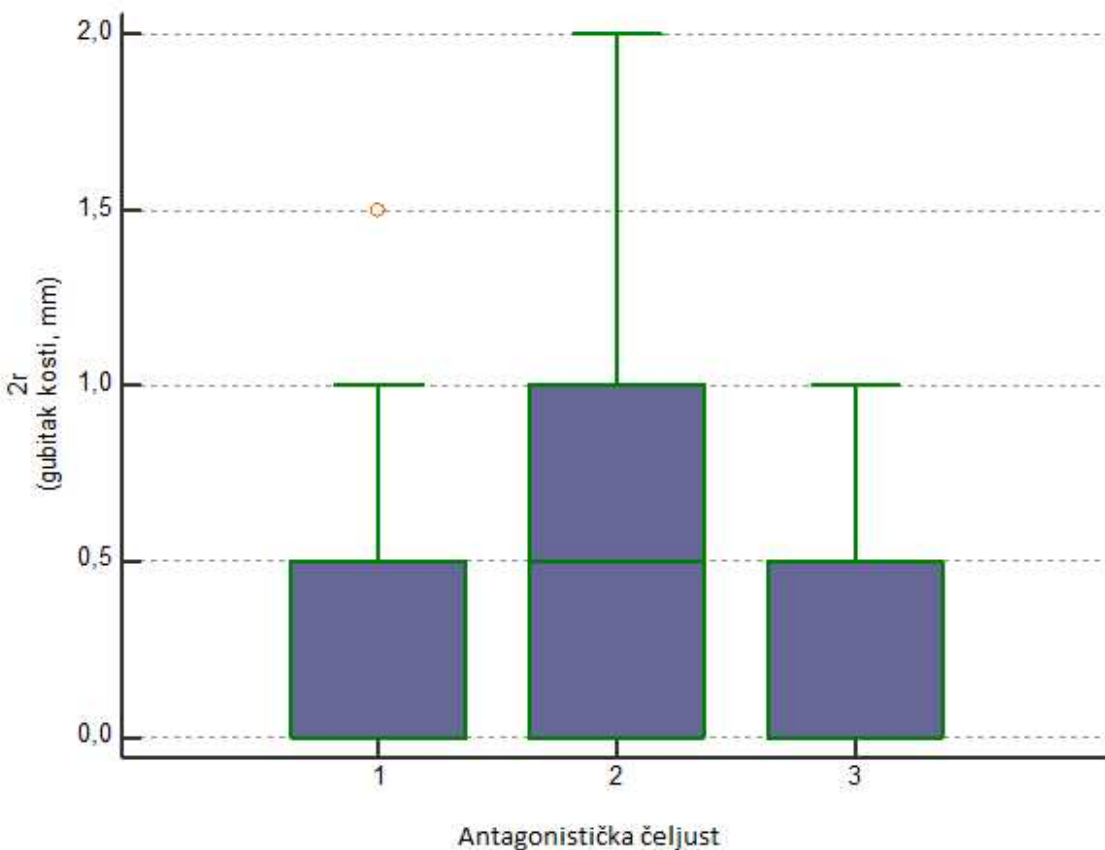


Slika 8. Gubitak kosti na 4r poziciji, usporedba po spolu

4.3 Usporedba po vrsti rada u antagonističkoj čeljusti

Promatrali smo utjecaj stanja u antagonističkoj čeljusti na resorpciju kosti oko implantata. U antagonističkoj čeljusti postojale su tri različite komponente: 1 - prirodno zubalo, 2 - metal keramika, 3 - kombinirani rad.

Pri usporedbi gubitka kosti oko implantata s obzirom na rad u antagonističkoj čeljusti nije se pokazala statistički značajna razlika na lokaciji 1r ($P= 0,087$, ANOVA). Za preostale lokacije 2r ($P= 0,376$, Kruskal Wallis test, Slika 7.), 3r ($P= 0,402$, ANOVA), 4r ($P= 0,878$, ANOVA), 5r ($P= 0,923$, ANOVA), i 6r ($P= 0,314$, ANOVA) također nema statistički značajne razlike.



Slika 9. Gubitak kosti na lokaciji 2r, usporedba po vrsti rada u antagonističkoj čeljusti

5.0. RASPRAVA

Cilj ovog istraživanja bio je istražiti imaju li određeni parametri utjecaja na resorpciju kosti oko implantata kod *all-on-4* radova, a u istraživanje su uključeni i pacijenti s *all-on-6* radovima. Istraživanje je provedeno praćenjem parametara koji se odnose na dob i spol ispitanika te angulaciju i promjer implantata, a praćeno je i stanje u antagonističkoj čeljusti.

U ovom istraživanju koje je provedeno na 52 osobe od kojih je 27 muškaraca i 25 žena omjer muškaraca i žena iznosio je 1:1. Prema danas dostupnoj literaturi vidljivo je da je prevalencija žena s *all-on-4* radovima veća u odnosu na muškarace. Ayub i sur. (2017.) u provedenom istraživanju na relativno malom uzorku od 16 osoba imaju omjer žena i muškaraca u odnosu 3:1 (28). Malo i sur. (2011.) u istraživanju provedenom na znatno većem uzorku od 1072 osobe prikazuju omjer 3:2 u korist žena (30).

Ayub i sur. izračunali su prosječnu dob pacijenata od 59,1 godine dok su Malo i sur. izračunali prosjek od 55,8 godina, a u istraživanju su sudjelovali pacijenti dobnih skupina od 22 do 80 godina (29, 30). Ovo istraživanje uključuje pacijente u dobnoj skupini od 40 do 90 godina, prosječna dob je 61 godina, a najveći broj uključenih ispitanika je u granici od 50 do 70 godina, što prati raspodjelu dobi u dostupnoj literaturi.

Gubitak kosti oko implantata procjenjivan je radiografski na otropantomogramima i povezan je s dugoročnim uspjehom implantološke terapije (31). Albrektsson i sur. (1986.) objavljuju da gubitak marginalne kosti oko implantata u prvoj godini treba biti manji od 1 do 1,5 mm, a nastavak resorpcije u svakoj sljedećoj godini trebao bi iznositi manje od 0,2 mm (32). Gubitak marginalne kosti u ovom radu u skladu je s rezultatima navedenih istraživačkih radova.. Za opisivanje gubitka kosti korišten je medijan jer raspodjela gubitka kosti nije pratila normalnu raspodjelu, ali primjećeno je da na svim pozicijama implantata medijan gubitka iznosi od 0-1 mm te prati normalan gubitak marginalne kosti dostupan u dosadašnjoj literaturi (16, 18, 29, 30, 31).

Malo i sur. bilježe porast u marginalnoj resorpciji kosti kod žena, no ona i dalje ne premašuje resorpciju marginalne kosti kod muškaraca koji imaju višu incidenciju u resorpciji u dugogodišnjim studijama (30, 33, 34). Povećana resorpcija kosti kod muškaraca u najvećoj mjeri je povezana s pušenjem. U ovom radu nije se pokazala značajna statistička razlika u resorpciji kosti između muškaraca i žena što se može pripisati značajno manjoj kontrolnoj skupini.

Angulacija i promjer implantata su čimbenici kod kojih je očekivan utjecaj na resorpciju kosti. *All-on-4* metoda koristi angulirane implantate kod kojih nema normalnog prijenosa sile na kost. U ovom radu nije potvrđena statistički značajna razlika u resorpciji kosti između aksijalno i koso postavljenih implantata te oko implantata većeg i manjeg promjera što je u korelaciji s dosad dostupnim studijama. Babbush i sur. (2011.) te Malo i sur. (2011.) u svojim radovima također nisu pronašli statistički značajnu razliku u resorpciji kosti oko implantata koji su postavljeni aksijalno i onih koji su postavljeni koso, kao i između implantata većeg i manjeg promjera. Ayub i sur. prikazali su u svojoj studiji povezanost između većeg promjera implantata i neuspjeha terapijom, no to pripisujemo maloj skupini ispitanika jer ostali istraživači nisu došli do istog zaključka (20, 26, 29, 30, 34, 35).

Del Fabbro i sur.(2015.) ispitivali su korelaciju između resorpcije kosti kod implantata postavljenih u maksilu i mandibulu te nije pronađena statistički značajna razlika što je u skladu s radovima drugih autora (30, 36). U ovom istraživanju također su potvrđeni navedeni rezultati koji se odnose na korelaciju između resorpcije kosti kod implantata postavljenih u maksilu i mandibulu.

Odnos antagonističke čeljusti na resorpciju marginalne kosti oko implantata ispitivan je u malom broju studija (29, 35) i u niti jednoj od njih nije potvrđena statistički značajna razlika u resorpciji. Isti rezultati o odnosu antagonističke čeljusti na resorpciju kosti dobiveni su i u ovom istraživanju. Odnos antagonističke čeljusti nije zahvalan parametar za praćenje jer ispitanici tijekom perioda praćenja često rade i druge zahvate pri čemu dolazi do promjene stanja u antagonističkoj čeljusti te se ne može sa sigurnošću potvrditi utjecaj tog parametra na resorpciju kosti.

Iako je ovo istraživanje pratilo rezultate već objavljenih radova koji su istraživali istu temu, potrebno je istaknuti ograničenja ovog istraživanja. Prvi nedostatak studije je ograničenje na samo jednu ustanovu odnosno stomatološku polikliniku *Salona dental*. Idući nedostatak je relativno mala skupina ispitanika u odnosu na druga provedena istraživanja. Također mjerenje resorpcije kosti na rtg snimkama pokazuje ograničenja u preciznosti u odnosu na mjerenje na CT snimkama. Ovo istraživanje pratilo je resorpciju kod ispitanika u razdoblju od dvije godine. Prve dvije godine resorpcija kosti je najveća i najznačajnija, no da bismo sa sigurnošću mogli tvrditi kako *all-on-4* terapija ne utječe na resorpciju potrebno je pratiti ispitanike duži niz godina. U budućem istraživanju trebalo bi obratiti pažnju na navedene nedostatke kako bi smanjili pogreške na minimum.

6.0. ZAKLJUČAK

Analizom rezultata dobivenih mjerenjem resorpcije kosti na ortopantomogramskim snimkama ispitanika koji su podvrgnuti *all-on-4* terapiji u periodu od 2017. do 2022. godine u stomatološkoj poliklinici *Salona dental* zaključili smo:

1. *All-on-4* terapija jednako je zastupljena kod muškaraca i žena.
2. Dob i spol ne utječu značajno na resorpciju kosti oko implantata kod *all-on-4* radova
3. Nagib i promjer implantata ne utječu značajno na gubitak kosti oko implantata kod *all-on-4* radova
4. Vrsta rada u antagonističkoj čeljusti ne utječe značajno na gubitak kosti oko implantata kod *all-on-4* radova

Istraživanje je provedeno na maloj skupini ispitanika te unatoč nepostojanju statistički značajne razlike u resorpciji kosti pokazano je da je *all-on-4* terapija, koja pri postavi ne prati standardne obrasce ugradnje, održiva u liječenju pacijenata s potpunom bezubosti.

7.0. LITERATURA

1. Turkyilmaz I, Company AM, McGlumphy EA. Should edentulous patients be constrained to removable complete dentures? The use of dental implants to improve the quality of life for edentulous patients. *Gerodontology*. 2010;27:3-10.
2. Buck DW 2nd, Dumanian GA. Bone biology and physiology: Part I. The fundamentals. *Plast Reconstr Surg*. 2012;129:131-20.
3. Ott SM. Cortical or Trabecular Bone: What's the Difference? *Am J Nephrol*. 2018;47:373-5.
4. Grabowski P. Physiology of bone. *Endocr Dev*. 2009;16:32-48.
5. Wolff HF, Rateitschak-Plüss EM, Raiteitschak KH. *Parodontologija*. 3. Izdanje. Jastrebarsko: Naklada Slap; 2009.143-150.str.
6. Reich KM, Huber CD, Lippnig WR, Ulm C, Watzek G, Tangl S. Atrophy of the residual alveolar ridge following tooth loss in an historical population. *Oral Dis*. 2011;17:33-44.
7. Miše I. *Oralna kirurgija*. Zagreb: Medicinska naklada; 1991. 19.str.
8. Lubina L. Što su dentalni implantati? *Smile*. 2006;4-6.
9. Kobler P. Indikacije za primjenu dentalnih implantata. In: Knežević G, editor. *Osnove dentalne implantologije*. Zagreb: Školska knjiga; 2002. 26-33 str.
10. Block MS. Dental Implants: The Last 100 Years. *J Stomatol Oral Maxillofac Surg*. 2018;76:11-26.
11. Abraham CM. A brief historical perspective on dental implants, their surface coatings and treatments. *Open Dent J*. 2014;16:50-5.
12. Ring Malvin E. *Dentistry: an illustrated history*. 2. izdanje. Abradale Press; 1985.
13. Linkow LI, Dorfman JD. *Implantology in dentistry: A brief historical perspective*. N Y State Dent J. 1991;57:31-5.
14. Buser D, Sennerby L, De Bruyn H. Modern implant dentistry based on osseointegration: 50 years of progress, current trends and open questions. *Periodontol 2000*. 2017;73:7-21.

15. Lubina L, Romić M, Illeš D. Terapija potpune bezubosti implantatima. *Sonda*. 2009;10:47-51.
16. Malo P, Rangert B, Dvarsater L. Immediate function of Branemark implants in the esthetic zone: a retrospective clinical study with 6 months to 4 years of follow-up. *Clin Implant Dent Relat Res*. 2000;2:138-46.
17. Lauc T. 3D diagnostic in orofacial medicine. *Medical Sciences*. 2012;38:127-52.
18. Malo P, Friberg B, Polizzi G, Gualini F, Vighagen T, Rangert B. Immediate and early function of Branemark System implants placed in the esthetic zone: a 1-year prospective clinical multicenter study. *Clin Implant Dent Relat Res*. 2003;5:37-46.
19. Brånemark PI, Engstrand P, Ohrenell LO, Gröndahl K, Nilsson P, Hagberg K i sur. Brånemark Novum: a new treatment concept for rehabilitation of the edentulous mandible. Preliminary results from a prospective clinical follow-up study. *Clin Implant Dent Relat Res*. 1999;1:2-16.
20. Agliardi E, Clerico M, Ciancio P, Massironi D. Immediate loading of full-arch fixed prostheses supported by axial and tilted implants for the treatment of edentulous atrophic mandibles. *Quintessence Int*. 2010;41:285-93.
21. Chrcanovic BR, Albrektsson T, Wennerberg A. Immediately loaded non-submerged versus delayed loaded submerged dental implants: a meta-analysis. *Int J Oral Maxillofac Surg*. 2015;44:493-506.
22. Javed F, Romanos GE. The role of primary stability for successful immediate loading of dental implants. A literature review. *J Dent*. 2010;38:612–20.
23. H H, G W, E H. The clinical significance of implant stability quotient (ISQ) measurements: A literature review. *J Oral Biol Craniofac Res*. 2020;10:629-638.
24. Granić M, Katanec D. Praćenje cijeljenja dentalnih implantata. *Sonda*. 2007;72-4.
25. Menini M, Signori A, Tealdo T, Bevilacqua M, Pera F, Ravera G, Pera P. Tilted implants in the immediate loading rehabilitation of the maxilla: a systematic review. *J Dent Res*. 2012;91:821-7.

26. Krekmanov LM, Kahn M. Tilting of posterior mandibular and maxillary implants for improved prosthesis support. *Int J Oral Maxillofac Implants.* 2000;15:405–14.
27. Aparicio C, Perales P, Ranger B. Tilted implants as an alternative to maxillary sinus grafting: a clinical, radiologic, and periotest study. *Clin Implant Dent Relat Res.* 2001;3:39–49.
28. Chan MH, Holmes C. Contemporary "All-on-4" concept. *Dent Clin North Am.* 2015;59:421-70.
29. Ayub KV, Ayub EA, Lins do Valle A, Bonfante G, Pegoraro T, Fernando L. Seven-Year Follow-up of Full-Arch Prostheses Supported by Four Implants: A Prospective Study. *Int J Oral Maxillofac Implants.* 2017;32:1351-8.
30. Maló P, de Araújo Nobre M, Lopes A, Ferro A, Nunes M. The All-on-4 concept for full-arch rehabilitation of the edentulous maxillae: A longitudinal study with 5-13 years of follow-up. *Clin Implant Dent Relat Res.* 2019;21:538-49.
31. Rasouli Ghahroudi AAR, Talaeepour AR, Mesgarzadeh A, Rokn AR, Khorsand A, Mesgarzadeh NNi sur. Radiographic vertical bone loss evaluation around dental implants following one year of functional loading. *Clin Oral Implants Res.* 2014;25:1056-64.
32. Albrektsson T, Zarb G, Worthington P, Eriksson AR. The long-term efficacy of currently used dental implants: a review and proposed criteria of success. *Int J Oral Maxillofac Implants.* 1986;1:11-25.
33. Mir-Mari J, Mir-Orfila P, Valmaseda-Castellón E, Gay-Escoda C. Longterm marginal bone loss in 217 machined-surface implants placed in 68 patients with 5 to 9 years of follow-up: a retrospective study. *Int J Oral Maxillofac Implants.* 2012;27:1163-69.
34. Babbush CA, Kutsko GT, Brokloff J. The all-on-four immediate function treatment concept with Nobel Active implants: a retrospective study. *J Oral Implantol.* 2011;37:431-45.
35. Francetti L, Romeo D, Corbella S, Taschieri S, Del Fabbro M. Bone level changes around axial and tilted implants in full-arch fixed immediate restorations. Interim results of a prospective study. *Clin Implant Dent Relat Res.* 2012;14:646-54.

36. Del Fabbro M, Bellini CM, Romeo D, Francetti L. Tilted implants for the rehabilitation of edentulous jaws: a systematic review. *Clin Implant Dent Relat Res.* 2012;14:612-21.

8.0. SAŽETAK

Naslov: Radiografska procjena gubitka kosti oko zubnih implantata kod *all-on-4* radova

Cilj istraživanja: Cilj ovog istraživanja bio je otkriti moguću razliku u resorpciji marginalne kosti oko implantata kod pacijenata koji su podvrgnuti *all-on-4* terapiji povezanu s parametrima koji su uključivali dob i spol pacijenta, implantate različitih promjera i različitih nagiba. Također, pratili smo i stanje u pacijentovoj antagonističkoj čeljusti.

Materijali i metode: Ovo istraživanje uključivalo je 52 ispitanika koji su podvrgnuti *all-on-4* terapiji. Mjerili smo razliku u marginalnoj resorpciji kosti oko zubnih implantata na ortopantomogramskim snimkama koje su napravljene postoperativno i u razdoblju praćenja od dvije godine. Na snimkama smo utvrdili koji implantat je kojeg promjera i točnu angulaciju implantata u kosti.

Rezultati: Nije uočena statistički značajna razlika u resorpciji kosti oko implantata u usporedbi sa svim ispitivanim parametrima.

Zaključak: *All-on-4* terapija predstavlja održiv obrazac terapije pacijenata s potpuno bezubim čeljustima.

9.0. SUMMARY

Title: Radiographic assessment of bone loss around dental implant in all-on-4 concept treatment

Objective: The aim of the study was to discover a possible difference in marginal bone resorption around implant in patients undergoing all-on-4 treatment related to parameters including patient age and sex, implants with different diameters and inclinations. We also monitored the condition in the patient's counter jaw.

Materials and methods: This study included 52 subjects who underwent all-on-4 treatment. We measured the difference in marginal bone resorption around dental implants on orthopantomogram images taken postoperatively and over a 2-year follow-up period. On the images, we determined implant diameter and the exact angulation of the implant placed in the bone.

Results: No statistically significant difference in bone resorption around implant's was observed compared to all examined parameters.

Conclusion: All-on-4 treatment is a sustainable form of therapy for patients with completely edentulous jaws.

10.0. ŽIVOTOPIS

OSOBNI PODACI:

Ime prezime: Andrija Segin

Datum rođenja: 28. 04. 1997.

Mjesto rođenja: Zagreb, Hrvatska

Državljanstvo: Hrvatsko

e-mail adresa: andrijasegin@gmail.com

OBRAZOVANJE:

2016. - 2022. Medicinski fakultet, integrirani studij Dentalne medicine, Split

2012. - 2016. Prirodoslovno – matematička gimnazija, Bjelovar

2007. - 2013. Osnovna glazbena škola Vatroslava Lisinskog, Bjelovar

2004. - 2012. II. osnovna škola, Bjelovar

JEZICI:

Hrvatski – materinski jezik

Engleski – izvrstan u govoru i pismu

Njemački – osnove

AKTIVNOSTI:

2004. - 2016. Član rukometnog kluba Bjelovar