

Duljina stiloidnoga nastavka u pacijenata s vrtoglavicama nepoznatoga uzroka

Šarić, Hrvoje

Master's thesis / Diplomski rad

2022

Degree Grantor / Ustanova koja je dodijelila akademski / stručni stupanj: **University of Split, School of Medicine / Sveučilište u Splitu, Medicinski fakultet**

Permanent link / Trajna poveznica: <https://um.nsk.hr/um:nbn:hr:171:409311>

Rights / Prava: [In copyright](#) / [Zaštićeno autorskim pravom.](#)

Download date / Datum preuzimanja: **2024-08-04**



Repository / Repozitorij:

[MEFST Repository](#)



**SVEUČILIŠTE U SPLITU
MEDICINSKI FAKULTET**

Hrvoje Šarić

**DULJINA STILOIDNOGA NASTAVKA U PACIJENATA S VRTOGLAVICAMA
NEPOZNATOGA UZROKA**

Diplomski rad

Akadska godina:

2021./2022.

Mentor:

dr. sc. Daniel Jerković, dr. med. dent.

Split, srpanj 2022.

**SVEUČILIŠTE U SPLITU
MEDICINSKI FAKULTET**

Hrvoje Šarić

**DULJINA STILOIDNOGA NASTAVKA U PACIJENATA S VRTOGLAVICAMA
NEPOZNATOGA UZROKA**

Diplomski rad

Akadska godina:

2021./2022.

Mentor:

dr. sc. Daniel Jerković, dr. med. dent.

Split, srpanj 2022.

SADRŽAJ

1. UVOD	1
1.1. Etiologija	3
1.2. Epidemiologija	3
1.3. Anatomija	4
1.4. Embriologija	6
1.5. Klinička slika	7
1.6. Dijagnoza	8
1.7. Liječenje	9
2. CILJEVI ISTRAŽIVANJA	11
3. MATERIJALI I METODE	13
3.1. Statistička analiza	16
4. REZULTATI	17
5. RASPRAVA	30
6. ZAKLJUČAK	34
7. LITERATURA	36
8. SAŽETAK	41
9. SUMMARY	43
10. ŽIVOTOPIS	45

KRATICE:

KBC – Klinički bolnički centar

MDCT – Multidetektor kompjutorizirana tomografija

kV – kilovolt

mA – miliamper

MSCT – višeslojna kompjutorizirana tomografija

Prvenstveno zahvaljujem svom dragom mentoru i prijatelju dr. sc. Danielu Jerkoviću na iskazanom povjerenju, brojnim stručnim savjetima, strpljenju i nesebičnoj pomoći tijekom izrade ovog rada, a i tijekom cjelokupnog studiranja. Prenošenje znanja prihvatio je kao ozbiljan zadatak.

Veliku zahvalnost dugujem svojoj obitelji, mojim roditeljima, bratu i sestri koji su bili uz mene tijekom cijelog školovanja, podrška na svakom koraku, vjerovali u mene, motivirali me i zajedno sa mnom slavili svaki moj uspjeh. Konstantna podrška i dobra energija uvijek sve pomognu olakšati.

1. UVOD

Eagleov sindrom ili sindrom stiloidnoga nastavka rijetko je patološko stanje složene i još potpuno nepoznate etiologije. To je rijetki skup simptoma unutar orofacijalne regije koji nastaju kao posljedica produljenog stiloidnog nastavka ili kalcifikacije stilohioidnog ligamenta. Stiloidni je nastavak koštana anatomska struktura koja pokazuje varijacije u duljini, angulaciji i drugim morfološkim značajkama među pojedincima. Iako se te fiziološke razlike često pronalaze slučajno, neki pacijenti mogu razviti simptome poznate kao Eagleov sindrom. Najčešće se manifestira kao bol unutar parafaringealnog, retromandibularnog i cervikalnog područja koja se pogoršava kada pacijent gutta ili okreće glavu (1-4).

Sindrom je dobio ime po Dr. Watt Weems Eagleu, američkom otorinolaringologu sa Sveučilišta Duke, koji je prvi put 1937. godine opisao simptome, dijagnozu i vrstu liječenja ovog stanja (1-4).



Slika 1. Dr. Watt Weems Eagle. Preuzeto iz (5).

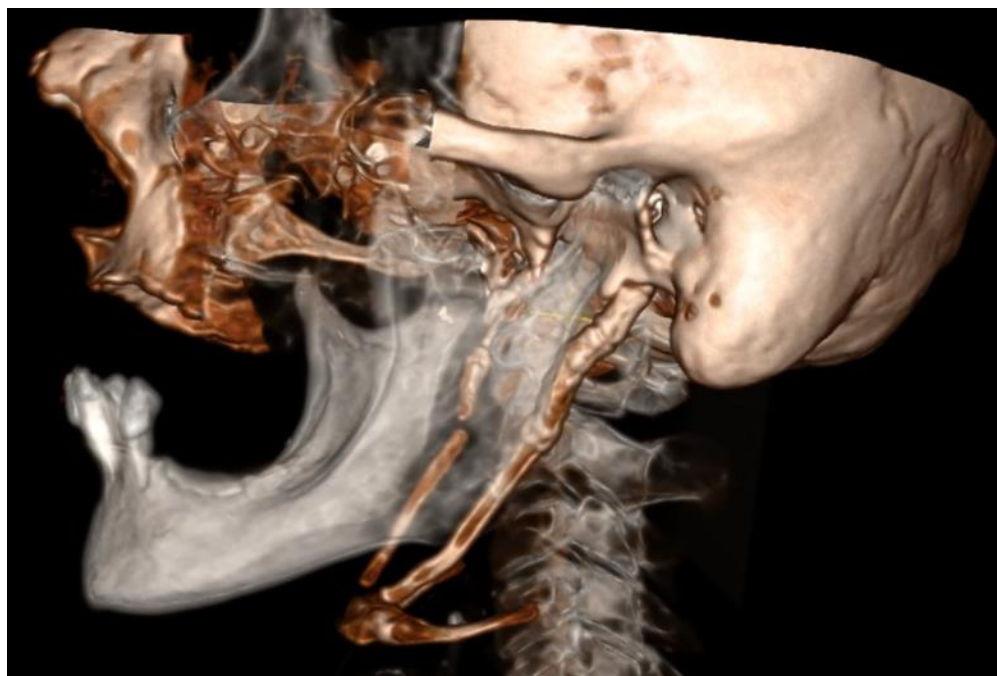1.1. Etiologija

Kroz povijest se razvilo više teorija koje objašnjavaju okoštavanje i produljenje stiloidnog nastavka. Međutim, točna etiologija Eagleova sindroma još uvijek nije poznata.

Prva teorija „teorija reaktivne hiperplazije” sugerira da stiloidni nastavak reagira i proliferira nakon traume unutar ždrijela, najčešće nakon operacije tonzilektomije, što uzrokuje osificirajuću hiperplaziju i produljenje stiloidnog nastavka. Druga teorija jest „teorija reaktivne metaplazije”, slična prvoj zbog traume, koja uz mehanički stres predstavlja glavni faktor nastanka. Međutim, ova teorija predlaže stilohiodni ligament kao strukturu koja je odgovorna za abnormalno okoštavanje jer prolazi kroz koštanu metaplaziju. U trećoj teoriji „teorija anatomske varijacije” smatra se da je okoštavanje stiloidnog nastavka i stilohiodnog ligamenta normalan proces koji predstavlja anatomska varijaciju s posljedičnim produljenjem stiloidnog nastavka. Posljednja teorija jest „teorija kongenitalne elongacije”, a predstavlja produženi stiloidni nastavak kao posljedicu zaostalog embriološkog tkiva iz Reichterove hrskavice, koje nepoznatim mehanizmom može okoštati i uzrokovati produljenje stiloidnog nastavka. Uz ove četiri glavne teorije, dodatno postoje pretpostavke da produljeni stiloidni nastavak može biti povezan s endokrinim poremećajima kod žena u menopauzi kao i kod poremećenog metabolizam kalcija, fosfata i vitamina D kod bolesnika s bubrežnom bolesti u terminalnoj fazi (1, 2).

1.2. Epidemiologija

Prosječna duljina ovog nastavka iznosi 20 do 30 mm, a smatra se da je iznad 30 mm stiloidni nastavak produljen (Slika 2). Najčešće se pojavljuje u odrasloj populaciji kao posljedica kasnije kalcifikacije stilohiodnog ligamenta. Učestalost produženoga stiloidnoga nastavka kod pacijenata jest oko 4 - 10% opće populacije, ali prava je incidencija Eagleovoga sindroma oko 0,16%. Incidencija stiloidnoga nastavka ovisno o spolu pokazuje oprečne rezultate te je u većini slučajeva obostrano produljen (1, 6-10).



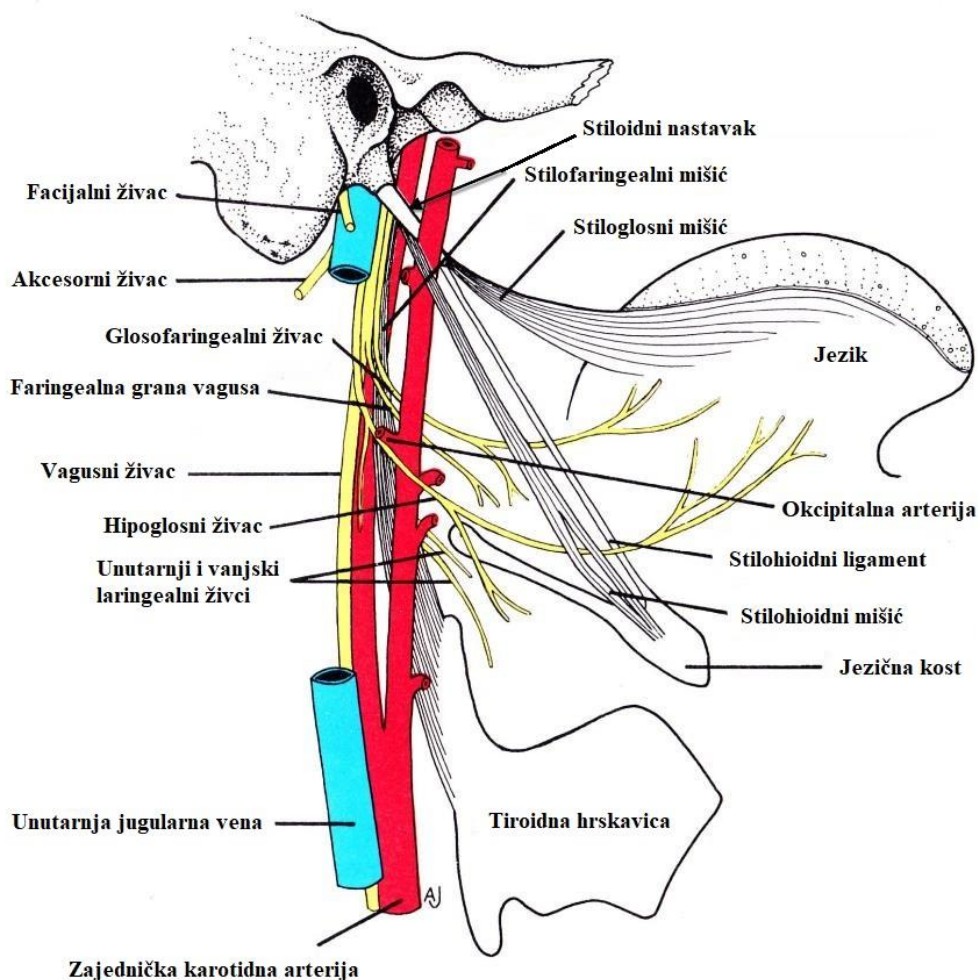
Slika 2. Obostrano produljeni stiloidni nastavak. Ljubaznošću dr. med. Kristiana Jerkovića, spec. kliničke radiologije

1.3. Anatomija

Stiloidni nastavak (*processus styloideus*) naziv je dobio po grčkoj riječi *stylos* što znači potporanj. To je koštani, tanki, cilindrični nastavak koji izlazi iz donjeg, petroznog dijela sljepoočne kosti i pruža se prema dolje, naprijed i medijalno. Uglavnom je ravan, ali povremeno može biti i zakrivljen. Nalazi se neposredno ispred stilomastoidnog otvora, lateralno od jugularnog otvora, karotidnog kanala i medijalno od vanjskog slušnog hodnika. Nastavak se anatomske nalazi na malom području vrlo bitnih i osjetljivih struktura (Slika 3). Straga, kroz završni dio facijalnog kanala, stilomastoidni otvor, izlaze VII. kranijalni živac i stilomastoidna arterija. Lateralno se nalaze okcipitalna arterija i XII. kranijalni živac, a medijalno unutrašnja karotidna arterija i unutrašnja jugularna vena zajedno sa IX., X. i XI. kranijalnim živcem (2, 11).

Sastoji se od tri dijela: proksimalnog, distalnog i vrha stiloidnog nastavka. Služi kao sidrište triju mišića i dva ligamenta povezana s jezičnom kosti, jezikom i grkljanom. Proksimalni dio čini bazu nastavka, a distalna je komponenta osovina koja služi kao ishodište triju mišića:

stilohoidnog, stilofaringealnog i stiloglosusa. Vrh stiloidnog nastavka istodište je dvaju ligamenata, stilohoidnog i stilomandibularnog koji olakšavaju kretnje jezika, ždrijela, grkljana, hoidne kosti i mandibule (2, 12).



Slika 3. Anatomski položaj stiloidnog nastavka. Preuzeto i prilagođeno iz (13).

Stilohoidni ligament povezuje mali rog jezične kosti s vrškom stiloidnog nastavka. U svom središtu sadrži hrskavični dio koji je najčešće okoštao u Eagleovom sindromu. Stilomandibularni ligament proteže se od vrha stiloidnog nastavka do stražnje strane kuta donje čeljusti između *m. massetera* i *m. pterygoideus medialisa*. Živčanu opskrbu mišićima, čije je ishodište stiloidni

nastavak, osiguravaju *n. glossopharyngeus* (CN IX), *n. facialis* (CN VII) i *n. hypoglossus* (CN XII). *M. styloglossus*, inerviran *n. hypoglossusom*, izlazi s prednje i lateralne površine nastavka u blizini njegova vrha i povezuje ga s jezikom što olakšava njegove kretnje prilikom gutanja. *M. stylohyoideus* inervaciju prima od *n. facialis*, polazi s baze nastavka, hvata se na tijelo jezične kosti i podiže je prilikom gutanja. *M. stylopharyngeus* kreće s medijalne strane baze stiloidnog nastavka sve do ždrijela, sudjeluje u podizanju i širenju grkljana i ždrijela tijekom gutanja, a inerviran je pomoću *n. glossopharyngeusa* (12, 14, 15).

1.4. Embriologija

Stiloidni nastavak sastavni je dio stilohoidnog sustava koji se razvija iz drugog ždrijelnog luka (Reichterove hrskavice), a enhondralno okoštavanje započinje u kasnom stadiju trudnoće i nastavlja tijekom prvog desetljeća. Reichterova se hrskavica sastoji od četiri segmenta: timpanohijalnog, stilohijalnog, keratohijalnog i hipohijalnog dijela. Timpanohijalni se dio razvija prenatalno i spaja s petroznim dijelom sljepoočne kosti tvoreći bazu stiloidnog nastavka. Stilohijalni se dio razvija postnatalno i osnova je razvoja stiloidnog nastavka i gornjeg dijela stilohoidnog ligamenta. Timpanohijalni i stilohijalni dio mogu se u nekim slučajevima nakon puberteta spojiti dok u drugim to povezivanje izostaje. Spajanjem tih dvaju dijelova, uz osifikaciju stilohoidnog ligamenta, nastaje produženi stiloidni nastavak. Izostanak povezivanja i osifikacije rezultira skraćenim stiloidnim nastavkom. Keratohijalni dio uglavnom propada ostavljajući za sobom fibroznu ovojniciu iz koje se razvija distalni dio stilohoidnog ligamenta dok se iz hipohijalnog dijela razvija mali rog jezične kosti. Osim stiloidnog nastavka, drugi ždrijelni luk osnova je razvoja dijela jezične kosti, dijela usne školjke, stražnjeg trbuha dvotrušnog mišića i mimičnih mišića (2, 16-18).

1.5. Klinička slika

Klinička se slika Eagleova sindroma manifestira na različite načine, a kreće od blage nelagode do akutne neurološke i perzistirajuće boli. Dr. Eagle objasnio je dva oblika Eagleovog sindroma – „klasični Eagleov sindrom” i „stilokarotidni sindrom” (1, 2).

„Klasični Eagleov sindrom” manifestira se kao tupu, trajna bol u vratu koja se može proširiti na lice i uho, a uzrokovana je produljenim stiloidnim nastavkom. Najčešće nastaje nakon traume ždrijela ili tonzilektomije i pojačava se prilikom rotacije glave, žvakanja, gutanja ili zijevanja. Simptomi su u ovom slučaju posljedica stvaranja ožiljkastog tkiva koje se nakon cijeljenja formira oko stiloidnog nastavka i pritišće kranijalne živce i ostale lokalne strukture. Ostali simptomi kod klasičnog oblika uključuju osjećaj stranog tijela u ždrijelu, otežano gutanje (disfagija), bolno gutanje (odinofagija), glavobolju, trizmus i tinitus. Ovi su simptomi uglavnom jednostrani, ali rijetko se pojavljuju i bilateralno (19, 20).

„Stilokarotidni sindrom” uzrokovan je pritiskom stiloidnog nastavka na unutrašnju ili vanjsku karotidnu arteriju zajedno s njihovim perivaskularnim simpatičkim vlaknima. Zbog reduciranog krvnog protoka bol se pojavljuje duž opskrbnog područja te arterije. U slučaju pritiska unutarnje karotidne arterije bol se manifestira u supraorbitalnoj regiji dok se iritacijom vanjske karotidne arterije bol pojavljuje u infraorbitalnoj regiji. Prilikom okretanja glave dolazi do kompresije navedenih struktura što potencijalno može rezultirati neurološkim simptomima kao što su TIA, vrtoglavica i sinkopa, a u težim slučajevima i moždani udar. Kod stilokarotidnog sindroma u anamnezi obično nema tonzilektomije (21, 22).

U sklopu stilokarotidnog tipa Eagleovog sindroma, kao posljedica vaskularne kompresije, mogu se pojaviti izolirane vrtoglavice bez drugih kliničkih simptoma (23). Kao rezultat navedenog, veliki broj pacijenata može imati vrtoglavice nepoznate etiologije (24).

1.6. Dijagnoza

Dijagnosticirati Eaglov sindrom nije jednostavno. Ovo stanje dijeli simptome s mnogo drugih kliničkih stanja koja se prezentiraju u područjima glave i vrata. Dijagnoza se temelji na medicinskoj anamnezi, kliničkom pregledu, radiološkim snimkama i testu infiltracije lidokainom (16).

U medicinskoj anamnezi pacijent najčešće navodi neke od simptoma koji se podudaraju s kliničkom slikom Eaglova sindroma: traumu u području ždrijela ili prethodnu operaciju (tonzilektomiju).

Kliničkim pregledom moguće je palpirati vrh stiloidnog nastavka u stražnjem dijelu grla, tonzilarnoj jami, što nije slučaj kod stiloidnog nastavka normalne duljine. Palpacijom se mogu pojačati bolni osjećaji u tom području, ali ponekad i kod simptomatskog oblika Eaglovog sindroma takvi osjećaji izostaju (25).

Dijagnoza se može potvrditi i injiciranjem lokalnog anestetika (lidokaina) u područje tonzilarnih jama. Nakon infiltracije lidokaina simptomi se ublaže ili potpuno nestanu, ali zbog blizine nekoliko vitalnih vaskularnih i neuroloških struktura u ovom području, ovaj se postupak smatra rizičnim i poželjno ga je izbjegavati (26).

Definitivna dijagnoza Eagleovog sindroma potvrđuje se radiološkim snimkama. Najčešće se upotrebljavaju lateralne snimke glave i vrata, anteroposteriorne snimke koje se mogu koristiti za procjenu medijalne ili lateralne devijacije stiloidnog nastavka i panoramske snimke, što su u stomatološkoj praksi ortopantomogrami. Ortopantomogrami, zbog svoje jednostavnosti i praktičnosti, najčešće se koriste u svakodnevnoj stomatološkoj praksi. Međutim, oni nisu najvjerniji pokazatelj stiloidnog nastavka zbog anatomske preklapanja s drugim strukturama kao što su mandibularni ramus zajedno s jednjakom, grkljanom, ždrijelom i vratnim kralješcima. Iako su jeftinija metoda i zahtijevaju kraće izlaganje zračenju, potrebno je naglasiti da su digitalne panoramske snimke 2D slike i manje su autentične od 3D slika (27-32). Zbog toga zlatni standard radiološke dijagnoze u prikazivanju stiloidnog nastavka predstavljaju CT snimke. Kompjutorizirana tomografija (CT) omogućuje procjenu duljine i kuta stiloidnog nastavka kao i

odnos nastavka s drugim anatomskim strukturama i pruža najbolju dopunu običnoj rendgenskoj snimci. Osim kao dijagnostičko sredstvo, 3D CT snimke mogu se koristiti prije operacije za savjetovanje pacijenata, a služe i kao koristan alat kirurgu kod planiranja kirurške terapije. Preoperativne i postoperativne snimke poslije se mogu usporediti kako bi se procijenio učinak operacije i služe kao korisna dokumentacija. CT angiografiju preporučuje se koristiti kod stilokarotidnog sindroma za procjenu dinamike krvotoka i vizualizaciju krvnih žila (33, 34).

Diferencijalno dijagnostički Eaglov sindrom potrebno je razlikovati od: cervikalnog osteoartritisa, glavobolje kao što je migrena, divertikula jednjaka, neispravne zubne proteze, upale uha, mogućih tumorskih tvorbi, bolesti žlijezda slinovnica, neuralgije trigeminusa, temporalnog arteritisa, Trotterovog i Costenovog sindroma (1).

1.7. Liječenje

Liječenje Eagleovog sindroma može biti konzervativno ili kirurško, ovisno o ozbiljnosti problema. Međutim, uvijek se preporuča prvo započeti konzervativnim liječenjem i nastaviti kirurškom terapijom ukoliko ne dođe do uklanjanja postojećih simptoma (35).

Konzervativna terapija uključuje analgetike, antidepresive, antikonvulzive, transfaringealnu injekciju steroida i lidokaina, diazepam, nesteroidne protuupalne lijekove i primjenu topline u području tonzilarnе jame ili malog roga jezične kosti sa svrhom uklanjanja simptoma i smanjivanja boli. Konzervativnim liječenjem problem se ne otklanja za stalno, već kratkoročno dovodi do uklanjanja boli. Definitivno izlječenje postiže se kirurškom terapijom kada se uklanja dio ili cijeli stiloidni nastavak sa svrhom potpunog otklanjanja simptoma i nestanka boli (36).

Kirurško liječenje izvodi se ekstraoralnim transcervikalnim pristupom ili intraoralnim transfaringealnim pristupom (37). Ekstraoralni transcervikalni pristup omogućuje bolju vizualizaciju, ali smatra se složenijim i dugotrajnijim postupkom koji ostavlja vidljiv ožiljak i zahtijeva duže vrijeme oporavka (1). Intraoralni pristup omogućuje kraće vrijeme operacije, izvodljivost u lokalnoj anesteziji i odsutnost vidljivog vanjskog ožiljka. No, glavni su nedostaci loša vizualizacija operacijskog područja, posebno kod pacijenata sa značajno smanjenim

otvaranjem čeljusti, rizik od jatrogenih ozljeda glavnih neurovaskularnih struktura, otežana kontrola krvarenja i promjene u govoru i gutanju zbog postoperativnog edema. Uspješnost tretmana iznosi oko 80% (1).

2. CILJEVI ISTRAŽIVANJA

Brojne su studije dokazale vezu između Eagleovog sindroma i vrtoglavica kao posljedicu kompresije unutarnje karotidne arterije (23, 24).

Budući da vaskularna kompresija može dovesti i do izoliranih vrtoglavica bez drugih kliničkih manifestacija (23), navedeno stvara dijagnostički izazov kliničarima, naročito ako se uzme u obzir da veliki broj bolesnika boluje od vrtoglavica nepoznate etiologije (24).

Hipoteza ovog istraživanja bila je da duljina stiloidnog nastavka te njegova udaljenost od interne karotidne arterije nisu povezane s izoliranim vrtoglavicama nepoznate populacije.

Specifični ciljevi istraživanja bili su:

- Istražiti mogući utjecaj duljine stiloidnog nastavka na izolirane vrtoglavice nepoznate etiologije.
- Izmjeriti duljinu stiloidnih nastavaka i njihovu najbližu udaljenost od unutarnjih karotidnih arterija u populaciji ispitanika starijih od 20 godina s područja Južne Hrvatske.

3. MATERIJALI I METODE

Ovo retrospektivno, presječno istraživanje provedeno je u Kliničkom bolničkom centru (KBC) Split, Split, Hrvatska. Istraživanje je odobreno od strane Etičkog povjerenstva KBC-a Split (NO: 500-03/22-01/30), koje je također potvrdilo da je studija u potpunosti suglasna s etičkim načelima definiranim Helsinškom deklaracijom Svjetskog medicinskog udruženja. Ovo istraživanje obuhvatilo je 829 ispitanika koji su podvrgnuti višeslojnoj kompjutoriziranoj tomografiji (CT) angiografiji u KBC-u Split, u razdoblju od 2015. do 2022. godine.

Ispitanici su bili podijeljeni u dvije skupine. Prvu, kontrolnu skupinu, činilo je 800 ispitanika s područja Južne Hrvatske, čiji su podatci korišteni za dobivanje podataka o duljini stiloidnih nastavaka i najbližoj udaljenosti stiloidnih nastavaka od unutarnjih karotidnih arterija, s lijeve i desne strane. Drugu, ispitnu skupinu, činilo je 29 ispitanika s područja Južne Hrvatske koji su liječeni u Klinici za neurologiju, Kliničkog bolničkog centra Split, Hrvatska, zbog vrtoglavica kojima uzrok nije dijagnosticiran. Jednaki podaci mjerili su se u ispitnoj kao i u kontrolnoj skupini.

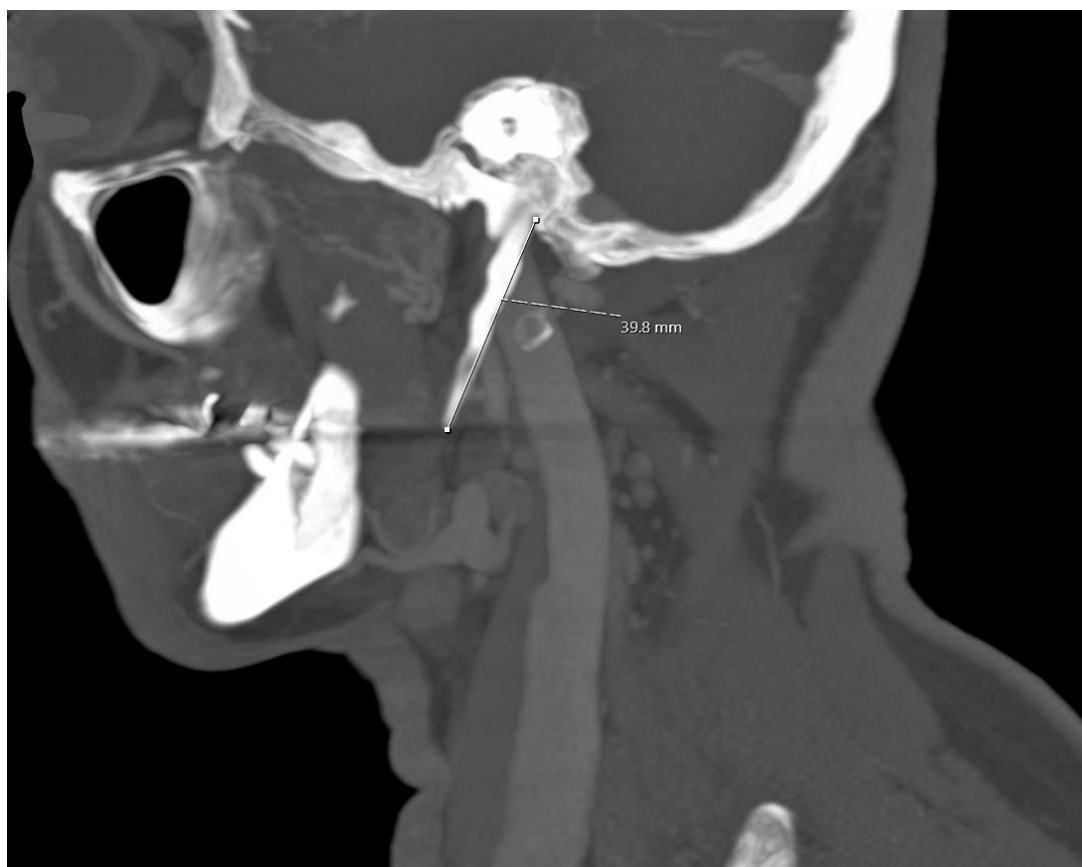Južna Hrvatska povijesno je područje Republike Hrvatske koje danas obuhvaća područje četiri županije (Splitsko-dalmatinsku, Zadarsku, Šibensko-kninsku i Dubrovačko-neretvansku). Sve one gravitiraju Gradu Splitu kao centru zdravstvene skrbi. Prema posljednjem popisu stanovništva Južna Hrvatska ima 854 804 stanovnika. Uz 5% pogreške, interval pouzdanosti od 90% i distribucijom odgovora od 50%, minimalna potrebna količina uzoraka za ovo istraživanje bila je 358.

Primarni ishod istraživanja, duljina stiloidnog nastavka, smatran je varijablom za izračun veličine uzorka ispitne i kontrolne skupine. Provedena analiza pokazala je, sa 80% snage testa, 95% intervalom pouzdanosti i Cohenovim efektom $d = 0,844$ da je po skupini potrebno najmanje 19 sudionika.

Sve CT pretrage, kod kontrolne i ispitne skupine, izvedene su pomoću 40-slojnog MDCT skenera (Siemens Definition AS, Siemens Healthcare GmbH Henkestr. 127 91052 Erlangen, Njemačka). Tehničke značajke MDCT-a bile su sljedeće: kolimacija $40 \times 0,625$, minimalne debljine presjeka od 0,75, nagiba 0,55, napona 120 kV i 650 mAs (*care dose*). CT pretrage rađene su u ležećem položaju i mjere stiloidnih nastavaka prikazane su u rekonstruiranim koronarnim snimkama.

Kako bi se izbjegla moguća subjektivnost i potvrdila dobra međuocjenjivačka pouzdanost prikupljenih podataka, prije početka studije, 25 nasumično odabranih MSCT angiografija pregledala su dva specijalista radiologije. Mjere obaju ispitivača uspoređene su s rezultatima glavnog ispitivača. Fleiss kappa koeficijent iznosio je 0,96, što ukazuje na točnost mjerenja i potvrđuje pouzdanost prikupljenih podataka (39).

Duljina stiloidnog nastavka od spoja s temporalnom kosti do vrha, mjerena je pomoću radne stanice za analizu CT slika (*Sectra Workstation IDS7* verzija 23.2.0.5047, Teknikringen 20, Linköping, Švedska). U slučaju okoštavanja hrskavice stilohoidnog ligamenta ta je duljina dodana ukupnoj duljini nastavka (Slika 4).



Slika 4. Način (tehnika) mjerenja duljine stiloidnog nastavka. Ljubaznošću dr. med. Kristiana Jerkovića, spec. kliničke radiologije

Uključujući kriterij bili su ispitanici oba spola stariji od 20 godina, čija se duljina stiloidnog nastavka s obje strane te udaljenosti stiloidnih nastavaka od unutarnjih karotidnih arterija mogla mjeriti na temelju postojećih MSCT angiografskih snimki iz *SECTRE IDS7* (softverski paket za arhiviranje i obradu radiološke slike). Isključujući kriteriji bili su tehnički problemi i/ili bilo koji problem u obradi višeslojnog CT skeniranja (u slučajevima kada se stiloidni nastavak ili unutarnja karotida nisu mogli procijeniti).

Kako bi se geografska odstupanja svela na najmanju moguću mjeru, istraživanje je provedeno na ispitanicima koji su veći dio svog života živjeli u području Južne Hrvatske. Demografski podaci, dob i spol preuzeti su iz medicinske arhive i korišteni u istraživanju.

3.1. Statistička analiza

Svi su prikupljeni podaci pravilno ispunjenih upitnika uneseni u statističku tablicu programa *Microsoft Excel 2019* (*Microsoft Corporation*, Redmond, Washington, SAD). Za statističku obradu podataka korišten je programski paket *SPSS* (*IBM Corp.*, Armonk, New York).

Metoda deskriptivne statistike koristila se za izračun osnovnih statističkih vrijednosti. Procjena distribucije podataka učinjena je Kolmogorov–Smirnov testom. Za testiranje kontinuiranih varijabli korišteni su Wilcoxonov test, Mann–Whitney U test i Kruskal-Wallisov test. Hi-kvadrat test korišten je za testiranje kategoričkih varijabli među skupinama. Razina statističke značajnosti postavljena je na 0,05 za sve testove.

4. REZULTATI

U ovom istraživanju pregledano je ukupno 829 MSCT angiografskih snimki: 800 snimaka ispitanika koji nisu imali simptome vrtoglavice (kontrolna skupina) te 29 snimaka ljudi koji su imali vrtoglavice nepoznate etiologije (ispitna skupina).

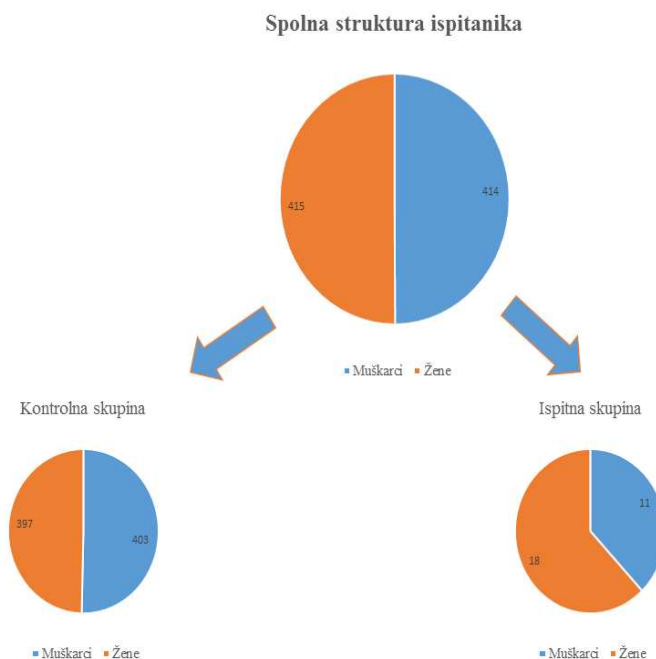
Dob ispitanika u kontrolnoj i ispitnoj skupini prikazana je u Tablici 1. Nije uočena razlika u dobi između kontrolne i ispitne skupine.

Tablica 1. Raspodjela ispitanika kontrolne i ispitne skupine po životnoj dobi.

		N	Minimum	Maksimum	Medijan	\bar{x}	SD	P
Dob (godine)	Kontrolna skupina	800	20	98	58	57,48	19,41	P = 0,272
	Ispitna skupina	29	24	76	55	52,34	16,57	

N – broj ispitanika, \bar{x} - srednja vrijednost, SD – standardna devijacija, P – statistička značajnost.

Od 800 ispitanika u kontrolnoj skupini 397 ispitanika bilo je ženskog spola, a 403 muškog dok je u ispitnoj skupini, odnosno kod ispitanika koji su imali vrtoglavice nejasne etiologije, bilo 18 žena i 11 muškaraca (Slika 5).



Slika 5. Kontrolna i ispitna skupina podijeljene prema spolu

Duljina lijevog i desnog stiloidnog nastavka u kontrolnoj skupini prema dobi ispitanika prikazana je u Tablicama 2 i 3. U Tablici 4 prikazane su udaljenosti između lijevog odnosno desnog stiloidnog nastavka te lijeve odnosno desne interne karotidne arterije po dobi ispitanika kontrolne skupine. Kolmogorov–Smirnov testom uočena je napravilna distribucija podataka.

Tablica 2. Duljina lijevog stiloidnog nastavka u kontrolnoj skupini ispitanika.

	Dobne skupine (godine)	N	Min	Max	M	IQR	\bar{x}	SD	Kruskal-
									Wallis test
Duljina lijevog stiloidnog nastavka (mm)	20 - 30	70	11,5	54,4	26,75	7,75	27,83	6,5	P = 0,611
	31 - 40	99	10	49,9	28,5	6,3	28,9	6,56	
	41 - 50	125	15	53,5	27,7	8,1	29,62	7,05	
	51 - 60	124	19	67,8	27,75	7,45	29,98	8,01	
	> 60	382	5,9	70,5	28,05	7,78	28,81	7,63	
	Ukupno	800	5,9	70,5	27,8	7,4	29,04	7,39	

N – broj ispitanika, Min. – minimum, Max. – maksimum, M – medijan, IQR – interkvartilni raspon, \bar{x} - srednja vrijednost, SD – standardna devijacija, P – statistička značajnost.

Tablica 3. Duljina desnog stiloidnog nastavka u kontrolnoj skupini ispitanika.

	Dobne skupine (godine)	N	Min	Max	M	IQR	\bar{x}	SD	Kruskal-
									Wallis test
Duljina desnog stiloidnog nastavka (mm)	20 - 30	70	10,6	51	27,1	4,35	27,26	5,89	P = 0,130
	31 - 40	99	10,9	52,7	27	7,2	27,97	7,19	
	41 - 50	125	15,5	57	27,9	8,2	29,86	7,61	
	51 - 60	124	19,3	68,9	28	7,58	30,36	8,12	
	> 60	382	7,5	64,3	28,25	8,93	29,15	7,8	
	Ukupno	800	7,5	68,9	27,9	8	29,14	7,63	

N – broj ispitanika, Min. – minimum, Max. – maksimum, M – medijan, IQR – interkvartilni raspon, \bar{x} - srednja vrijednost, SD – standardna devijacija, P – statistička značajnost.

Tablica 4. Najbliža udaljenost stiloidnog nastavka od interne karotidne arterije s lijeve i desne strane kontrolne skupine.

Najbliža udaljenost desnog stiloidnog nastavka od desne interne karotidne arterije (mm)						
Dobne skupine (godine)	20 - 30	31 - 40	41 - 50	51 - 60	> 60	Ukupno
N	70	99	125	124	382	800
Min	0	0	0	0	0	0
Max	8,1	10	10	11,9	15,8	15,80
M	3,5	3,8	3,9	4,25	4,4	4,1
IQR	2,18	2,6	3	3,98	4,73	3,6
\bar{x}	3,6	3,84	4,03	4,39	4,81	4,40
SD	1,87	1,69	1,9	2,13	2,52	2,74
P	P = 0,025					
Najbliža udaljenost lijevog stiloidnog nastavka od lijeve interne karotidne arterije (mm)						
Min	0	0	0	0	0	0
Max	8,2	11,2	10,4	11,8	20,3	20,3
M	3,1	3,8	3,9	4,1	4,65	4,1
IQR	2,3	2,6	3	3,43	4,7	3,6
\bar{x}	3,41	3,74	4,15	4,27	4,99	4,46
SD	1,62	2,02	2,34	2,41	3,29	2,81
P	P ≤ 0,001					

N – broj ispitanika, Min. – minimum, Max. – maksimum, M – medijan, IQR – interkvartilni raspon, \bar{x} - srednja vrijednost, SD – standardna devijacija, P – statistička značajnost.

Wilcoxon signed rank testom nije uočena razlika između duljine lijevog i desnog stilioidnog nastavka kod ispitanika u kontrolnoj skupini ($P = 0,739$), kao ni razlika u udaljenosti između nastavaka i karotidne arterije ($P = 0,472$) na lijevoj i desnoj strani.

Razlike u duljini desnog i lijevog stilioidnog nastavka u odnosu kojoj dobnoj skupini ispitanici pripadaju ispitane su Kruskal–Wallis testom. Nije uočena značajna razlika između duljine lijevog i desnog stilioidnog nastavka među dobnim skupinama (Tablice 2 i 3).

Kruskal–Wallis testom uočena je značajna razlika između udaljenosti stilioidnog nastavka i interne karotidne arterije s lijeve ($P \leq 0,001$) i desne strane ($P = 0,025$) među dobnim skupinama (Tablica 4). *Pairwise* komparacijom ispitana je razlika između skupina. Razlika je uočena između skupine starije od 60 godina u odnosu na skupine od 21 do 30-e ($P = 0,010$ za desnu stranu te $P = 0,001$ za lijevu stranu) te od 31 do 40-e godine ($P = 0,030$ za desnu te $P = 0,010$ za lijevu stranu).

U Tablicama 5 i 6 prikazane su duljine desnog odnosno lijevog stilioidnog nastavka u ispitnoj skupini.

Tablica 5. Duljina desnog stilioidnog nastavka u ispitnoj skupini.

	Dobne skupine (godine)	N	Min	Max	M	IQR	\bar{x}	SD	Kruskal-Wallis test
Duljina desnog stilioidnog nastavka (mm)	20 - 30	3	47,9	55,9	53,9	/	52,57	4,16	P = 0,028
	31 - 40	5	22,9	51,8	35,4	23,25	39,02	12,4	
	41 - 50	5	24,3	49	41,2	17,8	40	10,04	
	51 - 60	4	24	43,2	26,1	15,3	29,85	9,07	
	> 60	12	25	40,5	30	7,3	30,28	4,47	
	Ukupno	29	22,9	55,90	33,7	19,25	36,71	10,37	

N – broj ispitanika, Min. – minimum, Max. – maksimum, M – medijan, IQR – interkvartilni raspon, \bar{x} - srednja vrijednost, SD – standardna devijacija, P – statistička značajnost.

Tablica 6. Duljina lijevog stiloidnog nastavka u ispitnoj skupini.

	Dobne skupine (godine)	N	Min	Max	M	IQR	\bar{x}	SD	Kruskal-Wallis test
Duljina lijevog stiloidnog nastavka (mm)	20 - 30	3	40,9	59,9	55	/	51,93	9,86	P = 0,082
	31 - 40	5	26,2	63,8	39	24,35	39,3	14,96	
	41 - 50	5	32,3	57	42	21,65	43,66	10,99	
	51 - 60	4	24,2	32,6	32,05	6,33	30,23	4,03	
	> 60	12	23,3	51,2	33,85	15,96	34,93	9,46	
	Ukupno	29	23,3	63,80	34,7	16,65	38,3	11,05	

N – broj ispitanika, Min. – minimum, Max. – maksimum, M – medijan, IQR – interkvartilni raspon, \bar{x} - srednja vrijednost, SD – standardna devijacija, P – statistička značajnost.

Razlike u duljini desnog i lijevog stiloidnog nastavka u ispitnoj skupini, s obzirom kojoj dobnoj skupini ispitanici pripadaju, ispitane su Kruskal–Wallis testom. Uočena je značajna razlika između duljina desnog stiloidnog nastavka među dobnim skupinama (P = 0,028) (Tablica 6). *Pairwise* komparacijom ispitana je razlika između skupina te je razlika vidljiva samo između skupine od 20 do 30 godina u usporedbi s dobnom skupinom iznad 60 godina starosti (P = 0,006). Među dobnim skupinama nije uočena razlika u duljini lijevog stiloidnog nastavka (Tablica 5).

U Tablici 7 prikazane se udaljenosti između lijevog odnosno desnog stiloidnog nastavka te lijeve odnosno desne interne karotidne arterije po dobi ispitne skupine. Kruskal–Wallis testom nije uočena značajna razlika između udaljenosti s lijeve i desne strane među dobnim skupinama.

Wilcoxon signed rank testom nije uočena razlika između duljine lijevog i desnog stiloidnog nastavka u ispitnoj skupini (P = 0,472), kao ni razlika u udaljenosti između stiloidnog nastavaka i unutarnje karotidne arterije (P = 0,381) na lijevoj i desnoj strani.

Tablica 7. Najbliža udaljenost stiloidnog nastavka od karotidne arterije s lijeve i desne strane ispitne skupine.

Najbliža udaljenost desnog stiloidnog nastavka od desne karotidne arterije (mm)						
Dobne skupine (godine)	20 - 30	31 - 40	41 - 50	51 - 60	> 60	Ukupno
N	3	5	5	4	12	29
Min	0,9	1,2	1,9	0,8	0,9	0,8
Max	3	3,9	3,6	7,6	8,2	8,2
M	1,9	2,8	2,2	5	5,1	3,0
IQR	/	2,25	0,95	5,8	5,13	3,45
\bar{x}	1,93	2,42	2,38	4,6	4,69	3,6
SD	1,05	1,19	0,69	3,04	2,55	2,31
P	P = 0,199					
Najbliža udaljenost lijevog stiloidnog nastavka od lijeve karotidne arterije (mm)						
Min	0,5	1,2	0,9	2,8	0,7	0,50
Max	5	5,1	4,1	6,1	5,9	6,10
M	0,8	2	3	3,7	3,85	3,30
IQR	/	2,9	2,75	2,53	3,05	2,55
\bar{x}	2,1	2,84	2,46	4,08	3,67	3,21
SD	1,62	2,02	2,34	2,41	3,29	1,68
P	P = 0,395					

N – broj ispitanika, Min. – minimum, Max. – maksimum, M – medijan, IQR – interkvartilni raspon, \bar{x} - srednja vrijednost, SD – standardna devijacija, P – statistička značajnost.

U Tablici 8 prikazane su vrijednosti duljina stiolidnog nastavka te najbližih udaljenosti stiloidnog nastavka od karotidne arterije kod kontrolne i ispitne skupine, Mann-Whitney U testom uočena je značajna razlika u duljinama stioidnih nastavaka između kontrolne i ispitne skupine ($P \leq 0,001$), ali i udaljenosti stiloidnog nastavka od karotidne arterije ($P = 0,006$).

Tablica 8. Vrijednosti duljina stiloidnog nastavka te najbližih udaljenosti stiloidnog nastavka od internih karotidnih arterija kod kontrolne i ispitne skupine.

		Minimum	Maksimum	Medijan	IQR	\bar{x}	SD	Mann-Whitney U test
Duljina stiloidnog nastavka (mm)	Kontrolna skupina N = 1600	5,9	70,5	27,85	7,68	29,09	7,51	P ≤ 0,001
	Ispitna skupina N = 58	22,9	63,8	33,7	16,73	37,01	10,94	
Udaljenosti stiloidnog nastavka od interne karotidne arterije (mm)	Kontrolna skupina N = 1600	0	20,3	4,1	3,6	4,43	2,78	P = 0,006
	Ispitna skupina N = 58	0,5	8,2	3,25	3,2	3,41	2,01	

N – broj ispitanika, Min. – minimum, Max. – maksimum, M – medijan, IQR – interkvartilni raspon, \bar{x} - srednja vrijednost, SD – standardna devijacija, P – statistička značajnost.

U Tablici 9 prikazane su duljine stiloidnog nastavka po dobi u kontrolnoj skupini s obzirom na spol. Mann–Whitney U testom uočena je značajna razlika u duljinama stiloidnih nastavaka između muškaraca i žena u dobnoj skupini od 31 do 40 godine ($P=0,014$), 41 do 50 godine ($P = 0,002$), 51 do 60 godine ($P = 0,005$) te iznad 61 godine starosti ($P=0,015$).

Tablica 9. Duljine stiloidnog nastavka (mm) po dobi u kontrolnoj skupini s obzirom na spol.

Dobne skupine (godine)		Minimum	Maksimum	Medijan	IQR	X	SD	Mann-Whitney U test
20 - 30	Muškarci	11,5	54,4	27,9	7,18	28,56	6,91	P = 0,108
	Žene	10,6	42,2	26,3	5,22	26,52	5,22	
31 - 40	Muškarci	13,0	52,7	28,8	5,8	29,35	5,8	P = 0,014
	Žene	10,0	49,9	26,65	7,18	27,5	7,75	
41 - 50	Muškarci	20,5	57	28,95	7,65	30,97	7,42	P = 0,002
	Žene	15,0	52,7	26,75	8,93	28,56	7,06	
51 - 60	Muškarci	19,3	61,5	29,45	9,48	31,40	8,40	P = 0,005
	Žene	19,0	68,9	26,7	4,9	28,86	7,49	
> 61	Muškarci	8,2	70,5	28,75	8,5	29,87	8,28	P = 0,015
	Žene	5,9	49,3	27,45	8,63	28,06	6,97	
Ukupno	Muškarci	8,2	70,5	28,80	7,70	30,10	7,82	P ≤ 0,001
	Žene	5,9	69,9	26,9	7,43	28,06	7,04	

N – broj ispitanika, Min. – minimum, Max. – maksimum, M – medijan, IQR – interkvartilni raspon, \bar{x} - srednja vrijednost, SD – standardna devijacija, P – statistička značajnost.

U Tablici 10 prikazane su najbliže udaljenosti stiloidnog nastavka od karotidnih arterija po dobi u kontrolnoj skupini s obzirom na spol. Mann-Whitney U testom nije uočena značajna razlika u udaljenostima između muškaraca i žena u nijednoj dobnoj skupini.

Tablica 10. Najbliže udaljenosti stiloidnog nastavka od karotidne arterije (mm) po dobi u kontrolnoj skupini osoba starijih od 20 godina s obzirom na njihov spol.

Dobne skupine (godine)		Minimum	Maksimum	Medijan	IQR	X	SD	Mann-Whitney U test
20 - 30	Muškarci	0	8,2	3,35	2,63	3,45	1,79	P = 0,449
	Žene	0	8,2	3,4	2,10	3,56	1,52	
31 - 40	Muškarci	0	11,2	3,65	2,75	3,54	1,99	P = 0,097
	Žene	0	10,3	3,85	2,45	4,05	1,89	
41 - 50	Muškarci	0	10,4	3,75	2,9	3,93	2,26	P = 0,335
	Žene	0,6	10,2	3,9	3,0	4,24	2,22	
51 - 60	Muškarci	0	10,2	3,65	3,95	4,02	2,35	P = 0,058
	Žene	0	11,9	4,45	3,43	4,66	2,54	
> 61	Muškarci	0	15,5	4,6	4,7	4,88	3,27	P = 0,906
	Žene	0	20,3	4,5	4,73	4,92	3,25	
Ukupno	Muškarci	0	15,5	4,0	3,8	4,31	2,80	P = 0,071
	Žene	0	20,3	4,2	3,4	4,54	1,78	

N – broj ispitanika, Min. – minimum, Max. – maksimum, M – medijan, IQR – interkvartilni raspon, \bar{x} - srednja vrijednost, SD – standardna devijacija, P – statistička značajnost.

Dužina stiloidnog nastavka iznad 30 mm smatra se produženim stiloidnim nastavkom. Od 800 ljudi u kontrolnoj skupini 348 ispitanika (43,5 %) imalo je produžen stiloidni nastavak (145 žena i 203 muškaraca) (Tablica 11). Uočena je statistički značajna prevalencija produženog stiloidnog nastavka kod muškog spola. U Tablici 12 prikazana je prevalencija produženog stiloidnog nastavka s obzirom na spol te pojavnost obostrano ili jednostrano. Obostrano produžen stiloidni nastavak uočen je kod 219 ispitanika (27,38 %). Nije uočena statistički značajna razlika u pojavnosti obostranog produženog stiloidnog nastavka s obzirom na spol ispitanika.

Tablica 11. Distribucija normalnog i produženog stiloidnog nastavka s obzirom na spol

		Produžen stiloidni nastavak			Hi-kvadrat test
		Normalan stiloidni nastavak	Produžen stiloidni nastavak	Ukupno	
Kontrolna skupina	Muškarci	200 (25 %)	203 (25,38 %)	403 (50,38 %)	$\chi^2 = 15,6048,$ df = 1 $P \leq 0,001$
	Žene	252 (31,5 %)	145 (18,13 %)	397 (49,63 %)	
	Ukupno	452 (56,5 %)	348 (43,5 %)	800 (100%)	
Ispitna skupina	Muškarci	1 (3,45 %)	10 (34,48 %)	11 (37,93 %)	$\chi^2 = 0,8251,$ df = 1 $P = 0,364$
	Žene	4 (13,79 %)	14 (48,28 %)	18 (62,07 %)	
	Ukupno	5 (17,24 %)	24 (82,76 %)	29 (100 %)	

χ^2 – Hi-kvadrat test, df – stupanj slobode (eng. *degrees of freedom*), P – statistička značajnost

Tablica 12. Prevalencija produženog stiloidnog nastavka s obzirom na spol i stranu

		Produžen stiloidni nastavak			Hi-kvadrat test
		Obostrano	Jednostrano	Ukupno	
Kontrolna skupina	Muškarci	123 (15,38 %)	80 (10 %)	203 (25,38 %)	$\chi^2 = 1,1435$, df = 1 P = 0,245
	Žene	96 (12 %)	49 (6,13 %)	145 (18,13 %)	
	Ukupno	219 (27,38 %)	129 (16,13 %)	348 (43,5 %)	
Ispitna skupina	Muškarci	7 (24,14 %)	3 (10,34 %)	10 (34,48 %)	$\chi^2 = 0,0857$, df = 1 P = 0,769
	Žene	9 (31,03 %)	5 (17,24 %)	14 (48,28 %)	
	Ukupno	16 (55,17%)	8 (27,58 %)	24 (82,76 %)	

χ^2 – Hi-kvadrat test, df – stupanj slobode (eng. *degrees of freedom*), P – statistička značajnost

5. RASPRAVA

Prema dosadašnjoj dostupnoj literaturi, brojna su istraživanja analizirala učestalost produljenih stilodinih nastavaka u populacijama (40, 41). Vieira i sur. istražili su učestalost produljenog stiloidnog nastavka u brazilskoj populaciji analizirajući 736 digitalnih panoramskih radiografskih snimaka (40). Stiloidni nastavak duži od 30 mm smatran je produljenim te je ukupno 323 (43,89%) radiografskih snimaka dokazalo njegovo produljenje. U drugoj studiji, Gracco i sur., proveli su slično istraživanje na talijanskoj populaciji analizirajući 600 digitalnih panoramskih radiografskih snimaka (ortopantomograma) pacijenata između 6 i 87 godina. Ukupno 33% ispitanika pokazalo je produženi stiloidni nastavak (41).

U ovoj studiji, za razliku od istraživanja koje su objavili Vieira i sur. te Gracco i sur. (40, 41), MSCT angiografija korištena je za prikupljanje podataka o produljenju stiloidnog nastavka. Ovaj radiološki prikaz (MSCT angiografija) pokazao je značajnu prednost u vizualizaciji stiloidnog nastavka u odnosu na digitalne panoramske snimke (ortopantomograme). Ramus mandibule zajedno s jednjakom, grkljanom i ždrijelom superponiraju se sa stiloidnim nastavkom i narušavaju kvalitetu slike digitalnih panoramskih rendgenskih snimaka uz otežavanje analize i interpretacije. Potrebno je naglasiti da su digitalne panoramske rendgenske snimke 2D slike i manje su precizne i autentične od 3D slika koje se dobivaju MSCT-om. S druge strane, one su ipak jeftinija i jednostavnija metoda koja zahtijeva kraće izlaganje zračenju (27-32). Za razliku od istraživanja koje su proveli Vieira i sur. i Gracco i sur., a koja su uključivala osobe mlađe od 20 godina, ovo istraživanje uključivalo je samo osobe starije od 20 godina kako bi se isključio utjecaj fiziološkog rasta baze lubanje na dobivene rezultate. Ljudska lubanja doseže svoju konačnu veličinu i oblik tek s približno 20 godina (42).

U provedenom je istraživanju također duljina od 30 mm smatrana granicom između normalnog i produljenog stiloidnog nastavka. Čak 348 ispitanika (43,5%) od 800 u kontrolnoj skupini imalo je produženi stiloidni nastavak (145 žena i 203 muškarca). Dodatno, kod 219 ispitanika (27,38%), stiloidni nastavak bio je obostrano produljen. Dokazano je također da je kod ispitanika s produljenim stiloidnim nastavkom, njegova prevalencija statistički značajno češća u muškaraca nego u žena ($P \leq 0,001$) s omjerom 1,4:1 što se podudara s dijelom istraživanja iz dostupne literature (9, 10).

U literaturi je uočeno da se duljina stiloidnog nastavka povećava sa starenjem (43, 44) što u ovom istraživanju nije potvrđeno. Razlog može biti taj što su druge studije također uključivale osobe mlađe od 20 godina kada baza lubanje nije još u potpunosti završila svoj rast i razvoj (42).

Prema dostupnoj literaturi, ovo istraživanje potvrđuje rezultate o razlici u duljini stiloidnog nastavka između muškaraca i žena u sljedećim dobnim skupinama: 31 – 40 godina, ($P=0,014$), 41 – 50 godina ($P=0,002$), 51 – 60 godina ($P = 0,005$) te starijih od 61 godine ($P=0,015$), dok nije uočena značajna razlika u udaljenostima između stiloidnih nastavaka od karotidnih arterija kod muškaraca i žena u bilo kojoj dobnj skupini.

Također je mjerena i najbliža udaljenost unutarnje karotidne arterije od stiloidnog nastavka s lijeve i desne strane radi otkrivanja mogućeg stilokarotidnog sindroma, stanja u kojem stiloidni nastavak naglim okretanjem glave vrši pritisak na karotidu i uzrokuje posljedičnu vrtoglavicu (45), koja kao takva može biti jedini simptom Eagleova sindroma (23).

Amorim i sur. prikazali su povezanost anatomskih karakteristika stiloidnog nastavka s kompresijom na unutarnju karotidnu arteriju (46). U 70 nalaza kontrolne skupine srednja udaljenost između stiloidnog nastavka i unutarnje karotidne arterije na lijevoj strani iznosila je $7,2 \text{ mm} \pm 2,1 \text{ mm}$ i $7,0 \text{ mm} \pm 2,3 \text{ mm}$ na desnoj strani (46). Cruddas i sur. istraživali su povezanost između duljine stiloidnog nastavka, položaja unutarnje karotidne arterije i kompresije cervikalne karotidne arterije (CCAD). Prosječna udaljenost između unutarnje karotidne arterije i stiloidnog nastavka s lijeve i desne strane iznosila je $5,48 \text{ mm}$ ($0,17\text{-}15,97 \text{ mm}$), unutar 355 CT-ova za koje se sumnjalo da imaju disekciju karotidne arterije (47).

U kontrolnoj skupini nije uočena razlika u najbližoj udaljenosti između stiloidnog nastavka i karotidne arterije s lijeve i desne strane. Prosječna najbliža udaljenost između lijevog stiloidnog nastavka i lijeve unutarnje karotidne arterije bila je $4,46 \text{ mm}$ ($0\text{-}20,3 \text{ mm}$). Na desnoj strani prosječna najbliža udaljenost između desnog stiloidnog nastavka i desne unutarnje karotidne arterije bila je $4,4 \text{ mm}$ ($0\text{-}15,8 \text{ mm}$). Ovo istraživanje podudara se s istraživanjem koje su proveli Cruddas i sur., ali odstupa od istraživanja provedenog od strane Amorima i sur.

Za razliku od duljine stiloidnog nastavka, najbliža udaljenost između stiloidnog nastavka i unutarnje karotidne arterije pokazala je razliku između skupine starije od 60 godina u odnosu na skupine od 21 do 30 ($P = 0,010$ za desnu stranu i $P = 0,001$ za lijeva strana) i 31 do 40 godina, (P

= 0,030 za desnu i $P = 0,010$ za lijevu stranu) kao posljedica lateralne i medijalne devijacije stiloidnog nastavka (20).

Vrtoglavica je jedan od mogućih simptoma uzrokovanih produženim stiloidnim nastavkom i kao takva može biti jedini simptom Eaglova sindroma što izrazito otežava dijagnostiku, ali često ostavlja pacijente bez definirane dijagnoze (23). Anatomske položaj stiloidnog nastavka u blizini unutarnje karotidne arterije i drugih vaskularnih i neuroloških struktura mogao bi biti uzrok ovog stanja. Također je dokazano da lateralna ili medijalna devijacija stiloidnog nastavka, zajedno s njegovom povećanom duljinom, može pritiskati te strukture i dovesti do vrtoglavice. Demirtas i sur. prikazali su slučaj u kojem je pacijent imao izolirane vrtoglavice pri okretanju glave ulijevo, bez drugih karakterističnih znakova stilokarotidnog sindroma, koje su potpuno nestajale vraćanjem glave u neutralni položaj (23).

U ovom retrospektivnom, poprečnom istraživanju, uspoređujući vrijednosti duljina stiloidnih nastavaka i najbližih udaljenosti stiloidnih nastavaka od unutarnjih karotidnih arterija kod kontrolne i ispitne skupine, statistički značajna razlika nije uočena samo u najbližoj udaljenosti desnog stiloidnog nastavka i desne karotidne arterije.

Što se tiče duljine nastavka, uočena je značajna razlika u duljini stiloidnog nastavka kod ispitne skupine u odnosu na kontrolnu skupinu gdje je prosječna duljina lijevog stiloidnog nastavka iznosila 29,04 mm dok je desni stiloidni nastavak prosječno bio dug 29,14 mm. U ispitnoj skupini 24 od 29 (82,76%) nalaza imalo je produženi stiloidni nastavak. Prosječna duljina lijevog stiloidnog nastavka bila je 38,3 mm, a desnog 36,71 mm.

U kontrolnoj skupini 219 (27,38%) nalaza imalo je obostrano produženi stiloidni nastavak dok je ispitna skupina imala 16 (55,17%) nalaza s obostrano izduženim stiloidnim nastavkom.

Navedeni rezultati ovog istraživanja govore u prilog tome da bi se u slučaju postojanja vrtoglavice nepoznate etiologije pacijente trebalo uputiti na daljnju dijagnostiku, MSCT-angiografiju, s ciljem isključivanja mogućnosti postojanja „izoliranog” stilokarotidnog sindroma. Također se rezultati ovog istraživanja mogu iskoristiti za pomoć u dijagnostici produljenih nastavaka u populaciji s područja Južne Hrvatske.

6. ZAKLJUČAK

Temeljem dobivenih rezultata istraživanja mogu se izvesti sljedeći zaključci za ispitanike starije od 20 godina s područja Južne Hrvatske:

1. Uočena je statistički značajna razlika u duljini stiloidnih nastavaka uspoređujući ispitnu i kontrolnu skupinu.
2. Uočena je statistički značajna razlika u udaljenosti između stiloidnih nastavaka i unutarnje karotidne arterije uspoređujući ispitnu i kontrolnu skupinu.
3. Prosječna duljina stiloidnog nastavka u kontrolnoj skupini iznosila je $27,85 \text{ mm} \pm 7,51$ dok je prosječna najbliža udaljenost stiloidnog nastavka od interne karotidne arterije $4,1 \text{ mm} \pm 2,78$.
4. Nije uočena razlika između duljine lijevog i desnog stiloidnog nastavka, kao ni razlika u najbližoj udaljenosti između stiloidnog nastavka i interne karotidne arterije na lijevoj i desnoj strani u kontrolnoj skupini.
5. Nije uočena statistički značajna razlika između duljine lijevog i desnog stiloidnog nastavka među dobnim skupinama ispitanika kontrolne skupine.
6. Najbliža udaljenost stiloidnog nastavka i interne karotidne arterije pokazuje statistički značajnu razliku između ispitanika kontrolne skupine starije od 60 godina u odnosu na skupine od 21 do 30 za lijevu stranu, te od 31 do 40-te godine za obje strane.
7. Ispitanici muškog spola imaju u prosjeku duži stiloidni nastavak u odnosu na ispitanice ženskog spola.
8. 43,51 % ispitanika je imalo produžen stiloidni nastavak: 18,13 % žena, 25,38 % muškaraca.
9. Obostrano produžen stiloidni nastavak uočen je u 27,38 % ispitanika, bez statistički značajne razlika u pojavnosti s obzirom na spol ispitanika.

Produženi stiloidni nastavak i njegova bliska povezanost s unutarnjom karotidnom arterijom pokazuje moguću povezanost s izoliranim vrtoglavicama i mogući je uzrok izoliranim vrtoglavicama nepoznate etiologije.

7. LITERATURA

1. Bokhari MR, Graham C, Mohseni M. Eagle Syndrome. Treasure Island (FL): StatPearls; 2022.
2. Abuhaimed AK, Alvarez R, Menezes RG. Anatomy, Head and Neck, Styloid Process. Treasure Island (FL): StatPearls; 2022.
3. Zhang FL, Zhou HW, Guo ZN, Yang Y. Eagle Syndrome as a Cause of Cerebral Venous Sinus Thrombosis. *Can J Neurol Sci.* 2019;46(3):344-5.
4. Qureshi S, Farooq MU, Gorelick PB. Ischemic Stroke Secondary to Stylocarotid Variant of Eagle Syndrome. *Neurohospitalist.* 2019;9(2):105-8.
5. Syndroom van Eagle [Internet]. Simpto.nl. 2022 [cited 3 June 2022]. Available from: <https://www.simpto.nl/diagnose/syndroom-van-eagle/>
6. Peus D, Kollias SS, Huber AM, Huber GF. Recurrent unilateral peripheral facial palsy in a patient with an enlarged styloid process. *Head Neck.* 2019;41(3):E34-E7.
7. Montevecchi F, Caranti A, Cammaroto G, Meccariello G, Vicini C. Transoral Robotic Surgery (TORS) for Bilateral Eagle Syndrome. *ORL J Otorhinolaryngol Relat Spec.* 2019;81(1):36-40.
8. Egierska D, Perszke M, Kurianowicz I. Eagle's syndrome. *Pol Merkur Lekarski.* 2021;49(294):458-60.
9. More CB, Asrani MK. Evaluation of the styloid process on digital panoramic radiographs. *Indian J Radiol Imaging.* 2010;20(4):261-5.
10. Gozil R, Yener N, Calguner E, Arac M, Tunc E, Bahcelioglu M. Morphological characteristics of styloid process evaluated by computerized axial tomography. *Ann Anat.* 2001;183(6):527-35.
11. Vadgaonkar R, Murlimanju BV, Prabhu LV, Rai R, Pai MM, Tonse M, et al. Morphological study of styloid process of the temporal bone and its clinical implications. *Anat Cell Biol.* 2015;48(3):195-200.
12. Prades JM, Gavid M, Asanau A, Timoshenko AP, Richard C, Martin CH. Surgical anatomy of the styloid muscles and the extracranial glossopharyngeal nerve. *Surg Radiol Anat.* 2014;36(2):141-6.
13. Eagle Syndrome - Exodontia [Internet]. Exodontia. 2022 [cited 3 June 2022]. Available from: <https://exodontia.info/eagle-syndrome/>
14. Dotiwala AK, Samra NS. Anatomy, Head and Neck, Tongue. StatPearls. Treasure Island (FL)2022.

15. Laccourreya O, Orosco RK, Rubin F, Holsinger FC. Styloglossus muscle: a critical landmark in head and neck oncology. *Eur Ann Otorhinolaryngol Head Neck Dis.* 2018;135(6):421-5.
16. Piagkou M, Anagnostopoulou S, Kouladouros K, Piagkos G. Eagle's syndrome: a review of the literature. *Clin Anat.* 2009;22(5):545-58.
17. Lavine MH, Stoopack JC, Jerrold TL. Calcification of the stylohyoid ligament. *Oral Surg Oral Med Oral Pathol.* 1968;25(1):55-8.
18. Patil S, Ghosh S, Vasudeva N. Morphometric study of the styloid process of temporal bone. *J Clin Diagn Res.* 2014;8(9):AC04-6.
19. Kamal A, Nazir R, Usman M, Salam BU, Sana F. Eagle syndrome; radiological evaluation and management. *J Pak Med Assoc.* 2014;64(11):1315-7.
20. Zeckler SR, Betancur AG, Yaniv G. The eagle is landing: Eagle syndrome--an important differential diagnosis. *Br J Gen Pract.* 2012;62(602):501-2.
21. Ramachandra KK, Krishnan SA, Reddy SS. Carotid type of Eagle's syndrome. *J Indian Soc Periodontol.* 2015;19(3):336-8.
22. Chuang WC, Short JH, McKinney AM, Anker L, Knoll B, McKinney ZJ. Reversible left hemispheric ischemia secondary to carotid compression in Eagle syndrome: surgical and CT angiographic correlation. *AJNR Am J Neuroradiol.* 2007;28(1):143-5.
23. Demirtas H, Kayan M, Koyuncuoglu HR, Celik AO, Kara M, Sengeze N. Eagle Syndrome Causing Vascular Compression with Cervical Rotation: Case Report. *Pol J Radiol.* 2016;81:277-80.
24. Nishikawa D, Wada Y, Shiozaki T, Shugyo M, Ito T, Ota I, et al. Patients with vertigo/dizziness of unknown origin during follow-ups by general otolaryngologists at outpatient town clinic. *Auris Nasus Larynx.* 2021;48(3):400-7.
25. Casale M, Rinaldi V, Quattrocchi C, Bressi F, Vincenzi B, Santini D, et al. Atypical chronic head and neck pain: don't forget Eagle's syndrome. *Eur Rev Med Pharmacol Sci.* 2008;12(2):131-3.
26. Prasad KC, Kamath MP, Reddy KJ, Raju K, Agarwal S. Elongated styloid process (Eagle's syndrome): a clinical study. *J Oral Maxillofac Surg.* 2002;60(2):171-5.
27. Yetiser S, Gerek M, Ozkaptan Y. Elongated styloid process: diagnostic problems related to symptomatology. *Cranio.* 1997;15(3):236-41.

28. Kent DT, Rath TJ, Snyderman C. Conventional and 3-Dimensional Computerized Tomography in Eagle's Syndrome, Glossopharyngeal Neuralgia, and Asymptomatic Controls. *Otolaryngol Head Neck Surg.* 2015;153(1):41-7.
29. Camarda AJ, Deschamps C, Forest D. I. Stylohyoid chain ossification: a discussion of etiology. *Oral Surg Oral Med Oral Pathol.* 1989;67(5):508-14.
30. Monsour PA, Young WG. Variability of the styloid process and stylohyoid ligament in panoramic radiographs. *Oral Surg Oral Med Oral Pathol.* 1986;61(5):522-6.
31. Nakamaru Y, Fukuda S, Miyashita S, Ohashi M. Diagnosis of the elongated styloid process by three-dimensional computed tomography. *Auris Nasus Larynx.* 2002;29(1):55-7.
32. Basekim CC, Mutlu H, Gungor A, Silit E, Pekkaşali Z, Kutlay M, et al. Evaluation of styloid process by three-dimensional computed tomography. *Eur Radiol.* 2005;15(1):134-9.
33. Petrovic B, Radak D, Kostic V, Covickovic-Sternic N. [Styloid syndrome: a review of literature]. *Srp Arh Celok Lek.* 2008;136(11-12):667-74.
34. Nayak DR, Pujary K, Aggarwal M, Punnoose SE, Chaly VA. Role of three-dimensional computed tomography reconstruction in the management of elongated styloid process: a preliminary study. *J Laryngol Otol.* 2007;121(4):349-53.
35. Ettinger RL, Hanson JG. The styloid or "Eagle" syndrome: an unexpected consequence. *Oral Surg Oral Med Oral Pathol.* 1975;40(3):336-40.
36. Hoffmann E, Rader C, Fuhrmann H, Maurer P. Styloid-carotid artery syndrome treated surgically with Piezosurgery: a case report and literature review. *J Craniomaxillofac Surg.* 2013;41(2):162-6.
37. Jalisi S, Jamal BT, Grillone GA. Surgical Management of Long-standing Eagle's Syndrome. *Ann Maxillofac Surg.* 2017;7(2):232-6.
38. Farhat HI, Elhammady MS, Ziayee H, Aziz-Sultan MA, Heros RC. Eagle syndrome as a cause of transient ischemic attacks. *J Neurosurg.* 2009;110(1):90-3.
39. McHugh ML. Interrater reliability: the kappa statistic. *Biochem Med (Zagreb).* 2012;22(3):276-82.
40. Vieira EM, Guedes OA, Morais SD, Muis CR, Albuquerque PA, Borges AH. Prevalence of Elongated Styloid Process in a Central Brazilian Population. *J Clin Diagn Res.* 2015;9(9):ZC90-2.
41. Gracco A, De Stefani A, Bruno G, Balasso P, Alessandri-Bonetti G, Stellini E. Elongated styloid process evaluation on digital panoramic radiograph in a North Italian population. *J Clin Exp Dent.* 2017;9(3):e400-e4.

42. Almuhawwas FA, Dhanasingh AE, Mitrovic D, Abdelsamad Y, Alzhrani F, Hagr A, et al. Age as a Factor of Growth in Mastoid Thickness and Skull Width. *Otol Neurotol*. 2020;41(5):709-14.
43. AlZarea BK. Prevalence and pattern of the elongated styloid process among geriatric patients in Saudi Arabia. *Clin Interv Aging*. 2017;12:611-7.
44. Bruno G, De Stefani A, Balasso P, Mazzoleni S, Gracco A. Elongated styloid process: An epidemiological study on digital panoramic radiographs. *J Clin Exp Dent*. 2017;9(12):e1446-e52.
45. David J, Lieb M, Rahimi SA. Stylocarotid artery syndrome. *J Vasc Surg*. 2014;60(6):1661-3.
46. Amorim JM, Pereira D, Rodrigues MG, Beato-Coelho J, Lopes M, Cunha A, et al. Anatomical characteristics of the styloid process in internal carotid artery dissection: Case-control study. *Int J Stroke*. 2018;13(4):400-5.
47. Cruddas L, Joffe M, Baker D. Can Styloid Process and Internal Carotid Artery Anatomy be Used to Predict Carotid Artery Dissection? *Ann Vasc Surg*. 2021;74:105-10.

8. SAŽETAK

Naslov: Duljina stiloidnoga nastavka u pacijenata s vrtoglavicama nepoznatog uzroka.

Cilj: Cilj ovog istraživanja bio je otkriti moguću povezanost između produljenog stiloidnog nastavka i vrtoglavica nepoznate etiologije. Uz to je cilj bio otkriti ima li smanjena udaljenost stiloidnog nastavka od unutarnje karotidne arterije utjecaja u povećanoj učestalosti ovog simptoma. Također sekundarni je cilj istraživanja bio izmjeriti duljinu stiloidnih nastavaka i njihovu najbližu udaljenost od unutarnjih karotidnih arterija u populaciji ispitanika starijih od 20 godina s područja Južne Hrvatske.

Materijali i metode: Ovo istraživanje uključilo je 829 ispitanika koji su podvrgnuti višeslojnoj kompjutoriziranoj tomografiji (CT) angiografiji korištenoj za dobivanje podataka o duljini stiloidnih nastavaka i najbližih udaljenosti stiloidnih nastavaka od unutarnjih karotidnih arterija. Ispitanici su bili podijeljeni u dvije skupine. Prva je skupina bila kontrolna i sastojala se od 800 ispitanika. Drugu skupinu, koja je bila studijska, činilo je 29 ispitanika koji su patili od vrtoglavica nepoznate etiologije.

Rezultati: Uočena je statistički značajna razlika između ispitne i kontrolne skupine u duljini stiloidnog nastavka ($P \leq 0,001$), kao i u najbližoj udaljenosti stiloidnog nastavka od unutarnje karotidne arterije ($P = 0,006$). U kontrolnoj skupini 43,5% pacijenata imalo je produženi stiloidni nastavak dok je u skupini bolesnika, koji su imali vrtoglavicu nejasne etiologije (u ispitnoj skupini), 82,76% ispitanika imalo produženi stiloidni nastavak.

Zaključak: Produženi stiloidni nastavak i njegova bliska povezanost s unutarnjom karotidnom arterijom mogu utjecati na vrtoglavicu nepoznate etiologije. Ovo je stanje potrebno klinički i radiografski ispitati u slučajevima neobjašnjive vrtoglavice kao izoliranog i jedinog simptoma unutar stilokarotidnog sindroma.

Ključne riječi: Eagleov sindrom, Stilokarotidni sindrom, vrtoglavice, stiloidni nastavak, unutarnja karotidna arterija

9. SUMMARY

Title: The styloid process length in patients with vertigo of unknown etiology.

Objective: The aim of this study was to discover a possible connection between the elongated styloid process and vertigo of unknown etiology. In addition, the goal was to find out whether the reduced distance between the styloid process and the internal carotid artery has an impact on the frequency of this symptom. Also, the secondary goal of the study was to measure the length of styloid process and their closest distance from the internal carotid arteries in the population of subjects older than 20 years from the area of Southern Croatia.

Material and methods: This study included 829 subjects who underwent multislice computed tomography (CT) angiography used to obtain data on the length of styloid processes and the distance of styloid processes from the internal carotid. Respondents were divided into two groups. The first group was the control group and it consisted of 800 subjects. The second group, which was the study group, consisted of 29 subjects who suffered from the vertigo of unknown etiology.

Results: The statistically significant difference between the study and the control group was observed in the length of the styloid process ($P \leq 0.001$), as well as in the closest distance of the styloid process from the carotid artery ($P = 0.006$). In the control group, 43.5% had a prolonged styloid process, while in the group of patients who had dizziness of unclear etiology (study group), 82,76% had an extended styloid process.

Conclusion: The prolonged styloid process and its close association with the internal carotid artery may affect vertigo of unknown etiology and should be clinically and radiography investigated in cases of unexplained vertigo as an isolated and only symptom within stylocarotid syndrome.

Keywords: Eagle syndrome, Stylocarotid artery syndrome, vertigo, dizziness, styloid process, internal carotid artery

10. ŽIVOTOPIS

OSOBNI PODACI:

Ime i prezime: Hrvoje Šarić

Datum i mjesto rođenja: 24.4.1997., Split, Splitsko-dalmatinska županija

Državljanstvo: hrvatsko

E-mail adresa: hrvoje.saric9@gmail.com

OBRAZOVANJE:

2016. – 2022. Medicinski fakultet, integrirani studij Dentalne medicine, Split

2012. – 2016. IV. gimnazija Marko Marulić, Split

2004. – 2012. Osnovna škola Visoka, Split

MATERINSKI JEZIK:

hrvatski

STRANI JEZICI:

engleski jezik (C1.1)

njemački jezik (B1)

AKTIVNOSTI:

2002 – 2009. Član plivačkog kluba Grdelin

2009. – 2012. Član vaterpolskog kluba Mornar Brodospasa Split

2012. – 2014. Član nogometnog kluba Dalmatinac Split