

Pokazatelji kvalitete kože lica nakon rekonstrukcije defekata s lokalnim nasumičnim kožnim reznjevima i autotransplantatima kože

Martinović, Dinko

Doctoral thesis / Disertacija

2023

Degree Grantor / Ustanova koja je dodijelila akademski / stručni stupanj: **University of Split, School of Medicine / Sveučilište u Splitu, Medicinski fakultet**

Permanent link / Trajna poveznica: <https://um.nsk.hr/um:nbn:hr:171:838651>

Rights / Prava: [In copyright](#)/[Zaštićeno autorskim pravom.](#)

Download date / Datum preuzimanja: **2025-02-07**



Repository / Repozitorij:

[MEFST Repository](#)



**SVEUČILIŠTE U SPLITU
MEDICINSKI FAKULTET**

DINKO MARTINOVIĆ, dr. med.

**POKAZATELJI KVALITETE KOŽE LICA NAKON REKONSTRUKCIJE
DEFEKATA S LOKALNIM NASUMIČNIM KOŽNIM REŽNJEVIMA I
AUTOTRANSPLANTATIMA KOŽE**

DOKTORSKA DISERTACIJA

SPLIT, 2023.

Ova doktorska disertacija izrađena je na Zavodu za maksilofacijalnu kirurgiju Kliničkog bolničkog centra Split te pri Katedri za patofiziologiju Medicinskog fakulteta Sveučilišta u Splitu.

Voditelj rada: izv. prof. dr. sc. Joško Božić, dr. med.

Zahvala

Prije svega želim se zahvaliti dragom mentoru i prijatelju Jošku Božiću na velikoj pomoći i brojnim savjetima bez kojih bih sigurno doktorirao još prošle godine.

Zahvaljujem se roditeljima koji su me odgojili da budem čovjek kakav sam danas te svojoj djevojci Darii koja mora živjeti s katastrofalnim posljedicama tog odgoja.

Hvala sestri i bratu što me se još uvijek nisu odrekli te naravno hvala svim prijateljima što se dobrovoljno druže sa mnom.

SADRŽAJ

1. UVOD.....	1
1.1. Koža.....	2
1.1.1. Struktura i histologija.....	2
1.1.1.1. Epidermis.....	2
1.1.1.2. Dermis.....	3
1.1.1.3. Stanice kože.....	4
1.1.2. Cirkulacija.....	5
1.1.3. Inervacija.....	6
1.1.4. Kožni adneksi.....	6
1.1.4. Linije kože.....	8
1.2. Cijeljenje rana.....	9
1.2.1. Hemostaza.....	10
1.2.2. Inflatorna faza.....	10
1.2.3. Proliferacijska faza.....	10
1.2.4. Faza remodelacije.....	11
1.3. Karcinomi kože.....	11
1.3.1. Bazocelularni karcinom.....	12
1.3.2. Planocelularni karcinom.....	12
1.4. Plastična kirurgija kože.....	13
1.4.1. Nasumični lokalni kožni reznjevi.....	13
1.4.1.1. Tipovi lokalnih nasumičnih reznjeva.....	15
1.4.1.1.1. Napredujući reznjevi.....	15
1.4.1.1.2. Rotacijski reznjevi.....	16

1.4.1.1.3. Transpozicijski reznjevi	17
1.4.2. Autotransplantati kože	18
1.5. Lice	19
1.5.1. Rekonstrukcija kožnih defekata lica	21
1.6. Mjerenja kvalitete kože nakon kirurških rekonstrukcija	22
2. HIPOTEZE ISTRAŽIVANJA.....	24
3. CILJEVI ISTRAŽIVANJA	26
4. MATERIJALI I METODE.....	28
4.1. Dizajn studije i etička razmatranja	29
4.2. Ispitanici	29
4.3. Objektivna procjena kože	30
4.4. Subjektivna procjena kože	31
4.5. Statističke analize i izračun veličine uzorka	32
5. REZULTATI.....	33
5.1. Osnovne antropometrijske i kliničke karakteristike ispitanika	34
5.2. Objektivni parametri kože.....	35
5.3 Subjektivni parametri kože	42
6. RASPRAVA.....	46
7. ZAKLJUČCI.....	52
8. LITERATURA.....	54
9. SAŽETAK	64
10. SUMMARY	67
11. ŽIVOTOPIS	70

POPIS OZNAKA I KRATICA

STSG	autotransplantati djelomične debljine kože (engl. <i>split-thickness skin graft</i>)
FTSG	autotransplantat pune debljine kože (engl. <i>full-thickness skin graft</i>)
TEWL	transepidermalni gubitak vode (engl. <i>transepidermal water loss</i>)
UVB	ultraljubičasto (engl. <i>ultraviolet B</i>)
MHC	kompleks histokompatibilnosti (engl. <i>major histocompatibility complex</i>)
RSTL	tenzijske linije opuštene kože (engl. <i>relaxed skin tension lines</i>)
BEST	biodinamička ekscizijska kožna tenzija (engl. <i>biodynamic excision skin tension</i>)
TGF	transformirajući faktor rasta (engl. <i>transforming growth factor</i>)
VEGF	vaskularni endotelni faktor rasta (engl. <i>vascular endothelial growth factor</i>)
PDGF	trombocitni faktor rasta (engl. <i>platelet derived growth factor</i>)
FGF	fibroblastni faktor rasta (engl. <i>fibroblast growth factor</i>)
NMSC	ne melanomski karcinom kože (engl. <i>non-melanoma skin cancer</i>)
BCC	bazocelularni karcinom kože (engl. <i>basal cell carcinoma</i>)
SCC	planocelularni karcinom kože (engl. <i>squamos cell carcinoma</i>)
MM	maligni melanom (engl. <i>malignant melanoma</i>)
MSS	Manchesterska skala ožiljka (engl. <i>Manchester scar scale</i>)
VSS	Vankuverska skala ožiljka (engl. <i>Vancouver scar scale</i>)
POSAS	Skala za procjenu ožiljka pacijenta i promatrača (engl. <i>Patient and observer scar assessment scale</i>)
BMI	indeks tjelesne mase (engl. <i>body mass index</i>)

1. UVOD

1.1. Koža

Koža je najveći ljudski organ koji sačinjava fizičku barijeru prema vanjskim uvjetima te održava internu homeostazu. Ona štiti organizam od egzogenih kemijskih i fizičkih čimbenika, sudjeluje u metaboličkim procesima, ima resorptivnu i termoregulacijsku funkciju te je prva linija obrane od patogenih mikroorganizama i sudjeluje u imunološkim procesima (1).

1.1.1. Struktura i histologija

Koža se sastoji od tri sloja, epidermisa (50-100 μm), dermisa (1-2 mm) i hipodermisa (1-2 mm) (2). Epidermis je najpovršniji sloj kože te pruža vodootpornu barijeru i pridonosi održavanju tonusa kože (3). Ispod epidermisa se nalazi dermis koji sadrži vezivno tkivo, folikule dlaka, krvne žile, limfne žile te znojne i lojne žlijezde. Hipodermis je dublje potkožno tkivo izgrađeno od masnog i vezivnog tkiva te se prema nekim autorima ne smatra sastavnicom kože u punom smislu.

1.1.1.1. Epidermis

Slojevi epidermisa uključuju *stratum basale*, *stratum spinosum*, *stratum granulosum*, *stratum lucidum* i *stratum corneum* (Slika 1) (1).

Stratum basale (drugog naziva *stratum germinativum*) najdublji je sloj epidermisa te je odvojen od dermisa bazalnom membranom, a pričvršćen je za istu hemidezmosomima. U ovom sloju se nalaze mitotički aktivne matične stanice koje neprestano proizvode keratinocite te se ovdje nalaze i melanociti (4).

Stratum spinosum čine 8-10 slojeva nepravilnih stanica s citoplazmatskim procesima koji se protežu prema van i dodiruju susjedne stanice pomoću dezmosoma. U ovom sloju se nalaze i dendritične stanice (2).

Stratum granulosum čine 3-5 slojeva stanica dijamentnog oblika s keratohijalinskim i lamelarnim granulama. Granule keratohijalina sadrže prekursore keratina dok lamelarne granule sadrže glikolipide koji se izlučuju na površinu stanica i djeluju kao međustanični adheziv (4).

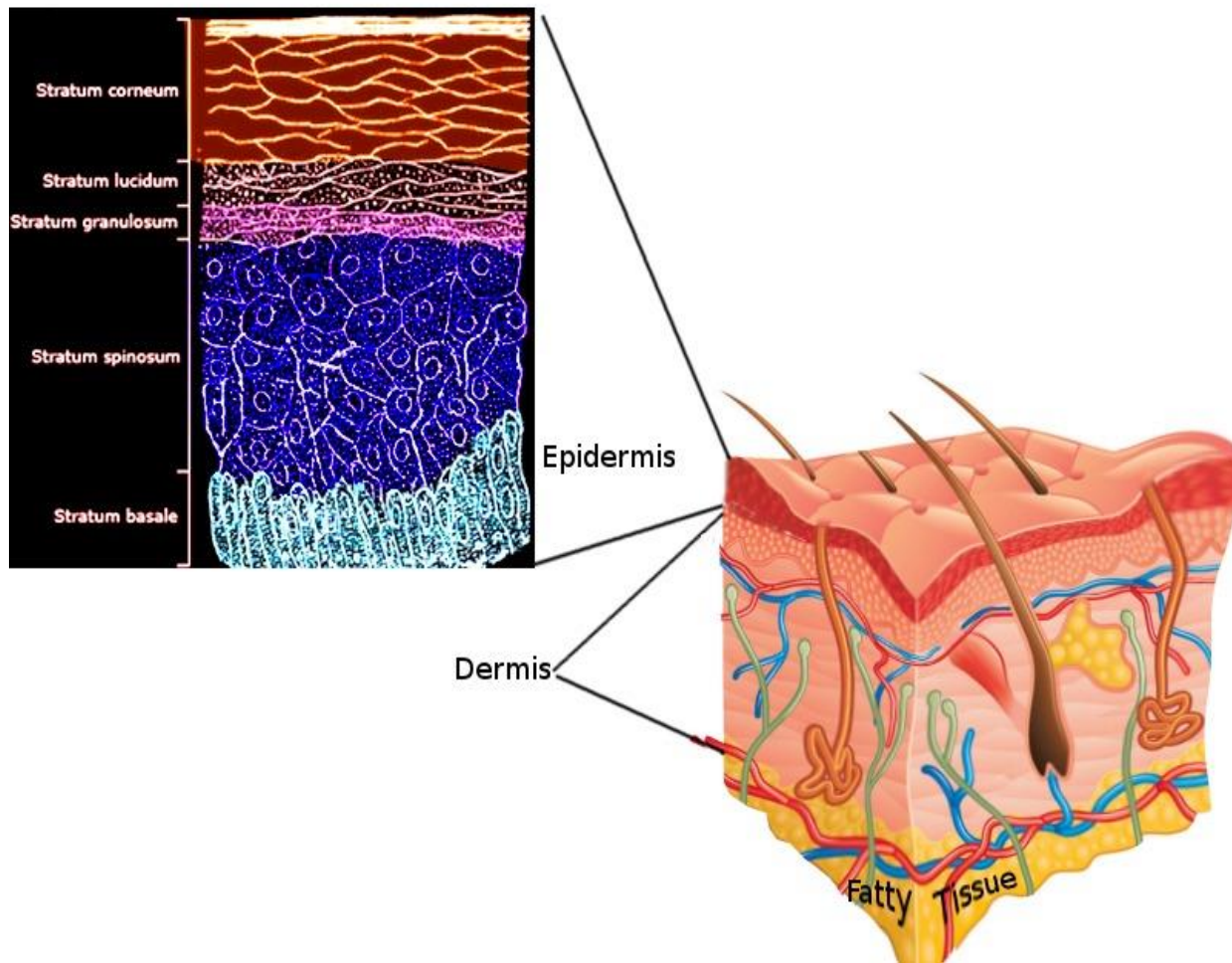
Stratum lucidum čine 2-3 stanična sloja te je prisutan samo u debljoj koži dlanova i tabana. To je tanki prozirni sloj koji se sastoji od eleidina koji je proizvod transformacije keratohijalina (1).

Stratum corneum je najpovršniji sloj koji se sastoji od 20-30 slojeva sastanica te je sastavljen od keratina i rožnatih ljuskica od mrtvih keratinocita, poznatih kao anuklearne skvamozne stanice. Ovo je sloj koji najviše varira u debljini, posebno kod žuljevite kože. Unutar ovog sloja mrtvi keratinociti izlučuju defenzine koji su dio imunološke obrane (5).

Debljina svakog sloja kože varira ovisno o anatomskej lokaciji te se koža bez dlaka na dlanovima i tabanima smatra najdebljom jer epidermis sadrži dodatni sloj, *stratum lucidum*. S druge strane gornji dio leđa se smatra najdebljim na temelju debljine dermisa, ali histološki se smatra "tankom kožom" jer debljini epidermisa nedostaje *stratum lucidum* te je tanji od kože bez dlaka (5).

1.1.1.2. Dermis

Dermis se sastoji od dva sloja, papilarnog dermisa i retikularnog dermisa. Papilarni dermis je površniji te se sastoji od rahlog vezivnog tkiva dok je retikularni dermis dublji te ga tvori debeli sloj gustog vezivnog tkiva (2, 6). Glavna komponenta koja čini dermis su kolagen tipa I i tipa III. Nadalje, elastična vlakna također igraju važnu strukturnu ulogu unutar dermisa. Ona se sastoje od mikrofibrila elastina i fibrilina. Za razliku od kolagena konfiguracija elastina omogućuje vlaknima klizanje i rastezanje. Retikularni dermis sastoji se od gustih elastičnih vlakana (6).



Slika 1. Slojevi epidermisa. (Originalno publicirano u: Agarwal S, Krishnamurthy K. Histology, Skin. U: StatPearls [Internet]. Treasure Island (FL): StatPearls Publishing; 2022.)

1.1.1.3. Stanice kože

Koža se sastoji od brojnih različitih vrsta stanica te će ovdje biti spomenute samo najvažnije. Keratinociti su dominantna vrsta stanica epidermisa te potječu iz *stratum basale* odakle migriraju prema površnijim slojevima. Oni proizvode keratin i odgovorni su za stvaranje epidermalne vodene barijere stvaranjem i izlučivanjem lipida. Keratinociti također reguliraju apsorpciju kalcija aktivacijom prekursora kolesterola ultraljubičastim B (engl. *ultraviolet B*, UVB) svjetlom kako bi se formirao vitamin D (7).

Melanociti su stanice koje potječu iz stanica neuralnog grebena te se nalaze između stanica *stratum basale* i prvenstveno proizvode pigment kože melanin. UVB svjetlo potiče izlučivanje

melanina koji štiti od UV zračenja, djelujući kao prirodna zaštita od sunca. Melanin se proizvodi pretvorbom tirozina u DOPA pomoću enzima tirozinaze (8). Potom putuje od stanice do stanice putem dugih nastavaka melanocita koji se protežu do susjednih keratinocita u *stratum basale*. Granule melanina ulaze u citoplazmu susjednih keratinocita fagocitozom vrhova melanocitnih nastavaka od strane keratinocita (9).

Langerhansove stanice su dendritične stanice koje čine prve liniju obrane kože te imaju značajnu ulogu u prezentaciji antigena. Također, izražavaju i komplekse histokompatibilnosti I i II (engl. *major histocompatibility complex*, MHC) molekule te preuzimaju antigene u koži i transportiraju ih do limfnih čvorova (10).

Merkelove stanice su modificirane epidermalne stanice ovalnog oblika koje se nalaze u *stratum basale*. Imaju senzornu funkciju kao mehanoreceptori za lagani dodir, a najbrojnije su u vrhovima prstiju, u dlanovima, tabanima te u oralnoj i genitalnoj sluznici. Njihove membrane imaju sinaptičke kontakte sa somatosenzornim živcima (11).

Fibroblasti su najčešća vrsta stanica zastupljena u vezivnom tkivu. Ove stanice proizvode izvanstanični matriks u vidu kolagena tipa I, III i IV, proteoglikana, fibronektina, laminina, glikozaminoglikana. U tijelu odrasle osobe fibroblasti su u latentnom obliku dok ih određeni podražaji ne aktiviraju i stimuliraju na sintezu proteina (12).

1.1.2. Cirkulacija

Perfuzija kože se odvija putem dva pleksusa, prvi se nalazi između papilarnog i retikularnog sloja dermisa te se naziva intradermalni pleksus, a drugi između dermisa i potkožnog tkiva te se naziva subdermalnim pleksusom (Slika 2) (13). Opskrba epidermisa se vrši putem površinskog arteriovenskog pleksusa (subepidermalni pleksus). Krvne žile kože su jako važne za učinkovitu termoregulaciju tijela (14). Pojačani dotok krvi u kožu prenosi toplinu iz tijela u okolinu dok smanjeni protok održava toplinu u tijelu. Protok je pod kontrolom autonomnog živčanog sustava te simpatikus stimulira vazokonstrikciju, odnosno zadržavanje topline, dok s druge strane vazodilatacija dovodi do gubitka topline. Do vazodilatacije krvnih žila dolazi zbog povišene tjelesne temperature koja fiziološkim mehanizmima inhibira simpatički centar u stražnjem hipotalamusu, dok snižena tjelesna temperatura uzrokuje vazokonstrikciju krvnih žila kože (15).

1.1.3. Inervacija

Inervacija kože se provodi somatskim i autonomnim živcima. Somatski senzorni sustav odgovoran je za bol (nociceptori), temperaturu, lagani dodir, diskriminativni dodir, vibracije, pritisak i propriocepciju te provodi specijaliziranim kožnim receptorima poput Merkelovih diskova te Pacinijevih, Meissnerovih i Ruffinijevih tjelešca (16). Merkelovi diskovi su odgovorni za lagani dodir i dosežu *stratum basale* dok su ostali živčani završeci nalaze se u dubljim dijelovima kože i uključuju Pacinijeva tjelešca koja osjećaju duboki pritisak, Meissnerova tjelešca koja osjećaju niskofrekventnu stimulaciju na razini dermalnih papila i Ruffinijeva tjelešca koja osjećaju pritisak. Autonomna inervacija kontrolira tonus krvnih žila, pilomotoriku korijena dlake i znojenje. Slobodni živčani završeci protežu se u epidermis te su zaslužni za osjećaj boli, topline i hladnoće, a najbrojniji su u *stratum granulosum* i okružuju folikule dlake (17).

1.1.4. Kožni adneksi

Kožni adneksi su epidermalne i dermalne strukture kože koje uključuju dlake, žlijezde znojnice i žlijezde lojnice (Slika 2). Svaka od tih komponenata ima svoju specifičnu strukturu i funkciju.

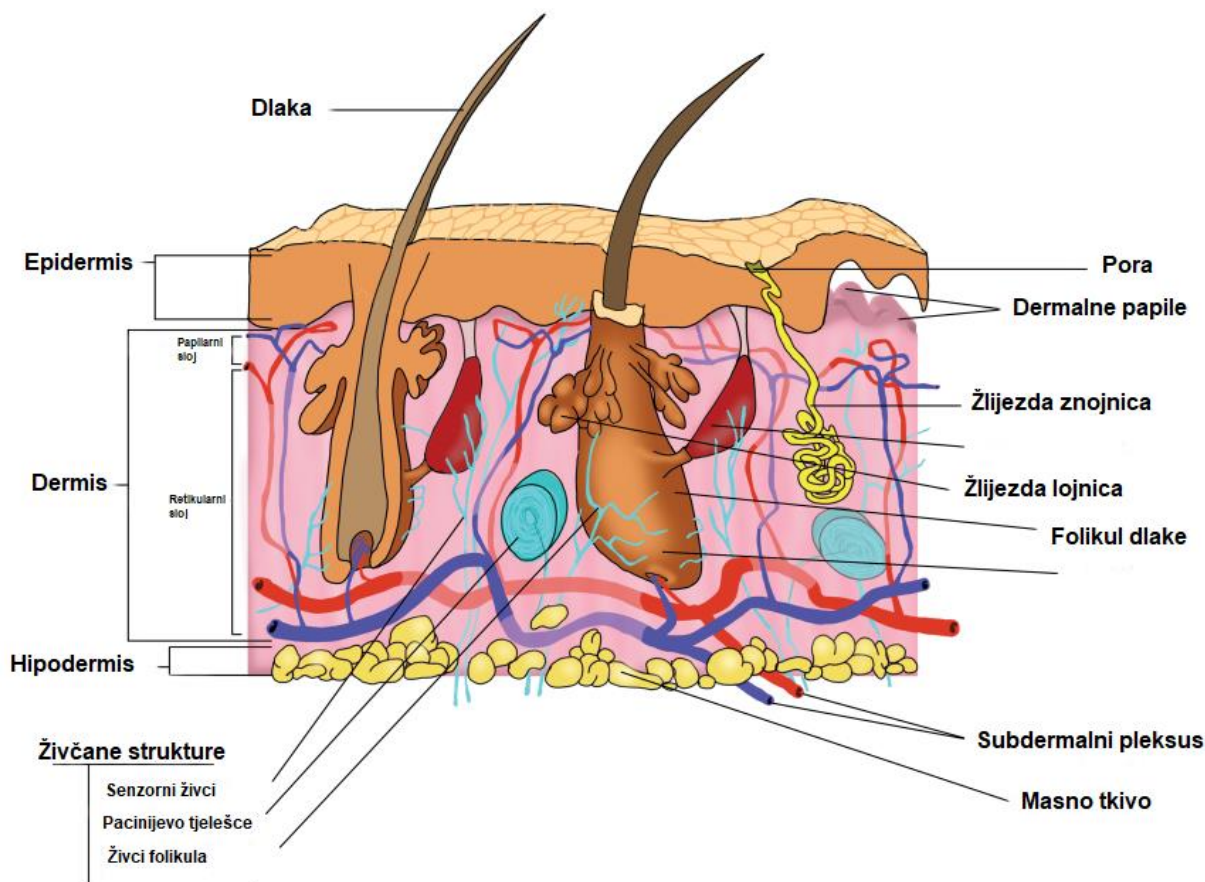
Pilosebacealna jedinice kože su skupne jedinice koje se sastoje od dlake, žlijezde lojnice i mišića *arrector pili*. Pilosebacealne jedinice se nalaze u gotovo svim dijelovima kože osim na usnama, dlanovima i tabanima, a najgušća su na tjemenu (18).

Dlake su izrasline koje se strukturno dijele na stabljiku i folikul (korijen). Stabljika dlake je dio dlake koji je vidljiv na vanjskoj strani kože te glavninu njene strukture čini kortikalni sloj koji je građen od keratina (18). Folikul dlake je primarna struktura za njen rast te se dijeli u tri segmenta: infundibulum, istmus i inferiorni segment. Kosa ima mnoge funkcije, uključujući zaštitu, regulaciju tjelesne temperature, olakšavanje znojenja, osjet, estetiku i psihosocijalno zdravlje.

Žlijezde lojnice također su dio pilosebacealne jedinice te tipično postoji više lojnih žlijezda po folikulu dlake. Žlijezde lojnice se sastoje od kanala i egzokrinih žlijezda koje se nalaze na svim dijelovima kože osim na dlanovima, tabanima, usnama i vrhovima stopala (19). Svaka žlijezda se sastoji od reznjeva građenih od sebocita koji proizvode sebum, masni materijal koji podmazuje

kosu i ima baktericidna i fungicidna svojstva. Nadalje, sebum ima važnu ulogu i u održavanju vodootporne barijere kože (19).

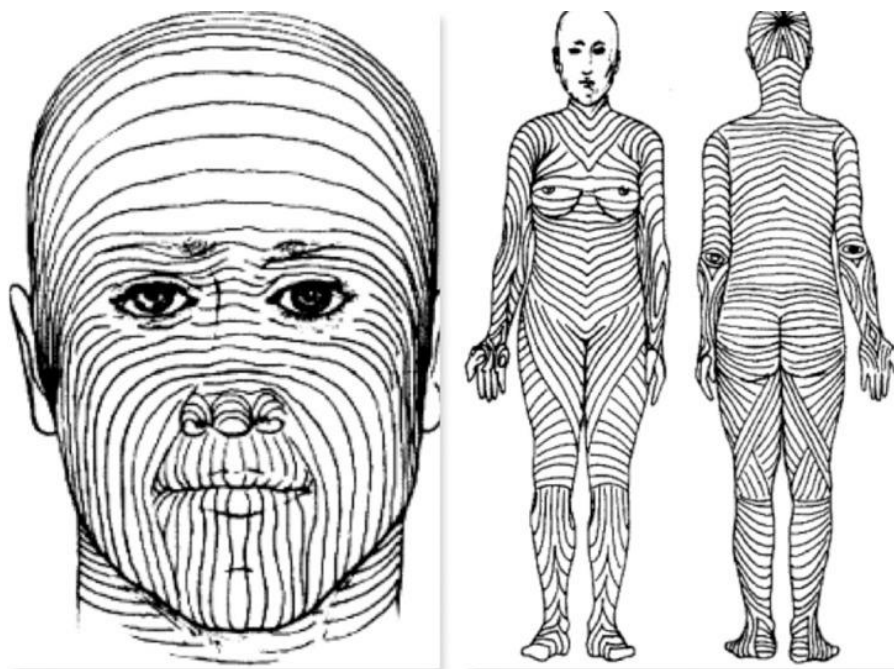
Žlijezde znojnice dijele se na ekrine i apokrine žlijezde. Ekrine su brojnije žlijezde znojnice koje se nalaze po cijelom tijelu osim usana i dijela vanjskih spolnih organa. S druge strane, apokrine žlijezde su ograničene na aksilu, areolu, bradavicu, kožu oko anusa i vanjske genitalije te one imaju specifični miris. Ekrine žlijezde imaju ulogu u termoregulaciji, protekciji i ekskreciji štetnih tvari dok su apokrine žlijezde još uvijek nepoznanica, ali se smatra da sudjeluju u lubrikaciji i seksualnoj atrakciji (20).



Slika 2. Presječni prikaz građe kože te njene inervacije i cirkulacije. (Modificirano prema: Yousef H, Alhajj M, Sharma S. Anatomy, Skin (Integument), Epidermis. U: StatPearls [Internet]. Treasure Island (FL): StatPearls Publishing; 2022.)

1.1.4. Linije kože

S kirurškog aspekta jako je važno spomenuti i linije kože. Prvi koji je prepoznao kiruršku važnost ovih linija je bio Karl Langerove 1861. godine. On je primijetio da nakon incizija kože dolazi do formiranja različitih elipsi ovisno o smjeru incizije. Zatim je napravio topografiju svoga istraživanja te su nastale Langerove linije (Slika 3) (21). To su topološke linije koje se koriste za definiranje napetosti kože, što odgovara poravnanju kolagenih i elastičnih vlakana u retikularnom dermisu. Međutim, Langer je svoje opservacije vršio na kadaverima čiji su mišići bili bez tonusa i posljedične napetosti. Stoga su naknadno utvrđene tenzijske linije opuštene kože (RSTL). One se na nekim anatomskim lokacijama razlikuju od Langerovih linija, ali princip primjene za kiruršku struku je isti (22, 23). Dok RSTL na licu ne prati uvijek kožne bore, na ostatku tijela je gotova istovjetan kožnim borama. Važno je još napomenuti da su se posljednjih godina pojavile i neke nove premise vezano za idealne linije za kirurške incizije/ekscizije. Tako je jedna studija iz Australije provedena na većem broju ispitanika kompjuteriziranom tenziometrijom su utvrđene biodinamičke ekscizijske kožne linije tenzije (BEST) (24). One se dodatno razlikuju od RSTL na nekim anatomskim lokacijama.

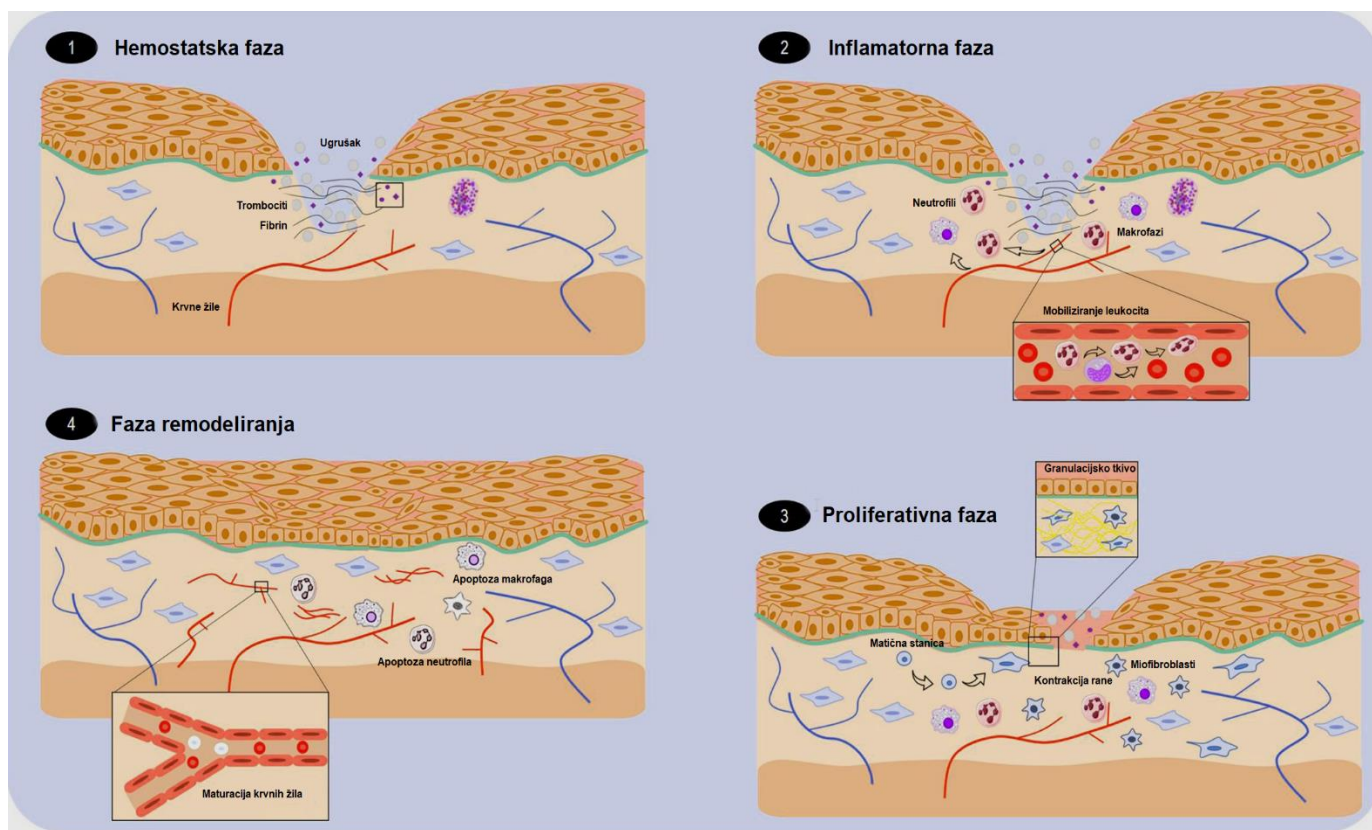


Slika 3. Langerove linije incizije/ekscizije kože. (Originalno publicirano u: Hockberger R, Marx J, Walls R. Rosen's Emergency Medicine: Concepts and clinical practice. Philadelphia: Elsevier. 2002.)

1.2. Cijeljenje rana

Svaka ozljeda te narušavanje integriteta kože inducira kompleksni patofiziološki proces cijeljenja rane (25). Prema većini autora ovaj proces se sastoji od triju preklapajućih faza dok se prema određenoj literaturi često dodaje i četvrta faza (Slika 4) (26-29).

S kirurškog, ali i patofiziološkog gledišta, cijeljenje rana se može podijeliti na primarno i sekundarno (27). Kod primarnog cijeljenja su rubovi rane aproksimirani te se proces odvija brzo i bez poteškoća, dok s druge strane kod sekundarnog cijeljenja rana nije aproksimirana te dolazi do postepenog formiranja granulacijskog tkiva i rubne epitelizacije preko.



Slika 4. Faze patofiziološkog procesa cijeljenja kože. (Modificirano prema: Carvalho AR Jr, Diniz RM, Suarez MAM, Figueiredo CSSES, Zagmignan A, Grisotto MAG, i sur.. Use of some asteraceae plants for the treatment of wounds: from ethnopharmacological studies to scientific evidences. Front Pharmacol. 2018;9:784.

1.2.1. Hemostaza

Prva i najkraća faza cijeljenja rane je hemostaza. Nakon incijalne ozljede dolazi do krvarenja koje inicira intrizičnu i ekstrizičnu koagulacijsku kaskadu. Nadalje, trombociti dovode do stvaranja primarnog ugruška te dolazi do vazokonstrikcije lokalnih krvnih žila. Nakon toga se fibrinske niti formiraju oko ugruška te dolazi do stvaranja sekundarnog ugruška (30). Ova faza traje otprilike 10-ak minuta.

1.2.2. Inflamatorna faza

Nakon početne hemostaze započinje faza inflamacije. U ovoj fazi dolazi do migracije leukocita na mjesto ozljede. Kroz 24h prvi na mjesto ozljede migriraju neutrofil koji započinju proces fagocitoze (31). Također, oni otpuštaju reaktivne kisikove radikale i proteaze koji uništavaju bakterije i vrše debridman nekrotičnog tkiva. Nadalje, oni započinju i proces kemotaksije koji inducira migraciju drugih stanica na mjesto ozljede te dodatno facilitiraju inflamaciju otpuštanjem cijelog niza pro-upalnih citokina (32). Otprilike 72h nakon ozljede dolaze makrofazi (31). Oni vrše daljnju fagocitozu te otpuštaju brojne faktore cijeljenja poput transformirajućeg faktora rasta (engl. *transforming growth factor*, TGF), interleukina te angiogenetskih faktora od kojih je najvažniji vaskularni endotelni faktor rasta (engl. *vascular endothel growth factor*, VEGF). Time započinje priprema za iduću fazu cijeljenja (33).

1.2.3. Proliferacijska faza

Ova faza započinje otprilike 3-10 dana nakon ozljede te traje nekoliko dana do tjedana. Predominantne stanice ove faze su fibroblasti i endotelne stanice. Faktori rasta poput VEGF, trombocitni faktor rasta (PDGF) i fibroblastni faktor rasta (bFGF) u kombinaciji sa lokalnom hipoksijom dovode do neovaskularizacije (34). Neovaskularizacija se može podijeliti na dva različita procesa, angiogenezu i vaskulogenezu (35). U angiogenezi dolazi do „pupanja“ i urastanja novih krvnih žila iz već maturiranih krvnih žila u avaskularno tkivo (36). S druge strane, pri vaskulogenezi dolazi do *de novo* stvaranja novih krvnih žila bez „pupanja“ iz već postojećih zrelih krvnih žila te se ovaj proces provodi putem endotelnih progenitornih stanica (37). Ove matične stanice se inače nalaze u koštanoj srži, ali u procesu cijeljenja zbog kemoatrakcije i lokalnog oslobađanja pro-upalnih citokina dolazi do njihove mobilizacije u krvotok. U konačnici, s ova dva procesa dolazi do formiranja novog lokalnog krvotoka na mjestu ozljede. Paralelno s

neovaskularizacijom započinje i proces epitelizacije (38). On se provodi putem keratinocita s rubova rane te matičnih epitelnih stanica iz folikula dlaka te apokrinih žlijezda. Lokalni keratinociti te matične stanice koje diferenciraju u keratinocite migriraju preko rubova rane dok ne ostvare međusobni kontakt sa svih strana što inhibira njihovu daljnju migraciju.

Najvažniji produkt proliferacijske faze cijeljenja rane je formacija granulacijskog tkiva. Fibroblasti migriraju u ranu te sintetiziraju izvanstanični matriks koji se sastoji od kolagena tipa III, glikozaminoglikana i fibronektina te je granulacijsko tkivo u konačnici građeno od novo formiranih krvnih žila (kapilara), fibroblasta, kolagena i leukocita (38).

1.2.4. Faza remodelacije

Posljednja faza cijeljenja rane je remodelacija te ona započinje otprilike 3 tjedna od ozljede i može trajati od 6 mjeseci do godinu dana (36, 39). To je faza izbalansirane sinteze i degradacije novog tkiva te postepeno dolazi do maturacije rane. Krvne žile prolaze modifikaciju kako bi postale kompaktnije i čvršće dok se kolagen tipa III zamjenjuje snažnijim kolagenom tipa I. Ovo dovodi do veće otpornosti rane na tenziju, ali važno je napomenuti da zbog drugačijeg slaganja vlakana kolagena on nikada neće biti identičan onome iz okolne neozlijeđene kože. To je jedan od razloga zbog kojeg na mjestu ranjavanja zaostaje vidljivi ožiljak (39).

Također, u ovoj fazi se fibroblasti zbog djelovanja TGF- β 2 transformiraju u miofibroblaste koji uz sintezu izvanstaničnog matriksa vrše i kontrakciju rane (40). Ova kontrakcija približava rubove rane te nakon potpune epitelizacije dolazi do dolazi do apoptoze miofibroblasta. Nadalje, u fazi remodelacije dolazi do postepenog smanjenja pojačane metaboličke aktivnosti u području rane dok se ne postigne potpuno zatvaranje i povratak biomehaničkih svojstava rane. Međutim, na kraju uvijek zaostaje ožiljak koji nikada nema tenzilnu snagu okolne kože te se smatra da je njegova snaga otprilike 80% zdrave kože (34).

1.3. Karcinomi kože

Karcinomi kože su jedni od najčešćih malignoma na svijetu te se dijele u ne-melanomske kožne karcinome (engl. *non-melanoma skin cancer*, NMSC) i maligni melanom (engl. *malignant melanoma*, MM). Dok se epidemiologija MM vodi izrazito precizno, s druge strane epidemiologija NMSC je izrazito limitirana zbog izostavljanja iz većih karcinomskih baza podataka radi njihove

niske stope mortaliteta. Međutim, zbog njihove česte pojave, NMSC stvaraju izrazito veliko ekonomsko opterećenje zdravstvenim sustavima (41).

Dva glavna i najčešća tipa NMSC su bazocelularni karcinom (engl. *basal cell carcinoma*, BCC) i planocelularni karcinom (engl. *squamos cell carcinoma*, SCC).

1.3.1. Bazocelularni karcinom

BCC je najčešći karcinom kože koji se u čak 80% bolesnika razvija u području glave i vrata te vrlo često bez prethodnih prekanceroznih lezija (41, 42). Iako rijetko metastazira, često dovodi do lokalne invazije i destrukcije tkiva što rezultira visokim morbiditetom. Najčešće su pogođeni muškarci svijetle puti koji su kronično izloženi UV zračenju, na gotovo sličan način kao žene koje koriste solarij. Incidencija kod mladih ljudi je izrazito niska te je kod njih trup najčešća primarna lokacija pojave. Izuzev UV zračenja, kao rizični čimbenici koji uvelike povećavaju njegovu pojavu su radioterapija, imunosupresivna terapija i HIV infekcija te postoje genetski sindromi koji mogu povećati rizik za njegov razvoj od kojih su najvažniji *xeroderma pigmentosum*, Gorlinov sindrom, Bazex–Dupre–Christolov sindrom i Rombov sindrom (43). S obzirom na nedostatnu i limitiranu epidemiologiju, prema literaturi mu se incidencija kreće između 88 do 164/100 000 ljudi godišnje, ali smatra se da je to podcijenjena brojka (44).

BCC ima izrazito nizak mortalitet te je on najčešće povezan s drugim komorbiditetima, dobi pacijenta te kliničkim komplikacijama. U literaturi se opisuje velik broj podtipova BCC-a, a najčešći tipovi uključuju: nodularni, mikronodularni, površinski, morfeaformni, infiltrativni i fibroepitelni.

Modalitet terapije koji se koristi za BCC ovisi o dobi pacijenta, spolu te anatomskoj lokaciji, veličini i njegovom podtipu. Najčešće se liječe kirurškim uklanjanjem, ali određeni podtipovi se mogu liječiti i medikamentozno ili radioterapijom (45).

1.3.2. Planocelularni karcinom

SCC je drugi najčešći NMSC koji za razliku od BCC često ima prekancerozne lezije koje se nazivaju aktinična keratoza. Također, SCC pokazuje progresiju tumora i ima potencijal metastaziranja u tijelu (46). Češće se razvija kod osoba svijetlije puti izloženih rizičnim čimbenicima, kao što su UV zračenje, pušenje, kronične infekcije i imunosupresivna terapija te određena genetska pozadina (47). Najčešća se pojavljuju na licu, vratu, ćelavom vlasištu,

podlacticama i potkoljenicama. Dok je kod manjih i indolentnijih vrsta 5-godišnje preživljenje preko 90%, kod agresivnijih tipova je ispod 40% (44).

Klinička prezentacija je izrazito heterogena ovisno o veličini, anatomskoj lokaciji, debljini i pigmentaciji te postoje brojni podtipovi SCC, od indolentnih sa sporim rastom do izrazito agresivnih i invazivnih koji se brzo šire metastazama (48).

Kirurško uklanjanje je primarni izbor liječenja SCC dok se za smanjenje incidencije njihove pojave kod bolesnika mogu koristiti topički medikamenti ili fotodinamička terapija.

1.4. Plastična kirurgija kože

Rekonstrukcija kožnih defekata jedna je od najstarijih kirurških tehnika koja se najčešće izvodi nakon traumatskih ozljeda ili onkoloških ekscizija. Osim primarnog zatvaranja i sekundarnog cijeljenja, postoji širok raspon mogućih metoda rekonstrukcije, kao što su autotransplantati kože, lokalni režnjevi, udaljeni/regionalni režnjevi i mikrovaskularni prijenos slobodnog tkiva (49). Regija lica posebno je osjetljiva u pogledu odabira odgovarajuće metode rekonstrukcije za postizanje funkcionalnih i estetski ugodnih rezultata. Dok se veći i dublji defekti koji zahvaćaju nekoliko vrsta tkiva obično rekonstruiraju pomoću udaljenih i regionalnih režnjeva ili modernijim tehnikama, kao što su slobodni režnjevi, nešto manji i površinski defekti mogu se rekonstruirati pomoću nasumičnih lokalnih režnjeva ili autotransplantata kože.

1.4.1. Nasumični lokalni kožni režnjevi

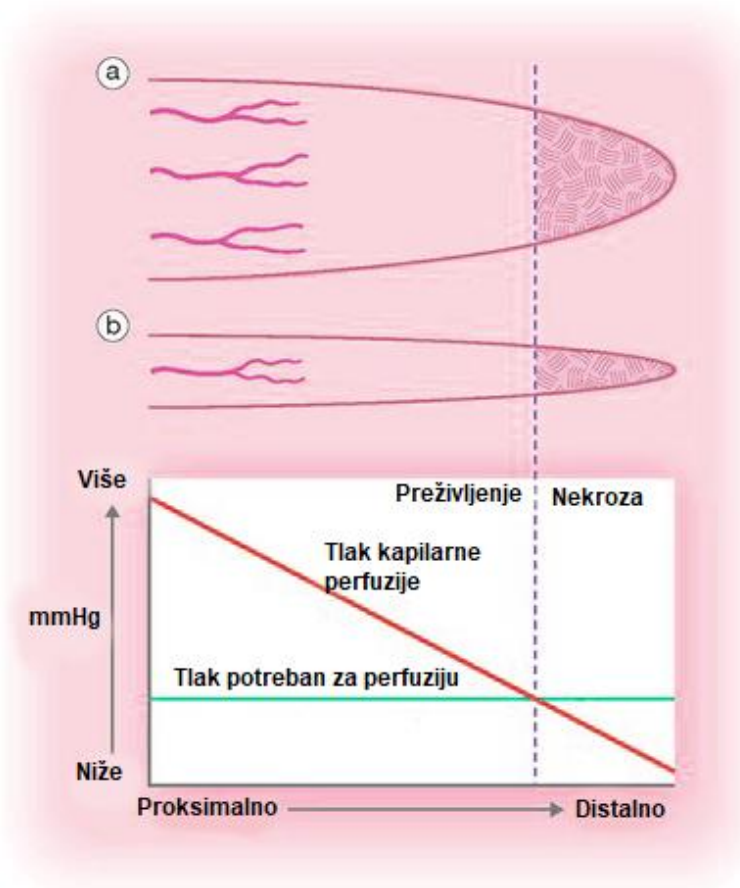
Lokalni nasumični kožni režnjevi su režnjevi kože pune debljine s potkožnim slojem presječenim i odvojenim sa svih strana osim s jedne (obično s jedne bočne strane), međutim, u određenim tipovima režnjeva baza služi kao jedina poveznica (50). Ta poveznica s ostatkom kože/potkožja se naziva peteljka te je vitalnost režnja određena njegovom vaskularizacijom. Lokalni nasumični kožni režnjevi se najčešće koriste za manje kožne defekt, posebno u području lica (51). Nakon rekonstrukcije režnjevi se prilagođavaju smanjenoj vaskularizaciji, no s vremenom se povećava opskrba krvlju zbog hiperplazije cirkulacije peteljke i neovaskularizacije s rubova rane (52). Dok arterijski režnjevi preživljavaju uz pomoć određene arterije, nasumični režnjevi ovise o nasumičnoj cirkulaciji kroz površinski potkožni sloj, koji je najbogatiji u području lica. Perfuzija krvi kroz subdermalne pleksuse smanjuje se s povećanjem udaljenosti od peteljke stoga su najosjetljiviji na ishemijsku nekrozu distalni dijelovi režnja te je to ujedno najčešće dio

režnja koji je zašiven pod najvećom tenzijom što rezultira kompresijskim silama na krvne žile (53). Kožu prožima subdermalni pleksus, koji šalje okomito orijentirane perforirajuće žile prema gore kroz slojeve dermisa, dublji retikularni dermis i površnji papilarni dermis. Ako je subdermalni pleksus ozlijeđen tijekom prijenosa režnja, bilo da je riječ o arterijskoj ili venskoj komponenti, tkivo će najvjerojatnije nekrotizirati jer će biti predebelo da bi funkcioniralo kao autotransplantat kože (54). Kao što je bilo prethodno navedeno, subdermalni pleksus se nalazi u površnijem dijelu hipodermis odnosno masnog tkiva ili na nekim lokacijama duboko unutar retikularnog dermisa.

Režnjevi mogu smanjiti i preusmjeriti napetost kože, što ih čini nezamjenjivom tehnikom pri zatvaranju rana. Lokalni nasumični kožni režnjevi koriste rezervoar labavosti tkiva za zatvaranje kirurškog defekta poznatog kao primarni defekt dok je rana nastala vađenjem režnja poznata je kao sekundarni defekt.

Omjer duljine režnja i širine njegove peteljke ima veliki utjecaj na protok krvi. Kao opća smjernica, lokalni nasumični kožni režnjevi na licu mogu imati omjer duljine i širine 3:1, dok je za one na trupu i ekstremitetima najbolje dizajnirati s omjerom 2:1. Međutim, ove smjernice nisu apsolutne te je moguće napraviti određene modifikacije ovisno o situaciji i potrebi pacijenta (55). Također, važno je napomenuti da ovo pravilo o omjeru peteljke i duljine režnja vrijedi samo do određenih dimenzija jer nakon što se iste premaše lokalni nasumični krvotok više nije dovoljan za perfuziju distalnog dijela režnja uslijed pada kapilarnog tlaka ispod kritične vrijednosti (Slika 5).

Kontraindikacija za ovu vrstu režnjeva su preveliki defekti koji bi doveli do velike tenzije i povlačenja okolnog tkiva. Nadalje, kvaliteta vaskularne opskrbe režnja i njegova trajnost također su vrlo specifični za svakog pojedinog pacijenta. Na primjer, peteljka uzeta iz ožiljka ili područja koje je bilo podvrgnuto radioterapiji može imati oslabljenu vaskularnu opskrbu i stoga treba razmotriti druge mogućnosti rekonstrukcije. Relativne kontraindikacije za implementaciju lokalnih nasumičnih kožnih režnjeva uključuju povećan rizik od krvarenja zbog korištenja antikoagulacije ili koagulopatije te aktivno pušenje (56, 57).



Slika 5. Perfuzija lokalnih nasumičnih kožnih režnjeva. Bez obzira na različitu debljinu peteljke režnja (a) i režnja (b) nakon pada kapilarnog tlaka ispod kritične razine dolazi do nekroze.

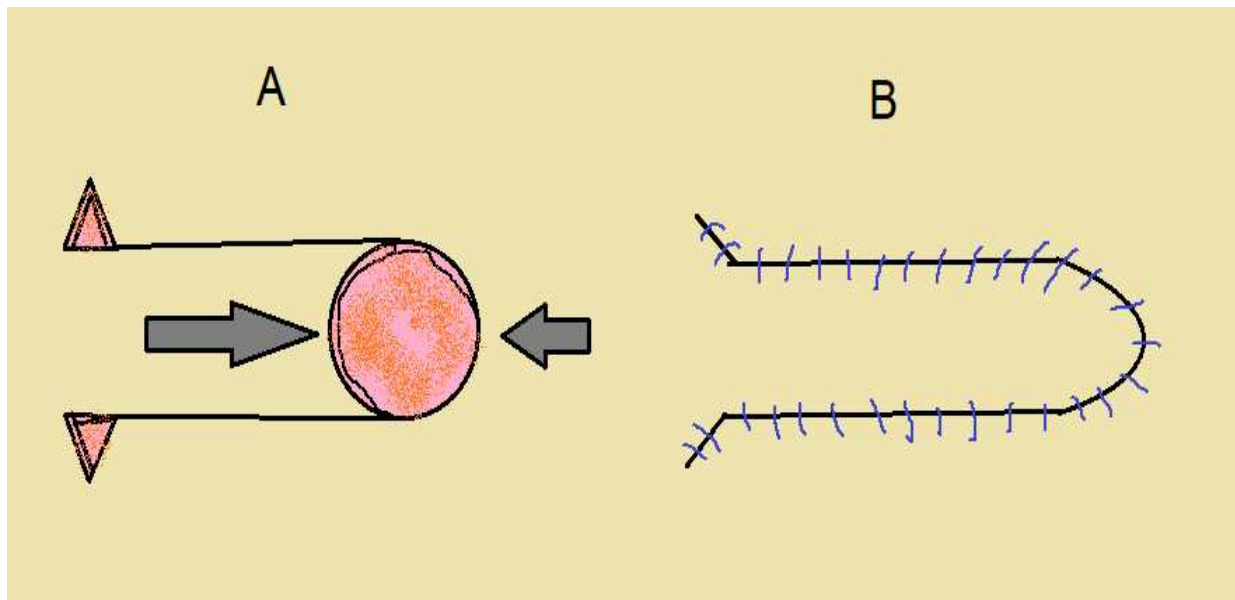
1.4.1.1. Tipovi lokalnih nasumičnih režnjeva

Postoje brojne vrste lokalnih nasumičnih kožnih režnjeva i njihovih modifikacija te svaka od njih ovisi o anatomskoj lokaciji i individualnoj potrebi pacijenta. Prema dostupnoj literaturi njihova najčešća podjela se vrši prema načinu prijenosa tkiva te tu postoje 4 vrste: napredujući, rotacijski, transpozicijski i interpolacijski (u kojem režanj prelazi preko ili ispod normalnog tkiva kako bi došao do defekta). U praksi se interpolacija najčešće implementira pri dizajniranju regionalnih režnja, a ne lokalnih režnjeva.

1.4.1.1.1 Napredujući režnjevi

Napredujući režnjevi su modificirana linearna zatvaranja rane s jednim ili dva apikalna ruba pomaknutima prema defektu (Slika 6) (58). Napredujući režnjevi često kamufliraju ožiljke

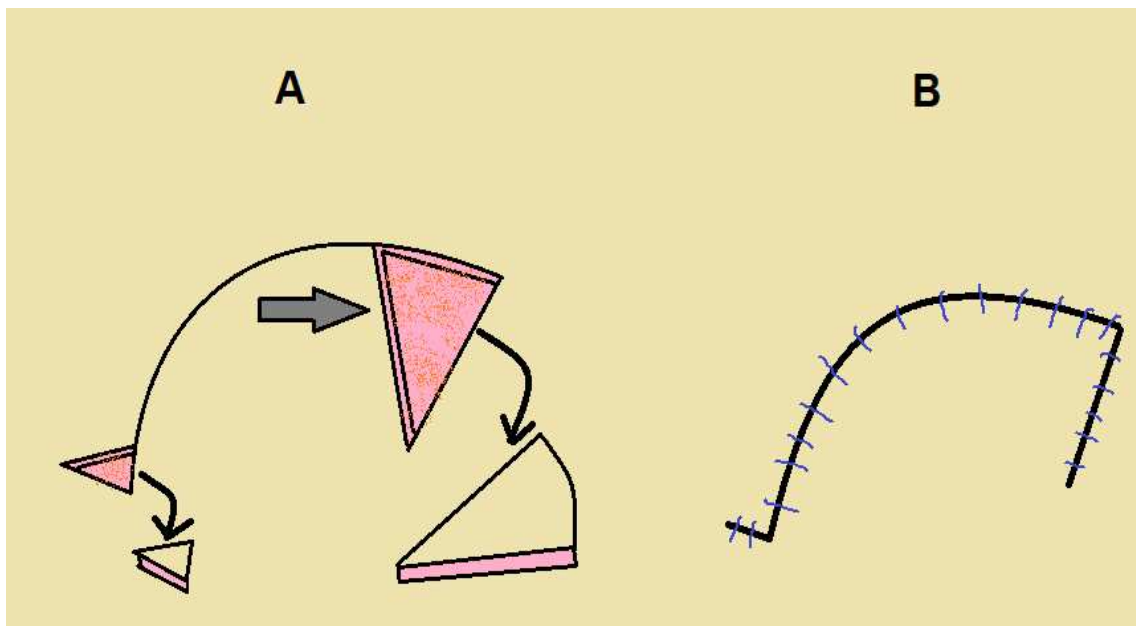
postavljanjem reznih linija duž prirodnih nabora ili spojeva kozmetičkih podjedinica (59, 60). Uobičajena lokacije koje su indicirane za njihovu primjenu su kožni dio gornje i donje usne, bočne stijenke nosa, infraorbitalni obraz i donja vjeđa te čelo, sljepoočnica, preaurikularni obraz i heliks



Slika 6. Napredujući lokalni nasumični kožni režanj. Tijekom dizajna (A) i nakon zatvaranja (B).

1.4.1.1.2. Rotacijski režnjevi

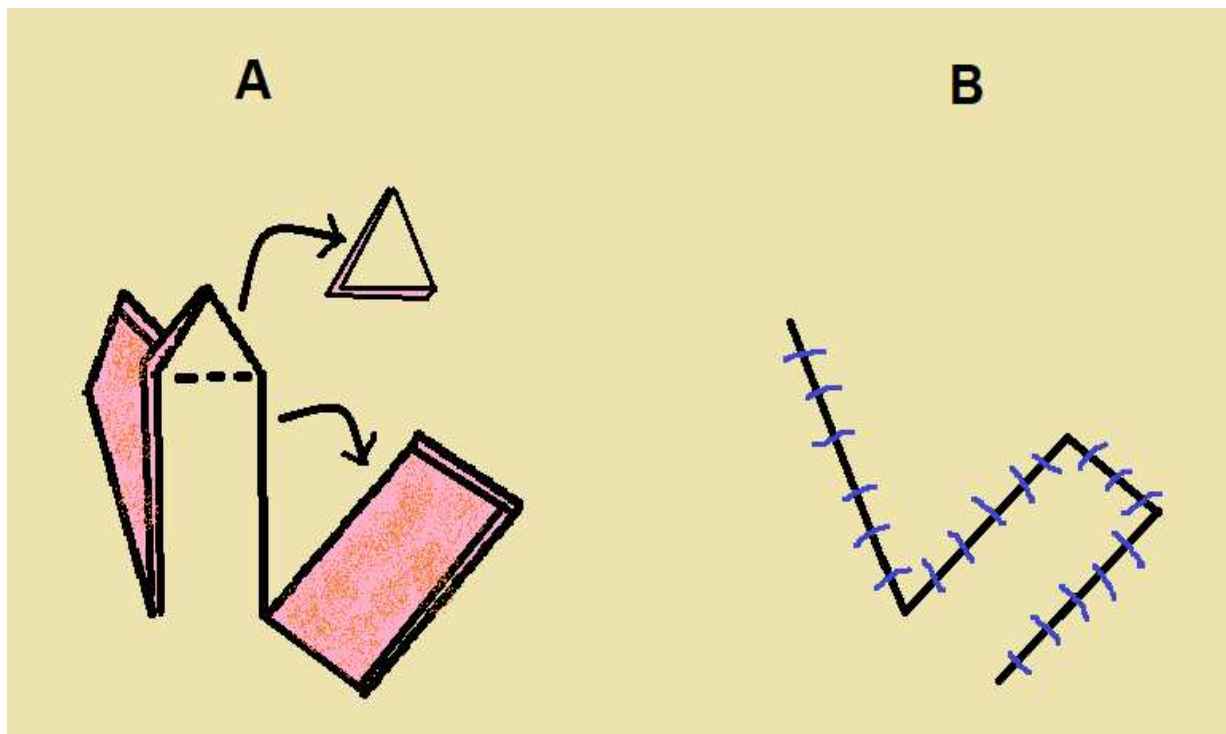
Rotacijski režnjevi okreću okolno tkivo oko osi kako bi zatvorili primarni defekt (Slika 7). Indicirani su za korištenje kada druge jednostavnije vrste zatvaranja ne bi omogućile funkcionalno ili estetski zadovoljavajuće rezultate te se unatoč njihovoj duljini ovi režnjevi mogu koristiti na mnogim anatomskim lokacijama (61, 62). Najčešće se koriste za rekonstrukcije na lateralnoj strani lica, obrazima, bradi i tjemenu (63). Postoji i nekoliko imenovanih rotacijskih režnjeva, kao što su Tenzel i Mustardé režnjevi.



Slika 7. Rotacijski lokalni nasumični kožni režanj. Tijekom dizajna (A) i nakon zatvaranja (B).

1.4.1.1.3. Transpozicijski reznjevi

Transpozicijski reznjevi koriste nepovezano donorsko tkivo koje se odiže te pomiče na zamjensko mjesto kako bi se zatvorila rana (Slika 8) (64). To omogućuje korištenje kože s područja manje napetosti i povoljnije usmjerava vektora napetosti reza. Najčešće korišteni transpozicijski reznjevi su bilobirani, romboidni, nazolabijalni i z-plastika (65, 66). Romboidni transpozicijski reznjevi posebno su korisni za defekte u blizini medijalnog i lateralnog kuta oka, obraza, lateralne gornje dvije trećine nosa, ali također i u lateralnom dijelu čela, sljepoočnice, perioralno, te donji dio brade. Bilobirani reznjevi se najčešće koriste kod defekata donje trećine nosa, frontotemporalne regije te stražnjeg uha. Nazolabijalni reznjevi koriste se za srednje velike defekte nosa dok se Z-plastika može koristiti za estetsko poboljšanje ožiljaka.



Slika 8. Transpozicijski lokalni nasumični kožni režanj. Tijekom dizajna (A) i nakon zatvaranja (B).

1.4.2. Autotransplantati kože

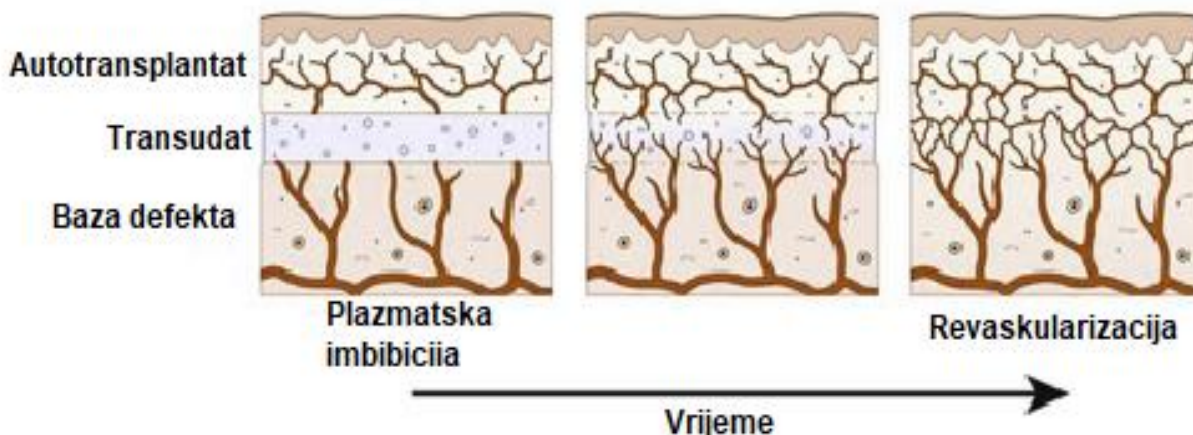
Autotransplantati kože su slobodni transplantati kože s pacijentovog donorskog mjesta na mjesto defekta (67). Ovisno o debljini, mogu se podijeliti na autotransplantate djelomične debljine kože (engl. *split thickness skin graft*, STSG) i autotransplantate pune debljine kože (engl. *full thickness skin graft*, FTSG).

FTSG-ovi uključuju cijeli epidermis i cijeli dermis (68). Tipična donorna mjesta FTSG-ova za rekonstrukciju defekata lica su supraklavikularna regija, preaurikularna regija, retroaurikularna regija te rub vlasišta (69). FTSG se obično bira za male nedostatke kada je potreban najbolji mogući estetski rezultat; u području lica FTSG se obično koristi za nos, uho ili očnu vjeđu. S obzirom da se s donorskog mjesta odiže dermis pune debljine, potrebno je nastalu ranu primarno zatvoriti aproksimacijom rubova šavovima.

STSG-ovi uključuju cijeli epidermis i djelomični dio dermisa (68). Tipična donorna mjesta STSG-ova su bedro, glutealna regija i nadlaktica. STSG se obično koristi za pokrivanje nešto dijametralno većih defekata u frontotemporalnoj regiji, čelu ili tjemenu budući da su ta mjesta i

estetski skrivena. STSG-ovi se klasificiraju prema njihovoj debljini u tanke (0,15-0,3 mm), srednje debele (0,3-0,45 mm) i debele (0,45-0,6 mm) (54). Budući da donorska mjesta STSG-ova zadržavaju dijelove dermisa, uključujući dermalne adneксе, na donorskom mjestu započinje proces cijeljenja rane koji istu epitelizira za 2 do 3 tjedna (70).

Za razliku od kožnih reznjeva, autotransplantati kože nemaju inicijalno autonomnu opskrbu krvlju te su prvih 48-72 sata vezani za apsorpciju transudata iz baze defekta, proces koji se naziva plazmatska imbibicija (Slika 9) (71). Posljedično, mogu preživjeti samo na tkivima kao što su potkožje, periost, perihondrij i mišići, koji im mogu osigurati hranjive tvari putem transudata (72). Fibrin djeluje kao fiziološko ljepilo koje drži transplantat na mjestu tijekom tog vremena. Tijekom prvih dana nakon rekonstrukcije, pupoljci kapilara započinju fazu revaskularizacije, koja bi trebala biti dovršena unutar 5-7 dana (73). Zatim počinje faza remodeliranja, u kojoj se transplantat podvrgava retrakciji, prilagodbi i reinervaciji.



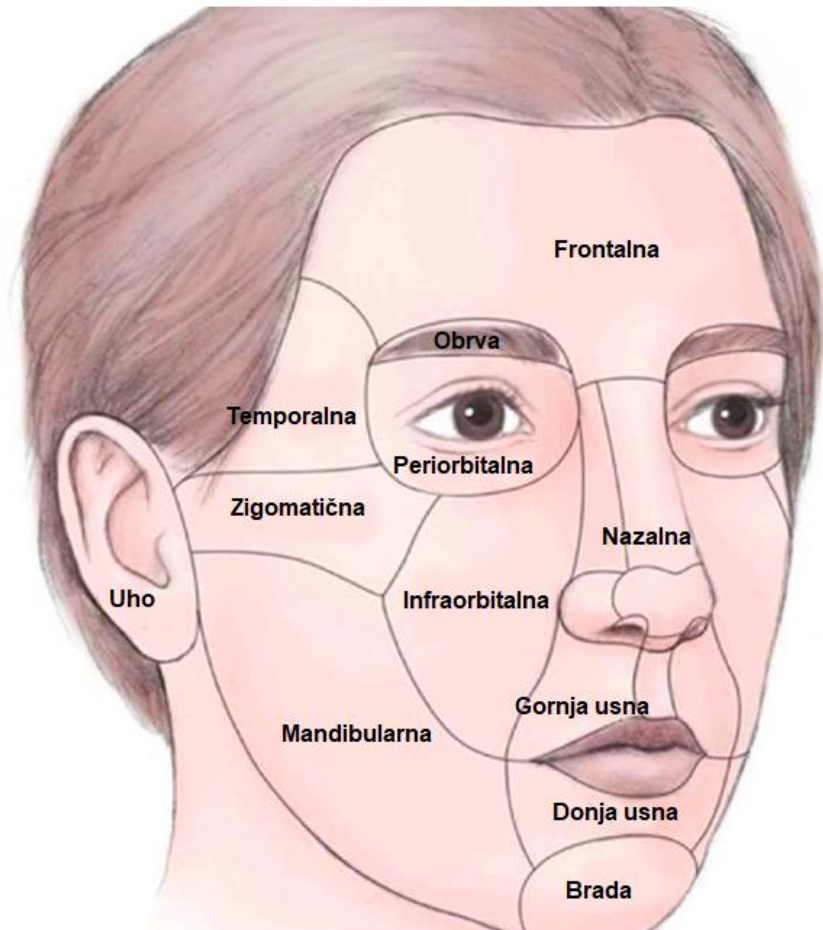
Slika 9. Proces revaskularizacije autotransplantata kože

1.5. Lice

Lice je najeksponiraniji dio ljudskog tijela te je kao takvo izrazito podložno vanjskim uvjetima, ali i izrazito važno za psihološko stanje pacijenta zbog izrazite estetske važnosti. Anatomski se može podijeliti u tri dijela; gornje, srednje i donje lice. Gornja lice čine čelo te oči i periobitalno područje. Srednje lice čine nos, obrazi i uši dok donje lice čine usne, brada i donja čeljust.

Također, lice ima i veliku funkcionalnu važnost, ono animira emocije, komunikaciju i intelekt te pruža pristupne puteve respiratornim i gastrointestinalnim sustavima. Nadalje, na licu se nalaze organi za vid, sluh, okus i miris. Dakle, deformacije lica, bilo da su urođene ili stečene mogu izazvati višestruke probleme i psihosocijalnu disfunkciju.

Gonzalez-Ulloa *i sur.* prvi su opisali 14 različitih estetskih jedinica lica u kojima koža ima ujednačenu boju, teksturu, debljinu i pokretljivost (74). Zatim su Burget i Menick izložili i proširili ovaj koncept (Slika 10) (75, 76). Općenito RSTL na licu pružaju izvrsnu kamuflažu rezova smještenih unutar ili paralelno s njima te bi kirurški pristupi na licu trebali pokušati postaviti rezove na granicama podjedinica lica i paralelno s RSTL kako bi se smanjio učinak konačnog ožiljka.



Slika 10. Estetske podjedinice lica. (Modificirano prema: Tiwana P. Atlas of Oral and Maxillofacial Surgery. 1. izdanje. Philadelphia: Elsevier, 2015.)

1.5.1. Rekonstrukcija kožnih defekata lica

Rekonstrukcijska kirurgija lica ima za cilj uspostaviti, na individualiziranoj osnovi, što je moguće bliže anatomsku normalnost za optimizaciju funkcionalnih i estetskih ciljeva (77). Kirurška rekonstrukcija lica bi trebala slijediti Gilliesovo klasično načelo o korištenju „sličnih“ tkiva, odnosno „slično se rekonstruira sa sličnim“ (78).

Osim primarnog zatvaranja aproksimacijom rubova rane, autotransplantati kože i nasumični lokalni režnjevi vjerojatno su među najčešće korištenim tehnikama rekonstrukcije u plastičnoj kirurgiji lica. Međutim, još uvijek postoje neke neizvjesnosti u vezi s njihovim procesom zacjeljivanja, posebno u pogledu njihovih dugoročnih rezultata. Većina relevantnih podataka, prema kojima su utvrđene prednosti i nedostaci ovih metoda potječe još s kraja 20. stoljeća (79).

Prema principu „isto iz istog“ nasumični lokalni režnjevi trebali bi biti estetski pogodniji od autotransplantata kože za regiju lica. Nadalje, smatra se da je diskoloracija među glavnim nedostacima kožnih autotransplantata u usporedbi s nasumičnim lokalnim režnjevima, te se to posebno ističe za STSG-ove (54). Nekoliko radova je utvrdilo postojanje izrazite diskoloracije FTSG-ova i STSG-ova u usporedbi s okolnom zdravom kožom (80, 81). Iako su navedena istraživanja utvrdila da se stupanj diskoloracije smanjuje, čini se da prema dostupnim podacima on zaostaje i nakon faze remodeliranja cijeljenja rane. Također, ni jedan od navedenih radova nije utvrdio da li dolazi do hiper ili hipopigmentacije te se proučavanjem literature nailazi na oba termina (82-84).

Još jedna važna razlika je da nasumični lokalni režnjevi obično proizvode manji stupanj ožiljaka zbog nedostatka snažne sekundarne kontrakcije koja je istaknuta kod autotransplantata kože, posebno STSG-ova koji su zbog nedostatka dijela dermisa podložniji jačoj vlačnoj sili miofibroblasta iz baze i rubova rane (85-87).

Dodatno, predloženo je da lokalni nasumični kožni režnjevi i FTSG-ovi imaju sve kožne adneксе dok ih STSG-ovi nemaju zbog odizanja samo jednog dijela dermis. S obzirom da kao što je prethodno bilo navedeno, adneksi imaju važnu ulogu u održavanju normalne homeostaze kože, posebice funkcije barijere zbog djelovanja pilosebacealnih jedinica, može se očekivati da je kompozicija i kvaliteta takve kože drugačija nego kod okolne normalne.

Međutim, većina navedenih nedostataka i prednosti ovih tehnika nisu objektivno procijenjeni koristeći kvantitativne instrumente te uspoređeni kako bi se mogla odrediti najpogodnija. Nadalje, detaljnim pregledom literature ni jedno istraživanje dosada nije provedeno barem godinu dana od rekonstrukcije ovim tehnikama kada se smatra da je završila faza remodeliranja cijeljenja rane.

1.6. Mjerenja kvalitete kože nakon kirurških rekonstrukcija

Postoje brojne metode mjerenja kvalitete kože i ožiljka nakon kirurških rekonstrukcija. Mogu se podijeliti na subjektivne i objektivne alate. Subjektivni kvalitativno određuju kvalitetu kože i ožiljka nakon kirurškog zahvata te procjenu provodi ili pacijent ili operater ili oboje. Najčešće implementirane subjektivne metode procjene su validirani upitnici od kojih su u literaturi najzastupljeniji Vancouverova ljestvica ožiljaka (engl. *Vancouver scar scale*, VSS) koja je u početku je bila namijenjena samo za procjenu ožiljaka od opeklina, ali se često koristila za procjenu mnogih ožiljaka bez obzira na etiologiju, te ljestvica za procjenu ožiljaka pacijenta i promatrača (engl. *Patient and observer scar assessment scale*, POSAS) (88, 89). Oba upitnika procjenjuju vaskularnost, pigmentaciju i fleksibilnost, VSS dodatno procjenjuje visinu, dok POSAS koristi površinu, a potonji također uzima u obzir pacijentovu perspektivu simptoma. U oba slučaja niži rezultat ukazuje na manje ozbiljne ožiljke. Još jedan često korišteni upitnik je Manchesterska ljestvica ožiljaka (engl. *Manchester scar scale*, MSS) koja ima nešto drugačiji pristup korištenjem vizualne analogne ljestvice, ali opet ne može doista objasniti prirodu svih vrsta ožiljaka budući da je njezina namjena bila za uzdignute kožne ožiljke kao što su hipertrofični i keloidni ožiljci (90, 91).

Međutim, od nedavno su u upotrebi neinvazivni uređaji koji omogućuju objektivna, kvantitativna mjerenja niza parametara, kao što su eritem i pigmentacija te mogu procijeniti promjene u usporedbi s osnovnim mjerama ožiljka na koži (92-94). U nedavnoj studiji Lee i sur. analizirana je pouzdanost subjektivnih i objektivnih mjerenja za analizu ožiljaka od opeklina, korištenjem VSS i POSAS te niza objektivnih uređaja uključujući ultrazvuk, kolorimetre i kutometre (95). Njihova je studija otkrila da je većina parametara na ljestvicama ožiljaka kada ih izvode manje od 3 procjenitelja imala slabu pouzdanost, dok su objektivni uređaji bili u rasponu od prihvatljivih do izvrsnih. Zanimljivo je da još uvijek postoji uloga subjektivnih mjerenja, osobito iz perspektive pacijenata, budući da su simptomatsko olakšanje boli i svrbeža ocijenili

iznad estetskog izgleda. Nadalje, ovi objektivni alati omogućavaju i da se kvantitativno mjeri uspješnost terapije za određena kožna stanja, bolesti, a i ožiljke. Većina tih alata mjeri nekoliko objektivnih parametara kože poput transepidermalnog gubitka vode (engl. *transepidermal water loss*, TEWL) koji je dobar pokazatelj količine vode koja izlazi iz *stratum corneum*a po površini kože te se koristi kao odraz integriteta vodene barijere kože (96-98). Također, mjere količinu melanina kao pokazatelj pigmentacije te eritem kao pokazatelj vaskularnosti kože. Zatim, mogu izmjeriti i sebum i hidraciju kože dok neki napredniji instrumenti mjere i elastičnost.

Faermonti *i sur.* su u svom radu istražili najnovije objektivne te najkorištenije subjektivne alate za procjenu kože i ožiljaka te su zaključili da nedostaju studije koje kritički uspoređuju subjektivne alate i objektivne mjerne instrumente za određivanje kvalitete ožiljaka i kože (99). Razjašnjenje prednosti i nedostataka svakog modaliteta uvelike bi olakšalo korištenje ovih alata kliničarima. Osim toga, većina aktualnih studija, klasifikacijskih shema i metoda procjene ožiljaka usredotočena je na ožiljke od opekline dok su ostale ozljede i stanja nakon kirurških rekonstrukcija još uvijek nedorečena .

2. HIPOTEZE ISTRAŽIVANJA

1. Neće biti statistički značajne razlike u razini melanina, eritema, sebuma, hidracije, frikcije i transepidermalnog gubitka vode između lokalnih nasumičnih režnjeva i zdrave kontralateralne strane lica.
2. Razina melanina, eritema i transepidermalnog gubitka vode će biti statistički značajno viša kod autotransplantata pune debljine kože (engl. *full-thickness skin graft*, FTSG) u odnosu na zdravu kontralateralnu stranu lica.
3. Razina melanina, eritema i transepidermalnog gubitka vode će biti statistički značajno viša kod autotransplantata djelomične debljine kože (engl. *split-thickness skin graf*, STSG) u odnosu na zdravu kontralateralnu stranu lica.
4. Razina sebuma i hidracije će biti statistički značajno niža kod STSG-ova u odnosu na zdravu kontralateralnu stranu lica.
5. Razlika (Δ) u razini melanina, eritema, sebuma, hidracije, frikcije i transepidermalnog gubitka tekućine između zdrave strane lica i rekonstruiranog mjesta će biti statistički najniža kod lokalnih nasumičnih režnjeva pri usporedbi s FTSG-ovima i STSG-ovima.
6. Rezultati subjektivnih ljestvica kvalitete kože (engl. *Manchester scar scale*, *Vancouver scar scale*, *Patients and observers scar assessment scale*) će biti statistički značajno niži kod FTSG-ova i STSG-ova u odnosu na lokalne nasumične kožne režnjeve.

3. CILJEVI ISTRAŽIVANJA

Glavni cilj istraživanja:

1. Usporediti razinu melanina, eritema, sebuma, hidracije, frikcije i transepidermalnog gubitka vode između skupine čiji su defekti lica rekonstruirani s nasumičnim lokalnim kožnim režnjevima, skupine s autotransplantatima kože pune debljine i skupine s autotransplantatima kože djelomične debljine.

Sporedni ciljevi istraživanja su:

1. Ispitati subjektivnu kvalitetu kože nakon faze remodaliranja koristeći validirane instrumente (*Manchester scar scale*, *Vancouver scar scale*, *Patients and observers scar assessment scale*) nakon rekonstrukcije nasumičnim lokalnim kožnim režnjevima, FTSG-evima i STSG-evima.
2. Usporediti razinu melanina, eritema, sebuma, hidracije, frikcije i transepidermalnog gubitka vode između rekonstruiranog mjesta lica s nasumičnim lokalnim kožnim režnjem, FTSG-em i STSG-em u odnosu na zdravu kontralateralnu stranu lica.

4. MATERIJALI I METODE

4.1. Dizajn studije i etička razmatranja

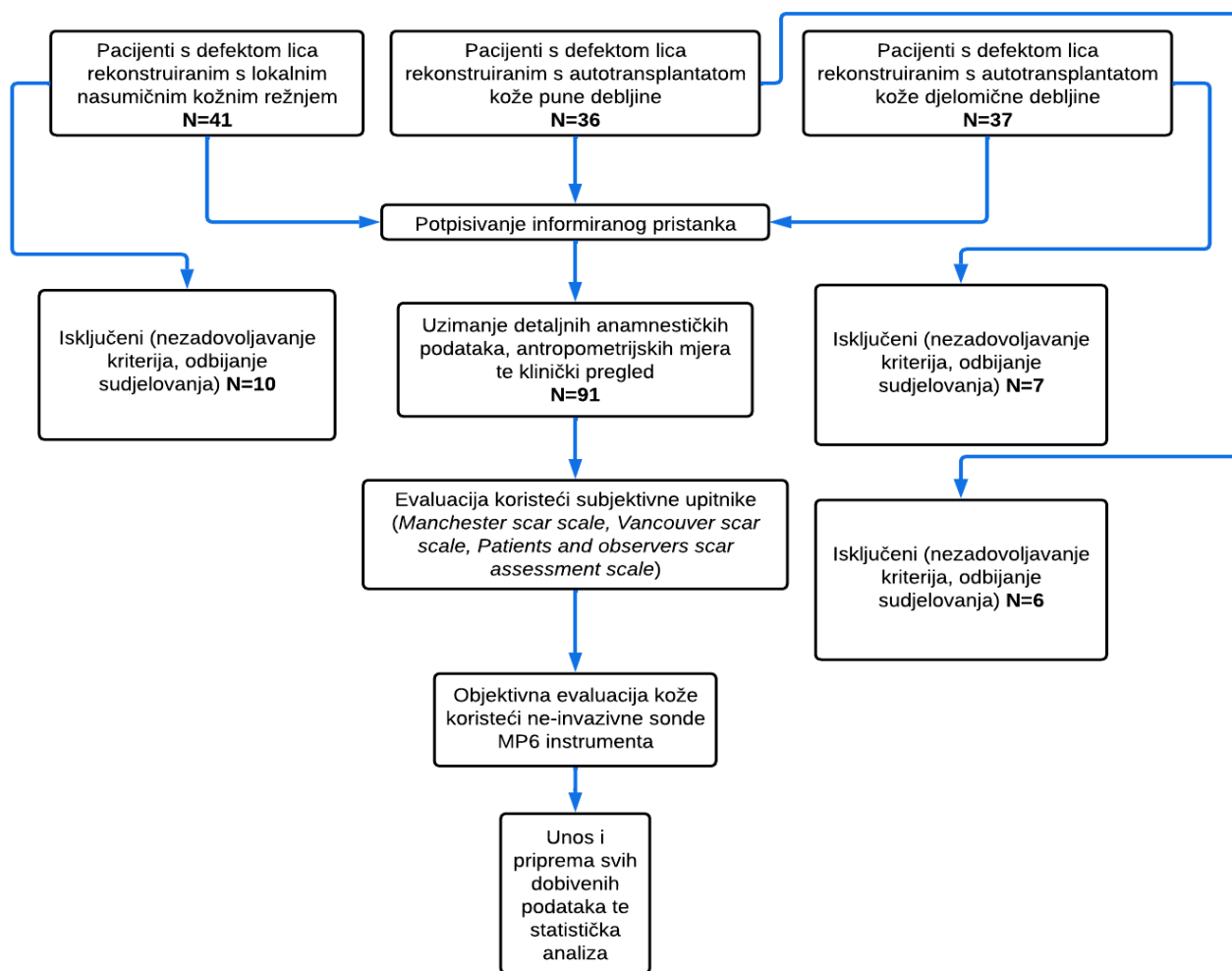
Ovo presječno istraživanje provedeno je u Zavodu za maksilofacijalnu kirurgiju Kliničkog bolničkog centra Split u vremenskom razdoblju od lipnja 2021. do siječnja 2022. godine. Svi ispitanici bili su pravodobno obaviješteni o svrsi i postupku istraživanja te su svi potpisali informirani pristanak za sudjelovanje. Studiju je odobrilo Etičko povjerenstvo KBC-a Split i provedeno je u skladu s najnovijom verzijom Helsinške deklaracije.

4.2. Ispitanici

Studija je obuhvatila 31 facijalni defekt rekonstruiran lokalnim nasumičnim kožnim režnjem, 30 facijalnih defekata rekonstruiranih STSG-ovima i 30 facijalnih defekata rekonstruiranih FTSG-ovima (Slika 11). Sudionici su uključeni u studiju tijekom kontrolnih pregleda. Svi uključeni sudionici bili su operirani zbog BCC-a ili SCC-a. Nadalje, sva tri rekonstrukcijska zahvata provedena su u Zavodu za maksilofacijalnu kirurgiju KBC-a Split, prema standardnim kirurškim protokolima i smjernicama. Naša ustanova preferira lokalne režnjeve kože u odnosu na autotransplantate kože za rekonstrukciju lica. Indikacije za primjenu FTSG-a bile su područje nosa i vjeđa, dok su indikacija za primjenu STSG-a bili dijametralno veći defekti (>40 mm) u frontotemporalnom i čeonom području. Međutim, ove indikacije individualno ovise o dobi pacijenta, statusu i elastičnosti kože.

Kriteriji za uključivanje sudionika bili su: dob od 18 do 90 godina; više od godinu dana od rekonstrukcije; bez postoperativnih komplikacija; zdrava kontralateralna strana lica. Prema većini autora, cijeljenje i remodeliranje kože završava godinu dana nakon rekonstrukcije. Dodatno, uključeni su samo pacijenti s FTSG-ovima sa supraklavikularnih donorskih mjesta, kao i samo STSGs s donorskih mjesta na nadlaktici (0,4 mm debljine tijekom žetve) kako bi se postigle što homogenije skupine.

Kriteriji isključenja bili su: paramedijalna lokacija rekonstruiranog defekta; recidiv zloćudne bolesti; reekscizija rekonstruiranog mjesta; druge aktivne maligne bolesti; dijabetes melitus; kronične dermatološke bolesti; pušenje; prekomjerna konzumacija alkohola i psihijatrijske bolesti. Prije uključivanja svi su ispitanici bili podvrgnuti detaljnom fizikalnom pregledu i provjeri anamnestičkih podataka.



Slika 11. Hodogram dizajna studije.

4.3. Objektivna procjena kože

Kvalitetu kože objektivno je procijenio isti iskusni istraživač pomoću MP6 instrumenta za procjenu kvalitete kože (Courage + Khazaka GmbH, Köln, Njemačka). Instrument procjenjuje nekoliko parametara kože pomoću neinvazivnih sondi. Transepidermalni gubitak vode (engl. *Transepidermal water loss*, TEWL) procijenjen je kao objektivni znak funkcije kožne barijere pomoću instrumenta Tewameter® TM 300. Hidracija kože procijenjena je pomoću Corneometra® CM 825. Količina eritema i melanina izmjerena je pomoću Mexameter® MX 18. Frikcija kože je procijenjena pomoću Frictiometer® FR 700. Sebum je mjereno pomoću Sebumeter® SM 815. Sve sonde su kalibrirane prema uputama proizvođača prije početka ispitivanja.

Svi su sudionici podvrgnuti mjerenjima u prostoriji sa stabilnim uvjetima. Vlažnost zraka održavana je na 40–55% pomoću ovlaživača zraka Philips 3000i (Koninklijke Philips N.V., Amsterdam, Nizozemska), a sobna temperatura održavana je na 20–22 °C pomoću ugrađenih bolničkih klima uređaja. Sudionici su najprije sjedili u prostoriji 20 minuta kako bi se koža aklimatizirala na prethodno navedene uvjete. Sudionici su dobili upute da se istuširaju ujutro na dan mjerenja i da strogo izbjegavaju korištenje bilo kakve šminke, krema ili bilo kojih drugih preparata za kožu. Sonde su korištene za mjerenje i rekonstruiranog područja i istog područja na kontralateralnoj zdravoj strani. Sonde su držane pod pravim kutom i nježno prslonjene na kožu radi optimalnog kontakta, a sva su mjerenja obavljena tri puta, nakon čega je izračunata srednja vrijednost. Nakon svakog sudionika, sonde su dezinficirane i pripremljene za sljedećeg ispitanika.

Isto mjesto na zdravoj kontralateralnoj strani izmjereno je kao referentna vrijednost, a kako bismo umanjili varijabilnost među sudionicima, izračunali smo razliku (Δ) između zdravog i rekonstruiranog mjesta (Δ = parametar zdravog mjesta – parametar rekonstruiranog mjesta).

Štoviše, kako bi se ispitala moguća varijabilnost unutar promatrača, nekoliko je sudionika podvrgnuto objektivnoj procjeni sa sondama tri (3) različita dana. Nije bilo statistički značajne razlike između ovih rezultata.

4.4. Subjektivna procjena kože

Subjektivnu procjenu kože proveo je isti iskusni istraživač koristeći tri validirana instrumenta. Evaluacija je provedena prije objektivne procjene kvalitete kože kako bi se izbjegla pristranost.

Manchesterska ljestvica ožiljaka (engl. *Manchester scar scale*, MSS) validirani je instrument koji se koristi za procjenu ožiljaka i kvalitete kože nakon cijeljenja (90). Ocjenjuje pet parametara: boju (1-4 boda); sjaj (1-2 boda); konturu (1-4 boda); distorziju (1-4 boda); teksturu (1-4 boda). Ispitivač daje ukupnu ocjenu prikazanu na vizualnoj analognoj ljestvici s 0 koja označava izvrstan ožiljak i 10 koji označava loš ožiljak. Ukupni rezultat kreće se od 5 do 28, pri čemu niži rezultat ukazuje na klinički dobro zacijeljenu kožu i dobar kozmetički rezultat, dok viši rezultat ukazuje na loše zacijeljenu kožu i loš rezultat.

Vancouverska ljestvica ožiljka (engl. *Vancouver scar scale*, VSS) validirani je instrument koji se koristi za procjenu ožiljaka i kvalitete kože nakon cijeljenja (88, 100). Procjenjuje četiri

parametra: vaskularnost (0-3 boda); visina/debljina (0-2 boda); savitljivost (0-5 bodova); pigmentaciju (0-2 boda). Ukupni rezultat kreće se od 0 do 12, pri čemu niži rezultat ukazuje na klinički dobro zacijeljenu kožu i dobar kozmetički rezultat, dok viši rezultat ukazuje na loše zacijeljenu kožu i loš rezultat. Iako je ljestvica konstruirana za potrebe procjene ožiljaka od opeklina, uključena je u ovo istraživanje zbog subjektivnih parametara koji se mogu koristiti u procjeni svih ožiljaka na koži. Jedino je izmijenjeno da visina/debljina kože ujedno procjenjuje i depresiju (dubinu) i visinu kože.

Skala za procjenu ožiljaka pacijenta i promatrača (engl. *Patients and observer scar assessment scale*, POSAS) validirani je pouzdan instrument koji se koristi za procjenu ožiljaka i kvalitete kože nakon cijeljenja (89). Sastoji se od dva dijela, skale koju ispunjava pacijent i skale koju ispunjava ispitivač. Skala pacijenata sastoji se od 7 parametara: bol; svrbež; boja; krutost; debljina; nepravilnost; ukupni dojam. Skala promatrača sastoji se od 7 parametara: vaskularizacija; vaskularnost; pigmentacija; debljina; reljefnost; elastičnost; površina; ukupni dojam. Svaka stavka u oba dijela ocjenjuje se na ljestvici od 1 do 10, pri čemu 10 označava najgori mogući ožiljak odnosno loš rezultat. Ukupni rezultat na ljestvici pacijenata kreće se od 7 do 70, a na ljestvici promatrača od 7 do 70. Viši rezultat ukazuje na lošiji ožiljak odnosno lošiju kvalitetu kože.

4.5. Statističke analize i izračun veličine uzorka

Sve analize podataka provedene su pomoću statističkog softvera MedCalc (MedCalc Software, verzija 20.110, Ostend, Belgija), dok su grafovi i slike izrađene koristeći SigmaPlot za Windows® (version 14.0, Systat Software Inc, San Jose, CA, USA). Normalnost distribucije podataka procijenjena je Kolmogorov–Smirnovljevim testom. Kvalitativne varijable prikazane su kao cijeli brojevi i postoci. Kvantitativni podaci prikazani su ovisno o normalnosti distribucije kao srednja vrijednost \pm standardna devijacija ili kao medijan i interkvartilni raspon. Za usporedbu kategorijskih varijabli korišten je hi-kvadrat test. Za usporedbu kvantitativnih varijabli između dvije skupine korišten je t-test ili Mann-Whitney U test, ovisno o normalnosti distribucije. Jednosmjerna analiza varijance (ANOVA) s *post hoc* Tukeyjevim testom korištena je za usporedbu normalno distribuiranih varijabli između tri skupine, dok je Kruskal–Wallisov test s *post hoc* Dunnovim testom korišten za usporedbu nenormalno distribuiranih varijabli između tri skupina. Razina statističke značajnosti postavljena je na $p < 0,05$.

5. REZULTATI

5.1. Osnovne antropometrijske i kliničke karakteristike ispitanika

U ukupni uzorak je uključeno 50 (55,0%) muškaraca i 41 (45,0%) žena, a prosječna dob ispitivane populacije bila je $78,6 \pm 8,3$ godine. S obzirom na promjer defekta, STSG-ovi su imali najveću veličinu, sa značajnom razlikom u odnosu na druge dvije skupine ($p < 0,001$). Nije bilo drugih značajnih razlika između tri skupine s obzirom na antropometrijske i kliničke karakteristike (Tablica 1).

Tablica 1. Antropometrijske i kliničke karakteristike ispitivanog uzorka.

Parametar	Ukupni uzorak (N=91)	Lokalni nasumični režnjevi (N=31)	FTSG-ovi (N=30)	STSG-ovi (N=30)	<i>P</i>
Muškarci (N, %)	51 (56,0)	17 (54,8)	18 (58,1)	16 (51,6)	0,877*
Dob (godine)	$78,6 \pm 8,3$	$76,5 \pm 7,0$	$79,3 \pm 9,0$	$79,8 \pm 8,6$	0,243†
Tjelesna visina (cm)	$179,1 \pm 10,8$	$178,2 \pm 9,6$	$177,2 \pm 7,5$	$181,0 \pm 11,1$	0,136†
Tjelesna masa (kg)	$78,2 \pm 8,9$	$77,6 \pm 8,7$	$76,5 \pm 10,9$	$80,4 \pm 6,3$	0,199†
BMI (kg/m ²)	$24,5 \pm 2,7$	$24,7 \pm 2,8$	$24,1 \pm 2,8$	$24,4 \pm 2,6$	0,672†
Vrijeme od op. (mjeseci)	32 (28-46)	34 (26-48)	36 (30-52)	30 (28-34)	0,101‡
BCC (N,%)	54 (59,3)	20 (64,5)	19 (61,2)	15 (48,3)	0,395*
SCC (N, %)	39 (42,8)	11 (35,5)	12 (38,8)	16 (51,7)	
Dijametar defekta (mm)	32 (22-44)	25 (17-32)	29 (19-33)	49 (42-54)	<0,001‡

Svi podatci su prikazani kao cijeli brojevi (postotak), aritmetička sredina \pm standardna devijacija ili medijan (interkvartilni raspon).

Kratice: **FTSG** – autotransplantat pune debljine kože (engl. *full thickness skin graft*); **STSG** – autotransplantat djelomične debljine kože (engl. *split thickness skin graft*); **BMI** – body mass indeks; **BCC** – bazocelularni karcinom (engl. *basal cell carcinoma*); **SCC** – planocelularni karcinom (engl. *squamous cell carcinoma*).

* hi-kvadrat

† Jednosmjerna analiza varijance (engl. *one-way analysis of variance*, ANOVA) s *post hoc* Tukeyevim testom.

‡ Kruskal-Wallis test s *post hoc* Dunnovim test.

5.2. Objektivni parametri kože

Nije bilo značajnih razlika s obzirom na objektivne parametre kože između nasumičnih lokalnih režnjeva i zdrave kontralateralne strane za sve testirane parametre (Tablica 2). Međutim, FTSG-ovi i STSG-ovi su pokazali značajno višu razinu eritema i TEWL, a obje su skupine pokazale značajno nižu razinu hidracije, sebuma i frikcije u usporedbi sa zdravom kontralateralnom stranom (Tablica 2). Međutim, samo su pacijenti sa STSG-om imali značajno višu količinu melanina ($p < 0,001$) (Tablica 2).

Table 2. Usporedba objektivnih parametara kvalitete kože između rekonstruiranog mjesta i zdravog kontralateralnog mjesta.

Parametar	Rekonstrukcijsko mjesto	Zdravo kontralateralno mjesto	<i>p</i>
Lokalni nasumični režnjevi (N=31)			
Melanin (AU)	113,0 ± 36,3	115,0 ± 37,2	0,836*
Eritem (AU)	329 (297-343)	322 (283-362)	0,341 [†]
Hidracija (AU)	49,1 ± 14,4	51,1 ± 14,5	0,587*
Sebum (AU)	28,0 (21,2-56,0)	29,0 (18,0-54,0)	0,760 [†]
Frikcija (AU)	138,0 (68,0-189,0)	152,0 (77,0-200,0)	0,371 [†]
TEWL (g/m ² /h)	11,5 (10,4-13,3)	11,0 (9,9-13,2)	0,799 [†]
FTSG-ovi (N=30)			
Melanin (AU)	82,4 ± 31,1	74,6 ± 30,3	0,319*
Eritem (AU)	379 (288-404)	244 (187-291)	<0,001 [†]
Hidracija (AU)	29,0 ± 13,0	36,5 ± 13,7	0,032*
Sebum (AU)	17,0 (11,0-28,0)	28,0 (24,2-35,0)	<0,001 [†]
Frikcija (AU)	82,0 (75,0-129,0)	122,0 (91,0-185,7)	<0,035 [†]
TEWL (g/m ² /h)	13,0 (12,0-15,3)	10,9 (9,8-13,0)	<0,001 [†]
STSG-ovi (N=30)			
Melanin (AU)	119,0 ± 28,9	83,1 ± 27,6	<0,001*

Eritem (AU)	338 (314-396)	222 (181-289)	<0,001 [†]
Hidracija (AU)	19,9 ± 6,3	37,9 ± 8,2	<0,001 [*]
Sebum (AU)	21,0 (10,0-24,0)	39,0 (41,0-72,0)	<0,001 [†]
Frikcija (AU)	81,0 (58,0-137,7)	121,1 (106,0-212,7)	<0,001 [†]
TEWL (g/m ² /h)	13,1 (11,8-14,2)	10,8 (9,4-12,3)	<0,001 [†]

Svi podatci su prikazani kao aritmetička sredina ± standardna devijacija ili medijan (interkvartilni raspon).

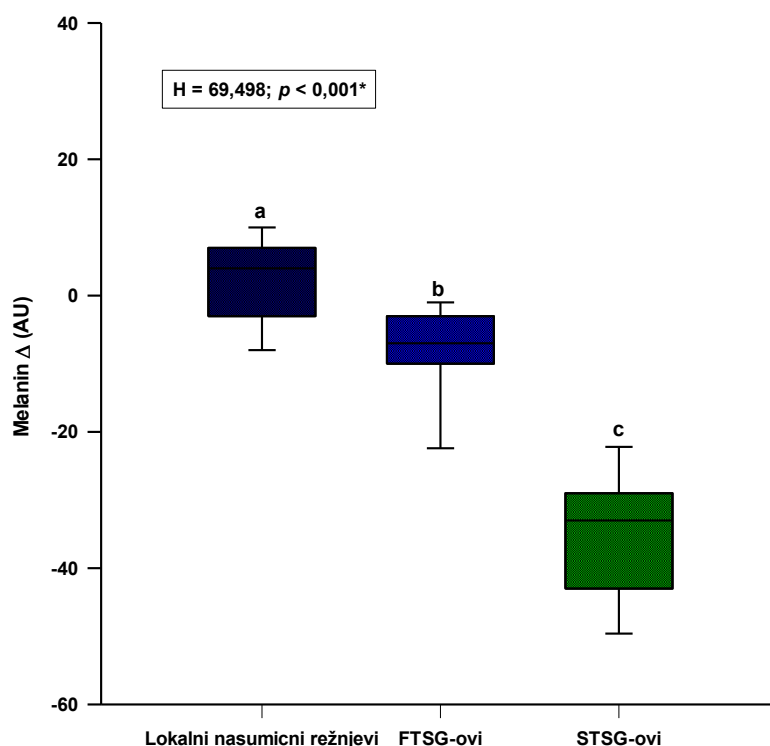
Kratice: **FTSG** – autotransplantat pune debljine kože (engl. *full thickness skin graft*); **STSG** – autotransplantat djelomične debljine kože (engl. *split thickness skin graft*); **TEWL** – transepidermalni gubitak tekućine (engl. *transepidermal water loss*).

* Student t-test

† Mann-Whitney U test

Nakon izračuna razlike (Δ) parametara kože između zdravog i rekonstruiranog mjesta, usporedili smo ih između lokalnih nasumičnih režnjeva, FTSG-ova i STSG-ova.

Usporedba razlike melanin je pokazala statistički značajnu razliku ($H = 69,498$; $p < 0,001$) s najmanjom razlikom melanina kod nasumičnih kožnih režnjeva te najvećom razlike kod STSG-ova (režnjevi: 4,0 (-3,0 – 7,0); FTSG-ovi: -7,0 (-10,0 – -3,0) ; STSGs: -33,0 (-43,0 – -29,0)) (Slika 12). *Post hoc* analiza pokazala je značajnu razliku između sve tri skupine ($p < 0,05$) (Slika 12).



Slika 12. Usporedba razlike melanina između lokalnih nasumičnih režnjeva (N=31), STSG-ova (N=30) i FTSG-ova (N=30).

Kratice: **FTSG** – autotransplantat pune debljine kože (engl. *full thickness skin graft*); **STSG** – autotransplantat djelomične debljine kože (engl. *split thickness skin graft*).

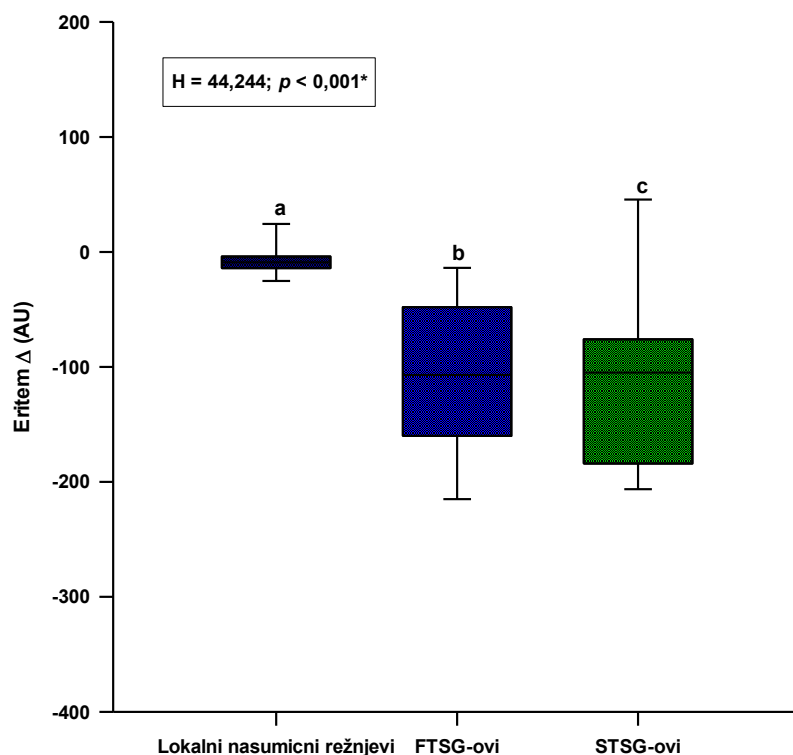
* Kruskal-Wallis test i *post hoc* Dunnov test

a vs b – $p < 0,05$

a vs c – $p < 0,05$

b vs c – $p > 0,05$

Usporedba razlike eritema između tri skupine je pokazala statistički značajnu razliku ($H = 44,244$; $p < 0,001$) s najmanjom razlikom eritema kod lokalnih nasumičnih režnjeva te najvećom razlikom kod STSG-ova (lokalni nasumični režnjevi: $-9,0$ ($-14,0 - -4,0$); FTSG-ovi: $-107,0$ ($-160,0 - -48,0$); STSG-ovi: $-105,0$ ($-184,0 - -76,0$)) (Slika 13). *Post hoc* analiza pokazala je značajnu razliku u usporedbi lokalnih nasumičnih režnjeva s FTSG-ovima ($p < 0,05$) i STSG-ovima ($p < 0,05$) (Slika 13).



Slika 13. Usporedba razlike eritema između lokalnih nasumičnih reznjeva (N=31), STSG-ova (N=30) i FTSG-ova (N=30).

Kratice: **FTSG** – autotransplantat pune debljine kože (engl. *full thickness skin graft*); **STSG** – autotransplantat djelomične debljine kože (engl. *split thickness skin graft*).

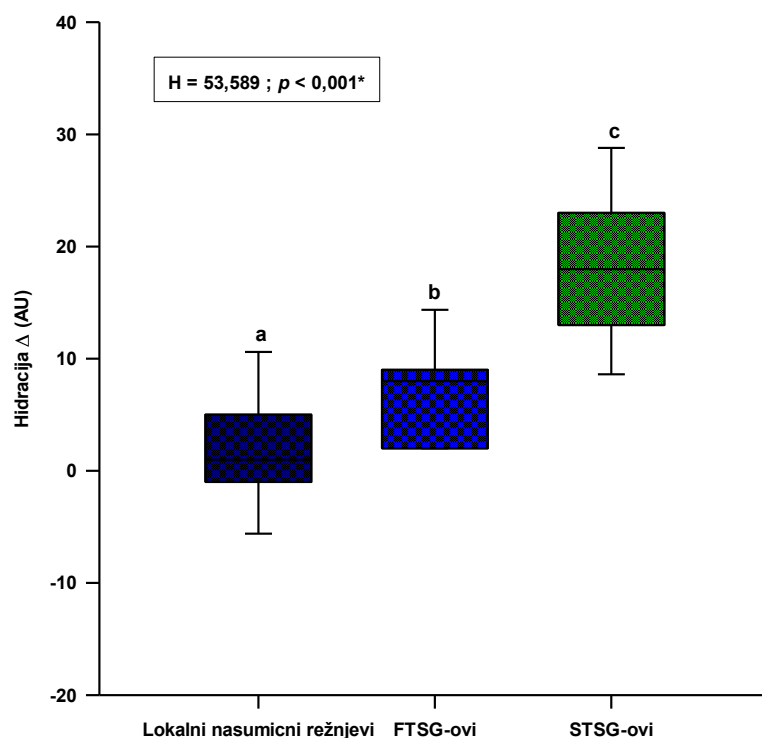
* Kruskal-Wallis test i *post hoc* Dunnov test

a vs b – $p < 0,05$

a vs c – $p < 0,05$

b vs c – $p > 0,05$

Usporedba razlike hidracije između tri skupine je pokazala statistički značajnu razliku ($H = 53,589$; $p < 0,001$) s najmanjom razlikom hidracije kod lokalnih nasumičnih reznjeva te najvećom razlikom kod STSG-ova (Lokalni nasumični reznjevi: 1,0 (-1,0 – 5,0); FTSG-ovi: 8,0 (2,0 – 9,0); STSG-ovi: 18,0 (13,0 – 23,0)) (Slika 14). *Post hoc* analiza pokazala je statistički značajnu razliku između sve tri skupine ($p < 0,05$) (Slika 14).



Slika 14. Usporedba razlike hidracije između lokalnih nasumičnih režnjeva (N=31), STSG-ova (N=30) i FTSG-ova (N=30).

Kratice: **FTSG** – autotransplantat pune debljine kože (engl. *full thickness skin graft*); **STSG** – autotransplantat djelomične debljine kože (engl. *split thickness skin graft*).

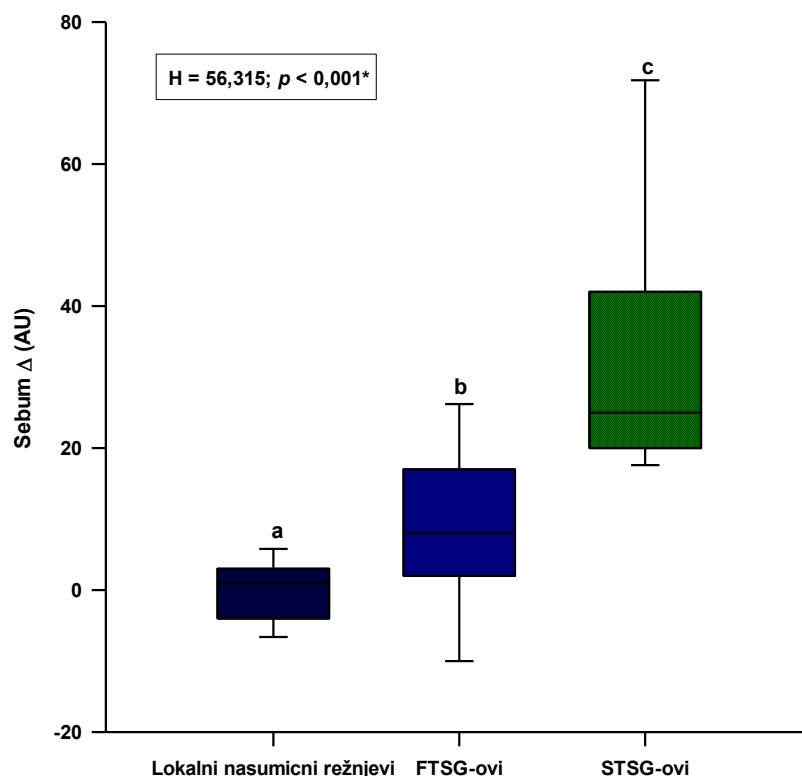
* Kruskal-Wallis test i *post hoc* Dunnov test

a vs b – $p < 0,05$

a vs c – $p < 0,05$

b vs c – $p > 0,05$

Usporedba razlike sebuma između tri skupine je pokazala statistički značajnu razliku ($H = 56,315$; $p < 0,001$) s najmanjom razlikom sebuma kod lokalnih nasumičnih režnjeva te najvećom razlikom kod STSG-ova (Lokalni nasumični režnjevi: 1,0 (-4,0 – 3,0); FTSG-ovi: 8,0 (2,0 – 17,0); STSG-ovi: 25,0 (20,0 – 42,0)) (Slika 15). *Post hoc* analiza pokazala je statistički značajnu razliku između sve tri skupine ($p < 0,05$) (Slika 15).



Slika 15. Usporedba razlike sebuma između lokalnih nasumičnih režnjeva (N=31), STSG-ova (N=30) i FTSG-ova (N=30).

Kratice: **FTSG** – autotransplantat pune debljine kože (engl. *full thickness skin graft*); **STSG** – autotransplantat djelomične debljine kože (engl. *split thickness skin graft*).

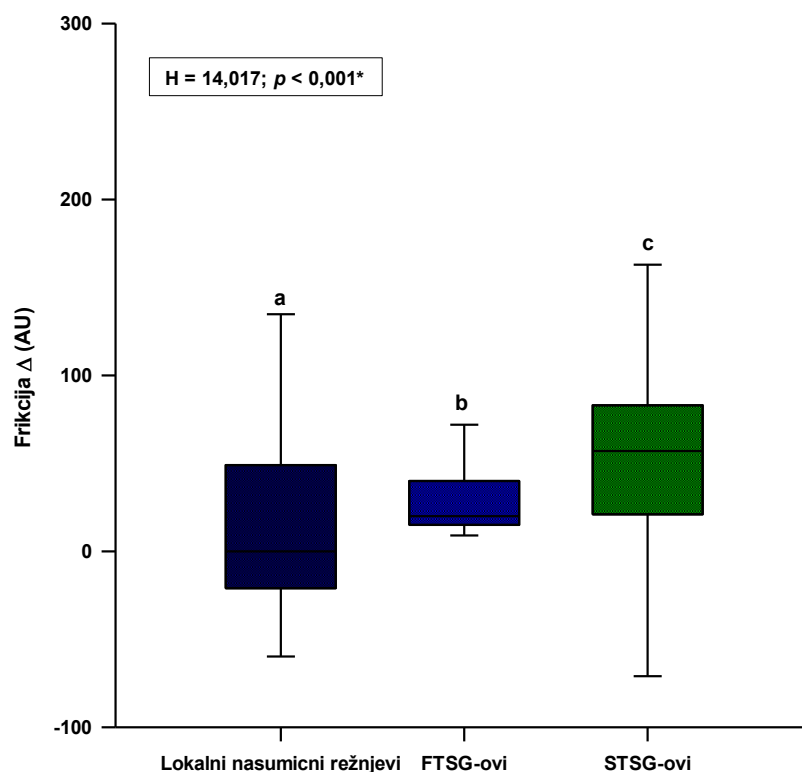
* Kruskal-Wallis test i *post hoc* Dunnov test

a vs b – $p < 0,05$

a vs c – $p < 0,05$

b vs c – $p > 0,05$

Usporedba razlike frikcije između tri skupine je pokazala statistički značajnu razliku ($H = 14,017; p < 0,001$) s najmanjom razlikom frikcije kod lokalnih nasumičnih režnjeva te najvećom razlikom kod STSG-ova (Lokalni nasumični režnjevi: 0,0 (-21,0 – 49,0); FTSG-ovi: 20,0 (15,0 – 40,0); STSG-ovi: 51,0 (21,0 – 83,0)) (Slika 16). *Post hoc* analiza je pokazala statistički značajnu razliku između lokalnih nasumičnih režnjeva i STSG-ova ($p < 0.05$) (Slika 16).



Slika 16. Usporedba razlike frikcije između lokalnih nasumičnih režnjeva (N=31), STSG-ova (N=30) i FTSG-ova (N=30).

Kratice: **FTSG** – autotransplantat pune debljine kože (engl. *full thickness skin graft*); **STSG** – autotransplantat djelomične debljine kože (engl. *split thickness skin graft*).

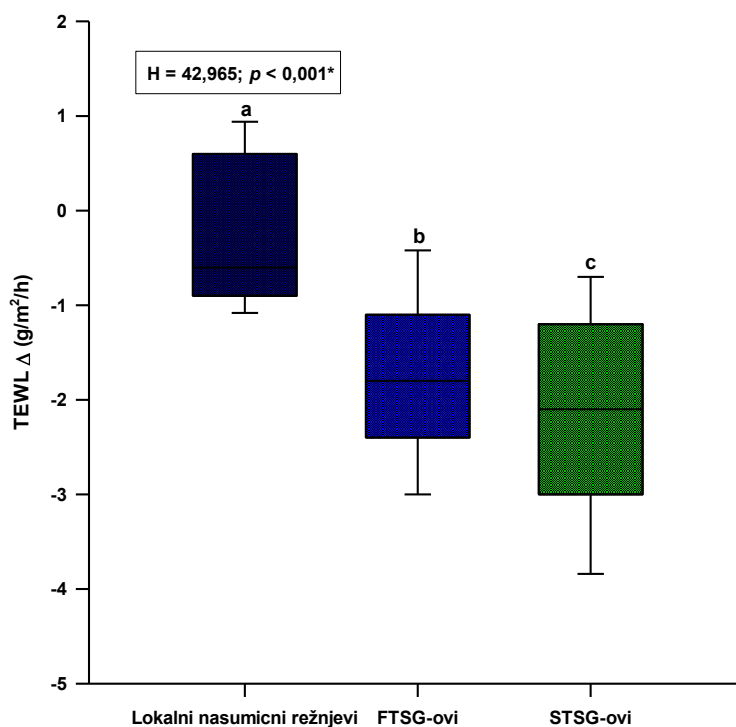
* Kruskal-Wallis test i *post hoc* Dunnov test

a vs b – $p < 0,05$

a vs c – $p < 0,05$

b vs c – $p > 0,05$

Usporedba razlike TEWL-a između tri skupine je pokazala statistički značajnu razliku ($H = 42,965$; $p < 0,001$) s najmanjom razlikom TEWL-a kod lokalnih nasumičnih režnjeva te najvećom razlikom kod STSG-ova (Lokalni nasumični režnjevi: $-0,6$ ($-0,9 - 0,6$); FTSG-ovi: $-1,8$ ($-2,4 - -1,1$); STSG-ovi: $-2,1$ ($-3,0 - -1,2$)) (Slika 17). *Post hoc* analiza je pokazala statistički značajnu razliku između lokalnih nasumičnih režnjeva s FTSG-ovima ($p < 0,05$) i STSG-ovima ($p < 0,05$) (Slika 17).



Slika 17. Usporedba razlike TEWL-a između lokalnih nasumičnih reznjeva (N=31), STSG-ova (N=30) i FTSG-ova (N=30).

Kratice: **FTSG** – autotransplantat pune debljine kože (engl. *full thickness skin graft*); **STSG** – autotransplantat djelomične debljine kože (engl. *split thickness skin graft*); **TEWL** – transepidermalni gubitak tekućine (engl. *transepidermal water loss*).

* Kruskal-Wallis test i *post hoc* Dunnov test

a vs b – $p < 0,05$

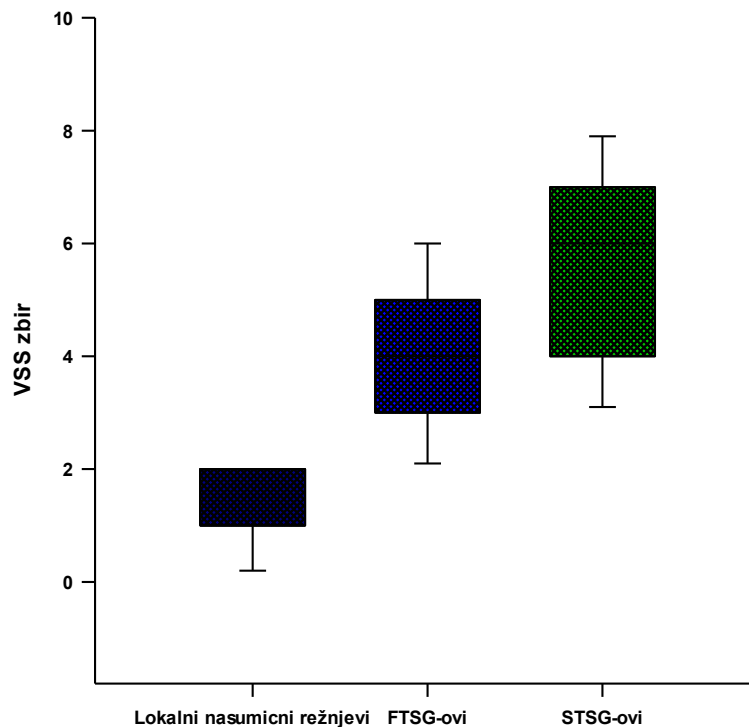
a vs c – $p < 0,05$

b vs c – $p > 0,05$

5.3 Subjektivni parametri kože

Medijan VSS zbira u ukupnom uzorku je bio 3,0 (1,0-5,0) dok je MSS zbira bio 9,0 (6,0-12,0). Nadalje, medijan POSAS-a prema pacijentu u ukupnom uzorku je bio 31,0 (18,0-37,0) dok je prema promatraču bio 30,0 (17,0-41,0).

Pri usporedbi VSS zbira između tri skupine pronađena je statistički značajna razlika ($H=65,12$; $p < 0.001$) (Slika 18). Lokalni nasumični reznjevi su imali najmanji zbir dok su STSG-ovi imali najviši (Lokalni nasumični reznjevi: 1,0 (1,0 – 2,0); FTSG-ovi: 4,0 (4,0 – 5,0); STSG-ovi: 6,0 (4,0 – 7,0)) (Slika 18).



Slika 18. Usporedba VSS zbira između lokalnih nasumičnih reznjeva (N=31), STSG-ova (N=30) i FTSG-ova (N=30).

Kratice: **FTSG** – autotransplantat pune debljine kože (engl. *full thickness skin graft*); **STSG** – autotransplantat djelomične debljine kože (engl. *split thickness skin graft*); **VSS** – Vankuverska skala ožilja (engl. *Vancouver scar scale*).

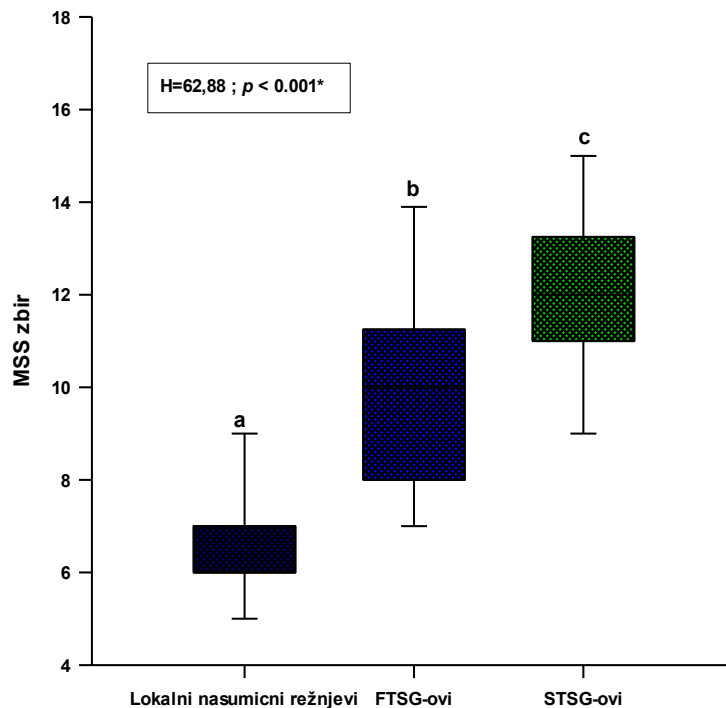
* Kruskal-Wallis test i *post hoc* Dunnov test

a vs b – $p < 0,05$

a vs c – $p < 0,05$

b vs c – $p < 0,05$

Pri usporedbi MSS zbira između tri skupine pronađena je statistički značajna razlika ($H=62,88$; $p < 0.001$) (Slika 19). Lokalni nasumični reznjevi su imali najmanji zbir dok su STSG-ovi imali najviši (Lokalni nasumični reznjevi: 6,0 (6,0 – 7,0); FTSG-ovi: 10,0 (8,0 – 11,25); STSG-ovi: 12,0 (11,0 – 13,25)) (Slika 19).



Slika 19. Usporedba MSS zbiru između lokalnih nasumičnih režnjeva (N=31), STSG-ova (N=30) i FTSG-ova (N=30).

Kratice: **FTSG** – autotransplantat pune debljine kože (engl. *full thickness skin graft*); **STSG** – autotransplantat djelomične debljine kože (engl. *split thickness skin graft*); **MSS** – Manchesterska skala ožiljka (engl. *Manchester scar scale*).

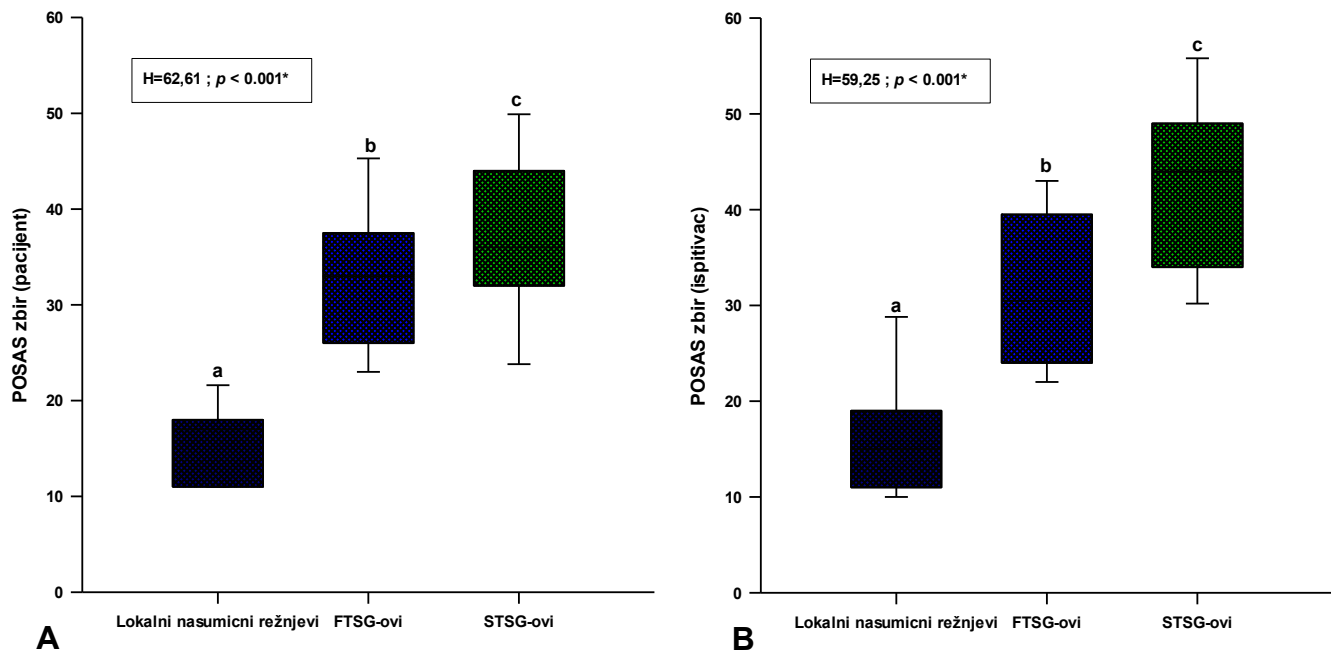
* Kruskal-Wallis test i *post hoc* Dunnov test

a vs b – $p < 0,05$

a vs c – $p < 0,05$

b vs c – $p < 0,05$

Pri usporedbi POSAS zbiru, ispunjenog od strane pacijenta, između tri skupine pronađena je statistički značajna razlika ($H=62,61$; $p < 0.001$). Lokalni nasumični režnjevi su imali najmanji zbir dok su STSG-ovi imali najviši (Lokalni nasumični režnjevi: 17,0 (11,0 – 18,0); FTSG-ovi: 33,0 (26,0 – 37,5); STSG-ovi: 36,0 (32,0 – 44,0)) (Slika 20A). Pri usporedbi POSAS zbiru, ispunjenog od strane ispitivača, između tri skupine pronađena je statistički značajna razlika ($H=59,25$; $p < 0.001$). Lokalni nasumični režnjevi su imali najmanji zbir dok su STSG-ovi imali najviši (Lokalni nasumični režnjevi: 15,0 (11,0 – 19,0); FTSG-ovi: 30,5 (24,0 – 39,5); STSG-ovi: 44,0 (34,0 – 49,0)) (Slika 20B).



Slika 20. Usporedba VSS zbira (A) pacijenta i (B) ispitivača između lokalnih nasumičnih režnjeva (N=31), STSG-ova (N=30) i FTSG-ova (N=30).

Kratice: **FTSG** – autotransplantat pune debljine kože (engl. *full thickness skin graft*); **STSG** – autotransplantat djelomične debljine kože (engl. *split thickness skin graft*); **POSAS** – skala ožiljka pacijenta i ispitivača (engl. *Patient and observer scar assessment scale*).

* Kruskal-Wallis test i *post hoc* Dunnov test

a vs b – $p < 0,05$

a vs c – $p < 0,05$

b vs c – $p < 0,05$

6. RASPRAVA

Rezultati ove studije pokazali su da nije bilo značajnih razlika u količini melanina, eritemu, hidraciji, razini sebuma, frikcije i TEWL-a između mjesta rekonstruiranog nasumičnim lokalnim reznjevima i istog mjesta na zdravoj kontralateralnoj strani lica. Međutim, FTSG-ovi i STSG-ovi su imali značajno više razine TEWL-a i eritema, dok su razine hidracije, sebuma i frikcije bile značajno niže u usporedbi sa zdravom kontralateralnom stranom. STSG-ovi su također imali veću količinu melanina u usporedbi sa zdravom kontralateralnom stranom. S obzirom na razlike (Δ) između zdravog i rekonstruiranog mjesta, rezultati su pokazali značajnu razliku između tri metode rekonstrukcije u svim parametrima. Štoviše, rezultati su pokazali da je skupina s nasumičnim lokalnim reznjevima imala najnižu razliku (Δ), dok je STSG skupina imala najvišu razliku s obzirom na sve procijenjene parametre kvalitete kože. Nadalje, pri usporedbi subjektivnih skala za kvalitetu kože i ožiljka rezultati su pokazali da su lokalni nasumični kožni reznjevi imali u VSS-u, MSS-u i POSAS-u najniže rezultate, odnosno najbolje rezultate. S druge strane, FTSG-ovi su imali statistički značajno više rezultate dok su STSG-ovi imali statistički značajno najviše rezultate odnosno najlošije rezultate. Na temelju opsežnog pretraživanja dostupne literature, zaključili smo da je ovo prva studija koja objektivno uspoređuje kvalitetu kože između lokalnih nasumičnih reznjeva, FTSG-ova i STSG-ova.

Rezultati naših objektivnih procjena kože djelomično su u skladu s prepoznatim prednostima i nedostacima lokalnih reznjeva, FTSG-ova i STSG-ova. Diskoloracija je jedan od glavnih estetskih nedostataka FTSG-ova i STSG-ova za rekonstrukciju lica (80, 101). Nedavna studija je koristeći subjektivne parametre uspoređivala autotransplantate kože i lokalne nasumične reznjeve za rekonstrukciju defekata obraza te su rezultati pokazali da je najznačajnija razlika bila u diskoloraciji (102). Međutim, FTSG uzrokuje manji stupanj diskoloracije nego STSG kada se uzima iz regije glave i vrata, kao što su supraklavikularna, preaurikularna, i retroaurikularna regija ili tjeme. Iako FTSG još uvijek rezultira određenim stupnjem diskoloracije u usporedbi sa zdravom kožom lica, naši rezultati su pokazali da nema statistički značajne razlike. Iako su neki autori spomenuli hipopigmentaciju kao mogući ishod presađivanja kože, većina se slaže da je hiperpigmentacija najčešće ispoljena osobina, međutim, patofiziologija koja stoji iza ovog fenomena još uvijek nije razjašnjena (103, 104). Premda se čini da autotransplantat kože pokazuje veći broj melanina u usporedbi sa zdravom kožom, studija Tsukade i sur. pokazala je da je histološki broj melanocita bio puno niži u skupini s autotransplantatom kože (105). Predloženo

objašnjenje za ovaj paradoks je da kontrakcija autotransplantata možda dovodi do bliže aproksimacije melanina u koži što se makroskopski ispoljava kao hiperpigmentacija (106).

Kontrakcija autotransplantata kože dobro je utvrđena u brojnim studijama (85, 87). Dok se primarna kontrakcija autotransplantata događa odmah nakon odizanja zbog pasivnog trzanja elastinskih vlakana, s druge strane sekundarna kontrakcija se događa tijekom vremena nakon rekonstrukcije zbog miofibroblasta u ležištu rane (87). Naime, kao što je prethodno objašnjeno, tijekom cijeljenja rane dio aktiviranih fibroblasta se transformira u miofibroblaste koji uz stvaranje izvanstaničnog matriksa ujedno i vrše povlačenje rubova rane. FTSG rezultira većom primarnom kontrakcijom zbog veće količine dermisa te time i veće količine elastinskih vlakana koja pasivno uzmični. S druge strane, STSG rezultira većom sekundarnom kontrakcijom zbog manje količine dermisa, što posljedično povećava njegovu osjetljivost na povlačenje miofibroblasta (85). Kao što je ranije spomenuto, kontraktura je mogući uzrok hiperpigmentacije autotransplantata kože, a također bi mogla utjecati i na frikciju kože. Naši rezultati su pokazali da je vrijednost frikcije najniža u skupini STSG-ova i nešto viša u skupini FTSG-ova, dok je najbližnja frikciji zdrave kože bila u skupini lokalnih nasumičnih režnjeva. Ovi su rezultati u suprotnosti s onima prijavljenima u studiji provedenoj na jastučićima prstiju, koja je pokazala da je čak i mali stupanj tangencijalnog istezanja kože, svojstvo ekvivalentno kontrakciji, rezultiralo povećanim percipiranom frikcijom (107). Štoviše, ovo bi moglo biti posebno zanimljivo s obzirom na naše rezultate koji pokazuju da su autotransplantati kože imaju znatno nižu hidraciju u usporedbi sa zdravom kožom. Dobro je utvrđeno da je hidracija kože, koju osigurava *stratum corneum*, jedan od glavnih čimbenika koji pridonose većoj vrijednosti frikcije kože (108, 109). Moguće je da hidracija iz *stratum corneuma* igra veću ulogu u frikciji kože od kontrakcije slične tangencijalnom istezanju. Ipak, ovom hipotezom treba se pozabaviti u budućim studijama.

Budući da je TEWL jedan od najznačajnijih pokazatelja funkcije kožne barijere, to je važna i zanimljiva tema s obzirom na autotransplantate kože. TEWL se smatra kao neizravna mjera propusnosti kože što ukazuje na promjene statusa kožne barijere. Jača kožna barijera koju karakteriziraju veći superficijalni korneociti, povećan broj slojeva korneocita i poboljšana interkorneocitna lamelarna lipidna matrica povezane su sa smanjenim TEWL-om (110). Nadalje, studije su pokazale da na razinu TEWL utječe i dob, anatomska lokacija, aktivnost žlijezda znojnice te temperatura. Naši rezultati pokazali su značajno veći TEWL u obje skupine FTSG i

STSG u usporedbi sa zdravom stranom. Takvi ishodi su djelomično suprotni s onima objavljenima u studiji koju su proveli Kim i sur. pri čemu su objektivna mjerenja korištena za praćenje promjena na koži kod STSG pacijenata (106). Njihova je studija pokazala da, iako je postojala paradoksalna dinamika tijekom mjeseci praćenja, godinu dana nakon zahvata, STSG pacijenti nisu pokazali nikakve statistički značajne promjene u funkciji kože, iako su TEWL i razine epidermalne hidracije bili povišeni u usporedbi sa zdravom kožom. Međutim, važno je napomenuti da su u njihovom istraživanju anatomske lokacije rekonstruiranog defekta većinom bili na trupu i ekstremitetima. Još jedno zanimljivo gledište predstavljeno je u studiji Suetakea i sur., koji su otkrili da keloidni i hipertrofični ožiljci imaju više razine TEWL od normalne kože nakon aberacija *stratum corneum* (111). Iako keloidi i hipertrofični ožiljci imaju različite patofiziološke mehanizme od presatka kože, moguće je da oba pokazuju funkcionalne abnormalnosti *stratum corneum*. Međutim, ova tema je još uvijek nedovoljno istražena te će biti potrebna daljnja ispitivanja kako bi se utvrdio razlog promjene TEWL-a kod autotransplantata kože.

Nadalje, rezultati ovog istraživanja su pokazala da postoji značajna razlika u razini eritema između lokalnih nasumičnih kožnih reznjeva s oba tipa autotransplantata kože. Eritem se odnosi na crvenilo kože te ga najvećim dijelom uzrokuje pretjerana angiogeneza tijekom procesa cijeljenja rane te vazodilatacija lokalnih kapilara. Studije su pokazale da se eritem javlja nakon svakog upalnog, infektivnog ili ne infektivnog stanja. Tako je pokazano da se značajni eritem javlja nakon akni i drugih upalnih stanja kože, ali i kod hipertrofičnih i keloidnih ožiljaka (112, 113). Međutim, smatra se da osim pojačane cirkulacije koja se javlja nakon upalne faze cijeljenja rane, također, i drugi faktori djeluju na pojavu eritema. Tako je u dvama istraživanjima dokazano da stanjeni epidermis i promjene u dermisu dovode do značajnije pojave eritema zbog lakšeg prosijavanja kapilarne mreže (114, 115). S obzirom da lokalni nasumični kožni reznjevi imaju punu debljinu epidermisa i dermisa te da se pri rekonstrukcijskim tehnikama čuva njihov subdermalni plexus što im omogućava autonomnu cirkulaciju, za očekivati da je da neće biti značajnije neovaskularizacije i angiogeneze cijelom površinom reznja. S druge strane, STSG-ovi i FTSG-ovi nemaju vlastitu cirkulaciju te prva 2-3 dana preživljavaju isključivo pomoću plazmatske imbibicije nakon čega započinje faza revaskularizacije koja završava nakon 5-7 dana. Samim time je za pretpostaviti da je moguće da su proces angiogeneze i neovaskularizacije izraženije kod autotransplantata kože. Također, kao što je prethodno rečeno, stanjeni epidermis i

promjene u dermisu isto mogu utjecati na izraženiji eritem moguće je da i to utječe na duže zadržavanje eritema kod autotransplantata kože.

Još jedan rezultat ove studije koji treba istaknuti su niže razine sebuma pronađene u kožnim autotransplantatima, najizraženije kod STSG-ova. Dermis sadrži vezivno tkivo i kožne adneks, kao što su žlijezde lojnice, folikuli dlaka i žlijezde znojnice. Iako su žlijezde lojnice smještene u dermisu, folikuli dlake i žlijezde znojnice protežu se u potkožno masno tkivo. Studije su pokazale da transplantirani adneksi prežive u autotransplantatima kože, međutim, budući da je uključen samo dio dermisa, pacijenti sa STSG-ovima često imaju funkcionalno manjkavi broj žlijezda lojnica, žlijezda znojnica i folikula dlaka (116). Sebum također igra važnu ulogu u kožnoj barijeri te je ovaj rezultat u skladu s rezultatom TEWL-a. Tako je studija provedena na ozljedama kože izazvanim zračenjem pokazala je da atrofija lojnih žlijezda ima značajan utjecaj na TEWL i hidraciju kože (117). Nadalje, sebum uz mehaničko zaštitno svojstvo, ima i važna antimikrobna svojstva te njegov nedostatak u području autotransplantata kože istu čini osjetljivijom na podražaje i upale (19).

Važan aspekt ovog rada su i rezultati subjektivnih mjerenja kvalitete kože i ožiljka nakon ove tri rekonstrukcije metode koji su također pokazali da su lokalni nasumični kožni reznjevi imali najniže odnosno najbolje rezultate. S druge strane, FTSG-ovi su imali značajno više rezultate, a STSG-ovi su imali statistički najviše rezultate. Naši rezultati se podudaraju sa rezultatima drugih studija koje su koristile subjektivne evaluacijske metode (118-121). Tako je istraživanje Jacobsa i sur. pri usporedbi ove tri rekonstrukcijske tehnike za defekte nosa pokazalo da su lokalni nasumični reznjevi prema subjektivnim skali najbolja metoda za izbor (118). Nadalje, nedavna studija je usporedila podtip napredujećeg lokalnog nasumičnog reznja i autotransplantate djelomične debljine koristeći POSAS te objektivni instrument istovjetan našem (121). Rezultati POSAS-a su pokazali izrazito niže vrijednosti za napredujući reznja dok objektivnim mjerenjem nisu pronađene statistički značajne razlike između dvije skupine. Međutim, imali su izrazito malu skupinu pacijenata u obje skupine te rekonstrukcije nisu bile izvršene u području lica. Vahldieck i sur. su proveli istraživanje na pacijentima čiji su defekti na podlaktici rekonstruirani s FTSG-ovima i STSG-ovima (120). Pri usporedbi tih dvaju skupina koristeći POSAS pronađeno je da FTSG-ovi imaju značajno niže odnosno bolje rezultate. Nedavna studija je uspoređivala STSG-ove te metodu multiplih incizija za zatvaranje defekta na ekstremitetima (119). Također su koristili

POSAS te su rezultati pokazali izrazito visok rezultat za STSG-ove. Iako su subjektivne metode limitirane pristranošću te otežanom usporedbom rezultata između različitih studija čini se da sve prethodno navedene studije pokazuju da su lokalni nasumični režnjevi metoda koja pokazuje najbolje rezultate izgleda kože i ožiljka za rekonstrukciju defekata irelevantno o anatomskej lokaciji. Neke studije su i usporedbi s drugim rekonstrukcijskim metodama poput slobodnih režnjeva pokazale izrazito zadovoljavajuće rezultate lokalnih nasumičnih režnjeva (122).

Postoji nekoliko limitacija naše studije. Prije svega, nismo bili u mogućnosti eliminirati sve zbunjujuće učinke koji su mogli utjecati na rezultate te dizajn presječne studije nije dopuštao donošenje bilo kakvih uzročnih zaključaka. Štoviše, veličina našeg uzorka bila je relativno mala, a studija je provedena u jednom centru. Osim toga, instrument koji se koristi za objektivnu procjenu kvalitete kože ima zapaženu varijabilnost između promatračima te unutar istoga promatrača. Umanjili smo ovu limitaciju korištenjem samo jednog iskusnog istraživača za sva objektivna mjerenja te su sva mjerenja urađena tri puta nakon čega je korištena srednja vrijednost. Nadalje, sve tri subjektivne ljestvice za procjenu kože su podložna pristranosti pri ocjenjivanju parametara stoga su ista bila izvršena prije objektivnih mjerenja kako bi se ta pristranost izbjegla.

7. ZAKLJUČCI

1. Nije bilo statistički značajne razlike u razini melanina, eritema, sebuma, hidracije, frikcije i transepidermalnog gubitka vode između rekonstrukcijskog mjesta s lokalnim nasumičnim kožnim režnjevima i zdrave kontralateralne strane lica.
2. Razina eritema i TEWL-a je bila statistički značajno viša dok je razina hidracije, sebuma i frikcije bila značajno niža u usporedbi FTSG-ova i zdrave kontralateralne strane lica.
3. Razina melanina, eritema i TEWL-a je bila statistički značajno viša dok je razina hidracije, sebuma i frikcije bila značajno niža u usporedbi STSG-ova i zdrave kontralateralne strane lica.
4. Usporedba Δ melanin je pokazala statistički značajnu razliku s najmanjom Δ kod lokalnih nasumičnih kožnih režnjeva te najvećom Δ kod STSG-ova.
5. Usporedba Δ eritema je pokazala statistički značajnu razliku s najmanjom Δ kod lokalnih nasumičnih kožnih režnjeva te najvećom Δ kod STSG-ova.
6. Usporedba Δ sebuma je pokazala statistički značajnu razliku s najmanjom Δ kod lokalnih nasumičnih kožnih režnjeva te najvećom Δ kod STSG-ova.
7. Usporedba Δ hidracije je pokazala statistički značajnu razliku s najmanjom Δ kod lokalnih nasumičnih kožnih režnjeva te najvećom Δ kod STSG-ova.
8. Usporedba Δ frikcije je pokazala statistički značajnu razliku s najmanjom Δ kod lokalnih nasumičnih kožnih režnjeva te najvećom Δ kod STSG-ova.
9. Usporedba Δ TEWL-a je pokazala statistički značajnu razliku s najmanjom Δ kod lokalnih nasumičnih kožnih režnjeva te najvećom Δ kod STSG-ova.
10. Lokalni nasumični kožni režnjevi su imali najmanji VSS zbir dok su STSG-ovi imali najviši.
11. Lokalni nasumični kožni režnjevi su imali najmanji MSS zbir dok su STSG-ovi imali najviši.
12. Lokalni nasumični kožni režnjevi su imali najmanji POSAS zbir dok su STSG-ovi imali najviši.

8. LITERATURA

1. Lopez-Ojeda W, Pandey A, Alhadj M, Oakley AM. Anatomy, Skin (Integument). U: StatPearls [Internet]. Treasure Island (FL): StatPearls Publishing; 2022.
2. Brown TM, Krishnamurthy K. Histology, Dermis. U: StatPearls [Internet]. Treasure Island (FL): StatPearls Publishing; 2022.
3. Lim KM. Skin Epidermis and Barrier Function. *Int J Mol Sci.* 2021;22(6).
4. Yousef H, Alhadj M, Sharma S. Anatomy, Skin (Integument), Epidermis. U: StatPearls [Internet]. Treasure Island (FL): StatPearls Publishing; 2022.
5. Baroni A, Buommino E, De Gregorio V, Ruocco E, Ruocco V, Wolf R. Structure and function of the epidermis related to barrier properties. *Clin Dermatol.* 2012;30:257-62.
6. Agarwal S, Krishnamurthy K. Histology, Skin. 2022 May 8. U: StatPearls [Internet]. Treasure Island (FL): StatPearls Publishing; 2022.
7. Bikle DD. Vitamin D and the skin: Physiology and pathophysiology. *Rev Endocr Metab Disord.* 2012;13:3-19.
8. Hearing VJ. Determination of melanin synthetic pathways. *J Invest Dermatol.* 2011;131:E8-11.
9. Cichorek M, Wachulska M, Stasiewicz A, Tymińska A. Skin melanocytes: biology and development. *Postepy Dermatol Alergol.* 2013;30:30-41.
10. Nguyen AV, Soulika AM. The Dynamics of the Skin's Immune System. *Int J Mol Sci.* 2019;20:1811.
11. Abraham J, Mathew S. Merkel cells: a collective review of current concepts. *Int J Appl Basic Med Res.* 2019;9:9-13.
12. Plikus MV, Wang X, Sinha S, Forte E, Thompson SM, Herzog EL, et al. Fibroblasts: origins, definitions, and functions in health and disease. *Cell.* 2021;184:3852-72.
13. Petrofsky JS. Resting blood flow in the skin: does it exist, and what is the influence of temperature, aging, and diabetes? *J Diabetes Sci Technol.* 2012;6:674-85.
14. Schlader ZJ, Vargas NT. Regulation of body temperature by autonomic and behavioral thermoeffectors. *Exerc Sport Sci Rev.* 2019;47:116-26.
15. Romanovsky AA. Skin temperature: its role in thermoregulation. *Acta Physiol.* 2014;210:498-507.
16. Oaklander AL, Siegel SM. Cutaneous innervation: form and function. *J Am Acad Dermatol.* 2005;53:1027-37.

17. Iheanacho F, Vellipuram AR. Physiology, Mechanoreceptors. U: StatPearls [Internet]. Treasure Island (FL): StatPearls Publishing; 2022.
18. Bernard BA. Advances in Understanding Hair Growth. *F1000Res*. 2016;8:F1000.
19. Hoover E, Aslam S, Krishnamurthy K. Physiology, Sebaceous Glands. U: StatPearls [Internet]. Treasure Island (FL): StatPearls Publishing; 2022.
20. Murphrey MB, Safadi AO, Vaidya T. Histology, Apocrine Gland. U: StatPearls [Internet]. Treasure Island (FL): StatPearls Publishing; 2022.
21. Carmichael SW. The tangled web of Langer's lines. *Clin Anat*. 2014;27:162-8.
22. Borges AF. Relaxed skin tension lines (RSTL) versus other skin lines. *Plast Reconstr Surg*. 1984;73:144-50.
23. Yoon CS, Kim HB, Kim YK, Kim H, Kim KN. Relaxed skin tension line-oriented keystone-designed perforator island flaps considering the facial aesthetic unit concept for the coverage of small to moderate facial defects. *Medicine*. 2019;98:e14167.
24. Paul SP. Biodynamic excisional skin tension lines for surgical excisions: untangling the science. *Ann R Coll Surg Engl*. 2018;100:330-7.
25. Wilkinson HN, Hardman MJ. Wound healing: cellular mechanisms and pathological outcomes. *Open Biol*. 2020;10:30.
26. Gonzalez AC, Costa TF, Andrade ZA, Medrado AR. Wound healing - A literature review. *An Bras Dermatol*. 2016;91:614-20.
27. Wallace HA, Basehore BM, Zito PM. Wound Healing Phases. U: StatPearls [Internet]. Treasure Island (FL): StatPearls Publishing; 2022.
28. Velnar T, Bailey T, Smrkolj V. The wound healing process: an overview of the cellular and molecular mechanisms. *J Int Med Res*. 2009;37:1528-42.
29. Kirsner RS, Eaglstein WH. The wound healing process. *Dermatol Clin*. 1993;11:629-40.
30. Opneja A, Kapoor S, Stavrou EX. Contribution of platelets, the coagulation and fibrinolytic systems to cutaneous wound healing. *Thromb Res*. 2019;179:56-63.
31. Koh TJ, DiPietro LA. Inflammation and wound healing: the role of the macrophage. *Expert Rev Mol Med*. 2011;11:e23.
32. Gethin G. Understanding the inflammatory process in wound healing. *Br J Community Nurs*. 2012;8:S17-8.

33. Landén NX, Li D, Ståhle M. Transition from inflammation to proliferation: a critical step during wound healing. *Cell Mol Life Sci.* 2016;73:3861-85.
34. Broughton G, 2nd, Janis JE, Attinger CE. The basic science of wound healing. *Plast Reconstr Surg.* 2006;117:12S-34S.
35. Velazquez OC. Angiogenesis and vasculogenesis: inducing the growth of new blood vessels and wound healing by stimulation of bone marrow-derived progenitor cell mobilization and homing. *J Vasc Surg.* 2007;45:068.
36. Reinke JM, Sorg H. Wound repair and regeneration. *Eur Surg Res.* 2012;49:35-43.
37. Demidova-Rice TN, Hamblin MR, Herman IM. Acute and impaired wound healing: pathophysiology and current methods for drug delivery, part 1: normal and chronic wounds: biology, causes, and approaches to care. *Adv Skin Wound Care.* 2012;25:304-14.
38. Gantwerker EA, Hom DB. Skin: histology and physiology of wound healing. *Facial Plast Surg Clin North Am.* 2011;19:441-53.
39. Wang PH, Huang BS, Horng HC, Yeh CC, Chen YJ. Wound healing. *J Chin Med Assoc.* 2018;81:94-101.
40. Tai Y, Woods EL, Dally J, Kong D, Steadman R, Moseley R, i sur. Myofibroblasts: function, formation, and scope of molecular therapies for skin fibrosis. *Biomolecules.* 2021;11:1095.
41. Dai J, Lin K, Huang Y, Lu Y, Chen WQ, Zhang XR, i sur. Identification of critically carcinogenesis-related genes in basal cell carcinoma. *Onco Targets Ther.* 2018;11:6957-67.
42. De Giorgi V, Savarese I, Gori A, Scarfi F, Topa A, Trane L, i sur. Advanced basal cell carcinoma: when a good drug is not enough: *J Dermatolog Treat.* 2020;31(6):552-3.
43. Dika E, Scarfi F, Ferracin M, Broseghini E, Marcelli E, Bortolani B, i sur. Basal cell carcinoma: a comprehensive review. *Int J Mol Sci.* 2020;21:5572.
44. Apalla Z, Nashan D, Weller RB, Castellsagué X. Skin cancer: epidemiology, disease burden, pathophysiology, diagnosis, and therapeutic approaches. *Dermatol Ther.* 2017;7:5-19.
45. Frampton JE, Basset-Séguin N. Vismodegib: A Review in Advanced Basal Cell Carcinoma. *Drugs.* 2018;78:1145-56.
46. Weber P, Tschandl P, Sinz C, Kittler H. Dermatoscopy of neoplastic skin lesions: recent advances, updates, and revisions. *Curr Treat Options Oncol.* 2018;19:018-0573.

47. Larese Filon F, Buric M, Fluehler C. UV exposure, preventive habits, risk perception, and occupation in NMSC patients: A case-control study in Trieste (NE Italy). *Photodermatol Photoimmunol Photomed*. 2019;35:24-30.
48. Combalia A, Carrera C. Squamous Cell Carcinoma: An Update on Diagnosis and Treatment. *Dermatol Pract Concept*. 2020;10(3):e2020066.
49. Simman R. Wound closure and the reconstructive ladder in plastic surgery. *J Am Col Certif Wound Spec*. 2009;1:6-11.
50. Schultz TA, Cunningham K, Bailey JS. Basic flap design. *Oral Maxillofac Surg Clin North Am*. 2014;26:277-303.
51. Rao JK, Shende KS. Overview of local flaps of the face for reconstruction of cutaneous malignancies: single institutional experience of seventy cases. *J Cutan Aesthet Surg*. 2016;9:220-5.
52. Wu ZJ, Ibrahim MM, Sergesketter AR, Schweller RM, Phillips BT, Klitzman B. The influence of topical vasodilator-induced pharmacologic delay on cutaneous flap viability and vascular remodeling. *Plast Reconstr Surg*. 2022;149:629-37.
53. Imanishi N, Nakajima H, Minabe T, Aiso S. Angiographic study of the subdermal plexus: a preliminary report. *Scand J Plast Reconstr Surg Hand Surg*. 2000;34:113-6.
54. Hallock GG, Morris SF. Skin grafts and local flaps. *Plast Reconstr Surg*. 2011;127:5e-22e.
55. Qiu D, Wang X, Jiao Y, Li Y, Jiang D. Risk factors for necrosis of skin flap-like wounds after ED debridement and suture. *Am J Emerg Med*. 2019;37:828-31.
56. Goldminz D, Bennett RG. Cigarette smoking and flap and full-thickness graft necrosis. *Arch Dermatol*. 1991;127:1012-5.
57. Hwang K, Son JS, Ryu WK. Smoking and Flap Survival. *Plast Surg*. 2018;26:280-5.
58. Etzkorn JR, Zito PM, Council M. Advancement Flaps. U: StatPearls [Internet]. Treasure Island (FL): StatPearls Publishing; 2022.
59. Cass ND, Terella AM. Reconstruction of the Cheek. *Facial Plast Surg Clin North Am*. 2019;27:55-66.
60. Hand LC, Maas TM, Baka N, Mercier RJ, Greaney PJ, Rosenblum NG, i sur. Utilizing V-Y fasciocutaneous advancement flaps for vulvar reconstruction: *Gynecol Oncol Rep*. 2018;26:24-8.

61. Lo CH, Kimble FW. The ideal rotation flap: an experimental study. *J Plast Reconstr Aesthet Surg.* 2008;61:754-9.
62. Dzubow LM. The dynamics of flap movement: effect of pivotal restraint on flap rotation and transposition. *J Dermatol Surg Oncol.* 1987;13:1348-53.
63. LoPiccolo MC. Rotation Flaps-Principles and Locations. *Dermatol Surg.* 2015;41:e498.
64. Deng M, Higgins HW, 2nd, Lesiak K, Decker AB, Regula CG, Stevenson ML, i sur. Expertise in head and neck cutaneous reconstructive surgery. *Dermatol Surg.* 2019;45:782-90.
65. Knackstedt T, Lee K, Jellinek NJ. The differential use of bilobed and trilobed transposition flaps in cutaneous nasal reconstructive surgery. *Plast Reconstr Surg.* 2018;142:511-9.
66. Bednarek RS, Sequeira Campos M, Hohman MH, Ramsey ML. Transposition Flaps. U: StatPearls [Internet]. Treasure Island (FL): StatPearls Publishing; 2022.
67. Adams DC, Ramsey ML. Grafts in dermatologic surgery: review and update on full- and split-thickness skin grafts, free cartilage grafts, and composite grafts. *Dermatol Surg.* 2005;31:1055-67.
68. Andreassi A, Bilenchi R, Biagioli M, D'Aniello C. Classification and pathophysiology of skin grafts. *Clin Dermatol.* 2005;23:332-7.
69. Zilinsky I, Farber N, Weissman O, Israeli H, Haik J, Domniz N, i sur. Defying consensus: correct sizing of full-thickness skin grafts. *J Drugs Dermatol.* 2012;11:520-3.
70. Zhang AY, Meine JG. Flaps and grafts reconstruction. *Dermatol Clin.* 2011;29:217-30.
71. Maeda M, Nakamura T, Fukui A, Koizumi M, Yamauchi T, Tamai S, i sur. The role of serum imbibition for skin grafts. *Plast Reconstr Surg.* 1999;104:2100-7.
72. Prohaska J, Cook C. Skin Grafting. U: StatPearls [Internet]. Treasure Island (FL): StatPearls Publishing; 2022.
73. Gould DJ, Reece GP. Skin graft vascular maturation and remodeling: a multifractal approach to morphological quantification. *Microcirculation (New York, NY : 1994).* 2012;19:652-63.
74. González-Ulloa M. Regional aesthetic units of the face: *Plast Reconstr Surg.* 1987;79:489-90.
75. Burget GC, Menick FJ. The subunit principle in nasal reconstruction. *Plast Reconstr Surg.* 1985;76:239-47.

76. Menick FJ. Principles of subunit reconstruction of the forehead. *Op Tech Plastic Reconstr Surg.* 1998;5:12-7.
77. Wallace CG, Wei FC. The current status, evolution and future of facial reconstruction. *Chang Gung Med J.* 2008;31:441-9.
78. Gillies H, Millard DR. *The principles and art of plastic surgery.* 1. izdanje. Boston: Little, Brown, 1957.
79. Kohlhauer M, Luze H, Nischwitz SP, Kamolz LP. Historical evolution of skin grafting-a journey through time. *Medicina.* 2021;57:348.
80. Matsumoto K, Robb E, Warden G, Nordlund J. Hyperpigmentation of human skin grafted on to athymic nude mice: immunohistochemical study. *Br J Dermatol.* 1996;135:412-8.
81. Eskandarlou M, Taghipour M. Outcome of comparison between partial thickness skin graft harvesting from scalp and lower limb for scalp defect: a clinical trial study. *World J Plastic Surg.* 2021;10:25-32.
82. Eryilmaz T, Tellioglu AT, Ozakpinar HR, Oktem HF, Sen T, Albayrak A, i sur. Correction of hyperpigmented palmar grafts with full-thickness skin grafts from the lateral aspect of the foot. *J Plast Surg Hand Surg.* 2013;47:405-8.
83. Kim JS, Park SW, Choi TH, Kim NG, Lee KS, Kim JR, i sur. The evaluation of relevant factors influencing skin graft changes in color over time. *Dermatol Surg.* 2008;34:32-9.
84. Chadwick S, Heath R, Shah M. Abnormal pigmentation within cutaneous scars: A complication of wound healing. *Indian J Plast Surg.* 2012;45(2):403-11.
85. Harrison CA, MacNeil S. The mechanism of skin graft contraction: an update on current research and potential future therapies. *Burns.* 2008;34:153-63.
86. Corrêa FB, Castro JCD, Almeida IR, Farina-Junior JA, Coltro PS. Evaluation of contraction of the split-thickness skin graft using three dermal matrices in the treatment of burn contractures: A randomised clinical trial. *Wound Repair Regen.* 2022;30:222-31.
87. Stekelenburg CM, Simons JM, Tuinebreijer WE, van Zuijlen PP. Analyzing contraction of full thickness skin grafts in time: Choosing the donor site does matter. *Burns.* 2016;42:1471-6.
88. Sullivan T, Smith J, Kermode J, McIver E, Courtemanche DJ. Rating the burn scar. *J Burn Care Rehabil.* 1990;11:256-60.

89. Draaijers LJ, Tempelman FR, Botman YA, Tuinebreijer WE, Middelkoop E, Kreis RW, i sur. The patient and observer scar assessment scale: a reliable and feasible tool for scar evaluation. *Plast Reconstr Surg.* 2004;113:1960-5.
90. Beausang E, Floyd H, Dunn KW, Orton CI, Ferguson MW. A new quantitative scale for clinical scar assessment. *Plast Reconstr Surg.* 1998;102:1954-61.
91. Vercelli S, Ferriero G, Sartorio F, Stissi V, Franchignoni F. How to assess postsurgical scars: a review of outcome measures. *Disabil Rehabil.* 2009;31:2055-63.
92. Borzdynski CJ, McGuinness W, Miller C. Comparing visual and objective skin assessment with pressure injury risk. *Int Wound J.* 2016;13:512-8.
93. Humphrey S, Manson Brown S, Cross SJ, Mehta R. Defining skin quality: clinical relevance, terminology, and assessment. *Dermatol Surg.* 2021;47:974-81.
94. Basson R, Bayat A. Skin scarring: Latest update on objective assessment and optimal management. *Front Med.* 2022;9:942756.
95. Lee KC, Bamford A, Gardiner F, Agovino A, Ter Horst B, Bishop J, i sur. Investigating the intra- and inter-rater reliability of a panel of subjective and objective burn scar measurement tools. *Burns.* 2019;45:1311-24.
96. Green M, Kashetsky N, Feschuk A, Maibach HI. Transepidermal water loss (TEWL): Environment and pollution-A systematic review. *Skin Health Dis.* 2022;2:e104.
97. Akdeniz M, Gabriel S, Lichterfeld-Kottner A, Blume-Peytavi U, Kottner J. Transepidermal water loss in healthy adults: a systematic review and meta-analysis update. *Br J Dermatol.* 2018;179:1049-55.
98. Kelleher M, Dunn-Galvin A, Hourihane JO, Murray D, Campbell LE, McLean WHI, i sur. Skin barrier dysfunction measured by transepidermal water loss at 2 days and 2 months predates and predicts atopic dermatitis at 1 year. *J Allergy Clin Immunol.* 2015;135:930-5.e1.
99. Fearmonti R, Bond J, Erdmann D, Levinson H. A review of scar scales and scar measuring devices. *Eplasty.* 2010;21:e43.
100. Nedelec B, Shankowsky HA, Tredget EE. Rating the resolving hypertrophic scar: comparison of the Vancouver Scar Scale and scar volume. *J Burn Care Rehabil.* 2000;21:205-12.

101. Kubota Y, Mitsukawa N, Chuma K, Akita S, Sasahara Y, Rikihisa N, Satoh K. Hyperpigmentation after surgery for a deep dermal burn of the dorsum of the hand: partial-thickness debridement followed by medium split-thickness skin grafting vs full-thickness debridement followed by thick split-thickness skin grafting. *Burns Trauma*. 2016;4:9.
102. Ebrahimi A, Ashayeri M, Rasouli HR. Comparison of Local Flaps and Skin Grafts to Repair Cheek Skin Defects. *J Cutan Aesthet Surg*. 2015;8:92-6.
103. Weathers WM, Bhadkamkar M, Wolfswinkel EM, Thornton JF. Full-thickness skin grafting in nasal reconstruction. *Semin Plast Surg*. 2013;27:90-5.
104. Kang XL, Shen H. Pigmentation of skin graft is improved by cryopreservation of human skin with trehalose. *J Oral Maxillofac Surg*. 2012;70:1464-72.
105. Tsukada S. Studies on the pigmentation of skin grafts: the ultrastructure of epidermal melanoxytes. *Plast Reconstr Surg*. 1977;59:98-106.
106. Kim YJ, Kim MY, Lee PK, Kim HO, Park YM. Evaluation of natural change of skin function in split-thickness skin grafts by noninvasive bioengineering methods. *Dermatol Surg*. 2006;32:1358-63.
107. Provancher WR, Sylvester ND. Fingerpad Skin Stretch Increases the Perception of Virtual Friction. *IEEE Trans Haptics*. 2009;2:212-23.
108. Zhu YH, Song SP, Luo W, Elias PM, Man MQ. Characterization of skin friction coefficient, and relationship to stratum corneum hydration in a normal Chinese population. *Skin Pharmacol Physiol*. 2011;24:81-6.
109. Leyva-Mendivil MF, Lengiewicz J, Page A, Bressloff NW, Limbert G. Skin Microstructure is a Key Contributor to Its Friction Behaviour. *Tribol Lett*. 2017;65:016-0794.
110. Alexander H, Brown S, Danby S, Flohr C. Research Techniques Made Simple: Transepidermal Water Loss Measurement as a Research Tool. *J Invest Dermatol*. 2018;138:2295-2300.e1.
111. Suetake T, Sasai S, Zhen YX, Ohi T, Tagami H. Functional analyses of the stratum corneum in scars. Sequential studies after injury and comparison among keloids, hypertrophic scars, and atrophic scars. *Arch Dermatol*. 1996;132:1453-8.
112. Amadeu T, Braune A, Mandarim-de-Lacerda C, Porto LC, Desmoulière A, Costa A. Vascularization pattern in hypertrophic scars and keloids: a stereological analysis. *Pathol Res Pract*. 2003;199:469-73.

113. Jaspers MEH, Stekelenburg CM, Simons JM, Brouwer KM, Vlig M, van den Kerckhove E, i sur. Assessing blood flow, microvasculature, erythema and redness in hypertrophic scars: A cross sectional study showing different features that require precise definitions. *Burns*. 2017;43:1044-1050.
114. Busch KH, Aliu A, Walezko N, Aust M. Medical Needling: Effect on Skin Erythema of Hypertrophic Burn Scars. *Cureus*. 2018;10:e3260.
115. Oliveira GV, Chinkes D, Mitchell C, Oliveras G, Hawkins HK, Herndon DN. Objective assessment of burn scar vascularity, erythema, pliability, thickness, and planimetry. *Dermatol Surg*. 2005;31:48-58.
116. Matsuo S, Kurisaki A, Sugino H, Hashimoto I, Nakanishi H. Analysis of skin graft survival using green fluorescent protein transgenic mice. *J Med Invest*. 2007;54:267-75.
117. Jang H, Myung H, Lee J, Myung JK, Jang WS, Lee SJ, i sur. Impaired Skin Barrier Due to Sebaceous Gland Atrophy in the Latent Stage of Radiation-Induced Skin Injury: Application of Non-Invasive Diagnostic Methods. *Int J Mol Sci*. 2018;19:185.
118. Jacobs MA, Christenson LJ, Weaver AL, Appert DL, Phillips PK, Roenigk RK, i sur. Clinical outcome of cutaneous flaps versus full-thickness skin grafts after Mohs surgery on the nose. *Dermatol Surg*. 2010;36:23-30.
119. Kern JN, Weidemann F, O'Loughlin PF, Krettek C, Gaulke R. Mid- to Long-term Outcomes After Split-thickness Skin Graft vs. Skin Extension by Multiple Incisions. *In Vivo*. 2019;33:453-64.
120. Vahldieck M, Zyba V, Hartwig S, Paßmann B, Scheer M. Retrospective comparison of split-thickness skin graft versus local full-thickness skin graft coverage of radial forearm free flap donor site. *J Craniomaxillofac Surg*. 2022;50:664-70.
121. Dobbs TD, Jovic TH, Jessop ZM, Kyle A, Hutchings HA, Whitaker IS. Objective and Patient-reported Assessments of Skin Grafts and Keystone Flaps-A Pilot Retrospective Cohort Study. *Plast Reconstr Surg Glob Open*. 2018;6:e2024.
122. Buck D, 2nd, Rawlani V, Wayne J, Dumanian GA, Mustoe TA, Fine NA, i sur. Cosmetic outcomes following head and neck melanoma reconstruction: The patient's perspective. *Can J Plast Surg*. 2012;20:e10-e5.

9. SAŽETAK

Uvod: Lokalni nasumični kožni režnjevi te autotransplantati pune debljine kože (engl. *full thickness skin graft*, FTSG) i djelomične debljine kože (engl. *split thickness skin graft*, STSG) svakodnevne su kirurške tehnike koje se koriste za rekonstrukciju kožnih defekata. Posebno su potrebni i korišteni u rekonstrukciji lica zbog svoje svestranosti. Iako su njihove kliničke prednosti i nedostaci dobro poznati, još uvijek postoje neizvjesnosti u pogledu njihovih dugoročnih rezultata, osobito nakon faze remodeliranja u procesu cijeljenja rane. Nadalje, većina prethodnih studija koristila je samo subjektivne alate za procjenu kože, dok se nedavno za procjenu kože primjenjuju kvantitativni objektivni alati.

Cilj: Glavni cilj ove studije bio je usporediti, nakon faze remodeliranja kože, razinu melanina, eritema, sebuma, hidracije, frikcije i transepidermalnog gubitka vode (engl. *Transepidermal water loss*, TEWL) između skupine čiji su defekti lica rekonstruirani nasumičnim lokalnim režnjevima kože, skupina čiji su defekti lica rekonstruirani autotransplantatom kože pune debljine i skupina čiji su defekti lica rekonstruirani autotransplantatom kože djelomične debljine. Nadalje, sekundarni cilj bio je procijeniti subjektivnu kvalitetu kože nakon faze remodeliranja korištenjem validiranih instrumenata upitnika nakon rekonstrukcije s nasumičnim lokalnim režnjevima kože, FTSG-ovima i STSG-ovima. Na kraju, cilj nam je bio usporediti razine melanina, eritema, sebuma, hidratacije, frikcije i transepidermalnog gubitka vode nakon remodeliranja između rekonstruiranog mjesta lica s nasumičnim lokalnim režnjem kože, FTSG-om i STSG-om u usporedbi sa zdravom kontralateralnom stranom lica.

Metode: Studija je obuhvatila 31 facijalni defekt rekonstruiran lokalnim nasumičnim režnjem, 30 facijalnih defekata rekonstruiranih STSG-ovima i 30 facijalnih defekata rekonstruiranih FTSG-ovima. Sudionici su uključeni u studiju tijekom kontrolnih pregleda. Svi uključeni sudionici bili su operirani zbog karcinoma bazalnih stanica (BCC) ili karcinoma skvamoznih stanica (SCC). Nadalje, sva tri rekonstrukcijska zahvata provedena su u Zavodu za maksilofacijalnu kirurgiju KBC-a Split, prema standardnim kirurškim protokolima i smjernicama. Kvalitetu kože objektivno je procijenio isti iskusni istraživač pomoću MP6 instrumenta za procjenu kvalitete kože (Courage + Khazaka GmbH, Köln, Njemačka). Instrument procjenjuje TEWL, melanin, eritem, sebum, frikciju i hidraciju pomoću neinvazivnih sondi. Subjektivna procjena provedena je korištenjem Manchesterske skale ožiljka (engl. *Manchester scar scale*, MSS), Vankuverske skale ožiljka (engl.

Vancouver scar scale, VSS) i Skale za procjenu ožiljka pacijenta i promatrača (engl. *Patient and observer scar assessment scale*, POSAS).

Rezultati: Nije bilo značajnih razlika u pogledu objektivnih parametara kože između nasumičnih lokalnih režnjeva i zdrave kontralateralne strane za sve testirane parametre. Međutim, FTSG i STSG pokazali su značajno više razine eritema i TEWL, a obje su skupine pokazale značajno niže razine hidracije, sebuma i frikcije u usporedbi sa zdravom kontralateralnom stranom. Međutim, samo su bolesnici sa STSG imali značajno veću količinu melanina ($p < 0,001$). Nadalje, nakon procjene Δ između zdrave kontralateralne strane i rekonstruiranog mjesta, postojala je statistički značajna razlika melanina ($H = 69,498$; $p < 0,001$), eritema ($H = 44,244$; $p < 0,001$), hidracije ($H = 53,589$; $p < 0,001$), sebum ($H = 56,315$; $p < 0,001$), frikcije ($H = 14,017$; $p < 0,001$) i TEWL ($H = 42,965$; $p < 0,001$). Postojala je statistički značajna razlika između sve tri skupine u subjektivnim procjenama pomoću VSS ($H=65,12$; $p < 0,001$), MSS ($H=62,88$; $p < 0,001$) te POSAS-a prema i pacijentu ($H=62,61$; $p < 0,001$) i promatraču ($H=59,25$; $p < 0,001$).

Zaključak: Rezultati ove studije pokazali su da nije bilo značajnih razlika u količini melanina, eritema, hidracije, razine sebuma, frikcije i TEWL između mjesta rekonstruiranog nasumičnim lokalnim režnjevima i istog mjesta na zdravoj kontralateralnoj strani lica. Međutim, FTSG i STSG imali su značajno više razine TEWL i eritema, dok su razine hidracije, sebuma i frikcije bile značajno niže u usporedbi sa zdravom kontralateralnom stranom. STSG su također imale veću količinu melanina u usporedbi sa zdravom kontralateralnom stranom. S obzirom na razlike (Δ) između zdravog i rekonstruiranog mjesta, rezultati su pokazali značajnu razliku između tri metode rekonstrukcije u svim parametrima. Štoviše, skupina nasumičnih lokalnih režnjeva imala najniži Δ , dok je STSG skupina imala najviši Δ s obzirom na sve procijenjene parametre kvalitete kože. Nadalje, kada se uspoređuju subjektivne ljestvice za kvalitetu kože i ožiljak, rezultati su pokazali da lokalni nasumični režnjevi kože imaju najniže i najbolje rezultate u VSS, MSS i POSAS. S druge strane, FTSG su imali statistički značajno bolje rezultate, dok su STSG imali statistički značajno najviše ili najlošije rezultate.

10. SUMMARY

Indicators of facial skin quality after reconstruction of defects with local random flaps and skin grafts

Background: Local random skin flaps and both full-thickness skin grafts (FTSG) and split-thickness skin grafts (STSG) are everyday surgical techniques used to reconstruct skin defects. They are especially needed and use in facial reconstruction due to their versatility. Even though their clinical advantages and disadvantages are well known, there are still uncertainties with respect to their long-term results, especially after the remodeling phase of the wound healing process. Furthermore, most of the previous studies used only subjective skin evaluation tools while recently quantitative objective tools are implemented for skin assessment.

Aims of the study: The main objective of this study was to compare, after the remodeling phase of wound healing process, the level of melanin, erythema, sebum, hydration, friction and transepidermal water loss (TEWL) between the group whose facial defects were reconstructed with random local skin flaps, the group whose facial defects were reconstructed with full-thickness autograft skin, and the group whose facial defects were reconstructed partial thickness skin autograft. Furthermore, the secondary goal was to assess subjective skin quality after the remodeling phase using validated instruments after reconstruction with random local skin flaps, FTSGs, and STSGs. Lastly, we aimed to compare post-remodeling levels of melanin, erythema, sebum, hydration, friction and transepidermal water loss between the reconstructed facial site with a random local skin flap, FTSG and STSG compared to the healthy contralateral side of the face.

Participants and Methods: The study included 31 facial defects reconstructed with local random flap, 30 facial defects reconstructed with STSGs and 30 facial defects reconstructed with FTSGs. Participants were recruited to the study during control check-ups. All included participants underwent an operation due to basal cell carcinoma (BCC) or squamous cell carcinoma (SCC). Furthermore, all three reconstructive procedures were conducted at the Department of Maxillofacial Surgery, University Hospital of Split, according to the standard surgical protocols and guidelines. Skin quality was objectively evaluated by the same experienced investigator using an MP6 skin quality assessment instrument (Courage + Khazaka GmbH, Cologne, Germany). The instrument assesses TEWL, melanin, erythema, sebum, friction and hydration using noninvasive probes. Subjective assessment was conducted using the Manchester scar scale (MSS), Vancouver scar scale (VSS), Patient and observer scar assessment scale.

Results: There were no significant differences regarding objective skin parameters between the random local flaps and the healthy contralateral side for all parameters tested. However, FTSGs and STSGs showed significantly higher levels of erythema and TEWL, and both groups showed significantly lower levels of hydration, sebum, and friction compared to the healthy contralateral side. However, only STSG patients had a significantly higher amount of melanin ($p < 0.001$). Furthermore, after estimating the Δ between the healthy contralateral side and the reconstructed site, there was a statistically significant difference of the melanin ($H = 69.498$; $p < 0.001$), erythema ($H = 44.244$; $p < 0.001$), hydration ($H = 53.589$; $p < 0.001$), sebum ($H = 56.315$; $p < 0.001$), friction ($H = 14.017$; $p < 0.001$) and TEWL ($H = 42.965$; $p < 0.001$). There was a statistically significant difference between all three groups in subjective assessments using VSS ($H=65.12$; $p < 0.001$), MSS ($H=62.88$; $p < 0.001$) and both patient ($H=62.61$; $p < 0.001$) and observer ($H=59.25$; $p < 0.001$) reported POSAS.

Conclusions: The results of this study showed that there were no significant differences in the amount of melanin, erythema, hydration, sebum level, friction and TEWL between the site reconstructed with random local flaps and the same site on the healthy contralateral side of the face. However, FTSGs and STSGs had significantly higher TEWL and erythema levels, while hydration, sebum and friction levels were significantly lower compared to the healthy contralateral side. STSGs also had a higher amount of melanin compared to the healthy contralateral side. Considering the differences (Δ) between the healthy and the reconstructed site, the results showed a significant difference between the three methods of reconstruction in all parameters. Moreover, the random local flap group had the lowest Δ , while the STSG group had the highest Δ with respect to all assessed skin quality parameters. Furthermore, when comparing subjective scales for skin quality and scar, the results showed that local random skin flaps had the lowest and best results in VSS, MSS and POSAS. On the other hand, FTSGs had statistically significantly higher results, while STSGs had statistically significantly the highest results or the worst results.

11. ŽIVOTOPIS

Ime i prezime: Dinko Martinović

Datum i mjesto rođenja: 27.10.1993., Split

Državljanstvo: hrvatsko

Adresa: Trondheimska 25, 21000 Split

Telefon: + 385 95 866 14 54

E-mail: d.m.993@hotmail.com

OBRAZOVANJE I OSPOSOBLJAVANJE:

2018. doktor medicine, Medicinski fakultet Sveučilišta u Splitu

RADNO ISKUSTVO:

2018-2019. pripravnik doktor medicine, KBC Zagreb

2019.-2020. liječnik opće medicine, Zavod za hitnu medicinu SDŽ

2020.-danas specijalizant maksilofacijalne kirurgije, KBC Split

NASTAVNA AKTIVNOST:

2014.-danas, vanjski suradnik, Katedra za patofiziologiju (studij medicine, studij dentalne medicine, studij medicine na engleskom jeziku), Medicinski fakultet Sveučilišta u Splitu

STRANI JEZICI:

Engleski jezik (napredno), talijanski jezik (osnovno)

PUBLIKACIJE:

1. **Martinovic D**, Tokic D, Usljebrka M, Lupi-Ferandin S, Cigic L, Vanjaka Rogosic L, Ercegovic S, Kontic M, Kumrić M, Rusic D, Vilovic M, Leskur M, Bozic J. The Association between the Level of Advanced Glycation End Products and Objective Skin Quality Parameters. *Life (Basel)*. 2023;13:256.
2. Urlic H, Kumric M, Vrdoljak J, **Martinovic D**, Dujic G, Vilovic M, Ticinovic Kurir T, Bozic J. Role of Echocardiography in Diabetic Cardiomyopathy: From Mechanisms to Clinical Practice. *J Cardiovasc Dev Dis*. 2023;10:46.

3. **Martinovic D**, Tokic D, Puizina-Mladinic E, Kadic S, Lesin A, Lupi-Ferandin S, Kumric M, Bozic J. Oromaxillofacial Surgery: Both a Treatment and a Possible Cause of Obstructive Sleep Apnea-A Narrative Review. *Life (Basel)*. 2023;13:142.
4. Mastelić T, Borovina Marasović T, Rakušić M, **Martinović D**, Lasić D, Uglešić B, Glavina T. Rehospitalization Rates Among Patients with Psychotic Disorders During Covid-19 Pandemic: Oral Versus Long-Acting Injectable Antipsychotics. *Clin Neuropsychiatry*. 2022;19:365-9.
5. Tokic D, Mikacic M, Kumric M, Ticinovic Kurir T, Rancic I, **Martinovic D**, Bukic J, Vrdoljak J, Lizatovic IK, Stipic SS, Supe Domic D, Bozic J. Association between Brain Injury Markers and Testosterone in Critically-Ill COVID-19 Male Patients. *Microorganisms*. 2022;10:2095.
6. Skrabic R, Kumric M, Vrdoljak J, Rusic D, Skrabic I, Vilovic M, **Martinovic D**, Duplancic V, Ticinovic Kurir T, Bozic J. SGLT2 Inhibitors in Chronic Kidney Disease: From Mechanisms to Clinical Practice. *Biomedicines*. 2022;10:2458.
7. Ivkovic N, **Martinovic D**, Kozina S, Lupi-Ferandin S, Tokic D, Usljebrka M, Kumric M, Bozic J. Quality of Life and Aesthetic Satisfaction in Patients Who Underwent the "Commando Operation" with Pectoralis Major Myocutaneous Flap Reconstruction-A Case Series Study. *Healthcare (Basel)*. 2022;10:1737.
8. Kljakovic-Gaspic T, Tokic D, **Martinovic D**, Kumric M, Supe-Domic D, Stojanovic Stipic S, Delic N, Vrdoljak J, Vilovic M, Ticinovic Kurir T, Bozic J. Prognostic Value of Catestatin in Severe COVID-19: An ICU-Based Study. *J Clin Med*. 2022;11:4496.
9. **Martinovic D**, Lupi-Ferandin S, Tokic D, Usljebrka M, Rados A, Pojatina A, Kadic S, Puizina E, Mihovilovic A, Kumric M, Vilovic M, Leskur D, Bozic J. Objective Skin Quality Assessment after Reconstructive Procedures for Facial Skin Defects. *J Clin Med*. 2022;11:4471.
10. Vrdoljak J, Kumric M, Vilovic M, **Martinovic D**, Rogosic V, Borovac JA, Ticinovic Kurir T, Bozic J. Can Fasting Curb the Metabolic Syndrome Epidemic? *Nutrients*. 2022;14:456.
11. Simac P, Perkovic D, Bozic I, Matijas M, Gugo K, **Martinovic D**, Bozic J. Serum catestatin levels in patients with rheumatoid arthritis. *Sci Rep*. 2022;12:3812.

12. Vrdoljak J, Kumric M, Vilovic M, **Martinovic D**, Tomic IJ, Krnic M, Ticinovic Kurir T, Bozic J. Effects of Olive Oil and Its Components on Intestinal Inflammation and Inflammatory Bowel Disease. *Nutrients*. 2022;14:757.
13. Simac P, Perkovic D, Bozic I, Bilopavlovic N, **Martinovic D**, Bozic J. Serum Adropin Levels in Patients with Rheumatoid Arthritis. *Life (Basel)*. 2022;12:169.
14. **Martinovic D**, Tokic D, Martinovic L, Rakusic M, Kumric M, Rusic D, Vilovic M, Vrdoljak J, Ticinovic Kurir T, Bozic J. Orthorexia nervosa and its association with narcissism in fitness center users. *Eat Weight Disord*. 2022;27:2155-63.
15. Bratanic A, Bozic D, Mestrovic A, **Martinovic D**, Kumric M, Ticinovic Kurir T, Bozic J. Role of endoscopic ultrasound in anticancer therapy: Current evidence and future perspectives. *World J Gastrointest Oncol*. 2021;13:1863-79.
16. **Martinovic D**, Tokic D, Martinovic L, Vilovic M, Vrdoljak J, Kumric M, Bukic J, Ticinovic Kurir T, Tavra M, Bozic J. Adherence to Mediterranean Diet and Tendency to Orthorexia Nervosa in Professional Athletes. *Nutrients*. 2022;14:237.
17. Kumric M, Zivkovic PM, Ticinovic Kurir T, Vrdoljak J, Vilovic M, **Martinovic D**, Bratanic A, Lizatovic IK, Bozic J. Role of B-Cell Activating Factor (BAFF) in Inflammatory Bowel Disease. *Diagnostics (Basel)*. 2021;12:45.
18. Vilovic T, Bozic J, Zuzic Furlan S, Vilovic M, Kumric M, **Martinovic D**, Rusic D, Rada M, Tomicic M. Mental Health Well-Being and Attitudes on Mental Health Disorders among Family Physicians during COVID-19 Pandemic: A Connection with Resilience and Healthy Lifestyle. *J Clin Med*. 2022;11:438.
19. Bozic J, Kumric M, Ticinovic Kurir T, Urlic H, **Martinovic D**, Vilovic M, Tomasovic Mrcela N, Borovac JA. Catestatin as a Biomarker of Cardiovascular Diseases: A Clinical Perspective. *Biomedicines*. 2021;9:1757.
20. Grahovac M, Kumric M, Vilovic M, **Martinovic D**, Kreso A, Ticinovic Kurir T, Vrdoljak J, Prizmic K, Božić J. Adherence to Mediterranean diet and advanced glycation endproducts in patients with diabetes. *World J Diabetes*. 2021;12:1942-56.
21. **Martinovic D**, Tokic D, Martinovic L, Kumric M, Vilovic M, Rusic D, Vrdoljak J, Males I, Ticinovic Kurir T, Lupi-Ferandin S, Bozic J. Adherence to the Mediterranean Diet and Its Association with the Level of Physical Activity in Fitness Center Users: Croatian-Based Study. *Nutrients*. 2021;13:4038.

22. Bozic J, Kumric M, Ticinovic Kurir T, Males I, Borovac JA, **Martinovic D**, Vilovic M. Role of Adropin in Cardiometabolic Disorders: From Pathophysiological Mechanisms to Therapeutic Target. *Biomedicines*. 2021;9:1407.
23. Vrdoljak J, Kumric M, Ticinovic Kurir T, Males I, **Martinovic D**, Vilovic M, Bozic J. Effects of Wine Components in Inflammatory Bowel Diseases. *Molecules*. 2021;26:5891.
24. Alicic D, **Martinovic D**, Rusic D, Zivkovic PM, Tadin Hadjina I, Vilovic M, Kumric M, Tokic D, Supe-Domic D, Lupi-Ferandin S, Bozic J. Urotensin II levels in patients with inflammatory bowel disease. *World J Gastroenterol*. 2021;27:6142-53.
25. Kumric M, Borovac JA, Ticinovic Kurir T, **Martinovic D**, Frka Separovic I, Baric L, Bozic J. Role of Matrix Gla Protein in the Complex Network of Coronary Artery Disease: A Comprehensive Review. *Life (Basel)*. 2021;11:737.
26. Bilalic A, Kurir TT, Borovac JA, Kumric M, Supe-Domic D, Vilovic M, **Martinovic D**, Bozic J. Association of Dephosphorylated-Uncarboxylated Matrix Gla Protein and Risk of Major Bleeding in Patients Presenting with Acute Myocardial Infarction. *Life (Basel)*. 2021;11:733.
27. Kumric M, Ticinovic Kurir T, **Martinovic D**, Zivkovic PM, Bozic J. Impact of the COVID-19 pandemic on inflammatory bowel disease patients: A review of the current evidence. *World J Gastroenterol*. 2021;27:3748-61.
28. Kumric M, Borovac JA, **Martinovic D**, Ticinovic Kurir T, Bozic J. Circulating Biomarkers Reflecting Destabilization Mechanisms of Coronary Artery Plaques: Are We Looking for the Impossible? *Biomolecules*. 2021;11:881.
29. Boric-Skaro D, Mizdrak M, Luketin M, **Martinovic D**, Tokic D, Vilovic M, Supe-Domic D, Kurir TT, Bozic J. Serum Adropin Levels in Patients on Hemodialysis. *Life (Basel)*. 2021;11:337.
30. Luketin M, Mizdrak M, Boric-Skaro D, **Martinovic D**, Tokic D, Vilovic M, Supe-Domic D, Ticinovic Kurir T, Bozic J. Plasma Catestatin Levels and Advanced Glycation End Products in Patients on Hemodialysis. *Biomolecules*. 2021;11:456.
31. Rusic D, Vilovic M, Bukic J, Leskur D, Seselja Perisin A, Kumric M, **Martinovic D**, Petric A, Modun D, Bozic J. Implications of COVID-19 Pandemic on the Emergence of

Antimicrobial Resistance: Adjusting the Response to Future Outbreaks. *Life (Basel)*. 2021;11:220.

32. **Martinovic D**, Tokic D, Vilovic M, Rusic D, Bukic J, Bozic J. Sport Dietary Supplements and Physical Activity in Biomedical Students. *Int J Environ Res Public Health*. 2021;18:2046.
33. Brnic D, **Martinovic D**, Zivkovic PM, Tokic D, Vilovic M, Rusic D, Tadin Hadjina I, Libers C, Glumac S, Supe-Domic D, Tonkic A, Bozic J. Inactive matrix Gla protein is elevated in patients with inflammatory bowel disease. *World J Gastroenterol*. 2020;26:4866-77.
34. Brnić D, **Martinovic D**, Zivkovic PM, Tokic D, Tadin Hadjina I, Rusic D, Vilovic M, Supe-Domic D, Tonkic A, Bozic J. Serum adropin levels are reduced in patients with inflammatory bowel diseases. *Sci Rep*. 2020;10:9264.