

Osobitosti upalnog odgovora dupina kao krajnjeg i štakora kao slučajnog domaćina na infekciju *Anisakis* spp. nametnicima

Hrabar, Jerko

Doctoral thesis / Disertacija

2019

Degree Grantor / Ustanova koja je dodijelila akademski / stručni stupanj: **University of Split, School of Medicine / Sveučilište u Splitu, Medicinski fakultet**

Permanent link / Trajna poveznica: <https://um.nsk.hr/um:nbn:hr:171:752832>

Rights / Prava: [In copyright](#) / [Zaštićeno autorskim pravom.](#)

Download date / Datum preuzimanja: **2024-12-31**



Repository / Repozitorij:

[MEFST Repository](#)



SVEUČILIŠTE U SPLITU
MEDICINSKI FAKULTET

Jerko Hrabar

OSOBITOSTI UPALNOG ODGOVORA DUPINA KAO KRAJNJEG I
ŠTAKORA KAO SLUČAJNOG DOMAĆINA NA INFEKCIJU *ANISAKIS*
SPP. NAMETNICIMA

Doktorska disertacija

Split, 2019.

SVEUČILIŠTE U SPLITU
MEDICINSKI FAKULTET

Jerko Hrabar

OSOBITOSTI UPALNOG ODGOVORA DUPINA KAO KRAJNJEG I
ŠTAKORA KAO SLUČAJNOG DOMAĆINA NA INFEKCIJU *ANISAKIS*
SPP. NAMETNICIMA

Doktorska disertacija

Split, 2019.

Ova doktorska disertacija je izrađena u Laboratoriju za akvakulturu Instituta za oceanografiju i ribarstvo, Zavodu za anatomiju, histologiju i embriologiju Medicinskog fakulteta Sveučilišta u Splitu i Nastambi za laboratorijske životinje Sveučilišta u Splitu. Istraživanje je provedeno uz potporu projekata Hrvatske zaklade za znanost, AnGEI (*Anisakis spp.: genomic epidemiology*, broj ugovora 5576) i Projekt razvoja karijera mladih istraživača-izobrazba novih doktora znanosti (broj aktivnosti 557042).

Voditeljica rada: prof. dr. sc. Ivona Mladineo

Zahvale

Iskreno zahvaljujem svojoj mentorici, prof. dr. sc. Ivoni Mladineo, na pruženoj prilici i ukazanom povjerenju za izradu ovog doktorskog rada, kao i za potporu i veliko strpljenje tijekom nastanka istog. Hvala Vam i za prilike za sudjelovanjem na brojnim projektima, kongresima i ostvarenim suradnjama koje su uvelike utjecale na mene kao mladog znanstvenika i čovjeka.

Veliko hvala prof. dr. sc. Ivani Bočini koja me uvela u svijet elektronske mikroskopije i u meni razvila želju za daljnjim obrazovanjem i nastavkom rada u ovom uzbudljivom području te čije je bogato iskustvo uvelike doprinijelo nastanku ovog doktorskog rada.

Iskreno se zahvaljujem prof. dr. sc. Martini Đuras i prof. dr. sc. Andrei Gudan s Veterinarskog fakulteta Sveučilišta u Zagrebu za nesebičnu pomoć u prikupljanju i analizi uzorka kitova zubana.

Hvala prof. dr. sc. Liviji Puljak i prof. dr. sc. Damiru Sapunaru na vjeri u ostvarenje ovog rada te potpori i motivaciji tijekom studija.

Hvala djelatnicima Nastambe za laboratorijske životinje i Zavoda za anatomiju, histologiju i embriologiju Medicinskog fakulteta Sveučilišta u Splitu, osobito gđi Marici Maretić, na gostoprimstvu, nesebičnoj pomoći i društvu tijekom provođenja istraživanja. Hvala i prof. dr. sc. Jasni Puizini s Prirodoslovno-matematičkog fakulteta Sveučilišta u Splitu za ustupanje vrijedne opreme za realizaciju ovog doktorskog rada.

Posebne zahvale upućujem djelatnicima Instituta za oceanografiju i ribarstvo, osobito kolegama iz Laboratorija za akvakulturu (Ivana BG, Anamarija, Ivana LP, Iva, Igor), i Sveučilišnog odjela za studije mora Sveučilišta u Splitu (Željka, Mirela) za uspješnu suradnju, preneseno znanje, društvo i smijeh tijekom brojnih dana i neprospavanih noći u laboratoriju. Jednako hvala i mojim ostalim prijateljima, na svoj pruženoj potpori, ohrabrenju i društvu pruženima tijekom ovog zahtjevnog puta.

I na kraju veliko hvala mojoj obitelji na bezuvjetnoj potpori i vjeri u mene. Svaki moj uspjeh je i vaš uspjeh.

POPIS OZNAKA I KRATICA.....	VII
1. Uvod	1
1.1. Biološke osobitosti nametnika roda <i>Anisakis</i>	1
1.1.1. Životni ciklus	2
1.2. Anisakijaza	4
1.3. Imunološki odgovor na višestanične crijevne nametnike (helmente)	6
1.3.1. Inicijacija T _H 2 odgovora	7
1.3.2. Izvršni mehanizmi T _H 2 odgovora	9
1.4. Regulacija imunološkog odgovora.....	15
1.4.1. mikroRNA.....	17
1.4.2. Metilacija DNA.....	19
2. Hipoteze i ciljevi istraživanja.....	21
2.1. Hipoteze istraživanja	21
2.2. Ciljevi istraživanja	21
3. Materijali i metode.....	22
3.1. Etička načela.....	22
3.2. Životinje u istraživanju i prikupljanje uzoraka.....	22
3.2.1. Uzorci tkiva kitova zubana	22
3.2.2. Eksperimentalno zaražavanje štakora	23
3.3. Opisivanje histopatoloških promjena lezija	23
3.3.1. Svjetlosna mikroskopija parafinskih rezova.....	23
3.3.1.1. Izrada parafinskih rezova.....	23
3.3.1.2. Standardna histološka bojanja	24
3.3.1.2.1. Hematoksilin i eozin bojanje (H&E)	24
3.3.1.2.2. Trikromno bojanje po Malloryju	24
3.3.2. Imunofluorescencijsko bojanje	25
3.3.2.1. Protutijela.....	26

3.3.2.1.1.	Anti-CD3 epsilon protutijelo	26
3.3.2.1.2.	Anti-CD4 protutijelo.....	26
3.3.2.1.3.	Anti-CD68 protutijelo.....	26
3.3.2.1.4.	Anti-FoxP3 protutijelo.....	26
3.3.2.1.5.	Anti-iNOS protutijelo	27
3.3.2.1.6.	Anti-MRP8+MRP14 protutijelo	27
3.3.2.1.7.	Anti-IgG protutijelo	27
3.3.2.1.8.	Anti-lipid A LPS protutijelo	27
3.3.3.	Transmisijska elektronska mikroskopija (TEM)	28
3.4.	Izolacija RNA, mjerenje ekspresije upalnih biljega i miRNA.....	29
3.4.1.	Izolacija RNA	29
3.4.2.	Sinteza cDNA	30
3.4.3.	Mjerenje ekspresije upalnih biljega	31
3.4.4.	Mjerenje ekspresije miRNA	32
3.5.	Izolacija DNA i mjerenje količine metilirane DNA	33
3.5.1.	Izolacija DNA	33
3.5.2.	Određivanje količine metilirane DNA	33
3.6.	Statistički postupci.....	34
4.	Rezultati.....	36
4.1.	Krajnji domaćin (kitovi zubani).....	36
4.1.1.	Histopatologija <i>Anisakis</i> spp. lezija	37
4.1.2.	Trikromno bojanje po Malloryju	41
4.1.3.	Imunofluorescencija.....	43
4.2.	Slučajni domaćin (štakor)	44
4.2.1.	Histopatologija <i>Anisakis</i> spp. lezija u štakoru	44
4.2.2.	Imunofluorescencijsko bojanje lezija štakora.....	47
4.2.2.1.	Imunolokalizacija CD3 ⁺ stanica	47

4.2.2.2.	Imunolokalizacija CD4 ⁺ stanica	48
4.2.2.3.	Imunolokalizacija CD68 ⁺ stanica	49
4.2.2.4.	Imunolokalizacija iNOS ⁺ stanica.....	51
4.2.2.5.	Imunolokalizacija S100A8/A9 ⁺ stanica.....	52
4.2.3.	Transmisijska elektronska mikroskopija lezija štakora	54
4.2.4.	Ekspresija upalnih biljega u lezijama štakora.....	57
4.2.5.	Ekspresija miRNA u lezijama štakora	58
4.2.6.	DNA metilacija u lezijama štakora	61
5.	Rasprava	62
5.1.	Krajnji domaćin (kitovi zubani).....	62
5.2.	Slučajni domaćin (štakor)	66
5.2.1.	Histopatologija <i>Anisakis</i> spp. infekcije u štakoru	66
5.2.2.	Molekularni odgovor štakora na <i>Anisakis</i> spp. infekciju.....	70
6.	Zaključci	75
7.	Sažetak	76
8.	Sažetak na engleskom jeziku (Summary)	77
9.	Literatura.....	78
10.	Životopis.....	93

POPIS OZNAKA I KRATICA

5-mC	5-metilcitozin
AAMϕ	alternativno aktivirani makrofagi
AGO	Argonaut protein
AP-1	prema engl. <i>activator protein 1</i>
ATP	adenozin trifosfat
CAMϕ	klasično aktivirani makrofagi
CCL/Ccl	prema engl. <i>chemokine (C-C) motif ligand</i>
CD	prema engl. <i>cluster of differentiation</i>
cDNA	komplementarna DNA
CE	ukupni proteinski ekstrakt (prema engl. <i>crude extract</i>)
CGI	CpG otoci (prema engl. <i>CpG islands</i>)
CTLA-4	prema engl. <i>cytotoxic T-lymphocyte-associated protein 4</i>
CXCL/Cxcl	prema engl. <i>chemokine (C-X-C) motif ligand</i>
DAMP	prema engl. <i>damage-associated molecular pattern protein</i>
DAPI	4',6-diamidino-2-phenilindol
DNA	deoksiribonukleinska kiselina
DNaza	deoksiribonukleaza
DNMT	DNA metiltransferaza
dNTP	deoksiribonukleozid trifosfat
EDTA	etilendiamintetraoctena kiselina
EFSA	Europska agencija za sigurnost hrane (prema engl. <i>European Food Safety Authority</i>)
eNOS	endotelna sintaza dušikovog oksida
Eo	Eozinofilni infiltrat
ES	ekskretorni i sekretorni produkti
Fc	prema engl. <i>fragment, crystallizable</i>
FERG	Referentna skupina za epidemiologiju tereta bolesti prenosivih hranom (prema engl. <i>Foodborne Disease Burden Epidemiology Reference Group</i>)
Fg	fibrozni gastritis
FOXP3/Foxp3	prema engl. <i>forkhead box P3</i>
Gg	granulomatozni gastritis

GITR	prema engl. <i>glucocorticoid-induced TNFR-related protein</i>
Gpi	glukoza-6-fosfat izomeraza
Hc	histiocitni (makrofagni) infiltrat
HE	hematoksilin/eozin
ICAM1/Icam1	unutarstanična adhezijska molekula 1 (prema engl. <i>intracellular adhesion molecule 1</i>)
IF	Imunofluorescencija
IFN-γ/IFNG	interferon gama
IgE	imunoglobulin E
IgG1	imunoglobulin G, podrazred 1
IgG4	imunoglobulin G, podrazred 4
IHC	Imunohistokemija
IL/II	interleukin
IL-2Rα	alfa lanac receptora interleukina-2
IL4Rα	alfa lanac receptora interleukina-4
ILC	urođene limfoidne stanice (prema engl. <i>innate lymphoid cells</i>)
iNOS	inducibilna sintaza dušikovog oksida
JAK	Janus kinaza
KIR	prema engl. <i>killer-Ig-like receptor</i>
KLRC1 (NKG2A)	prema engl. <i>killer cell lectin like receptor C1</i>
L2	ličinka drugog stadija
L3	ličinka trećeg stadija
L4	ličinka četvrtog stadija
Lp	Limfoplazmacitni
LPS	Lipopolisaharid
MCPT/Mcpt	proteaza mastocita
MHC	glavni kompleks tkivne podudarnosti (prema engl. <i>major histocompatibility complex</i>)
MIF	prema engl. <i>macrophage migration inhibitory factor</i>
miRNA	mikro ribonukleinska kiselina
MMP/Mmp	matriks metalopeptidaza
mRNA	glasnička ribonukleinska kiselina

MRP	prema engl. <i>migration inhibitory factor-related protein</i>
MUC	Mucin
NBNT	prema engl. <i>non-B, non-T cells</i>
NLR	prema engl. <i>NOD-like receptor</i>
NLRP3	prema engl. <i>NACHT LRR and PYD domains-containing protein 3</i>
nNOS	neuralna sintaza dušikovog oksida
NO	dušikov oksid
OD	optička gustoća (prema engl. <i>optical density</i>)
OsO₄	osmijev tetroksid
PAMP	prema engl. <i>Pathogen-associated molecular patterns</i>
PAX5	prema engl. <i>paired box protein 5</i>
PBS	fosfatni pufer
PCA	analiza glavnih komponenti (prema engl. <i>principal components analysis</i>)
PCR	lančana reakcija polimerazom
PD1	prema engl. <i>programmed cell death protein 1</i>
PD-L2	prema engl. <i>programmed cell death 1 ligand 2</i>
PRF1	perforin 1
RELM	prema engl. <i>resistin-like molecule</i>
RISC	prema engl. <i>RNA-induced silencing complex</i>
RNA	ribonukleinska kiselina
RORC	prema engl. <i>RAR-related orphan receptor C</i>
RT-PCR	lančana reakcija polimerazom u stvarnom vremenu
Sc	<i>Stenella coeruleoalba</i>
STAT	prema engl. <i>signal transducer and activator of transcription</i>
TBS	tris/tris(hidroksimetil)aminometan pufer
TCR	receptor limfocita T
TDSR	prema engl. <i>T_{REG}-specific demethylation region</i>
TEM	transmisijska elektronska mikroskopija
Tfh	folikularni pomagački limfocit T (prema engl. <i>follicular helper T cells</i>)
TGF-β	transformirajući faktor rasta beta
T_H	pomagački limofict T
TNF-α	faktor nekroze tumora alfa
T_{REG}	regulacijski limofict T

TSLP	prema engl. <i>thymic stromal lymphopoietin</i>
Tt	<i>Tursiops truncatus</i>
TUNEL	prema engl. <i>terminal deoxynucleotidyl transferase dUTP nick end labeling</i>
Ug	ulcerozni gastritis
UTR	prema engl. <i>untranslated region</i>
Vps29	prema engl. <i>vacuolar protein sorting-associated protein 29</i>
WHO	Svjetska zdravstvena organizacija (prema engl. <i>World Health Organization</i>)
YM1/Chil3	prema engl. <i>chitinase-like protein 3</i>

1. Uvod

Dugo vremena bolestima prenosivima hranom su se smatrale samo one uzrokovane bakterijskim (*Salmonella*, *Campylobacter*, *Listeria*, *Clostridium* itd.) ili virusnim (*Rotavirus*, *Norovirus*) uzročnicima bolesti te nekim protozoarnim patogenima (*Cryptosporidium*, *Cyclospora*). Nasuprot tome, nametničke bolesti prenosive hranom su istovremeno bile zanemarivane. Ipak, posljednjih se desetljeća veća pozornost posvećuje upravo nametničkim bolestima te ih se smatra rastućim javnozdravstveno značajnim problemom uslijed promjena u brojnim čimbenicima koji utječu na širenje nametnika koji ih uzrokuju [1]. To osobito vrijedi za nekoliko helmintijaza¹ za koje je zabilježen povećan broj prijavljenih slučajeva izvan prirodnih staništa njihovih uzročnika, prvenstveno zbog promjena u prehrambenim navikama, poput konzumiranja sirove ili termički nedovoljno obrađene hrane, te povećanom potražnjom za egzotičnom hranom [1,2]. Referentna skupina za epidemiologiju tereta bolesti prenosivih hranom (FERG, *Foodborne Disease Burden Epidemiology Reference Group*) koju je uspostavila Svjetska zdravstvena organizacija (WHO) objavila je listu nametnika koji se mogu prenijeti na ljude hranom uključujući nekoliko skupina helminata za koje se smatra da imaju značajan teret bolesti poput *Fasciola* spp., *Trichinella* spp., *Echinococcus* spp., *Clonorchis* spp., *Opisthorchis* spp., *Taenia solium*, *Anisakis simplex* i *Ascaris lumbricoides* [3]. Iako je *A. simplex* kasnije uklonjen s prioritetne liste kao neuobičajeni nametnik prenosiv hranom [4], Europska agencija za sigurnost hrane (EFSA, *European Food Safety Authority*) je uvrstila pripadnike porodice Anisakidae kao nametnike visokog javnozdravstvenog značaja [5]. U prilog tomu ide i nedavna kvantitativna procjena rizika koja je ukazala na značajnu podcijenjenost broja humanih infekcija *Anisakis* nametnicima u Španjolskoj, kao zemlji s najvišim brojem kliničkih slučajeva bolesti u Europi [6].

1.1. Biološke osobitosti nametnika roda *Anisakis*

Pripadnici roda *Anisakis* Dujardin, 1845 tvore skupinu nametničkih oblića morskih kralježnjaka. Zajedno s rodovima *Pseudoterranova* i *Contracaecum*, rod *Anisakis* pripada porodici Anisakidae, koja obuhvaća nametnike morskih sisavaca. Morfološki se ovi nametnici neznatno razlikuju te je njihova identifikacija do vrste uvelike otežana i primjenjiva samo na odraslim stadijima korištenjem malog broja morfoloških osobina

¹ Helmintijaze: bolesti ljudi i životinja uzrokovane vrstama višestaničnih nametnika koji uključuju trakavice, metilje i oblice (helminti).

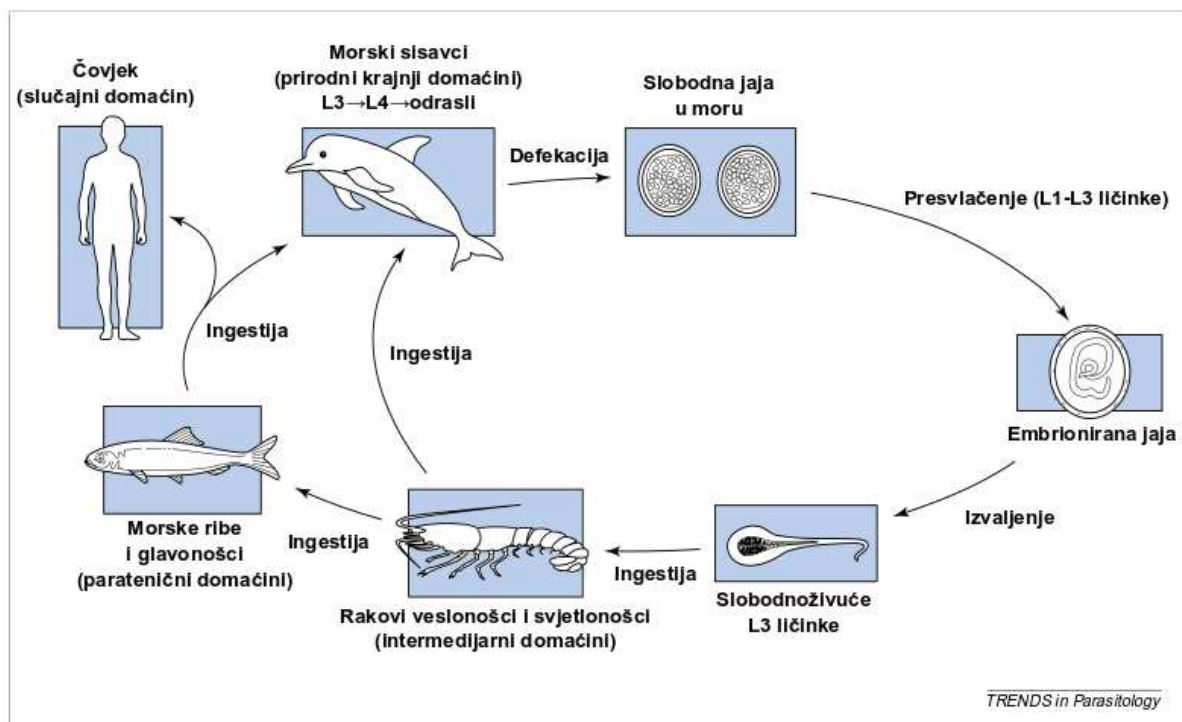
dijagnostičkog značaja (npr. duljina i oblik ventriculosa, raspored kaudalnih papila kod mužjaka, duljina spikula, veličina i oblik kaudalnih ploča) [7,8]. U ličinačkom stadiju, identifikacija je moguća jedino do razine roda temeljem oblika i duljine ventriculosa te oblika repa, tj. prisutnosti/odsutnosti mukrona (repne bodlje) i zubića za bušenje [7,9]. Korištenjem molekularnih, i u manjoj mjeri biokemijskih, tehnika do danas je identificirano devet vrsta koje pripadaju ovom rodu: *Anisakis simplex* sensu stricto (s.s.), *Anisakis pegreffii*, *Anisakis berlandi* (klada 1), *Anisakis ziphidarum*, *Anisakis nascetti* (klada 2), *Anisakis physeteris*, *Anisakis brevispiculata*, *Anisakis paggiae* (klada 3), *Anisakis typica* (klada 4) [10]. Glavnina vrsta roda *Anisakis* su kriptične vrste koje se mogu razlikovati samo molekularnim tehnikama te se u skladu s tim svrstavaju u dva kompleksa srodnih vrsta: **i)** *A. simplex* kompleks kojem pripadaju *A. simplex* s.s., *A. pegreffii* i *A. berlandi*; **ii)** *A. physeteris* kompleks kojem pripadaju *A. physeteris*, *A. brevispiculata* i *A. paggiae* [11]. Od spomenutih se vrsta svojom rasprostranjenošću i pojavnošću ističu *A. simplex* (s.s.) i *A. pegreffii*, od kojih je potonji dominantna vrsta u Sredozemnom moru [7].

1.1.1. Životni ciklus

Životni ciklus nametnika roda *Anisakis*, kao i srodnih vrsta iz porodice Anisakidae, heteroksenog je tipa, što znači da uključuje više od jednog obvezatnog domaćina. Životni ciklus *Anisakis* spp. slijedi opći životni ciklus oblića koji uključuje četiri ličinačka stadija (L1-L4) te odrasli stadij u krajnjem domaćinu, s potpuno razvijenim reproduktivnim organima i pridruženim strukturama [9,12,13]. U životnom ciklusu *Anisakis* spp. morski sisavci, prvenstveno kitovi zubani, služe kao krajnji domaćini, planktonski rakovi kao intermedijarni domaćini te ribe i glavonošci kao paratenični domaćini (**Slika 1.**) [12]. Putem fecesa, oplodena jaja se otpuštaju u morski okoliš gdje dolazi do razvoja embrija [14]. Unutar jaja nakon dva presvlačenja dolazi do razvoja ličinke ranog trećeg stadija (L3). Izvaljena L3 još uvijek zadržava debelu kutikulu ličinke drugog stadija (L2) za koju se pretpostavlja da povećava plovnost L3 [15] te ovakva L3 ne predstavlja infektivni stadij. Intermedijarni domaćini su u pravilu planktonski² rakovi svjetlonošci (porodica Euphausidae), u kojima L3 postaje infektivna za krajnjeg domaćina [14,16]. Osim svjetlonožaca, i planktonski rakovi rašljonošci (red Mysida) mogu služiti kao intermedijarni domaćini, budući da su jedino predstavnici ove dvije skupine rakova dovoljno veliki za zadržavanje L3 unutar njihove

² Plankton: skupni naziv za organizme koji nastanjuju vodeni stupac, a koji nisu sposobni kretati se suprotno vodenim strujanjima.

tjelesne šupljine [17]. Intermedijarni domaćin je neophodan za zaokruživanje životnog ciklusa nametnika, u kojem potonji prolazi kroz značajne morfološke i fiziološke promjene [18]. Nakon što intermedijarni domaćin proguta slobodno-plivajuću L3, ona odbacuje kutikulu L2, probija crijevo te se zadržava u hemocelu domaćina, bez stvaranja čahure [19]. L3 iz intermedijarnih domaćina može potom neposredno zaraziti kitove usane koji se hrane ovim skupinama rakova. Ribe i glavonošci koji se hrane planktonskim organizmima i manjim ribama služe kao paratenični domaćini [9,12]. U parateničnom domaćinu L3 migriraju iz probavnog sustava u trbušnu šupljinu, gdje se potom spiraliziraju na unutrašnjim organima, a ponekad ličinke migriraju i u skeletnu miškulaturu [10,19]. Kitovi zubani potom bivaju inficirani konzumacijom parateničnih domaćina, dok kitovi usani, kako je ranije spomenuto, bivaju inficirani konzumacijom intermedijarnih domaćina (planktonski rakovi) [9,14]. Alternativno, manje ribe i glavonošce mogu pojesti druge veće ribe, u kojem slučaju L3 ponavljaju proces migracije iz probavnog sustava i spiralizacije na trbušnim organima, što rezultira nakupljanjem velikog broja nametnika duž hranidbenih mreža [10,19]



Slika 1. Životni ciklus *Anisakis* spp. Prikazani su intermedijarni i paratenični domaćini i vrste hrane koja može biti izvor infekcije čovjeka. Ribe također mogu biti zaražene ingestijom drugih zaraženih riba i glavonožaca. Preuzeto i prilagođeno iz [20] uz dopuštenje izdavača.

Rod *Anisakis* ima globalnu distribuciju, a do danas su ovi nametnici utvrđeni u 40-ak vrsta krajnjih i preko 160 vrsta parateničnih domaćina [10]. Usprkos globalnoj distribuciji nekih vrsta, koja je prvenstveno rezultat pojavnosti krajnjih domaćina u različitim geografskim regijama, neke vrste iz roda *Anisakis* pokazuju visoku specifičnost prema krajnjem domaćinu [9,10]. U Jadranskom je moru utvrđena prisutnost vrsta *A. pegreffii*, *A. typica* i *A. ziphidarum* u brojnim komercijalnim vrstama riba [21–23], dok su iz četiri vrste krajnjih domaćina (dobri dupin, *Tursiops truncatus*; plavobijeli dupin, *Stenella coeruleoalba*; glavati dupin, *Grampus griseus*; Cuvierov kljunasti kit, *Ziphius cavirostris*), koje su tu česte, izolirane vrste *A. pegreffii*, *A. simplex* i *A. physteteris* [24].

1.2. Anisakijaza

Osim morskih sisavaca, čovjek se kao slučajni domaćin može zaraziti ovim nametnicima uslijed konzumacije svježih, sirovih ili termički nedovoljno obrađenih morskih proizvoda koji sadrže infektivne ličinke trećeg stadija (L3) [2,25]. Iako je razvoj L3 zaustavljen do ulaska u probavilo krajnjeg domaćina, u čovjeku je ipak moguć razvoj do ličinke četvrtog stadija (L4) [20]. Bolest koja se razvija uslijed zaraze ovim nametnicima naziva se anisakijaza ili rjeđe anisakidoza, budući da potonji termin ima šire značenje te obuhvaća stanja uzrokovana zarazom drugim nametnicima iz porodice Anisakidae (*Pseudoterranova* spp., *Contraecum* spp.) [20,26]. Infekcija ličinkama anisakida može biti asimptomatična, no često je praćena akutnom kliničkom slikom koja se može manifestirati perforacijom stijenke želuca uslijed migracije ličinki. U pravilu je dovoljna jedna vijabilna ličinka za razvoj bolesti, no zabilježeni su i slučajevi hiperinfekcije ovim nametnicima (n = 140) [27]. U novijoj se klasifikaciji navode četiri sindroma kojima se ova bolest može manifestirati: i) gastrični, ii) intestinalni, iii) ektopični (ekstragastrointestinalni, heterologni) i iv) alergijski (gastroalergijski) [20,28,29]. Gastrični i intestinalni oblik predstavljaju invazivnu anisakijazu prilikom koje dolazi do migracije ličinke kroz stijenku probavila. Gastrični oblik se javlja 1-12 sati nakon konzumacije sirove ribe, a očituje se naglom pojavom jake epigastrične boli, mučninom, povraćanjem i blago povišenom tjelesnom temperaturom [28]. Na mjestu prodora ličinke dolazi do pojave crvenila i otoka s krvarenjima te erozivnog gastritisa s ulceracijama sluznice. Povremeno može biti prisutno i zadebljanje uzdužnih nabora želučane sluznice s edematoznim promjenama [26,28]. Intestinalni oblik nastupa 5-7 dana nakon konzumacije sirove ribe, a očituje se isprekidanom ili postojanom abdominalnom boli [28]. Najčešće se javlja u terminalnom ileumu, dok su ostali dijelovi crijeva rijetko zahvaćeni. Uslijed

izraženog otoka sluznice na mjestu lezije dolazi do suženja lumena koje može rezultirati opstrukcijom crijeva te sluzavom i krvavom stolicom. Od ostalih komplikacija zabilježene su intususcepcija, perforacija crijeva i pneumoperitoneum [26,28,30]. Kronične infekcije mogu rezultirati nastankom apscesa, ulkusa, tumoroznih tvorevina te eozinofilnih granuloma uslijed ugibanja i raspadanja ličinke [26,28,31]. Ektopična (ekstragastrointestinalna, heterologna) anisakijaza nastaje u slučajevima kad ličinka perforira stijenku probavila te migrira na neke od organa trbušne šupljine [28]. Preosjetljivost na somatske antigene te antigene koji pripadaju ekskretorno/sekretornim (ES) produktima ličinke rezultira razvojem alergijskih reakcija koje se očituju pojavom urtikarije, angioedemom te u ekstremnim slučajevima anafilaksom [28,32]. Međutim, za razliku od ostalih oblika bolesti, ingestija *Anisakis* ličinki nije preduvjet, već se alergijske reakcije mogu razviti i na proteine nametnika prisutne u ribljim proizvodima ili pak u doticaju s alergenima putem kože i dišnog sustava [33]. Kao i kod drugih alergijskih reakcija, u slučaju alergije na proteine *Anisakis* ličinki dolazi najvećim dijelom do proizvodnje specifičnih anti-*Anisakis* IgE protutijela, prisutnih u serumu pacijenata i nekoliko godina nakon alergijske epizode [34]. Konačno, temeljem nedavnih studija predloženo je uvođenje i petog oblika infekcije koji obuhvaća asimptomatične senzitivirane pacijente s visokim titrom specifičnih protutijela, ali bez vidljivih kliničkih znakova [33].

Iako su epidemiološki podaci o pojavnosti anisakijaze oskudni, Panel o biološkim opasnostima Europske agencije za sigurnost hrane navodi ~20000 prijavljenih slučajeva u svijetu do 2010. godine [35]. Anisakijaza je općenito učestalija u područjima gdje se tradicionalno konzumira sirova ili termički nedovoljno obrađena riba pa u skladu s tim Japan prednjači s oko 2000 prijavljenih slučajeva godišnje [2], Južna Koreja bilježi 200 slučajeva godišnje [36], dok se na razini Europe ta brojka kreće oko 500 slučajeva godišnje, u čemu prednjače Španjolska, Nizozemska, Njemačka i Francuska [33,35,36]. Međutim, prema nedavnoj kvantitativnoj analizi rizika za pojavnost anisakijaze u Španjolskoj, procijenjeni godišnji broj slučajeva anisakijaze koji zahtijevaju medicinsku skrb iznosi od 7700 do 8320, što ukazuje na značajnu podcijenjenost ove bolesti [6]. U Hrvatskoj je do danas zabilježen samo jedan potvrđeni slučaj intestinalne anisakijaze, pri čemu je kao uzročnik molekularnim tehnikama utvrđena ličinka vrste *Anisakis pegreffii* izolirana iz arhivskog uzorka eozinofilnog granuloma [37]. Dodatni slučaj intestinalne anisakijaze nakon konzumacije sirove ribe ostaje nedorečen, jer iako histopatološki i serološki nalazi upućuju na vjerojatnu anisakijazu, sam uzročnik nije bio izoliran [38]. Utvrđena seroprevalencija anti-*Anisakis* protutijela u zdravoj otočnoj i obalnoj populaciji u Dalmaciji [39] ukazuje da je, unatoč dvama prijavljenim

slučajevima anisakijaze, ova bolest u Hrvatskoj kao i u drugim europskim državama značajno podcijenjena uslijed pogrešne dijagnoze i neprijavljivanja kliničkih oblika s blagim znakovima bolesti.

1.3. Imunološki odgovor na višestanične crijevne nametnike (helmitne)

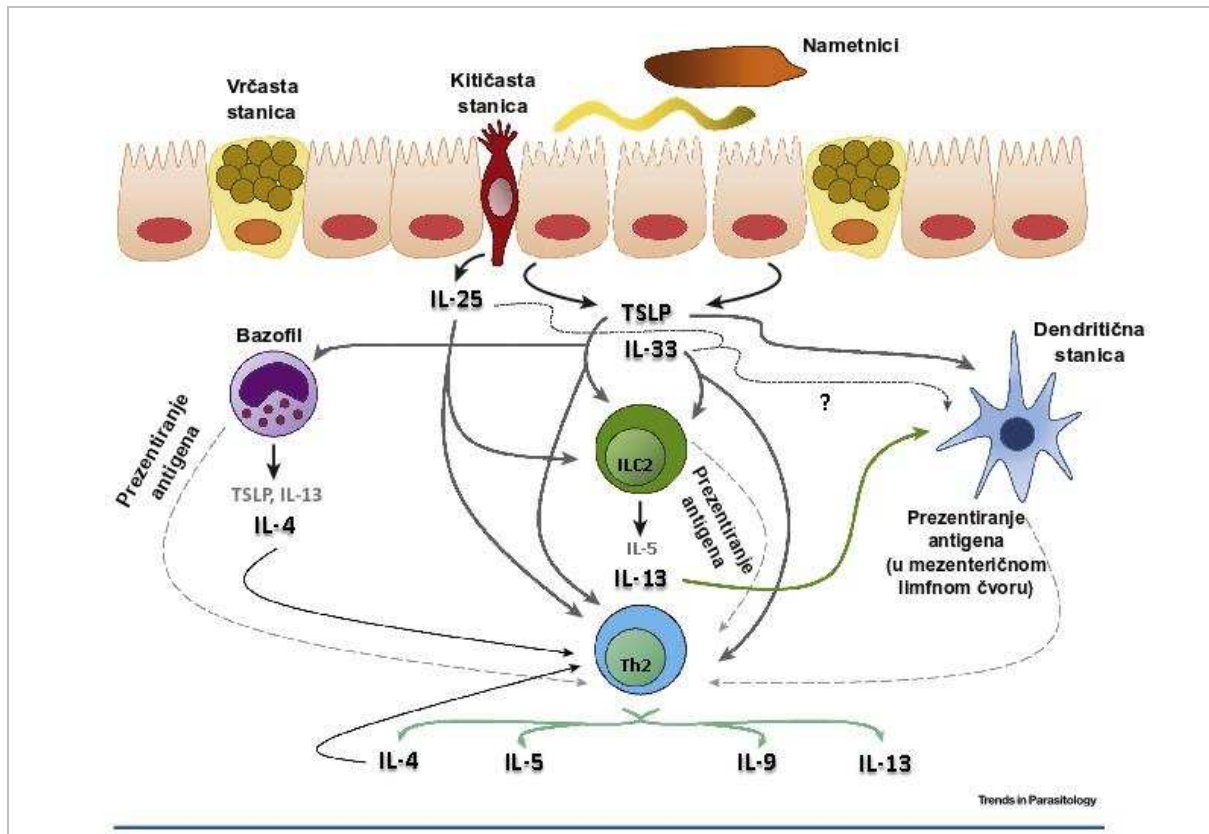
U imunološkom odgovoru na višestanične crijevne nametnike, kao i na patogene općenito, sudjeluju oba tipa imunološkog sustava, tj. nespecifična (prirođena) i specifična (stečena) imunost, koje se međusobno isprepliću na razini prepoznavanja patogena i izvršenja imunodne reakcije. Iako je stečena imunost, karakterizirana visoko specijaliziranim limfocitima T koji luče citokine i limfocitima B koji luče protutijela, učinkovita u obrani od patogena, obično je potrebno nekoliko dana do tjedana za selekciju, ekspanziju i polarizaciju djevičanskih limfocita u stanice specifične za određeni antigen [40]. Međutim, otkrićem novih „urođenih“ staničnih populacija razgraničenje između ove dvije grane imunološkog sustava u odgovoru na višestanične crijevne nametnike postaje sve manje izraženo [41]. U skladu s tim, uloga pojedinih fiziološki važnih staničnih populacija uvelike ovisi o okolnostima u kojima se imunološka reakcija odvija te vrsti nametnika prema kojem je usmjerena [42,43]. Međutim, iako je imunodna reakcija na nametnike općenito složenija od reakcije na viruse i bakterije, ona je istovremeno i manje uspješna, prvenstveno zbog varijacija u antigenima između različitih razvojnih stadija nametnika što u konačnici vodi uspostavljanju kronične infekcije [44,45]. Prilikom infekcija crijevnim višestaničnim nametnicima (helmitima) specifična imunost tipično pokazuje polarizaciju prema T_H2 odgovoru (engl. *T helper-2*), uz izuzetak vrsta roda *Trichuris* koje induciraju miješani T_H1/T_H2 odgovor [46,47]. Iako različite vrste nametnika induciraju T_H2 odgovor, učinci ovog tipa imunološkog odgovora mogu uvelike varirati, od konačnog izbacivanja nametnika pa do negativne regulacije T_H1 i T_H17 odgovora koji su praćeni izraženom imunopatologijom [48]. Ključni događaji tijekom T_H2 odgovora su proizvodnja T_H2 citokina poput interleukina-4 (IL-4), IL-5, IL-9 i IL-13, hiperplazija vrčastih stanica i lučenje sluzi, mastocitoza, proizvodnja IgG1, IgG4 i IgE izotipova protutijela te ekspanzija eozinofila, bazofila i alternativno aktiviranih makrofaga koji doprinose fibrozi i popravku oštećenog tkiva [42,43,49].

1.3.1. Inicijacija T_H2 odgovora

Kod infekcija višestaničnim crijevnim nametnicima, elementi urođene imunosti čine prvu liniju obrane te ujedno predstavljaju izvor signala za razvoj specifične imunosti. Prva prepreka s kojom nametnici dolaze u dodir je crijevni epitel, sastavljen od nekoliko različitih tipova stanica, koji tvori fizičku prepreku prodoru nametnika u dublje slojeve tkiva. K tome, crijevne epitelne stanice su važna komponenta u detekciji nametničkih infekcija i inicijaciji T_H2 odgovora kroz lučenje topivih medijatora i prezentaciju antigena putem molekula klase II glavnog antigena tkivne podudarnosti (MHC II, prema engl. *class II major histocompatibility complex*) [40,46,47].

Prilikom migracije nametnici uzrokuju mehaničko oštećenje epitela crijeva te proizvode različite ES produkte što dovodi do aktivacije određenih hematopoetskih i nehematopoetskih stanica te inicijacije T_H2 odgovora [50]. Nekrotične crijevne stanice luče citokine interleukin-25 (IL-25), IL-33 i TSLP (engl. *thymic stromal lymphopoietin*), tzv. alarmine. Ovi citokini tijekom rane faze nametničkih infekcija aktiviraju stanice urođene imunosti (urođene limfoidne stanice, bazofili, eozinofili, mastociti i dendritične stanice) koje potom započinju T_H2 odgovor i potiču imunost posredovanu T_H2 stanicama (**Slika 2.**) [46,50]. Dodatno, epitelne stanice luče i kemokine CXCL1, CXCL2 i CXCL5 te eotaksine koji potiču migraciju neutrofila i eozinofila u oštećena područja [50]. Primarnim izvorom IL-25 su se pokazale crijevne kemosenzorne stanice (engl. *tuft cells*) čiji se broj tijekom nametničkih infekcija povećava nekoliko puta, a njihova odsutnost se očituje značajno odgođenim imunološkim odgovorom [51]. Ovaj citokin je ključan u inicijaciji T_H2 odgovora kroz aktivaciju urođenih limfoidnih stanica tipa 2 (ILC2, eng. *type 2 innate lymphoid cells*) [46]. Nakon aktivacije ILC2 luče IL-13, koji mehanizmom pozitivne povratne sprege stimulira daljnju proliferaciju kemosenzornih stanica, pojačavajući u konačnici sam T_H2 odgovor [52]. IL-33 je DNA-vezujući protein, koji se uslijed nekroze epitelnih stanica otpušta u izvanstanični prostor te se posredstvom proteaza iz mastocita i neutrofila prevodi u bioaktivni oblik [50]. Aktivni IL-33 potom aktivira spektar imunskih stanica te potiče ILC2, T_H2 stanice, bazofile i mastocite na proizvodnju T_H2 citokina [47,50]. Osim što su meta IL-33, mastociti su ujedno važan izvor ovog citokina nakon aktivacije izvanstaničnim ATP-om otpuštenim iz apoptotičnih epitelnih stanica [52]. Slično kao i prethodna dva alarmina, TSLP primarno luče epitelne stanice crijeva. Ovaj citokin također utječe na brojne imunosne stanice, uključujući dendritične stanice, monocite, granulocite, limfocite T i B [52]. Ipak, njegova uloga u imunološkom odgovoru se pokazala ovisna o vrsti nametnika čineći ga

neophodnim za razvoj otpornosti na infekciju vrstom *Trichuris muris*, dok kod drugih nametnika odsutnost ovog citokina nije utjecala na razvoj otpornosti prema nametnicima [43]. K tome, TSLP posredno regulira polarizaciju T_H2 stanica sprečavajući razvoj T_H1 i T_H17 odgovora kroz inhibiciju proizvodnje citokina IL-12/23p40 [50].



Slika 2. Aktivacija T_H2 imuniteta u epitelu crijeva u odgovoru na višestanične crijevne nametnike. Nakon prihvaćanja nametnika, crijevne epitelne stanice luče alarmine (IL-25, IL-33 i TSLP) koji aktiviraju različite imunosne stanice za pokretanje T_H2 odgovora i poticanje imunosti ovisne o T_H2 stanicama (tamno sive strelice). Kao odgovor na alarmine, urođene limfoidne stanice tipa 2 (ILC2) luče velike količine IL-13 koji aktivira dendritične stanice u lamini propriji (zelena strelica) koje potom migriraju u mezenterične limfne čvorove gdje polariziraju djevičanske $CD4^+$ limfocite T u T_H2 stanice. TSLP i, vjerojatno, IL-25 i IL-33 (točkasta strelica) također moduliraju dendritične stanice prema T_H2 -polarizirajućem fenotipu. ILC2 i bazofili također mogu prezentirati antigene $CD4^+$ limfocitima T (svijetlo siva iscrtkana strelica) i potaknuti polarizaciju prema T_H2 stanicama, što je u slučaju bazofila potpomognuto lučenjem IL-4. T_H2 -polarizirane stanice luče citokine koji potiču izvršne mehanizme te proliferiraju mehanizmom pozitivne povratne sprege, pojačavajući tako sam odgovor. Preuzeto i prilagođeno iz [46] uz dopuštenje izdavača.

Djelovanjem IL-25, IL-33 te, posebice, TSLP u lamini propriji crijeva dolazi do aktivacije dendritičnih stanica, koje su primaran izvor signala za diferencijaciju djevičanskih $CD4^+$ stanica u T_H2 stanice [53]. Lamina proprija crijeva je nastanjena dvjema

subpopulacijama dendritičnih stanica, CD103⁺CD11b⁺ i CD103⁺CD11b⁻ dendritičnim stanicama te manjom populacijom CD103⁻CD11b⁺ dendritičnih stanica [43]. Aktivirane CD11b⁺ dendritične stanice potom migriraju u mezenterične limfne čvorove gdje pojačano eksprimiraju kostimulacijske molekule OX40L i PD-L2 (engl. *programmed cell death 1 ligand 2*) te IL-6 i IL-10, inducirajući polarizaciju djevičanskih CD4⁺ stanica u T_H2 stanice [54]. Međutim, uloga ovih kostimulacijskih molekula nije strogo ograničena i neophodna za polarizaciju T_H2 odgovora budući da neki nametnici mogu zaobići TSLP/OX40 os u aktivaciji sinteze IL-4 [53]. Osim toga, obje kostimulacijske molekule su eksprimirane i na dendritičnim stanicama tijekom aktivacije T_H1/T_H17 odgovora. Međutim, folikularni pomagački limfociti T (T_{fh}), koji su jedini izvor T_H2 polarizacijskog citokina IL-4 tijekom infekcija višestaničnim nametnicima, pojačano eksprimiraju PD1 (engl. *programmed cell death protein 1*), receptor za PD-L2. Stoga PD-L2 vjerojatno posreduje u interakciji CD11b⁺ dendritičnih stanica koje ga eksprimiraju i PD-1⁺ T_{fh}, potrebnih za početak sinteze IL-4 u limfnom čvoru [54]. Osim dendritičnih stanica, urođene limfoidne stanice i bazofili mogu također djelovati kao prezentirajuće stanice [50].

1.3.2. Izvršni mehanizmi T_H2 odgovora

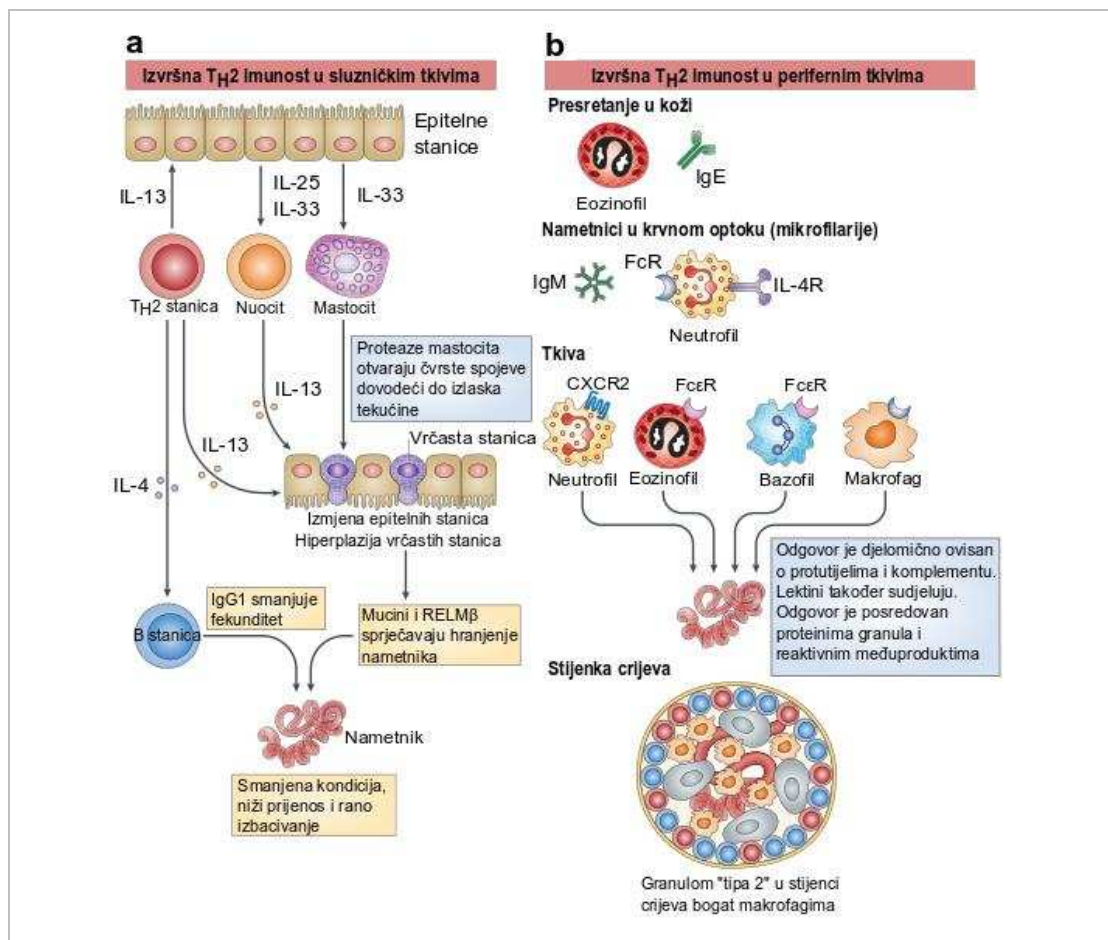
Središnju ulogu tijekom T_H2 odgovora imaju CD4⁺ stanice, koje luče većinu izvršnih citokina. Međutim, druge populacije stanica poput bazofila, eozinofila, mastocita, urođenih limfoidnih stanica i nedavno definirane grupe stanica, tzv. nuocita (NBNT, engl. *non-B, non-T cells*), su važan početni izvor nekih od tih citokina [42,55]. Nuociti su osobito važan izvor IL-13 zato što stvaraju uvjete koji promiču diferencijaciju T_H2 stanica a nakon primanja signala od istih nastavljaju lučiti značajne količine IL-13 [42]. Neovisno o njihovom izvoru, T_H2 citokini pokreću velik broj nizvodnih izvršnih mehanizama (**Slika 3.**) [42].

Uklanjanje odraslih nametnika koji obitavaju u lumenu crijeva domaćina uvjetovano je, između ostaloga, utjecajem stanične imunosti T_H2 tipa na fiziološke procese domaćina mijenjajući tako okoliš u kojem nametnik boravi te uzrokujući u konačnici „ispiranje“ nametnika iz crijeva (engl. *weep and sweep response*) [46,52]. Najznačajniji pokretači ovog odgovora su citokini IL-4 i IL-13. Zbog signalizacije putem zajedničkog IL4R α receptora, koji je eksprimiran na brojnim stanicama, uključujući epitelne stanice crijeva, vrčaste stanice, stanice glatkih mišića i makrofage, te transkripcijskog faktora STAT6 (engl. *signal transducer and activator of transcription 6*) učinci ovih citokina se donekle preklapaju [40,47]. Osim IL-4 i IL-13, značajnu ulogu u razvoju otpornosti na crijevne nametnike imaju

i IL-5 i IL-9. IL-5 je ključan čimbenik u diferencijaciji i ekstravazaciji eozinofila iz koštane srži, povećava osjetljivost eozinofila za eotaksin-1 te pospješuje njihovo preživljavanje u sluznicama tijekom T_H2 odgovora [50]. IL-9 je klasično svrstavan u T_H2 citokine, međutim činjenica da CD4⁺ stanice rijetko koeksprimiraju ovaj citokin i prototipski T_H2 citokin IL-4, upućuje na postojanje odvojene skupine pomagačkih limfocita T, tj. T_H9 [53]. IL-9 je, uz IL-18, jedan od ključnih faktora za proliferaciju i aktivaciju mastocita na mjestu infekcije [42].

Lučenje IL-4 i IL-13 potiče hiperplaziju vrčastih stanica i obilnu proizvodnju sluzi. Sluz predstavlja hidratizirani gel sačinjen od visoko O-glikoziliranih proteina, mucina, najznačajniji od kojih je MUC2 [56]. Osim njega, prilikom nametničkih infekcija pojačano je i lučenje MUC5AC, mucina karakterističnog za želudac i pluća, osobito prilikom *Trichuris muris* infekcije, budući da ovaj nametnik ima sposobnost razgradnje MUC2. Jednako kao MUC2, i MUC5AC je pod kontrolom IL-13 [43]. Osim što predstavlja fizičku prepreku prihvaćanju nametnika za crijevni epitel, sluz može štetno djelovati na vijabilnost samih nametnika [56].

Osim mucina, potaknute signaliziranjem putem IL-13/IL-4R α , vrčaste stanice luče i heksamerni ili trimerni antiparazitski protein RELM β (engl. *resistin-like molecule β*) [40,56]. Učinkovitost ovog proteina se očituje u ometanju hranjenja i vezivanju za kemosenzorne strukture nametnika što dovodi do smanjenja kondicije nametnika [50,52]. Međutim, ovaj je protein djelotvoran samo protiv nametnika koji dio svog života provode u lumenu crijeva, ali ne utječe na nametnike koji invadiraju epitel crijeva, npr. *T. muris* i *Trichinella spiralis* [43].



Slika 3. Izvršni mehanizmi T_H2 tipa u imunosti na višestanične nametnike. Putevi uklanjanja nametnika posredovani pomagačkim limfocitima T (T_H2) su jasnije definirani za crijevo u odnosu na ostala tkiva, ali u oba slučaja sudjeluju višestruki mehanizmi. **a)** U sluzničkoj imunosti na višestanične nametnike, T_H2 tip odgovora započinju i održavaju urođene populacije (uključujući epitelne stanice) posredstvom interleukina-25 (IL-25) i IL-33. Epitelne stanice su ujedno jedna od primarnih meta citokina tipa 2, budući da IL-13 povećava obnavljanje epitelnih stanica i potiče diferencijaciju vrčastih stanica, koje proizvode mucine i antiparazitski protein RELM β . Curenje tekućine u crijevo je pojačano djelovanjem proteaza iz mastocita koje razgrađuju čvrste spojeve između epitelnih stanica, potičući proces ispiranja (engl. *weep and sweep*). Protutijela iz limfocita B utječu na smanjenje kondicije i fekunditeta nametnika. **b)** U tkivima su nametnici izloženi napadu niza urođenih izvršitelja domaćina, uključujući makrofage, neutrofile, eozinofile, bazofile i trombocite (nije prikazano). Sposobnost ovih stanica u ubijanju nametnika je često ovisna o jednom ili više izotipova protutijela (često IgE, ali i IgM u krvotoku) i o proteinima sustava komplementa. Granulociti ili makrofagi mogu otpuštati reaktivne kisikove i dušikove vrste koje oštećuju nametnika, međutim *in vivo* mehanizmi ubijanja nisu u potpunosti razjašnjeni. CXCR, receptor tipa 2 kemokina s C-X-C motivom; FcR, Fc receptor; IL-4R, IL-4 receptor. Preuzeto i prilagođeno iz [42] uz dopuštenje izdavača.

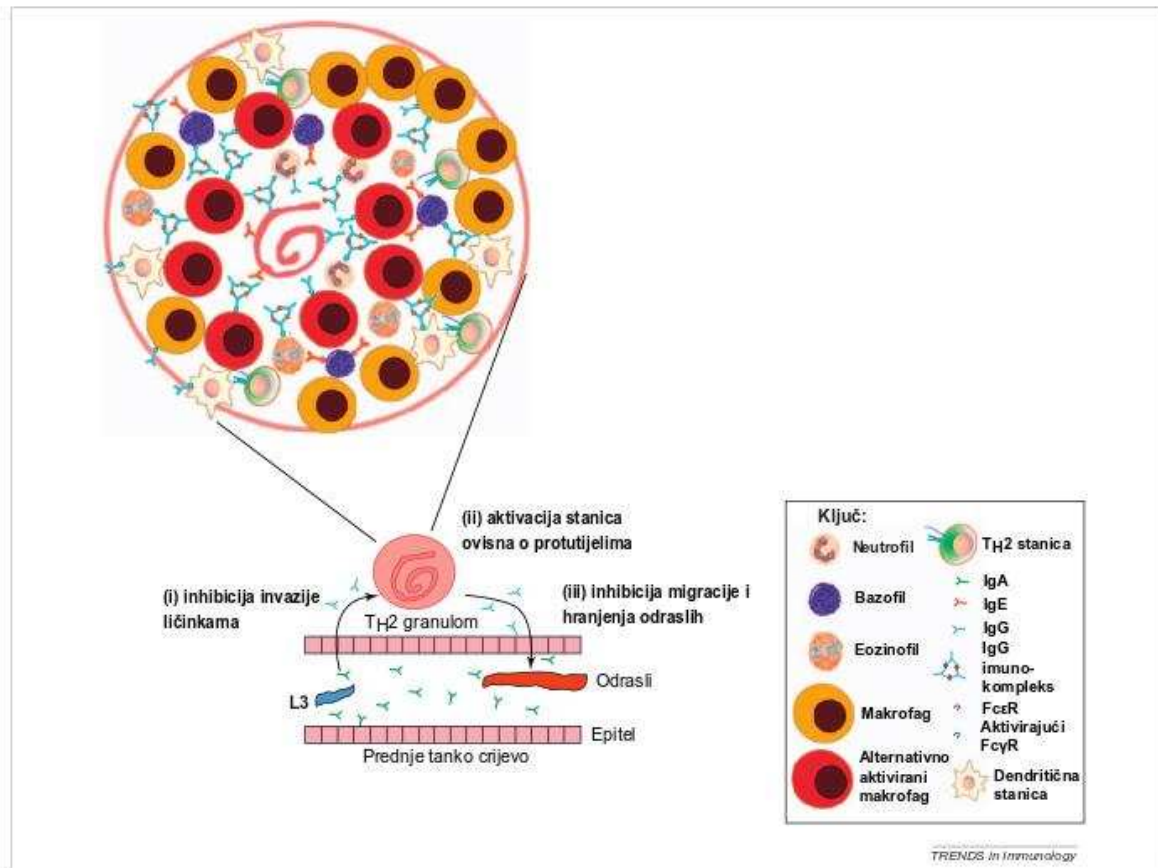
Oba ranije navedena citokina, IL-4 i IL-13, uzrokuju i hiperkontraktilnost glatkih mišića crijeva, što u konačnici doprinosi bržem izbacivanju nametnika [46,52].

Makrofagi su ključna sastavnica urođene imunosti, prisutni u cijelom tijelu kao rezidentne tkivne stanice ili stanice diferencirane iz krvnih monocita, koje poprimaju široki spektar funkcionalnih fenotipova [57]. Djelovanjem IL-4 i IL-13 tijekom T_H2 odgovora, makrofagi poprimaju fenotip koji ih razlikuje od klasično aktiviranih makrofaga (CAM ϕ) stimuliranih lipopolisharidom (LPS), interferonom gama (IFN- γ) ili faktorom tumorske nekroze alfa (TNF- α) [49,57]. Ovakvi alternativno aktivirani makrofagi (AAM ϕ) su prisutni tijekom brojnih nametničkih infekcija, kako oblicima tako i trakavicama i metiljima, a karakterizira ih ekspresija IL-4R α i receptora manoze (CD206) na staničnoj membrani te arginaze-1, RELM α (engl. *resistin-like molecule α*) i YM1/Chil3, proteina nalik hitinazi [49]. Osim toga, i ekspresija kemokina je visoko polarizirana između ove dvije populacije makrofaga, pri čemu CAM ϕ eksprimiraju npr. CXCL9, CXCL10, CCL3 i CCL4, dok AAM ϕ eksprimiraju drukčiji niz kemokina, uključujući CCL17, CCL18, CCL22 i CCL24 [57]. Prilikom nekih nametničkih infekcija, poput infekcije filarijom *Litomosoides sigmodontis* koja parazitira u pleuralnoj šupljini, AAM ϕ nastaju ekspanzijom i polarizacijom rezidentnih tkivnih makrofaga, dok kod crijevnih nametničkih infekcija glavnina AAM ϕ nastaje ekspanzijom i diferencijacijom krvnih monocita. U oba slučaja, proliferacija je posljedica signalizacije IL-4, izvor kojega može varirati ovisno o vrsti tkiva i stadiju infekcije, međutim CD4⁺ limfociti T su potrebni za stvaranje i održavanje značajnijeg broja makrofaga [58]. Primarne funkcije AAM ϕ pri nametničkim infekcijama uključuju regulaciju imunskog odgovora, zarastanje oštećenog tkiva i otpornost na nametnike [48].

Iako tri ranije spomenuta proteina, karakteristična za AAM ϕ , izgledno nemaju neposredan antiparazitski učinak, njihova funkcija se ogleda u regulaciji imunološkog odgovora i pregradnji i zarastanju tkiva. YM1 [hitinaza-3-nalik-3 (Chi313)] ne posjeduje enzimatsku aktivnost razgradnje hitina, stoga njegova uloga nije u potpunosti jasna [58]. Međutim, YM1 utječe na regrutaciju neutrofila prilikom infekcija određenim vrstama nametnika stimulirajući $\gamma\delta$ limfocite T na proizvodnju IL-17A [50] te potencijalno na regrutaciju eozinofila [48,49]. Za razliku od ostalih proteina nalik hitinazama, YM1 ne vezuje hitin, ali vezuje druge šećere uključujući sastavnice izvanstanične tvari poput heparan sulfata, što implicira ulogu ovog proteina u procesu pregradnje ili zarastanja tkiva [57]. RELM α utječe na preživljavanje nametnika modulacijom imunskog odgovora domaćina [58]. Uloga ovog proteina u zarastanju tkiva je također oprečna, budući da stimulacijom miofibroblasta potiče odlaganje kolagena dok istovremeno utišavanjem T_H2 odgovora može imati zaštitnu

ulogu u fibrozi [48,57]. Arginaza-1 negativno regulira proizvodnju dušikovog oksida (NO) zbog višeg afiniteta za L-arginin u odnosu na inducibilnu sintazu dušikovog oksida [49]. K tome, u *in vitro* uvjetima, produkti katabolizma arginina, L-ornitin i poliamini, mogu utjecati na smanjenu pokretljivost nametnika [58]. Daljnji produkti katabolizma, prolin i hidroksiprolin, su ključne komponente kolagena, ukazujući na važnost ovog enzima u procesu zarastanja rana [49,57]. Međutim, zbog smanjenja dostupnosti arginina te posljedično oslabljenog odgovora limfocita T, arginaza-1 iz makrofaga ima značajniju ulogu u supresiji T_{H2} odgovora i fibroze posredovane T_{H2} odgovorom, dok je za procese odlaganja izvanstanične tvari i zarastanja značajnija arginaza-1 iz fibroblasta [57,58]. Ipak, AAMφ eksprimiraju proteine značajne za zarastanje i pregradnju tkiva poput fibronektina, tenascina-C i matriks metalopeptidaza (MMP-1, MMP-12) [59]. Unatoč izgledno značajnijoj ulozi u regulaciji T_{H2} odgovora i procesima zarastanja, AAMφ su ključni za razvoj pravovremene otpornosti na sekundarne *Nippostrongylus braziliensis* [60] i *Heligmosomoides polygyrus* infekcije [61]. Konačno, makrofagi su glavna komponenta granuloma koji redovito nastaju prilikom nametničkih infekcija [57].

Humoralni tip T_{H2} odgovora je karakteriziran polarizacijom prema IgE i IgG1 te kod čovjeka IgG4 razredima protutijela. Prekapćanje prema ovim razredima protutijela uvjetovano je citokinima (IL-4 za IgE i IL-10 za IgG4), izvor kojih mogu biti i stanice urođene imunosti, međutim ove stanice ne mogu zamijenit limfocite T u CD40 posredovanoj kostimulaciji limfocita B [42]. Prilikom nametničkih infekcija protutijela mogu djelovati na način da ometaju procese potrebne za migraciju infektivnih ličinki u duboke slojeve crijevne podsluznice ili pak ometaju ishranu i migraciju odraslih stadija. Osim toga, unatoč nezatnom broju limfocita B, protutijela su obilna u granulomima T_{H2} tipa gdje mogu biti vezana za receptore na granulocitima i drugim stanicama urođene imunosti te uzrokovati njihovu degranulaciju, otpuštanje citokina i kemokina, poticati fagocitozu ili staničnu citotoksičnost ovisnu o protutijelima (**Slika 4.**) [62].



Slika 4. Uloga protutijela kod ponovljene infekcije vrstom *Heligmosomoides polygyrus*. Protutijela mogu potencijalno doprinijeti otpornosti tijekom tri stadija životnog ciklusa nametnika. **i|** Protutijela prisutna u lumenu crijeva ili upaljenoj sluznici mogu ometati enzime nametnika ili druge osnovne procese potrebne za migraciju L3 u podsluznicu. **ii|** Vezivanje IgG ili IgE protutijela može aktivirati leukocite unutar granuloma T_H2 tipa koji nastaje oko ličinke; aktivacija komplekta ovisna o protutijelima (IgM i IgG) može dovesti do dodatne infiltracije leukocita, lučenja citokina i citotoksičnosti. **iii|** Protutijela prisutna u upaljenoj sluznici tankog crijeva mogu ometati osnovne procese potrebne za ishranu ili migraciju odraslih iz granuloma u lumen crijeva. Preuzeto i prilagođeno iz [62] uz dopuštenje izdavača.

Važnost protutijela u razvoju otpornosti prema određenom nametniku je različita te uvjetovana vrstom nametnika, čak i kod ponovljenih infekcija. U tom smislu, pravovremena rezolucija infekcije vrstom *N. braziliensis* nije ovisna o razvoju specifičnih protutijela [63] dok su protutijela važna u razvoju otpornosti prilikom, primjerice, infekcija vrstama *H. polygyrus* [63] i *T. spiralis* [64]. Primarna infekcija vrstom *H. polygyrus* inducira obilnu proizvodnju IgE i IgG1 razreda protutijela niskog afiniteta (poliklonalna protutijela), koja ne utječu na razvoj nametnika, ali negativno utječu na proizvodnju jaja. Tek kasnije tijekom primarne infekcije i kod ponovljenih infekcija dolazi do razvoja specifičnih protutijela koja inhibiraju razvoj nametnika. Dominantnu ulogu u tome ima IgG1 razred protutijela, koja su

osobito obilna u granulomima formiranima oko ličinki, gdje vjerojatno utječu na zaštitnu ulogu AAM ϕ [65]. Suprotno tome, IgE protutijela imaju dominantnu ulogu kod *T. spiralis* infekcije koja je praćena crijevnom mastocitozom [64]. Vezivanje IgE za Fc ϵ receptore (receptori visokog afiniteta) na mastocitima dovodi do degranulacije i otpuštanja upalnih medijatora (histamin, leukotrieni, prostaglandini), citokina (IL-4, IL-6, TNF α) i proteaza (Mcp1 i Mcpt2) [50]. Proteaze iz mastocita, između ostalog, razgrađuju proteine čvrstih spojeva (zonulae occludentes, engl. *tight junctions*) između epitelnih stanica crijeva, rezultirajući pojačanim protokom tekućine u lumen crijeva te pospješujući proces "ispiranja" [47]. Osim na mastocitima, Fc ϵ receptori su eksprimirani i na eozinofilima, a upravo je eozinofilija jedna od značajki nametničkih infekcija. Uslijed vezivanja IgE za receptore, eozinofili, kao i mastociti, degranuliraju otpuštajući sadržaj granula koje sadrže molekule toksične za višestanične nametnike poput glavnog bazičnog proteina, kationskog proteina eozinofila i eozinofilne peroksidaze. Osim njih, eozinofili luče i brojne citokine (npr. IL-4, IL-5, IL-10, IL-1 β , IL-6) i lipidne medijatore upale (npr. leukotrien C4, leukotrien D4, prostaglandin E2) [66]. Specifična IgE protutijela se također vezuju i za antigene na površini samog nametnika te posljedičnim vezivanjem za receptore na granulocitima omogućavaju otpuštanje sadržaja granula neposredno uz nametnika [67,68].

1.4. Regulacija imunološkog odgovora

Regulacija imunološkog odgovora suzbijanjem izvršnih mehanizama je potrebna kako bi se umanjilo oštećenje tkiva domaćina tijekom upale [40]. Osim toga, indukcija domaćinovitih regulacijskih mehanizama je jedan od preduvjeta i načina za uspostavljanje kronične infekcije od strane nametnika [43]. Iako različite populacije stanica, poput limfocita B i makrofaga, poprimaju regulacijsku ulogu, regulacijski limfociti T (T_{REG}) imaju središnju ulogu u suzbijanju imunološkog odgovora [40]. Glavnina T_{REG} eksprimira CD4 koreceptor te CD25 (IL-2R α , alfa lanac receptora interleukina 2) i/ili transkripcijski faktor Foxp3 (engl. *forkhead box P3*). Pored toga, veliki broj T_{REG} eksprimira i dva površinska receptora, CTLA-4 (engl. *cytotoxic T-lymphocyte-associated protein 4*), koji inhibira kostimulaciju, te GITR (engl. *glucocorticoid-induced TNFR-related protein*), koji sudjeluje u aktivaciji regulacijskih i neregulacijskih limfocita T [69]. Prilikom infekcija višestaničnim nametnicima, najznačajniji su CD4⁺CD25⁺Foxp3⁺ T_{REG}, koji tvore dvije podskupine, tj. „prirodne“ i „stečene“, s odvojenim i preklapajućim funkcijama [70]. Prirodni T_{REG} nastaju u timusu i prepoznaju vlastite antigene, dok stečeni ili inducibilni T_{REG} nastaju u perifernim limfoidnim organima te

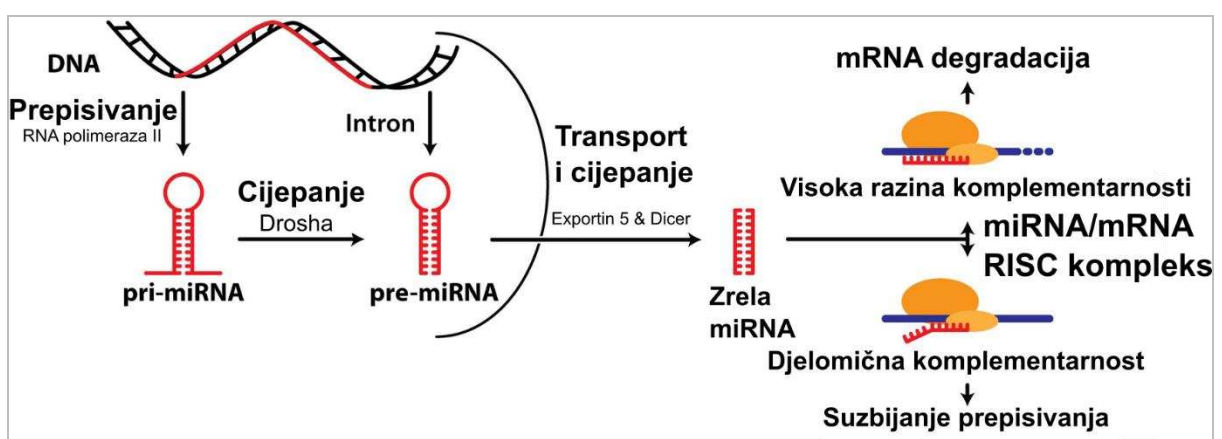
moгу biti specifični za vlastite ili strane antigene. Osim ligacije receptora limfocita T (TCR), za razvoj i diferencijaciju T_{REG} su potrebni i citokini, transformirajući faktor rasta beta (TGF- β) i IL-2, koji stimuliraju ekspresiju Foxp3 te potiču diferencijaciju i preživljavanje T_{REG}. Aktivirani T_{REG} mogu suprimirati imunološki odgovor na nekoliko razina: i) lučenjem protuupalnih citokina IL-10 i TGF- β , ii) smanjenjem aktivnosti prezentirajućih stanica kompetitivnom inhibicijom putem CTLA-4 na T_{REG} i B7 na prezentirajućim stanicama, iii) trošenjem IL-2 i sprečavanjem umnažanja i diferencijacije drugih stanica ovisnih o IL-2. TGF- β inhibira proliferaciju limfocita i aktivaciju CAM ϕ , neutrofila i endotelnih stanica, regulira diferencijaciju različitih podskupina limfocita T te potiče zarastanje tkiva nakon rezolucije upale. IL-10 primarno djeluje na prezentirajuće stanice, dendritične stanice i makrofage, sprječavanjem proizvodnje IL-12 ključnog za sintezu interferona gama (IFN- γ). Dodatno, IL-10 inhibira i aktivaciju limfocita T kroz smanjenu ekspresiju molekula klase II glavnog kompleksa tkivne podudarnosti (MHC II) i kostimulacijskih molekula [71].

Upravo je potreba za TGF- β u diferencijaciji T_{REG} jedan od načina na koji nametnici mogu suprimirati imunološki odgovor domaćina. Tako primjerice, vrste *H. polygyrus*, *Brugia malayi* i *Fasciola hepatica* luče molekule, strukturno različite od TGF- β , koje signaliziraju putem TGF- β receptora i posljedično dovode do imunosupresije [72]. Ovaj mehanizam je posebno značajan za *H. polygyrus* infekciju koja uzrokuje ekspanziju T_{REG} u lokalnim Peyerovim pločama [73]. Brojne druge vrste nametnika luče širok spektar molekula s imunomodulatornim učinkom, a koji uključuje homologe citokina, faktore rasta, enzime i inhibitore, unutarstanične signalne molekule te izvanstanične vezikule (egzosome) [72,74]. U skladu s tim, iz ekskretorno/sekretornih produkata vrste *Anisakis simplex* je izoliran homolog faktora inhibicije migracije makrofaga (MIF, engl. *macrophage migration inhibitory factor*). Primjena ovog As-MIF na mišjem (BALB/c) modelu astme je bila dostatna za potpunu inhibiciju eozinofilije i hiperplazije vrčastih stanica u plućima uz značajno smanjenje ekspresije citokina T_H2 tipa (IL-4, -5, -13) i povećanje ekspresije TGF- β i IL-10 te regrutaciju CD4⁺CD25⁺Foxp3⁺ u slezenu i pluća [75].

Osim putem T_{REG}, imunološki odgovor može biti reguliran i epigenetskim mehanizmima regulacije genske ekspresije. Neki od tih mehanizama uključuju nekodirajuće RNA molekule, poput mikroRNA, i kovalentne modifikacije molekule DNA, poput DNA metilacije.

1.4.1. mikroRNA

Od njihovog otkrića prije otprilike tri desetljeća, mikroRNA (miRNA) su zbog svoje uloge u posttranskripcijskoj regulaciji ekspresije gena postale predmetom brojnih istraživanja. miRNA su male nekodirajuće RNA molekule, duljine ~22 nukleotida, prisutnost kojih je utvrđena u brojnim skupinama organizama i s različitim ulogama [76,77]. miRNA nastaju kao primarni transkripti duljine i do nekoliko kilobaza (pri-miRNA) (Slika 5.). Djelovanjem RNaze III Drosha u jezgri nastaju prekursori sa strukturom ukosnice duljine 60-80 nukleotida (pre-mikroRNA), koji se djelovanjem eksportina 5 prenose u citoplazmu [76,78]. U citoplazmi djelovanjem RNaze III Dicer nastaju dvolančane molekule miRNA duljine ~22 nukleotida [76,78]. miRNA djeluju u obliku RISC (engl. *RNA-induced silencing complex*) u koji se ugrađuje samo jedan lanac miRNA dupleksa [78]. RISC uključuje još i proteine Argonaut (AGO) i GW182, koji vjerojatno djeluju kao izvršitelji posttranskripcijske represije, dok miRNA služe za usmjeravanje i identifikaciju ciljanih glasničkih RNA (mRNA) [79]. Djelovanje miRNA na ciljane mRNA može biti dvostruko, a zasniva se na komplementarnom vezivanju miRNA na mRNA i to najčešće na 3' UTR (eng. *untranslated region*) (Slika 5.) [77,80]. Ukoliko postoji visoka razina komplementarnosti s ciljanom mRNA, vezivanje miRNA će uzrokovati degradaciju mRNA. U slučaju djelomične komplementarnosti, miRNA će dovesti do smanjenja prepisivanja ciljane mRNA u protein [81]. U skladu s tim, jedna miRNA može regulirati više gena, u prosjeku oko 200, te jedna mRNA može biti meta nekoliko miRNA [82].



Slika 5. Biogeneza i mehanizam djelovanja miRNA. Preuzeto i prilagođeno prema [83] uz dopuštenje izdavača.

Iako funkcija većine miRNA još uvijek nije razjašnjena, za nekoliko miRNA je dokazana ključna uloga u razvoju i funkcioniranju imunološkog sustava, poput miR-155, porodice miR-146, miR-150, miR-181a, miR-17-92 klastera i njegovih paraloga³ te miR-223 (**Tablica 1.**) [78,84]. Pored toga, brojne druge miRNA mogu regulirati gene i signalne puteve koji sudjeluju u razvoju imunosti na nametnike [85]. Unatoč tome, temeljem kompjutorskih analiza, smatra se da su citokini i kemokini općenito slabe mete miRNA budući da većina ne posjeduje miRNA-vezujuće mjesto u 3'UTR regiji. Umjesto toga, miRNA mogu regulirati signalizaciju citokinima na način da reguliraju komponente signalnih puteva nizvodno od citokinskih receptora, poput JAK-STAT signalnog puta [82]. Nedavno je utvrđeno da su miRNA jedan od načina na koji T_{REG} mogu oblikovati ulogu drugih imunskih stanica. Pri tom, T_{REG} dostavljaju vlastite miRNA drugim stanicama sadržane u izvanstaničnim vezikulama (egzosomima) utječući na taj način na proizvodnju određenih citokina [86].

Tablica 1. miRNA uključene u razvoj i funkciju imunološkog sustava, njihovi ciljani geni i uloge. Preuzeto i prilagođeno prema [78] uz dopuštenje izdavača.

IKKε: I-kappa-B kinase epsilon, FADD: Fas-associated protein with death domain; Maf: musculaoponeurotic fibrosarcoma; SHP2: Src homology 2 domain-containing protein-tyrosine phosphatase; PTP: protein tyrosine phosphatase; DUSP: dual specificity phosphatase; PTEN: phosphatase and tensin homolog; IRAK: IL-1 receptor activated kinase; TRAF: TNF receptor-associated factor; Mef: myeloid ELF-1 like factor; NFI-A: nuclear factor 1 A-type

mikroRNA	Mjesto ekspresije	Ciljani geni	Uloga
miR-155	Aktivirani limfociti B i monociti/makrofagi	PU1, IKKε, FADD, c-Maf	Regulira proliferaciju limfocita T i odgovor limfocita B u germinalnim centrima Potrebna za urođenu i stečenu imunost
miR-181a	Limfociti B i dvostruko pozitivni limfociti T (CD4 ⁺ CD8 ⁺)	SHP2, PTPN22, DUSP5 i DUSP6	Modulira osjetljivost limfocita T na antigene Regulira razvoj limfocita T i B
miR-17-92	Pre-limfociti B i dvostruko pozitivni limfociti T	Bim i PTEN	Regulira prijelaz od pro-B stanica prema pre-B stanicama
miR-146	Aktivirani monociti	IRAK1 i TRAF6	Negativni regulator TLR-NF-κB signaliziranja u odgovoru na bakterijske infekcije
miR-223	Granulociti	Mef2c i NFI-A	Sudjeluje u regulaciji sazrijevanja granulocita i upalnom odgovoru

³ Paralog: par gena koji potječe od istog izvornog gena, ali se nalazi na različitim lokacijama u genomu

1.4.2. Metilacija DNA

Osim posredstvom nekodirajućih RNA, poput ranije spomenutih miRNA, ekspresija gena može biti regulirana i određenim kemijskim modifikacijama molekule DNA, poput metilacije, tj. kovalentnog vezivanja metilne skupine na određene dijelove DNA molekule. Metilacija se odvija posredstvom enzima DNA metiltransferaza (DNMT), a mjesto metilacije je citozin u CpG dinukleotidima. CpG dinukleotidi su osobito brojni u blizini promotorskih regija gena, gdje tvore tzv. CpG otoke (CGI, engl. *CpG islands*) [87]. Na metilirane citozine se potom vezuju metil-CpG vezujući proteini koji mogu direktno spriječiti vezivanje transkripcijskih faktora ili onemogućiti prepisivanje DNA u mRNA tvoreći komplekse s histon deacetilazama, enzimima koji također reguliraju razinu prepisivanja DNA [88]. Jednako kao miRNA, i dinamika metilacije DNA je važna u razvoju i funkcioniranju imunološkog odgovora. Međutim, unatoč fenotipskim razlikama, razlike u metilaciji DNA između različitih imunskih stanica su relativno male te se odvijaju u intragenjskim CpG otocima umjesto u promotorskim regijama [89]. Promjene u metilaciji DNA su osobito značajne za razvoj i diferencijaciju različitih subpopulacija limfocita T te polarizaciju prema T_H1 i T_H2 odgovoru [90]. U skladu s tim, razina metilacije *Gata3* gena, koji kodira transkripcijski faktor karakterističan za T_H2 stanice, je bila jedina razlika između *in vitro* polariziranih T_H1 i T_H2 stanica [89]. Štoviše, demetilacija TDSR regije (engl. *T_{REG}-specific demethylation region*) je ključna za stabilnu ekspresiju *Foxp3* u *in vitro* i *in vivo* induciranim T_{REG} (iT_{REG}) te dugotrajno preživljavanje istih u odsutnosti aktivirajućih antigena [91]. Osim ovih transkripcijskih faktora, brojni drugi geni koji sudjeluju u diferencijaciji imunskih stanica su također regulirani metilacijom DNA (**Tablica 2.**)

Tablica 2. Geni imunološkog sustava regulirani DNA metilacijom tijekom diferencijacije. Preuzeto i prilagođeno iz [92] uz dopuštenje izdavača.

Gen	Naziv/produkt	Tip stanice	Funkcija
<i>IFNG</i>	Interferon gama	CD4 (T _H 1), CD8	Proupalni citokin
<i>IL4</i>	Interleukin 4	CD4 (T _H 2)	Pleiotropni citokin T _H 2 stanica
<i>IL13</i>	Interleukin 13	CD4 (T _H 2)	Sazrijevanje i diferencijacija limfocita B
<i>IL17</i>	Interleukin 17A	CD4 (T _H 17)	Proupalni citokin
<i>ROR-IT (RORC)</i>	<i>RAR-related orphan receptor c</i>	CD4 (T _H 17)	Glavni transkripcijski faktor za diferencijaciju T _H 17 stanica

<i>IL2</i>	Interleukin 2	CD4, CD8	Aktivacija i proliferacija limfocita T i B
<i>CCR6</i>	Kemokinski receptor 6	Memorijske CD4	Migracija i regrutacija limfocita T
<i>PD1</i>	<i>Programmed cell death protein 1</i>	CD8	Inhibicijski receptor za kostimulaciju limfocita T
<i>PRF1</i>	Perforin 1	CD8, NK	Izvršna molekula za citolizu posredovanu limfocitima T i prirodnoubilačkim stanicama (NK)
<i>KIR</i>	<i>Killer Ig-like receptor</i>	NK	Regulacija citolize NK stanicama
<i>KLRC1 (NKG2A)</i>	<i>Killer cell lectin like receptor C1</i>	NK	Prepoznavanja HLA-E molekula MHC I klase
<i>PAX5</i>	<i>Paired box protein 5</i>	B	Regulacija diferencijacije limfocita B
<i>CD79A (mb1)</i>	<i>Ig-associated α</i>	B	Sklapanje BCR na staničnoj membrani
<i>CD5</i>	CD5 molekula	B	Negativni regulator BCR signaliziranja
<i>MHCII (HLA-DR, -DQ, -DP)</i>	Glavni kompleks tkivne podudarnosti, klasa II	Prezentirajuće stanice	Prezentiranje peptidnih antigena
<i>CD21</i>	CD21 molekula	Zrele B	Receptor za C3d fragment komplementa
<i>IL1B</i>	Interleukin 1 beta	Monociti, makrofagi	Proupalni citokin
<i>CD209 (DA-SIGN)</i>	CD209 molekula	Dendritičke stanice (DC), makrofagi	Migracija dendritičkih stanica i olakšavanje DC-limfocit T dodira

2. Hipoteze i ciljevi istraživanja

2.1. Hipoteze istraživanja

Krajnji domaćin:

1. *Anisakis* spp. infekcija uzrokuje kroničnu upalu i promjene sluznice probavnog sustava u krajnjem domaćinu
2. Kronične promjene sluznice probavnog sustava ne uzrokuju nastanak novotvorina kod krajnjeg domaćina

Slučajni domaćin:

3. U zaraženom tkivu slučajnog domaćina postoji značajna razlika u ekspresiji odabranih upalnih biljega i nekih miRNA u odnosu na nezaraženo tkivo
4. U zaraženom tkivu slučajnog domaćina postoji značajna razlika u količini metilirane DNA u odnosu na nezaraženo tkivo

2.2. Ciljevi istraživanja

Glavni ciljevi istraživanja:

1. Opisati histopatološke promjene probavnog sustava krajnjeg domaćina uzrokovane *Anisakis* spp. infekcijom korištenjem klasične histopatološke analize i imunofluorescencije
2. Odrediti ekspresiju odabranih upalnih biljega u zaraženom tkivu slučajnog domaćina
3. Odrediti ekspresiju miRNA u zaraženom tkivu slučajnog domaćina

Sporedni ciljevi:

1. Utvrditi moguće neoplastične promjene sluznice probavnog sustava krajnjeg domaćina uslijed kronične upale uzrokovane *Anisakis* spp. infekcijom
2. Opisati histopatološke promjene probavnog sustava štakora uzrokovane *Anisakis* spp. infekcijom korištenjem klasične histopatološke analize, imunofluorescencije i transmisijske elektronske mikroskopije
3. Odrediti količinu metilirane DNA u zaraženom tkivu slučajnog domaćina

3. Materijali i metode

3.1. Etička načela

Za uzorkovanje lezija probavila dupina uzrokovanih *Anisakis* spp. infekcijom nije bilo potrebno odobrenje etičkog povjerenstva budući da je riječ o uginulim životinjama, a Veterinarski fakultet Sveučilišta u Zagrebu je zakonom određena ustanova za rad s lešinama morskih sisavaca. Eksperimentalno zaražavanje štakora provedeno je u skladu sa zakonskim odredbama o dobrobiti laboratorijskih životinja. Eksperimente na životinjama odobrilo je Etičko povjerenstvo (br. odobrenja EP 18-2/2016) i Uprava za veterinarstvo i sigurnost hrane (br. odobrenja HR-POK-022) pri Ministarstvu poljoprivrede Republike Hrvatske te Etičko povjerenstvo Medicinskog fakulteta Sveučilišta u Splitu (br. odobrenja 003-08/18-03/0001). Svi eksperimenti na životinjama su provedeni u Nastambi za laboratorijske životinje Sveučilišta u Splitu (br. odobrenja HR-POK-019).

3.2. Životinje u istraživanju i prikupljanje uzoraka

3.2.1. Uzorci tkiva kitova zubana

U ovom su istraživanju uzorkovana tkiva dviju vrsta kitova zubana koje su česte u Jadranskom moru: dobrog dupina (*Tursiops truncatus* (Montagu, 1821.)) i plavobijelog dupina (*Stenella coeruleoalba* (Meyen, 1833.)). Uzorci tkiva probavnog sustava dupina s vidljivim lezijama uzrokovanim *Anisakis* spp. infekcijom uzimani su prilikom razudbi lešina, a uzorkovane su lezije svježih i blago raspadnutih lešina. Uzorci lezija su fiksirani u 10% puferranom formalinu ili 4% otopini paraformaldehida na ledu (omjer uzorka i fiksativa 1 : 9), za klasičnu histopatološku analizu i imunofluorescenciju (IF). Za svaku uzorkovanu jedinku određena je vrsta, dob, spol, ukupna tjelesna duljina i tjelesna masa. Sve razudbe su provedene na Zavodu za anatomiju, histologiju i embriologiju Veterinarskog fakulteta Sveučilišta u Zagrebu prema standardnim protokolima [93]. Preostale dvije vrste kitova zubana koje su česte u Jadranskom moru, glavati dupin (*Grampus griseus* (G. Cuvier, 1812.)) i krupnozubi dupin (*Ziphius cavirostris* Cuvier, 1823.), nisu imale vidljivih lezija uzrokovanih *Anisakis* spp. infekcijom.

3.2.2. Eksperimentalno zaražavanje štakora

U istraživanju je korišteno 15 odraslih ženki (prosječna masa $197 \pm 13,6$ g) i 10 odraslih mužjaka (prosječna masa $360,2 \pm 86,67$ g) štakora soja Sprague-Dawley. Životinje su bile smještene u plastične kaveze s podlogom od piljevine i kukuruzne stelje, u prostoriji s održavanom temperaturom ~ 22 °C i automatskom izmjenom dnevno-noćnog ciklusa svakih 12 sati.

Eksperimentalno zaražavanje štakora je podijeljeno u dva dijela: i) preliminarni eksperiment s pet točaka uzorkovanja (6, 10, 24, 48 i 72 h nakon inficiranja (pi)) kako bi se odredilo vrijeme prodiranja *Anisakis* spp. ličinke kroz stijenku probavila, proveden na 15 odraslih ženki (3 životinje po točki uzorkovanja); ii) glavni eksperiment s jednom točkom uzorkovanja (6 h pi), proveden na 10 odraslih mužjaka. Neposredno prije infekcije, životinje su anestetizirane kombinacijom anestetika (Ketaminol, Richter Pharma AG, Wels, Austrija; 50-100 mg/kg, ip) i analgetika (Xylapan, Vetoquinol UK Ltd, Buckingham, UK; 5-10 mg/kg, ip). Nakon izostanka refleksa pritiska na šapu, svaka životinja je orogastričnim putem zaražena s po 10 ličinki trećeg stadija (L3) *Anisakis* spp., izoliranima iz ugotice pučinke (*Micromesistius poutassou*), prema ranije opisanom protokolu [94]. U prethodno definiranim vremenskim točkama, životinje su usmrćene primjenom smrtonosne doze anestetika (>150 mg/kg) uz dekapitaciju kao potvrdu smrti. Na svakoj jedinki je obavljena razudba kako bi se utvrdila prisutnost lezija uzrokovanih migracijom ličinke nametnika. Uzorci tkiva štakora iz preliminarnog eksperimenta su fiksirani u 4% otopini paraformaldehida na ledu, za opisivanje lezija klasičnom histopatološkom analizom, imunofluorescencijom i transmisivskom elektronskom mikroskopijom. Uzorci tkiva iz glavnog eksperimenta su pohranjeni u TriReagentu (Ambion Inc., Invitrogen, Carlsbad, CA, SAD) za izolaciju RNA i mjerenje ekspresije miRNA i upalnih biljega, odnosno u 96% etilnom alkoholu za izolaciju ukupne DNA za određivanje količine metilirane DNA. Za kontrolu je uzorkovano nezaraženo tkivo iste jedinke (interna kontrola) kako bi se umanjio utjecaj varijabilnosti između jedinki.

3.3. Opisivanje histopatoloških promjena lezija

3.3.1. Svjetlosna mikroskopija parafinskih rezova

3.3.1.1. Izrada parafinskih rezova

Nakon fiksacije, uzorci tkiva su isprani u fosfatnom puferu (PBS-u) tijekom 90 minuta, uz tri izmjene. Isprani uzorci su potom dehidrirani u seriji otopina etilnog alkohola

rastućih koncentracija (70%, 80%, 96% i 100%), a u svakoj su otopini inkubirani preko noći. Nakon konačne dehidracije tkiva u 100% etilnom alkoholu, uzorci su preko noći inkubirani u kloroformu (u svrhu prosvjetljivanja), nakon čega je uslijedila inkubacija u tekućem parafinu na 60 °C. Uzorci su prvo 1 sat inkubirani u otopini parafina u kloroformu (50 : 50), nakon čega je uslijedila inkubacija u čistom parafinu tijekom 3 sata, uz tri izmjene svježeg parafina. Uzorci su konačno uklopljeni u kalupe sa svježim parafinom te brzo ohlađeni na -8 °C na hladnoj ploči (Leica EG 1130, Leica Microsystems Nussloch GmbH, Nussloch, Njemačka). Tkivni prerezi debljine 5 µm su izrezani na rotacijskom mikrotomu (Leica RM2155, Leica Microsystems Nussloch GmbH, Nussloch, Njemačka), poravnati na vodenoj kupelji zagrijanoj na 45 °C te montirani na adhezivna predmetna stakalca (Polysine Adhesion Slides, ThermoScientific, Waltham, MA, SAD; FLEX IHC microscope slides, Dako, Glostrup, Danska). Rezovi su pohranjeni u zamrzivaču na -20 °C do bojanja.

3.3.1.2. Standardna histološka bojanja

3.3.1.2.1. Hematoksilin i eozin bojanje (H&E)

Nakon deparafiniranja u ksilenu, rezovi su rehidrirani u seriji vodenih otopina etilnog alkohola opadajućih koncentracija (100%, 96%, 70%), isprani u destiliranoj vodi te inkubirani u hematoksilinu 8 minuta. Rezovi su potom isprani 20 minuta u vodovodnoj vodi, s dvije izmjene, nakon čega je uslijedilo bojanje eozinom 3-5 minuta. Nakon bojanja, rezovi su isprani 10 minuta u destiliranoj vodi, dehidrirani u seriji vodenih otopina etilnog alkohola rastućih koncentracija, prosvjetljeni u ksilenu te uklopljeni u kanadskom balzamu (Sigma-Aldrich, St. Louis, MO, SAD) i prekriveni pokrovnim stakalcem. Obojani rezovi su pregledani i fotografirani Olympus BX51 mikroskopom (Olympus Corp., Shinjuku, Tokyo, Japan) opremljenim Olympus DP27 kamerom (Olympus). Kompozitne slike su sastavljene i anotirane korištenjem Photoshop CS5 programa (Adobe Systems, San Jose, CA, SAD).

3.3.1.2.2. Trikromno bojanje po Malloryju

Nakon deparafiniranja u ksilenu i rehidracije u seriji vodenih otopina etilnog alkohola opadajućih koncentracija (100%, 96%, 70%), rezovi su kratko isprani u destiliranoj vodi te inkubirani u hematoksilinu 10 minuta. Rezovi su potom isprani u destiliranoj vodi i vodovodnoj vodi, nakon čega je uslijedilo bojanje kiselim fuksinom 1 minutu uz polagano zagrijavanje na plameniku. Kiseli fuksin je potom ispran uranjanjem stakalaca nekoliko puta

u destiliranu vodu nakon čega su tkivni rezovi diferencirani 5 minuta u 1% fosfomolibdenskoj kiselini. Nakon diferencijacije, rezovi su ponovno kratko isprani u destiliranoj vodi te inkubirani 1 minutu u anilinskom modrilu (po potrebi i duže). Rezovi su konačno isprani u destiliranoj vodi, dehidrirani u vodenim otopinama etilnog alkohola (96%, 100%) te prosvijetljeni 15 minuta u ksilenu, s dvije izmjene te uklopljeni u kanadskom balzamu (Sigma-Aldrich) i prekriveni pokrovnim stakalcem. Obojani rezovi su pregledani i fotografirani kako je ranije navedeno.

3.3.2. Imunofluorescencijsko bojanje

Nakon deparafiniranja i rehidracije, tkivni rezovi su kratko isprani u destiliranoj vodi te kuhani 20 minuta u citratnom puferu Dako Antigen Retrieval Solution (pH = 6,0) (Dako) ili EDTA puferu Dako Antigen Retrieval Solution (pH = 9,0) (Dako) na 95 °C. Nakon hlađenja na sobnu temperaturu, rezovi su isprani u Dako Wash Buffer (Dako) (Tris Buffered Saline (TBS) + 0,05% Tween 20) 10 minuta, uz dvije izmjene, te inkubirani 1 sat u 1% otopini govedeg serumskog albumina (BSA) u PBS-u (Sigma-Aldrich) na sobnoj temperaturi, kako bi se spriječilo nespecifično vezivanje protutijela. Zbog izražene autofluorescencije eritrocita u zelenom kanalu, uzorci bojani sekundarnim protutijelima konjugiranima s AlexaFluor®488 fluoroforom su prije blokiranja s BSA inkubirani 30 minuta s Image-iT™FX pojačivačem signala (Invitrogen, Carlsbad, CA, SAD) te isprani 10 minuta u Dako Wash Buffer, s dvije izmjene. Rezovi su potom inkubirani u otopinama primarnih protutijela (**Tablica 3.**) 1 sat na sobnoj temperaturi ili preko noći na 4 °C. Nakon ispiranja u Dako Wash Buffer 10 minuta, uz dvije izmjene, rezovi su inkubirani u otopinama sekundarnih protutijela (**Tablica 3.**) 1 h na sobnoj temperaturi te ponovno isprani u Dako Wash Buffer 15 minuta, uz tri izmjene. Rezovi su potom inkubirani 1 minutu s DAPI bojom (engl. *4'6-diamidino-2-phenylindole*) (2 µg/ml), koja se vezuje za DNA i boji jezgre plavičasto. Nakon završnog ispiranja u TBS-u rezovi su uklopljeni u fluorescencijski medij Shandon Immu-Mount (Thermo Scientific, Waltham, MA, SAD) i prekriveni pokrovnim stakalcem. Obojani rezovi su pregledani Zeiss Axio ImagerM.1 fluorescencijskim mikroskopom opremljenim AxioCam Mrm Rev3 kamerom (Carl Zeiss AG, Oberkochen, Njemačka). Fotografije su snimljene AxioVision Rel. 4.7 programom (Carl Zeiss AG), a kompozitne slike su sastavljene i anotirane korištenjem Photoshop CS5 programa (Adobe Systems).

3.3.2.1. Protutijela

3.3.2.1.1. Anti-CD3 epsilon protutijelo

Poliklonalno kuniće anti-CD3 epsilon protutijelo prepoznaje epsilon (ϵ) lanac CD3 kompleksa (engl. *cluster of differentiation 3*) miša, štakora, ovce, kokoši, krave, mačke, psa, čovjeka, svinje i pješčanog štakora, s predviđenim prepoznavanjem CD3 epsilon lanca makaki majmuna i svisca. CD3 je membranski proteinski kompleks kojeg čine dva heterodimera sastavljena od gama (γ) i epsilon lanaca, odnosno gama i delta (δ) lanaca. Zajedno s receptorom T stanica (TCR, engl. *T-cell receptor*) i homodimerom zeta (ζ) lanaca, CD3 tvori TCR kompleks koji aktivira T stanice. CD3 proteini su jednaki kod svih populacija T stanica, stoga su pogodni kao biljezi ukupnih T stanica [95,96].

3.3.2.1.2. Anti-CD4 protutijelo

Kuniće poliklonalno anti-CD4 protutijelo prepoznaje CD4 protein miša, štakora i čovjeka. CD4 se vezuje za nepolimorfne regije MHC molekula klase II i služi kao koreceptor za aktivaciju pomagačkih limfocita T (T_H). Iako je primarno eksprimiran na pomagačkim limfocitima T te služi kao biljeg za tu populaciju stanica, CD4 je prisutan i na regulatornim limfocitima T (T_{REG}) te u manjoj mjeri i na membranama mononuklearnih fagocita i nekih dendritičnih stanica [96].

3.3.2.1.3. Anti-CD68 protutijelo

Mišje monoklonalno anti-CD68 protutijelo prepoznaje CD68 protein čovjeka, s predviđenim prepoznavanjem CD68 miša, štakora i kunića. CD68 je visoko glikozilirani transmembranski protein prisutan na membranama lizosoma i kasnih endosoma krvnih monocita i tkivnih makrofaga, uključujući alveolarne makrofage, Kupfferove stanice, mikroglia, osteoklaste, mijeloidne dendritične stanice i višejezgrene orijaške stanice [97,98].

3.3.2.1.4. Anti-FoxP3 protutijelo

Mišje monoklonalno anti-FoxP3 protutijelo reagira s FoxP3 (engl. *forkhead box protein 3*) proteinom čovjeka. FoxP3 je transkripcijski faktor nužan za razvoj i funkciju brojnih

regulatornih T stanica te je zajedno s CD25 fenotipski biljeg za ovu subpopulaciju T stanica [71].

3.3.2.1.5. Anti-iNOS protutijelo

Poliklonalno kuniće anti-iNOS protutijelo prepoznaje inducibilnu sintazu dušikovog oksida (iNOS) miša i štakora. iNOS je jedna od tri sintaze dušikovih oksida eukariotskih organizama. Za razliku od ostale dvije sintaze dušikovih oksida, neuralne (nNOS) i endotelne (eNOS), ovaj enzim nije konstitutivno eksprimiran, već njegova ekspresija značajno poraste kao odgovor na različite patogene, posebno u fagocitima [99].

3.3.2.1.6. Anti-MRP8+MRP14 protutijelo

S100A8 i S100A9 (MRP8 i MRP14, engl. *migration inhibitory factor-related protein*; kalgranulin A i B, kalprotektin kao heterodimer) su alarmini (DAMPs, engl. *damage associated molecular pattern proteins*) koje luče oštećene stanice ili aktivirani granulociti i monociti, a imaju središnju ulogu u posredovanju upalnog odgovora [100]. Za mišje monoklonalno anti-MRP8+MRP14 protutijelo nije određeno prepoznaje li S100A8, S100A9 ili pak njihov heterodimer. Ovo protutijelo reagira s jednim od ova dva proteina ili njihovim dimerom kod miša, štakora, kunića, zamorca, mačke, psa, svinje, majmuna i babuna.

3.3.2.1.7. Anti-IgG protutijelo

Kuniće monoklonalno anti-IgG protutijelo prepoznaje gama teški lanac humanih imunoglobulina. Imunoglobulin G (IgG) je monomerni imunoglobulin prisutan kao četiri podtipa, s funkcijama koje, između ostalih, uključuju opsonizaciju patogena, aktivaciju komplementa i staničnu citotoksičnost ovisnu o protutijelima [101].

3.3.2.1.8. Anti-lipid A LPS protutijelo

Poliklonalno kozje anti-lipid A LPS protutijelo prepoznaje lipid A, hidrofobni dio lipopolisaharida (LPS). LPS tvori vanjsku membranu većine Gram-negativnih bakterija, a lipid A predstavlja njegov unutrašnji sloj na koji se nastavljaju polisaharidne, unutrašnja i vanjska okosnica te O-antigen [102].

Tablica 3. Popis korištenih primarnih i sekundarnih protutijela

	Protutijelo	Klonalnost	Razrjedenje	Kataloški broj	Proizvođač	Uzorci
Primarna protutijela	Kunićje protutijelo za CD3, epsilon lanac	poliklonalno	1:200	ab49943	Abcam, Cambridge, UK	štakori
	Kunićje protutijelo za CD4	poliklonalno	1:200	ab203034		dupini štakori
	Mišje protutijelo za CD68	monoklonalno	1:100	ab955		dupini štakori
	Kunićje protutijelo za <i>forkhead box P3</i>	monoklonalno	1:50	ab450		dupini
	Kunićje protutijelo za inducibilnu sintazu dušikovog oksida	poliklonalno	1:100	ab15323		štakori
	Mišje protutijelo za protein 8 i 14 povezanimas inhibitornim faktorom migracije	monoklonalno	1:100	ab130234		dupini štakori
	Kunićje protutijelo za imunoglobulin G	monoklonalno	1 µg/ml	ab218427		dupini štakori
	Kozje protutijelo za lipid A lipopolisaharida	poliklonalno	1 µg/ml	PA1-73178		ThermoFisher Scientific, Rockford, IL, SAD
Sekundarna protutijela	Magareće protutijelo za kunićji IgG konjugirano AlexaFluor® 594		2 µg/ml	ab150068	Abcam, Cambridge, UK	
	Kozje protutijelo za mišji IgG konjugirano AlexaFluor® 488		2 µg/ml	ab150117		
	Magareće protutijelo za kozji IgG konjugirano AlexaFluor® 594		2 µg/ml	ab150136		

3.3.3. Transmisijska elektronska mikroskopija (TEM)

Komadići lezija uzrokovanih *Anisakis* spp. su nakon fiksacije isprani 1 sat u PBS-u na sobnoj temperaturi, uz dvije izmjene, nakon čega su tijekom 2 sata postfiksirani u 1% vodenoj otopini osmijevog tetroksida (OsO₄) te kratko isprani nekoliko puta u destiliranoj vodi. Uzorci su potom kontrastirani u 2% vodenoj otopini uranil acetata preko noći, nakon čega je uslijedila dehidracija u seriji vodenih otopina acetona rastućih koncentracija (30%, 50%, 70%, 80%, 90%, 95%). Nakon konačne dehidracije u apsolutnom acetonu, uzorci su

prožimani Durcupan smolom (Honeywell-Fluka, Morris Plains, NJ, SAD), najprije u 50% otopini smole u apsolutnom acetonu tijekom 2 sata, a zatim 1 sat u čistoj smoli. Uzorci su potom uklopljeni u kalupe s čistom smolom te tri dana inkubirani u termostatu na 64 °C kako bi se smola polimerizirala. Blokovi tkiva su rezani na ultramikrotomu RMC Products MTX (Boeckeler Instruments, Inc., Tucson, AZ, SAD). Polutanki rezovi debljine 0,5 µm su obojani 1% toluidinskim modrilom te pregledani na svjetlosnom mikroskopu za orijentaciju. Temeljem polutankih prereza određena su područja užeg interesa te su blokovi tkiva izrezani na ultratanke prereze debljine 0,07 µm. Ultratanki prerezi su potom dekomprimirani kloroformom na vodi te postavljeni na bakrene mrežice. Prerezi na mrežicama su potom dvostruko kontrastirani; najprije 4% vodenom otopinom uranil-acetata tijekom 5-15 minuta, a zatim 5-10 min otopinom olovnog-citrata [103]. Mrežice s ultratankim prerezima su pregledane transmisijskim elektronskim mikroskopom Jeol JEM-1400 pri akceleracijskom naponu od 120 kV (Jeol, Akishima, Tokyo, Japan). Kompozitne slike su sastavljene i anotirane korištenjem PhotoShop CS5 programa (Adobe Systems).

3.4. Izolacija RNA, mjerenje ekspresije upalnih biljega i miRNA

3.4.1. Izolacija RNA

Ukupna RNA je izolirana korištenjem TriReagenta (Ambion Inc., Invitrogen, Carlsbad, CA, SAD) prema uputama proizvođača. Tkivo je najprije homogenizirano u 1 mL TriReagenta, s dodatkom nekoliko keramičkih perlica MagNA Lyser Green Beads (Roche Diagnostics GmbH, Mannheim, Njemačka), korištenjem MagNA Lyser uređaja (Roche Diagnostics Ltd., Rotkreuz, Švicarska), uz hlađenje na ledu između dva ciklusa homogenizacije. Homogenat je prebačen u čiste tubice, dodano je 300 µL kloroforma, smjesa je potom izmiješana na vorteksu te inkubirana 15 minuta na sobnoj temperaturi. Nakon 20 minuta centrifugiranja na 13000 okretaja pri 4°C, smjesa TriReagenta i kloroforma se razdvojila na dvije faze, te je gornja vodena faza koja sadrži RNA prebačena u čiste tubice. Na vodenu fazu je potom dodan jednak volumen izopropilnog alkohola kako bi se RNA precipitirala, te je smjesa prvo inkubirana 5 minuta na sobnoj temperaturi, a potom 30 minuta na -80 °C. Smjesa je potom centrifugirana 8 minuta na 13000 okretaja pri 4 °C te je supernatant odbačen, a RNA precipitat (bijeli, želatinozni talog) je ispran u 1 mL 75% etilnog alkohola. Nakon završnog centrifugiranja 5 minuta na 13000 okretaja pri 4 °C, supernatant je odbačen, talog RNA osušen na zraku te otopljen u 20-40 µL Mili-Q vode (Merck Milipore,

Billerica, MA, SAD). Količina i kvaliteta izolirane RNA je provjerena spektrofotometrijski na Genova Nano spektrofotometru (Jenway, Cole-Parmer, Stone, UK) i gel-elektroforezom na 1% agaroznom gelu. Ovako pripremljena RNA je pohranjena na $-80\text{ }^{\circ}\text{C}$ do korištenja.

3.4.2. Sinteza cDNA

Prije sinteze komplementarne DNA (cDNA) na izoliranoj RNA je proveden DNaza tretman korištenjem *DNA-freeTM DNA Removal Kit* (Invitrogen, Carlsbad, CA, SAD) prema uputama proizvođača. Ovaj korak je nužan kako bi se uklonila zaostala genomska DNA te izbjeglo umnažanje iste u kasnijim analizama. Ukratko, reakcijska smjesa je pripremljena u volumenu od 50 μL dodavanjem 10 μg RNA uzorka, 5 μL (0,1 volumen) 10x DNaza I pufera i 1 μL rDNaze I (2U). Tako pripremljena smjesa je inkubirana 30 minuta na $37\text{ }^{\circ}\text{C}$. Potom je u reakcijsku smjesu dodano 5 μL (0,1 volumen) DNaza inaktivacijskog reagensa uz dodatnu inkubaciju 2 minute na sobnoj temperaturi. Cijela smjesa je potom centrifugirana 1,5 minutu na 10000 okretaja, a supernatant s RNA je prebačen u čiste tubice.

Za sintezu cDNA iz glasničke RNA (mRNA) korišten je *High Capacity cDNA Reverse Transcription Kit* (Applied Biosystems, Waltham, MA, SAD) prema uputama proizvođača. Prepisivanje je napravljeno iz 1 μg ukupne RNA, a prije pripreme reakcijske smjese uzorci su razrijeđeni Mili-Q vodom do volumena od 10 μL . Reakcijska smjesa za reverzno prepisivanje je pripremljena na ledu kombiniranjem 2 μL 10x RT pufera, 0,8 μL 25x dNTP mješavine (100 mM), 2 μL 10x RT nasumičnih početnica, 1 μL MultiScribeTM reverzne transkriptaze, 1 μL RNaza inhibitora te 3,2 μL čiste vode (bez nukleaza). Reakcijska smjesa je pomiješana s 10 μL uzorka i inkubirana 10 minuta na $25\text{ }^{\circ}\text{C}$, 120 minuta na $37\text{ }^{\circ}\text{C}$ i 5 minuta na $85\text{ }^{\circ}\text{C}$ za inaktivaciju reverzne transkriptaze.

Za sintezu cDNA iz miRNA frakcije korišten je miScript® II RT Kit (Qiagen, Hilden, Njemačka) prema uputama proizvođača. Prepisivanje je napravljeno iz 1 μg ukupne RNA, uz prethodno razrjeđivanje uzorka do volumena od 10 μL . Reakcijska smjesa za reverzno prepisivanje je pripremljena na ledu kombiniranjem 4 μL 5x miScript HiSpec pufera, 2 μL 10x miScript mješavine nukleotida, 2 μL miScript mješavine reverzne transkriptaze i 2 μL čiste vode. Reakcijska smjesa je pomiješana s 10 μL uzorka te inkubirana 60 minuta na $37\text{ }^{\circ}\text{C}$ i 5 minuta na $95\text{ }^{\circ}\text{C}$ za inaktivaciju reverzne transkriptaze.

3.4.3. Mjerenje ekspresije upalnih biljega

Upalni biljezi su odabrani temeljem transkriptoma štakora zaraženih *Anisakis* spp. [104] i podacima o njihovoj regulaciji posredstvom miRNA. Odabrani upalni biljezi su interleukin 1 beta (*Il1b*), *Il6*, *Il18*, kemokinski ligand s C-C motivom 3 (*Ccl3*), unutar-stanična adhezijska molekula 1 (*Icam1*) i matriks metalopeptidaza 9 (*Mmp9*). Kao referentni (engl. *housekeeping*) geni su odabrani glukoza-6-fosfat izomeraza (*Gpi*) i *vacuolar protein sorting-associated protein 29* (*Vps29*) temeljem njihove stabilnosti u transkriptomu [104] i rezultata analize provedene paketom BestKeeper [105]. Specifične početnice (**Tablica 4.**) za odabrane gene su izrađene korištenjem Primer3 (v. 4.1.0.) web sučelja [106]. Mjerenje ekspresije upalnih biljega je provedeno lančanom reakcijom polimerazom u stvarnom vremenu (engl. *real-time PCR*, *RT-PCR*). Za mjerenje ekspresije je korišten *LightCycler® 480 SYBR Green I Master* kit (Roche Diagnostics, Mannheim, Njemačka), prema uputama proizvođača, na *LightCycler® 480 II* platformi (Roche Diagnostics, Rotkreuz, Švicarska). Reakcijska smjesa je pripravljena kombiniranjem 1,9 μ L čiste vode, po 0,3 μ L F i R početnica (10 mM), 5 μ L *master mix*-a i 2,5 μ L cDNA uzorka prethodno razrijeđenog čistom vodom u omjeru 1 : 20. Ekspresija upalnih biljega za svaki uzorak je mjerena u duplikatu. Lančana reakcija polimerazom je provedena prema sljedećem profilu: i) početna denaturacija 5 minuta na 95 °C, ii) 40 ciklusa od 10 sekundi na 95 °C, prijanjanje početnica (engl. *annealing*) 20 sekundi na 60 °C, produžavanje sintetiziranog lanca 30 sekundi na 75 °C, iii) generiranje krivulje taljenja između 61 °C i 97 °C. Razina fluorescencije je mjerena pri 75 °C nakon svakog od 40 ciklusa umnažanja. Količina transkripata izražena kao C_T (engl. *cycle threshold*) vrijednost je izračunata korištenjem *LightCycler® 480 II* integriranog programa (v. 1.5.1.62).

Tablica 4. Oligonukleotidne početnice korištene za mjerenje ekspresije upalnih biljega

	Naziv početnice	Nukleotidna sekvenca (5' → 3')
Interleukin-1b (<i>Il1b</i>)	Rno_Il1b_F	TCAAGCAGAGCACAGACCTG
	Rno_Il1b_R	ACTGCCATTCTCGACAAGG
Interleukin-6 (<i>Il6</i>)	Rno_Il6_F	GCAAGAGACTTCCAGCCAGT
	Rno_Il6_R	TCTGACAGTGCATCATCGCT
Interleukin-18 (<i>Il18</i>)	Rno_Il18_F	AGGACTGGCTGTGACCCTAT
	Rno_Il18_R	TCCTGGCACACGTTTCTGAA
Matriks metalopeptidaza 9	Rno_Mmp9_F	CCCGAGACCTGAAAACCTCC
	Rno_Mmp9_R	GGCCTTTAGTGTCTCGCTGT
Unutar-stanična	Rno_Icam1_F	CGGTGCTCAGGTATCCATCC

adhezijska molekula 1 (<i>Icam1</i>)	Rno_Icam1_R	CZGTCTTCCCAATGTCGCT
Kemokinski ligand s C-C motivom 3 (<i>Ccl3</i>)	Rno_Ccl3_F Rno_Ccl3_R	CACCCTCTGTTACCTGCTCA ATCTGCCGGTTTCTCTTGGT
Vacuolar protein sorting- associated protein 29 (<i>Vps29</i>)	Rno_Vps29_F Rno_Vps29_R	TGGTGAACGGAATCCC GGACATCACCAGCCAGAGTC
Glukoza-6-fosfat izomeraza (<i>Gpi</i>)	Rno_Gpi_F Rno_Gpi_R	GACGTGATGCCAGAGGTCAA GTTTTGGCAATGTGGGTCCC

3.4.4. Mjerenje ekspresije miRNA

Za mjerenje ekspresije miRNA korištene su komercijalno dostupne gotove ploče *miRNA PCR Array Rat Immunopathology (MIRN-104ZF)* (Qiagen, Hilden, Njemačka) koje sadrže 84 miRNA diferencijalno eksprimirane tijekom normalnih i patoloških odgovora imunskog sustava. Ploče sadrže i dodatan set od 12 miRNA za normalizaciju i izračun relativne kvantifikacije, procjenu uspješnosti reakcije reverznog prepisivanja i procjenu uspješnosti lančane reakcije polimerazom. Mjerenje ekspresije miRNA je provedeno RT-PCR metodom. Za mjerenje ekspresije je korišten *miScript® SYBR® Green PCR Kit za miScript miRNA PCR Array* (Qiagen, Hilden, Njemačka), prema uputama proizvođača za LightCycler® 480 II platformu (Roche Diagnostics). Reakcijska smjesa je pripravljena kombiniranjem 1375 µL 2x *QuantiTect SYBR Green PCR Master Mix-a*, 275 µL 10x *miScript univerzalne početnice* (R početnica), 1000 µL čiste vode (bez nukleaza) i 100 µL cDNA uzorka prethodno razrijeđenog u omjeru 1 : 10. Tako pripravljena reakcijska smjesa je ravnomjerno raspoređena na ploču, po 25 µL u svaku jažicu koja sadrži specifičnu F početnicu za svaku miRNA. Lančana reakcija polimerazom je provedena prema sljedećem profilu: i) početna aktivacija 15 minuta na 95 °C (aktivacija *HotStarTaq® DNA polimeraze*), ii) 45 ciklusa od 15 sekundi na 94 °C, prijanjanje početnica (engl. *annealing*) 30 sekundi na 55 °C, produžavanje sintetiziranog lanca 30 sekundi na 70 °C, iii) generiranje krivulje taljenja između 61 °C i 97 °C. Razina fluorescencije je mjerena pri 70 °C nakon svakog od 45 ciklusa umnažanja. Količina transkripata izražena kao C_T (engl. *cycle threshold*) vrijednost je izračunata korištenjem LightCycler® 480 II integriranog programa (v. 1.5.1.62).

3.5. Izolacija DNA i mjerenje količine metilirane DNA

3.5.1. Izolacija DNA

Neposredno prije izolacije, uzorci lezija štakora fiksirani u 96% etilnom alkoholu su kratko isprani u destiliranoj vodi. Za izolaciju ukupne genomske DNA je korišten *DNeasy Blood and Tissue Kit* (Qiagen, Hilden, Njemačka), prema uputama proizvođača. U tubicu s 20 mg tkiva je dodano 180 μL ATL pufera (lizirajući pufer) i 20 μL proteinaze K te su uzorci inkubirani na 56 °C uz treskanje do potpune lize tkiva. U tubice s uzorkom je potom dodano 200 μL AL pufera, smjesa je temeljito izmiješana na vorteksu te inkubirana dodatnih 10 minuta na 56 °C. Potom je u smjesu dodano 200 μL 96% etilnog alkohola te je ukupni volumen prebačen na kolone s filter membranom umetnute u sabirne tubice i centrifugiran 1 minutu na 8000 okretaja. Centrifugiranjem izolirana DNA zaostaje na filter membrani, a otopina pufera i alkohola se prolaskom kroz membranu nakuplja u sabirnim tubicama. Kolona s filter membranom je potom prebačena u čistu sabirnu tubicu i na membranu je dodano 500 μL AW1 pufera (pufer za ispiranje) nakon čega je uslijedilo ponovno centrifugiranje 1 minutu na 8000 okretaja. Zatim je kolona s filter membranom prebačena u čistu sabirnu tubicu i na membranu je dodano 500 μL AW2 pufera (pufer za ispiranje). Nakon 3 minute centrifugiranja na 14000 okretaja, kolona s filter membranom je prebačena u čistu tubicu i na kolonu je dodano 50 μL AE pufera (elucijski pufer). Nakon 1 minute inkubacije na sobnoj temperaturi, tubice s kolonama su centrifugirane 1 minutu na 8000 okretaja kako bi se DNA zaostala na filter membrani eluirala. Ovako pripremljenoj DNA je izmjerena količina i kakvoća kako je ranije navedeno. Izolirana DNA je pohranjena u zamrzivaču na -20 °C do korištenja.

3.5.2. Određivanje količine metilirane DNA

Za određivanje količine ukupne metilirane DNA korišten je *Methylated DNA Quantification Kit (Colorimetric)* (ab117128, Abcam, Cambridge, UK), prema uputama proizvođača. Neposredno prije postupka određivanja količine metilirane DNA, uzorci DNA su razrijeđeni na ukupnu količinu od 100 ng te su pripremljena serijska razrjeđenja pozitivne kontrole (0,5, 1, 2, 5, 10 ng/ μL). U svaku jažicu prozirne mikrotitarske ploče otpipetirano je 80 μL otopine za vezivanje. U jažice je potom pojedinačno dodan po 1 μL negativne kontrole i po 1 μL iz svakog razrjeđenja pozitivne kontrole kao i 100 ng DNA uzorka. Sva mjerenja su rađena u duplikatu. Uzorci su potom inkubirani 90 minuta na 37 °C. Zatim je otopina za

vezivanje uklonjena te je svaka jažica isprana s 3 x 150 μ L pufera za ispiranje. Nakon ispiranja, u svaku jažicu je dodano po 50 μ L primarnoga protutijela (1 : 1000) (*capture antibody*) te su uzorci inkubirani 60 minuta na sobnoj temperaturi. Nakon uklanjanja primarnog protutijela, uzorci su isprani s 3 x 150 μ L pufera za ispiranje, u svaku jažicu je potom dodano 50 μ L sekundarnog protutijela (1:2000) (*detection antibody*) te su uzorci inkubirani 30 minuta na sobnoj temperaturi. Nakon ispiranja s 4 x 150 μ L pufera za ispiranje, u svaku jažicu je otpipetirano po 50 μ L otopine pojačivača (1 : 5000) te su uzorci inkubirani dodatnih 30 minuta na sobnoj temperaturi. Uzorci su zatim isprani s 5 x 150 μ L pufera za ispiranje. U svaku jažicu je dodano 100 μ L otopine za razvijanje te su uzorci inkubirani 1-10 minuta u mraku uz praćenje promjene boje. U prisutnosti dovoljne količine metilirane DNA otopina za razvijanje promijeni boju u plavu. Nakon što je pozitivna kontrola poprimila srednje tamnu plavu boju u svaku jažicu je dodano po 50 μ L otopine za zaustavljanje enzimatske reakcije (promjena boje u žutu). Po završetku testa u čitaču mikrotitarskih ploči Microplate Photometer MPP-96 (Biosan, Riga, Latvija) očitana je absorbancija na 450 nm. Iz očitavanja za razrjeđenja pozitivne kontrole linearnom regresijom u MS Excelu 365 (Microsoft, Redmond, WA, SAD) izračunat je nagib pravca, a količina metilirane DNA u uzorcima je izračunata prema formuli:

$$5 - mC (ng) = \frac{(OD \text{ uzorka} - OD \text{ negativne kontrole})}{\text{nagib pravca} \times 2}$$

gdje 5-mC označava 5-metilcitozin, a OD optičku gustoću (engl. *optical density*).

3.6. Statistički postupci

Za log₂ transformaciju i analizu diferencijalne ekspresije miRNA i upalnih biljega korišten je paket *limma* ([107]) za program R (ver. 3.4.2) [108]. Temeljem rezultata analize glavnih komponenti (PCA, engl. *principal component analysis*) (nije prikazano) uzorak RN10_3K (nezaraženo crijevo) je isključen iz daljnjih analiza. Analiza ekspresije miRNA i upalnih biljega je napravljena odvojeno za svako tkivo (želudac, crijevo) korištenjem uparenog dizajna, koji uzima u obzir činjenicu da nezaraženo (kontrolno) tkivo potječe iz iste životinje kao i zaraženo tkivo. Stopa promjene ekspresije (FC, engl. *fold-change*) veća od 2 ($\log_2 FC \geq 1$) je smatrana biološki značajnom, dok je razina statističke značajnosti određena prema prilagođenoj *p*-vrijednosti < 0,05. Vizualizacija rezultata analize ekspresije miRNA i upalnih biljega je napravljena u paketima *ggplot2* [109], odnosno *gplots* [110] za program R.

Razlike u količini metilirane DNA između zaraženih i nezaraženih želudaca i crijeva testirane su Wilcoxonovim testom rangova zavisnih uzoraka u programu R. Ovaj neparametrijski test je pogodan za usporedbu srednjih rangova između uparenih uzoraka kao što je slučaj u ovom istraživanju. Test također ne pretpostavlja normalnu (Gaussovu) razdiobu podataka.

4. Rezultati

4.1. Krajnji domaćin (kitovi zubani)

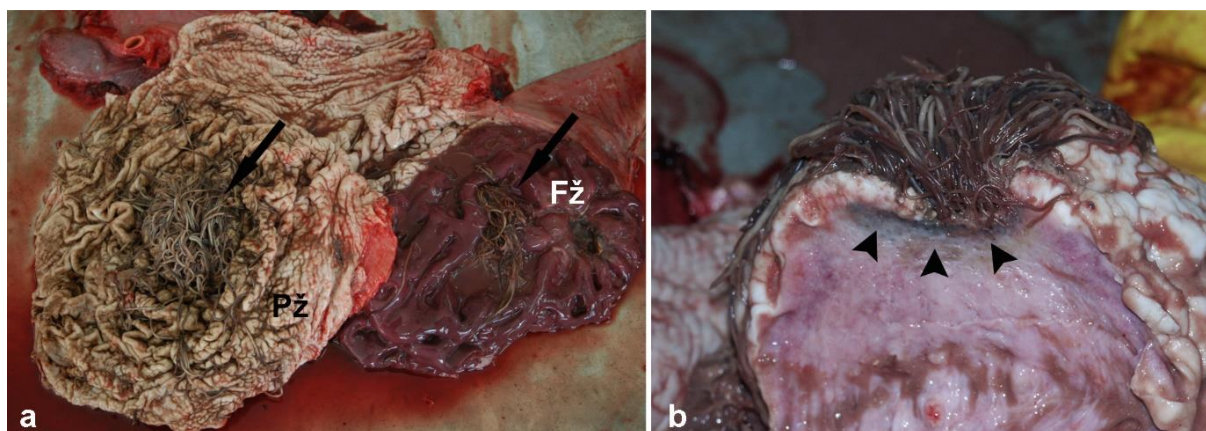
U razdoblju od 1990. godine, otkada se provodi uzorkovanje lešina morskih sisavaca na istočnoj obali Jadranskog mora, do 2018. ukupno je prijavljeno 449 uginulih morskih sisavaca. Lezije probavnog sustava uzorkovane su od ukupno 42 životinje, od čega je 13 slučajeva uzrokovano *Anisakis* spp. nametnicima. Podaci o vrsti, dobi, spolu i tjelesnim mjerama uzorkovanih životinja su prikazani u **Tablica 5**.

Tablica 5. Vrsta, dob, spol i tjelesne mjere 13 uzorkovanih jedinki kitova zubana s lezijama probavnog sustava uzrokovanih *Anisakis* spp. nametnicima. *Tt*: *Tursiops truncatus*; *Sc*: *Stenella coeruleoalba*

Oznaka dupina	Vrsta	Spol	Dob (godine)	Ukupna tjelesna dužina (cm)	Tjelesna masa (kg)
D25	<i>Tt</i>	F	23	278	228
D40	<i>Tt</i>	M	13	288	288
D71	<i>Sc</i>	M	13	208	99
D99	<i>Tt</i>	M	12	256	249
D143	<i>Tt</i>	M	20	263	163,5
D177	<i>Tt</i>	M	19	322	234
D206	<i>Tt</i>	F	/	210	119
D211	<i>Tt</i>	M	/	302	232
D212	<i>Tt</i>	M	20	299	245
D232	<i>Tt</i>	F	19	273	247
D259	<i>Sc</i>	F	17	210	73
D411	<i>Sc</i>	F	/	196	57
D419	<i>Sc</i>	M	/	213	67

Kod glavnine životinja (n = 10) lezije uzrokovane prisutnošću *Anisakis* spp. nametnika bile su prisutne u prvoj želučanoj komori (predželudac), dok su samo kod dvije životinje lezije bile prisutne u drugoj želučanoj komori (glavni/fundusni želudac). Kod tri životinje, od ukupnog broja uzorkovanih (n = 13), lezije su bile prisutne u obje želučane komore. Lezije nisu zabilježene u trećoj želučanoj komori (pilorični želudac), dok su kod jedne životinje lezije uzrokovane *Anisakis* nametnicima bile prisutne u jejunumu u neposrednoj blizini Peyerove ploče. Veći ili manji snopovi nametnika, prihvaćenih u stijenku želuca, slobodnim su krajem visjeli u lumen, uzrokujući djelomičnu opstrukciju kod težih infekcija (**Slika 6. a**). Na mjestu prihvata, sluznica je bila ulcerirana, dok je u podsluznici na mjestu prihvata bio

vidljiv tanki sloj tamnog, nekrotičnog tkiva. Podsluznica je često bila značajno zadebljala i edematozna (Slika 6. b).



Slika 6. Nalazi prilikom razudbe dupina. a) Nakupine odraslih nametnika (strelice) prihvaćenih u stijenku predželuca (Pž) i fundusnog želuca (Fž). b) Poprečni presjek kroz leziju s brojnim nametnicima prihvaćenima u stijenku želuca. Na mjestu prihvata vidljiv je tamni sloj nekrotičnog tkiva (vrhovi strelica) dok je podsluznica izrazito zadebljala.

4.1.1. Histopatologija *Anisakis* spp. lezija

Lezije uzrokovane prisutnošću *Anisakis* nametnika najčešće su zahvaćale duboke slojeve sluznice, laminu propriju i *muscularis mucosae*, te podsluznicu. Različiti razvojni stadiji nametnika, ili ostaci koji su uključivali dijelove tijela ili samo kutikulu, bili su prisutni. Svi nalazi su obuhvaćeni u **Tablica 6.**

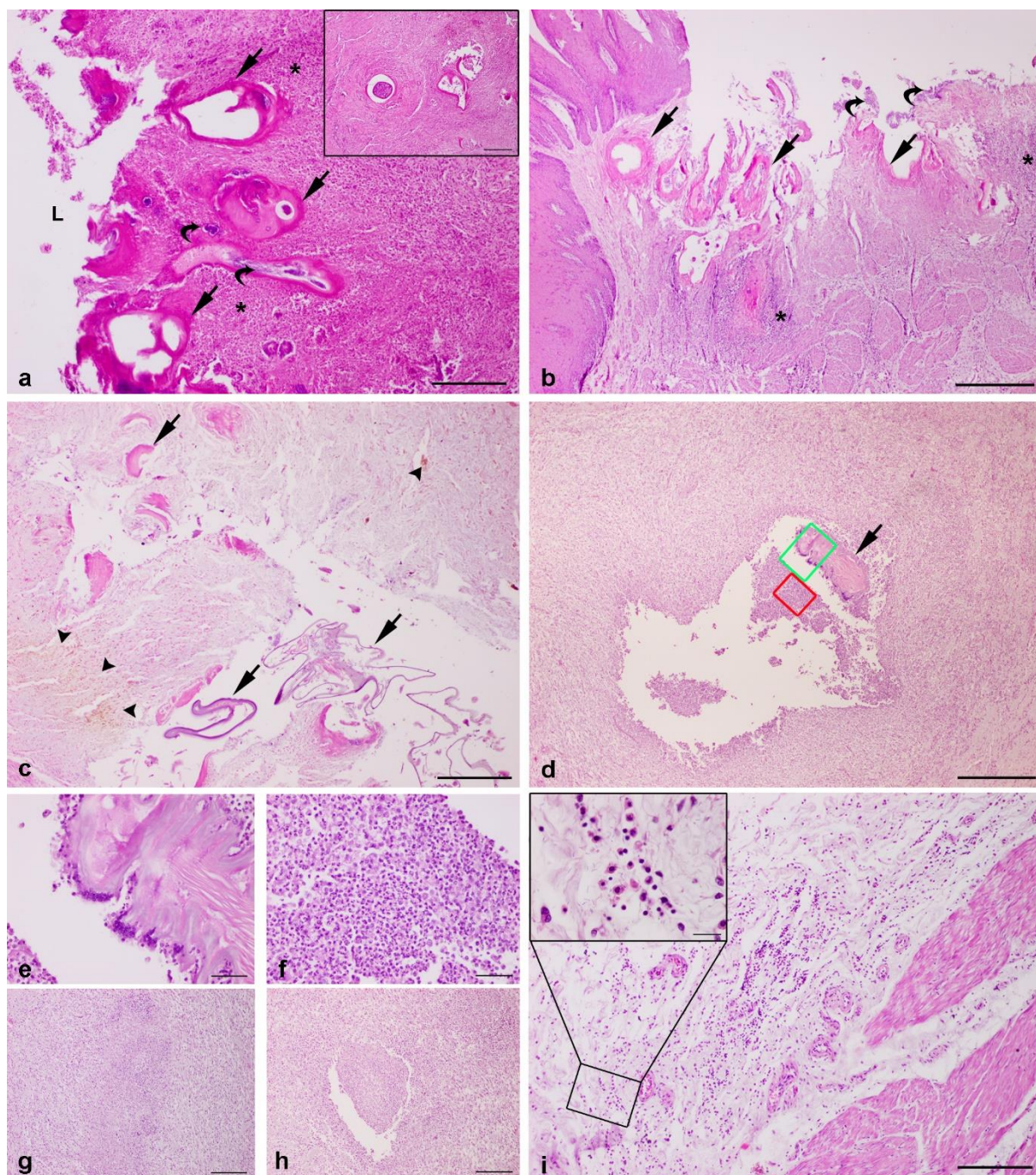
Tablica 6. Lezije probavnog sustava krajnjeg domaćina uzrokovane prisutnošću *Anisakis* spp. nametnika. *Tt*: *Tursiops truncatus*; *Sc* *Stenella coeruleoalba*; Ug: ulcerozni gastritis; Fg: fibrozni gastritis; Gg: granulomatozni gastritis; Lp: limfoplazmatični infiltrat; Eo: eozinofilni infiltrat; Hc: histiocitni infiltrat.

Oznaka dupina	Vrsta	Organ	Tip lezije	Ostale napomene
D25	<i>Tt</i>	Predželudac	Ug	Fokalan, izražen
D40	<i>Tt</i>	Žljezdani želudac	Fg	Izražen, umjeren do obilan Lp, Hc i Eo infiltrat
D71	<i>Sc</i>	Predželudac	Fibroza	Fokalna, blaga
D99	<i>Tt</i>	Predželudac	Ug	Lp i Eo infiltrat, bakterije
D143	<i>Tt</i>	Predželudac Žljezdani želudac	Ug Ug	Lp i Eo infiltrat, bakterije, edem <i>muscularis mucosae</i>
D177	<i>Tt</i>	Predželudac	Ug	Lp i Eo infiltrat, bakterije
D206	<i>Tt</i>	Predželudac Žljezdani	Gg Gg	Multifokalan, kroničan, umjeren, fokalno umjeren edem <i>muscularis mucosae</i> , Eo

		želudac		infiltrat Multifokalan do konfluentan, umjeren, kroničan
D211	<i>Tt</i>	Žljezdani želudac	Gg	Kroničan, blag
D212	<i>Tt</i>	Predželudac Žljezdani želudac	Edem Fg	Difuzan, umjeren Blagi Lp i Hc infiltrat
D232	<i>Tt</i>	Predželudac	Ug	Multifokalan, kroničan s fokalnom ulceracijom sluznice, Lp i Eo infiltrat, bakterije
D259	<i>Sc</i>	Jejunum	Jejunitis	Granulomatozni, multifokalan, kroničan, umjeren
D411	<i>Sc</i>	Predželudac	Ug	Multifokalan, izražen, Lp i Hc infiltrat, bakterije u podsluznici
D419	<i>Sc</i>	Predželudac	Ug	Multifokalan, izražen, Lp i Hc infiltrat, jaka piogranulomatozna upala u podsluznici

Histopatološki, glavina se lezija očitovala dubokim ulceracijama sluznice s potpunim gubitkom keratiniziranog epitela u predželucu i žljezdanog epitela u glavnom/fundusnom želucu (**Slika 7. a**). Ulceracije su bile praćene obilnim mješovitim upalnim infiltratom u podsluznici, sačinjenim najčešće od eozinofila, limfocita i plazma stanica te proliferacijom vezivnog tkiva (**Slika 7. a**). Dublje u podsluznici, prisutnost nametnika je inducirala formiranje granuloma s vidljivim degradiranim ostacima nametnika ili kutikule u središtu (**Slika 7. a**, umetak). Kod izraženijih infekcija, ulceracije sluznice su bile praćene fokalnom nekrozom podsluzničkog tkiva s umjerenim krvarenjima i obilnim mješovitim upalnim infiltratom, koji se sastojao od limfocita, plazma stanica, makrofaga i degradiranih neutrofila s piknotičnim jezgrama (**Slika 7. b**). Ostaci nametnika su često bili okruženi kolonijama bakterija (**Slika 7. a i b**). Povremeno su u podsluznici, neposredno ispod ulceracija, bila prisutna manja područja akumulacije pigmenta nalik hemosiderinu (**Slika 7. c**). Kod dvije jedinice dobrog dupina je u fundusnom želucu, odnosno, predželucu i fundusnom želucu zabilježen kroničan, multifokalan do konfluentan, granulomatozni gastritis s eozinofilnim infiltratom i fokalnim edemom *muscularis mucosae*. Dodatno, kod jedne jedinice plavobijelog dupina je zabilježen multifokalan, kroničan granulomatozni jejunitis. Značajnije promjene u vidu multifokalne, jake piogranulomatozne upale uočene su u predželucu jedinice plavobijelog dupina. Dok je sluznica bila duboko ulcerirana, u podsluznici su formirani veliki granulomi oko degradiranih ostataka nametnika s jakim gnojnom upalom (**Slika 7. d**). Cijelo područje granuloma je bilo infiltrirano obilnim mješovitim upalnim infiltratom, koji se

sastojao pretežito od neutrofila, makrofaga i divovskih stanica, te rijetkih limfocita i plazma stanica. Nakupljanje makrofaga i divovskih stanica, te u manjoj mjeri neutrofila, je bilo osobito izraženo na površini kutikule nametnika (**Slika 7. e**), dok su u središtu granuloma oko samog nametnika bila prisutna područja izraženijih nakupljanja neutrofila, od čega veliki broj degradiranih neutrofila s piknotičnim jezgrama (**Slika 7. f**). Fokalno, na periferiji jednog od većih granuloma prisutno je bilo i opsežnije krvarenje. Dublje u podsluznici, prema mišićnom sloju (*muscularis externa*) bilo je prisutno još nekoliko područja jače piogranulomatozne upale, s nešto manjim brojem neutrofila i makrofaga, ali bez vidljivih ostataka nametnika (**Slika 7. g i h**). Dodatni veći ili manji granulomi formirali su se i drugdje u podsluznici oko ostataka nametnika, s obilnim upalnim infiltratom koji se sastojao prvenstveno od makrofaga, limfocita i plazma stanica te većeg broja divovskih stanica. Kod jedne jedinke plavobijelog dupina, duboko u podsluznici uočene su mnogobrojne pojedinačne štapićaste bakterije. Cijelo područje je bilo infiltrirano većim brojem makrofaga i limfocita te osobito plazma stanicama (**Slika 7. i**).

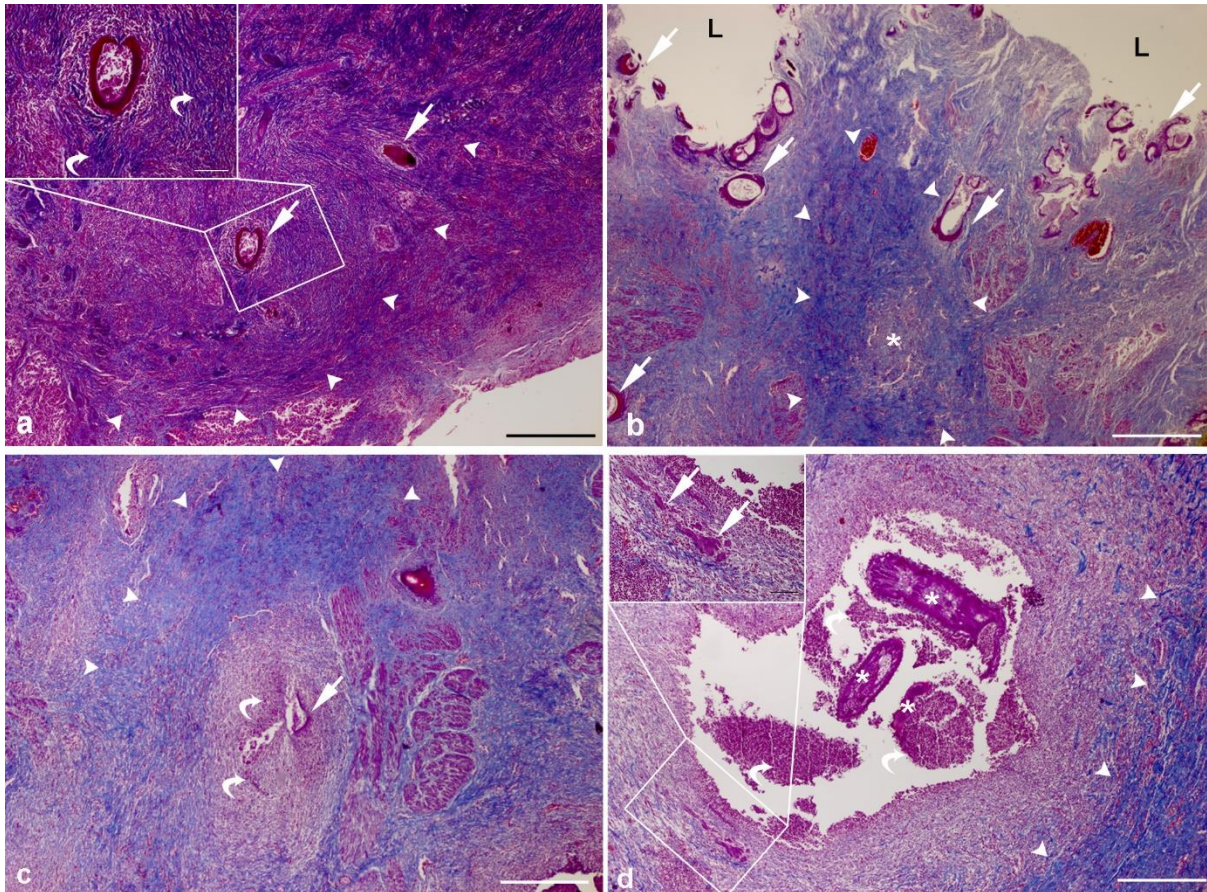


Slika 7. Histopatološki nalazi lezija probavnog sustava krajnjeg domaćina uzrokovanih *Anisakis* spp. nametnicima. **a|** Ulcerativni gastritis u fundusnom želucu dobrog dupina s potpunim gubitkom sluznice. U podsluznici su prisutni brojni ostaci nametnika (strelice) okruženi kolonijama bakterija (zakrivljene strelice) te obilnim upalnim infiltratom i proliferirajućim vezivnim tkivom (zvjezdica); L: lumen želuca. Umetak: granulomi dublje u podsluznici, formirani oko ostataka nametnika. **b|** Ulcerozni gastritis u predželucu plavobijelog dupina. Tkivo podsluznice neposredno ispod ulceracije je nekrotično te infiltrirano obilnim mješovitim upalnim infiltratom (zvjezdice) s brojnim degradiranim stanicama. Oko ostataka nametnika (strelice) uočava se proliferacija bakterijskih kolonija (zakrivljene strelice). **c|** Duboka ulceracija sluznice predželuca plavobijelog dupina s ostacima nametnika i kutikule (strelice) te akumulacijom smeđeg pigmenta nalik hemosiderinu (vrhovi strelica). **d|** Veliki granulom u podsluznici predželuca plavobijelog dupina s ostatkom nametnika (strelica) i područjima jake piogranulomatozne upale u središtu.

e| Detalj slike iz d| označen zelenim pravokutnikom. Brojni makrofagi i divovske stanice pričvršćeni na površini ostataka nametnika. f| Detalj slike iz d| označen crvenim pravokutnikom. Područje izraženijeg nakupljanja neutrofila i u manjoj mjeri makrofaga; velik broj neutrofila je degradiran s piknotičnim jezgrama. g| i h| Granulomi duboko u podsluznici, prema vanjskom mišićnom sloju, s nakupljanjem gnoja i bez vidljivih ostataka nametnika. i| Podsluznica predželuca plavobijelog dupina s proliferacijom bakterijskih stanica i obilnim upalnim infiltratom sastavljenim pretežno od limfocita, plazma stanica i makrofaga. Detalj: veliko povećanje upalnog infiltrata u podsluznici. Hematoksilin/eozin bojanje, mjerna ljestvica: a, a umetak, c, g, h, i = 200 μm , b i d = 500 μm , e i f = 50 μm , i umetak = 20 μm .

4.1.2. Trikromno bojanje po Malloryju

Trikromnim bojanjem po Malloryju utvrđena je prisutnost opsežne fibroze u području lezija uzrokovanih prisutnošću *Anisakis* nametnika (**Slika 8.**). Umjerena multifokalna fibroza bila je prisutna u području manjih granuloma u podsluznici fundusnog želuca, formiranih oko ostataka kutikule nametnika (**Slika 8. a**). Multifokalna do konfluentna područja fibroze su bila prisutna u podsluznici predželuca plavobijelog dupina s jakom piogranulomatoznom upalom. Izražena proliferacija vezivnog tkiva je uočena u podsluznici neposredno ispod duboke ulceracije sluznice i oko manjih granuloma bez vidljivih ostataka nametnika (**Slika 8. b**). Jednako tako, područja opsežne fibroze su bila prisutna i oko granuloma s vidljivim ostacima nametnika s prodorom u vanjski mišićni sloj (*muscularis externa*) (**Slika 8. c**). Najizraženija fibroza je uočena oko velikog granuloma u podsluznici s vidljivih nekoliko ostataka nametnika i gnojnom upalom u sredini granuloma (**Slika 8. d**).

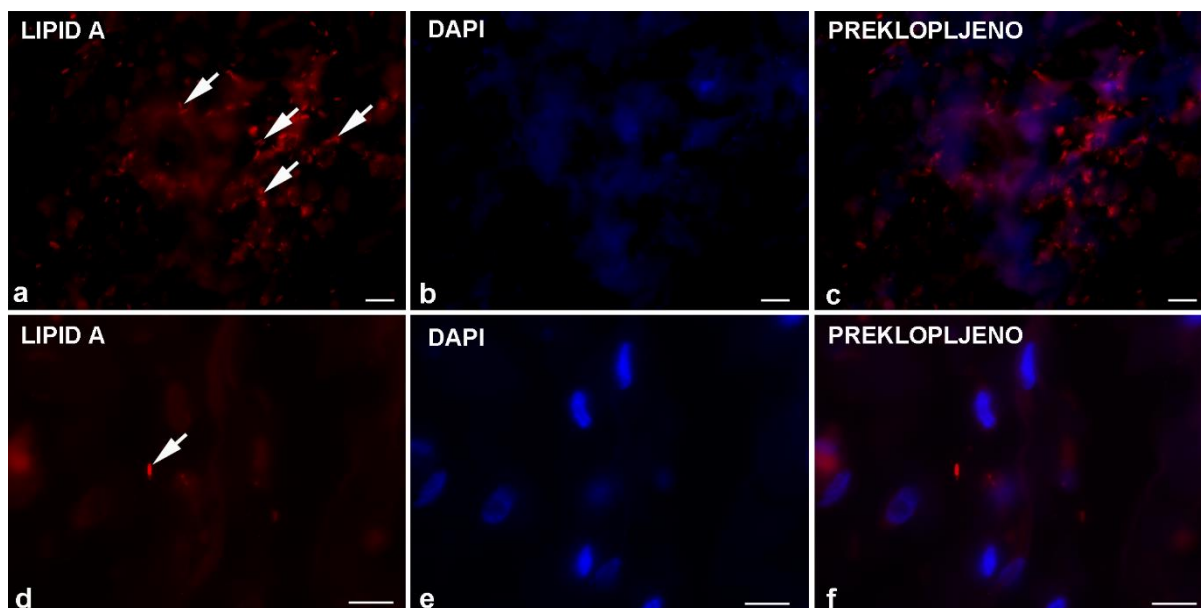


Slika 8. Fibroza u lezijama probavnog sustava krajnjeg domaćina uzrokovanim *Anisakis* spp. nametnicima. a| Umjerena multifokalna fibroza (vrhovi strelica) u području manjih granuloma nastalih oko ostataka kutikule nametnika (strelice) u podsluznici fundusnog želuca dobrog dupina. Umetak: detalj granuloma s izraženim odlaganjem kolagena (zakrivljene strelice) neposredno uz zaostalu kutikulu nametnika. b| Multifokalna do konfluentna fibroza (vrhovi strelica) u podsluznici predželuca plavobijelog dupina, neposredno ispod duboke ulceracije sluznice s brojnim ostacima nametnika (strelice) i u području manjeg granuloma (zvjezdica) bez vidljivih ostataka nametnika; L: lumen želuca. c| Izražena fibroza (vrhovi strelica) u području velikog granuloma u podsluznici predželuca plavobijelog dupina, s vidljivim ostatkom kutikule nametnika u središtu (strelica) i obilnim upalnim infiltratom (zakrivljene strelice). d| Opsežna fibroza u području velikog granuloma s ostacima nametnika (zvjezdica) i područjima gnojne upale (zakrivljene strelice). Na periferiji granuloma je vidljivo obilno odlaganje kolagena (vrhovi strelica). Umetak: detalj obilnog upalnog infiltrata s nekoliko divovskih stanica (strelice) pomiješanog s manjim brojem kolagenih vlakana. Bojanje po Malloryju, mjerna ljestvica: a, b, c, d = 500 μm , a i d, umetak = 100 μm .

4.1.3. Imunofluorescencija

Imunofluorescenijsko bojanje lezija uzrokovanih *Anisakis* spp. infekcijom rezultiralo je pozitivnim signalom samo za anti-lipid A LPS protutijelo. Bojanje ostalim protutijelima (anti-CD4, -CD68, -FoxP3, -S100A8/A9, -IgG) nije rezultiralo zadovoljavajućim signalima, kojima bi jednoznačno bila potvrđena imunoreaktivnost, stoga su ova protutijela izostavljena iz daljnje interpretacije.

Bojanjem anti-lipid A LPS protutijelom utvrđena je prisutnost velikog broja bakterija u podsluznici predželuca plavobijelog dupina neposredno ispod duboke ulceracije (**Slika 9. a, b, c**). Bojanje DAPI-jem rezultiralo je magličastim plavim obojenjem, bez jasnih struktura koje bi upućivale na prisutnost staničnih jezgara, ukazujući na opsežnu nekrozu u zahvaćenom području. Zbog toga nije bilo moguće utvrditi preciznu lokalizaciju bakterija u odnosu na druge strukture u podsluznici, poput krvnih žila. Bakterije su bile prisutne i dublje u podsluznici, ali u znatno manjem broju (**Slika 9. d, e, f**). Stanične jezgre su u području izgledale intaktne, ne ukazujući na uznapredovale nekrotične procese.



Slika 9. Reprezentativne mikrofotografije imunofluorescencijskog bojanja za lipid A LPS. a) Brojne bakterije (strelice) u podsluznici predželuca plavobijelog dupina, ispod duboke ulceracije. **b)** Magličasto plavo obojenje DAPI-jem bez prisutnosti jezgara. **c)** Preklopljena slika od **a)** i **b)**. **d)** Rijetke bakterije (strelica) dublje u podsluznici predželuca plavo bijelog dupina. **e)** Stanične jezgre obojene DAPI-jem. **f)** Preklopljena slika od **d)** i **e)**. Imunofluorescencija, mjerna ljestvica = 10 μ m.

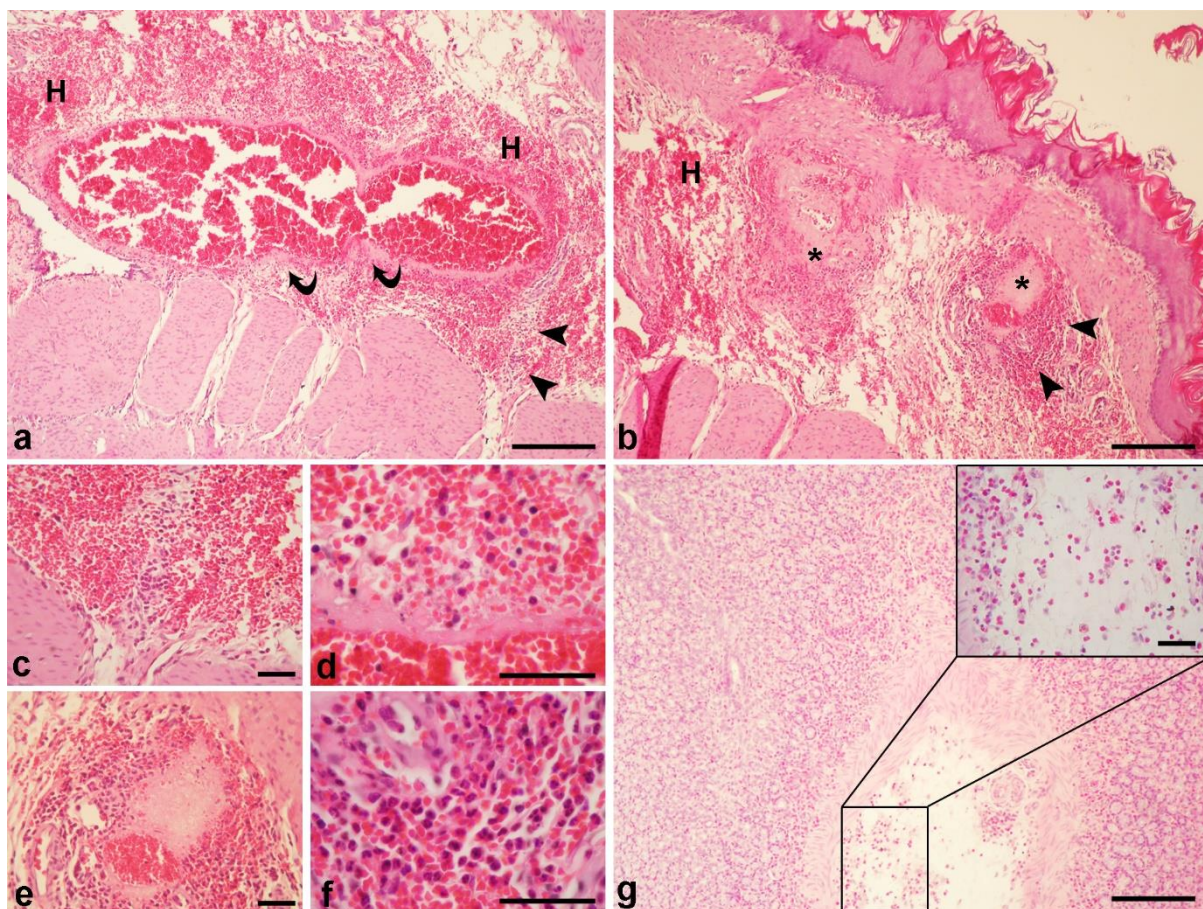
4.2. Slučajni domaćin (štakor)

Preliminarnim eksperimentom je utvrđeno kratko trajanje *Anisakis* spp. infekcije u štakorima. Glavnina ličinki kojima su eksperimentalne životinje zaražene (~70%) napustila je domaćina unutar prvih 24 sata nakon zaražavanja (pi), prolaskom kroz lumen probavnog sustava, potpomognuta peristaltikom crijeva, i bez vidljivih oštećenja tkiva domaćina ili migracijom kroz stijenku probavnog sustava domaćina. Glavnina migrirajućih ličinki probijala je stijenku želuca, uzrokujući umjerena do opsežna krvarenja. Ostatak ličinki je migrirao kroz stijenku tankog crijeva, cekuma ili debelog crijeva. Kod tri životinje (dvije iz preliminarnog, jedna iz glavnog eksperimenta), ličinke su nađene zabodene u mišiće trbušnog zida, uzrokujući blaga krvarenja vidljiva prilikom sekcije životinja. Povremeno, ličinke koje nisu napustile domaćina defekacijom nađene su u trbušnoj šupljini zabodene u trbušno masno tkivo ili u tijeku spiralizacije na unutrašnjim organima (jetra, slezena).

4.2.1. Histopatologija *Anisakis* spp. lezija u štakoru

Lezije uzrokovane migracijom *Anisakis* ličinki su opažene u želucu, crijevu i mišiću štakora.

Migracija ličinki kroz stijenku želuca uzrokovala je umjerena do opsežna krvarenja u podsluznici, rijetko s fokalnom do konfluentnom fibrinoidnom (vaskularnom) nekrozom (**Slika 10. a, b**). Krvarenja su bila praćena umjerenim do obilnim mješovitim upalnim infiltratom koji su činili neutrofilni granulociti (neutrofili), makrofagi, limfociti i eozinofilni granulociti (eozinofili). Kod životinja eutanaziranih u prve dvije vremenske točke uzorkovanja (6 h i 10 h pi), neutrofili su činili glavninu upalnog infiltrata (**Slika 10. c, d**) s rijetkim eozinofilima raspršenima u lamini propriji. Neutrofili, i povremeni makrofazi, su bili posebno brojni neposredno uz velika područja nekroze oko krvnih žila (**Slika 10. e, f**). Kod životinja eutanaziranih u kasnijim vremenskim točkama uzorkovanja eozinofilni infiltrat u lamini propriji i podsluznici je bio izraženiji s vidljivo manjim brojem neutrofila (**Slika 10. g, g umetak**).

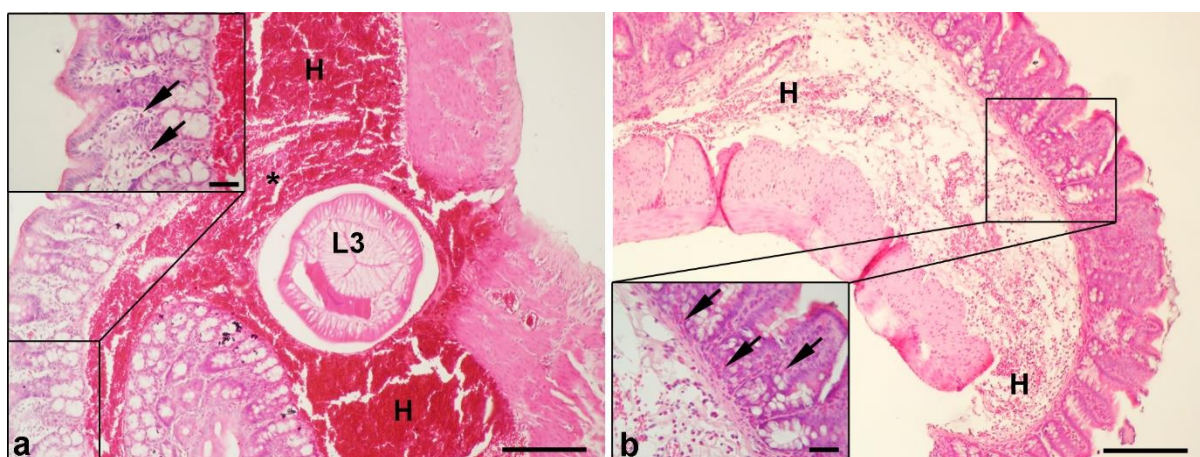


Slika 10. Histopatološke promjene u želucu štakora zaraženih ličinkom trećeg stadija (L3) *Anisakis* spp. **a|** Opsežno krvarenje (H) u podsluznici želuca s fibrinoidnom vaskularnom nekrozom (zakrivljene strelice) i obilnim neutrofilnim infiltratom dublje u podsluznici, prema *muscularis externa* (vrhovi strelica). **b|** Opsežno krvarenje (H) u podsluznici kardijalnog dijela želuca s većim područjima perivaskularne fibrinoidne nekroze (zvjezdice) okružanima obilnim upalnim infiltratom (vrhovi strelica). **c|** Neutrofilni infiltrat iz **a|**. **d|** Veće povećanje fibrinoidne nekroze krvne žile iz **a|** s brojnim neutrofilima i limfocitima u lumenu žile. **e|** Veće povećanje područja perivaskularne nekroze iz **b|**. **f|** Veliko povećanje upalnog infiltrata iz **b|** kojim dominiraju neutrofili s umjerenim brojem makrofaga. **g|** Želudac štakora eutanaziranog 24 h pi s obilnim eozinofilnim infiltratom u lamini propriji i podsluznici; umetak: veće povećanje eozinofilnog infiltrata u podsluznici s rijetkim neutrofilima. Hematoksilin/eozin bojanje; mjerna ljestvica: a, b, g = 200 μ m, c, d, e, f, g umetak = 50 μ m.

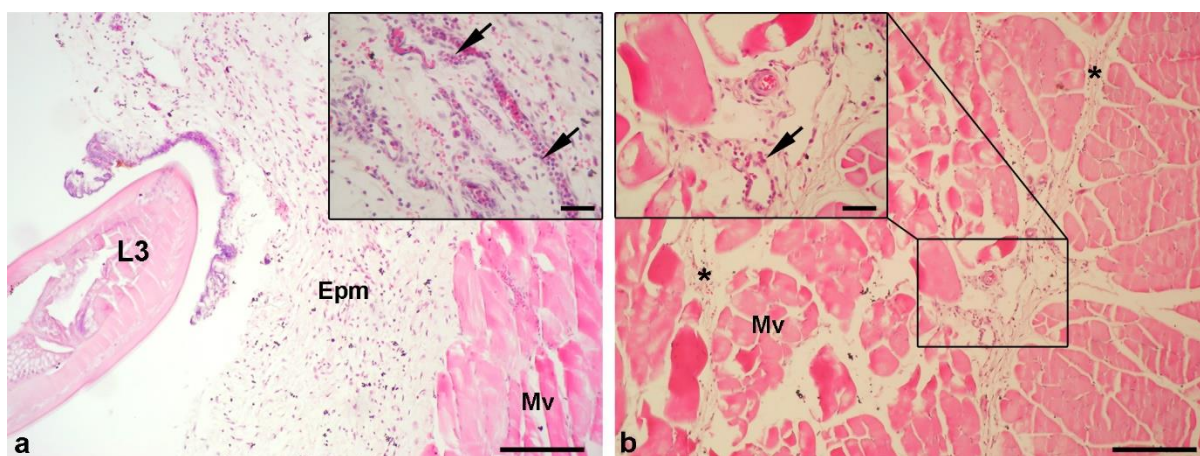
U crijevu su *Anisakis* spp. ličinke nađene u trenutku migracije kroz tkivo podsluznice, uzrokujući pritom opsežna krvarenja s perivaskularnom fibrinoidnom nekrozom (**Slika 11. a**). Blagi upalni infiltrat sastavljen od neutrofila, makrofaga i limfocita je bio prisutan u podsluznici, dok su u lamini propriji bili prisutni rijetki eozinofili (**Slika 11. a** umetak). Nasuprot tome, u podsluznici cekuma je bilo prisutno umjereno do jako krvarenje (**Slika 11. b**), ali sa znatno izraženijim mješovitim upalnim infiltratom koji su činili neutrofili,

makrofagi, limfociti i osobito eozinofili. U odnosu na ostatak crijeva, eozinofilni infiltrat je bio jače izražen u lamini proprijji (Slika 11. b umetak).

Migracija *Anisakis* spp. ličinke kroz mišićno tkivo uzrokovala je umjereno krvarenje u epimiziju i perimiziju (Slika 11. a i b) praćeno umjerenim upalnim infiltratom koji se sastojao pretežito od neutrofila i makrofaga te rijetkih eozinofila i limfocita (Slika 11. a i b, umetak). Fokalno, mišićna vlakna su pokazivala osobitosti kaogulativne nekroze (Slika 11. b).



Slika 11. Histopatološke promjene u crijevu štakora zaraženog ličinkom trećeg stadija (L3) *Anisakis* spp. a) Opsežno krvarenje (H) u podsluznici s poprečnim presjekom *Anisakis* spp. ličinke (L3) i fokalom perivaskularnom nekrozom (zvjezdica); umetak: rijetki eozinofili (strelice) u lamini proprijji crijeva. b) Jače krvarenje (H) u podsluznici cekuma; umetak: detalj sluznice s izraženim eozinofilnim infiltratom (zvjezdice) u lamini proprijji i mješovitim infiltratom (eozinofilni i neutrofilni) u podsluznici. Hematoksilin/eozin bojanje; mjerna ljestvica: a, b = 200 µm, a i b umetak = 50 µm.



Slika 12. Histopatološke promjene u mišiću štakora zaraženog ličinkom trećeg stadija (L3) *Anisakis* spp. a) Trenutak prodora *Anisakis* spp. ličinke (L3) kroz vezivno tkivo epimizija (Epm) koji uzrokuje blago do umjereno krvarenje; umetak: umjereni mješoviti infiltrat. b) Jače krvarenje (H) u perimiziju (Mv); umetak: mješoviti infiltrat (zvjezdice) u perimiziju. Hematoksilin/eozin bojanje; mjerna ljestvica: a, b = 200 µm, a i b umetak = 50 µm.

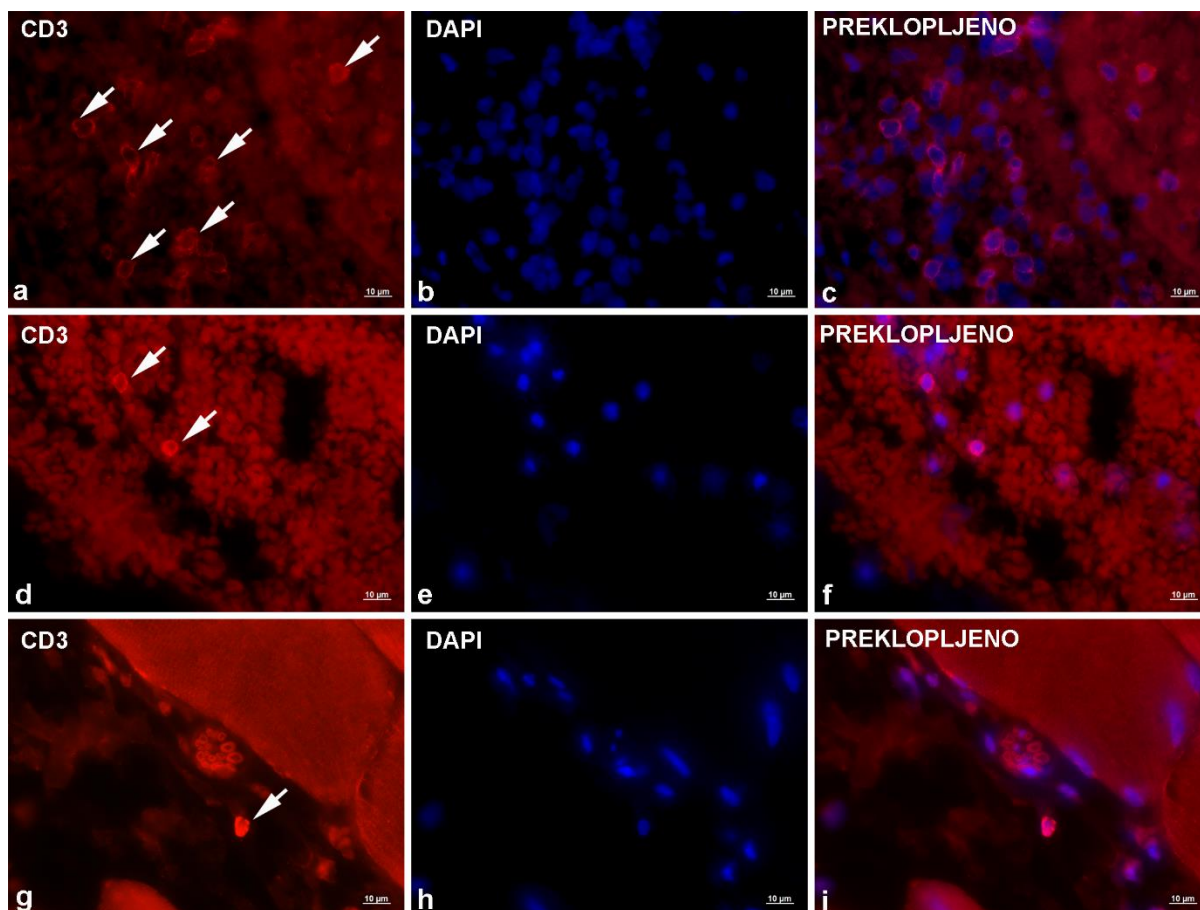
upalni infiltrat kojim dominiraju neutrofilni (streljci). **b** Mišić distalno od mjesta prodora ličinke s blagim krvarenjem u perimiziju (zvjezdice) i fokalnom nekrozom mišićnih vlakana (Mv); umetak: umjereni upalni infiltrat u perimiziju, sačinjen pretežito od neutrofila (streljci) i rijetkih makrofaga. Hematoksilin/eozin bojanje; mjerna ljestvica: a, b = 200 μm , a i b umetak = 50 μm .

4.2.2. Imunofluorescencijsko bojanje lezija štakora

Imunofluorescencijsko bojanje lezija uzrokovanih migrirajućom *Anisakis* ličinkom je provedeno na tkivu želuca, crijeva i mišića. Bojanje je rezultiralo pozitivnim signalom za CD3, CD4, CD68, inducibilnu sintazu dušikovog oksida (iNOS) i S100A8/A9 (MRP8+MRP14). Primijenjeno protutijelo za imunoglobulin G (IgG) nije dalo pozitivan signal.

4.2.2.1. Imunolokalizacija CD3⁺ stanica

Bojanje anti-CD3 protutijelom rezultiralo je tankim prstenastim (membranskim) obojenjem neposredno uz velike jezgre, što odgovara morfologiji limfocita T s oskudnom citoplazmom. Imunoreaktivne stanice su bile najbrojnije u želucu, prisutne u manjim grupama unutar ili u neposrednoj blizini velikih krvnih žila (**Slika 13. a, b, c**), ukazujući na proces ekstravazacije. Povremeno su pojedinačne stanice bile prisutne dublje u podsluznici unutar opsežnih krvarenja, ili rijetko, u lamini propriji. U crijevu je u podsluznici primijećen manji broj CD3⁺ stanica, sa sličnom lokalizacijom kao i u želucu, tj. unutar ili neposredno uz krvne žile (**Slika 13. d, e, f**). Najmanji broj CD3⁺ stanica, ali s najjačim intenzitetom bojanja, je nađen u mišiću. Pojedinačne stanice su povremeno bile prisutne unutar krvnih žila ili kao dio upalnog infiltrata u vezivnom tkivu perimizija (**Slika 13. g, h, i**).

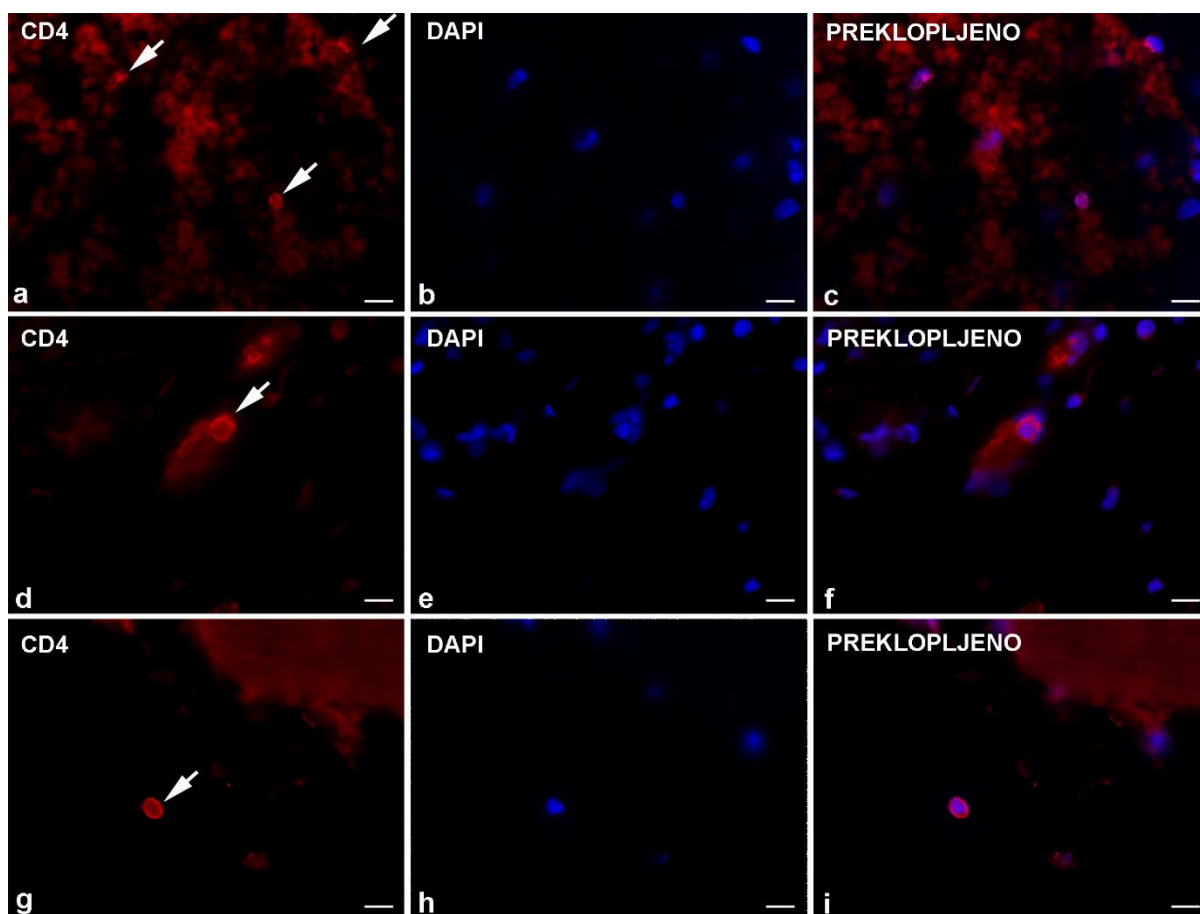


Slika 13. Reprezentativne mikrofotografije imunofluorescencijskog bojanja za CD3 u štakora zaraženih ličinkom trećeg stadija (L3) *Anisakis* spp. a| Umjerena ekspresija CD3 na većem broju limfocita T (strelice) u želucu, neposredno uz krvnu žilu. b| Stanične jezgre obojene DAPI-jem. c| Preklopljena slika od a| i b|. d| Dva limfocita T (strelice) u podsluznici crijeva s izraženom ekspresijom CD3. e| Stanične jezgre obojene DAPI-jem. f| Preklopljena slika od d| i e|. g| Limfocit T (strelica) u vezivnom tkivu perimizija, s izraženom ekspresijom CD3. h| Stanične jezgre obojene DAPI-jem. i| Preklopljena slika od g| i h|. Imunofluorescencija, mjerna ljestvica = 10 µm.

4.2.2.2. Imunolokalizacija CD4⁺ stanica

Bojanje anti-CD4 protutijelom je rezultiralo tankim prstenastim (membranskim) obojenjem, slično kao i bojanje s anti-CD3 protutijelom što odgovara morfologiji limfocita T, iako s naizgled nešto slabijim intenzitetom signala. Ponovno je najveći broj imunoreaktivnih stanica zabilježen u želucu, dok iste nisu zabilježene u crijevu. U želucu su pojedinačne imunoreaktivne stanice bile prisutne u velikim krvarenjima u podsluznici, raspršene u blizini krvnih žila (Slika 14. a, b, c) ili rijetko, unutar manjih krvnih žila u podsluznici (Slika 14. d, e, f). U crijevu nisu uočene CD4⁺ stanice. Najmanji broj CD4⁺ stanica je, slično kao i CD3⁺

stanica, zabilježen u mišiću. Ponovno su rijetke CD4⁺ stanice bile prisutne kao dio upalnog infiltrata u vezivnom tkivu perimizija i, rjeđe, epimizija (Slika 14. g, h, i).

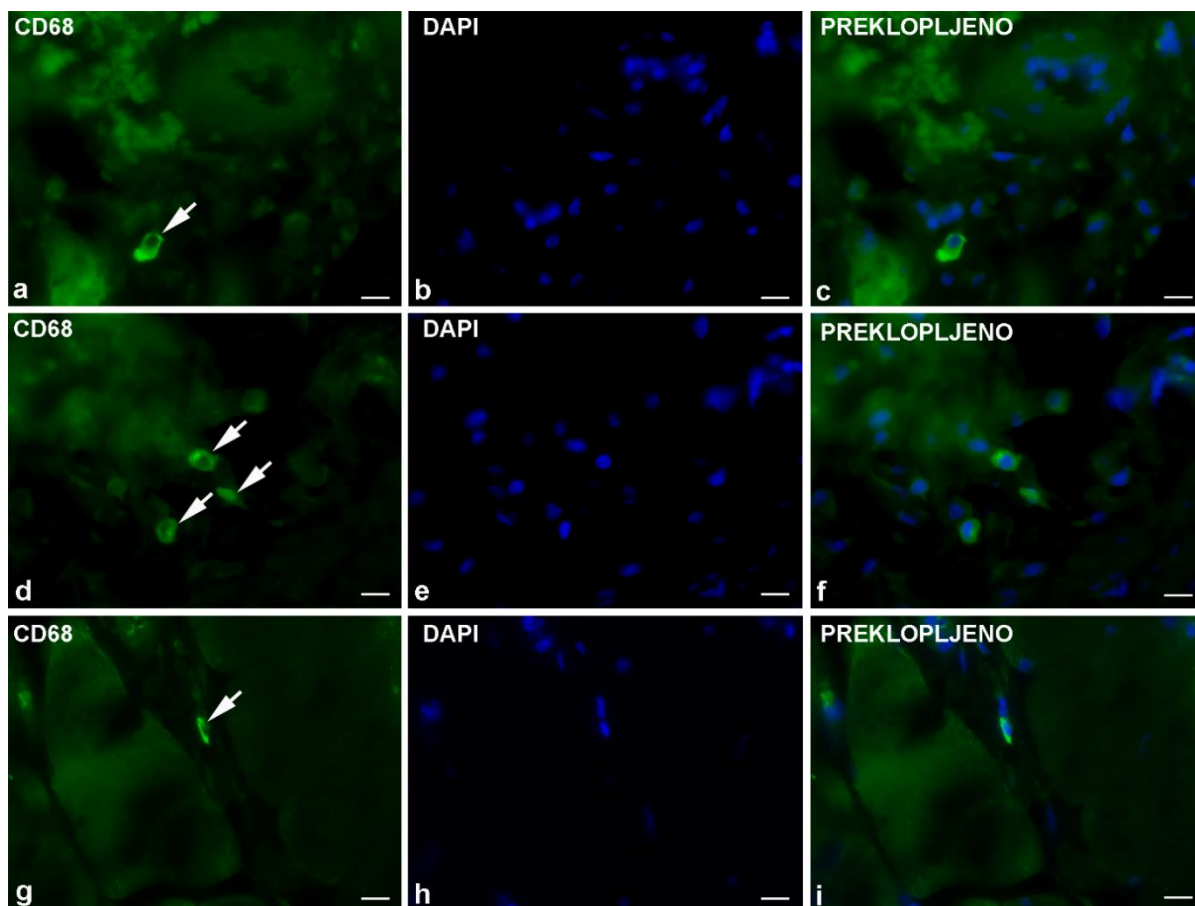


Slika 14. Reprezentativne mikrofotografije imunofluorescencijskog bojanja za CD4 u štakora zaraženih ličinkom trećeg stadija (L3) *Anisakis* spp. a| Umjerena ekspresija CD4 na malom broju limfocita T (strelice) raspršenih oko krvne žile u velikom krvarenju u podsluznici želuca. b| Stanične jezgre obojene DAPI-jem. c| Preklopljena slika od a| i b|. d| Izraženija ekspresija CD4 na limfocitu T unutar manje krvne žile (strelica) u podsluznici želuca. e| Stanične jezgre obojene DAPI-jem. f| Preklopljena slika od d| i e|. g| Izraženija ekspresija CD4 na limfocitu T (strelica) u vezivnom tkivu perimizija. h| Stanične jezgre obojene DAPI-jem. i| Preklopljena slika od g| i h|. Imunofluorescencija, mjerna ljestvica = 10 μ m.

4.2.2.3. Imunolokalizacija CD68⁺ stanica

Bojanje anti-CD68 protutijelom proizvelo je umjerene do intenzivne signale, s granularnim ili difuznim citoplazmatskim obojenjem imunoreaktivnih stanica. CD68⁺ stanice su bile najbrojnije u želucu, kao pojedinačne stanice (Slika 15. a, b, c) ili u manjim nakupinama (Slika 15. d, e, f). Iako su CD68⁺ stanice bile prisutne kroz cijelu podsluznicu,

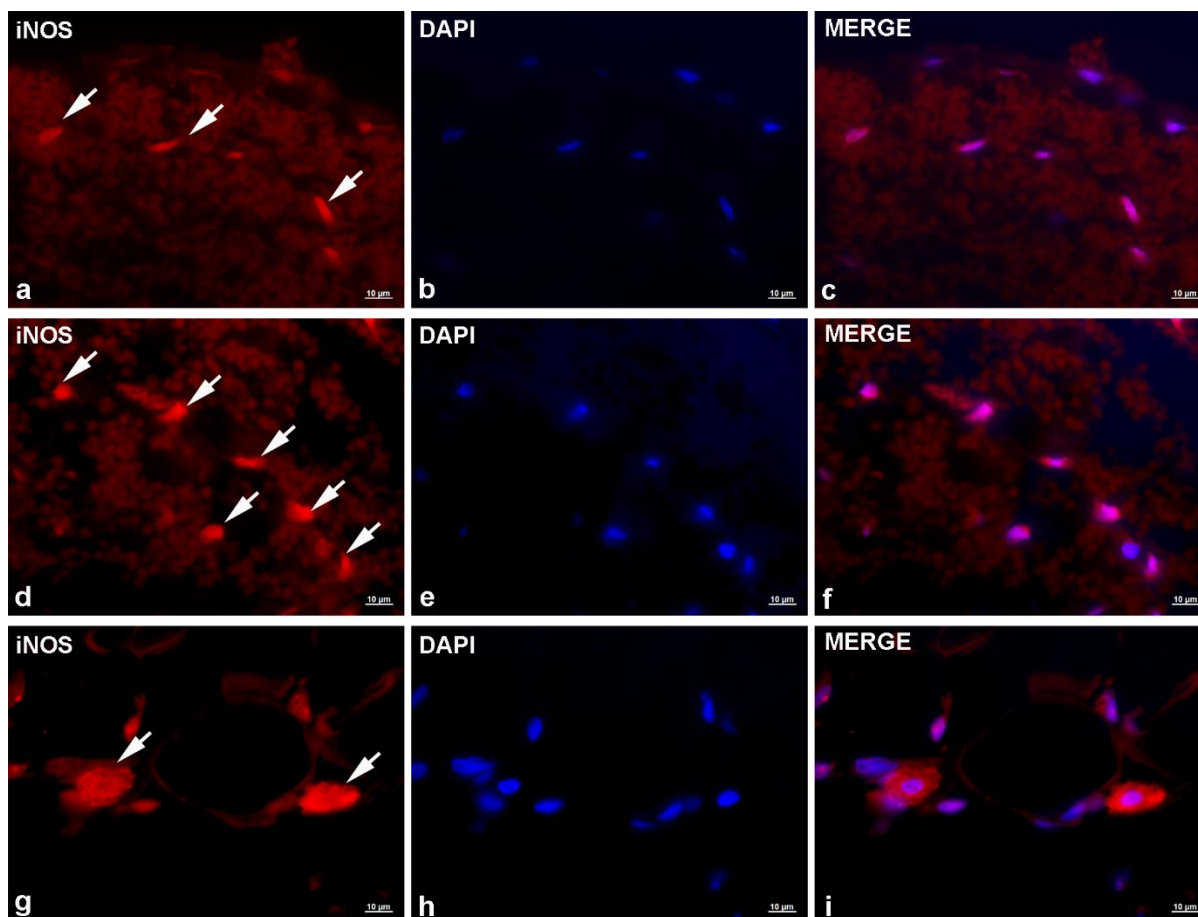
nešto veći broj stanica je primijećen oko krvnih žila neposredno ispod bazalne membrane, ukazujući na nedavnu ekstravazaciju. Kao i kod anti-CD4 protutijela, bojanje anti-CD68 protutijelom nije proizvelo pozitivne signale u tkivu crijeva. U mišiću je zabilježen nešto manji broj imunoreaktivnih stanica u odnosu na želudac, ali s naizgled intenzivnijim signalom (Slika 15. g, h, i). Pojedinačne stanice, s izraženom ekspresijom CD68 su bile prisutne u vezivnom tkivu perimizija, distalno od mjesta prodora ličinke u tkivo mišića.



Slika 15. Reprezentativne mikrofotografije imunofluorescencijskog bojanja za CD68 u štakora zaraženih ličinkom trećeg stadija (L3) *Anisakis* spp. a| Izražena ekspresija CD68 u citoplazmi fagocita (strelica) u velikom krvarenju u podsluznici želuca u blizini krvne žile. b| Stanične jezgre obojene DAPI-jem. c| Preklopljena slika od a| i b|. d| Umjerena ekspresija CD68 u citoplazmi nekoliko fagocita u podsluznici želuca. e| Stanične jezgre obojene DAPI-jem. f| Preklopljena slika od d| i e|. Izražena ekspresija CD68 u citoplazmi fagocita (strelica) u vezivnom tkivu perimizija u blizini krvne žile. h| Stanične jezgre obojene DAPI-jem. i| Preklopljena slika od g| i h|. Imunofluorescencija, mjerna ljestvica = 10 μ m.

4.2.2.4. Imunolokalizacija iNOS⁺ stanica

Bojanje anti-iNOS antitijelom proizvelo je umjerene do intenzivne signale, s granuliranim ili difuznim citoplazmatskim obojenjem imunoreaktivnih stanica. U želucu, pojedinačne ili male nakupine iNOS⁺ stanica su bile prisutne raspršene u krvarenjima u podsluznici (**Slika 16. a, b, c**). Većina ovih stanica je pokazivala granulirano citoplazmatsko i perinuklearno obojenje umjerenog intenziteta, povremeno jačeg intenziteta. Prema morfologiji jezgre, neutrofil i fibrociti su bili najbrojnije iNOS imunoreaktivne stanice. Slično kao u želucu, i u crijevu su iNOS⁺ bile raspršene u opsežnim krvarenjima u podsluznici, ali s tendencijom nakupljanja oko migrirajuće *Anisakis* ličinke. Ponovno, različite populacije stanica su bile imunoreaktivne, ali s nešto izraženijim signalima u odnosu na stanice u želucu (**Slika 16. d, e, f**). Najveći broj imunoreaktivnih stanica, ujedno s najintenzivnijim signalima, je nađen u mišiću. Glavnina stanica je pokazivala intenzivno granulirano ili difuzno citoplazmatsko obojenje (**Slika 16. g, h, i**). Slično kao u želucu i crijevu, neutrofil i fibrociti su bili najbrojnije iNOS⁺ stanice. Mali broj stanica, najvjerojatnije mononuklearni fagociti, s izrazito jakim difuznim citoplazmatskim obojenjem, bio je prisutan nasumično raspršen u vezivnom tkivu perimizija ili neposredno uz krvne žile.

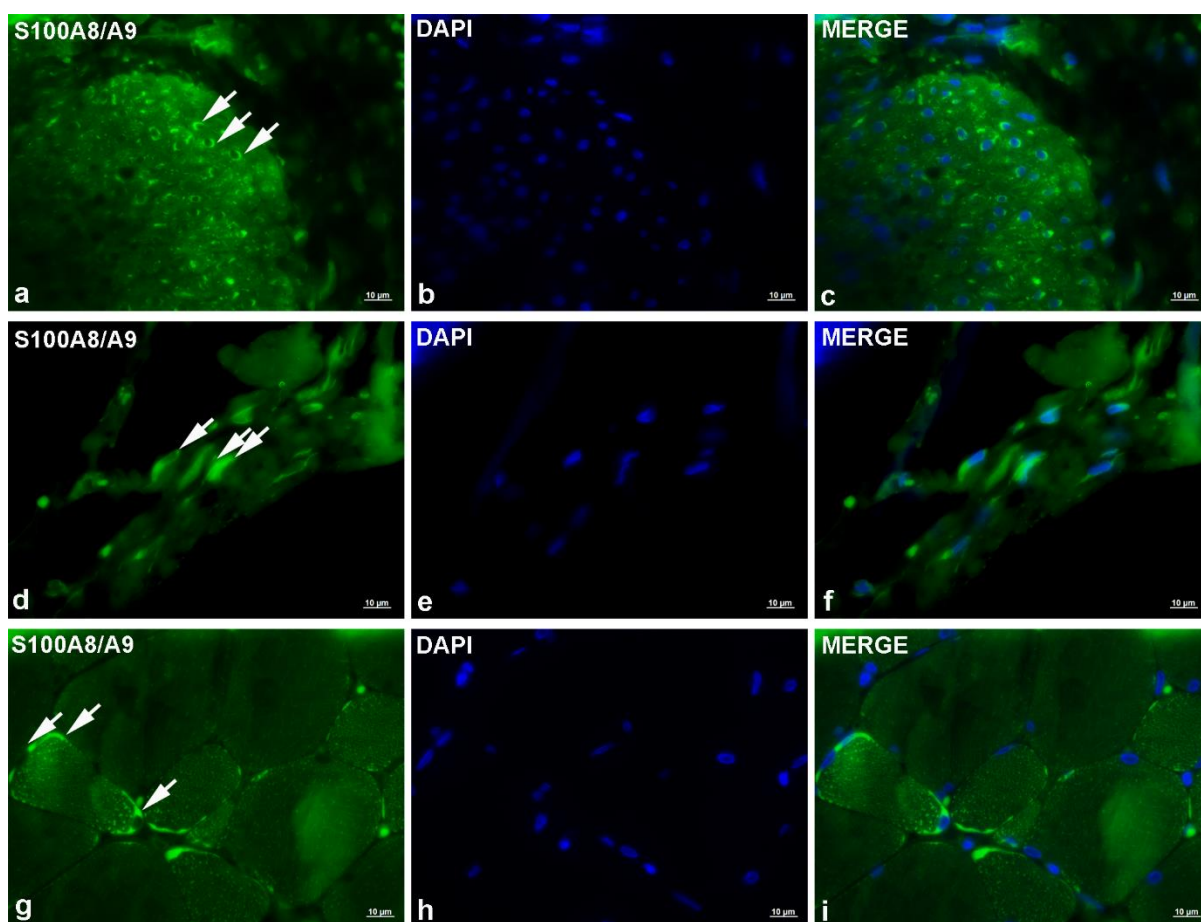


Slika 16. Reprezentativne mikrofotografije imunofluorescencijskog bojanja za iNOS u štakora zaraženih ličinkom trećeg stadija (L3) *Anisakis* spp. **a|** Umjerena do jaka, granulirana citoplazmatska ekspresija iNOS kod pojedinačnih stanica u podsluznici želuca (strelice). **b|** Stanične jezgre obojene DAPI-jem. **c|** Preklopljena slika od **a|** i **b|**. **d|** Izražena ekspresija iNOS u stanicama u podsluznici crijeva (strelice) u blizini migrirajuće *Anisakis* ličinke. **e|** Stanične jezgre obojene DAPI-jem. **f|** Preklopljena slika od **d|** i **e|**. **g|** Intenzivno citoplazmatsko obojenje u mononuklearnim fagocitima (strelice) u vezivnom tkivu perimizija, neposredno uz krvnu žilu. **h|** Stanične jezgre obojene DAPI-jem. **i|** Preklopljena slika od **g|** i **h|**. Imunofluorescencija, mjerna ljestvica = 10 μ m.

4.2.2.5. Imunolokalizacija S100A8/A9+ stanica

Bojanje anti-MRP8+MRP14 (anti-S100A8/A9) antitijelom je proizvelo umjereno do intenzivno, granulirano citoplazmatsko obojenje. Kod životinja eutanaziranih u ranijim vremenskim točkama uzorkovanja, relativno mali broj imunorekativnih stanica, s umjerenom do jakom ekspresijom S100A8/A9, je bio prisutan u *muscularis externa*, zajedno s rijetkim fibrocitima u podsluznici i eozinofilima u lamini proprijji (Slika 17. a, b, c). Kod životinja eutanaziranih u kasnijim točkama uzorkovanja, u lamini proprijji je zabilježen veći broj imunorekativnih eozinofila. U crijevu, rijetki fibrociti i endotelne stanice su pokazali

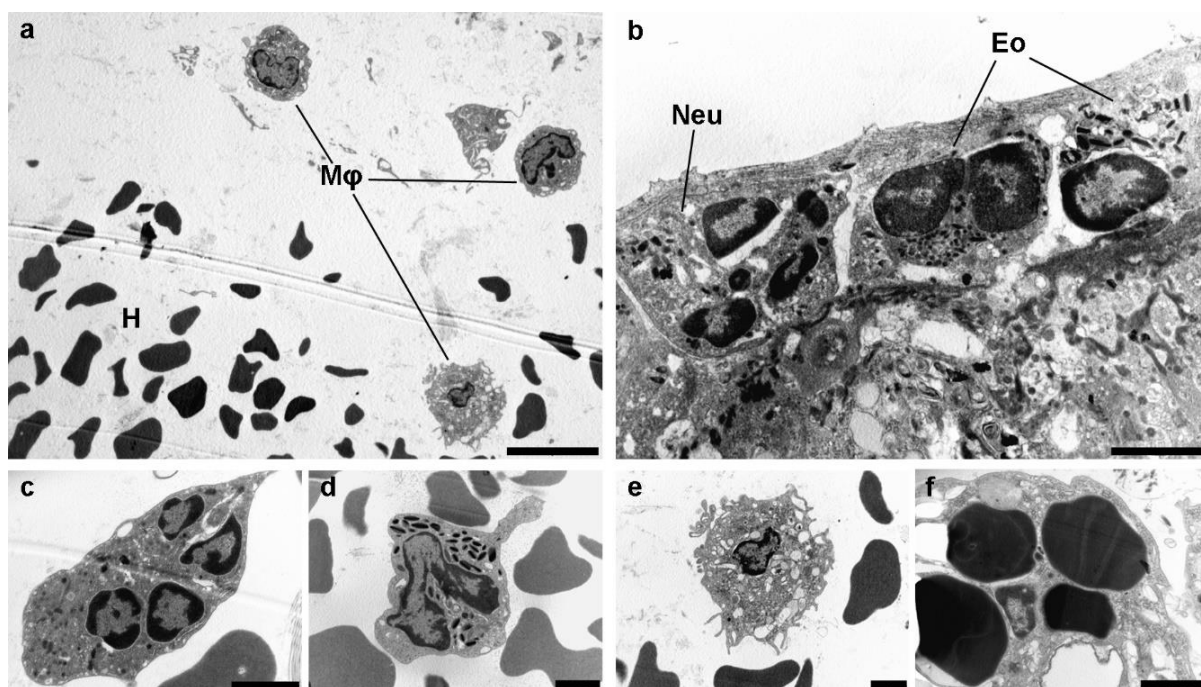
umjerenu ekspresiju S100A8/A9 (Slika 17. d, e, f). Najveći broj imunoreaktivnih stanica i s najizraženijom ekspresijom S100A8/A9 je zabilježen u mišiću. Brojne imunoreaktivne stanice, uključujući fibroците, eozinofile i neutrofile, povremeno s intenzivnim obojenjem, su bile prisutne u vezivnom tkivu epimizija i perimizija. Primjetno izraženija ekspresija S100A8/A9, povremeno izrazito jaka, je zabilježena u miocitima, koji su ujedno bili i najbrojnije imunoreaktivne stanice (Slika 17. g, h, i). Na uzdužnom prerezu kroz mišićna vlakna, vidljivo je bilo intenzivno granulirano sarkoplazmatsko obojenje, dok su na poprečnim prerezima stanice pokazivale intenzivno, difuzno sarkoplazmatsko obojenje.



Slika 17. Reprezentativne mikrofotografije imunofluorescencijskog bojanja za S100A8/A9 u štakora zaraženih ličinkom trećeg stadija (L3) *Anisakis* spp. a| Jaka, difuzna citoplazmatska ekspresija u malobrojnim stanicama unutarnjeg sloja *muscularis externa* u želucu štakora. b| Stanične jezgre obojene DAPI-jem. c| Preklopljena slika od a| i b|. d| Umjerena, difuzna citoplazmatska ekspresija u endotelnim stanicama u podsluznici crijeva (strelice). e| Stanične jezgre obojene DAPI-jem. f| Preklopljena slika od d| i e|. g| Intenzivna sarkoplazmatska ekspresija u miocitima mišića trbušnog zida (strelice). h| Stanične jezgre obojene DAPI-jem. i| Preklopljena slika od g| i h|. Imunofluorescencija, mjerna ljestvica = 10 µm.

4.2.3. Transmisijska elektronska mikroskopija lezija štakora

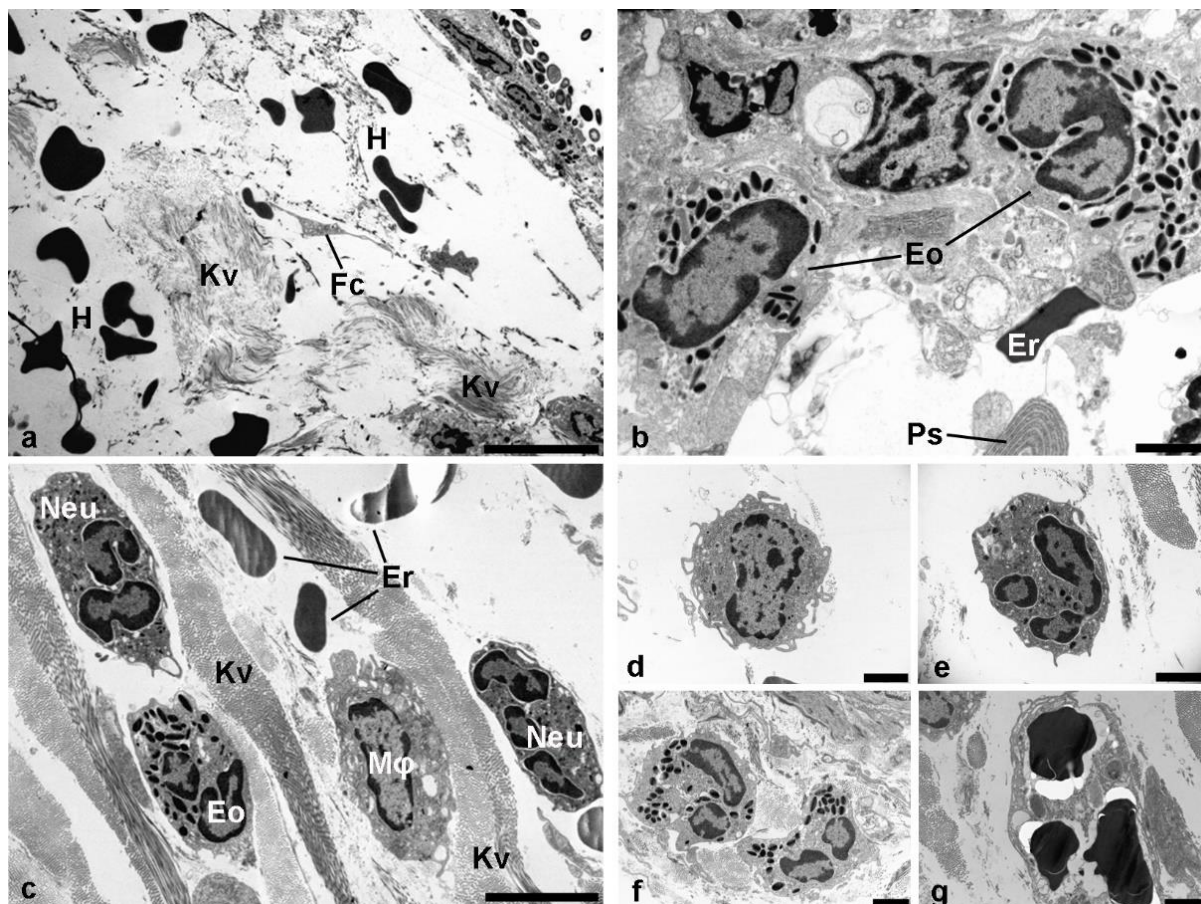
Transmisijskim elektronskim mikroskopom utvrđene su ultrastrukturalne osobitosti upalnog infiltrata i promjena u želucu, crijevu i mišiću štakora uzrokovanih migracijom *Anisakis* ličinki. Slično nalazima svjetlosne mikroskopije na parafinskim tkivnim prerezima, lezije želuca je karakteriziralo opsežno krvarenje s mješovitim upalnim infiltratom, sastavljenim prvenstveno od neutrofila i makrofaga (Slika 18. a-c). Karakteristične citoplazmatske granule oblika „zrna kave“ (Slika 18. d) su upućivale na prisutnost eozinofila i odsutnost mastocita u lezijama. Makrofagi s izraženim pseudopodijima su bili osobito brojni u područjima krvarenja (Slika 18. a, e) te su povremeno bile prisutne stanice s fagocitiranim eritrocitima (Slika 18. f).



Slika 18. Elektronske mikrofotografije lezija u želucu štakora zaraženih ličinkom trećeg stadija (L3) *Anisakis* spp. a| Krvarenje (H) u lamini propriji s tri makrofaga (Mφ). b| Tkivo želuca neposredno uz migracijski put ličinke s infiltracijom neutrofila (Neu) i eozinofila (Eo). c-e| Stanice upalnog infiltrata: c| neutrofil, d| eozinofil, e| makrofag. f| Makrofag s fagocitiranim eritrocitima. Uranil acetat/olovni citrat, mjerna ljestvica: a = 10 μm, b-f = 2 μm.

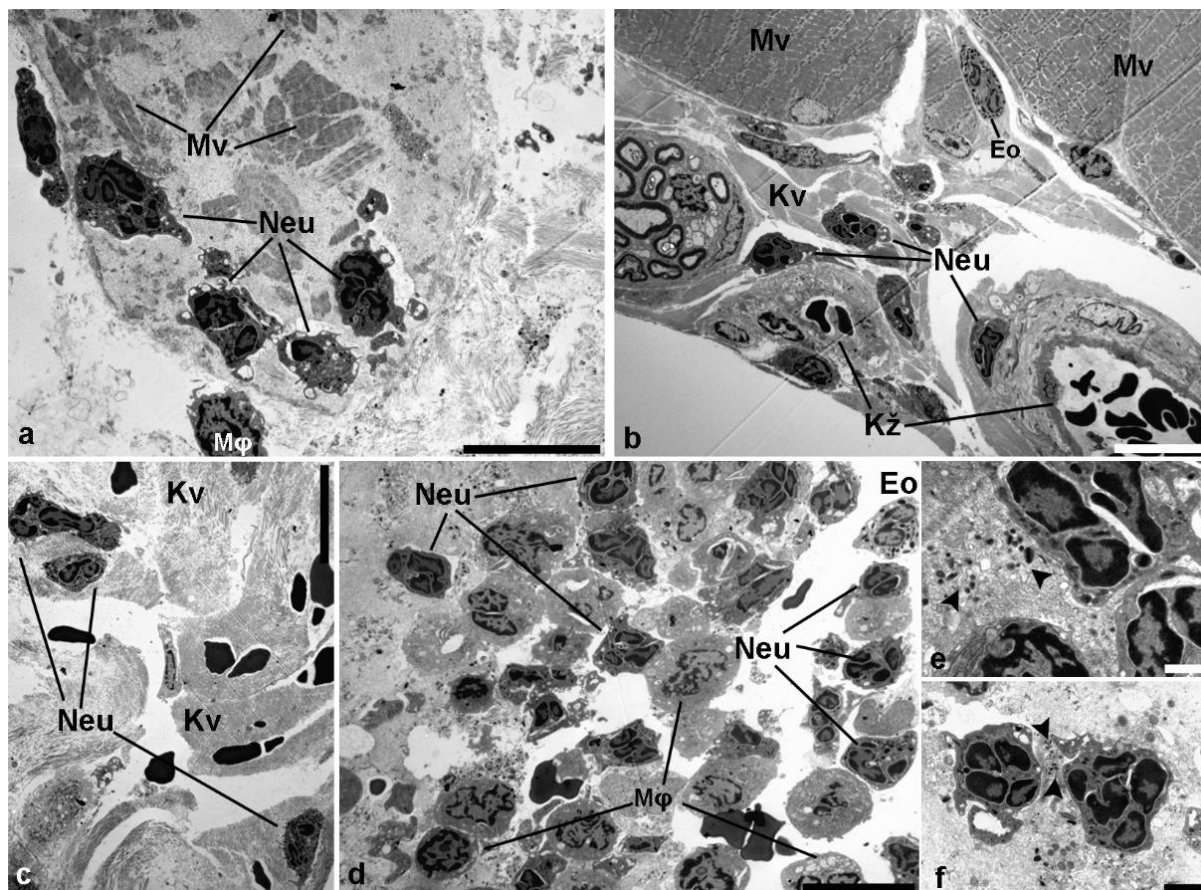
U crijevu, slično kao u želucu, u podsluznici je bilo vidljivo opsežno krvarenje s eritrocitima raspršenima između snopova kolagenih vlakana i rijetkih fibrocita (Slika 19. a). Mješoviti se upalni infiltrat većinom sastojao od neutrofila i eozinofila s brojnim citoplazmatskim granulama (Slika 19. b). Rijetke plazma stanice, s izraženim endoplazmatskim retikulumom, su također bile prisutne (Slika 19. b). Slične lezije su

opažene i u cekumu. U lamini proprijji je bilo vidljivo umjereno krvarenje, s izraženijim upalnim infiltratom u odnosu na ostatak crijeva, raspršenim između gusto poredanih kolagenih vlakana (Slika 19. c). Mješoviti upalni infiltrat su, ponovno, sačinjavali prvenstveno neutrofili (Slika 19. c i d) i makrofagi (Slika 19. c i e), te nešto rjeđe eozinofili (Slika 19. c i f). Mjestimično su bili prisutni makrofagi s fagocitiranim eritrocitima (Slika 19. g).



Slika 19. Elektronske mikrofotografije lezija u crijevu i cekumu štakora zaraženih ličinkom trećeg stadija (L3) *Anisakis* spp. a) Krvarenje u podsluznici s anuklearnim eritrocitima raspršenima između snopova kolagenih vlakana (Kv) i rijetkih fibrocita (Fc). b) Stijenka crijeva neposredno uz migracijski put ličinke s dva eozinofila. U dnu slike vidljiv je dio citoplazme s bogatim endoplazmatskim retikulumom koji upućuje na plazma stanicu (Pc). c) Mješoviti upalni infiltrat u podsluznici cekuma, sačinjen od neutrofila (Neu), makrofaga (Mφ) i eozinofila (Eo) između gusto pakiranih kolagenih vlakana (Kv). Malobrojni eritrociti (Er) upućuju na umjereno krvarenje u podsluznici. **d-f)** Prikaz mješovitog upalnog infiltrata u podsluznici cekuma: **d)** makrofag s izraženim pseudopodijima, **e)** neutrofil i **f)** eozinofili s karakterističnim citoplazmatskim granulama. **g)** Makrofag s fagocitiranim eritrocitima. Uranil acetat/olovni citrat, mjerna ljestvica: a = 10 μm, c = 5 μm, b, d-g = 2 μm.

U mišiću je bilo vidljivo nekoliko područja strukturno dezintegriranih i nekrotičnih mišićnih vlakana u blizini puta migracije ličinke, infiltriranih brojnim neutrofilima i makrofagima (Slika 20. a). Proksimalno putu migracije ličinke, neposredno uz krvne žile i živčana vlakna, vezivno tkivo epimizija je bilo infiltrirano mahom neutrofilima i rijetkim eozinofilima, upućujući na nedavnu ekstravazaciju (Slika 20. b). Distalno, u perimiziju je bilo prisutno blago krvarenje s umjerenim brojem neutrofila raspršenima između gusto pakiranih kolagenih vlakana (Slika 20. c). Velika nekrotična područja mišićnih vlakana i vezivnog tkiva su bila infiltrirana obilnim upalnim infiltratom, koji se sastojao od neutrofila i makrofaga te rijetkih eozinofila (Slika 20. d). Povremeno su mogli biti viđeni eozinofili i neutrofilni u procesu degranulacije (Slika 20. e i f).

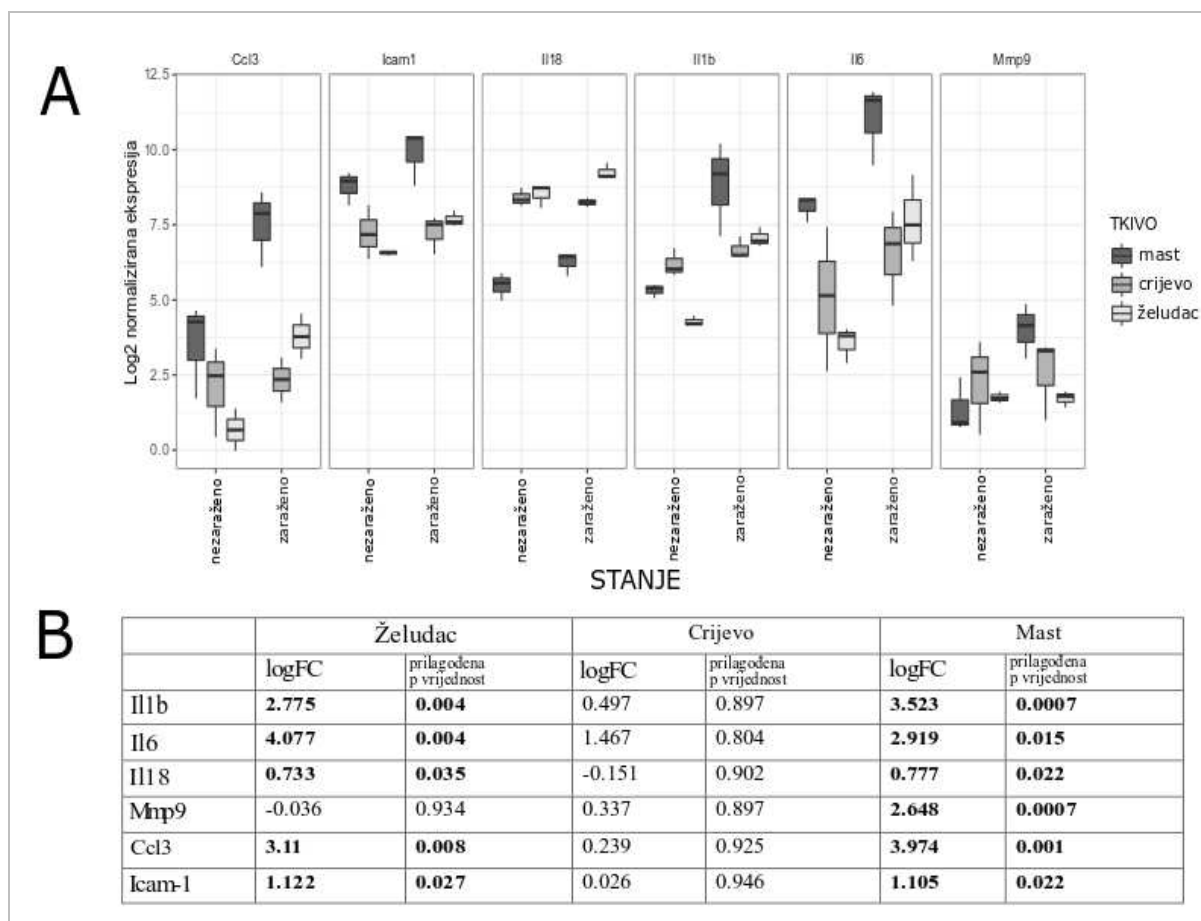


Slika 20. Elektronske mikrofotografije lezija u mišiću štakora zaraženih ličinkom trećeg stadija (L3) *Anisakis* spp. a) Nekrotični miociti mišića trbušnog zida s fragmentiranim mišićnim vlaknima (Mv); nekrotično područje je infiltrirano neutrofilima (Neu) i makrofagima (Mφ) s ispruženim pseudopodijima. b) Vezivno tkivo epimizija s umjerenim neutrofilnim (Neu) i eozinofilnim (Eo) infiltratom neposredno uz krvnu žilu (Kž) i živčano vlakno (lijeva strana slike); Mv: mišićna vlakna, Kv: kolagena vlakna. c) Blago krvarenje i umjereni neutrofilni infiltrat u vezivnom tkivu perimizija, distalno od migracijskog puta ličinke; Kv: kolagena vlakna d) Veliko nekrotično područje infiltrirano obilnim upalnim infiltratom sačinjenim od neutrofila (Neu), makrofaga (Mφ) i rijetkih eozinofila (Eo). e) i f) Neutrofilni u procesu degranulacije.

Eozinofil u procesu degranulacije (vrhovi strelica). f] Dva neutrofila u procesu degranulacije (vrhovi strelica). Uranil acetat/olovni citrat, mjerna ljestvica: a-d = 10 μm , e = 1 μm , f = 2 μm .

4.2.4. Ekspresija upalnih biljega u lezijama štakora

Ekspresija upalnih biljega je mjerena u želucu, crijevu i visceralnom masnom tkivu. Od šest mjerenih upalnih biljega, pet ih je bilo diferencijalno eksprimiranih u želucu, nijedan u crijevu te svih šest u visceralnom masnom tkivu. U želucu je ukupno pet gena bilo pozitivno reguliranih, dok je samo *Mmp9* bio neznatno negativno reguliran (**Slika 21. a**). Najveća stopa promjene ekspresije je uočena za *Il6* ($\log_2 \text{FC} = 4,077$), praćena stopom promjene, opadajućim redoslijedom, za *Ccl3* ($\log_2 \text{FC} = 3,11$), *Il1b* ($\log_2 \text{FC} = 2,775$), *Icam1* ($\log_2 \text{FC} = 1,122$) i *Il18* ($\log_2 \text{FC} = 0,733$) (**Slika 21. b**). Biološki značajna promjena (porast) ekspresije je uočena za *Il6*, *Ccl3*, *Il1b* i *Icam1*. U crijevu su ukupno četiri gena bila diferencijalno eksprimirana. Od toga je *Il18* bio blago negativno reguliran, dok za *Icam1* nije uočena promjena u ekspresiji. Najveća stopa promjene ekspresije je uočena za *Il6* ($\log_2 \text{FC}=1,467$) te je ujedno bila jedina biološki značajna promjena ekspresije mjerenih upalnih biljega. U visceralnom masnom tkivu, svi mjereni biljezi su bili diferencijalno eksprimirani. Najveća stopa promjene ekspresije je uočena za *Ccl3* ($\log_2 \text{FC} = 3,974$), praćena stopom promjene, opadajućim redoslijedom, za *Il1b* ($\log_2 \text{FC} = 3,523$), *Il6* ($\log_2 \text{FC}=2,919$), *Mmp9* ($\log_2 \text{FC} = 2,648$), *Icam1* ($\log_2 \text{FC} = 1,105$) i *Il18* ($\log_2 \text{FC} = 0,777$). Biološki značajna promjena (porast) ekspresije je zabilježena za sve mjerene biljege osim za *Il18*.

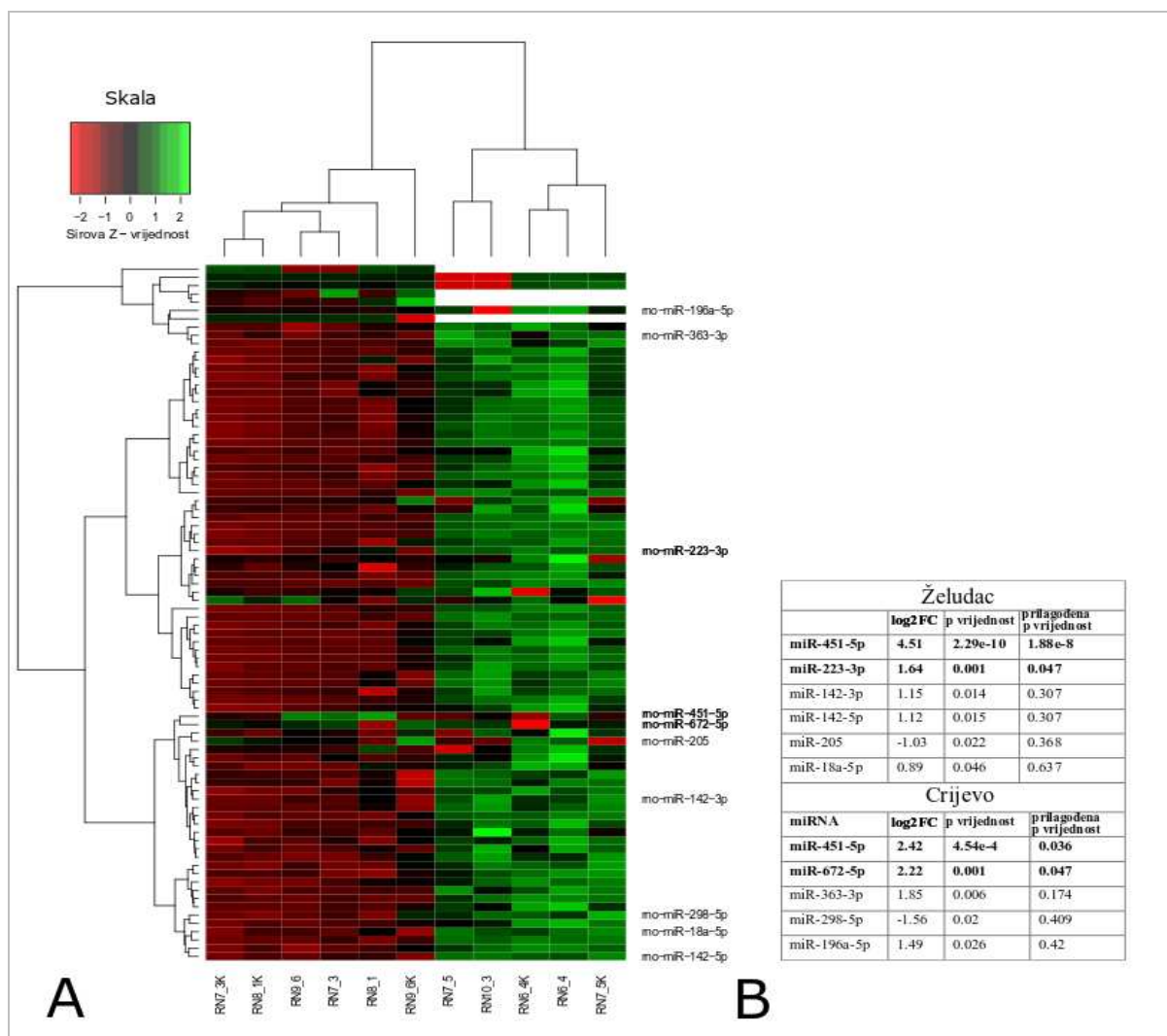


Slika 21. Ekspresija upalnih biljega u želucu, crijevu i visceralnom masnom tkivu štakora zaraženih ličinkom trećeg stadija (L3) *Anisakis* spp. a) Raspodjela ekspresija upalnih biljega u želucu, crijevu i visceralnom masnom tkivu, grupirano prema stanju (zaraženo ili nezaraženo). Kutijasti dijagrami (engl. *box plot*) predstavljaju raspodjelu log2 normaliziranih vrijednosti ekspresije. b) Log2 transformirane stope promjene ekspresije upalnih biljega s pripadajućim prilagođenim p vrijednostima.

4.2.5. Ekspresija miRNA u lezijama štakora

Ekspresija miRNA je mjerena u tkivu želuca i crijeva. U želucu su dvije miRNA bile diferencijalno eksprimirane (*rno-miR-451-5p* i *rno-miR-223-3p*) (Slika 22. a) te je za obje zabilježena statistički i biološki značajna stopa promjene ekspresije. Stopa promjene ekspresije *rno-miR-451-5p* ($\log_2 FC = 4,217$) je bila približno sedam puta veća od stope promjene ekspresije *rno-miR-223-3p* ($\log_2 FC = 1,647$) (Slika 22. b). U crijevu su, baš kao i u želucu dvije miRNA bile diferencijalno eksprimirane (*rno-miR-451-5p* i *rno-miR-672-5p*) (Slika 22. a) za koje je zabilježena statistički i biološki značajna stopa promjene ekspresije. Stopa promjene ekspresije *rno-miR-451-5p* ($\log_2 FC = 2,424$) je bila približno jednaka stopi

promjene ekspresije *rno-miR-672-5p* (\log_2 FC = 2,229) (**Slika 22. b**). *Rno-miR-451-5p* je ujedno bila jedina miRNA diferencijalno eksprimirana u oba tkiva, ali je njena stopa promjene ekspresije u želucu bila četiri puta veća u odnosu na crijevo. Uzimajući u obzir konvencionalnu *p* vrijednost, u želucu su dodatne četiri miRNA bile diferencijalno eksprimirane (*rno-miR-142-3p*, *rno-miR-142-5p*, *rno-miR-205*, *rno-miR-18a-5p*) (**Slika 22. a**). Od toga, jedino *rno-miR-18a-5p* nije imala biološki značajnu stopu promjene ekspresije, dok je *rno-miR-205* bila jedina negativno regulirana miRNA. U crijevu su dodatne tri miRNA bile diferencijalno eksprimirane (*rno-miR-363-3p*, *rno-miR-298-5p*, *rno-miR-196a-5p*) (**Slika 22. a**). Sve tri miRNA su ujedno imale i biološki značajnu stopu promjene ekspresije, a *rno-miR-298-5p* je ujedno bila i jedina negativno regulirana miRNA.



Slika 22. Ekspresija miRNA u želucu i crijevu štakora zaraženih ličinkom trećeg stadija (L3) *Anisakis* spp. a) Dvodimenzionalno hijerarhijsko grupiranje i *heatmap* log₂-normaliziranih vrijednosti ekspresije miRNA (Manhattan udaljenost), grupiranih prema profilu ekspresije, tkivu (želudac i crijevo) i stanju (zaraženo ili nezaraženo). Skala varira od svijetlo crvene do crne za negativno regulirane miRNA (-2 do 0, Z-vrijednost*) te od crne do svijetlo zelene za pozitivno regulirane miRNA (0 do 2, Z-vrijednost). Označene su samo diferencijalno eksprimirane miRNA (*p*-vrijednost < 0,05; prilagođena *p*-vrijednost < 0,05 podebljano) (RN7_3, RN8_1, RN9_6: želudac, zaraženo; RN7_3K, RN8_1K, RN9_6K: želudac, nezaraženo; RN6_4, RN7_5, RN10_3: crijevo zaraženo; RN6_4K, RN7_5K: crijevo nezaraženo). b) Log₂ transformirane stope promjene ekspresije diferencijalno eksprimiranih miRNA u želucu i crijevu, s pripadajućim *p*-vrijednostima i prilagođenim *p*-vrijednostima.

*Z-vrijednost: udaljenost nekog rezultata mjerenja od aritmetičke sredine iskazana kao dio standardne devijacije skupa podataka.

4.2.6. DNA metilacija u lezijama štakora

Količina ukupne metilirane DNA je određivana u tkivu želuca i crijeva. Nije uočena statistički značajna razlika (pri $p < 0,05$) u količini metilirane DNA između zaraženog (srednja vrijednost 2,56 ng, SD \pm 1,03 ng) i nezaraženog (srednja vrijednost 3,08 ng, SD \pm 1,39) tkiva želuca. Jednako tako, nije uočena statistički značajna razlika u količini metilirane DNA između zaraženog (4,25 ng, SD \pm 1,80 ng) i nezaraženog (4,90 ng, SD \pm 2,25 ng) tkiva crijeva.

5. Rasprava

5.1. Krajnji domaćin (kitovi zubani)

U ovom je istraživanju provedena histopatološka analiza lezija probavnog sustava ukupno 13 jedinki kitova zubana, od čega 9 dobrih dupina (*Tursiops truncatus*) i 4 plavobijela dupina (*Stenella coeruleoalaba*). Ovaj nesrazmjer u broju uzoraka između vrsta uvjetovan je činjenicom da je dobar dupin jedina rezidentna vrsta kitova zubana u Jadranskom moru [111], dok ostale vrste poput plavobijelog dupina, Rissovog dupina (*Grampus griseus*), običnog dupina (*Delphinus delphis*) i Cuvierovog kljunastog kita (*Ziphius cavirostris*) u Jadransko more migriraju iz Sredozemnog mora. U prethodnom istraživanju provedenom na kitovima zubanima nasukanima na istočnom području Jadranskog mora glavnina uzoraka je također potjecala od dobrih dupina, iako je značajno veća prevalencija *Anisakis* nametnika i lezija uzrokovanih istim zabilježena kod plavobijelog dupina [24]. Razlog ovom odstupanju leži u činjenici da su u ovom istraživanju korišteni samo uzorci prikladni za histopatološku analizu, dok za spomenutu parazitološku studiju to nije bio preduvjet.

Ulceracije sluznice povezane s prisutnošću *Anisakis* spp. nametnika su redovit nalaz u nasukanim kitovima [112–114], iako ličinački stadiji nametnika mogu biti prisutni u želučanim komorama bez vidljivih oštećenja stijenke želuca [115,116]. U ovom su istraživanju lezije želuca najčešće bile prisutne u predželucu te povremeno u glavnom (fundusnom) želucu. Iznenađujuće, kod jedne jedinke lezije uzrokovane *Anisaksis* spp. su pronađene u jejunumu, dok istovremeno prisutnost lezija ni u jednoj životinji nije utvrđena u piloričnom želucu. Ovakvi nalazi su u skladu s prijašnjim istraživanjima u kojima je glavnina lezija, također, zabilježena u prve dvije želučane komore [112–114]. Pored toga, utvrđena je sklonost odraslih *Anisaks simplex* prema predželucu i glavnom želucu, dok ličinački stadiji imaju jednoličniju razdiobu između želučanih komora [117,118]. Kao mogući razlog ovakvoj razdiobi navodi se povećanje vjerojatnosti parenja, ili alternativno, veća potreba odraslih nametnika za hranjivim tvarima sadržanima u komorama u kojima se odvija probava [118].

Glavnina ulkusa je djelovala aktivno, upućujući na akutni proces. Dio ulkusa je imao tamne površine koje ukazuju na prethodna krvarenja i početak zarastanja. U skladu s tim je i povremeni nalaz smeđeg obojenja nalik hemosiderinu na histološkim preparatima, koji se taloži nakon raspada eritrocita. Kod jačih infekcija, podsluzničko tkivo neposredno ispod dubokih ulceracija je bilo izraženije nekrotično. Osim mehaničkog oštećenja prilikom migracije kroz tkivo domaćina, *Anisakis* spp. ličinke luče i proteolitičke enzime, poput

serinskih proteaza i matriks metalopeptidaza [119,120], čija je primarna uloga razgradnja okolnog tkiva i olakšavanje migracije, ali istovremeno uzrokuju i staničnu nekrozu. Nekroza, kao nekontrolirana stanična smrt, dovodi do istjecanja staničnog sadržaja u okolno tkivo, što dodatno može potaknuti upalni odgovor [121].

Lezije su redovito bile infiltrirane obilnim, rijetko blagim, mješovitim upalnim infiltratom koji se sastojao uglavnom od limfocita, plazma stanica i eozinofila te povremeno od limfocita, plazma stanica i makrofaga. Eozinofili su jedna od ključnih staničnih komponenti tijekom nametničkih infekcija. Iako čine manji udio leukocita u krvi, prilikom nametničkih infekcija njihov broj u krvi i tkivima drastično poraste, pri čemu T_H2 citokin IL-5 ima ključnu ulogu u njihovoj aktivaciji i migraciji prema mjestu infekcije [68]. Međutim, zbog drastičnog porasta njihovog broja i uslijed otpuštanja proteolitičkih enzima iz citoplazmatskih granula, usmjerenih primarno prema ubijanju nametnika, eozinofili značajno doprinose popratnoj patologiji budući da su neki od proteina sadržanih u granulama toksični i za stanice domaćina [66]. Nasuprot eozinofilima, makrofagi su rjeđe sačinjavali upalni infiltrat [58]. Makrofagi imaju važnu ulogu u održavanju homeostaze tkiva, što uključuje fagocitozu eritrocita i uklanjanje staničnog detritusa, ali i kao izvršne stanice imunološkog odgovora [122]. U skladu s tim, prihvaćanjem za kutikulu nametnika, makrofagi mogu uzrokovati deformacije kutikule omogućavajući migraciju drugih imunskih stanica ispod kutikule i potencijalno ubijanje nametnika [123].

U manjeg broja životinja, u podsluznici su uočeni veći ili manji granulomi formirani oko intaktnih ili češće degradiranih ostataka nametnika, a upravo su makrofagi važni u nastanku granuloma. Iako su granulomi tradicionalno povezani s T_H1 tipom odgovora, granulomi mogu nastati i tijekom T_H2 odgovora kao u slučaju *H. polygyrus* infekcije [124] ili shistosomijaze [125], pri čemu je početni odgovor kod shistosomijaze miješanog T_H1/T_H2 tipa s postupnom polarizacijom prema T_H2 [126]. Razlog nastanka granuloma prilikom nametničkih infekcija nije u potpunosti jasan, međutim zatvaranje nametnika unutar granuloma može spriječiti pretjerano oštećenje domaćinovog tkiva. Granulomi, također mogu zadržati nametnike u tkivima gdje su dostupniji imunskim stanicama [49,58]. Dodatno, granulomi nastali oko uginulih i inkalciniranih ostataka nametnika su osim makrofaga karakterizirani i infiltracijom eozinofila [127], što je bio slučaj i u ovom istraživanju. U podsluznici predželuca plavobijelog dupina s jakom piogranulomatoznom upalom bio je prisutan i veći broj višejezgrenih divovskih stanica. Nastanak divovskih stanica prilikom nametničkih infekcija predstavlja oblik reakcije prema stranom tijelu pri čemu zbog nemogućnosti makrofaga da fagocitiraju nametnika dolazi do njihovog spajanja. Tako spojeni

makrofagi mogu potom stvoriti ograničen prostor oko nametnika u koji se mogu izlučivati tvari toksične za samog nametnika ili se može ograničiti dostupnost nutrijenata, utječući time na preživljavanje nametnika [58]. Iako *Anisakis* spp. parazitiraju u probavnom sustavu krajnjih domaćina, *Anisakis* nametnici su zabilježeni i kao uzrok granulomatoznog dermatitisa kod malog dupina (*Phocoena phocoena*) i dobrog dupina. Kod obje životinje su bile prisutne ulceracije kože okružne hiperplastičnim epidermisom te fokalno obilnom fibrozom dermisa i masnog tkiva s mješovitim upalnim infiltratom [128]. Slični nalazi su zabilježeni i kod miševa eksperimentalno zaraženih vrstom *A. simplex* [129] te kod humane anisakijaze koja je rezultirala hemoragičnim ulkusom [31]. Za razliku od ostalih imunskih stanica (makrofaga, eozinofila, limfocita i plazma stanica), neutrofilni su bili gotovo potpuno odsutni u lezijama, ukazujući na kroničnu upalu uzrokovanu *Anisakis* infekcijom. Međutim, iako karakterističan za akutnu upalu, obilni neutrofilni infiltrat može biti prisutan i kod mnogih oblika kronične upale kao posljedica postojanih patogena ili nekrotičnih stanica, ili medijatora koji potječu od makrofaga [130]. U skladu s tim je i nalaz jake piogranulomatozne upale u podsluznici predželuca plavobijelog dupina, koju morfološki karakterizira infiltracija neutrofila u područja mononuklearnih leukocita (makrofaga, limfocita). Središte granuloma je bilo karakterizirano nakupljanjem gnoja uslijed oštećenja tkiva i velikim brojem vitalnih i degeneriranih neutrofila s piknotičnim jezgrama, što je najvjerojatnije posljedica lize stanica zbog jake upale. Iako je izgledno da je dio stanica bio u apoptozi, budući da nisu provedena specijalna bojanja (npr. IHC/IF, TUNEL), temeljem samo morfologije stanica nije moguće utvrditi i procese apoptoze.

Glavnina lezija je bila karakterizirana fokalnim kolonijama bakterija, dio kojih pripada skupini Gram-negativnih bakterija, što je utvrđeno imunofluorescencijskim bojanjem. Iako su bakterijske kolonije bile prisutne u površinskim slojevima podsluznice, neposredno ispod ulceracija te uglavnom oko ostataka nametnika, kod jedne jedinke plavobijelog dupina bakterije su bile prisutne duboko u podsluznici, na granici prema vanjskom mišićnom sloju. Želučane komore kitova su obložene višeslojnim pločastim neurožnjalim epitelom (predželudac) ili žljezdanim epitelom (glavni želudac, pilorički želudac) [131], koji tvori granicu između vanjskog okoliša i unutrašnjosti organizma te je selektivno propustan sprječavajući prolazak bakterija i toksina [132]. Međutim, narušeni integritet epitela ili njegov potpuni gubitak kao u slučaju dubokih ulceracija uzrokovanih *Anisakis* spp. infekcijom omogućuje prodor patogena u dublje slojeve tkiva. Iako je izvjesno da je dio bakterija kolonizirao nastale lezije *post mortem* kao početak procesa truljenja, nalaz bakterijskih stanica duboko u podsluznici, k tome praćenih izraženim mješovitim upalnim

infiltratom, upućuje da je do bakterijske kolonizacije ovog dijela želučane podsluznice došlo *intra vitam*.

Trikromnim bojanjem po Malloryju su utvrđena umjerena do opsežna područja fibroze, koja su u težim slučajevima zahvaćala veći dio podsluznice u području lezija. Fibroza predstavlja pretjerano odlaganje sastavnica vezivnog tkiva (kolagen, fibronektin) koje se odvija u plućima, bubrezima, jetri i drugim organima kao posljedica kronične upale [130,133]. Odlaganje kolagena je nužan i tipično reverzibilan proces zarastanja rana. Međutim, u slučajevima opsežnijih ili opetovanih oštećenja tkiva ili poremećene regulacije zarastanja, fiziološki procesi obnavljanja tkiva mogu napredovati prema ireverzibilnom reparacijskom odgovoru dovodeći do nastanka ožiljaka i poremećene funkcije organa [133]. Pored uloge u imunosnom odgovoru na višestanične nametnike, brojne stanične populacije aktivirane tijekom T_H2 odgovora, poput T_H2 stanica, eozinofila, mastocita, urođenih limfoidnih stanica tipa 2 i alternativno aktiviranih makrofaga, također reguliraju zarastanje tkiva nakon ozljede. Međutim, ako procesi zarastanja ovisni o T_H2 citokinima postanu kronični, mogu doprinijeti razvoju patološke fibroze u različitim organskim sustavima [134]. Pritom središnji citokini T_H2 odgovora, IL-4 i IL-13, mogu utjecati direktno na fibroblaste i inducirati njihovu diferencijaciju u miofibroblaste s posljedičnim odlaganjem kolagena [135]. U glavnini lezija makrofagi su bili prisutni u upalnom infiltratu, osobito u slučaju jake piogranulomatozne upale kod plavobijelog dupina. Makrofagi, koji tijekom T_H2 odgovora poprimaju fenotip alternativno aktiviranih makrofaga (AAM ϕ) nakon stimulacije s IL4/IL13, imaju središnju ulogu u razvoju fibroze i njenoj rezoluciji [135]. Makrofagi aktivirani s IL-13 pokazuju profibrotski fenotip, sintetizirajući transformirajući faktor rasta beta (TGF- β), jedan od ključnih profibrotskih citokina [134,135]. S druge pak strane, AAM ϕ mogu suprimirati fibrozu natječući se s limfocitima T_H2 i fibroblastima za L-arginin, produkti čijeg katabolizma su poliamini i prolin, koji reguliraju stanični rast odnosno sintezu kolagena [136]. Iako nije provedena tipizacija makrofaga u *Anisakis* spp. lezijama, s obzirom na različite stupnjeve fibroze moguće je da su oba fenotipa, tj. profibrotski i antifibrotski, prisutni.

Sukladno ranije navedenom, ovi nalazi upućuju na akutni, ali izraženi lokalni odgovor domaćina na *Anisakis* infekciju s postupnim napretkom prema kroničnom procesu, neovisno o vrsti kita zubana.

Imunofluorescencijsko bojanje odabranim biljezima nije rezultiralo zadovoljavajućim signalima kojima bi se nedvosmisleno utvrdio imunofenotip upalnog infiltrata u lezijama uzrokovanim *Anisakis* spp. nametnicima. Nasuprot tome, dio biljega primijenjenih u ovom

istraživanju je imunohistokemijski dokazan u tkivima kitova zubana, uključujući IgG [137–139], CD68 [139], Foxp3 [139] te S100 proteine [137,138], iako za ove potonje nije poznato o kojim se točno pripadnicima porodice S100 proteina radi. U skladu s tim, izostanak pozitivnih signala je najvjerojatnije posljedica nedovoljne specifičnosti primijenjenih protutijela. Jednako tako, moguće je da dio dokazivanih proteina ima neznatnu ili nikakvu ulogu u imunološkom odgovoru krajnjeg domaćina na *Anisakis* infekciju, u kojem slučaju bi rijetke imunoreaktivne stanice bile maskirane izraženom autofluorescencijom eritrocita prisutnih u lezijama. Međutim, činjenica da je prototipski T_H2 citokin interleukin-4 dobrog dupina kloniran i sekvenciran [140] i imunohistokemijski utvrđen u vrste kita zubana *Pontoporia blainvillei* [139], te uzimajući u obzir opažene histopatološke promjene, upućuje na zaključak da se imunološki odgovor krajnjeg domaćina na *Anisakis* spp. infekciju u osnovi ne razlikuje od imunološkog odgovora čovjeka ili miša/štakora na višestanične nametnike.

5.2. Slučajni domaćin (štakor)

U drugom dijelu istraživanja provedena je analiza staničnih i molekularnih komponenti ranog imunološkog odgovora štakora na eksperimentalnu infekciju *Anisakis* spp. nametnicima. U tu svrhu je provedena opsežna histopatološka analiza lezija korištenjem klasične histopatologije, imunofluorescencije (IF) i transmisivske elektronske mikroskopije (TEM). Nalazi histopatologije su dodatno validirani mjerenjem ekspresije odabranih upalnih biljega i miRNA u zaraženim tkivima te određivanjem količine ukupne metilirane DNA. Do danas se relativno mali broj istraživanja bavio patologijom ovog eksperimentalnog modela, usredotočujući se uglavnom samo na histopatološku analizu (hematoksilin/eozin bojanje, trikromno bojanje) [94]. Tek nedavno, u istraživanju patologije ovog eksperimentalnog modela primijenjene su i molekularne tehnike poput analize transkriptoma zaraženog tkiva [104] te mjerenje ekspresije cirkulirajućih miRNA [141] i količine T_H1, T_H2 i T_H17 citokina [142] u serumima zaraženih životinja.

5.2.1. Histopatologija *Anisakis* spp. infekcije u štakoru

Histopatološkom analizom *Anisakis* lezija je utvrđen akutni i općenito jaki upalni odgovor, s dominantnim neutrofilnim i makrofagnim infiltratom. U želucu i crijevu su bila prisutna opsežna krvarenja u podsluznici s vaskularnom i perivaskularnom nekrozom, što je dodatno olakšalo infiltraciju leukocita u tkivo kroz povećanu propusnost krvnih žila. Osim toga, kako je ranije spomenuto, nekroza, kao nekontrolirana stanična smrt, može dodatno potaknuti upalni odgovor [121]. Usprkos tome, opaženi upalni infiltrat je bio primjetno

opsežniji u želucu u odnosu na crijevo. Ovakav nesrazmjer u količini upalnog infiltrata između ova dva tkiva vjerojatno je posljedica ranijeg prodora ličinke kroz stijenkiju želuca u odnosu na crijevo, odnosno dužeg trajanja patološkog procesa, što ostavlja dovoljno vremena za nakupljanje leukocita u zaraženom tkivu. Slična prevaga neutrofila i makrofaga je utvrđena i u zaraženom tkivu mišića, ali s primjetno manjim obimom u odnosu na tkivo želuca. Osim kasnije migracije ličinke kroz tkivo mišića te posljedičnom kasnijom mobilizacijom leukocita u to područje, dodatni doprinos oskudnom upalnom infiltratu može predstavljati i niža propusnost krvnih žila koje nisu pokazivale znakove nekroze. Iako su nametničke infekcije redovito praćene povišenim brojem eozinofila [68], izraženiji eozinofilni infiltrat je zabilježen samo u lezijama životinja eutanaziranih u kasnijim vremenskim točkama (24, 48h i 72 h pi). Izražena infiltracija eozinofila te posljedično formiranje eozinofilnih granuloma je zabilježeno u mnogim slučajevima humane anisakijaze [31,143]. Međutim, u ranim fazama infekcije prilikom pojave prvih simptoma, eozinofilija nije postojana [144], ukazujući na mogućnost da je mali broj opaženih eozinofila posljedica uzorkovanja tkiva prije nastupa eozinofilije. Unatoč tome, TEM-om je utvrđeno da je već u ranoj fazi infekcije nastupila degranulacija eozinofila. Neutrofili su stanična komponenta koja prva reagira na upalni stimulus i oštećenje tkiva, reagirajući na veliki broj PAMP-ova (engl. *pathogen-associated molecular patterns*) i DAMP-ova (engl. *damage-associated molecular patterns*), uključujući velike i antigenske složene nametnike. Pored toga, neutrofili mogu na mjesto infekcije regrutirati i druge granulocite i monocite [145,146] što podupire nalaze ovog istraživanja. Alternativno aktivirani makrofagi koji se javljaju tijekom nametničkih infekcija djelovanjem T_H2 citokina, IL-4 i IL-13, imaju važnu ulogu kao izvršne stanice, međutim njihova uloga u zarastanju i pregradnji tkiva bi mogla biti značajnija od same obrane od nametnika [122]. U skladu s tim je i nalaz većeg broja makrofaga zajedno s neutrofilima. Obje stanične populacije su bile prisutne oko nekrotičnih žarišta u želucu i mišiću. Pored toga, TEM-om je utvrđena prisutnost brojnih makrofaga s fagocitiranim eritrocitima. Nadalje, velik broj makrofaga te, osobito neutrofila, u ranoj fazi infekcije bi mogao nadomjestiti kasniju aktivaciju i infiltraciju eozinofila u zaraženo područje. U skladu s tim je i nalaz da su makrofagi dostatni za ubijanje ličinki crijevnog nametnika *Strongyloides stercoralis* u prisutnosti neutrofila i komplementa [147]. Slična postepena zamjena velikog broja neutrofila makrofagima i eozinofilima je zabilježena i kod rane *Ascaris* spp. infekcije kod miševa [148], međutim kod usporedbe s ovim eksperimentalnim modelom treba biti oprezan, budući da se dio rane faze *Ascaris* spp. infekcije odvija u plućima.

Imunofluorescencijskim bojanjem je utvrđena rana (6 h pi) infiltracija CD3⁺ stanica u područja lezija. CD3 je biljeg ukupnih limfocita T, koji služi aktivaciji različitih subpopulacija limfocita T. U odnosu na želudac, u crijevu i mišiću je bio prisutan manji broj CD3⁺, što je u skladu s kasnijom migracijom ličinke kroz ova tkiva. Međutim, nasuprot rijetkim pojedinačnim imunoreaktivnim stanicama u mišiću, u crijevu su bile prisutne manje nakupine istih oko krvnih žila, najvjerojatnije zbog blizine lezije jednom od crijevnih limfoidnih folikula. Sličan obrazac je uočen i za CD4⁺ stanice, osim u crijevu gdje nisu zabilježena. CD4⁺ stanice su središnje stanice tijekom T_H2 odgovora koji je karakterističan za infekcije višestaničnim nametnicima [47]. Međutim, kod infekcije vrstom *Trichuris muris*, intenzitet infekcije može utjecati na polarizaciju prema T_H1 ili T_H2 odgovoru, tako da manji intenzitet infekcije promiče T_H1 odgovor [149]. Nadalje, u pacijenata s trihinelozom, otprilike polovina mononuklearnih stanica periferne krvi pokazuje T_H2 profil, dok preostale stanice pokazuju T_H0 ili T_H1 profil [150]. U krvi pacijenata senzitiviranih vrstom *A. simplex* zabilježeni su T_H1 i T_H2 citokini, no u pacijenata s gastrointestinalnim simptomima imunološki odgovor je bio T_H1 dominantan [151]. Reflektira li se takav periferni imunološki odgovor i na lokalni odgovor u probavnom sustavu ostaje nerazjašnjeno, opravdavajući potrebu za detaljnim tipiziranjem limfocita T u lezijama uzrokovanim *Anisakis* spp. Izostanak pozitivnih signala u crijevu nakon bojanja anti-CD4 protutijelom je pomalo iznenađujući. Razlog tome je vjerojatno neravnomjerna prisutnost stanica u uzorku što je rezultiralo odsutnošću ovih stanica u dijelu tkivnih rezova. Čak i da je riječ o nekoj drugoj subpopulaciji limfocita T prisutnih prilikom nametničkih infekcija, poput Foxp3⁺ T_{REG} čiji broj brzo poraste na mjestu infekcije i prije potpune uspostave T_H2 odgovora [70], one bi bile prepoznate primijenjenim protutijelom, budući da glavna Foxp3⁺ eksprimira i CD4 ko-stimulator. Imunofluorescencijsko bojanje anti-CD68 protutijelom je otkrilo prisutnost manjeg broja imunoreaktivnih stanica u želucu i mišiću. CD68 protein je prisutan na membranama lizosoma i kasnih endosoma krvnih monocita i tkivnih makrofaga, te se tradicionalno koristi kao biljeg za stanice monocitno/makrofagne linije [97,98]. Međutim, ovim biljegom nije moguće razlikovati tkivne makrofage od krvnih monocita. Ipak, prisutnost manjeg broja CD68⁺ stanica u neposrednoj blizini krvnih žila upućuje na mogućnost da barem dio imunoreaktivnih stanica potječe od krvnih monocita. U prilog tome ide i činjenica da prilikom crijevnih infekcija višestaničnim nametnicima glavna makrofaga nastaje ekspanzijom i diferencijacijom krvnih monocita, dok su rezidentni tkivni makrofagi značajni za infekcije drugim nametnicima, poput filarija [58]. Prisutnost različitih iNOS⁺ stanica je utvrđena u sva tri analizirana tkiva. iNOS može eksprimirati veći broj stanica,

uključujući neutrofile, makrofage i dendritične stanice. Makrofagi proizvode velike količine dušikovog oksida (NO) nakon stimulacije mikrobnim produktima i T_H1 citokinima [99], kao i protozoarnim [152] i metazoarnim nametnicima [153,154]. Pored antimikrobnih i antiparazitskih učinaka, NO djeluje i citotoksično [99,155], što može djelomično doprinijeti uočenim histopatološkim promjenama u *Anisakis* lezijama. Najjača iNOS ekspresija je zabilježena u zaraženom tkivu mišića u fibrocitima, neutrofilima i drugim fagocitima, u epimiziju proksimalno mjestu prodora ličinke, ali i distalno u perimiziju. Visoka ekspresija iNOS u makrofagima je zabilježena u miševima zaraženima *T. spiralis*, neposredno uz zaćahurene ličinke ili oko mišićnih vlakana, a najizraženija je bila u kasnijim fazama infekcije [156]. Zbog sposobnosti inficiranja glodavaca, *Trichinella* spp. prirodno nastanjuje njihove poprečno-prugaste mišiće, za razliku od *Anisakis* spp. za kojeg su štakori i ljudi slučajni domaćini i s kojim nisu prethodno bili u dodiru. To upućuje na zaključak, da bi pojavom u nepovoljnom okruženju poput poprečno-prugastog mišića *Anisakis* spp. mogao izazvati ranu jaku ekspresiju iNOS kao i *Trichinella*, ali sa značajnim vremenskim odmakom. S100A8 i S100A9 su alarmini ili DAMP-ovi, konstitutivno eksprimirani u neutrofilima, monocitima i dendritičkim stanicama, ali koje mogu lučiti i aktivirani makrofagi, endotelne stanice, fibroblasti i keratinociti [100,157]. Prisutnost S100A8/A9⁺ stanica je utvrđena u sva tri analizirana tkiva, s najvećim brojem imunoreaktivnih stanica i najizraženijom ekspresijom u mišiću. Međutim, primijenjenim protutijelom nije bilo moguće razlikovati ova dva proteina i njihov kompleks. *In vitro* studije su pokazale da S100A8/A9 kompleks djeluje kemoatraktivno već unutar 3 sata nakon stimulacije [158]. Lučeni kompleks potom može utjecati na integritet endotela inhibiranjem nekoliko proteina međustaničnih spojeva [159] olakšavajući tako migraciju leukocita u tkivo. S obzirom na obilni neutrofilni infiltrat i nekoliko perivaskularnih nekrotičnih žarišta u želucu, rijetke stanice su pokazivale citoplazmatsku ekspresiju ovih proteina te su uglavnom bile lokalizirane u području vanjskog mišićnog sloja stijenke želuca (*muscularis externa*). Mogući razlog tome je trenutak uzorkovanja tkiva kad su stanice već otpustile ovaj proteinski kompleks u izvan-stanični prostor otežavajući njegovu unutar-staničnu detekciju. Detekcija ovog proteinskog kompleksa je dodatno bila otežana izraženom autofluorescencijom eritrocita. Slično kao u želucu, i u crijevu je zabilježen mali broj S100A8/A9⁺ stanica, a ekspresija je bila uglavnom ograničena na endotelne stanice i povremene fibroците. S obzirom na općenito blaži upalni infiltrat ostaje nejasno je li mali broj imunoreaktivnih možda stanica posljedica preranog uzorkovanja u odnosu na trenutak prodora ličinke kroz stijenku crijeva. U mišiću S100A8/A9⁺ stanice su uključivale fibroците, neutrofile i povremene eozinofile što je u skladu

s prijašnjim istraživanjima [157,160]. Međutim, osobito jaka ekspresija ovih proteina ili njihovog kompleksa u miocitima je pomalo zagonetna. Iako ekspresija ovih proteina u stanicama glatkih mišića krvnih žila i kardiomiocitima može biti potaknuta upalnim stimulansima poput bakterijske infekcije [161], u dostupnoj literaturi nije zabilježena ekspresija ovih biljega na razini proteina u skeletnim mišićima. U nedavno objavljenoj analizi transkriptoma štakora zaraženih vrstom *A. pegreffii*, S100A8 i S100A9 su bili među najekspimiranim genima [104]. Ekspresija S100A8/A9 proteina je u smislu infekcija višestaničnim nametnicima utvrđena kod upale pluća izazvane ličinkama trećeg stadija (L3) filarije *Litomosoides sigmodontis* [162] te na razini mRNA u ovaca zaraženih metiljem *Fasciola hepatica* [163].

5.2.2. Molekularni odgovor štakora na *Anisakis* spp. infekciju

Akutna upala, kao u štakorskom modelu *Anisakis* spp. infekcije, karakterizirana je lučenjem brojnih citokina i signalnih molekula koje upravljaju imunološkim odgovorom i zarastanjem uslijed oštećenja tkiva. U ovom je istraživanju mjerena ekspresija nekoliko općih upalnih biljega (*Il1b*, *Il6*, *Il18*, *Icam*, *Ccl3* te *Mmp9* koja sudjeluje u pregradnji tkiva [164]) u tkivu želuca, crijeva i visceralne masti. I dok su svi biljezi, osim *Mmp9*, bili diferencijalno ekspimirani u želucu i masnom tkivu, promjene ekspresije nisu uočene u tkivu crijeva. Kako je ranije navedeno, u podsluznici želuca i crijeva su bila prisutna opsežna krvarenja uzrokovana migracijom ličinke. Za krvarenja je utvrđeno da mogu pojačati ekspresiju i lučenje proupalnih citokina, poput IL-1 beta i IL-6, te odgoditi zarastanje tkiva nakon traume ili oštećenja crijeva uzrokovanih zračenjem [165,166]. Nasuprot tome, izostanak značajne ekspresije ovih gena u crijevu je vjerojatno posljedica uzorkovanja neposredno nakon prodiranja ličinke kroz stijenkicu crijeva, što odgovora zabilježenom blagom do umjerenom upalnom infiltratu. Pritom, ne treba isključiti mogućnost indukcije nekih drugih proupalnih citokina u odgovoru na migrirajuću *Anisakis* ličinku. U visceralnom masnom tkivu su svi geni bili diferencijalno ekspimirani uz istovremenu biološki značajnu ekspresiju, osim za *Il18*. Osim najbrojnijih adipocita, masne naslage tvore brojne druge stanice poput endotelnih i glatkih mišićnih stanica i fibroblasta te gotovo sve imunosne stanice, uključujući rezidentne makrofage, neutrofile i limfocite T i B [167]. Osim pohrane energije, masno tkivo ima važnu ulogu u regulaciji kako lokalne tako i sistemske upale lučenjem protoupalnih i proupalnih citokina poput IL-1B, IL-6, IL-18 [168] te MMP9 [169]. Ipak, u ovom trenutku ostaje nejasno je li ovako snažna ekspresija proupalnih citokina u masnom tkivu samo rezultat

prisutnosti *Anisakis* ličinke, oštećenja tkiva i upale u susjednom tkivu ili oboje. U želucu, *Mmp9* je bio jedini gen bez promjene u ekspresiji. Poznata je uloga MMP9 u pregradnji i zarastanju tkiva, međutim, zarastanje tkiva može biti odgođeno zbog krvarenja uslijed povišene proizvodnje proupalnih citokina [165]. Stoga izostanak promjene u ekspresiji *Mmp9* može biti posljedica odgođene indukcije uslijed opsežnih krvarenja u podsluznici. MMP9 se smatra važnim i za migraciju neutrofila kroz bazalnu membranu [170], što je u skladu s histopatološkim nalazima, budući da nije uočena intraepitelna infiltracija neutrofila. Sva tri proupalna citokina, tj. *Il1b*, *Il-6* i *Il-18*, su bila diferencijalno eksprimirana u želucu, iako ekspresija *Il-18* nije bila biološki značajna. Aktivni IL-1 beta i IL-18 nastaju i luče se s multiproteinskih kompleksa, tzv. inflamasona, koji sadrže jedan od NLR-a (engl. *NOD-like receptor*) poput NLRP3 [171]. Stoga, razlika u ekspresiji ova dva gena može biti posljedica djelovanja drugih faktora osim samog mehanizma aktivacije, što je utvrđeno na mišjem modelu *Trichuris muris* infekcije, pri čemu su sami nametnik i njegovi sekretorni produkti potakli proizvodnju IL-18 ovisnu o NLRP3 [172]. IL-18 inducira polarizaciju prema T_H1 odgovoru kroz lučenje IFN- γ , osim u odsutnosti IL-12 ili IL-15, kad potiče T_H2 polarizaciju [173]. U skladu s tim, *knockout* miševi za *Il18* zaraženi s *T. spiralis* su imali značajno izraženiju proizvodnju T_H2 citokina i smanjen intenzitet infekcije u odnosu na mišve divljeg tipa [174]. Štoviše, indukcija ekspresije *Il18* te njegova uloga u promicanju T_H1 odgovora mogu ukazivati na rani miješani T_H1/T_H2 odgovor kod *Anisakis* infekcije, s mogućom T_H2 prevagom, slično kao i kod crijevne faze *T. spiralis* infekcije miša [175]. IL-1 beta je jedan od glavnih endogenih pirogena, koji aktivira neutrofile i makrofage za fagocitozu patogena i proizvodnju kisikovih i dušikovih radikala. Pored toga, IL-1 beta stimulira proizvodnju drugih proupalnih citokina poput TNF- α i IL-6 [171]. Međutim, prilikom infekcija višestaničnim nametnicima, IL-1 beta može imati oprečne učinke. Prilikom *H. polygyrus* infekcije IL-1 beta utišava T_H2 odgovor te potiče kroničnost infekcije [176], dok suprotno tome, prilikom *T. muris* infekcije inducira T_H2 odgovor i izbacivanje nametnika [177]. Na koji način IL-1 beta utječe na imunološki odgovor na *Anisakis* infekciju ostaje nejasno, budući da *Anisakis* u slučajnom domaćinu ne može dostići odrasli stadij, što bi jamčilo kroničnu upalu, a mogućnost reinfekcije istog slučajnog domaćina tijekom dužeg vremenskog razdoblja je mala. Osobito jaka ekspresija je zabilježena za *Il6* (logFC = 4,07). IL-6 je također jedan od glavnih endogenih pirogena, koji ima središnju ulogu u imunološkom odgovoru kroz mobilizaciju monocita umjesto neutrofila, zakretanje diferencijacije monocita u makrofage te diferencijaciju limfocita T u T_H2 i T_H17 [178]. Međutim, miševi zaraženi s *H. polygyrus* su imali suprimiran T_H2 odgovor uz povišen broj

Foxp3⁺ stanica u odnosu na miševu IL-6 deficijentu miševu [179], ukazujući na višestruku ulogu ovog citokina u regulaciji imunološkog odgovora. Osobita jaka ekspresija, izraženija od ekspresije *Il1b*, je zabilježena za *Ccl3*. CCL3 je kemokin s pirogenim svojstvima, ali je značajnija njegova uloga kao kemoatraktanta i aktivatora neutrofila [180]. Unatoč malom broju S100A8/A9⁺ stanica, obilni neutrofilni infiltrat u *Anisakis* lezijama je vjerojatno posljedica izražene ekspresije *Ccl3*. Na mišjem modelu *Schistosoma mansoni* infekcije je utvrđena povezanost CCL3 s povećanim morbiditetom i intenzitetom infekcije kod životinja divljeg tipa u odnosu na *Ccl3* deficijentu miševu. K tome, pacijenti inficirani *S. mansoni* s hepatosplenomegalijom su imali više serumske koncentracije CCL3 u odnosu na pacijente s crijevnim simptomima [181]. Iako značajna, u odnosu na prethodno spomenute biljege, ekspresija *Icam1* je bila umjerena. ICAM1 ekspimiraju endotelne stanice te nakon upalnog stimulusa pospješuju ekstravazaciju leukocita i povećavaju propusnost krvnih žila negativnom regulacijom proteina međustaničnih spojeva [182]. ICAM1 regulira adheziju neutrofila za endotel krvnih žila i njihovu paracelularnu ili transcelularnu migraciju [183]. U skladu s tim, obilni neutrofilni infiltrat je vjerojatno posljedica sinergističkog djelovanja CCL3 i ICAM1, unatoč četverostruko nižoj ekspresiji ICAM1. Ovotakvi nesrazmjernost u ekspresiji je moguća posljedica vaskularne nekroze što je moglo dovesti do djelomičnog gubitka *Icam1* mRNA. Za žive *Anisakis* L3 kao i ukupni proteinski ekstrakt (CE, engl. *crude extract*), koji simulira ugibajuću ličinku, je utvrđeno da stimuliraju ljudske dendritičke stanice, dobivene od monocita, na lučenje CCL3, IL-6, topivog ICAM1 i IL-1 alfa [184], izoforme IL-1 čija se svojstva podudaraju sa svojstvima IL-1 beta, što dodatno učvršćuje rezultate ovog istraživanja.

Analiza ekspresije mikroRNA je provedena na zaraženim tkivima želuca i crijeva. Ukupno su tri miRNA bile diferencijalno ekspimirane, dvije u želucu (*rno-miR-451-5p* i *7223-3p*) i dvije u crijevu (*rno-miR-451-5p* i *-672-5p*), a *rno-miR-451-5p* je bila diferencijalno ekspimirana u oba tkiva. Prema dostupnoj literaturi, ekspresija miRNA kod *Anisakis* infekcije je do sada bila analizirana samo u serumima zaraženih štakora [141], stoga ovo istraživanje predstavlja prvu analizu ekspresije miRNA u tkivima pogođenim migracijom ličinke. Autori spomenute studije su detektirali ukupno dvije diferencijalno ekspimirane miRNA u serumima štakora, uz dodatne četiri prema vrijednostima relativne kvantifikacije, a koje se razlikuju od diferencijalno ekspimiranih miRNA u ovom istraživanju. Razlike u vrstama ekspimiranih miRNA između ova dva istraživanja mogu biti posljedica različitog načina infekcije (žive L3 vs. ukupni proteinski ekstrakt inokuliran u sluznicu želuca), trajanje infekcije (6 h pi vs. 2,5 mjeseci) te vrste uzorka (zaraženo tkivo vs. serum). U lezijama želuca

rno-miR-451-5p je bila izrazito eksprimirana ($\log_{2}FC = 4,51$, prilagođena $p = 1,88e^{-8}$) dok je u lezijama crijeva bila približno četverostruko niže eksprimirana ($\log_{2}FC = 2,42$, prilagođena $p = 0,036$). Na mišjem modelu *Plasmodium yoelli* infekcije je utvrđeno da miR-451 može negativno regulirati proliferaciju CD4⁺ limfocita T, budući da su zaraženi miševi divljeg tipa imali značajno smanjen broj CD4⁺ limfocita T i viši intenzitet infekcije u usporedbi s *miR-451^{-/-}* miševima [185]. Pored toga, miR-451 može umanjiti kemotaksiju neutrofila [186] te negativno utjecati na lučenje IL-6 i CCL-3 [187]. Ipak, u želucu je zabilježen obilni neutrofilni infiltrat i izražena ekspresija *Il6* i *Ccl3*. Za IL-6 je utvrđeno da pozitivno regulira ekspresiju *miR-451*, tvoreći moguću regulacijsku petlju čiji je vrhunac smanjena ekspresija *Il6* [187]. Stoga, ekspresija *miR-451* u želucu je vjerojatno posljedica jake ekspresije *Il6*, s ciljem utišavanja pretjerano eksprimiranog *Il6*. Iako je u crijevu zabilježen blagi upalni infiltrat bez statistički značajne ekspresije analiziranih upalnih biljega, *miR-451* je bila značajno eksprimirana. Štoviše, za *Il6* je u crijevu zabilježena biološki značajna ekspresija ($\log_{2}FC = 1,47$), koja je mogla biti dostatna za pokretanje ekspresije ove miRNA. Unatoč osmerostruko nižoj ekspresiji u odnosu na *miR-451*, *miR-223* je također bila značajno eksprimirana u želucu. U nedostatku *miR-223* migracija mijeloidnih stanica (polimorfonuklearnih leukocita i mononuklearnih fagocita) prema mjestu infekcije je ubrzana, s posljedičnim oštećenjem tkiva [188]. U skladu s tim, moguće je da pojačana ekspresija ove miRNA u *Anisakis* lezijama služi ograničenju infiltracije neutrofila i oštećenja tkiva, s postupnom zamjenom drugim imunskim stanicama. Nadalje, *miR-223* može direktno inhibirati *Ccl3* i *Il6* [188], iako represija *Il6* može biti i posljedica *miR-223*-uvjetovane represije STAT3, transkripcijskog faktora koji potiče ekspresiju *Il6* [189]. Dodatno, za *miR-223* je utvrđeno da može negativno regulirati proizvodnju IL-1 beta putem represije NLRP3 inflamazoma [190]. Sudeći prema ovome, *miR-223* bi mogla imati značajnu ulogu u oblikovanju patologije *Anisakis* infekcije unatoč značajno nižoj ekspresiji u odnosu na *miR-451*. Međutim, IL-6 može negativno regulirati ekspresiju *miR-223* [189]. Stoga se razlika u ekspresiji *miR-223* i *miR-451* može pripisati izraženoj ekspresiji *Il6*. Ekspresija *miR-672* u crijevu tijekom *Anisakis* infekcije ostaje zagonetna, kao i njezina uloga u regulaciji mRNA općenito. Naime, podaci o funkciji *miR-672* su oskudni te je do sada utvrđena njena uloga u regulaciji srčane hipertrofije, kroz regulaciju *Jun* gena, koji kodira za podjedinicu transkripcijskog faktora AP-1 (engl. *activator protein 1*) [191]. Osim toga, promjena ekspresije ove miRNA je utvrđena još i na mišjem modelu akutne i kronične astme [192].

Osim posttranskripcijske regulacije posredstvom miRNA, ekspresija gena može biti regulirana i kemijskim modifikacijama, poput metilacije DNA, kojom se sprječava vezivanje

transkripcijskih faktora promjenama nastalim u promotorskim regijama [88]. Štoviše, poremećena metilacija DNA je povezana s nastankom nekoliko tipova karcinoma zbog suzbijanja tumor-supresorskih gena [193]. U ovom je istraživanju mjerena količina ukupne metilirane DNA te nije utvrđena značajna razlika između zaraženog i nezaraženog tkiva. Unatoč tome, ulogu metilacije DNA u imunološkom odgovoru na *Anisakis* infekciju, posebno kod dugotrajnijih infekcija, ne treba *a priori* isključiti. Naime, korištenim kompletom moguće je odrediti samo količinu ukupne metilirane DNA bez mogućnosti utvrđivanja promjena u metilaciji na razini specifičnih gena, koji bi mogli biti značajni u regulaciji imunološkog odgovora na *Anisakis* spp. Na mišjem modelu urogenitalne shistosomijaze, promjene u razini metilacije DNA su se podudarale s urotelnom hiperplazijom, ključnom pre-neoplastičnom promjenom koja vodi nastanku karcinoma mokraćnog mjehura [194]. Za razliku od *S. haematobium*, *Anisakis* spp. se ne smatraju kancerogenima, iako je njihova moguća uloga u kancerogenezi postala kontroverzna otkada je predloženo da bi *A. simplex* mogao biti ko-faktor u razvoju raka želuca [195]. Nastavno na to, Sonoda i sur. su saželi 27 prikaza slučajeva u kojima je prijavljen nalaz *Anisakis* ličinke pričvršćene za rak želuca/crijeva [196]. Imajući u vidu značaj metilacije DNA u kancerogenezi, potrebno je dodatno istražiti ovu interakciju korištenjem tehnika visoke rezolucije, poput sekvenciranja ili lančane reakcije polimerazom u stvarnom vremenu nakon modifikacije DNA bisulfitom, kojima je moguće odrediti promjene u metilaciji na razini pojedinog gena.

6. Zaključci

- *Anisakis* spp. infekcija uzrokuje kronične promjene sluznice probavila krajnjeg domaćina s izraženom imunopatologijom
- Kronične promjene sluznice probavila krajnjeg domaćina uslijed *Anisakis* spp. infekcije ne vode nastanku novotvorina
- U slučajnom domaćinu, *Anisakis* spp. uzrokuje snažan i izražen lokalni upalni odgovor
- Rani upalni odgovor slučajnog domaćina na *Anisakis* spp. infekciju karakteriziran je izraženim neutrofilnim i makrofagnim infiltratom, uz značajnu ekspresiju proupalnih citokina interleukina-1 beta i interleukina-6
- Izražena ekspresija miRNA upućuje na moguću ranu ulogu u regulaciji imunskog odgovora na *Anisakis* spp. nametnike
- Promjene u metilaciji DNA nisu značajne u ranom upalnom odgovoru slučajnog domaćina na *Anisakis* spp. nametnike

7. Sažetak

Pripadnici roda *Anisakis* Dujardin, 1845 tvore skupinu nametničkih oblića složenog životnog ciklusa koji uključuje morske sisavce kao krajnje domaćine, planktonske rakove kao intermedijarne domaćine te ribe i glavonošce kao paratenične domaćine. Konzumacijom sirovih ili termički nedovoljno obrađenih morskih proizvoda kontaminiranim živim ličinkama trećeg stadija čovjek može postati slučajni domaćin, pri čemu može doći do razvoja bolesti poznate kao anisakijaza, koja je prepoznata kao rastući javnozdravstveni problem. U prvom dijelu istraživanja je provedena histopatološka i imunofluorescencijska analiza lezija probavila krajnjeg domaćina. Lezije uzrokovane prisutnošću nametnika su uključivale izraženi ulcerativni gastritis s mješovitim upalnim infiltratom i čestom prisutnošću bakterija, blagi do umjereni granulomatozni gastritis te jaku piogranulomatoznu upalu. Imunofluorescencijsko bojanje nije proizvelo pozitivne signale za primijenjena protutijela. U drugom dijelu istraživanja, na štakorskom modelu anisakijaze je karakteriziran rani upalni odgovor slučajnog domaćina korištenjem histopatološke analize, imunofluorescencije (CD3, CD4, CD68, iNOS, S100A8/A9) i transmisijske elektronske mikroskopije te mjerenjem ekspresije upalnih biljega (*Il1b*, *Il6*, *Il18*, *Ccl2*, *Icam1*, *Mmp9*), mikroRNA i količine metilirane DNA. Migracija *Anisakis* ličinki je uzrokovala umjerena do opsežna krvarenja u vezivnom tkivu podsluznice probavila i epimizija/perimizija mišića. U želucu i mišiću je bio prisutan umjeren do obilan upalni infiltrat, dominiran neutrofilima i makrofagima, dok je u crijevu zabilježen samo blagi upalni infiltrat. Lezije su bile karakterizirane prisutnošću CD3⁺, CD4⁺, CD68⁺, iNOS⁺ i S100A8/A9⁺ stanica. *Il6*, *Il1b* i *Ccl3* su pokazali izrazito jaku ekspresiju u želucu u visceralnom masnom tkivu. Ukupno su tri miRNA bile diferencijalno eksprimirane; dvije u želucu (miRNA-451-5p i miRNA-223-3p) te dvije u crijevu (miRNA-451-5p i miRNA-672-5p). Nije zabilježena statistički značajna razlika u količini metilirane DNA između zaraženog i nezaraženog tkiva. Navedeno istraživanje ukazuje da *Anisakis* spp. u slučajnom domaćinu potiče izraženi upalni odgovor sa značajnom ekspresijom određenih proupalnih citokina i miRNA.

8. Sažetak na engleskom jeziku (Summary)

Characteristics of immune response of dolphin as a definitive and rat as an accidental host to *Anisakis* spp. infection

Members of the genus *Anisakis* comprise a group of parasitic nematodes with indirect life cycle, that utilize marine mammals as definitive hosts, planktonic crustaceans as intermediate hosts and fish and cephalopods as paratenic hosts. Following ingestion of raw or undercooked seafood contaminated with live third stage larvae, humans can become accidental hosts, thus contracting a disease termed anisakiasis, being recognized as an emerging public health concern. In the first part of the research histopathological and immunofluorescence analysis of gastrointestinal tract lesions of the final host was performed. *Anisakis* spp.-induced lesions included severe ulcerative gastritis with mixed inflammatory infiltrate often associated with colonies of bacteria, mild to moderate granulomatous gastritis and severe pyogranulomatous inflammation. Immunofluorescent staining did not yield positive signals for the applied antibodies. In the second part of the research we characterized early inflammatory response in rat model of anisakiasis by means of histopathological analysis, immunofluorescence (CD3, CD4, CD68, iNOS, S100A8/A9) and transmission electron microscopy, in addition to measuring inflammatory markers (*Il1b*, *Il6*, *Il18*, *Ccl2*, *Icam1*, *Mmp9*) and microRNA expression, as well as global DNA methylation status. *Anisakis* larval migration caused moderate to extensive haemorrhages in submucosal and epimysial/perimysial connective tissue of the muscles. In stomach and muscle, moderate to abundant mixed inflammatory infiltrate was present, dominated by neutrophils and macrophages, while only mild infiltration was seen in intestine. Lesions were characterized by the presence of CD3⁺, CD4⁺, CD68⁺, iNOS⁺ i S100A8/A9⁺ cells. *Il6*, *Il1b* and *Ccl3* showed particularly strong expression in stomach and visceral adipose tissue. In total, three miRNAs were differentially expressed; two in stomach (miRNA-451-5p and miRNA-223-3p) and two in intestine (miRNA-451-5p and miRNA-672-5p). No changes in global DNA methylation were observed between infected and uninfected tissues. This study shows, that *Anisakis* infection induces strong inflammatory response in accidental host with marked induction of specific proinflammatory cytokines and miRNA expression.

9. Literatura

- [1] Broglia A, Kapel C. Changing dietary habits in a changing world: Emerging drivers for the transmission of foodborne parasitic zoonoses. *Vet Parasitol* 2011;182:2–13.
- [2] Chai J-Y, Murrell KD, Lymbery AJ. Fish-borne parasitic zoonoses: Status and issues. *Int J Parasitol* 2005;35:1233–54.
- [3] WHO. First formal meeting of the Foodborne Disease Burden Epidemiology Reference Group (FERG) 2007.
- [4] Torgerson PR, de Silva NR, Fèvre EM, Kasuga F, Rokni MB, Zhou X-N, et al. The global burden of foodborne parasitic diseases: an update. *Trends Parasitol* 2014;30:20–6.
- [5] EFSA Panel on Biological Hazards. Scientific opinion on risk assessment of parasites in fishery products. *EFSA J* 2010;8:1543.
- [6] Bao M, Pierce GJ, Pascual S, González-Muñoz M, Mattiucci S, Mladineo I, et al. Assessing the risk of an emerging zoonosis of worldwide concern: anisakiasis. *Sci Rep* 2017;7:43699.
- [7] Mattiucci S, Nascetti G. Advances and trends in the molecular systematics of anisakid nematodes, with implications for their evolutionary ecology and host-parasite co-evolutionary processes. *Adv Parasitol* 2008;66:47–148.
- [8] Mattiucci S, Cipriani P, Webb SC, Paoletti M, Marcer F, Bellisario B, et al. Genetic and morphological approaches distinguish the three sibling species of the *Anisakis simplex* species complex, with a species designation as *Anisakis berlandi* n. sp. for *A. simplex* sp. C (Nematoda: Anisakidae). *J Parasitol* 2014;100:199–214.
- [9] Klimpel S, Palm HW. Anisakid nematode (Ascaridoidea) life cycles and distribution: Increasing zoonotic potential in the time of climate change? In: Mehlhorn H, editor. *Prog. Parasitol. Parasitol. Res. Monogr. 2*, Springer Berlin Heidelberg; 2011, p. 201–22.
- [10] Mattiucci S, Cipriani P, Levsen A, Paoletti M, Nascetti G. Molecular epidemiology of *Anisakis* and anisakiasis: an ecological and evolutionary road map. *Adv Parasitol* 2018;99:93–263.
- [11] Kuhn T, Cunze S, Kochmann J, Klimpel S. Environmental variables and definitive host distribution: a habitat suitability modelling for endohelminth parasites in the marine realm. *Sci Rep* 2016;6:30246.
- [12] Marcogliese DJ. The role of zooplankton in the transmission of helminth parasites to

- fish. Rev Fish Biol Fish 1995;5:336–71.
- [13] Lee D. Life Cycles. In: Lee D, editor. Biol. Nematodes. 1st ed., London: Taylor & Francis; 2002, p. 141–62.
- [14] Køie M. Experimental infections of copepods and sticklebacks *Gasterosteus aculeatus* with small ensheathed and large third-stage larvae of *Anisakis simplex* (Nematoda, Ascaridoidea, Anisakidae). Parasitol Res 2001;87:32–6.
- [15] Køie M, Berland B, Burt MDB. Development to third-stage larvae occurs in the eggs of *Anisakis simplex* and *Pseudotetranova decipiens* (Nematoda, Ascaridoidea, Anisakidae). Candaian J Fish Aquat Sci 1995;52:134–9.
- [16] Klimpel S, Palm HW, Rückert S, Piatkowski U. The life cycle of *Anisakis simplex* in the Norwegian Deep (northern North Sea). Parasitol Res 2004;94:1–9.
- [17] Gregori M, Roura Á, Abollo E, González ÁF, Pascual S. *Anisakis simplex* complex (Nematoda: Anisakidae) in zooplankton communities from temperate NE Atlantic waters. J Nat Hist 2015;49:755–73.
- [18] Klimpel S, Kellermanns E, Palm HW. The role of pelagic swarm fish (Myctophidae: Teleostei) in the oceanic life cycle of *Anisakis* sibling species at the Mid-Atlantic Ridge, Central Atlantic. Parasitol Res 2008;104:43–53.
- [19] Nagasawa K. The life cycle of *Anisakis simplex*: a review. In: Ishikura H, editor. Intest. Anisakiasis Japan, Tokyo: Springer-Verlag; 1990, p. 31–40.
- [20] Audicana MT, Kennedy MW. *Anisakis simplex*: from obscure infectious worm to inducer of immune hypersensitivity. Clin Microbiol Rev 2008;21:360–79.
- [21] Bušelić I, Botić A, Hrabar J, Stagličić N, Cipriani P, Mattiucci S, et al. Geographic and host size variations as indicators of *Anisakis pegreffii* infection in European pilchard (*Sardina pilchardus*) from the Mediterranean Sea: Food safety implications. Int J Food Microbiol 2018;266:126–32.
- [22] Mladineo I, Bušelić I, Hrabar J, Vrbatović A, Radonić I. Population parameters and mito-nuclear mosaicism of *Anisakis* spp. in the Adriatic Sea. Mol Biochem Parasitol 2017;212:46–54.
- [23] Mladineo I, Poljak V. Ecology and genetic structure of zoonotic *Anisakis* spp. from Adriatic commercial fish species. Appl Environ Microbiol 2014;80:1281–90.
- [24] Blažeković K, Lepen Pleić I, Đuras M, Gomerčić T, Mladineo I. Three *Anisakis* spp. isolated from toothed whales stranded along the eastern Adriatic Sea coast. Int J Parasitol 2015;45:17–31.
- [25] Sakanari JA, Mckerrow JH. Anisakiasis. Clin Microbiol Rev 1989;2:278–84.

-
- [26] Ishikura H, Kikuchi K, Nagasawa K, Ooiwa T, Takamiya H, Sato N, et al. Anisakidae and Anisakidosis. In: Sun T, editor. Prog. Clin. Parasitol., Springer-Verlag New York; 1993, p. 43–102.
- [27] Baptista-Fernandes T, Rodrigues M, Castro I, Paixão P, Pinto-Marques P, Roque L, et al. Human gastric hyperinfection by *Anisakis simplex*: A severe and unusual presentation and a brief review. Int J Infect Dis 2017;64:38–41.
- [28] Hochberg NSS, Hamer DHH. Anisakidosis: perils of the deep. Clin Infect Dis 2010;51:806–12.
- [29] Daschner A, Cuéllar C, Rodero M. The *Anisakis* allergy debate: does an evolutionary approach help? Trends Parasitol 2012;28:9–14.
- [30] Takabe K, Ohki S, Kunihiro O, Sakashita T, Endo I, Ichikawa Y, et al. Anisakidosis: a cause of intestinal obstruction from eating sushi. Am J Gastroenterol 1998;93:1172–3.
- [31] Kang DB, Park WC, Lee JK. Chronic gastric anisakiasis provoking a bleeding gastric ulcer. Ann Surg Treat Res 2014;86:270–3.
- [32] Nieuwenhuizen NE, Lopata AL. *Anisakis* - A food-borne parasite that triggers allergic host defences. Int J Parasitol 2013;43:1047–57.
- [33] Moneo I, Carballeda-Sangiao N, González-Muñoz M. New perspectives on the diagnosis of allergy to *Anisakis* spp. Curr Allergy Asthma Rep 2017;17:27.
- [34] Carballeda-Sangiao N, Rodríguez-Mahillo AI, Careche M, Navas A, Moneo I, González-Muñoz M. Changes over time in IgE sensitization to allergens of the fish parasite *Anisakis* spp. PLoS Negl Trop Dis 2016;10:e0004864.
- [35] Panel on Biological Hazards. Scientific Opinion of the Panel on Biological Hazards / Microbiological risk assessment in feedingstuffs for food-producing animals. EFSA J 2008;720:1–84.
- [36] Lim H, Jung B-K, Cho J, Yooyen T, Shin E-H, Chai J-Y. Molecular diagnosis of cause of anisakiasis in humans, South Korea. Emerg Infect Dis 2015;21:342–4.
- [37] Mladineo I, Popović M, Drmić-Hofman I, Poljak V. A case report of *Anisakis pegreffii* (Nematoda, Anisakidae) identified from archival paraffin sections of a Croatian patient. BMC Infect Dis 2016;16:42.
- [38] Jurić I, Pogorelić Z, Despot R, Mrklič I. Unusual cause of small intestine obstruction in a child small intestine anisakiasis: Report of a case. Scott Med J 2013;58:e32–6.
- [39] Mladineo I, Poljak V, Martínez-Sernández V, Ubeira FM. Anti-*Anisakis* IgE seroprevalence in the healthy Croatian coastal population and associated risk factors. PLoS Negl Trop Dis 2014;8:e2673.

-
- [40] Hepworth MR, Grecis RK, Artis D. Regulation of immunity and inflammation following intestinal helminth infection. In: Kennedy MW, Harnett W, editors. *Parasit. Nematodes Mol. Biol. Biochem. Immunol.* 2nd ed., Wallingford: CABI Publishing; 2013, p. 106–30.
- [41] Grecis RK, Humphreys NE, Bancroft AJ. Immunity to gastrointestinal nematodes: mechanisms and myths. *Immunol Rev* 2014;260:183–205.
- [42] Allen JE, Maizels RM. Diversity and dialogue in immunity to helminths. *Nat Rev Immunol* 2011;11:375–88.
- [43] Grecis RK. Immunity to helminths: Resistance, regulation, and susceptibility to gastrointestinal nematodes. *Annu Rev Immunol* 2015;33:201–25.
- [44] Andreis I, Lukinović-Škudar V. Imunost na infekcije. In: Taradi M, editor. *Imunologija*. 7th ed., Zagreb: Medicinska naklada; 2010, p. 270–88.
- [45] Abbas AK, Lichtman AH, Pillai S. *Immunity to microbes*. Cell. Mol. Immunol. 9th ed., Philadelphia: Elsevier; 2017, p. 351–73.
- [46] Cortés A, Muñoz-Antoli C, Esteban JG, Toledo R. Th2 and Th1 responses: clear and hidden sides of immunity against intestinal helminths. *Trends Parasitol* 2017;33:678–93.
- [47] Zaph C, Cooper PJ, Harris NL. Mucosal immune responses following intestinal nematode infection. *Parasite Immunol* 2014;36:439–52.
- [48] Anthony RM, Rutitzky LI, Urban Jr JF, Stadecker MJ, Gause WC. Protective immune mechanisms in helminth infection. *Nat Rev Immunol* 2007;7:975–87.
- [49] Kreider T, Anthony RM, Urban Jr JF, Gause WC. Alternatively activated macrophages in helminth infections. *Curr Opin Immunol* 2007;19:448–53.
- [50] Inclan-Rico JM, Siracusa MC. First responders: innate immunity to helminths. *Trends Parasitol* 2018;34:861–80.
- [51] Gerbe F, Sidot E, Smyth DJ, Ohmoto M, Matsumoto I, Dardalhon V, et al. Intestinal epithelial tuft cells initiate type 2 mucosal immunity to helminth parasites. *Nature* 2016;529:226–30.
- [52] Harris NL, Loke P. Recent advances in type-2-cell-mediated immunity: insights from helminth infection. *Immunity* 2017;47:1024–36.
- [53] Bouchery T, Kyle R, Ronchese F, Le Gros G. The differentiation of CD4(+) T-helper cell subsets in the context of helminth parasite infection. *Front Immunol* 2014;5:487.
- [54] Redpath SA, Heieis GA, Reynolds LA, Fonseca NM, Kim SSY, Perona-Wright G. Functional specialization of intestinal dendritic cell subsets during Th2 helminth

- infection in mice. *Eur J Immunol* 2018;48:87–98.
- [55] Neill DR, Wong SH, Bellosi A, Flynn RJ, Daly M, Langford TKA, et al. Nuocytes represent a new innate effector leukocyte that mediates type-2 immunity. *Nature* 2010;464:1367–70.
- [56] Sharpe C, Thornton DJ, Grencis RK. A sticky end for gastrointestinal helminths; the role of the mucus barrier. *Parasite Immunol* 2018;40:e12517.
- [57] Rückerl D, Jenkins S, Allen JE. The alternatively activated macrophage. In: Kennedy MW, Harnett W, editors. *Parasit. Nematodes Mol. Biol. Biochem. Immunol.* 2nd ed., Wallingford: CABI Publishing; 2013, p. 84–105.
- [58] Rückerl D, Allen JE. Macrophage proliferation, provenance, and plasticity in macroparasite infection. *Immunol Rev* 2014;262:113–33.
- [59] Patel N, Kreider T, Urban JF, Gause WC. Characterisation of effector mechanisms at the host:parasite interface during the immune response to tissue-dwelling intestinal nematode parasites. *Int J Parasitol* 2009;39:13–21.
- [60] Chen F, Wu W, Millman A, Craft JF, Chen E, Patel N, et al. Neutrophils prime a long-lived effector macrophage phenotype that mediates accelerated helminth expulsion. *Nat Immunol* 2014;15:938–46.
- [61] Anthony RM, Urban Jr JF, Alem F, Hamed HA, Rozo CT, Boucher J, et al. Memory Th2 cells induce alternatively activated macrophages to mediate protection against nematode parasites. *Nat Med* 2006;12:955–60.
- [62] Harris N, Gause WC. To B or not to B: B cells and the Th2-type immune response to helminths. *Trends Immunol* 2011;32:80–8.
- [63] Liu Q, Kreider T, Bowdridge S, Liu Z, Song Y, Gaydo AG, et al. B cells have distinct roles in host protection against different nematode parasites. *J Immunol* 2010;184:5213–23.
- [64] Gurish MF, Bryce PJ, Tao H, Kisselgof AB, Thornton EM, Miller HR, et al. IgE enhances parasite clearance and regulates mast cell responses in mice infected with *Trichinella spiralis*. *J Immunol* 2014;172:1139–45.
- [65] McCoy KD, Stoel M, Stettler R, Merky P, Fink K, Senn BM, et al. Polyclonal and specific antibodies mediate protective immunity against enteric helminth infection. *Cell Host Microbe* 2008;4:362–73.
- [66] Behm CA, Ovington KS. The role of eosinophils in parasitic helminth infections: Insights from genetically modified mice. *Parasitol Today* 2000;16:202–9.
- [67] Meeusen ENT, Balic A. Do eosinophils have a role in the killing of helminth

- parasites? *Parasitol Today* 2000;16:95–101.
- [68] Huang L, Appleton JA. Eosinophils in helminth infection: defenders and dupes. *Trends Parasitol* 2016;32:798–807.
- [69] Smith KA, Maizels RM. Nematodes and regulatory T cells. In: Kennedy MW, Harnett W, editors. *Parasit. Nematodes Mol. Biol. Biochem. Immunol.* 2nd ed., Wallingford: CABI Publishing; 2013, p. 67–84.
- [70] Taylor MD, van der Werf N, Maizels RM. T cells in helminth infection: The regulators and the regulated. *Trends Immunol* 2012;33:181–9.
- [71] Abbas AK, Lichtman AH, Pillai S. *Immunologic tolerance and autoimmunity.* Cell. Mol. Immunol. 9th ed., Philadelphia: Elsevier; 2017, p. 325–51.
- [72] Maizels RM, Smits HH, McSorley HJ. Modulation of host immunity by helminths: the expanding repertoire of parasite effector molecules. *Immunity* 2018;49:801–18.
- [73] Mosconi I, Dubey LK, Volpe B, Esser-von Bieren J, Zaiss MM, Lebon L, et al. Parasite proximity drives the expansion of regulatory T cells in Peyer’s patches following intestinal helminth infection. *Infect Immun* 2015;83:3657–65.
- [74] Zakeri A, Hansen EP, Andersen SD, Williams AR, Nejsum P. Immunomodulation by helminths: Intracellular pathways and extracellular vesicles. *Front Immunol* 2018;9:2349.
- [75] Park SK, Cho MK, Park H-K, Lee KH, Lee SJ, Choi SH, et al. Macrophage migration inhibitory factor homologs of *Anisakis simplex* suppress Th2 response in allergic airway inflammation model via CD4⁺CD25⁺Foxp3⁺ T cell recruitment. *J Immunol* 2009;182:6907–14.
- [76] Faller M, Guo F. MicroRNA biogenesis: there’s more than one way to skin a cat. *Biochim Biophys Acta - Gene Regul Mech* 2008;1779:663–7.
- [77] Bartel DP. MicroRNAs: genomics, biogenesis, mechanism, and function. *Cell* 2004;116:281–97.
- [78] Carissimi C, Fulci V, Macino G. MicroRNAs: Novel regulators of immunity. *Autoimmun Rev* 2009;8:520–4.
- [79] Chekulaeva M, Filipowicz W. Mechanisms of miRNA-mediated post-transcriptional regulation in animal cells. *Curr Opin Cell Biol* 2009;21:452–60.
- [80] Djuranovic S, Nahvi A, Green R. miRNA-mediated gene silencing by translational repression followed by mRNA deadenylation and decay. *Science* 2012;336:237–40.
- [81] Taganov KD, Boldin MP, Baltimore D. MicroRNAs and immunity: Tiny players in a big field. *Immunity* 2007;26:133–7.

-
- [82] Asirvatham AJ, Magner WJ, Tomasi TB. miRNA regulation of cytokine genes. *Cytokine* 2009;45:58–69.
- [83] Ryan B, Joilin G, Williams JM. Plasticity-related microRNA and their potential contribution to the maintenance of long-term potentiation. *Front Mol Neurosci* 2015;8:1–17.
- [84] O’Connell RM, Baltimore D, Rao DS, Taganov KD, Boldin MP. MicroRNAs: new regulators of immune cell development and function. *Nat Immunol* 2008;9:839–45.
- [85] Entwistle LJ, Wilson MS. MicroRNA-mediated regulation of immune responses to intestinal helminth infections. *Parasite Immunol* 2017;39:e12406.
- [86] Tung SL, Boardman DA, Sen M, Letizia M, Peng Q, Cianci N, et al. Regulatory T cell-derived extracellular vesicles modify dendritic cell function. *Sci Rep* 2018;8:1–12.
- [87] Morales-Nebreda L, McLafferty FS, Singer BD. DNA methylation as a transcriptional regulator of the immune system. *Transl Res* 2019;204:1–18.
- [88] Bird AP, Wolffe AP. Methylation-induced repression-belts, braces, and chromatin. *Cell* 1999;99:451–4.
- [89] Deaton M, Webb S, Kerr ARW, Illingworth RS, Guy J, Andrews R, et al. Cell type – specific DNA methylation at intragenic CpG islands in the immune system. *Genome Res* 2011;21:1074–86.
- [90] Teitell M, Richardson B. DNA methylation in the immune system. *Clin Immunol* 2003;109:2–5.
- [91] Polansky JK, Kretschmer K, Freyer J, Floess S, Garbe A, Baron U, et al. DNA methylation controls Foxp3 gene expression. *Eur J Immunol* 2008;38:1654–63.
- [92] Suarez-Alvarez B, Rodriguez RM, Fraga MF, Lo C. DNA methylation: a promising landscape for immune system-related diseases. *Trends Genet* 2012;28:506–14.
- [93] Kuiken T, García Hartmann M. Standard protocol for the basic postmortem examination and tissue sampling of small cetaceans. In: Kuiken T, García Hartmann M, editors. *Proc. First ECS Work. Cetacean Pathol. Dissection Tech. Tissue Sampl.*, Leiden: ECS; 1991, p. 26–39.
- [94] Zuloaga J, Rodríguez-Bobada C, Corcuera MT, Gómez-Aguado F, González P, Rodríguez-Perez R, et al. A rat model of intragastric infection with *Anisakis* spp. live larvae: histopathological study. *Parasitol Res* 2013;112:2409–11.
- [95] Liu H, Rhodes M, Wiest DL, Vignali DAA. On the dynamics of TCR:CD3 complex cell surface expression and downmodulation. *Immunity* 2000;13:665–75.
- [96] Abbas AK, Lichtman AH, Pillai S. Immune receptors and signal transduction. *Cell*.

- Mol. Immunol. 9th ed., Philadelphia: Elsevier; 2017, p. 145–79.
- [97] Holness CL, Simmons DL. Molecular cloning of CD68, a human macrophage marker related to lysosomal glycoproteins. *Blood* 1993;81:1607–13.
- [98] Chistiakov DA, Killingsworth MC, Myasoedova VA, Orekhov AN, Bobryshev Y V. CD68/macrosialin: Not just a histochemical marker. *Lab Invest* 2017;97:4–13.
- [99] Bogdan C. Nitric oxide and the immune response. *Nat Immunol* 2001;2:907–16.
- [100] Foell D, Wittkowski H, Vogl T, Roth J. S100 proteins expressed in phagocytes: a novel group of damage-associated molecular pattern molecules. *J Leukoc Biol* 2016;81:28–37.
- [101] Abbas AK, Lichtman AH, Pillai S. Antibodies and antigens. *Cell. Mol. Immunol.* 9th ed., Philadelphia: Elsevier; 2017, p. 98–117.
- [102] Raetz CRH, Whitfield C. Lipopolysaccharide endotoxins. *Annu Rev Biochem* 2002;71:635–700.
- [103] Reynolds ES. The use of lead citrate at high pH as an electron-opaque stain in electron microscopy. *J Cell Biol* 1963;17:208–12.
- [104] Bušelić I, Trumbić Ž, Hrabar J, Vrbatović A, Bočina I, Mladineo I. Molecular and cellular response to experimental *Anisakis pegreffii* (Nematoda, Anisakidae) third-stage larval infection in rats. *Front Immunol* 2018;9:2055.
- [105] Pfaffl MW, Tichopad A, Prgomet C, Neuvians TP. Determination of stable housekeeping genes, differentially regulated target genes and sample integrity: BestKeeper-Excel-based tool using pair-wise correlations. *Biotechnol Lett* 2004;26:509–15.
- [106] Untergasser A, Cutcutache I, Koressaar T, Ye J, Faircloth BC, Remm M, et al. Primer3-new capabilities and interfaces. *Nucleic Acids Res* 2012;40:e115.
- [107] Ritchie ME, Phipson B, Wu D, Hu Y, Law CW, Shi W, et al. *limma* powers differential expression analyses for RNA-sequencing and microarray studies. *Nucleic Acids Res* 2015;43:e47.
- [108] R Development Core Team. R: A language and environment for statistical computing 2017.
- [109] Wickham H. *ggplot2: Elegant graphics for data analysis*. New York: Springer-Verlag New York; 2009.
- [110] Warnes GR, Bolker B, Bonebakker L, Gentleman R, Liaw WHA, Lumly T, et al. *gplots: various R programming tools for plotting data* 2016.
- [111] Bearzi G, Notarbartolo di Sciara G. Comparison of the present occurrence of

- bottlenose dolphin *Tursiops truncatus* and common dolphin *Delphinus delphis* in the Kvarnerić (Northern Adriatic Sea). *Ann Istrian Mediterr Stud* 1995;7:61–8.
- [112] Abollo E, López A, Gestal C, Benavente P, Pascual S. Long-term recording of gastric ulcers in cetaceans stranded on the Galician (NW Spain) coast. *Dis Aquat Organ* 1998;32:71–3.
- [113] Lehnert K, Raga JA, Siebert U. Macroparasites in stranded and bycaught harbour porpoises from German and Norwegian waters. *Dis Aquat Organ* 2005;64:265–9.
- [114] Motta MRA, Pinheiro DCSN, Carvalho VL, Viana DDA, Vicente ACP, Iñiguez AM. Gastric lesions associated with the presence of *Anisakis* spp. Dujardin, 1845 (Nematoda: Anisakidae) in cetaceans stranded on the coast of Ceara, Brazil. *Biota Neotrop* 2008;8:91–5.
- [115] Berón-Vera B, Pedraza SN, Raga JA, De Pertierra AG, Crespo EA, Alonso MK, et al. Gastrointestinal helminths of Commerson’s dolphins *Cephalorhynchus commersonii* from central Patagonia and Tierra del Fuego. *Dis Aquat Organ* 2001;47:201–8.
- [116] Romero MA, Fernández M, Dans SL, García N a., González R, Crespo EA. Gastrointestinal parasites of bottlenose dolphins *Tursiops truncatus* from the extreme southwestern Atlantic, with notes on diet composition. *Dis Aquat Organ* 2014;108:61–70.
- [117] Herreras M V, Balbuena JA, Aznar FJ, Kaarstad SE, Fernández M, Raga JA. Population structure of *Anisakis simplex* (Nematoda) in harbor porpoise *Phocoena phocoena* off Denmark. *J Parasitol* 2004;90:933–8.
- [118] Aznar FJ, Herreras MV, Balbuena JA, Raga JA. Population structure and habitat selection by *Anisakis simplex* in 4 odontocete species from northern Argentina. *Comp Parasitol* 2003;70:66–71.
- [119] Lee J-D, Chung L-Y, Lin R-J, Wang J-J, Tu H-P, Yen C-M. Excretory/secretory proteases and mechanical movement of *Anisakis pegreffii* infective larvae in the penetration of BALB/c mice gastrointestinal. *Kaohsiung J Med Sci* 2017;33:594–601.
- [120] Morris SR, Sakanari JA. Characterization of the serine protease and serine protease inhibitor from the tissue-penetrating nematode *Anisakis simplex*. *J Biological Chem* 1994;269:27650–6.
- [121] Proskuryakov SY, Konoplyannikov AG, Gabai VL. Necrosis: a specific form of programmed cell death? *Exp Cell Res* 2003;283:1–16.
- [122] Mosser DM, Edwards JP. Exploring the full spectrum of macrophage activation. *Nat Rev Immunol* 2008;8:958–69.

-
- [123] Rajan TV, Ganley L, Paciorkowski N, Spence L, Klei TR, Leonard DS. Brugian infections in the peritoneal cavities of laboratory mice: kinetics of infection and cellular responses. *Exp Parasitol* 2002;100:235–47.
- [124] Reynolds LA, Filbey KJ, Maizels RM. Immunity to the model intestinal helminth parasite *Heligmosomoides polygyrus*. *Semin Immunopathol* 2012;34:829–46.
- [125] Chuah C, Jones MK, McManus DP, Nawaratna SK, Burke ML, Owen HC, et al. Characterising granuloma regression and liver recovery in a murine model of schistosomiasis japonica. *Int J Parasitol* 2016;46:239–52.
- [126] Stavitsky AB. Regulation of granulomatous inflammation in experimental models of schistosomiasis. *Infect Immun* 2004;72:1–12.
- [127] Čuljak K, Grabarević Ž, Sabočanec R. *Opća veterinarska patologija*. Zagreb: Horetzky; 1993.
- [128] van Beurden S, IJsseldijk L, Cremers H, Gröne A, Verheije M, Begeman L. *Anisakis* spp. induced granulomatous dermatitis in a harbour porpoise *Phocoena phocoena* and a bottlenose dolphin *Tursiops truncatus*. *Dis Aquat Organ* 2015;112:257–63.
- [129] Jones RE, Deardorff TL, Kayes SG. *Anisakis simplex*: Histopathological changes in experimentally infected CBA/J mice. *Exp Parasitol* 1990;70:305–13.
- [130] Kumar V, Abbas AK, Fausto N, Mitchell RN. *Robbins Basic Pathology*. 8th ed. Philadelphia: Saunders; 2007.
- [131] Mead J. Gastrointestinal tract. In: Perrin WF, Würsig B, Thewissen JGM, editors. *Encyclopedia Mar. Mamm.*, San Diego, California: Academic Press; 2002, p. 488–95.
- [132] France MM, Turner JR. The mucosal barrier at a glance. *J Cell Sci* 2017;130:307–14.
- [133] Wynn TA, Ramalingam TR. Mechanism of fibrosis: therapeutic translation for fibrotic disease. *Nat Med* 2013;18:1028–40.
- [134] Gieseck RL, Wilson MS, Wynn TA. Type 2 immunity in tissue repair and fibrosis. *Nat Rev Immunol* 2018;18:62–76.
- [135] Hams E, Bermingham R, Fallon PG. Macrophage and innate lymphoid cell interplay in the genesis of fibrosis. *Front Immunol* 2015;6:597.
- [136] Barron L, Wynn TA. Macrophage activation governs schistosomiasis-induced inflammation and fibrosis. *Eur J Immunol* 2011;41:2509–14.
- [137] Jaber JR, Perez J, Carrascosa C, Carballo M, Fernandez A. Non-specific reactive hepatitis in dolphins stranded in the Canary Islands. *J Appl Anim Res* 2013;41:398–403.
- [138] Jaber JR, Pérez J, Arbelo M, Zafra R, Fernández A. Pathological and

- immunohistochemical study of gastrointestinal lesions in dolphins stranded in the Canary Islands. *Vet Rec* 2006;159:410–4.
- [139] Díaz-Delgado J, Ressio R, Groch KR, Catão-Dias JL. Immunohistochemical investigation of the cross-reactivity of selected cell markers in formalin-fixed, paraffin-embedded lymphoid tissues of Franciscana (*Pontoporia blainvillei*). *Vet Immunol Immunopathol* 2018;200:52–8.
- [140] Inoue Y, Itou T, Sakai T, Oike T. Cloning and sequencing of a bottle-nosed dolphin (*Tursiops truncatus*) interleukin-4-encoding cDNA. *J Vet Med Sci* 1999;61:693–6.
- [141] Corcuera MT, Rodríguez-Bobada C, Zuloaga J, Gómez-Aguado F, Rodríguez-Perez R, Mendizabal Á, et al. Exploring tumourigenic potential of the parasite *Anisakis*: a pilot study. *Parasitol Res* 2018;117:3127–36.
- [142] Abdel-Ghaffar F, Badr AM, Morsy K, Ebead S, El Deeb S, Al Quraishy S, et al. Cytokine signature and antibody-mediated response against fresh and attenuated *Anisakis simplex* (L3) administration into Wistar rats: implication for anti-allergic reaction. *Parasitol Res* 2015.
- [143] del Pozo V, Arrieta I, Tuñón T, Cortegano I, Gomez B, Cárdbaba B, et al. Immunopathogenesis of human gastrointestinal infection by *Anisakis simplex*. *J Allergy Clin Immunol* 1999;104:637–43.
- [144] Pampiglione S, Rivasi F, Criscuolo M, De Benedittis A, Gentile A, Russo S, et al. Human anisakiasis in Italy: A report of eleven new cases. *Pathol Res Pract* 2002;198:429–34.
- [145] Geering B, Stoeckle C, Conus S, Simon H-U. Living and dying for inflammation: neutrophils, eosinophils, basophils. *Trends Immunol* 2013;34:398–409.
- [146] Jones HR, Robb CT, Perretti M, Rossi AG. The role of neutrophils in inflammation resolution. *Semin Immunol* 2016;28:137–45.
- [147] Bonne-Année S, Kerepesi LA, Hess JA, O’Connell AE, Lok JB, Nolan TJ, et al. Human and mouse macrophages collaborate with neutrophils to kill larval *Strongyloides stercoralis*. *Infect Immun* 2013;81:3346–55.
- [148] Gazzinelli-Guimarães PH, Gazzinelli-Guimarães AC, Silva FN, Mati VLT, de Carvalho Dhom-Lemos L, Barbosa FS, et al. Parasitological and immunological aspects of early *Ascaris* spp. infection in mice. *Int J Parasitol* 2013;43:697–706.
- [149] Sawant DV, Gravano DM, Vogel P, Giacomini P, Artis D, Vignali DAA. Regulatory T cells limit induction of protective immunity and promote immune pathology following intestinal helminth infection. *J Immunol* 2014;192:2904–12.

-
- [150] Della Bella C, Benagiano M, De Gennaro M, Gomez-Morales MA, Ludovisi A, D'Elis S, et al. T cell clones in human trichinellosis: evidence for a mixed Th1/Th2 response. *Parasite Immunol* 2017;39:0–1.
- [151] Gonzalez-Muñoz M, Rodriguez-Mahillo AI, Moneo I. Different Th1/Th2 responses to *Anisakis simplex* are related to distinct clinical manifestations in sensitized patients. *Parasite Immunol* 2010;32:67–73.
- [152] De Trez C, Magez S, Akira S, Ryffel B, Carlier Y, Muraille E. iNOS-producing inflammatory dendritic cells constitute the major infected cell type during the chronic *Leishmania major* infection phase of C57BL/6 resistant mice. *PLoS Pathog* 2009;5:e1000494.
- [153] Alonso-Trujillo J, Rivera-Montoya I, Rodríguez-Sosa M, Terrazas LI. Nitric oxide contributes to host resistance against experimental *Taenia crassiceps* cysticercosis. *Parasitol Res* 2007;100:1341–50.
- [154] Yang Q-L, Shen J-Q, Xue Y, Cheng X-B, Jiang Z-H, Yang Y-C, et al. Pathological lesions and inducible nitric oxide synthase expressions in the liver of mice experimentally infected with *Clonorchis sinensis*. *Korean J Parasitol* 2015;53:777–83.
- [155] Colasanti M, Gradoni L, Mattu M, Persichini T, Salvati L, Venturini G, et al. Molecular bases for the anti-parasitic effect of NO (Review). *Int J Mol Med* 2002;9:131–4.
- [156] Boczon K, Wandurska-Nowak E, Wierzbicki A, Frydrychowicz M, Mozer-Lisewska I, Zeromski J. mRNA expression and immunohistochemical localization of inducible nitric oxide synthase (NOS-2) in the muscular niche of *Trichinella spiralis*. *Folia Histochem Cytobiol* 2004;42:209–13.
- [157] Schiopu A, Cotoi OS. S100A8 and S100A9: DAMPs at the crossroads between innate immunity, traditional risk factors, and cardiovascular disease. *Mediators Inflamm* 2013;2013:828354.
- [158] Ryckman C, Vandal K, Rouleau P, Talbot M, Tessier PA. Proinflammatory activities of S100: proteins S100A8, S100A9, and S100A8/A9 induce neutrophil chemotaxis and adhesion. *J Immunol* 2003;170:3233–42.
- [159] Viemann D, Barczyk K, Vogl T, Fischer U, Sunderkötter C, Schulze-Osthoff K, et al. MRP8/MRP14 impairs endothelial integrity and induces a caspase-dependent and -independent cell death program. *Blood* 2007;109:2453–60.
- [160] Curran CS, Bertics PJ. Human eosinophils express RAGE, produce RAGE ligands, exhibit PKC-delta phosphorylation and enhanced viability in response to the RAGE

- ligand. *Int Immunol* 2011;23:713–28.
- [161] Averill MM, Kerkhoff C, Bornfeldt KE. S100A8 and S100A9 in cardiovascular biology and disease. *Arterioscler Thromb Vasc Biol* 2012;32:223–9.
- [162] Karadjian G, Fercoq F, Pionnier N, Vallarino-Lhermitte N, Lefoulon E, Nieguitsila A, et al. Migratory phase of *Litomosoides sigmodontis* filarial infective larvae is associated with pathology and transient increase of S100A9 expressing neutrophils in the lung. *PLoS Negl Trop Dis* 2017;11:e0005596.
- [163] Alvarez Rojas CA, Ansell BR, Hall RS, Gasser RB, Young ND, Jex AR, et al. Transcriptional analysis identifies key genes involved in metabolism, fibrosis/tissue repair and the immune response against *Fasciola hepatica* in sheep liver. *Parasit Vectors* 2015;8:124.
- [164] Page-McCaw A, Ewald AJ, Werb Z. Matrix metalloproteinases and the regulation of tissue remodelling. *Nat Rev Mol Cell Biol* 2007;8:221–33.
- [165] Angele MK, Knöferl MW, Ayala A, Albina JE, Cioffi WG, Bland KI, et al. Trauma-hemorrhage delays wound healing potentially by increasing pro-inflammatory cytokines at the wound site. *Surgery* 1999;126:279–85.
- [166] Kiang JG, Smith JT, Anderson MN, Elliott TB, Gupta P, Balakathiresan NS, et al. Hemorrhage enhances cytokine, complement component 3, and caspase-3, and regulates microRNAs associated with intestinal damage after whole-body gamma-irradiation in combined injury. *PLoS One* 2017;12: e0184393.
- [167] Mancuso P. The role of adipokines in chronic inflammation. *ImmunoTargets Ther* 2016;5:47.
- [168] Desruisseaux MS, Nagajyothi, Trujillo ME, Tanowitz HB, Scherer PE. Adipocyte, adipose tissue, and infectious disease. *Infect Immun* 2007;75:1066–78.
- [169] Bouloumié A, Sengene C, Portolan G, Galitzky J, Lafontan M. Adipocyte produces matrix metalloproteinases 2 and 9. *Diabetes* 2001;50:2080–6.
- [170] Delclaux C, Delacourt C, D’Ortho M-P, Boyer V, Lafuma C, Harf A. Role of gelatinase B and elastase in human polymorphonuclear neutrophil migration across basement membrane. *Am J Respir Cell Mol Biol* 1996;14:288–95.
- [171] Netea MG, Simon A, Van De Veerdonk F, Kullberg BJ, Van Der Meer JWM, Joosten LAB. IL-1 β processing in host defense: beyond the inflammasomes. *PLoS Pathog* 2010;6:e1000661.
- [172] Alhallaf R, Agha Z, Miller CM, Robertson AAB, Sotillo J, Croese J, et al. The NLRP3 inflammasome suppresses protective immunity to gastrointestinal helminth infection.

- Cell Rep 2018;23:1085–98.
- [173] Kaplanski G. Interleukin-18: Biological properties and role in disease pathogenesis. *Immunol Rev* 2018;281:138–53.
- [174] Helmby H, Grecis RK. IL-18 regulates intestinal mastocytosis and Th2 cytokine production independently of IFN- γ during *Trichinella spiralis* infection. *J Immunol* 2002;169:2553–60.
- [175] Ding J, Bai X, Wang X, Shi H, Cai X, Luo X, et al. Immune cell responses and cytokine profile in intestines of mice infected with *Trichinella spiralis*. *Front Microbiol* 2017;8:Article 2069.
- [176] Zaiss MM, Maslowski KM, Mosconi I, Guenat N, Marsland BJ, Harris NL. IL-1 β Suppresses Innate IL-25 and IL-33 Production and Maintains Helminth Chronicity. *PLoS Pathog* 2013;9:e1003531.
- [177] Helmby H, Grecis RK. Interleukin-1 plays a major role in the development of Th2-mediated immunity. *Eur J Immunol* 2004;34:3674–81.
- [178] Scheller J, Chalaris A, Schmidt-Arras D, Rose-John S. The pro- and anti-inflammatory properties of the cytokine interleukin-6. *Biochim Biophys Acta* 2011;1813:878–88.
- [179] Smith KA, Maizels RM. IL-6 controls susceptibility to helminth infection by impeding Th2 responsiveness and altering the Treg phenotype in vivo. *Eur J Immunol* 2014;44:150–61.
- [180] Davatelis G, Wolpe SD, Sherry B, Dayer J-M, Chicheportiche R, Cerami A. Macrophage inflammatory protein-1: a prostaglandin-independent endogenous pyrogen. *Nature* 1988;243:1066–8.
- [181] Souza ALS, Roffe E, Pinho V, Souza DG, Silva AF, Russo RC, et al. Potential role of the chemokine macrophage inflammatory protein 1a in human and experimental schistosomiasis. *Infect Immun* 2005;73:2515–23.
- [182] Sarelius IH, Glading AJ. Control of vascular permeability by adhesion molecules. *Tissue Barriers* 2015;3:37–41.
- [183] Yang L, Froio RM, Sciuto TE, Dvorak AM, Alon R, Luscinskas FW. ICAM-1 regulates neutrophil adhesion and transcellular migration of TNF- α -activated vascular endothelium under flow. *Blood* 2005;106:584–93.
- [184] Napoletano C, Mattiucci S, Colantoni A, Battisti F, Zizzari IG, Rahimi H, et al. *Anisakis pegreffii* impacts differentiation and function of human dendritic cells. *Parasite Immunol* 2018;40:1–12.
- [185] Chapman LM, Ture SK, Field DJ, Morrell CN. miR-451 limits CD4⁺ T cell

- proliferative responses to infection in mice. *Immunol Res* 2017;828–40.
- [186] Murata K, Yoshitomi H, Furu M, Ishikawa M, Shibuya H, Ito H, et al. MicroRNA-451 down-regulates neutrophil chemotaxis via p38 MAPK. *Arthritis Rheumatol* 2014;66:549–59.
- [187] Rosenberger CM, Podyminogin RL, Navarro G, Zhao G-W, Askovich PS, Weiss MJ, et al. miR-451 regulates dendritic cell cytokine responses to influenza infection. *J Immunol* 2012;189:5965–75.
- [188] Dorhoi A, Iannaccone M, Farinacci M, Faé KC, Schreiber J, Moura-Alves P, et al. MicroRNA-223 controls susceptibility to tuberculosis by regulating lung neutrophil recruitment. *J Clin Invest* 2013;123:4836–48.
- [189] Chen Q, Wang H, Liu Y, Song Y, Lai L, Han Q, et al. Inducible microRNA-223 down-regulation promotes TLR-triggered IL-6 and IL-1 β production in macrophages by targeting STAT3. *PLoS One* 2012;7: e42971.
- [190] Neudecker V, Haneklaus M, Jensen O, Khailova L, Masterson JC, Tye H, et al. Myeloid-derived miR-223 regulates intestinal inflammation via repression of the NLRP3 inflammasome. *J Exp Med* 2017;214:1737–52.
- [191] Lu Y, Wu F. A new miRNA regulator, miR-672, reduces cardiac hypertrophy by inhibiting JUN expression. *Gene* 2018;648:21–30.
- [192] Garbacki N, Di Valentin E, Huynh-Thu VA, Geurts P, Irrthum A, Crahay C, et al. MicroRNAs profiling in murine models of acute and chronic asthma: a relationship with mRNAs targets. *PLoS One* 2011;6:e16509.
- [193] Tahara T., Arisawa T. DNA methylation as a molecular biomarker in gastric cancer. *Epigenomics* 2015;7:475–86.
- [194] Conti SL, Honeycutt J, Odegaard JI, Gonzalzo ML, Hsieh MH. Alterations in DNA methylation may be the key to early detection and treatment of schistosomal bladder cancer. *PLoS Negl Trop Dis* 2015;9: e0003696.
- [195] Petithory JC, Burroughs AK, Paugam B, Buyet-Rousset P, Paugam A. *Anisakis simplex*, a co-factor of gastric cancer? *Lancet* 1990;336:1002.
- [196] Sonoda H, Yamamoto K, Ozeki K, Inoye H, Toda S, Maehara Y. An anisakis larva attached to early gastric cancer: report of a case. *Surg Today* 2014;45:1321–5.

10. Životopis

Ime i prezime: Jerko Hrabar

Matični broj znanstvenika: 359290

Datum i mjesto rođenja: **1. prosinca 1988., Split, Hrvatska**

Adresa i kontakt: **Šetalište Ivana Meštrovića 63, Split, +385 21 408 047, hrabar@izor.hr**

Obrazovanje (razdoblje, institucija, kvalifikacija):

2014. – danas, Sveučilište u Splitu, Medicinski fakultet, doktorski studij Translacijska istraživanja u biomedicini (TRIBE)

2010. – 2013., Sveučilište u Splitu, Sveučilišni odjel za studije mora, Magistar biologije i ekologije mora

2007. – 2010., Sveučilište u Splitu, Sveučilišni odjel za studije mora, Prvostupnik biologije i ekologije mora

Radno iskustvo (godina, institucija, radno mjesto, područje rada):

2015. – danas, Institut za oceanografiju i ribarstvo, Laboratorij za akvakulturu, asistent, parazitologija morskih organizama

Akadska i znanstvena postignuća:

2008 – 2010, 2012 Stipendija Ministarstva znanosti, obrazovanja i sporta

2009, Rektorova nagrada za akademsku godinu 2008/2009, dodijeljena od Ivana Pavića, rektora Sveučilišta u Splitu

2017, Stipendija European Association of Fish Pathologists (EAFP) u okviru programa Small Grants Scheme

Usavršavanja:

2018. Usavršavanje iz transmisivne elektronske mikroskopije, LEM BC ASCR, Češke Budějovice, Češka u trajanju od 2 mjeseca.

2017. Tečaj “*Transmission electron microscopy in life science*” IMG ASCR, Prag, Češka.

2015. Tečaj Poduzetničke kompetencije za inovacijske poduhvate i Upravljanje projektnim ciklusom za mlade istraživače i poslijedoktorande, Ured za transfer tehnologije, Sveučilište u Splitu, Hrvatska.

Članstva u profesionalnim organizacijama:

2014. – danas, European Association of Fish Pathologists (EAFP)

2017. – danas, Hrvatsko mikroskopijsko društvo (HMD)

2017. – danas, European Microscopy Society (EMS)

Web of Science publikacije:

[1] **Hrabar J**, Trumbić Ž, Bočina I, Bušelić I, Vrbatović A, Mladineo I. Interplay between proinflammatory cytokines, miRNA, and tissue lesions in *Anisakis*-infected Sprague-Dawley rats. *PLoS Negl Trop Dis* 2019;13(5):e0007397. (2018 IF = 4,487, Q1)

[2] Piazzon MC, Mladineo I, Naya-Català F, Dirks RP, Jong-Raadsen S, Vrbatović A, et al. Acting locally - affecting globally: RNA sequencing of gilthead sea bream with a mild *Sparicotyle chrysophrii* infection reveals effects on apoptosis, immune and hypoxia related genes. *BMC Genomics* 2019;20:200. (2018 IF = 3,501, Q1/Q2)

- [3] Bušelić I, Trumbić Ž, **Hrabar J**, Vrbatović A, Bočina I, Mladineo I. Molecular and cellular response to experimental *Anisakis pegreffii* (Nematoda, Anisakidae) third-stage larval infection in rats. *Front Immunol* 2018;9:2055. (2018 IF = 4,715, Q1)
- [4] Mladineo I, Trumbić Ž, **Hrabar J**, Vrbatović A, Bušelić I, Ujević I, et al. Efficiency of target larvicides is conditioned by ABC-mediated transport in the zoonotic nematode *Anisakis pegreffii*. *Antimicrob Agents Chemother* 2018;62:e00916-18. (2018 IF = 4,715, Q1)
- [5] Bušelić I, Botić A, **Hrabar J**, Stagličić N, Cipriani P, Mattiucci S, et al. Geographic and host size variations as indicators of *Anisakis pegreffii* infection in European pilchard (*Sardina pilchardus*) from the Mediterranean Sea: Food safety implications. *Int J Food Microbiol* 2018;266:126–32. (2018 IF = 4,006, Q1/Q2)
- [6] **Hrabar J**, Bočina I, Gudan Kurilj A, Đuras M, Mladineo I. Gastric lesions in dolphins stranded along the Eastern Adriatic coast. *Dis Aquat Organ* 2017;125:125–39. (2017 IF = 1,543, Q2)
- [7] Mladineo I, Bušelić I, **Hrabar J**, Vrbatović A, Radonić I. Population parameters and mito-nuclear mosaicism of *Anisakis* spp. in the Adriatic Sea. *Mol Biochem Parasitol* 2017;212:46–54. (2017 IF = 1,744, Q3/Q4)
- [8] Mladineo I, Trumbić Ž, Radonić I, Vrbatović A, **Hrabar J**, Bušelić I. *Anisakis simplex complex*: ecological significance of recombinant genotypes in an allopatric area of the Adriatic Sea inferred by genome-derived simple sequence repeats. *Int J Parasitol* 2017;47. (2017 IF = 3,078, Q1)
- [9] Mladineo I, Bušelić I, **Hrabar J**, Radonić I, Vrbatović A, Jozić S, et al. Autochthonous bacterial isolates successfully stimulate in vitro peripheral blood leukocytes of the European Sea Bass (*Dicentrarchus labrax*). *Front Microbiol* 2016;7:1244. (2016 IF = 4,019, Q1)
- [10] Bošnjak I, **Hrabar J**, Petrić M, Lušić J, Šver L, Mladineo I, et al. Multixenobiotic resistance mechanism in gills of reared vs. wild Mediterranean mussel *Mytilus galloprovincialis*. *Water, Air, Soil Pollut* 2014;225:1–13. (2014 IF = 1,554, Q3)
- [11] Mladineo I, Petrić M, **Hrabar J**, Bočina I, Peharda M. Reaction of the mussel *Mytilus galloprovincialis* (Bivalvia) to *Eugymnanthea inquilina* (Cnidaria) and *Urustoma cyprinae* (Turbellaria) concurrent infestation. *J Invertebr Pathol* 2012;110:118–25. (2012 IF = 2,669, Q1)

Sudjelovanje na kongresima:

11. – 13. 9. 2018. **7th International Conference “Prevention of trichinosis, anisakiasis and other foodborne parasitoses”**, Rogowo, Poljska. Sudjelovanje usmenom prezentacijom.

4. – 8. 9. 2017. **18th EAFP International Conference on Diseases of Fish and Shellfish**, Belfast, Ujedinjeno Kraljevstvo. Sudjelovanje usmenom i poster-prezentacijom, dodijeljena nagrada za studente (*EAFP Student Award*, besplatna kotizacija).

24. – 29. 9. 2017. **13th Multinational Congress on Microscopy**, Rovinj, Hrvatska. Sudjelovanje usmenom prezentacijom, dodijeljena stipendija Europskog mikroskopijskog društva.

15. – 18. 6. 2016. **6th Croatian Congress of Microbiology**, Sveti Martin na Muri, Hrvatska. Sudjelovanje usmenom prezentacijom.

7. – 11. 9. 2015. **17th EAFP International Conference on Diseases of Fish and Shellfish**, Las Palmas de Gran Canaria, Španjolska. Sudjelovanje usmenim i poster-prezentacijama.

31. 8. – 4. 9. 2015. **9th International Symposium on Fish Parasites**, Valencia, Španjolska. Sudjelovanje poster-prezentacijama, dodijeljena nagrada za studente (*9th ISFP Student Award*, snižena kotizacija).

Sudjelovanja na projektima:

2019. – 2023. **HRZZ AnisCar** (*Anisakis* kao kancerogen: Izazov rušenja Lancetovog mita ili otkrivanje prave istine); radno mjesto: suradnik asistent na projektu; područje rada: istraživanje kancerogenog potencijala ličinke zoonotičnog oblića *Anisakis* spp. u *in vitro* i *in vivo* mišjem modelu.

2019. – 2020. **Interreg Italija-Hrvatska AdriAquaNet** (*Enhancing Innovation and Sustainability in Adriatic Aquaculture*); radno mjesto: suradnik asistent na projektu; područje rada: primjena probiotika u akvakulturi kao ekološki održive profilakse.

2016. – 2019. HRZZ projekt „Projekt razvoja karijera mladih istraživača – izobrazba novih doktora znanosti”

2015. – 2020. **H2020 ParaFishControl** (*Advanced tools and research strategies for parasite control in European farmed fish*); radno mjesto: suradnik asistent na projektu; područje rada: dinamika populacija i genetička struktura jednorodnog metilja *Sparicotyle chrisophrii* i izopodnog raka *Ceratothoa oestroides* u divljim i uzgojnim ribljim populacijama.

2015. – 2016. **European Social Fund projekt BIOAQUA** (Probiotici u akvakulturi – ekološki održiva profilaksa); radno mjesto: suradnik asistent na projektu; područje rada: analiza bakterijskih izolata iz crijeva lubina i njihova moguća primjena kao probiotika u uzgoju lubina.

2014. – 2018. **HRZZ AnGEI** (*Anisakis* spp. *Genomic Epidemiology*); radno mjesto: doktorand; područje rada: geografska distribucija *Anisakis* spp. nametnika u Jadranskome moru, opisivanje histopatologije *Anisakis* infekcije u krajnjem i modelnom slučajnom (štakoru) domaćinu korištenjem PHD, IF i TEM, analiza ekspresije miRNA i upalnih biljega u ranom odgovoru modelnog slučajnog domaćina na *Anisakis* infekciju, stimulacija leukocita periferne krvi modelnog slučajnog i parateničnog (lubin) domaćina ukupnim proteinskim ekstraktom, analiza ekspresije upalnih biljega.