

# Utjecaj glosofaringealne insuflacije na srčanu funkciju te analiza nevoljnih pokreta dijafragme u treniranih ronilaca na dah - studije sa magnetnom rezonancijom

---

**Batinić, Tonći**

**Doctoral thesis / Disertacija**

**2013**

*Degree Grantor / Ustanova koja je dodijelila akademski / stručni stupanj:* **University of Split, School of Medicine / Sveučilište u Splitu, Medicinski fakultet**

*Permanent link / Trajna poveznica:* <https://um.nsk.hr/um:nbn:hr:171:959654>

*Rights / Prava:* [In copyright](#) / [Zaštićeno autorskim pravom.](#)

*Download date / Datum preuzimanja:* **2025-02-02**



*Repository / Repozitorij:*

[MEFST Repository](#)



**SVEUČILIŠTE U SPLITU  
MEDICINSKI FAKULTET**

**Tonći Batinić**

**UTJECAJ GLOsofaringealne INSUFracIJE NA SRČANU  
FUNKCIJU TE ANALIZA NEVOLJNIH POKRETA DIJAFRAGME U  
TRENIRANIH RONILACA NA DAH – STUDIJE SA MAGNETNOM  
REZONANCIJOM**

**Doktorska disertacija**

**Split, 2012.**

*Doktorska disertacija je izrađena na Kliničkom zavodu za dijagnostičku i intervencijsku radiologiju, KBC Split.*

*Mentor rada: Prof. dr. sc. Željko Dujić  
Ko-mentor rada: Prof. dr. sc. Stipan Janković*

*Zahvaljujem se Prof. dr. sc. Željku Dujiću koji me je svojim znanjem i velikim znanstvenim iskustvom vodio kroz dugotrajni proces realizacije ovog znanstvenog rada.*

*Hvala Prof. dr. sc. Stipanu Jankoviću na izuzetnoj podršci u organizaciji projekata i stvaranju uvjeta za integraciju znanstvenih postignuća u našu kliničku praksu.*

*Zahvaljujem se svim kolegama koji su sudjelovali u studijama: prof. dr. sc. Jens Tank (Institute of Clinical Pharmacology, Hannover Medical School, Hannover, Germany); Prof. dr. sc. Jeanette Schulz-Menger, dr. med. Wolfgang Utz (Franz-Volhard Klinik, Helios – Klinikum, Berlin, Germany); ing. med. rad. Branka Poljak, ing. med. rad. Veselin Đurović (Klinički zavod za dijagnostičku i intervencijsku radiologiju, KBC Split); dr. sc. Toni Brešković, dr. med. Petra Zubin Maslov (Zavod za integrativnu fiziologiju Medicinskog fakulteta Sveučilišta u Splitu); dr. med. Mihajlo Lojpur (Klinika za anesteziologiju, KBC Split); mag. med. rad. Frane Mihanović, Sveučilišni odjel zdravstvenih studija, Split).*

*Veliko Hvala mojoj supruzi Nini i djeci Marijanu, Andriji i Andrei Tonii*

# 1. Sadržaj

|   |    |
|---|----|
| 1. SADRŽAJ PREMA POGLAVLJIMA                  | 1  |
| 2. POPIS OZNAKA I KRATICA                     | 3  |
| 3. UVOD                                       | 5  |
| 3.1. Ronjenje na dah                          | 5  |
| 3.2. Glosofaringealno disanje                 | 6  |
| 3.3. Nevoljni respiracijski pokreti u apneji  | 10 |
| 3.4. Problematika istraživanja                | 13 |
| 3.5. Hipoteze navedenih ciljeva istraživanja  | 14 |
| 4. METODE I MATERIJALI                        | 15 |
| 4.1. Ispitanici i etičnost postupaka          | 15 |
| 4.2. Metode prisutne u svim studijama         | 15 |
| 4.3. Protokoli svojstveni pojedinim studijama | 16 |
| 4.3.1. Studija I.                             | 16 |
| 4.3.2. Studija II.                            | 23 |
| 5. REZULTATI                                  | 28 |
| 5.1. Studija I.                               | 28 |
| 5.2. Studija II.                              | 33 |
| 6. RASPRAVA                                   | 41 |
| 6.1. Studija I.                               | 41 |
| 6.2. Studija II.                              | 44 |

|                      |    |
|----------------------|----|
| 7. ZAKLJUČAK         | 48 |
| 8. SAŽETAK           | 49 |
| 9. SUMMARY           | 50 |
| 10. POPIS LITERATURE | 51 |
| 11. ŽIVOTOPIS        | 57 |

## 2. Popis oznaka i kratica (prema redoslijedu pojavljivanja u tekstu)

|        |   |
|--------|---|
| SCUBA  | ronjenje sa bocama (engl. self-contained underwater breathing apparatus)            |
| GPB    | glosofaringealno disanje (engl. glossopharyngeal breathing)                         |
| GI     | glosofaringealna insuflacija (engl. glossopharyngeal insufflation)                  |
| GE     | glosofaringealna exhalacija (engl. glossopharyngeal exsufflation)                   |
| VC     | vitalni kapacitet (engl. vital capacity)  |
| TLC    | ukupni plućni kapacitet (engl. total lung capacity)                                 |
| GIV    | volumen glosofaringealne insuflacije (engl. glossopharyngeal insufflation volume)   |
| TV     | volumen mirnog disanja (engl. tidal volume)   |
| RV     | rezidualni volumen (engl. residual volume)  |
| FRC    | funkcionalni rezidualni kapacitet (engl. functional residual capacity)              |
| LV     | lijeva srčana klijetka (engl. left ventricle)                                       |
| RV     | desna srčana klijetka (engl. right ventricle)                                       |
| MR     | magnetska rezonancija (engl. magnetic resonance)                                    |
| MAP    | srednji arterijski tlak (engl. mean arterial pressure)                              |
| CO     | srčani minutni volumen (engl. cardiac output)                                       |
| HR     | srčana frekvencija (engl. heart rate)   |
| EF     | ejekcijska frakcija (engl. ejection fraction)                                       |
| UZV    | ultrazvuk   |
| PBP    | fiziološka točka prijeloma (engl. physiological breaking point)                     |
| IBM    | nevoljni respiracijski pokreti (engl. involuntary breathing movements)              |
| VCI    | donja šuplja vena (engl. vena cava inferior)  |
| EMG    | elektromiografija   |
| BMI    | indeks tjelesne mase (engl. body mass index)  |
| EKG    | elektrokardiogram   |
| SAG    | sagitalno   |
| GE     | gradijent odjeka (engl. gradient echo)  |
| b-SSFP | uravnoteženo stanje slobodnog otklona (engl. balanced steady-state free precession) |
| TR     | vrijeme ponavljanja (engl. repetition time)   |
| TE     | vrijeme odjeka (engl. echo time)  |

|                   |   |
|-------------------|---|
| CINE              | prikaz slika u pokretu (engl. cine)   |
| SAX               | kratka osovina (engl. short axis)   |
| LAX               | duga osovina (engl. long axis)  |
| FBP               | arterijski tlak na razini prsta (engl. finger blood pressure)   |
| SaO <sub>2</sub>  | arterijska zasićenost kisikom (engl. arterial oxygen saturation)  |
| EDV               | volumen na kraju dijastole (engl. end-diastolic volume)   |
| ESV               | volumen na kraju sistole (engl. end-systolic volume)  |
| SV                | udarni volumen (engl. stroke volume)  |
| SpO <sub>2</sub>  | periferna zasićenost kisikom (engl. peripheral oxygen saturation)   |
| ETO <sub>2</sub>  | parcijalni tlak kisika na kraju izdisaja (engl. end tidal partial pressure of oxygen)                     |
| ETCO <sub>2</sub> | parcijalni tlak ugljikova dioksida na kraju izdisaja (engl. end tidal partial pressure of carbon dioxide) |
| JPEG              | slikovni format (engl. Joint Photographic Experts Group)  |
| DICOM             | slikovni format (engl. Digital Imaging and Communications in Medicine)                                    |
| ROI               | područje zanimanja, mjerenja (engl. region of interest)   |
| FEV <sub>1</sub>  | forsirani ekspiracijski volumen u 1. sekundi  |
| FVC               | forsirani vitalni kapacitet (engl. forced vital capacity)   |
| EGF               | mirna faza (engl. easy going)   |
| SGF               | faza borbe (engl. struggle)   |

## 3. Uvod

### 3.1. Ronjenje na dah

Ronjenje na dah ili apneja ronjenja je najstariji poznati način ronjenja. Tako zapisi iz drevne grčke povijesti govore o ratnicima roniocima Perzijskog kralja Xerxesa koji su otkrili potopljeno blago 500 godina prije Krista. (1)

Ronjenje na dah je prakticirano u Grčkoj, Indiji, Koreji i Japanu (Ama ronioci) prije više od 2000 godina, sa svrhom lova ribe, skupljanja hrane, spužvi i bisera.

Ronjenje na dah je imalo i druge svrhe; osim spomenutog otkrivanja potonulih brodova sa blagom, bile su to i spasilačke misije poglavito nakon što je Hans von Treileben iz Švedske otkrio ronilačko zvono.

Tijekom povijesti ronjenje na dah je imalo i vojnu svrhu (npr. opsada Sirakuze, 415 godina prije Krista, poznati su posebni dijelovi vojske sa roniocima u staroj rimskoj vojsci i kod francuskog kralja Luja XIII., diverzantske akcije tijekom Drugog svjetskog rata,..). (2,3)

S vremenom se znatno smanjila uloga profesionalnih ronilaca na dah. U mnogim aspektima ona je zamijenjena autonomnim ronjenjem s bocama (SCUBA ronjenje), tako da danas praktički nestaju ronioci na spužve (Grčka) i bisere (Tuamoto arhipelag), dok još uvijek ostaje aktivno ronjenje na dah u Japanu i Koreji.

Posljednjih nekoliko desetljeća možemo pratiti rastuću popularnost ronjenja na dah vezanu uz razvoj sportskog podvodnog ribolova (profesionalnog i rekreativnog). Razvijaju se i sportski aspekti samog ronjenja na dah, tj. težnja za što većom dubinom zarona i što dužim vremenskim trajanjem apneje.

Općenito, profesionalni podvodni ribolovci ne rone ispod 10-20 metara dubine.

Mnoge veće dubine postižu se za vrijeme natjecanja i pokušaja postavljanja rekorda. Moderna povijest natjecateljskog ronjenja (slobodno ronjenje, asistirana tehnika) u stvari je počela 1949. godine kada je Raimondo Buchner zaronio na 30 metara dubine, a izrazitu popularnost je steklo zaronom Enza Majorce na 100 metara, 1988. godine.

Danas je to međunarodni sport sa službenim prvenstvom i impresivnim rekordima.

Trenutni svjetski rekord u dubinskom ronjenju na dah bez ograničenja iznosi 214 metara, a 2007. godine postigao ga je Herbert Nitsch kod muškaraca, dok je kod žena u istoj disciplini svjetski rekord postavila Tanya Streeter 2002. godine i iznosi 160 metara. (4)

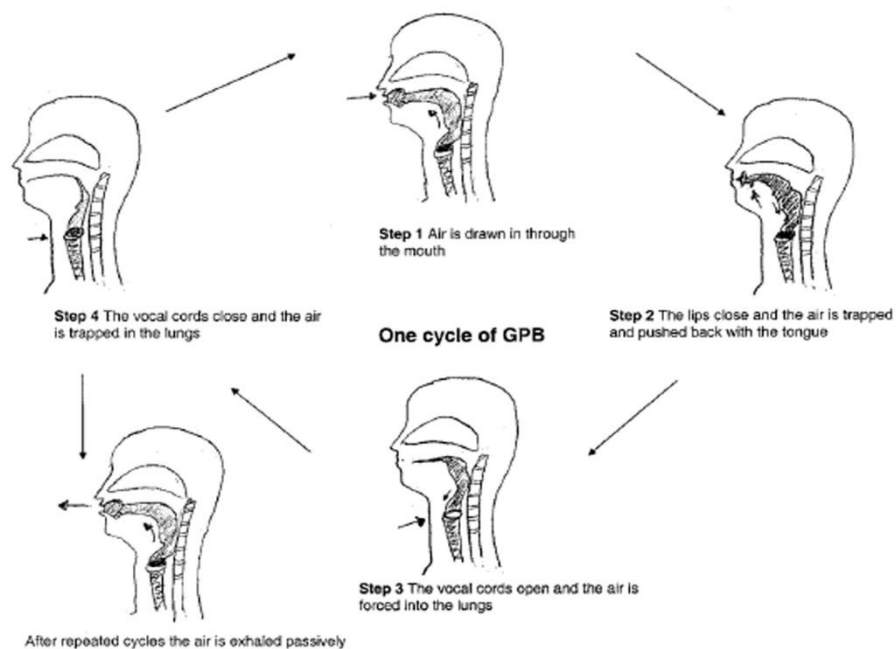


### 3.2. Glosofaringealno disanje

Posljednjih godina ronjenje na dah je postalo izuzetno popularan sport u kojem se ronionci natječu tko će što dublje i/ili što dulje roniti. Da bi što dublje i dulje ronili, prednost je imati što veći volumen zraka u plućima na početku urona, a neki ronionci pune pluća dodatnim zrakom koristeći tehniku glosofaringealnog disanja (engl. glossopharyngeal breathing, GPB).

GPB je tehnika koja se sastoji od dva manevara: GI (glosofaringealne insuflacije ili inhalacije, odnosno tzv. "pakiranje" pluća (engl. lung packing) i GE (glosofaringealne exhalacije). GPB je tehnika koja omogućava ventilaciju pluća bez upotrebe respiratornih mišića. Ovu tehniku disanja prvi je uporabio Dail 1951. godine, kod pacijenata s preboljenim poliomijelitisom koji su imali vrlo slabe respiratorne mišiće i veoma niski vitalni kapacitet (VC). (5) Ovom tehnikom im je vitalni kapacitet poboljšan za 100-600 ml.

Ovu tehniku koriste i pacijenti s tetraplegijom s ciljem što manje uporabe respiratora.

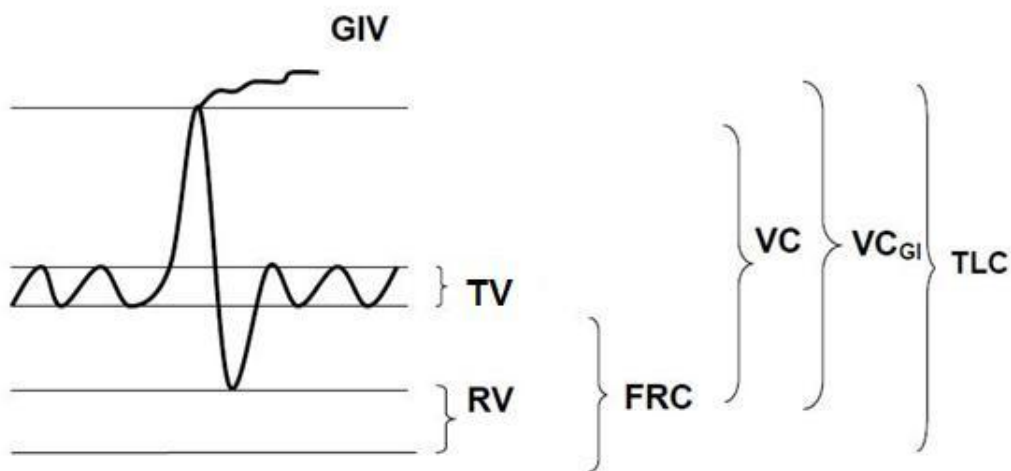


Slika 1. Glosofaringealno disanje. (6)

Tehnika GPB-a se sastoji u tome da se nakon maksimalnog inspirija, manevrom GI-ja zrak ubacuje u usta i farinks, a zatim ponavljano „pumpa“ u pluća, s posljedično značajnim povećanjem volumena pluća iznad ukupnog plućnog volumena (engl. total lung capacity, TLC). (7) Suprotni manevar je GE, koji koriste ronionci na velikim dubinama kada se pomoću glosofaringealnih mišića povlači zrak iz pluća te ubacuje u usta i farinks u svrhu izjednačavanja tlaka u srednjem uhu i sinusima. (Slika 1)

Endoskopskim pregledom je utvrđeno da je meko nepce podignuto tijekom manevra GI-ja, što oslabljuje gubitak zraka kroz nos. (8) Faringealni lumen je u početku proširen, a zatim se kontrahira, što u kordinaciji sa podizanjem larinksa, otvaranjem glotisa i stražnjim pomakom jezika, omogućava ubacivanje zraka u traheu.

Ronionci na dah često primjenjuju voljnu hiperinflaciju pluća praćenu manevrom GI-ja.



Slika 2. Volumeni pluća pri glosofaringealnom disanju. (6)

GIV, glossopharyngeal insufflation volume, volumen glosofaringealne insuflacije; TV, tidal volume, volumen mirnog disanja; RV, residual volume, rezidualni volumen; FRC, functional residual capacity, rezidualni plućni kapacitet; VC, vital capacity, vitalni kapacitet; TLC, total lung capacity, ukupni plućni kapacitet.

Shematski prikaz plućnog volumena pokazuje kako se ovim manevrom GI-ja dodatno povećava volumen zraka iznad TLC-a. (Slika 2) Vrhunski ronionci mogu manevrom GI-om ili „pakiranjem“ povećati volumen zraka u plućima i do tri litre.

Ronionci na dah stoga predstavljaju odličan model za studiranje utjecaja hiperinflacije pluća na srčanu funkciju i hemodinamske parametre. (9,10)

Kardiovaskularni sustav prilagođava ljudski organizam apneji tako da usporava rad srca, povećava arterijski tlak, smanjuje srčani minutni volumen, te povećava ukupni periferni otpor u krvnim žilama. (11) Ovi mehanizmi čine tzv. ronilački odgovor (engl. diving response) te imaju za cilj smanjiti i usporiti potrošnju kisika u organizmu kako bi se posljedično produljilo trajanje apneje, što je posebno naglašeno kod ronilaca na dah. (3) Ronilački odgovor može biti potaknut ne samo ronjenjem na dah, što podrazumijeva uranjanje tijela u vodu, nego i samim zadržavanjem daha s ili bez uranjanja lica u hladnu vodu. (12) Srčani minutni volumen se smanjuje unutar prve minute maksimalne TLC apneje bez pakiranja, tj. GI-ja, i kasnije se djelomice oporavlja normalizacijom smanjenog udarnog volumena. (13,14)

GI je povezan s relativno visokim intratorakalnim tlakom, što je utvrđeno ezofagealnom manometrijom. (7) GI povećava TLC i do 47%, što je praćeno povećanjem statičke plućne popustljivosti (engl. static lung compliance). (7,15,16)

Brojni radovi ukazuju na značajne hemodinamske promjene koje nastaju za vrijeme GI-e. (1,17) GI uzrokuje kompresiju intratorakalnih žila i snažno mijenja geometriju lijeve srčane klijetke (engl. left ventricle, LV) i desne srčane klijetke (engl. right ventricle, RV). Posljedično dolazi do smanjenja intratorakalnog volumena krvi, što reducira volumen na kraju dijasole i udarni volumen (9,18), a može doći i do razvoja simptomatske hipotenzije. (17,19,20) Istraživanja promjena srčane funkcije tijekom TLC apneje stoga se mogu koristiti kao humani model središnje hipovolemije koja se javlja, primjerice, kod krvarenja.

Kardiovaskularni aspekti GI-ja su istraživani raznim metodama: fotopletizmografijom, ehokardiografijom i magnetskom rezonancijom srca (engl. magnetic resonance, MR). Studija u kojoj su kardiovaskularni parametri mjereni fotopletizmografskom metodom ukazuje na pad srednjeg arterijskog tlaka (engl. mean arterial pressure, MAP), na značajno smanjenje srčanog minutnog volumena (engl. cardiac output, CO), te na znatan porast srčane frekvencije (engl. heart rate, HR). (21)

U ehokardiografskoj studiji, maksimalna TLC apneja sa GI-om inducira biventrikularnu sistoličku disfunkciju sa smanjenjem ventrikularne frakcije izbacivanja (engl. ejection fraction, EF) do 30%, te posljedično dolazi do hipotenzije. (18)

Posljednje studije s MR-om srca pokazuju redukciju kontraktilnosti lijeve srčane klijetke praćenu s njenim značajnim povećanjem uz sistoličku disfunkciju u prolongiranoj apneji. (10)

Pri velikim plućnim volumenima, podatci dobiveni ehokardiografijom mogu biti netočni jer se srčani volumeni izračunavaju temeljem dvodimenzionalnih mjerenja koja uvažavaju geometrijske pretpostavke simetrije srčanih klijetki. Osim toga, kod hiperinflacije plućnog parenhima UZV ima ograničen pristup analizi volumena srca, pogotovo desnog. Inter i intraindividualna varijabilnost ehokardiografske dijagnostičke metode je velika (22,23), pa su i podatci o promjenama geometrije i sistoličke funkcije lijevog i desnog srca prilično ograničeni njenim korištenjem. Zato smo u studiranju učinaka hiperinflacije pluća na biventrikularnu geometriju i funkciju kod ronilaca na dah primijenili pregled srca s MR-om koja se smatra referentnom metodom za analizu srčane morfologije i funkcije. (24,25,26)

Srčani MR je tehnika visoke rezolucije koja omogućava neinvazivnu, neionizirajuću morfološku i funkcionalnu evaluaciju srca. Srčani MR je zlatni standard za kvantitativnu evaluaciju srčanih volumena i funkcije.

### 3.3. Nevoljni respiracijski pokreti u apneji

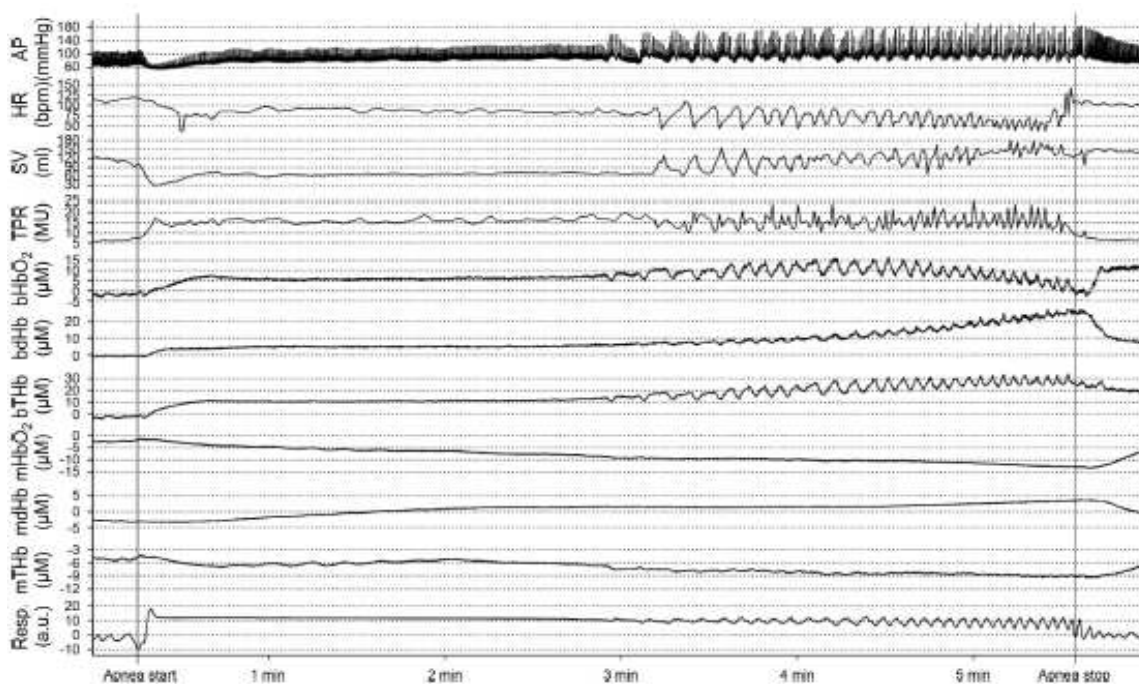
Maksimalna voljna apneja dijeli se u dvije faze: početni ili mirni (engl. easy going phase) dio apneje koji traje do tzv. fiziološke točke prijeloma (engl. physiological breaking point, PBP), kada povećani parcijalni tlak ugljičnog dioksida u arterijskoj krvi stimulira centar za disanje (27), te drugi dio apneje (engl. struggle phase) ili faza borbe gdje se osoba odupire sve jačem nagonu za disanjem. Za vrijeme ove druge faze dolazi do pojave nevoljnih pokreta glavne i pomoćne respiracijske muskulature, ali uz odsustvo stvarnih udisaja. Takvi se pokreti nazivaju nevoljnim respiracijskim pokretima (engl. involuntary breathing movements, IBM). Respiracijski pokreti su pod utjecajem kemijskih (parcijalni tlak ugljičnog dioksida) i mehaničkih (rastegnutost mehanoreceptora prsnog koša) čimbenika koji određuju ukupno trajanje apneje. (28) Mehanički čimbenici postaju aktivni u drugoj fazi apneje ili fazi borbe i povezani su s IBM-om.

Istraživanja su pokazala da IBM povećava negativnost intratorakalnog tlaka. (29) Za vrijeme mirne faze apneje CO je smanjen za oko 40%, što je posljedica smanjenja udarnog volumena i smanjenog povrata krvi kroz donju šuplju venu (engl. vena cava inferior, VCI). U drugoj fazi apneje ili fazi borbe, osobito prema kraju apneje, intenzivni IBM povećava protok kroz VCI i vodi do povećanja udarnog volumena i normaliziranja minutnog volumena srca. (13)

Istraživanjem utjecaja IBM-a na cerebralnu oksigenaciju i moždani volumen krvi u treniranih ronilaca na dah za vrijeme maksimalne apneje, u trajanju dužem od četiri minute, ustanovljeno je da IBM poboljšava oksigenaciju mozga i na taj način produžava maksimalno trajanje apneje. (30)

Istraživanje uloge IBM-a na arterijski tlak, srčanu frekvenciju i kapilarni protok krvi u skeletnim mišićima tijekom apneja kod treniranih ronilaca na dah, koje su bile dodatno stimulirane uranjanjem lica u hladnu vodu, nisu pokazale nikakvi utjecaj IBM-a na kardiovaskularni sustav. (31) To je bilo i očekivano s obzirom da je njihovo istraživanje bilo usmjereno samo na početnih 30 sekundi druge faze apneje, tijekom kojih nisu našli nikakve značajne promjene u usporedbi sa prvom fazom.

IBM je rijedak i slab u početku druge faze apneje, i njegova se frekvencija i intenzitet povećava prema kraju apneje. (29,30)



Slika 3. Prikaz IBM-a u sklopu individualnog odgovora na mjerene parametre za vrijeme apneje. (30)

Elektromiografija (EMG) ošita pokazuje malu ili nikakvu mišićnu aktivnost tijekom mirne faze apneje. (29) Samo trajanje apneje može biti važan određujući čimbenik broja i snage kontrakcija, osobito kod pojedinaca koji dah mogu zadržati 5-6 minuta.

Respiracijske kontrakcije u ronilaca na dah analizirane su, osim elektromiografijom ošita (29), i pneumatskom respiracijskom trakom. (13,30) Nedvojbeno je da u IBM-u sudjeluje i dijafragma.

Dijafragma se općenito smatra glavnim mišićem za disanje, međutim brojni radovi ukazuju nam na složenost njene uloge. Naime, osim ventilacijske, utvrđena je i stabilizacijska funkcija dijafragme u održavanju uspravnog položaja tijela. (32,33) Dijafragma sudjeluje u stabilizaciji kralježnice (povećanjem intra-abdominalnog i intra-torakalnog tlaka) djelujući kao antagonist protiv vanjske sile. Do porasta transdijafragmalnog tlaka dolazi uslijed kontrakcije sa posljedičnim izravnavanjem dijafragme. (34,35)

Posljednji radovi ukazuju i na cirkulacijsku funkciju dijafragme, gdje su prikazani korisni hemodinamski učinci dijafragmalnih kontrakcija inducirani stimulacijom frenikusa. (36) Ekspulzivni manevri uzrokovani istovremenom kontrakcijom dijafragme i abdominalnih

mišića povećavaju intraabdominalni tlak i dovode do pomaka značajnog volumena krvi iz splanhične cirkulacije u ekstremitete i toraks, što ukazuje da abdominalna cirkulacijska crpka može djelovati kao pomoćno srce i čini potencijal za kardiopulmonalnu reanimaciju. (37,38)

Dijafragmalna aktivnost izražena pokretima dijafragme se procjenjuje raznim metodama: ultrazvukom (39), EMG-om (32,33,40), fluoroskopijom (41) i dinamičkim MR-om kao metodom izbora za detaljnu analizu dijafragmalnih pokreta. (34)

MR ima brojne prednosti u odnosu na ostale metode (UZV, fluoroskopija), prvenstveno zbog odsustva ionizirajućeg zračenja i mogućnosti prikaza kompletnog opsega dinamičkih dijafragmalnih pokreta u svim ravninama.

Nekoliko istraživača je koristilo dinamički MR za mjerenje dijafragmalne aktivnosti u zdravih ispitanika (42,43), u pacijenata sa respiracijskim bolestima (44,45) ili nakon operacije pluća. (46) Također, MR-om je istraživana stabilizacijska funkcija dijafragme (47,48) te izvedena analiza dijafragmalnih pokreta i plućnih volumena kod pacijenata sa idiopatskom skoliozom. (49) Analize dijafragmalnih pokreta u raznim položajima tijela i analize obje hemidijafragme u raznim ravninama ustanovile su da je opseg dijafragmalnih pokreta veći u sjedećem položaju, pogotovo u stražnjem dijelu dijafragme. Pokreti desne i lijeve hemidijafragme također ovise o položaju tijela, uz zapažanje o većoj pokretljivosti desne hemidijafragme. (42,50)

Navedena istraživanja dijafragmalne aktivnosti su obavljena za vrijeme disanja ispitanika, osim u jednom slučaju istraživanja postojanja voljnih kontrakcija dijafragme za vrijeme zadržanog daha. (34) Pojedini radovi navode da dijafragma pri stabilizacijskim zahtjevima ne funkcionira kao jedna kohezivna cjelina. (42,47)

### 3.4. Problematika istraživanja

#### Studija I.

Ronioci na dah primjenjuju glosofaringealnu insuflaciju (GI) u nastojanju da produže maksimalno trajanje apneje. Brojne studije upućuju da se tijekom GI-ja mogu razviti značajni hemodinamski poremećaji i rezultirati s hemoptizom i gubitkom svijesti.

Dosadašnje studije su različitim radiološkim tehnikama proučavale učinak GI-ja na srčanu funkciju.

Podatci dobiveni ehokardiografijom i MR-om se razlikuju.

Svrha *Studije I.* je istraživanje hemodinamskih učinaka GI-ja u ronilaca na dah za vrijeme maksimalne statičke apneje MR-om, kao zlatnim standardom za evaluaciju srčanih volumena i funkcije.

Cilj je utvrditi dovodi li GI-ja, u usporedbi sa maksimalnom apnejom, do daljnjeg smanjenja srčane funkcije, te ustanoviti dovodi li ovaj manevar do biventrikularne disfunkcije.

#### Studija II.

U drugoj fazi maksimalne apneje javljaju se nevoljne respiracijske kontrakcije koje predstavljaju fiziološki kompenzacijski mehanizam za produženje trajanja apneje. IBM predstavljaju pokreti osnovne i pomoćne respiracijske muskulature.

Cilj *Studije II.* je ustanoviti i kvantificirati nevoljne kontrakcije dijafragme u sklopu IBM-a za vrijeme apneje dinamičkim MR-om, kao metodom izbora za preciznu analizu dijafragmalnih pokreta.

Cilj je i odrediti ovisi li intenzitet kontrakcija dijafragme o volumenu pluća (TLC apneja prema FRC apneji, tj. funkcionalnom rezidualnom kapacitetu, engl. functional residual capacity, FRC), te sudjeluju li svi analizirani dijelovi dijafragme jednako u aktivnim kontrakcijama.



### **3.5. Hipoteze navedenih ciljeva istraživanja**

#### **Studija I.**

1. U treniranih ronilaca na dah GI-ja, u usporedbi sa maksimalnom inspiracijskom apnejom, dodatno smanjuje srčanu funkciju.
2. U treniranih ronilaca na dah manevar GI-ja ne dovodi do biventrikularne disfunkcije.
3. Srčani minutni volumen lijeve klijetke se djelomice oporavlja tijekom prolongirane apneje s i bez pakiranja.

#### **Studija II.**

1. Dijafagma sudjeluje u nevoljnim respiracijskim kontrakcijama koje se javljaju u apneji kod treniranih ronilaca na dah.
2. Intenzitet nevoljnih dijafragmalnih kontrakcija u apneji ovisi o volumenu pluća.
3. Pri nevoljnim kontrakcijama dijafragma ne funkcionira kao jedinstvena cjelina.

## **4. Metode i materijali**

### **4.1. Ispitanici i etičnost postupaka**

Istraživanja su izvedena na Kliničkom zavodu za dijagnostičku i intervencijsku radiologiju KBC Split. Postupci korišteni u istraživanjima prethodno su odobreni od strane Etičkog povjerenstva za biomedicinska istraživanja Medicinskog fakulteta Sveučilišta u Splitu, u okviru znanstvenog projekta „Ronjenje s komprimiranim zrakom i kardiovaskularni sustav“ voditelja prof. dr. sc. Željka Dujića, ugovorenog od strane Ministarstva znanosti, obrazovanja i športa (MZOŠ, znanstveni projekt br. 216-2160133-0130). Svi istraživački postupci su bili u skladu s Helsinškom deklaracijom o postupanju s ljudima tijekom istraživanja. Svaki pojedinačni postupak i mogući rizik detaljno je pojašnjen svakom ispitaniku, kao i mogućnost da u svakom trenutku bez ikakvih posljedica mogu napustiti istraživanje. Svi ispitanici su morali pročitati i potpisati obrazac o informiranom pristanku za sudjelovanje u znanstvenom istraživanju.

U obje studije ukupno je testirano 19 ispitanika, vrhunskih ronilaca na dah. Prethodnih mjeseci oni su sudjelovali u najmanje sedam natjecanja i imali najmanje 70-ak treninga, a svaki se sastoji od 30-40 maksimalnih apneja. U trenutku testiranja svi ispitanici su bili zdravi, u anamnezi nemaju teže bolesti ili povrede i ne uzimaju lijekove. Svi su nepušači.

### **4.2 Metode prisutne u svim studijama**

Svi ispitanici su došli pola sata prije početka istraživanja, najmanje dva sata nakon laganog doručka, uz apstinenciju od kofeina najmanje 12 sati. Raniji dolazak služio je za upoznavanje ispitanika s postupcima koji će se provoditi tijekom istraživanja. Ispitanici su također bili upoznati sa sadržajima i uvjetima istraživanja te osobljem koje provodi istraživanje.

Prije skeniranja svim je ispitanicima napravljena dinamička spirometrija u stojećem položaju, a nakon skeniranja u ležećem položaju (uređajem Quark PTF, Cosmed, Rim, Italija), sukladno preporukama Američkog torakalnog društva. Također, svakom je ispitaniku izmjerena tjelesna visina i težina, iz čega je izračunan indeks tjelesne mase (engl. body mass index «BMI») po formuli  $BMI = \text{težina (kg)} / \text{visina}^2 (\text{m}^2)$ .

## **4.3. Protokoli svojstveni pojedinim studijama**

### **4.3.1. Studija I.**

Ispitivanu skupinu u *Studiji I.* činilo je 11 treniranih ronilaca na dah, 10 muškog spola i 1 ispitanica ženskog spola. Svi ispitanici u studiji bili su u stanju izvesti manevar glosofaringealne insuflacije.

#### **Protokol studije**

Ispitanici su prije skeniranja, u svrhu treninga, izveli apneju s i bez pakiranja. Iz sigurnosnih razloga ispitanicima je savjetovano da izvedu submaksimalni GI-ja. Smatrali smo da submaksimalnim pakiranjem možemo provjeriti naše hipoteze, bez opasnosti da ugrozimo sigurnost ispitanika. Apneje su bile izvedene s štupaljkom za nos i zatvorenim ustima, da se spriječi gubitak zraka.

U prostoriji van skenera smo izveli mjerenje hemodinamskih parametara Finometar uređajem, jer oprema iz tehničkih razloga (magnetno polje) nije mogla biti postavljena u prostoriju s MR skenerom. Unutar skenera ispitanicima su bile postavljene EKG elektrode na prsni koš i velika zavojnica za prsni koš, koja je služila za pojačanje signala. Mjerenja unutar skenera su bila izvedena u ležećem položaju.

#### **Mjerenja hemodinamičkih parametara**

Za mjerenja arterijskog tlaka, srčane frekvencije i udarnog volumena srca van skenera korišten je Finometar uređaj (Finapress Medical Systems, Arnhem, Nizozemska).

#### **Magnetna rezonancija**

Sva mjerenja su izvedena skenerom jačine 1.5T (Avanto, Siemens Medical Solutions AG, Erlangen, Njemačka), u ležećem položaju ispitanika.

Protokol skeniranja sastojao se od tri dijela:

1. U prvom dijelu izvedeno je nekoliko kraćih apneja na kraju mirnog izdisaja, FRC apneja. Prvo smo paketom sagitalnih slojeva, SAG paket sekvenci (debljina sloja 8 mm,

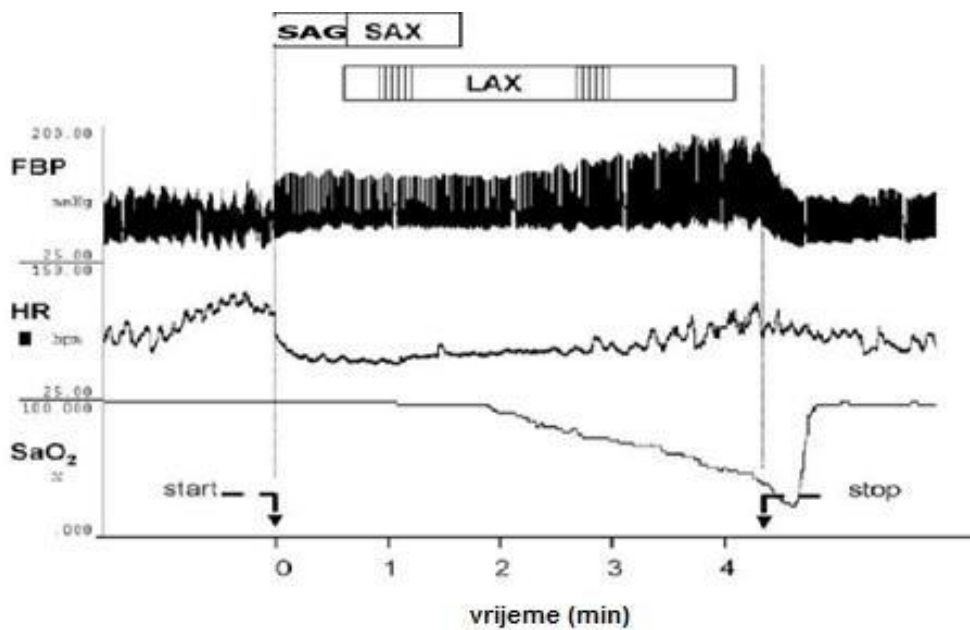
razmak između slojeva 18 mm), pokrili cijeli toraks u svrhu procjene totalnog plućnog volumena. Koristili smo GE sekvence (engl. gradient echo, gradijent odjeka), odnosno b-SSFP tehniku (engl. balanced steady-state free precession, uravnoteženo stanje slobodnog otklona) (TR=338 ms, TE=1.35 ms, matriks=256 x 256, veličina polja skeniranja 400 x 400 mm, prostorna rezolucija=1.5 x 1.5 mm<sup>2</sup>, vrijeme skeniranja = oko 30 sekundi).

Za kvantifikaciju srčane strukture i funkcije izveli smo paket CINE sekvenci (engl. cine, prikaz slika u pokretu) kratke osovine (engl. short axis, SAX) koristeći EKG vezanu b-SSFP tehniku (debljina sloja 7 mm, razmak između slojeva 4 mm, TR= 36.2 ms, TE=1.39 ms, matriks= 256 x 184, 30 faza, prostorna rezolucija= 1.4 x 1.4 mm<sup>2</sup>, oko 13 slojeva s vremenom skeniranja =7-10 sekundi po sloju). Ovim sekvencama visoke temporalne rezolucije pokrivene su obje klijetke.

Za kvantifikaciju dinamičkih promjena funkcije LV-a tijekom apneje izveden je paket CINE sekvenci duge horizontalne i vertikalne osovine (engl. long axis, LAX), visoke temporalne rezolucije (TR= 22.4 ms, TE=1.32 ms, 64 faze, matriks=192 x 156, prostorna rezolucija=1.7 x 1.7 mm<sup>2</sup>, debljina sloja 6 mm, vrijeme skeniranja= 12-19 sekundi po sloju). Podatci dobiveni skeniranjem u FRC apneji, odnosno u apneji nakon mirnog izdisaja, predstavljaju bazalno stanje za komparaciju s TLC apnejom s i bez pakiranja.

2. U drugom dijelu izvedene su tri maksimalne TLC apneje bez glosofaringealne insuflacije. Za vrijeme prve apneje planirali smo potrebne ravnine za izvođenje SAX i LAX paketa sekvenci. Drugu TLC apneju smo započeli izvođenjem SAG paketa sekvenci. Nakon stabilizacije srčane frekvencije, tj. nakon prve dinamičke faze, nastavili smo s kontinuiranim izvođenjem SAX paketa sekvenci. Za vrijeme treće TLC apneje izveli smo kontinuirano, neprekidno, naizmjenično izvođenje vertikalnog i horizontalnog LAX paketa sekvenci do samog kraja apneje.

3. U trećem dijelu izvedene su tri maksimalne TLC apneje s GI-om, odnosno pakiranjem zraka. Skeniranje smo obavili na isti način kao što je izvedeno u drugom dijelu protokola. Redoslijed drugog i trećeg dijela protokola određen je metodom slučajnog odabira.



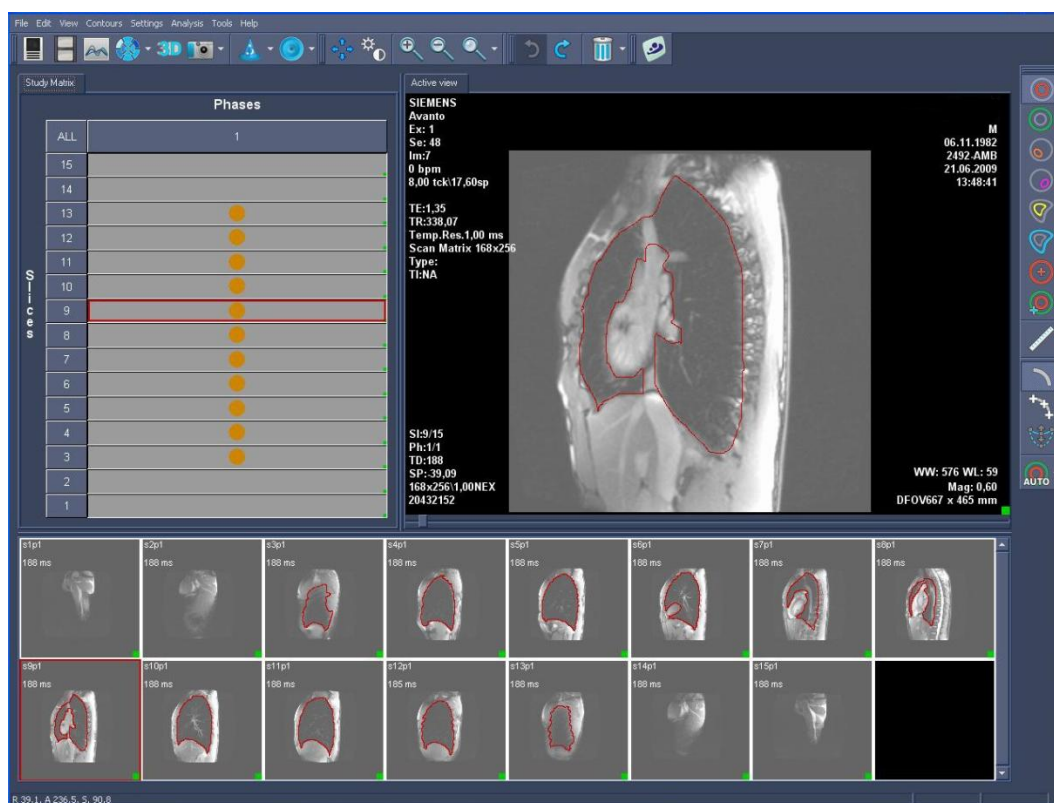
Slika 4. Prikaz vremena izvođenja MR sekvenci uz Finometar parametre ronioca za vrijeme TLC apneje s GI-om. FBP, finger blood pressure, arterijski tlak na razini prsta; HR, heart rate, srčana frekvencija; SaO<sub>2</sub>, arterial oxygen saturation, arterijska zasićenost kisikom.

Na shematskom prikazu rezultata ronioca od početka do kraja TLC apneje s GI-om korištenjem Finometra, prikazano je i vrijeme izvođenja SAG, LAX i SAX paketa sekvenci MR-om. (Slika 4) Osjenčana područja predstavljaju vremenski prozor izabran za analizu LAX podataka, u svrhu procjene dinamičkih promjena funkcije LV-a tijekom apneje. Analizu LAX paketa sekvenci radili smo oko 1. minute (nakon prve dinamičke faze i velikih promjena srčane frekvencije i arterijskog tlaka) te krajem 3. minute, neposredno pred pojavu dijafragmalnih kontrakcija čiju pojavu smo uočili krajem apneje. Nevoljne dijafragmalne kontrakcije prave artefakte i onemogućavaju analizu srčanih volumena.

## Analiza podataka

### - Procjena volumena pluća

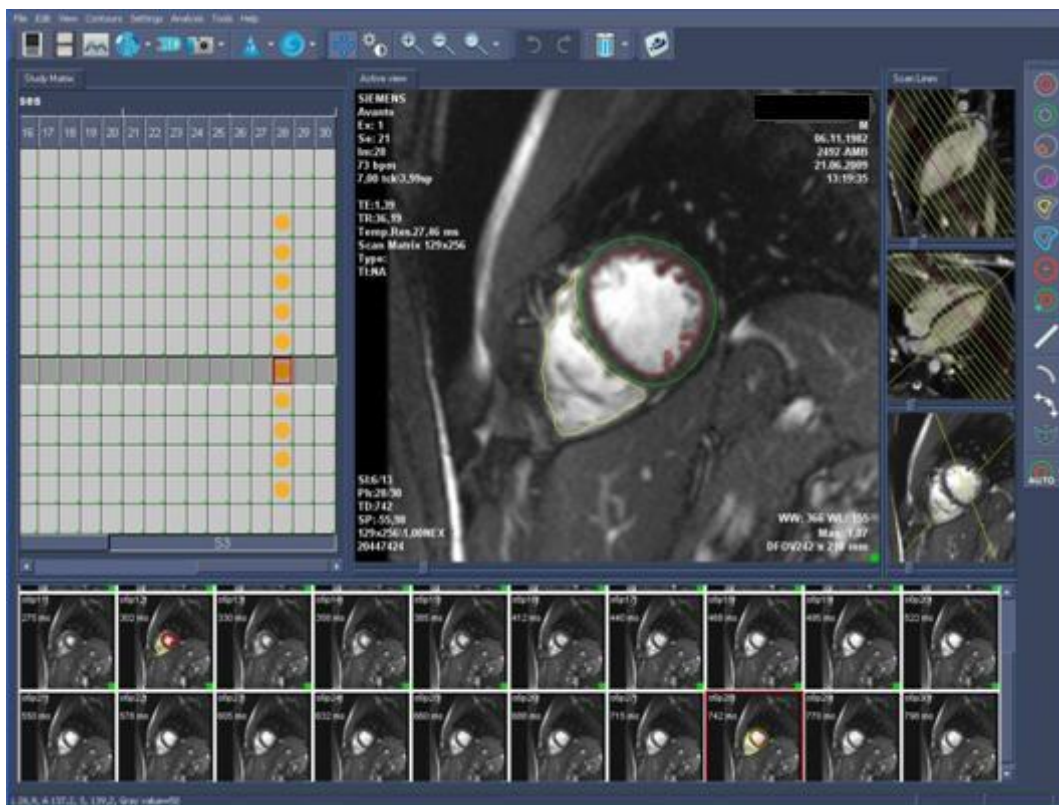
U analizi podataka koristili smo postprocesing program (MASS7.1, Medis AG, Leiden, Nizozemska). Plućni volumeni izračunani su iz sagitalnih presjeka toraksa tako da je nakon manualnog ocrtavanja kontura plućnog parenhima, isključivši srce i medijastinalne strukture, ukupni zbroj površina pomnožen sa zbrojem debljine sloja i debljine razmaka između slojeva. (Slika 5)



Slika 5. Analiza volumena pluća korištenjem softvera MASS7.1.

- *Kvantifikacija srčane strukture i funkcije klijetki*

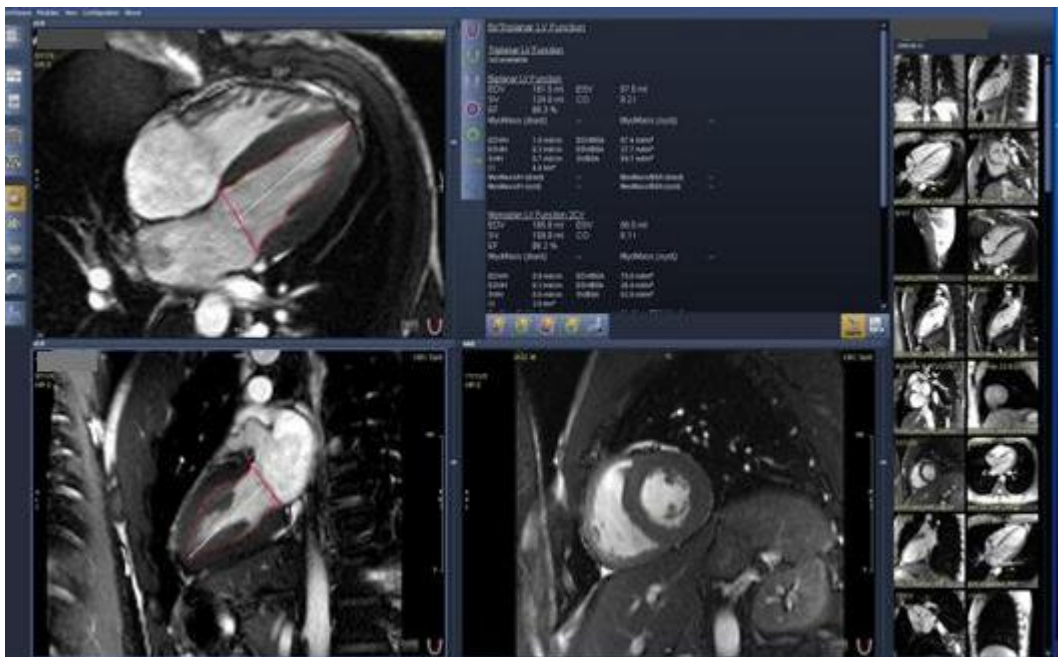
Volumetrijsku kvantifikaciju srčanih klijetki izveli smo ocrtavanjem endokardijalnih kontura na kraju diastole i sistole na presjecima kratke osovine (SAX) koristeći softver (MASS7.1, Medis AG, Leiden, Nizozemska). (51) Iz dobivenih volumena srčanih klijetki: volumen na kraju diastole (engl. end-diastolic volume, EDV) i volumen na kraju sistole (engl. end-systolic volume, ESV) softverom su izračunani funkcijski parametri: udarni volumen (engl. stroke volume, SV), frakcija izbacivanja (engl. ejection fraction, EF), srčani minutni volumen (engl. cardiac output, CO). (Slika 6)



Slika 6. Volumetrijska analiza LV-a i RV-a korištenjem softvera MASS7.1.

- *Kvantifikacija dinamičkih promjena funkcije LV tijekom apneje*

Volumetrijsku kvantifikaciju LV-a izveli smo ocrtavanjem endokardijalnih kontura na kraju dijasole i sistole na horizontalnom i vertikalnom presjeku duge osovine (LAX), koristeći navedeni softver, metodom mjerenja površine i dužine u dvije ravnine (engl. „biplane area-length“). (52) Iz dobivenih volumena (EDV, ESV) izračunani su funkcijski parametri LV-a (SV, EF, CO). (Slika 7)



Slika 7. Analiza dinamičkih promjena LV-a tijekom apneje.



## **Statistička analiza podataka**

Svi izračunani podatci prikazani su kao srednja vrijednost  $\pm$  standardna devijacija. Razlike apsolutnih vrijednosti volumena srčanih klijetki testirane su ANOVA-om za ponavljanja mjerenja koristeći post-hoc Bonferronijev test.

Za usporedbu relativnih promjena volumena srčanih klijetki i CO izračunanih iz SAX Cine skenova za vrijeme apneje s i bez pakiranja korišteni su parni t-testovi, uzimajući 100% kao bazalnu vrijednost. U nekim slučajevima, kad bazalne vrijednosti nisu normalno distribuirane, uporabljen je Mann-Whitney rank sum test.

Normalna Gausova distribucija volumena srčanih klijetki procijenjena je Kolmogorov-Smirnovim testom s prirodnom logaritamskom transformacijom. Dvostruka ponavljana mjerenja analize varijance (ANOVA) korištena su za procjenu razlika dvorazinskog volumena LV-a između apneje s i bez pakiranja (apneja vs. pakiranje) tijekom vremena (minuta 1 vs. minuta 3). Vrijednost  $p < 0.05$  predstavlja granicu statističke značajnosti.

Za statističku analizu podataka korišten je program Prism 5 Windows (GraphPad Software, Inc., San Diego, SAD).

### **4.3.2. Studija II.**

Ispitivanu skupinu u *Studiji II.* činilo je osam treniranih ronilaca na dah, muškog spola.

#### **Protokol studije**

Ispitanici su, unutar skenera, bili spojeni na anesteziološki uređaj za mjerenje fizioloških parametara. Na licu su imali masku za disanje, a na desnoj nadlaktici manžetnu za mjerenje tlaka. Na površinu kože postavljena su četiri markera, šprice od 5 ml ispunjene vodom, koje se na sekvencama prezentiraju kao okrugli hiperintenzivni signali. Prvi marker bio je postavljen u srednjoj klavikularnoj liniji, u razini fose jugularis, drugi u razini donjeg rebrenog luka, a treći u razini umbilikusa. Četvrti marker bio je postavljen na leđa u visini torakolumbalnog prijelaza. Ispitanicima su bile postavljene EKG elektrode na prsni koš i velika zavojnica za prsni koš, koja je služila za pojačanje signala. Mjerenja unutar skenera su bila izvedena u ležećem položaju.

#### **Mjerenja hemodinamičkih parametara**

Za kontinuirana mjerenja fizioloških parametara unutar skenera: SpO<sub>2</sub>, HR, frekvencija disanja, ETO<sub>2</sub> (parcijalni tlak kisika na kraju izdisaja), ETCO<sub>2</sub> (parcijalni tlak ugljikova dioksida na kraju izdisaja), korišteni su antimagnetični anesteziološki (Fabius, Drager, Lubeck, Njemačka) i fiziološki (Veris, Medrad, Indianola, SAD) uređaji.

#### **Magnetna rezonancija**

Sva mjerenja su izvedena skenerom jačine 1.5T (Avanto, Siemens Medical Solutions AG, Erlangen, Njemačka), u ležećem položaju ispitanika.

Protokol skeniranja sastojao se od tri dijela. Svaki dio započeo bi s nekoliko kratkih skeniranja radi određivanja potrebnih ravnina i to: nakon maksimalnog udisaja, nakon izdisaja i u mirnom disanju. Zatim su u svakom dijelu slijedile dvije apneje: nakon maksimalnog udisaja (TLC) i nakon mirnog izdisaja (FRC).

1. U prvom dijelu izveli smo kontinuirano skeniranje desne hemidijafragme tijekom cijele TLC i FRC apneje, te u mirnom disanju s dinamičkim GE sekvencama visoke rezolucije (TR= 322.08 ms, TE=1.27 ms, matriks=512 x 336, veličina polja skeniranja 455 x 455 mm, prostorna rezolucija=2.7 x 1.8 mm<sup>2</sup>). Dijafragma je skenirana u sagitalnoj ravnini.

Ravnina skeniranja postavljena je sagitalno na transverzalnom topogramu, paravertebralno desno, na sredini udaljenosti između centra trupa vertebralnog kralješka i lateralne torakalne stijenke. Debljina snimanog sloja je 10 mm, trajanje svake sekvence iznosi 20 sekundi, a sastoji se od 60 slika (slikovni isječci).

2. U drugom dijelu izvedeno je kontinuirano skeniranje dijafragmalnog dijela VCI-ja tijekom cijele TLC i FRC apneje s dinamičkim GE sekvencama visoke rezolucije (TR=322.08 ms, TE=1.27 ms, matriks=512 x 336, veličina polja skeniranja 400 x 400 mm, prostorna rezolucija=2.4 x 1.6 mm<sup>2</sup>).

Dijafragmalni dio VCI-ja skeniran je kombinacijom transverzalnih i sagitalnih presjeka. Debljina snimanog transverzalnog sloja je 10 mm, a sagitalnog 15 mm. Trajanje svake sekvence je 20 sekundi, a sastoji se od 60 slika.

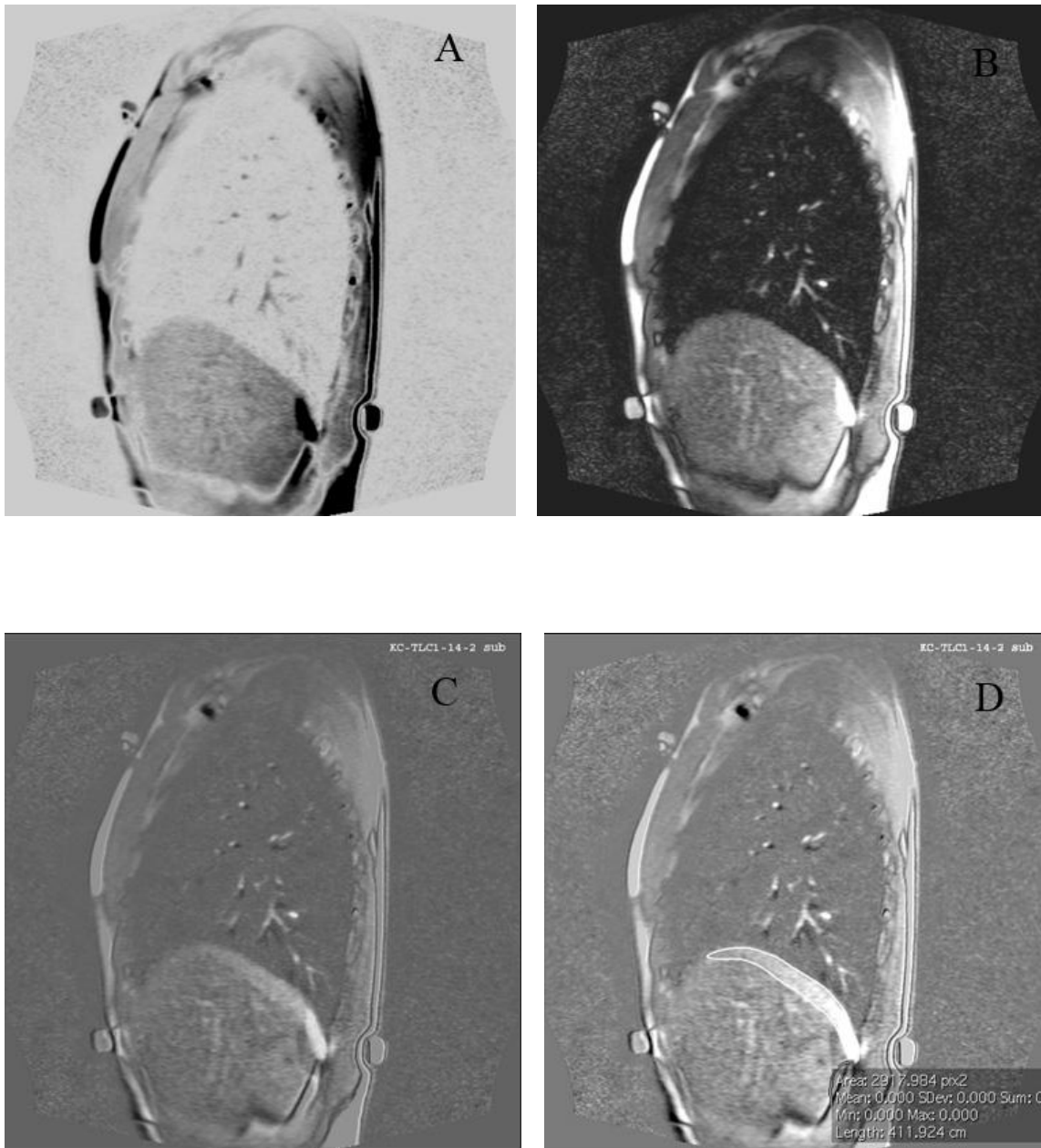
3. U trećem dijelu izvedeno je sagitalno skeniranje toraksa i gornjeg abdomena kontinuirano tijekom cijele TLC i FRC apneje paketom sagitalnih slojeva koji pokrivaju cijeli toraks i gornji abdomen koristeći GE sekvence (TR=605.1 ms, TE=1.3 ms, matriks=256 x 168, veličina polja skeniranja 444 x 444 mm, prostorna rezolucija=2.7 x 1.8 mm<sup>2</sup>, vrijeme skeniranja = oko 15 sekundi, debljina snimanog sloja 6 mm, razmak između slojeva 13,2 mm).

## **Analiza podataka**

### **- *Dinamičko skeniranje desne hemidijafragme***

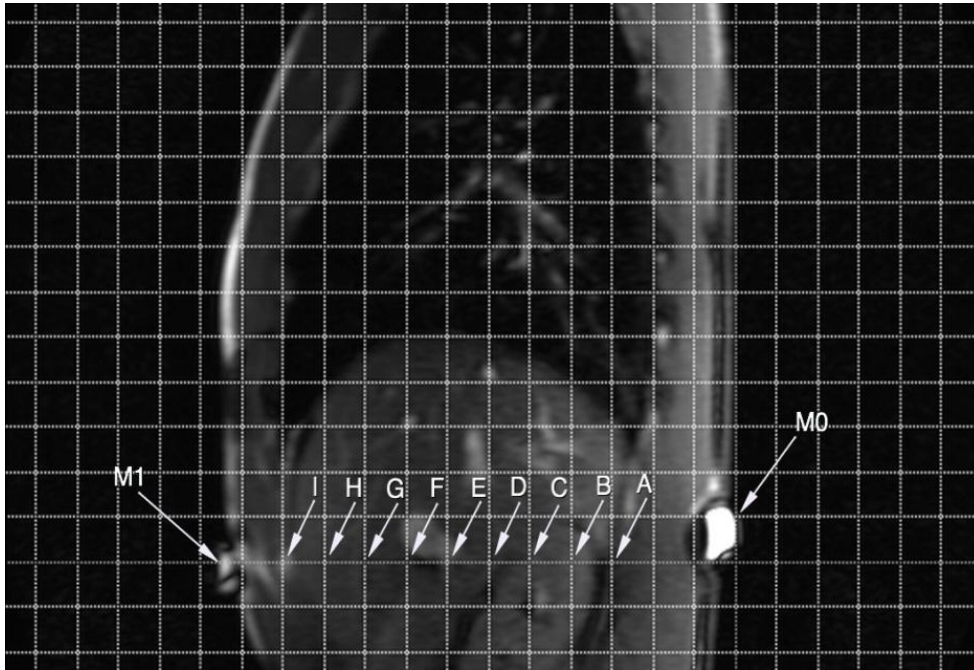
Analiza dijafragmalnih pokreta izvodi se na početku, sredini i kraju „struggle phase“ apneje. Analizira se opseg pokreta dijafragme uslijed kontrakcije te mjere dijafragmalni pokreti u devet dijafragmalnih točaka u sagitalnoj ravnini.

Kod svake analizirane kontrakcije odabrani su slikovni isječci s maksimalnom donjom i gornjom pozicijom dijafragme. Nakon konverzije u JPEG – slikovni format, navedeni slikovni isječci spojeni su u jednu sliku preklapanjem. Dobivena vidljiva razlika predstavlja pokret dijafragme za vrijeme kontrakcije. (Slika 8)



Slika 8. Prikaz slikovnih isječaka s maksimalnom donjom-negativ (A) i gornjom (B) pozicijom dijafragme uslijed kontrakcije. Slika nastala preklapanjem slikovnih isječaka (C), mjerenje opsega dijafragmalnog pokreta (D).

Markeri postavljeni na tijelo ispitanika omogućavaju precizno preklapanje slikovnih isječaka. Dobivena slika, koja predstavlja dijafragmalni pokret, pretvara se u binarnu sliku (DICOM format) da bi se izračunala površina u pikselima kvadratnim (engl. pixel, najmanji element digitalne slike), a potom i u centimetrima kvadratnim. Analiza i konverzija slikovnih formata izvodi se softverom Osirix (Pixmeo, Geneva, Švicarska), a spajanje slika softverom Photoshop (Adobe Systems, San Jose, SAD).

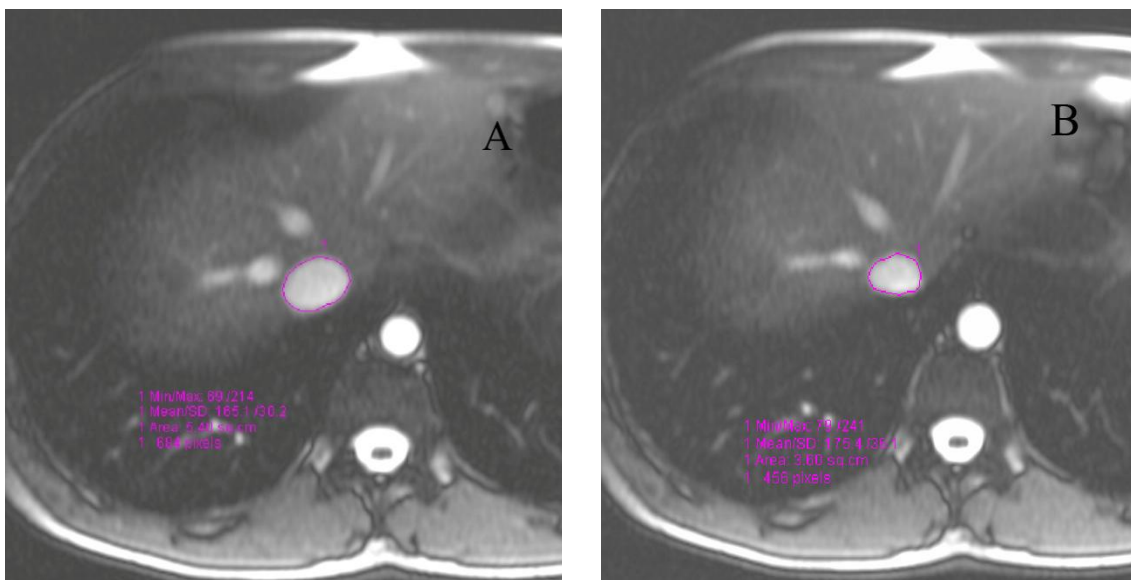


Slika 9. Prikaz dijafragmalnih segmenata.

Na slici se također analiziraju pokreti dijafragme u pojedinim segmentima, i to tako da se povuče horizontalna linija u antero-posteriornom smjeru pomoću postavljenih prednjih i stražnjih markera na koži. (Slika 9) Izmjerena duljina između markera ( $M_1$  na ventralnoj strani ispitanika i  $M_0$  na dorzalnoj strani ispitanika) podijeli se u 12 jednako udaljenih dijelova. Kroz točke A-I povuku se linije koje su okomite na horizontalnu liniju. Na taj način ucrtane linije prolaze kroz prednji, srednji i stražnji dio dijafragme. Analiza pokreta segmenata dijafragme vrši se mjerenjem udaljenosti između gornje i donje pozicije dijafragme na slici u svakoj od linija koje prolaze kroz točke A - I. Tako dobivamo devet dužina ( $A_1 - I_1$ ) pokreta dijafragme na slikovnom isječku u sagitalnoj ravnini presjeka kroz prsište i trbuh.

#### - *Dinamičko skeniranje dijafragmalnog dijela VCI*

Koristeći softverski pribor ROI (engl. Region Of Interest, područje zanimanja, mjerenja) analizira se površina u  $\text{mm}^2$  VCI-ja na transverzalnim skenovima u mirnoj fazi apneje, na početku, sredini i na kraju „struggle phase“ apneje. Analiziramo površinu VCI-ja manualnim ocrtavanjem lumena VCI-ja, tj. signala protoka vizualiziranog pomoću dinamičke sekvence. (Slika 10)



Slika 10. O crtavanje lumena VCI-ja u prvoj, mirnoj fazi (A) i drugoj fazi, fazi borbe (B) TLC apneje.

#### - *Procjena volumena pluća*

U analizi podataka koristili smo postprocesing program (Syngo, Siemens Medical Solutions AG, Erlangen, Njemačka). Plućni volumeni izračunani su iz sagitalnih presjeka toraksa tako da je nakon manualnog o crtavanja kontura plućnog parenhima, isključivši srce i mediastinalne strukture, ukupni zbroj površina pomnožen sa zbrojem debljine sloja i debljine razmaka između slojeva.

#### **Statistička analiza podataka**

Svi rezultati su prikazani kao srednja vrijednost  $\pm$  standardna devijacija. Razina  $p < 0.05$  je izabrana za ustanovljivanje statističke značajnosti kod svih analiza. Za uspoređivanje promjena istraživanih varijabli korištena je analiza varijance (ANOVA). Ako je pronađena statistička značajnost, primijenjen je Bonferroni test (post hoc) za otkrivanje razlike između dvije točke mjerenja. Usporedba varijabli između apneja (trajanje apneja, IBM-a i volumena pluća) provedena je T-testom za zavisne uzorke. Sve statističke analize su provedene pomoću programa Statistica 7.0 (Statsoft, Inc, Tulsa, SAD) i Excel 2010 (Microsoft, Seattle, SAD).

## 5. Rezultati

### 5.1. Studija I.

U statističku analizu je uključeno 10 ronilaca (9 muškaraca i 1 žena). Jednog ronioca smo isključili zbog nedovoljnog volumena pakiranja i kratkog vremena trajanja apneje (< 3 minute). Antropometrijske značajke ispitanika prikazane su u Tablici 1.

Tablica 1. Antropometrijske i spirometrijske osobitosti ispitanika

| <b>Trenirani roniaci<br/>na dah n=10</b> |              |
|--|--------------|
| Dob (godine)                             | 26 ± 5       |
| Visina (cm)                              | 185 ± 6      |
| Težina (kg)                              | 80 ± 8       |
| BMI (kg/m <sup>2</sup> )                 | 23.5 ± 1.7   |
| FEV <sub>1</sub> (%)                     | 110.1 ± 14.8 |
| FVC (%)                                  | 115.7 ± 16.4 |

Vrijednosti su iskazane kao srednja vrijednost ± standardna devijacija; BMI, body mass index, indeks tjelesne mase; FEV<sub>1</sub>, forsirani ekspiracijski volumen u 1. sekundi; FVC, forced vital capacity, forsirani vitalni kapacitet.

#### **Trajanje apneje**

Tijekom izvođenja LAX paketa sekvenci, vrijeme trajanja TLC apneje bez glosofaringealne insuflacije iznosilo je 200 ± 10 sekundi, dok je vrijeme trajanja TLC apneje s GI-om iznosilo 196 ± 15 sekundi.

#### **Volumen pluća**

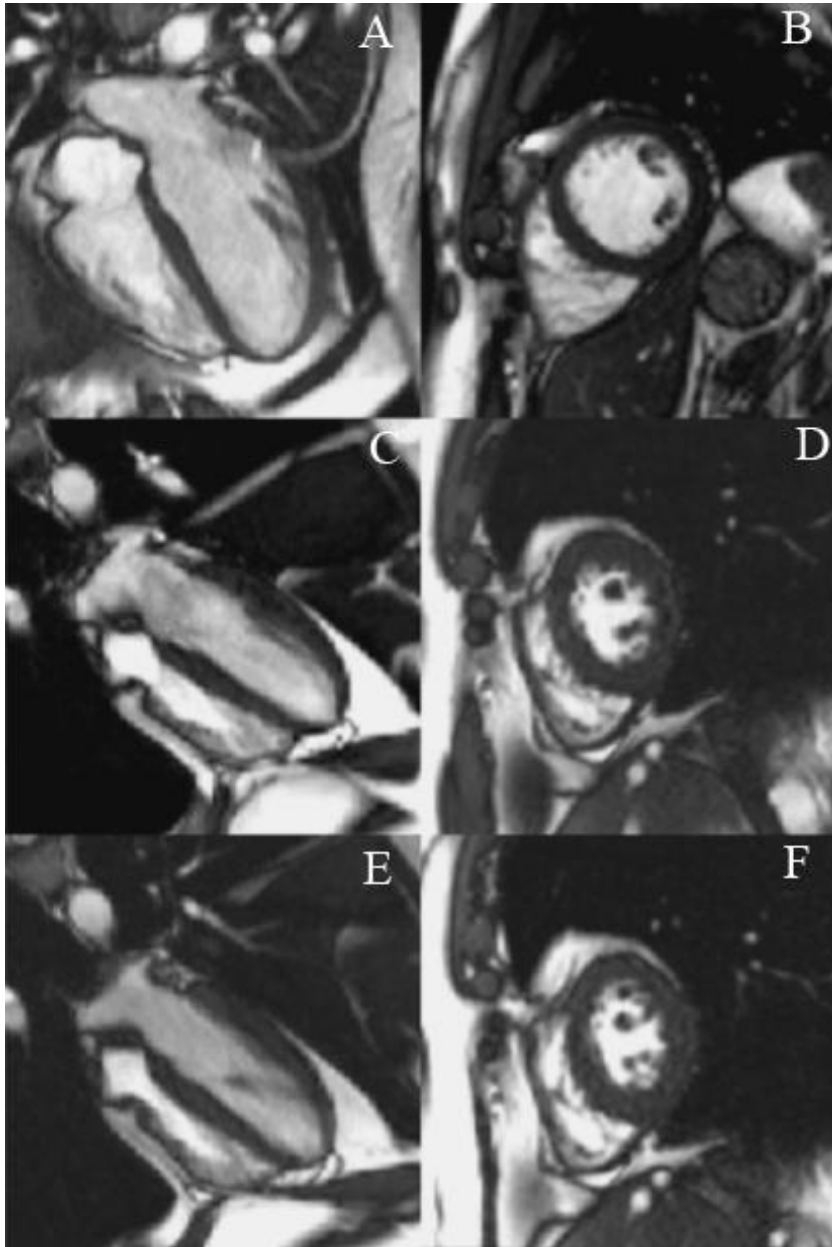
U FRC apneji, kao bazalnom stanju, volumen pluća iznosio je 3.7 ± 0.8 L, u TLC apneji 8.7 ± 1.1 L, dok je u TLC apneji nakon GI-ja iznosio 9.4 ± 1.4 L (p < 0.05, apneja prema GI). Volumen submaksimalnog GI-ja (pakiranja) iznosi 0.7 ± 0.4 L.

#### **Srčana frekvencija**

Nakon 67 ± 13 otkucaja u minuti u FRC apneji, dolazi do povećanja vrijednosti srčane frekvencije koja u 1. minuti TLC apneje iznosi 83 ± 14, a u TLC apneji sa GI-om iznosi 84 ± 21 otkucaja u minuti.

### Morfološke promjene

U TLC apneji s i bez GI-ja uočavamo značajne morfološke promjene u odnosu na FRC apneju u smislu smanjenja veličine srca (lijevog i desnog), te izrazito uvećanog plućnog volumena. Slika 11 pokazuje te promjene kod ronioca čiji volumen pakiranja iznosi 1.16 L. Uočavamo značajne promjene oblika i promjera i LV-a i RV-a nakon hiperinflacije pluća s ili bez glosofaringealne insuflacije.



Slika 11. Prikaz MR slika na kraju dijastole; horizontalni LAX presjek (lijevi stupac, A), presjek sredine klijetke, SAX (desni stupac, B), za vrijeme FRC apneje (gornji red), 1. minute TLC apneje (srednji red, C i D) i 1. minute TLC apneje s GI-om (donji red, E i F). (53)



## Utjecaj apneje na veličinu i funkciju LV-a i RV-a

Tablica 2. prikazuje apsolutne vrijednosti svih volumetrijskih i funkcijskih parametara LV-a i RV-a u FRC apneji, u TLC apneji s i bez GI-ja (pakiranje). U TLC apneji bez glosofaringealne insuflacije nalazimo statistički značajno smanjenje svih volumetrijskih i funkcijskih parametara i LV-a i RV-a u odnosu na bazalno stanje (FRC apneju). Srčani minutni volumen (CO) LV-a i RV-a je bio  $8.2 \pm 1.4$  i  $8.0 \pm 1.4$  Lmin<sup>-1</sup> u bazalnom stanju (FRC apneja). Kod LV-a i RV-a srčani minutni volumen se smanjuje  $29\% \pm 12\%$  u TLC apneji. Ejekcijska frakcija (EF) se smanjuje podjednako za LV i RV (LV=  $-5\% \pm 5\%$ , RV=  $-7\% \pm 5\%$ ,  $p < 0.01$ ) u TLC apneji. Nalazi sugeriraju da najveći efekt na srčanu funkciju u TLC apneji nastaje uslijed smanjenog venskog priljeva, smanjenog volumena na kraju dijastole (EDV) i smanjenog udarnog volumena (SV).

Tablica 2. Volumetrija i funkcija LV-a i RV-a (SAX paket sekvenci) (53)

| Varijable                   | Bazalno (FRC) | Apneja bez GI | Apneja sa GI |
|-----------------------------|---------------|---------------|--------------|
| HR (otkucaja/min)           | 67 ± 13       | 83 ± 14*      | 84 ± 21*     |
| LVEDV (mL)                  | 198 ± 19      | 125 ± 38*     | 108 ± 26*    |
| LVESV (mL)                  | 75 ± 11       | 55 ± 23*      | 47 ± 11*     |
| LVSV (mL)                   | 123 ± 16      | 70 ± 17*      | 62 ± 19*     |
| LVCO (L-min <sup>-1</sup> ) | 8.2 ± 1.4     | 5.6 ± 0.8*    | 4.9 ± 0.8*   |
| LVEF (%)                    | 62 ± 4        | 57 ± 6*       | 56 ± 7*      |
| RVEDV (mL)                  | 225 ± 30      | 148 ± 37*     | 136 ± 29*    |
| RVESV (mL)                  | 104 ± 23      | 79 ± 25*      | 76 ± 20*     |
| RVSV (mL)                   | 121 ± 17      | 69 ± 16*      | 60 ± 19*     |
| RVCO (L-min <sup>-1</sup> ) | 8.0 ± 1.4     | 5.6 ± 0.8*    | 4.7 ± 0.8*   |
| RVEF(%)                     | 54 ± 6        | 47 ± 7*       | 44 ± 10*     |

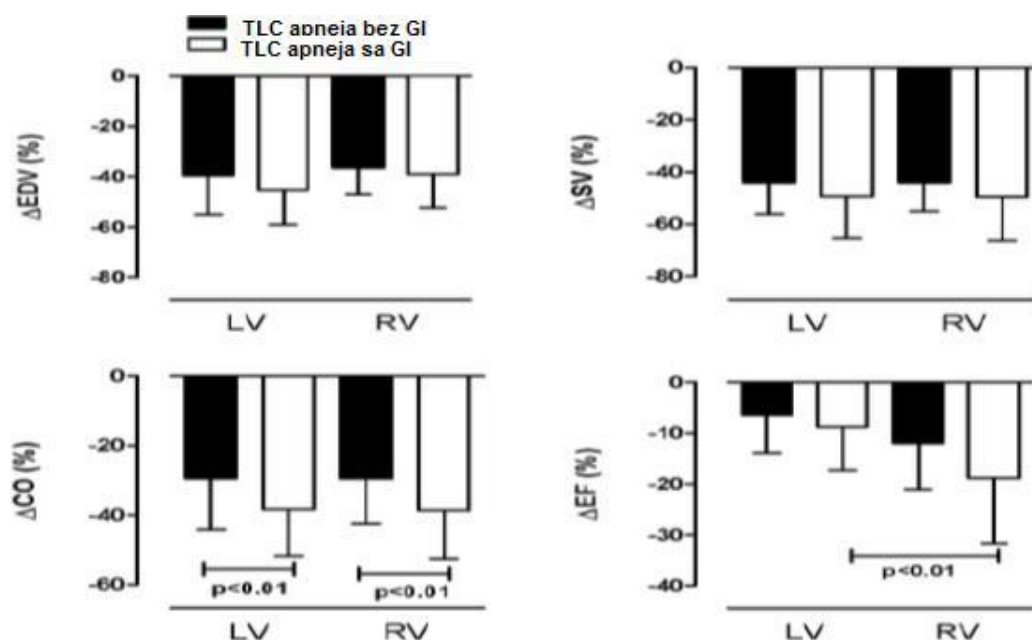
Apneja na kraju mirnog izdisaja (FRC apneja) predstavlja bazalno stanje. Skeniranje je izvedeno oko 1. minute apneje.

\*  $p < 0.001$  u usporedbi s bazalnim stanjem, srednja vrijednost ± standardna devijacija, ANOVA test za ponavljanja mjerenja, Bonferroni post hoc test.

HR, heart rate, srčana frekvencija; LV, left ventricle, lijeva srčana klijetka; EDV, end-diastolic volume, volumen na kraju dijastole; ESV, end-systolic volume, volumen na kraju sistole; SV, stroke volume, udarni volumen; CO, cardiac output, srčani minutni volumen; EF, ejection fraction, ejekcijska frakcija; RV, right ventricle, desna srčana klijetka.

## Utjecaj glosofaringealne insuflacije (GI) na veličinu i funkciju LV-a i RV-a

Uspoređujući vrijednosti volumetrijskih i funkcijskih parametara LV-a i RV-a u TLC apneji bez i s GI-om, u TLC apneji s GI-om nalazimo dodatno smanjenje svih parametara i LV-a i RV-a, što govori u prilog hipoteze o utjecaju GI-ja na daljnje smanjenje srčane funkcije. (Tablica 2) Srčani minutni volumen dodatno se smanjuje s glosofaringealnom insuflacijom (LV= -39% ± 13%, RV= -40% ± 14%,  $p < 0.05$ ). Smanjenje ejeckijske frakcije je više izraženo kod RV-a u TLC apneji s GI-om u odnosu na LV (LV= -6% ± 5%, RV= -10% ± 6%,  $p < 0.05$  u odnosu na apneju). Dodatno smanjenje volumena na kraju dijastole (EDV) i udarnog volumena (SV) s glosofaringealnom insuflacijom je maleno i nije statistički značajno u usporedbi s TLC apnejom bez glosofaringealne insuflacije. Slika 12 prikazuje relativne promjene volumena klijetke, srčanog minutnog volumena, udarnog volumena i ejeckijske frakcije u usporedbi sa bazalnim vrijednostima (FRC apneja).



Slika 12. Relativne promjene volumetrijskih i funkcijskih parametara u TLC apneji s i bez GI-ja u odnosu na FRC apneju. (53)

LV, left ventricle, lijeva srčana klijetka; RV, right ventricle, desna srčana klijetka; EDV, end-diastolic volume, volumen na kraju dijastole; SV, stroke volume, udarni volumen; CO, cardiac output, srčani minutni volumen; EF, ejection fraction, ejeckijska frakcija.

### Dinamičke promjene funkcije LV-a kroz apneju (LAX paket sekvenci)

Uspoređivali smo vrijednosti srčane frekvencije, volumene LV-a, e젝cijsku frakciju i srčani minutni volumen u dvije vremenske točke (1. i 3. minuta) za vrijeme TLC apneje bez i s glosofaringealnom insuflacijom. (Tablica 3) Nalazimo statistički značajno povećanje vrijednosti volumena na kraju dijastole (EDV) i srčanog minutnog volumena (CO) u 3. minuti u TLC apneji s i bez GI-ja, što govori u prilog hipoteze o parcijalnom oporavku srčanog minutnog volumena LV. Za vrijeme TLC apneje bez GI-ja, srednje vrijednosti srčane frekvencije su veće u 3. minuti u odnosu na 1. minutu, dok su u TLC apneji s GI-om slične. Srednje vrijednosti e젝cijske frakcije i udarnog volumena su slične u obje vremenske točke.

Tablica 3. Analiza dinamičkih promjena LV-a kroz apneju (LAX paket sekvenci) (53)

| Varijable                   | <u>TLC apneja bez GI</u> |            | <u>TLC apneja sa GI</u> |            |
|-----------------------------|--------------------------|------------|-------------------------|------------|
|                             | 1 min                    | 3 min      | 1 min                   | 3 min      |
| HR (otkucaja/min)           | 80 ± 15                  | 87 ± 16    | 87 ± 23                 | 88 ± 18    |
| LVEDV (mL)                  | 112 ± 15                 | 125 ± 15*  | 108 ± 26                | 120 ± 20*  |
| LVSV (mL)                   | 69 ± 12                  | 69 ± 8     | 63 ± 22                 | 68 ± 14    |
| LVCO (L·min <sup>-1</sup> ) | 5.4 ± 1.9                | 6.0 ± 1.2* | 5.0 ± 1.2               | 5.8 ± 1.2* |
| LVEF (%)                    | 61 ± 7                   | 56 ± 6     | 57 ± 8                  | 56 ± 6     |

\* p < 0.001 u usporedbi sa bazalnim stanjem, srednja vrijednost ± standardna devijacija, dvostruka ponavljana mjerenja analize varijance (ANOVA), Bonferroni post hoc test.

HR, heart rate, srčana frekvencija; LV, left ventricle, lijeva srčana klijetka; EDV, end-diastolic volume, volumen na kraju dijastole; SV, stroke volume, udarni volumen; CO, cardiac output, srčani minutni volumen; EF, ejection fraction, e젝cijska frakcija.

## 5.2. Studija II.

U statističku analizu je uključeno osam ronilaca muškog spola.

Antropometrijske i spirometrijske značajke ispitanika prikazane su u Tablici 4.

Duljine trajanja apneja, volumeni pluća i broj IBM-a kod ispitanika prikazani su u Tablici 5.

Tablica 4. Antropometrijske i spirometrijske osobitosti ispitanika

| <b>Trenirani ronionci<br/>na dah n=8</b> |              |
|--|--------------|
| Dob (godine)                             | 25 ± 4       |
| Visina (cm)                              | 186 ± 6      |
| Težina (kg)                              | 79 ± 8       |
| BMI (kg/m <sup>2</sup> )                 | 23.1 ± 1.8   |
| FEV <sub>1</sub> (%)                     | 104.8 ± 14.0 |
| FVC (%)                                  | 114.8 ± 10.4 |

Vrijednosti su iskazane kao srednja vrijednost ± standardna devijacija; BMI, body mass index, indeks tjelesne mase; FEV<sub>1</sub>, forsirani ekspiracijski volumen u 1. sekundi; FVC, forced vital capacity, forsirani vitalni kapacitet.

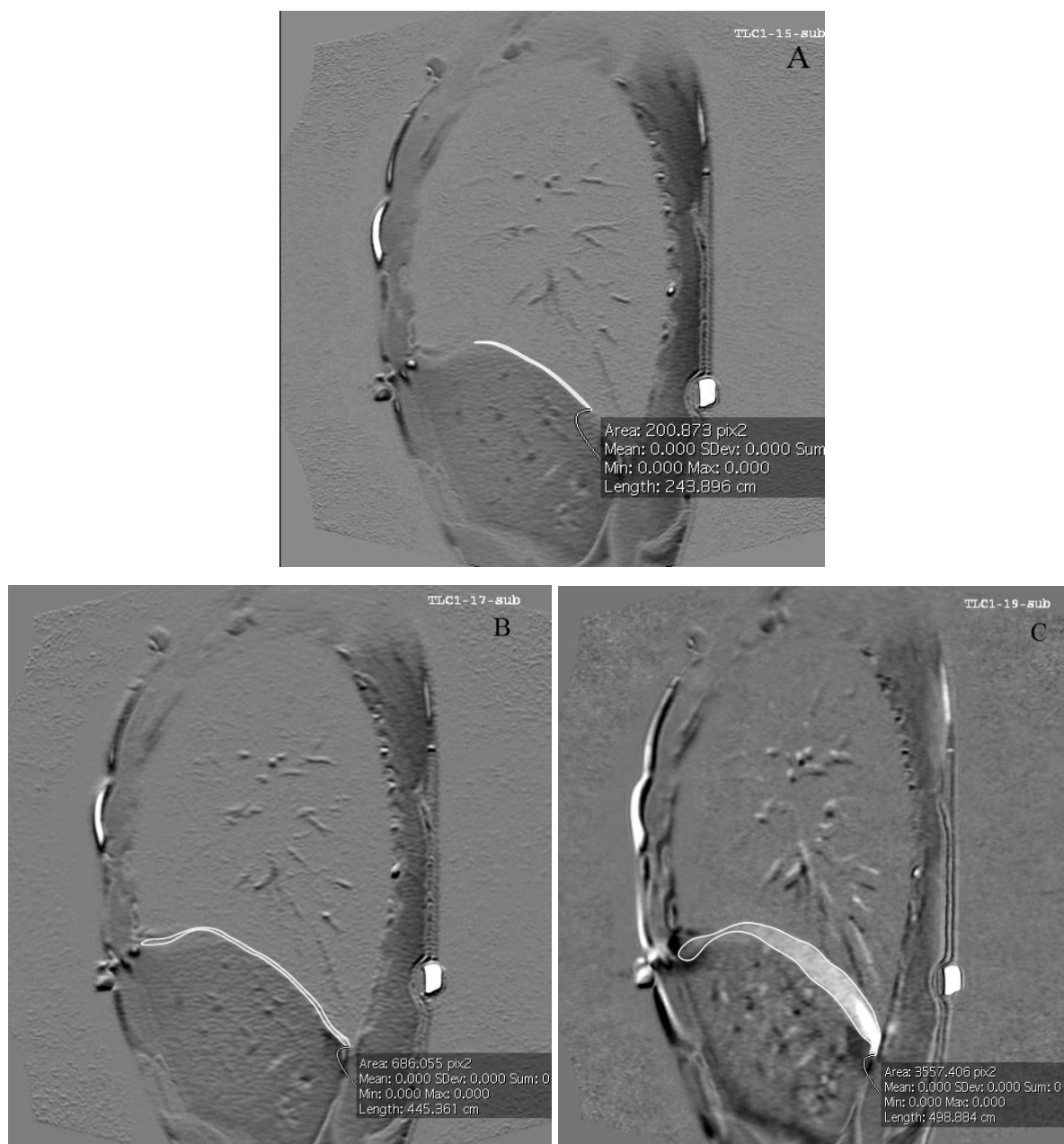
Tablica 5. Trajanje apneja, IBM i volumeni pluća kod ispitanika

|                            | <b>TLC apneja</b> | <b>FRC apneja</b> |
|----------------------------|-------------------|-------------------|
| <b>Trajanje apneje (s)</b> | 220 ± 41          | 130 ± 32*         |
| <b>EGF (s)</b>             | 121 ± 24          | 73 ± 31*          |
| <b>SGF (s)</b>             | 99 ± 39           | 57 ± 19*          |
| <b>Br. IBM</b>             | 30 ± 17           | 16 ± 7*           |
| <b>Volumen pluća (ml)</b>  | 8450 ± 775        | 4124 ± 659*       |

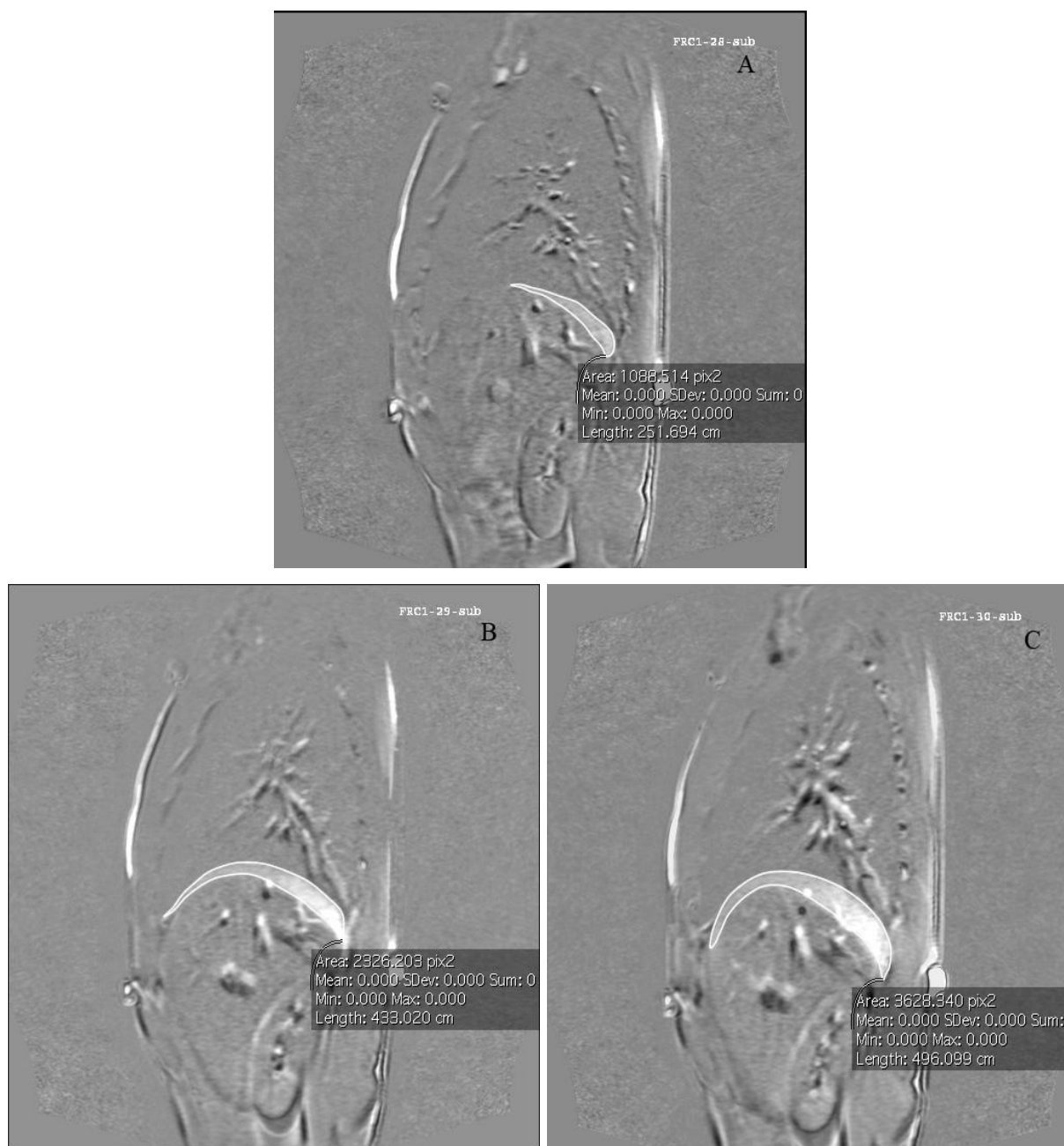
Vrijednosti su iskazane kao srednja vrijednost ± standardna devijacija; TLC, total lung capacity, ukupni plućni kapacitet; FRC, functional residual capacity, rezidualni plućni kapacitet; EGF, „easy going“ faza; SGF, „struggle“ faza; IBM, involuntary breathing movements, nevoljni respiracijski pokreti.

\* p < 0.05; usporedba prema TLC apneji; T test za zavisne uzorke.

## Nevoljne kontrakcije dijafragme u „struggle“ fazi TLC i FRC apneje



Slika 13. Prikaz opsega pomaka dijafragme za vrijeme kontrakcije na početku (A), sredini (B) i na kraju (C) „struggle“ faze TLC apneje u ispitanika br.1



Slika 14. Prikaz opsega pomaka dijafragme za vrijeme kontrakcije na početku (A), sredini (B) i na kraju (C) „struggle“ faze FRC apneje u ispitanika br.1

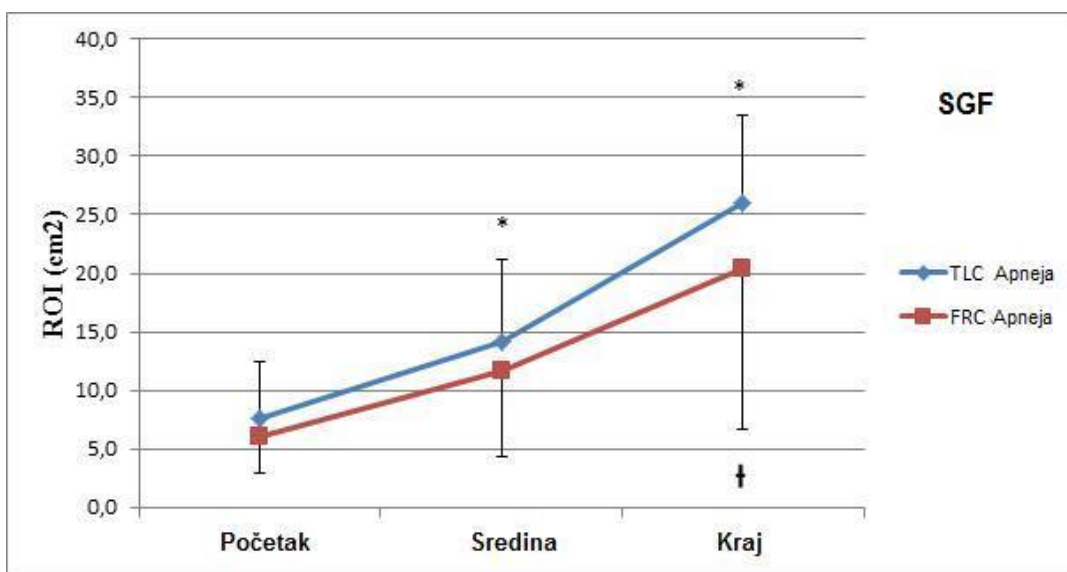
Pomak dijafragme za vrijeme kontrakcije predstavlja dobivena vidljiva razlika nastala preklapanjem slikovnih isječaka, s maksimalnom donjom i gornjom pozicijom dijafragme. (Slike 13,14)

Analizom opsega pomaka dijafragme u kontrakciji na početku, sredini i na kraju „struggle“ faze TLC i FRC apneje, ustanovili smo da intenzitet dijafragmalnih kontrakcija raste prema kraju i TLC i FRC apneje. (Slika 15)

Uspoređujući porast intenziteta dijafragmalnih kontrakcija ustanovili smo veći porast i na početku, sredini i na kraju TLC apneje u odnosu na FRC apneju, ali razlika statistički nije značajna.

Kod TLC apneje, intenzitet kontrakcija dijafragme statistički je značajno veći u sredini i na kraju apneje u odnosu na početak „struggle“ faze.

U FRC apneji, intenzitet kontrakcija dijafragme samo je na kraju statistički značajno veći u odnosu na početak apneje.

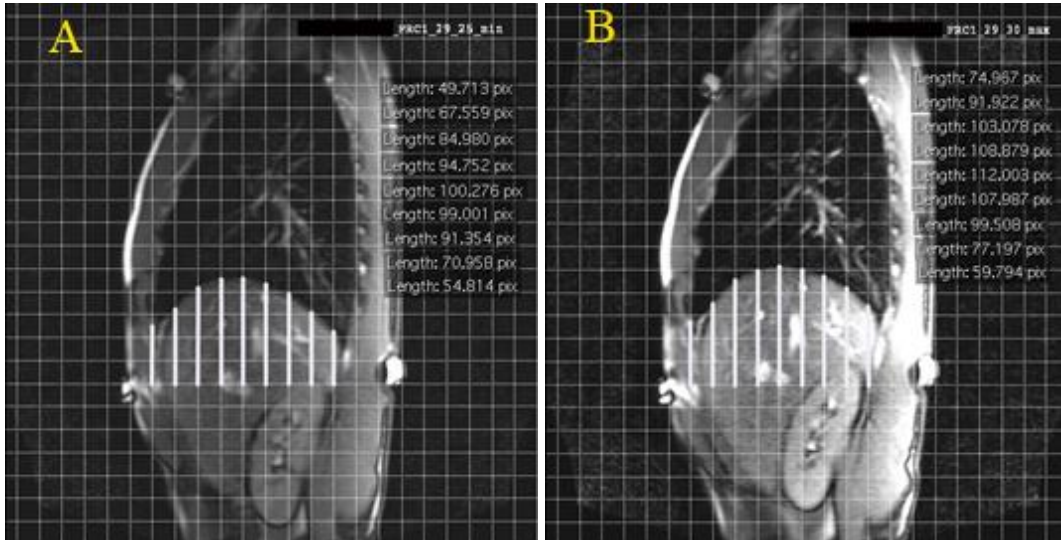


Slika 15. Prikaz opsega pokreta dijafragme za vrijeme kontrakcije na početku, sredini i na kraju „struggle“ faze TLC i FRC apneje.

\*  $p < 0.05$ ; TLC Apneja, usporedba prema početku SGF; „struggle“ faze

†  $p < 0.05$ ; FRC Apneja, usporedba prema početku SGF; ANOVA, Bonferroni post hoc test

## Pokretljivost dijafragmalnih segmenata za vrijeme kontrakcije u „struggle“ fazi TLC i FRC apneje



Slika 16. Mjerenje udaljenosti između donje (A) i gornje pozicije (B) dijafragme za vrijeme kontrakcije u sredini SGF FRC apneje.

Analiza pokretljivosti dijafragmalnih segmenata izvedena je mjerenjem udaljenosti između donje (Slika 16 A) i gornje pozicije (Slika 16 B) dijafragme, u svakoj od devet linija koje prolaze kroz točke (A-I).

Ustanovili smo pokretljivost svih segmenata dijafragme: na početku, sredini i na kraju „struggle“ faze u TLC i FRC apneji.

Pokretljivost dijafragme za vrijeme kontrakcije raste u svim segmentima prema kraju TLC apneje. (Slika 17)

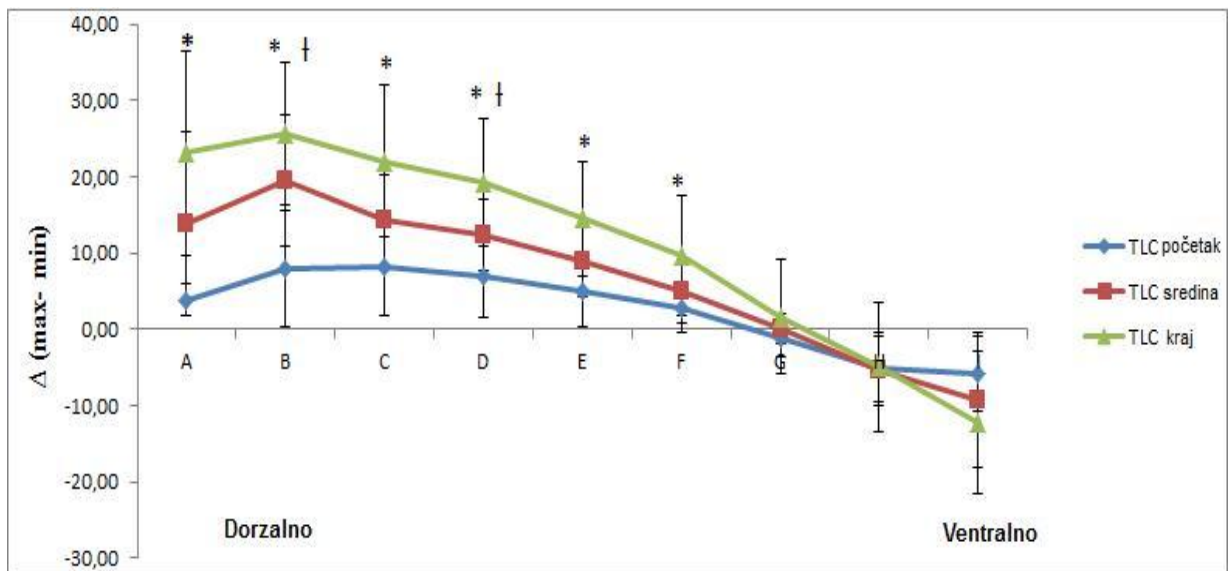
Najveća pokretljivost je u stražnjem i srednjem dijelu dijafragme.

Statistički značajnu pokretljivost dijafragme u sredini SGF TLC apneje, u odnosu na početak iste, nalazimo u točkama B i D. (Slika 17)

Statistički značajnu pokretljivost dijafragme na kraju SGF TLC apneje, u odnosu na početak, nalazimo u točkama A-F.

Najmanja pokretljivost dijafragme i na početku, sredini i na kraju „struggle“ faze TLC apneje je u točki G. (Slika 17)





Slika 17. Prikaz pokretljivosti segmenata dijafragme za vrijeme kontrakcije na početku, sredini i kraju „struggle“ faze TLC apneje.

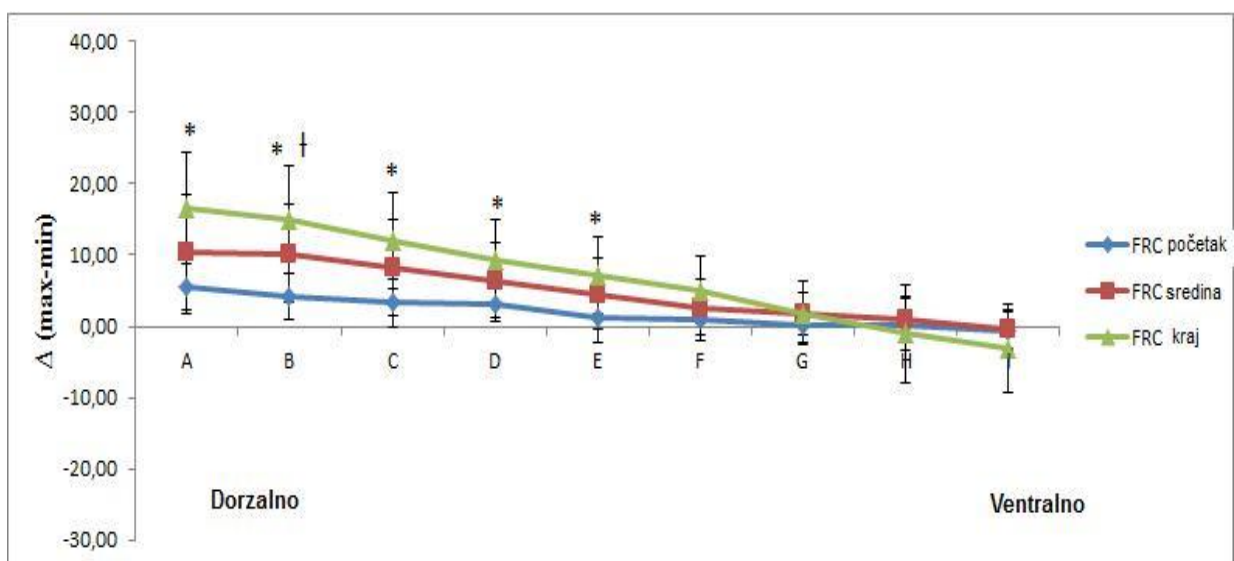
\*  $p < 0.05$ ; usporedba kraja prema početku TLC apneje

<sup>†</sup>  $p < 0.05$ ; usporedba sredine prema početku TLC apneje; ANOVA, Bonferroni post hoc test

U FRC apneji, pokretljivost dijafragme raste u svim segmentima prema kraju apneje.

(Slika 18) Najveću pokretljivost nalazimo u stražnjem i srednjem segmentu dijafragme.

Statistički značajnu pokretljivost dijafragme na kraju SGF FRC apneje, u odnosu na njezin početak, nalazimo u točkama A-E.



Slika 18. Prikaz pokretljivosti segmenata dijafragme za vrijeme kontrakcije na početku, sredini i na kraju „struggle“ faze FRC apneje.

\*  $p < 0.05$ ; usporedba kraja prema početku FRC apneje

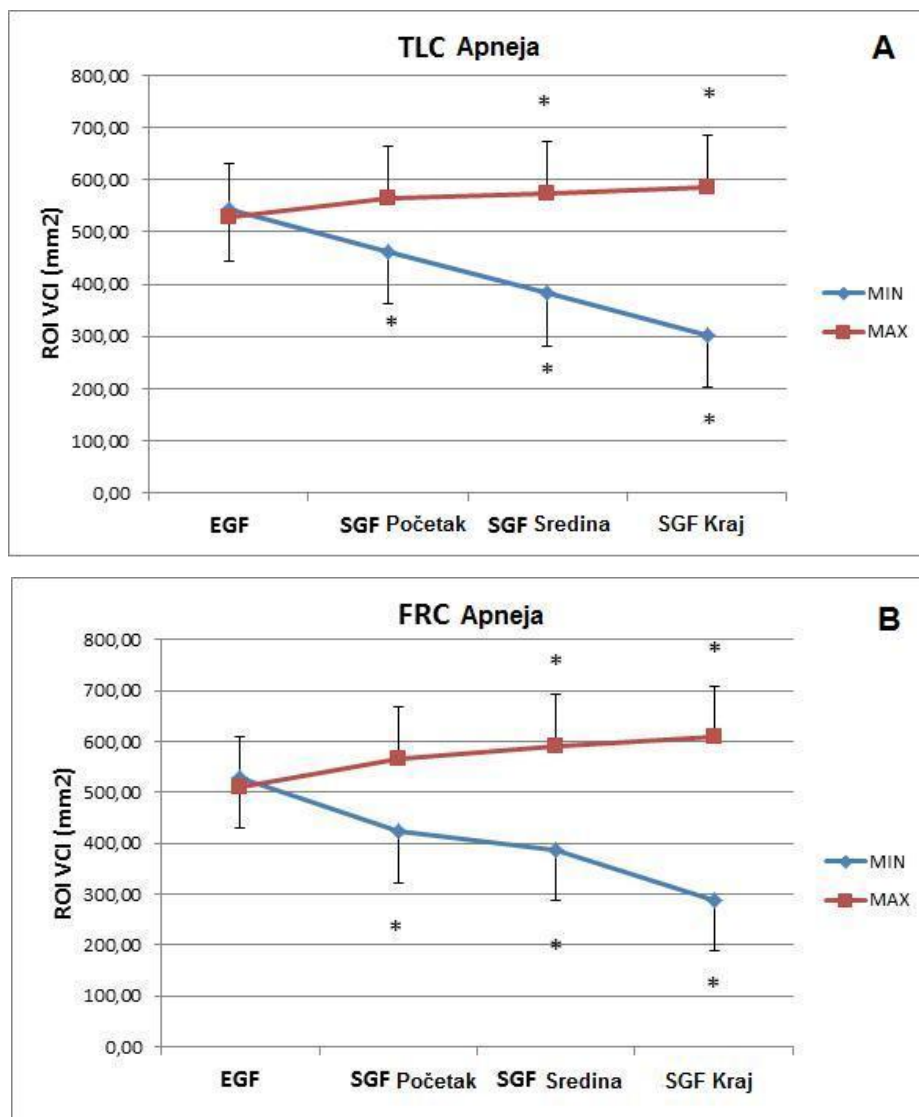
<sup>†</sup>  $p < 0.05$ ; usporedba sredine prema početku FRC apneje; ANOVA, Bonferroni post hoc test

## Promjene površine lumena VCI-ja za vrijeme kontrakcije dijafragme u „struggle“ fazi i u mirnoj fazi (EGF) TLC i FRC apneje

U mirnoj (EGF) fazi TLC i FRC apneje nalazimo minimalne, statistički neznačajne promjene površine lumena VCI-ja, fiziološki uzrokovane sistolom i dijastolom.

Za vrijeme kontrakcija dijafragme (min), tijekom cijele „struggle“ faze TLC i FRC apneje dolazi do statistički značajnog smanjenja površine VCI-ja u odnosu na mirnu fazu.

Za vrijeme relaksacije dijafragme (max), nalazimo statistički značajno povećanje površine VCI-ja u sredini i na kraju „struggle“ faze TLC i FRC apneje u odnosu na mirnu fazu apneje. (Slika 19)

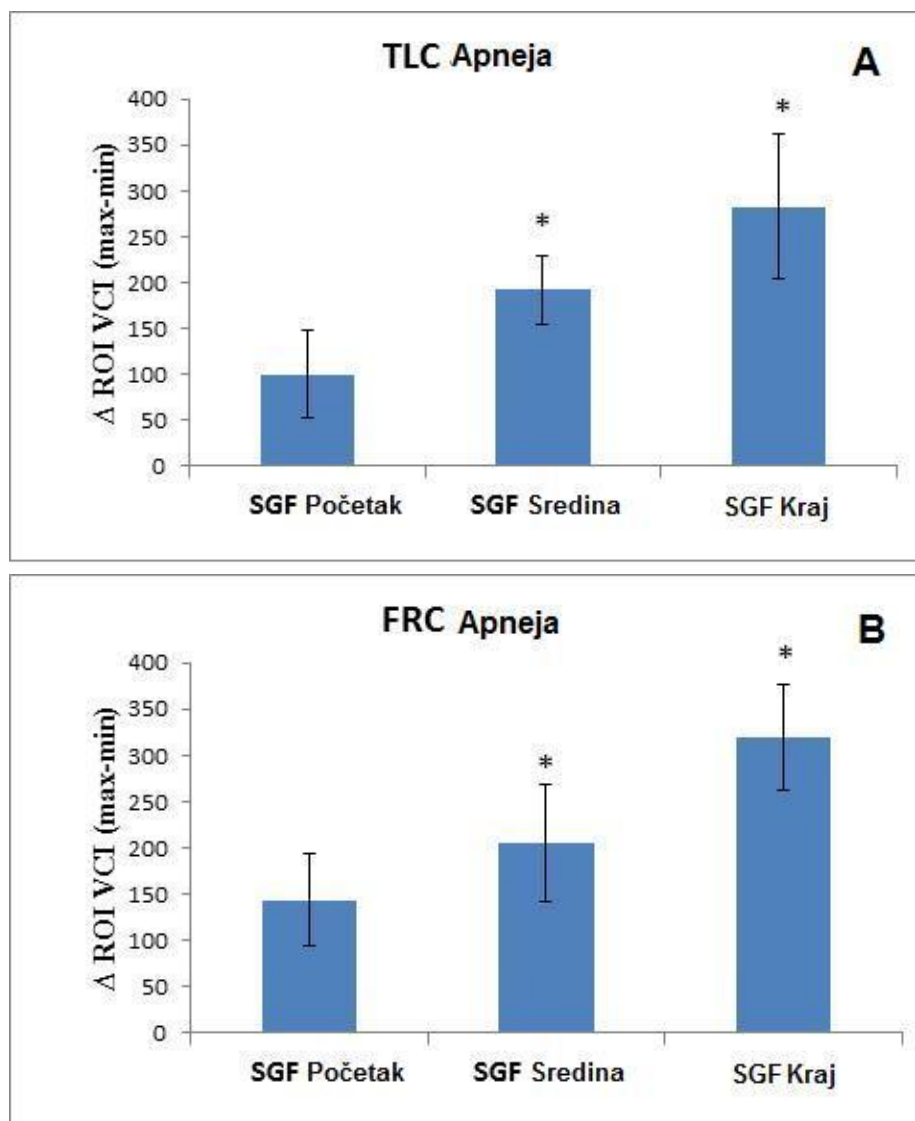


Slika 19. Prikaz površine VCI-ja u mirnoj fazi i „struggle“ fazi TLC (A) i FRC apneje (B).

\*  $p < 0.05$ ; usporedba prema EGF („easy going“ faza); ANOVA, Bonferroni post hoc test

Usporedbom promjena površine VCI-ja uzrokovana kontrakcijom dijafragme ( $\Delta$  ROI max-min) nalazimo statistički značajno povećanje površine VCI-ja u sredini i na kraju „struggle“ faze TLC i FRC apneje u odnosu na početak iste.

Relativne promjene površine VCI-ja za vrijeme kontrakcija su slične u obje apneje. (Slika 20)



Slika 20. Prikaz površine VCI-ja za vrijeme kontrakcija dijafragme u SGF TLC (A) i FRC apneji (B).

\*  $p < 0.05$ ; usporedba prema početku SGF („struggle“ faze) TLC i FRC apneje; ANOVA, Bonferroni post hoc test

## 6. Rasprava

### 6.1. Studija I.

Prema našim saznanjima, ovo je prva studija magnetnom rezonancijom koja je istraživala utjecaj glosofaringealne insuflacije na veličinu i funkciju RV-a i LV-a.

Glavni nalaz naših MR studija u ronilaca je značajno smanjenje volumena RV-a i LV-a te srčanog minutnog volumena prilikom maksimalne inspiratorne apneje (TLC apneja). Submaksimalna glosofaringealna insuflacija je neznatno dodatno smanjila volumene srčanih klijetki i srčani minutni volumen. Pod tim uvjetima, volumen na kraju dijastole RV-a je ostao smanjen. Za razliku od nalaza ranijih studija (10,18), povećanje RV-a ili LV-a se nije dogodilo. Ejekcijska frakcija RV-a se smanjila više nego ejekcijska frakcija LV-a, naglašavajući dobro poznatu veću osjetljivost RV-a na akutno povećanje naknadnog opterećenja (engl. after-load). (54)

Primjenu MR-a u kasnijoj fazi apneje ograničili su artefakti izazvani nevoljnim respiracijskim pokretima, promjenama srčane frekvencije i preuranjenim otkucajima. Uspoređujući volumene LV-a i srčanog minutnog volumena u 1. i 3. minuti unutar apneje, uočen je značajan vremenski efekt u TLC apneji s i bez GI-ja, potvrđujući time hipotezu djelomičnog oporavka.

Naša otkrića preispituju ideju da hiperinflacija pluća izaziva značajno smanjenje ejekcijske frakcije. Umjesto toga, izgleda da submaksimalna glosofaringealna insuflacija smanjuje sistemski venski priljev više nego sama apneja, i lagano smanjuje punjenje desne klijetke. Nadalje, naglo povećanje plućnog venskog otpora tijekom glosofaringealne insuflacije dovodi do daljnjeg povećanja naknadnog opterećenja desne klijetke, što za posljedicu ima smanjenje udarnog volumena RV-a preko Frank – Starlingovog mehanizma. (55,56) Promjene u geometriji srčanih klijetki mogu također pridonijeti smanjenju srčanog minutnog volumena.

Naši podatci su u suprotnosti s nalazima prethodnih studija (UZV i MR) apneje s i bez glosofaringealne insuflacije. (10,18) U jednoj studiji, subkostalne UZV slike u jednoj ravnini su dobivene tijekom 30 sekundi glosofaringealne insuflacije. Istraživači su kvantificirali biventrikularne volumene i funkciju koristeći Simpsonovo pravilo. Zapazili su tešku biventrikularnu disfunkciju i opisali 160% povećanje volumena na kraju dijastole RV-a za

vrijeme apneje. (18) Ipak, volumeni RV-a su značajno podcijenjeni u mirovanju do te mjere da je izračunani minutni volumen bio manji od  $1 \text{ Lmin}^{-1}$ . Rotacijska asimetrija, poglavito desne klijetke, i ograničeni pristup tijekom plućne inflacije, samo naglašavaju potrebu za tehnologijom slobodnog pristupa svim ravninama i modelu slobodne kvantifikacije. Vrijeme njihovog mjerenja u fazi nestabilne hemodinamike, odnosno u prvih 30 sekundi nakon pakiranja, također može pridonijeti nepodudaranju s našim nalazima.

Druga studija je primijenila MR (10) da istraži kardiovaskularni odgovor na prolongirano zadržavanje daha. Autori opisuju povećanje u veličini LV-a i smanjenje ejskijske frakcije LV-a tijekom apneje. Ipak, početne slike su dobivene u ranoj fazi apneje koju karakteriziraju nagle promjene pulsa i tlaka. (Slika 4) Usporedbom mjera ove dinamičke faze i mjera tijekom kasnije faze apneje, može se precijeniti povećanje veličine LV-a. Naši podatci pokazuju da se veličina obje klijetke doista smanjuje tijekom apneje. Ipak, oporavak srčanog minutnog volumena tijekom održavane apneje je malen u odnosu na početno smanjenje srčanog minutnog volumena. Nismo primijetili povećanje RV-a tijekom 3. minute zadržavanja daha, što isključuje akutno zatajenje RV-a tijekom vremena. Nadalje, abnormalni septalni pokreti prema LV-u ili drugi znakovi ventrikularne međuovisnosti nisu zapaženi.

Prolongirana apneja s glosofaringealnom insuflacijom može imati štetne učinke na pluća (57,58), srce (59,60), mozak (61,62), te neposredno izazvati nesvjesticu (58,63). Stoga je poznavanje točne doze insuflacije sigurne za pojedinca jako važno. Naša studija pokazuje da submaksimalna glosofaringealna insuflacija ne smanjuje potpuno volumene klijetki i srčani minutni volumen u usporedbi s apnejom bez glosofaringealne insuflacije. Promjene u ejskijskoj frakciji u odnosu na osnovne vrijednosti su samo 6% za LV i 10% za RV. Nedavna studija magnetnom rezonancijom je koristila softver za protok i mjerila protok u plućnoj arteriji u ronilaca tijekom glosofaringealne insuflacije. (64) Autori su primijetili 40% smanjenje minutnog volumena RV-a u usporedbi sa bazalnim stanjem, što se podudara sa našim otkrićima. Sve hemodinamske promjene tijekom ponavljane glosofaringealne insuflacije su bile potpuno reverzibilne u ovoj studiji.

Prethodne studije su pratile promjene srčanog minutnog volumena tijekom TLC apneje s i bez glosofaringealne insuflacije (20,65) koristeći impendancijsku kardiografiju. Sve metode se "muče" s ekstremnim promjenama u geometriji toraksa, sa značajnom količinom zraka u plućima i dramatičnim promjenama pulsa i tlaka tijekom produžene apneje. Svaka metoda ima ograničenja i prednosti.

UZV slike su napravljene tijekom FRC apneje da bi se izbjegli artefakti uslijed pokreta te ehodenzni zrak. Jednadžbe korištene za izračunavanje udarnog volumena na osnovi

subkostalnog prozora ili prozora 4-komore se oslanjaju na očuvanu geometriju klijetke, što nije slučaj za vrijeme apneje.

Magnetna rezonancija je jedina metoda s mogućnošću potpunog obuhvaćanja obje srčane klijetke za vrijeme maksimalne apneje s najvišom točnošću i najnižom varijabilnošću. (23,25,26)

Sve metode su ometane nevoljnim respiracijskim pokretima tijekom kasnije faze apneje. Nove tehnologije s mogućnošću bržeg dobivanja slike, neovisno o respiracijskim pokretima, pomogle bi u nadvladavanju ovih poteškoća. (22,66,67,68,69)

Izraženo smanjenje ejekcijske frakcije RV-a sugerira da maksimalna glosofaringealna insuflacija može uistinu oslabiti ventrikularnu funkciju. Mi smo proučavali submaksimalnu glosofaringealnu insuflaciju i možemo samo nagađati o učinku maksimalnog volumena insuflacije. Novija otkrića upućuju da je sinkopa tijekom glosofaringealne insuflacije često inicirana preko bradikardije i asistolije s posljedičnim smanjenjem srčanog minutnog volumena, ali ne i obrnuto. (59,63)

Početna smanjenja ventrikularnih volumena i srčanog minutnog volumena su objašnjena povećanim intratorakalnim tlakom koji dovodi do smanjenja intratorakalnog volumena krvi, jačeg pritiska na intratorakalne žile i smanjenja venskog priljeva. Nagađamo da ronilački odgovor, koji čini bradikardija, masivna aktivacija simpatikusa, hipoksijom uzrokovana kemorefleksna aktivacija, može pridonijeti djelomičnom oporavku srčanog minutnog volumena između 1. i 3. minute apneje. Kod nekih ronilaca sa smanjenim pulsom i povećanim volumenom na kraju dijastole i sistole, djelomični oporavak minutnog volumena može nastati zbog povećanja venskog priljeva izazvanog nevoljnim respiracijskim pokretima. U drugih je oporavak posljedica porasta pulsa. Stoga naši rezultati o povećanju srčanog minutnog volumena LV-a podržavaju otkrića ranijih studija (10), ali uz mali porast.

Srčana magnetna rezonancija nije tehnika u realnom vremenu, pa artefakti pokreta izazvani nevoljnim respiracijskim pokretima, naglim promjenama pulsa i preuranjenim otkucajima onemogućavaju promatranje faza iza 3. minute apneje s prikladnom kvalitetom. Ta tzv. „faza borbe“ apneje je izrazito fiziološki zanimljiva jer ronionci postanu hipoksemični i hiperkapnični. Taj odgovor je povezan sa masivnom aktivacijom simpatikusa. (65)

Ograničenje naše studije je u tome da nismo kontrolirali volumen glosofaringealne insuflacije, a ispitivanje smo vršili samo sa submaksimalnim volumenom. U procjeni plućnog volumena koristili smo sagitalne presjeke toraksa. Izmjereni volumen pluća ne mora u potpunosti odgovarati volumenu glosofaringealne insuflacije. Pri većim volumenima glosofaringealne insuflacije, transpulmonalni tlak se može povećati bez daljnjih promjena u

volumenu, jednostavno mehanizmom kompresije i smanjenja popustljivosti toraksa. (70) U našoj studiji nismo mjerili transpulmonalni tlak. Zbog toga količina plina u plućima nakon glosofaringealne insuflacije može biti podcijenjena. Ronioci obično vježbaju glosofaringealnu insuflaciju tijekom uranjanja. Uranjanje povećava venski priljev i srčani minutni volumen (71,72), te uz temperaturu vode ima utjecaj na hemodinamski odgovor. (19) Iz toga razloga naši se rezultati ne mogu primijeniti na uranjanje u vodu.

Naša otkrića ukazuju da je, s hemodinamskog stajališta, submaksimalna glosofaringealna insuflacija sigurna sve dok je očuvana individualna sigurnosna granica. Smatramo da individualnu hemodinamsku toleranciju na plućnu hiperinflaciju treba uzeti u obzir kod ronilaca koji glosofaringealnu insuflaciju prakticiraju. Monitoriranjem bi se mogla izbjeći hipotenzija i sinkopa tijekom insuflacije, posebno u neiskusnih pojedinaca.

## **6.2. Studija II.**

### **Pokreti dijafragme**

Prema našim saznanjima, ovo je prva studija MR-om koja je istraživala ulogu dijafragme u sklopu IBM-a, u vrhunskih ronilaca na dah. Prethodna istraživanja su pokazala da nevoljni respiracijski pokreti (IBM), koji se javljaju u kasnoj fazi apneje, imaju višestruke, korisne hemodinamske učinke.

Glavni nalaz naše studije je da smo, kontinuiranim dinamičkim skeniranjem MR-om desne hemidijafragme, tijekom TLC i FRC apneje, u svih ispitanika ustanovili postojanje nevoljnih kontrakcija dijafragme za vrijeme „struggle“ faze. Time smo potvrdili hipotezu da dijafragma sudjeluje u nevoljnim respiracijskim kontrakcijama.

Intenzitet kontrakcija kvantificirali smo mjerenjem opsega pomaka dijafragme za vrijeme kontrakcije. Ustanovili smo da intenzitet kontrakcija dijafragme raste prema kraju TLC i FRC apneje, što je u skladu sa prethodnim istraživanjima IBM-a koja su koristila EMG i respiracijski pojas. (29,30)

Usporedbom intenziteta kontrakcija dijafragme između TLC i FRC apneje, našli smo veći porast u TLC apneji, ali razlika je neznatna.

Korelacijom intenziteta kontrakcija dijafragme s volumenima pluća u TLC i FRC apneji, ustanovili smo da intenzitet kontrakcija ne ovisi o volumenu pluća, što je u suprotnosti s postavljenom hipotezom.

Prethodne studije su analizirale respiratorne kontrakcije samo u TLC apneji. Studija s EMG-om analizirala je respiratorne kontrakcije u apneji, u trajanju od samo 1 minute (29), dok je kod druge studije istraživanje bilo usmjereno samo na početnih 30 sekundi „struggle“ faze TLC apneje. (31) Tek je nedavno provedena studija koja je analizirala respiratorne kontrakcije u ronilaca, u maksimalnoj apneji dužoj od 4 minute. To je jako važno, jer samo trajanje apneje može biti važan određujući čimbenik broja i snage kontrakcija. (13,29)

U našem istraživanju, udio „struggle“ faze u TLC apneji iznosio je oko 45%, što je približno istraživanju provedenom respiracijskim pojasom. (13) Udio „struggle“ faze u FRC apneji iznosio je 43%.

U studiji smo skenirali desnu hemidijafragmu jer je u dosadašnjim istraživanjima MR-om uočena veća pokretljivost desne hemidijafragme. Osim toga, udio desnog plućnog krila u respiraciji je veći, čini oko 60%. Također, desna hemidijafragma je iz anatomskih razloga pristupačnija analizi.

MR je u našem istraživanju bila metoda izbora prvenstveno zbog odsustva ionizirajućeg zračenja i mogućnosti detaljnog prikaza kompletnog opsega dijafragmalnih pokreta u svim ravninama. Respiracijske kontrakcije su do sada analizirane EMG-om ošita (29) i pneumatskim respiracijskim pojasom. (30)

Ovom studijom smo ustanovili da pri nevoljnim kontrakcijama dijafragma ne funkcionira kao jedinstvena cjelina.

Istraživanja sudjelovanja dijafragme u održavanju uspravnog položaja tijela i stabilizaciji kralježnice ukazala su na stabilizacijsku funkciju dijafragme. (32,33,42,47,50) Uočena je velika raznolikost pokreta dijafragme neovisna o respiraciji. (34) Ustanovljeno je i da dijafragma ne sudjeluje homogeno kao funkcionalna jedinica u stabilizaciji kralježnice. (34,47)

Zapažanje da dijafragma ne funkcionira kao kohezivna cjelina (47) navedeno je u studiji MR-a, gdje je skenirana desna hemidijafragma i mjerena pokretljivost dijafragme u tri segmenta u sagitalnoj ravnini. Studija je rađena pri zadržanom dahu, tijekom izvođenja Valsalve te pri disanju ispitanika. U našem istraživanju također smo izveli dinamičko



skeniranje desne hemidijafragme u sagitalnoj ravnini, ali smo mjerili pokretljivost u devet segmenata u TLC i FRC apneji.

Ustanovili smo pokretljivost svih segmenata za vrijeme kontrakcije dijafragme tijekom „struggle“ faze TLC i FRC apneje. Pokretljivost svih devet segmenata raste prema kraju apneje. Pokretljivost dijafragme veća je u TLC apneji u odnosu na FRC apneju, ali razlika nije statistički značajna.

Najveća pokretljivost dijafragme, u TLC i FRC apneji, je u stražnjem segmentu. Najmanja pokretljivost, u obje apneje, je oko točke G, koja predstavlja prijelaz srednjeg u prednji dio dijafragme.

Prethodna istraživanja pokretljivosti dijafragme MR-a, u zdravih ispitanika i pacijenata sa respiracijskim bolestima, također ukazuju na veću pokretljivost stražnjeg dijela dijafragme. (42,50)

Za vrijeme nevoljne kontrakcije dijafragme, poglavito prema kraju apneje, dolazi do promjene oblika dijafragme. Dijafragma se kod snažnih kontrakcija gotovo u cijelosti izravnava. U fazi kontrakcije stražnji dio se spušta, a prednji dio se podiže.

Pretpostavljamo da je ova promjena oblika dijafragme u fazi snažnih kontrakcija, uz zapaženu najmanju pokretljivost u točki G, u skladu s teorijom o neujednačenom uključivanju kostalnih i kruralnih segmenata dijafragme. (42,43,73,74)

### **Promjene poprečne površine donje šuplje vene**

U ovoj studiji istraživali smo i cirkulacijsku funkciju dijafragme praćenjem promjena površine dijafragmalnog segmenta VCI-ja u TLC i FRC apneji.

U mirnoj fazi apneje nalazimo minimalne promjene površine VCI-ja.

Ukupna površina VCI-ja za vrijeme kontrakcije, nastala razlikom faze kontrakcije i relaksacije, statistički značajno raste prema kraju TLC i FRC apneje. Pretpostavljamo da je to povezano sa porastom venskog protoka kroz VCI.

UZV studija, koja je našla porast venskog protoka kroz VCI za vrijeme spontanih kontrakcija, ne nalazi značajne promjene promjera VCI-ja. (13)

Studija provedena pletizmografskom metodom ustanovila je da snažni manevri, uzrokovani istovremenom kontrakcijom dijafragme i abdominalnih mišića, dovode do pomaka značajnog volumena krvi iz visceralnih organa u prsa i udove. Ti manevri mogu stvoriti cirkulatorni izbačaj skoro u iznosu srčanog minutnog volumena. (38)

Naši nalazi podupiru tvrdnju da kontrakcije dijafragme utječu na oporavak venskog priljeva srcu. Također ukazuju da su promjene površine VCI-ja, za vrijeme kontrakcija

dijafragme, slične u TLC i FRC apneji. To govori o podjednako snažnom cirkulatornom učinku dijafragme, neovisnom o volumenima pluća.

U određenim okolnostima, cirkulacijska funkcija dijafragme, u kombinaciji sa kontrakcijom abdominalnih mišića, može djelovati kao abdominalna cirkulacijska pumpa. To može biti klinički važno jer čini potencijal za kardiopulmonalnu reanimaciju.

## 7. Zaključak

U *Studiji I.* istraživali smo magnetnom rezonancijom utjecaj glosofaringealne insuflacije na veličinu i funkciju lijeve i desne srčane klijetke u ronilaca na dah.

Rezultati ukazuju na značajno smanjenje volumena RV-a i LV-a te srčanog minutnog volumena prilikom maksimalne inspiratorne apneje (TLC apneja).

Submaksimalna GI-ja, neznatno dodatno smanjuje ventrikularne volumene i srčani minutni volumen, ali ne dovodi do biventrikularne disfunkcije.

Rezultati također pokazuju da se srčani minutni volumen lijeve klijetke djelomice oporavlja tijekom prolongirane apneje s i bez GI-ja i potvrđuju hipotezu djelomičnog oporavka.

U *Studiji II.* istraživali smo magnetnom rezonancijom ulogu dijafragme u sklopu nevoljnih respiracijskih pokreta (IBM) koji se javljaju u apneji u treniranih ronilaca na dah.

Dobiveni rezultati potvrđuju hipotezu da dijafragma sudjeluje u nevoljnim respiracijskim pokretima.

Ustanovili smo da intenzitet nevoljnih dijafragmalnih kontrakcija ne ovisi o volumenu pluća, i da kod nevoljnih kontrakcija dijafragma ne funkcionira kao jedinstvena cjelina.

Promjene površine VCI-ja za vrijeme kontrakcije dijafragme govore u prilog hemodinamskih učinaka IBM-a.

## 8. Sažetak

*Studija I.* ukazuje na utjecaj hiperinflacije pluća na biventrikularnu geometriju i funkciju u ronilaca na dah.

Studija je potvrdila da glosofaringealna insuflacija dodatno pogoršava promjene u ventrikularnim volumenima i srčanom minutnom volumenu, uzrokovane maksimalnom apnejom. Također, te promjene ne dovode do biventrikularne disfunkcije.

*Studija II.* potvrdila je da u ronilaca na dah dijafragma sudjeluje u nevoljnim respiracijskim pokretima koji se javljaju u kasnoj fazi apneje.

Ustanovili smo razlike u pokretljivosti dijafragmalnih segmenata za vrijeme kontrakcije, te učinke na površinu VCI-ja.

## **9. Summary**

The first study indicates the influence of lung hyperinflation on biventricular geometry and function in divers.

The study has confirmed that glossopharyngeal insufflation additionally deteriorates changes in ventricular volumes and cardiac output caused by maximal inspiratory apnea.

Also those changes do not lead to biventricular dysfunction.

The second study has confirmed that the diaphragm participates in involuntary movements which occur in later stages of apnea in divers.

We have established differences in the mobility of diaphragm segments during the contraction and effects on VCI surface.

## 10. Popis literature

1. Ferrigno M, Lundgren CEG. Human breath-hold diving. In: Lundgren CEG, Miller JN editor. *The lung at depth. Lung biology in health and disease*, volume 132. New York: Marcel Dekker; 1999;p. 529–585.
2. Dugan J. *Man explores the sea*. London: Hamis Hariton; 1956.
3. Ferretti G. Extreme human breath-hold diving. *Eur J Appl Physiol* 2001;84:254–271.
4. Apnea diving world records. [http:// www.aida-international.org](http://www.aida-international.org); 2012.
5. Dail CW, Affeldt JE, Collier CR. Clinical aspects of glossopharyngeal breathing; report of use by one hundred postpoliomyelitic patients. *J Am Med Assoc* 1955;158(6):445-9.
6. Nygren-Bonnier M. *Glossopharyngeal breathing*, Thesis for doctoral degree. 2008.
7. Loring SH, O'Donnell CR, Butler JP, Lindholm P, Jacobson F, Ferrigno M. Transpulmonary pressures and lung mechanics with glossopharyngeal insufflation and exsufflation beyond normal lung volumes in competitive breath-hold divers. *J Appl Physiol* 2007;102(3):841-6.
8. Lindholm P, Norris CM Jr, Braver JM, Jacobson F, Ferrigno M. A fluoroscopic and laryngoscopic study of glossopharyngeal insufflation and exsufflation. *Respir Physiol Neurobiol* 2009;167(2):189-94.
9. Lindholm P, Nyren S. Studies on inspiratory and expiratory glossopharyngeal breathing in breath-hold divers employing magnetic resonance imaging and spirometry. *Eur J Appl Physiol* 2005;94(5-6):646-51.
10. Pingitore A, Gemignani A, Menicucci D, Di Bella G, De Marchi D, Passera M, Bedini R, Ghelarducci B, L'Abbate A. Cardiovascular response to acute hypoxemia induced by prolonged breath holding in air. *Am J Physiol Heart Circ Physiol* 2008;294(1):H449-55.
11. Liner MH. Tissue gas stores of the body and head-out immersion in humans. *J Appl Physiol* 1993;75(3):1285-93.
12. Andersson JP, Linér MH, Fredsted A, Schagatay EK. Cardiovascular and respiratory responses to apneas with and without face immersion in exercising humans. *J Appl Physiol* 2004;96(3):1005-10.
13. Palada I, Bakovic D, Valic Z, Obad A, Ivancev V, Eterovic D, Shoemaker JK, Dujic Z. Restoration of hemodynamics in apnea struggle phase in association with involuntary breathing movements. *Respir Physiol Neurobiol* 2008;161(2):174-81.
14. Palada I, Obad A, Bakovic D, Valic Z, Ivancev V, Dujic Z. Cerebral and peripheral hemodynamics and oxygenation during maximal dry breath-holds. *Respir Physiol Neurobiol* 2007;157(2–3):374–81.

15. Eichinger M, Walterspacher S, Scholz T, Tetzlaff K, Rocker K, Muth CM, Puderbach M, Kauczor HU, Sorichter S. Lung hyperinflation: foe or friend? *Eur Respir J* 2008;32(4):1113-6.
16. Overgaard K, Friis S, Pedersen RB, Lykkeboe G. Influence of lung volume, glossopharyngeal inhalation and PETO<sub>2</sub> and PETCO<sub>2</sub> on apnea performance in trained breath-hold divers. *Eur J Appl Physiol* 2006;97(2):158–64.
17. Linér MH. Cardiovascular and pulmonary responses to breath-hold diving in humans. *Acta Physiol Scand Suppl* 1994;620:1-32.
18. Potkin R, Cheng V, Siegel R. Effects of glossopharyngeal insufflation on cardiac function: an echocardiographic study in elite breath-hold divers. *J Appl Physiol* 2007;103(3):823-7.
19. Ferrigno M, Ferretti G, Ellis A, Warkander D, Costa M, Cerretelli P, Lundgren CE. Cardiovascular changes during deep breath-hold dives in a pressure chamber. *J Appl Physiol* 1997;83(4):1282-90.
20. Ferrigno M, Hickey DD, Liner MH, Lundgren CE. Cardiac performance in humans during breath holding. *J Appl Physiol* 1986;60(6):1871–7.
21. Novalija J, Lindholm P, Loring SH, Diaz E, Fox JA, Ferrigno M. Cardiovascular aspects of glossopharyngeal insufflation and exsufflation. *Undersea Hyperb Med* 2007;34(6):415-23.
22. Soliman OI, Kirschbaum SW, van Dalen BM, van der Zwaan HB, Mahdavian DB, Vletter WB, van Geuns RJ, Ten Cate FJ, Geleijnse ML. Accuracy and reproducibility of quantitation of left ventricular function by real-time three-dimensional echocardiography versus cardiac magnetic resonance. *Am J Cardiol* 2008;102(6):778-83.
23. Otterstad JE, Froeland G, St John SM, Holme I. Accuracy and reproducibility of biplane two-dimensional echocardiographic measurements of left ventricular dimensions and function. *Eur Heart J* 1997;18(3):507–13.
24. Alfakih K, Reid S, Jones T, Sivananthan M. Assessment of ventricular function and mass by cardiac magnetic resonance imaging. *Eur Radiol* 2004;14(10):1813-22.
25. Hundley WG, Bluemke DA, Finn JP, et al. ACCF/ACR/AHA/ NASCI/SCMR 2010 expert consensus document on cardiovascular magnetic resonance: a report of the American College of Cardiology Foundation Task Force on Expert Consensus Documents. *J Am Coll Cardiol* 2010;55(23):2614–62.
26. Hundley WG, Bluemke DA, Finn JP, et al. ACCF/ACR/AHA/ NASCI/SCMR 2010 expert consensus document on cardiovascular magnetic resonance: a report of the American College of Cardiology Foundation Task Force on Expert Consensus Documents. *Circulation* 2010;121(22):2462–508.

27. Lin YC. Breath-hold diving in terrestrial mammals. *Exerc Sport Sci Rev* 1982;10:270-307.
28. Kobayasi S, Sasaki C. Breaking point of breath holding and tolerance time in rebreathing. *Jpn J Physiol* 1967;17:43-56.
29. Whitelaw WA, McBride B, Amar J, Corbet K. Respiratory neuromuscular output during breath holding. *J Appl Physiol* 1981;50(2):435-43.
30. Dujic Z, Uglesic L, Breskovic T, Valic Z, Heusser K, Marinovic J, Ljubkovic M, Palada I. Involuntary breathing movements improve cerebral oxygenation during apnea struggle phase in elite divers. *J Appl Physiol* 2009;107(6):1840-6.
31. Andersson J, Schagatay E. Effects of lung volume and involuntary breathing movements on the human diving response. *Eur J Appl Physiol Occup Physiol* 1998;77(1-2):19-24.
32. Gandevia SC, Butler JE, Hodges PW, Taylor JL. Balancing acts: respiratory sensations, motor control and human posture. *Clin Exp Pharmacol Physiol* 2002;29(1-2):118-21.
33. Hodges PW, Butler JE, McKenzie DK, Gandevia SC. Contraction of the human diaphragm during rapid postural adjustments. *J Physiol* 1997;505 ( Pt 2):539-48.
34. Kolar P, Neuwirth J, Sanda J, Suchanek V, Svata Z, Volejnik J, Pivec M. Analysis of diaphragm movement, during tidal breathing and during its activation while breath holding, using MRI synchronized with spirometry. *Physiol Res* 2009;58(3):383-92.
35. De Palo VA, Parker AL, AL-Bilbeisi F, McCool FD: Respiratory muscle strength training with nonrespiratory maneuvers. *J Appl Physiol* 2004;96:731-734.
36. Roos M, Kobza R, Jamshidi P, Bauer P, Resink T, Schlaepfer R, Stulz P, Zuber M, Erne P. Improved cardiac performance through pacing-induced diaphragmatic stimulation: a novel electrophysiological approach in heart failure management? *Europace* 2009;11(2):191-9.
37. Aliverti A, Bovio D, Fullin I, Dellacà RL, Lo Mauro A, Pedotti A, Macklem PT. The abdominal circulatory pump. *PloS One* 2009;4(5):e5550.
38. Aliverti A, Uva B, Laviola M, Bovio D, Lo Mauro A, Tarperi C, Colombo E, Loomas B, Pedotti A, Similowski T, Macklem P. Concomitant ventilatory and circulatory functions of the diaphragm and abdominal muscles. *J Appl Physiol* 2010;109(5):1432-40.
39. Houston JG, Morris AD, Howie CA, Reid JL, McMillan N. Technical report: quantitative assessment of diaphragmatic movement--a reproducible method using ultrasound. *Clin Radiol* 1992;46:405-407.
40. Hodges PW, Gandevia SC. Activation of the human diaphragm during a repetitive postural task. *J Physiol* 2000;522:165-175.



41. Wade OL, Gilson JC. The effect of posture on diaphragmatic movement and vital capacity in normal subjects with a note on spirometry as an aid in determining radiological chest volumes. *Thorax* 1951;6(2):103-126.
42. Takazakura R, Takahashi M, Nitta N, Murata K. Diaphragmatic motion in the sitting and supine positions: healthy subject study using a vertically open magnetic resonance system. *J Magn Reson Imaging* 2004;19(5):605-9.
43. Kondo T, Kobayashi I, Taguchi Y, Ohta Y, Yanagimachi N. A dynamic analysis of chest wall motions with MRI in healthy young subjects. *Respirology* 2000;5:19-25.
44. Etlik O, Sakarya ME, Uzun K, Harman M, Temizoz O, Durmus A. Demonstrating the effect of theophylline treatment on diaphragmatic movement in chronic obstructive pulmonary disease patients by MR fluoroscopy. *Eur J Radiol* 2004;51:150-154.
45. Unal O, Arslan H, Uzun K, Ozbay B, Sakarya ME. Evaluation of diaphragmatic movement with MR fluoroscopy in chronic obstructive pulmonary disease. *Clin Imaging* 2000;24(6):347-50.
46. Takazakura R, Takahashi M, Nitta N, Sawai S, Tezuka N, Fujino S, Murata K. Assessment of diaphragmatic motion after lung resection using magnetic resonance imaging. *Radiat Med* 2007;25:155-163.
47. Kolar P, Sulc J, Kyncl M, Sanda J, Neuwirth J, Bokarius A.V, Kriz J, Kobesova A. Stabilizing function of the diaphragm: dynamic MRI and synchronized spirometric Assessment. *J Appl Physiol* 2010;109(4):1064-71.
48. Miyamoto K, Shimizu K, Masuda K. Fast MRI used to evaluate the effect of abdominal belts during contraction of trunk muscles. *Spine* 2002;27:1749-1755.
49. Chu WC, Li AM, Ng NK, Chan DF, Lam WW, Cheng JC. Dynamic magnetic resonance imaging in assessing lung volumes, chest wall, and diaphragm motions in adolescent idiopathic scoliosis versus normal controls. *Spine* 2006;31:2243-2249.
50. Kiryu S, Loring SH, Mori Y, Rofsky NM, Hatabu H, Takahashi M. Quantitative analysis of the velocity and synchronicity of diaphragmatic motion: dynamic MRI in different postures. *Magn Reson Imaging* 2006;24(10):1325-32.
51. Hudsmith LE, Petersen SE, Francis JM, Robson MD, Neubauer S. Normal human left and right ventricular and left atrial dimensions using steady state free precession magnetic resonance imaging. *J Cardiovasc Magn Reson* 2005;7(5):775-82.
52. Dulce MC, Mostbeck GH, Friese KK, Caputo GR, Higgins CB. Quantification of the left ventricular volumes and function with cine MR imaging: comparison of geometric models with three-dimensional data. *Radiology* 1993;188(2):371-6.
53. Batinic T, Utz W, Breskovic T, Jordan J, Schulz-Menger J, Jankovic S, Dujic Z, Tank J. Cardiac magnetic resonance imaging during pulmonary hyperinflation in apnea divers. *Med Sci Sports Exerc* 2011;43(11):2095-101.

54. Haddad F, Hunt SA, Rosenthal DN, Murphy DJ. Right ventricular function in cardiovascular disease. Part I: anatomy, physiology, aging, and functional assessment of the right ventricle. *Circulation* 2008;117(11):1436-48.
55. Frye RL, Braunwald E. Studies on Starling's law of the heart. I: the circulatory response to acute hypervolemia and its modification by ganglionic blockade. *J Clin Invest* 1960;39:1043-50.
56. Ross J Jr, Braunwald E. Studies on Starling's law of the heart. IX: The effects of impeding venous return on performance of the normal and failing human left ventricle. *Circulation* 1964;30:719-27.
57. Chung SC, Seccombe LM, Jenkins CR, Frater CJ, Ridley LJ, Peters MJ. Glossopharyngeal insufflation causes lung injury in trained breath-hold divers. *Respirology* 2010;15(5):813-7.
58. Jacobson FL, Loring SH, Ferrigno M. Pneumomediastinum after lung packing. *Undersea Hyperb Med* 2006;33(5):313-6.
59. Andersson JP, Liner MH, Jonsson H. Asystole and increased serum myoglobin levels associated with "packing blackout" in a competitive breath-hold diver. *Clin Physiol Funct Imaging* 2009;29(6):458-61.
60. Kim HK, Alhammouri MT, Mokhtar YM, Pinsky MR. Estimating left ventricular contractility using inspiratory-hold maneuvers. *Intensive Care Med* 2007;33(1):181-9.
61. Andersson JP, Liner MH, Jonsson H. Increased serum levels of the brain damage marker S100B after apnea in trained breath-hold divers: a study including respiratory and cardiovascular observations. *J Appl Physiol* 2009;107(3):809-15.
62. Liner MH, Andersson JP. Suspected arterial gas embolism after glossopharyngeal insufflation in a breath-hold diver. *Aviat Space Environ Med* 2010;81(1):74-6.
63. Dzamonja G, Tank J, Heusser K, et al. Glossopharyngeal insufflation induces cardioinhibitory syncope in apnea divers. *Clin Auton Res* 2010;20(6):381-4.
64. Eichinger M, Waltersbacher S, Scholz T, et al. Glossopharyngeal insufflation and pulmonary hemodynamics in elite breath-hold divers. *Med Sci Sports Exerc* 2010;42(9):1688-95.
65. Heusser K, Dzamonja G, Breskovic T, et al. Sympathetic and cardiovascular responses to glossopharyngeal insufflation in trained apnea divers. *J Appl Physiol* 2010;109(6):1728-35.
66. Huang TY, Liu YJ, Stemmer A, Poncelet BP. T2 measurement of the human myocardium using a T2-prepared transient-state True-FISP sequence. *Magn Reson Med* 2007;57(5):960-6.
67. Kramer U, Fenchel M, Helber U, et al. Multislice TrueFISP-MR imaging for identifying stress-induced myocardial functional disturbances in coronary heart disease. *Rofo* 2003;175(10):1355-62.

68. Kunz RP, Oellig F, Krummenauer F, et al. Assessment of left ventricular function by breath-hold cine MR imaging: comparison of different steady-state free precession sequences. *J Magn Reson Imaging* 2005;21(2):140–8.
69. Pan L, Prince JL, Lima JA, Osman NF. Fast tracking of cardiac motion using 3D-HARP. *IEEE Trans Biomed Eng* 2005;52(8):1425–35.
70. Seccombe LM, Chung SC, Jenkins CR, et al. Lung perfusion and chest wall configuration is altered by glossopharyngeal breathing. *Eur Respir J* 2010;36(1):151–6.
71. Campbell LB, Gooden BA, Horowitz JD. Cardiovascular responses to partial and total immersion in man. *J Physiol* 1969;202(1):239-50.
72. Ferrigno M, Hickey DD, Liner MH, Lundgren CE. Simulated breath-hold diving to 20 meters: cardiac performance in humans. *J Appl Physiol* 1987;62(6):2160-7.
73. Macklem PT. Theoretical ideas of diaphragmatic function. *Clin Investigative Med* 1987; 10:21-25.
74. Suga K, Tsukuda T, Awaya H, Takano K, Koike S, Matsunaga N, Sugi K, Esato K. Impaired respiratory mechanics in pulmonary emphysema: Evaluation with dynamic breathing MRI. *J Magn Reson Imaging* 1999;10:510-520.

# 11. Životopis

## OSOBNI PODATCI

|                                |   |
|--------------------------------|---|
| <b>Zanimanje:</b>              | Doktor medicine, specijalist radiolog   |
| <b>Adresa na poslu:</b>        | Klinički Zavod za dijagnostičku i intervencijsku radiologiju<br>Klinički bolnički centar Split<br>Spinčićeva 1, 21000 Split |
| <b>E-mail:</b>                 | Tonci.Batinic@xnet.hr   |
| <b>Kućna adresa:</b>           | Odeska 7<br>21000 Split   |
| <b>Datum i mjesto rođenja:</b> | 23. travnja 1963., Split  |
| <b>Bračno stanje:</b>          | oženjen, otac troje djece   |

## OBRAZOVANJE

- 2003. - poslijediplomski znanstveni studij - Temeljne i kliničke medicinske znanosti - smjer Klinička medicina
- 2003. - položen specijalistički ispit iz radiologije
- 1999. - 2003. - Klinički bolnički centar Split, specijalizacija iz radiologije
- 1993. - položen stručni ispit za Doktora medicine
- 1983. - 1990. - Medicinski fakultet u Splitu; smjer Doktor medicine; srednja ocjena (s ocjenom diplomskog ispita) 4,3
- 1980. - 1982. - srednja Zdravstvena škola; smjer laborant
- 1978. - 1980. - srednja škola - Centar „Mate Golem“, Split
- 1970. - 1978. - osnovna škola „Veljko Nešković“, Split

## NAGRADE I STIPENDIJE

2010. - 1. nagrada za oralnu prezentaciju, V kongres radiologa Hrvatske, Opatija

## **RADNO ISKUSTVO**

- 1998. - danas - rad na Kliničkom Zavodu za dijagnostičku i intervencijsku radiologiju, KBC Split
- 1992. - 1998. - rad u Ustanovi za hitnu medicinsku pomoć Split
- 1992. (sedam mjeseci), 1995. (osam mjeseci) - sudionik Domovinskog rata kao član saniteta
- 1990. - 1991. - pripravnički staž za doktora medicine pri Domu Zdravlja Split

## **ISKUSTVO RADA U NASTAVI**

- 2005. - danas - asistent na Katedri za Radiologiju

## **SUDJELOVANJE NA KONGRESIMA**

- 10. - 14.09.2011. - CIRSE, Minhen, Germany
- 03. - 07.03.2011. - European Congress of Radiology ECR 2011, Vienna, Austria
- 19. - 22.01.2011. - LINC 2011, Leipzig Interventional Course, Leipzig, Germany
- 13. - 16.10.2010. - 5<sup>ti</sup> Kongres Hrvatskog Društva Radiologa, Opatija, Hrvatska; aktivni sudionik (oralna prezentacija)
- 06. - 08.09.2010. - ISES Adriatic Vascular Summit, Split, Croatia
- 10. - 13.04.2010. - 32<sup>nd</sup> Charing Cross International Symposium, London, UK
- 14.11.2009. - XXXVIII Annual Meeting of the Radiologists of the Alpe Adria Region, Grado, Italija; aktivni sudionik (oralna prezentacija)
- 29. - 31.05.2008. - I. Hrvatski skup o kirurškom i intervencijsko-radiološkom liječenju vaskularnih bolesti, Supetar, Hrvatska; aktivni sudionik (oralna prezentacija)
- 08. - 10.05.2008. - 2<sup>nd</sup> International Symposium on Laparoscopic Biliary & Liver Surgery and N.O.T.E.S., Šibenik, Croatia; aktivni sudionik (oralna prezentacija)
- 11. - 14.10.2006. - 4<sup>rd</sup> Congress of Croatian Society of Radiology with International Participation, Zagreb, Croatia; aktivni sudionik (oralna prezentacija)
- 02. - 05.06.2005. - 5<sup>th</sup> Meeting of Croatian Interventional Radiologists with International Participants, Supetar, Croatia; aktivni sudionik (oralna prezentacija)

- 07. - 09.04.2005. - 3<sup>rd</sup> Vascular ultrasound meeting, Opatija, Croatia
- 30. - 31.01.2004. - 1<sup>st</sup> Vascular ultrasound meeting, Opatija, Croatia
- 05. - 07.06.2003. - 4<sup>th</sup> Meeting of Croatian Interventional Radiologists with International Participants, Supetar, Croatia; aktivni sudionik (oralna prezentacija)
- 05. - 08.06.2002. - 3<sup>rd</sup> Congress of Croatian Society of Radiology with International Participation, Split, Croatia; aktivni sudionik (oralna prezentacija)
- 13. - 14.09.2001. - Croatian - Slovenian - Hungarian Radiological Symposium, Pech, Hungary; aktivni sudionik (oralna prezentacija)
- 01. - 02.06.2001. - 3<sup>rd</sup> Meeting of Croatian Interventional Radiologists with International Participants, Supetar, Croatia; aktivni sudionik (oralna prezentacija)
- 19. - 21.10.2000. - 2<sup>nd</sup> Congress of Slovenian Radiologists with International Participation, Portorož, Slovenija; aktivni sudionik (oralna prezentacija)
- 28.09. - 01.10.2000. - 2<sup>nd</sup> Hungarian - Croatian Radiological Symposium, Opatija, Croatia; aktivni sudionik (oralna prezentacija)

#### **STRUČNA USAVRŠAVANJA**

- 06. - 08.05.2011. - Clinical Update on MRI & CT in coronary artery disease, Amsterdam, Nizozemska
- 14. - 16.05.2009. - School of MRI - Advanced Cardiac MR Imaging, Leuven, Belgija
- 20. - 21.02.2009. - MRI“Hands-on“ Symposium, Zagreb, Croatia
- 2002. - Royal College of Radiologists Team Teaching Visit - Course, Zagreb, Croatia

#### **ČLANSTVA U UDRUGAMA**

- 2003. - Hrvatska sekcija za intervencijsku radiologiju
- 2003. - Hrvatsko društvo radiologa
- 1991. - Hrvatska liječnička komora
- 1991. - Hrvatski liječnički zbor

## OBJAVLJENE PUBLIKACIJE

1. **Batinic T**, Utz W, Breskovic T, Jordan J, Schulz-Menger J, Jankovic S, Dujic Z, Tank J. Cardiac Magnetic Resonance Imaging during Pulmonary Hyperinflation in Apnea Divers. *Med Sci Sports Exerc* 2011;43(11):2095-101.
2. Novak K, Aljinovic J, Kostic S, Capkun V, Novak Ribicic K, **Batinic T**, Stula I, Puljak L. Pain to hospital times after myocardial infarction in patients from Dalmatian mainland and islands, southern Croatia. *Croat Med J* 2010;51(5):423-31.
3. Titlic M, Tonkic A, Jukic I, Buca A, Kolic K, **Batinic T**. Tinnitus caused by vertebrobasilar dolichoectasia. *Bratisl Lek Listy* 2007;108(10-11):455-7.
4. Šimunić M, Fabijanić D, Perković N, Bogdanović Z, Maras Šimunić M, **Batinić T**, Tonkić A. Acute mesenteric ischemia due to superior mesenteric artery embolism in a patient with permanent atrial fibrillation. *Signa Vitae* 2010;5(1):40-43.
5. Novak K, Ribičić KN, Perić I, **Batinić T**, Ribičić I, Štula I. Impact of late hospital admission on the prognosis of patients with acute myocardial infarction. *Coll Antropol* 2012;36(3):813-9.
6. Fabijanic D, Carevic V, **Batinic T**, Jurisic Z, Bozic I. Cardiovascular ultrasound in the diagnosis and management of acute intermediate-risk pulmonary embolism. *J Cardiovascular Ultrasound* 2012;20(3):163-4.
7. Fabijanic D, Bulat C, **Batinic T**, Carevic V, Caljkusic K. Membranous ventricular septum aneurysm as a cause of recurrent transient ischemic attack. *J Cardiovascular Ultrasound* 2012;20(2):114-5.

## KOAUTHOR NA KNJIGAMA

1. Janković S: Seminari iz kliničke radiologije, Medicinski fakultet Sveučilišta u Splitu, Split, 2005.
2. Mašković J, Janković S: Odabrana poglavlja intervencijske radiologije, Medicinski fakultet Sveučilišta u Splitu, Split, 2008.
3. Mirić D i sur.: Koronarna bolest, Hrvatsko Kardiološko Društvo - ogranak Split, Split, 2009.

## POZNAVANJE STRANIH JEZIKA

- Engleski

