

# Utjecaj dobi na efektivni volumen anestetika za supraklavikularni blok ramenog spleta pod kontrolom ultrazvuka

---

**Pavičić Šarić, Jadranka**

**Doctoral thesis / Disertacija**

**2013**

*Degree Grantor / Ustanova koja je dodijelila akademski / stručni stupanj:* **University of Split, School of Medicine / Sveučilište u Splitu, Medicinski fakultet**

*Permanent link / Trajna poveznica:* <https://um.nsk.hr/um:nbn:hr:171:053937>

*Rights / Prava:* [In copyright](#)/[Zaštićeno autorskim pravom.](#)

*Download date / Datum preuzimanja:* **2024-07-27**



*Repository / Repozitorij:*

[MEFST Repository](#)



**SVEUČILIŠTE U SPLITU**  
**MEDICINSKI FAKULTET**

**Jadranka Pavičić Šarić**

**UTJECAJ DOBI NA EFEKTIVNI VOLUMEN ANESTETIKA ZA  
SUPRAKLAVIKULARNI BLOK RAMENOG SPLETA POD  
KONTROLOM ULTRAZVUKA**

**Doktorska disertacija**

**Split, srpanj 2013.**

Disertacija je izrađena u Kliničkoj bolnici Merkur, Zagreb:

u Službi za anesteziju i intenzivno liječenje te u Kliničkom zavodu za dijagnostičku i intervencijsku radiologiju.

## **Voditelj rada: doc. dr. sc. Vinko Vidjak**

Nakon što je ovaj rad završen želim izraziti zahvalu svima koji su pomogli u njegovu ostvarenju. Na prvom mjestu navodim mentora, *doc. dr. sc. Vinka Vidjaka* koji me je svojim savjetima i sugestijama vodio kroz sve faze ove disertacije. Hvala mu što je, usprkos svim obvezama predstojnika Kliničkog zavoda za dijagnostičku i intervencijsku radiologiju Kliničke bolnice Merkur, predavača na Medicinskom fakultetu Sveučilišta u Zagrebu te istaknutog člana UFK (Ultimate fighting club) Trešnjevka, pristao biti mojim mentorom u radu na doktorskoj disertaciji. Hvala na vremenu i trudu koje je uložio dolazeći u Split, srdačnosti, poštenju i stručnosti.

Zahvaljujem svim svojim suradnicima anesteziolozima Kliničke bolnice Merkur koji su izravno i neizravno sudjelovali u nastajanju disertacije, a osobito kolegici i dragoj prijateljici *dr. Jeleni Zenko*, na pomoći i vrijednim sugestijama tijekom izrade znanstvenog rada.

Rad posvećujem suprugu *Slavenu*, sinovima *Andriji i Jurju* koji daju smisao svemu što radim. Hvala im na strpljenju, potpori i razumijevanju koje su mi pružali tijekom planiranja i izrade disertacije.

Također zahvaljujem članovima povjerenstva za ocjenu doktorske disertacije, *doc. dr. sc. Nenadu Karanoviću*, *prof. Liani Cambj Sapunar* i *prof. Borisu Brkljačiću* na pažljivom čitanju te na konkretnim i korisnim sugestijama.

## KRATICE

ASRA, *American Society of Regional Anesthesia*

IVRA, *intravenska regionalna anestezija*

SŽS, *središnji živčani sustav*

TAP blok, *transversus abdominis plane block*

n, *lat. nervus*

MHz, *megaherc*

C, *vratni (cervikalni)*

Th, *grudni (torakalni)*

MC, *mišićnokožni ž.*

AXI, *pazušni ž.*

RAD, *palčani ž.*

MED, *središnji ž.*

ULN, *lakatni ž.*

ž, *živac*

m, *mišić*

CSA, *cross sectional area*

ED<sub>50</sub>, *efektivna doza 50*

ED<sub>95</sub>, *efektivna doza 95*

ASA, *American Society of Anesthesiologist physical status*

VAS, *Vizualna analogna skala boli*

## SADRŽAJ

<b>1.</b>	<b>UVOD.....</b>	<b>6</b>
1.1.	<b>Regionalna anestezija.....</b>	<b>6</b>
1.1.1.	Lokalni anestetici.....	6
1.1.2.	Površinska i infiltracijska anestezija.....	14
1.1.3.	Neuroaksijalna anestezija.....	15
1.1.4.	Anestezija perifernih živaca i živčanih spletova.....	16
1.2.	<b>Fiziološki proces starenja.....</b>	<b>18</b>
1.2.1.	Teorije starenja.....	18
1.2.2.	Patofiziologija starenja.....	19
1.2.3.	Promjene perifernog živčanog sustava.....	20
1.3.	<b>Ultrazvuk.....</b>	<b>21</b>
1.3.1.	Fizika ultrazvuka.....	21
1.3.2.	Uporaba ultrazvuka u regionalnoj anesteziji.....	25
1.4.	<b>Anatomija ramenog živčanog spleta.....</b>	<b>27</b>
1.4.1.	Mišićno-koštani živac.....	31
1.4.2.	Središnji živac.....	32
1.4.3.	Palčani živac.....	35
1.4.4.	Lakatni živac.....	37
1.4.5.	Pazušni živac.....	40
<b>2.</b>	<b>CILJ RADA I HIPOTEZA.....</b>	<b>42</b>
2.1.	Problematika istraživanja.....	42
2.2.	Glavni cilj.....	47
2.3.	Sporedni ciljevi.....	48
2.4.	Hipoteza.....	49
<b>3.</b>	<b>ISPITANICI I POSTUPCI.....</b>	<b>50</b>

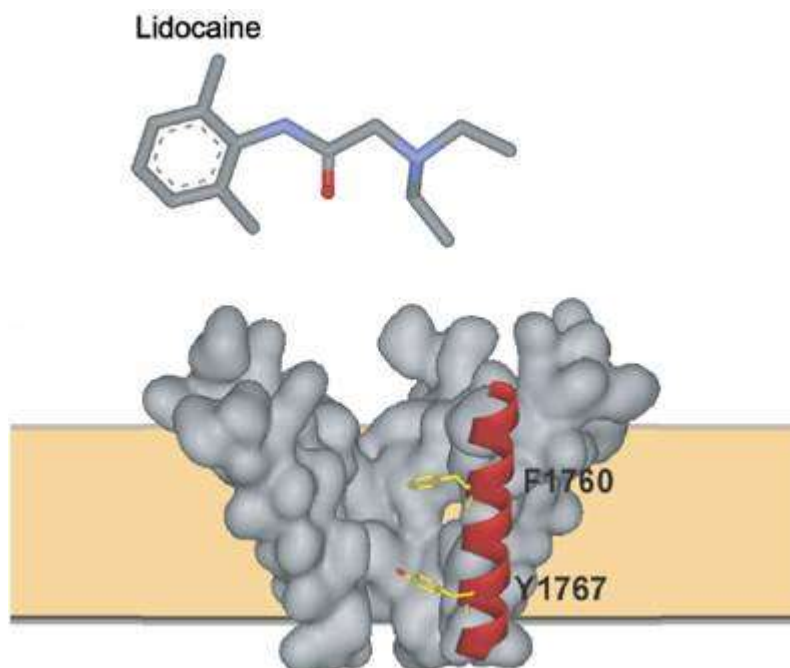
3.1.	Etička načela.....	50
3.2.	Ispitanici i postupci.....	51
3.3.	Statistička raščlamba .....	54
<b>4.</b>	<b>REZULTATI</b> .....	<b>56</b>
4.1.	Glavni cilj.....	60
4.2.	Sporedni ciljevi.....	67
<b>5.</b>	<b>RASPRAVA</b> .....	<b>73</b>
<b>6.</b>	<b>ZAKLJUČAK</b> .....	<b>77</b>
<b>7.</b>	<b>LITERATURA</b> .....	<b>78</b>
<b>8.</b>	<b>SAŽETAK</b> .....	<b>85</b>
<b>9.</b>	<b>SUMMARY</b> .....	<b>87</b>
<b>10.</b>	<b>ŽIVOTOPIS</b> .....	<b>89</b>

# 1. UVOD

## 1.1. Regionalna anestezija

### 1.1.1. Lokalni anestetici

Regionalna anestezija jest farmakološki, tj. lokalnim anestetikom uvjetovan privremeni prekid provođenja impulsa kroz živčana vlakna uslijed čega nastaje neosjetljivost na bol dijela tijela čija se inervacija vrši blokiranim živcima. Mjesto djelovanja lokalnih anestetika je membrana živčanog vlakna, gdje inaktivacijom ionskih kanala natrija (Na<sup>+</sup>) interferiraju s procesima koji dovode do nastajanja i propagacije akcijskog potencijala. Naime, izravnim djelovanjem na aktivacijska vrata Na<sup>+</sup> kanala lokalni anestetici sprječavaju utok iona natrija u stanicu te tako onemogućavaju proces depolarizacije stanične membrane <sup>1</sup>. Lokalni anestetik lidokain reverzibilno se veže za natrijski kanal putem veznih mjesta F1760 i Y1767 pa blokira utok natrijevih kanala u stanicu, što onemogućava membransku depolarizaciju i akcijski potencijal <sup>2</sup>. Nepostojanje depolarizacije stanične membrane i gubitak propagacije živčanog impulsa duž njegova tijeka prouzrokuje privremeni gubitak funkcije živca (osjet, motorika, temperatura, propriocepcija) u inervacijskom području zahvaćenog živca i/ili živčanog spleta.



Slika 1. Mehanizam djelovanja lidokaina

(Preuzeto iz [http://www.nature.com/bjp/journal/v148/n1/fig\\_tab/0706709f5.html](http://www.nature.com/bjp/journal/v148/n1/fig_tab/0706709f5.html) - SLIKA KAO U IZVORNIKU)

Prvi otkriveni lokalni anestetik bio je kokain, koji je izoliran 1860. (Niemann) iz lišća biljke koke. Godine 1884. Köller ga je počeo topikalno primjenjivati u kirurgiji oka, a 1885. Halsted u općoj kirurgiji. Međutim, velika toksičnost kokaina potaknula je istraživanje novih lokalnih anestetika, pa je sintezom prokaina 1905. godine (Einhorn) započela široka primjena lokalnih anestetika te danas u kliničkoj praksi postoji više različitih vrsta.

Lokalni anestetici su slabe baze i postoje u ravnoteži neionizirane i ionizirane forme. Odnos količine neionizirane i ionizirane forme lokalnog anestetika ovisan je o okolnom pH-u, i to tako da su pri nižem pH-u lokalni anestetici u ioniziranom obliku, zbog čega imaju slabiji učinak u acidotičnom tkivu. Neionizirana forma slobodno prolazi staničnu membranu, ulazi u citoplazmu, poprima ionizirajući oblik i djeluje s unutrašnje strane membrane stanica.

Izvanstanična tekućina u koju se lokalni anestetik primjenjuje ima pH oko 7.4, što rezultira visokim postotkom disocijacije lokalnog anestetika (80-95%). Kako kroz membranu stanice može difundirati nedisocirani, liposolubilni lijek, samo 5-20% nedisocirane, slobodne baze lokalnog anestetika ulazi u živčanu stanicu. Unutarstanični pH je niži (oko 7.2) i nedisocirana, slobodna baza disocira po ulasku u stanicu. Kationi koji se time oslobađaju vežu se za receptore u sklopu ionskih kanalića za natrij. To dovodi do zatvaranja ionskih kanala za natrij pa ne dolazi do stanične depolarizacije. Budući da se depolarizacija više ne zbiva, prekida se širenje akcijskog potencijala, a to umanjuje podražljivost živca, sve do nastanka potpune paralize. Osjetljivost pojedinih živčanih vlakana ovisi o njihovom promjeru i građi. Živčana vlakna manjeg promjera i nemijelinizirana, ali i mijelinizirana (poput A $\delta$  vlakana za bol), brže se anesteziraju od debljih mijeliniziranih vlakana. Dakle, lokalni anestetik djeluje prije svega na senzorna živčana vlakna jer su ona najtanja, pri čemu nastane senzorni blok u inervacijskom području zahvaćenog živca. Međutim, podražljivost mogu izgubiti i deblja, motorna vlakna, uslijed čega nastaje motorni blok, tj. nemogućnost izvođenja voljnih mišićnih kontrakcija u inervacijskom području blokirano živca.



Svi su anestetici koji se koriste za lokalnu anesteziju jednake kemijske građe: aromatska jezgra povezana je preko esterske ili amidne skupine s alifatskim lancem. Alifatski lanac sadržava tercijarnu aminoskupinu, koja je bitna za sposobnost difuzije anestetika u ciljno živčano tkivo. Prema vrsti veze između aromatske jezgre i alifatskog lanca razlikujemo dvije skupine lokalnih anestetika: estersku i amidnu skupinu. Danas se uglavnom rabe amidski lokalni anestetici (lidokain, bupivakain, levobupivakain, ropivakain, mepivakain, prilokain). Esterski lokalni anestetici (kokain, prokain, tetrakain) rjeđe se rabe jer češće pokazuju alergijske reakcije od amidskih zbog svojeg metabolita, paraaminobenzoične kiseline (Tablica 1).

	Aminoesteri	Aminoamidi
Metabolizam	Brza razgradnja (plazmatska kolinesteraza)	Polagana razgradnja (putem jetara)
Sustavna toksičnost	Niska vjerojatnost	Veća vjerojatnost
Alergijske reakcije	Moguća – paraaminobenzoična kiselina	Rijetko
Postojanost	Kemijski nestabilni (toplina, sunce)	Kemijski vrlo stabilni
Početak djelovanja	Spor	Umjeren do brz
pKa	> PH = 7.4 (8.5-8.9)	= PH = 7.4 (7.6-8.1)

Tablica 1. Različitoš farmakodinamike i farmakokinetike lokalnih anestetika


Jačinu (sadržaj djelatne tvari iskazan kvantitativno po doznoj jedinici, po jedinici volumena ili mase u skladu s farmaceutskim oblikom), početak djelovanja (engl. *onset time*) i duljinu djelovanja lokalnog anestetika primarno određuju njegova fizikalno-kemijska obilježja. Jačina lokalnog anestetika ponajviše ovisi o njegovoj topljivosti u mastima i izražava se koeficijentom topljivosti mast/voda (particijski koeficijent). Početak djelovanja lokalnog anestetika ovisi o pKa-u (konstanta disocijacije), a duljina djelovanja ovisi o stupnju vezanosti na proteine plazme. Tablica 2. prikazuje fizikalno-kemijske karakteristike lokalnih anestetika koji se najčešće upotrebljavaju u kliničkoj praksi.

Lokalni anestetik	Jačina	Početak djelovanja	pKa	Vežanost na proteine (%)	Particijski koeficijent
Prokain 0.5-1%	1	Brz	8.9	5.8	0.02
Klorprokain 2-3%	4	Brz	8.7	?	0.14
Tetrakain 0.1-0.5%		Spor	8.5	75.6	4.1
Lidokain 1-5% (Xylocaine)	1	Brz	7.9	64.3	2.9
Mepivakain 1.5%	1	Umjeren	7.6	77.5	0.8
Bupivakain i levobupivakain 0.25-0.75% (Marcain, Chirochaine)	4	Spor	8.1	95.6	27.5
Etidocaine 0.5-1.5%	4	Brz	7.7	94	141
Prilokain	1		7.9	55	0.9
Ropivakain 0.75%	4	Umjeren	8.1	94	2.9

Tablica 2. Fizikalno-kemijske karakteristike lokalnih anestetika

Nakon blokade živca lokalni su anestetici eliminirani pasivnom difuzijom, prema koncentracijskom gradijentu, u izvanstanični prostor i dalje u cirkulaciju. U krvi su djelomice vezani za proteine plazme i eritrocite. Biotransformacija lokalnih anestetika ovisi o vrsti kemijske veze. Esterski lokalni anestetici razgrađuju se hidrolizom u plazmi i jetri. Biotransformacijom esterskih lokalnih anestetika stvara se paraaminobenzoična kiselina koja se metabolizira većinom u plazmi djelovanjem pseudokolinesteraze (u osoba s genskim nedostatkom pseudokolinesteraze može doći do toksične reakcije zbog nagomilavanja paraaminobenzoične kiseline). Metabolički razgradni proizvodi i oko 2% nepromijenjenog esterskog lokalnog anestetika izlučuju se urinom. Biotransformacija amidnih lokalnih anestetika primarno se zbiva u jetri dealkilacijom i hidrolizom utjecajem jetrene amidaze. Neki od nastalih proizvoda biotransformacije zadržavaju farmakološko djelovanje. Tako se sedativni učinak lidokaina pripisuje njegovim deetiliranim metabolitima, i to nerazgrađenima do 20%, koji se izlučuju bubrezima

Toksičnost lokalnog anestetika nastaje kada sustavna koncentracija anestetika premaši njegovu terapijsku širinu, što predstavlja glavni razlog morbiditeta i mortaliteta u regionalnoj anesteziji <sup>3</sup>. Procijenjeno je da se sustavna toksičnost lokalnog anestetika javlja na svakih 1000 izvedenih perifernih blokova, a to je važan klinički problem <sup>4</sup>. Prisutnost lokalnog anestetika u sustavnoj cirkulaciji posljedica je njegove resorpcije s mjesta primjene (Slika 2). Istraživanja su pokazala da određeni prostori u tijelu imaju veću, tj. bržu sustavnu resorpciju lokalnog anestetika, čineći ih tako potencijalno opasnijima za nastanak sustavne toksičnosti <sup>5</sup>. Vjerojatnost nastanka sustavne toksične reakcije nakon primjene lokalnog anestetika ovisi o nizu čimbenika: vrsti, koncentraciji i ukupno primijenjenoj dozi lokalnog anestetika, načinu primjene, prokrvljenosti područja u koji se primjenjuje te dobi i pridruženim bolestima pacijenta. Vrsta anestetika rizičan je čimbenik s obzirom da esterski anestetici, primijenjeni bez vazokonstriktora prouzročuju jaču vazodilataciju od amidskih, pa se stoga mogu apsorbirati u krvotok u razmjerno većoj količini. Glavni uzrok nastanka toksične reakcije ipak je prevelika doza apliciranog lokalnog anestetika. Anesteziju se uvijek mora nastojati postići sa što nižom dozom anestetika u što nižoj koncentraciji. Napokon, na toksični učinak utječu i razlike u metabolizmu koje ovise o dobi i karakteristikama svakog pojedinca. Kronične sustavne bolesti također predstavljaju čimbenik rizika.



Slika 2. Poredak tjelesnih prostora prema mogućnosti brzine sustavne resorpcije lokalnog anestetika. Najveću mogućnost sustavne resorpcije lokalnog anestetika ima interpleuralni prostor, a spinalni je prostor najsigurniji prostor za apliciranje anestetika.

Toksični učinci najizraženiji su i stvaraju najozbiljnije posljedice u dvama organskim sustavima: kardiovaskularnom i središnjem živčanom sustavu (SŽS) te predstavljaju glavni izvor rizika u kliničkoj primjeni anestetika. Mehanizam toksičnog djelovanja lokalnog anestetika na kardiovaskularni sustav jest remećenje funkcije provodnog sustava srca. Već i sama terapijska doza anestetika aplicirana intravenski pokazuje negativni batmotropni, dromotropni i inotropni učinak, što se uspješno primjenjuje u liječenju ventrikulskih ekstrasistolija, no u slučaju akcidentalne sustavne resorpcije predstavlja neželjenu reakciju. Brza intravenska primjena visokih doza lokalnog anestetika može dovesti do razvoja potpunog atrioventrikularnog bloka ili duljih asistoličnih pauza, koje predstavljaju stanje izravne životne ugroženosti. Klinička slika kod atrioventrikularnog bloka zapravo može biti varijabilna; neki pacijenti nemaju simptoma, u drugih postoje palpitacije, omaglice, osjećaj slabosti i Grebec-Morgagni-Adams-Stokesov sindrom (uslijed bradikardije s pauzama od 10 ili više sekunda i nedovoljnog srčanog minutnog volumena, što se pojavljuje kao posljedica nedovoljne perfuzije mozga, nastupa gubitak svijesti u trajanju 1–2 minute). Zbog daljnjeg izravnog toksičnog djelovanja na miokard bradikardija može prijeći u asistoliju.

Djelovanje anestetika na središnji živčani sustav (SŽS) odvija se u dvije faze: fazi stimulacije i fazi depresije. One najčešće nisu jasno odijeljene i nakon kratke faze stimulacije dominiraju simptomi faze depresije. Tijekom faze stimulacije podražen je limbički sustav, osobito njegov glavni bazalni ganglij (lat. *corpus amygdaloideum*) s varijabilnom kliničkom slikom. Razvoj simptoma kreće od blagih simptoma SŽS-a (metalican okus u ustima, trnjenje usana, nemogućnost verbalizacije, tinitus). Faza depresije karakterizirana je suženjem ili gubitkom svijesti. Zbog depresije medularnih centara javljaju se simptomi povezani s kardiovaskularnim i respiratornim sustava. Disanje je u početku usporeno i plitko, a u težim slučajevima može i potpuno prestati.

Budući da je sustavna toksičnost lokalnog anestetika glavni razlog morbiditeta i mortaliteta u regionalnoj anesteziji, Američka udruga anesteziologa (ASRA, American Society of Regional Anesthesia) objavila je smjernice za prevenciju i liječenje sustavne toksičnosti lokalnog anestetika <sup>6</sup>.

S obzirom na mjesto gdje se vrši ubrizgavanje lokalnog anestetika razlikujemo tri vrste anestezije:

- površinska anestezija
- infiltracijska anestezija
- regionalna anestezija
  - \*neuroaksijalna anestezija
    - subarahnoidalna anestezija
    - epiduralna anestezija
    - kombinirana subarahnoidalna-epiduralna anestezija

\*anestezija perifernih živaca i živčanih spletova

- vratni (cervikalni) blok
- rameni (brahijalni) blok
- slabinski (lumbalni) blok
- križni (sakralni) blok
- stidni (pudendalni) blok

### 1.1.2. Površinska i infiltracijska anestezija

U površinskoj anesteziji lokalni se anestetik primjenjuje na površinu koju želimo anestetizirati. To može biti koža, rana ili sluznica. Anestetik prodire do finih završetaka osjetnih živaca. Površinska se anestezija uglavnom primjenjuje u kirurgiji oka.

Infiltracijska anestezija je tehnika u kojoj se anestetik primjenjuje na mjestu i oko mjesta operacijskog zahvata. Anestetik se primjenjuje ubrizgavanjem na željeno mjesto i na željenu dubinu. Rabi se za manje operacijske zahvate kao što su šivanje rane, odstranjivanje manjih kožnih i potkožnih promjena, operacija manjih preponskih kila, i sl.

#### Intravenska regionalna anestezija (IVRA)

IVRA je tehnika koja se upotrebljava za anesteziju ekstremiteta (ruku ili nogu). Izvodi se tako da se prvo zaustavi cirkulacija krvi u željenom ekstremitetu (eksangvinacija), zatim se u venski sustav tog ekstremiteta, koristeći se posebnom „tourniquet” tehnikom (nadraktična manžeta, kompresija najmanje 130 mmHg iznad sistoličkog tlaka pacijenta), ubrizga anestetik koji izlazi u tkivo i dolazi do živaca. Minucioznost operacijskog zahvata postiže se zahvaljujući tzv. blijedoj stazi jer je operacijsko polje beskrvno. Osnovno ograničenje navedene anesteziološke tehnike jest duljina trajanja anestezijskog učinka. Naime, tehnika je predviđena za kraće operacijske zahvate, u trajanju do 45 minuta. Nakon završetka operacijskog zahvata, ali najmanje 30 minuta od intravenskog ubrizgavanja lokalnog anestetika, polagano se otpušta manžeta te se lokalni anestetik otpušta u sustavnu cirkulaciju što može biti povezano s određenim simptomima toksičnosti lokalnog anestetika. Stoga je potreban nadzor kardiovaskularnog sustava kao i prepoznavanje eventualnih simptoma od strane SŽS-a tijekom postupka otpuštanja lokalnog anestetika u sustavnu cirkulaciju.

### 1.1.3. Neuroaksijalna anestezija

Neuroaksijalna anestezija nastaje ubrizgavanjem lokalnog anestetika u neposrednoj okolini živčanih korjenova, na izlasku iz kralježnične moždine. Kao posljedica ubrizgavanja lokalnog anestetika u neuroaksijalne prostore nastaje reverzibilni prekid provođenja živčanih impulsa kroz živčana vlakna čija su izlazišta iz kralježnične moždine u okolici ubrizganog anestetika. S obzirom da su spinalni živci odgovorni za motoričku inervaciju poprečnoprugastih mišića i za osjetnu inervaciju kože i propriocepciju, lokalni anestetik njihovom blokadom prouzrokuje prekid provođenja živčanih impulsa u osjetnim (afherentnim ili dovodnim) vlaknima, koja prenose različite osjete s kože (temperatura, bol, dodir) do određenih centara unutar SŽS-a, te motornim (eferentnim ili odvodnim) vlaknima koja odvođe odgovarajući motorički odgovor od SŽS-a do poprečnoprugastog mišića. Posljedica navedenog jest senzomotorni blok u inervacijskom području zahvaćenog perifernog živca. Ubrizgavanje lokalnog anestetika u subarahnoidalni prostor (između paučinaste i meke moždane ovojnice) rezultira subarahnoidalnom anestezijom (spinalna anestezija, subduralni nervni blok).

Subarahnoidalna anestezija rabi se za operacijsko liječenje u području donjih udova, perinealne regije te donje trbušne regije.

Ukoliko se lokalni anestetik ubrizga u epiduralni prostor (između pokosnice i tvrde moždane ovojnice) nastaje epiduralna anestezija/analgezija. Epiduralna anestezija indicirana je za operacijsko liječenje u području donjih udova, urogenitalne regije, u trbušnoj regiji kao samostalna tehnika anestezije ili kao analgezijska tehnika u kombinaciji sa općom anestezijom<sup>7</sup>.

Istovremeno ubrizgavanje anestetika u epiduralni i subarahnoidalni prostor rezultira kombiniranom subarahnoidalno-epiduralnom anestezijom. Navedene anesteziološke tehnike izvode se uglavnom u grudnom dijelu (epiduralna analgezija), slabinskom (subarahnoidalna anestezija, epiduralna anestezija/analgezija, kombinirana subarahnoidalna-epiduralna anestezija) te u križnom dijelu (kaudalna epiduralna anestezija) kralježnice.



#### 1.1.4. Anestezija perifernih živaca i živčanih spletova

Periferni blok je regionalna anesteziološka tehnika kojom se lokalni anestetik ubrizgava u neposrednoj blizini živca ili živčanog snopa koji inervira određeni dio tijela, uslijed čega se postiže kirurška anestezija u inervacijskom području blokiranog živca, a postavljanjem katetera za kontinuiranu dostavu lokalnog anestetika uz periferni živac moguće je provoditi poslijeoperacijsku analgeziju. Prednosti regionalnih blokova su iznimna kvaliteta analgezije i zadovoljstvo bolesnika, umanjivanje potrebe za opioidima, izbjegavanje opće anestezije i vezanih nuspojava i rizika, umanjivanje kirurškoga stresnog odgovora, ubrzavanje oporavka, brži početak rehabilitacije i kraći boravak u bolnici. Regionalni su blokovi relativno sigurni; za njih je vezan malen postotak komplikacija, osobito kad se izvode pod kontrolom ultrazvuka. Nedostatci su relativno malen broj vještih stručnjaka u općoj anesteziološkoj populaciji, relativno duga krivulja učenja (engl. *learning curve*,<sup>8</sup>), potreba za specifičnom opremom (neurostimulator ili ultrazvuk). Rizici su toksična reakcija na lokalne anestetike, najčešće prolazno oštećenje živaca i rijetko infekcija.

Postoji više opisanih tehnika regionalnih blokova, ali u kliničkoj praksi najčešće se primjenjuju blokovi ramenog, slabinsko-križnog spleta, paravertebralni blokovi, TAP blok (engl. *transversus abdominis plane block*).

Rameni splet je moguće blokirati na interskalenskoj razini, supraklavikularnoj (isključivo ultrazvukom), infraklavikularnoj i aksilarnoj razini<sup>9</sup>. Budući da je tema ove disertacije, detaljan osvrt na supraklavikularni blok ramenog spleta slijedi u narednim stranicama.

Najčešći blokovi slabinsko-križnog spleta su blok bedrenog živca (lat. *n. femoralis*) i sjednog živca (lat. *n. ischiadicus*). Blok bedrenog živca (L2-L4 segmenti) rabi se za anesteziju i analgeziju prednjeg i središnjeg dijela natkoljenice, prednjeg i središnjeg dijela kože potkoljenice<sup>10-13</sup>. U kombinaciji s poplitealnim blokom postiže se analgezija potkoljenice i stopala. Bedreni se živac blokira ispod preponskog ligamenta, 2 cm niže od preponske brazde, za širinu maloga prsta od palpabilnoga pulsa bedrene arterije. Smješten je ispod široke fascije (lat. *fascia lata*) i crijevne fascije (lat. *fascia iliaca*), a nalazi se s vanjske strane bedrene arterije. Za izvođenje bloka mogu se koristiti elektrostimulator i ultrazvuk.

Blokom sjednog živca (L4-S3 segmenti) postiže se anestezija i analgezija potkoljenice i stopala. Sjedni živac može se blokirati na više razina, ali zbog jednostavnosti izvođenja najčešće se blokira u poplitealnoj jami<sup>14 15</sup>.

Paravertebralni blokovi izvode se u malom paravertebralnom području koje se nalazi neposredno uz kralješnicu <sup>16 17</sup>. Ovi blokovi omogućuju efikasnu analgeziju za jednostrana bolna stanja u području grudne regije i trbuha, ponekad se izvode u grudnoj anesteziji kao alternativa epiduralnoj analgeziji. Rizik kod izvođenja paravertebralnih blokova je nastanak pneumotoraksa, spinalna i epiduralna anestezija i sustavna apsorpcija lokalnog anestetika jer se radi o regiji visoke prokrvljenosti.

TAP (transversus abdominis plane) blok je nova regionalna anesteziološka tehnika koja pruža analgeziju nakon operacijskih zahvata u području prednje trbušne stijenke <sup>18-21</sup>. TAP blok podrazumijeva aplikaciju lokalnog anestetika u TAP prostor, tj. u anatomski prostor između unutarnjeg kosog i poprečnog trbušnog mišića, što rezultira analgezijom trbušne stijenke. U kliničku je praksu uveden u Irskoj prije 10 godina, ponajprije zbog manjka medicinskog osoblja koje je trebalo nadzirati poslijeoperacijsku bol, a TAP blokom se upravo to postiže. Klasični TAP blok se primjenjuje neposredno iznad grebena bočne kosti (lat. *crista iliaca*) u medioaksilarnoj liniji i analgetski pokriva područje ispod pupka i do bijele linije (lat. *linea alba*) na strani primjene. Moguće ga je primjenjivati naslijepo, iglom detektirajući dva „gubitka otpora“ igle tijekom prolaska kroz tkivo (probijanje vanjskoga i unutarnjega kosog mišića trbušne stijenke) ili preciznije pod kontrolom ultrazvuka. Klinička učinkovitost TAP bloka nedavno je dokazana u tri randomizirana kontrolirana klinička ispitivanja na ispitanicima nakon resekcijskih zahvata crijeva, opstetričkih i ginekoloških operacija <sup>22-24</sup>. U nekoliko studija TAP blok se pokazao iznimno učinkovit u omogućavanju izvrsne analgezije kože i mišića prednjeg trbušnog zida nakon operacija slijepog crijeva, preponske kile i nakon radikalne prostatektomije <sup>25-27</sup>.

## 1.2. Fiziološki proces starenja

### 1.2.1. Teorije starenja

Starenje je prirodan, vremenski ovisan proces koji karakterizira progresivna pojava ireverzibilnih promjena u stanicama, tkivima i organima. Stanično starenje podrazumijeva morfološke i funkcionalne promjene u staničnom kontrolnom sustavu koje za posljedicu imaju smanjenje proliferacijskog kapaciteta stanice (Hayflickov fenomen)<sup>28</sup>. Prvi pokušaji znanstvenog objašnjenja starenja datiraju iz 19. stoljeća kada su postavljeni temelji teorije programirane smrti<sup>29</sup> prema kojoj starenje nastaje kao rezultat poremećaja u kontrolnim mehanizmima organizma, što je u suprotnosti teoriji o akumulaciji mutacija kao razlogu starenja, a koja ističe važnost vanjskih (egzogenih) faktora u procesu starenja (oštećenja izazvana zračenjem, kemijskim otrovima, slobodnim radikalima, hidrolizom i glikozilacijom).

Starenje se može promatirati kao *biološko starenje* (smanjenje funkcionalnosti organizma tijekom vremena), *psihološko starenje* (promjene u mentalnim funkcijama i karakternim osobinama pojedinca) i *socijalno starenje* (promjene odnosa pojedinca koji stari prema društvu u kome živi). Budući da starenje može nastati kao rezultat promjena u stanici ili izvan nje, postoje dvije teorije klasifikacije starenja:

- mikroskopska teorija (genetska i negenetska)
- makroskopska (sustavna)

U mikroskopske teorije spadaju: *biološke teorije starenja* (Proces starenja objašnjavaju promjenama na staničnom nivou, u organima i organizmu kao cjelini), *genetske teorije starenja* (Starenje je genetski programirano što potvrđuje precizno normiran mitotski kapacitet pojedinih vrsta) i *fiziološke, stohastičke teorije starenja* (Starenje je posljedica unutarstaničnog nagomilavanja oštećenja izazvanih djelovanjem egzogenih i/ili endogenih faktora).

Makroskopske (sustavne) teorije pronalaze uzrok starenja izvan stanice, objašnjavajući ga promjenama u imunološkom i neuroendokrinom sustavu.

Ono što je zajedničko svim teorijama jest da govore u prilog identičnih karakteristika procesa starenja, kao što su: štetnost (opadanje funkcija), progresivnost (postupno napredovanje) i univerzalnost (odnosi se na sve jedinke).

### 1.2.2. Patofiziologija starenja

Starenje predstavlja univerzalan biološki proces, prirodnu fazu u životnom ciklusu svake jedinke. Iz biološke točke gledišta, starost se objašnjava poremećenom homeostatskom funkcijom, opadanjem psihofizičkih adaptivnih kapaciteta te promjenama na molekularnoj razini. Tijekom starenja nastaje progresivno smanjenje volumena unutarstanične tekućine, smanjenje sposobnosti eliminacije otrova, smanjenje metabolizma i smanjenje prokrvljenosti organa (zbog naglašenih sklerotičnih promjena na krvnim žilama). Lokomotorne sposobnosti čovjeka dostižu vrhunac oko tridesete godine života, u 50-oj godini čovjek raspolaže sa 70% maksimalnih fizičkih sposobnosti, a u 70-oj sa samo 55%. S godinama se smanjuje visina, mišićna masa i ukupna težina čovjeka. Težina se smanjuje zbog gubitka mišićne mase, vode i koštanog tkiva<sup>30</sup>. Promjene srčano-žilnog sustava odnose se na smanjenje brzine srčanog rada, porast krajnjeg dijastoličkog volumena krvi, smanjenu osetljivost na djelovanje katekolamina, dijastoličku disfunkciju i smanjenje kontraktilnosti miofibrila<sup>31</sup>. Osim toga nastaju poremećaji respiratorne funkcije, povećava se rezidualni volumen pluća, smanjuje se elasticitet plućnog parenhima te se povećava rizik od nastanka atelektaze. Endokrinološki sustav također prolazi kroz određene promjene. Naime, starenjem se mijenja struktura endokrinoloških organa pa se značajnio smanjuje udio vode u njima. Potrebe za inzulinom se udvostručuju. Uslijed smanjenja broja receptora i oštećenja postreceptorskog signalnog puta, postoji smanjena osetljivost na djelovanje faktora rasta i hormona.

Promjene na živčanom sustavu očituju se u smislu atrofije živčanog tkiva te njegovog ukupnog smanjenja, što neminovno dovodi do slabljenja njegove funkcije, a to se događa u središnjem i perifernom živčanom sustavu. Promjene središnjeg živčanog sustava poglavito se odnose na hipokampalnu regiju. Sa starenjem se javlja slabljenje sluha, oštećenje osjeta okusa za slano i gorko (manje je zahvaćen osjet za slatko i kiselo), slabljenje osjeta vida (staračka dalekovidost i nerijetko mrena). U starijih osoba češće se javljaju organske psihoze (senilna i presenilna demencija, bipolarne psihoze, aterosklerotska demencija, paranoja), neurotski poremećaji i psihosomatske bolesti.

### 1.2.3. Promjene perifernog živčanog sustava

Periferni živčani sustav, kao i središnji živčani sustav, prolazi kroz određene funkcionalne, strukturalne i biokemijske promjene tijekom fiziološkog procesa starenja. Navedene promjene nije moguće u cijelosti promatrati izdvojeno nego kao promjene među kojima postoji snažna interakcija i međusobna ovisnost. Naime, funkcionalni deficiti nastaju kao posljedica strukturnih i biokemijskih promjena koje zajedno uvjetuju progresivni gubitak živčanih stanica i živčanih vlakana, a budući da starenjem opada sposobnosti regeneracije i reinervacije živčanih vlakana, gubitak živčanih stanica i vlakana ne može se kompenzatorno nadoknaditi. Elektrofiziološke studije pokazale su da su brzine provođenja živčanih vlakana (engl. *nerve conduction velocity*) u starijih ispitanika sniženih vrijednosti u usporedbi s mlađim ispitanicima. Rezultati morfoloških studija ukazuju na gubitak mijeliniziranih i nemijeliniziranih živčanih vlakana u starijih ispitanika, tj. smanjenje veličine kružnog promjera i debljine mijelinske ovojnice<sup>32</sup>. Osim živčanih stanica i stanice koje nisu živčanog porijekla također bivaju značajno promijenjene starenjem (povećan broj makrofaga i mastocita u endoneuriumu, promjene na Schwannovim stanicama<sup>33</sup>). Nadalje, starenjem se za 50% povećava udio mijeliniziranih vlakana čiji poprečni presjek poprima nepravilni oblik. Ovo povećanje nepravilnosti nastaje usljed smanjenja veličine aksona, čime se mijenja morfologija živčanog vlakana. Nepravilnost oblika živčanog vlakna povezana je s nižim indeksom zakrivljenosti. Navedeno smanjenje kružnog profila živčanih vlakana dovodi do smanjenja ekspresije glasničke ribonukleinske kiseline (mRNA), što rezultira poremećajem u sintezi mijelinskih proteina<sup>34</sup>, a glavni mijelinski proteini su PO (engl. *protein zero*), PMP22 (engl. *peripheral myelin protein 22*), MBM (engl. *myelin basic protein*), MAG (engl. *myelin associated glycoprotein*) i Cx32 (engl. *connexin 32*). Sve ovo navedeno, zajedno s nepravilnostima mijelinske ovojnice temeljna su obilježja aksonalne atrofije koja neminovno nastaje starenjem<sup>35</sup>.

## 1.2. Ultrazvuk

### 1.2.1. Fizika ultrazvuka

Ultrazvučni valovi su valovi frekvencije iznad frekvencije čujnosti ljudskog uha. U medicinskoj dijagnostici upotrebljava se ultrazvuk frekvencije između 3 i 15 MHz. U tijelu se ultrazvuk prvenstveno širi longitudinalnim valovima, kod kojih čestice sredstva (tkiva) titraju uzduž smjera širenja valova. Parametri koji opisuju val jesu :

**-valna duljina**

**- frekvencija**

**- brzina širenja**

**- intenzitet**

Prve tri veličine povezane su međusobno formulom :  $v = f\lambda$

$v$  - brzina širenja ultrazvuka (približno 1540 m/s u mekim tkivima),

$f$  - frekvencija u Hz

$\lambda$  - valna duljina u m

Intenzitet ultrazvuka je mjera gustoće energije koja protječe kroz jediničnu površinu u jediničnom vremenu i mjeri se u  $\text{W/m}^2$ . Ultrazvuk intenziteta 10 - 40  $\text{W/m}^2$  upotrebljava se kao dijagnostički, a onaj čiji je intenzitet veći od 1.000  $\text{W/m}^2$  kao terapijski ultrazvuk. Zbog relativno visoke frekvencije, a male valne duljine ultrazvuk se može usmjeriti u određenom pravcu, čime se dobiva ultrazvučni snop (ogib vala manje je izražen što je valna duljina manja). Brojne primjene ultrazvuka u medicini i tehnici temelje se na činjenici da se ultrazvuk širi gotovo pravocrtno s obzirom da su valne duljine prilično male (valna duljina= $10^{-7}$  m do  $10^{-2}$  m).

Ultrazvučni valovi kojima se koristimo u medicini proizvode se pomoću sonde (pretvarača). Osnovni dio svake sonde je piezoelektrični kristal koji za generiranje ultrazvučnih valova rabi inverzni piezoelektrični efekt (*piezoelektrični efekt* - sposobnost nekih materijala, npr. kristala, keramike da se pod utjecajem mehaničke sile na njihovim krajevima stvara razlika potencijala; *inverzni piezoelektrični efekt* - mehanička deformacija materijala kada je na njega primijenjen električni napon). Ista sonda je i izvor i prijemnik reflektiranih valova. Naime, ultrazvuk radi na principu različite refleksije i apsorpcije zvučnih valova s raznih površina. Nakon nailaska ultrazvučnog vala na granicu dvaju sredstava, nastaje njegova refleksija u svim smjerovima, a iz sredstva se vraćaju odjeci koji su interferentna slika. Budući da različita tkiva kao i isto tkivo zdravog i oboljelog organa imaju različita akustička svojstva, ultrazvučni valovi prolazeći kroz takve sustave djelomično se odbijaju i apsorbiraju. Koliki će biti udio reflektiranih valova u odnosu na apsorbirane valove, ovisi o akustičnim impedancijama tkiva (zvučni otpor,  $Z_0$ ). Akustička impedancija je omjer zvučnog tlaka ( $p$ ) i brzine čestica ( $v$ ) u mediju ili akustičkom elementu u kojem se rasprostire zvučni val. Ovisno o tome razlikujemo karakterističnu akustičku impedanciju medija od impedancije akustičkog elementa u kojem se taj medij nalazi. Karakteristična impedancija određuje se za medij u uvjetima slobodnog raspostiranja vala, tj. kada nema reflektiranih valova. Ovisna je o materijalu i može se odrediti iz umnoška njegove gustoće ( $\rho$ ) i brzine zvuka ( $v$ ), tj. brzine kojom se zvučni val u tom materijalu širi. Ljudska tkiva nisu jednolična u pogledu širenja ultrazvučnih valova, pa pri prolazu tih valova kroz tkiva dolazi do loma, refleksije, raspršenja, i apsorpcije energije. Refleksija ovisi o odnosu karakterističnih akustičkih impedancija sredstava na čijoj se granici ultrazvuk reflektira. Kut loma valova na granici sredstava ovisi o odnosu brzina širenja u tim sredstvima. Među mekim tkivima razlike impedancija i brzina su malene, ali dovoljne da omogućuju upotrebu odjeka za medicinsku dijagnostiku. Karakteristična akustička impedancija kostiju je dva do četiri puta veća, a u plinovima nekoliko redova veličine manja nego u mekim tkivima. Brzina ultrazvuka u kostima je dva do tri puta veća nego u mekim tkivima, dok je u plinovima pet puta manja. Prigušenje ultrazvuka je oko deset puta veće u kostima i plućima (ispunjenim zrakom) nego u mekim tkivima. Sve to bitno utječe na prikaz kosti i organa u kojima ima plina. Apsorpcija i raspršenje ultrazvuka rastu s porastom frekvencije, tj. niže frekvencije su prodornije. Zbog toga se za preglede trbušnih organa (jetra, bubrezi, gušterača) upotrebljavaju frekvencije od oko 3 MHz, za pretrage djece, vrata, dojke – 5 do 7 MHz.

Viša frekvencija omogućuje bolje razlučivanje detalja u slici, pa se u praksi upotrebljava najviša frekvencija koja je još dovoljno prodorna.

Medicinska ultrazvučna sonda (ehoskopska sonda) je naprava koja se prislanja uz tijelo pacijenta i sadrži jedan ili više ultrazvučnih pretvarača. Sonda automatski, i to brže od tromosti oka, pretražuje unutrašnjost tijela (oko 20 slika u sekundi). Linearna sonda sadrži linearni niz pretvarača. Oko 64 pretvarača u obliku trake smješteno je jedan do drugog na duljini od 5–10 cm. Svaki od tih pretvarača može se posebno aktivirati putem svojeg kabla. Ako želimo dobro usmjereni snop, pretvarač mora biti znatno veći od valne duljine, pa se stoga u radu aktiviraju grupe pretvarača, primjerice prvo pretvarači 1–10, potom pretvarači 2–11, potom 3–12, i tako dokraja sonde, tj. do grupe 55–64. Na taj način dobivamo efekt kao da smo pretvarač širine 10 elemenata pomicali uzduž linearne sonde. Kod ove se sonde u jednoj ravnini upotrebljava elektroničko fokusiranje, a u drugoj (poprijeko na ravninu pretrage) primjenjuje se fokusiranje lećom.

#### DOPPLEROV EFEKT

Ova pojava, nazvana po znanstveniku koji ju je opisao, sastoji se u tome da prijemnik, koji se relativno kreće prema odašiljaču, prima drukčiju frekvenciju od odaslane. Ako se prijemnik i odašiljac približavaju, frekvencija koju prima prijemnik viša je od odaslane, a ako se udaljavaju, primljena frekvencija je niža. Razlika odaslane i primljene frekvencije naziva se Dopplerovim pomakom, i upravo je proporcionalna brzini približavanja ili udaljavanja odašiljača i prijemnika. U medicini se ovaj efekt primjenjuje tako da se ultrazvuk usmjerava na pokretne reflektore (obično eritrocite u pokretu) i mjeri se razlika odaslane i reflektirane frekvencije, iz čega se može odrediti brzina i karakteristike protoka krvi.

Pri upotrebi ultrazvuka u medicini u unutrašnjost tijela odašilju se kratki impulsi ultrazvuka (duljine trajanja manje od jedne mikrosekunde) i detektiraju se njihovi odjeci iz unutrašnjosti tijela. Isti se pretvarač upotrebljava kao odašiljač pa zatim kao prijemnik ultrazvuka. Poznajući brzinu ultrazvuka, i mjereći vrijeme potrebno da se odjek vrati, određuje se udaljenost reflektirajućih struktura u tijelu. Ultrazvučni se impulsi u unutrašnjost tijela odašilju približno 1000 puta u sekundi.



Odjeci se na ekranu uređaja prikazuju:

- A prikazom (Amplitude mode)
- B prikazom (Brightness mode)
- M prikazom (Motion mode)

A prikaz - Odjeci se na ekranu prikazuju kao šiljci s udubinama koje odgovaraju udaljenostima reflektirajućih struktura uzduž snopa. Udaljenost između šiljaka na ekranu odgovara u nekom mjerilu udaljenosti reflektirajućih struktura u tijelu. Ovaj se prikaz upotrebljava u neurologiji, oftalmologiji i pregledu sinusa.

B prikaz - Vraćeni odjeci prikazuju se u obliku svijetlih točaka. Položaj svijetlih točaka na ekranu odgovara položaju odgovarajućih reflektora u tijelu, zahvaljujući elektroničkom sustavu koji u svakom trenutku određuje položaj s kojeg je odaslan ultrazvučni impuls i smjer u kojem je odaslan. Sustav radi automatski, tako da se svijetle točke slažu u memoriji uređaja, pa se dobivaju linije sastavljene od bliskih točaka. Te linije predstavljaju ravninski prikaz sloja reflektivnih struktura u tijelu koje se nalaze u području pretraživanja sonde s pretvaračima. Debljina „sloja” ovisi o „debljini” ultrazvučnog snopa i u praksi iznosi između 2 i 10 mm.

M prikaz - Njime se najbolje mogu prikazati pokreti jače reflektivnih struktura u tijelu, obično srčanih struktura. Ovom se metodom na ordinati prikazuje trenutna dubina nekog reflektora, a na apscisi tekuće vrijeme. Tijekom mjerenja snop je stalno usmjeren u istom smjeru. Mjerenja brzine krvi pomoću Dopplerovog efekta prikazuju se spektrom Dopplerovih pomaka.

### 1.2.2. Uporaba ultrazvuka u regionalnoj anesteziji

Razvoj ultrazvučne tehnologije, posebice uređaja visoke rezolucije (engl. *real-time high resolution scanners*) i *power-dopplera*, omogućio je revolucionaran napredak ultrazvučne dijagnostike, koja danas ima vrlo značajnu ulogu u dijagnostici gotovo svih organa i organskih sustava. Tijekom posljednjih petnaestak godina sve veće značenje i primjenu u anesteziologiji dobiva regionalna anestezija pod kontrolom ultrazvuka<sup>36</sup>. Zbog mogućnosti izravne dinamičke vizualizacije (engl. *real time*) perifernih živaca i/ili živčanih spletova kao i praćenja prolaska igle kroz tkiva, preciznog pozicioniranja vrha igle u blizinu ciljanog perifernog živca ili živčanog spleta te praćenja ubrizgavanja lokalnog anestetika perineuralno „pod kontrolom oka“, regionalna anestezija pod kontrolom ultrazvuka smatra se suvremenom anestezijom (engl. *state of art*<sup>37</sup>).

Nakon što je sredinom 1990-ih godina objavljen rad o upotrebi ultrazvuka za izvođenje supraklavikularnog bloka ramenog spleta<sup>38</sup>, ubrzo je postalo jasno da ova tehnika nosi niz prednosti, a do današnjeg dana opisan je velik broj različitih ultrazvukom vođenih tehnika regionalne anestezije. Koncept regionalne anestezije za kliničara je jednostavan: potrebno je ubrizgati dovoljnu količinu (volumen) lokalnog anestetika na odgovarajuće mjesto, u neposrednoj blizini perifernog živca ili živčanog snopa. Tradicionalno su se regionalne anesteziološke tehnike perifernih blokova obavljale zahvaljujući anatomskim pretpostavkama o položaju perifernog živca ili živčanog spleta, a neurostimulacijom (stimulacija određenih dijelova perifernog živčanog sustava primjenom niskovoltažne jednosmjerne struje) se potvrđivao njihov položaj. Međutim, anatomski položaj perifernih živaca često nije moguće precizno predvidjeti, a zbog poznate varijabilnosti ljudske anatomije postotak uspjeha perifernih živčanih blokova bio je nizak. Za kompenzaciju nepreciznih, „slijepih“, neurostimulacijskih tehnika regionalne anestezije, veći volumeni lokalnog anestetika ubrizgavaju se u pretpostavljanoj okolini perifernog živca ili živčanog spleta. Unatoč tim, ponekad potencijalno opasnim, velikim količinama (volumenom) lokalnog anestetika, postotak uspjeha za pojedine regionalne tehnike bio je razočaravajući, a najvjerojatniji razlog za to bila je anatomska nepreciznost u ubrizgavanju lokalnog anestetika u odnosu na živčane strukture. No, uvođenjem tehnike prikazivanja perifernih živaca i živčanih spletova pod kontrolom ultrazvuka, navedeni problem niske stope uspješnosti perifernih blokova je riješen. Blokovi perifernih živaca ili živčanih spletova izvedeni pod kontrolom ultrazvuka imaju višu ukupnu stopu uspjeha u usporedbi s blokovima koji su izvedeni neurostimulacijskom tehnikom<sup>39</sup>.

Čvrsti su argumenti za široku primjenu ultrazvuka u regionalnoj anesteziji izravna vizualizacija punkcijske igle i jasna anatomija živčanih struktura. Iako su elektroneurografija i elektromiografija još uvijek vodeće dijagnostičke metode u ispitivanju funkcije perifernih živaca, one ne pružaju informacije o njihovoj morfologiji. Zahvaljujući visokorezolucijskoj ultrasonografiji (linearne sonde >10 MHz) moguće je vrlo precizno prikazati periferni živac i živčane spletove. Primjerice, primjenjujući linearnu ultrazvučnu sondu (>10 MHz) podjeljci (lat. *divisio*) ramenog spleta se u supraklavikularnoj regiji vide kao hipoehogeni čvorovi varijabilne veličine, pozicionirani s vanjske strane (lateralno) i iznad (kranijalno) podključne arterije. Kada se usporedi histološka struktura perifernih živaca s ultrazvučnim prikazom vidljivo je da hipoehogene komponente odgovaraju živčanim snopovima, a da hiperehogena područja koreliraju s vezivnim tkivom živčanih ovojnica (epineurium). Dakle, ultrazvučnim prikazom moguće je precizno prikazati periferni živac i njegov smještaj u prostoru, a time i smanjiti volumen apliciranog lokalnog anestetika potrebnog za postizanje uspješnog bloka u usporedbi sa neurostimulacijskom tehnikom. Naime, uspješan blok lakatnog živca pod kontrolom ultrazvuka moguće je izvesti s <1 ml lokalnog anestetika <sup>40</sup>. Slični rezultati objavljeni su za blok sjednog živca <sup>15</sup>.

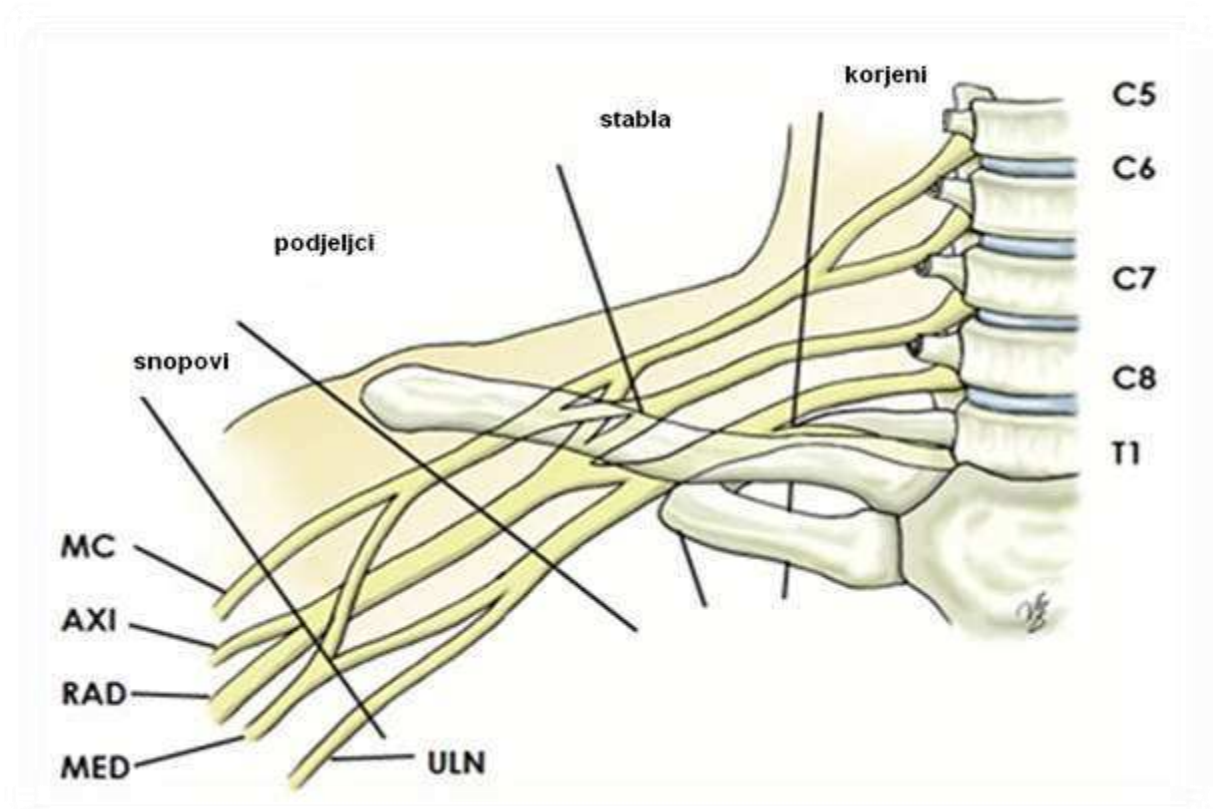
Iako se regionalna anestezija pod kontrolom ultrazvuka smatra relativno sigurnom anestezijom, incidencija neželjenih pojava varira od 0.0004% <sup>41</sup> do 14% <sup>42</sup>. Analizirajući ukupno 1010 perifernih blokova izvedenih pod kontrolom ultrazvuka, utvrđeno je da 8.2% ispitanika ima određene neurološke tegobe 10 dana nakon izvođenja bloka, 3.7% ima neurološke tegobe nakon mjesec dana, a 0.6% nakon šest mjeseci <sup>43</sup>. Zapravo, incidencija dugoročnih neuroloških komplikacija primjenom ultrazvučne tehnike regionalne anestezije slična je incidenciji neuroloških komplikacija pri neurostimulacijskoj tehnici regionalne anestezije <sup>41</sup>.

Osim navedenih prednosti perifernih blokova pod kontrolom ultrazvuka, svakako treba istaknuti skalnu udobnosti (engl. *Comfort score*). Periferni blokovi izvedeni pod kontrolom ultrazvuka povezani su s višom skalom udobnosti <sup>44-46</sup>.

### 1.3. Anatomija ramenog živčanog spleta

Rameni živčani splet (lat. *plexus brachialis*) je kompleksna mreža živaca koja se proteže od vrata do pazušne jame, a koja opskrbljuje motorna, osjetna te simpatička vlakna gornjih ekstremiteta<sup>47-50</sup>. Nastaje međusobnim spajanjem prednjih grana zadnjih četiriju vratnih živaca (lat. *rr. ventrales nn. cervicales*, C5-C8) i prednje grane prvog grudnog živca (lat. *r. ventralis n. thoracicus I*, Th1) s varijabilnim udjelom ventralnih grana C4 i Th2. Rameni živčani splet odgovoran je za motornu inervaciju svih mišića gornjeg ekstremiteta osim trapeznog mišića (lat. *m. trapezius*) i mišića podizača lopatice (lat. *m. levator scapulae*). Također, rameni živčani splet nosi osjetnu inervaciju kože gotovo cijelog gornjeg ekstremiteta osim pazušnog područja (supraklavikularni živci vratnog živčanog spleta, lat. *nn. supraclaviculares, plexus cervicalis*) i leđne regije lopatice (kutani ogranci leđnih grana vratnih živaca C4-8, lat. *rr. cutanei dorsales, nn. cervicales*).

Prema položaj u odnosu na ključnu kost postoji dio iznad (lat. *pars supraclavicularis*) i dio ispod kosti (lat. *pars infraclavicularis*). U supraklavikularnom dijelu ventralne se grane spinalnih živaca isprepliću tvoreći tri stabla (lat. *truncus*): gornje (ventralne grane C5-C6), srednje (ventralne grane C5-C6) i donje stablo (ventralne grane C7-Th1). U donjem dijelu ovog područja svako stablo se nadalje dijeli u prednji i stražnji podjeljak (lat. *divisio*); ukupno nastaje šest podjeljaka, a navedeno mjesto je područje gdje se izvodi supraklavikularni blok ramenog živčanog spleta. U predjelu ključne kosti međusobnim spajanjem podjeljaka nastaju tri snopa (lat. *fasciculus*) ramenog spleta, i to: vanjski snop (lat. *fasciculus lateralis*), srednji snop (lat. *fasciculus medialis*) i stražnji snop (lat. *fasciculus posterior*). Iz navedenih snopova se oblikuju završne (distalne) grane ramenog živčanog spleta, i to mišićno-kožni živac (lat. *n. musculocutaneus*), središnji živac (lat. *n. medianus*), lakatni živac (lat. *n. ulnaris*), palčani živac (lat. *n. radialis*), unutrašnji kožni živac nadlaktice/podlaktice (lat. *n. cutaneus brachi/antebrachi medialis*) i pazušni živac (lat. *n. axillaris*). Vanjski snop je polazište vanjskog korjena središnjeg živca (lat. *radix lateralis n. mediani*) te mišićno-kožnog živca. Iz srednjeg snopa polaze unutrašnji korijen središnjeg živca (lat. *radix medialis n. mediani*), lakatni živac te unutrašnji kožni živac nadlaktice/podlaktice. Stražnji snop je polazište palčanog i pazušnog živca. Shematski prikaz anatomskih dijelova ramenog živčanog spleta prikazan je na Slici 3.



Slika 3. Shematski prikaz anatomije ramenog živčanog spleta

MC - mišićnokožni ž.

AXI - pazušni ž.

RAD - palčani ž.

MED - središnji ž.

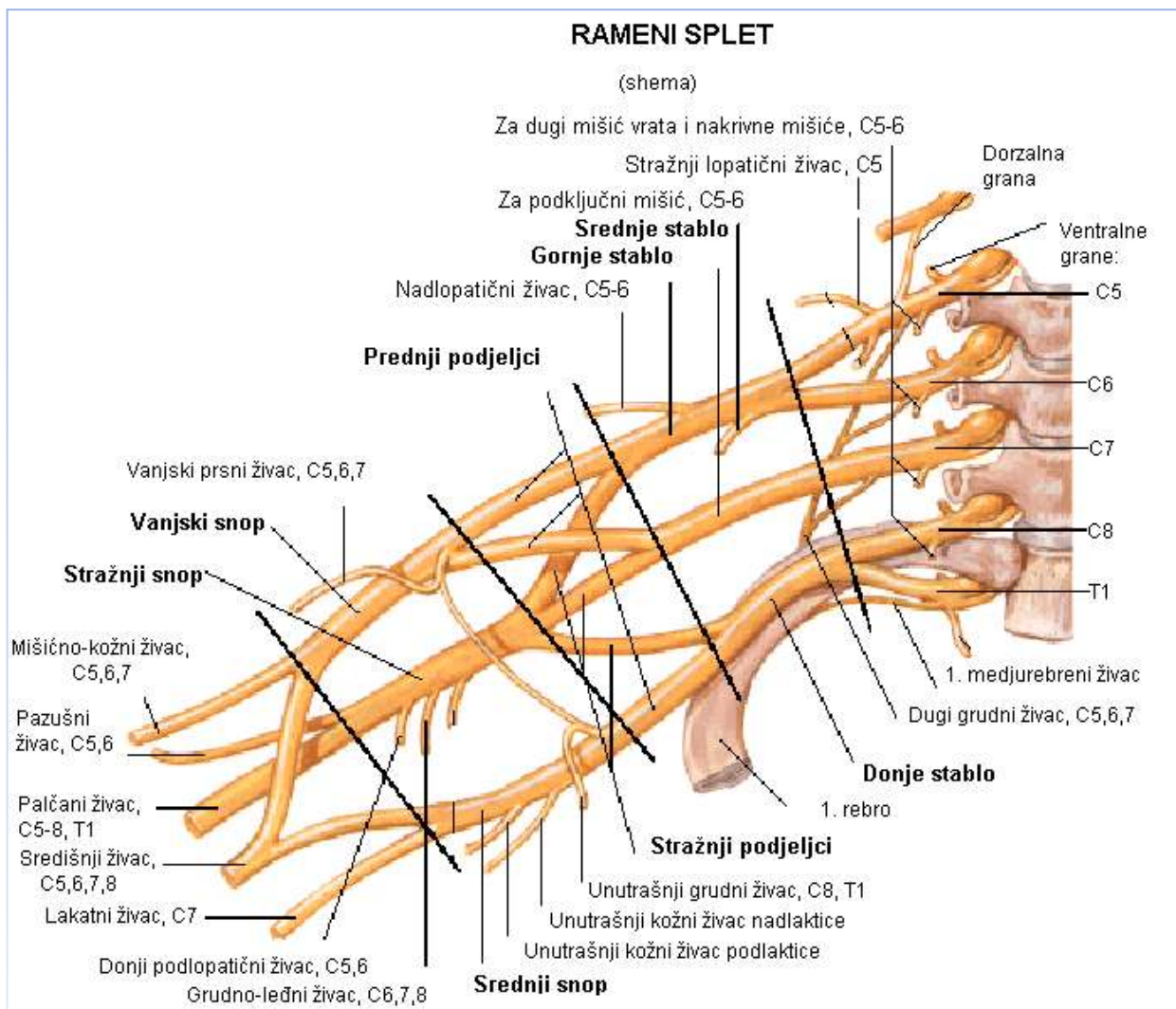
ULN - lakatni ž.

Ramenom živčanom spletu anatomski pripada i osam bočnih grana koje nastaju dijelom iz stabla, a dijelom iz snopova spleta, prije njihove podjele u završne grane (Slika 4). Sve su bočne grane spleta motorne i služe uglavnom za inervaciju mišića ramena i mišića koji čine zidove pazušne jame (Tablica 3). Prednje bočne grane su: potključni živac (lat. *n. subclavius*), unutrašnji grudni živac (lat. *n. pectoralis medialis*) i vanjski grudni živac (lat. *n. pectoralis lateralis*). Zadnje bočne grane spleta su: stražnji lopatični živac (lat. *n. dorsalis scapulae*), nadlopatični živac (lat. *n. suprascapularis*), podlopatični živac (lat. *n. subscapularis*), grudnoledni živac (lat. *n. thoracodorsalis*) i dugi grudni živac (lat. *n. thoracicus longus*).

<b>Podključni ž. (lat. n. subclavius)</b>	C5 - C7	<b>Podključni m. (lat. m. subclavius)</b>
<b>Vanjski grudni ž. (lat. n. pectoralis laeralis)</b>	C5, C6	<b>Veliki grudni m. (lat. m. pectoralis major)</b>
<b>Unutrašnji grudni ž. (lat. n. pectoralis medialis)</b>	C8, Th1	<b>Mali grudni m. (lat. m. pectoralis minor)</b>
<b>Stražnji lopatični ž. (lat. n. dorsalis scapulae )</b>	C5	<b>M. podizač lopatice (lat. m. levator scapulae) i rombasti m. (lat. m. rhomboideus)</b>
<b>Dugi grudni ž. (lat. n. thoracicus longus)</b>	C5 - C7	<b>Prednji nazubljeni m. (lat. m. serratus anterior)</b>
<b>Grudno-ledni ž. (lat. n. thoracodorsalis)</b>	C6 - C8	<b>Najširi ledni m. (lat. m. latissimus dorsi)</b>
<b>Nadlopatični ž. (lat. n. suprascapularis)</b>	C5, C6	<b>Nadgrebeni m. (lat. m. supraspinatus) i podgrebeni m. (lat. m. infraspinatus)</b>
<b>Podlopatični ž. (lat. n. subscapularis)</b>	C5, C6	<b>Podlopatični m. (lat. m. subscapularis) i veliki obli m. (lat. m. teres major)</b>

Tablica 3. Mišićna inervacija bočnih grana ramenog živčanog spleta

(ž. - živac; n. - nervus; m. - mišić; m. - musculus)



Slika 4. Završni živci i bočne grane ramenog živčanog spleta

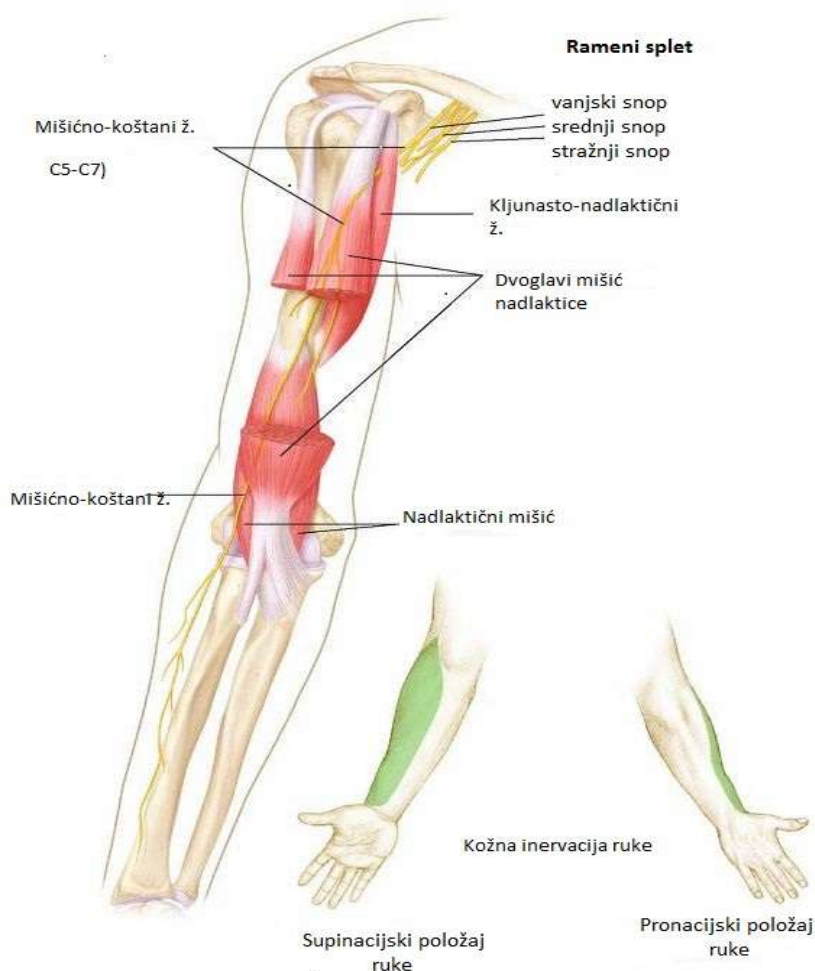
(Preuzeto iz <http://www.docstoc.com:52084347.png>: *The Terminal Branches of the Brachial Plexus* - prevedeno na hrvatski jezik, SLIKA KAO U IZVORNIKU)

### 1.3.1. Mišićno-kožni živac (lat. *n. musculocutaneous*)

Mišićno-kožni živac je mješoviti živac koji polazi iz vanjskog snopa ramenog spleta. U svom daljnjem tijeku od izlazišta prolazi kroz kljunastonadlaktični mišić (lat. *m. coracobrachialis*) te se u nadlaktici nalazi između dvoglavog mišića nadlaktice (lat. *m. biceps brachii*) i nadlaktičnog mišića (lat. *m. brachialis*).

#### Inervacija

Bočne grane mišićno-košanog živca nose motornu inervaciju mišića prednje lože nadlaktice (lat. *m. biceps brachii*; *m. brachialis*; *m. coracobrachialis*), a završna osjetna grana (lat. *n. cutaneus antebrachii lateralis*) inervira kožu vanjske strane podlaktice (Slika 5).



Slika 5. Mišićno-kožni živac

(Preuzeto iz <http://www.netterimages.com/1762-0550x0475.jpg>; prevedeno na hrvatski jezik, SLIKA KAO U IZVORNIKU)



### 1.3.2. Središnji živac (lat. *n. medianus*)

Središnji živac je mješoviti živac koji u ishodištu ima dva korjena (vanjski i unutrašnji) te polazi iz vanjskog i srednjeg snopa ramenog spleta. Vlakna središnjeg živca potječu od šestog, sedmog i osmog vratnog te prvog grudnog živca (C6-8, Th1). U pazušnoj jami njegovi korjenovi okružuju izvana i iznutra gornji dio pazušne arterije i spajaju se u obliku slova V ispred arterije. Živac silazi vanjskim dijelom jame uz kljunastonadlaktični mišić. U nadlaktici prati nadlaktične krvne žile i nalazi se u unutrašnjem bicipitalnom žlijebu (lat. *sulcus bicipitalis medialis*), s vanjske strane nadlaktične arterije. Oko sredine nadlaktice križa arteriju i postavlja se s njene unutrašnje strane. U predjelu lakta nalazi se medijalno od nadlaktične arterije. Prolazi između tetive dvoglavog mišića nadlaktice (lat. *m. biceps brachii*) i oblog pronatora (lat. *m. pronator teres*) i tu je smješten površinski. U podlaktici probija snopove oblog pronatora te silazi sredinom prednjeg predjela podlaktice, između površinskoga (lat. *m. flexor digitorum superficialis*) i dubokog pregibača prstiju (lat. *m. flexor digitorum profundus*). U predjelu korjena šake ponovno postaje površinski i leži između tetiva palčanog mišića pregibača zapešća (lat. *m. flexor carpi radialis*) i dugačkog dlanskog mišića (lat. *m. palmaris longus*). U dlan ulazi kroz kanal zapešća (lat. *canalis carpalis*). Ispod pregibne mrežice (lat. *retinaculum flexorum*) rasipa se u završne grane. Ogranci središnjeg živca su:

- mišićni ogranaci (lat. *rr. musculares*)
- prednji međukoštani živac podlaktice (lat. *n. interosseus antebrachii anterior*)
- dlanski ogranak (lat. *r. palmaris*)

#### Završni ogranaci

- zajednički dlanski živci prstiju (lat. *nn. digitales palmares communes*)
- vlastiti dlanski živci prstiju (lat. *nn. digitales palmares proprii*)

## Inervacija

Na nadlaktici ne daje motoričku inervaciju, ali daje simpatička vlakna za stijenu nadlaktične arterije. Na podlaktici inervira većinu pregibača podlaktice osim mišića lakatnog pregibača zapešća (lat. *m. flexor carpi ulnaris*) i dvaju medijalnih dubokih pregibača prstiju, čija inervacija dolazi od lakatnog živca.

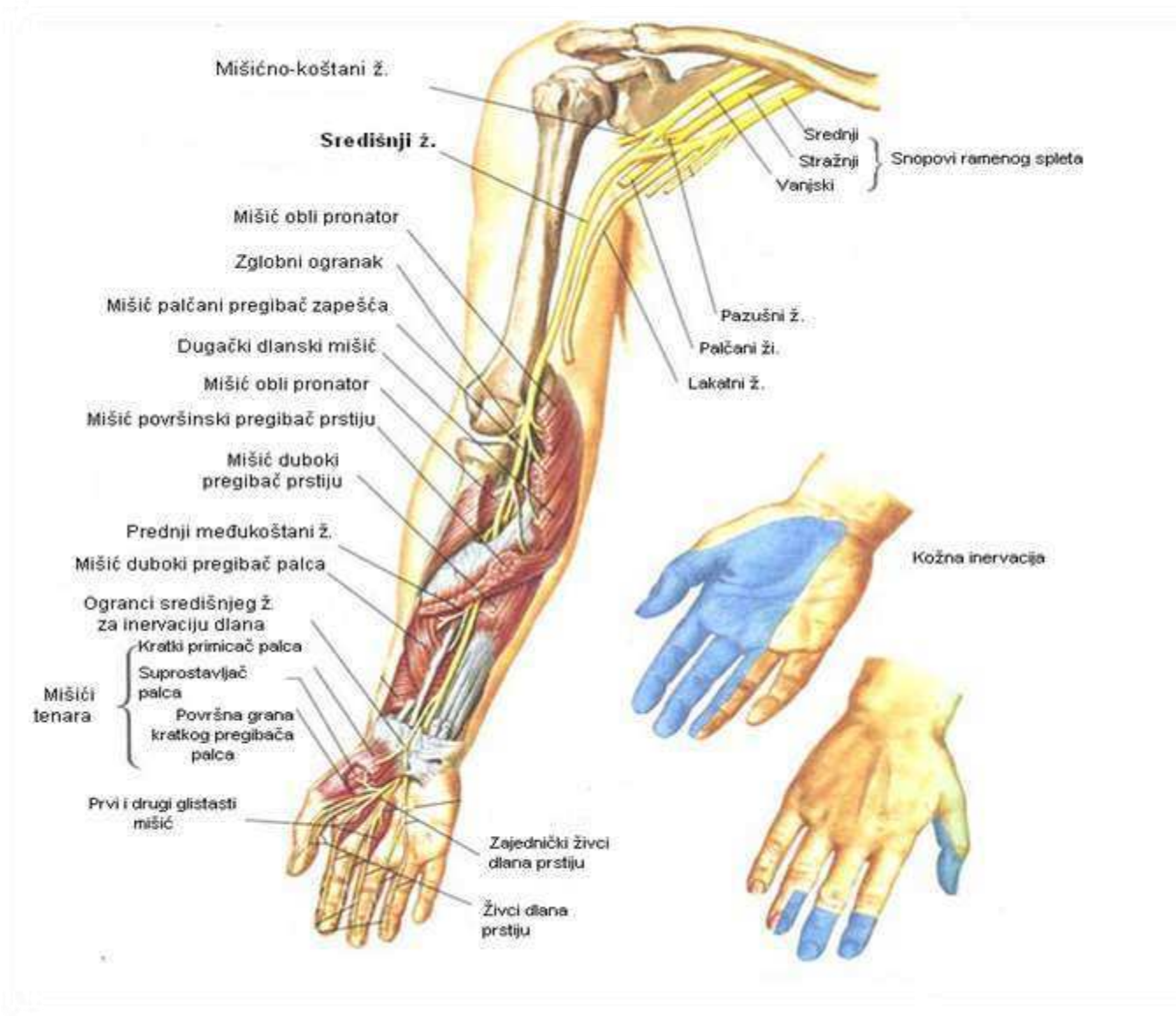
Prije grananja, središnji živac inervira sljedeće mišiće:

- obli pronator (lat. *m. pronator teres*)
- palčani pregibač zapešća (lat. *m. flexor carpi radialis*)
- dugački dlanski mišić (lat. *m. palmaris longus*)
- površinski pregibač prstiju (lat. *m. flexor digitorum superficialis*)
- lateralnu (radijalnu) polovicu dubokog pregibača prstiju (lat. *m. flexor digitorum profundus*)
- duboki pregibač palca (lat. *m. flexor pollicis longus*)
- četverokutni pronator (lat. *m. pronator quadratus*)

Na dlanu središnji živac inervira mišiće tenara:

- kratki primicač palca (lat. *m. adductor pollicis brevis*)
- površna glava kratkog pregibača palca (lat. *caput superficiale m. flexoris pollicis brevis*)
- suprostavljač palca (lat. *m. opponens pollicis*), zajedno s lakatnim živcem
- prvi i drugi glistasti mišić (lat. *mm. lumbricales*)

Središnji živac inervira kožu dlanske strane palca, kažiprsta i srednjeg prsta, polovicu prstenjaka i ležišta noktiju ovih prstiju te lateralni dio dlana (Slika 6).



Slika 6. Središnji živac

(Preuzeto iz: <http://www.minclinic.ru/medianus.png>: prevedeno na hrvatski jezik, SLIKA KAO U IZVORNIKU)

### 1.3.3. Palčani živac (lat. *n. radialis*)

Palčani živac je najveći živac ramenog spleta i polazi iz njegovog stražnjeg snopa. Vlakna palčanog živca potječu od petog, šestog, sedmog i osmog vratnog te prvog grudnog živca (C5-8, Th1). Pazušnu jamu napušta kroz nadlaktično-troglavi procjep. U nadlaktici se nalazi u žlijebu (lat. *sulcus n. radialis*). U predjelu lakta se nalazi u vanjskom bicipitalnom žlijebu gdje se dijeli na dvije završne grane:

- površnu (lat. *r. superficialis*) koja se nastavlja u leđne (dorzalne) živce prstiju (lat. *nn. digitales dorsale*)
- duboku (lat. *r. profundus*) koja u daljnjem tijeku daje međukoštani stražnji živac podlaktice (lat. *n. interosseus antebrachi posterior*)

Bočne grane palčanog živca:

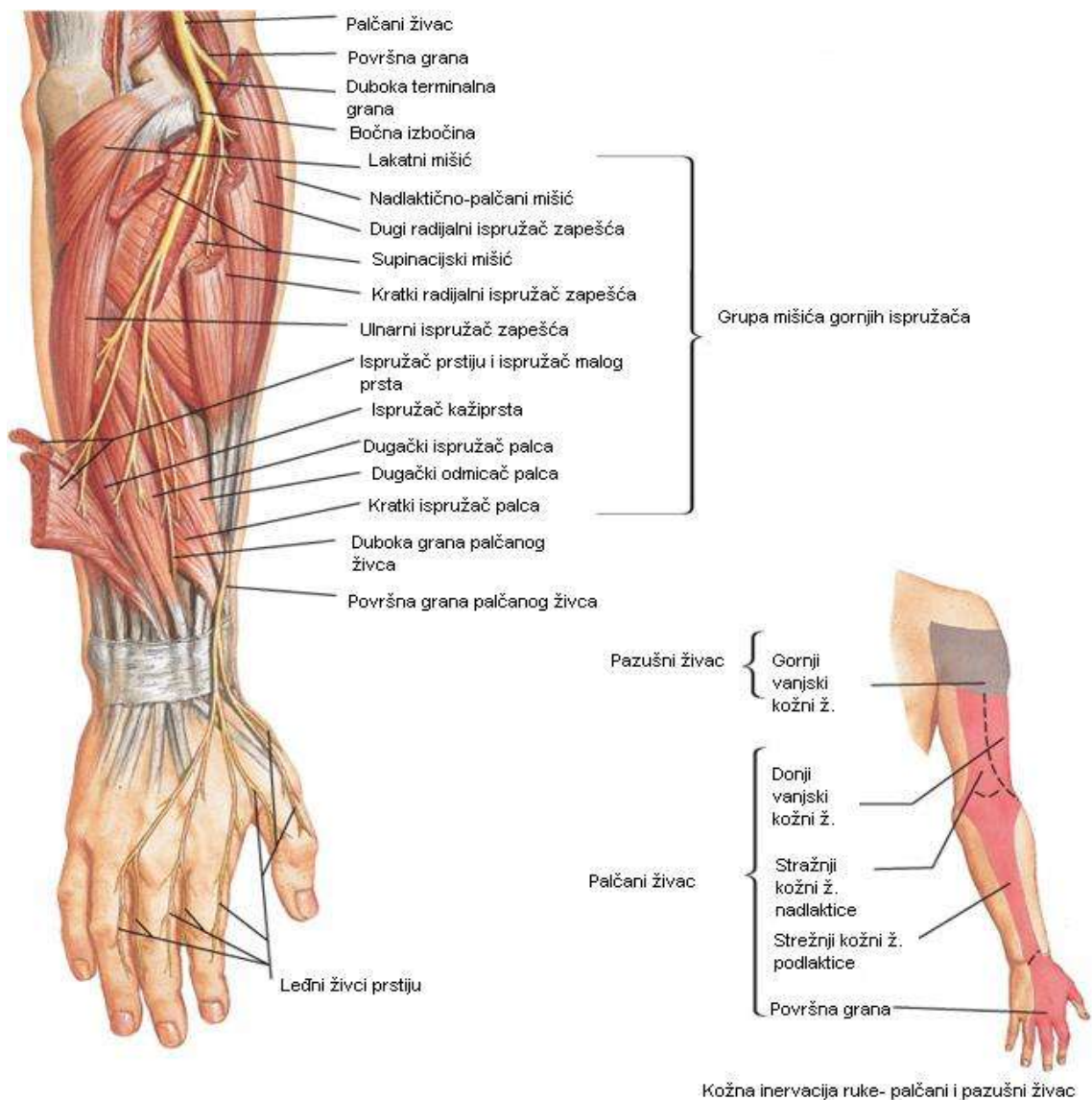
- stražnji kožni živac nadlaktice (lat. *n. cutaneus brachi posterior*)
- vanjski donji kožni živac nadlaktice (lat. *n. cutaneus brachi lateralis inferior*)
- stražnji kožni živac podlaktice (lat. *n. cutaneus antebrachi posterior*)
- mišićni ogranci (lat. *rr. musculares*)

#### Inervacija

Motorički inervira sljedeće mišiće ispravljače (ekstenzore) podlaktice i prstiju:

- troglavi mišić nadlaktice (lat. *m. triceps brachi*)
- sve mišiće postranične skupine podlaktice
  - nadlaktičnopalčani mišić (lat. *m. brachioradialis*)
  - dugi palčani ispružlač zapešća (lat. *m. extensor carpi radialis longus*)
  - kratki palčani ispružlač zapešća (lat. *m. extensor carpi radialis brevis*)
  - supinacijski mišić (lat. *m. supinator*)
- sve mišiće stražnje skupine podlaktice
  - ispružlač prstiju (lat. *m. extensor digitorum*)
  - ispružlač malog prsta (lat. *m. extensor digiti minimi*)
  - lakatni ispružlač zapešća (lat. *m. extensor carpi ulnaris*)
  - lakatni mišić (lat. *m. anconeus*)
  - dugački odmicač palca (lat. *m. abductor pollicis longus*)
  - dugački ispružlač palca (lat. *m. extensor pollicis longus*)
  - kratki ispružlač palca (lat. *m. extensor pollicis brevis*)
  - ispružlač kažiprsta (lat. *m. extensor indicis*)

Palčani živac daje osjetna vlakna za inervaciju kože zadnje i donjeg dijela vanjske strane nadlaktice putem kožnog živca nadlaktice (lat. *n. cutaneus brachii dorsalis*) te kožu stražnje strane podlaktice putem kožnog živca podlaktice (lat. *n. cutaneus antebrachii dorsalis*). Također, osjetno inervira kožu dorzalne strane prvih dvaju prstiju i radijalnu polovicu trećeg prsta (Slika 7).



Slika 7. Palčani živac

(Preuzeto iz <http://www.netterimages.com4452-0550x0475.jpg>: prevedeno na hrvatski jezik, SLIKA KAO U IZVORNIKU)

#### 1.3.4. Lakatni živac (lat. *n. ulnaris*)

Lakatni živac je mješoviti živac ramenog spleta te je završna grana njegova srednjeg snopa. Vlakna lakatnog živca potječu od osmog vratnog i prvog grudnog živca (C8, Th1). U pazušnoj jami nalazi se medijalno od pazušne arterije i središnjeg živca, a lateralno od pazušne vene. U nadlaktici je u prednjoj loži gde prolazi kroz bicipitalni žlijeb (lat. *sulcus bicipitalis medialis*), medijalno od nadlakatične arterije. U donjem dijelu nadlaktice prolazi kroz medijalnu među-mišićnu predgradu nadlaktice (lat. *septum intramusculare brachii mediale*) i prelazi na stražnju stranu. U predjelu lakta prolazi kroz žlijeb (lat. *sulcus nervi ulnaris*) na zadnjoj strani medijalne izbočine (lat. *epikondylus medialis*), gdje je površan i izložen čestim nagnječenjima i povredama. Nakon što prođe kroz mišić lakatnog pregibača zapešća, prelazi na prednju stranu podlaktice gdje prati duboku stranu mišića. U predjelu korjena šake i dlana lakatni živac, praćen lakatnom arterijom, prolazi s vanjske strane od graškaste kosti (lat. *os pisiforme*), iznad poprečnog ligamenta zapešća (lat. *lig. carpi transversum*), kroz poseban osteofibrozni kanal – lakatni ili Guyonov kanal.

#### Inervacija

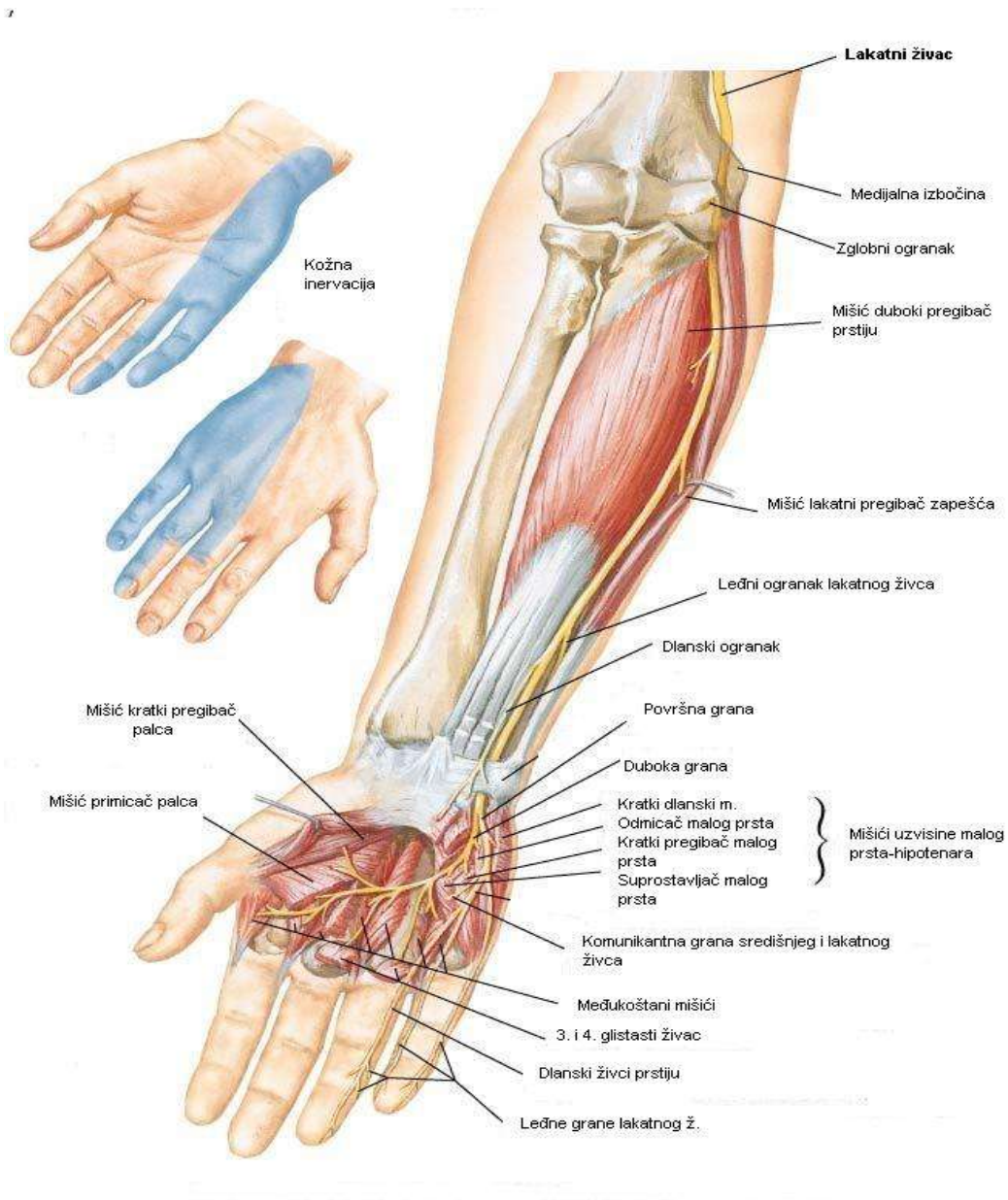
Neposredno ispod graškaste kosti lakatni živac dijeli se u dvije završne grane:

- površna, pretežno osjetna (lat. *r. superficialis*)
  - zajednički dlanski živci prstiju (lat. *nn. digitales palmares communes IV*)
  - vlastiti dlanski živci prstiju (lat. *nn. digitales palmares proprii*)
- duboka, motorna (lat. *r. profundus*), za inervaciju:
  - mišića uzvišenja malog prsta (lat. *mm. eminentiae hypothenaris*)
  - mišića primicača palca (lat. *m. adductor pollicis*)
  - duboku glavu kratkog mišića pregibača palca (lat. *m. flexor pollicis brevis-caput profundum*)
  - međukoštane mišiće (lat. *mm. interossei palmares et dorsales*)
  - treći i četvrti glistasti mišić (lat. *mm. lumbricales III, IV*)

Bočne grane lakatnog živca:

- mišićni ogranaci (lat. *rr. musculares*) za inervaciju:
  - lakatnog pregibača zapešća (lat. *m. flexor carpi ulnaris*) i
  - duboki pregibač prstiju (lat. *m. flexor digitorum profundus* - dva unutrašnja snopa)
- dorzalni ogranak za inervaciju dorzalnih živaca prstiju (lat. *nn. digitales dorsales*)
- palmarni ogranak (lat. *r. palmaris*)

Osjetna vlakna lakatnog živca inerviraju kožu unutrašnje polovice dlana, 1 ½ prst od malog prsta na dlanskoj strani te iste prste na leđnoj strani u visini medijalnih i distalnih falangi (Slika 8).



Slika 8. Lakatni živac

(Preuzeto iz <http://www.netterimages.com-29529-0550x0475.jpg>: prevedeno na hrvatski jezik, SLIKA KAO U IZVORNIKU)



### 1.3.5. Pazušni živac (lat. *n. axillaris*)

Pazušni živac polazi iz stražnjeg snopa ramenog spleta u razini pazuha i nosi živčana vlakna iz C5 i C6. Pazušni živac prolazi kroz nadlaktično-troglavi otvor (lat. *foramen humerotricipitale*) zajedno sa stražnjom cirkumfleksnom nadlaktičnom arterijom i venom. U svom nadlaktičnom tijeku nalazi se ispred pazušne arterije, a ispred podlopatičnog mišića se spušta distalno, do njegove donje granice gdje zakreće straga, zajedno sa stražnjom cirkumfleksnom nadlaktičnom arterijom. Nakon prolaska kroz pravokutni prostor (omeđen gore s malim i dolje s velikim oblim mišićem, medijalno s dugom glavom troglavog mišića, bočno s kirurškim vratom nadlaktične kosti), dijeli se na prednje, stražnje i bočnu granu (Slika 9).

#### Inervacija

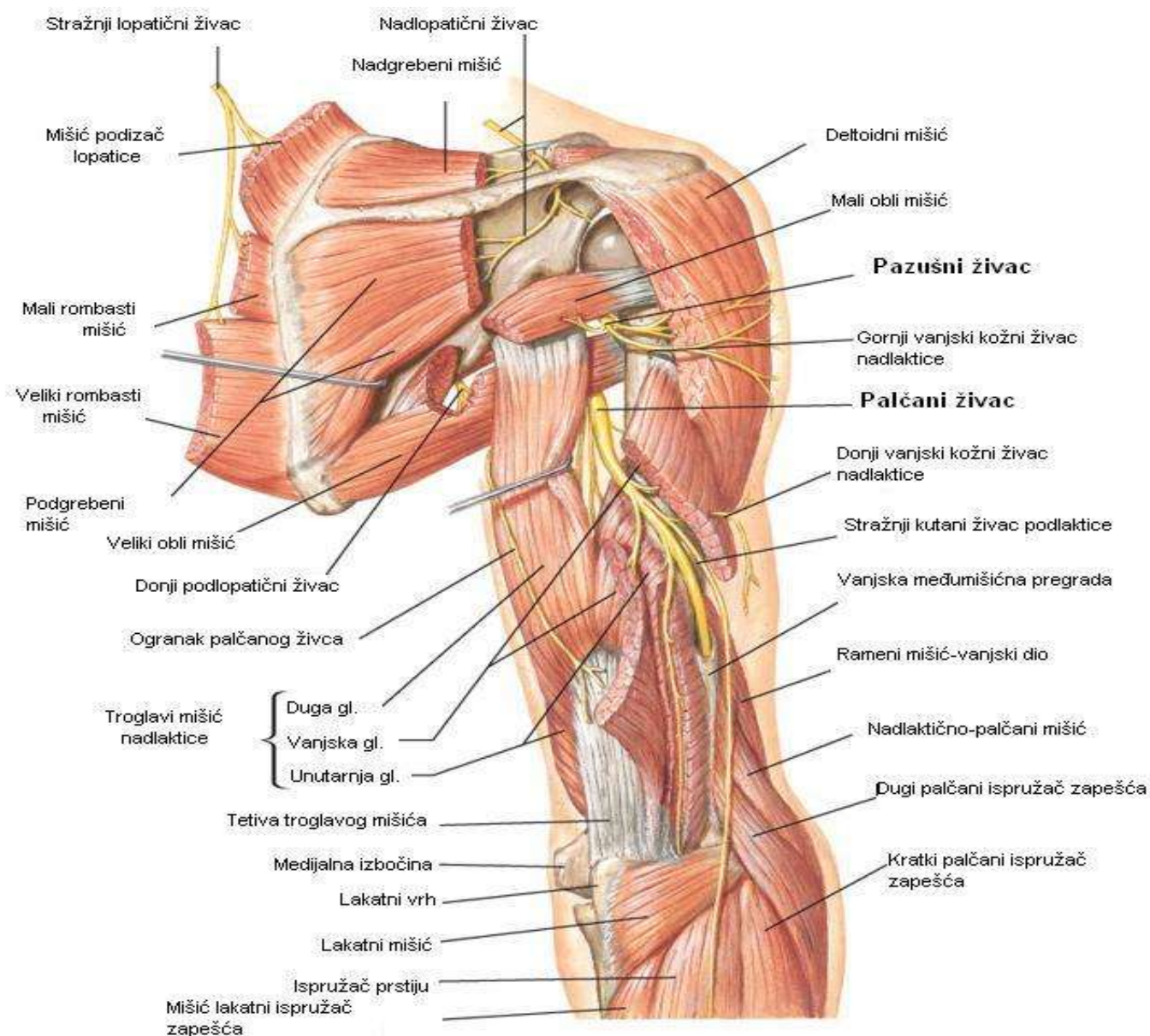
Pazušni živac nosi motorna vlakna za inervaciju deltoidnog mišića (lat. *m. deltoides*), malog oblog mišića (lat. *m. teres minor*) i dugu glavu troglavog nadlaktičnog mišića (lat. *m. triceps brachii*). Pazušni živac nosi osjetne informacije iz ramenog zgloba kao i iz kože koja pokriva donju polovicu deltoidnog mišića.

Prednje grane inerviraju:

- deltoidni mišić (motorna inervacija)
- kožu koja pokriva donju trećinu deltoidnog mišića

Stražnje grane inerviraju:

- stražnji dio deltoidnog mišića
- mali obli mišić
- kožu gornjih dviju trećina stražnjeg dijela deltoidnog mišića i kožu koja pokriva dugu glavu troglavog mišića nadlaktice



Slika 9. Pazušni živac

(Preuzeto iz <http://www.netterimages.com4792-0550x0475.jpg>; prevedeno na hrvatski jezik, SLIKA KAO U IZVORNIKU)

## 2. CILJ RADA I HIPOTEZA

### 2.1. Problematika istraživanja

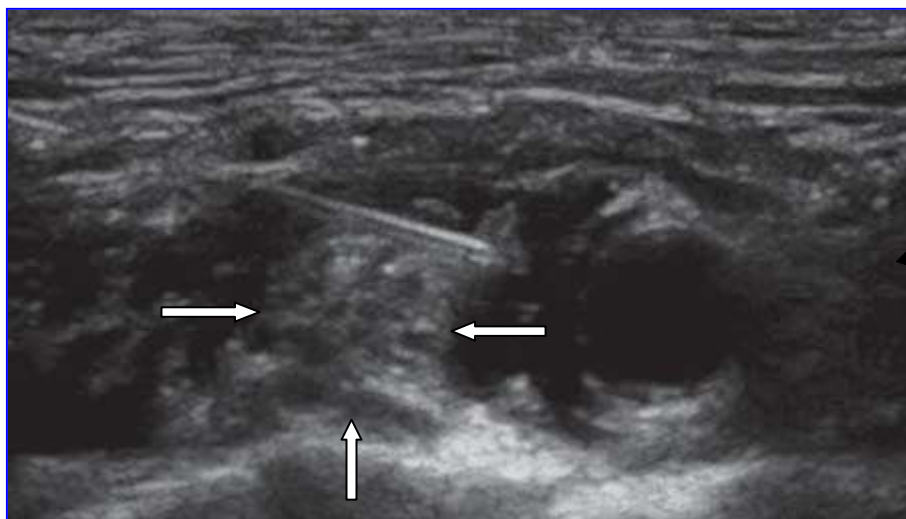
Regionalne anesteziološke tehnike, a osobito periferni živčani blokovi često su primjenjivane tehnike tijekom kirurških procedura u pacijenata starije životne dobi (>65 godina). Starenjem se mijenja morfologija i funkcija perifernih živčanih vlakana (propadanje aksona, smanjena živčana provodljivost)<sup>51</sup>, što uz promijenjenu farmakodinamiku i farmakokinetiku lokalnih anestetika mijenja njihov klinički profil čineći pacijente starije životne dobi osobito osjetljivim na njegovo djelovanje<sup>52 53</sup>.

Visokorezolucijska ultrasonografija je tehnika koja se u anesteziji upotrebljava za slikovno prikazivanje živaca i živčanih spletova i omogućava prikaz ramenog spleta u cijelom njegovu tijeku. Upotrebom linearne ultrazvučne sonde, podjeljci (lat. *divisio*) ramenog spleta u supraklavikularnoj regiji vide se kao hipoehogeni čvorovi varijabilne veličine, poput nakupine grozdova, pozicionirani s vanjske strane (lateralno) i iznad (kranijalno) podključne arterije (Slika 10).

Kada se ultrasonografski podjeljci ramenog spleta prikažu u svojoj kratkoj osi (engl. *short axis view*), moguće je izmjeriti površinu poprečnog presjeka (engl. *CSA, cross-sectional area*) ramenog spleta (Slika 11).

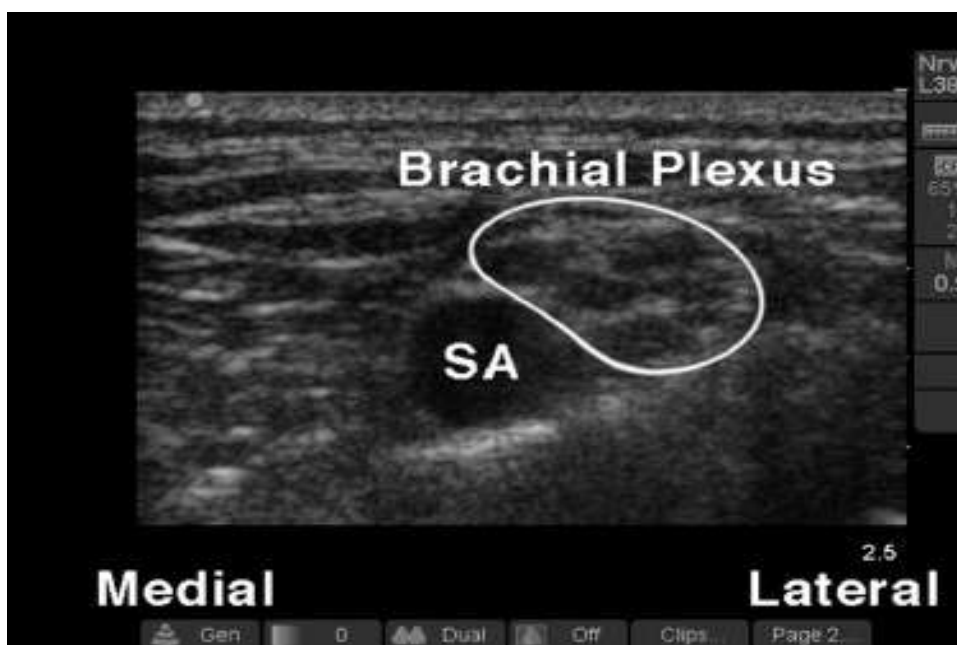
Budući da su Silvestri i suradnici<sup>54</sup> dokazali da periferni živci imaju tipičan ultrasonografski model prikazivanja koji korelira s histološkom strukturom te omogućava razlikovanje između živaca i tetiva, strukturne promjene ramenog spleta mogu se validirati mjerenjem CSA.

Sagitalna rekonstrukcija pozicije i anatomskih odnosa ramenog spleta i okolnih koštanih i žilnih struktura prikazana je na Slici 12., gdje možemo uočiti da je rameni splet u vrlo bliskom kontaktu s podključnom arterijom koja se nalazi na prvom rebro, kao i s priležećom parijetalnom pleurom.



Slika 10. Ultrazvučni prikaz ramenog spleta u supraklavikularnoj regiji

Rameni splet označen strelicama, a neposredno iznad njih prikazana je punkcijska igla u cijelom svom tijeku (*in-plane* tehnika).

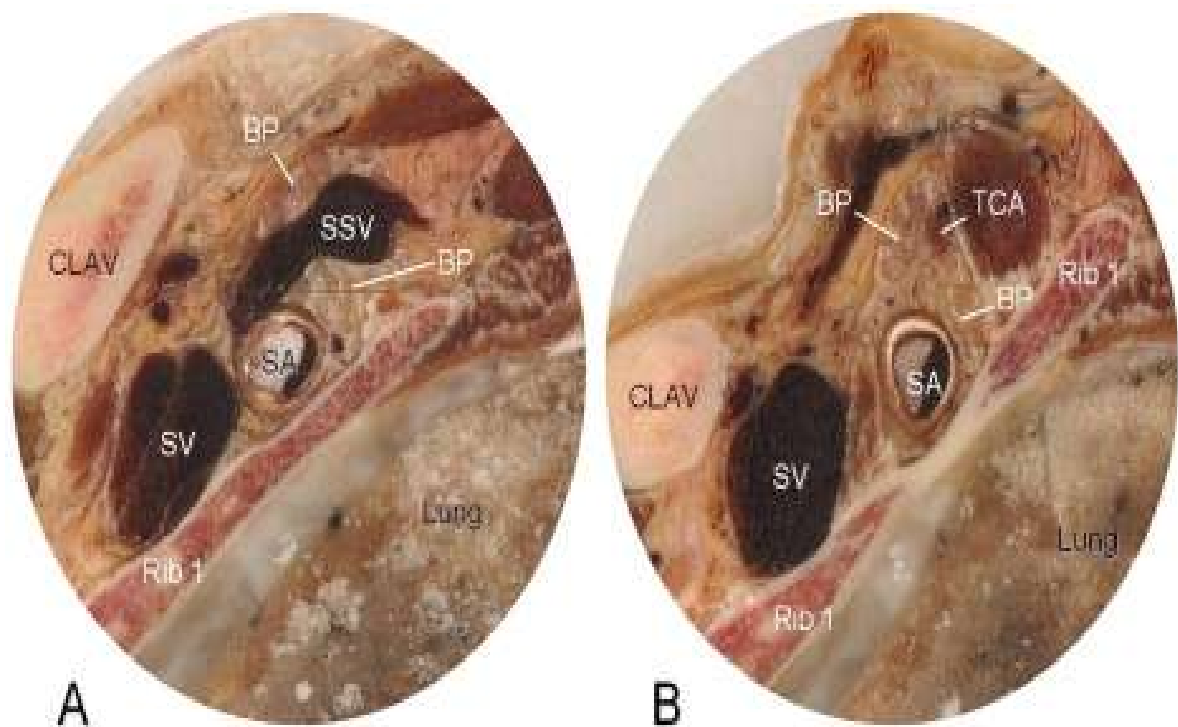


Slika 11. Površina poprečnog presjeka ramenog spleta (CSA- cross sectional area)

Označena površina predstavlja CSA ramenog spleta u supraklavikularnoj regiji.

SA - podključna arterija (engl. *subclavian artery*)

(Preuzeto iz: <http://dx.doi.org/10.1016/j.ajem.2007.09.011>, SLIKA KAO U IZVORNIKU)



Slika 12. Sagitalna rekonstrukcija ramenog spleta (engl. *brachial plexus, BP*) u supraklavikularnoj regiji.

Rameni splet nalazi se u neposrednoj blizini podključne arterije, s njezine vanjske (lateralne) strane, na prvom rebru. Sagitalnim presjekom ramenog spleta vidljivo je da nadlopatična vena (Slika A) i poprečna vratna arterija (Slika B) presijecaju njegov tijek.

SSV - nadlopatična vena (engl. *suprascapular vein*)

TCA - poprečna vratna arterija (engl. *transverse cervical artery*)

CLAV - ključna kost (engl. *clavicle*)

SA/ SV - podključna arterija/vena ( engl. *subclavian artery/ subclavian vein*)

(Preuzeto iz: Gerbrand J. Groen et all. *Brachial plexus sonoanatomy explained by multiplanar reformatting of digitized anatomy. European Journal of Pain Supplements 2010;4:303-331., SLIKA KAO U IZVORNIKU*)

S obzirom da je volumen lokalnog anestetika glavna odrednica uspješnosti živčanog bloka, dosadašnje studije i važne studije općenito izrađene su tako da je upravo volumen lokalnog anestetika osnovna varijabla u analizi uspješnosti perifernih blokova <sup>55-57</sup>.

Efektivna doza (volumen) lokalnog anestetika predstavlja količinu (volumen) anestetika koja će prouzročiti željeni efekt. Kada je riječ o supraklavikularnom bloku ramenog spleta, željeni efekt je uspješan blok, tj. senzomotorna blokada u inervacijskom području završnih živaca ramenog spleta (mišićno-koštani, palčani, lakatni, središnji živac).

Srednja efektivna doza (engl. *ED<sub>50</sub>, effective dose*) jest doza koja će izazvati željeni efekt u 50% ispitivane populacije, a maksimalna efektivna doza jest doza koja će izazvati željeni efekt u 95% ispitivane populacije (*ED<sub>95</sub>*) te je predmet interesa kliničara.

Pod pretpostavkom jednake uspješnosti bloka ramenog spleta pod kontrolom ultrazvuka u starijih ispitanika, ali izvedeno s manjim volumenom lokalnog anestetika u usporedbi s mlađim ispitanicima, na Odjelu za anesteziologiju Kliničke bolnice Merkur proveli smo pilot istraživanje u kojemu smo mjerili i uspoređivali CSA ramenog spleta u supraklavikularnoj regiji među dvjema dobno različitim skupinama ispitanika (<45 godina i >70 godina). Utvrđena je značajna razlika u CSA ( $0.91 \pm 0.13 \text{ cm}^2$  u mlađih naspram  $0.60 \pm 0.08 \text{ cm}^2$  u starijih ispitanika,  $P < 0.001$ ), a jednaka uspješnost senzornih blokova ramenog spleta. Značajnost u razlici između CSA ramenog spleta između starijih i mlađih ispitanika objašnjena je involucijom ramenog spleta starijih osoba u sklopu generaliziranih involutivnih promjena perifernog živčanog sustava. Navedeno smo istraživanje prezentirali na kongresu Euroanesthesia (Amsterdam, 2011.) i objavljeno je kao Kongresno priopćenje <sup>58</sup>, čime smo postali prvi autori koji su objavili podatak o CSA ramenog spleta u populaciji starijoj od 65 godina jer u današnjoj literaturi postoje podatci o CSA ramenog spleta u supraklavikularnoj regiji, ali za mlađu dobnu populaciju <sup>59</sup>.

Literaturnim uvidom u objavljene radove o volumenu lokalnog anestetika koji je potreban za uspješan supraklavikularni blok ramenog spleta pod kontrolom ultrazvuka pronađena su tri rada: rad o srednjem efektivnom volumenu lokalnog anestetika za ultrazvučno vođen supraklavikularni blok na populaciji srednje životne dobi <sup>55</sup>, rad o utjecaju indeksa tjelesne mase na srednji efektivni volumen lokalnog anestetika <sup>60</sup> te rad Trana i suradnika <sup>61</sup>. Sukladno našem otkriću u pilot istraživanju o negativnoj korelaciji dobi i CSA ramenog spleta u supraklavikularnoj regiji uslijed generaliziranih involutivnih promjena, a uzimajući u obzir specifičnost farmakodinamike i farmakokinetike lokalnog anestetika u starijih osoba, smatramo da poznati podatci o 50% i 95% efektivnoj dozi (volumenu) lokalnog anestetika za uspješan ultrazvukom vođen supraklavikularni blok ramenog

spleta, dobiveni iz istraživanaj populacije mlađih ispitanika, ne mogu biti primjenjivi na tako specifičnu, stariju populaciju. Stoga današnja literatura ne sadrži podatke o utjecaju starije životne dobi na karakteristike senzornog bloka kao ni podatke o srednjem i maksimalnom volumenu lokalnog anestetika za supraklavikularni blok ramenog spleta pod kontrolom ultrazvuka u navedenoj populaciji.

## **2.2. Glavni cilj**

Glavni cilj istraživanja jest pronaći koliki je potreban srednji ( $ED_{50}$ ) i maksimalni ( $ED_{95}$ ) efektivni volumen lokalnog anestetika u starijoj životnoj dobi (osobe starije od 65 godina) s obzirom na različite anatomske-funkcionalne značajke ramenog spleta u odnosu na ispitanike srednje odrasle dobi (mlađi od 45 godina), što do sada nije sustavno istraživano.



### **2.3. Sporedni ciljevi**

Iz predloženog glavnog cilja proizlaze sljedeći podciljevi:

- 1) Ispitati razliku između mlađih (<45 godina) i starijih (>65 godina) ispitanika u potrebnom srednjem efektivnom volumenu lokalnog anestetika s obzirom na razliku u poprečnom presjeku ramenog spleta (CSA).
- 2) Ispitati razlike u povezanosti CSA ramenog spleta i efektivnog volumena anestetika u ispitanika različite dobi (starijih od 65 i mlađih od 45 godina).
- 3) Utvrditi razlike u vremenu početka i trajanje senzornog bloka kod četiri završna živca ramenog spleta.
- 4) Ispitati kvalitetu intraoperacijske analgezije subjektivnom procjenom intenziteta boli.

## **2.4. Hipoteza**

Pretpostavka je da će srednji ( $ED_{50}$ ) i maksimalni ( $ED_{95}$ ) efektivni volumen lokalnog anestetika u starijoj životnoj dobi biti manji u odnosu na ispitanike srednje odrasle dobi sukladno očekivanim involutivnim promjenama ramenog spleta u starijih.

### 3. ISPITANICI I POSTUPCI

#### 3.1. Etička načela

Na Odjelu anesteziologije i intenzivnog liječenja Kliničke bolnice Merkur, u razdoblju od studenog 2011. do rujna 2012. godine, provedeno je prospektivno istraživanje koje je uključilo dvije dobno različite skupine ispitanika kojima su operativni zahvati u području gornjeg ekstremiteta obavljani u supraklavikularnom bloku ramenog spleta pod kontrolom ultrazvuka: uzorak ispitanika (>65 godina) te kontrolna skupina (<45 godina), ukupno 44 ispitanika (22 ispitanika po skupini). Za provođenje navedenog istraživanja dobivena je suglasnost Etičkog povjerenstva Kliničke bolnice Merkur (22. rujna 2011., broj protokola 5825). Ispitanicima je, na njima razumljiv način, objašnjeno ustrojstvo istraživanja, nakon čega su potpisali Informativni pristanak.

Prije nego što je prvi ispitanik uključen u studiju, kliničko istraživanje je zapisano u svjetskom registru kliničkih pokusa Clinical Trials.gov u Nacionalnoj medicinskoj knjižnici Nacionalnog instituta za zdravlje Sjedinjenih Američkih Država te je izdan registracijski broj NCT01467596 (<http://ClinicalTrials.gov/show/NCT01467596>).

Navedeno istraživanje je prihvaćeno i objavljeno u časopisu *Acta Anaesthesiologica Scandinavica* (Jadranka Pavičić Šarić, Vinko Vidjak, Katarina Tomulić, Jelena Zenko. *Effects of age on minimum effective volume of local anesthetic for ultrasound-guided supraclavicular brachial plexus block*. *Acta Anesthesiol Scand* 2013; 57: 761-766.)

### 3.2. Ispitanici i postupci

Studija je obuhvatila ispitanike navedenih dobi u kojih je anestezija za operacijske zahvate u području gornjeg ekstremiteta obavljena putem supraklavikularnog bloka ramenog spleta, pod kontrolom ultrazvuka. Kriteriji uključenja u istraživanje bili su odgovarajuća dob (<45, >65 godina), ASA status I - III, pristanak na navedeni blok te jasna ultrazvukom prikazana anatomija ramenog spleta. Kriteriji isključenja bili su nejasnoća ili nemogućnost ultrazvučne vizualizacije ramenog spleta, neurološke ili neuromuskularne bolesti ispitanika, alergija na lokalne anestetike te  $BMI > 35 \text{ kg m}^{-2}$ . Ispitanici su odabirani sekvencijalnom alokacijom, a inicijalni volumen lokalnog anestetika (mješavina 0.5% levobupivakaina i 2% lidokaina, omjer 1:1) u prvog je ispitanika bio 30 ml te je, ovisno o ishodu (uspješan ili neuspješan blok); sljedeći ispitanik dobio je 5 ml manje (uspješan blok) ili 5 ml više lokalnog anestetika (neuspješan blok) u odnosu na prethodnog ispitanika. Efektivni volumen lokalnog anestetika potreban za uspješan blok u 50% ispitanika određen je Dixonovom i Masseyjevom *up-and-down* metodom, a logističkim regresijskim modelom određen je efektivni volumen uspješan u 95% ispitanika. Navedeni blokovi izvođeni su ultrazvučnim aparatom (Nemio Toshiba Medical System Inc 2001, Tokyo, Japan) te linearnom sondom 12 Mhz. Color Doppler mod korišten je za razlikovanje podjeljaka spleta od manjih žilnih struktura<sup>62</sup>. Izvođenje supraklavikularnog bloka ramenog spleta obavljeno je u ležećem položaju ispitanika, s glavom okrenutom suprotno od gornjeg ekstremiteta koji je trebao biti anesteziran. Ultrazvučna sonda, zaštićena sterilnom ovojnicom, postavljena je paralelno s ključnom kosti, u kosoj ravnini jer takav položaj sonde daje optimalan prikaz podjeljaka ramenog spleta koji u navedenoj regiji izgledaju kao nakupina grozdova, smještenih s vanjske (lateralne) strane te dijelom iznad podključne arterije, koja je pozicionirana na prvom rebru. Nakon preciznog i jasnog prikaza ramenog spleta te okolnih struktura u supraklavikularnoj regiji, podjeljci ramenog spleta prikazani su u svojoj kratkoj osi (engl. *short axis view*), a putem inkorporirane programske podrške izmjerena je površina poprečnog presjeka (CSA, *cross-sectional area*), na isti način u svakog ispitanika. Za potrebe statističke analize uzeta je aritmetička sredina nakon što su učinjena tri uzastopna mjerenja.

Potom se pristupilo ubrizgavanju lokalnog anestetika u neposrednoj okolini podjeljaka ramenog spleta, u realnom vremenu. Svim je ispitanicima neposredno prije početka izvođenja navedenog bloka ordinirano 25 mcg fentanila intravenskim putem kako bi punkcijski manevri bili praćeni sustavnom analgezijom, a za izvođenje bloka rabljena je traumatska 25

G spinalna igla (90 mm, model Quincke, Vygon, Ecoen, Francuska). Nakon sterilnog pranja punkcijskog mjesta i ponovnog ultrazvučnog prikaza ramenog spleta, vrh punkcijske igle prikazan je u njegovoj neposrednoj blizini, primjenom *in-plane* tehnike (igla postavljena usporedno sa snopom ultrazvučnih zraka) te je ubrizgan lokalni anestetik. Volumen lokalnog anestetika bio je unaprijed zadan, prema metodologiji studije. Prvom ispitaniku u objema skupinama ubrizgano je 30 ml lokalnog anestetika, a sljedećem ispitaniku ubrizgan je volumen uvećan za 5 ml u slučaju neuspješnog senzornog bloka u nekom od četiri završna živca ramenog spleta. Ukoliko je pak nastupio uspješan senzorni blok u svim završnim živcima spleta, sljedećem je ispitaniku ubrizgan volumen lokalnog anestetika umanjen za 5 ml. Slijed je nastavljen do ukupno 22 ispitanika po navedenim skupinama, shodno prethodnom izračunu potrebne veličine uzorka koja opravdava snagu testa od 80%. Volumen lokalnog anestetika ubrizgan je frakcionirano- polovina volumena aplicirana je tehnikom „*pocket corner*“, tj. u kut što ga čine podključna arterija i prvo rebro<sup>63</sup>, a rameni splet se nalazio neposredno iznad vrha igle. Druga polovina volumena lokalnog anestetika ubrizgana je prema gornjem dijelu ramenog spleta nakon što je promijenjen smjer igle. Procjenu uspješnosti razvijenog bloka obavljala je osoba koja nije znala koliki je volumen ubrizgan (maskiranje) na način da se kao referentnom točkom za usporedbu i procjenu senzornog bloka služila drugom rukom. Svakih pet minuta tijekom prvih 30 minuta testiran je osjet na bol (ubod hipodermnom iglom) i hladnoću (dodir ohlađenom tekućinom) u inervacijskom području središnjeg, lakatnog, palčanog i mišićno-kožnog živca te je zabilježeno vrijeme početka i duljina trajanja senzornog bloka (u 30-minutnim vremenskim intervalima nakon završetka kirurškog postupka) za svaki navedeni živac. Senzorni blok mišićno-kožnog, lakatnog, središnjeg i palčanog živca procijenjen je na vanjskoj (lateralnoj) strani podlaktice, unutrašnjoj (volarnoj) strani petog prsta, unutrašnjoj (volarnoj) strani kažiprsta i vanjskoj (dorzalnoj) strani prvih dvaju prstiju. Vrijeme od kojega smo računali duljinu trajanja senzornog bloka (nulto vrijeme) bilo je vrijeme završetka ubrizgavanja lokalnog anestetika. Ukoliko nije postojala bolnost u inervacijskom području testiranih živaca 30 minuta nakon završetka izvođenja bloka, blok je bio ocijenjen uspješnim. Ukoliko je postojala bolnost i nakon 30 minuta od završetka izvođenja bloka u inervacijskom području bilo kojeg od testiranih živaca, blok je bio proglašen neuspješnim. Ispitanicima s neuspješnim senzornim blokom ramenog spleta suplementiran je lokalni anestetik tako da je ubrizgano dodatnih 10-15 ml lokalnog anestetika u neposrednoj okolini ramenog spleta pod kontrolom ultrazvuka ili je lokalnim anestetikom infiltrirano operacijsko područje s ciljem postizanja kirurške anestezije.

Procjena kvalitete intraoperacijske analgezije obavljena je putem 10 cm-ske vizualne analogne skale boli (VAS) svakih 10 minuta tijekom operacijskog zahvata, i to samo ispitanicima koji su imali uspješan senzorni blok po studijskom protokolu (ispitanici u kojih je učinjena suplementacija lokalnog anestetika bilo dodatnim volumenom lokalnog anestetika oko ramenog spleta ili infiltracijom u operacijskom području, nisu bili uključeni u analizu intraoperacijske analgezije). Vizualna analogna skala je linija dužine 10 cm na čijim su krajevima označeni ekstremi boli (0, bez boli – 10, nepodnošljiva bol), a bolesnik treba označiti mjesto na liniji koje odgovara intenzitetu boli koju osjeća. Skala se boduje mjerenjem udaljenosti od točke „odsutnosti boli“ do točke koju je bolesnik označio. Vrijednost VAS < 3 definirana je kao blaga bol; VAS od 4-6 umjerena bol; VAS od 7-8 teška bol; vrijednost 9 i 10 nepodnošljiva bol. Ispitanicima s vrijednostima VAS > 3 intraoperativno je ordiniran analgetik (Fentanil, 25 mcg intravenskim putem). Postupak je ponavljan do postizanja vrijednosti VAS < 3.

### 3.3. Statistička rasčlamba

Efektivni volumen lokalnog anestetika potreban za uspješan blok u 50% ispitanika određen je Dixon i Massey *up-and-down metodom*, a logističkim regresijskim modelom određen je efektivni volumen uspješan u 95% ispitanika.

Kako bi se utvrdio ED<sub>50</sub> i njegov 95% interval pouzdanosti (CI), samo neuspješni blokovi su upotrebljavani u empirijskoj formuli Dixon i Masseyja za veliki uzorak<sup>64 65</sup>:

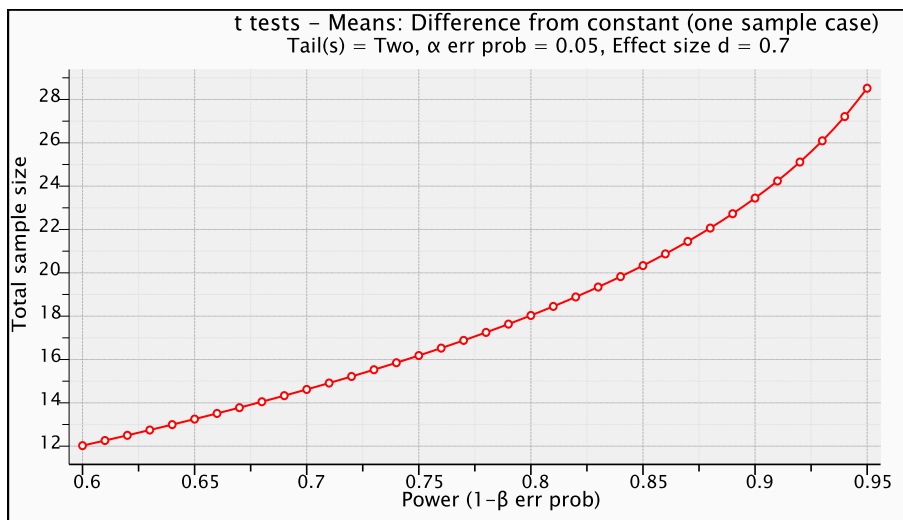
$$x = (\sum f_i x_i / n) + d / 2$$

( $x$  je ED<sub>50</sub>;  $x_i$  je volumen lokalnog anestetika;  $f_i$  je učestalost uspješnih ili neuspješnih senzornih blokova povezanih s apliciranim volumenom lokalnog anestetika;  $n$  je ukupan broj ispitanika s uspješnim ili neuspješnim blokom;  $d$  je volumni interval koji iznosi 5 mL).

U statističkoj obradi podataka kao deskriptivne mjere upotrebljavali smo aritmetičke sredine (standardna devijacija) ili medijan (raspon) za normalno raspodijeljene kontinuirane varijable. Normalitet raspodjela provjeren je Kolmogorov-Smirnovljevim testom.

Izračun veličine potrebnog uzorka temelji se na rezultatima preliminarne studije. Budući da su naši preliminarni podaci pokazali jednaku učinkovitost supraklavikularnog bloka ramenog spleta pod kontrolom ultrazvuka unatoč 35% smanjenju volumena apliciranog lokalnog anestetika u starijih osoba, pretpostavili smo također najmanje 30% smanjenje ED<sub>50</sub> lokalnog anestetika u starijih bolesnika. Temeljem navedene pretpostavke očekivali smo ED<sub>50</sub> od 16 ml, tj. 30% manje od 23 ml, što je vrijednost ED<sub>50</sub> u srednje dobnoj populaciji<sup>55</sup>, s procijenjenom SD od 10 ml. Navedena je volumna razlika također i klinički značajna (veličina učinka,  $d=0.7$ ). Za snagu testa od 80% i razinu značajnosti  $\alpha$  od 0.05 za provedbu studije potrebno je najmanje 19 ispitanika po testiranim skupinama. Budući da je u istraživanju upotrebljavana *up-and-down metoda* kako bi se predvidjela granična vrijednost koja bi bila uspješna u najmanje 50% ispitanika kod kojih je primijenjen blok, dodatno smo primijenili Dixon i Masseyjev pristup za izračun veličine uzorka. Dakle, pod spomenutom pretpostavkom srednjeg volumena (SD) od 16 ml (SD=10 ml) i pretpostavljenom vrijednošću greške aritmetičke sredine od 3.3 ml (SEM), veličina uzorka potrebna za izračun ED<sub>50</sub> izračunava se iz jednadžbe  $2(SD/SEM)^2$ . Stoga, prema navedenom izračunu, za snagu testa od 80% i razinu značajnosti  $\alpha$  od 0.05, za provedbu studije potrebno je najmanje 22 ispitanika

po testiranim skupinama. S obzirom da je to bio veći broj potrebnih ispitanika, u studiju smo ih uključili po 22 za svaku skupinu, ukupno 44 ispitanika (Slika 13.).



Slika 13. Grafikon izračuna veličine uzorka

Podatci su u daljnjoj obradi analizirani logističkim regresijskim modelom kako bi se ustanovila efektivna doza lokalnog anestetika koja je uspješna u 95% ispitanika ( $ED_{95}$ ).

U statističkoj analizi usporedbi aritmetičkih sredina upotrebljavan je *t-test* za nezavisne uzorke s Welchovom korekcijom jer smo pretpostavili nejednakost varijanci.

Povezanost CSA ramenog spleta i efektivnog volumena anestetika, odnosno dobi i efektivnog volumena prikazana je odgovarajućim regresijskim modelima. Za klinički značajne koeficijente regresije uzete su vrijednosti veće od 0.5.

Usporedba kvalitete intraoperacijske analgezije među testiranim skupinama ispitanika rađena je *Fisher exact testom*.

U statističkim izračunima upotrebljavan je softverski paket StatSoft, Inc (2011), Statistica, verzija 9.1, (2300 East 14. Street, Tulsa, OK 74104 USA).



### 3. REZULTATI

Od 52 ispitanika koji su inicijalno probrani za istraživanje, dva su ispitanika odbila sudjelovati u istraživanju, a šestoro ispitanika nije zadovoljio kriterije uključenja (šećerna bolest). Dakle, ukupno su 44 ispitanika završila studijski protokol (22 ispitanika po skupini). Tablica 4 prikazuje osnovna obilježja ispitanika.

Tablica 4. Osnovna obilježja ispitanika

	Uzorak ispitanika (n=22)	Kontrolna skupina (n=22)
Dob, (godine)	*74.7 ± 7.1	41.6 ± 5.9
	<sup>∞</sup> 72	44
BMI, (kg/m <sup>2</sup> )	26.5 ± 3.5	25.9 ± 2.9
M/Ž, (n)	8/14	13/9
ASA I/II/III/IV, (n)	0/5/14/3	7/14/1/0
L/R, (n)	13/9	8/14
Duljina operacije, (min)	76.1 ± 33.9	89.6 ± 33.8

Podatci (dob) su prezentirani kao \*aritmetička sredina ± SD ili <sup>∞</sup> medijan.

Podatci (M/Ž; ASA; L/R) su prezentirani kao broj ispitanika (n).

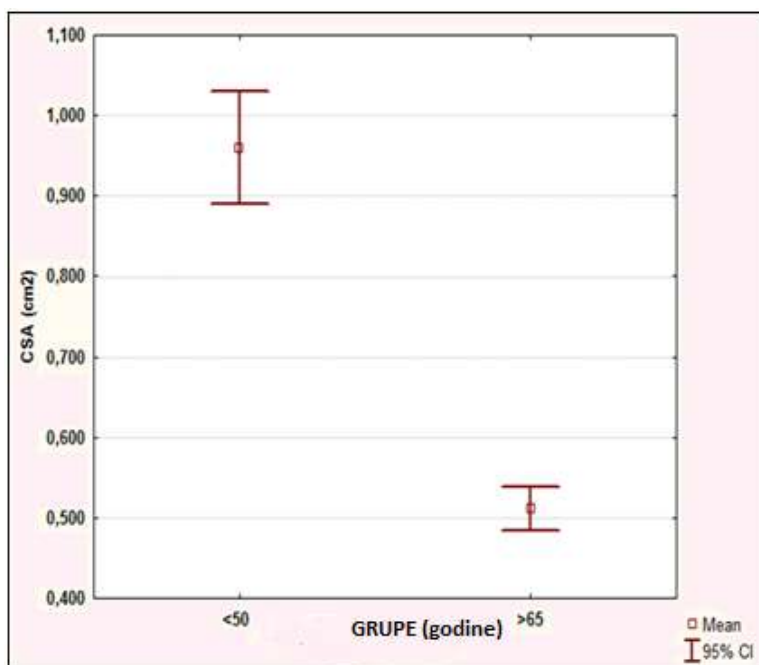
BMI - indeks tjelesne mase

M/Ž - muškarci/žene

ASA - American Society of Anesthesiologists Physical Status

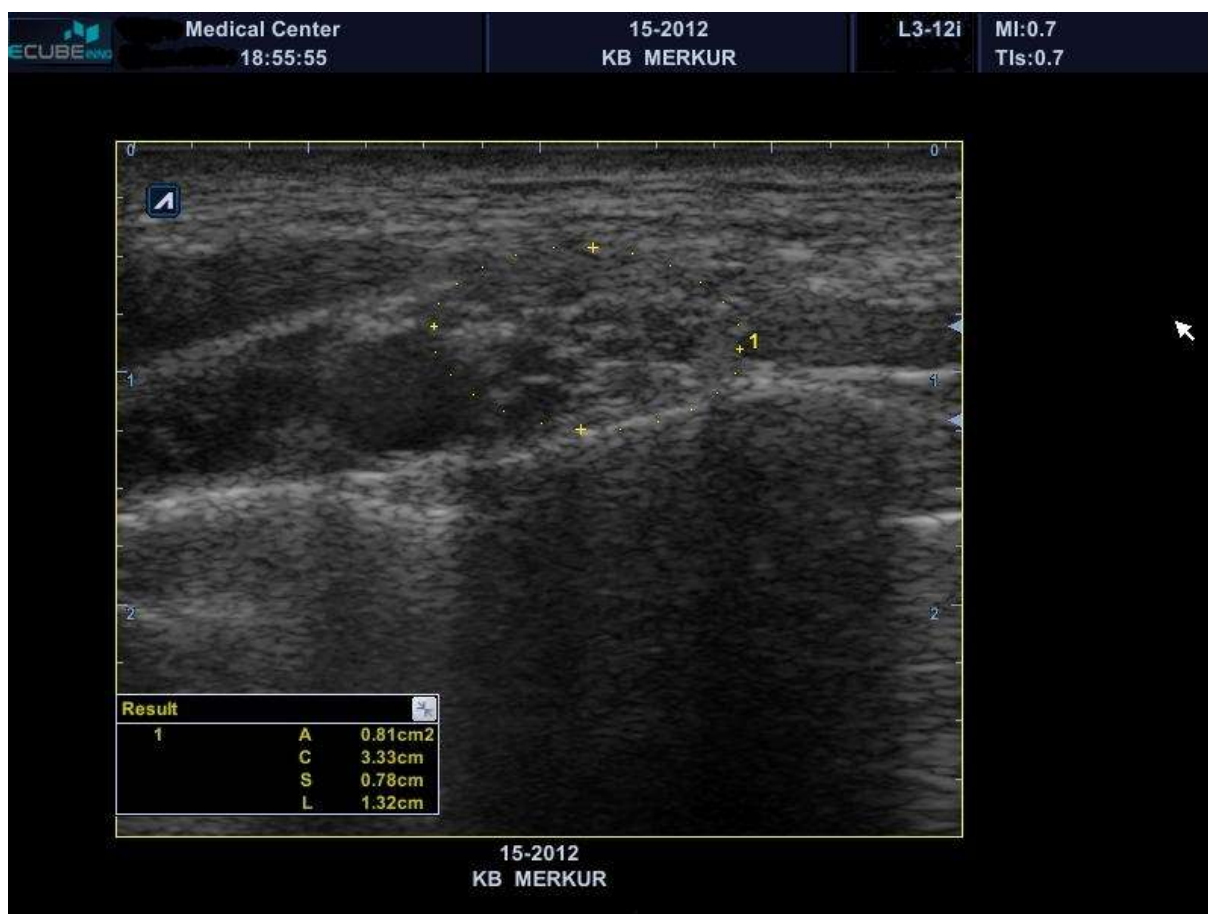L/R, - lijeva ruka/desna ruka

U svih je ispitanika dobiven visoko kvalitetni ultrazvučni prikaz ramenog spleta te okolnih struktura. Podjeljci ramenog spleta su u supraklavikularnoj regiji prikazani kao hipoehogeni čvorovi varijabilne veličine, pozicionirani s vanjske strane (lateralno) i iznad (kranijalno) podključne arterije. Linearnom sondom fiksiranom paralelno s ključnom kosti i tako da je dodiruje, napravljena su tri uzastopna mjerenja površine poprečnog presjeka ramenog spleta u supraklavikularnoj regiji, a za potrebe statističke analize uzeta je aritmetička sredina. U uvjetima navedenog istraživanja pronađena je vrijednost CSA od  $0.95 \pm 0.15 \text{ cm}^2$  u kontrolnoj skupini (<45 godina), a CSA od  $0.51 \pm 0.06 \text{ cm}^2$  u uzorku ispitanika (>65 godina), što je slikovno prikazano (Slika 14). Navedena razlika je statistički značajna ( $P < 0.001$ ).

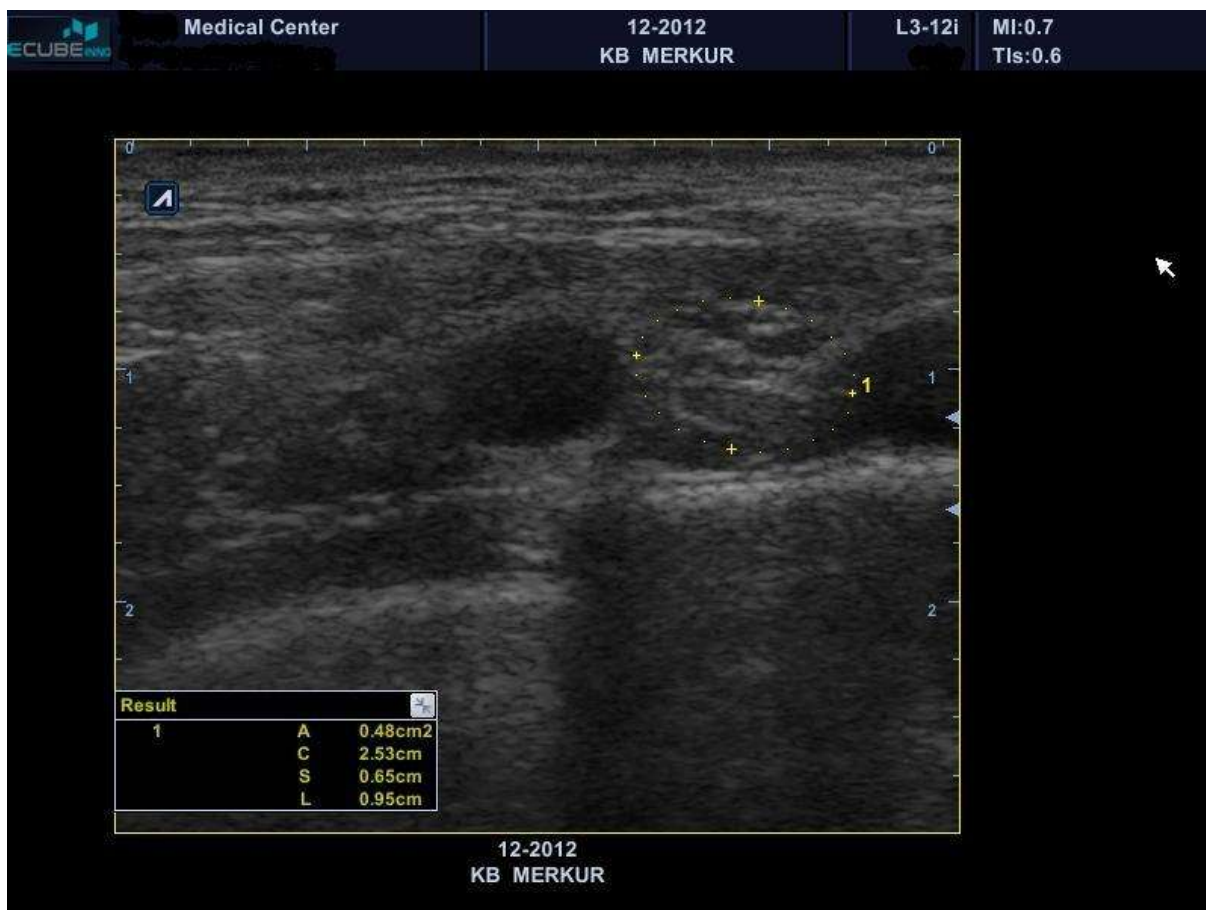

Slika 14. Prikaz razlike CSA među testiranim skupinama

Razlika u vrijednostima CSA među testiranim skupinama statistički je značajna ( $P < 0.001$ ).



Slika 15. Ultrazvučni prikaz ramenog spleta u supraklavikularnoj razini u ispitanika mlađe životne dobi. Površina poprečnog presjeka (CSA) označena je žutom isprekidanom linijom (0.81 cm<sup>2</sup>).



Slika 16. Ultrazvučni prikaz ramenog spleta u supraklavikularnoj razini u ispitanika starije životne dobi. Površina poprečnog presjeka (CSA) je označena žutom isprekidanom linijom (0.48 cm<sup>2</sup>).

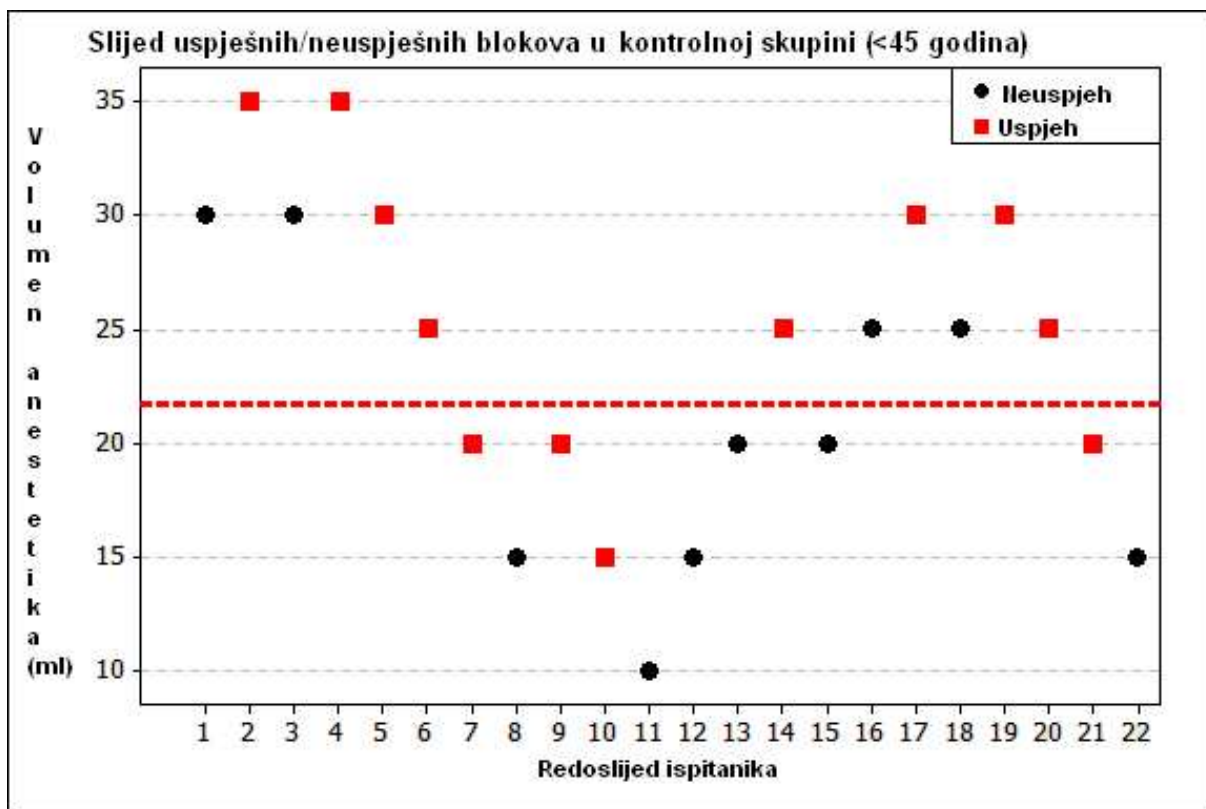
#### 4.1. Glavni cilj

ED<sub>50</sub> i njegov 95%-ni interval pouzdanosti (CI) za kontrolnu skupinu iznosi 23.0 ml (95% CI, 13.7-32.3 ml). Izračunata ED<sub>95</sub> za kontrolnu skupinu jest 44.52 ml (95% CI, 19.05-69.99 ml). Slika 17. prikazuje slijed uspješnih/neuspješnih blokova kontrolne skupine.

ED<sub>50</sub> i njegov 95%-ni interval pouzdanosti za uzorak ispitanika iznosi 11.9 ml (95% CI, 9.3-14.6 ml). Izračunata ED<sub>95</sub> za uzorak ispitanika iznosi 16.49 ml (95% CI, 12.23-20.75 ml). Slika 18. prikazuje slijed uspješnih/neuspješnih blokova u uzorku ispitanika.

Razlika između ED<sub>50</sub> uzorka ispitanika i kontrolne skupine statistički je značajna (95% CI, 1.6-20.6 ml, P=0.027). Također, razlika između ED<sub>95</sub> uzorka ispitanika i kontrolne skupine statistički je značajna (95% CI, 0.7-55.3 ml, P=0.044).

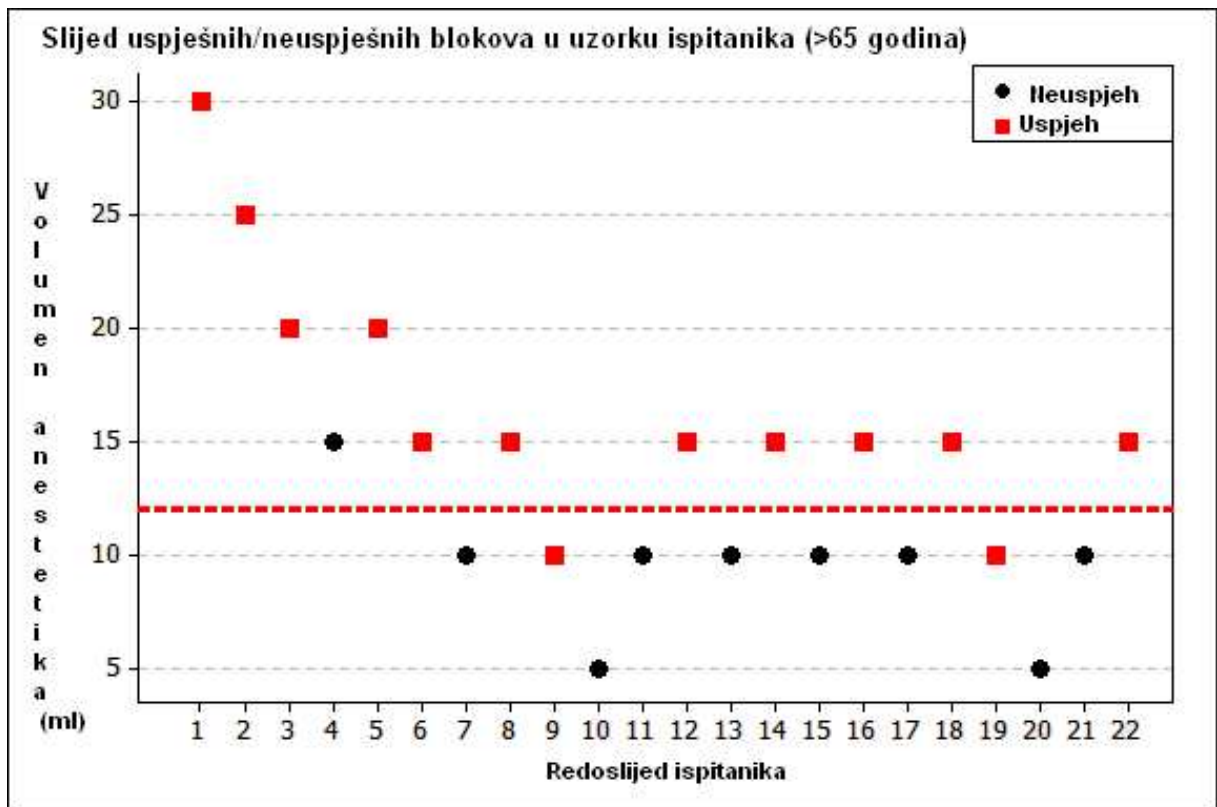
Budući da je riječ o studiji veze između doze (volumena) lokalnog anestetika i odgovora na lokalni anestetik (engl. *dose-response*), prikazujemo i omjer jačine lokalnog anestetika između testiranih skupina (engl. *potency ratio*) od 1.93 (95% CI, 1.16–2.87) koristeći se Fiellerovom metodom. Navedeni rezultat pokazuje gotovo dvostruko veći učinak iste doze lokalnog anestetika u starijoj populaciji.



Slika 17. Slijed uspješnih/neuspješnih senzornih blokova u kontrolnoj skupini (<45 godina).

Isprekidana linija označava efektivni volumen lokalnog anestetika potreban za uspješan blok u 50% ispitanika kontrolne skupine (ED<sub>50</sub>): 23 ml.

(Pavičić Šarić J. et al. *Effects of Age on Minimum Effective Volume of Local Anesthetic for Ultrasound-Guided Supraclavicular Brachial Plexus Block*. Acta Anaesthesiol Scand 2013; 57; 761-766.)



Slika 18. Slijed uspješnih/neuspješnih senzornih blokova u uzorku ispitanika (>65 godina).

Isprekidana linija označava efektivni volumen lokalnog anestetika potreban za uspješan blok u 50% uzorka ispitanika (ED<sub>50</sub>): 11.9 ml.

(Pavičić Šarić J. et al. *Effects of Age on Minimum Effective Volume of Local Anesthetic for Ultrasound-Guided Supraclavicular Brachial Plexus Block*. Acta Anaesthesiol Scand 2013; 57; 761-766.)

Volumen lokalnog anestetika koji je ubrizgan ispitanicima kontrolne grupe bio je u intervalu od 35 do 10 ml. U deset ispitanika kontrolne skupine nastupio je neuspješan senzorni blok jednog ili više završnih živaca ramenog spleta (Tablica 5). Ispitanicima s neuspješnim blokovima ubrizgano je dodatnih 10-15 ml lokalnog anestetika u neposrednoj blizini ramenog spleta (ispitanik broj 1, 8, 12, 13, 16, 22) ili je na mjestu kirurškog zahvata kirurg ubrizgao lokalni anestetik kako bi se postigla kirurška anestezija (pacijent broj 11). Preostali ispitanici s neuspješnim senzornim blokom imali su adekvatnu kiruršku anesteziju u anatomskoj distribuciji predloženog operacijskog zahvata. Stoga nikakva suplementacija lokalnog anestetika nije bila potrebna.



Tablica 5. Obilježja supraklavikularnog bloka ramenog spleta kontrolne skupine (<45 g)

Ispitanik	CSA, cm <sup>2</sup>	Kirurški zahvat	Volumen, ml	Uspjeh	Neuspjeh, živac
1	0.89	Rekonst. tetive	30	Ne	LŽ, PŽ
2	0.92	Rekonstr. rotatorne manšete	35	Da	Ø
3	1.01	Zatvaranje AV fistule *	30	Ne	LŽ
4	0.81	Zatvaranje AV fistule	35	Da	Ø
5	0.96	Rekonstr. rotatorne manšete	30	Da	Ø
6	0.79	Zatvaranje AV fistule	25	Da	Ø
7	1.02	Zatvaranje AV fistule	20	Da	Ø
8	0.82	Osteosinteza palčane kosti	15	Ne	SŽ
9	0.80	Akromioplastika	20	Da	Ø
10	0.92	Vađenje osteosint. materijala	15	Da	Ø
11	1.37	Vađenje osteosint. materijala	10	Ne	LŽ
12	0.97	Rekonstr. rotatorne manšete	15	Ne	LŽ, PŽ
13	0.97	Rekonstr. rotatorne manšete	20	Ne	PŽ
14	1.31	Osteosinteza nadlaktične kosti.	25	Da	Ø
15	1.18	Akromioplastika	20	Ne	MKŽ
16	1.10	Rekonstr. rotatorne manšete	25	Ne	PŽ
17	0.92	Osteosinteza nadlaktične kosti	30	Da	Ø
18	0.92	Zatvaranje AV fistule	25	Ne	LŽ
19	0.90	Zatvaranje AV fistule	30	Da	Ø
20	0.85	Zatvaranje AV fistule	25	Da	Ø
21	0.81	Akromioplastika	20	Da	Ø
22	0.86	Osteosinteza palčane kosti	15	Ne	PŽ

CSA (cross sectional area), površina poprečnog presjeka ramenog spleta u supraklavikularnoj regiji.

LŽ - lakatni živac

SŽ - središnji živac

PŽ - palčani živac

MKŽ - mišićno-koštani živac

\* Zatvaranje arterijsko venske fistule nakon transplantacije bubrega

Volumen lokalnog anestetika koji je ubrizgan uzorku ispitanika bio je u intervalu od 30 do 5 ml. Kod devet ispitanika navedene skupine nastupio je neuspješan senzorni blok jednog ili više završnih živaca ramenog spleta (Tablica 6). U ukupno sedam ispitanika s prijelomom nadlaktice/podlaktice u kojih je detektiran neuspješan osjetni blok injektirano je dodatnih 10-15 ml lokalnog anestetika oko ramenog spleta u supraklavikularnoj regiji s ciljem postizanja kirurške anestezije. Jednom ispitaniku kirurg je dodatno ubrizgao lokalni anestetik na mjesto predmnijevanog kirurškog zahvata (pacijent broj 10). Preostali ispitanik (broj 21) imao je adekvatnu kiruršku anesteziju u anatomskej distribuciji predloženog operacijskog zahvata, stoga nikakva suplementacija lokalnog anestetika nije bila potrebna.

Tablica 6. Obilježja supraklavikularnog bloka ramenog spleta uzorka ispitanika (>65 g)

Ispitanik	CSA, cm <sup>2</sup>	Kirurški zahvat	Volumen, ml	Uspjeh	Neuspjeh, živac
1	0.55	Osteosinteza nadlaktične kosti.	30	Da	Ø
2	0.51	Dekompresija lakatnog živca	25	Da	Ø
3	0.43	Akromioplastika	20	Da	Ø
4	0.59	Osteosinteza nadlaktične kosti.	15	Ne	LŽ
5	0.45	Osteosinteza nadlaktične kosti	20	Da	Ø
6	0.39	Osteosinteza nadlaktične kosti	15	Da	Ø
7	0.58	Osteosinteza palčane kosti	10	Ne	LŽ
8	0.51	Osteosinteza palčane kosti	15	Da	Ø
9	0.54	Dekompresija središnjeg živca	10	Da	Ø
10	0.51	Dekompresija središnjeg živca	5	Ne	PŽ, SŽ
11	0.59	Osteosinteza palčane kosti	10	Ne	LŽ, MKŽ
12	0.50	Osteosinteza lakatne kosti	15	Da	Ø
13	0.6	Osteosinteza palčane kosti	10	Ne	LŽ, PŽ
14	0.49	Osteosinteza palčane kosti	15	Da	Ø
15	0.59	Osteosinteza nadlaktične kosti	10	Ne	MKŽ
16	0.39	Akromioplastika	15	Da	Ø
17	0.55	Osteosinteza nadlaktične kosti	10	Ne	MKŽ
18	0.49	Rekonstr. rotatorne manšete	15	Da	Ø
19	0.49	Akromioplastika	10	Da	Ø
20	0.49	Osteosinteza nadlaktične kosti	5	Ne	SŽ, MKŽ
21	0.49	Akromioplastika	10	Ne	MKŽ
22	0.51	Zatvaranje AV fistule <sup>*</sup>	15	Da	Ø

CSA (cross sectional area) - površina poprečnog presjeka ramenog spleta u supraklavikularnoj regiji.

LŽ - lakatni živac

SŽ - središnji živac

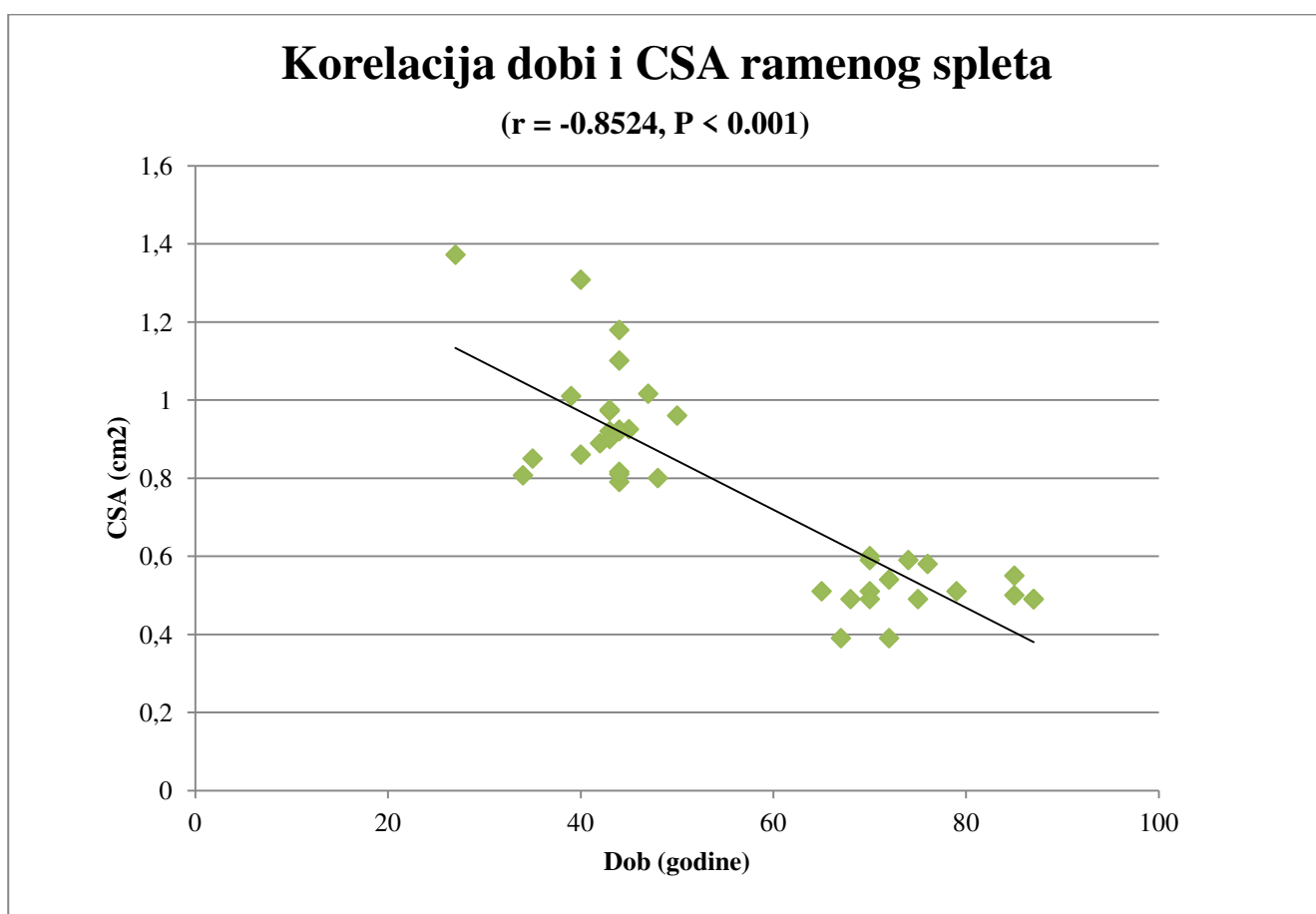
PŽ - palčani živac

MKŽ - mišićno-koštani živac

\* Zatvaranje arterijsko-venske fistule nakon transplantacije bubrega

## 4.2. Sporedni ciljevi

Vežano uz prvi sporedni cilj, tj. korelaciju životne dobi i CSA ramenog spleta u supraklavikularnoj regiji, statističkom analizom dokazana je snažna negativna korelacija životne dobi i CSA (veća dob–manji CSA). Pearsonov koeficijent korelacije je  $r = -0.8524$  te je izrazito značajan ( $P < 0.001$ ), što je vidljivo na Slici 19.



Slika 19. Korelacija dobi i CSA ramenog spleta

Statističkom analizom drugog sporednog cilja, tj. korelacije CSA i volumena lokalnog anestetika (Spearman's rank correlation) nije pronađena značajna korelacija između navedenih varijabli. Za ispitanike uzorka (>65 godina) Spearmanov koeficijent korelacije (Rho) iznosi 0.240606 (95% CI: - 0.201437 do 0.601225), dok za kontrolnu skupinu (<45 godina) iznosi -0,145851 (95% CI: - 0.534587 do 0.293825).

Treći sporedni cilj istraživanja bio je ispitati obilježja senzornog bloka, tj. početak i duljinu trajanja senzornog bloka za sva četiri završna živca ramenog spleta u testiranim skupinama.

Obilježja senzornog bloka ispitanika prikazana su u Tablici 5. i 6. Analizirano je vrijeme nastanka senzornog bloka (engl. *onset time*) za svaki završni živac ramenog spleta (Tablica 7) kao i ukupna duljina trajanja senzornog bloka po navedenim živcima u onih ispitanika u kojih je nastupio uspješan senzorni blok (Tablica 8). Ukoliko nije nastupio uspješan senzorni blok nakon 30 minuta od ubrizgavanja lokalnog anestetika, primijenjena je dodatna suplementacija lokalnog anestetika; tim ispitanicima nismo pratili duljinu senzornog bloka po testiranim živcima. Razlika u početku nastanka senzornog bloka kao i u duljini njegova trajanja između uzorka ispitanika i kontrolne skupine statistički je značajna za sve testirane živce, što je grafički prikazano na Slikama 20. i 21.

Tablica 7. Obilježja senzornog bloka

	Početak bloka (min)		N		P	95% CI (interval pouzdanosti)
	(<45 g.)	(<65 g.)	(<45 g.)	(>65g.)		
LŽ	26.5±3.5	22.5 ± 3.1	16	18	<b>0.003</b>	1.695 - 6.305
SŽ	25.0±3.3	20.2 ± 3.0	19	20	<b>0.0001</b>	2.6893 -6.8107
PŽ	25.7±4.0	20.7 ± 4.7	21	20	<b>0.0007</b>	2.248 -7.752
MKŽ	25.9±3.8	20.6 ± 4.6	21	17	<b>0.0004</b>	2.538 -8.062
+Grupa	25.8± 0.6	21.0±1.0			<b>0.0002</b>	3.352 - 6.248

Navedeni podatci predstavljaju aritmetičke sredine i standardne devijacije.

+ Grupa (aritmetička sredina duljine trajanje senzornog bloka za sva četiri završna živca)

N - broj ispitanika sa uspješnim senzornim blokom.

LŽ - lakatni živac

SŽ - središnji živac

PŽ - palčani živac

MKŽ - mišićno-koštani živac

Tablica 8. Obilježja senzornog bloka

	Duljina trajanja bloka (min) <sup>*</sup>		N P		P	95% CI (interval pouzdanosti)
	(<45 g.)	(>65 g.)	(<45g.)	(>65g.)		
LŽ	164.6±15.1	213.5 ± 25.8	12	13	<b>0.0001</b>	49.21- 84.59
SŽ	147.1±23.1	192.7 ± 27.0	12	13	<b>0.0002</b>	24.72- 66.47
PŽ	144.6±23.8	177.3± 27.1	12	13	<b>0.004</b>	11.52- 53.88
MKŽ	149.6±24.4	199.6± 26.1	12	13	<b>0.0001</b>	29.05-70.95
+Grupa	151.5±8.9	195.7 ± 28.9			<b>0.0265</b>	-81.197 -7.203

\* Analizirani su samo ispitanici s uspješnim senzornim blokovima u inervacijskom području svih četiriju završnih živaca ramenog spleta.

+ Grupa (aritmetička sredina duljine trajanje senzornog bloka za sva četiri završna živca).

Navedeni podatci predstavljaju aritmetičke sredine i standardne devijacije.

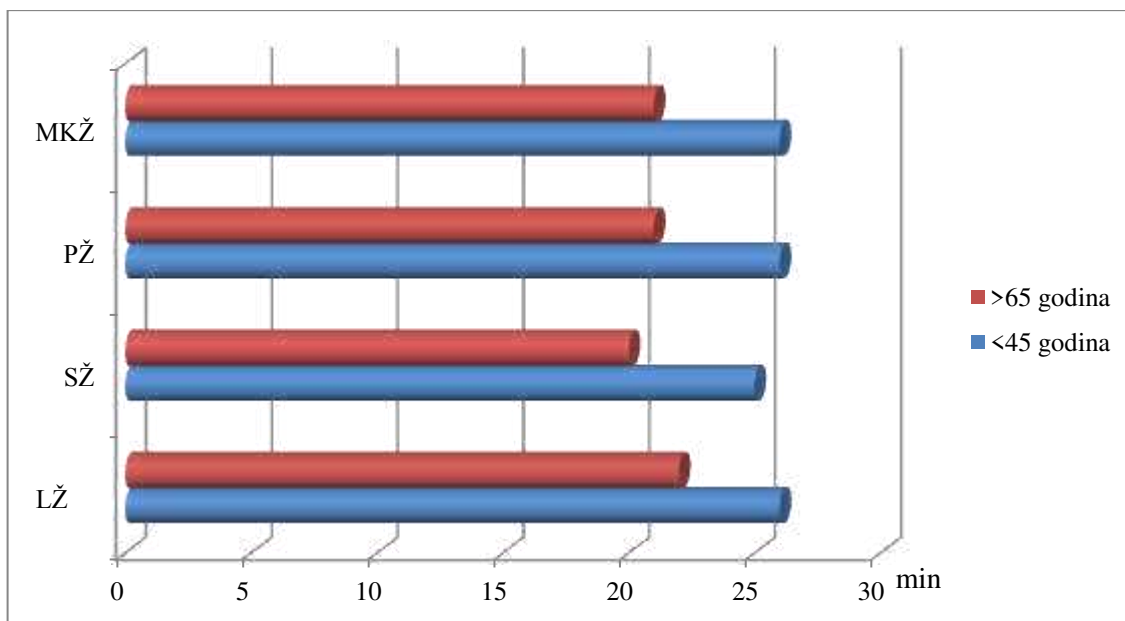
N - broj ispitanika sa uspješnim senzornim blokom.

LŽ - lakatni živac

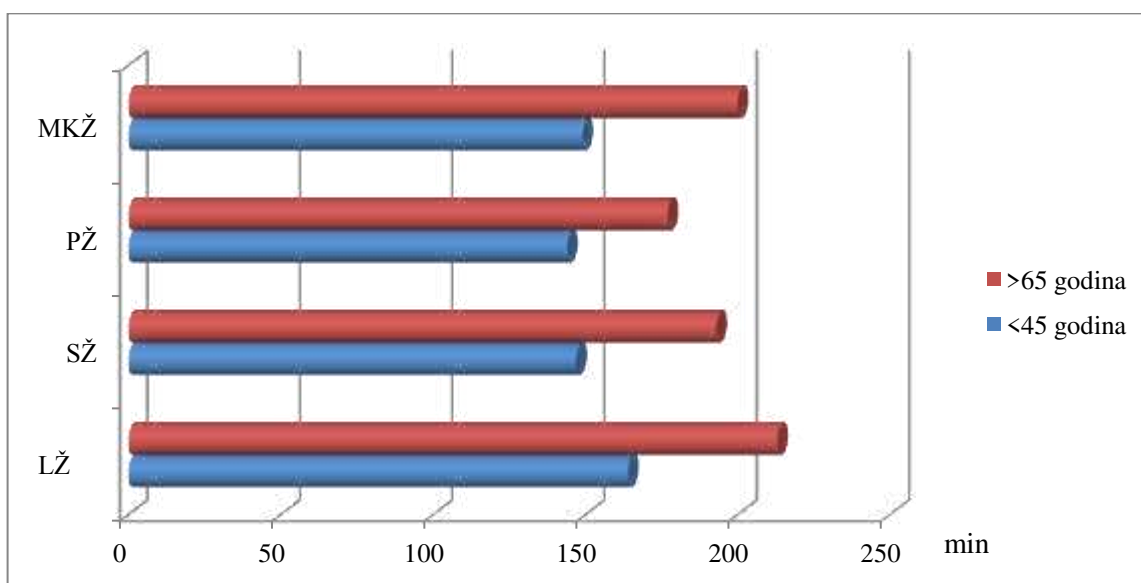
SŽ - središnji živac

PŽ - palčani živac

MKŽ - mišićno-koštani živac



Slika 20. Grafički prikaz razlika u početku nastanka senzornog bloka za završne živce ramenog spleta



Slika 21. Grafički prikaz razlika u duljini trajanja senzornog bloka za završne živce ramenog spleta



Četvrti sporedni cilj provedenog istraživanja bio je ispitati kvalitetu intraoperacijske analgezije za ispitanike s uspješnim senzornim blokom u sva četiri završna živca ramenog spleta. Kvaliteta intraoperacijske analgezije obavljena je vizualnom analognom skalom boli. Onim ispitanicima koji su odredili intenzitet boli preko vrijednosti 3, ordinirano je 25 mcg opioidnog analgetika (fentanil) intravenskim putem. Nakon 5 minuta provjeren je intenzitet boli te je ponovljeno davanje fentanila ukoliko nije postignut analgetski učinak (VAS<3). Tablica 9. prikazuje broj ispitanika po testiranim skupinama u kojih je zabilježena vrijednost VAS>3. Statistički nije bilo značajne razlike između testiranih skupina u intraoperacijskoj analgeziji (P= 0.073).

Tablica 9. Kvaliteta intraoperacijske analgezije

	Uzorak ispitanika (>65 godina) (N=13) <sup>*</sup>	Kontrolna skupina (<45 godina) (N=12) <sup>*</sup>	P
VAS >3 (broj ispitanika)	1	5	0.073

\*  
Analizirani su samo ispitanici s uspješnim senzornim blokom

Fisher exact test, 2x2 kontingencijska tablica

#### 4. RASPRAVA

Temeljem dobivenih rezultata nakon provedenog istraživanja o ED<sub>50</sub> i ED<sub>95</sub> lokalnog anestetika (mješavina 0.5% levobupivakaina i 2% lidokaina, omjer 1:1) potrebnog za supraklavikularni blok ramenog spleta pod kontrolom ultrazvuka u testiranim populacijama, u mogućnosti smo usporediti dobivene vrijednosti ED<sub>50</sub> i ED<sub>95</sub> između starijih ispitanika i ispitanika srednje životne dobi. Iako su Duggan i suradnici<sup>55</sup> objavili rad o vrijednostima ED<sub>50</sub> i ED<sub>95</sub> lokalnog anestetika za supraklavikularni blok ramenog spleta pod kontrolom ultrazvuka za ispitanike srednje životne dobi, ponovili smo sličan studijski protokol za ispitanike ove životne dobi sa svrhom vlastite kontrolne skupine. Naši rezultati za navedenu skupinu gotovo su identični rezultatima Dugganove studije jer smo odredili vrijednost ED<sub>50</sub> od 23 ml, a izračunate ED<sub>95</sub> 44 ml, a Dugganovi su rezultati za vrijednost ED<sub>50</sub> 23 ml, a ED<sub>95</sub> 42 ml. U usporedbi s dobivenim vrijednostima ED<sub>50</sub> od 11.9 ml i ED<sub>95</sub> od 16.49 ml u starijih ispitanika, jasno je da su navedeni volumeni otprilike dva puta manji kod starije populacije. Tumačenje opažene razlike može biti dvojako: navedenu razliku možemo pripisati morfološkim promjenama perifernih živaca uslijed fiziološkog procesa starenja ili povećanoj osjetljivosti starijih ispitanika na djelovanje lokalnih anestetika. Ovim istraživanjem evaluirali smo strukturne promjene ramenog spleta povezane s procesom starenja putem mjerenja CSA ramenog spleta u supraklavikularnoj regiji jer se morfologija ramenog spleta može točno i precizno analizirati zahvaljujući visoko rezolucijskoj sonografiji te uporabi linearne sonde do 12 MHz<sup>54 66 67</sup>. Današnja literatura sadrži informacije o CSA-u ramenog spleta u supraklavikularnoj regiji dobivenoj iz populacije mladih, zdravih ispitanika (29.5±9.6 godina), pa je pronađena prosječna površina od 0.96±0.07 cm<sup>2</sup><sup>59</sup>. U okviru ovog istraživanja pronašli smo slične vrijednosti navedene površine u ispitanika srednje životne dobi, tj. vrijednost CSA od 0.95±0.15 cm<sup>2</sup>. Prema našim saznanjima, do sada nitko nije objavio podatak o CSA-u ramenog spleta u populaciji starije životne dobi. Ovim istraživanjem pronađeno je da je CSA ramenog spleta u starijoj populaciji 0.51±0.06 cm<sup>2</sup>. U usporedbi s vrijednošću CSA ramenog spleta u mlađoj populaciji, vrijednost CSA starijih osoba otprilike je dva puta manja, pa smo uvjereni da je navedena razlika odraz globalnih involutivnih promjena perifernog živčanog sustava koje su zahvatile i rameni splet. Nadalje, to je sukladno s trenutnim rezultatima o približno dva puta manjem volumenu lokalnog anestetika koji je bio potreban za postizanje uspješnog senzornog bloka ramenog spleta u starijih ispitanika, s obzirom da je površina područja koje je trebalo blokirati lokalnim anestetikom dvostruko manja u usporedbi s površinom mlađih ispitanika.

U okviru ovog istraživanja dokazali smo da je ispitanicima starije životne dobi potreban manji volumen lokalnog anestetika za postizanje uspješnog senzornog bloka ramenog spleta. Vjerujemo da su navedeni rezultati od iznimne važnosti za kliničku praksu jer je sustavna toksičnost lokalnog anestetika potencijalno opasna, osobito za stariju populaciju sa smanjenom kardiorespiratornom rezervom, zbog čega je smanjenje volumena (doze) lokalnog anestetika poželjna ukoliko je to klinički moguće <sup>5 68</sup>.

Ovom smo studijom također pokazali različitost u obilježjima senzornog bloka svakog od testiranih završnih živaca ramenog spleta starijih i mlađih ispitanika. Početak bloka (engl. *onset time*) za svaki od testiranih živaca nastupio je brže u skupini starijih ispitanika, a opažena razlika je i statistički značajna. Također je ukupna duljina trajanja senzornog bloka za svaki testirani živac bila statistički značajno dulja u starijih ispitanika. Navedene rezultate možemo tumačiti povećanom osjetljivošću starijih ispitanika na lokalne anestetike te otprije poznatom promijenjenom farmakokinetikom i/ili farmakodinamikom lokalnih anestetika kod starije populacije <sup>69</sup>. Primjerice, nekoliko mehanizama može objasniti povećanu osjetljivost starijih osoba na ubrizgavanje lokalnih anestetika u epiduralni prostor. Naime, starija životna dob povezana je s promjenama u farmakodinamici lokalnih anestetika <sup>70</sup>, a anatomske promjene kralježnice povezane sa starenjem također mogu povećati osjetljivost starijih osoba na djelovanje lokalnih anestetika kada su aplicirani u epiduralni prostor. Također, smanjenje epiduralnog masnog tkiva može utjecati na širenje lokalnih anestetika <sup>71</sup>. Konačno, starenjem se smanjuje brzina provođenja živčanih impulsa kroz senzorna i motorna živčana vlakna, kao i njihov broj, što zasigurno povećava osjetljivost starijih osoba na djelovanje lokalnih anestetika <sup>72</sup>. Na animalnom modelu (miševi) obavljena je analiza morfoloških i neurofizioloških obilježja perifernih neuropatija vezanih uz proces starenja <sup>73</sup> i pronađeno je da starenjem nastupaju demijelinizacijski procesi te aksonalna atrofija, osobito velikih, mijeliniziranih živčanih vlakana. Morfološki dokazi upućuju da demijelinizacija može biti rezultat dvaju procesa: osnovnog događaja (degenerativne promjene vezane uz starenje) i kao kasna posljedica propadanja aksona. Progresivno i naposljetku teško smanjenje koncentracije enzima (Na<sup>+</sup>, K<sup>+</sup>) ATP-aze vezano uz fiziološki proces starenja uočeno je u bedrenom živcu te u stražnjim korjenima kralježnične moždine. Studijom je dokazana značajno smanjena brzina provodljivosti impulsa kroz motorna živčana vlakna te povećana minimalna F-val latencija kao i latencija somatosenzornih evociranih potencijala. Navedene promjene mogu se pripisati interakciji mnogih čimbenika koji se javljaju tijekom fiziološkog procesa starenja: procesu demijelinizacije, remijelinizacije, nesrazmjernom gubitku velikih

mijeliniziranih vlakana, aksonalnoj atrofiji, regeneraciji živaca te smanjenju količine ( $\text{Na}^+$ ,  $\text{K}^+$ ) ATP-aze u perifernim živcima. Jedina klinička studija koja je analizirala utjecaj starije životne dobi na periferne živčane blokove jest studija Paquerona i suradnika<sup>53</sup>, koji su pronašli pozitivnu korelaciju između starije životne dobi i vremena trajanja senzornog bloka. Rezultati naše studije dijelom se podudaraju s rezultatima Paquerona i suradnika, poglavito vrijeme početka senzornog bloka za testirane živce. Međutim, rezultati duljine trajanja senzornog bloka značajno se razlikuju, tj. u okviru ove studije pronašli smo kraće vrijeme trajanja senzornih blokova (196 naspram 390 minuta). Moguće objašnjenje uočene razlike jest u različitoj vrsti lokalnog anestetika (mješavina lidokain/levobupivakain naspram ropivakaina) te u različitoj vrsti bloka ramenog spleta (supraklavikularni blok naspram „*mid humeral*“ bloka) između našeg i Paqueronovog studijskog protokola. Međutim, značajne razlike u živčanoj arhitekturi kao i u količini okolnog masnog tkiva, što je dokazano, između proksimalnih i distalnih dijelova ramenog spleta, osnovni su razlog zašto nije uputno uspoređivati karakteristike senzornog bloka završnih živaca ramenog spleta između Paqueronova i našeg istraživanja. Osnovno potporno tkivo (stroma) i vezivno tkivo koje se nalazi unutar i izvan ramenog spleta povećava se od proksimalnih prema distalnim djelovima tijekom spleta, pa je značajno različito između interskalenske/supraklavikularne i infraklavikularno/subkorakoidne regije<sup>74</sup>. U proksimalnoj regiji (interskalenska, supraklavikularna) rameni splet okružen je s manje masnoće i veziva unutar i izvan svoje živčane ovojnice nego u distalnoj regiji (infraklavikularna, subkorakoidna), što zasigurno čini razliku u farmakokinetici lokalnog anestetika između tih dviju regija.

Ovo istraživanje ima određena ograničenja. Do danas se većina objavljenih studija odnosa doza-odgovor temelji isključivo na  $\text{ED}_{50}$  i rađene su putem Dixonove i Masseyjeve „*up--down*“ metodologije<sup>15 40 55 57 60</sup>. Dixonova i Masseyeva metoda podrazumijeva izračunavanje minimalne količine (doze, volumena) nekog lijeka koja će proizvesti određeni ishod u 50% ispitanika. Međutim, isti rezultat u 95% ( $\text{ED}_{95}$ ) ili čak 99% ( $\text{ED}_{99}$ ) ispitanika ima veću kliničku važnost. „*Up-down*“ metodologija nedavno je kritizirana kao nedovoljno točna metoda određivanja volumena lokalnog anestetika, osobito ekstrapolacija  $\text{ED}_{95}$ . Tran i suradnici<sup>61 75</sup> nedavno su objavili dvije studije u kojima je primijenjen tzv. „*bias coin design*“ za određivanje minimalnog efektivnog volumena lokalnog anestetika za blok ramenog spleta pod kontrolom ultrazvuka (supraklavikularni, infraklavikularni). Rezultati njihove studije [60] razlikuju se od naših rezultata jer su objavili vrijednost  $\text{ED}_{90}$  od 32 ml (95% CI 30-34 ml). Osim što je različita metoda izračunavanja efektivne doze lokalnog

anestetika između studije Trana i suradnika („*bias coin design*“) i ove studije (Dixon i Massey „*up-down*“), različitost jest i u vrsti lokalnog anestetika. Naime, lokalni anestetik koji su Tran i suradnici upotrebljavali bio je lidokain (uz dodatak adrenalina), a za potrebe ovog istraživanja upotrebljavana je kombinacija levobupivakaina i lidokaina, što zasigurno dijelom doprinosi opaženoj razlici u efektivnim volumenima. Premda Tran i suradnici ističu veću točnost njihove metodologije u izračunavanju efektivne doze lokalnog anestetika, u okviru ove studije određena ED<sub>50</sub> od 11.9 ml te ED<sub>95</sub> od 16.5 ml lokalnog anestetika u starijih ispitanika snažno korelira s našom kliničkom praksom i pruža precizan podatak o volumenu koji je potreban za uspješan blok u 50% i 95% ispitanika. Dakle, Dixonov i Masseyev pristup izračunavanju ED<sub>50</sub> i ED<sub>95</sub> još je uvijek metodološki prihvatljiv, premda navedene nove statističke metode trebamo razmatrati za buduća istraživanja.

Na poslijetku, u okviru ove studije istraživala se kronološka dob od 65 godina kao prag za starije osobe. Međutim, nije neuobičajeno razmatrati navedenu populaciju kroz tri dobne kategorije: mlađi stariji (65-73 god.), srednji stariji (74-82 god.) i stariji stariji (> 82 god.). Zasigurno se progresija involutivnih promjena može očekivati u tako širokom dobnom rasponu. Stoga, s ciljem boljeg razumijevanja utjecaja životne dobi na periferni živčani sustav i periferne živčane blokove, poželjna su daljnja istraživanja na spomenutim podskupinama u okviru starijeg stanovništva.

## 5. ZAKLJUČAK

1. U okviru provedenog istraživanja prikazujemo značajno smanjen efektivni volumen lokalnog anestetika koji je potreban za uspješan senzorni blok u 50% ispitanika ( $ED_{50}$ ) i u 95% ispitanika ( $ED_{95}$ ) u ispitanika starije životne dobi u odnosu na mlađe ispitanike ( $ED_{50}$ , 11.9 ml naspram 23.0 ml;  $ED_{95}$  16.5 ml naspram 44 ml).
2. Istraživanje pokazuje manju površinu poprečnog presjeka (CSA) ramenog spleta u supraklavikularnoj regiji u starijih ispitanika ( $0.51 \pm 0.06 \text{ cm}^2$  naspram  $0.95 \pm 0.15 \text{ cm}^2$ ). Opažene strukturne promjene ramenog spleta u starijih ispitanika vjerojatno se mogu pripisati involutivnim promjenama ramenog spleta u sklopu globalne involucije perifernog živčanog sustava.
3. Istraživanje pokazuje jaku negativnu korelaciju dobi i CSA (veća dob – manji CSA).
4. Istraživanjem smo uočili brži nastup (*onset time*) senzornog bloka i dulje trajanje senzornog bloka za svaki testirani živac ramenog spleta u ispitanika starije životne dobi, što možemo objasniti njihovom povećanom osjetljivošću na djelovanje lokalnog anestetika.
5. Istraživanjem nismo uočili razlike između testiranih skupina u intraoperacijskoj analgeziji kod ispitanika s uspješnim senzornim blokom.
6. Navedene strukturne promjene ramenog spleta u kombinaciji s povećanom osjetljivošću starijih ispitanika na lokalni anestetik mogu objasniti smanjen efektivni volumen lokalnog anestetika koji je potreban za uspješan senzorni blok u 50% ( $ED_{50}$ ) i u 95% ( $ED_{95}$ ) starijih ispitanika.

## 7. LITERATURA

1. Scholz A. Mechanisms of (local) anaesthetics on voltage gated sodium and other ion channels. *Br J Anaesth* 2002; **89**: 52-61.
2. Nau C, Seaver M, Wang S-Y, Wang GK. Block of Human Heart hH1 Sodium Channels by Amitriptyline. *J Pharm Exp Ther* 2000; **292**: 1015-1023.
3. Lee LA, Posner KL, Cheney FW, Caplan RA, Domino KB. Complications associated with eye blocks and peripheral nerve blocks: an american society of anesthesiologists closed claims analysis. *Reg Anesth Pain Med* 2008; **33**: 416-422.
4. Mulroy MF. Systemic toxicity and cardiotoxicity from local anesthetics: incidence and preventive measures. *Reg Anesth Pain Med* 2002; **27**: 556-561.
5. Mulroy MF, Hejtmanek MR. Prevention of local anesthetic systemic toxicity. *Reg Anesth Pain Med* 2010; **35**: 177-180.
6. Neal JM, Bernards CM, Butterworth JFt, Di Gregorio G, Drasner K, Hejtmanek MR, et al. ASRA practice advisory on local anesthetic systemic toxicity. *Reg Anesth Pain Med* 2010; **35**: 152-161.
7. Subramaniam K, Subramaniam B, Pawar DK, Kumar L. Evaluation of the safety and efficacy of epidural ketamine combined with morphine for postoperative analgesia after major upper abdominal surgery. *J Clin Anesth* 2001; **13**: 339-344.
8. Barrington MJ, Wong DM, Slater B, Ivanusic JJ, Ovens M. Ultrasound-guided regional anesthesia: how much practice do novices require before achieving competency in ultrasound needle visualization using a cadaver model. *Reg Anesth Pain Med* 2012; **37**: 334-339.
9. Koscielniak-Nielsen ZJ, Dahl JB. Ultrasound-guided peripheral nerve blockade of the upper extremity. *Curr Opin Anesthesiol* 2012; **25**: 253-259.
10. Hadzic A, Houle TT, Capdevila X, Ilfeld BM. Femoral nerve block for analgesia in patients having knee arthroplasty. *Anesthesiology* 2010; **113**: 1014-1015.
11. Kocum A, Turkoz A, Bozdogan N, Caliskan E, Eker EH, Arslan G. Femoral and sciatic nerve block with 0.25% bupivacaine for surgical management of diabetic foot syndrome: an anesthetic technique for high-risk patients with diabetic nephropathy. *J Clin Anesth* 2010; **22**: 363-366.
12. Wang AZ, Gu L, Zhou QH, Ni WZ, Jiang W. Ultrasound-guided continuous femoral nerve block for analgesia after total knee arthroplasty: catheter perpendicular to the nerve versus catheter parallel to the nerve. *Reg Anesth Pain Med* 2010; **35**: 127-131.

13. Wulf H, Lowe J, Gnutzmann KH, Steinfeldt T. Femoral nerve block with ropivacaine or bupivacaine in day case anterior crucial ligament reconstruction. *Acta Anaesthesiol Scand* 2010; **54**: 414-420.
14. Buys MJ, Arndt CD, Vagh F, Hoard A, Gerstein N. Ultrasound-guided sciatic nerve block in the popliteal fossa using a lateral approach: onset time comparing separate tibial and common peroneal nerve injections versus injecting proximal to the bifurcation. *Anesth Analg* 2010; **110**: 635-637.
15. Latzke D, Marhofer P, Zeitlinger M, Machata A, Neumann F, Lackner E, et al. Minimal local anaesthetic volumes for sciatic nerve block: evaluation of ED 99 in volunteers. *Br J Anaesth* 2010; **104**: 239-244.
16. Pelaez R, Pascual G, Aguilar JL, Atanassoff PG. Paravertebral cervical nerve block in a patient suffering from a Pancoast tumor. *Pain Med* 2010; **11**: 1799-802.
17. Zhang J, Zhou W, Jiao Z, Qin W, Xu J, Liang W, et al. The pharmacokinetics of ropivacaine in elderly patients undergoing nerve stimulator-guided thoracic paravertebral block. *J Cardiothorac Vasc Anesth* 2011; **25**: 592-593.
18. Singh M, Chin KJ, Chan V. Ultrasound-guided transversus abdominis plane (TAP) block: a useful adjunct in the management of postoperative respiratory failure. *J Clin Anesth* 2011; **23**: 303-306.
19. Beloeil H, Zetlaoui PJ. [TAP block and blocks of the abdominal wall]. *Ann Fr Anesth Reanim* 2011; **30**: 141-146.
20. Gilabert Navarro P, Villegas Duque A, Ortuno Anton C, Echevarria Moreno M. [Transversus Abdominis Plane (TAP) block for post-operative analgesia after a cesarean in a morbid obese patient with medial allergies]. *Rev Esp Anesthesiol Reanim* 2013; **60**: 118-119.
21. McMeniman TJ, McMeniman PJ, Myers PT, Hayes DA, Cavdarski A, Wong MS, et al. Femoral nerve block vs fascia iliaca block for total knee arthroplasty postoperative pain control: a prospective, randomized controlled trial. *J Arthroplasty* 2010; **25**: 1246-1249.
22. McDonnell JG, O'Donnell B, Curley G, Heffernan A, Power C, Laffey JG. The Analgesic Efficacy of Transversus Abdominis Plane Block After Abdominal Surgery: A Prospective Randomized Controlled Trial. *Anesth Analg* 2007; **104**: 193-197.
23. McDonnell JG, Curley G, Carney J, Benton A, Costello J, Maharaj CH, et al. The Analgesic Efficacy of Transversus Abdominis Plane Block After Cesarean Delivery: A Randomized Controlled Trial. *Anesth Analg* 2008; **106**: 186-191.



24. Tan TT, Teoh WH, Woo DC, Ocampo CE, Shah MK, Sia AT. A randomised trial of the analgesic efficacy of ultrasound-guided transversus abdominis plane block after caesarean delivery under general anaesthesia. *Eur J Anaesthesiol* 2012; **29**: 88-94.
25. Sandeman DJ, Bennett M, Dilley AV, Perczuk A, Lim S, Kelly KJ. Ultrasound-guided transversus abdominis plane blocks for laparoscopic appendicectomy in children: a prospective randomized trial. *Br J Anaesth* 2011; **106**: 882-886.
26. Petersen PL, Stjernholm P, Kristiansen VB, Torup H, Hansen EG, Mitchell AU, et al. The Beneficial Effect of Transversus Abdominis Plane Block After Laparoscopic Cholecystectomy in Day-Case Surgery: A Randomized Clinical Trial. *Anesth Analg* 2012; **115**: 527-533.
27. Chetwood A, Agrawal S, Hrouda D, Doyle P. Laparoscopic assisted transversus abdominis plane block: a novel insertion technique during laparoscopic nephrectomy. *Anaesthesia* 2011; **66**: 317-318.
28. Hayflick L. The Limited in Vitro Lifetime of Human Diploid Cell Strains. *Exp Cell Res* 1965; **37**: 614-636.
29. Weismann A, Poulton EB, Schöenland S, Shipley AE. Essays upon heredity and kindred biological problems. Oxford: Clarendon Press, 1889.
30. Robert Kane JO, Itamar Abrass, Barbara Resnick. Essentials of Clinical Geriatrics: Sixth Edition McGraw-Hill Professional Publishing, 2008.
31. Brandfonbrener M, Landowne M, Shock NW. Changes in cardiac output with age. *Circulation* 1955; **12**: 557-566.
32. Jacobs JM, Love S. Qualitative and quantitative morphology of human sural nerve at different ages. *Brain* 1985; **108**: 897-924.
33. Ceballos D, Cuadras J, Verdu E, Navarro X. Morphometric and ultrastructural changes with ageing in mouse peripheral nerve. *J Anat* 1999; **195**: 563-576.
34. Parhad IM, Scott JN, Cellars LA, Bains JS, Krekoski CA, Clark AW. Axonal atrophy in aging is associated with a decline in neurofilament gene expression. *J Neurosci Res* 1995; **41**: 355-366.
35. Krinke G, Froehlich E, Herrmann M, Schnider K, Da Silva F, Suter J, et al. Adjustment of the myelin sheath to axonal atrophy in the rat spinal root by the formation of infolded myelin loops. *Acta Anat (Basel)* 1988; **131**: 182-187.
36. Marhofer P, Harrop-Griffiths W, Kettner SC, Kirchmair L. Fifteen years of ultrasound guidance in regional anaesthesia: part 1. *Br J Anaesth* 2010; **104**: 538-546.

37. Gray AT. Ultrasound-guided regional anesthesia: current state of the art. *Anesthesiology* 2006; **104**:368-373.
38. Kapral S, Krafft P, Eibenberger K, Fitzgerald R, Gosch M, Weinstabl C. Ultrasound-guided supraclavicular approach for regional anesthesia of the brachial plexus. *Anesth Analg* 1994; **78**: 507-513.
39. Gelfand HJ, Ouanes JP, Lesley MR, Ko PS, Murphy JD, Sumida SM, et al. Analgesic efficacy of ultrasound-guided regional anesthesia: a meta-analysis. *J Clin Anesth* 2011; **23**: 90-96.
40. Eichenberger U, Stockli S, Marhofer P, Huber G, Willmann P, Kettner SC, et al. Minimal local anesthetic volume for peripheral nerve block: a new ultrasound-guided, nerve dimension-based method. *Reg Anesth Pain Med* 2009; **34**: 242-246.
41. Auroy Y, Benhamou D, Bargues L, Ecoffey C, Falissard B, Mercier FJ, et al. Major complications of regional anesthesia in France: The SOS Regional Anesthesia Hotline Service. *Anesthesiology* 2002; **97**: 1274-1280.
42. Borgeat A, Ekatodramis G, Kalberer F, Benz C. Acute and nonacute complications associated with interscalene block and shoulder surgery: a prospective study. *Anesthesiology* 2001; **95**: 875-880.
43. Fredrickson MJ, Kilfoyle DH. Neurological complication analysis of 1000 ultrasound guided peripheral nerve blocks for elective orthopaedic surgery: a prospective study. *Anaesthesia* 2009; **64**: 836-844.
44. Danelli G, Fanelli A, Ghisi D, Moschini E, Rossi M, Ortu A, et al. Ultrasound vs nerve stimulation multiple injection technique for posterior popliteal sciatic nerve block. *Anaesthesia* 2009; **64**: 638-642.
45. Marhofer P, Sitzwohl C, Greher M, Kapral S. Ultrasound guidance for infraclavicular brachial plexus anaesthesia in children. *Anaesthesia* 2004; **59**: 642-646.
46. Tedore TR, YaDeau JT, Maalouf DB, Weiland AJ, Tong-Ngork S, Wukovits B, et al. Comparison of the transarterial axillary block and the ultrasound-guided infraclavicular block for upper extremity surgery: a prospective randomized trial. *Reg Anesth Pain Med* 2009; **34**: 361-365.
47. Hyodoh K, Hyodoh H, Akiba H, Tamakawa M, Nakamura N, Yama N, et al. Brachial plexus: normal anatomy and pathological conditions. *Curr Probl Diagn Radiol* 2002; **31**: 179-188.
48. Cornish PB, Greenfield LJ. Brachial plexus anatomy. *Reg Anesth* 1997; **22**: 106-107.

49. Partridge BL, Katz J, Benirschke K. Functional anatomy of the brachial plexus sheath: implications for anesthesia. *Anesthesiology* 1987; **66**: 743-747.
50. Leinberry CF, Wehbe MA. Brachial plexus anatomy. *Hand Clin* 2004;20(1):1-5.
51. Kurokawa K, Mimori Y, Tanaka E, Kohriyama T, Nakamura S. Age-related change in peripheral nerve conduction: compound muscle action potential duration and dispersion. *Gerontology* 1999; **45**: 168-173.
52. Veering BT. Pharmacological aspects of local anesthetics in the elderly. *Acta Anaesthesiol Belg* 1998; **49**: 117-122.
53. Paqueron X, Boccara G, Bendahou M, Coriat P, Riou B. Brachial Plexus Nerve Block Exhibits Prolonged Duration in the Elderly. *Anesthesiology* 2002; **97**: 1245-1249.
54. Silvestri E, Martinoli C, Derchi LE, Bertolotto M, Chiaramondia M, Rosenberg I. Echotexture of peripheral nerves: correlation between US and histologic findings and criteria to differentiate tendons. *Radiology* 1995; **197**: 291-296.
55. Duggan E, El Beheiry H, Perlas A, Lupu M, Nuica A, Chan VW, et al. Minimum effective volume of local anesthetic for ultrasound-guided supraclavicular brachial plexus block. *Reg Anesth Pain Med* 2009; **34**: 215-218.
56. Harper GK, Stafford MA, Hill DA. Minimum volume of local anaesthetic required to surround each of the constituent nerves of the axillary brachial plexus, using ultrasound guidance: a pilot study. *Br J Anaesth* 2010; **104**: 633-636.
57. O'Donnell BD, Iohom G. An estimation of the minimum effective anesthetic volume of 2% lidocaine in ultrasound-guided axillary brachial plexus block. *Anesthesiology* 2009; **111**: 25-29.
58. Tomulic K, Pavicic SJ, Acan I. Effect of age on anaesthetic volume for ultrasound guided supraclavicular brachial plexus block. *Eur J Anaesthesiol* 2011; **28** (Suppl. 48): 113.
59. Haun DW, Cho JC, Clark TB, Kettner NW. Normative cross-sectional area of the brachial plexus and subclavian artery using ultrasonography. *J Manipulative Physiol Ther* 2009; **32**: 564-570.
60. Gupta PK, Pace NL, Hopkins PM. Effect of body mass index on the ED50 volume of bupivacaine 0.5% for supraclavicular brachial plexus block. *Br J Anaesth* 2010; **104**: 490-495.
61. Tran de QH, Dugani S, Correa JA, Dyachenko A, Alsenosy N, Finlayson RJ. Minimum effective volume of lidocaine for ultrasound-guided supraclavicular block. *Reg Anesth Pain Med* 2011; **36**: 466-469.

62. Muhly WT, Orebaugh SL. Sonoanatomy of the vasculature at the supraclavicular and interscalene regions relevant for brachial plexus block. *Acta Anaesthesiol Scand* 2011; **55**: 1247-1253.
63. Soares LG, Brull R, Lai J, Chan VW. Eight ball, corner pocket: the optimal needle position for ultrasound-guided supraclavicular block. *Reg Anesth Pain Med* 2007; **32**: 94-95.
64. Dixon WJ MF. *Introduction to Statistical Analysis, 4th edn.* Boston, MA: McGraw Hill, 1983.
65. Dixon WJ. Staircase bioassay: the up-and-down method. *Neurosci Biobehav Rev* 1991; **15**: 47-50.
66. Creteur V, Bacq C, Widelec J. [Sonography of peripheral nerves--first part: upper limb]. *J Radiol* 2004; **85**: 1887-1899.
67. Royse CE, Sha S, Soeding PF, Royse AG. Anatomical study of the brachial plexus using surface ultrasound. *Anaesth Intensive Care* 2006; **34**: 203-210.
68. Warren JA, Thoma RB, Georgescu A, Shah SJ. Intravenous lipid infusion in the successful resuscitation of local anesthetic-induced cardiovascular collapse after supraclavicular brachial plexus block. *Anesth Analg* 2008; **106**: 1578-1580.
69. Benzon HT, Strichartz GR, Gissen AJ, Shanks CA, Covino BG, Datta S. Developmental neurophysiology of mammalian peripheral nerves and age-related differential sensitivity to local anaesthetic. *Br J Anaesth* 1988; **61**: 754-760.
70. Veering BT, Burm AG, van Kleef JW, Hennis PJ, Spierdijk J. Epidural anesthesia with bupivacaine: effects of age on neural blockade and pharmacokinetics. *Anesth Analg* 1987; **66**: 589-593.
71. Igarashi T, Hirabayashi Y, Shimizu R, Saitoh K, Fukuda H, Mitsuhata H. The lumbar extradural structure changes with increasing age. *Br J Anaesth* 1997; **78**: 149-152.
72. Nakayama H, Noda K, Hotta H, Ohsawa H, Hosoya Y. Effects of aging on numbers, sizes and conduction velocities of myelinated and unmyelinated fibers of the pelvic nerve in rats. *J Auton Nerv Syst* 1998; **69**: 148-155.
73. Robertson A, Day B, Pollock M, Collier P. The neuropathy of elderly mice. *Acta Neuropathol* 1993; **86**: 163-171.
74. Moayeri N, Bigeleisen PE, Groen GJ. Quantitative architecture of the brachial plexus and surrounding compartments, and their possible significance for plexus blocks. *Anesthesiology* 2008; **108**: 299-304.

75. Tran de QH, Dugani S, Dyachenko A, Correa JA, Finlayson RJ. Minimum effective volume of lidocaine for ultrasound-guided infraclavicular block. *Reg Anesth Pain Med* 2011; **36**: 190-194.

## 8. SAŽETAK

**Pozadina:** Starenjem nastaju involutivne promjene perifernog živčanog sustava. Cilj provedenog istraživanja bio je utvrditi srednju efektivnu dozu (volumen) lokalnog anestetika koji je potreban za učinkovit supraklavikularni blok ramenog spleta pod kontrolom ultrazvuka u 50% (ED<sub>50</sub>) i 95% (ED<sub>95</sub>) ispitanika starije životne dobi (uzorak ispitanika, > 65 godina) i ispitanika srednje životne dobi (kontrolna skupina, <45 godina). Budući da smo u starijih ispitanika očekivali involutivne promjene ramenog spleta, pretpostavili smo smanjenu ED<sub>50</sub>, ED<sub>95</sub> lokalnog anestetika.

**Metode:** Prospektivno istraživanje provedeno je na Odjelu anesteziologije i intenzivnog liječenja Kliničke bolnice Merkur. Uključeno je ukupno 44 ispitanika, 22 ispitanika po skupini. Ispitanicima je, za potrebe kirurške anestezije za operacijske zahvate u području gornjeg ekstremiteta, izveden supraklavikularni blok ramenog spleta pod kontrolom ultrazvuka. Strukturna analiza ramenog spleta u supraklavikularnoj regiji učinjena je ultrazvučnim mjerenjem površine poprečnog presjeka ramenog spleta. Ispitanici su odabirani sekvencijalnom alokacijom, a studijska metoda bila je „*step-up/step-down*“ model, gdje volumen lokalnog anestetika za narednog ispitanika određuje ishod senzornog bloka prethodnog ispitanika. Početni volumen lokalnog anestetika (50:50 mješavina, 0.5% levobupivakaina, 2% lidokaina) bio je 30 ml. U slučaju uspješnog senzornog bloka ramenog spleta sljedećem je ispitaniku injektirano 5 ml manje lokalnog anestetika, a u slučaju neuspješnog senzornog bloka ramenog spleta sljedećem je ispitaniku ordiniran volumen lokalnog anestetika uvećan za 5 ml. Slijed je nastavljen do ukupno 22 ispitanika po skupini. Srednji efektivni volumen lokalnog anestetika (ED<sub>50</sub>) utvrđen je putem Dixonove i Maseyjeve statističke metode, a izračun ED<sub>95</sub> učinjen je logističkom regresijom. Također je istraženo vrijeme početka i duljina trajanja senzornog bloka za sva četiri završna živca ramenog spleta (palčani, lakatni, mišićno-koštani i središnji živac) te kvaliteta intraoperacijske analgezije.

**Rezultati:** Efektivni volumen lokalnog anestetika značajno se razlikovao među ispitanicima srednje i starije životne dobi, ED<sub>50</sub> [23.0 ml, 95% interval pouzdanosti (CI) 13.7-32.3 naspram 11.9 ml, 95% CI 9.3-14.6); 95% CI razlike 1.6-20.6, P = 0.027] kao i ED<sub>95</sub> [44.52 ml, 95% CI 19.05-69.99 ml naspram 16.49 ml, 95% CI 12.23-20.75 ml; 95% CI razlike 0.7-55.3 ml, P=0.044]. Površina poprečnog presjeka ramenog spleta u supraklavikularnoj regiji ispitanika srednje životne dobi iznosi 0.95±0.15, a u starijih ispitanika iznosi 0.51±0.06 cm<sup>2</sup>

te je razlika statistički značajna ( $P < 0.001$ ). Značajna je razlika u početku nastanka senzornog bloka za sva četiri završna živca između ispitanika srednje i starije životne dobi ( $26.5 \pm 3.5$  naspram  $22.5 \pm 3.1$ ,  $P = 0.003$  za lakatni ž;  $25.0 \pm 3.3$  naspram  $20.2 \pm 3.0$ ,  $P = 0.0001$  za središnji ž;  $25.7 \pm 4.0$  naspram  $20.7 \pm 4.7$ ,  $P = 0.0007$  za palčani ž;  $25.9 \pm 3.8$  naspram  $20.6 \pm 4.6$ ,  $P = 0.0004$  za mišićno-koštani ž.). Također je značajna razlika u duljini trajanja senzornog bloka za sva četiri završna živca između ispitanika srednje i starije životne dobi ( $164.6 \pm 15.1$  naspram  $213.5 \pm 25.8$ ,  $P = 0.0001$  za lakatni ž.;  $147.1 \pm 23.1$  naspram  $192.7 \pm 27.0$ ,  $P = 0.0002$  za središnji ž.;  $144.6 \pm 23.8$  naspram  $177.3 \pm 27.1$ ,  $P = 0.004$  za palčani ž.;  $149.6 \pm 24.4$  naspram  $199.6 \pm 26.1$ ,  $P = 0.0001$  za mišićno-koštani ž.). Nije uočena razlika među testiranim skupinama u intraoperacijskoj analgeziji kod ispitanika s uspješnim senzornim blokom.

**Zaključak:** Navedenim istraživanjem prikazujemo značajno smanjen efektivni volumen lokalnog anestetika koji je potreban za uspješan senzorni blok u 50% ispitanika ( $ED_{50}$ ) i u 95% ispitanika ( $ED_{95}$ ) starije životne dobi u odnosu na ispitanike srednje životne dobi ( $ED_{50}$ , 11.9 ml naspram 23.0 ml;  $ED_{95}$  16.5 ml naspram 44 ml). Istraživanje pokazuje manju površinu poprečnog presjeka (CSA) ramenog spleta u supraklavikularnoj regiji u starijih ispitanika ( $0.51 \pm 0.06 \text{ cm}^2$  naspram  $0.95 \pm 0.15 \text{ cm}^2$ ). Uočen je i brži nastup (*onset time*) senzornog bloka kao i dulje trajanje senzornog bloka za svaki testirani živac ramenog spleta u ispitanika starije životne dobi, što možemo objasniti njihovom povećanom osjetljivošću na djelovanje lokalnog anestetika.

## 9. SUMMARY

### **Title: Effects of age on minimum effective volume of local anesthetic for ultrasound-guided supraclavicular brachial plexus block**

**Background:** Involutional changes of peripheral nervous system occur with aging. The aim of the study was to determine the minimum effective volume of local anesthetic required to offer an effective ultrasound-guided supraclavicular brachial plexus block in 50% (ED<sub>50</sub>) and 95% (ED<sub>95</sub>) of middle-aged (control group, < 50 years) and elderly (tested group, > 65 years) patients. Under the assumption of involutive changes of the brachial plexus in the elderly patients, we hypothesized reduced both minimum effective volumes of local anesthetic in elderly patients (ED<sub>50</sub>, ED<sub>95</sub>).

### **Methods:**

Prospective study was conducted at the Department of Anesthesiology and Intensive Care, University Hospital Merkur where middle-aged (n=22) and elderly (n=22) patients undergoing upper limb surgery received an ultrasound-guided supraclavicular brachial plexus block. Structural analysis of the brachial plexus in supraclavicular region was obtained by measuring the cross-sectional area. The prospective, observer-blinded study method is a previously validated step-up/step-down sequence model where the local anesthetic volume for the next patient is determined by the outcome of the previous block. The starting volume was 30 ml (50: 50 mixture, 0.5%wt/vol levobupivacaine, 2%wt/vol lidocaine). After the successful block is achieved, the subsequently recruited patient received reduced LA volume for 5 mL. Otherwise, if complete sensory blockade in any of distal nerve distributions did not appear, block is declared as failed and for the next recruited patient volume of LA is increased for 5 mL. The minimum effective volume of local anesthetic in 50% of patients was determined using Dixon and Masey method while the effective volume in 95% of the patients was calculated using probit regression. Also, the onset time and duration of complete sensory blockade was recorded for every tested distal nerve of brachial plexus (radial, ulnar, musculocutaneous and median nerve) as well as quality of intraoperative analgesia.



## Results:

The minimum effective local anesthetic volume significantly differed between middle-aged and elderly for ED<sub>50</sub> [23.0 ml, 95% confidence interval (CI) 13.7–32.3 vs. 11.9 ml, 95% CI 9.3–14.6); 95% CI of the difference 1.6–20.6, P=0.027] as well as for ED<sub>95</sub> [44.52 ml, 95% CI 19.05–69.99 ml vs. 16.49 ml, 95% CI 12.23–20.75 ml; 95% CI of the difference 0.7–55.3 ml, P=0.044]. The cross sectional area of brachial plexus was 0.95±0.15 in middle-aged and 0.51±0.06 cm<sup>2</sup> in elderly patients (P<0.001). Also, there is a significant difference in the onset time for complete sensory blockade in all four distal nerves between the middle aged and elderly patients (26.5±3.5 vs. 22.5±3.1, P= 0.003, ulnar n; 25.0±3.3 vs. 20.2±3.0, P= 0.0001, median n; 25.7±4.0 vs. 20.7±4.7, P = 0.0007, radial n; 25.9±3.8 vs. 20.6±4.6, P= 0.0004, for musculocutaneous n.). Significant difference in the duration of sensory blockade in all four distal nerves was observed between the middle aged and elderly patients (164.6±15.1 vs. 213.5±25.8, P= 0.0001, ulnar n; 147.1±23.1 vs. 192.7±27.0, P= 0.0002, median n; 144.6± 23.8 vs. 177.3±27.1, P= 0.004, radial n; 149.6± 24.4 vs. 199.6±26.1, P=0.0001, musculocutaneous n). There was no difference in intraoperative analgesia between the groups.

## Conclusion:

Within the present study, we report a reduced both minimum effective anesthetic volume for ultrasound-guided supraclavicular block (ED<sub>50</sub>, ED<sub>95</sub>) in elderly patients (ED<sub>50</sub>, 11.9 ml vs. 23.0 ml; ED<sub>95</sub> 16.5 ml vs. 44 ml). Additionally, smaller cross-sectional surface area of the brachial plexus in the supraclavicular region was observed in the elderly patients (0.51± 0.06 cm<sup>2</sup> vs. 0.95±0.15 cm<sup>2</sup>). Also, we noticed a rapid onset and longer duration of sensory blockade for each tested distal nerve of the brachial plexus in elderly patients which can be explained by their higher sensitivity to the local anesthetics.

**Mr. sc. Jadranka Pavičić Šarić, dr. med.**

Specijalist anesteziologije, reanimatologije i intenzivnog liječenja

Datum i mjesto rođenja: 28.06.1974., Split , Hrvatska

Adresa stanovanja: Pete poljanice 10, 10000 Zagreb, Hrvatska

Adresa na poslu: Služba za anesteziju i intenzivno liječenje  
Klinička bolnica Merkur, Zajčeva 19, 10000 Zagreb  
Tel: +385 99 4888 262  
e-mail: jadranka.pavicic-saric@st.t-com.hr

Bračno stanje: udana, majka dvoje djece

Obrazovanje:

1988. - 1992. Zdravstveni obrazovni centar Split, smjer laboratorijski tehničar

1992. - 1998. Medicinski fakultet Sveučilišta u Zagrebu, Područni studij medicine u Splitu

2001. - 2004. Poslijediplomski studij na Medicinskom fakultetu Sveučilišta u Splitu:

Temeljne i kliničke medicinske znanosti, smjer Klinička medicina utemeljena na dokazima

Akademski stupanj:

1992. maturirala u školi Zdravstveni obrazovni centar, Split

1998. doktor medicine na Medicinskom fakultetu Sveučilišta u Zagrebu, prosjek ocjena dodiplomskog studija 4.14

2005. dobiva titulu magistra znanosti na Medicinskom fakultetu Sveučilišta u Splitu

(magistarski rad: Utjecaj lumbalnog međuprostora u spinalnoj anesteziji na visinu bloka i pojavu hipotenziju za operacije hernioplastike, mentor prof. dr. sc. Leonardo Patrlj, dr. med.)

2009. postaje specijalist anesteziologije i intenzivnog liječenja

Zaposlenja:

- 1999. - 1999. Dom zdravlja Kaštela  
( pripravnički staž)
- 2000. - 2001. Ustanova za hitnu medicinsku pomoć Split
- 2003. Dom zdravlja Kaštela
- 2003. - 2004. Schering AG Zagreb
- 2004. Klinička bolnica Merkur

Članstva u profesionalnim udrugama:

\*Hrvatska liječnička komora, od 2004.

\*Hrvatsko društvo za anesteziju i intenzivno liječenje, od 2010.

\*Europsko udruge anesteziologa (European society of anaesthesiology, ESA), od 2010.

\*Europsko udruge za regionalnu anesteziju (European society of regional anesthesia, ESRA), od 2013.

Profesionalni interesi:

\*regionalna anestezija, transplantacijska anestezija

\*2007. Diploma F.E.E.A. (Fondation europeenne d'enseignement en anesthesiologie)

Diploma Europskog Odbora za kontinuiranu edukaciju iz anesteziologije (ukupno 6 tečajeva iz F.E.E.A. organizacije)

Sudjelovanje u projektima pod pokroviteljstvom Europske udruge anesteziologa, ESA-e (Clinical Trial Networking, CTN):

\*glavni bolnički koordinator multicentrične, europske, prospektivne studije „*European Surgical Outcome Study (EUSOS)*“

\*glavni bolnički koordinator multicentrične, međunarodne, prospektivne kohortne studije „*Local Assessment of Ventilatory Management During General Anesthesia for Surgery and effects on Postoperative Pulmonary Complications: a Prospective Observational International Multi-center Cohort Study (LAS VEGAS)*“

Radovi u indeksiranim časopisima:

**Current contents:**

*Izvorni znanstveni članci:*

1. Pavičić Šarić J, Vidjak V, Tomulić K, Zenko J. *Effects of Age on Minimum Effective Volume of Local Anesthetic for Ultrasound-Guided Supraclavicular Brachial Plexus Block*. Acta Anaesthesiol Scand 2013; 57:761-766.
2. Pavičić Šarić J, Mikulandra S, Guštin D, Matasić H, Tomulić K, Pavičić Dokoza K. *Spinal anesthesia at the L2-3 and L3-4 levels: comparison of analgesia and hemodynamic response*. Coll. Antropol 2012; 36: 151 – 156.
3. Pavičić Dokoza K, Heđever M, Pavičić Šarić J. *Duration and Variability of Speech Segments in Fluent Speech of Children with and without a stuttering*. Coll. Antropol 2011; 35: 281 – 288.

*Publicirani sažeci s međunarodnih kongresa u CC časopisima:*

1. Pavičić Šarić J, Matasić H, Zenko J, Ivanov N. *Comparison of propofol versus propofol and ketamine for deep sedation during endoscopic retrograde cholangiopancreatography in elderly patients.* Eur J Anaesthesiol 2012; 29 (Suppl. 50): 31.
2. Tomulic K, Pavicic SJ, Acan I. *Effect of age on anaesthetic volume for ultrasound guided supraclavicular brachial plexus block.* Eur J Anaesthesiol 2011; 28 (Suppl. 48): 113.
3. Bogdanović Dvorščak M, Pavičić Šarić J, Tomulić K, Adanić M. *Influence of anesthetic volume on Comfort score during Ultrasound Guided Supraclavicular Brachial Plexus Block.* Reg Anesth Pain Med 2012; 37(7): E-284.

*Ostalo u CC časopisu:*

*Suradnik na EUSOS projektu (4. - 10. 4. 2011.)*

1. Pearse RM, Moreno RP, Bauer P, Pelosi P, Metnitz P, Spies C, Vallet B, Vincent JL, Hoeft A, Rhodes A; European Surgical Outcomes Study (EuSOS) group for the Trials groups of the European Society of Intensive Care Medicine and the European Society of Anaesthesiology. *Mortality after surgery in Europe: a 7 day cohort study.* Lancet 2012; 380: 1059 - 1065.

**Radovi u ostalim časopisima:**

1. Tomulic K, Saric JP, Kocman B, Skrtic A, Filipcic NV, Acan I. *Successful management of unsuspected retroperitoneal paraganglioma via the use of combined epidural and general anesthesia: a case report.* Journal of Medical Case Reports. 2013; 7: 58.
2. Pavičić Šarić J, Tomulić K, Acan I, Guštin D, Matasić H, Bogdanović Dvorščak M, Erceg G. *Transport životno ugroženog bolesnika, prikazi slučajeva.* AAC 8 (1) 1 - 5 2011.
3. Heđever M, Pavičić Dokoza K, Pavičić Šarić J. *Laringealna dinamika djece koja mucaju.* Hrvatska revija za rehabilitacijska istraživanja 2004; 40: 39 - 44.

Aktivno sudjelovanje na međunarodnim kongresima:

ESA (Euroanaesthesia):

\*Amsterdam, 2011. (suautor kongresnog sažetka)

\*Paris, 2012. (prvi autor kongresnog sažetka)

ESRA (European society of regional anaesthesia)

\*Bordeaux, 2012. (suautor kongresnog sažetka)

HDAIL (Hrvatsko društvo za anesteziju i intenzivno liječenje)

\*Zagreb, 2011. (prvi autor kongresnog sažetka)

Pavičić Šarić J, Tomulić K, Acan I, Guštin D, Matasić H, Bogdanović Dvorščak M, Erceg G.  
*Transport životno ugroženog bolesnika - prikazi slučajeva. AAC 8 (1) 1-5 2011.*

\*Zagreb 2012. (suautor kongresnog sažetka)

Bogdanović Dvorščak M, Guštin D, Erceg G, Tomulić K, Acan I, Paklar N, Pavičić Šarić J, Lončar Čakalo D. *Prikaz slučaja - liječenje anafilaktičkog šoka, „can't intubate, can't ventilate“ situacije i teškog ARDS-a kod bolesnice sa simultanom transplantacijom gušterače i bubrega.*